THÈSE DE DOCTORAT

ONIRIS

ECOLE DOCTORALE N° 605
Biologie-Santé
Spécialité : « Technologies Biomédicales, Vectorisation, Nanomédecine, Thérapie Cellulaire et Génique, Médecine Régénératrice et Biomatériaux »

Par
« Pierre Maitre »

« Stratégie personnalisée en médecine régénératrice maxillo-faciale : application au traitement des fentes labio-alvéolaires à l'aide d'un implant organo-minéral dans un modèle de fente labio-alvéolaire spontanée chez le chien »

Thèse présentée et soutenue à Nantes, le 18.12.2025
Unité de recherche : INSERM U1229 - Regenerative Medicine and Skeleton

Rapporteurs avant soutenance :

	Isabelle Barthélémy	Professeur des Universités / Praticien Hospitalier, Université Clermont Auvergne, Neuro-Dol
	Véronique Viateau	Professeur en Chirurgie des petits animaux, ENVA, B3OA

Composition du Jury :

Président :	Marion Fusellier	Professeur en Imagerie Médicale, ONIRIS VetAGroBio, RMeS
Examinateurs :	Gwenola Touzot-Jourde	Professeur en Anesthésie et Analgésie, ENVA, ACAP3
	Véronique Viateau	Professeur en Chirurgie des petits animaux, ENVA, B3OA
	Isabelle Barthélémy	Professeur des Universités / Praticien Hospitalier, Université Clermont Auvergne, Neuro-Dol
Dir. de thèse :	Olivier Gauthier	Professeur en Chirurgie des petits animaux, ONIRIS, RMeS
Co-dir. de thèse :	Pierre Corre	Professeur des Universités / Praticien Hospitalier, Université de Nantes, RMeS
Invités :	Pierre Weiss	Professeur des Universités, Université de Nantes, RMeS
	Baptiste Charbonnier	Chargé de recherche INSERM, RMeS

Remerciements

Je souhaite exprimer ici ma profonde gratitude à l'ensemble des membres du jury pour avoir accepté d'évaluer mon travail de thèse, et tout particulièrement à Madame la Professeure Véronique Viateau et à Madame la Professeure Isabelle Barthélémy pour avoir accepté d'en être les rapporteurs.

Je tiens également à adresser mes sincères remerciements à Pierre Corre et Olivier Gauthier pour leur encadrement tout au long de cette thèse. Merci pour votre confiance et votre implication au quotidien. Merci de m'avoir confié ce travail qui vous tenait tant à cœur et mûrissait depuis de nombreuses années. Vos encouragements constants, votre dynamisme et votre enthousiasme ont été des sources d'inspiration. Ce travail aura été l'occasion de faire de belles rencontres ; j'espère qu'en retour, il saura vous rendre aussi fiers que je l'ai été de travailler à vos côtés.

Merci à Baptiste Charbonnier pour ton encadrement sans faille et ton soutien quotidien tout au long de ce parcours semé d'embûches. Je garderai en mémoire nos nombreuses discussions, ta patience et ta pédagogie lorsque tu t'évertuais à m'initier à la science exigeante des biomatériaux et de leur caractérisation, à m'expliquer les processus de conception des implants et de fabrication additive. Ton enthousiasme et ta rigueur scientifique ont constitué des modèles tout au long de mon parcours doctoral.

J'adresse également mes sincères remerciements à Pierre Weiss, dont le soutien et le suivi constants ont été pour moi une source précieuse d'encouragement et de perfectionnement.

Merci aux Professeures Marion Fusellier et Gwenola Touzot-Jourde pour leur accompagnement dans cette reconversion professionnelle. Nos nombreuses discussions ont enrichi ma réflexion et m'ont permis de progresser.

Merci au Dr David Marchat, membre de mon comité de suivi individuel, pour tes conseils avisés et ta disponibilité.

Un grand merci également au Dr Justine Loin, pour nous avoir fait bénéficier de ton expertise sur la reconstruction des fentes, et pour avoir accepté de consacrer de ton temps précieux à venir opérer tous ces petits chiots.

À Claire de Fourmestraux, qui m'a précédé dans ce parcours doctoral, merci pour ta bonne humeur contagieuse et ta bienveillance inépuisable, sources de motivation dans les moments difficiles.

Je souhaite également exprimer ma gratitude à Joëlle Veziers et Maëva Dutilleul pour leur expertise, la qualité de leur travail et leur disponibilité lors de nos nombreux échanges.

Merci à l'équipe d'imagerie d'ONIRIS, et tout particulièrement à Nora Boushina, pour leur aide précieuse, tant lors de l'acquisition que de l'interprétation des examens d'imagerie médicale.

Merci à l'équipe du service de chirurgie pour son implication quotidienne dans ce travail, tant dans les aspects opératoires que dans la planification et le suivi des animaux. Sans vous, ce travail n'aurait pas été possible.

Merci également à l'ensemble des étudiants dont les travaux de thèse ont contribué à documenter et explorer les différents aspects de la pathologie des fentes labio-alvéolaires chez le chien. La réalisation de cette thèse a été une véritable aventure collective.

Enfin, je souhaite adresser un remerciement tout particulier à mon épouse et à mes enfants, qui m'ont soutenu tout au long de ce parcours fait de hauts et de bas. Merci pour votre patience et votre présence indéfectible. Les mots sont bien dérisoires pour exprimer à quel point je suis fier et heureux de vous avoir dans ma vie, et combien je vous aime.

Financement(s)

Ce projet a été réalisé avec le soutien financier de la filière de santé Maladies Rares TETECOU, en tant que lauréat de son appel à projets « Impulsion Recherche 2022 » ; de la Fondation Gueules Cassées, en tant que lauréat de son « Aide à la recherche 2024 » ; ainsi que de l'Agence Nationale de la Recherche en tant que lauréat de son ANR Jeune Chercheur GiJaw portée par le Pr Pierre Corre.

Valorisation scientifique

Communications écrites

Soumises

- Surgical closure of labial and alveolar cleft defects in dogs using a modified MILLARD technique: a prospective study of ten cases.
  Maitre P, Jourdain M, Brignon P, Loin J, Corre P, Gauthier O.
  soumis au journal Veterinary Surgery

- Computed tomographic assessment of congenital labio-alveolar cleft in dogs and associated maxillofacial and cephalic abnormalities
  Bouhsina N., Elbaz L., Audes L., Fusellier M., Gauthier O., **Maitre P.**
  soumis au Journal Veterinary Radiology and Ultrasound

En cours de relecture

- Surgical correction of cleft lip and palate: an overview of pre-clinical research models
  Maitre P, Jourdain M, Charbonnier B, Weiss P, Corre P, Gauthier O

- Alveolar bone regeneration with a 3D-printed patient-specific resorbable organo-mineral scaffold combined with total bone marrow or autologous cancellous bone graft: a pilot preclinical study in dogs with spontaneous alveolar clefts
  Maitre P, Charbonnier B, Loin, J, Touya N, Guyon L, Biscaccianti V, Rouillon T, Dutilleul M, Veziers J, Weiss P, Corre P, Gauthier O

Communications orales

- Personalized strategies for regenerative medicine in maxillofacial deformities: application to labio-alveolar cleft repair
  P. Maitre, L. Guyon, P. Corre, J. Veziers, M. Dutilleul, P. Weiss, O. Gauthier, B. Charbonnier
  RmeS Seminar Nantes, France, 03/01/2023

- Patient specific reconstruction of cleft palate deformities in dog patients with innovative 3D-printed organo-mineral cements
  P. Maitre, L. Guyon, N. Touya, P. Corre, J. Veziers, M. Dutilleul, O. Gauthier, P. Weiss, B. Charbonnier,
  The Tissue Engineering & Regenerative Medicine International Society 2023, Manchester, UK, 28 - 31 March 2023

- Personalized reconstruction of cleft lip and palate in dogs using a 3D organo-mineral implant
  P. Maitre, L. Guyon, P. Corre, J. Veziers, M. Dutilleul, P. Weiss, O. Gauthier, B. Charbonnier
  Journée scientifique de l'Ecole Doctorale Biologie-Santé 4 Avril 2023, Nantes, France

- Patient specific reconstruction of cleft lip/palate deformities in dogs with flexible 3D-printed organo-mineral cements
  P. Maitre, N. Touya, L. Guyon, J. Veziers, M. Dutilleul, O. Gauthier, P. Weiss, P. Corre, B. Charbonnier
  9 avril 2023, Laser Assisted Bioprinting at the NanoReMedi european consortium workshop, Montpellier, France

- Patient specific reconstruction of cleft palate deformities in dogs with innovative 3D-printed organo-mineral cements
  P. Maitre, L. Guyon, P. Corre, J. Veziers, M. Dutilleul, P. Weiss, O. Gauthier, B. Charbonnier
  Congrès Jean Delaire 2023, 8-10 Juin 2023, Nantes, France

- Patient specific reconstruction of cleft palate deformities in dogs with innovative 3D-printed organo-mineral cements
  P. Maitre, L. Guyon, N. Touya, P. Corre, J. Veziers, M. Dutilleul, O. Gauthier, P. Weiss, B. Charbonnier
  ESB (European Society for Biomaterials) 2023, 4-3 Septembre 2023 Davos, Suisse

- Mechanically evolutive 3d-printed scaffolds for bone regeneration
  B. Charbonnier, L. Guyon, N. Touya, M. Dutilleul, J. Véziers, **P. Maitre**, O. Gauthier, P. Corre, P. Weiss The European Orthopaedic Research Society (EORS) 31st Annual Meeting, Porto, Portugal, 27–29 September 2023

- Reconstruction personnalisée de fentes labio-palatines chez le chien au moyen d'un implant cimentaire 3D organo mineral flexible
  P. Maitre, N. Touya, L. Guyon, J. Veziers, M. Dutilleul, O. Gauthier, P. Weiss, P. Corre, B. Charbonnier, 58èeme congrès de la Société Française de Stomatologie Chirurgie Maxillo-Faciale et Chirurgie orale, Octobre 2023, Toulouse, France

- Du besoin clinique au développement de solutions personnalisées : quand l'animal patient devient vecteur de translation
  P. Maitre, N. Touya, L. Guyon, J. Veziers, M. Dutilleul, O. Gauthier, P. Weiss, P. Corre, B. Charbonnier
  1ère journée de rencontre annuelle du GDR "Réparer l'Humain - Matériaux et Procédés pour Applications Médicales » 12-14 Décembre 2023, Paris, France

- Patient specific reconstruction of cleft lip deformities in dogs with flexible 3D printed organo-mineral cements: update on the in vivo and (pre)clinical trial.

P. Maitre, N. Touya, L. Guyon, J. Veziers, M. Dutilleul, O. Gauthier, P. Weiss, P. Corre, B. Charbonnier RmeS Seminar Nantes, France, 29/03/2024

- Reconstruction spécifique de la fente labio-palatine : du laboratoire au lit du patient **P. Maitre**, N. Touya, L. Guyon, J. Veziers, M. Dutilleul, O. Gauthier, P. Weiss, P. Corre, B. Charbonnier
  Journées mixtes Académie de Médecine & Académie des Sciences, 2024

- One-Health approach for the surgical treatment of cleft lip and palate
  P. Corre, O. Gauthier, **P. Maitre,** N. Touya, J. Loin, B. Charbonnier, P. Weiss
  AIMOM (Association internationale de médecine orale et maxillo-faciale), Nantes, 5-7 Juin 2024

- Stratégie personnalisée en médecine régénératrice maxillo-faciale: applications au traitement des fentes labio-palatines chez le chiot.
  P. Maitre, B. Charbonnier, N. Touya, P. Weiss, O. Gauthier, P. Corre.
  Journée Recherche et Innovation de la Filière Santé Maladies Rares Tête et Cou, Paris, 7 mars 2025

- Personalized Treatment of Cleft/Lip Palate Deformities in Canine Patients with Organo-Mineral 4D scaffolds
  V. Biscaccianti, **P. Maitre**, N. Touya, M. Dutilleul, J. Vézier, J. Loin, P. Corre, O. Gauthier, P. Weiss, B. Charbonnier
  EORS (European Orthopaedic Research Society), Davos, Suisse, 16-19 Juin 2025

- Sterilization strategies preserving mechanically evolutive 3D-printed bone cements: a challenge for their clinical application
  Vincent Biscaccianti, **Pierre Maitre**, Merveille Lounzymont, Thierry Rouillon, Joelle Vézier, Pierre Corre, Olivier Gauthier, Pierre Weiss, Baptiste Charbonnier
  ESB (European Society for Biomaterials) 2025, Turin, Italie 7-11 Septembre 2025

Posters

- Organo-Mineral 3D Printed Scaffolds for Treating Cleft Lip/Palate Deformities: A Clinical Study in Canine Patients, **World Biomaterial Congress**, 2024
  P. Maitre, N. Touya, L. Guyon, J. Veziers, M. Dutilleul, O. Gauthier, P. Weiss, P. Corre, B. Charbonnier

- Computed tomographic assessment of congenital labio-alveolar cleft in dogs and associated maxillofacial and cephalic abnormalities
  Bouhsina N.[2, 3], Elbaz L.[1], Audes L.[1], Fusellier M.[2, 3], Gauthier O.[1, 3], **Maitre P.[1, 3]**
  EVDI Annual Congress, Barcelone, Espagne, 17-20 September 2024

Table des matières

REMERCIEMENTS **2**

FINANCEMENT(S) **4**

VALORISATION SCIENTIFIQUE **5**

TABLE DES MATIÈRES **8**

FIGURES ET TABLEAUX **12**

INTRODUCTION GÉNÉRALE **19**

PARTIE I. REVUE BIBLIOGRAPHIQUE **21**

I.1 MÉDECINE RÉGÉNÉRATRICE DES DÉFICITS MAXILLO-FACIAUX : APPLICATION AUX TRAITEMENTS DES FENTES LABIO-MAXILLO-PALATINES **21**

I.1.1 MORPHOGÉNÈSE CRÂNIO-FACIALE 21

I.1.1.1 Formation de la face 23

I.1.1.2 Formation du palais 23

I.1.1.3 Formation des cavités nasales 26

I.1.2 LES FENTES LABIO-MAXILLO-PALATINES : CLASSIFICATION, DONNÉES ÉPIDÉMIOLOGIQUES, PRÉSENTATION CLINIQUE, ÉTIOLOGIE, ET DIAGNOSTIC 27

I.1.2.1 Les fentes labio-maxillo-palatines : une forme de fente faciale congénitale 27

I.1.2.2 Classification des fentes labio-palatines 28

I.1.2.3 Prévalence des différentes présentations de fentes 33

I.1.2.4 Etiologie des fentes labio-alvéolaires 35

I.1.2.4.1 Composante génétique 35

I.1.2.4.2 Composante environnementale 38

I.1.2.5 Répercussions cliniques des fentes labiales, palatines et labio-maxillo-palatines 40

I.1.2.5.1 Conséquences morphologiques 40

I.1.2.5.2 Conséquences sur la dentition 42

I.1.2.5.3 Répercussions cliniques et fonctionnelles 43

I.1.2.5.4 Répercussions psycho-sociales 44

I.1.2.6 Diagnostic des fentes labiopalatines 45

I.1.3 PRISE EN CHARGE THÉRAPEUTIQUE DES FENTES LABIO-ALVÉOLAIRES 47

I.1.3.1 Perspectives historiques et principes 47

I.1.3.2 Chronologie des interventions : approche interventionniste ou fonctionnelle 48

I.1.3.3 Cheilorhinoplastie 48

I.1.3.3.1 Historique et évolution des techniques 48
I.1.3.3.2 Cheilorhinoplastie des fentes unilatérales au CHU Nantes 50
I.1.3.3.3 Cas des fentes labiales bilatérales 53
I.1.3.4 Reconstruction et comblement de la fente alvéolaire 58
I.1.3.4.1 La fente alvéolaire, un défaut osseux particulier 58
I.1.3.4.2 Alvéoloplastie : évolution historique 60
I.1.3.4.3 Physiologie de la réparation osseuse lors de fente alvéolaire 61
I.1.3.4.4 Techniques d'alvéoloplastie 65
I.1.4 COMBLEMENT OSSEUX DE LA FENTE ALVÉOLAIRE : APPROCHES ALTERNATIVES ET TECHNIQUES ÉMERGENTES 81
I.1.4.1 Limites et contraintes actuelles liées au comblement par greffe d'os autologue 81
I.1.4.1.1 Morbidité et limites associées au site donneur 81
I.1.4.1.2 Morbidité et limites associées au site receveur alvéolaire 81
I.1.4.2 Optimisation du procédé de greffe autologue 82
I.1.4.2.1 Greffe osseuse autologue + PRP/PRF 83
I.1.4.2.2 Greffe osseuse + membrane ou matrice 84
I.1.4.2.3 Greffe et substituts osseux minéraux 85
I.1.4.2.4 Greffe et thérapie régénératrice : thérapie cellulaire et facteurs de croissance 85
I.1.4.3 Alternatives à la greffe autologue 87
I.1.4.3.1 Technique chirurgicale : DOA Distraction Ostéogénique Alvéolaire 87
I.1.4.3.2 Allogreffes et xénogreffes 88
I.1.4.3.3 Substituts osseux synthétiques 89
I.1.4.3.4 Piste d'amélioration des biomatériaux de comblement 93
I.2 OPTIMISATION DU PROCÉDÉ D'OSTÉO-ALVÉOLOPLASTIE PAR APPROCHE PERSONNALISÉE : PRINCIPES ET DONNÉES PRÉLIMINAIRES SUR L'ÉVALUATION D'UN BIOMATÉRIAU ORGANO-MINÉRAL AUX PROPRIÉTÉS MÉCANIQUES ÉVOLUTIVES 97
I.2.1 STRATÉGIE PERSONNALISÉE : CRÉATION D'UN IMPLANT MACROPOREUX RÉSORBABLE PERSONNALISÉ PAR FABRICATION ADDITIVE À PARTIR D'UN MATÉRIAU CIMENTAIRE PHOSPHOCALCIQUE 97
I.2.1.1 Choix d'une approche personnalisée 97
I.2.1.2 Données préliminaires relatives au biomatériau 99
I.2.1.2.1 Composition du biomatériau 99
I.2.1.2.2 Caractérisation physico-chimique du biomatériau 101
I.2.1.2.3 Caractérisation biologique : cytocompatibilité 106
I.3 RECHERCHE TRANSLATIONNELLE : ÉTAT DES LIEUX DE LA MODÉLISATION ANIMALE APPLIQUÉE À LA RECONSTRUCTION DES FENTES LABIO-ALVÉOLAIRES 108
I.3.1 L'EXPÉRIMENTATION ANIMALE DANS LE DÉVELOPPEMENT D'UN BIOMATÉRIAU OU DANS L'ÉVALUATION D'UNE STRATÉGIE THÉRAPEUTIQUE 108
I.3.2 CAHIER DES CHARGES D'UN MODÈLE PRÉ-CLINIQUE DE FENTE LABIO-ALVÉOLAIRE 109
I.3.3 MODÈLES ANIMAUX USUELS POUR L'ÉVALUATION DES STRATÉGIES DE RECONSTRUCTION CHIRURGICALE LORS DE FENTES LABIO-ALVÉOLAIRES ET PALATINES 111
I.3.3.1 Résumé 111
I.3.3.2 Article proposé à publication 114

PARTIE II. ÉTUDES EXPÉRIMENTALES 143

II.1 MISE AU POINT DES OUTILS D'ÉVALUATION ET FIABILISATION DES PROCÉDURES 144
II.1.1 VALIDATION DU MODÈLE ANIMAL SUPPORT DE L'ÉTUDE PRÉCLINIQUE : DESCRIPTION D'UN MODÈLE PRÉCLINIQUE DE FENTE LABIO-ALVÉOLAIRE SPONTANÉE CHEZ LE CHIEN POUR L'ÉVALUATION DES STRATÉGIES DE RECONSTRUCTION CHIRURGICALES 145
II.1.1.1 Fente labio-alvéolaire spontanée chez le chien 145
II.1.1.1.1 Organogenèse et anatomie de la région maxillo-faciale chez l'enfant et le chiot 145
II.1.1.1.2 Éléments d'anatomie comparée 147
II.1.1.1.3 Épidémiologie 156
II.1.1.1.4 Etiopathogénie 157
II.1.1.1.5 Présentation clinique 158
II.1.1.2 Description tomodensitométrique des fentes labio-alvéolaires chez le chien et des anomalies maxillo-faciales associées : description comparée des lésions chez le chiot et l'enfant 162
II.1.1.2.1 Contexte 162
II.1.1.2.2 Résumé 162
II.1.1.2.3 Article soumis au Veterinary Radiology & Ultrasound 165
II.1.2 TRANSFERT DES PROCÉDURES CHIRURGICALES DE RECONSTRUCTION DE LA FENTE LABIO-ALVÉOLAIRE DE L'ENFANT AU CHIOT : MISE AU POINT ET FIABILISATION DE LA TECHNIQUE CHIRURGICALE 187
II.1.2.1 Fente labio-maxillo-palatine spontanée chez chien : Traitements usuels 187
II.1.2.1.1 État de l'art des techniques existantes chez le chien : revue bibliographique 187
II.1.2.2 Mise au point et évaluation d'une technique de cheilorhinoplastie et d'alvéoloplastie simultanée chez le chien lors de fentes labio-alvéolaires et labio-maxillo-palatines 195
II.1.2.2.1 Synthèse 195
II.1.2.2.2 Résumé : 196
II.1.2.2.3 Article soumis à la revue Veterinary Surgery 199
II.2 ÉVALUATION D'UN IMPLANT MACROPOREUX PERSONNALISÉ POUR LE COMBLEMENT D'UN DÉFAUT OSSEUX ALVÉOLAIRE DANS UN MODÈLE DE PERTINENCE CLINIQUE CHEZ LE CHIEN 220
II.2.1 CONTEXTE 220
II.2.2 RÉSUMÉ 220
II.2.3 ARTICLE PROPOSÉ À PUBLICATION 223

PARTIE III. PERSPECTIVES DE RECHERCHE ET DE DÉVELOPPEMENT 260

III.1 PERSPECTIVES LIÉES AU MODÈLE DE FENTE LABIO-ALVÉOLAIRE SPONTANÉE CHEZ LE CHIEN 260
III.1.1 PERSPECTIVES PÉDAGOGIQUES 260
III.1.2 PERSPECTIVES PSYCHOSOCIALES 261
III.1.3 PERSPECTIVES SCIENTIFIQUES 261
III.2 PERSPECTIVES RELATIVES À LA TECHNIQUE CHIRURGICALE ET À LA PRISE EN CHARGE PERSONNALISÉE 261
III.3 PERSPECTIVES RELATIVES À L'OPTIMISATION DU BIOMATÉRIAU 262

CONCLUSION GÉNÉRALE..... 264

RÉFÉRENCES BIBLIOGRAPHIQUES 265

Figures et Tableaux

Figures

Figure I.1-1 Chronologie du développement embryonnaire de la face d'après Couly [2]. Les flèches rouges figurent la migration des cellules des crêtes neurales. 21

Figure I.1-2 Représentation des bourgeons de la face (vue crâniale) à 4 et 6 semaines de DE adapté d'après Schoenwolf [3]. 22

Figure I.1-3 Vue crâniale de l'embryon au début de la 4ème semaine (A) et 6ème semaines (B) d'après Sadler & Langman [4] 22

Figure I.1-4 Représentation schématique de la contribution des différents bourgeons dans la constitution de la face de l'embryon (A) et de l'enfant (B) et vue crâniale de l'embryon au début de la 10ème semaine (C) d'après Sadler & Langman [4,5]. 23

Figure I.1-5 Formation du palais secondaire : coupes histologiques des étapes d'élévation (A) de juxtaposition et d'adhésion (C-D) et de fusion (E) chez l'embryon de souris d'après Li [6]. Les flèches en (E) indiquent des îlots épithéliaux pendant la dissolution de la MES (Medial Epithelial Seam). Barres d'échelle : 100 µm p : bourgeons palatins, t : langue. 24

Figure I.1-6 Développement du palais primaire et secondaire d'après Duke Embryology [5] : Semaine 6 - 7 : le processus intermaxillaire (processus nasaux médiaux) donne le palais primaire (jaune) ; Semaines 8-9 : les parois médiales des processus maxillaires produisent les processus palatins verticaux parallèles aux faces latérales de la langue (orange) ; Semaine 9-10 : élévation et fusion sur la ligne médiane, constitution du palais secondaire (fusion complète semaine 12). 25

Figure I.1-7 Développement du nez humain. a-d : schéma en coupe sagittale de l'invagination de la placode olfactive en puits olfactifs s'ouvrant dans la cavité buccale par une narine interne (1, processus frontal ; 2, aileron nasal ; 3, membrane oro-olfactive ; 4, narine interne ; 5, langue d'après Jankowski [7]. 26

Figure I.1-8 Classification des fentes cranio-faciales selon Paul Tessier [9]. Selon cette classification, l'ensemble des fentes sont représentés comme des méridiens d'une sphère centrée sur l'orbite, dont l'hémisphère sud correspondant à la face. Les fentes labio-maxillo-palatine correspondant à la portion labiale des fentes n°2 et n°3. 27

Figure I.1-9 Palais primaire (flèche verte) et palais secondaire (flèche bleue) de part et d'autre du canal palatin (astérisque) d'après Netter [10]. 28

Figure I.1-10 Exemple de différentes présentations cliniques de FLMP (crédits photos Pr Pierre Corre, CHU Nantes). 29

Figure I.1-11 Classification des fentes labio-palatines selon Veau [12]. Classe I : division partielle ou totale du voile. Classe II : division complète du voile et division partielle ou totale de la voûte palatine. Classe III : division complète de la voûte et du voile, et fente alvéolaire complète unilatérale. Classe IV : division complète de la voûte et du voile, et fente alvéolaire complète bilatérale..... 30

Figure I.1-12 Classification des fentes labio-maxillo-palatines d'après Kernahan et Stark [13]..... 31

Figure I.1-13 Classification de Larson [17], lettres capitales (fente totale) , lettres minuscules (fente incomplète). 31

Figure I.1-14 Classification LAHSHAL modifiée d'après Zhang [18]. Une lettre majuscule indique une structure affectée par une fente. Une lettre minuscule une atteinte incomplète, son absence indique une structure intacte. 31

Figure I.1-15 Prévalence des fentes orofaciales non syndromiques en Europe, pour 1000 naissances d'après Mossey [27]. 34

Figure I.1-16 : Principaux mécanismes de la croissance maxillaire, modifié d'après Delaire [82]. 41

Figure I.1-17 : Déformation naso-labiale lors de fente unilatérale des palais primaires et secondaires (crédits photos Pr Pierre Corre, CHU Nantes, crédits schéma Roberto Brusati in The Delaire Philosophy of cleft Lip Repair [83]). 41

Figure I.1-18 (A) Déformation maxillaire lors de fente unilatérale complète des palais primaire et secondaire ; (B) Déformation maxillaire en cas de fente bilatérale complète du palais primaire et secondaire (crédits photos Pr Pierre Corre, CHU Nantes). 42

Figure I.1-19 : séquelles labiales nasales (A) et maxillaires (B) chez un patient opéré de fente primaire et secondaire unilatérale (crédits photos Pr Pierre Corre, CHU Nantes) [82]. 44

Figure I.1-20 : technique de Malagaigne (A), Mirault (B) et de Blair-Brown-Mirault (C) d'après Losee [152]. 49

Figure I.1-21 : tracés des rhinoplasties de Le Mesurier, Tennison et Millard [155]. 50

Figure I.1-22 : Technique opératoire de la technique de Millard modifiée par Delaire et Talmant [156]. ... 51

Figure I.1-23 : conformateur en silicone porté une semaine (A), conformateur en silicone amovible porté quatre mois (B), Résultat à 4 mois (C) [156]..... 52

Figure I.1-24 : fente labiale bilatérale complète : discontinuité du muscle orbiculaire et absence de columelle d'après Xue [158] (crédits photo Pr Corre, CHU Nantes). 53

Figure I.1-25 : Technique originale de Millard pour la reconstruction d'une fente labioalvéolaire bilatérale, d'après Mulliken [160]. 54

Figure I.1-26 Lambeau en fourche selon Millard utilisé pour allonger la columelle d'après Beziat [163]. .. 55

Figure I.1-27 : Plastie des dômes alaires par la pose de sutures de médialisation entre les dômes alaires d'après McComb[162] et représentation schématique des cartilages du nez. 55

Figure I.1-28 : Gestion d'une protrusion prémaxillaire au moyen d'un appareillage externe oral et nasal, aspect à 4 semaines (à gauche), dispositif de modelage naso-alvéolaire (au centre) et aspect après 2 mois de port du dispositif (à droite) d'après Xue [158]..... 56

Figure I.1-29 : Cheilorhinoplastie primaire lors de fente labio-alvéolaire bilatérale d'après Talmant[20](A) Tracé des incisions et des lambeaux, (B) Dissection, suture et conformation primaire, (C) Conformation amovible. Résultat à 4 mois post opératoire. Résultat à l'âge de 10 ans. (crédits photos Pr Pierre Corre, CHU Nantes). 57

Figure I.1-30 : Remodelage osseux, adapté d'après Funck-Brentano [183]. 63

Figure I.1-31 : Principales voies de différenciation des ostéoclastes et ostéoblastes : les ostéoclastes sont principalement activés et différenciés par le système RANK/RANKL produit par les ostéoblastes. La voie de signalisation Wnt / β-caténine favorise la transcription des gènes impliqués dans la différenciation et l'activation des ostéoblastes, qui assurent la formation osseuse. Adaptée de Funck-Brentano [183]. .. 64

Figure I.1-32 : Alvéoloplastie avec greffe osseuse primaire d'après Skoog [178] fragment maxillaire (a) latéral, (b) médial, (c) périoste. Fragments de greffon costal en jaune. 67

Figure I.1-33 : dissection des muqueuses nasale et orale et suture de la muqueuse nasale avant placement de l'os spongieux [206] 70

Figure I.1-34 : Schématisation du prélèvement cortico-spongieux iliaque d'après Pr Béziat [82]. 72

Figure I.1-35 Technique de gingivopériostéoplastie avec greffe osseuse autologue d'après Hall [261]. ... 75

Figure I.1-36 : Technique de gingivopériostéoplastie de Millard d'après Millard [264] & critères d'éligibilité à la procédure (alignement et rapprochement des abouts maxillaires) d'après Hopper [265] 77

Figure I.1-37 représentation des tracés de gingivoperiosteoplastie précoce proposée par Delaire (A) face platine et (B) face vestibulaire d'après Brusati [83] et (C) fermeture de la fente alvéolaire par mobilisation des lambeaux d'après Mercier [19]. 78

Figure I.1-38: Périostéoplastie selon Skoog d'après MacIntosh [270]. Après un premier temps de reconstruction du plan postérieur et du seuil narinaire pour constituer un plan périosté postéro-supérieur étanche, une incision vestibulaire latérale permet de prélever un large lambeau périosté pédiculé supérieur (a) qui est alors retourné sur le prémaxillaire et suturé jusqu'à la limite postérieure du palais primaire. 79

Figure I.1-39 : exemple de d'appareillage utilisé pour le comblement alvéolaire d'après Zemann [326]. .. 88

Figure I.1-40 : Fabrication des céramiques et ciment phosphocalcique d'après Charbonnier [345]. 90

Figure I.2-1 : processus de création d'un implant personnalisé pour l'alvéolo-ostéoplastie chez l'enfant atteint de fente labio-alvéolaire. 99

Figure I.2-2 : Schéma de présentation générale de l'étude de caractérisation physico-chimique du ciment organo-minéral. 102

Figure I.2-3 : Caractérisation physico-chimique des éprouvettes réalisées avec le ciment organo-minéral selon une architecture macroporeuse et non macroporeuse, après impression (1) ; (2) après réhydratation, (3) après 48h de prise, et (4) après 7 jours de prise dans une solution 1XPBS à 37°C. 105

Figure I.2-4:Schéma expérimental de l'évaluation de la cytotoxicité du ciment organo-minéral. 106

Figure I.2-5 : Activité métabolique et quantité d'ADN double brins à 24h et 72h après mise en contact avec les milieux d'extraction (ciment organo-minéral CaP encadré orange). 107

Figure I.3-1 : Location of defects used to model bone clefts in rodents, Photo credits (Comparative Anatomy Unit, Oniris VetAgroBio) 125

Figure I.3-2 : Location of defects used to bone cleft models in rabbits (credits : Comparative Anatomy Unit, Oniris VetAgroBio) : 128

Figure I.3-3 Location of defects used to simulate bone clefts in sheep and goats (credits : Comparative Anatomy Unit, Oniris VetAgroBio) : 131

Figure I.3-4 : Location of defects used to simulate bone clefts in pigs (credits : Comparative Anatomy Unit, Oniris VetAgroBio) : 133

Figure I.3-5 : Location of defects used to simulate bone clefts in cats (credits : Comparative Anatomy Unit, Oniris VetAgroBio) : 134

Figure I.3-6 : Location of defects used to simulate bone clefts in dogs (credits : Comparative Anatomy Unit, Oniris VetAgroBio) : 136

Figure I.3-7 : Location of defects used to simulate bone clefts in primates (credits : Comparative Anatomy Unit, Oniris VetAgroBio) : 138

Figure II.1.1-1 : Chronologie de la gestation chez la femme et la chienne, adaptée de McGeady [653] .. 145

Figure II.1.1-2 : de gauche à droite, Crâne de chien brachycéphale, mésocéphale et dolichocéphale d'après Barone [654] 146

Figure II.1.1-3 Contribution respectives des bourgeons faciaux dans la morphogénèse de la face respectivement chez l'embryon humain (A) et canin (B), d'après Worley [656] et Moura [657] 147

Figure II.1.1-4 : aspect macroscopique comparé de la région du nez chez l'Homme [659] et le chien[660] .148

Figure II.1.1-5 : Cartilages du nez chez le chien vue de face et de profil d'après Evans [661] et chez l'Homme d'après Michau [659] 149

Figure II.1.1-6 : Ostéologie des cavités nasales chez le chien [662] et chez l'Homme [659] d'après Micheau.. 149

Figure II.1.1-7 Cavités nasales, sinus paranasaux chez l'Homme [659] et chez le chien [662] d'après Micheau.. 150

Figure II.1.1-8 Anatomie de la lèvre chez le chien et chez l'Homme d'après Watanabe et Saga [663]. .. 152

Figure II.1.1-9 Palais de chien en vue ventrale : représentation schématique d'après Barone [654] et photographie intra-orale (crédits photo Dr Pierre Maitre). 153

Figure II.1.1-10 : Anatomie du palais osseux, chez l'Homme[664] et chez le chien (crédits Photos Service d'anatomie Comparée Oniris). 154

Figure II.1.1-11 : Aspect intra-orale du palais mou chez l'Homme et le chien (crédits Photos Pierre Maitre). 154

Figure II.1.1-12 : Formule dentaire chez le chien (d'après David Crossley© 2002 eMedia Unit RVC v1.0) et chez l'Homme d'après MIcheau [659] 155

Figure II.1.1-13 : chiots présentant une fente labio-alvéolaire unilatérale (A), bilatérale (B), et labio-alvéolaire et vélo-palatine bilatérale (C) crédits photo Dr Pierre Maitre. 159

Figure II.1.1-14 : Exemples de fentes labio-palatines décrites selon le système LAHS d'après Moura [624]. 160

Figure II.1.2-1 : Chirurgie des fentes palatines chez le chien Technique de Veau-Wardill-Kilner (i) et technique de Von Langenbeck (ii) [702]. 188

Figure II.1.2-2 : Reconstruction d'une fente labiale isolée unilatérale chez un chien selon la technique décrite par Fossum (i) [702] et Pavletic (ii) [703]..... 190

Figure II.1.2-3 : étapes de reconstruction d'une fente labio-alvéolaire unilatérale chez un chien [617] (A) vue extra-orale ; (B) reconstruction CT ; (C) vue intra-orale : Les deuxième et troisième incisives maxillaires gauche ont été extraites environ 4 semaines auparavant ; (D) lambeau pédiculé palatin déplacé médialement et suturé au-dessus du défaut ; (E) reconstruction complète du défaut intra-oral.(F) reconstruction extra-orale de la lèvre et du planum nasal. 192

Figure II.1.2-4 : aspect externe (A et D) et intra-oral (B et C) d'une fente labio-alvéolaire bilatérale chez un chien avant et après l'intervention [617] (A) vue extra-orale. (B) vue intraorale (C) vue orale de la reconstruction alvéolaire et vestibulaire labiale (D) vue extra-orale de la reconstruction des lèvres et du plancher nasal. 193

Figure II.1.2-5 Aspect macroscopique (A) et tomodensitométrique (B) d'une fente bilatérale, (C) marquage des lignes d'incision au ras des incisive afin de préserver un maximum de tissus mobilisable pour la reconstruction, (D) Décollement de la muqueuse attachée avant le retrait du massif incisif ; (E) Reconstruction du palais primaire après retrait de l'os incisif ; (F) Reconstruction de la lèvre et du vestibule nasal (vue extraorale) d'après Fiani & Verstrate [617]. 194

Tableaux

Tableau I.1-1 Contribution des bourgeons faciaux aux différentes régions anatomiques de la face 22

Tableau I.1-2 Classification des FLMP d'après Pr Mercier [19]. 32

Tableau I.1-3 Classification des FLMP d'après Dr Talmant [20]. Lors de l'implication du palais primaire, l'atteinte peut être uni- ou bilatérales, et pour ces dernières des associations de formes sont possibles. 32

Tableau I.1-4 : Gènes impliqués dans les FLMP syndromiques, adapté de Dixon et al. [24]. 36

Tableau I.1-5 : Gènes impliqués dans les FLMP non syndromiques, adapté de Dixon et al. [24]. 38

Tableau I.1-6 : Facteurs environnementaux associés au FLMP d'après Eppley [54]. 38

Tableau I.1-7 : Avantages et limites respectives des biocéramiques et ciments phosphocalciques pour le comblement osseux d'après Charbonnier [345]. 91

Tableau II.1-1 : Incidence des fentes labiales (CL), palatines (CP) et labio-maxillo-palatines (CLP) chez le chien d'après Roman [619], exprimée pour 1000 naissances. 157

Tableau II.1-2 : Critères du système de classification LAHS adapté par Moura [624]..... 160

Liste des abréviations

ACS : Absorbable Collagen Sponge

ADM : Membranes Dermiques Acellulaires

AINS : Anti-Inflammatoires Non Stéroïdiens

β-TCP : Phosphate Tri Calcique β

BCP : Phosphate de Calcium Biphasique

BMP : Protéines Morphogénétiques Osseuses

BMP-2 : Bone Morphogenetic Protein de type 2

BMP-7 : Bone Morphogenetic Protein 7

BPF : Bonnes Pratiques de Fabrication

BTE : Bone Tissue Engineering

BV : Volume Osseux

C : Canine

Ca^{2+} : Sels de Calcium

CaP : Phosphate de Calcium

CDHA : Calcium Deficient HydroxyApatite

CERVO : Comité d'Ethique et de Recherche Vétérinaire d'Oniris

CGH-array : hybridation génomique comparative sur réseau d'ADN

CLP : Cleft Lip and Palate

CIM : Classification Internationale des Maladies

CRIP : Centre de Recherche et d'Investigation Pré-Clinique

CSM : Cellules Souches Mésenchymateuses

CT : Computed Tomography, examen tomodensitométrique

DE : Développement Embryonnaire

DRX : Diffraction des Rayons X

DOA : Distraction Ostéogénique Alvéolaire

ICP-OES : Inductively Coupled Plasma – Optical Emission Spectroscopy (Spectrométrie d'émission optique avec plasma induit par haute fréquence)

FA : Fabrication Additive

FL : Fente(s) Labiale(s)

FLMP : Fente(s) Labio-Maxillo-Palatine(s)

FP : Fente(s) Palatine(s)

GA : Greffe Autologue

GMP = BPF

HA : HydroxyApatite

HA-Si : Acide Hyaluronique silanisé

HMPC : HydroxyPropylMethylCellulose

I : Incisive

IRTF : spectroscopie Infra-Rouge à Transformée de Fourier (IRTF)

IRM : Imagerie par Résonance Magnétique

LAHS/LAHSHAL : classification Lip Alveolus Hard palate Soft palate

Live-CT : Examen tomodensitométrique réalisé sur animal vivant

M : Molaire

MEB : Microscopie Électronique à Balayage

MEC : Matrice Extracellulaire

MES : Medium Epithelial Seam

MSC : Mesenchymal Stem Cells

MOVAT : Coloration Mucopolysaccharides, Oxytalane, Van Gieson, Alcian Blue et Toluidine Blue

NAM : Modelage Naso-Alvéolaire

NGS : Séquençage de Nouvelle Génération

OPG : OstéoProtéGérine

ORL : Oto-Rhino-Laryngologie

P : Prémolaire

PDGF : Platelet-Derived Growth Factor

PLA : PolyLactic Acid

PRF : Platelet-Rich Fibrin

PRP : Platelet-Rich Plasma

RANK : Receptor Activator of Nuclear factor Kappa-B

RANKL : Receptor Activator of Nuclear factor Kappa-B Ligand

rhBMP2 : recombinant human Bone Morphogenetic Protein 2

SEM : Scanning Electron Microscopy

TBM : Total Bone Marrow

TGF-β : Transforming Growth Factor Beta

TNF : facteur de nécrose tumorale

TPU : Thermoplastic PolyUrethan

TV : Volume Tissulaire

µCT : Micro-Tomodensitométrie

VEGF : Vascular Endothelial Growth Factor

Introduction générale

Deuxième anomalie congénitale la plus fréquente chez l'enfant, les fentes labio-maxillo-palatines (FLMP) constituent un problème majeur de santé publique. Résultant d'un défaut de morphogenèse crâniofaciale au cours du développement embryonnaire, elles affectent la lèvre et le palais (primaire et secondaire) et entraînent des conséquences fonctionnelles et esthétiques importantes, à l'origine de répercussions psychologiques considérables. Celles-ci sont liées non seulement à la malformation initiale, mais également aux séquelles induites par les traitements chirurgicaux successifs.

La prise en charge chirurgicale des FLMP repose sur la fermeture de la communication oro-nasale et inclut la reconstruction de la lèvre, du nez, de l'alvéole dentaire et, le cas échéant, du palais secondaire. Ces reconstructions nécessitent des procédures de réparation des tissus mous et, pour les fentes alvéolaires, le comblement du défaut osseux afin d'assurer une continuité alvéolaire indispensable à la récupération fonctionnelle et esthétique. La chirurgie de comblement osseux demeure toutefois un défi majeur. Si l'autogreffe iliaque reste la technique de référence et fournit des résultats globalement satisfaisants, elle est grevée de nombreuses limites : résorption partielle du greffon, morbidité du site donneur, douleurs post opératoires et risques infectieux.

Depuis plusieurs décennies, diverses stratégies de substitution ont été développées afin d'améliorer les résultats de l'alvéoloplastie et d'en réduire les effets indésirables. Toutefois, dans ce contexte chirurgical particulièrement défavorable — associant un défaut osseux volumineux, situé dans un milieu contaminé par la flore oro-nasale, et recouvert par des tissus mous cicatriciels — aucun substitut osseux n'a permis jusqu'à présent d'égaler les performances cliniques des autogreffes.

L'émergence des procédés de fabrication additive et le développement de biomatériaux résorbables adaptés à ces nouvelles technologies ouvrent aujourd'hui des perspectives inédites. Ces approches personnalisées offrent la possibilité de relever le défi de la réparation osseuse alvéolaire, mais aucune technique innovante n'a encore atteint le degré de maturité nécessaire pour susciter un consensus clinique.

Le projet de recherche présenté dans cette thèse s'inscrit précisément dans cette dynamique. Il vise à démontrer le potentiel réparateur d'implants hybrides innovants, développés au sein du laboratoire RMeS, pour la correction des FLMP chez le chiot. Ces implants personnalisés, imprimés à partir d'une pâte cimentaire combinant un hydrogel auto-réticulant et un précurseur cimentaire inorganique, présentent des propriétés mécaniques évolutives inédites. Cette technologie originale autorise une correspondance anatomique parfaite des implants, une malléabilité initiale facilitant leur mise en place,

puis, après la prise du ciment, la formation d'un substitut osseux phosphocalcique macroporeux rigide, biodégradable et capable d'interagir avec le microenvironnement osseux afin de soutenir efficacement la régénération osseuse.

Au-delà de l'innovation biomédicale, ce projet comporte une dimension éthique singulière. Plutôt que de recourir à un modèle expérimental induit, il repose sur l'étude de l'affection spontanée chez des chiots issus d'élevages, généralement non viables en l'absence de soins. Ces animaux sont recueillis, opérés et suivis selon des méthodes mini-invasives et non invasives, avant d'être proposés à l'adoption. Cette démarche confère au projet une double portée : un bénéfice thérapeutique direct pour les animaux traités et la constitution d'un modèle préclinique pertinent pour la recherche translationnelle.

Ainsi, ce travail se situe à l'interface de la chirurgie vétérinaire, et de la recherche translationnelle dans une approche One Health inédite. Il ambitionne de valider la faisabilité et l'efficacité d'une stratégie de comblement osseux personnalisée dans un modèle clinique exigeant, ouvrant la voie à une application future dans la prise en charge chirurgicale pédiatrique des fentes labio-maxillo-palatines.

Après avoir rappelé, les notions générales relatives aux fentes labio-maxillo-palatines, et plus spécifiquement aux fentes alvéolaires et à leur traitement, nous présenterons, les principes de la prise en charge personnalisée proposée ainsi que les données préliminaires concernant le biomatériau utilisé.

Les chapitres suivants seront consacrés aux études expérimentales réalisées dans le cadre de ce travail de thèse au sein de l'unité INSERM RMeS U1229. Nous y procéderons à l'évaluation et à la fiabilisation du modèle retenu, en examinant sa pertinence clinique et lésionnelle, ainsi que la transposition et l'adaptation effective des procédures de chéilorhinoplastie et d'alvéoloplastie.

Enfin, dans le dernier chapitre, nous analyserons la régénération osseuse alvéolaire obtenue à l'aide de l'implant organo-minéral personnalisé, imprimé en 3D, associé à de la moelle osseuse totale comparée à une greffe autologue d'os spongieux, dans le cadre de fentes alvéolaires spontanées chez le chien

Partie I. Revue bibliographique

I.1 Médecine régénératrice des déficits maxillo-faciaux : application aux traitements des fentes labio-maxillo-palatines

I.1.1 Morphogénèse crânio-faciale

La morphogenèse crânio-faciale est un processus complexe qui se déroule de la 4e à la 10e semaine du développement embryonnaire (Figure I.1-1), et il n'en sera donné ici qu'une présentation simplifiée afin de contextualiser l'origine des fentes labio-maxillo-palatines. Elle est le reflet de l'interaction des différents feuillets embryonnaires entre eux, et repose sur des mécanismes de prolifération, migration et différenciation cellulaire régulés par différents signaux moléculaires ; au cours du développement embryonnaire trois feuillets se forment : l'endoderme, le mésoderme et l'ectoderme. Ces feuillets donneront respectivement naissance aux viscères, aux muscles et au squelette, ainsi qu'à la peau et au système nerveux [1].

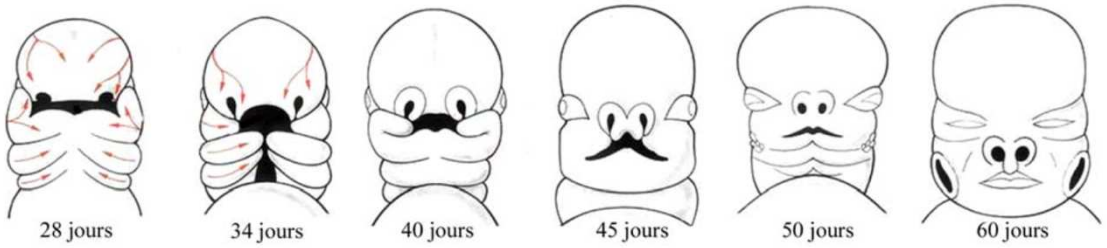

Figure I.1-1 Chronologie du développement embryonnaire de la face d'après Couly [2]. Les flèches rouges figurent la migration des cellules des crêtes neurales.

Au début du deuxième mois du développement embryonnaire, cinq bourgeons vont se former à l'extrémité de l'embryon et converger de manière centripète :

- Le bourgeon fronto-nasal, provenant du prosencéphale, va se développer vers le bas. Il donnera naissance au futur front, aux structures nasales ainsi qu'au philtrum de la lèvre supérieure. Des cellules dérivées de l'ectoderme neural et provenant de la crête neurale vont migrer au sein de renflements situés latéralement (placodes). Ces cellules vont contribuer à la formation des os, des cartilages, des muscles et des tissus conjonctifs du visage ;
- Les bourgeons maxillaires, droit et gauche, situés en dessous du bourgeon fronto-nasal, dérivent eux du premier arc branchial et seront à l'origine de la formation des joues, de la partie latérale du nez, de la lèvre supérieure et du palais secondaire ;

- Enfin les bourgeons mandibulaires, droit et gauche, également issus du premier arc branchial, formeront par leur fusion la mandibule, le menton, le plancher buccal et la lèvre inférieure.

Au centre une dépression est délimitée par ces proéminences, le stomodeum, ébauche de la future cavité buccale (Figure I.1 2 & 3 et Tableau I.1 1).

Tableau I.1-1 Contribution des bourgeons faciaux aux différentes régions anatomiques de la face

Bourgeons faciaux					
Bourgeon maxillaire	Partie latérale de la lèvre supérieure	Maxillaire	Palais secondaire	Joues	Aile du nez (avec bourgeon nasal externe)
Bourgeon mandibulaire	Mandibule	Lèvre inférieure	Partie inférieure de la face		
Bourgeon fronto-nasal	Nasal interne	Segment intermaxilaire de l'os maxillaire (prémaxillaire)	Philtrum de la lèvre	Partie centrale de la gencive supérieure	Palais primaire (os incisif), incisives centrales et latérales
	Nasale externe	Aile du nez (avec Bourgeon Maxillaire)			
	Frontal	Front	Massif médian		

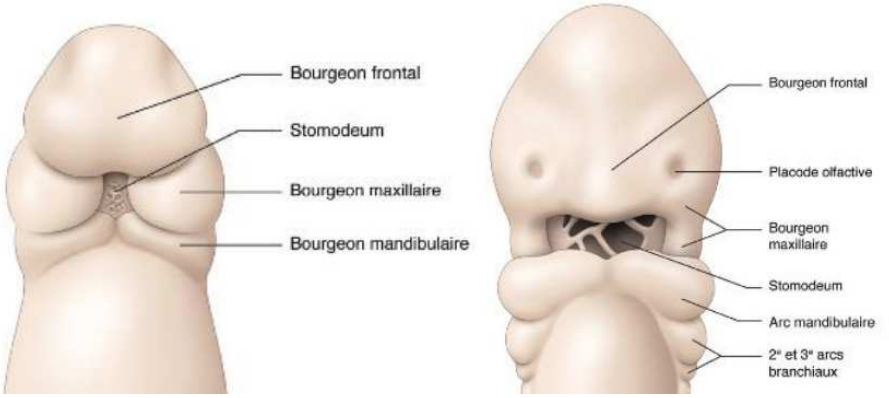

Figure I.1-2 Représentation des bourgeons de la face (vue crâniale) à 4 et 6 semaines de DE adapté d'après Schoenwolf [3].

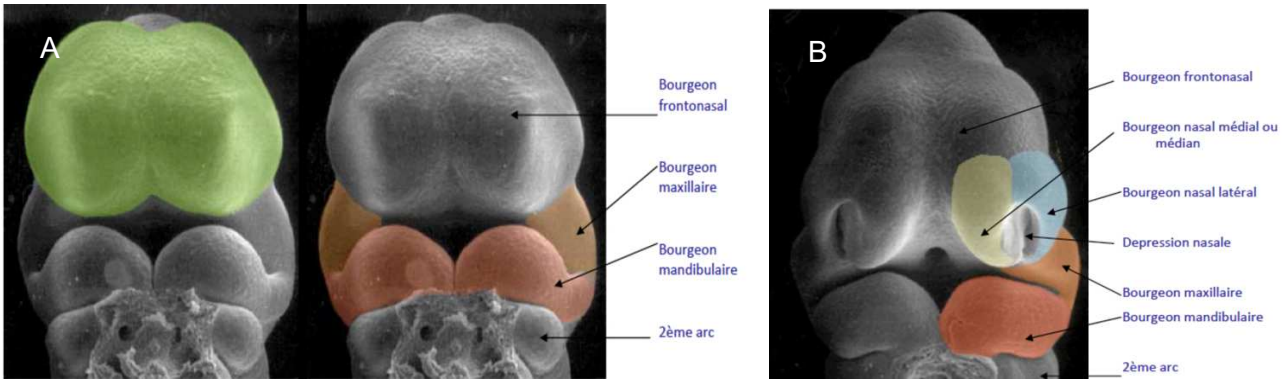

Figure I.1-3 Vue crâniale de l'embryon au début de la 4ème semaine (A) et 6ème semaines (B) d'après Sadler & Langman [4] .

I.1.1.1 Formation de la face

Au cours de la cinquième semaine de développement, des renflements ectodermiques apparaissent de chaque côté du bourgeon frontal : les placodes olfactives. Lors de la sixième semaine, elles s'invaginent, créant ainsi une dépression au centre de chaque placode qui constituera la cavité nasale primaire. Le rebord de la placode est alors scindé en deux crêtes : les bourgeons nasaux latéraux (en bleu) et les bourgeons nasaux médiaux (en jaune), qui donneront naissance aux narines (Figure I.1 3).

Au cours des semaines suivantes, ces éléments poursuivent leur développement, migrent et fusionnent avec les bourgeons adjacents afin de former les différentes structures de la face (Figure I.1 4). La fermeture des narines va être obtenue par la fusion des extrémités latérales des bourgeons nasaux médiaux (en jaune) avec leurs homologues latéraux (en bleu). Durant la même période, les bourgeons nasaux latéraux (en bleu) vont s'unir avec les bourgeons maxillaires (en orange), et participer à la formation des ailes du nez. Les processus nasaux médiaux droit et gauche (en jaune) vont se rejoindre dans le plan médian et former la partie centrale du nez (semaine 6). Ils s'étendront ensuite vers le bas pour former le processus intermaxillaire (semaine 7). Enfin, les extrémités des bourgeons maxillaires continuent leur développement et viennent fusionner avec le processus intermaxillaire sur la ligne médiane.

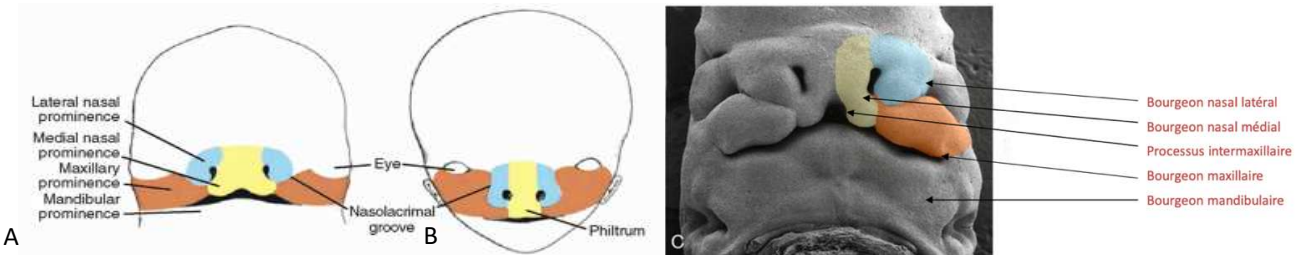

Figure I.1-4 Représentation schématique de la contribution des différents bourgeons dans la constitution de la face de l'embryon (A) et de l'enfant (B) et vue crâniale de l'embryon au début de la 10ème semaine (C) d'après Sadler & Langman [4,5].

I.1.1.2 Formation du palais

Embryologiquement, une distinction est faite entre le palais primaire qui correspondra chez l'enfant à la portion du palais située en avant du foramen incisif et contenant les quatre incisives, et le palais secondaire situé en arrière du foramen incisif et qui donnera le palais dur et le voile du palais également appelé palais mou. L'origine de ces deux structures est différente, le palais primaire provient du bourgeon fronto-nasal par l'intermédiaire des bourgeons nasaux médiaux (ou internes) et du processus intermaxillaire. Le palais secondaire, quant à lui, provient des bourgeons maxillaires.

La formation du palais va survenir entre la cinquième et la douzième semaine du développement embryonnaire.

La formation du palais primaire se déroule la cinquième et la huitième semaine du développement embryonnaire et s'organise autour de plusieurs étapes conduisant à la fusion entre le processus intermaxillaire et les bourgeons maxillaires. Autour de la 7ème semaine, le processus intermaxillaire va s'étendre vers l'arrière pour entrer en contact avec les bourgeons maxillaires, cette étape correspond à la phase de juxtaposition. Les cellules épithéliales situées aux surfaces de contact vont être éliminées par apoptose. Les cellules mésenchymateuses sous-jacentes vont se multiplier et migrer pour permettre la continuité à proprement parler des deux structures : c'est la phase d'adhésion. Une fois la fusion achevée, une phase de différenciation et de stabilisation se met en place. Le mésenchyme se spécialise progressivement en tissus conjonctifs et osseux, aboutissant à l'ossification et à la formation du palais primaire (ossification membranaire).

Le palais secondaire se forme entre la sixième et la dixième semaine du développement embryonnaire, suivant une chronologie similaire à celle du palais primaire (Figure I.1 5 & 6). La première étape va correspondre à la juxtaposition des processus palatins issus de la face interne des bourgeons maxillaires. Initialement, ils se développent de manière verticale de part et d'autre de la langue mais progressivement, ils changent d'orientation – phase d'élévation - pour devenir horizontaux. Ils se rejoignent et entrent en contact sur la ligne médiane (figure 5) et fusionnent l'un à l'autre d'avant en arrière.

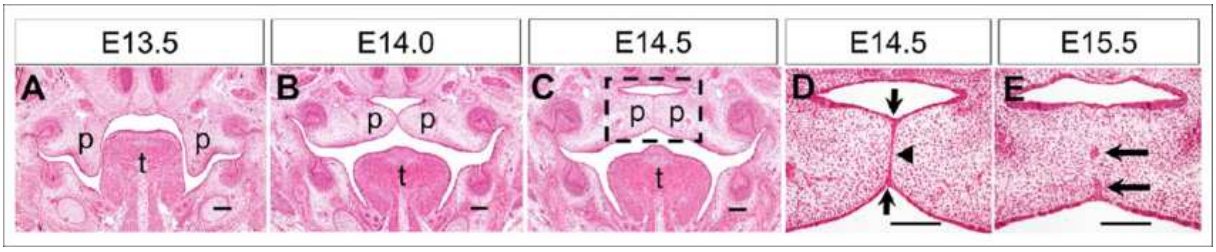

Figure I.1-5 Formation du palais secondaire : coupes histologiques des étapes d'élévation (A) de juxtaposition et d'adhésion (C-D) et de fusion (E) chez l'embryon de souris d'après Li [6]. Les flèches en (E) indiquent des îlots épithéliaux pendant la dissolution de la MES (Medial Epithelial Seam). Barres d'échelle : 100 µm p : bourgeons palatins, t : langue.

Comme précédemment décrit pour la formation du palais primaire, l'épithélium des bourgeons palatins, adhère et s'imbrique, formant ainsi un épithélium médian de jonction (MES, Medial Epithelial Seam). Les cellules épithéliales se dispersent et disparaissent progressivement, permettant la mise en continuité des structures palatines. À l'issue de cette étape de fusion, les cellules épithéliales et mésenchymateuses vont se différencier et le palais dur secondaire va s'ossifier depuis la région crâniale. En région postérieure, le mésenchyme myogène donne naissance à la musculature du voile du palais, formant

ainsi le palais mou. Aux sites de fusion, persiste une structure, la suture palatine médiane, qui restera active jusqu'à l'adolescence.

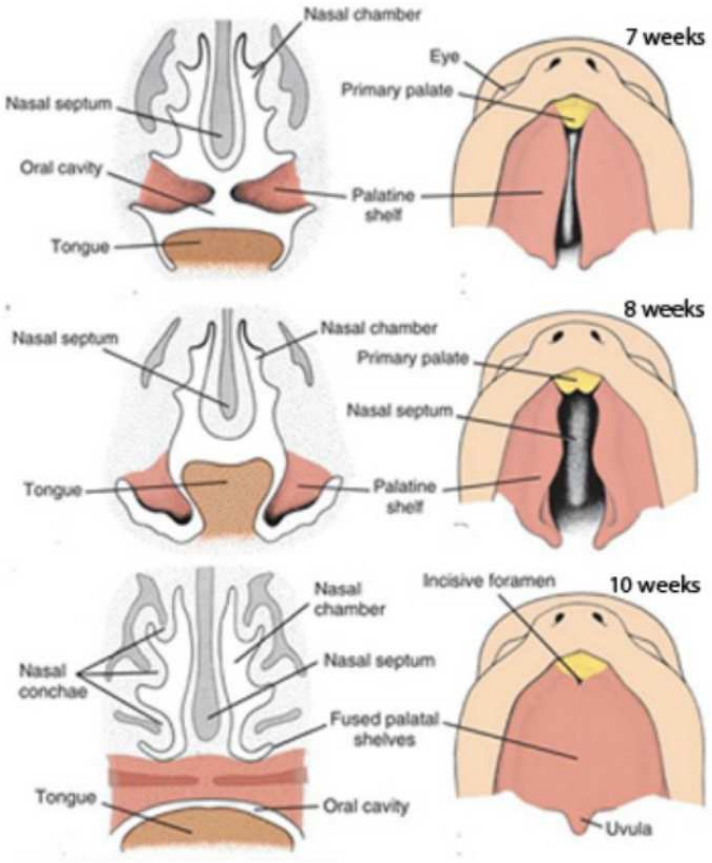

Figure I.1-6 Développement du palais primaire et secondaire d'après Duke Embryology [5] : Semaine 6 -7 : le processus intermaxillaire (processus nasaux médiaux) donne le palais primaire (jaune) ; Semaines 8-9 : les parois médiales des processus maxillaires produisent les processus palatins verticaux parallèles aux faces latérales de la langue (orange) ; Semaine 9-10 : élévation et fusion sur la ligne médiane, constitution du palais secondaire (fusion complète semaine 12).

Le palais définitif résulte donc de la fusion en forme de Y de trois structures : le bourgeon prémaxillaire, issu du bourgeon fronto-nasal, ainsi que les deux processus palatins, ou bourgeons palatins, provenant des bourgeons maxillaires. Une fois ces éléments fusionnés, la cavité buccale primitive (stomodeum) est cloisonnée, formant ainsi une cavité buccale définitive distincte des cavités nasales grâce à la présence du palais. Toute perturbation de cette fusion est susceptible d'entraîner la persistance d'une communication oro-nasale comme c'est le cas lors de FLMP.

I.1.1.3 Formation des cavités nasales

Les cavités nasales vont apparaitre à la suite de l'invagination de l'ectoderme au centre de chaque placode nasale (5-6ème semaine). Ces deux cavités se rejoignent pour donner naissance à une cavité nasale primitive unique qui va être initialement séparée de la cavité buccale par une cloison épaisse l'aileron nasal (6ème semaine). Progressivement, cette structure va s'amincir pour former la membrane bucconasale, et finir par disparaître, créant ainsi le choane primitif (7ème semaine) (Figure I.1 7). À ce stade, le plancher de la cavité nasale est uniquement délimité par le palais primaire, issu du bourgeon intermaxillaire.

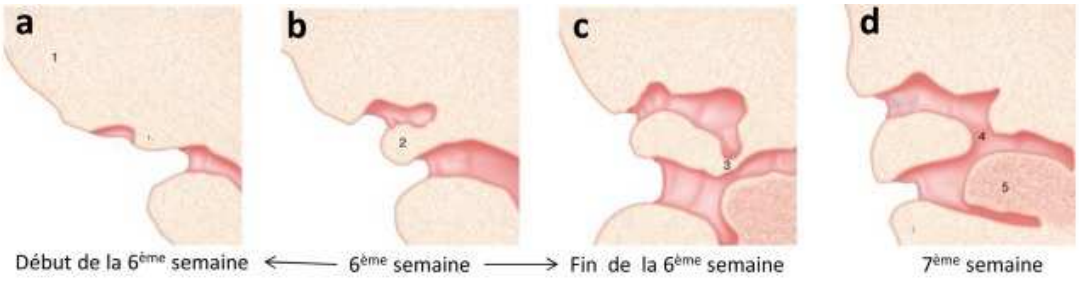

Figure I.1-7 Développement du nez humain. a-d : schéma en coupe sagittale de l'invagination de la placode olfactive en puits olfactifs s'ouvrant dans la cavité buccale par une narine interne (1, processus frontal ; 2, aileron nasal ; 3, membrane oro-olfactive ; 4, narine interne ; 5, langue d'après Jankowski [7].

Parallèlement à la formation du palais, le septum nasal, qui provient du bourgeon fronto-nasal et des bourgeons nasaux médiaux, se développe vers le bas. Il fusionne d'abord avec la face supérieure du palais primaire, puis avec celle du palais secondaire, assurant ainsi le cloisonnement des fosses nasales droite et gauche.

I.1.2 Les fentes labio-maxillo-palatines : classification, données épidémiologiques, présentation clinique, étiologie, et diagnostic

I.1.2.1 Les fentes labio-maxillo-palatines : une forme de fente faciale congénitale

Le processus complexe de morphogénèse nécessite l'interaction et la coordination précise de multiples événements cellulaires. Il s'effectue sous le contrôle de plusieurs gènes qui régulent la structuration des bourgeons faciaux et la segmentation du crâne et de plusieurs voies de signalisation moléculaires qui participent à la prolifération et la différenciation cellulaire et influencent la croissance et la fusion des bourgeons faciaux.

Une anomalie du processus à n'importe quelle étape va entraîner le développement d'anomalies congénitales parmi lesquelles les fentes crânio-faciales. Suivant le moment et l'étape embryologique concernée par l'anomalie, la présentation clinique va être variable en terme de localisation, d'extension et de tissus impliqués (Figure I.1 8). Plus spécifiquement concernant la formation de la lèvre et du palais, toute altération dans la succession complexe des événements du développement palatin entre la 4ème et la 10ème semaines du DE—qu'il s'agisse d'un défaut de croissance des bourgeons palatins, d'un retard dans leur élévation, ou encore d'une obstruction de la fusion—peut conduire à la persistance d'une fente orale (chez l'enfant) [8].

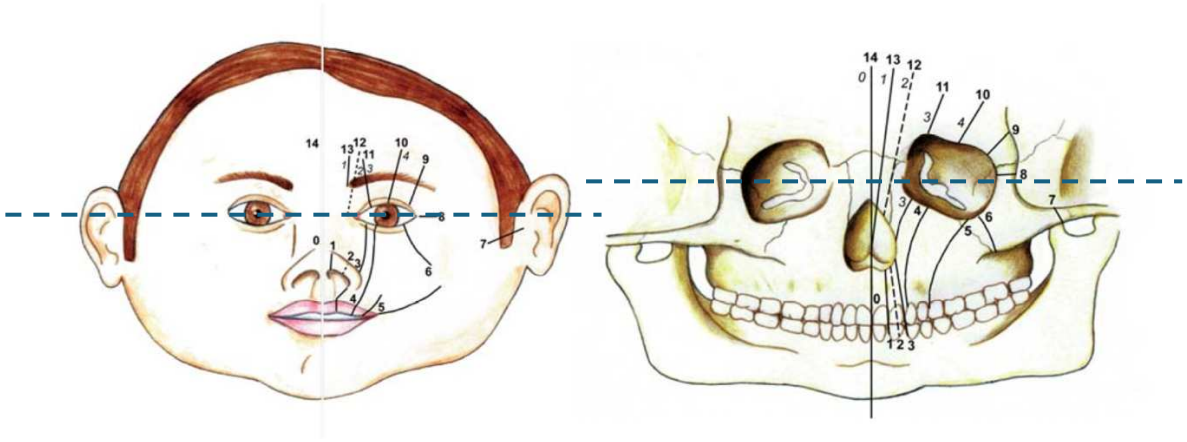

Figure I.1-8 Classification des fentes cranio-faciales selon Paul Tessier [9]. Selon cette classification, l'ensemble des fentes sont représentés comme des méridiens d'une sphère centrée sur l'orbite, dont l'hémisphère sud correspondant à la face. Les fentes labio-maxillo-palatine correspondant à la portion labiale des fentes n°2 et n°3.

Ces fentes labio-palatines au sens large sont les fentes crânio-faciales les plus fréquemment rencontrées. Les fentes labio-palatines, au sens large, peuvent être divisées en deux catégories distinctes. D'une part, les fentes du palais primaire, qui affectent la lèvre, le nez et l'os maxillaire en avant du foramen incisif. D'autre part, les fentes du palais secondaire, qui touchent l'os maxillaire en arrière du foramen incisif (canal naso-palatin), ainsi que l'os palatin et le voile du palais (Figure I.1 9).

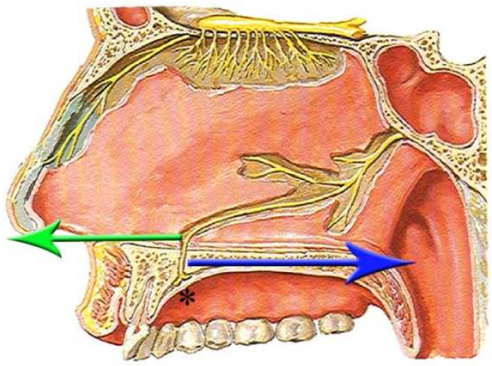

Figure I.1-9 Palais primaire (flèche verte) et palais secondaire (flèche bleue) de part et d'autre du canal palatin (astérisque) d'après Netter [10].

Ces différentes formes de fentes peuvent être indépendantes ou associées, uni ou bilatérales, symétriques ou asymétriques, complètes ou partielles, expliquant une importante variabilité inter-individuelle en matière de présentation clinique (Figure I.1 10).

I.1.2.2 Classification des fentes labio-palatines

Le terme de fentes labio-palatines regroupe un ensemble hétérogène de formes cliniques variées, documentées de manière différente suivant les cliniciens. De nombreuses classifications ont été utilisées au cours des 80 dernières années, mais aucune n'a encore fait l'objet d'un consensus. Des efforts sont pourtant faits afin d'établir un langage commun, afin de faciliter la communication entre les professionnels de santé, tant au sein des équipes de soins que de recherche, à l'échelle nationale et internationale. La principale difficulté réside dans la nécessité de concilier la complexité des présentations cliniques avec une classification simple et accessible pour l'ensemble des intervenants, professionnels de santé et de la recherche et patients.

Dans une étude [11] publiée en 2023 réalisée auprès des professionnels de santé le système de classification de Veau (32,5 %), la classification statistique internationale des maladies et des problèmes de santé associés (CIM), et le système de classification LAHSHAL étaient majoritairement utilisés.

La classification de Veau, est l'une des premières à décrire les fentes palatines, et a été élaborée par Victor Veau, chirurgien français, renommé pour ses travaux sur la prise en charge des fentes. Cette classification, bien qu'ancienne, reste une référence et se concentre exclusivement sur l'atteinte maxillaire et palatine, sans inclure les anomalies labiales et nasales (Figure I.1 11).

Elle distingue les différentes formes de fentes en fonction de leur extension anatomique dans le sens caudo-rostral, englobant à la fois le palais primaire et le palais secondaire.

Fente du palais primaire



A : fente pseudocicatricielle gauche.
B : fente labiale incomplète gauche.
C : fente complète du palais primaire gauche.
D : Fente bilatérale incomplète et asymétrique du palais primaire.

Fente du palais secondaire

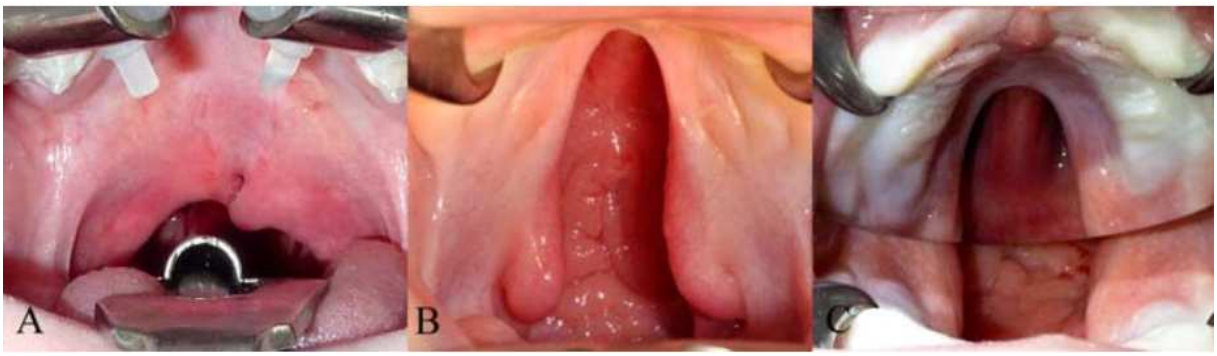

A : fente vélaire incomplète.
B : fente vélo-palatine incomplète.
C : fente complète du palais secondaire.

Fentes du palais primaire et secondaire



A : fente unilatérale incomplète droite du palais primaire et fente complète du palais secondaire.
B : fente complète unilatérale droite des palais primaire et secondaire avec pont cutané (bandelette de Simonart).
C : fente complète droite unilatérale des palais primaire et secondaire.

Figure I.1-10 Exemple de différentes présentations cliniques de FLMP (crédits photos Pr Pierre Corre, CHU Nantes).

Elle divise les fentes palatines en quatre groupes :

- Groupe I : Fente du voile du palais uniquement.
- Groupe II : Fente du voile et du palais dur, sans atteinte du foramen incisif.
- Groupe III : Fente complète unilatérale du palais primaire et secondaire, traversant le foramen incisif.
- Groupe IV : Fente complète bilatérale du palais primaire et secondaire.

Cette classification est toujours utilisée aujourd'hui, bien qu'elle ait été complétée par d'autres systèmes plus récents intégrant les atteintes labiales et nasales

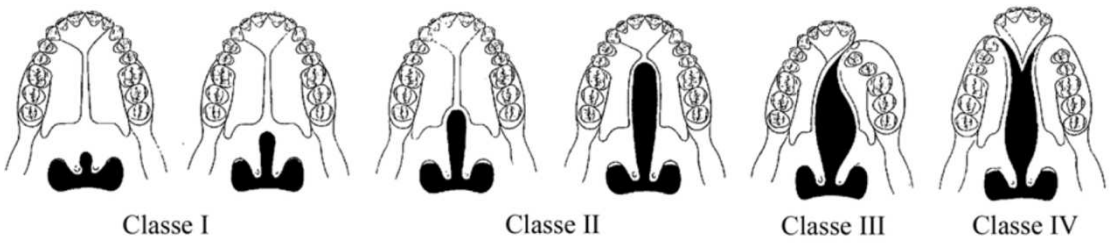

Figure I.1-11 Classification des fentes labio-palatines selon Veau [12]. Classe I : division partielle ou totale du voile. Classe II : division complète du voile et division partielle ou totale de la voûte palatine. Classe III : division complète de la voûte et du voile, et fente alvéolaire complète unilatérale. Classe IV : division complète de la voûte et du voile, et fente alvéolaire complète bilatérale.

La Classification Internationale des Maladies, sous sa forme actuelle (11e Révision CIM-11) classe les fentes orofaciales sous le code LA41 dans la section des malformations congénitales du visage et du crâne (LA41.0 – Fente labiale unilatérale, LA41.1 – Fente labiale bilatérale…). Cette classification anatomique, simple, reste peu précise concernant la description de l'étendue de l'atteinte des tissus et de la latéralité.

Un autre système de classification inspiré du système de classification proposé par Kernahan et Stark[13] (Figure I.1 12), repose sur l'utilisation d'un schéma en forme de Y, divisé en neuf zones, chacune correspondant à un site d'atteinte anatomique. Ce système permet de décrire différents degrés d'atteinte du palais primaire et secondaire, ainsi que de la lèvre, en prenant comme point de convergence le foramen incisif et en intégrant au système la latéralité de la fente.

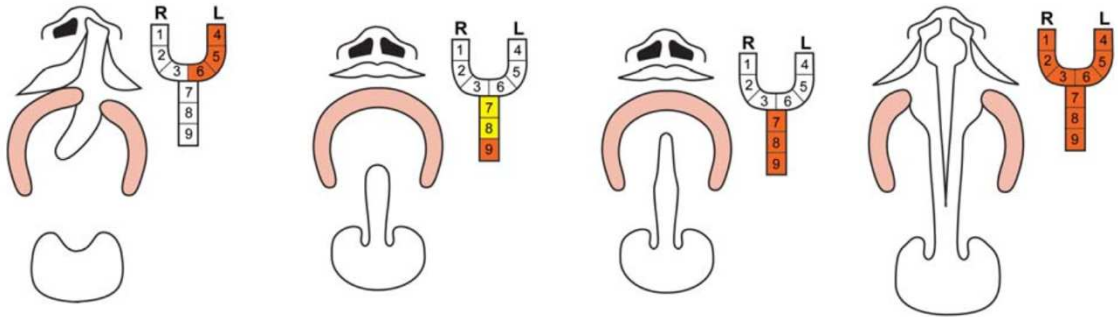

Figure I.1-12 Classification des fentes labio-maxillo-palatines d'après Kernahan et Stark [13]
Areas 1 and 4 – Lip; Areas 2 and 5 – Alveolus; Areas 3 and 6 – Palate between the alveolus and the incisive foramen; Areas 7 and 8 – Hard palate; Area 9 – Soft palate. R = right; L = left.

Ce système a connu de très nombreuses évolutions subdivisant les secteurs anatomiques afin de disposer d'une plus grande précision dans la description de l'atteinte, et de nombreuses équipes de recherches ont proposés leur propre classification [14–17] (Figure I.1 13).

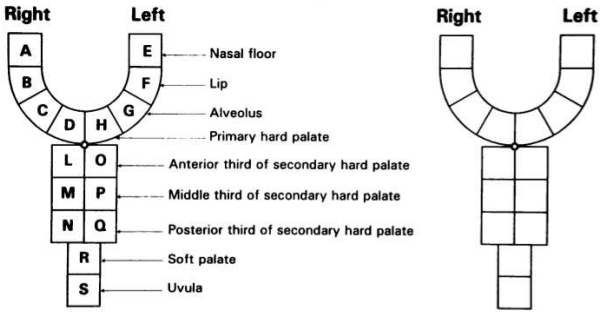

Figure I.1-13 Classification de Larson [17], lettres capitales (fente totale) , lettres minuscules (fente incomplète).

En reprenant cette même représentation schématique en Y, la classification **LAHSHAL ou LAHS** se veut plus simple et mnémotechnique (Figure I.1 14).

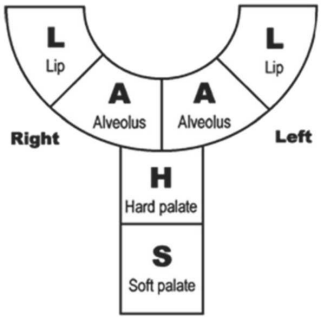

.

- **L** (Lip) → Lèvre
- **A** (Alveolus) → Alvéole dentaire
- **H** (Hard palate) → Palais osseux (palais dur)
- **S** (Soft palate) → Palais mou
- **H** (Hard palate) → Palais osseux (palais dur)
- **A** (Alveolus) → Alvéole dentaire du côté droit
- **L** (Lip) → Lèvre du côté droit

Figure I.1-14 Classification LAHSHAL modifiée d'après Zhang [18]. Une lettre majuscule indique une structure affectée par une fente. Une lettre minuscule une atteinte incomplète, son absence indique une structure intacte.

Ces classifications historiques fournissent des informations limitées sur l'étendue et la sévérité de la fente et ne permettent pas à elles seules d'orienter le patient sur la prise en charge thérapeutique. Il est donc parfois nécessaire de les combiner ou d'utiliser des classifications plus détaillées afin de mieux décrire l'ensemble des formes cliniques. Parmi elles, celle utilisée par le Professeur Mercier (Tableau I.1 2) ou ou celle proposée par le Dr Talmant (Tableau I.1 3), intègrent une description précise des atteintes anatomiques ainsi que des associations possibles entre les différentes formes de fentes. Elles constituent un outil essentiel pour une prise en charge adaptée et personnalisée des patients.

Tableau I.1-2 Classification des FLMP d'après Pr Mercier [19].

Fente labiale	simple, totale, avec pont cutané, partielle ou simple encoche muqueuse.
Fente labio-maxillaire (ou alvéolaire)	totale (large ou étroite), avec pont cutané.
Fente vélo-palatine	totale ou partielle (large ou étroite).
Fente vélaire	bifidité uvulaire, fente sous-muqueuse.
Fente labio-maxillo-palatine	pouvant être associée à une ou plusieurs des anomalies précédemment citées.
Localisation	unilatérale (gauche ou droite) ou bilatérale (symétrique ou asymétrique).

Tableau I.1-3 Classification des FLMP d'après Dr Talmant [20]. Lors de l'implication du palais primaire, l'atteinte peut être uni- ou bilatérales, et pour ces dernières des associations de formes sont possibles.

Fente labiale simple	Forme fruste ou pseudocicatricielle ; 1/3, 2/3, ou fente à bandelette de Simonart ; Fente complète.
Fente labio-alvéolaire	1/3, 2/3, complète, associée à une fente partielle ou complète du palais primaire.
Fente labio-maxillo-palatine	Totale où la fente est complète pour tous les composants ; Incomplète avec pont osseux palais antérieur ; Avec pont cutanéomuqueux ou bande de Simonart
Fente vélaire	Sous muqueuse, 1/3, 2/3, complète ; Isolée ou associée à une fente labiale ou labio-alvéolaire.
Fente vélopalatine	1/3, 2/3, complète ; Isolée ou associée à une fente labiale simple.

En parallèle de ces considérations cliniques, des considérations scientifiques amènent à rechercher des systèmes de classification exhaustifs. L'utilisation d'un système de classification universel est un prérequis essentiel afin de permettre une comparaison des données scientifiques à l'échelle mondiale, et d'accompagner les progrès futurs.

Actuellement l'adoption d'un système commun de classification n'est pas une réalité. Le système LAHSHAL et les évolutions du diagramme de Kernahan constituent actuellement les pistes les plus avancées en raison de leur facilité d'utilisation, de leur caractère exhaustif et d'un taux relativement élevé d'adoption [11].

Dans la suite du manuscrit, nous utiliserons la classification clinique proposée par le Professeur Mercier et le Dr Talmant et nous distinguerons : les fentes labiales isolées, les fentes labio-alvéolaires ou labio-maxillaires, les fentes palatines isolées et les fentes labio-maxillo-palatines.

I.1.2.3 Prévalence des différentes présentations de fentes

Les fentes orofaciales sont les anomalies congénitales les plus fréquentes de la sphère orofaciale, avec une prévalence mondiale estimée entre 1 naissance sur 700 et 9,92 pour 10 000 naissances, selon les recensements effectués [21–23]. Certaines régions géographiques, telles que le Japon, le Mexique, l'Amérique du Sud, l'Europe de l'Ouest et le Canada, présentent une prévalence plus élevée que la moyenne mondiale [22]. En revanche, une prévalence plus faible est observée en Europe de l'Est, en Europe du Sud-Méditerranéenne et en Afrique du Sud. Les populations asiatiques et amérindiennes ont les taux les plus élevés, pouvant atteindre 1 naissance sur 500, tandis que les populations d'origine africaine enregistrent les taux les plus bas, autour de 1 naissance sur 2 500 [24].

Les populations d'origine européenne présentent une prévalence intermédiaire (Figure I.1 15), d'environ 1,55 naissance pour 1 000, bien qu'il existe une grande variation géographique. Ainsi, en Espagne et en Italie, la prévalence est inférieure à 1 naissance pour 1 000, tandis qu'en Finlande, elle atteint 2,56 naissances pour 1 000 [25]. A l'échelle de la France, la prévalence est variable selon les régions et peut dépasser la moyenne nationale, comme c'est le cas en Alsace avec une prévalence de 2,1 naissances pour 1 000 [26].

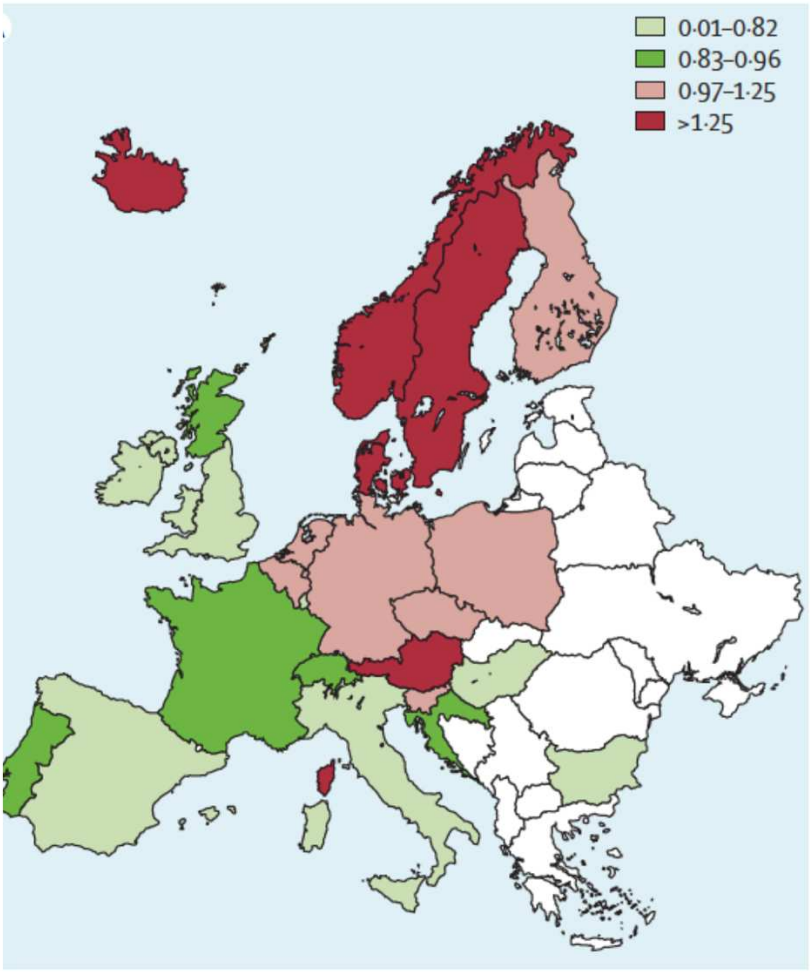

Figure I.1-15 Prévalence des fentes orofaciales non syndromiques en Europe, pour 1000 naissances d'après Mossey [27].

La prévalence des fentes orofaciales varie en fonction du type de fente. D'après les études menées en Europe et en Amérique du Nord sur les fentes orofaciales non syndromiques, les fentes labio-maxillo-palatines (FLMP) sont les plus fréquentes, représentant 30 à 35 % des cas unilatéraux et 10 % des cas bilatéraux. Les fentes labiales isolées (FL) et les fentes palatines isolées (FP) représentent chacune 20 à 25 % des cas [28]. Ces prévalences respectives s'organisant schématiquement selon un ratio FL : FLMP : FP de 1:2:1 chez les populations caucasiennes [29].

La prévalence globale des FLMP est d'environ 1 naissance sur 1000, tandis que les fentes palatines isolées surviennent dans environ 1 naissance sur 2500 aux États-Unis [30]. En Europe, les fentes labio-maxillo-palatines (FLMP) se rencontrent dans 1 naissance sur 700 à 1000, tandis qu'en France, la fréquence varie de 0,71 à 1,75 cas pour 1000 naissances. Pour les fentes palatines isolées, la prévalence est de 6,2 pour 10 000 naissances [31].

La prévalence de ces fentes semble aussi être influencée par le sexe. Les garçons sont plus fréquemment touchés par les fentes labio-alvéolaires, avec un ratio de 2 pour 1, tandis que les fentes palatines isolées sont plus courantes chez les filles, avec un ratio de 2 pour 1 [27]. L'implication d'un gène porté par un chromosome sexuel est avancée pour expliquer cette prédisposition liée au sexe, notamment pour les fentes palatines associées au chromosome X [32,33].

Les fentes labio-maxillo-palatines unilatérales sont plus fréquentes (76 %) que celles bilatérales (24 %) et surviennent plus souvent à gauche (52 %) qu'à droite (24 %)[24,34]. Lorsqu'elles sont labiales uniquement, les fentes sont neuf fois plus souvent unilatérales que bilatérales. Elles affectent deux fois plus souvent le côté gauche que le côté droit. Environ 68 % des fentes labiales unilatérales sont associées à une fente palatine, tandis que 86% fentes labiales bilatérales sont associées à une fente palatine [35].

Les fentes peuvent être isolées ou associées à d'autres malformations dans le cadre d'un syndrome. Ces fentes survenant dans un cadre de syndrome malformatif global peuvent représenter jusqu'à 30 % des cas des fentes faciales [36]. Les formes syndromiques sont plus fréquentes pour les fentes du palais secondaire et très rares pour celles du palais primaire. Par ailleurs, certaines fentes labio-maxillo-palatines peuvent être associées à d'autres malformations sans qu'un syndrome précis ait été identifié.

Enfin, des formes familiales isolées existent, mais elles restent rares, la majorité des cas survenant *de novo*.

I.1.2.4 Etiologie des fentes labio-alvéolaires

L'étiologie de ces malformations n'est encore aujourd'hui qu'incomplètement élucidée. De nombreuses études s'accordent sur une origine multifactorielle [24,37–43], combinant une composante génétique [44] et une composante environnementale [38,41,42,45]. Les mécanismes d'interaction de l'une avec l'autre sont complexes. Les facteurs génétiques prédisposeraient au risque de survenue de fente tandis que les facteurs environnementaux augmenteraient ces risques en altérant les gènes concernés ou en interagissant directement avec les voies de signalisation impliquées dans la morphogénèse faciale.

I.1.2.4.1 Composante génétique

I.1.2.4.1.1 Forme syndromique

Cette étiologie génétique a particulièrement été identifiée lors de forme syndromique (Tableau I.1 4).

Il existe plus de 200 syndromes impliquant la présence d'une fente orofaciale, le plus souvent dues à une anomalie génétique isolée pouvant être héréditaire ou générée à la suite d'une altération génétique par l'environnement [24,46].

Les principaux syndromes associés à la présence d'une fente sont le syndrome de Van der Woude, le syndrome de Goldenhar, le syndrome de Pierre Robin et le syndrome de Treacher-Collins :

- **Syndrome de Van der Woude** : Maladie autosomique dominante liée à une mutation du gène IRF6, associant des fistules congénitales de la lèvre inférieure à des fentes orofaciales et à une hypodontie. Il s'agit du syndrome le plus fréquent lié aux fentes orofaciales, avec une prévalence de 1/40 000 à 1/100 000 naissances [47,48] .
- **Syndrome de Goldenhar** : Anomalie du développement des 1er et 2e arcs pharyngiens, caractérisée par une hypoplasie mandibulaire asymétrique, des malformations auriculaires, oculaires et vertébrales. La prévalence est estimée entre 1 et 9 naissances pour 100 000 [49].
- **Syndrome de Pierre Robin** : Associant une micrognathie, une glossoptose et une obstruction des voies aériennes, il est associé à la présence d'une fente orofaciale dans 85 % des cas et touche environ 1 naissance sur 10 000 [50,51].
- **Syndrome de Treacher-Collins** : Il se manifeste par une hypoplasie des os zygomatiques, maxillaires et mandibulaires, sans anomalies des extrémités et affecte 1 naissance sur 50 000, [52,53].

Tableau I.1-4 : Gènes impliqués dans les FLMP syndromiques, adapté de Dixon et al. [24].

(CL/P)			
Syndrome malformatif	**Gene**	**Syndrome malformatif**	**Gene**
Autosomal dominant developmental. malformations, deafness and dystonia	ACTB	Holoprosencephaly	GLI2
Familial gastric cancer and CLP	CDH1		SHH
Craniofrontonasal	EFNB1		SIX3
Roberts	ESCO2		TGIF1
CLP, ectodermal dysplasia	PVRL1	Branchio-oculo-facial	TFAP2A
Hydrolethalus	HYLS1	Ectrodactyly-ectodermal dysplasia-clefting	TP63
Van der Woude/popliteal pterygium	IRF6	Ankyloblepharon-ectodermal dysplasia-clefting	TP63
X-linked mental retardation and CL/P	PHF8	Tetra-amelia with CLP	WNT3
Gorlin	PTCH1	'Oro-facial-digital'	GLI3

(MCL)			
Syndrome malformatif	**Gene**	**Syndrome malformatif**	**Gene**
Opitz G/BBB	MID1	Oro-facial-digital type I	OFD1

(CP)			
Syndrome malformatif	**Gene**	**Syndrome malformatif**	**Gene**

'Oro-facial-digital'	GLI3	Lethal and Escobar multiple pterygium	CHRNG
Van der Woude/popliteal pterygium	IRF6	Stickler type 1	COL2A1
Andersen	KCNJ2	Stickler type 2	COL11A1
Kabuki	MLL2	Stickler type 3	COL11A2
Cornelia de Lange	NIPBL	Desmosterolosis	DHCR24
X-linked mental retardation	PQBP1	Smith–Lemli–Opitz	DHCR7
Isolated cleft palate	SATB2	Miller	DHODH
Diastrophic dysplasia	SLC26A2	Craniofrontonasal	EFNB1
Campomelic dysplasia	SOX9	Kallmann	FGFR1
Pierre Robin	SOX9	Crouzon	FGFR2
DiGeorge	TBX1	Apert	FGFR2
X-linked cleft palate and ankyloglossia	TBX22	Otopalatodigital types 1 and 2	FLNA
Treacher Collins	TCOF1	Larsen syndrome; atelosteogenesis	FLNB
Loeys–Dietz	TGFBR1	Hereditary lymphedema-distichiasis	FOXC2
Loeys–Dietz	TGFBR2	Bamforth–Lazarus	FOXE1
Saethre-Chotzen	TWIST1	Oculofaciocardiodental	BCOR
CHARGE	CHD7		

(CL/P) : Cleft Lip +/- cleft palate, : Fente Labio Maxillo Palatine
(CP) : Cleft palate only : fente palatine stricte
(MCL) : Midline cleft lip : fente médiane

I.1.2.4.1.2 Forme non syndromique

La composante génétique n'est pas exclusivement liée aux formes syndromiques des fentes orofaciales. Elle joue également un rôle dans les formes isolées (non syndromiques). Plusieurs gènes ont été impliqués dans ces anomalies, notamment situés sur le locus OFC2 (locus 2p13). Ces gènes sont associés à des voies biologiques clés comme le facteur de croissance de type alpha, le récepteur de l'acide rétinoïque (AP2), le récepteur de la méthylène tétrahydrofolate réductase (MTHFR), le récepteur de l'acide folique, et les gènes homéobox (MSX1 et 2). Ces gènes présentent des associations alléliques et des niveaux de pénétrance variables, contribuant à la complexité de l'étiologie (Tableau I.1 5).

Tableau I.1-5 : Gènes impliqués dans les FLMP non syndromiques, adapté de Dixon et al. [24].

Gènes impliqués phénotype FLMP		
Implication confirmée	Implication probable	En cours d'investigation
IRF6 : Interferon Regulatory Factor 6	**ABCA4** : ATP-Binding Cassette Sub-Family A Member 4	**CRISPLD2** : Cysteine-Rich Secretory Protein LCCL Domain Containing 2
VAX1 : Ventral Anterior Homeobox 1	**BMP4** :Bone Morphogenetic Protein 4	**FGF8** : Fibroblast Growth Factor 8
Locus 8q24	**FGRF2** : Fibroblast Growth Factor Receptor 2	**GSTT1** : Glutathione S-Transferase-1
	FOXE1: Forkhead Box E1	**MTHFR** : Methylenetetrahydrofolate Reductase (NAD(P)H)
	MAFB : V-Maf Musculoaponeurotic Fibrosarcoma Oncogene Homologue B	**PDGFC** : Platelet-Derived Growth Factor C
	MSX1 : , Msh Homeobox 1	**PVRL1** : Poliovirus Receptor-Related 1
	Locus 17Q22	**SUMO1 :** Small Ubiquitin-like Modifier 1
	MYTH9 : Myosin, Heavy Chain 9, Non-Muscle	**TGFA** : Transforming Growth Factor-A (Locus OFC2 2P13)
	RARA : Retinoic Acid Receptor Alpha Locus 17q21.2	**TGFB3** : Transforming Growth Factor-B3;

FLMP : Fente Labio Maxillo Palatine

I.1.2.4.2 Composante environnementale

Certains facteurs environnementaux jouent également un rôle dans l'apparition des fentes oro-faciales (Tableau I.1 6), en influençant directement ou indirectement le génome et/ou la synthèse protéique, lors de l'embryogenèse [24].

Tableau I.1-6 : Facteurs environnementaux associés au FLMP d'après Eppley [54].

Facteur tératogène	Phénotype	Gène
Alcool	FLMP	*MSX1, TGFβ3*
Tabac	FLMP	*TGFβ3*
Acide folique	FLMP	*TGFβ3,MTHFR*
Stéroïdes	FLMP	*TGFβ*
Altitude	FL	
Anticonvulsivants	FLMP	*GABA receptor β3*
Acide rétinoïque	FP	
Radiations ionisantes		

Si la malnutrition a été historiquement évoquée comme origine potentielle de fente oro-faciale [55] et reste impliquée dans certaines régions défavorisées, actuellement les principaux agents en cause sont des substances tératogènes physiques et chimiques.

I.1.2.4.2.1 Facteurs physiques

L'hypoxie est un facteur clé dans l'apparition de malformations congénitales. Une étude in vivo sur le poisson-zèbre a montré son impact sur le gène HIF-1A, impliqué dans les fentes oro-faciales [56]. Les irradiations aux rayons X et Gamma durant la gestation sont associées à un risque accru de fentes palatines [57].

I.1.2.4.2.2 Facteurs chimiques

Tabac : Le tabagisme maternel est un facteur de risque majeur reconnu de l'apparition d'une fente[58].Une consommation quotidienne de plus de 25 cigarettes double le risque de fentes bilatérales[59], et le tabagisme passif augmente de 1,5 fois ce risque[60].

Alcool : Souvent associée au tabac, la consommation d'alcool lors de la grossesse augmente significativement le risque de malformation congénitale [61,62]. L'alcoolisme fœtal est responsable de fentes orofaciales dans 10 % des cas. Un effet dose dépendant ou une interaction avec certains gènes (ADH1C) sont suspectés pour expliquer cette plus grande prévalence [63].

Régime alimentaire : Un régime pauvre en fruits et légumes mais riche en viande et féculents semble augmenter le risque de fentes [64]. La carence en acide folique (vitamine B9) est un facteur déterminant, bien que son effet protecteur varie selon les régions géographiques [65–68]. Une faible concentration en zinc chez la mère pourrait également être un facteur aggravant [69,70].

Médicaments : Certains bronchodilatateurs augmenteraient le risque de fentes lorsqu'ils sont utilisés en début de grossesse [71]. Les antiépileptiques comme le diazépam, la lamotrigine, la phénytoïne, la carbamazépine et les tétracyclines sont également suspectés d'avoir un effet tératogène [72,73]. Les corticostéroïdes ont montré un lien avec les fentes chez l'animal, mais pas chez l'humain [74].

Polluants environnementaux, pesticides et solvants :

L'exposition à certains herbicides et pesticides est depuis longtemps reconnue comme un facteur tératogène impliqué dans l'étiologie des fentes oro-faciales [75]. De manière analogue, divers polluants environnementaux, notamment les solvants organiques, ont été identifiés comme facteurs de risque de fentes orales non syndromiques[76]. Certains solvants chlorés ou dérivés du pétrole présentent des propriétés tératogènes bien documentées et ont été associés à la survenue de fentes dans des modèles animaux expérimentaux. Une exposition accrue à ces substances, en particulier dans un contexte professionnel, est suspectée d'augmenter le risque de fentes orales [75,76].

I.1.2.5 Répercussions cliniques des fentes labiales, palatines et labio-maxillo-palatines

Dans le cadre des FLMP, les anomalies morphologiques des tissus mous musculo-cutanés et des structures dento-squelettiques entraînent d'importantes répercussions fonctionnelles. Celles-ci s'accompagnent d'un préjudice esthétique, les deux aspects pouvant altérer l'estime de soi et avoir des conséquences psychologiques durables, tant pour le patient que pour ses parents et son environnement social.

I.1.2.5.1 Conséquences morphologiques

Lors de fentes du palais primaire et secondaire, les répercussions morphologiques sur la forme du visage peuvent être majeures. Le défaut de fusion des bourgeons faciaux durant les premières semaines du développement embryonnaire entraîne un trouble de la croissance non seulement du maxillaire, mais aussi d'autres structures faciales, telles que le dôme nasal, la columelle ou encore la région zygomatique.

La croissance du maxillaire fait intervenir à la fois des moteurs de croissance endogènes — tels que le développement des follicules dentaires ou l'activité masticatoire — et des facteurs exogènes, comme la poussée cérébrale et oculaire, la croissance de la capsule nasale et du mésethmoïde cartilagineux, les mouvements de succion-déglutition ainsi que la dynamique ventilatoire fœtale[77] (Figure I.1 16). Ces différents éléments génèrent des forces et contraintes à l'intérieur même des structures osseuses ou appliquées à leur surface, notamment via les insertions musculaires [78,79], et modulent la croissance des massifs osseux de la face. Interdépendants, certains de ces facteurs sont prépondérants durant la vie fœtale, d'autres après la naissance.

Lors de fente, des forces mécaniques divergentes s'exercent sur le maxillaire fendu, aggravant la situation initiale en accentuant le décalage progressif des berges de la fente. Ces forces résultent de mécanismes de croissance normaux appliqués à une configuration anatomique anormale [20]. Ainsi, en cas de fente, l'interruption des chaînes musculaires de la lèvre et du nez, génère des tractions divergentes sur les structures osseuses, contribuant à aggraver la déformation faciale.

La contribution relative des différents facteurs à la déformation finale n'est pas équivalente. Ainsi, selon Delaire, *« les malformations et déformations squelettiques des fentes labio-maxillaires résultent davantage des troubles fonctionnels consécutifs à l'absence d'ancrage normal des muscles labio-narinaires que d'un déficit primitif, déterminé, de la croissance pré-maxillo-maxillaire »*[79–81].

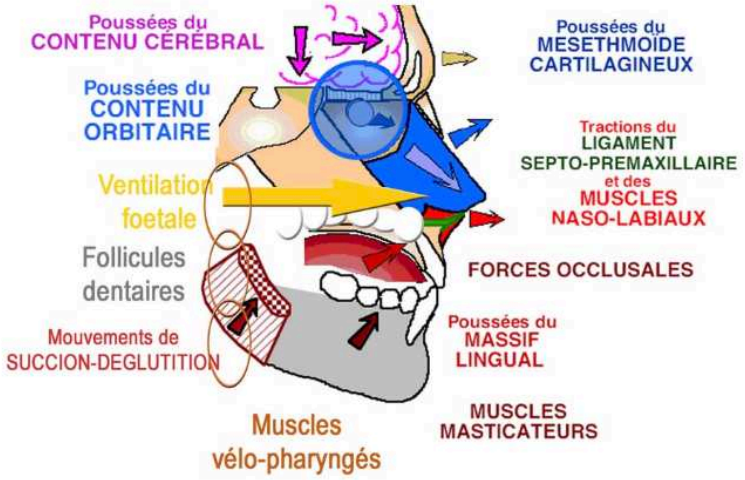

Figure I.1-16 : Principaux mécanismes de la croissance maxillaire, modifié d'après Delaire [82].

D'un point de vue strictement morphologique, les répercussions varient en fonction du degré d'atteinte et de sa latéralisation au niveau du maxillaire.

En cas de fente unilatérale totale du palais primaire, la lèvre est divisée en deux par la fente. Le philtrum est présent, mais sa crête philtrale est plus courte du côté atteint (Figure I.1 17). La portion de lèvre en regard de la berge interne de la fente s'enroule verticalement vers la columelle, déviant ainsi l'arc de Cupidon ainsi que l'axe du philtrum. La berge latérale, quant à elle, est hypoplasique, ce qui entraîne un affaissement et un défaut de projection de l'aile du nez du côté de la fente. La lèvre ainsi que la tubérosité maxillaire latérale présentent une position plus latéralisée et en retrait du côté concerné par la fente.

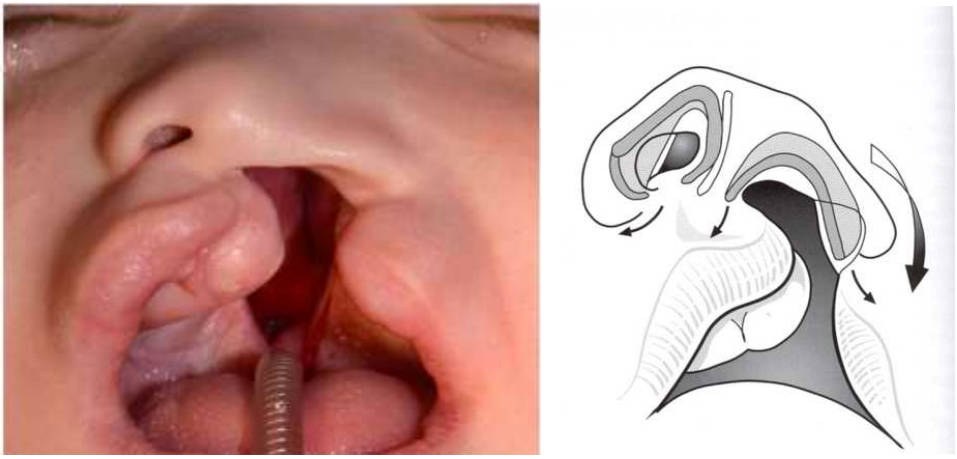

Figure I.1-17 : Déformation naso-labiale lors de fente unilatérale des palais primaires et secondaires (crédits photos Pr Pierre Corre, CHU Nantes, crédits schéma Roberto Brusati in The Delaire Philosophy of cleft Lip Repair [83]).

En cas d'association avec une fente du palais secondaire, une rétraction des muscles du voile du palais, un élargissement de l'espace inter-ptérygoïdien, ainsi qu'une augmentation du diamètre palatin postérieur (Figure I.1 18A) sont observés. En cas de fentes bilatérales, les anomalies morphologiques précédemment décrites sont généralement accentuées. La version mésiale des tubérosités maxillaires peut entraîner un rapprochement marqué des régions canines.

Lorsqu'une fente du palais secondaire est également présente, un recul important entre le bourgeon médian et la portion antérieure des tubérosités maxillaires peut être observé. L'écartement entre les tubérosités maxillaires entraîne alors une augmentation des diamètres transversaux du palais, tant en région antérieure que postérieure. En l'absence de fusion avec les tubérosités maxillaires, la région prémaxillaire ne se développe pas transversalement. L'arc de Cupidon et le philtrum sont absents, et le prémaxillaire est projeté vers l'avant sous l'effet combiné de la poussée du vomer et de la langue, non contrebalancée par la traction musculaire des lèvres (Figure I.1 18B).

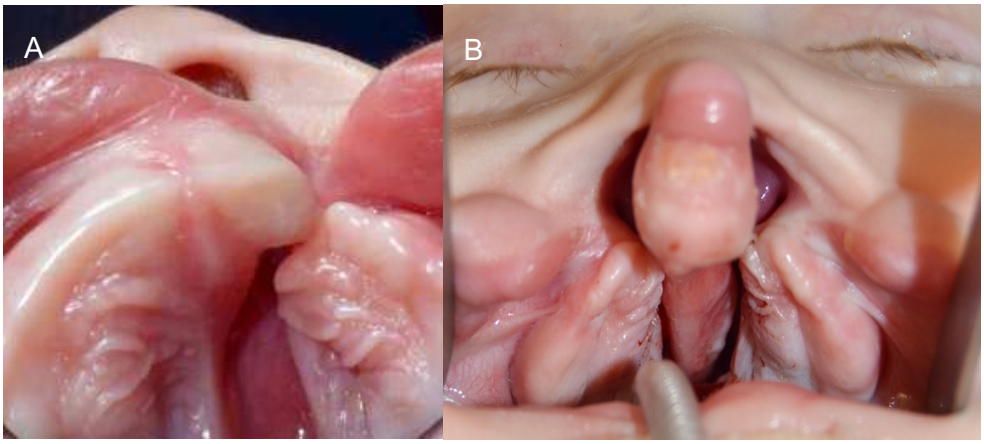

Figure I.1-18 (A) Déformation maxillaire lors de fente unilatérale complète des palais primaire et secondaire ; (B) Déformation maxillaire en cas de fente bilatérale complète du palais primaire et secondaire (crédits photos Pr Pierre Corre, CHU Nantes).

I.1.2.5.2 Conséquences sur la dentition

À ces anomalies musculo-squelettiques s'ajoutent très fréquemment des anomalies dentaires [84–89]. Le défaut osseux initial ainsi que l'altération de l'environnement des germes dentaires peuvent altérer le développement de la lame dentaire, se traduisant cliniquement par diverses anomalies de la dentition [90]. Plus de 95 % des patients atteints de fente présenteraient au moins une anomalie dentaire [84].

Anomalies de nombre

Des anomalies du nombre peuvent concerner les deux dentures. L'agénésie touche fréquemment le secteur incisif en cas de fente du palais primaire, et peut également affecter les prémolaires dans les fentes secondaires. Son incidence semble corrélée à l'étendue et à la largeur de la fente [91–93]. L'agénésie

de l'incisive latérale est la plus fréquemment observée, en particulier lors d'atteintes bilatérales [93,94]. À l'inverse, l'apparition de dents surnuméraires est également rapportée, notamment dans les fentes du palais primaire étroites, par dédoublement de l'incisive latérale [95,96].

Anomalies de position

Les anomalies de position sont également très fréquentes, notamment dans les fentes du palais primaire. Elles concerneraient jusqu'à 44,1 % des cas en denture définitive. Les incisives centrales supérieures sont souvent concernées, tout comme les incisives latérales qui peuvent émerger dans une position anormale : trop haute, au sein de la fente, ou encore en position médiale ou latérale par rapport à celle-ci. Des cas de transposition ont également été rapportés, entre la canine supérieure et la première prémolaire du côté de la fente dans les formes unilatérales [87,89]. Un retard d'éruption ainsi qu'une déviation mésio-palatine de l'axe de la canine du côté de la fente ont été décrits. Des défauts d'éruption (inclusion) primitifs ou secondaires aux interventions chirurgicales sont également rapportés, touchant plus particulièrement les canines [89,97].

Anomalies de forme et de structure

Des anomalies de forme et de taille dentaire ont également été observées [91,92]. Des anomalies de structure, notamment des dysplasies amélaires, sont rapportées, affectant principalement les incisives centrales, latérales et canines, tant en denture lactéale que définitive [89,98].

I.1.2.5.3 Répercussions cliniques et fonctionnelles

Que la fente intéresse le palais primaire ou secondaire, une forme complète entraîne une communication permanente entre les cavités orale et nasale, responsable de nombreux troubles. Le passage des aliments et de la salive dans la cavité nasale va être responsable d'une rhinorrhée chronique. La stagnation de débris alimentaires dans les replis muqueux de la fente provoque fréquemment une halitose, favorise l'apparition de parodontopathies et augmente le risque de caries. En raison de la dysperméabilité narinaire, la respiration buccale devient prédominante. Cela altère les fonctions humidificatrice et purificatrice assurées normalement par la respiration nasale [99]. L'hypoventilation de l'oreille moyenne est suspectée favoriser le développement d'otites séro-muqueuses et de troubles de l'audition [100].

Lorsque le palais secondaire est atteint, la présence d'une large communication, ainsi qu'un voile du palais absent, hypoplasique ou dysfonctionnel, augmentent le risque de fausses déglutitions[101]. La malposition de la langue, combinée à une dysfonction du voile du palais, entraine très fréquemment des troubles de la phonation chez les enfants atteints [102]. Ces troubles se manifestent par un timbre nasillard et des retards dans l'acquisition de la parole et du langage [102–105].

Au-delà de ces considérations ORL, la fonction alimentaire est également perturbée. Chez le nouveau-né, le défaut de perméabilité labiale et narinaire entraîne des difficultés dans le mécanisme de succion et de déglutition, compromettant fortement la prise alimentaire. À un âge plus avancé, l'hypoplasie transversale du maxillaire – séquelle liée à la prise en charge thérapeutique – est fréquemment responsable d'une dysharmonie dento-maxillaire. Cette malocclusion impacte l'efficacité de la mastication en affectant notamment la dilacération des aliments.

Aux anomalies dentaires primitives s'ajoutent des complications secondaires, telles que les parodontopathies et les caries, favorisées par la malposition des dents, l'hypoplasie de l'os alvéolaire et les difficultés d'hygiène bucco-dentaire associées.

I.1.2.5.4 Répercussions psycho-sociales

Les répercussions esthétiques des fentes labiopalatines (FLMP) sont multiples. Elles affectent non seulement l'apparence du massif facial, mais aussi l'esthétique du sourire.
À la présence de la fente elle-même s'ajoutent un défaut de projection de la lèvre supérieure et du nez, ainsi que des troubles dentaires, qui contribuent à l'aspect disgracieux du visage. Certaines de ces altérations peuvent persister même après une intervention chirurgicale (Figure I.1 19).



Figure I.1-19 : séquelles labiales nasales (A) et maxillaires (B) chez un patient opéré de fente primaire et secondaire unilatérale (crédits photos Pr Pierre Corre, CHU Nantes) [82].

Ces considérations esthétiques ont un impact psychologique important sur le patient et son entourage [106–108]. En altérant l'image du nouveau-né, elles peuvent entraîner un désengagement émotionnel des parents vis-à-vis de leur enfant [107–111]. Plus préoccupant encore, cette dévalorisation peut être perçue par le nouveau-né, l'enfant ou le jeune adulte, contribuant ainsi à une fragilisation de sa santé mentale [112].Elle peut engendrer une perte de confiance en soi, des troubles anxieux et un état dépressif.

I.1.2.6 Diagnostic des fentes labiopalatines

Lors de FLMP, le diagnostic précoce est essentiel. Il va permettre l'identification des formes syndromiques – afin d'aller rechercher d'éventuelles autres malformations associées et mettre en œuvre d'autres examens comme une amniocentèse (caryotypage, CGH-array et panel NGS) afin de mieux apprécier le risque syndromique. Il permet également d'informer au plus tôt les parents et de les préparer et les accompagner au mieux dans la prise en charge pluridisciplinaire de ces formes syndromiques et non syndromiques.

Diagnostic prénatal

Il repose actuellement en première intention sur l'échographie obstétricale. L'échographie morphologique du deuxième trimestre (entre 20 et 24 semaines d'aménorrhée) permet de détecter certaines anomalies faciales, notamment les fentes labiales. L'utilisation de la coupe frontale ou axiale du visage permet de visualiser une interruption de la continuité du bourgeon maxillaire. Les fentes unilatérales complètes sont les plus facilement détectables, tandis que les formes isolées du palais restent souvent méconnues. Historiquement, le taux de détection en échographie 2D était très modeste 45- 68% [113–115]. Le développement de l'échographie 3D a permis d'améliorer la visualisation des structures faciales et présente une précision supérieure à l'echographie 2D pour le diagnostic pré-natale des fentes labiales et labio-alvéolaires [116]. En cas de fente labiale et/ou alvéolaire, l'ajout de l'échographie 3D améliore également la détection des atteintes du palais dur associé, avec un taux de détection pouvant atteindre 90 % [117,118]. La performance de ces examens reste dépendante de l'expertise de l'opérateur [119,120].

En revanche, les fentes palatines médianes isolées restent rarement diagnostiquées in utero, sauf en cas de contexte familial ou d'échographie spécialisée visant spécifiquement le palais [118,119]. En cas de contexte familiale particulier, l'IRM fœtale peut être utilisée en complément pour évaluer les structures palatines, en particulier le palais mou, difficilement visualisable en échographie [121].

Diagnostic post-natal

Dans les pays développés, l'essentiel du diagnostic de FLMP est réalisée durant la période pré-natale, mais certains types (fentes palatines isolées, sous muqeuses…) restent fréquemment diagnostiquée à la naissance [119,122]. L'examen clinique permet un diagnostic visuel immédiat des fentes labiales. L'ouverture de la cavité buccale permet d'évaluer la présence d'une fente palatine et son extension. Lors de fentes sous-muqueuses, parfois occultes à l'examen visuel, la palpation du palais permet d'objectiver la discontinuité osseuse ou musculaire.

Une fois, le diagnostic initial établi, des examens complémentaires sont indiqués afin d'évaluer l'extension de la fente, ses conséquences fonctionnelles et rechercher d'éventuelles anomalies associées :

- Le recours aux examens d'imagerie en coupe (scanner ou IRM) n'est pas systématique en période néonatale hormis pour rechercher l'existence d'anomalie associées. En revanche, une imagerie en coupe sera utilisée au moment de la prise en charge de la fente alvéolaire pour préciser l'étendue de la fente et planifier la reconstruction et la greffe osseuse alvéolaire.
- Un bilan ORL est systématiquement mis en œuvre et débute par une évaluation précoce de la fonction auditive (Potentiel Evoqués Auditifs ou Otoémissions acoustiques), et otoscopie. En cas de fente du palais secondaire, il sera régulièrement renouvelé au cours de la croissance de l'enfant en raison de la fréquence des otites séreuses secondaires à un dysfonctionnement de la trompe d'Eustache (pose anticipée d'aérateurs trans-tympaniques).
- Un bilan génétique est souvent mis en œuvre en cas de suspicion de syndrome polymalformatif, ou de contexte familial particulier.

I.1.3 Prise en charge thérapeutique des fentes labio-alvéolaires

I.1.3.1 Perspectives historiques et principes

La prise en charge des fentes labio-alvéolaires est ancienne. La première reconstruction d'une fente labiale unilatérale a été documentée 390 ans av. J-C en Chine par rapprochement des berges de la fente avec des liens en soie et de la résine [123]. Les premières interventions de fentes alvéolaires datent de la même période mais ont été beaucoup moins documentées que celles des fentes palatines et labiales strictes, plus handicapantes pour la parole et la nutrition et physiquement apparentes [124].

Si les techniques ont grandement évolué au cours du temps, les enjeux eux ont assez peu évolués, le but premier restant de rétablir la fonctionnalité et l'aspect esthétique de la sphère oro-faciale par la reconstruction anatomique des tissus mous et durs et la fermeture de la communication oro-nasale existante. Le rétablissement d'une fonction normale revêt plusieurs aspects : restauration d'une ventilation nasale normale, restauration d'une phonation et d'une audition correcte, restauration d'une mastication et d'une occlusion correcte permettant une prise alimentaire adaptée [125].

Obtenir ces résultats sans compromettre la croissance maxillo-faciale est encore aujourd'hui un enjeu de taille [126–131], auquel vient s'ajouter la réduction du nombre d'interventions et de leurs complications associées[132].

Afin de répondre à ces enjeux, la prise en charges des FLMP met en jeu des équipes pluridisciplinaires – incluant des équipes chirurgicales (plastique et/ou maxillo-faciale), un pédiatre, un ORL, un orthodontiste, un dentiste, un psychologue et un orthophoniste – qui va suivre l'enfant avant même sa naissance et jusqu'à l'âge adulte [133,134]. Une première consultation permet de préparer les parents au parcours de soin de leur enfant qui va être long et comporter plusieurs interventions chirurgicales [135].

Si l'approche pluridisciplinaire et les enjeux font consensus, le calendrier en revanche diffère suivant les équipes de soins. Une étude européenne a établi qu'il existait presque autant de protocoles que de centres, sans qu'aucune approche n'ai prouvé de supériorité sur une autre [133,134,136–138]. Au-delà du savoir-faire et des convictions scientifiques personnelles, chaque approche présente des avantages et des inconvénients. A l'échelle nationale, le même constat peut-être fait [82,139].

Pour l'aspect chirurgical, le schéma d'une prise en charge en 3 grandes étapes se dégage néanmoins dans une majorité de protocole. Il repose sur la réalisation précoce (dans les premiers mois après la naissance) de la reconstruction du nez et de la lèvre (**chéilorhinoplastie**), éventuellement associé à la reconstruction du voile du palais voir du palais dur (**palatoplastie**), suivie plus tardivement de la reconstruction de la fente alvéolaire (**alvéoloplastie**). Un dernier temps de gestion de séquelles

esthétiques ou des complications éventuelles (fistule oro-nasale) est classiquement mise en œuvre par la suite et se poursuit parfois à l'âge adulte jusqu'à résolution de ces aspects [140].

I.1.3.2 Chronologie des interventions : approche interventionniste ou fonctionnelle

En matière de prise en charge, deux approches coexistent.

Une approche interventionniste qui consiste à réaliser très précocement – dans la semaine qui suit la naissance, la cheilorhinoplastie afin d'unir au plus vite les tissus ostéo-muqueux. L'objectif est de rétablir précocement les fonctions et l'esthétique du nouveau-né afin de normaliser la relation parents/enfants [108,141,142]. Avec cette approche, la fermeture des plans muqueux et osseux de la fente alvéolaire est réalisée précocement autour de 6 mois avec réalisation d'une greffe périostée [143–146] (alvéoloplastie primaire initiale). Cette approche très précoce vient en porte à faux des consignes actuelles déconseillant les interventions avant l'âge de 4 mois en raison des effets neurotoxiques potentiels des produits anesthésiques [147].

L'autre approche qualifiée « d'abstentionniste ou de fonctionnelle » vise à différer la reconstruction de la lèvre, de la narine et du palais mou à l'âge de 3 à 6 mois , permettant alors de bénéficier de tissus plus résistants à la manipulation et de taille plus importante facilitant le tracé et la réalisation des incisions, et limitant les effets iatrogènes perturbant la croissance du maxillaire [148]. La fente alvéolaire est prise en charge ultérieurement, généralement après 5 ans, en denture lactéale, mixte ou définitive , qualifiée respectivement d'alvéoloplastie primaire précoce, intermédiaire ou tardive [143,149].

Quel que soit le protocole choisi, le respect de la chronologie des soins est important, le meilleur résultat esthétique étant obtenu lorsque la chronologie de prise en charge est respectée [150].

I.1.3.3 Cheilorhinoplastie

I.1.3.3.1 Historique et évolution des techniques

Cette première intervention a pour objectif de reconstruire les lèvres, le philtrum et les narines afin de reconstituer l'esthétique labiale et restaurer la perméabilité de la narine pour favoriser la mise en place d'une respiration nasale. Elle repose actuellement sur la fermeture de la communication labio-narinaire par la reconstruction de la lèvre, du plancher du vestibule nasal et la restauration de la continuité du muscle *orbicularis oris* à laquelle s'ajoute une rhinoplastie afin de prévenir la sténose des narines.

Au-delà de la temporalité de l'intervention, plusieurs techniques opératoires ont été proposées au fil du temps. Avant le XIXe siècle, la reconstruction des fentes labiales reposait principalement sur l'excision des berges de la fente suivie de leur rapprochement par suture directe. Toutefois, ces techniques rudimentaires engendraient fréquemment d'importants déficits fonctionnels et esthétiques, en raison de cicatrices responsables d'un raccourcissement de la lèvre et d'une déformation nasale.

C'est à partir du XIXe siècle que les techniques plus complexes utilisant des lambeaux de pleines épaisseurs se développent [151]. En 1843, Malgaigne propose en plus de l'excision des berges de réaliser une incision horizontale de pleine épaisseur et de part et d'autre de la fente afin de permettre un déplacement vers le bas des tissus. Cette technique est améliorée par Mirault en limitant l'incision horizontale au seul segment latéral supérieur de la fente permettant de former un lambeau triangulaire qui est ensuite déployé médialement et vers le bas au travers de la fente (Figure I.1 20). Cette technique permet de limiter la déformation nasale et d'avoir plus de tissu disponible pour la reconstruction de la lèvre.

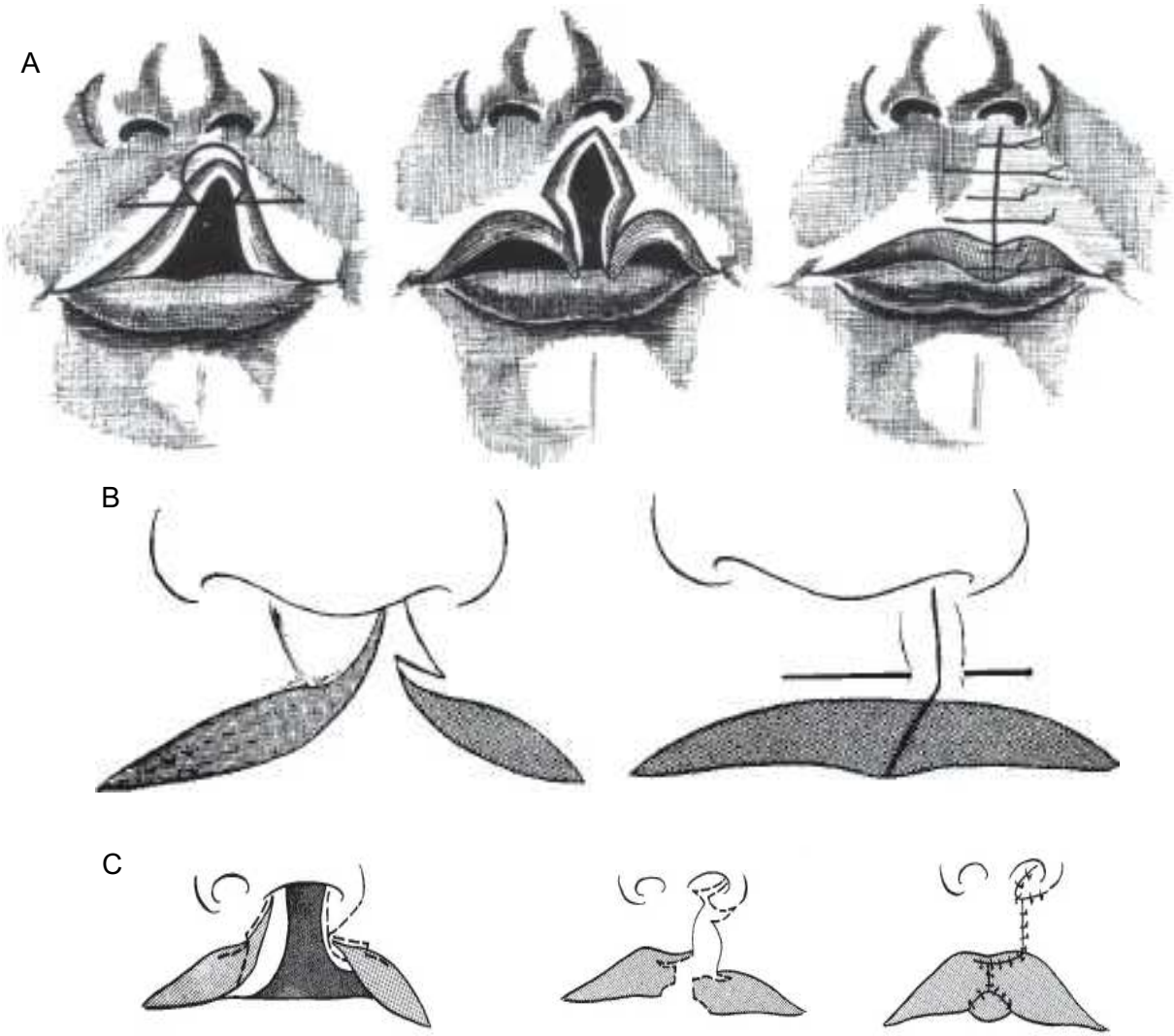

Figure I.1-20 : technique de Malagaigne (A), Mirault (B) et de Blair-Brown-Mirault (C) d'après Losee [152].

Parallèlement à ces évolutions, Veau insiste sur la nécessité de dissection et de reconstruction spécifique du muscle orbicularis oris afin de permettre la réparation de la sangle musculaire labiale, contribuant à une meilleure esthétique labiale et à la reconstruction du seuil narinaire. Les principes décrits par Veau

sont repris par la suite par Millard, Delaire et Tennison et sont encore valables aujourd'hui [153]. Au cours de la première moitié du 20ème siécle, Blair et Brown poursuivent le perfectionnement de la technique de Mirault en introduisant un lambeau triangulaire labial destiné à épaissir la lèvre supérieure. McDowell y apporte une amélioration notable en définissant des points de repère anatomiques précis à marquer en amont de l'intervention, ce qui augmente la reproductibilité et la standardisation de la procédure. A la même période, Le Mesurier introduit l'utilisation d'un lambeau rectangulaire (Figure I.1 21), une innovation qui sera longtemps utilisée mais à laquelle il a été reproché d'induire une croissance asymétrique de la lèvre, des cicatrices peu esthétiques et un sacrifice excessif de tissus mous. Au début des années 1950, Tennison développe un nouveau lambeau triangulaire, en adaptant la technique de Mirault, avec pour objectif de mieux préserver l'arc de Cupidon et d'allonger le philtrum nasal. Cette nouvelle génération de techniques triangulaires offre des résultats esthétiques plus satisfaisants et marque un tournant dans la reconstruction labiale.

À la fin des années 1950, Millard propose une approche novatrice combinant rotation du segment médial et avancement du segment latéral. Cette technique, dite de « rotation-avancement », permet une répartition plus harmonieuse des tissus entre la lèvre et le nez [154]. Elle a depuis fait l'objet de nombreuses modifications, afin de s'adapter aux diverses formes de fentes labiales. Cette technique et ses évolutions donnent d'excellent résultats esthétiques, expliquant sa très large utilisation actuelle : 46% des chirurgiens Nord-Américains utilisent la méthode de Millard sans aucune modification et 38% utilisent une de ses modifications [155].

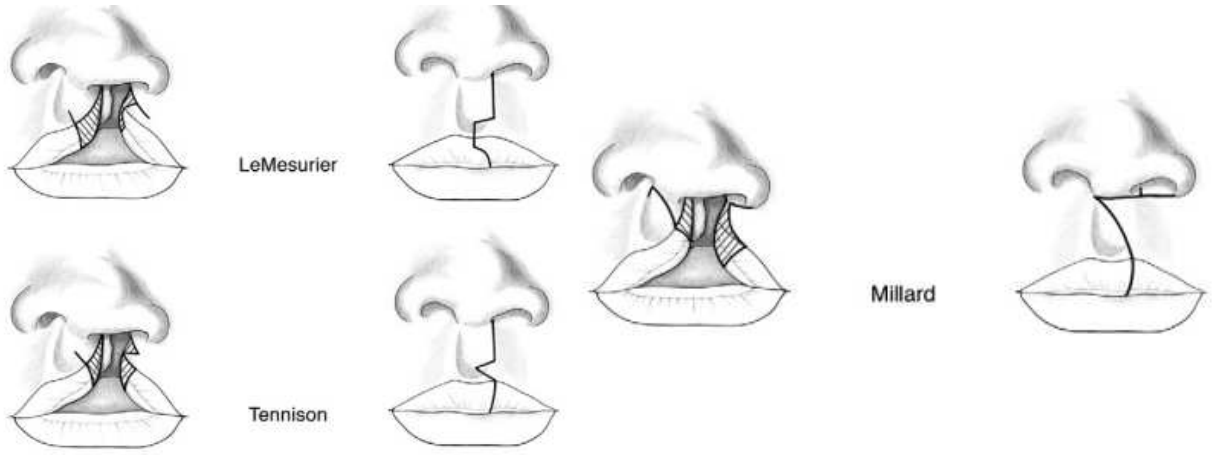

Figure I.1-21 : tracés des rhinoplasties de Le Mesurier, Tennison et Millard [155].

I.1.3.3.2 Cheilorhinoplastie des fentes unilatérales au CHU Nantes

L'équipe du CHU de Nantes réalise cette intervention aux 6 mois du patient La méthode utilisée a été adaptée de la technique de Millard [135,156] d'abord par Delaire puis par Talmant (Figure I.1 22). Certaines

équipes ont recours à de l'orthopédie précoce préopératoire au moyen de dispositifs de Latham ou par la technique de modelage alvéolaire NAM [150]. Ces méthodes sont controversées et n'améliorent pas le résultat post-chirurgical selon certains centres. Au CHU de Nantes, l'orthopédie préopératoire dans le cadre du traitement des fentes labio-alvéolaires n'est pas utilisée [135].

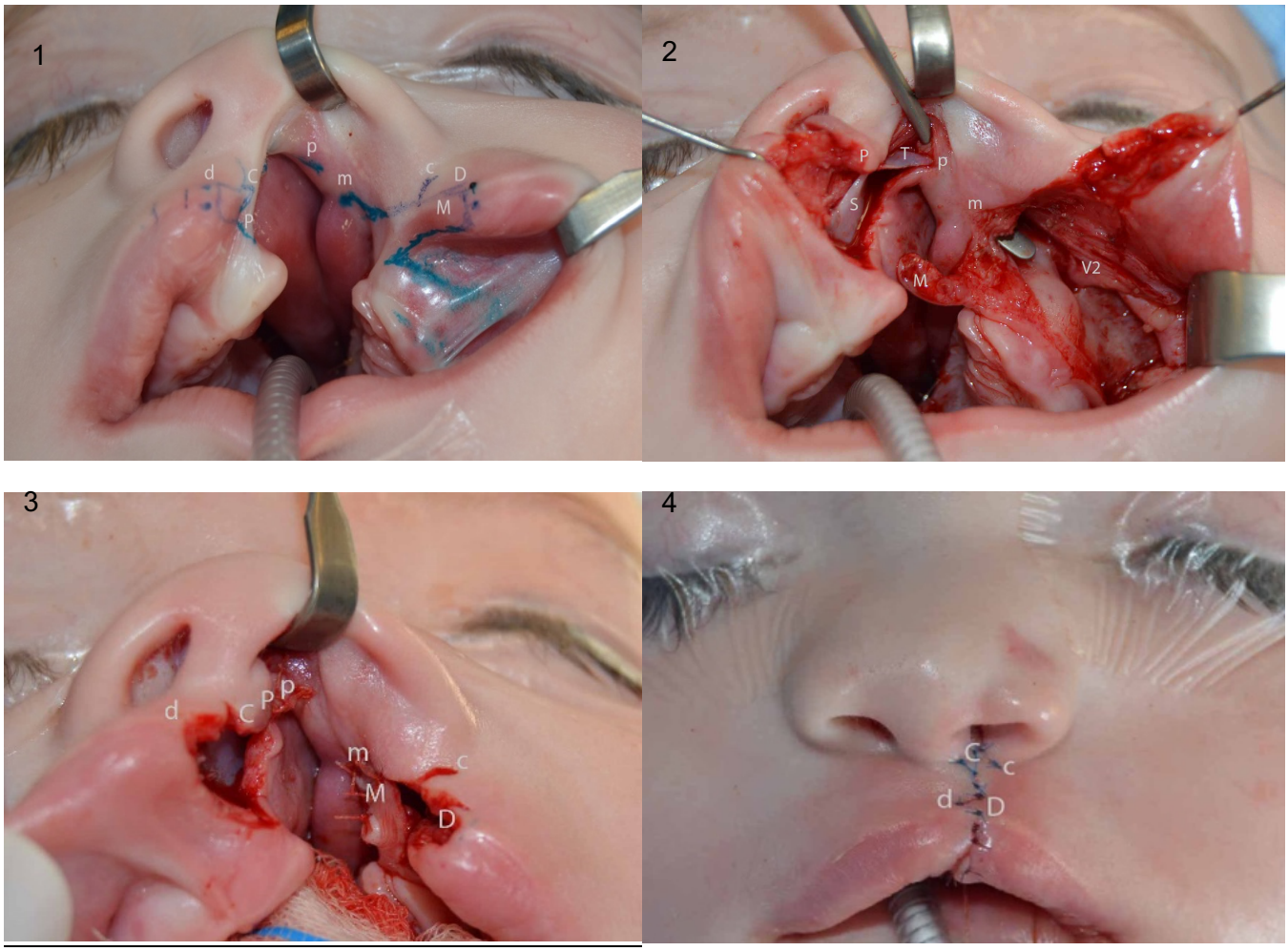

Figure I.1-22 : Technique opératoire de la technique de Millard modifiée par Delaire et Talmant [156].

Déroulé opératoire

(1) Marquage des points de référence et tracé des lambeaux : trois lambeaux seront nécessaires à la réalisation de cette technique :

- *Le lambeau sous-columellaire (P) en forme de triangle qui sera transposé dans une contre-incision (p) au niveau du septum sous le cartilage triangulaire.*
- *Le lambeau de Muir (M), tracé dans le vermillon latéral et transposé dans la contre-incision (m) le long de l'orifice piriforme*
- *Le lambeau columellaire (C) tracé du seuil nasal en direction de la crête philtrale, qui peut être transposé à minima dans une contre-incision latérale (c) entre relief de l'orbiculaire et aile du nez.*
- *Le lambeau d'allongement labial (D) tracé au-dessus du bourrelet cutanéo-muqueux côté latéral, qui est interposé dans une contre-incision (d) en regard sur la lèvre côté médial.*

S : septum, T : cartilage triangulaire, V2 : nerf infraorbitaire

(2) Incision des différents lambeaux le long des marques à la lame froide et injection d'anesthésique local.

- *Dissection sous-périostée, peu étendue sur le prémaxillaire pour respecter sa ligne médiane et extensive sur la face antérieure du maxillaire en faisant le tour du pédicule sous-orbitaire.*

- *Individualisation et section de l'insertion du muscle myrtiforme ce qui donne accès au cartilages latéraux inférieur (alaire) et supérieur (triangulaire).*
- *Dissection sous-périchondrale sur les deux faces du septum puis de haut en bas sur la face profonde du cartilage triangulaire jusqu'à libération totale de son bord inférieur. Cette dissection rejoint la dissection sous-périostée du maxillaire.*
- *Dissection sous-cutanée du cartilage alaire sur sa face superficielle par introduction de ciseaux courbes dans la columelle qui sont poussés jusqu'aux dômes puis inclinés du côté de la fente. Cette dissection est réalisée également à partir de la partie latérale de la fente.*
- *Dissection sous-périchondrale de la face superficielle du cartilage triangulaire jusqu'à rejoindre latéralement la dissection du prémaxillaire.*

(3) Transposition et suture des lambeaux

- *Transposition et suture du lambeau muqueux P dans la contre incision p au niveau du septum nasal sous le cartilage triangulaire.*
- *Transposition et suture du lambeau de Muir M dans la contre incision m le long de l'orifice piriforme.*
- *Suture de la muqueuse septale et prémaxillaire et reconstitution du seuil nasal.*

(4) Reconstitution du seuil nasal et reconstruction du vestibule labial et de la lèvre

- *Suture du vestibule labial avec le muscle myrtiforme pour ne pas que ce dernier se rétracte et entraine une ascension de l'aile du nez.*
- *Suture du muscle orbicularis oris en deux plans.*
- *Suture de l'extrémité du lambeau C sous l'aile narinaire ce qui participe au galbe de la base de la columelle.*
- *Suture du lambeau d'allongement D pour allonger la lèvre blanche et éviter la classique déformation en « chapeau de gendarme » de la lèvre de fente.*

En post opératoire, un traitement antibiotique et anti-inflammatoire est prescrit. L'enfant devra porter un conformateur narinaire pendant 3 à 4 mois qui va permettre une respiration nasale et une stabilisation du résultat esthétique [135]. Les sutures cutanées et le conformateur fixe sont retirés une semaine après l'intervention et le conformateur en silicone amovible est mis en place pour 4 mois (Figure I.1 23).

Les complications sont rares. A court terme une infection ou des déhiscences sont possibles. A plus long terme, les risques sont une asymétrie, du tissu cicatriciel en quantité augmentée ou la formation de fistules oro-nasales. Ces complications peuvent donner lieu à des interventions correctrices [157].



Figure I.1-23 : conformateur en silicone porté une semaine (A), conformateur en silicone amovible porté quatre mois (B), Résultat à 4 mois (C) [156].

Lors d'atteinte du palais secondaire, la reconstruction du voile du palais est réalisée lors de la même intervention. Des tubes de tympanostomie sont mis en place pour lever l'obstruction présente dans les trompes d'Eustache et restaurer la fonction auditive [150]. La fermeture du palais osseux aura lieu quelques mois après la chéilorhino(vélo)plastie soit vers 18 mois. A cette période, la fente osseuse palatine voit sa taille réduire sous l'effet combiné de la première intervention (chéilorhino(vélo)plastie) et de la

croissance maxillaire et palatine, cela permet généralement une fermeture sans tension de la muqueuse nasale et palatine sans nécessiter la réalisation de lambeaux mucopériostés complexes qui exposeraient l'os sous-jacent et entraverait sa croissance ultérieure du fait de la rétraction cicatricielle secondaire.

I.1.3.3.3 Cas des fentes labiales bilatérales

La difficulté supplémentaire lors de la reconstruction des fentes bilatérales vient de l'absence d'attache du prémaxillaire au palais et au maxillaire ainsi que de l'absence de restriction de sa croissance par la lèvre. Il en résulte une croissance rostrale trop importante du maxillaire (protubérance), et entraine la présence d'un prolabium isolé des lèvres, sans composante musculaire qui s'attache à l'extrémité du nez. La columelle est presque absente (Figure I.1 24).

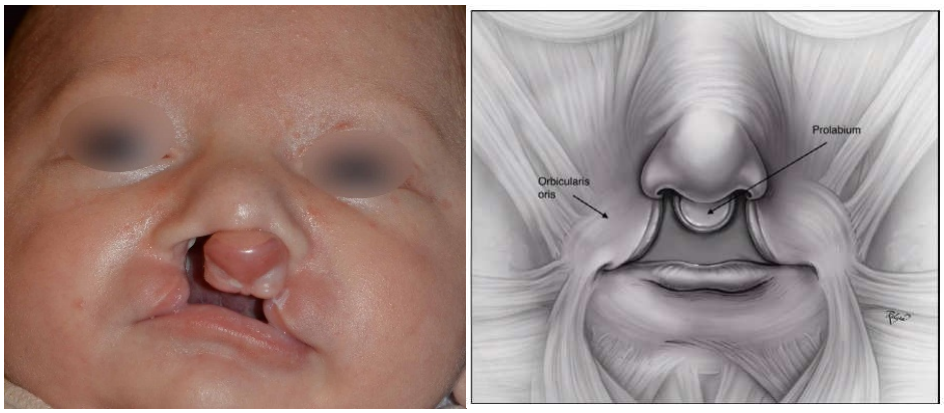

Figure I.1-24 : fente labiale bilatérale complète : discontinuité du muscle orbiculaire et absence de columelle d'après Xue [158] (crédits photo Pr Corre, CHU Nantes).

La gestion de ce prolabium, la création de la columelle manquante et la gestion de la protubérance maxillaire sont des spécificités de ces formes bilatérales. Le traitement a donc évolué pour prendre en compte ces aspects [158].

I.1.3.3.3.1 Chéilorhinoplastie primaire lors de fente bilatérale

Historiquement, une technique opératoire en deux temps a été proposée par crainte d'un apport sanguin insuffisant au prolabium [158]. Dans un premier temps, l'objectif était de revasculariser le prolabium en transformant la fente bilatérale en une fente unilatérale, puis de reconstruire la fente résiduelle lors d'une seconde intervention. Toutefois, dès le milieu des années 1970, le principe d'une réparation en une seule étape s'est progressivement imposé [158,159].

La plupart des évolutions techniques proposées pour les fentes unilatérales ont ensuite été adaptées aux fentes bilatérales [158]. La technique de rotation-avancement proposé par Millard a également révolutionné la prise en charge des fentes bilatérales. Dans cette technique (Figure I.1 25), le prolabium

est élevé afin de permettre la reconstitution de la continuité du muscle orbicularis oris sur le prémaxillaire. L'arc de Cupidon est recréé à l'aide de lambeaux d'avancement bilatéraux prélevés sur les berges latérales des fentes, tandis que des lambeaux en fourche, issus du prolabium, sont utilisés pour reconstruire et allonger le philtrum et la columelle.

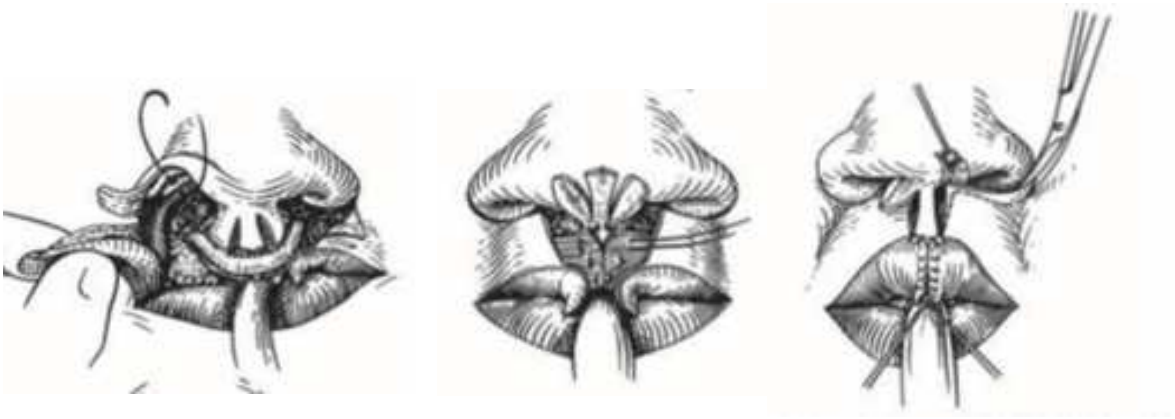

Figure I.1-25 : Technique originale de Millard pour la reconstruction d'une fente labioalvéolaire bilatérale, d'après Mulliken [160].

Bien que de nombreuses techniques modernes s'inspirent de celle de Millard, l'utilisation systématique des lambeaux en fourche a été progressivement abandonnée. Les branches latérales du lambeau en fourche sont désormais résséquées. La position non anatomique des cartilages, ainsi que la multiplicité des cicatrices sur la columelle induites par l'utilisation de ces lambeaux en fourche, ont été incriminées dans l'apparition de déformations secondaires du nez et des narines au cours de la croissance [160].

I.1.3.3.3.2 Rhinoplastie alaire et gestion de l'élargissement de la pointe du nez

Historiquement, la déformation de la columelle et des narines n'était pas prise en charge lors des interventions initiales de chéilo-rhinoplastie, en raison de la crainte d'interférer avec la croissance nasale ultérieure [161]. La correction secondaire de ces anomalies visait principalement à rallonger la columelle, souvent au détriment de la lèvre réparée, en utilisant des lambeaux d'avancement issus de la lèvre centrale et du philtrum (Figure I.1 26). Cependant, ces techniques engendraient une surcharge cicatricielle supplémentaire au niveau de la columelle et entraînaient des distorsions secondaires [158]. Dans une étude rétrospective, McComb mit en évidence les limites de l'utilisation des lambeaux en fourche pour l'allongement de la columelle. À l'adolescence, la pointe du nez s'épaississait en raison de la séparation persistante des dômes alaires, tandis que la base de la columelle était attirée vers le bas, produisant une impression de nez aplati [162].

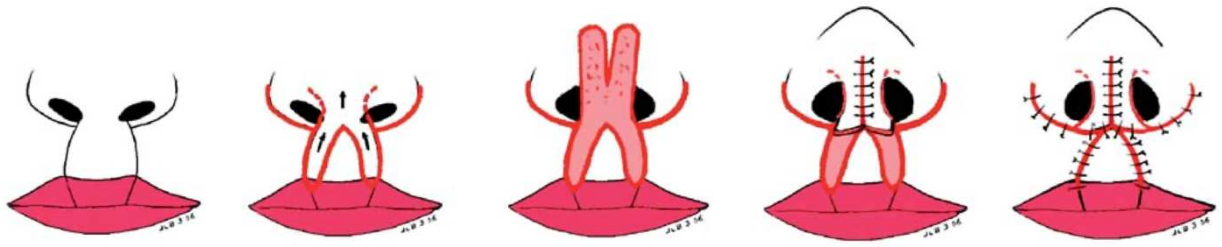

Figure I.1-26 Lambeau en fourche selon Millard utilisé pour allonger la columelle d'après Beziat [163].

Par la suite, des techniques chirurgicales intranasales ont été proposées. Broadbent et Woolf furent les premiers à décrire une réparation nasale primaire consistant à rapprocher médialement les dômes alaires et à exciser l'excès cutané au niveau de la pointe nasale [164].

Il est alors proposé de corriger la position des cartilages par des sutures de médialisation lors de la réparation primaire, après exposition des dômes alaires soit par une incision combinée du bord alaire et de la columelle (Figure I.1 27), soit en soulevant le prolabium et la columelle en bloc [162,165]. Cependant, en raison des préoccupations concernant une éventuelle interruption de l'apport sanguin au prolabium, cette dernière méthode d'exposition a été rarement utilisée.

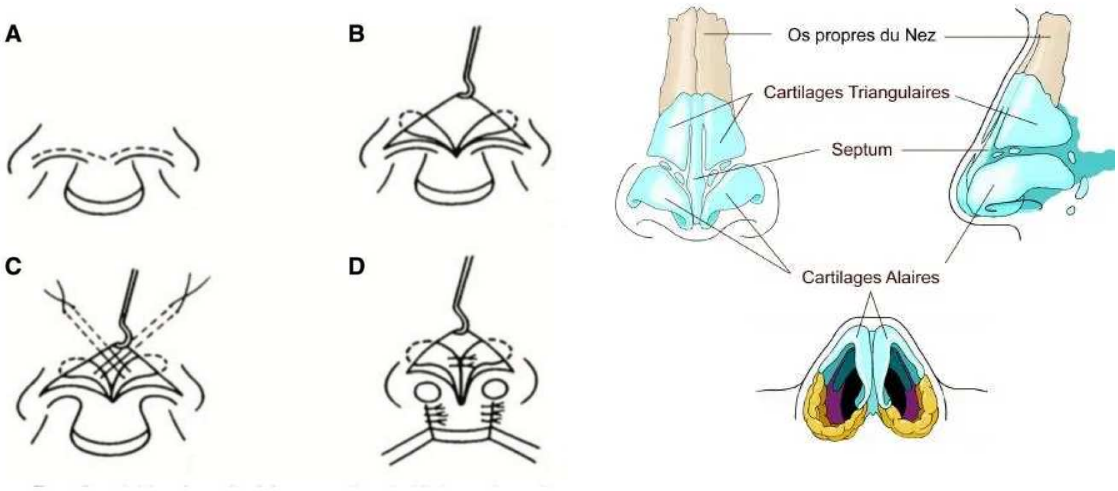

Figure I.1-27 : Plastie des dômes alaires par la pose de sutures de médialisation entre les dômes alaires d'après McComb[162] et représentation schématique des cartilages du nez.

Au-delà de cette première réparation nasale réalisée lors de la chéilorhinoplastie primaire, la majorité des enfants présentant une fente labiale bilatérale nécessiteront une septorhinoplastie secondaire une fois la maturité squelettique atteinte [158,161].

I.1.3.3.3.3 Correction de la protubérance du maxillaire

La gestion de la protubérance du maxillaire a également évolué au cours du temps. Pendant longtemps les chirurgiens préféraient l'exciser cependant elle est essentielle pour la croissance des dents. Des techniques orthodontiques ont été développées pour faire reculer le prémaxillaire, comme le modelage naso-alvéolaire avec un stent nasal associé à un dispositif intra-oral en acrylique (Figure I.1 28).



Figure I.1-28 : Gestion d'une protrusion prémaxillaire au moyen d'un appareillage externe oral et nasal, aspect à 4 semaines (à gauche), dispositif de modelage naso-alvéolaire (au centre) et aspect après 2 mois de port du dispositif (à droite) d'après Xue [158].

I.1.3.3.3.4 Technique utilisée au CHU de Nantes lors de fente labio-alvéolaire bilatérale.

Pendant plus de 30 ans, la technique utilisée était celle de Millard, modifiée par Delaire, permettant la reconstitution de l'arc de Cupidon par des lambeaux cutanés issus des berges latérales de la fente. Cette technique sacrifiait la muqueuse sèche et la jonction cutanéomuqueuse sur le prémaxillaire, induisant à long terme une tension cicatricielle sur le philtrum et une lèvre peu éversée. Depuis une dizaine d'années, la technique de Talmant est appliquée. Aucun geste orthopédique préopératoire n'est appliqué pour ne pas freiner la croissance maxillaire, toujours déficitaire à long terme. La jonction cutanéomuqueuse et un vaste lambeau de muqueuse prémaxillaire sont conservés. Les lambeaux M, P, et C sont utilisés mais pas le lambeau D d'allongement labial pour ne pas compromettre la vascularisation du lambellule (Figure I.1 29). Une vaste dissection sous périostée et sous périchondrale permet de mobiliser l'enveloppe faciale et de reconstituer la lèvre supérieure en limitant les tensions cicatricielles. Une conformation nasale fixe puis amovible est systématiquement appliquée pour recréer l'angle labio-columellaire.

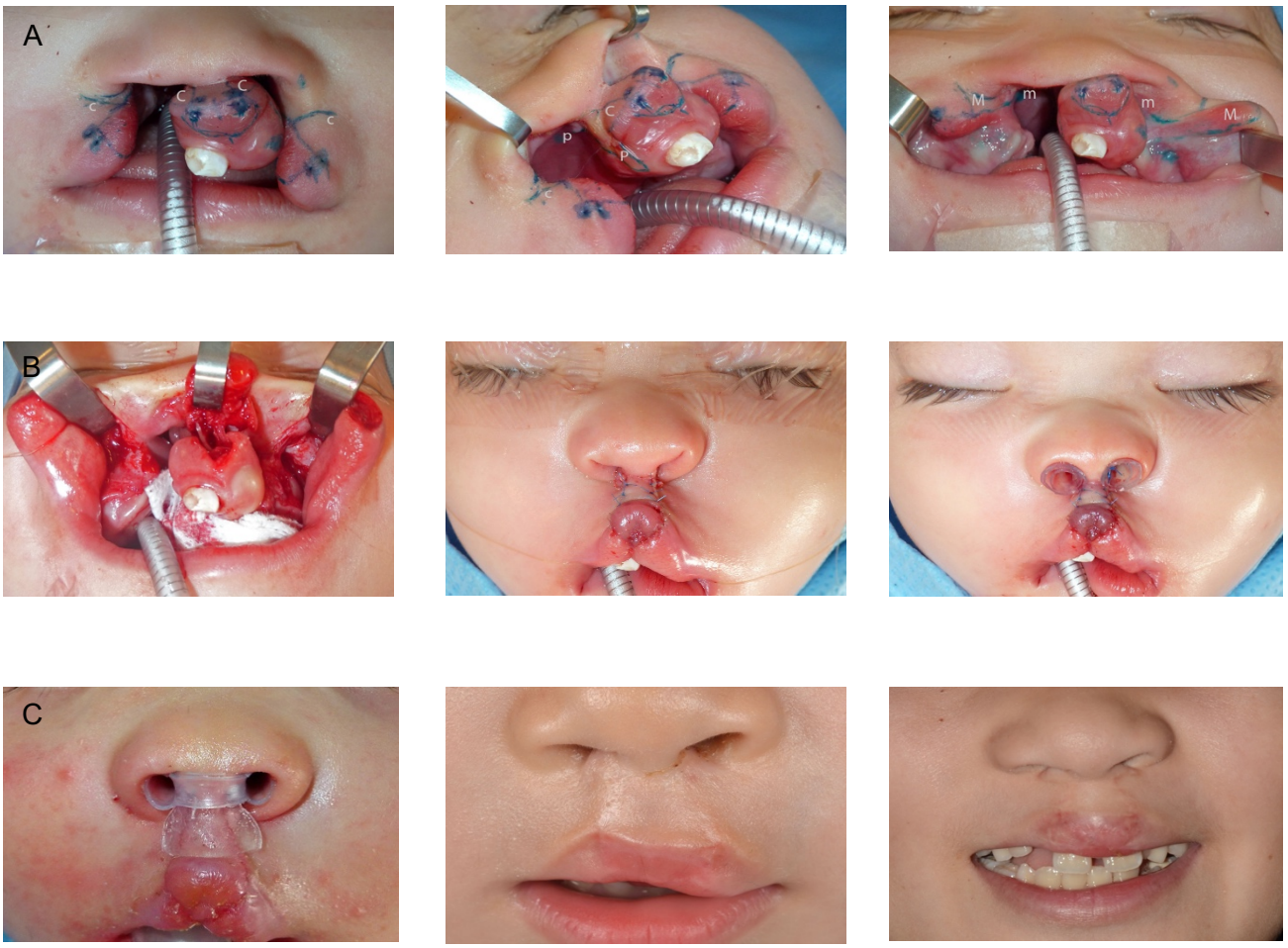

Figure I.1-29 : Cheilorhinoplastie primaire lors de fente labio-alvéolaire bilatérale d'après Talmant[20](A) Tracé des incisions et des lambeaux, (B) Dissection, suture et conformation primaire, (C) Conformation amovible. Résultat à 4 mois post opératoire. Résultat à l'âge de 10 ans. (crédits photos Pr Pierre Corre, CHU Nantes).

I.1.3.4 Reconstruction et comblement de la fente alvéolaire

La réparation de la fente alvéolaire, ou alvéoloplastie, désigne l'ensemble des interventions chirurgicales visant à reconstruire le palais primaire (depuis l'orifice piriforme jusqu'à la crête alvéolaire) en rétablissant la continuité du tissu osseux tout en favorisant le développement des tissus environnants, notamment le parodonte et les structures dentaires. Bien que des divergences subsistent quant aux modalités opératoires et au moment optimal de leur mise en œuvre [166–168], l'alvéoloplastie est aujourd'hui reconnue comme une étape essentielle au développement harmonieux des tissus environnants, en particulier des structures dentaires. Son intégration dans les protocoles de prise en charge des fentes labio-maxillo-palatines (FLMP) fait désormais l'objet d'un large consensus.

La réparation de la fente alvéolaire osseuse repose :

- sur la fermeture de la communication oro-nasale, réalisée par la suture de lambeaux généralement muco-périostés aux différents niveaux de la fente (gingivo-muco-périostéoplastie) ;
- sur le comblement du défaut alvéolaire afin de rétablir la continuité osseuse de l'arcade dentaire. La réparation osseuse est alors obtenue à l'aide d'une greffe osseuse autologue et/ou à l'aide d'une couverture ou greffe périostée.

I.1.3.4.1 La fente alvéolaire, un défaut osseux particulier

I.1.3.4.1.1 De taille et de forme variable

La taille et la forme de la fente alvéolaire est éminemment variable d'un individu à l'autre. Chez un même individu, elle va évoluer dans le temps avec la croissance du patient.

La largeur de la fente osseuse est souvent plus importante au niveau de l'orifice piriforme qu'au niveau de la crête alvéolaire, plus marquée dans sa portion inférieure mais tend à s'amenuiser en remontant vers la narine [169].

Suivant le type de fente, le défaut osseux observé peut s'étendre depuis la crête alvéolaire jusqu'à la fissure palatine, et/ou se prolonger au-delà, au sein du palais secondaire. En cas de fente complète, aucune structure anatomique ne relie les segments latéral et médial, rien ne vient s'opposer à l'élargissement progressif de la fente sous l'effet de la croissance fœtale puis post-natale. À l'inverse, en l'absence d'atteinte labiale ou lors d'atteinte incomplète (fente alvéolaire incomplète ou bandelette de Simonart), la continuité des tissus mous va prévenir l'écartement des berges alvéolaires et limiter considérablement la largeur de la fente. Ce constat souligne l'intérêt d'une reconstruction précoce des structures labiales et nasales.

La présence concomitante d'une fente du palais secondaire influence également l'ampleur de la fente alvéolaire, cette dernière étant généralement plus large lorsqu'elle s'associe à une atteinte du palais secondaire que lorsqu'elle se limite au palais primaire.

Enfin, à ces facteurs mécaniques, qui modulent les contraintes s'exerçant sur les berges de la fente et influencent ainsi sa largeur au cours de la croissance, s'ajoute une composante intrinsèque : le degré d'hypoplasie tissulaire des structures aux berges de la fente. Cette hypoplasie initiale va directement impacter le développement des tissus. L'hypoplasie osseuse et la présence fréquente d'agénésies dentaires aux berges de la fente en sont les reflets directs.

Plus le défaut est important, plus son comblement constitue un challenge et va influencer le taux de succès des procédures de reconstruction.

I.1.3.4.1.2 Un défaut osseux de taille critique avec un environnement biologique spécifique

Dans l'évolution naturelle des fentes faciales, les défauts localisés au niveau de l'os alvéolaire et du palais dur ne se referment pas spontanément. Une communication osseuse oro-nasale bordée par une muqueuse épithélialisée persiste ainsi jusqu'à l'âge adulte. En raison de l'absence de cicatrisation osseuse spontanée, le défaut osseux associé à la fente alvéolaire peut être considéré comme un défaut de taille critique. Toutefois, il se distingue des pertes osseuses d'origine traumatique, tumorale ou iatrogène, tant sur le plan morphologique que biologique.

Il s'agit ici d'un défaut congénital, accompagné d'une hypoplasie tissulaire plus ou moins marquée. Il est caractérisé par une communication oro-nasale recouverte d' épithélium muqueux [170]. Les berges muqueuses sont exposées à deux milieux physiologiquement distincts : celui de la cavité orale et celui de la cavité nasale. Cette double exposition crée un microenvironnement local unique, susceptible d'induire des comportements biologiques différents [170]. La réparation de ce défaut osseux dont les abouts sont constitués de deux surfaces corticales intègres va reposer sur des mécanismes d'ostéogénèse différents de ceux rencontrés lors d'une fracture [171].

Une autre particularité essentielle de ce type de défaut osseux réside dans la présence fréquente de structures dentaires à proximité immédiate de la fente. Des germes de dents permanentes peuvent se situer au contact, voire au sein même de la fente alvéolaire, tandis que des dents déciduales ou permanentes ayant déjà fait éruption bordent ou sont retrouvées au sein du défaut [172]. Ce contexte implique un environnement biologique spécifique et une réponse physiologique particulière vis-à-vis de la régénération osseuse.

La prise en compte de cet environnement dentaire impose des contraintes spécifiques dans la prise en charge chirurgicale du défaut. Les techniques utilisées doivent impérativement préserver les structures

dentaires, interdisant l'abrasion des corticales pour « raviver » les berges osseuses en bordure de fente et stimuler le comblement osseux [173,174]. Par ailleurs, le tissu osseux néoformé doit présenter une qualité suffisante pour soutenir l'éruption des dents permanentes, ainsi que pour permettre la réalisation ultérieure de traitements orthodontiques ou implantaires.

I.1.3.4.2 Alvéoloplastie : évolution historique

La greffe d'os autologue et l'utilisation du périoste sont les deux piliers sur lesquels repose la régénération osseuse au sein du défaut alvéolaire qui va permettre la restauration de la continuité osseuse de l'arcade dentaire [175].

Les premières mentions de greffes osseuses dans le traitement des fentes alvéolaires remontent au début du XXe siècle, avec les travaux de Von Eiselsberg en 1901, suivis par la première greffe autologue réussie décrite par Drachter en 1914. À partir des années 1960, de nombreux chirurgiens ont commencé à recourir régulièrement à la greffe osseuse pour la reconstruction de l'arcade alvéolaire [176]. Historiquement, ces greffes étaient réalisées précocement, vers l'âge de six mois, et étaient souvent combinées à une cheilorhinoplastie, dans le but de créer un pont osseux entre les berges de la fente, censé favoriser la croissance harmonieuse des maxillaires en apportant une stabilité mécanique aux abouts osseux. Toutefois, à la fin des années 1960, Rehrmann (1969) a mis en évidence le risque de résorption progressive de ce pont osseux, avec pour conséquence une restriction de la croissance maxillaire. Ces observations ont conduit de nombreuses équipes à adopter des protocoles de greffe dite secondaire, réalisés à un âge plus avancé. Ces greffes un peu plus tardives présentent également l'avantage de mieux accompagner l'éruption des dents permanentes. Aujourd'hui, la greffe osseuse est le plus souvent pratiquée entre 4 et 12 ans [174,175].

L'intérêt du périoste dans la régénération des défauts osseux a été souligné dès le milieu du XIXe siècle par Louis Léopold Ollier, alors chirurgien en chef à l'Hôtel-Dieu de Lyon. Il fut l'un des premiers à démontrer les propriétés ostéogéniques du périoste et à en documenter l'utilisation, tant sous forme de lambeau pédiculé que de greffon libre, pour la réparation osseuse des membres et du massif facial [177]. Un siècle plus tard, Skoog, chirurgien plasticien suédois, a mis en évidence ces mêmes propriétés dans le contexte des fentes faciales. Il a notamment décrit l'utilisation d'un lambeau périosté prélevé sur la face antérieure du maxillaire fendu pour la réparation du palais primaire [178]. Depuis, de nombreuses équipes chirurgicales ont intégré la périostéoplastie à leurs protocoles de traitement des fentes alvéolaires, sous différentes formes : lambeaux muco-périostés de glissement (gingivopériostéoplastie de Millard ou Delaire [179]), lambeaux de rotation (Skoog), greffes libres de périoste (Ritsilä, Stricker), ou encore associations de ces techniques (Béziat).

I.1.3.4.3 Physiologie de la réparation osseuse lors de fente alvéolaire

I.1.3.4.3.1 Rôle du périoste

Le périoste recouvre la surface externe des os, à l'exception des zones articulaires ainsi que des points d'insertion des ligaments et des tendons. Il se compose de deux couches distinctes :

- une couche externe fibreuse, riche en fibres de collagène et en vaisseaux sanguins,
- une couche interne ostéogène, contenant des cellules ostéoprogénitrices.

Dès le XIXe siècle, Ollier soulignait le rôle actif du périoste dans la formation osseuse, affirmant que « le périoste produit du tissu osseux par lui-même, par le développement normal, régulier de ses éléments anatomiques propres. Il doit ses propriétés à sa couche profonde […] ostéogène » [177].

Pendant la croissance, la couche ostéogène — alors riche en ostéoblastes actifs — est en contact direct avec la surface osseuse. L'ostéogenèse périostée participe à la croissance en largeur des os longs, mais aussi des os du crâne et de la face, qui se forment par ossification endomembraneuse. Ce processus débute par la condensation de cellules mésenchymateuses dans un tissu conjonctif primitif vascularisé. Sous l'effet de signaux moléculaires, ces cellules se différencient en ostéoblastes et produisent une matrice extracellulaire non minéralisée — l'ostéoïde — qui se minéralise ensuite pour former le tissu osseux primaire. Cette croissance initiale, dite interstitielle, est progressivement relayée par une croissance appositionnelle d'origine ostéoblastique. Le périoste y contribue activement : ses cellules ostéoprogénitrices se différencient en ostéoblastes, lesquels déposent à la surface de l'os existant de nouvelles couches d'ostéoïde. Après minéralisation, cela conduit à la formation de tissu osseux lamellaire. Ce processus, répétitif, fonctionne par ajouts successifs — à l'image des cernes d'un arbre — et augmente ainsi l'épaisseur de l'os. Les travées osseuses fines et irrégulièrement agencées qui en résultent forment l'os spongieux primaire, reflet de l'activité ostéogène du périoste en réponse aux sollicitations mécaniques. Ce tissu servira ensuite de base structurale au remodelage osseux vers un os lamellaire mature, spongieux ou cortical, selon les contraintes mécaniques locales.

Chez l'enfant, ce potentiel ostéogénique est recherché lors d'alvéoloplastie. Avec l'âge, le périoste va progressivement contenir une majorité de cellules mésenchymateuses quiescentes, mais celles-ci conservent un potentiel ostéogénique et peuvent être réactivées lors du processus de réparation osseuse de l'alvéole y compris à l'âge adulte.

I.1.3.4.3.2 Rôle de la greffe osseuse autologue

La greffe osseuse autologue constitue aujourd'hui la modalité de référence pour le comblement des défauts osseux de taille critique en général et des défauts alvéolaires en particulier [174,175,180,181].

L'intégration du greffon au défaut déclenche une cascade d'événements cellulaires qui, en l'espace de quelques semaines, aboutissent à la cicatrisation osseuse du site receveur [182].

La première étape de cette intégration est une phase inflammatoire, au cours de laquelle s'amorce la néovascularisation du greffon. Elle provient du site receveur, principalement des berges osseuses de la fente et de la gencive adjacente, à partir desquelles les bourgeons vasculaires progressent vers le greffon. L'intégrité de ces structures est essentielle au bon déroulement du processus. Dès la mise en place du greffon, les plaquettes présentes dans l'hématome initial qui imprègne le greffon libèrent des facteurs de croissance. Simultanément, les polynucléaires et les macrophages exsudés assurent la détersion du site, comme pour toute cicatrisation tissulaire. En réponse aux signaux moléculaires — notamment TGF-β, IGF-1 et IGF-2 —les cellules endothéliales et fibroblastiques des tissus environnants élaborent un tissu de granulation richement vascularisé. La configuration tridimensionnelle du greffon (volume, porosité), ainsi que sa mobilité au sein du défaut, influencent directement la qualité et la rapidité de son intégration. Plus un greffon est perméable, plus la progression vasculaire en son sein est facilitée. Ainsi, un greffon spongieux est généralement colonisé plus rapidement qu'un greffon cortical, dont la densité limite la diffusion des vaisseaux. Cette néovascularisation va permettre l'apport au sein du greffon de facteurs de croissance, de cytokines, et de cellules ostéoprogénitrices et vasculaires essentiels à son intégration.

La deuxième étape correspond à la phase de remodelage du greffon. En l'absence de revascularisation immédiate, la majorité des cellules résidant au sein du greffon ne survivent pas à l'implantation chirurgicale et entrent rapidement dans un processus de mort cellulaire, principalement par nécrose. La matrice minérale du greffon est alors soumise à un remodelage intense, qui s'organise selon les phases classiques du cycle de remodelage osseux : activation et résorption par les ostéoclastes, phase d'inversion, puis apposition osseuse assurée par les ostéoblastes, avant d'atteindre un état de quiescence (Figure I.1 30). Ce processus de remodelage est initié à partir du tissu néoformé et vascularisé, qui s'est progressivement infiltré au sein des travées du greffon, assurant ainsi un environnement favorable à la colonisation cellulaire et à la reconstruction osseuse structurée.

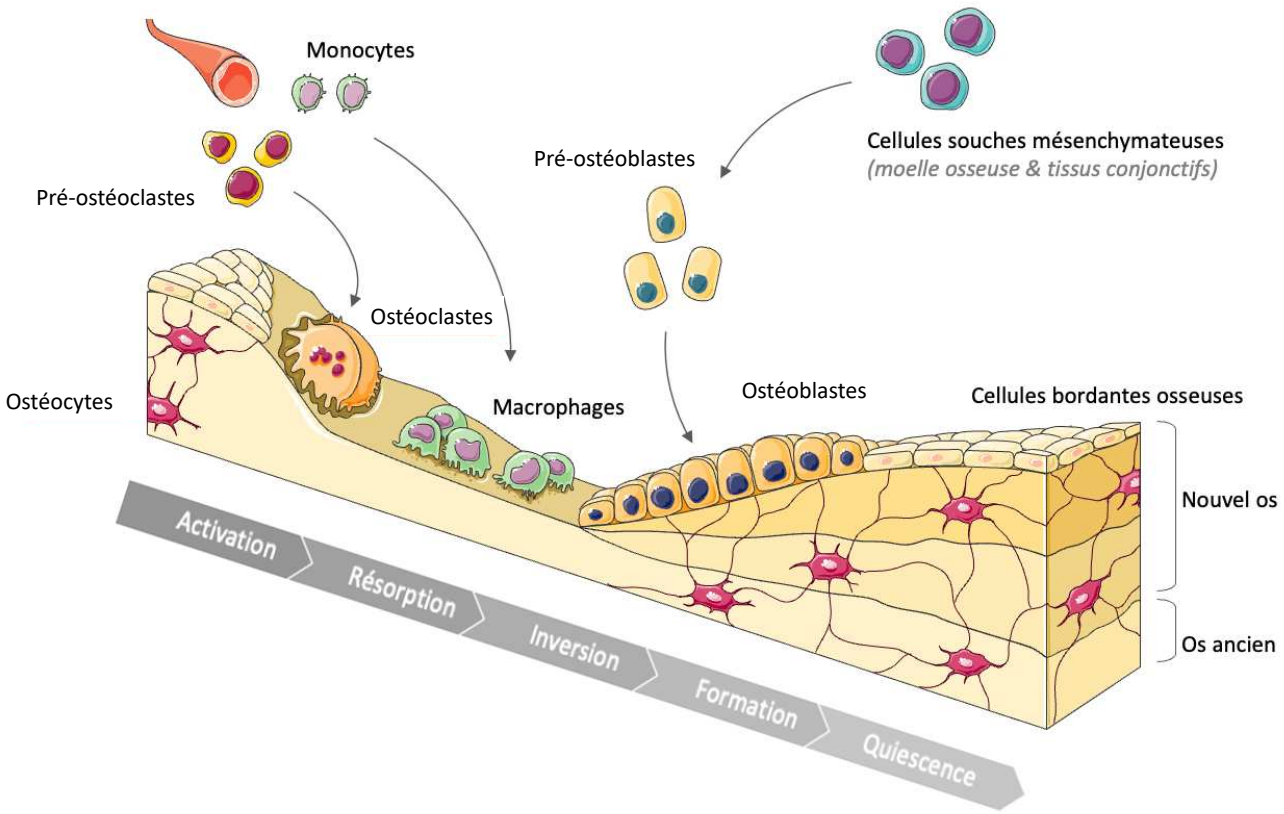

Figure I.1-30 : Remodelage osseux, adapté d'après Funck-Brentano [183].

Le processus de remodelage du greffon se déroule le long des vaisseaux sanguins et commence par l'activation et le recrutement des précurseurs ostéoclastiques d'origine hématopoïétique. Ces cellules, après leur différenciation en ostéoclastes matures, sont responsables de la résorption de la substance osseuse du greffon. Cette étape de différenciation ostéoclastique est régulée principalement par le système RANK/RANKL/OPG, les ostéoblastes jouant un rôle clé dans cette régulation. Le ligand RANKL, produit par les ostéoblastes sous forme membranaire ou sécrétée, se lie à son récepteur RANK à la surface des cellules ostéoclastiques et de leurs précurseurs, déclenchant ainsi la différenciation des ostéoclastes.

Se produit ensuite une phase d'inversion, transition entre la phase de résorption et une phase de formation d'un nouveau tissu osseux : après l'attraction de cellules pré-ostéoblastiques, et leur différenciation en ostéoblastes matures, ceux-ci vont-être responsables de la formation d'une nouvelle matrice osseuse. Cette phase se caractérise par l'apposition d'une matrice ostéoïde qui se minéralise

après une période de maturation. La différenciation des ostéoblastes se fait notamment par la voie de signalisation canonique Wnt/β-caténine (Figure I.1 31). Une fois la matrice osseuse formée, la plupart des ostéoblastes se retrouvent piégés dans la matrice qu'ils ont synthétisée et se transforment en ostéocytes. En périphérie, certains ostéoblastes prennent une forme aplatie et forment la couche de cellules bordantes qui recouvre la matrice nouvellement formée. À ce stade, le tissu osseux entre dans une phase de quiescence.

À l'échelle du greffon, cette succession d'étapes va être à l'origine du remplacement d'une portion d'os initialement sénescent par une quantité approximativement équivalente d'os néoformé. La succession de ces cycles de résorption et de formation conduit à la résorption progressive du greffon initial. L'os immature déposé dans le greffon est ensuite remodelé pour devenir un os alvéolaire fonctionnel. Les zones de l'os les plus sollicitées mécaniquement sont renforcées, tandis que les zones moins sollicitées sont résorbées.

Dans un os trabéculaire, la phase de résorption dure environ 3 jours, celle de l'inversion environ 12-13 jours, et la phase de formation de l'os dure entre 60 et 120 jours [184].

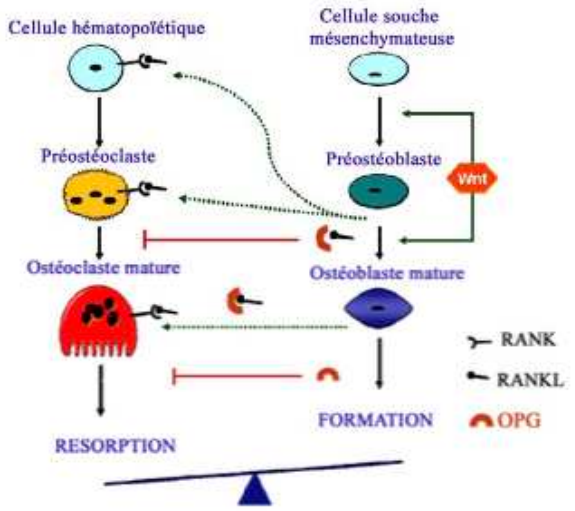

Figure I.1-31 : Principales voies de différenciation des ostéoclastes et ostéoblastes : les ostéoclastes sont principalement activés et différenciés par le système RANK/RANKL produit par les ostéoblastes. La voie de signalisation Wnt / β-caténine favorise la transcription des gènes impliqués dans la différenciation et l'activation des ostéoblastes, qui assurent la formation osseuse. Adaptée de Funck-Brentano [183].

I.1.3.4.3.3 Propriétés biologiques du greffon d'os autologue

Lors de greffe osseuse autologue, la formation osseuse va mettre en jeu trois propriétés essentielles de l'os autologue :

L'ostéoconduction :

L'os trabéculaire est structuré comme un réseau tridimensionnel de plaques osseuses, de taille variable mais d'épaisseur constante, anastomosées entre elles et reliées par des travées orientées perpendiculairement. L'étendue de la surface trabéculaire en contact avec la moelle est considérable. Une fois greffée, cette structure tridimensionnelle est envahie par l'hématome du site opératoire, ce qui favorise la progression rapide de la néo-vascularisation et initie le remodelage osseux, depuis la surface du greffon vers sa profondeur. Chez l'Homme, ce potentiel de réhabitation d'un greffon à partir des berges d'un défaut osseux est de l'ordre du centimètre.

L'ostéoinduction :

Le remodelage osseux entraîne la libération progressive de facteurs de croissance piégés dans la matrice du greffon. Sous leur influence, notamment celle des *Bone Morphogenetic Proteins* (BMP), les cellules mésenchymateuses en majorité issues de la recolonisation du greffon vont se différencier en cellules ostéoprogénitrices, puis en ostéoblastes et participer au dépôt d'un nouveau tissu osseux.

L'ostéogénicité :

Bien que la majorité des cellules contenues dans le greffon meurent au moment de la transplantation, une fraction de cellules vivantes (ostéoblastes et cellules mésenchymateuses) confère au greffon une capacité intrinsèque à générer de l'os. Ce potentiel dépend de la richesse cellulaire du greffon. L'os spongieux, particulièrement riche en moelle osseuse, possède ainsi les meilleures capacités ostéogéniques.

I.1.3.4.4 Techniques d'alvéoloplastie

Quel que soit le type d'alvéoloplastie envisagée - avec ou sans greffe osseuse - celle-ci doit répondre à un cahier des charges et à des enjeux communs :

- **Stabilisation des segments maxillaires** : la création d'un pont osseux de taille suffisante, via l'alvéoloplastie, permet de stabiliser les segments maxillaires, prévenir leur collapsus et permettre une normalisation de la croissance du maxillaire. Ce processus est particulièrement important pour le pré-maxillaire dans les fentes labio-maxillaires bilatérales. En cas d'instabilité, toute restauration prothétique via un bridge ou implant devient compromise [185].
- **Fermeture de la communication bucco-nasale** : l'alvéoloplastie joue un rôle clé dans la restauration de la barrière anatomique entre les cavités orale et nasale. Une fistule persistante peut entraîner des régurgitations nasales, des rétentions alimentaires, des troubles parodontaux et des altérations phonatoires.

- **Création ou amélioration du support parodontal des dents adjacentes à la fente** : les dents adjacentes à la fente, telles que l'incisive latérale (lorsqu'elle est présente), l'incisive centrale et parfois la canine, présentent souvent un pronostic défavorable à moyen terme en raison d'un parodonte insuffisant [186,187]. L'objectif de la procédure est d'améliorer le soutien osseux, facilitant ainsi les mouvements orthodontiques et permettant une meilleure restauration prothétique [185].
- **Facilitation de l'éruption dentaire à travers l'os néoformé** : le comblement osseux de la fente doit permettre la migration et l'émergence spontanées des dents permanentes à travers un os fonctionnel, renforçant ainsi la stabilité des dents adjacentes.
- **Amélioration de l'esthétique** : La restauration du soutien osseux contribue à restaurer la continuité et la qualité du tissu gingival, tout en apportant un soutien à la lèvre et à l'aile du nez, améliorant ainsi l'apparence du visage du patient [188].

I.1.3.4.4.1 Alvéoloplastie avec greffe osseuse

Ces techniques visent à stimuler la régénération osseuse par l'association d'une gingivo-muco-périostéoplastie et d'une greffe osseuse autologue. Traditionnellement, la littérature internationale utilisait le terme d'alvéoloplastie primaire lorsque la greffe osseuse était réalisée avant l'âge de 2 ans. Au-delà de cet âge, on parlait d'alvéoloplastie secondaire, avec une distinction selon la période dentaire :

- Secondaire précoce : intervention réalisée en denture lactéale (entre 2 et 6 ans),
- Secondaire : intervention effectuée en denture mixte (entre 7 et 13 ans),
- Secondaire tardive (ou tertiaire) : intervention pratiquée en denture permanente.

Cependant, cette classification a évolué ces dernières années. Une nouvelle nomenclature, a été adoptée par l'ensemble des centres de compétence français :

- Alvéoloplastie primaire :
    - Initiale : réalisée en même temps que la chéilorhinoplastie, souvent avant l'âge de 18 mois,
    - Précoce : effectuée en période de dentition lactéale,
    - Intermédiaire : pratiquée en période de dentition mixte,
    - Tardive : réalisée en dentition permanente.

Le terme d'alvéoloplastie secondaire désigne désormais une reprise chirurgicale avec réalisation d'une nouvelle greffe osseuse sur une fente alvéolaire préalablement fermée.

I.1.3.4.4.1.1 Alvéoloplastie primaire initiale (greffe osseuse primaire)

Le concept de greffe osseuse primaire a été introduit dans les années 1950, principalement dans les centres chirurgicaux d'Europe scandinave [178,189]. Cette approche avait pour objectif principal de prévenir le collapsus transversal des segments maxillaires et les troubles de l'occlusion entre les arcades dentaires supérieure et inférieure, par la stabilisation précoce du prémaxillaire. Par ailleurs, elle visait à améliorer l'aspect morphologique de la région fendue, en assurant la fermeture de la communication bucco-nasale et le renforcement du support alaire, tout en favorisant une croissance harmonieuse du maxillaire. Le pré-requis de cette intervention repose sur un alignement satisfaisant des segments maxillaires, obtenu généralement après la reconstruction primaire de la lèvre ou à l'issue d'un traitement d'orthopédie précoce. Le greffon est habituellement prélevé au niveau costal, en raison de la nature cortico-spongieuse de l'os, de sa malléabilité, de la facilité d'accès chirurgical, ainsi que de la capacité de régénération complète du site donneur. La technique chirurgicale consiste à insérer, par voie intra-orale, un fragment costal entre les berges osseuses de la fente (Figure I.1 32). Après section longitudinale de la côte et fragmentation du tissu osseux, les fragments sont utilisés pour combler la cavité, tandis qu'un segment plus long est réservé pour former un pont osseux assurant la continuité structurale entre les deux berges.

Cette procédure a été initialement décrite et évaluée par Skoog en 1965 [178].



Figure I.1-32 : Alvéoloplastie avec greffe osseuse primaire d'après Skoog [178] fragment maxillaire (a) latéral, (b) médial, (c) périoste. Fragments de greffon costal en jaune.

La greffe osseuse primaire montrait des résultats cliniques très satisfaisants à court terme. Elle permettait une coaptation efficace des segments maxillaires, favorisait l'éruption spontanée des dents temporaires et permanentes à travers l'os néoformé, corrigeait la dépression esthétique de la lèvre et de l'aile nasale, et assurait une restauration morphologique satisfaisante du plancher des fosses nasales.

Cependant, des limites ont été mises en évidence sur le long terme. Les suivis radiographiques et biométriques montrant que la greffe osseuse primaire ne permettait pas d'obtenir la normalisation attendue de la croissance faciale [189]. Au contraire, un retard progressif du développement maxillaire a

été constaté au fil du temps. Ces observations ont été confirmées par d'autres travaux [190,191] qui rapportent une rétrusion de l'étage moyen de la face et l'apparition de malocclusions antérieures et latérales chez les patients ayant bénéficié d'une greffe primaire.

D'autres limites ont été identifiées : la nécessité d'un traitement orthopédique précoce, contraignant pour l'enfant et sa famille ; la difficulté technique à réaliser un décollement périosté étendu sans endommager les germes dentaires, dont la perte compromet la croissance du prémaxillaire ; et la nécessité fréquente de recourir à une greffe secondaire lorsque le greffon initial est positionné trop haut, ne permettant pas un soutien adéquat à l'éruption dentaire.

En raison de ces contraintes, la majorité des équipes chirurgicales sont réticentes vis-à-vis de cette procédure. Toutefois, une équipe continue à recourir à cette technique, sans rapporter d'altération significative de la croissance maxillaire dans leur cohorte à long terme [192–194].

I.1.3.4.4.1.2 Alvéoloplastie primaire précoce (greffe secondaire précoce)

L'objectif principal est ici de fournir un volume et une qualité de tissu osseux adéquats pour permettre l'éruption harmonieuse des dents permanentes, en particulier des incisives et de la canine. À l'instar de la greffe osseuse primaire, cette procédure vise également à obturer la communication bucco-nasale et à restaurer le soutien de la portion latérale du nez ainsi que de la face antérieure du maxillaire du côté de la fente [176]. Le prélèvement osseux est effectué au niveau de la crête iliaque ou du tibia, en fonction des préférences chirurgicales et de la morphologie du patient. Cette procédure permet de disposer d'un volume osseux adapté pour la réalisation de mouvements orthodontiques ultérieurs [167]. Elle permet également d'envisager la pose d'un implant dentaire sans nécessité de greffe additionnelle à l'âge adulte [195].

Suivant les auteurs, cette intervention va être pratiquée jusqu'à l'âge de 5 à 6 ans, juste avant l'éruption de l'incisive centrale définitive afin de préserver l'environnement parodontal de la dent [195]. D'autres préconisent une intervention plus précoce vers 4-5 ans afin de limiter le risque de lésion du germe de l'incisive centrale, très proche de la corticale vestibulaire à 5-6 ans [20,149] lors de la dissection sous periostée. Si nécessaire, une phase préalable d'expansion orthopédique du maxillaire est possible afin d'optimiser l'environnement anatomique avant la greffe.

Un avantage de cette technique sur la greffe primaire est de permettre une évaluation plus fiable des rapports inter-arcades grâce à la présence de la denture lactéale.

I.1.3.4.4.1.3 Alvéoloplastie primaire intermédiaire (greffe osseuse secondaire)

Les objectifs de la greffe osseuse secondaire recoupent ceux des autres techniques reconstructrices déjà évoquées précédemment [176,196]. L'intervention un peu plus tardive va permettre la réalisation

concomitante d'une procédure de révision comme une rhinoplastie secondaire et d'en optimiser les résultats, grâce à la mise en place de greffon d'os spongieux sur la face antéro-latérale de l'orifice piriforme [197] .

Comme pour les autres types de greffes alvéolaires, un traitement orthopédique préparatoire peut être mis en place pour corriger le collapsus des segments maxillaires par expansion. Cette expansion permet en outre une meilleure exposition de la fistule bucco-nasale, facilite l'accès chirurgical et restaure les rapports transversaux inter-arcades. En cas d'inversé d'articulé antérieur, un masque facial peut être indiqué [198]. Aucun traitement orthodontique n'est instauré en denture lactéale. La greffe réalisée ici en denture mixte, après l'éruption complète des incisives centrales, permet en théorie la mise en œuvre d'un traitement orthodontique pour la correction des versions et rotations dentaires. Toutefois la mobilisation prématurée, notamment de l'incisive centrale, présente un risque de perte irréversible de la lamina dura des dents adjacentes, aussi plusieurs auteurs recommandent d'attendre l'intégration du greffon avant toute mobilisation orthodontique [199].

L'extraction des dents lactéales malformées, cariées ou en rhizalyse, et qui ont émergé au sein de la fente, peut être envisagée quelques semaines avant la greffe. Cela favorise une meilleure étanchéité muqueuse et prévient les infections — deux éléments cruciaux pour le succès de l'alvéoloplastie [200,201].

I.1.3.4.4.1.4 Alvéoloplastie primaire tardive (greffe osseuse secondaire tardive)

La fermeture primaire tardive de la fente alvéolaire— c'est-à-dire réalisée après l'éruption des canines définitives — est aujourd'hui de moins en moins pratiquée. Toutefois, elle peut être indiquée lorsque la prise en charge globale d'un patient intervient tardivement dans sa vie.

I.1.3.4.4.1.5 Alvéoloplastie secondaire (greffe osseuse tertiaire)

La réalisation d'une alvéoloplastie secondaire est actuellement de moins en moins souvent nécessaire en raison des bons résultats obtenus avec l'alvéoloplastie effectuée en dentures lactéale ou mixte.

Toutefois si l'alvéoloplastie primaire n'a pas donné satisfaction, elle peut être envisagée et a pour objectifs de renforcer le parodonte des dents bordant la fente, de restaurer la symétrie de la région naso-alvéolaire ou encore d'augmenter la hauteur et l'épaisseur osseuses dans la zone de l'incisive latérale (manquante) en vue de la pose d'un implant dentaire [189,202,203] . Cette greffe tertiaire serait nécessaire chez environ 26 % des patients ayant bénéficié d'une alvéoloplastie primaire, avant la mise en place d'un implant dans la zone de la fente [204].

I.1.3.4.4.1.6 Alveoloplastie avec greffe osseuse : description de la technique chirurgicale

Qu'il s'agisse d'une alvéoloplastie primaire précoce, intermédiaire ou tardive, la procédure sera similaire et repose sur la réalisation d'une gingivopériostéoplastie. Elle va consister en la création d'un manchon

tissulaire entre les berges de la fente au moyen de lambeaux muco-périostés prélevés en région vestibulaire et palatine et de lambeaux muqueux en région nasale (Figure I.1 33). Le plan nasal (partie supérieure de la fente), le plan postérieur (palatin) et le plan vestibulaire sont suturés de l'arrière vers l'avant pour former une poche anatomique. Le plan inférieur alvéolaire reste temporairement ouvert pour permettre le comblement osseux.

Un greffon autologue spongieux (ou cortico-spongieux) est compacté délicatement depuis le plan nasal et la région latérale de l'orifice piriforme jusqu'à la crête alvéolaire [205]. La fermeture antérieure est ensuite assurée soit :

- par un lambeau de glissement muco-périosté mésial, prélevé au niveau du maxillaire latéral [200,202,205,206], permettant l'apport de gencive attachée au greffon et aux collets des dents adjacentes ;
- soit par un lambeau buccal de muqueuse libre en rotation, qui assure une couverture souple et sans tension, mais dépourvu de propriétés ostéogéniques. Cette procédure sera privilégiée chez les patients ayant été opérés à de nombreuses reprises avec échecs successifs des procédures précédentes et présence de nombreuses cicatrices empêchant la réalisation de lambeaux muco-gingivaux fiables.

Dans tous les cas, une attention particulière doit être portée à la suture de la confluence entre les lambeaux vestibulaires et palatins, afin de limiter les risques de déhiscence post-opératoire.

En cas de fente bilatérale, les greffes peuvent être réalisées simultanément ou séparément, à quelques mois d'intervalle, pour garantir une meilleure étanchéité muqueuse [143,200,201,207].

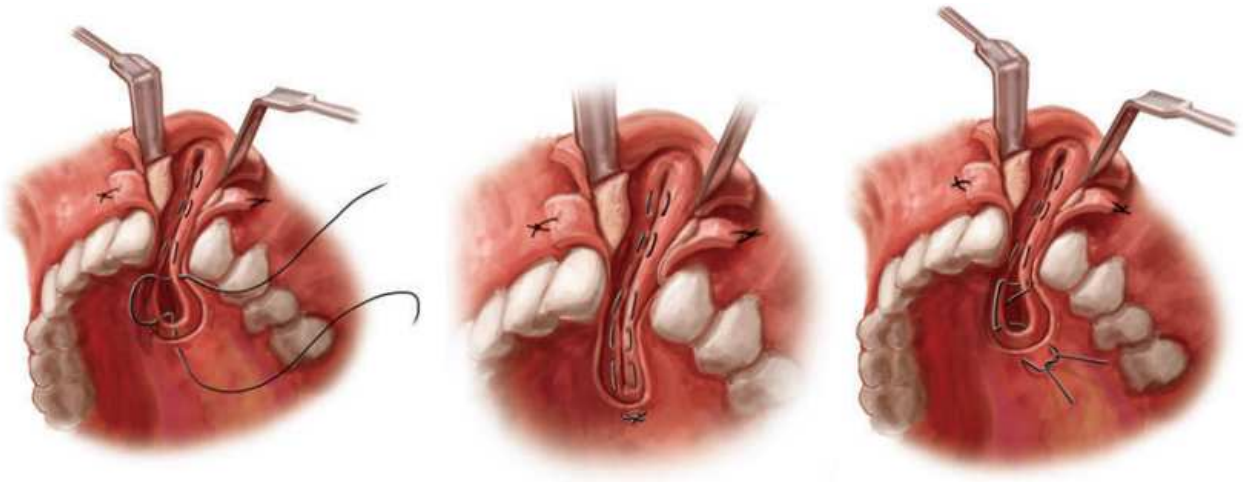

Figure I.1-33 : dissection des muqueuses nasale et orale et suture de la muqueuse nasale avant placement de l'os spongieux [206].

I.1.3.4.4.1.7 Choix du greffon osseux

L'os spongieux (ou os trabéculaire) possède une structure tridimensionnelle en treillis constitué de travées osseuses (appelées trabécules) qui forment une architecture en nid d'abeille ou en filet de pêche, irrégulière mais fonctionnellement organisée. Cette structure particulière permet, grâce à l'orientation des trabécules selon les lignes de force mécaniques, d'optimiser la résistance de l'os avec un minimum de masse. Les trabécules, anastomosés les uns aux autres dans toutes les directions, confèrent à l'os une porosité interconnectée pouvant représenter jusqu'à 50 à 90 % de son volume. Ces espaces lacunaires sont remplis de moelle osseuse. Bergland, Boyne et Sand ont été les premiers à utiliser de l'os spongieux [196,200]. Du fait de sa forme tridimensionnelle, l'os spongieux est propice à une réhabitation et une ostéo-intégration précoce et présente des propriétés ostéoconductrices intéressantes [208]. Particulièrement riche en moelle osseuse, il possède aussi de meilleures capacités ostéogéniques que l'os cortical [209]. Enfin, il présente une excellente résistance à l'infection et peut être aisément façonné sur le site opératoire par impaction progressive lors de la greffe chirurgicale. Pour toutes ces raisons, son utilisation a été largement plébiscitée lors de greffes alvéolaires.

Parmi les nombreux sites de prélèvements possibles, les équipes orientent leur choix selon des critères ergonomiques : moindre mobilisation du patient (maintien du décubitus dorsal) facilité de préparation de la zone opératoire, facilité de prélèvement ; des critères qualitatifs : quantité et qualité de l'os spongieux disponible et enfin en tenant compte de la morbidité du prélèvement pour le patient.

Prélèvement iliaque

Le site iliaque constitue le site donneur de référence pour une majorité de chirurgiens. Il permet le prélèvement d'un greffon cortico-spongieux (uni- ou bi cortical) ou spongieux pur. Deux équipes peuvent travailler en parallèle l'un préparant le site receveur, l'autre réalisant le prélèvement, permettant d'optimiser le temps opératoire [210].

Classiquement, l'incision cutanée est réalisée latéralement à la crête iliaque, en regard de l'épine iliaque antéro-supérieure, les insertions musculaires et le périoste sont réclinés de la surface osseuse, puis une ostéotomie est pratiquée pour lever la crête. Le greffon osseux est ensuite prélevé de manière atraumatique. Après l'hémostase, la crête, le périoste et les insertions musculaires sont repositionnées et la fermeture cutanée est assurée éventuellement sur un drainage aspiratif (Figure I.1 35).



Figure I.1-34 : Schématisation du prélèvement cortico-spongieux iliaque d'après Pr Béziat [82].

En cas de prélèvement d'un greffon spongieux pur, le périoste et le cartilage sont incisés, et la crête est soulevée en conservant intègre son attache interne qui va jouer le rôle d'une charnière. L'os spongieux est recueilli à la curette entre les deux corticales. Afin de limiter la morbidité post opératoire, une technique mini-invasive a été proposée [211].

Offrant une quantité importante d'os spongieux de très bonne qualité, la greffe d'os iliaque lors d'alvéoloplastie est associée à un très bon taux de succès avec jusqu'à 96,7% d'évolution favorable [181]. Toutefois il peut être associé à des désagréments non négligeables pour le patient. La morbidité liée à ce site donneur n'est pas anodine : les taux de complications globales rapportés varient de 15 % à 49 %, tandis que les complications majeures sont observées dans 2 % à 39 % des cas [212–217]. Il convient toutefois de relativiser ces chiffres, la majorité étant souvent issues d'études menées dans le contexte de la chirurgie rachidienne, où les volumes d'os prélevés sont significativement beaucoup plus importants et les comorbidités des patients plus sévères. Ainsi les études rétrospectives portant sur le prélèvement d'os spongieux à l'aile iliaque dans le cadre de la chirurgie maxillofaciale montre un taux de complications plus modeste entre 5 et 10% avec jusqu'à moins de 0,5% de complications majeures [212–217].

Parmi les complications rapportées figurent la douleur post opératoire, une gêne à la locomotion, les infections, les hématomes et lésions vasculaires, les problématiques de déhiscence, ainsi que les fractures de la crête iliaque [218–220] [212–217]. La littérature mentionne un taux de fracture de la crête iliaque compris entre 1,2 % et 4 %. Les hématomes post opératoires peuvent représenter jusqu'à 4 à 10 % des cas. La douleur au site de prélèvement est rapportée après la récolte d'un greffon osseux autologue au niveau de la crête iliaque d'origine multifactorielle [212,214–218,221]. Avec une fréquence pouvant attendre jusqu'à 40% des cas [212,214–217] elle est la complication la fréquente. Elle est souvent associée en aigue à des difficultés locomotrices. Toutefois ces difficultés restent le plus souvent d'intensité modérée et limitée dans le temps, la majorité des patients pouvant marcher en 24h et retrouvent une démarche normale en moins de 2 semaines [222]. Sur le long terme, cette modalités de greffe peut être associée à des troubles

chroniques de la démarche (1.5%), des fractures de la crête iliaque (1,2–4 %), ainsi que des séquelles cicatricielles et neurologiques à court et long terme [212,214–216,218,221,223,224].

Prélèvement tibial

Initialement utilisé en chirurgie orthopédique, le greffon tibial a été introduit dans le traitement des fentes alvéolaires dès le milieu du 20eme siècle [225,226]. Ce site présente plusieurs avantages : facilité d'accès, rapidité de prélèvement, faible morbidité, et a été optimisé par différentes équipes [212,227–231].

D'abord utilisé chez l'adulte, le prélèvement au tibia a progressivement été considéré chez l'enfant, où seul le prélèvement en face médiale par corticotomie est utilisé, le prélèvement latéral restant contre-indiqué à cause de la proximité des cartilages de croissance. Une incision cutanée limitée horizontale, oblique ou verticale selon les auteurs est pratiquée médialement et distalement à la tubérosité tibiale [228,229,232]. Le greffon spongieux est extrait à l'aide d'une tréphine manuelle ou de curettes, après corticotomie directe. Le site est ensuite refermé en trois plans, puis recouvert d'un pansement compressif 24–48 h. La reprise de la marche est souvent possible dès le premier jour, en évitant les efforts excessifs [227,233–235]. Une antibioprophylaxie est préconisée par la plupart des auteurs, certains recommandant également la réalisation de radiographies pour s'assurer de l'absence d'affection tibiale préexistante ou de lésions iatrogènes. Le volume d'os spongieux recueilli est plus faible qu'en région iliaque et peut constituer une limite, si un grand volume de greffon est nécessaire [235,236]. Un prélèvement des deux tibias est alors envisageable mais vient compromettre la faible morbidité et la rapidité avancées par les partisans de cette approche.

Prélèvement pariétal crânien

Les greffons pariétaux ont été présentés comme idéaux pour la reconstruction maxillo-faciale en raison de leur capacité de revascularisation rapide et de faible résorption, de leur facilité de prélèvement (accessibilité dans le même champ opératoire, rapidité du prélèvement), du caractère peu algique du prélèvement et de l'aspect cosmétique du site de prélèvement [237–239]. L'origine embryologique ectomésenchymateuse du prélèvement et sa formation par ossification membraneuse - similaires à ceux de l'os alvéolaire – seraient également un avantage théorique comparativement au prélèvement d'os d'origine endochondrale sur les autres sites [239], sans que ce bénéfice ait pu être démontré dans les modèles animaux [173,208,240–243].

Chez l'enfant, seul le tissu spongieux est prélevé, après une courte incision, le périoste est récliné et la corticale externe dénudée est réséquée au perforateur. Le tissu spongieux est prélevé sur toute la surface. Le site est ensuite fermé, après application de cire hémostatique. En cas d'exposition durale

étendue accidentelle, une suspension de la dure-mère aux berges osseuses est recommandée. La dépression osseuse résiduelle peut également être comblée par un greffon cortical fin adjacent.

Cette modalité de greffe permet de bons résultats avec jusqu'à 92,9% de taux de succès. Si ce site de prélèvement présente un certain nombre de défauts (proximité des deux champs opératoires ne permettant pas de travailler en double équipe, quantité d'os prélevé limitée [173]) les complications restent rares, entre 0,25 et 5,5%% [209,212,244–246], mais sont potentiellement plus graves que dans les autres sites (méningite, hématome…) [245,247].

Prélèvement symphysaire mandibulaire

Ce site présente des avantages similaires à l'os pariétal crânien (origine embryologique et ossification)[248]. Proche de la fente alvéolaire, et donc situé dans le même champ opératoire, le prélèvement est simple à réaliser et permet de rendre invisible la cicatrice du site donneur, toutefois la procédure n'est réalisable qu'après l'éruption des incisives mandibulaires.

Après incision de la muqueuse vestibulaire jusqu'au périoste et décollement sous-périosté des muscles labio-mentonniers, le prélèvement est réalisé à la scie oscillante, en monocortical ou bicortical. Si le prélèvement est bicortical, il faut veiller à l'hémostase des muscles profonds et réaliser la fermeture sur drain aspiratif.

Les résultats obtenus et rapportés dans la littérature sont comparables à ceux de la crête iliaque [240,249–251], même si le volume de greffon reste limité et peut être problématique lors de fentes larges ou bilatérales [251–253]. Cela amène les équipes qui utilisent cette technique à mélanger le greffon autologue à un substitut osseux afin de disposer d'un volume de comblement adéquat [252]. Concernant la morbidité associée à ce site de prélèvement, les complications sont fréquentes mais limitées (lésions des germes des canines, nécrose pulpaire des incisives, troubles sensitifs cutanés, infection) [248,254,255] . D'un point de vue esthétique, le défaut du site de prélèvement peut rester perceptible à l'âge adulte [256].

D'autres sites comme le ramus mandibulaire, les tubérosités maxillaires, le vomer, l'os zygomatique ou encore l'olécrane peuvent être utilisés [257]. Toutefois, la quantité d'os disponible y est généralement insuffisante et les données disponibles pour ces procédures restent limitées [173,257]. Au-delà de l'origine du prélèvement osseux et du type de greffe utilisée, le type d'incision réalisée, la stabilité de la greffe au sein du défaut et l'utilisation d'une membrane procurant un effet barrière et contribuant à la stabilité de la greffe ont montré avoir un impact sur le succès de la procédure [258–260].

I.1.3.4.4.1.8 Alvéolo-ostéoplastie primaire pratiquée aux centres de compétences de Nantes

L'avéolo-ostéoplastie et la greffe osseuse maxillaire a lieu entre 5 et 10 ans avant l'éruption de dents définitives dans la fente. Le moment de l'intervention dépend de chaque patient. Si des dents surnuméraires sont présentes, elles sont soit laissées, soit retirées 6 semaines avant la greffe. Entre les 2 et 5 ans de l'enfant, la prise en charge est principalement orthophonique et orthodontique pour permettre à l'enfant d'avoir une diction correcte. En amont, l'arcade maxillaire est préparée à la future fermeture alvéolaire. Ce traitement orthodontique est mis en place environ 6 mois avant la greffe.

Au CHU de Nantes, un greffon d'os spongieux iliaque est utilisé majoritairement. Cette méthode est celle de référence utilisée dans l'immense majorité des centres. L'anesthésie pour la greffe peut être l'occasion de réaliser des interventions de rhinoplasties d'harmonisation ou de véloplasties supplémentaires s'il persiste une insuffisance vélaire. En cas de fente alvéolaire bilatérale, le second côté est fermé à 6 mois d'intervalle pour permettre une meilleure cicatrisation. A partir de 6 ans, l'enfant suivra des traitements orthodontiques et orthophoniques pour améliorer le résultat esthétique et fonctionnel.

La technique d'alvéoloplastie primaire telle que pratiquée aux centres de compétences de Nantes est décrite ci-dessous (Figure I.1 34).

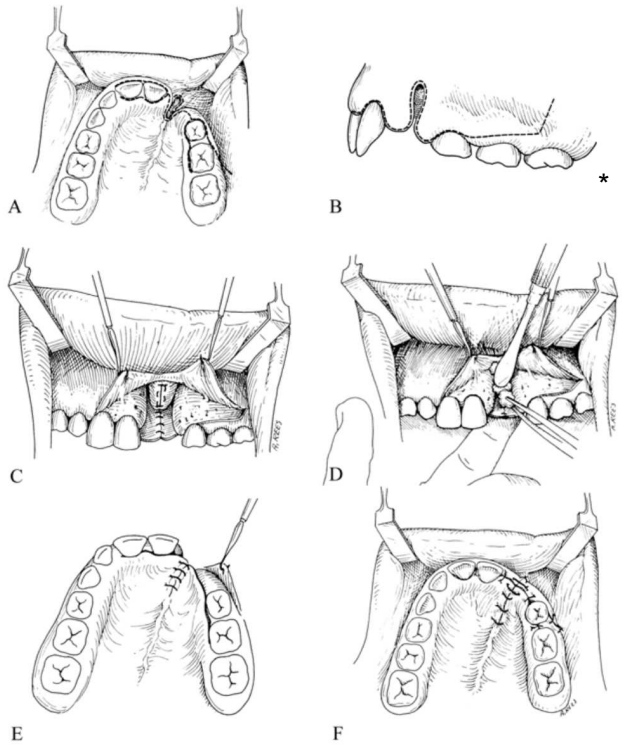

Figure I.1-35 Technique de gingivopériostéoplastie avec greffe osseuse autologue d'après Hall [261].

Temps opératoire

- *Marquage des lignes d'incision et injection d'anesthésique local associé à de l'adrénaline.*
- *Incision du sillon gingival le long des dents jusqu'à la première molaire en face mésiale et latérale (A & B).*
- *Incisions de pleine épaisseur verticales à travers les muqueuses nasales et orales le long des marges de la fente.*
- *Dissection de la muqueuse orale pour séparer les muqueuses orale et nasale pour avoir des tissus pour recouvrir la greffe.*
- *Prolongement de l'incision par incision de la muqueuse palatine et décollement de cette muqueuse.*
- *Les tissus doivent être largement décollés pour pouvoir recouvrir la greffe et fermer sans tension.*
- *Suture du plancher nasal et de la fibromuqueuse palatine (C).*
- *Insertion, sur toute la hauteur de la cavité, des copeaux d'os spongieux préalablement prélevés au niveau de la crête iliaque (D).*
- *Suture du lambeau buccal par-dessus le greffon et suture autour de la dentition (E&F). Si des tensions sont présentes, il est possible de réaliser des incisions de décharge postérieurement au lambeau buccal (B, *).*

La rigueur de l'hygiène buccale en post opératoire est primordiale. Les malpositions dentaires et la persistance de la fistule la rendent souvent difficile, ce qui favorise les infections et constitue un facteur reconnu d'échec de l'alvéoloplastie [200,201,205]. Une antibiothérapie prophylactique est généralement prescrite, et une alimentation molle est préconisée. Un pansement gingival peut être utilisé durant la cicatrisation [262].

Dans certains cas, une immobilisation post opératoire peut être indiquée, notamment dans les fentes bilatérales, à l'aide d'un arc orthodontique rigide ou d'une plaque palatine. Cette immobilisation dure en moyenne trois mois, période durant laquelle aucun mouvement orthodontique n'est pratiqué.

I.1.3.4.4.2 Alvéoloplastie avec utilisation du périoste (sans greffe osseuse)

Dans ces techniques, la repousse osseuse est uniquement stimulée par le tissu périosté qui recouvre la fente, sans utilisation associée de greffe osseuse ; contrairement aux techniques qui viennent d'être développées où la régénération osseuse était supportée par les effets combinés de la greffe osseuse autologue et de la gingivomucopériostoplastie.

I.1.3.4.4.2.1 Alvéoloplastie primaire initiale : Gingivopériostéoplastie précoce selon Millard

En 1978, Millard propose la réalisation d'une plastie gingivale dès l'âge de 3 mois, entre les berges de la fente, afin de créer un tunnel périosté ostéoconducteur. La procédure de gingivopériostéoplastie décrite par Millard nécessite un alignement optimal spécifique des segments alvéolaires fendus avec une largeur de fente d'environ deux millimètres (Figure 36). Elle est donc précédée d'une phase d'orthopédie préchirurgicale afin d'aligner et de rapprocher les segments osseux [263] .

Cette technique repose sur trois principes :

1. Utilisation exclusive de la muqueuse palato-gingivale pour la fermeture du versant oral, et emploi de la muqueuse nasale et septale uniquement pour la reconstruction du plancher nasal.

2. Deploiement de la muqueuse située dans la fente sous forme de lambeaux afin d'assurer la fermeture.
3. Inclusion du périoste dans les lambeaux autant que possible.

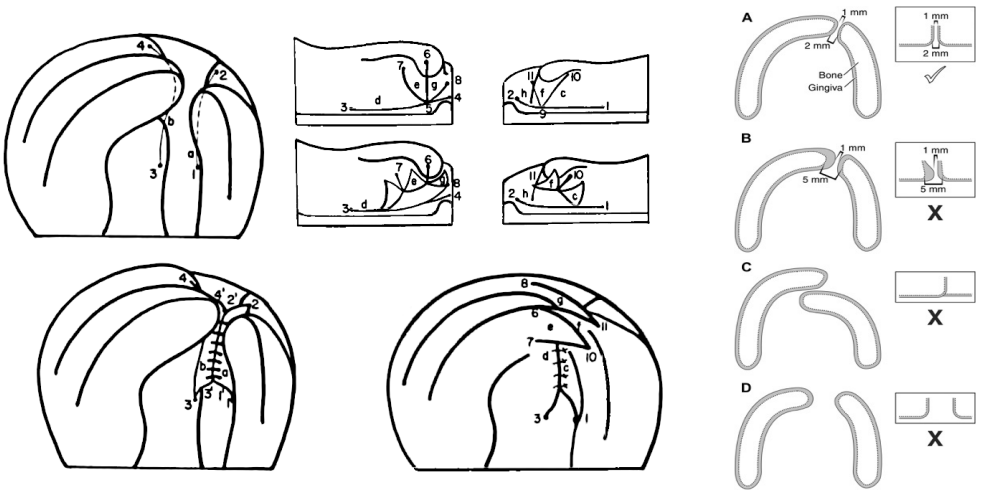

Figure I.1-36 : Technique de gingivopériostéoplastie de Millard d'après Millard [264] & critères d'éligibilité à la procédure (alignement et rapprochement des abouts maxillaires) d'après Hopper [265].

La procédure de Millard repose sur l'utilisation de lambeaux gingivaux palatins et vestibulaires (Figure I.1 36). Les lambeaux des parois nasales et du septum sont réclinés vers le haut, tandis que ceux du mucopérioste oral sont réclinés vers le bas, permettant une fermeture de la fente alvéolaire en deux plans. La muqueuse et le périoste nasal sont suturés pour reconstituer le plan nasal et la portion antérosupérieure du palais primaire. Une plastie triangulaire des lambeaux mucopériostés permet de fermer le plan antérieur. Les incisions sont étendues à la muqueuse labiale, retournées et suturées aux berges périostées, permettant ainsi la fermeture du seuil narinaire. Le muscle orbiculaire et la peau sont suturés selon les principes conventionnels afin de finaliser la reconstruction labiale.

Millard et Latham ont rapporté des bons résultats à court terme obtenant une stabilisation de l'arcade alvéolaire et l'absence de communication bucco-nasale résiduelle. Une fusion osseuse des fragments maxillaires et prémaxillaire était observée dans 60 à 73 % des cas [263,266]. Toutefois, sur le long terme, l'association orthopédie précoce/périostéoplastie précoce a été associée à des troubles de la croissance faciale [267] amenant à recommander de différer la périostéoplastie jusqu'à 12 mois, et la fermeture palatine entre 18 et 24 mois [267]. La périostéoplastie réalisée en même temps que la chéiloplastie permettrait d'éviter une greffe osseuse secondaire dans 70 % des cas, mais au prix d'un retentissement sur la croissance faciale [268].

I.1.3.4.4.2.2 Gingivopériostéoplastie précoce selon Delaire

Selon Delaire, le développement harmonieux du prémaxillaire chez les sujets porteurs de fente ne peut être obtenu que par la restauration des sollicitations mécaniques transversales et antéro-postérieures, ce qui est rendu possible par la réalisation d'une chéilorhinoplastie précoce. Il préconise de réaliser la fermeture alvéolaire par périostéoplastie lorsque l'extrémité antérieure du fragment latéral est en contact ou proche de la berge médiale — période coïncidant avec l'éruption de la canine lactéale — soit entre 14 et 18 mois.

Cette approche présente pour avantages de se passer de traitement orthodontique précoce - la chéilorhinoplastie réalisée précocement ayant assuré un réalignement spontané post opératoire des segments - et d'être techniquement plus accessible et plus fiable en raison de la meilleure tenue des tissus mous à un âge plus avancé de l'enfant.

La procédure est très similaire à celle présentée précédemment mais est réalisée ici sans greffe osseuse associée. L'exposition osseuse est limitée à la face antérieure du maxillaire jusqu'à l'orifice piriforme, sans jamais atteindre la face palatine où se développent les germes incisifs (Figure I.1 37). Si l'alignement dentaire et la fusion osseuse ont bien été documentés avec cette technique, l'étude à long terme a révélé des troubles de croissance faciale, particulièrement chez les patients présentant une agénésie de l'incisive latérale ou ayant subi une cheilorhinoplastie avant l'âge de 4 mois [269].

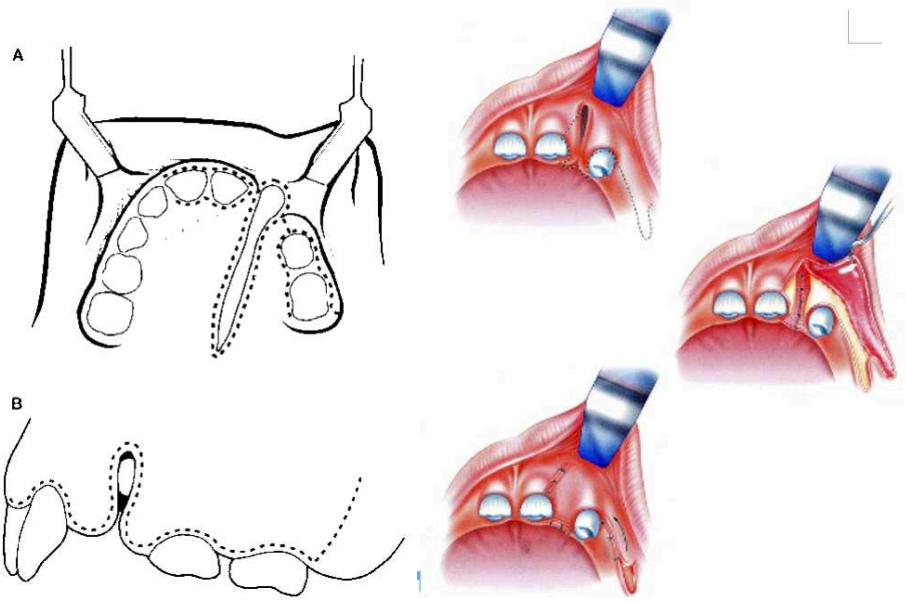

Figure I.1-37 représentation des tracés de gingivoperiosteoplastie précoce proposée par Delaire (A) face platine et (B) face vestibulaire d'après Brusati [83] et (C) fermeture de la fente alvéolaire par mobilisation des lambeaux d'après Mercier [19].

I.1.3.4.4.2.3 Périostéoplastie selon Skoog

Skoog propose d'associer un lambeau périosté prélevé sur la face antérieure du maxillaire pour compléter la périostéoplastie par lambeaux muco-périostés (Figure I.1 38).

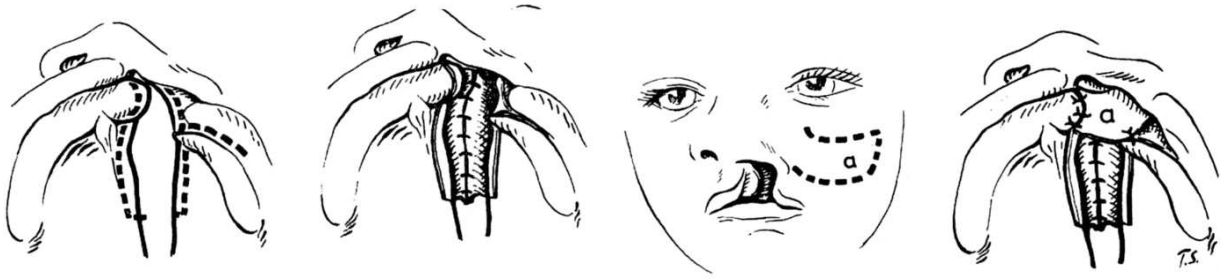

Figure I.1-38: Périostéoplastie selon Skoog d'après MacIntosh [270]. Après un premier temps de reconstruction du plan postérieur et du seuil narinaire pour constituer un plan périosté postéro-supérieur étanche, une incision vestibulaire latérale permet de prélever un large lambeau périosté pédiculé supérieur (a) qui est alors retourné sur le prémaxillaire et suturé jusqu'à la limite postérieure du palais primaire.

Si la mobilisation du périoste semble épargner la croissance maxillaire et favoriser une réinsertion musculaire fonctionnelle, des effets controversés ont été rapportés sur le long terme : rétrognathie maxillo-mandibulaire [271,272], déficit de croissance verticale du maxillaire [191]. La procédure a été associée à la persistance fréquente d'un espace entre l'os néoformé et le prémaxillaire, nécessitant parfois une reprise chirurgicale. Une diminution des capacités ostéogéniques liée à une vascularisation réduite et une incapacité du lambeau à couvrir l'intégralité du palais primaire ont été rapportées lors de fente large. Enfin la procédure reste limitée à une prise en charge précoce, les capacités régénératrices du périoste diminuant après 5-6 ans.

I.1.3.4.4.2.4 Greffe de périoste libre selon Stricker

Face à ces limites, certains auteurs ont proposé de recourir à une greffe périostée libre de plus grande surface, pour assurer le comblement du défaut alvéolaire [273] mais également le comblement de l'intégralité du défaut osseux palatin lors de fente du palais primaire et secondaire [274,275]. Pourtant les résultats restent mitigés, si une production osseuse est observée au niveau du palais primaire dans 72% des cas, celle-ci reste d'une hauteur limitée et ne dispense donc pas de la réalisation d'une greffe osseuse secondaire. De plus, la morbidité et le préjudice esthétique au niveau du site donneur peuvent être non négligeables.

I.1.3.4.4.2.5 Association de procédés de périostéoplastie

Afin de réduire le risque de fistules bucco-nasales résiduelles, fréquentes au niveau de la zone de transition entre les palais primaire et secondaire, et compte tenu de l'inefficacité des greffes périostées libres sur le palais secondaire, il a été proposé, dans les cas de fentes larges ou bilatérales, l'association

d’un lambeau de Skoog au niveau de l’orifice piriforme à une greffe périostée crânienne couvrant tout le palais primaire [163]. Cette approche permet une meilleure couverture périostée de la zone à risque, limitant la survenue de fistules.

I.1.4 Comblement osseux de la fente alvéolaire : approches alternatives et techniques émergentes

I.1.4.1 Limites et contraintes actuelles liées au comblement par greffe d'os autologue

I.1.4.1.1 Morbidité et limites associées au site donneur

La greffe osseuse autologue et la gingivopériostéoplastie sont les pierres angulaires de l'alvéoloplastie. Procédures bien maîtrisées, associées à de bons résultats en termes de comblement de la fente alvéolaire et à une morbidité globalement contrôlée, elles nécessitent d'être optimisées afin d'améliorer la prise en charge des patients.

Plusieurs problématiques sont actuellement identifiées. Comme nous l'avons vu précédemment, le site de prélèvement de la greffe peut être à l'origine de complications spécifiques, variable selon le site (cf I.1.3.4.4.1.7 Choix du greffon osseux). Quel que soit le site donneur considéré, la morbidité liée au prélèvement reste significative soit en termes de fréquence soit en termes de gravité.

I.1.4.1.2 Morbidité et limites associées au site receveur alvéolaire

Le site greffé va également être à l'origine d'une morbidité significative [180].

Des problématiques d'infection locale peuvent être rencontrées, favorisées par une hygiène bucco-dentaire insuffisante ou par la persistance d'une communication oro-nasale. La mise en place d'un traitement antibiotique est alors nécessaire, souvent associé à un débridement de la zone infectée. Le devenir de la greffe est alors très incertain, elle peut être partiellement ou totalement retirée lors du drainage de la zone infectée ou être spontanément résorbée [180].

Des problématiques de déhiscence sont également rencontrées**,** secondaires à une tension excessive des lambeaux, à une nécrose tissulaire ou à une infection. Pour prévenir le risque d'exposition et de perte du greffon osseux, une chirurgie de révision peut s'avérer nécessaire : réfection du lambeau et/ou utilisation de membranes de recouvrement pour prévenir une nouvelle exposition du greffon [180].

L'aspect fonctionnel du comblement osseux obtenu est également à considérer. En dépit de résultats généralement satisfaisants, l'une des principales limites de l'efficacité des greffes alvéolaires réside dans la résorption partielle ou totale du greffon, un phénomène rapporté dans 10 à 50 % des cas [255,276–280]. Dans certains cas, cette résorption compromet la fonctionnalité du comblement osseux obtenu (en volume et en qualité). Les objectifs de la greffe osseuse - fermer la communication oro-nasale, renforcer le parodonte des dents bordant ou arrivant dans la fente et permettre la mise en œuvre de traitement orthodontique ou d'implants dentaires – peuvent alors ne pas être atteints. Cela justifie la réalisation d'une alvéoloplastie secondaire chez jusqu'à 20 % des patients [204].

Cette résorption est susceptible d'être favorisée par l'absence de sollicitation mécanique du greffon (aucun implant dentaire n'est mise en place chez l'enfant), par l'instabilité mécanique du greffon dans le site receveur [281], et par les infections locales ou la contamination bactérienne. Le type de greffe (spongieuse versus corticale ou cortico-spongieuse) et son origine (orale versus extra-orale), ont également été suspectés être des facteurs favorisant la résorption.

Toutefois, l'évaluation de la résorption réelle reste complexe. Elle est souvent difficile à distinguer du remodelage osseux physiologique, et l'absence de suivi volumétrique précis à long terme du site greffé limite l'interprétation objective de la perte de volume osseux.

Au-delà du simple comblement du défaut alvéolaire, la capacité de l'os néoformé à permettre l'éruption physiologique des germes dentaires adjacents à la fente constitue un critère déterminant de succès. En pratique, malgré une reconstruction alvéolaire satisfaisante sur le plan volumétrique, des inclusions dentaires**,** des éruptions ectopiques ou des agénésies dentaires sont fréquemment observées, rendant nécessaire le recours à des gestes complémentaires tels que des extractions, des traitements orthodontiques, voire la mise en place d'implants ou de bridges [282,283].

La mise en place d'implants implique toutefois que l'os néoformé soit non seulement suffisant en volume, mais également qualitativement apte à assurer la stabilité primaire de l'implant et son intégration osseuse à long terme. Les données issues des revues de la littérature rapportent à ce titre des taux de succès implantaires variant entre 80 % et un peu plus de 90 %, ce qui reste inférieur aux taux observés en implantologie conventionnelle [282–284].

Ainsi, si la reconstruction alvéolaire permet dans la majorité des cas de créer les conditions nécessaires à la restauration de l'arcade dentaire, la fonctionnalité de l'os régénéré et sa capacité à soutenir durablement des solutions prothétiques restent des défis cliniques à considérer dans l'évaluation globale de l'efficacité thérapeutique.

Compte tenu des limites identifiées —morbidité associée à la greffe autologue et inconstance des résultats en termes de maintien volumétrique et de fonctionnalité osseuse —, de nombreux travaux de recherche ont été entrepris afin d'améliorer la prise en charge des patients présentant une fente alvéolaire.

I.1.4.2 Optimisation du procédé de greffe autologue

Les axes actuels de développement s'articulent autour de deux stratégies principales :

- L'optimisation de la greffe autologue traditionnelle, par l'adjonction de substances ou cellules bioactives (facteurs de croissance, concentrés plaquettaires, cellules souches) ou de

biomatériaux afin de renforcer la régénération osseuse, de limiter la résorption osseuse et de réduire la morbidité globale.

- Le recours à des approches alternatives visant à s'affranchir complétement de greffe autologue comme le comblement par distraction ostéogenèse, l'utilisation des substituts osseux allogéniques, xénogéniques ou synthétiques, utilisés seuls ou combinés à des stratégies de médecine régénératrice (e.g., ingénierie tissulaire).

Ces stratégies innovantes visent à réduire l'impact invasif de la procédure tout en assurant un résultat fonctionnel et durable, tant en termes de comblement que de support pour l'éruption dentaire ou la mise en place d'implants.

I.1.4.2.1 Greffe osseuse autologue + PRP/PRF

Cette stratégie vise à améliorer les résultats de l'ostéoplastie en réduisant la résorption osseuse et en agissant sur ses principaux facteurs favorisants, tels que l'instabilité du greffon, les infections locales, ou encore les capacités régénératrices limitées de l'environnement local.

Parmi les pistes actuellement explorées pour optimiser l'ostéoplastie alvéolaire, l'utilisation des concentrés plaquettaires, notamment le PRP (Platelet-Rich Plasma) et le PRF (Platelet-Rich Fibrin), suscite un intérêt croissant. Ces dérivés autologues du sang sont préparés de manière extemporanée par centrifugation d'un prélèvement sanguin du patient. Ils se présentent sous forme de gel à viscosité variable pour le PRP, ou de membrane souple pour le PRF.

Ces concentrés contiennent des éléments cellulaires, principalement des plaquettes, ainsi qu'une forte concentration de facteurs de croissance tels que le PDGF (Platelet-Derived Growth Factor), le VEGF (Vascular Endothelial Growth Factor) et le TGF-β (Transforming Growth Factor-β). La libération progressive de ces facteurs de croissance par les plaquettes est réputée favoriser la cicatrisation tissulaire, réduisant ainsi le risque de déhiscence et d'infection secondaire du greffon ; stimuler la néoangiogenèse, essentielle à la néovascularisation et à la survie du greffon ; et promouvoir la formation osseuse [285]. Ces matrices biologiques autologues peuvent également contribuer à la stabilisation mécanique du greffon, ce qui constitue un atout supplémentaire dans la prévention de la résorption.

L'évaluation de l'efficacité clinique des concentrés plaquettaires (PRP, PRF) reste complexe en raison de la grande hétérogénéité des protocoles expérimentaux employés dans la littérature. En effet, la composition biologique de ces produits peut considérablement varier selon plusieurs paramètres : le kit commercial utilisé, la vitesse et la durée de centrifugation, ainsi que la technique de récupération du concentré plaquettaire. Ces éléments, combinés aux facteurs dépendant du patient lui-même,

influencent directement la concentration en plaquettes, leucocytes et facteurs de croissance, rendant difficile toute comparaison directe entre les études.

À ce jour, l'efficacité de cette stratégie ne fait pas consensus. Chez l'adulte, certains travaux ont rapporté des résultats prometteurs avec une réduction significative de la résorption osseuse lorsqu'un PRP était associé à une greffe iliaque [285,286]. En revanche, chez l'enfant, les données sont plus controversées. Plusieurs études n'ont pas mis en évidence d'effet significatif sur la réduction du taux de résorption ou d'échec du greffon [287,288]. D'autres recherches, en revanche, ont rapporté une augmentation de la densité osseuse avec l'utilisation de PRP [289,290].

Un constat similaire peut-être fait avec le PRF. Si certains auteurs ont noté une amélioration de la formation osseuse [291], d'autres n'ont pas retrouvé d'effet significatif [292], mettant en lumière un manque de reproductibilité des résultats.

L'utilisation de bio-adhésifs tels que la colle de fibrine a également été explorée afin de stabiliser le greffon, de favoriser sa néovascularisation et de contribuer à l'étanchéité de la plaie[293,294]. Les résultats rapportent une tendance à une résorption moindre du greffon, mais avec une significativité variable selon les études, ne permettant pas, à ce jour, de conclure à un bénéfice clinique certain.

I.1.4.2.2 Greffe osseuse + membrane ou matrice

L'ajout de matrices organique ou synthétiques au greffon d'os spongieux a été exploré dans le but de favoriser la régénération osseuse par différents mécanismes. Ces matrices visent à fournir une structure tridimensionnelle jouant le rôle de structure ostéoconductrice, c'est-à-dire capable de guider et de soutenir la formation du nouvel os. Dans d'autres cas, elles sont utilisées pour exercer un effet barrière, limitant la contamination du site de greffe et prévenant l'envahissement du défaut osseux par les tissus mous adjacents, le temps que le greffon soit intégré et que le tissu osseux néoformé puisse s'installer.

Cependant, les études cliniques ayant évalué l'efficacité de ces stratégies chez l'Homme restent encore peu nombreuses, et les données actuellement disponibles ne permettent pas de tirer de conclusions définitives quant à leur intérêt dans le cadre des reconstructions alvéolaires liées aux fentes oro-faciales.

L'utilisation de matrice osseuse inorganique d'origine bovine (BIO-OSS®) associée à un greffon d'os spongieux autologue, a été testée avec succès sur de petites cohortes de patients [295]. Toutefois, les résultats obtenus n'ont pas démontré de bénéfice significatif par rapport à l'utilisation de la greffe autologue seule [296].

Plus récemment, une étude a comparé une approche combinant autogreffe, BIO-OSS® et PRP, à une autre associant uniquement autogreffe et PRP. Une résorption osseuse a été observée dans les deux

groupes, mais la formation osseuse néoformée s'est révélée plus importante dans le groupe combinant autogreffe, BIO-OSS® et PRP [297].

L'ajout de matrice osseuse déminéralisée d'origine humaine permet de bénéficier d'une valence ostéoinductive complémentaire et semble produire des résultats cliniques plus intéressants mais le risque de transmission de maladie constitue un frein à son utilisation [298].

L'utilisation de membranes synthétiques (membranes à base d'acide poly-lactique-polyglycolique [299]) ou de membranes biosourcées (telles que les membranes dermiques acellulaires ADM [300]) en association avec des greffes osseuses a également été évaluée dans le cadre des reconstructions alvéolaires chez l'enfant. Cette dernière approche a montré des résultats prometteurs. Une première étude a confirmé la bonne tolérance de ces membranes dermiques, mais n'a pas mis en évidence de bénéfice en termes de réduction du risque d'infection, de déhiscence, ou d'exposition secondaire du greffon [300]. Cependant, des recherches plus récentes ont montré que l'association de membranes ADM et de greffes osseuses était associée à une réduction de la résorption osseuse par rapport à l'utilisation de greffe seule [301].

I.1.4.2.3 Greffe et substituts osseux minéraux

L'utilisation de biocéramiques en complément d'une greffe osseuse autologue (i.e. ''bone expander'') a été proposée afin de compenser le volume osseux limité prélevé sur certains sites donneurs, tels que la calvaria ou l'os mandibulaire. Ainsi, des granules de phosphate tricalcique bêta (β-TCP) ont été associés à une greffe autologue issue de la symphyse mandibulaire pour combler des fentes alvéolaires jugées trop larges pour être traitées efficacement par greffe autologue seule [302]. Les résultats de cette approche combinée ont été comparés à ceux obtenus avec une greffe autologue exclusive chez des patients présentant des fentes de moindre étendue. L'adjonction du biomatériau a permis d'obtenir des résultats comparables à ceux de la greffe autologue seule [302].

I.1.4.2.4 Greffe et thérapie régénératrice : thérapie cellulaire et facteurs de croissance

L'objectif de cette approche est d'améliorer les performances de la greffe autologue, en favorisant son intégration ainsi que son ostéogenèse et ostéoinduction grâce à l'ajout de facteurs de croissance (tels que les BMP) ou de cellules souches.

Une revue systématique récente a montré que l'ajout de BMP-2 à un greffon osseux autologue n'entraînait pas de différence significative en termes de volume osseux à moyen terme comparé à une autogreffe seule [303]. De manière similaire, dans sa méta-analyse, Scalzone souligne une production osseuse plus importante à court terme, mais sans différence significative à moyen terme (1 an) entre les groupes traités avec BMP-2 et les groupes ayant reçu une autogreffe seule [278].

L'ajout de cellules souches cultivées à partir du coussinet adipeux buccal au greffon autologue ou à une xénogreffe a permis la création d'un volume osseux supérieur à celui observé avec l'autogreffe seule [304].

Bien que ces agents biologiques soient prometteurs, notamment lors des phases précoces de la cicatrisation, leurs bénéfices à long terme, ainsi que leurs standardisations, nécessitent encore une évaluation approfondie à travers des essais cliniques comparatifs et randomisés.

Ces stratégies, bien qu'elles visent à optimiser les résultats de la greffe et à réduire la morbidité associée à la procédure de mise en place, ne permettent toutefois pas de s'affranchir des problématiques liées au prélèvement du greffon. En réponse à ces limites, d'autres approches, reposant sur des stratégies de substitution, ont également été proposées et évaluées.

I.1.4.3 Alternatives à la greffe autologue

I.1.4.3.1 Technique chirurgicale : DOA Distraction Ostéogénique Alvéolaire

La distraction ostéogénique alvéolaire repose sur un mécanisme biologique consistant à induire la formation osseuse par la traction progressive d'un segment osseux après ostéotomie. Cette méthode permet la néoformation simultanée de tissus osseux et mous, offrant un avantage considérable pour la reconstruction tridimensionnelle des défauts maxillaires. Le processus se divise en trois phases principales [305,306]:

- une période de latence (généralement de 5 à 7 jours),
- une phase de distraction, durant laquelle le segment osseux est mobilisé à un rythme de 0,5 à 1 mm par jour,
- et une période de consolidation visant à stabiliser et minéraliser l'os néoformé.

Cette approche réduit la nécessité de prélèvement osseux et la morbidité qui y est associée. Elle permet en outre d'obtenir un tissu osseux fonctionnel, bien vascularisé, et de préserver ou restaurer les structures anatomiques adjacentes. La technique repose sur l'utilisation de dispositifs de distraction intra-oraux, fixés à l'os ou aux dents, assurant la mobilisation contrôlée des segments osseux.

Initialement, elle a été utilisée dans le cadre de la prise en charge des fentes comme une technique adjuvante à l'alvéoloplastie afin d'améliorer la hauteur et l'épaisseur de la crête alvéolaire, notamment en vue de la pose d'implants dentaires [305,307], ou pour réduire la largeur des fentes alvéolaires complexes [308,309], avant une greffe osseuse secondaire. Elle est également utilisée en chirurgie orthognathique, notamment pour la correction des hypoplasies de l'étage moyen de la face fréquentes lors de FLMP.

Son utilisation pour le comblement de fentes alvéolaires et palatines a été largement explorée sur modèles animaux [310] : chien [311–316], chat [317], lapin [318,319], mouton [320] et porc [321,322]. Ces études ont permis de démontrer la faisabilité et l'efficacité de la technique, tant en termes de comblement osseux que d'intégration tissulaire.

Chez l'Homme, elle a également été employée chez l'adulte et l'enfant comme alternative à la greffe osseuse dans le cadre de la réparation de fentes alvéolaires, avec des résultats jugés satisfaisants sur le plan clinique et radiologique [323–329] (Figure I.1 39). Toutefois, son usage est souvent limité aux patients en denture définitive et souvent réservé aux cas complexes ou en seconde intention, notamment lorsque la greffe conventionnelle a échoué ou s'avère difficile à mettre en œuvre.



Figure I.1-39 : exemple de d'appareillage utilisé pour le comblement alvéolaire d'après Zemann [326].

I.1.4.3.2 Allogreffes et xénogreffes

Provenant de cadavres humains, les allogreffes utilisés comme seule modalité de comblement permettent de s'affranchir de la morbidité du site donneur. Bien que disponibles, il leur est reproché leur manque de cellules ostéogéniques viables et un risque, très limité, de transmission de maladies [173]. Le remplacement de la greffe d'os spongieux par un substitut osseux allogénique a été exploré dès la fin des années 80 dans des cas cliniques isolés [330–332]. Plus récemment, une étude non comparative a documenté un comblement alvéolaire efficace avec l'utilisation combinée d'une allogreffe et de PRF [333]. Une étude comparative a révélé que, à court terme, la production osseuse était similaire entre la greffe seule et l'utilisation de greffe d'os allogénique (BIO-GENE®), tandis que l'ajout de BMP-2 au greffon autologue favorisait une production osseuse plus importante [334]. Le recours à l'allogreffe a également été rapporté dans le cadre de la révision d'une précédente ostéoplastie [335].

Les xénogreffes correspondent le plus souvent à des matrices provenant d'os bovin déprotéiné. Elles agissent comme des structures ostéoconductrices mais sans réelle valence ostéoinductrice. Leur utilisation est freinée par des préoccupations relative à leur immunogénicité et au risque de transmission de maladies zoonotiques. L'utilisation de xénogreffe pour le comblement des défauts alvéolaires a été expérimentée chez le chien [336], et chez le rat, où la xénogreffe a été comparée à la greffe d'os autologue et à un substitut osseux synthétique dans la réparation des fentes [337,338]. Les résultats ont montré une intégration similaire entre les xénogreffes et les autogreffes, permettant une mobilisation orthodontique similaire des dents dans l'os néoformé [337,338]. Elle a également été utilisée dans cette indication chez l'enfant. Une étude très récente a comparé le comblement alvéolaire obtenu avec l'utilisation d'une xénogreffe associée à du PRF, comparé à une greffe autologue d'os spongieux, montrant des taux de succès similaires à court terme pour les deux procédures [339].

Cependant, des études comparatives à long terme sur des cohortes plus importantes sont nécessaires avant de pouvoir déterminer si ces approches peuvent surpasser l'autogreffe en termes d'efficacité clinique.

I.1.4.3.3 Substituts osseux synthétiques

I.1.4.3.3.1 Perspective historique

Les premières tentatives d'utilisation de matériaux inorganiques pour combler les défauts osseux remontent aux années 1920. Divers matériaux inertes (céramiques, corail, coquillages broyés, etc.) ont été testés dans le but de combler les défauts osseux. Ces matériaux, bien que biocompatibles, étaient souvent mal tolérés à long terme en raison d'un manque d'intégration biologique. Parmi ces matériaux, les phosphates de calcium ont suscité un intérêt particulier en raison de leur similarité avec la phase minérale de l'os humain [340].

La deuxième partie du 20ème siècle a vu se généraliser l'utilisation de ces substituts osseux inorganiques sous formes de céramiques ou de ciments. L'hydroxyapatite (HA) et le phosphate tri calcique β (β-TCP), seuls ou en combinaison (phosphate de calcium biphasique, BCP) ont été largement étudiés. Leurs avantages résident dans la modulabilité de leurs propriétés physico-chimiques (et donc biologiques), dans leur valence ostéoconductrice et dans leur capacité à être plus ou moins intégralement biodégradés à des cinétiques variables.

Au cours de la même période, des substituts osseux amorphes de synthèse tel que le Bioglass 45S5 (phosphosilicates de calcium et de sodium) ont été développés. Ces verres bioactifs se sont révélés capables d'ostéointégration et montrent expérimentalement des propriétés ostéoconductrices intéressantes [341].

I.1.4.3.3.2 Biocéramiques et ciments phosphocalciques

Les phosphates de calcium ont été utilisés seuls sous forme de biocéramiques ou de ciments pour le comblement des FLP.

Les biocéramiques désignent des matériaux composés de CaP obtenus par un procédé de frittage à haute température, conférant une structure cristalline stable, typiquement sous forme de blocs ou de granules (Figure I.1 40).

Elles présentent de nombreux avantages théoriques : contrôle possible de la porosité [342], souvent interconnectée, favorisant la colonisation cellulaire et la vascularisation ; des propriétés mécaniques intéressantes, notamment une rigidité proche de celle de l'os cortical [343,344]; une biocompatibilité éprouvée [344]; ainsi qu'un fort potentiel ostéoconducteur, voire ostéoinducteur dans certaines conditions[344].

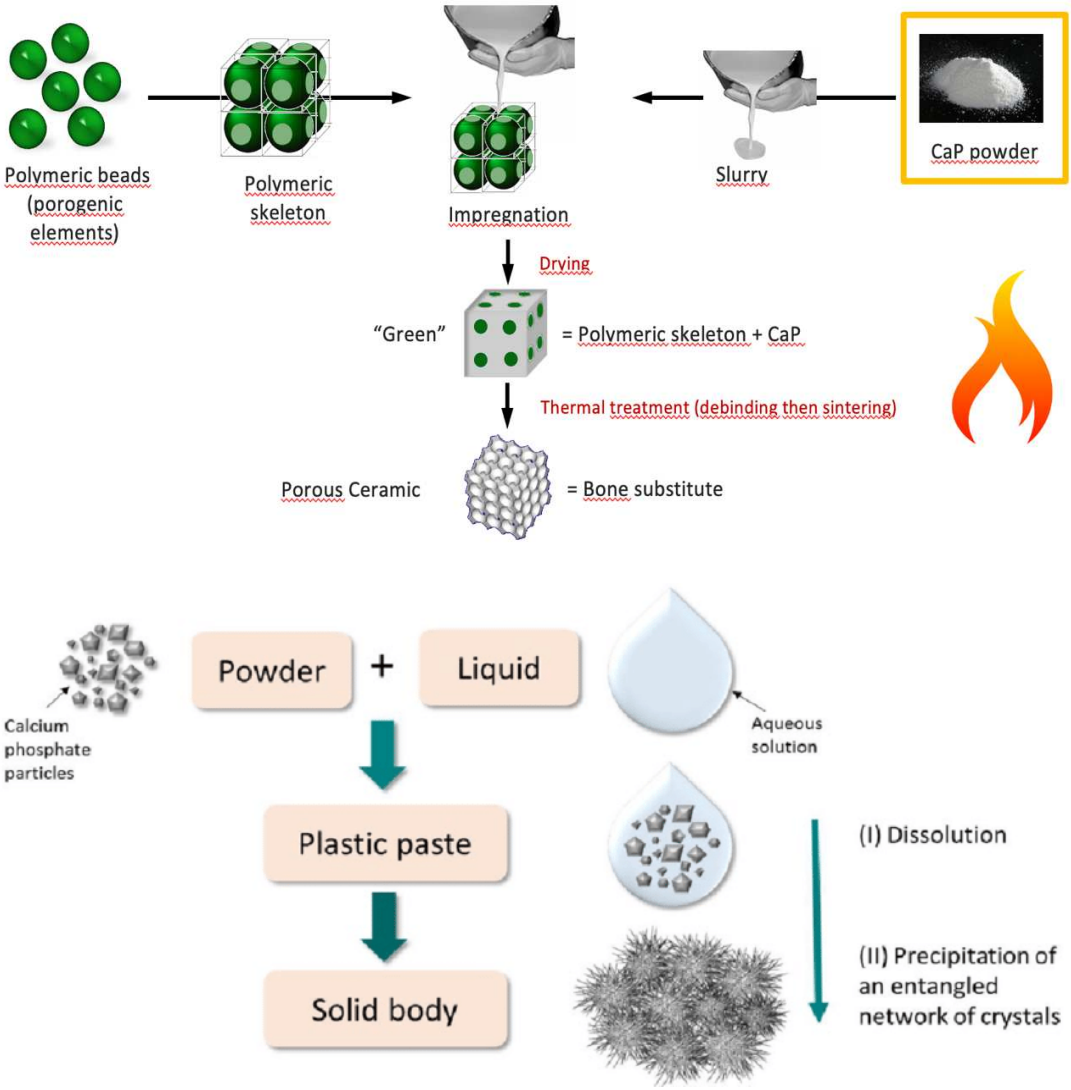

Figure I.1-40 : Fabrication des céramiques et ciment phosphocalcique d'après Charbonnier [345].

Les ciments phosphocalciques sont des ciments hydrauliques, et sont obtenus par mélange d'une poudre de phosphate de calcium avec l'eau, la cohésion de la structure étant assurée par chimie douce, qualifiée de prise (Figure I.1 40) [346]. Leur maniabilité per opératoire constitue leur principal avantage : ils sont injectables, auto-réticulants, et s'adaptent précisément à des géométries complexes, ce qui en fait des matériaux de choix pour le comblement de cavités osseuses irrégulières [344,346,347]. À l'issue de leur prise, ils donnent lieu à des produits de nature cristalline proches des phases minérales de l'os (hydroxyapatite...), avec une bonne biocompatibilité et ostéoconductivité théorique [344,346,348].

Ainsi pour une composition chimique comparable, les biocéramiques frittées présentent généralement une meilleure tenue mécanique et une durabilité plus longue, au prix d'une moins bonne maniabilité et d'une résorption souvent plus rapide [349]. À l'inverse, les ciments phosphocalciques offrent une meilleure

adaptabilité peropératoire et une prise in situ, mais au détriment des propriétés mécaniques moins performantes et parfois d'une résorption rapide [346,349](Tableau I.1 7).

Tableau I.1-7 : Avantages et limites respectives des biocéramiques et ciments phosphocalciques pour le comblement osseux d'après Charbonnier [345].

		
Céramiques	- Biocompatibilité - Ostéoconduction - Rigidité - Tenue mécanique	- Fragiles & cassants - Bioactivités +/- - Biodégradation +/-
Ciments	- Biocompatibilité - Ostéoconduction de surface - Rigidité - Bioactivité + / substances actives + - Injectabilité - Biodégradation +	- Fragiles & cassants - Tenue mécanique +/- - Difficulté de former un réseau macroporeux interconnecté

L'utilisation de biocéramiques et de ciments phosphocalciques a été évaluée pour le comblement osseux des FLP et a produit des résultats contrastés.

I.1.4.3.3.3 Efficacité et limites des substituts osseux synthétiques

Expérimentalement, l'utilisation de granules de β-TCP a donnée des résultats très encourageants chez la Chèvre [350,351] montrant des résultats similaires à ceux obtenus avec la greffe autologue. Cette stratégie de comblement a été utilisé en clinique sur un nombre limité de patients [352–355] et a montré des résultats corrects permettant une restauration de la continuité de la fente et l'éruption des dents adjacentes à la fente [353–355] sans toutefois atteindre l'efficacité de la greffe osseuse autologue.

En revanche, l'utilisation d'un substitut osseux associant collagène et hydroxyapatite n'a pas démontré d'effet bénéfique sur le comblement osseux dans un modèle de fente alvéolaire chez le Rat [356], un effet inhibiteur étant même suspecté, avec une formation osseuse inférieure à celle observée dans le groupe contrôle négatif. Ce résultat n'est toutefois pas corroboré par une autre étude menée chez le Rat, dans laquelle l'application d'hydroxyapatite semble favoriser le comblement du défaut alvéolaire ; néanmoins, aucune comparaison n'a été réalisée avec une greffe osseuse autologue [357]. Des résultats plus prometteurs ont été obtenus chez le Chien, notamment lorsque l'hydroxyapatite est combinée à des cellules souches [358]. Mais les performances demeurent globalement inférieures à celles observées avec la greffe osseuse autologue. Chez l'Homme, le comblement des fentes alvéolaires avec de

l'hydroxyapatite seule a montré des résultats similaires à l'autogreffe en matière de comblement, de statut parodontal et de satisfaction des patients [359]. Mais la nature rétrospective de l'étude et le nombre très limité de patients conduit à interpréter avec prudence ces résultats encourageants.

Ainsi les principales biocéramiques utilisées pour le comblement osseux des fentes alvéolaires, notamment le phosphate tricalcique bêta (β-TCP) et l'hydroxyapatite ont présenté un potentiel de régénération intéressant grâce à leur biocompatibilité et leurs propriétés essentiellement ostéoconductrices. Toutefois, leur utilisation seule en alvéoloplastie reste très peu documentée et cette stratégie ne garantit pas à ce jour la restauration prévisible d'un os fonctionnel capable d'assurer la continuité de l'arcade dentaire. Leur équivalence, voire leur supériorité par rapport à l'autogreffe osseuse, n'est pas été clairement démontrée dans cette indication.

De plus, leur utilisation soulève un certain nombre de questions. Leur structure poreuse, essentielle pour permettre l'infiltration cellulaire et la vascularisation, constitue un paramètre clé de leur efficacité [343,344,360–362]. Toutefois, une porosité excessive peut compromettre la résistance mécanique, tandis qu'une porosité insuffisante peut limiter la colonisation osseuse [343,360,361].

La cinétique de résorption de ces matériaux est également source de questionnement. Une résorption trop rapide peut compromettre la stabilité du volume greffé avant que l'os néoformé ne soit suffisamment mature. A l'inverse, une résorption trop lente peut ralentir leur intégration au tissu osseux natif et constituer un inconvénient dans ce contexte si une résorption rapide est souhaitée afin de permettre une régénération et une croissance osseuse synchrone. Cet aspect pourrait être incriminé comme une cause potentielle de défaut de croissance de l'os.

Enfin l'ergonomie d'utilisation des biocéramiques dans le comblement des fentes alvéolaires constitue une problématique importante et largement perfectible. Lorsqu'ils sont utilisés sous forme de blocs macroporeux préformés, leur manipulation est généralement simple ; toutefois, leur insertion peut s'avérer difficile en raison d'une inadéquation fréquente entre la géométrie du bloc et la morphologie spécifique du défaut alvéolaire (e.g. forme complexe et irrégulière) et en raison de l'accès chirurgical limité.

Le caractère cassant des biocéramiques va limiter les possibilités de mise en forme *in situ* par recoupe et favoriser le risque de fragmentation des blocs durant les phases de manipulation et d'insertion [343].

Une correspondance anatomique imparfaite aura un impact négatif sur le succès de la reconstruction : un bloc trop volumineux impose une insertion forcée, pouvant entraîner des lésions iatrogènes sur les berges osseuses et solliciter excessivement les tissus mous suturés. À l'inverse, un bloc sous-dimensionné présente un risque de mobilité au sein du site receveur, compromettant l'ostéointégration

et exerçant des tensions mécaniques indésirables sur la reconstruction des tissus mous, avec un risque accru de désinsertion ou de migration du substitut. L'utilisation de biocéramiques sous forme de granules permet une meilleure adaptation à la géométrie particulière du défaut osseux, grâce à leur capacité à épouser les irrégularités locales. Toutefois, cette forme présente un autre inconvénient : la dispersion des granules hors du site de greffe, notamment au sein des tissus mous adjacents. Cette migration entraîne une diminution du volume effectif de matériau dans la fente, compromettant le comblement osseux souhaité et augmentant le risque d'échec partiel de la reconstruction.

Face à ces limites, des formulations alternatives ont été développées, notamment des pâtes cimentaires [363] ou des mélanges de granules avec des agents visqueux (comme le glycérol) [350], qui améliorent la cohésion du matériau et facilitent sa manipulation. Ces formes malléables ou injectables offrent une meilleure adaptation à la complexité anatomique des fentes, tout en limitant les risques de mobilité ou de dispersion du substitut, améliorant ainsi la stabilité du comblement. Toutefois ces approches alternatives présentent *per se* différentes limites. Les ciments phosphocalciques présentent généralement une bioactivité supérieure aux céramiques, permettant une biodégradation plus importante (en théorie) [349] et donc une résorption plus rapide, facilitant la repousse osseuse [343,346]. Ils présentent en revanche une porosité plus faible et sous leur forme traditionnelle sont moins aptes à générer des structures macro-poreuses interconnectées. Cela module les capacités d'intégration du matériau et la repousse osseuse qui se limitent traditionnellement aux pourtours du ciment [343,346].

La résistance mécanique des ciments, généralement inférieure à celle des biocéramiques frittées, ne pose pas de problème dans le cadre de la fente alvéolaire où la mise en charge précoce du matériau n'est pas nécessaire [346]. Leur sensibilité aux conditions d'humidité ou à la présence de fluides biologiques pouvant moduler la cinétique de prise et favoriser une certaine propension du matériau à se disperser au-delà de la zone à combler. Par ailleurs, leur capacité ostéoinductrice reste limitée et conditionnée par leur formulation et l'environnement biologique de prise [346,348].

L'utilisation de ciments phosphocalciques a été explorée chez l'animal de laboratoire dans le contexte de fentes [363] et a été utilisé combinée à de la greffe autologue chez des patients atteints de fente [364] mais n'a pas encore été évaluée seule chez le patient.

I.1.4.3.4 Piste d'amélioration des biomatériaux de comblement

À partir de la fin du 20ème siècle, le développement de composites associant des céramiques inorganiques à des polymères a marqué une avancée significative dans l'ingénierie des substituts osseux. Ces associations visaient à améliorer à la fois les propriétés mécaniques et biologiques des matériaux, en s'inspirant de la structure composite de l'os naturel.

Parallèlement, une approche régénérative a émergé, reposant sur la combinaison de biomatériaux biodégradables ou résorbables servant de support, de facteurs de croissance et/ou de cellules souches. Cette stratégie vise non seulement à combler les pertes osseuses, mais également à favoriser la régénération tissulaire en stimulant l'environnement cellulaire local et les processus biologiques de réparation.

I.1.4.3.4.1 Approche régénératrice : Adjonction cellules souches et BMP

En l'absence de cellules viables, les substituts osseux minéraux ne possèdent pas de potentiel ostéogénique propre. Bien qu'une capacité à induire la différenciation de cellules ostéoprogénitrices en ostéoblastes ait été rapportée pour certains de ces matériaux, leurs propriétés ostéoinductrices demeurent limitées et inférieures à celles des greffes autologues [173].

Au cours des années 2000, les stratégies de comblement alvéolaire ont largement intégré l'utilisation des facteurs de croissance, et plus particulièrement des protéines morphogénétiques osseuses (Bone Morphogenetic Proteins, BMPs). Les BMPs jouent un rôle central dans l'ostéogenèse et la chondrogenèse et interviennent dans le développement embryonnaire ainsi que dans les processus de réparation osseuse, notamment lors de la consolidation des fractures [365]. Parmi elles, la BMP-2 a suscité un intérêt particulier en raison de son activité ostéoinductrice bien documentée [366].

Généralement administrée en association avec un biomatériau support —synthétique, minéral ou organique - sous la forme d'une matrice, d'une éponge ou d'une compresse— la BMP-2 a été testée dans plusieurs études portant sur le comblement des fentes alvéolaires [278]. La majorité de ces travaux concerne l'utilisation d'un substitut hybride associant BMP2 et ACS (Absorbable Collagen Sponge). Ils rapportent après 6 mois des taux de néoformation osseuse comparables à ceux obtenus avec des greffes autologues [278,367–369]. Le nouvel os formé a permis l'éruption des dents permanentes. Une étude menée chez l'adulte a même rapporté un comblement légèrement supérieur à celui de l'autogreffe [368].

La BMP-2 a également été évaluée en combinaison avec d'autres types de supports, tels que des hydrogels, des céramiques (notamment le β-TCP) ou encore des matrices osseuses déminéralisées issues de xénogreffes ou d'allogreffes. Ces associations ont, dans l'ensemble, montré des résultats encourageants, équivalents à ceux de l'os autologue [370–373].

Cependant, malgré les performances régénératives prometteuses, plusieurs études ont rapporté des effets indésirables, en particulier des réactions inflammatoires locales avec formation d'œdèmes post opératoires significatifs [371,373]. Ces complications ont conduit certaines équipes à interrompre l'utilisation de la BMP-2 dans ce contexte clinique [373] et dans d'autres indications [374], soulignant ainsi la nécessité de mieux encadrer ses indications, ses posologies et les modalités d'application.

Une approche par thérapie cellulaire a également émergé dans le domaine de la régénération osseuse, reposant principalement sur l'utilisation de cellules ostéoblastiques ou de cellules souches mésenchymateuses issues de la moelle osseuse du patient (autologues), mises en culture puis ensemencées sur un support biodégradable [375–377]. Bien que cette stratégie présente un potentiel intéressant, le recul clinique reste à ce jour limité. Le nombre d'études disponibles chez l'Homme demeure restreint, et les résultats obtenus ne mettent pas en évidence de supériorité significative par rapport à la greffe osseuse autologue, notamment en ce qui concerne le volume osseux régénéré, qui apparaît globalement comparable [375,376].

I.1.4.3.4.2 Approche personnalisée

Les défauts alvéolaires observés chez les patients présentent une grande variabilité en termes de taille et de forme. Cette hétérogénéité inter-individuelle a conduit à l'émergence d'une approche personnalisée dans la conception des substituts osseux destinés à remplacer la greffe autologue. Plutôt que d'utiliser un matériau brut standard au cours de l'intervention — nécessitant une adaptation per opératoire par découpe ou modelage pour l'ajuster à la configuration du défaut — il a été proposé de concevoir en amont des implants sur mesure. Ces substituts sont alors directement dimensionnés et formés pour épouser précisément la géométrie du défaut à combler.

La réalisation de ces implants personnalisés a fait appel à différentes techniques de fabrication formative, soustractive, et plus récemment, additive. Contrairement aux méthodes traditionnelles — formative ou soustractive — qui consistent respectivement à former un matériau brut ou à en retirer de la matière pour obtenir la forme souhaitée, la fabrication additive repose sur le dépôt couche par couche de matériau, permettant une liberté de conception inégalée. Ce procédé ouvre la voie à la production d'implants macroporeux hautement personnalisés, parfaitement adaptés à l'anatomie du patient et permet une personnalisation de l'implant dans les 3 dimensions aussi bien pour les contours externes que l'architecture interne [345].

Elle permet la fabrication à la demande, dans des délais de conception et de production raisonnables, d'un implant de comblement personnalisé au patient. Les avantages en matière de comblement osseux sont multiples : il est possible d'adapter précisément l'implant à la géométrie du défaut, assurant ainsi un contact parfait avec les berges de la lésion. Par ailleurs, l'architecture poreuse interne peut être spécifiquement conçue en fonction du type de défaut, afin d'optimiser l'ostéoconduction et la formation osseuse, tout en préservant les propriétés mécaniques de la structure [345,378–382].

Au-delà des propriétés physico-chimiques et mécaniques intrinsèques au matériau, les caractéristiques géométriques de la porosité jouent un rôle clé dans la modulation de la réponse cellulaire et peuvent orienter la régénération osseuse [383–386]. Il est désormais reconnu que l'architecture d'une structure est

capable de moduler le comportement biologique *in situ* et d'influencer à la fois l'angiogenèse et l'ostéogenèse. Cette influence s'exerce à différentes échelles. Le rôle de la macro-architecture dans le développement osseux est connu de longue date [387–389]. Il a été établi que la taille optimale des pores pour favoriser la régénération osseuse se situe entre 300 et 500 µm, avec des interconnexions supérieures à 100 µm. La méso-architecture (100 - 10 µm), la micro-architecture (10 - 1 µm) et la nano-architecture (<1 µm) de la structure a également montré des influences notables sur les processus régénérateurs [345,390,391]. Ces paramètres architecturaux demeurant plus difficiles à maitriser que la macroarchitecture du fait des limites actuelles de procédés de fabrication additive. Ils restent néanmoins modulables via des paramétrages machine (e.g. épaisseur de couche d'impression), la formulation de la matière première imprimable (e.g. taille de grains, chargement en solide), ou encore les post traitements après impression (e.g., temps et température de frittage) [345].

Grace à la fabrication additive, il est désormais tenté de se rapprocher de l'architecture interne et externe du tissu osseux à régénérer, ce qui a longtemps été considéré comme un objectif idéal à atteindre [392](Du, 2019). Cette stratégie biomimétique se heurte aux capacités physiologiques *in fine* limitées de la régénération osseuse chez l'Homme [345,393], alors que la fabrication additive offre la possibilité d'explorer d'autres pistes.

En permettant une modulation de l'architecture des implants inégalée, elle permet par exemple d'envisager la création de structures avec deux niveaux d'architecture optimisées pour des fonctions différentes, l'une destinée à favoriser la néovascularisation du greffon (via un réseau de structures poreuses de grande taille, interconnectées et peu tortueuses) l'autre destinée à favoriser le dépôt d'un tissu osseux mature (via un réseau de structures poreuses de plus petites tailles).

Cette approche personnalisée a connu un essor considérable depuis le début du XXIe siècle, porté par les avancées des procédés de fabrication additive. Les applications médicales, notamment pour la reconstruction du complexe os/dent, se sont ainsi multipliées [345,394–396]. Dans le contexte plus restreint du comblement des fentes alvéolaires, l'intérêt de cette approche a été mis en évidence par de nombreux auteurs [345,397–404]. La fabrication d'implants macroporeux et de matrices personnalisées par impression 3D, à partir de matériaux biocompatibles et biorésorbables tels que l'hydroxyapatite ou la polycaprolactone, offre la possibilité d'une adaptation précise à la morphologie de chaque patient.

Ces différentes stratégies ont été mises en œuvre expérimentalement chez le Rat [403,405] et ont montré un potentiel prometteur, malgré une ostéointégration encore limitée [403,405]. À ce jour, aucune étude clinique n'a été réalisée chez l'enfant dans le contexte du comblement alveolaire, mais une étude de cas a démontré l'application clinique efficace d'une structure résorbable en polycaprolactone imprimée en 3D, spécifique au patient, pour l'augmentation osseuse alvéolaire [399,406]. L'approche a permis un gain

volumétrique osseux suffisant pour la pose d'un implant dentaire, avec une intégration réussie du greffon et une formation osseuse continue autour des particules du greffon. A l'instar des autres implants, ils peuvent en outre être enrichis en molécules ou cellules bio-actives [397,398,403,407].

Cependant, malgré les avancées considérables permises par la FA en matière de personalisation et de contrôle architectural des implants, plusieurs limites persistent et freinent son application dans le contexte des fentes labio-maxillo-palatines (FLMP). Sa capacité à reproduire fidèlement des géométries complexes demeure limitée, ce qui compromet la congruence entre le substitut et le défaut anatomique. L'insertion de ces implants dans des zones anatomiquement contraignantes s'avère également délicate, exposant les dispositifs à un risque de fragmentation mécanique au moment de leur manipulation ou de la pose. La cinétique de biodégradation de ces matériaux imprimables reste à optimiser à la temporalité de la régénération tissulaire retrouvée dans ce type de défauts. Ces verrous techniques et biologiques constituent le point de départ de notre réflexion et justifient le développement de nouvelles stratégies de conception de structures, plus finement adaptées à la complexité morpho-fonctionnelle des FLP.

I.2 Optimisation du procédé d'ostéo-alvéoloplastie par approche personnalisée : principes et données préliminaires sur l'évaluation d'un biomatériau organo-minéral aux propriétés mécaniques évolutives

Dans cette section, nous présenterons tout d'abord la proposition de stratégie de traitement élaborée par l'équipe du CHU de Nantes et le laboratoire RMeS, ainsi que le biomatériau sur laquelle elle repose. Nous rappellerons ensuite l'importance du choix du modèle animal, en soulignant les enjeux scientifiques et éthiques associés à cette étape cruciale. Un état des lieux des modèles animaux actuellement disponibles pour l'étude des stratégies de reconstruction des fentes labio-alvéolaires sera dressé, mettant en lumière les limites des modèles existants et justifiant la pertinence de développer un modèle innovant fondé sur des cas spontanés de fente labio-alvéolaire chez le chien.

I.2.1 Stratégie personnalisée : création d'un implant macroporeux résorbable personnalisé par fabrication additive à partir d'un matériau cimentaire phosphocalcique

I.2.1.1 Choix d'une approche personnalisée

Face aux limites de la greffe osseuse autologue en alvéoloplastie, ce travail s'inscrit dans la recherche d'alternatives fiables et efficaces à ce qui demeure aujourd'hui le gold standard.

Comme nous l'avons vu, les substituts osseux synthétiques — principalement des granulés ou particules de phosphate de calcium (CaP) — ont été évalués en clinique, avec un succès limité pour la reconstruction des fentes labio-palatines [408]. Leur fragilité, la difficulté à combler des défauts complexes, leur faible résistance mécanique, leur capacité ostéo-inductive réduite, ainsi qu'un risque accru d'infection et de rejet ont été évoqués pour expliquer ces résultats décevants [409–411]. Les ciments phosphocalciques, bien qu'adaptés au remplissage de défauts de formes irrégulières, présentent une macro-architecture interne peu interconnectée, freinant l'infiltration cellulaire, la diffusion des fluides et donc la formation osseuse jusqu'au cœur de la structure [412–414].

Les stratégies d'ingénierie tissulaire osseuse, associant biomatériaux, cellules et/ou facteurs bioactifs comme la rhBMP-2, ont d'abord suscité de grands espoirs. Néanmoins, leur pertinence clinique a été questionnée en raison d'un rapport bénéfice/risque défavorable, en particulier en pédiatrie où les contraintes réglementaires sont fortes [173,415].

Dans ce contexte, la fabrication additive (AM) a ouvert la voie à la réalisation d'implants macroporeux personnalisés. Cette technologie permet une adaptation fine de la forme et de l'architecture interne de l'implant, permettant d'espérer améliorer la mise en place chirurgicale, l'ostéointégration et la régénération osseuse [345]. Associés à de la moelle osseuse autologue, ces implants pourraient offrir un fort potentiel régénératif, même en conditions défavorables [376,378,379,416].

C'est sur cette stratégie que repose l'approche que nous avons décidé d'évaluer dans ce travail.

Des implants organo-minéraux innovants, imprimés en 3D, ont récemment été développés à partir de pâtes associant un hydrogel auto-réticulant et un précurseur cimentaire inorganique réactif (Brevet : WO2024149861A1). Dans un premier temps, les macromolécules hydrosolubles vont très grandement limiter le phénomène de prise du ciment et jouer le rôle de viscosifiant. Ainsi, la pâte cimentaire formulée présente des caractéristiques compatibles avec l'impression de structures de taille et de géométrie complexe via robocasting (i.e. extrusion). Une fois extrudée, cette pâte va se déshydrater très rapidement, améliorant la qualité de l'impression et conférant une rigidité mécanique à la structure imprimée – l'absence d'eau stoppant totalement la réaction cimentaire de prise. Les structures imprimées peuvent être stockées et stérilisées sous cette forme déshydratée. Avant implantation, les implants sont réhydratés, ce qui leur permet de se déformer de manière élastique, facilitant leur manipulation chirurgicale et leur insertion dans des défauts complexes. Une fois en place, ils durcissent (i.e. prise) *in situ*, créant un environnement propice à la régénération osseuse.

Le schéma de conception de l'implant a été structuré de la manière suivante (Figure I.2 1) : un examen d'imagerie préopératoire permet d'acquérir les données morphologiques de la fente. Après segmentation, un modèle virtuel du crâne est généré et le défaut alvéolaire modélisé en 3D. À partir de ces données, un implant virtuel est conçu pour s'adapter précisément aux reliefs du défaut osseux.

Des modèles synthétiques en thermoplastique, représentant à la fois l'implant et le crâne du patient, peuvent ensuite être imprimés afin de vérifier la correspondance morphologique, d'évaluer la faisabilité de l'insertion et de constituer un support d'entraînement pour la séquence opératoire. Une fois validé par l'équipe chirurgicale, l'implant macroporeux définitif est imprimé en 3D, stérilisé et stocké jusqu'à l'intervention.

Au bloc opératoire, l'implant est réhydraté, retrouvant ainsi ses propriétés de déformabilité élastique qui facilitent sa manipulation et son insertion dans des défauts complexes. La réhydratation déclenche également la réaction de prise du ciment, conduisant à la formation d'un substitut osseux phosphocalcique (hydroxyapatite carbonatée déficiente en calcium), conçu pour se résorber progressivement et accompagner la régénération osseuse.

Caractéristiques de la stratégie proposée :

- Personnalisation : conception sur mesure à partir des données d'imagerie du patient.
- Précision morphologique : validation préalable par modèles virtuels et impression de modèles thermoplastiques.
- Sécurité : implant stérilisé et conservé en conditions contrôlées avant usage.
- Maniabilité : propriétés de déformabilité élastique après réhydratation, facilitant l'insertion.
- Efficacité : durcissement *in situ* et biodégradation progressive, créant un environnement favorable à la régénération osseuse

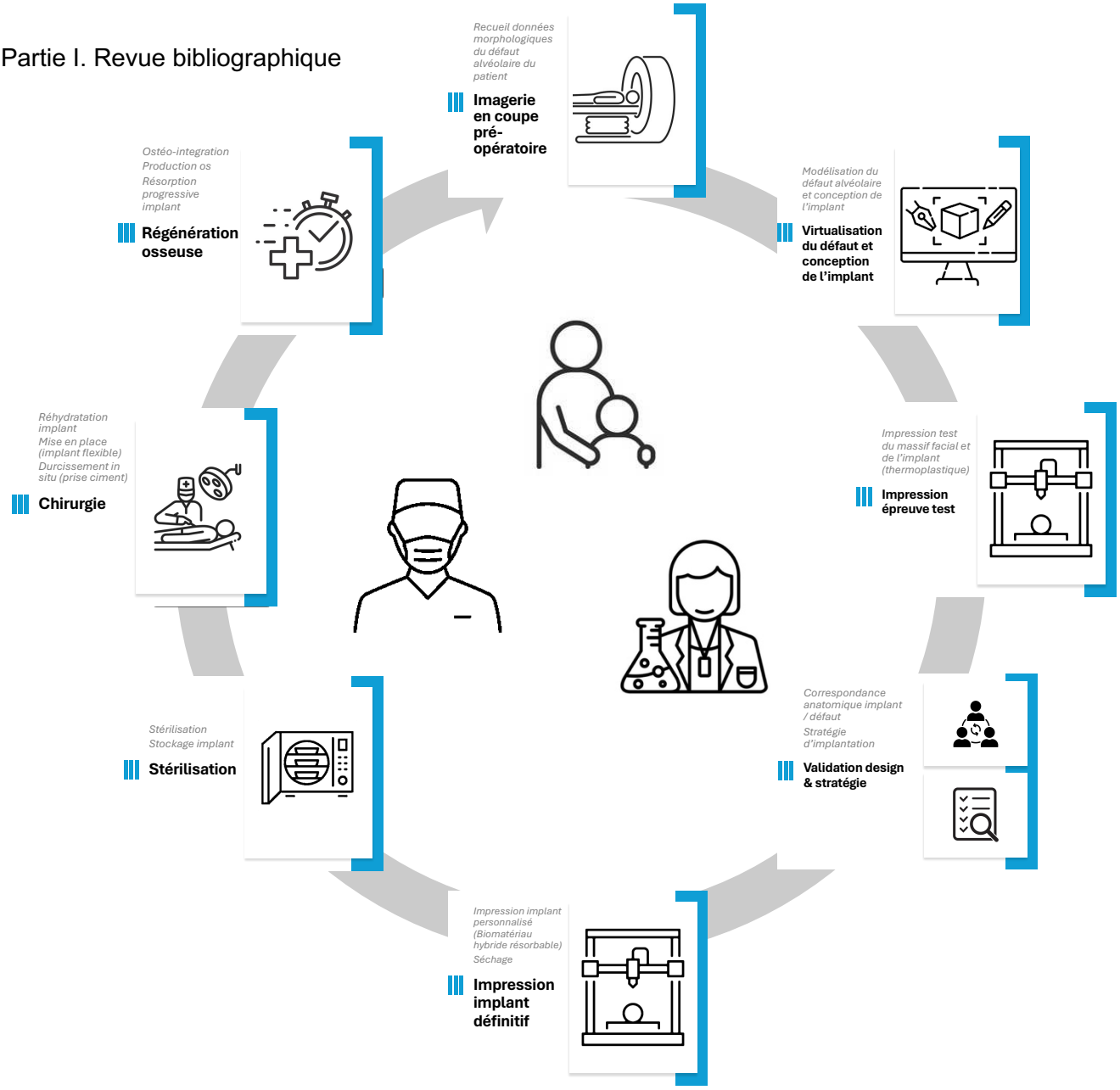

Figure I.2-1 : processus de création d'un implant personnalisé pour l'alvéolo-ostéoplastie chez l'enfant atteint de fente labio-alvéolaire.

I.2.1.2 Données préliminaires relatives au biomatériau

I.2.1.2.1 Composition du biomatériau

Une formulation organo-minérale innovante et imprimable a été développée dans notre laboratoire et a fait l'objet d'un dépôt de brevet (Brevet : WO2024149861A1).

Ce matériau hybride (Ciment GiJaw) combine les avantages des hydrogels et des ciments inorganiques. La phase inorganique est composée de poudre de phosphate de calcium tricalcique de phase alpha (α-$Ca_3(PO_4)_2$, α-TCP), qui réagit au contact de l'eau selon la réaction suivante pour former une hydroxyapatite déficiente en calcium ($Ca_9(HPO_4)(PO_4)_5(OH)$, CDHA)

$$3\,\alpha\text{-}Ca_3(PO_4)_2 + H_2O \longrightarrow Ca_9(HPO_4)(PO_4)_5(OH)$$

L'α-TCP, a été obtenu par traitement thermique d'une hydroxyapatite déficiente en calcium synthétisée par voie aqueuse (rapport molaire Ca/P = 1,5) et largement caractérisé par le Dr. David Marchat (Centre Ingénierie et Santé, Mines St-Étienne). La poudre obtenue a ensuite été soumise à un broyage et à un tamisage afin d'obtenir une distribution granulométrique comprise entre 1 et 20 µm, garantissant la reproductibilité du procédé de fabrication.

La phase aqueuse se compose d'un acide hyaluronique (HA) fonctionnalisé et d'hydroxypropyl-méthylcellulose (HPMC) dissouts dans de la soude (NaOH) à 0.1M. L'HPMC provient d'IFF (Methocel E4M Premium, viscosité d'une solution à 2% : 4000 cp à 20°C) et joue le rôle principal de viscosifiant. L'acide hyaluronique (HA), aimablement fourni par HTL Biotechnology (France), a été fonctionnalisé selon le protocole décrit par Flégeau et al. [417], avec un degré de substitution de 28 %, correspondant au remplacement des groupements carboxyles par des groupements silanol. Cet acide hyaluronique silanisé (HA-Si), soluble à pH >13, forme un hydrogel par polycondensation des groupements silanol lorsque le pH devient inférieur à 12.6 [418,419]. Outre ses propriétés viscosifiantes et lubrifiantes, l'HA-Si aura surtout le rôle majeur d'assurer la cohésion de la structure lors de la réhydratation. Lors de cette étude, un lot unique d'HA-Si (Mw = 280kDa, DS = 28%) a ainsi été utilisé, pour des raisons de reproductibilité et de répétabilité.

Après une étape d'optimisation de la pâte cimentaire et la réalisation de tests d'imprimabilité, une formulation de la pâte cimentaire a été retenue et utilisée durant toute la durée de ce travail. La pâte cimentaire imprimable a été réalisée selon le protocole suivant : l'HPMC a été dissous à 2 % m/v dans une seringue contenant une solution de NaOH 0,1 M, pendant au moins 3 h à température ambiante (23 °C). Une fois la dissolution de l'HPMC jugée complète, l'HA-Si a été ajoutée à 6,5 % m/v et laissé en dissolution supplémentaire pendant 3 h. La seringue a ensuite été centrifugée afin d'assurer un mélange uniforme et d'éliminer d'éventuelles bulles présentes dans la solution macromoléculaire visqueuse.

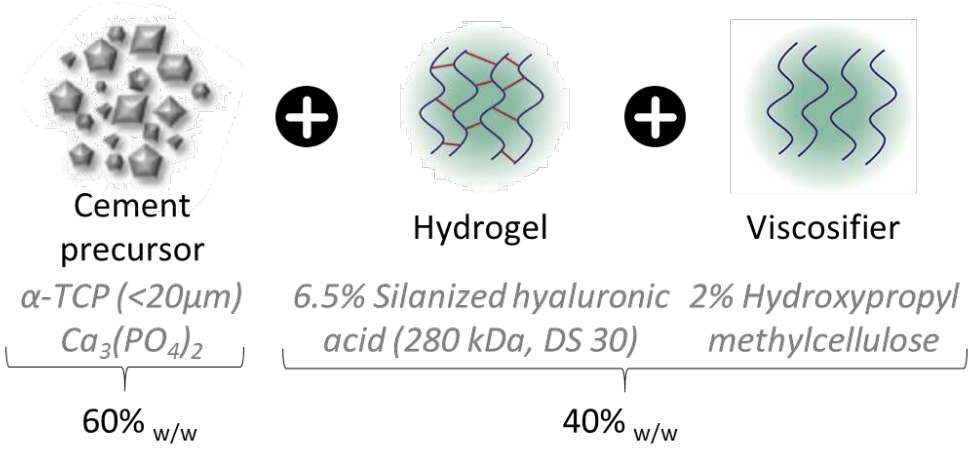

Une proportion de 60 % m/m de poudre d'α-TCP et 40 % m/m de solution macromoléculaire visqueuse a montré le meilleur compromis entre les paramètres d'impression (e.g. vitesse, pression) et la qualité de la structure imprimée (e.g. définition du motif, empilement des strates, surplombs).

Le biomatériau qui a été utilisée pour la fabrication d'implants personnalisés par **robocasting** a fait l'objet d'une caractérisation physico-chimique et biologique préalablement à la réalisation de ce travail. Les résultats obtenus font actuellement l'objet d'un article en préparation (Charbonnier et al.), dont seule une synthèse des éléments les plus significatifs relatifs aux propriétés physico-chimiques et la cytocompatibilité sera présentée ici.

I.2.1.2.2 Caractérisation physico-chimique du biomatériau

Ce biomatériau présente des propriétés mécaniques modulables particulièrement remarquables : rigide et dure après impression et séchage, flexible et élastiquement déformable après hydratation, puis à nouveau rigide après la prise du ciment en conditions physiologiques.

Des études préliminaires ont exploré l'évolution des propriétés physico-chimiques de ce biomatériau dans des conditions similaires à celle mise en œuvre dans l'étude *in vivo*. Cette évaluation a été réalisée après impression et séchage des structure (impression, séchage et stockage à air ambiant et désinfection dans de l'éthanol absolu), après hydratation dans du PBS à 37°pendant 30 min et enfin après 48h de prise du biomatériau dans du PBS. A chaque étape, l'évolution des propriétés mécaniques du matériau a été corrélée avec l'évolution des phases inorganiques en présence du ciment (Figure I.2 2) et comparée à un ciment de référence purement inorganique. Ces structures ''contrôle'' purement inorganiques ont été obtenues par impression d'une pâte d'α-TCP et de Pluronic F127 (40% m/v) formulée avec une proportion 55/45 % m/m (inspirée des travaux de l'équipe de M.P. Ginebra [420]). Une fois sèche, les structures ont été autoclavées pour éliminer le Pluronic F127 et forcer la prise du ciment [421].

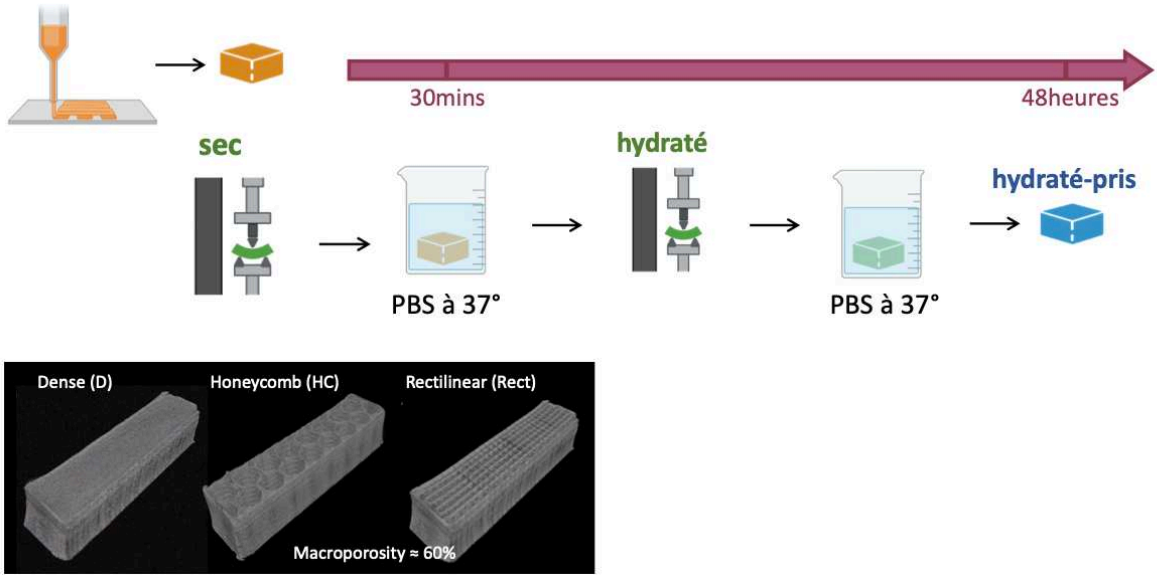

Figure I.2-2 : Schéma de présentation générale de l'étude de caractérisation physico-chimique du ciment organo-minéral.

A l'aide d'échantillons standardisés de 20 × 6 × 6 mm, dotés soit d'architectures macroporeuses (nid d'abeille N=7 ou rectiligne N=7, 60 % de macroporosité, murs pleins), soit non macroporeuses (dense N=7) (Figure I.2 2), la caractérisation mécanique a été réalisée par essais de flexion en trois points après impression, après 30 minutes d'hydratation dans du PBS, puis après 48 heures de prise dans du PBS et comparée au ciment de référence « pris » d'architecture similaire.

Les formulations organo-minérales hydratées ont montré une déflexion à la rupture significativement plus élevée que les ciments totalement pris, mettant en évidence le comportement déformable du matériau — une caractéristique avantageuse pour l'insertion dans des défauts osseux irréguliers ou complexes. Après la prise complète, le ciment organo-minéral atteint une résistance à la rupture comparable à celle du ciment inorganique de référence. Bien que l'hydratation entraîne une diminution de la charge à la rupture, le matériau conserve une résistance mécanique suffisante pour être manipulé et inséré.

A l'état hydraté, la déformation s'est avérée de nature élastique, avec un retour complet (100 %) à la forme initiale après décharge.

Une diminution de la charge à la rupture a été constatée lors du passage d'une structure dense à une structure macroporeuse, ce qui illustre la difficulté classique des ciments inorganiques à concilier, d'une part, la macroporosité favorable à l'intégration et à l'activité biologique et, d'autre part, le maintien d'une résistance mécanique suffisante pour la manipulation, l'implantation et la mise en charge in situ. Toutefois, la réduction de résistance induite par le passage à une architecture poreuse s'avère plus modérée pour le ciment GiJaw pris, et les valeurs obtenues demeurent nettement supérieures à celles mesurées avec le ciment inorganique de référence pour des architectures identiques. En revanche, pour les structures denses, la charge à la rupture du ciment GiJaw est

inférieure à celle du ciment inorganique. Cette différence peut être attribuée à une prise incomplète du ciment organo-minéral après seulement 48 h. Cette hypothèse a été confirmée par un essai complémentaire réalisé après 7 jours de prise, au cours duquel le ciment organo-minéral a présenté une charge à la rupture supérieure à celle du ciment inorganique.

Afin d'être en mesure de corréler l'évolution des propriétés mécaniques avec l'évolution des phases inorganiques en présence dans le ciment, les échantillons testés en flexion 3 points ont été ensuite congélés puis lyophylisés pour préserver leur structure au moment de l'analyse mécanique. La composition des échantillons a été évaluée par diffraction des rayons X (DRX), microscopie électronique à balayage (MEB) et spectroscopie infrarouge à transformée de Fourier (IRTF) et microscopie.

Pour la détection et la caractérisation des phases cristallines, les analyses de DRX ont été réalisées à l'aide d'un diffractomètre de paillasse Aeris (Panalytical) et en complément, une analyse par IRTF a été conduite afin de détecter d'éventuelles macromolécules résiduelles et d'apporter des informations supplémentaires sur la nature des phases présentes. Les spectres ont été acquis à l'aide d'un spectromètre Magna IR-550 équipé d'un module ATR en diamant (réflexion simple). L'architecture micro- à nanométrique des éprouvettes a été observée par microscopie électronique à balayage (MEB, *GeminiSEM 300*, Zeiss) à chaque étape du protocole, c'est-à-dire après impression, après hydratation et après immersion dans du PBS 1× pendant 48 h, afin d'évaluer les modifications liées à la prise du ciment.

L'ensemble des données obtenues ont mis en évidence une transition de phase entre (α-TCP) et hydroxyhapatite deficiente en calcium carbonatée au sein du ciment organo-minéral à l'état non hydraté et à l'état pris (Figure 3).

Juste après impression et après séchage le ciment organo-mineral présente une phase minérale quasi exclusivement constitué d'alpha TCP. Après évaporation de l'eau et grâce à la phase organique qui joue ici le rôle de ralentisseur de prise, il n'y a de de réaction du précurseur cimentaire. A ce stade le matériau demeure fragile et sa cohésion est assurée par les macro-molécules organiques (HPMC et HA-Si)

Après hydratation la cinétique de prise est relancée. Durant la période initiale (1h-1h30), la présence d'alpha TCP demeure très largement majoritaire même si l'apparition de phases intermédiaires révèle l'initiation d'une réaction de prise. Mécaniquement la capacité à se déformer observée à ce stade réhydraté, est permise par la cohésion assurée par la présence des macromolécules et à la prise très marginale du ciment (absence de conversion suffisante du précurseur cimentaire).

Après la prise du ciment, on observe une transition de phase minérale d'alpha TCP vers une hydroxyhapatite déficiente en calcium carbonatée (encore incomplète à 48 h pour les échantillons non-macroporeux), elle se poursuit et à 7 jours l'hydroxyapatite déficiente en calcium est

majoritairement retrouvée dans la phase minérale comme le confirment les analyses DRX, FTIR et MEB.

Cette transition de phase est également observée au MEB où un entrelacement des nanostructures est observé et confère au ciment ses propriétés de rigidité mécaniques caractérisées par une augmentation de la charge à la rupture mais une diminution très nette du déplacement de la flèche à la rupture, reflet de la perte de capacité à se déformer de notre matériau. Celui-ci présente une fois complètement pris (7j) un déplacement très limité, similaire au contrôle inorganique (Figure I.2 3).

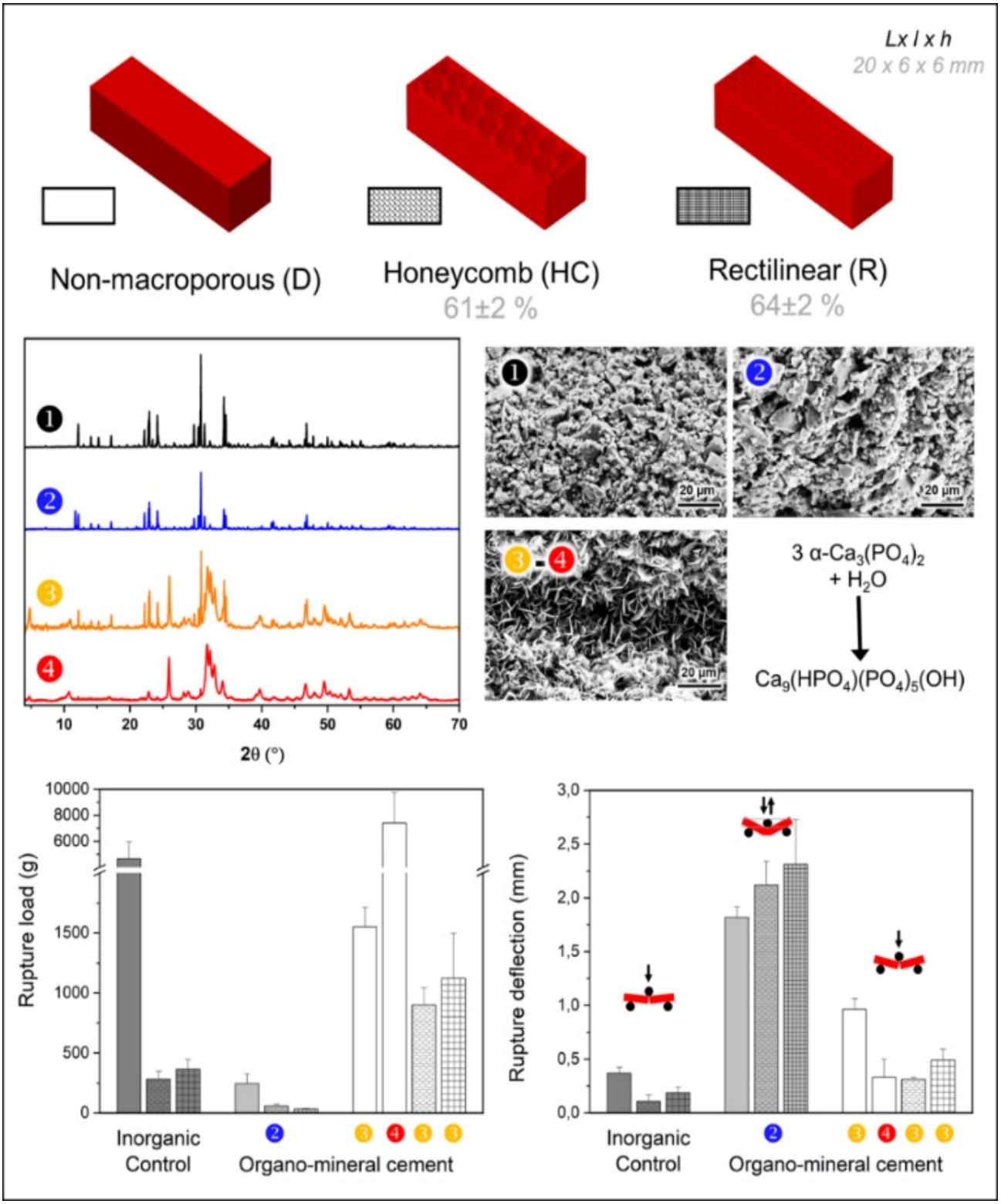

Figure I.2-3 : Caractérisation physico-chimique des éprouvettes réalisées avec le ciment organo-minéral selon une architecture macroporeuse et non macroporeuse, après impression (1) ; (2) après réhydratation, (3) après 48h de prise, et (4) après 7 jours de prise dans une solution 1XPBS à 37°C.

I.2.1.2.3 Caractérisation biologique : cytocompatibilité

En parallèle à l'exploration physico-chimique, une exploration des propriétés biologiques et notamment de cytocompatibilité a été initiée (Figure I.2 4).

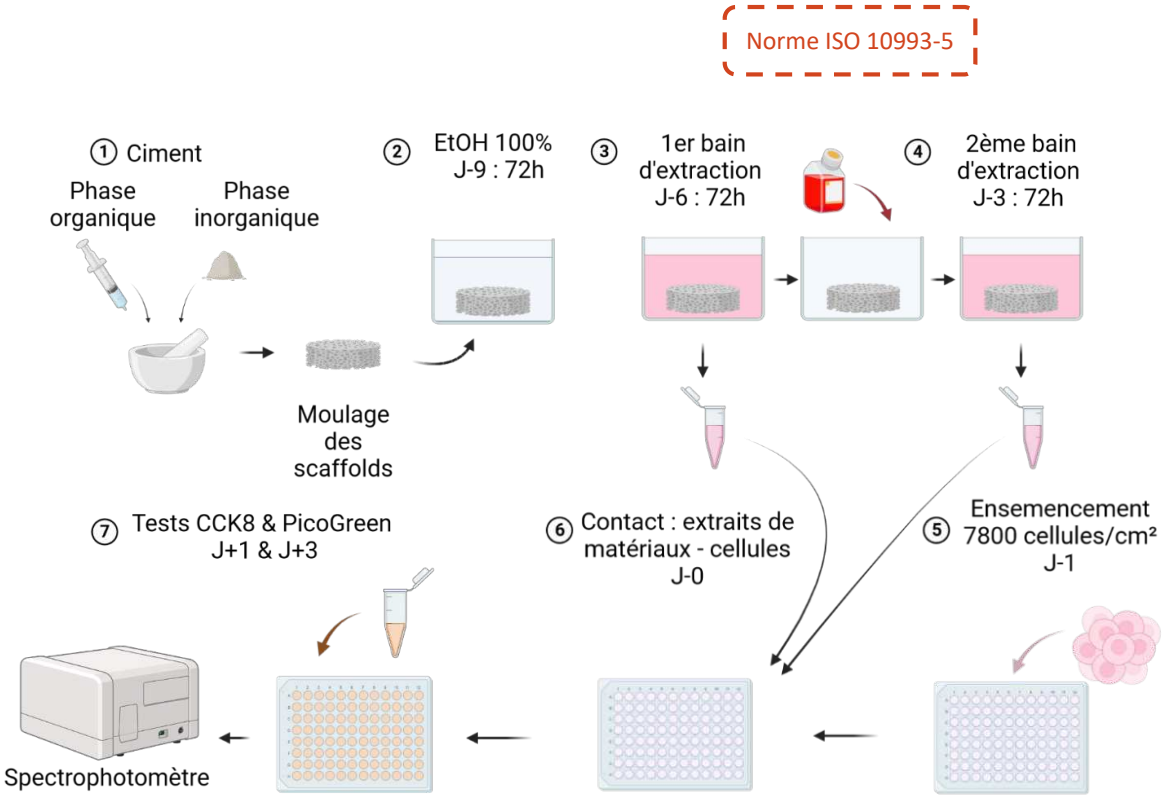

Figure I.2-4:Schéma expérimental de l'évaluation de la cytotoxicité du ciment organo-minéral.

Très succinctement, concernant l'évaluation de la cytotoxicité du matériau, le design expérimental a été le suivant : des disques ont été moulés avec la formulation du ciment organo-minéral, ces implants ont été désinfectés dans l'éthanol absolu, puis réhydraté et mis au contact d'une solution d'extraction (milieu culture) pendant 72h. Ce premier bain d'extraction a ensuite été récupéré puis les implants ont été immergés dans un second bain d'extraction pour à nouveau 72h.

Ces bains d'extraction ont ensuite été mis au contact de cultures cellulaires de cellules mésenchymateuses de moelle osseuse et la viabilité a été évaluée par l'utilisation de 2 tests : un test d'activité métabolique, le CCK8, et un test de dénombrement cellulaire, le test PicoGreen, après 24h et 72h de mise en contact.

Il en ressort que les extraits purs et dilués au 10ème du biomatériau sont cytocompatibles à 24h, qu'il s'agisse des extraits obtenus après le premier ou du second bain d'extraction, et que ce soit dans leur forme pures ou diluées (Figure I.2 5).

Ces résultats confirment la bonne cytocompatibilité du ciment organo-minéral tel que le laissait présager l'utilisation de constituants déjà largement connus pour leur biocompatibilité (α-TCP, CDHA, HA). Concernant la forme silanisée de l'acide hyaluronique, même si son développement est plus récent, elle a déjà été utilisée à plusieurs reprises *in vivo* dans un modèle de défaut osseux fémoral chez le lapin combiné à des granules de BCP [422] ou des poudres de CDHA, sans que ces études ne révèlent de problématique de cytotoxicité.

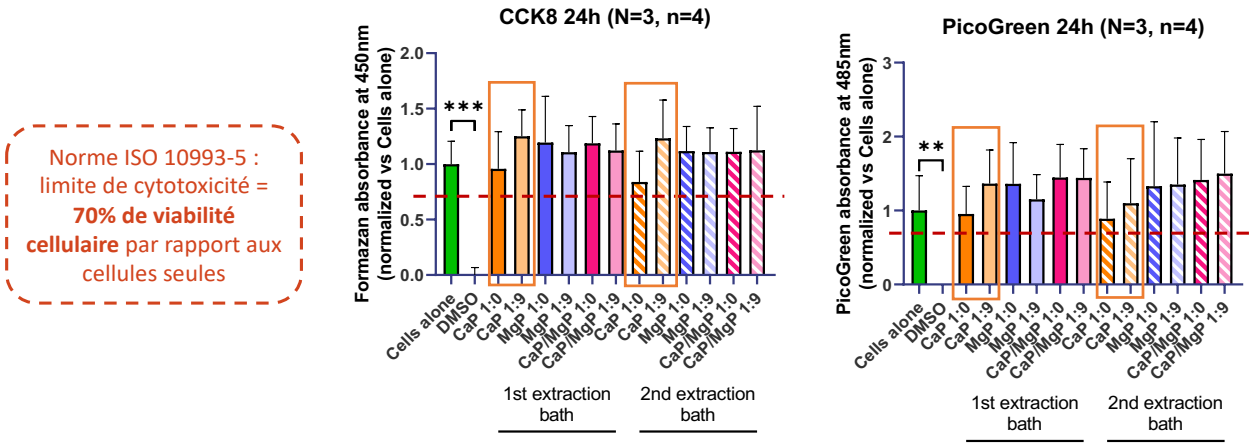

Statiscal analysis: Kruskal Wallis tests on GraphPad, significative results: P-value<0.05 (* P<0.05 ; ** P<0.01 ; *** P<0.001 ; **** P<0.0001).

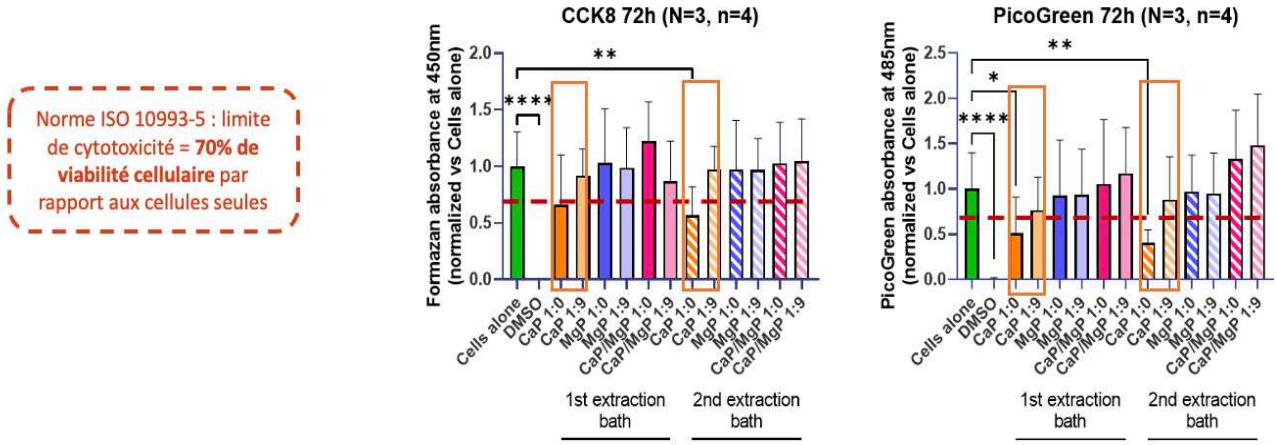

Figure I.2-5 : Activité métabolique et quantité d'ADN double brins à 24h et 72h après mise en contact avec les milieux d'extraction (ciment organo-minéral CaP encadré orange).

I.3 Recherche translationnelle : état des lieux de la modélisation animale appliquée à la reconstruction des fentes labio-alvéolaires

I.3.1 L'expérimentation animale dans le développement d'un biomatériau ou dans l'évaluation d'une stratégie thérapeutique

L'expérimentation animale occupe une place centrale dans la recherche médicale, en particulier pour l'étude des mécanismes physiopathologiques, le développement de nouvelles stratégies thérapeutiques, ainsi que l'évaluation de leur innocuité et de leur efficacité. Bien que des avancées significatives aient été réalisées dans les approches alternatives — notamment *in vitro* et *in silico* — les modèles animaux demeurent à ce jour malheureusement incontournables. Ils permettent de reproduire la complexité physiologique d'une pathologie, son environnement et ses interactions systémiques, ce que les méthodes alternatives ne peuvent entièrement simuler.

La recherche médicale s'articule selon deux grandes démarches complémentaires de développement des connaissances : les approches bottom-up (ascendantes) et top-down (descendantes).

La démarche bottom-up repose sur une approche inductive, partant de l'observation de phénomènes élémentaires en laboratoire ou issus de l'expérimentation pour construire progressivement des modèles explicatifs et des applications thérapeutiques.

À l'inverse, la démarche top-down correspond à une approche déductive. Elle prend pour point de départ une problématique ou un besoin clinique identifié, à partir desquels sont formulées des hypothèses spécifiques visant à comprendre les mécanismes biologiques sous-jacents ou à développer des solutions ciblées. Ces hypothèses sont ensuite testées à l'aide de protocoles expérimentaux conçus pour répondre à la question clinique initiale.

La recherche translationnelle se déploie au sein de ces deux approches et se situe à l'interface entre recherche fondamentale et recherche clinique :

- La recherche fondamentale fournit les nouvelles connaissances et les découvertes initiales ;
- La recherche translationnelle convertit ces découvertes en innovations médicales applicables ;
- La recherche clinique en valide l'efficacité, tout en soulevant de nouvelles questions scientifiques, qui alimentent à leur tour la recherche fondamentale (approche top-down).

Dans ce contexte de recherche translationnelle, l'expérimentation animale joue un rôle clé. Elle est indispensable pour valider les hypothèses issues de la recherche fondamentale (approche bottom-up) ou pour explorer celles générées à partir d'observations cliniques (approche top-down), en les testant dans un organisme entier. Elle permet d'évaluer la faisabilité, la sécurité et l'efficacité des stratégies thérapeutiques avant leur transposition à l'Homme.

Ces modèles précliniques doivent offrir un environnement physio-pathologique et thérapeutique similaire à celui rencontré chez le patient souvent complexe à reproduire, mais indispensable à la compréhension des processus pathologiques et à la validation des biomatériaux ou des stratégies thérapeutiques. Ils constituent ainsi la dernière étape avant le passage aux essais cliniques, où les traitements ayant démontré leur efficacité et leur sécurité sur modèle animal sont évalués chez l'être humain.

Pour être pertinent, un modèle préclinique doit refléter de manière suffisante la complexité de l'affection étudiée, tout en demeurant reproductible et éthiquement acceptable. Il doit induire une réponse physiologique comparable à celle observée chez l'Homme, afin de permettre une transposition fiable des résultats expérimentaux vers la clinique. Toutefois, il existe un dilemme intrinsèque entre pertinence clinique et reproductibilité expérimentale. En effet, plus un modèle est représentatif des variations interindividuelles et de la complexité des situations cliniques réelles, plus il tend à perdre en standardisation et en contrôle des variables expérimentales.

Ainsi, selon la place qu'occupe le modèle dans la chaîne de la recherche translationnelle, l'accent peut être mis tantôt sur la reproductibilité et la simplicité du modèle — notamment dans les phases initiales de développement et de caractérisation de biomatériaux — tantôt sur la pertinence clinique, indispensable lors des phases avancées où il s'agit de prédire la réponse thérapeutique chez l'Homme. L'utilisation de modèles cliniquement pertinents est un enjeu crucial, particulièrement mis en lumière par plusieurs revues systématiques qui ont souligné les écarts fréquents entre les résultats issus de la recherche préclinique et ceux observés en essais cliniques [423–428]. Ces écarts questionnent la valeur prédictive de certains modèles animaux et, plus largement, la pertinence scientifique de la recherche translationnelle [423].

Parallèlement, le recours à l'expérimentation animale fait l'objet d'un encadrement éthique et réglementaire de plus en plus strict, en réponse à une attente sociétale croissante en matière de bien-être animal. En Europe, la Directive 2010/63/UE encadre l'utilisation des animaux à des fins scientifiques. Elle impose une justification scientifique rigoureuse, l'application des principes des 3R (Remplacement, Réduction, Raffinement), et le contrôle éthique via des comités d'évaluation compétents. Limiter le recours à l'expérimentation animale au strict nécessaire, tout en garantissant la qualité et la validité scientifique des données générées, est un impératif pour toute équipe de recherche médicale ; le choix du modèle expérimental devenant plus que jamais lourd de conséquences.

I.3.2 Cahier des charges d'un modèle pré-clinique de fente labio-alvéolaire

Le développement d'un modèle préclinique de défaut osseux alvéolaire, destiné à étudier la régénération osseuse dans le contexte des fentes labio-alvéolaires, repose sur un ensemble de critères scientifiques, techniques et éthiques, imposant un cahier des charges complexe.

Le modèle doit reposer sur la création d'un défaut osseux critique, c'est-à-dire une perte de substance osseuse dont la cicatrisation spontanée ne sera pas possible sur la durée de l'étude. Ce défaut, idéalement localisé dans la région alvéolaire (prémaxillaire ou maxillaire), doit être délimité de manière précise et reproductible, à l'aide de repères anatomiques constants. Sa topographie doit permettre de reproduire les caractéristiques essentielles des fentes labio-alvéolaires humaines, notamment la discontinuité entre le processus maxillaire et le prémaxillaire, ainsi qu'un environnement tissulaire comparable, incluant l'existence d'une communication oro-nasale bordée d'un épithélium muqueux de couverture, une vascularisation locale et une flore similaire.

La taille et l'accessibilité de la zone opératoire sont également des éléments déterminants. Le modèle animal choisi doit permettre la réalisation des interventions chirurgicales telles que la greffe osseuse ou l'implantation de biomatériaux à l'aide de technique et de matériel similaires à ceux déployés en centre de soins. L'accès au site opératoire doit être suffisamment aisé pour garantir la standardisation des procédures, limiter les complications, et permettre la réalisation de suivis longitudinaux. L'espèce utilisée doit en outre tolérer les anesthésies répétées, les soins postopératoires et les éventuelles biopsies successives, sans altération significative de son état général ni des conditions expérimentales.

Un des critères essentiels de ce cahier des charges est la compatibilité du modèle avec les principales techniques d'imagerie et d'analyse utilisées en recherche préclinique et clinique. Le suivi longitudinal du processus de régénération doit pouvoir être assuré par imagerie en coupe (CT) ou micro-tomodensitométrie (micro-CT), afin de mesurer le volume osseux néoformé et sa densité. En fin d'expérimentation, l'analyse histologique et histomorphométrique doit permettre d'évaluer la qualité de l'os régénéré, la réaction inflammatoire, la vascularisation, ainsi que l'intégration des biomatériaux implantés. Le modèle doit également être compatible avec les techniques d'immunohistochimie et de marquage cellulaire, afin de suivre l'expression de biomarqueurs spécifiques (ostéogenèse, angiogenèse, inflammation) et de mieux comprendre les mécanismes cellulaires impliqués.

Sur le plan biologique, la stabilité du défaut critique est un prérequis indispensable : en l'absence de traitement, le site ne doit pas présenter de régénération spontanée significative, condition sine qua non pour évaluer l'efficacité des approches thérapeutiques testées. Par ailleurs, le modèle doit offrir un environnement biologique et immunologique pertinent, avec une réponse immunitaire suffisamment comparable à celle de l'humain, afin de permettre l'étude de la biocompatibilité, de la tolérance et de l'inflammation induites par les biomatériaux ou les cellules implantées.

Enfin, ce modèle doit répondre aux exigences éthiques et réglementaires en vigueur (Directive 2010/63/UE, 3R et autorisation par un comité d'éthique compétent).

Face à ces multiples considérations, déterminer le modèle préclinique le plus pertinent demeure complexe. Notre travail a donc débuté par la réalisation d'un état des lieux des modèles pré-cliniques

actuellement disponibles pour l'évaluation des stratégies de prise en charge des fentes labio-alvéolo-palatines afin d'établir les avantages et les limites des différents modèles dans cette indication.

I.3.3 Modèles animaux usuels pour l'évaluation des stratégies de reconstruction chirurgicale lors de fentes labio-alvéolaires et palatines

Cet aspect de notre travail est en cours de valorisation sous la forme d'un article de revue narrative proposé à publication.

I.3.3.1 Résumé

Depuis plus d'un demi-siècle, les modèles animaux occupent une place centrale dans la recherche sur la fente labio-maxillo-palatine (FLMP). Leur contribution a été déterminante tant pour la compréhension des mécanismes embryologiques que pour l'évaluation de nouvelles approches chirurgicales et biomatériaux. Pourtant, leur usage soulève des controverses éthiques grandissantes. Les principes des « 3R » — Réduction, Raffinement et Remplacement — guident désormais la réflexion scientifique, imposant une sélection rigoureuse des modèles, d'autant plus que la FLMP est une pathologie non létale. Ainsi, le choix du modèle animal doit répondre à un double impératif : rester pertinent pour la recherche tout en respectant les standards éthiques et la sensibilité sociétale.

La création de modèles de fentes soulève des défis scientifiques. Pour garantir la transposabilité des résultats, il est nécessaire de produire des défauts osseux dits « de taille critique », c'est-à-dire incapables de cicatriser spontanément. De plus, une véritable communication oro-nasale, recouverte d'une muqueuse épithélialisée, doit être obtenue, car elle reflète fidèlement la réalité clinique, à l'inverse d'une simple perte osseuse aiguë. L'environnement dentaire joue un rôle essentiel : la présence de dents ou de germes dentaires au contact de la fente influence directement les réponses biologiques à la greffe et la faisabilité des traitements orthodontiques.

La similarité des processus de cicatrisation et de remodelage osseux entre l'animal et l'humain est également à prendre en compte (vitesse de croissance de l'os, vitesse de remodelage, type de remodelage osseux…). Ainsi, le chien, le porc et le mouton possèdent un métabolisme osseux et des caractéristiques de remodelage proches de l'Homme, contrairement aux rongeurs.

La similarité anatomique et morphologique intervient également. Les primates et les chats présentent la morphologie naso-palatine la plus comparable à l'Homme, tandis que la dentition des porcs, du chat et des chiens reproduit plus fidèlement l'environnement dentaire humain, condition essentielle pour évaluer les interactions entre greffe osseuse, dentition et traitements orthodontiques.

D'autres considérations, comme la facilité d'élevage, le coût ou encore la perception sociétale de l'animal (animal de laboratoire versus animal d'élevage versus animal de compagnie), influencent également le choix.

Les modèles disponibles se répartissent en trois grandes catégories. Les modèles spontanés, observés naturellement chez certaines espèces comme le chien, le chat ou le primate, présentent l'avantage d'offrir une variabilité proche de celle rencontrée chez les patients humains sans soulever le questionnement éthique de la création d'un défaut sur un individu sain. Toutefois, leur rareté, la nécessité d'un nursing conséquent et la difficulté de standardiser les cohortes limitent leur utilisation. Les modèles congénitaux induits reposent sur l'administration de substances tératogènes ou sur des manipulations génétiques, principalement chez les rongeurs et les lapins. Ils ont permis une meilleure compréhension des facteurs morphogénétiques, mais sont contraints par une mortalité périnatale élevée, une grande hétérogénéité des défauts et des coûts élevés. Enfin, les modèles chirurgicaux induits, consistent à créer artificiellement une fente au niveau de la lèvre, de l'alvéole ou du palais, et sont les plus répandus. Leur force réside dans leur reproductibilité, mais ils ne reproduisent pas totalement la complexité biologique et tissulaire des fentes naturelles. Au-delà de la pertinence scientifique, ils soulèvent une problématique éthique qui remet en question leur acceptation par la société.

Chaque espèce présente ainsi ses atouts et limites. Les rongeurs sont idéaux pour des études à grande échelle grâce à leur faible coût et à la reproductibilité de leurs modèles, mais leur petite taille complique les procédures chirurgicales complexes. Leur capacité à reproduire fidèlement l'environnement de la fente est limité ce qui impacte leur capacité à prédire les résultats qui seront obtenus chez l'enfant. Les lapins constituent un compromis intéressant, offrant une taille suffisante pour tester des biomatériaux et reproduisant certains aspects de la densité osseuse humaine, même si leur remodelage osseux rapide reste un biais. Les ovins et caprins se prêtent à des modèles de reconstruction alvéolaire et à la chirurgie *in utero*, profitant de leur gabarit et de leur disponibilité, mais leur formule dentaire diffère nettement de celle des humains. Le porc, et plus particulièrement le miniporc, s'impose comme un modèle de choix pour les études osseuses : la présence d'os lamellaire et sa taille permettent des interventions proches de la pratique clinique. Toutefois, son entretien coûteux et sa croissance rapide constituent des obstacles à son utilisation. Les chiens, historiquement très utilisés et naturellement sujets aux CLP, représentent un modèle clinique extrêmement pertinent, mais leur statut d'animal de compagnie en limite aujourd'hui l'utilisation. Enfin, les primates, jadis considérés comme la référence pour leur proximité anatomique, sont désormais largement abandonnés en raison de leur coût, des risques sanitaires et des considérations éthiques.

Aucun modèle n'est aujourd'hui parfaitement adapté. Les modèles chirurgicaux, bien que largement utilisés, manquent de fidélité biologique, tandis que les modèles spontanés, particulièrement chez le chien, offrent une pertinence clinique inégalée mais restent sous-exploités. La variabilité des défauts rencontrés restreint la pertinence de leur utilisation à certaines phases proches de la transposition clinique. L'avenir semble résider dans une meilleure intégration de ces modèles spontanés, combinée à l'essor de nouvelles technologies comme la bio-ingénierie, les modèles *in vitro* et *in silico*. Cette

approche intégrée répond non seulement aux exigences de la recherche translationnelle, mais aussi aux impératifs éthiques contemporains.

En définitive, les modèles animaux ont façonné la compréhension et la prise en charge des fentes labio-palatines, mais leur évolution doit s'aligner sur une double exigence : maintenir la pertinence scientifique tout en respectant les valeurs sociétales et le bien-être animal. Les modèles spontanés, lorsqu'ils sont utilisés dans une logique de « One Health » où l'animal bénéficie lui-même des avancées médico-chirurgicales, apparaissent comme une voie prometteuse pour rapprocher la recherche préclinique de la réalité clinique humaine.

I.3.3.2 Article proposé à publication

Pour faciliter la lecture, les tableaux et figures ont été réintégrés dans le corps du texte.

Surgical correction of cleft lip and palate: an overview of pre-clinical research models

Pierre Maitre[1-2], Baptiste Charbonnier[2], Nicolas Touya[2], Pierre Weiss[2], Pierre Corre[2-3], Olivier Gauthier[1-2]

1- Department of Small Animal Surgery, ONIRIS Nantes-Atlantic College of Veterinary Medicine, Food Science and Engineering, Nantes, France.
2- Nantes Université, Oniris CHU Nantes, INSERM, Regenerative Medicine and Skeleton, RMeS, UMR 1229, F-44000, Nantes, France
3- Stomatology and Maxillo-facial Surgery Unit, Nantes University Hospital, F-44000 Nantes, France

A - Introduction

The development of relevant preclinical models that meet the highest ethical standards is a major challenge for future advances in the management of cleft lip and palate. Over the past fifty years, animal models have significantly contributed to deepening our understanding of the complex interactions between genetic and environmental factors involved in both normal and pathological facial morphogenesis. They have also proven essential for evaluating new therapeutic strategies. Although animal models have made major contributions to biomedical research, their use has always provoked, and continues to provoke, intense controversy [429–432].

Government regulations aim to limit animal experimentation as much as possible while maximizing animal welfare [433]. These ethical considerations, which date back to the introduction of the 3Rs principles in 1959 — Reduction, Refinement, and Replacement — are at the heart of this debate [434,430,431]. These principles advocate the use of the minimum number of animals necessary (Reduction), the minimization of pain and suffering (Refinement), and the replacement of animals with non-animal alternatives whenever possible (Replacement).

In recent years, the ethical scrutiny surrounding the use of animal models for non-lethal human conditions has intensified, particularly in the context of labioalveolar clefts. Although these craniofacial anomalies can significantly impact quality of life, they are rarely fatal and are generally managed through staged surgical interventions. The non-lethal nature of the condition raises major ethical concerns when weighed against the use of sentient animals—particularly mammals capable of experiencing pain and suffering—for experimental purposes. As societal awareness of animal welfare continues to grow in 2025, the moral justification for subjecting animals to potential suffering in order to model a condition that does not threaten human survival is becoming increasingly tenuous. Philosophers such as Peter Singer, in his seminal work Animal Liberation, have long argued that it is the capacity to suffer—not species membership—that should ground our moral consideration. Applying this ethical framework calls into question the continued use of sentient animals in cleft research and demands a particularly thoughtful selection of experimental models. Beyond the notion of 'sentient animals', many people believe that certain species—such as dogs, cats, and primates—hold a higher moral status than others, such as pigs, rats, mice, or fish. The social acceptability of a preclinical model plays an especially important role, given that such experiments are often funded by public resources [433].

Given the regulatory, ethical, and societal issues associated with animal experimentation, researchers must therefore justify their choice of animal model with valid and objective reasons [434]. The selection of the most appropriate animal model remains a genuine scientific dilemma. Since the late 20th century, researchers have questioned the relevance of various models in the study of cleft reconstruction, and numerous publications have addressed this issue without a clear consensus emerging to date [429,435–447].

This review presents an overview of animal models for cleft lip and palate treatment that have been or are used to evaluate the potential of new reconstructive strategies.

B - Classification of Animal model of CLP

Animal models of cleft lip and palate (CLP) can be broadly classified into spontaneous CLP models and induced CLP models, the latter being either congenital or surgical.

Congenital CLP models are obtained by administering teratogenic agents to pregnant females, which results in the development of congenital CLP in fetuses or newborns [24,438,448–450]. Alternatively, certain animal strains that naturally produce offspring with congenital CLP can also be created through genetic modification [438,451–456]. These models are primarily used to study the embryology and etiology of cleft lip and palate [24,438,456–460]. However, the creation of these models is costly and time-consuming, and presents several challenges, such as maintaining embryo viability, variability in the size and anatomy of the clefts, miscarriages, as well as feeding difficulties in newborns affected by CLP [170,453,461].

In contrast, surgically induced CLP models involve the surgical creation of a cleft in the lip, alveolar ridge, hard palate, or soft palate. These models offer greater consistency, reproducibility, and applicability compared to congenital models [462]. However, they do not fully replicate the complexity of the biological and anatomical environment of natural clefts, nor the physiological adaptation of tissues to the cleft and their response to surgery. Despite these limitations, surgically induced CLP models are considered an appropriate and cost-effective method, widely used in studies on cleft lip and palate repair techniques and maxillofacial development [437,440–442,445,463–467]. By creating artificial clefts in the lip, hard palate, or soft palate, these models replicate the most characteristic lesions of cleft lip and palate as well as their clinical manifestations.

C- Choosing a Relevant Animal Model: Insights on Criteria and Challenges

The choice of an appropriate animal model depends on several factors and is based on multiple criteria.

Among the key factors to consider are scientific criteria such as the similarity between the animal species and humans in terms of physiological and pathophysiological aspects, as well as the suitability of the model for the specific objectives of the study [429]. The model's ability to reproduce, naturally or experimentally, the various aspects of the pathology—etiopathogenesis, clinical expression, and the biological and physiological behavior of tissues in response to the pathology and its treatment—is an essential criterion to ensure effective extrapolation of results across species [444].

Practical considerations also come into play, including the availability of the model, its size, cost, ease of breeding, maintenance, and handling, as well as ethical and social considerations that affect its acceptability.

Bone physiology

Although non-human primates are phylogenetically closer to humans than other mammals—which might suggest they offer better prospects for translating research findings to the human species—their use as models has been the subject of debate for many years [435,436] due to considerations such as ethical concerns, high costs, and the complexity of the care and maintenance they require. More recently, the selection of animal models has shifted towards criteria based on the similarity of physiological pathways and biological responses, rather than solely on genetic proximity [436 468].

All mammals share a very similar physiology, particularly concerning the mechanisms of soft tissue and bone repair and regeneration. This similarity makes most mammalian animal models suitable for preliminary studies on new materials intended for bone regeneration, as their response to trauma and surgery is generally comparable to that observed in humans [469]. However, despite these similarities, interspecies differences persist, particularly in terms of bone composition, macrostructure, microstructure, and remodeling processes. These variations can significantly impact the relevance of translating results obtained from preclinical models to humans.

This aspect can be illustrated by several examples. While dogs and sheep have bone composition and remodeling rates similar to those of humans, rabbits and rodents exhibit faster bone turnover and different microarchitectures. Rodents, such as rats and mice, have more fragile cortical bone and do not exhibit Haversian-type remodeling in their cortical bone [470]. Their bone metabolism is much more active than that of larger mammals. This increased activity may limit the relevance of results obtained in rodents when extrapolated to human conditions [170]. Rabbits, on the other hand, exhibit bone histology different from that of humans. Although they are larger than rodents, their bone structure and remodeling processes are not identical to those observed in humans [471,472]. In these ‘small animal’ models, macrostructural differences—particularly regarding size and loading conditions—affect the dynamics of healing [473].

Because of these differences, 'large animal' models were initially considered more appropriate for studying skeletal defects, as their bone characteristics, body weight, and mechanical loading patterns are closer to those of humans. However, they are also not perfect from the standpoint of bone physiology. The presence of plexiform bone in large mammals such as sheep and pigs, unlike the primarily lamellar bone found in humans, necessitates cautious interpretation of healing results [474].

Great caution is required when interpreting results from animal studies and comparing them, as inherent differences represent intrinsic limitations of each model.

Facial Formation and Growth of the Facial Complex

An anatomical studies have been conducted to identify the relative contribution of different bones (premaxilla, maxilla, etc.) to the structure of the palate, nasal cavity, and face in various species, with the aim of determining which animal models most closely resemble humans [475].

This study showed that the contribution of the premaxillary bone to the formation of the hard palate varied considerably among species, representing a significant portion (45 to 50% of the total length) in rodents and rabbits, a moderate contribution (25 to 30%) in dogs, monkeys, baboons, and cats, compared to about 20% in chimpanzees and humans [475]. While the relative contribution of the maxillary bone was comparable between baboons, chimpanzees, and humans (50 to 55%), it was slightly lower in dogs,

rabbits, and rats (35 to 40%), and even lower in cats (28%). The contribution of the palatine bone ranged from 45% in cats to 12% in rodents, with values between 20 and 35% in other species [475].

The morphology of the nasal cavity as well as its growth over age were also taken into consideration. Humans, cats, and primates exhibit very similar nasal cavity shapes. Anteroposterior growth profiles were identified as either 'long-faced' versus 'short-faced.' Despite phylogenetic differences, in long-faced animals (rats, dogs, rabbits, baboons), the contribution of the premaxilla increases with age, whereas it decreases in short-faced species (humans, monkeys, cats) [442].

According to these anatomical studies, although short-faced non-human primates exhibit growth profiles closest to those of humans, several non-primate animal models have been identified as suitable. The cat could be a viable alternative due to the similarity of its skull shape, but its closeness to humans as a companion animal raises questions about its acceptability as a model. Although their morphology is more distant, the rabbit, rat, and dog show comparable growth ranges in length and height with age, making them acceptable and cost-effective alternatives to primates for certain experiments aimed at studying the impact of specific procedures on the growth of the facial complex [436,442].

Nature of the Cleft: Natural (Spontaneous), Congenital, or Surgical

A central challenge in cleft repair research lies in developing experimental models that closely replicate the surgical conditions encountered in patients with clefts. In this regard, animal models presenting spontaneous cleft lip and palate (CLP) are particularly relevant. The occurrence of this malformation is well documented in several mammalian species, notably dogs, cats, and certain primates [476–479]. These animals develop spontaneous CLP whose etiopathogenesis and clinical presentation are comparable to those observed in humans, both in terms of the anatomical structures involved and the variety of forms encountered. In fact, the variability in CLP expression in these animal species closely mirrors that described in human patients with congenital clefts.

Nevertheless, spontaneous clefts as models present significant limitations. Under natural conditions, the occurrence of clefts—as a multifactorial condition—remains unpredictable. Although certain lineages appear more frequently affected, these non-experimental strains are relatively rare, raising concerns about their ability to provide a sufficient number of animals for studies. Moreover, in the absence of appropriate care, newborns with clefts exhibit high morbidity and mortality rates, thereby reducing the number of individuals available for further research and generating significant costs related to maintenance and specialized care. Finally, in a non-experimental context, it is impossible to control the morphology, type, or severity of the lesions, which introduces intra-group variability and complicates the interpretation and comparison of collected data.

On the other hand, this variability reflects clinical reality, in which the management of palatal clefts relies on individualized strategies that take into account each patient's specific characteristics. Thus, although cleft variability may be a limitation in an experimental setting, it enhances the model's relevance for clinical translation. Moreover, these models are generally well accepted from both ethical and societal standpoints, as no lesions are induced in healthy animals; instead, the interventions performed are therapeutic in nature and aim to treat affected animals. These animals—dogs, for example—can therefore be regarded as actual patients who may directly benefit from research advances, aligning fully with the One Health approach. This approach is generally well received by the public, provided that no terminal studies are conducted, which implies limiting tissue harvesting and avoiding invasive evaluation protocols.

There are few spontaneous models of facial cleft repair [453,464]. These models are generally based on the use of newborns from specific lineages with a high incidence of spontaneous cleft lip and palate (CLP). The only such model currently described is the canine model of the Old Spanish Pointer, which has a lineage characterized by a relatively consistent type of non-syndromic cleft — a median palatal cleft — and a high incidence rate, estimated between 15 and 20% [464]. These dogs can develop normally, like any other dog, provided they receive appropriate nutrition [480]. This model presents a palatal defect with tissue characteristics and dimensions suitable for the investigation of new surgical techniques aimed at improving the management of congenital palatal clefts [464,480]. A viable model of labial, labioalveolar, or labiomaxillopalatal cleft of this type is still lacking.

Induced congenital clefts

Experimental congenital clefts have been induced during embryonic development in various species, such as rabbits and rodents. Numerous transgenic models and clefts induced by exposure to teratogens have thus been developed in rodents [481]. These models have helped to clarify the morphogenetic factors involved in cleft formation but have not been utilized for the development or improvement of therapeutic interventions due to several challenges. Firstly, the use of teratogens often results in a high rate of intrauterine fetal mortality [170,453,461]. Furthermore, the type of cleft cannot always be precisely controlled, leading to non-standardized clefts that exhibit anatomical variability in terms of type, size, and shape. These induced congenital clefts can also present as syndromic forms of facial clefts [170,481].

Newborns with facial clefts face significant challenges and require specialized care to reduce the high risk of neonatal mortality [170]. Some affected newborns may receive inadequate care from their mothers, or in some cases, even be subjected to cannibalism [170]. The number of animals available for these studies is therefore limited, which restricts both the number of experimental conditions that can be tested and the size of the cohorts studied. This constraint poses an additional challenge for experimental design. Moreover, the cost of this research remains high

No reliable and reproducible model of pharmacologically induced congenital cleft palate currently exists in large animals [462].

Induced surgical clefts

Compared to spontaneous or congenitally induced CLP (cleft lip and/or palate), surgically created CLP offer greater consistency and reproducibility, and have been considered by some as better suited for exploring repair strategies [467].

In the mid-20th century, Harvold and his collaborators were the first to develop animal models of cleft lip and palate (CLP) by creating fissures in the alveolar ridge and hard palate of primates [105]. Since then, the techniques have been refined and extended to other animal species such as dogs, rabbits, cats, and rodents to better meet the specific requirements of different studies. Phylogenetic and morphological similarities with humans initially led to the choice of non-human primates, with the aim of closely replicating the natural environment of clefts observed in patients. However, their cost, the difficulty of conducting experiments on large sample sizes, as well as societal and ethical concerns, remain major concerns.

Moreover, as for many other pathologies, it has been recognized that the use of primates for medical research should not be justified solely based on their phylogenetic proximity to humans [436].

Prerequisites for Modeling a Clinically Relevant Labio-Alveolar Defect

The majority of models currently used for studying facial cleft reconstruction rely on the creation of surgically induced defects. Unlike spontaneous or congenital models, these experimental models have the advantage of being technically feasible in a reproducible manner, while allowing precise control over numerous parameters such as the location, size, and extent of the bony cleft, the type of structures involved, the local environment, and the coverage by the overlying soft tissues [170]. However, these procedures, due to their invasive nature, have raised ethical concerns and questions regarding their ability to accurately replicate the complexity of human congenital clefts. The development of experimental models that closely mimic the natural—biological, physiological, and mechanical—environment of clefts therefore remains a central objective, although it represents a major challenge.

In the natural progression of facial clefts, labial, alveolar, and palatal defects do not show a tendency for spontaneous healing. Surgical management therefore largely relies on techniques aimed at promoting bone regeneration and soft tissue reconstruction. The most common form of human cleft lip and palate manifests as an oronasal communication involving the soft tissues of the lip and vestibule, extending caudally into an oronasal bony cleft bordered by epithelialized mucosa. Erupted teeth are located at the edge of the alveolar cleft, and may even be included within the defect, while quiescent or erupting dental germs are present in the immediate vicinity of the bony edges of the cleft [172].

In order to improve the relevance of these experimentally induced models, various criteria have gradually been identified and incorporated to better replicate the characteristics of natural clefts, and they currently constitute the main approach for modeling cleft reconstruction.

Size and shape of the labio-alveolar defect

Significant variation is observed among individuals with cleft lip and palate, concerning the shape, size, and extent of the cleft, as well as the associated deformities of the facial skeleton [483].

This variability may stem from the very origin of cleft lip and palate, as well as from the timing and type of treatment applied. The disruption of normal morphogenesis leading to cleft formation can result either from a malformation—an intrinsically abnormal developmental process—or from a disruption, that is, a secondary alteration of initially normal development caused by external factors. For the latter, depending on the embryological period and the stage of facial morphogenesis involved, the consequences can vary widely. In this context, it is logical that clefts arising from these different pathological processes do not all exhibit the same tissue deficiencies.

The observed variability can also be attributed to several other factors :

Adaptive factors: these factors arise as a direct response to the presence of the cleft. Once established, it continuously influences the growth and further development of craniofacial structures. Animal models have proven essential for deepening our understanding of these adaptive mechanisms

- Induced factors: these are related to treatments, particularly surgical interventions. Numerous studies using animal models have examined the influence of the timing of the intervention and surgical techniques on the subsequent growth of the craniofacial complex[437,438,442,463,464,484–499].

This variability is well accounted for in spontaneous and congenital models, but it remains incompatible with the creation of induced clefts, where rigorous control of defect characteristics—essential for experimental reproducibility—implies an absence of variability. By nature, all induced defects have this intrinsic limitation, long considered secondary but increasingly problematic as personalized approaches develop, specifically aiming to incorporate interindividual variability. The failure to consider this aspect

of the natural defect may partly explain the challenges in translation and the lack of predictability of certain induced models, as evidenced by the frequent discrepancies observed between preclinical study results and those of clinical trials in humans.

Critical sized defect

Due to the relatively limited vascularization of the human skull, even small losses of bone tissue present challenging healing. In contrast, animals generally possess a much greater capacity for bone regeneration. This difference is a point of concern, as this propensity for spontaneous healing of induced bone lesions influences experimental outcomes and compromises the direct extrapolation of results to humans. For this reason, criteria have been established—depending on the species and the bone site—to create bone defects that will not spontaneously heal during the animal's lifetime[500]. These defects are called critical size defects (CSD). The use of CSD is particularly important when evaluating bone graft materials. CSDs have been described at various anatomical sites (appendicular bones, cranial vault) and have been successfully used to test different bone regeneration strategies [500]. However, these critical defects located outside the maxillary or palatal regions do not accurately replicate the environment of a bone graft in patients with clefts, because essential intraoral factors such as the oral bacterial flora, masticatory forces, and salivary components are absent from these models and their biological environment.

Oro-nasal critical size defects (CSDs), replicating alveolar and palatal clefts, have thus been specifically developed in nearly all animal models. The size and extent of the bone defect necessary to achieve a critical size defect vary according to the species and location (alveolar or palatal).

In addition to defect size, other strategies have been proposed to prevent spontaneous bone healing in alveolar defect models, such as the placement of a stent [172,501–503], a compression device, bone wax [170,337,504–508] as well as the use of hemostatic or antibiotic gauzes [170,507,509–511], at the edges of the defect.

The effectiveness of these alveolar or palatal CSD models has been well documented through macroscopic, radiographic, and histological examinations at various evaluation time points. Although the majority of research teams currently use these CSD models to evaluate cleft repair strategies, historically this was not always the case, which complicates data comparison and extrapolation.

Acute Bone Defect versus True Epithelialized Oro-Nasal Communication

Beyond the question of the size or critical nature of the bone defect, another issue has emerged over time regarding the creation of bone defects for the study of bone regeneration. Alveolar and palatal clefts are congenital malformations, fundamentally different from bone loss resulting from trauma, tumor invasion, or any other cause of iatrogenic ostectomy. Creating a critical defect in the maxillary or palatal bone followed by treatment of the defect within the same surgical procedure—as is done in many studies—does not accurately reflect the biological reality of these congenital malformations.[240,312,314,321,350,351,357,403,461,463,467,481,488,489,491,495,499,509,512–515,515–544]. Indeed, the clinical situation is characterized by a chronic, rather than acute, defect presenting an oro-nasal communication covered by mucosal epithelium [170]. The oral mucosa lining the oral cavity and the nasal mucosa covering the nasal floor, exposed to two distinct environments (the nasal cavity and the oral cavity), create a unique microenvironment that may induce different biological behaviors[170].

This aspect is particularly important in research related to alveolar bone reconstruction. Performing the reconstruction immediately after creating the defect complicates the evaluation of repair; for example, it becomes difficult to distinguish spontaneous healing of the native bone from new bone formation induced by a biomaterial or graft. Moreover, this approach does not allow for the exposure of the biomaterial to salivary components and the oral and nasal bacterial flora. For these reasons, some authors

have proposed a two-stage strategy: initial creation of the bone defect and oro-nasal communication, followed by secondary intention healing of the mucosal epithelium, then performing the graft once the cleft mucosa has healed.[172,501,503,545–548]. Other authors have proposed raising mucoperiosteal or mucosal flaps at the time of defect creation, then suturing them to cover the bony edges, thereby immediately creating an oro-nasal fistula lined with mucosal epithelium[172,358,462,502,503,510,511,547–549,549,550]. After a healing period, these two approaches allow for delayed bone repair of a fully epithelialized alveolar cleft. This principle of delayed repair following cleft creation has also been applied in ovine models of in utero creation and repair of cleft lip [440,551–553].

Defect location

In order to closely replicate the actual anatomical environment of the cleft and to identify facial growth abnormalities secondary to the presence of a primary and/or secondary palatal cleft as well as its repair, particular attention is given to the typical location and configuration of alveolar and palatal clefts. This involves creating bone defects at the premaxillary/maxillary junction to simulate alveolar clefts, and along the midline of the hard palate to reproduce palatal clefts.

Unfortunately, historically, some cleft lip and palate (CLP) repair models have relied on creating simple, non-anatomical defects in the maxilla of small animals, such as performing a maxillary or palatal window to establish communication between the oral and nasal cavities in rats [481,515,519,542] and rabbits [527]. This type of model has allowed the creation of critical size defects (CSD) with oro-nasal communication but has failed to reproduce the location at the premaxillary/maxillary suture or the three-dimensional environment encountered in clinical practice [170].

Dentition

Another characteristic specific to alveolar clefts is the presence of dental structures in the surrounding bone, including deciduous teeth, permanent tooth germs, and erupted permanent teeth. This configuration implies a specific biological environment as well as a particular physiological response to grafting and repair, making it necessary to preserve these structures during the surgical intervention. Reproducing this dental environment is essential in cleft repair studies, particularly to evaluate the ability of graft biomaterials and newly formed bone tissue to support the eruption of permanent teeth, as well as in research related to orthodontic procedures.

As mentioned earlier, animal models exhibit notable differences in the dental environment depending on the species. Among large animal models, sheep and goats have proven less suitable than primates, pigs, dogs, and cats due to the particular structure of their upper dentition, notably the absence of maxillary incisors and canines [554]. Small animal models also fail to accurately reproduce the human dental environment due to the absence of canines, the lack of an adequate deciduous dentition, and the continuous growth of their teeth.

Alveolar models have been developed to try to replicate this environment, notably by extracting certain teeth from the incisor (premaxillary) or maxillary bone while preserving functional teeth at the edges of the defect. Another approach involves performing an ostectomy in an edentulous region of the maxilla [317], In this case, the presence of functional alveolar teeth will depend on the extent of the ostectomy window. Some maxillary cleft models, whether developed in small or large animals, do not have teeth bordering the created cleft.

Recently, attention has focused on iatrogenic injuries to dental roots during the creation of bone defects, highlighting the potential consequences of severe root damage, including unnecessary pain as well as

the introduction of pulpal bleeding and cells into the defect [542]. Adaptations to existing protocols have been proposed to minimize these risks [542].

Dentition, occlusal function, and the replacement of deciduous teeth by permanent teeth are also important factors. Efforts have been made to use animal models whose dentition resembles that of humans, particularly regarding the presence of deciduous teeth when modeling an alveolar cleft, since dental germs are generally present at the time of repair.

The dental formula of commonly used animal models is shown in Figures 1 to 7. Short-faced primates share with humans a similar deciduous and permanent dentition, with the same dental formula (comparable curvature, absence of edentulous regions) (Figure 7). Pigs (Figure 4), cats (Figure 5), and dogs (Figure 6) exhibit fairly close dental formulas, with some slight modifications and transitions through deciduous dentition.

Caprine and ovine models (Figure 3), due to the absence of maxillary incisors and canines, fail to accurately reproduce the natural dental environment of an alveolar cleft.

Rats and mice have dentition characterized by the absence of canines and deciduous teeth, as well as continuous growth of their permanent teeth (Figure 1). Similarly, rabbits (Figure 2) are born with deciduous teeth but lose them rapidly thereafter. This absence of deciduous dentition and the presence of continuously growing teeth can pose problems, especially for research on bone-tooth interactions.

The diastema, defined as a naturally edentulous region on the dental arch, is common in animal models but generally absent in humans. Diastemas have been successfully used to create alveolar defects simulating clefts, allowing normal teeth to be close by while limiting the need or extent of tooth extractions. This is particularly relevant in cats, where the natural diastema between the upper incisors and canines is located at the premaxillary/maxillary suture—the site where the alveolar cleft naturally occurs—and in close proximity to teeth on both sides, similar to the human child.

In utero Cleft Timing

The timing of defect creation is a subject of debate, particularly in in utero models. Clefts have been surgically induced at various stages of facial morphogenesis to identify the period during which defects do not heal spontaneously and develop into clinically relevant clefts while minimizing fetal mortality.

Clefts have thus been successfully produced in utero according to species-specific timelines and have been used to study cleft repair before birth, determine the optimal timing for reconstruction, and evaluate the effectiveness of different surgical procedures.

These models have been developed in rodents, rabbits, sheep, and primates.

Lip clefts have been successfully created in rat and mouse fetuses between 8 and 19.5 days of gestation [555–558 557–560], Offering advantages such as relatively low cost, a short gestation period, and a large number of fetuses per litter [440,555]. However, concerns have been raised regarding maternal recovery, the care of newborns with defects, and the potential risk of cannibalism [558,561].

In utero rabbit models for the creation of clefts have also been proposed [562]. In rabbits, lip clefts are created at 24 days of gestation [563]. Their size and reproductive rate facilitate their maintenance as well as the production of a large number of cases. Their short gestation period limits the occurrence of growth anomalies or spontaneous healing of surgically induced and unrepaired clefts [440]. Their larger size compared to rats and mice facilitates the surgical creation and repair of induced clefts.

Ovine models have been used as large animal models. In these models, the creation of a labioalveolar cleft occurs between gestational days 60 and 64 [553], cleft lip at day 75 of gestation [564], cleft palate between days 70 and 133 [565]. They allow for an accurate simulation of human congenital cleft size, providing a

faithful reproduction of the alveolar cleft [440]. Ovine models exhibit low rates of fetal mortality, abortion, and preterm birth, and are less prone to maternal neglect of affected fetuses. The larger fetal size allows for more complex procedures, such as mucosal edge suturing of the induced defect [553], assessment of alveolar repair and grafting techniques [566] as well as endoscopic cleft lip repair [567]. Surgically induced palatal clefts have also been reported in sheep [565]. However, these in utero large-animal models are generally more expensive, require increased maintenance, care, and housing, and are limited by the small number of fetuses per gestation and the longer gestational period, which constrain experimental sample size.

Primate models have also recently been used to create cleft lip models [559] In baboons, cleft lips have been induced between 95 and 105 days of gestation[559], defects were limited to the lip and did not involve the alveolar bone. This model offers advantages due to anatomical similarities of the uterus, placenta, and fetuses, as well as fetal postoperative complications comparable to those in humans. However, limitations include low reproductive rates, ethical and societal concerns, and high maintenance and care costs.

Applicability of the surgical protocol

As cleft repair involves specialized and complex procedures, factors such as defect size, mouth opening, and anesthetic risk must be considered when selecting a model. Large animal models and rabbits are generally preferred, as they allow for the creation of defects comparable in size to those in pediatric patients, and their larger oral cavities facilitate the application and transfer of surgical techniques used in humans. A wide oral opening, as seen in dogs, cats, and primates, also enables complex and repeated intraoral procedures. Small rodents have been used to create critical-size defects (CSDs) simulating alveolar clefts due to their ease of handling and low cost. However, these defects are typically much smaller in volume than human alveolar clefts, making grafting and reconstruction procedures technically challenging, prolonging anesthesia time, and increasing associated risks, thereby limiting their relevance

D - Animal Models in Research on Surgical Reconstruction of Cleft Lip and Palate

This section provides a descriptive overview of models used over the past fifty years for modeling cleft lip, alveolar, and palatal defects in reconstruction studies. Literature data on critical-size defects located outside the alveolar, maxillary, or palatal bones were excluded.

Small animal models

Rodents (Figure I.3 1)

Cleft lip

Cleft lips in mice were induced by full-thickness excision of a wedge from the upper lip and underlying maxilla at gestational day 16. The cleft remained visible 24 and 48 hours post-procedure, with fetuses exhibiting poor lip continuity and asymmetry; however, significant refusion was observed after 48 hours [557]. Leitão et al. identified gestational day 19.5 as the optimal timing for fetal lip defect creation by excision to minimize refusion risk [555,568]. Yan et al. used a similar fetal cleft model to study differentially expressed proteins involved in scarless fetal healing, finding that clefts created at 16.5 days healed completely without scarring, unlike those made at 18.5 days [556].

Cui et al. demonstrated that fetuses with clefts created by incision alone (without tissue removal) showed lip regeneration at birth, whereas those with tissue excision retained lip defects at birth [555].

Cleft lip repair has also been studied in adult rats to assess orbicularis oris muscle regeneration and function following full-thickness wedge excision (7 × 7 × 4 mm) of the upper lip [514].

Alveolar Cleft

In terms of alveolar cleft models, defects of varying sizes and shape (from 2 mm round [515] to 9mm long [569] were created in the middle of the premaxillary bone of adult rats to induce a CSD [403,461,515,518,569]. In most cases the soft tissues were elevated and then sutured back. The relevance of these models was assessed through histological analysis and µCT monitoring over a period of 2 to 12 weeks. Most studies reported limited bone regrowth and a lack of defect closure until 6-8 weeks but complete or near-complete bone healing has been described at 12 weeks. This type of model, although not ideal as a CSD, has been used to test various biomaterials and tissue engineering strategies, including chondroid bone grafts [516,517], bisphosphonates [461,518] and dental pulp stem cells [524].

Defect of different size entering the nasal cavity (5*5 to 7*4mm) has been created over the edentous part of the maxillary bone (incisor-molar diastheme) in adult rats, after elevation of gingival mucosa [357,481,522] or extra-oral incision [519] to modelized a CSD. Some bone deposition and reduction in size of the defect were observed over 12 weeks period on histology and uCT, without complete healing of the defect [357,481]. This model was used to assess alveolar bone regeneration with scaffold-based rhBMP-2 therapy [357], hydroxycholesterols [520], and Wharton's jelly [521], *or* cancellous bone, Beta tricalcium phosphate seeded with adipose-derived stem cell [522].

Mostafa et al. conducted a comprehensive analysis of the limits of the aforementioned mid-premaxillary defect [569] and maxillary defect [481] models, regarding the risk of injury to adjacent structures (e.g., teeth, nasal mucosa) and proposed a reduction in defect size [542] maintaining the critical size nature. This modified model was subsequently used to assess cleft reconstruction using collagen and nanofiber scaffolds incorporating bone morphogenetic protein [523].

Sun, and colleagues developed an 4*4 mm alveolar defect in the maxillary dental region of adult rats by extracting the first molars [508] and suturing the oral mucosa. Micro-computed tomography and histologic analysis revealed that the defect filled with bone wax had a larger defect with a smaller healing rate compared to the unfilled defect. Such defects created with ultrasonic device (leaving mucosal covering over the defect) and priorly filled by bone wax for 4 weeks, were used to assess various grafting materials and orthodontic tooth movement in the regenerate bone [337,338,504–506].

Isolated palatal cleft model

Secondary cleft palate have been modelized in adults rats by creating rectangular defect (5-7 mm long to 1,3-2mm wide) in the midline of the hard palate from the anterior border of the first premolar to the posterior border of the hard palate, ever preserving the nasal and oral mucosal covering [570] or not but covering it with silicon plate [525]. CSD was demonstrated histologically and on CT examination over a 8-12 weeks period, with some bone formation at the periphery of the defect but a persistent central void.

Recently, a congenital defect model based on the natural palatine fissure - a congenital bone-deficient area in rodents - was developed to evaluate bone grafts [526]. A longitudinal incision was made along the lateral border of the palatine fissure, and a mucosal flap was elevated. The underlying periosteum was then elevated dorsally over the palatine process and nasal septum. The flap was subsequently repositioned into the nasal cavity, creating a defect surrounded medially and laterally by cortical bone and periosteum. After 16 weeks, no hard tissue formation was observed in the operated palatine fissure.

Punch biopsy of various sizes (1,5 in mouse to 4.5 in rats) over the palatine fissure and anterior part of the palatine process have also been reported to create a true oronasal fistula[571].

Additionally, experimental models of palatal wounds in rodents have been used to assess soft tissue healing and its implications for cleft palate repair. For instance, a strip of mucoperiosteum was removed from the hard palate in rats to study these effects [572,573].

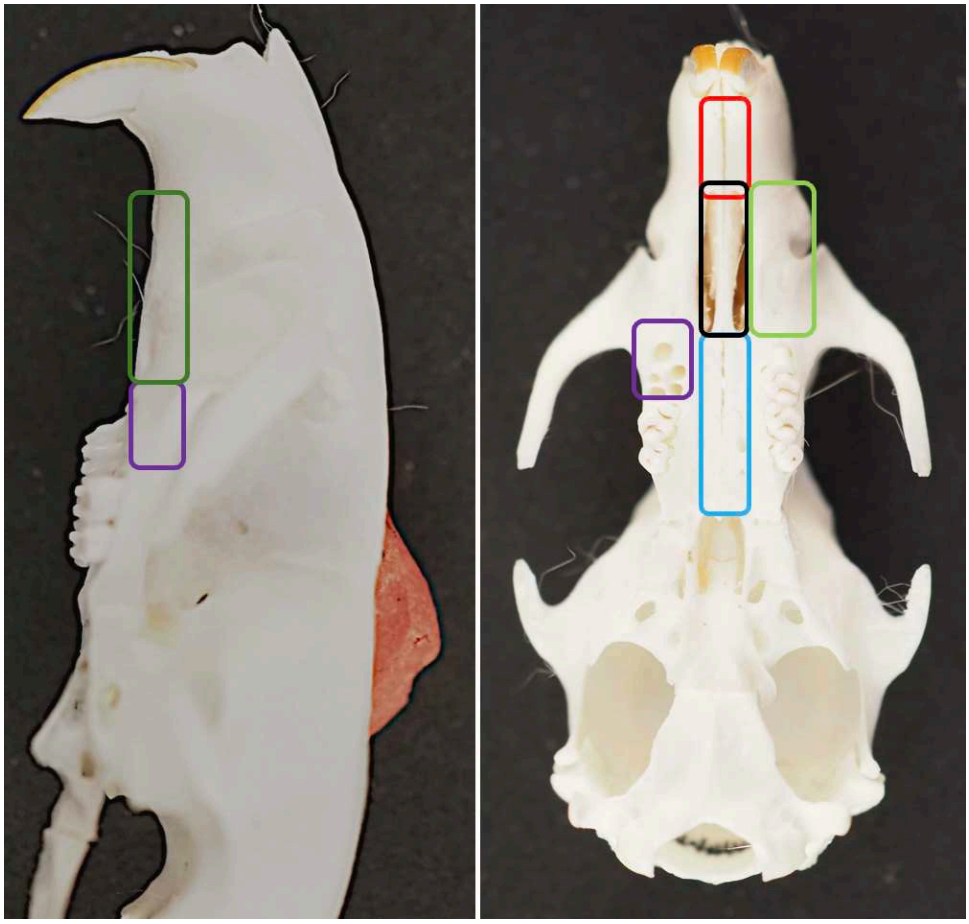

Figure I.3-1 : Location of defects used to model bone clefts in rodents, Photo credits (Comparative Anatomy Unit, Oniris VetAgroBio)

Premaxillary defect (red)[403,461,515,518,523,524,569]

Maxillary defect : Alveolar process - Edentulous part (green)[337,338,481,504–506,519,522]*- Dentate part (purple)*[508]

Palatine fissure (black)[526]

Palatine process (blue)[525,570]

Dental formula per hemi-arch (upper-lower): Incisors 1-1, Canines 0-0, Premolars 0-0, Molars 3-3.

Lagomorphs (Figure I.3 2)

Congenital cleft model

Despite anatomical differences, biomedical research has often recourse to rabbits due to their rapid growth, which allows for shorter follow-up periods. Chemically induced cleft palate in rabbits has been extensively studied in teratogenic research [574–581]. Additionally, iatrogenic induction via internal radiation has been documented [582].

More recently, Liu and colleagues developed a congenital cleft palate model in New Zealand rabbits by administering 1.0 mg of dexamethasone intramuscularly from gestational days (GD) 13 to 16 [583].

Newborns delivered by cesarean section were initially fed via gastric tube for the first four weeks. Cleft palate was observed in approximately 60% of the infants, with an overall survival rate of 65.6%. Liu and colleagues provided a comprehensive anatomical and histological description of this congenital model from birth to one month of age. The cleft type remained consistent, with nearly all infants exhibiting a complete cleft palate, except for one case. Thanks to the feeding technique, there was no significant difference in body weight among the cleft rabbits.

The congenital model exhibited anatomical defects, histological characteristics, and nasal-maxillary abnormalities similar to those found in humans, including alterations in bone, dental, and soft tissues. Unlike surgically induced models, this congenital model more accurately reproduces the histological disorders of the soft palate, such as epithelial thickening, loose connective tissue hyperplasia, glandular degeneration, and muscle mass and fiber organization disorders. The authors suggest that this model could serve as a reliable tool for assessing new surgical strategies and providing preclinical training for junior cleft surgeons.

Surgically induced model

Cleft of the soft palate

Schultz was the first to use rabbits as a model for studying soft cleft palate by performing a midline surgical excision and thermocoagulation[584]. This model was used to assess the effects of cleft palate on the Eustachian tube.

Cleft Lip

Rabbits have been used to model scar formation resulting from cleft lip repair.

Model relies on the full-thickness removal of a portion of the upper lateral lip. After a mucosal and muscular reconstruction, the dermal skin edge were cauterized and left unsutured to encourage scarring [585]. Mature scar tissue was confirmed visually and histologically at 35 days post-surgery. This model was designed to assess strategies for managing post-surgical scarring [586].

In a similar field of study, a model of scar hyperplasia after cleft lip wound repair has been developed [587]. The natural median hare lip fracture in rabbits was repaired using the Millard cleft lip method with sutures were removed early, at 7 days. The highest degree of scar hyperplasia was then observed at 3-4 weeks post-surgey (gross examination, histology and immunohistology)[587].

Alveolar Cleft

Alveolar cleft models have been developed to study bone regeneration and repair strategies.

Maxillary defect has been created by removing bone in the edentulous region of the maxilla, with bone ostectomy performed to reach the nasal cavity [509,588,589]. Bone defect varying in size from 6mm [527] to 1 cm wide [509] and extension some extended from the midline of the oral cavity to the middle of the nasal bone [509]. The communication between the oral and nasal cavities was either left open and temporary packed with antibiotic-impregnated gauze for 1 week leading to the creation of a true epithelialized oro-nasal fistula or closed with oral mucoperiostal flap. Gross and histological examination showed partial filling of the defect by fibrous tissue and bone formation at the margins, confirming the creation of a

critical-sized defect 6 [589] and 12 weeks post operatively[509]. This model was used to test the efficacy of a bioabsorbable membrane [527] and rhBMP2 liposomal solution injections on bone regeneration [589].

A model of alveolar cleft defect has also been described by removing one of the maxillary incisors [170] after lateral ostectomy performed along the curvature of the central incisor root to reach the nasal cavity. The residual defect was then closed by oral mucosal flaps [590] ; or left open and filled by bone wax and hemostatic sponge to prevent fibrous healing and allow subsequently re-epithelialization with oral mucosa, leading to created a 7-8 mm wide defect, similar to those encountered in humans, with communication with the nasal cavity and a mucosal lining[170] with no feeding issues reported. Micro-CT imaging, gross and histological analysis confirmed no bone regeneration at 8 weeks [170,590] and 6 months [590]. This model was used to evaluate bone regeneration using non-demineralized xenogenic dentin with β-tricalcium phosphate (BTCP) [507] and bone collagen particles combined with human umbilical cord mesenchymal stem cells [590].

Cleft alveolar and cleft lip model

El-Bolke et al. described an cleft alveolar and cleft lip model with a full-thickness median incision of the lip, followed by the removal of premaxillary and maxillary alveolar bone, extending into the nasal cavity after the extraction of central and accessory incisors [549]. The ostectomy was extended medially until reaching the midline and posteriorly, creating a 1 cm wide cleft. The nasal mucosa was divided to create a nasal flap, which was then sutured along with palatal, buccal, and labial mucosal flaps to provide an epithelial lining for the defect. Six weeks after surgery histological examination revealed a complete oronasal communication lined by healthy epithelial tissue [549].

Combined lip, alveolar and palate model

Eisbach and Bardach developed a model of cleft lip, alveolar cleft, and cleft palate in rabbits[493], by removing the cranial half of the upper lip unilaterally, the cleft in the hard palate was created by a full-thickness ostectomy of the palatine process and removal of the oral and nasal mucoperiosteum. The alveolar cleft was created by removing a full thickness 5 mm wide ostectomy lateral to the maxillary incisor, extending into the nasal cavity. This model was extensively used by Bardach's team and others to assess the effect of lip pressure, various lip dissection and reconstruction techniques and pharmacological manipulation on maxillofacial growth [437,485,487,490,491,493 591]. Quite similar model without the creation of the lip defect was used to assess growth disturbance after untreated cleft [498].

Engdahl et al developed a similar model by making an incision on the rabbit snout rather removing the upper lip. Later, Griffioen modified this technique by leaving the nasal mucosa intact [495].

Isolated palatal cleft model

Palatal cleft models have been obtained by removing the palatine process of the maxillary bone. Different sizes of defects have been proposed from 4 mm round [529,592] to a complete 5mm wide ostectomy [467,528]. Full thickness defects were left open [529] or the nasal mucosa to the oral mucosa were sutured together to promote mucosal lining of the edge of the defects [528]. Some defects might not be a proper critical-sized defect (CSD) as spontaneous bone healing was observed after 4 months[529].

Recently, Sun et al. provided valuable data by comparing bone regeneration in three different cleft palate models: hard palate cleft without soft palate involvement, alveolar process cleft (cleft in the edentulous

maxillary region between the incisor and premolar), and alveolar cleft [467]. For the hard palate cleft, different extents of ostectomy were performed. After 8 weeks, in the hard palate model, complete self-healing was observed in partial ostectomy defects (anterior or left part), while partial self-healing was noted in the complete hard palate ostectomy (complete removal of the palatine process on both side), with some bone regeneration at the edges of the defect. This led to nearly a 50% reduction in the size of the cleft. Critical-sized defects (CSD) were only in complete ostectomy cases [467].

Isolated palatal cleft models were used to assess hard palate repair with a bioengineered autologous bone substitute [529 592] and with distraction osteogenesis [528].

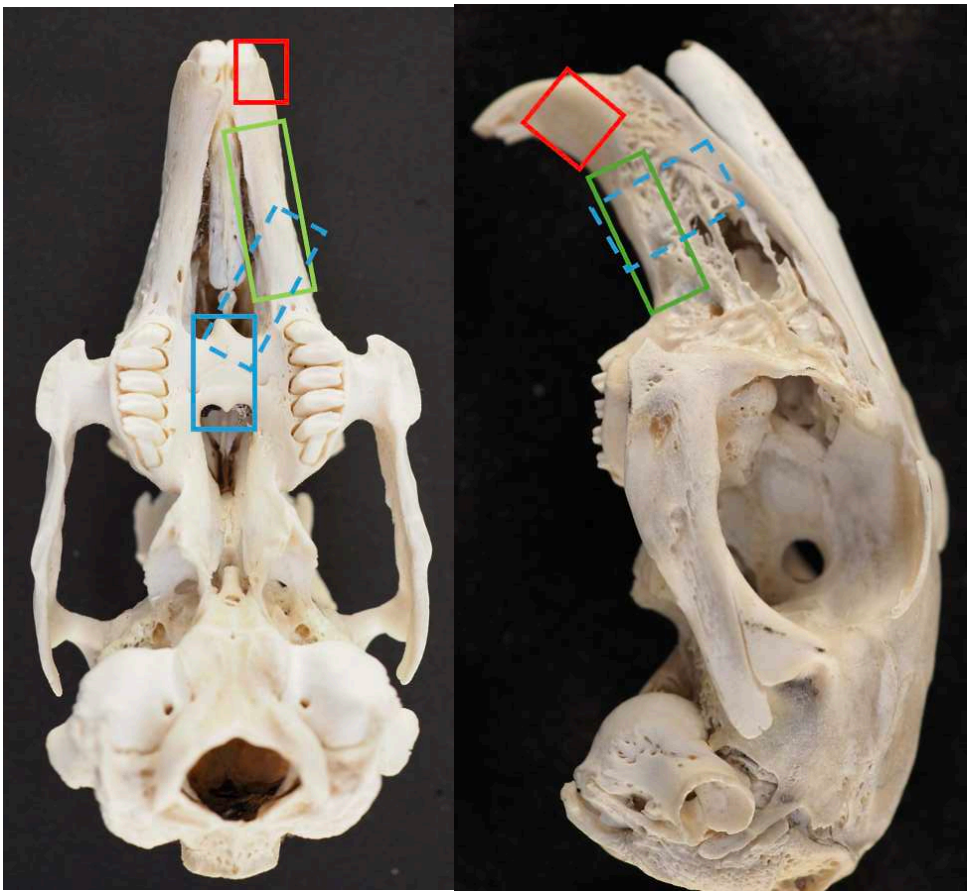

Figure I.3-2 : Location of defects used to bone cleft models in rabbits (credits : Comparative Anatomy Unit, Oniris VetAgroBio) :

Premaxillary defect (red)[170,467,549,590]

Maxillary defect :

- *Alveolar process, Edentulous part (green)*[509,527,589]
- *Palatine process (blue):Full + dotted*[498]*, Full*[467,528,529,592] *Dotted* [437,484,485,487,490,491,493,495,540]

Dental formula per hemi-arch (upper-lower): Incisors 2-1, Canines 0-0, Premolars 3-2, Molars 3-3.

Fetal model of alveolar and cleft lip

In 1990, Longaker and colleagues proposed a rabbit model of surgically induced fetal alveolar and lip cleft defects to assess in utero cleft lip repair [563]. The surgery was performed on 24-day gestation (DG) fetuses by making a 1 mm wide full-thickness excision of the fetal lip and anterior maxillary alveolus halfway between the midline and the labial commissure. The survival rate of clefted fetuses ranged from 64.7% to 76.6%. Gross examination confirmed marked facial asymmetry in the unrepaired cleft, with fully epithelialized patent clefts in both the alveolar and lip areas without healing 19 days after the

creation of the cleft [563]. The same technique was used to describe postnatal facial growth, comparing normal rabbits with those that underwent in utero clefting and in utero repair [593], and describe fetal cleft lip repair in relation to hyaluronic acid content [562,594].

Large animal models

Ovine – Caprine (Figure I.3 3)

Congenital cleft model

Creation of syndromic congenital cleft lip and palate due to teratogen exposure has been described in both sheep and goats [595]. Experimental teratogen induced cleft palate model in goat had been described [596] with the administration of pieridine alkaloid teratogene anabasine at GD 32 to GD41 leading to a 97% cleft palate occurrence. Morphologically the median bilaterally secondary palate cleft was very similar to human, extended form the posterior aspect of the alveolar ridge to the uvula with complete detachment of the vomer [596] and expressed a maxillary hypoplasia, a midfacial retrusion and malocclusion [596,597]. This model has been proposed to assess questions related to craniofacial growth and palatal function after in utero repair.

Surgically induced cleft model

Surgical models of cleft lip and alveolar cleft have been described in goat and sheep.

Alveolar Cleft

In 2011, De Ruiter and colleagues developed a novel alveolar defect model in goats by extracting the second maxillary premolar, elevating the buccal and palatal mucoperiosteum, and creating a two-wall defect by removing 1 cm^3 of nasal, buccal, and palatal bone while leaving the nasal mucosa intact [351]. Since no unrepaired control was included in this study, this defect model cannot be accurately classified as a critical size defect model. The model was used to evaluate bone substitute (β-tricalcium phosphate (BTCP) particles vs autologous cancellous bone graft), and to study the effects of orthodontic treatment on tooth movement into the defect three months after grafting [351]. The same experimental model was later used to assess bone regeneration with BTCP putty [350], and to compare autologous bone graft and hydroxyapatite/chitosan gelatin scaffolds, incorporating bone morphogenetic protein 2 (BMP2) and umbilical cord mesenchymal stem cells [530].

Similar alveolar cleft model has been used in sheep [240] by extracting the first upper deciduous molar and the premolar tooth germ in sheep, removing alveolar bone to create a 1 cm^3 cavity reaching the nasal cavity. After removing the nasal mucosa, defects were covered by oral mucoperiosteal flaps. Radiographic follow-up showed no bone formation into the sham group up to 12 weeks post operatively, however, after 26 weeks, bone regeneration occurred in the defect which might precludes its classification as a congenital secondary defect (CSD) model. This model was used to assess bone regeneration in the defect following autologous bone grafting with different architectural sources [240].

Fetal model of alveolar and cleft lip

The lamb model has gained prominence as a model for cleft lip and palate repair, particularly with regard to in utero repair strategies. In 1992, Longaker and colleagues were the first to describe a model for fetal cleft lip repair in lamb [564]. This model involves creating an alveolar and lip defect in a 75-day gestation fetus by removing a 3 mm wide paramedian section of the fetal lip and premaxilla following hysterotomy before its reintroduction into the uterus. Epithelialization of the lip cleft was confirmed at 7, 14, and 21

days postoperatively. The evolution of the alveolar defect was assessed, with true epithelialized oronasal communication confirmed at 7 and 14 days postoperatively without significant mortality. By 21 days postoperatively, mucosal healing was observed at the alveolar cleft site, but a bony cleft was still palpable, though without true oronasal communication, confirming the creation of a congenital secondary defect (CSD). In utero facial growth showed an asymmetrical upper lip and nose, with maxillary retrusion on the left side. This model has been used to evaluate in utero repair of cleft lip and alveolus immediately after their creation and to document the efficacy of the procedure regarding scarless wound healing and subsequent maxillary growth patterns [564,594]. Stelnicki and colleagues modified this model into a two-step procedure, where in utero repair was performed 20 days after the initial creation of the epithelialized defect. This two-step approach allowed the defect to be covered by epithelium, more closely mimicking a true congenital cleft as observed in humans. The model was used to compare the outcomes of in utero repair of cleft lip versus neonatal repair [551] and endoscopic in utero lip repair [552].

More recently, Wenghoefer and colleagues created a cleft in utero in lamb fetuses between 60-64 day gestation by removing a full-thickness portion of the lip with a cold blade and creating a cuneiform alveolar defect [553]. Unlike previously described fetal models, in this model, mucosa on both sides of the oronasal communication was sutured over the cleft borders to prevent immediate healing. This model was employed to evaluate prenatal cleft lip defect repair (71-78 days gestation) compared to postnatal repair [553]. The fetal surgically induced model of alveolar and cleft lip in sheep has been extended beyond lip repair to include the evaluation of alveolar repair and grafting techniques [566] and fetal facial growth [598].

Another fetal model of surgically induced palatal cleft in sheep has been described [565]. In this model, a defect was created in lamb fetuses between 70 and 133 days of gestation by removing a 15 × 20 × 3 mm strip of both the soft and hard palates. The repair aimed to document the absence of scar formation in fetuses operated on before 112 days of gestation [565].

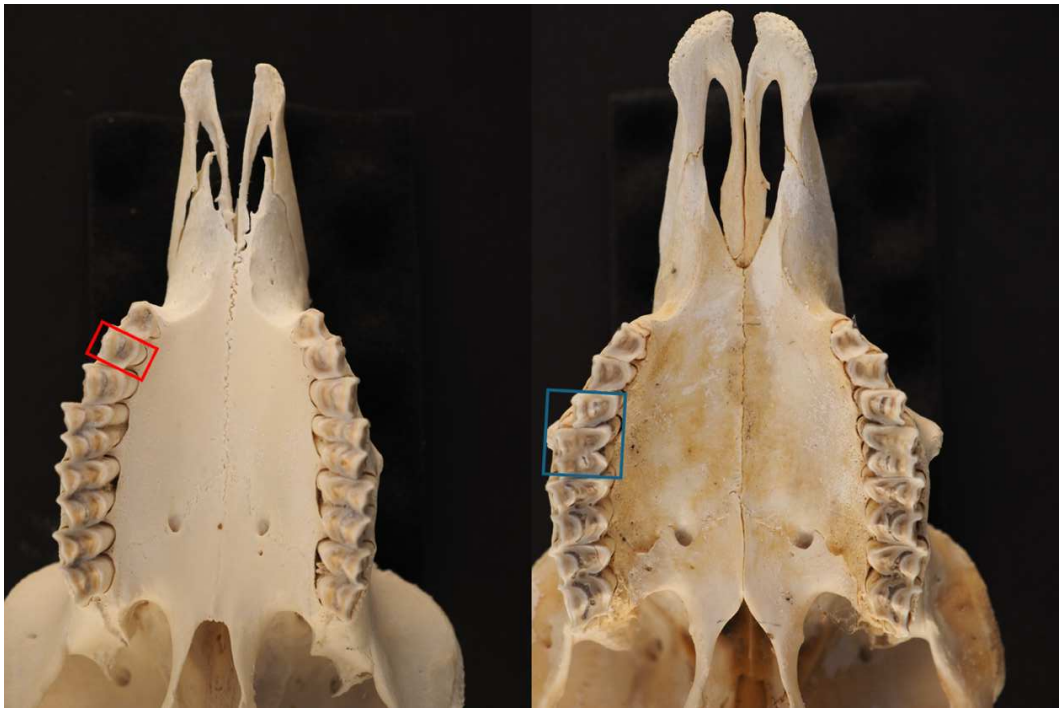

Figure I.3-3 Location of defects used to simulate bone clefts in sheep and goats (credits : Comparative Anatomy Unit, Oniris VetAgroBio) :

- *Alveolar defect in sheep (blue)*[240]
- *Alveolar defect in goat (red)*[350,351,530]

Dental formula per hemi-arch (upper-lower) for sheep and goat: Incisors 0-4, Canines 0-0, Premolars 3-3, Molars 3-3.

Swine (Figure I.3 4)

Congenital cleft model

Spontaneous congenital clefts associated with genetic alterations, such as chromosome imbalances and translocations, have been well documented in the literature [599–602] with syndromic and non-syndromic forms including unilateral or bilateral cleft lip, cleft lip and palate, and isolated cleft palate. This spontaneous model has been used in morphological studies [603] to elucidate the dual origin of incisor eruption in both normal and cleft-affected minipigs. However, such spontaneous cases have not yet been utilized for research in cleft lip and palate repair.

The creation of congenital cleft lip and palate through teratogen exposure has also been extensively reported in pigs [604–607], but again, these models have not been used for research in cleft lip and palate surgery.

Surgically induced cleft model

Surgically induced defects in pigs and minipigs have been widely used in cranio-maxillofacial surgery to mimic cleft lip and bone defects in the alveolar and palatal bones [443].

Cleft lip

In a different field of research, pig models have been proposed for the education and training of cleft lip and palate procedures. Lutz presented the use of pig snouts as an ex vivo model for the education and

training of bilateral cleft lip surgery [608]. Additionally, Elayah and colleagues described the use of pig tongues as palate simulators for Furlow double opposing Z-palatoplasty [609].

Alveolar Cleft

Henkel and colleagues developed an alveolar CSD (critical-sized defect) cleft model in juvenile pigs [321]. They created full-thickness bone defects of different width (2-8mm) in eight-week-old pigs, anterior to the maxillary canine, extending to the nasal periosteum and closed with mucoperiosteal flaps. Eight months after the creation of the defect, only the 8 mm wide defect did not achieve complete periosteal ossification, defining it as a critical-sized defect for alveolar bone in swine. This defect model was used to study the closure of the alveolar defect by distraction osteogenesis [321]. A high rate of complications was reported (loosening of the device), highlighting poor compliance and associated challenges in terms of ease of care with this model.

Another defect model was developed after the bilateral extraction of some upper incisor maxillary teeth [531]. After reflecting full-thickness gingival and palatal flaps, bilateral alveolar bony defects (20 x 10 x 10 mm) were produced. This model was used to assess bone regeneration engineered autologous bone marrow mesenchymal stem cells [531]. Even though control group (empty defects) was not set up, this model likely represents a CSD as the alveolar defect exceeds the critical size of 8 mm used by Henkel.

More recently, Zhou and colleagues described the creation of unilateral and bilateral cleft-like alveolar defects in juvenile minipigs using a piezotome [554]. For the unilateral cleft, the alveolar defect, the ostectomy reached the nasal cavity and nasopalatine foramen while leaving the nasal mucosa intact, the third incisor was included, resulting in a 1.7 to 2 cm long defect. For bilateral cleft modeling, a similar procedure was performed but the ostectomy included the second incisor rather than the third, and the medial alveolar bone remained to maintain bone support and prevent central anterior maxillary instability. The absence of spontaneous healing was confirmed at 1 and 3 months postoperatively by CT and histologic examination [554] in the control defect of both models.

Cleft of the hard palate

Minipigs and pigs have also been used to model cleft palate and non-healing palatal oronasal fistula, which is a common complication encountered in cleft palate surgery.

In 2019, Liu and colleagues developed a palate defect model in 2-month-old minipigs. A 5 × 5 × 15 mm rectangular bone and soft tissue defect was created in the mid-hard palate at the level of the first maxillary premolar [610]. After six months, the defect had partially healed and narrowed but remained open. This model was used to assess maxillary growth six months after conventional cleft repair, comparing it to distraction osteogenesis treatment and unrepaired defects (control) [610].

Several teams have attempted to design appropriate models for non-healing palatal oronasal fistulas in juvenile [545,611]and adult [546] pigs and minipigs. Round defects of varying sizes have been created in the mid-hard palate, ranging from 10 mm [545] to 15 mm [546,611]. The nasal septum and the edges of the bony palate at the periphery of the defect were roughened beyond the mucosal edge. The communication was left to mature for two weeks to form a fully epithelialized oronasal fistula, eventually protected by a silicone dental cast [611]. Gross and histological examinations at 6 to 8 weeks revealed a patent, epithelialized oronasal communication despite some reduction in size, confirming the creation of a critical-sized oronasal fistula. This model was then used to compare fistula repair using acellular

dermal matrices [545], human amniotic membrane [546,611], porcine amniotic membrane [611], and porcine small intestine submucosa [611].

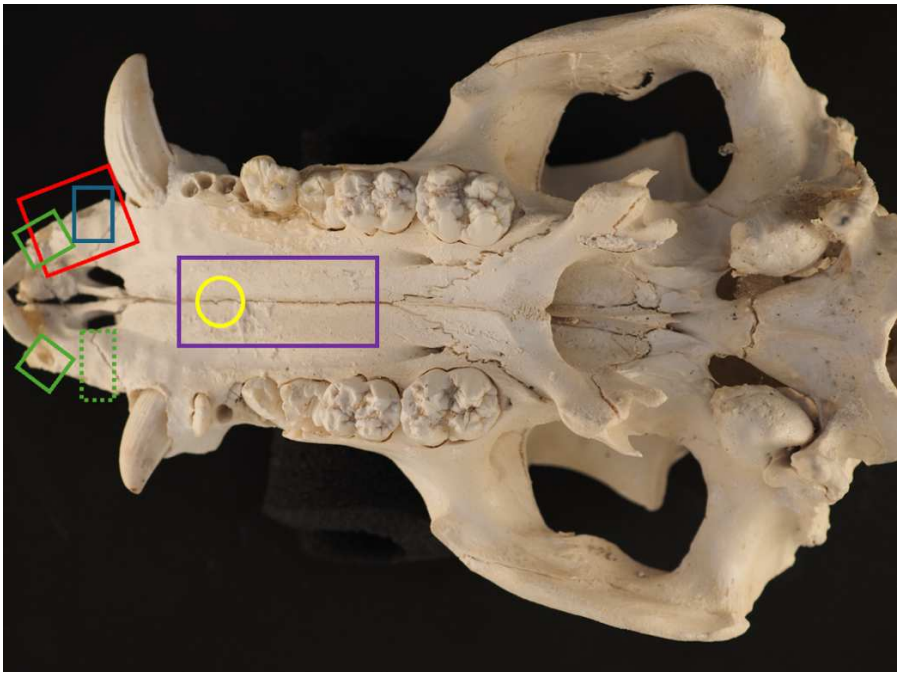

Figure I.3-4 : Location of defects used to simulate bone clefts in pigs (credits : Comparative Anatomy Unit, Oniris VetAgroBio) :

- *Alveolar defect : Blue [321], Red[531], Green[554] : Dotted line: Unilateral alveolar cleft model, Continuous line: Bilateral cleft model.*
- *Hard palate defect : Purple[610].Yellow: [545,546,611]*

Dental formula per hemi-arch (upper-lower): Incisors 3-3, Canines 1-1, Premolars 4/4, Molars 3-3.

Feline (Figure I.3 5)

Congenital cleft model

Spontaneous congenital cleft palate has been described in some breeds of cats, but it remains very rare and has not yet been used as an experimental model.

Surgically induced cleft model

Both hard palate clefts (CP) and alveolar clefts (CL) have been surgically induced in cats.

Hard palate cleft have been surgically induced by removing the midpalatal suture and covering the defect with oral mucoperiostum, but long term spontaneous healing of the defect was observed systematically [612,612]. A critical size defect in the hard palate has been later modelized combining a unilateral 8*15 mm rectangular ostectomy of palatal bone shelf and suture of the nasal mucosa to the palatal mucoperiosteum, oronasal fistula was still observed 6 weeks after the procedure [358].

An alveolar cleft critical size defect has been clinically and histologically demonstrated 10 weeks after the removal of the maxillary alveolar bone between the third upper lateral incisor and the canine, reaching the nasal cavity and creating a 6 mm wide defect. This procedure included the removal of mucoperiosteum, gingiva, and nasal mucosa [317]. Both models have been used to assess repair of alveolar and palatal cleft by distraction osteogenesis

More recently, cats have been used to assess the effect of soft palate dissection during soft palate reconstruction in CP repair [613].

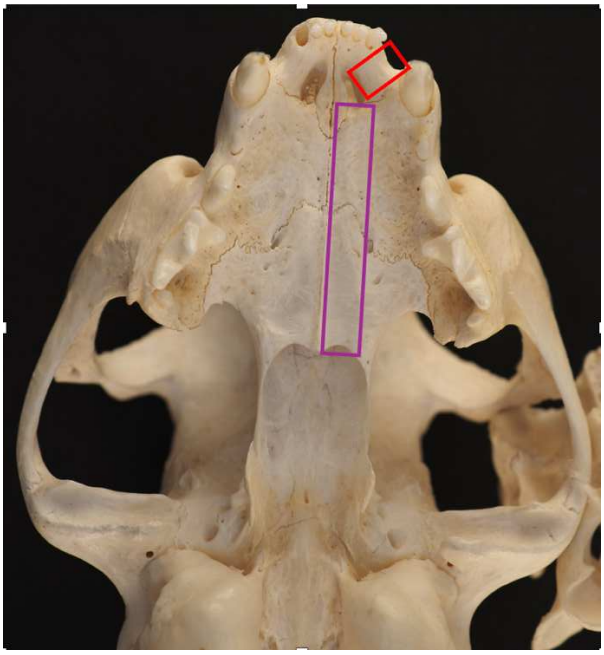

Figure I.3-5 : Location of defects used to simulate bone clefts in cats (credits : Comparative Anatomy Unit, Oniris VetAgroBio) :

- *Hard palate cleft (purple)*[462,612]
- *Alveolar cleft (red)* [317]

Dental formula per hemi-arch (upper-lower): Incisors 3-3, Canines 1-1, Premolars 3-2, Molars 1-1.

Canine (Figure I.3 6)

Spontaneous cleft model

Spontaneous cleft lip and palate have been extensively documented in the literature [479,614–617]. The natural incidence rate in purebred dogs varies significantly, ranging from 1 in 1,000 births to as high as 5.5% of births [479,618,619], and can be even higher in certain specific lineages [464,480]. Research has provided insights into the etiology of these malformations and their genetic components [479,614,618,620–623], as well as comparative data on the anatomy, description, and classification of orofacial clefts in dogs [624,625,496,616] and the normal versus abnormal embryogenesis[626,627]. As companion animal, cleft lip and palate repairs have been described in a few cases in dogs, and have generally followed similar procedures to human such as labial reconstruction, gingiva-muco-periostoplasty, and palatoplasty [496,615,617,628–633]. More advanced techniques, such as barrier membranes, have been employed to repair congenital hard palate defects and oronasal fistulae in client-owned dogs [634].

Tolwani et al. investigated naturally occurring cleft palate as a model for human palatal cleft repair, reporting one case of surgical repair in a puppy [246]. More recently, a specific strain of Old Spanish Pointer dogs, with a spontaneous cleft palate rate of 15-20%, has been utilized as a model for cleft palate research [480]. This spontaneous congenital model has been used to evaluate flapless cleft palate repair techniques using hyaluronic acid-based hydrogels for minimally invasive craniofacial bone generation *in vivo*, with bone morphogenetic protein-2 (BMP-2) [480]. Such use of spontaneous canine cleft remains an exception in the field of cleft repair model.

Surgically induced cleft model

Cleft lip, alveolus and palate model

Dogs were among the first animals used as models for cleft lip and palate. In 1982, Bardach employed a surgically induced cleft lip, alveolus, and palate in Beagles to assess the impact of a two-flap palatoplasty technique on facial growth [488]. The study also investigated the effects of soft tissue undermining on lip repair [463].

Alveolar cleft

Numerous studies have used a surgically induced alveolar cleft model. First, Marx and associates proposed a model for critical sized defect of the alveolar bone in adult mongrel dogs [172,547] by removing bilaterally two of the three incisor teeth on each side of the midline to create a 1-cm-wide bony defect in the alveolar bone of the premaxilla and maxilla. The nasal and oral mucosa were sutured together to partially cover the bony edge of the oronasal communication and a stent was placed through the cleft for 6 months, exiting through the opposite cleft, to facilitate the development of a mature epithelialized oronasal communication.

Most studies used a similar model based on tooth extraction and alveolar bone ostectomy to create an alveolar defect, with several variations. These included the presence or absence of stenting (2 months [358]; 4 months [548]). In some cases, the defect was temporarily filled with gauze [510], or the bone edges were covered by an oronasal mucosal suture [635].

Additionally, some studies left the nasal mucosa intact [533,534], or performed the repair immediately after defect creation [532–534], preventing the formation of a true oronasal communication.

The procedure has been described in mature dogs [172,358,537,538,547,548] as well as in dentally immature dogs [315,535,536,635,636].

The extent of the defect may vary between studies, most of reaching the ipsilateral palatine fissure or incisive foramen [313,510,533,534,534,537,635] the size of the cleft mostly depending on the extent of ostectomy and corresponding tooth extraction. Different approaches have been reported, such as the extraction of the third maxillary incisor [533,534], the maxillary canine [537], two incisors and the decidual canine as mentionned in the text or two premolar and the decidual canine as represented in the figure of Chen et al article [635], all incisors on one side [312] , or the first maxillary premolars [538]. Depending on the teeth extracted, the resulting defect size ranged from 5 to 20 mm in width.

Finally, critical-sized defects (CSD) were demonstrated histologically or radiographically in most studies [172,316,358,502,503,510,533,538,547]. However, small-sized defects [548], short stenting durations [548], absence of stenting, or epithelial coverage [635] may have been associated with spontaneous defect healing, particularly in immature dogs [535,635]. Ultimately, the existing literature does not provide a definitive conclusion on which factors most influence the critical-sized nature of the defect. As a result, clear recommendations regarding defect size, location, and bone edge coverage methods cannot be reliably extrapolated.

Finally, surgically induced canine alveolar cleft models have been extensively used to document facial growth [637] and assess alveolar grafting strategies. Various materials have been evaluated, including hydroxyapatite particles [502], allogenous demineralized osseous implants [503], particulate allogeneic and autogenous bone [172], octacalcium phosphate collagen composites [510,511], augmented calcium phosphate ceramics [534,636], rhBMP-2 [538,539,548]and rhBMP-4 therapy [635]. Additionally, tissue-engineered bone derived from adipose-derived stem cells has been explored as a potential grafting approach [358].

These models have also been used to study the biological response of regenerated bone, including orthodontic tooth movement [533,538,539], and maxillary expansion [534]. Other repair strategies, such as distraction osteogenesis, have also been documented using this model [312,315,316,537].

Extraction socket without ostectomy have also been performed on two contiguous maxillary premolars to assess alveolar cleft repair with different material and its impact on tooth eruption [535,536].

Cleft of the hard palate

Ascheman et al. developed a model for cleft palate in adult mongrel dogs by removing a strip of mucoperiosteum and bone along the midline of the hard palate, extending from the anterior edge of the first molar to the posterior border of the hard palate. While the CSD (critical size defect) was not definitively proven, this model was used to evaluate the repair of the cleft palate through palatal distraction [314]. Later Ayvazyan et al. described creation of a true oronasal palatal fistula 2 weeks after a 6mm full thickness round ostectomy of the hard palate in Beagles [638].

Wijdeveld et al. used a surgical model to create a soft tissue wound over the hard palate to assess the effects of palatal surgery on maxillary growth at different stages of dentition [499] and to evaluate the histology of the soft tissue [499,513]. The model involved the removal of an elliptical mucoperiosteal flap from the midline of the hard palate. This protocol was later used to compare palatal repair surgery with and without bone denudation [512] and to assess the use of a dermal substitute [639].

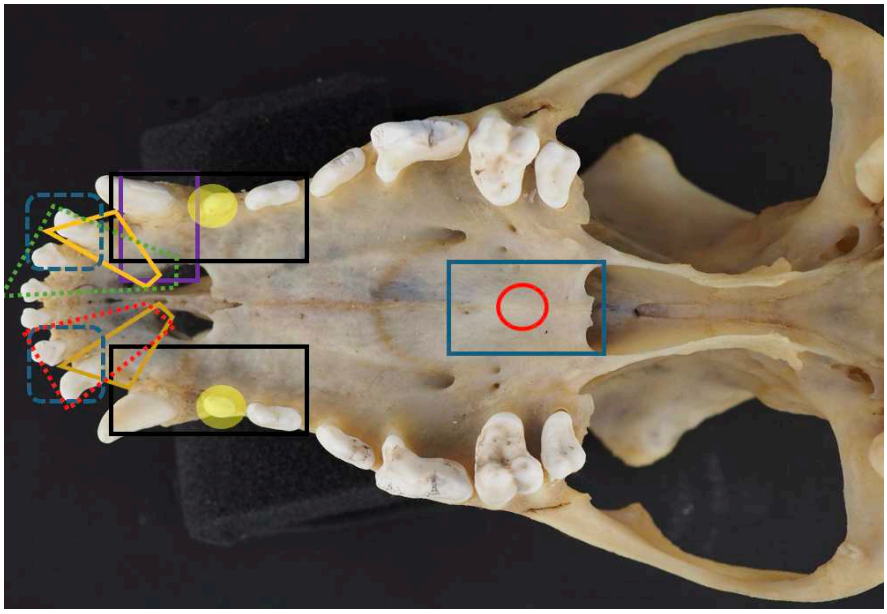

Figure I.3-6 : Location of defects used to simulate bone clefts in dogs (credits : Comparative Anatomy Unit, Oniris VetAgroBio) :

- *Alveolar cleft model:Blue: [1–3] Red dotted line [510,511,534], Orange [533], Purple:[537], Grey interrupted line [635], Yellow [538], Green dotted line [312].*
- *Hard palate cleft model:Blue:[314] , Red: [638]*

Dental formula per hemi-arch (upper-lower): Incisors 3-3, Canines 1-1, Premolars 4-4, Molars 2-3.

Primates (Figure I.3 7)

Congenital cleft model

Congenital non-syndromic and syndromic cases of cleft lip and palate (CLP) have been observed in non-human primates in both captive and wild environments. Reports of such cases have been documented in various species since the mid-20th century, including Saimiri [640,641], common marmosets [642], gorillas [477], chimpanzees [643,644], black-and-white ruffed lemurs [645], macaques [476] ; baboons [478,643,646], and mandrills [647]. Consanguineous mating and environmental factors, including exposure to agrochemicals and pesticides, have been suspected as contributing factors to these congenital cases. However, none of these spontaneous congenital cases have been utilized in experimental settings.

Cleft lip and palate (CLP) in non-human primates have been induced chemically with cyclophosphamide administration at 27-29 days of gestation [648], sometimes associated with other craniofacial or appendicular abnormalities. This model has been subsequently used a congenital model for studying the origin and development of the lateral incisor and premaxilla in both normal and CLP monkeys [649].

Surgically induced cleft model

Historically, surgically induced clefts in non-human primates were the first models for studying cleft lip and palate. They were widely used to evaluate secondary changes in facial skeletal structure and dentition [492,492], as well as to assess middle ear and Eustachian tube function in individuals with cleft palate [650]. Additionally, these models played a crucial role in testing surgical strategies [550,557,559,651].

Cleft lip

Recently, a model of surgically induced fetal cleft lip was proposed to evaluate the feasibility of two endoscopic intrauterine repair techniques: stapling versus suturing [557,559]. In this model bilateral cleft lips were created by performing a full-thickness lip incision on fetuses at 95–105 days of gestation, lateral to the nasal ala [557,559].

Primate models have been progressively abandoned due to the combined effects of ethical, environmental (1995 Washington Conference on endangered species) [652], and health-related factors (zoonotic infections).

Alveolar and palate cleft

In 1950, Harvold was the first to describe the creation of a bone defect in the alveolar arch and hard palate of rhesus macaques [482]. This initial procedure was later modified by Chierici et al. through the removal of the central and lateral incisors [492]. In both procedures, the alveolar and palatal bones were excised from the piriform aperture, extending through the alveolar ridge and medially to the posterior border of the hard palate, resulting in the formation of an alveolar and palatal cleft. The lip and soft palate were left intact, as was the nasal mucosa, while mucoperiosteal flaps were sutured. A compression device was placed to apply pressure on the bony edges [492,492]. Despite this experimental design, partial spontaneous healing was observed, contradicting the concept of a critical-sized defect.

Alveolar cleft

Boyne proposed a model of alveolar bone defect leading to a critical-sized defect (CSD) with permanent oronasal epithelialized communication while preserving the tooth buds adjacent to the cleft [550]. In this study, the defect was created by removing the lateral deciduous maxillary incisor and the permanent maxillary canine, along with the alveolar bone from the floor of the nose to the nasopalatine canal (1 cm wide). The oral mucosa was sutured to the incised nasal mucosa, and a permanent oronasal fistula was confirmed three months post-surgery [550].

Deeb and colleagues later proposed the placement of a temporary stent [501] through the incised oral and nasal mucosa, extending from the nasal aperture through the cleft into the oral cavity. This stent was maintained for 3–4 weeks, leading to the formation of a permanent epithelialized oronasal communication with viable teeth at the cleft margins.

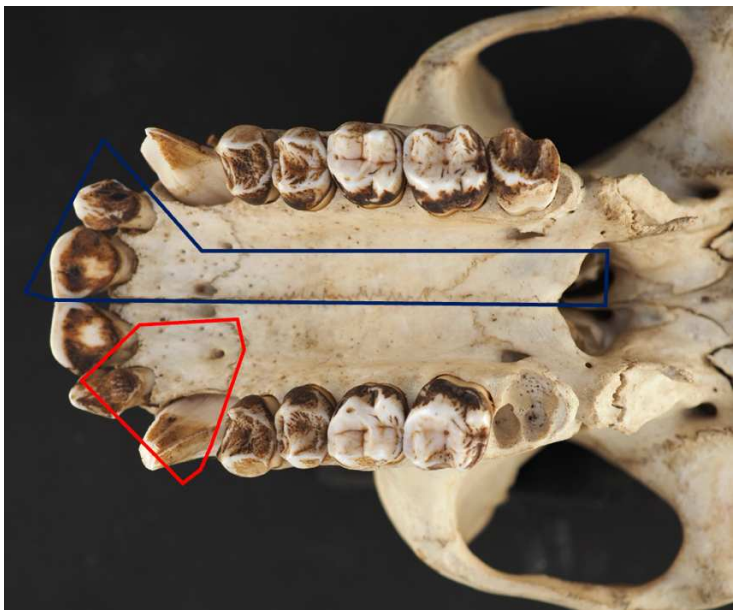

Figure I.3-7 : Location of defects used to simulate bone clefts in primates (credits : Comparative Anatomy Unit, Oniris VetAgroBio) :

- *Alveolar and palatal cleft (blue)*[492]
- *Alveolar cleft (red)*[501,550]

Dental formula per hemi-arch (upper-lower): Incisors 2-2, Canines 1-1, Premolars 2-2, Molars 3-3.

E- Limitations of current preclinical models and perspectives

The use of animal models has significantly shaped our understanding of congenital cleft lip and palate anomalies, providing a crucial framework for studying their etiopathogenesis and testing new reconstructive strategies. Each species has unique strengths and limitations as a model for cleft repair studies (Table I.3 1), and the choice of model often depends on the specific research objectives and constraints.

882 *Table I.3-1 : Strengths and Limits of current animal models for lip, alveolar and palatal cleft*

Specie	Uses	Advantages	Downsides / Limits
Rodents	**Congenital model, Surgical model (Lip+ Alveolar cleft, Lip only, Alveolar cleft only ; Cleft Palate only)**	- Short growth cycle with stabilization of most growth indices after 12 weeks - Accurate, stable, reproducible model with low individual variability, allowing robust inter-group comparison - Easy availability and ease of breeding and care - Suitable for large-scale studies - Cost-effective - Not a companion animal, high acceptance as an animal model in biomedical research	- Size limitation: limits the ability to model larger/complex defects, feasibility to mimic human surgical environment and techniques - Limited mouth opening: concern for repeated intraoral surgeries and manipulations - Translatability of surgical outcomes and grafting techniques to humans due to anatomical/physiological differences - Maternal retrieval, care of newborns with defects, and potential cannibalization for congenital or in utero induced model - Long-term viability of unrepaired clefted individuals
Rabbits	**Congenital model, Surgical model (Cleft Lip only, Alveolar cleft only; Lip+ alveolar Cleft, Lip+ Alveolar+Palate cleft, Cleft Palate only)**	- Relatively small size: easier to handle and house - Larger small animal: manageable size for reconstructive surgeries and implants, easily anesthetized, bear the trauma of surgery - Similarities in bone mineral density to humans: suitable for bone research - Low interindividual variability leading to accurate and reproducible modeling - Reproducibility: rapid growth and short gestation periods - Historically not a companion animal, high acceptance as an animal model in biomedical research	- Bone remodeling differences: rapid skeletal metabolism and increased bone turnover - Histological differences: dense Haversian bone and vascular canals, didn't match human bone structure, limiting the model's relevance - Limited mouth opening: concern for repeated intraoral surgeries and manipulations - Sensitive to disease, anesthesia, and surgery
Non-Human Primates	**Surgical model (Alveolar cleft only; Alveolar + plate cleft, cleft palate only)**	- Phylogenic proximity - Closer model for human conditions in anatomical similarity: facial growth patterns, anatomy, and dentition - Closer model for mimicking cleft secondary facial abnormalities	- High costs: purchase, house, and maintain, limiting the scale of research - Societal and ethical concerns (stringent regulations and higher scrutiny) - Growth and development differences: facial growth (long face species), dental structure (bimaxillary protrusion, presence of space

Specie	Uses	Advantages	Downsides / Limits
		- Comparable surgical outcomes: closely mimic human responses to surgical interventions and orthodontic techniques	between lateral incisor and canine), presence of a large nasopalatine foramen
Cats	**Surgical model (Alveolar cleft only; Cleft Palate only)**	- Suitable anatomy: dental arch and maxillary structure relatively similar to humans - Size effective for modeling complex surgical / orthodontics techniques - Wide mouth opening: facilitates repeated intraoral surgeries and manipulations - High resistance to disease, anesthesia, and surgery (surgically induced cleft and repair) - Cost and handling: cheaper and easier to handle compared to dogs, primates, or other large animal models, easier to observe and cheaper to raise than dogs or primates.	- Anatomical Differences: shorter snout, narrower alveolar bone and palate compared to humans bone structure and growth patterns, → limit the model's relevance for research addressing grafting technique and their associated bone response Societal and ethical concerns in European and American countries (stringent regulations and higher scrutiny) as companion animal species
Sheep and Goat	**Surgical model Alveolar cleft only; lip and alveolar cleft (in utero), Cleft Palate only (in utero)**	- Acceptable anatomical and physiological similarity - Size effective for modeling surgical techniques - Low purchase cost, availability - Not a companion animal, high acceptance as an animal model in biomedical research - Larger-sized fetuses allow for more complex procedures (alveolar repair/endoscopic repair) - True alveolar cleft mimicry for in utero model (size) - Low rate of fetal mortality, abortion, or premature labor	- House and maintenance costs, limiting the scale of research - Larger size can complicate surgical procedures and housing requirements - Limited mouth opening: concern for repeated intraoral surgeries and manipulations - Anatomical differences limiting the model's relevance: longer snout, larger teeth, different dental formula
Pigs	**Surgical model (Cleft lip only (post mortem), Alveolar cleft only, Cleft Palate only)**	- Physiological and pathological process similarity: lamellar structure and remodeling rate, bone regeneration rate of the adult minipig mandible - Historical and effective osseous defect healing and regeneration model (calvaria, nasal bone, maxillary)	- House and maintenance costs, limiting the scale of research - Larger size can complicate surgical procedures and housing requirements - Limited mouth opening: concern for repeated intraoral surgeries and manipulations

Specie	Uses	Advantages	Downsides / Limits
		- Size effective for modeling surgical techniques or using dental implants and distraction osteogenesis devices - Low purchase cost, availability, ability to produce large litters of newborns - Not a companion animal, high acceptance as an animal model in biomedical research - Availability of mini-pigs limiting the cost of maintenance	- Higher bone mass and thicker trabecular bone than in humans - Higher bone remodeling rate, limiting the model's relevance
Dogs	**Congenital model** **Surgical model (Cleft lip: Lip+ Alveolar cleft, Alveolar cleft only, Cleft Palate only)**	- Genetic similarity: high genomic homology with humans makes dogs valuable for studying genetic aspects of cleft lip and palate - Shared etiology of oral clefts (environmental and genetic factors) - Acceptable anatomical similarity: facial growth patterns, anatomy, and dentition - Historical use: extensive use in developing surgical techniques for cleft repair with relevant historical data - Natural occurrence: common congenital defect providing a naturally occurring model - Size effective for modeling surgical techniques - Wide mouth opening: facilitates repeated intraoral surgeries and manipulations - High resistance to disease, anesthesia, and surgery	- Genetic isolation for spontaneous congenital model: selective breeding low diversity of cleft type - Cost and size: more expensive to maintain than smaller animals, and their larger size may introduce complexities in handling and surgical procedures, limiting large-scale studies - Societal and ethical concerns in European and American countries (stringent regulations and higher scrutiny) as companion animal species - Anatomical differences: longer snout, larger teeth, smaller alveolus, different dental formula

883

Large animals, such as dogs and primates, offer significant anatomical similarities to humans but present drawbacks like prolonged observation cycles and reduced sample sizes. Small animals, like rats and rabbits, are more practical for large-scale studies but may require methodological adjustments due to their anatomical and physiological differences. Recent trends favor the development of acceptable cleft defect models in smaller, more cost-effective animals, while optimizing experimental protocols to maintain relevance to human conditions.

Induced models, whether surgical or pharmacological, have led to important advances, they present notable limitations, particularly in terms of clinical relevance and ethical concerns.

For several decades, sustained efforts have been made to improve models, aiming to achieve a non-healing oronasal communication lined with non-inflammatory epithelialized mucosa, and featuring teeth and tooth germs at the defect margins. Despite these advances and apparent mastery of key cleft characteristics, modeling remains imperfect, particularly in replicating tissue hypoplasia (teeth, bone, vessels) associated with spontaneous clefts and its impact on surgical outcomes. The biological response following cleft creation in healthy tissue within a preserved biological environment may not accurately reflect that seen in children, whose tissue environment is hypoplastic and potentially compromised by chronic inflammation.

While surgically induced models have permitted the assessment of individual aspects of cleft repair, more complex and potentially less homogeneous congenital models offer the possibility to mimic the true complexity of cleft repair in its multi-dimensional aspects.

From this perspective, spontaneous cleft models, although largely underutilized, represent a valuable and overlooked alternative. Naturally occurring in certain species such as dogs, cats, and primates, these models offer unparalleled biological and clinical relevance, accurately replicating the anatomical and functional characteristics of human clefts. Unlike experimental models, which require invasive interventions and complex procedures, spontaneous clefts allow for the study of the pathology in a realistic physiological context without causing unnecessary trauma. The broader adoption of these spontaneous models aligns perfectly with the 3Rs principles (Reduction, Refinement, and Replacement). These animals, often already receiving veterinary care, can be included in research without the need to create new experimental subjects (Reduction). Furthermore, by avoiding iatrogenic procedures and studying naturally occurring conditions, these models help refine protocols while minimizing animal suffering (Refinement). Lastly, their use could ultimately reduce reliance on induced models and pave the way for alternatives combining in vivo studies with innovative technologies (Partial Replacement).

As research on cleft lip and palate (CLP) continues to evolve, new, better adapted, and more sophisticated animal models will likely be developed. From a translational research perspective, leveraging these spontaneous models could greatly enhance the relevance of preclinical studies while addressing increasing ethical imperatives. Combining their use with complementary approaches such as bioengineering and in vitro models would strengthen the robustness of the data obtained and accelerate the development of new therapeutic strategies for patients with cleft lip and palate.

Partie II. Études Expérimentales

Dans ce travail, nous avons entrepris d'évaluer une stratégie personnalisée de comblement osseux dans un contexte particulièrement exigeant et défavorable. La démarche a consisté à identifier un modèle expérimental pertinent pour l'étude du comblement osseux alvéolaire, à en assurer la fiabilisation, puis à le mettre en œuvre pour évaluer la stratégie thérapeutique et le biomatériau développés.

La partie expérimentale de ce manuscrit sera structurée en 3 volets.

Nous questionnerons tout d'abord la pertinence clinique du modèle de fente labio-alvéolaire spontanée chez le chien, en évaluant sa capacité à reproduire fidèlement les caractéristiques morphologiques des fentes labio-alvéolaires humaines, leur environnement biologique ainsi que leurs conséquences cliniques et fonctionnelles.

Nous nous assurerons également de sa compatibilité avec la transposition et la mise en œuvre de protocoles chirurgicaux de reconstruction tels que pratiqués dans les centres de compétence.

Enfin, après avoir validé ce modèle expérimental, nous présenterons les résultats de l'évaluation du biomatériau à proprement parler.

II.1 Mise au point des outils d'évaluation et fiabilisation des procédures

À l'issue de l'état des lieux réalisé, l'insuffisance des modèles précliniques classiquement utilisés pour l'évaluation des stratégies de prise en charge des fentes labio-alvéolo-palatines nous est apparue manifeste, tant en termes de pertinence scientifique que d'éthique. Parmi ces modèles, les modèles spontanés nous ont semblé particulièrement pertinents car répondant à un grand nombre de prérequis. Cliniquement, les fentes labio-alvéolaires spontanées du chiot présentent de grandes similitudes avec celles rencontrées chez l'enfant, faisant du chien un modèle préclinique potentiellement intéressant.

Néanmoins, s'agissant d'un modèle inédit, il nous a semblé essentiel de confirmer et de questionner cette pertinence en documentant les principales similitudes et différences entre les deux espèces, tant au niveau de la morphogenèse et de l'anatomie que de l'étiopathogénie et de la présentation clinique des fentes labio-alvéolaires.

La réalisation d'une étude tomodensitométrique descriptive des lésions maxillo-faciales observées chez le chien atteint de fente labio-maxillo-palatine, en comparaison de celles décrites chez l'Homme, nous est ainsi apparue comme un prérequis nécessaire à la validation et à la fiabilisation de ce modèle avant toute utilisation en recherche préclinique.

II.1.1 Validation du modèle animal support de l'étude préclinique : Description d'un modèle préclinique de fente labio-alvéolaire spontanée chez le chien pour l'évaluation des stratégies de reconstruction chirurgicales

II.1.1.1 Fente labio-alvéolaire spontanée chez le chien

II.1.1.1.1 Organogenèse et anatomie de la région maxillo-faciale chez l'enfant et le chiot

Les mécanismes impliqués dans les processus d'organogénèse et de morphogénèse sont bien conservés au sein des mammifères [479]. Ainsi, malgré certaines particularités interspécifiques, qui seront précisées dans cette section, les grandes étapes de la morphogenèse faciale sont globalement similaires chez l'Homme et le chien.

La durée de gestation diffère notablement entre les deux espèces — environ neuf mois chez l'Homme contre deux mois chez la chienne (Figure II.1.1 1). L'organogenèse et la morphogenèse faciale se déroulent au cours des huit premières semaines de grossesse chez la femme, tandis qu'elles s'étendent du premier au trente-cinquième jour de gestation chez la chienne [653].

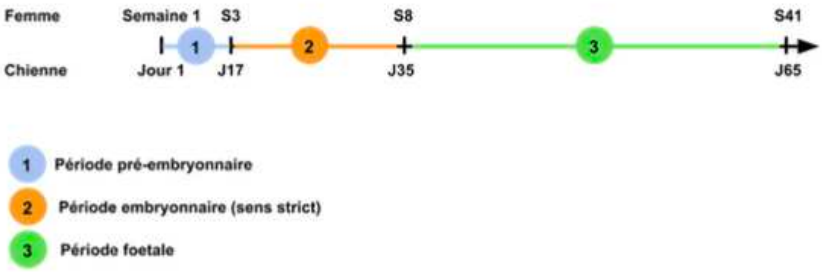

Figure II.1.1-1 : Chronologie de la gestation chez la femme et la chienne, adaptée de McGeady [653].

Il convient également de rappeler que, si la morphologie faciale globale est relativement comparable entre l'Homme et le chien, l'espèce canine présente une remarquable diversité raciale. Cette variabilité phénotypique s'accompagne de différences significatives dans le développement de la région oro-nasale. On distingue ainsi trois grands types morphologiques chez le chien, en fonction des proportions crânio-faciales : les types mésocéphale, dolichocéphale et brachycéphale (Figure II.1.1 2).

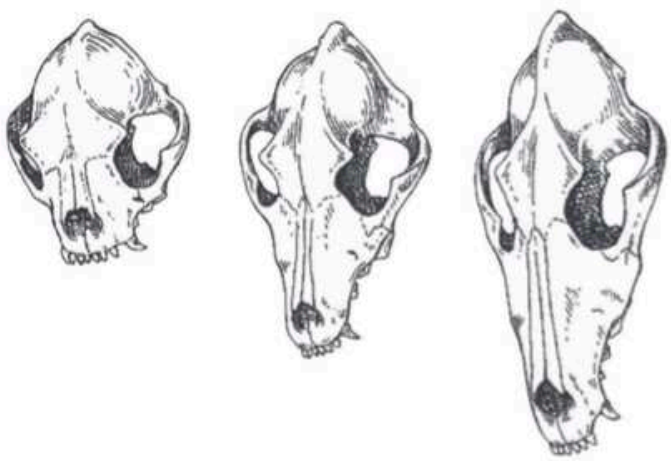

Figure II.1.1-2 : de gauche à droite, Crâne de chien brachycéphale, mésocéphale et dolichocéphale d'après Barone [654].

Le type mésocéphale, le plus fréquemment rencontré, sera retenu comme référence pour les descriptions anatomiques ultérieures. Le type dolichocéphale, illustré notamment par les lévriers, se distingue par une tête étroite et allongée, dont la longueur est supérieure à deux fois la largeur. À l'inverse, les races brachycéphales, telles que le Bouledogue ou le Carlin, présentent une tête courte et large [654], dont la morphologie se rapproche davantage de celle du crâne humain.

Le développement de la face s'étend de la quatrième à la dixième semaine de gestation chez la femme [655], tandis qu'il débute aux alentours du vingt-troisième jour chez la chienne [653]. Chez les deux espèces, il implique le développement coordonné des régions orbitale, nasale et orale, à travers la formation, la fusion et le modelage des cinq bourgeons faciaux précédemment décrits.

La morphogenèse de la lèvre supérieure diffère, constituant une petite divergence entre le développement facial humain et canin. Chez le chien, la fusion des bourgeons nasaux internes est incomplète. Il en résulte la persistance d'un sillon médian profond (philtrum), visible au niveau du planum nasal – séparant la columelle en deux – et se poursuivant jusqu'aux lèvres. À l'inverse, chez l'Homme, le philtrum est beaucoup plus discret [653].

La morphogenèse nasale implique également quelques différences notables. Chez le chien, on ne retrouve pas de fusion ventrale des bourgeons nasaux internes et externes, les bourgeons nasaux internes fusionnent principalement avec les bourgeons maxillaires ventralement afin de constituer la partie de ventrale de l'orifice narinaire (Figure II.1.1 3). De même les bourgeons maxillaires fusionnent de façon beaucoup plus limitée avec les bourgeons nasaux externes (Figure II.1.1 3).

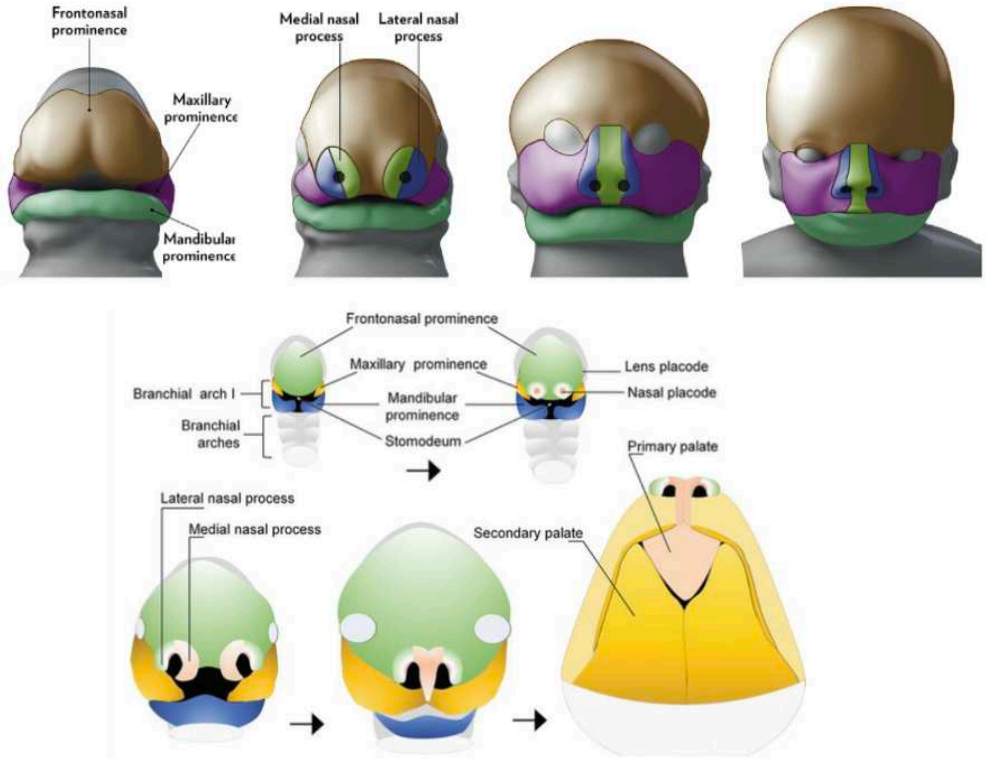

Figure II.1.1-3 Contribution respectives des bourgeons faciaux dans la morphogénèse de la face respectivement chez l'embryon humain (A) et canin (B), d'après Worley [656] et Moura [657].

Chez l'Homme, le palais primaire se forme entre la cinquième et la septième semaine de gestation, tandis que le palais secondaire se développe entre la huitième et la dixième semaines [658]. Chez le chien, ces structures apparaissent aux alentours du trente-cinquième jour de gestation [627], suivant des mécanismes comparables dans les deux espèces.

II.1.1.1.2 Éléments d'anatomie comparée

II.1.1.1.2.1 Région nasale : narines, vestibule nasale, cavités nasales et sinus para-nasaux

En dépit d'une morphogénèse globalement similaire, l'anatomie de la face diffère entre les deux espèces (Figure II.1.1 4).

La région nasale est particulièrement développée chez le chien et se subdivise en chanfrein, dos du nez et planum nasal également appelé truffe, structure glabre, généralement pigmentée et fortement kératinisée intégrant la columelle et les ailes du nez [654]. Le dos du nez, est nettement plus long et large chez le chien que chez l'Homme [654]. Chez le chien, l'aile du nez est soutenue par le cartilage alaire et séparée latéralement du reste du massif facial par un sillon cutané profond, le sillon narinaire ou alaire, absent chez l'Homme.

Chez l'Homme, le philtrum se présente comme une dépression verticale peu marquée, située entre la columelle nasale et le bord supérieur de la lèvre, encadrée par deux crêtes philtrales parfois visibles chez l'enfant. Chez le chien, les crêtes philtrales ne sont pas visibles, le philtrum est un sillon profond et bien individualisé, divisant la truffe en deux hémisphères, et pouvant se prolonger sur la lèvre supérieure. Il pourrait jouer un rôle fonctionnel dans la canalisation de l'humidité vers la truffe.

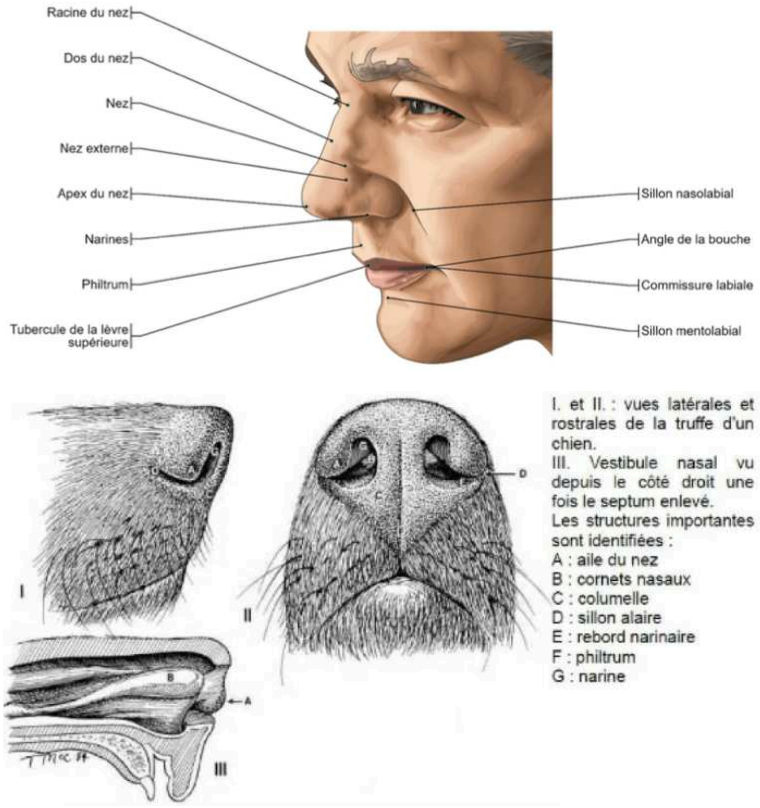

Figure II.1.1-4 : aspect macroscopique comparé de la région du nez chez l'Homme [659] et le chien[660].

Chez l'Homme comme chez le chien, le vestibule nasal, est soutenu par une charpente cartilagineuse dont l'organisation diffère entre les deux espèces (Figure II.1.1 5). Relativement simple et symétrique chez l'Homme, elle est plus complexe et développée chez le chien, avec qui plus est une variabilité morphologique interraciale importante. Elle comprend notamment :

- le cartilage nasal latéral dorsal et ventral, relativement flexibles ;
- les cartilages alaires médial et latéral, plus discrets ;
- un cartilage accessoire du nez
- le cartilage nasal médian, qui contribue à la configuration du planum nasale (truffe).

Le nez du chien est généralement moins projeté que celui de l'Homme (sauf chez les races dolichocéphales). La truffe, largement cartilagineuse, humide et mobile, contraste avec la pointe nasale

humaine. Cette configuration lui confère une grande mobilité qui, associée au développement marqué des cornets nasaux, optimise à la fois l'exploration de l'environnement et les performances olfactives

Le septum nasal présente également des différences : chez le chien, il est plus rigide et allongé, ce qui contribue à l'extension des cavités nasales, particulièrement chez les races dolichocéphales. Chez l'Homme, il est plus court, participant à une cavité nasale proportionnellement moins étendue.

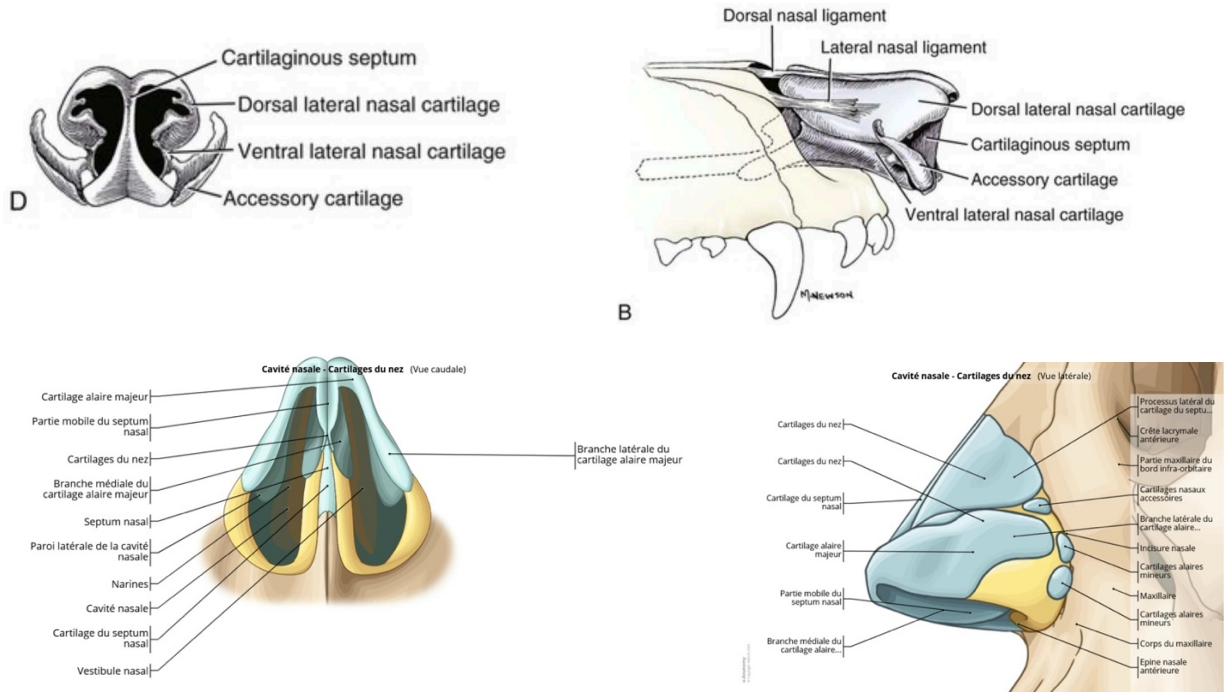

Figure II.1.1-5 : Cartilages du nez chez le chien vue de face et de profil d'après Evans [661] et chez l'Homme d'après Michau [659].

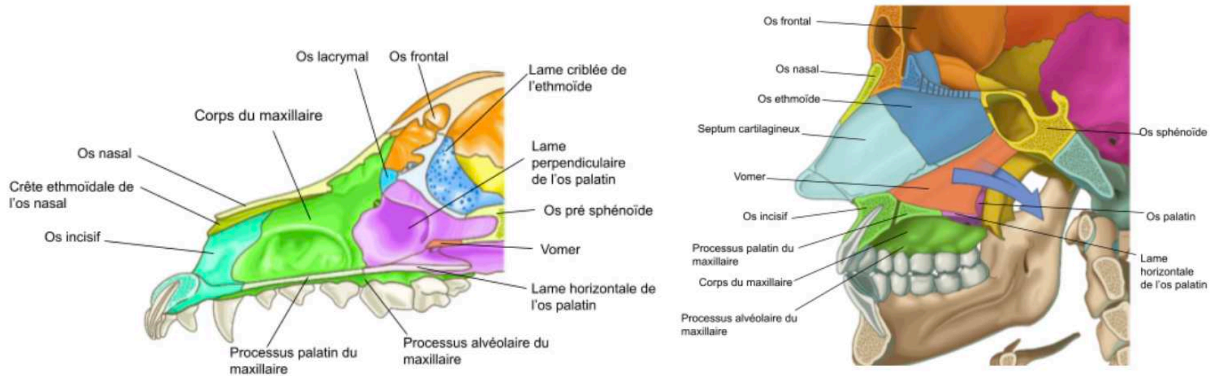

Figure II.1.1-6 : Ostéologie des cavités nasales chez le chien [662] et chez l'Homme [659] d'après Micheau..

Les cavités nasales du chien, si elles sont proportionnellement plus volumineuses que celles de l'Homme, présentent pour autant une organisation comparable [654] (Figure II.1.1 6). L'os nasal est long et

étroit chez le chien, alors qu'il est réduit et enchâssé entre les orbites chez l'Homme [654]. Le vomer est également plus long chez le chien mésocéphale. Les cornets nasaux, bien plus développés et ramifiés chez le chien, occupent la majeure partie des cavités, tandis qu'ils sont plus réduits chez l'Homme. On retrouve trois cornets (dorsal, moyen et ventral), mais le cornet dorsal est quasi absent et le méat dorsal très réduit chez l'Homme, alors qu'ils sont bien développés chez le chien.

Les sinus paranasaux, cavités aériennes annexées à la cavité nasale, se retrouvent chez l'Homme comme chez le chien, mais avec des particularités morphologiques notables [654](Figure II.1.1 7). Le sinus maxillaire, profond chez l'Homme, est réduit chez le chien et prend l'aspect d'un simple récessus largement ouvert dans la cavité nasale, situé au-dessus de la dernière prémolaire supérieure. Le sinus frontal, unique chez l'Homme, est subdivisé chez le chien en trois compartiments (rostral, médial et latéral, ce dernier étant le plus développé). Enfin, le sinus sphénoïdal, bien individualisé chez l'Homme, est en grande partie comblé par les cornets endoturbinaux chez le chien

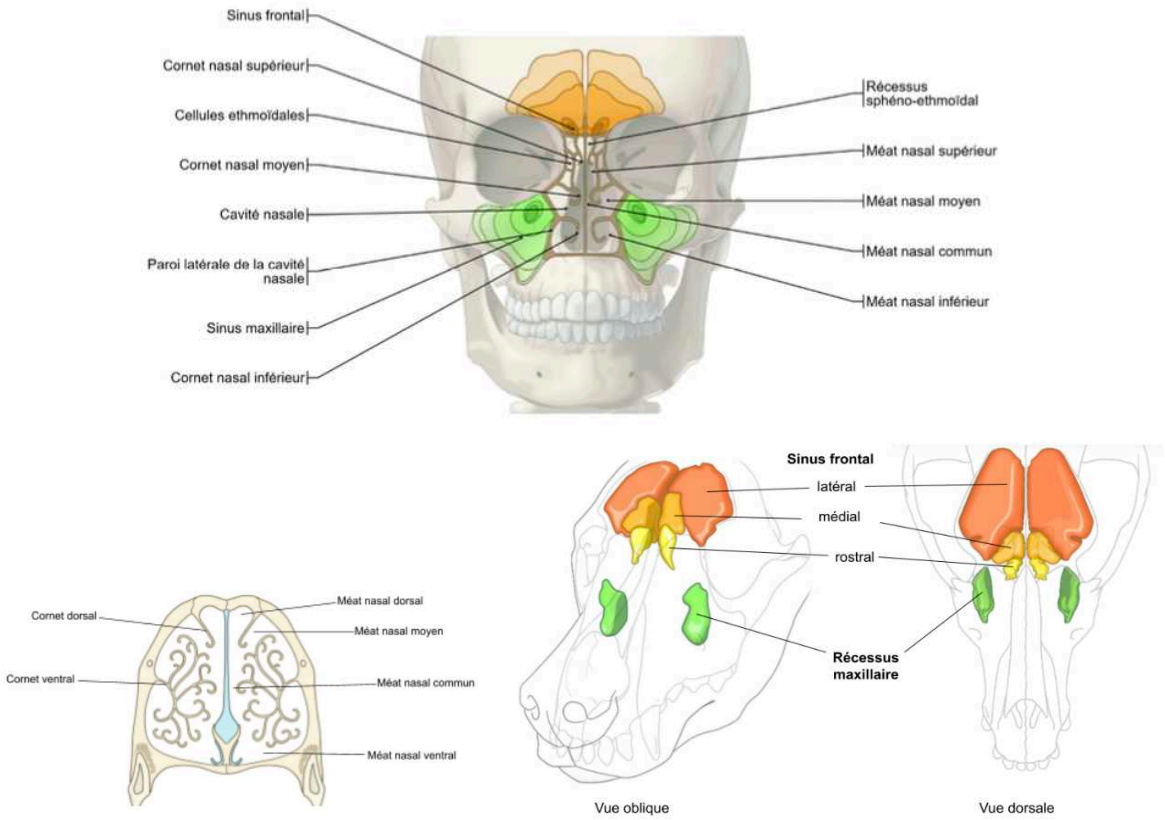

Figure II.1.1-7 Cavités nasales, sinus paranasaux chez l'Homme [659] et chez le chien [662] d'après Micheau..

II.1.1.1.2.2 Les lèvres

La lèvre supérieure est plus développée que l'inférieure chez l'Homme ; cette différence est encore plus marquée chez le chien, où la lèvre supérieure recouvre très largement l'inférieure (Figure II.1.1 8). Dans les deux espèces, chaque lèvre présente une face externe recouverte de peau et une face interne tapissée de muqueuse, leur jonction s'effectuant au niveau du bord libre. Ce dernier est mince et régulier, mais il est crénelé sur la lèvre inférieure du chien.

Chez le chien, la face externe des lèvres est recouverte de poils parmi lesquels se distinguent de longues vibrisses tactiles. Outre la différence d'aspect du philtrum et l'absence de crêtes philtrales déjà mentionnées, il convient de souligner l'absence d'arc de Cupidon dans le dessin de la lèvre supérieure. La différenciation tissulaire marquée chez l'Homme où l'on distingue une lèvre blanche, kératinisée et en continuité avec la peau du visage, et une lèvre rouge ou vermillon, glabre et finement vascularisée, qui correspond à la zone de transition avec la muqueuse orale n'est pas retrouvé chez le chien où le vermillon est peu développé et la transition entre la peau et la muqueuse buccale plus directe

En revanche on retrouve comme chez l'Homme, une muqueuse sèche au niveau du bord libre de la lèvre et une muqueuse humide en continuité avec la cavité buccale. La musculature labiale est similaire chez l'Homme et le chien, mais plus fine et moins spécialisée chez ce dernier : le muscle orbiculaire est moins épais et le muscle petit zygomatique est absent.

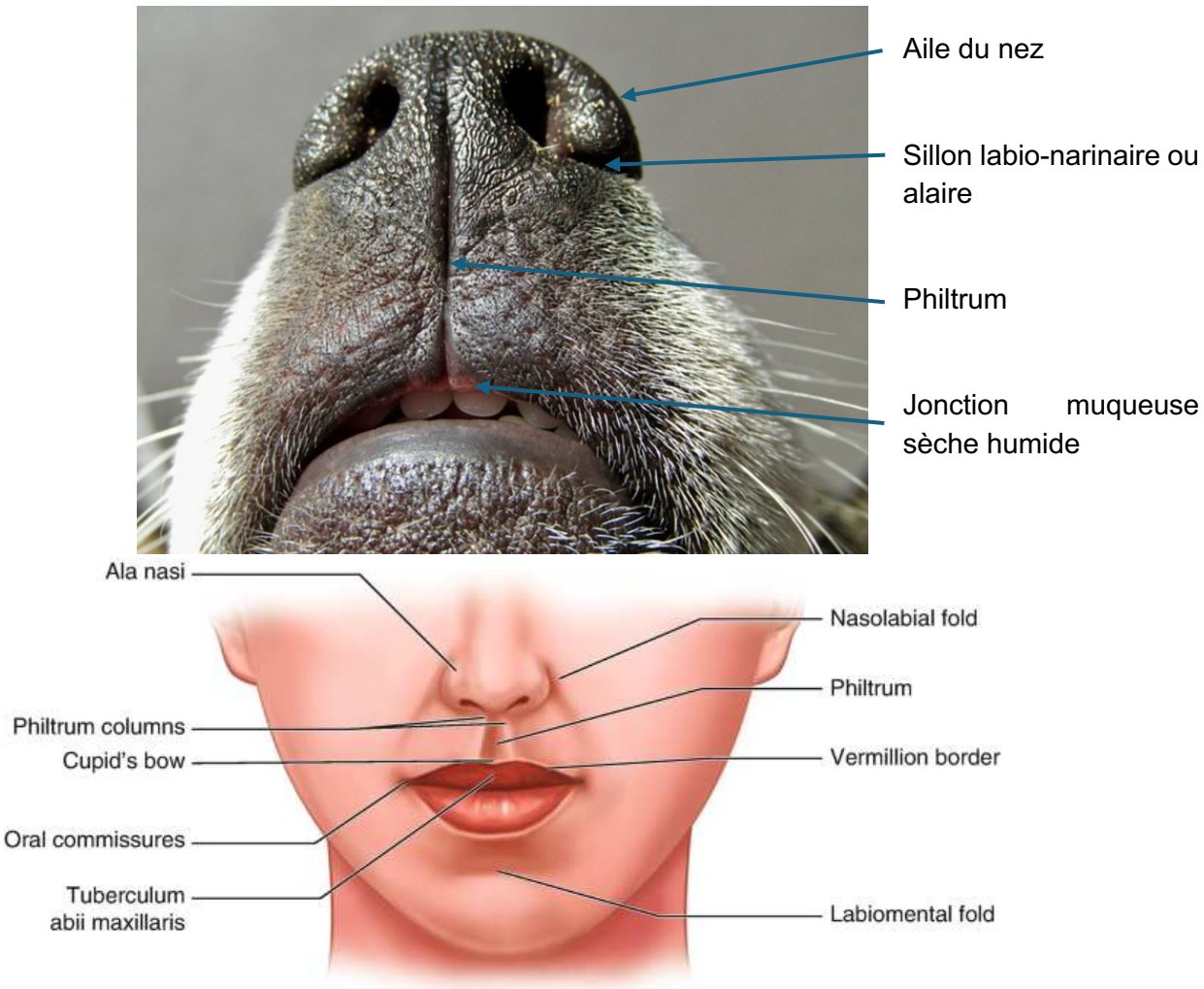

Figure II.1.1-8 Anatomie de la lèvre chez le chien et chez l'Homme d'après Watanabe et Saga [663].

II.1.1.1.2.3 Palais dur et palais mou

II.1.1.1.2.3.1 Palais dur

Chez le chien, le palais est souvent plus long que large, étroit jusqu'aux premières prémolaires, il s'élargit progressivement vers l'arrière. Chez l'Homme il est globalement aussi large que long [654]. Il présente plusieurs reliefs caractéristiques : la papille incisive, située derrière les incisives centrales, comporte chez le chien les orifices du conduit incisif qui débouche dans la cavité nasale, alors que ceux-ci sont absents chez l'Homme, le conduit s'obstruant au cours du développement. Le raphé médian, crête rectiligne s'étendant de la papille au palais mou, est constant chez l'Homme mais parfois absent ou dévié chez le chien. Enfin, les crêtes palatines, transversales sont très marquées chez le chien où elles occupent tout le palais dur (Figure II.1.1 9). Elles sont beaucoup plus discrètes chez l'Homme, limitées à son tiers rostral

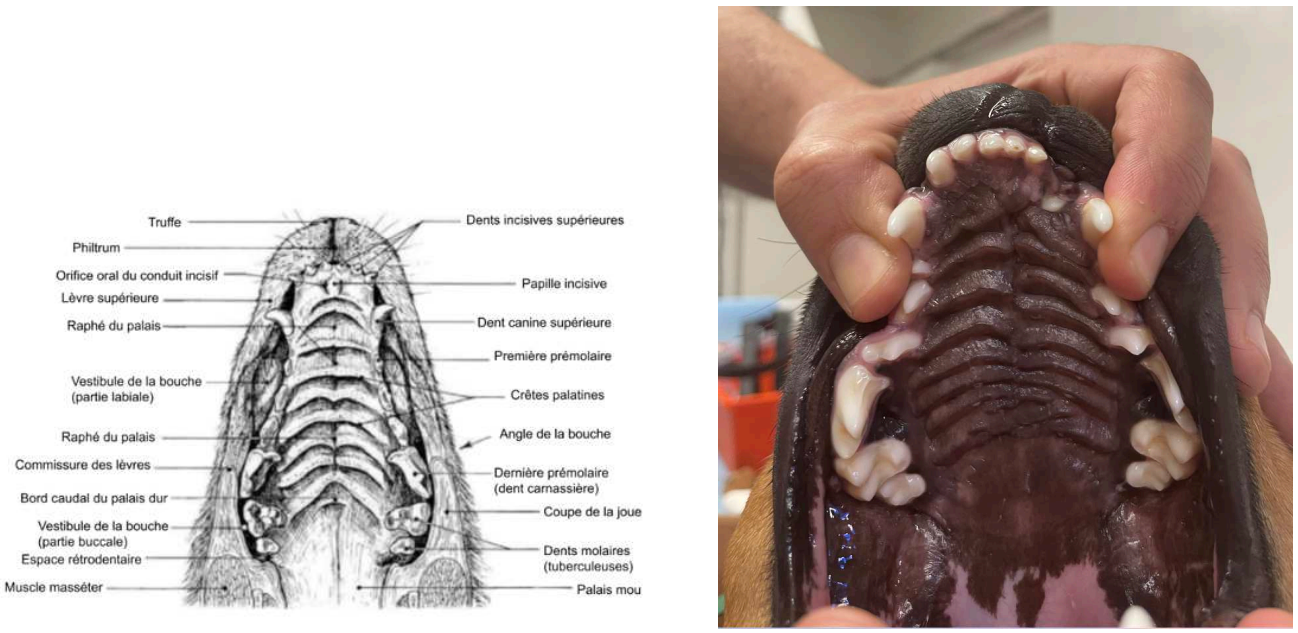

Figure II.1.1-9 Palais de chien en vue ventrale : représentation schématique d'après Barone [654] et photographie intra-orale (crédits photo Dr Pierre Maitre).

La muqueuse est blanchâtre, souvent pourvue de tâches pigmentaires chez le chien. Son épaisseur est très importante au niveau des crêtes et devient plus fine vers le fond du palais. Son épithélium est kératinisé. La sous muqueuse est épaisse, fibreuse, et se confond avec le périoste du plan osseux.

Le palais osseux est constitué de l'os incisif, du maxillaire et de l'os palatin, mais leur organisation diffère légèrement entre le chien et l'Homme (Figure II.1.1 10). L'os incisif, ou prémaxillaire, porte trois incisives par hémi-arcade chez le chien, contre seulement deux chez l'Homme. La fissure palatine qui l'accompagne est bien développée chez le chien, de forme elliptique et deux fois plus longue que large, tandis qu'elle est extrêmement réduite chez l'Homme, se présentant sous la forme d'un simple canal médian.

Le maxillaire conserve chez le chien une séparation inter alvéolaire nette entre la canine et la première prémolaire, alors que chez l'Homme les alvéoles sont contiguës, traduisant une arcade dentaire plus compacte. Par ailleurs, chez l'Homme, la fusion du maxillaire et de l'os incisif est si précoce et complète que les deux structures sont décrites comme un os unique, ce qui n'est pas le cas chez le chien.

Enfin, l'os palatin occupe une place proportionnellement plus importante dans le palais osseux du chien : sa lame horizontale s'étend sur près d'un tiers de la voûte palatine, contre seulement un sixième chez l'Homme. Cette différence reflète l'allongement général du museau canin et l'importance des cavités nasales dans cette espèce.

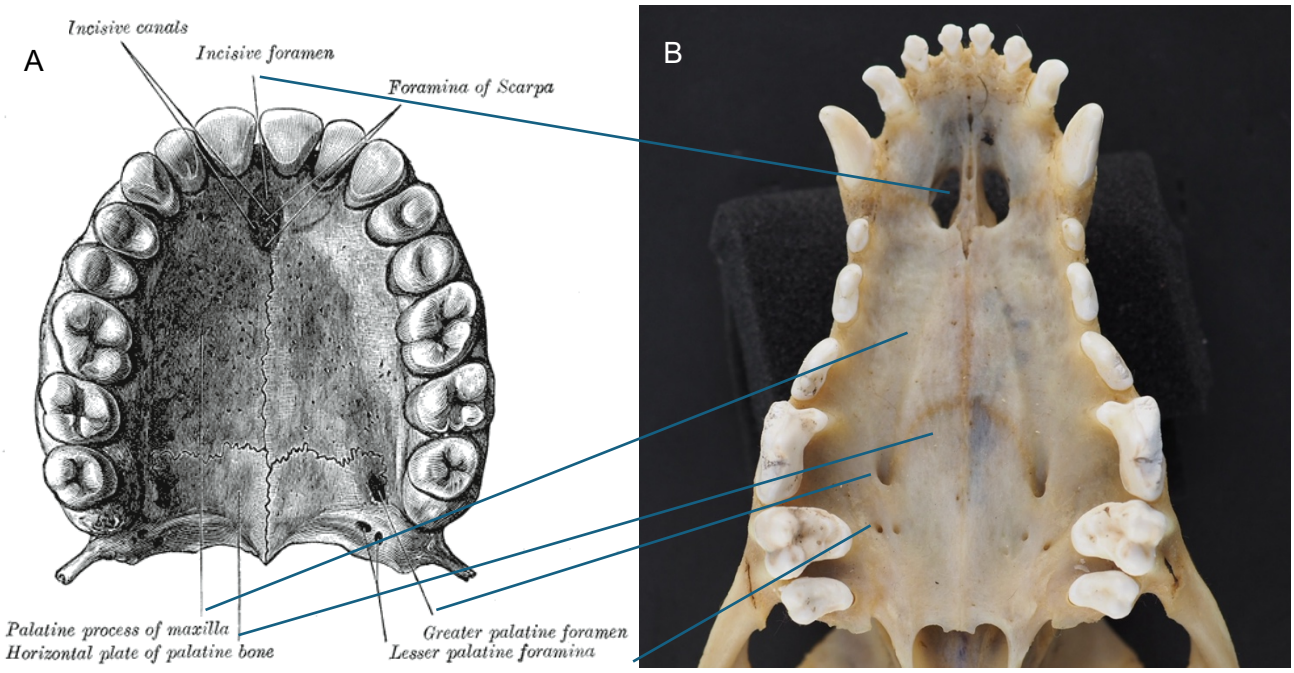

Figure II.1.1-10 : Anatomie du palais osseux, chez l'Homme[664] et chez le chien (crédits Photos Service d'anatomie Comparée Oniris).

II.1.1.1.2.3.2 Palais mou et voile du palais

Le palais mou est large, court chez l'Homme et se termine par une uvule médiane, absente chez le chien. Chez ce dernier, il est proportionnellement plus long, résultant de l'allongement du pharynx et des voies respiratoires, mais sa portion intra-pharyngienne est réduite (Figure II.1.1 11).



Figure II.1.1-11 : Aspect intra-orale du palais mou chez l'Homme et le chien (crédits Photos Pierre Maitre).

II.1.1.1.2.4 Dents

La formation des dents chez les mammifères suit des stades embryonnaires similaires, mais la dentition finale diffère fortement entre espèces. Chez l'Homme, elle débute vers le 44e jour de développement [665].

Malgré des mécanismes embryologiques comparables, les types, formes, dispositions et nombres de dents varient considérablement.

Les deux espèces sont brachyodontes (couronne courte, croissance limitée, éruption complète avant la fonction) et hétérodontes (dents de formes variées : incisives, canines, prémolaires, molaires). Elles sont également diphyodontes, avec une dentition temporaire remplacée par une dentition définitive [654].

Cependant, des différences existent. Les arcades (et alvéoles) dentaires humaines sont continues, tandis que celles du chien présentent de courts diastèmes. Le nombre et la formule dentaire diffèrent également (Figure II.1.1 12) :

- Dentition déciduale : 32 dents chez le chiot (I3/3, C1/1, P4/4, M0/0) contre 20 chez l'enfant (I2/2, C1/1, P2/2, M0/0).
- Dentition définitive : 42 dents chez le chien (I3/3, C1/1, P4/4, M2/3) contre 32 chez l'Homme (I2/2, C1/1, P2/2, M3/3).

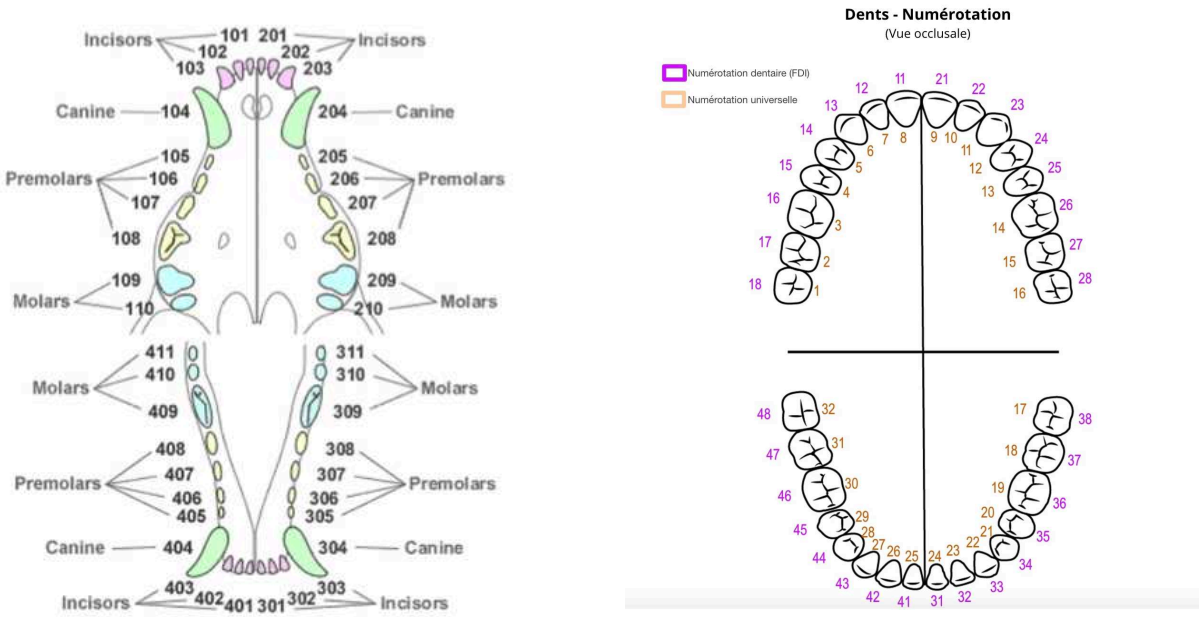

Figure II.1.1-12 : Formule dentaire chez le chien (d'après David Crossley© 2002 eMedia Unit RVC v1.0) et chez l'Homme d'après Mlcheau [659].

Le chiot, comme l'enfant, naît sans dent. Chez l'enfant, les incisives inférieures apparaissent en premières : entre 6 et 8 mois pour les centrales ; entre 8 et 16 mois pour les latérales. Les incisives supérieures font leur éruption entre 7 et 10 mois pour les centrales ; entre 10 et 18 mois pour les latérales. Elles sont remplacées entre 6 et 8 ans pour les centrales, entre 8 et 9 ans pour les latérales. Les canines inférieures apparaissent entre 20 et 30 mois, les supérieures entre 30 et 34 mois. Elles sont remplacées entre 10 et 12 ans. Les prémolaires sortent entre 22 et 24 mois pour les premières, 32 et 36 mois pour les deuxièmes. Elles sont remplacées entre 11 et 12 ans. Les molaires font leur éruption pour les

premières entre 5 et 7 ans, pour les secondes entre 12 et 14 ans et à un âge très variable pouvant s'étendre de 18 à 30 ans pour les dernières, dites dents de sagesse [654]. Chez le chiot : les canines apparaissent en premières à 21 jours ; puis les incisives à 25 jours (coins), 28 jours (mitoyennes) et 30 jours (pinces) ; enfin, les prémolaires sortent entre 4 et 6 semaines, à l'exception de la première de chaque mâchoire qui n'est pas déciduale et apparaît comme la première molaire, entre 4 et 5 mois. La deuxième molaire apparaît entre 5 et 6 mois et la dernière entre 6 et 7 mois. Le remplacement dentaire s'effectue entre 5 et 6 mois pour l'ensemble des dents déciduales. La formule dentaire est donc définitive vers l'âge de 7 mois chez le chien [654].

II.1.1.1.3 Épidémiologie

En raison de la grande diversité raciale présente dans l'espèce canine, les résultats varient beaucoup d'une race à l'autre. De plus, un chiot atteint représentant une non-valeur économique pour un éleveur en raison de la non-viabilité de l'individu ou du préjudice esthétique, le nombre de cas est très probablement sous-estimé en raison d'une volonté de ne pas divulguer l'information au risque de nuire à la réputation de l'élevage. Les chiffres varient donc d'une étude à l'autre. Une étude réalisée aux Etats-Unis en 2019 sur plus de 7000 chiens de race rapporte une prévalence globale de 3%. La forme de fente la plus représentée est la fente palatine stricte (59%) suivi par les fentes labio-alvéolaires (26%) et les fentes labio-maxillo-palatines (15%)[619]. Une surreprésentation de certaines races est à noter [619] : les races brachycéphales semblent plus touchées, avec une incidence de plus de 8 % pour les fentes labio alvéolaires et /ou palatines pour de 6% pour les fentes palatines strictes chez le boston terrier, pouvant atteindre même 15 à 20% pour les fentes palatines dans certaines lignées de Pointer en 2014 [464](Tableau II.1 1).

D'autres études révèlent une incidence de 0,6%, 0,11% et 2,2% chez les Boxers, Beagles et Bergers des Pyrénées [479,619,657].Par ailleurs, il ne semble pas y avoir de différence de prévalence entre les mâles et les femelles [619].

Tableau II.1-1 : Incidence des fentes labiales (CL), palatines (CP) et labio-maxillo-palatines (CLP) chez le chien d'après Roman [619], exprimée pour 1000 naissances.

Breed	CL	95% CI	CP	95% CI	CLP	95% CI	All	95% CI
Australian Shepherd	0.0	(0.0, 20.7)	8.3	(0.9, 38.3)	8.3	(0.9, 38.3)	16.7	(3.5, 52.4)
Beagle	0.0	(0.0, 7.6)	3.0	(0.3, 14.0)	0.0	(0.0, 7.6)	3.0	(0.3, 14.0)
Boston Terrier	27.5	(9.0, 59.2)	60.4	(32.5, 102.2)	54.9	(28.6, 95.3)	142.9	(97.8, 199.2)
Brittany	0.0	(0.0, 16.5)	0.0	(0.0, 16.5)	0.0	(0.0, 16.5)	0.0	(0.0, 16.5)
Cardigan Welsh Corgi	0.0	(0.0, 15.7)	19.0	(5.4, 49.8)	0.0	(0.0, 15.7)	19.0	(5.4, 49.8)
Cavalier King Charles Spaniel	44.8	(18.9, 90.0)	29.9	(10.2, 69.4)	0.0	(0.0, 18.5)	74.6	(39.0, 128.3)
Dalmatian	3.1	(0.3, 14.2)	6.1	(1.3, 19.5)	0.0	(0.0, 7.7)	9.2	(2.6, 24.4)
Doberman Pinscher	0.0	(0.0, 11.7)	0.0	(0.0, 11.7)	0.0	(0.0, 11.7)	0.0	(0.0, 11.7)
English Bulldog	17.8	(6.0, 41.7)	17.8	(6.0, 41.7)	4.4	(0.5, 20.6)	40.0	(20.0, 71.7)
English Cocker Spaniel	6.8	(1.4, 21.5)	16.9	(6.5, 36.6)	0.0	(0.0, 8.4)	23.6	(10.6, 45.9)
French Bulldog	25.5	(14.7, 41.2)	58.2	(40.9, 80.1)	14.5	(6.9, 27.3)	98.2	(75.4, 125.2)
Golden Retriever	8.0	(2.3, 21.3)	21.4	(10.2, 40.1)	2.7	(0.3, 12.5)	32.2	(17.7, 53.8)
Irish Setter	0.0	(0.0, 28.4)	0.0	(0.0, 28.4)	0.0	(0.0, 28.4)	0.0	(0.0, 28.4)
Italian Greyhound	0.0	(0.0, 11.2)	4.5	(0.5, 20.9)	4.5	(0.5, 20.9)	9.0	(1.9, 28.6)
Labrador Retriever	2.6	(0.5, 8.3)	15.6	(8.5, 26.2)	0.0	(0.0, 3.3)	18.2	(10.5, 29.5)
Miniature Schnauzer	5.2	(0.6, 24.2)	15.7	(4.4, 41.3)	0.0	(0.0, 13.0)	20.9	(7.1, 49.0)
Papillon	12.3	(3.5, 32.6)	20.6	(7.9, 44.5)	8.2	(1.7, 26.1)	41.2	(21.4, 71.8)
Parson Russell Terrier	0.0	(0.0, 6.0)	4.8	(1.0, 15.4)	0.0	(0.0, 6.0)	4.8	(1.0, 15.4)
Pembroke Welsh Corgi	2.9	(0.3, 13.5)	20.3	(9.1, 39.4)	0.0	(0.0, 7.2)	23.2	(11.0, 43.3)
Poodle	0.0	(0.0, 17.4)	0.0	(0.0, 17.4)	0.0	(0.0, 17.4)	0.0	(0.0, 17.4)
Rottweiler	0.0	(0.0, 26.9)	0.0	(0.0, 26.9)	0.0	(0.0, 26.9)	0.0	(0.0, 26.9)
Shetland Sheepdog	0.0	(0.0, 29.0)	11.8	(1.3, 53.7)	0.0	(0.0, 29.0)	11.8	(1.3, 53.7)
Shiba Inu	0.0	(0.0, 38.9)	0.0	(0.0, 38.9)	0.0	(0.0, 38.9)	0.0	(0.0, 38.9)
Weimaraner	0.0	(0.0, 9.9)	7.9	(1.7, 25.2)	0.0	(0.0, 9.9)	7.9	(1.7, 25.2)

CL, cleft lip only; CI, confidence interval; CP, cleft palate only; CLP, cleft lip and palate; All, cleft of any type.

II.1.1.1.4 Etiopathogénie

Comme chez l'Homme, l'ensemble des études tend à s'accorder sur une origine multifactorielle, incluant une composante génétique et environnementale.

On retrouve beaucoup moins de formes syndromiques chez le chien en comparaison avec l'Homme :

- Le Syndrome CLPS, notamment décrit chez le retriever de Nouvelle-Écosse, associe de fente labio-alvéolaire, fente palatine et syndactylie, et est attribué à une mutation du gène ADAMTS 20 sur le chromosome 27 [621].
- Le Syndrome de Pierre Robin, comme chez l'Homme, est décrit chez le retriever de Nouvelle-Écosse : il associe brachygnathie, fente palatine suite à mutation des gènes DLX5 et DLX6 sur le chromosome 14 [622].

Le peu de données disponibles sur les fentes syndromiques chez le chien peut s'expliquer par le caractère non viable de ces syndromes (mortalité spontanée ou euthanasie). L'immense majorité des fentes observées en clinique sont donc non-syndromiques [479].

Chez le chien, certaines FLMP non syndromiques ont été associées à une composante génétique d'origine monogénique liée à une transmission autosomale récessive. Ce type de transmission a été relevé dans plusieurs études et concerne majoritairement les races Epagneul Breton, Bouledogue français, Berger des Pyrénées et Boxer [479,620,657,666]. Il arrive cependant que ce phénotype soit récurrent au sein d'une famille. Dans ce cas, une hérédité multifactorielle est à suspecter (implication de plusieurs gènes).

La domestication du chien remontant à plus de 15000 ans, nos deux espèces partagent le même environnement, et ce depuis longtemps. Peu d'études sur l'origine environnementale ont été réalisées exclusivement chez le chien. Il est probablement possible d'extrapoler au chien ce qui a été démontré sur d'autres espèces. Chez l'animal, de nombreuses études ont démontré l'augmentation du risque de fente oro-faciale en cas de carence en folates ou d'administration d'antagonistes des folates [667].

L'effet tératogène de certaines substances a également été vérifié directement sur l'espèce canine, et ont révélé l'induction de FLMP notamment les glucocorticoïdes [668], la doxycycline [668] et l'aspirine [669].

II.1.1.1.5 Présentation clinique

II.1.1.1.5.1 Formes cliniques

Le diagnostic des FLMP se fait la plupart du temps à la naissance. Aisé pour les fentes intéressant la lèvre et le nez directement visibles sur le chiot, il peut être plus difficile à établir, si la fente ne concerne que l'alvéole ou le palais par exemple. Certains signes peuvent alerter le propriétaire ou le vétérinaire comme des difficultés à téter, des écoulements de lait par les narines, un retard de croissance, des éternuements ou de la toux. Toutefois, il est nécessaire d'ouvrir la gueule du chiot pour bien visualiser la fente et établir le diagnostic définitif.

Peu d'examens complémentaires sont mises en œuvre immédiatement suite au diagnostic. Des radiographies pulmonaires peuvent être intéressantes en cas de signes d'atteinte de l'appareil respiratoire pour mettre en évidence une éventuelle broncho-pneumonie par fausse déglutition [617]. Un examen tomodensitométrique du crâne est conseillé si une intervention chirurgicale est prévue. En effet, celui-ci donne des informations sur le support osseux présent avant la chirurgie. Celui-ci est difficilement évaluable cliniquement car le déficit à ce niveau est souvent plus important que le déficit visible des tissus mous [617].



Figure II.1.1-13 : chiots présentant une fente labio-alvéolaire unilatérale (A), bilatérale (B), et labio-alvéolaire et vélo-palatine bilatérale (C) crédits photo Dr Pierre Maitre.

II.1.1.1.5.2 Classification des fentes labio-alvéolaire

Comme vu précédemment, la forme de fente la plus représentée est la fente palatine stricte (46-59%), suivie par les fentes labio-alvéolaires (14-26%) et les fentes labio-maxillo-palatines (15-37%) [619,670], avec une majorité de formes complètes (Figure II.1.1 13). Lors de FLMP, l'atteinte est bilatérale dans un tiers des cas, unilatéral dans deux tiers avec une nette prédisposition à gauche [670].

Le système LAHS a récemment été retenu dans les quelques études vétérinaires disponibles chez le chien. Ce système a été décrit pour la première fois par Peralta chez le chien puis repris et adapté par Moura [496,624] (Tableau II.1 3 & Figure II.1.1 14)

Tableau II.1-2 : Critères du système de classification LAHS adapté par Moura [624].

Zones topographiques	Abréviation	Degré de sévérité	Droite/gauche	Ou médian
Lèvre supérieure	L	0 - Normal 1 - Fente ne dépassant pas la lèvre muqueuse 2 – Fente dépassant la lèvre muqueuse 3 – Fente pénétrant dans la narine	0 0 1 1 2 2 3 3	 1 2
Alvéole (palais primaire)	A	0 – Normal 1 – Fente affectant moins de la moitié de la hauteur alvéolaire 2 – Fente affectant plus de la moitié de la hauteur alvéolaire 3 – Fente brisant l'arcade alvéolaire, défaut d'alignement	0 0 1 1 2 2 3 3	 1 2 3
Palais dur (palais secondaire)	H	0 – Normal 1 – Fente occupant un tiers de la longueur 2 – Fente occupant deux tiers de la longueur 3 – Fente occupant toute la longueur	0 0 1 1 2 2 3 3	 1 2 3
Palais mou (palais secondaire)	S	0 – Normal 1 – Fente occupant un tiers de la longueur 2 – Fente occupant deux tiers de la longueur 3 – Fente occupant toute la longueur	0 0 1 1 2 2 3 3	 1 2 3

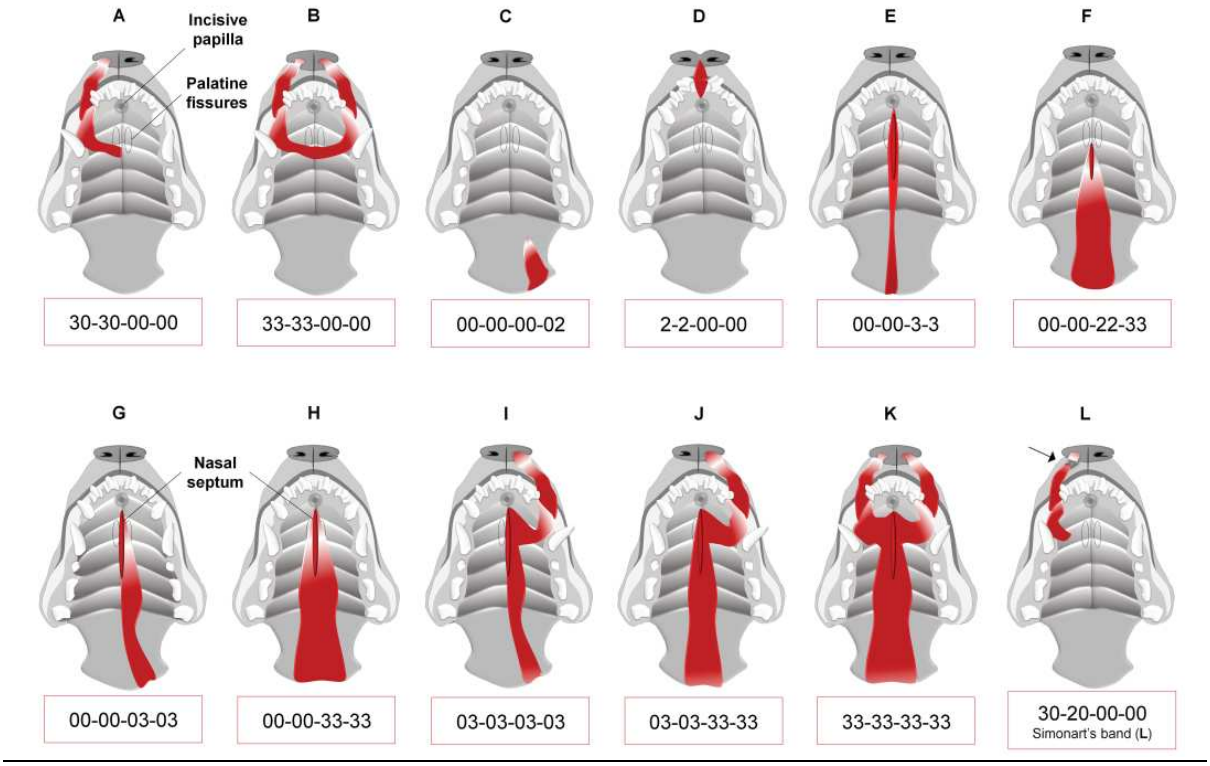

Figure II.1.1-14 : Exemples de fentes labio-palatines décrites selon le système LAHS d'après Moura [624].

II.1.1.1.5.3 Troubles cliniques associés

Chez les chiots atteints de FLMP, la prise alimentaire est altérée. Une fente labiale crée un défaut d'étanchéité tandis qu'une fente palatine empêche la succion, toutes les deux nécessaires à une bonne tétée[479]. Cela expose le chiot à une prise alimentaire insuffisante et entraîne malnutrition, prise de poids insuffisante et un risque de déshydratation. Les fentes incomplètes seront moins impactantes. Si ces troubles ne sont pas identifiés par l'éleveur, une mortalité néonatale ou des retards de croissance importants peuvent survenir [670,671]. Une mortalité de plus de 40% a été rapportée chez les chiots atteints de fentes, dont plus de 80% avant l'âge de 6 semaines (période du passage à une alimentation solide) [670]. Les animaux atteints nécessitent souvent des soins d'alimentation spécifique tels que le biberonnage ou le sondage œsophagien au cours des premières semaines de vie [656]. Ces troubles alimentaires tendent à s'améliorer avec le passage à une alimentation solide et justifie chez ces animaux une transition précoce dès 3-4 semaines [479,617,633,672].

Lors de prise alimentaire spontanée ou d'une prise alimentaire assistée, le risque de bronchopneumonie par fausse déglutition est important chez ces animaux, en particulier ceux présentant une fente palatine associée [479]. Elle représente près de 20% des causes de mortalité précoce lors de fente chez le chiot [670]. Après passage à une alimentation solide, le risque de bronchopneumonie tend à se réduire et ne représente que 8% sur le long terme dans une étude récente [670].

La présence d'une communication oro-nasale entraîne également une rhinite chronique en raison du passage d'aliments dans les cavités nasales ou de débris coincés dans la fente [617,673]. Les signes associés à cette communication (écoulement nasal, reniflement, ronflement, toux, difficultés à déglutir…) sont fréquemment rencontrés dès le plus jeune âge et perdurent tout au long de la vie de l'animal en l'absence de correction chirurgicale. La qualité de vie de l'animal est impactée, sans que cela n'ait pu être corrélé à la taille de la fente. Une étude récente a montré que plus des 2/3 des animaux atteints conservaient néanmoins une bonne qualité de vie au quotidien [670].

Comme chez l'enfant, lors de fente palatine associée, des atteintes de l'oreille moyenne ont été mises en évidence chez le chiot [674,675].

En complément de ces troubles médicaux, le trouble esthétique doit être considéré également chez le chiot atteint de fente labio-alvéolaire. S'il n'est pas question ici de parler de trouble psycho-sociaux induits par la déformation comme chez l'enfant, on peut toutefois noter que l'aspect esthétique du chiot est susceptible de contribuer à un moindre attachement de l'éleveur, du propriétaire ou du futur adoptant-acheteur. Les conséquences n'en sont pas négligeables puisqu'en l'absence de perspective d'adoption ou de vente, et au vu de la lourdeur des soins de nursing, les éleveurs peuvent envisager une euthanasie.

II.1.1.2 Description tomodensitométrique des fentes labio-alvéolaires chez le chien et des anomalies maxillo-faciales associées : description comparée des lésions chez le chiot et l'enfant

II.1.1.2.1 Contexte

À ce jour, peu d'études décrivent les lésions associées à la présence d'une fente labio-maxillo-palatine chez le chiot. Aucun consensus n'existe concernant la prise en charge diagnostique et thérapeutique de ces affections chez le chien. Les animaux atteints font rarement l'objet d'une reconstruction chirurgicale et encore moins d'une exploration en imagerie médicale, ce qui explique la rareté des données disponibles [616,625]. Deux études incluant un nombre limité de cas sont disponibles, mais elles se sont principalement concentrées sur la description tomodensitométrique des fentes palatines et des anomalies associées. Quelques chiens présentaient des fentes labio-alvéolaires, mais ils restaient minoritaires au sein de ces effectifs.

Compte tenu du faible nombre de données actuellement disponibles, il nous est apparu important de mener un travail de description de l'anatomie lésionnelle rencontrée lors de fentes labio-alvéolaires et labio-maxillo-palatines afin de mettre en perspective les observations faites chez le chien avec celles décrites chez l'enfant et ce afin de mieux évaluer sa pertinence comme modèle.

II.1.1.2.2 Résumé

Les fentes labio-alvéolaires congénitales chez le chien constituent des malformations d'un intérêt translationnel majeur, le chien étant un modèle potentiel pour l'étude des fentes crâniofaciales humaines. Toutefois, les données disponibles concernant leurs caractéristiques anatomiques et les anomalies associées demeurent limitées. Dans ce contexte, l'imagerie par tomodensitométrie (CT) s'impose comme un outil particulièrement précieux, permettant non seulement de caractériser avec précision les défauts osseux, mais aussi d'identifier les anomalies concomitantes, d'orienter la prise en charge chirurgicale et d'enrichir les comparaisons avec la médecine humaine.

L'étude présentée s'inscrit dans cette perspective. Elle a prospectivement inclus 17 chiots atteints de fente labio-alvéolaire congénitale, examinés à l'hôpital vétérinaire universitaire d'Oniris entre 2021 et 2024. Tous ont bénéficié d'une évaluation tomodensitométrique standardisée, réalisée avant puis après chirurgie correctrice afin de classifier les différents types de fentes, de décrire leurs caractéristiques morphologiques et de répertorier les anomalies associées visibles au scanner.

Sur le plan épidémiologique, la population étudiée regroupait des chiens de races variées, avec un âge médian de 6,5 mois. Les formes unilatérales étaient les plus fréquentes (58,8 %), majoritairement localisées du côté gauche, en accord avec les données humaines. Les fentes bilatérales représentaient

41,2 % des cas, dont certaines étaient associées à une atteinte du palais secondaire. La concordance entre la classification clinique (système LAHS) et les résultats de l'imagerie CT a été systématique.

L'analyse morphologique a montré que toutes les fentes alvéolaires atteignaient la fissure palatine. La profondeur variait de 6,5 à 54 mm et la largeur de 3,6 à 12 mm, illustrant une grande hétérogénéité anatomique et confirmant la nécessité d'une approche chirurgicale individualisée. Les dimensions observées étaient similaires à celles décrites chez l'enfant. Le rapport largeur de fente/arcade inter-canine atteignait jusqu'à 30 %. La fente impliquait systématiquement les deux incisives les plus latérales (sur trois par hémi-maxillaire) reflétant une atteinte préférentielle du secteur incisif latéral, également rapportée en médecine humaine.

Les anomalies crâniofaciales et nasales ont été fréquemment observées. Dans plus de la moitié des cas de fente unilatérale, le cartilage alaire du côté atteint présentait un déplacement ventro-caudal, responsable d'une asymétrie caractéristique : la truffe apparaissait affaissée du côté de la fente, générant un préjudice esthétique notable dans les plans dorso-ventral et rostro-caudal. Par ailleurs, une déviation du septum nasal a été observée chez 41 % des chiens, le plus souvent orientée vers le côté opposé à la fente. Les cavités nasales présentaient fréquemment des anomalies de cornets (hypoplasie ou absence) et des asymétries volumétriques, comparables à celles décrites chez les enfants porteurs de fente labio-palatine. Plus de la moitié des chiots montraient également des anomalies des sinus paranasaux, principalement une agénésie ou une hypoplasie du sinus frontal et du récessus maxillaire.

Des asymétries maxillo-mandibulaires ont été retrouvées dans 70 % des cas, sous la forme d'une rétrusion maxillaire. Les anomalies dentaires étaient particulièrement marquées : plus de 70 % des chiens présentaient une éruption ectopique des dents à l'intérieur de la fente, une malposition systématique des dents et la présence fréquente de dents surnuméraires. Ces observations témoignent comme chez l'enfant de la perturbation du développement odontogénique induite par la discontinuité osseuse.

D'autres anomalies ont également été relevées, notamment une hypoplasie des bulles tympaniques dans plus de la moitié des cas, associée à des effusions auriculaires évoquant une otite moyenne. Des fontanelles persistantes ont été identifiées chez 17 % des chiots, témoignant d'un retard ou d'un défaut d'ossification crânienne.

Les similitudes relevées avec la littérature humaine – localisation préférentielle des fentes unilatérales à gauche, association fréquente avec des anomalies dentaires, nasales et sinusiennes – confirment la pertinence du modèle canin pour la recherche translationnelle. La variabilité morphologique des fentes

souligne la nécessité d'une planification thérapeutique personnalisée, tant en chirurgie vétérinaire qu'en chirurgie humaine.

Certaines limites de l'étude doivent néanmoins être soulignées : un effectif restreint, l'âge relativement jeune des chiots (pouvant masquer certaines anomalies d'apparition plus tardive), ainsi que la part de subjectivité inévitable dans l'interprétation des images, malgré la double lecture systématique. Les races brachycéphales, majoritaires dans cette étude, sont fréquemment associées à des malformations du massif facial ce qui rend complexe d'imputer à la présence de la fente certaines anomalies observées. Des études complémentaires, portant sur des cohortes plus larges et intégrant un suivi à long terme, seraient nécessaires pour mieux comprendre la genèse de ces malformations, leur évolution et leurs déterminants génétiques ou raciaux.

Ainsi, l'examen tomodensitométrique des fentes labio-alvéolaires canines ne se limite pas à la description d'un défaut de continuité, mais révèle un ensemble d'anomalies dentaires, nasales, sinusiennes et otologiques déterminantes pour la prise en charge thérapeutique. Ces résultats renforcent l'intérêt comparatif du modèle canin dans l'étude des fentes crâniofaciales humaines et ouvrent des perspectives prometteuses pour la recherche translationnelle.

II.1.1.2.3 Article soumis au Veterinary Radiology & Ultrasound

Pour faciliter la lecture, les tableaux et figures ont été réintégrés dans le corps du texte

COMPUTED TOMOGRAPHIC ASSESSMENT OF CONGENITAL LABIO-ALVEOLAR CLEFT IN DOGS AND ASSOCIATED MAXILLOFACIAL AND CEPHALIC ABNORMALITIES

ELBAZ Lou Shana*[1], BOUHSINA Nora*[2,3], AUDES Lorène[1], FUSELLIER Marion[2, 3], GAUTHIER Olivier[1, 3], MAITRE Pierre[1, 3]

[1]Small Animal Surgery Department, Oniris, Nantes Université, Inserm, RMeS, F-44000 Nantes, France

[2]Diagnostic Imaging Department, Oniris, Nantes Université, Inserm, RMeS, F-44000 Nantes, France

[3]Regenerative Medicine and Skeleton, RMeS UMR 1229, Nantes Université; INSERM, Nantes, France

* co-first authors

Corresponding author: Nora Bouhsina (nora.bouhsina@oniris-nantes.fr)

Key words : labioalveolar cleft, computed tomography, dog, maxillofacial abnormalities

Conflict of interest: The authors declare no conflict of interest

Previous presentation: The results were presented in part during the poster session at the European Veterinary Diagnostic Imaging (EVDI) Congress in Sitges Spain (September 2025).

Reporting Checklist Disclosure

No EQUATOR network checklist was used.

Data Accessibility Statement

pierre.maitre@oniris-nantes.fr

Author contributions

Category 1

a. Conception and design: Maitre, Gauthier

b. Acquisition of data: Elbaz, Bouhsina, Maitre

c. Analysis and interpretation of data: Elbaz, Bouhsina, Maitre

Category 2

a. Drafting the article: Elbaz, Bouhsina, Maitre

b. Revising article for intellectual content: Elbaz, Bouhsina, Fusellier, Gauthier, Maitre

Category 3

a. Final approval of the completed article: Elbaz, Bouhsina, Fusellier, Gauthier, Maitre

Category 4

a. a. Agreement to be accountable for all aspects of the work in ensuring that questions related to the accuracy or integrity of any part of the work are appropriately investigated and resolved: Elbaz, Bouhsina, Fusellier, Gauthier, Maitre

Acknowledgements

This work was supported by the ANR-GIJaw 20CE17-0018 grant and by a research grant from “Fondation Gueules Cassées” and from the French network “Filière Santé Tête Cou”.

ABSTRACT

Congenital labioalveolar clefts (CLC) are one of the most common orofacial malformation in dogs. They often lead to various oronasal clinical signs, aspiration pneumonia and high neonatal mortality. Computed tomography (CT) provides crucial diagnostic features for surgical planification, such as cleft extension and associated craniofacial abnormalities.

The aim of this prospective study was to describe and assess maxillofacial and dental anatomical abnormalities in puppies with spontaneous CLC and associated cephalic findings using CT.

Seventeen puppies with spontaneous CLC were included. Clefts were classified according to the LAHS score and CT features of the clefts were extensively recorded. Associated dental, maxillo-facial and cephalic CT abnormalities were reported.

Ten out of seventeen cases presented a unilateral cleft, mostly left-sided (8/10). Thirteen were classified as lip and alveolar clefts and four as lip, alveolar and palatal clefts involving both hard and soft palates. Among the 7 bilateral clefts, only three involved hard and soft palates.

All clefts observed were located between the two most lateral incisors present, and extended to the palatine fissure. Supernumerary teeth were present in 10/17 cases, and ectopic tooth eruptions in 13/17 cases, most of which involved the incisors. Additionally, malformations of the paranasal sinuses were noted in 11/17 cases. Other findings included alterations of nasal turbinates, septal deviation and hypoplasia of tympanic bullae.

This study identifies consistent maxillofacial anatomical changes associated with CLC, as previously reported in children and dogs. Since most associated defects are not grossly visible, the study underscores the benefit of advanced imaging techniques for planning surgical intervention.

INTRODUCTION

Congenital spontaneous labioalveolar clefts represent one of the most common orofacial malformation in dogs, with an estimated prevalence of approximately 3% across pure breed dogs [619]. During normal embryonic development, the upper lip and alveolar ridge form through the medial growth and fusion of the maxillary processes with the medial nasal prominences. Disruption of this fusion process gives rise to clefts, the extent of which determines the anatomical structures involved—ranging from the lip and alveolus to the hard and/or soft palate [479,496,624]. Accordingly, clefts may be classified as affecting the primary palate (comprising the upper lip, alveolar process, and incisive bone), the secondary palate (comprising the hard and soft palate), or both. These defects often result in an abnormal communication between the oral and nasal cavities and disrupt the anatomical and functional integrity of the lip, nares, nasal passages, and palate, leading to significant clinical impairment.

In both human and canine species, affected neonates may present poor suckling, nasal regurgitation of milk, malocclusion, chronic rhinitis, coughing and material stuck in the cleft [479,617,670,676]. An increased risk of aspiration

pneumonia has been reported [36,479,617,677–679], with an prevalence ranging from 8.2% [670] to 20% [676] in affected puppies. Additional complications include impaired growth and persistent nasal inflammation [479,617]. In veterinary medicine, lip and palatal clefts are associated with high neonatal mortality rate, particularly within the first month of life, due to respiratory complications and inadequate nutrition [479,670]. Surgical correction is generally advocated for affected puppies [479,617,676]. However, recent reports suggest that an overall satisfactory long-term quality of life can be achieved with appropriate conservative management, provided that the weaning period is successfully reached [670,678]. Despite its relatively high prevalence, this condition remains largely undertreated, often resulting in early euthanasia. Contributing factors include limited economic resources and a lack of awareness among breeders and veterinary professionals.

Dogs have long been proposed as models for translational research on the etiology, pathophysiology, and treatment of craniofacial clefts [314,437,486,488–490,512,534,547,622,635,680–683]. More recently, ethical and societal considerations have reinforced the relevance of spontaneous canine clefts as valuable comparative models [464,634]. Nevertheless, limited data are currently available on the clinical manifestations and associated lesions of this naturally occurring condition [479,616,625].

While clefts are generally diagnosed at birth via visual inspection in dogs, computed tomography (CT) provides valuable diagnostic insights by enabling precise morphological assessment of the defect [496,616]. CT imaging is particularly helpful in preoperative planning for the subset of cases selected for surgical intervention, as the underlying bony defect often exceeds the visible soft tissue discontinuity [616,617]. Moreover, CT allows for the identification of associated or syndromic anomalies, which can help with nursing care and therapeutic decisions.

As in human medicine, where cleft lip and/or palate (CLP) is frequently associated with a wide spectrum of craniofacial abnormalities—including premaxillary protrusion, maxillary hypoplasia, nasal deformities (e.g., septal deviation, turbinate hypertrophy, reduced nasal volume), shortened columella, and displaced alar cartilage [684,685]—dogs with labioalveolar clefts may exhibit similar patterns [4,29]. Additional anomalies found in children may include paranasal sinus abnormalities, mandibular retrognathism, otitis media secondary to Eustachian tube dysfunction, and various dental anomalies such as hypodontia, supernumerary teeth, or ectopic eruption [91–93,686]. Some of these may be encountered in puppies as well [496,616].

CT-based assessments of affected puppies have revealed maxillofacial asymmry, incisive bone protrusion, deviation of the nasal septum, and malformations of the hard palate consistent with the cleft phenotype [496,616]. Disruption of alveolar ridge development often leads to dental anomalies, including hypodontia, malpositioned teeth, ectopia, and supernumerary teeth [496,616]. Although clefts restricted to the lip and alveolus may appear less debilitating than those involving the palate, the presence of alveolar defects can result in significant maxillofacial and dental abnormalities. These include craniofacial growth disturbances, malocclusion, and aberrant tooth development, as documented in both experimental and naturally occurring cases [437,489,616,629].

In order to contribute to the characterization of CT-detectable lesions in a specific subset of facial clefts, and from a perspective of comparative descriptive anatomy and pathophysiology between the dog and the child, this prospective descriptive study aims to:

(1) classify the different types of clefts observed in a population of puppies affected by spontaneous labioalveolar cleft(s);

(2) describe the morphological and CT characteristics of these clefts; and

(3) identify associated and/or incidental findings on CT imaging that may be relevant for therapeutic decision-making or for translational research purposes.

MATERIALS AND METHODS

Study population

Puppies diagnosed with spontaneous congenital labioalveolar clefts and which have undergone surgical correction were prospectively enrolled in this study between March 2021 and November 2024. All cases received both preoperative and postoperative CT imaging at the Oniris University Veterinary Teaching Hospital. Preoperative scans were acquired up to two weeks before surgery, and postoperative scans were obtained three and six months following the surgical intervention.

A preoperative checkup was performed prior to the inclusion of the case through a standard clinical examination and an unsedated oral cavity examination.

Dogs were included if they had a cleft involving at least the primary palate. Dogs were excluded if they had contraindications to anesthesia (e.g., bronchopneumonia, cardiovascular alteration, malnutrition, …) or if the cleft did not involve the primary palate.

This study was approved by the ethical committee under the reference CERVO-2022-14-V. All owners were fully informed and signed written informed consent prior to the inclusion of their dog in this study.

Anesthetic Procedures

General anesthesia of short duration was required for CT acquisition. The anesthetic protocol consisted in intravenous premedication with medetomidine (2–5 µg/kg), induction with propofol (2 mg/kg IV), and maintenance with inhaled isoflurane. Endotracheal intubation was performed to ensure airway flow during the CT. Following intubation, a detailed oral examination was conducted, focusing on the lips, nostrils, labial vestibules, primary

palate, and secondary palate (hard and soft components). Cleft description was provided by using modified LAHS (Lip, Alveolus, Hard palate, and Soft palate) system [624].

CT Imaging Protocol

CT studies was performed using a SOMATOM Go.Up CT scanner (Siemens Healthineers GmbH, Germany). Helical acquisition was acquired with the following parameters: 130 kVp, modulation of the mAs via the Care Dose 4D function, slice thickness of 0.6 mm with 0.4 mm increment, tube revolution time of 1.5s and spiral pitch factor of 0.35. Bone and soft tissue reconstruction algorithms were applied.

Patients were positioned in ventral recumbency under general anaesthesia. For contrast-enhanced studies, 2 mL/kg of iodinated nonionic contrast medium (Omnipaque®, 300 mg iodine/mL) was administered intravenously at a flow rate of 2mL/s in the cephalic vein.

Multiplanar reconstruction and 3D volume rendering of all CT images were reviewed using a DICOM viewer software (Horos® v4.0.0 RC4) by two observers: a ECVDI diplomate (NB) not aware of the clinical and surgical results and a junior surgeon (LE). For each case, a consensus was reached by the two observers if a disagreement was noted.

Macroscopic cleft description

Clefts were evaluated following an oral examination conducted during the initial consultation, or under sedation when direct assessment was not feasible. The classification system, originally developed for human patients and subsequently adapted for dogs, was based on the modified LAHS protocol [624], incorporating four distinct criteria: lip, alveola, soft and hard palate (Figure 1). A single investigator (PM) performed the classification by integrating visual findings from the clinical examination with imaging data obtained via computed tomography (CT).



Figure 1 : Different macroscopic aspect of the congenital clefts. (A) unilateral left-sided lip/alveolar clefts; (B) bilateral lip/alveolar clefts; (C) bilateral lip-alveolar cleft and cleft palate with cleft involving the hard and soft palate (white arrow)

CT Cleft Description

The extent of primary palate involvement was detailed, with cleft depth referring to the extent of the cleft from the dental arch to the palatine fissure. The extent of primary palate involvement was assessed both qualitatively and quantitatively. Qualitatively, clefts were classified according to whether they reached the palatine fissure or not. Quantitatively, alveolar cleft depth was measured from the rostral limit of the defect (in reference to the upper incisors) to its caudal extension, including whether it involved the palatine fissure. The alveolar cleft's width was measured perpendicular to the long axis of the cleft as the maximum distance between the cleft margins and expressed relative to the distance between the two upper canine teeth (Figure 2).

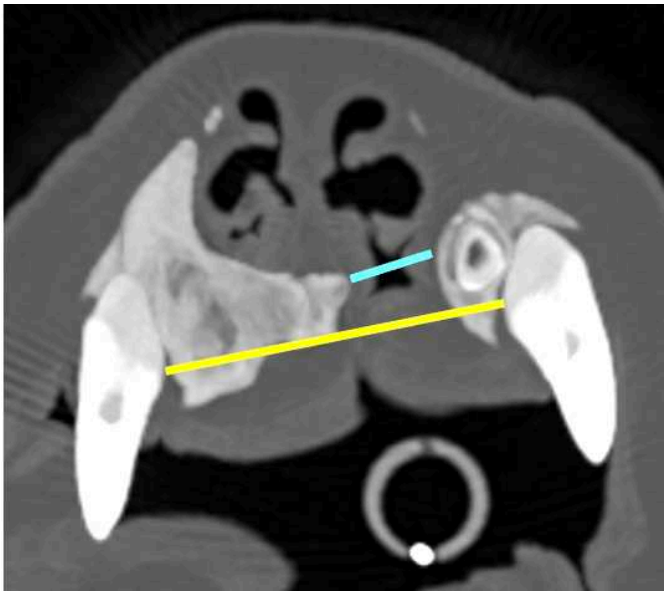

Figure 2 : Measurement of the alveolar cleft width ratio was performed by dividing the cleft width (blue line) by the inter-canine distance (yellow line).

Secondary palate involvement was categorized as soft, hard or soft and hard palate defect. Hard palate defect was defined as absent, complete or incomplete based on the cleft extension from the palatine fissure to the caudal border of the hard palate. Similarly, soft palate defects were recorded as absent, complete or incomplete based on the extent of the cleft relative to the caudal border of the soft palate.

Total depth of the cleft was recorded and measured along the longitudinal axis of the cleft and on the same anatomical plane, from the level of the dental arcade to the most caudal aspect of the cleft.

Maxillomandibular Alignment

Particular attention was given to the alignment of the temporomandibular joint and the relative positioning of the dental arches. Occlusion patterns were examined to identify malocclusion or asymmetrical dental contact that could result from skeletal misalignment. These criteria were assessed during CT acquisition, with the jaws closed or minimally opened due to the presence of the endotracheal tube. Maxillo-mandibular alignment was assessed to identify any discrepancies. Rostral displacement was defined by rostral protrusion of the rostral part of the maxilla over the rostral part of the mandibula, conversely caudal displacement was defined by caudal displacement of the rostral part of the maxilla over the mandibula (Figure 3).

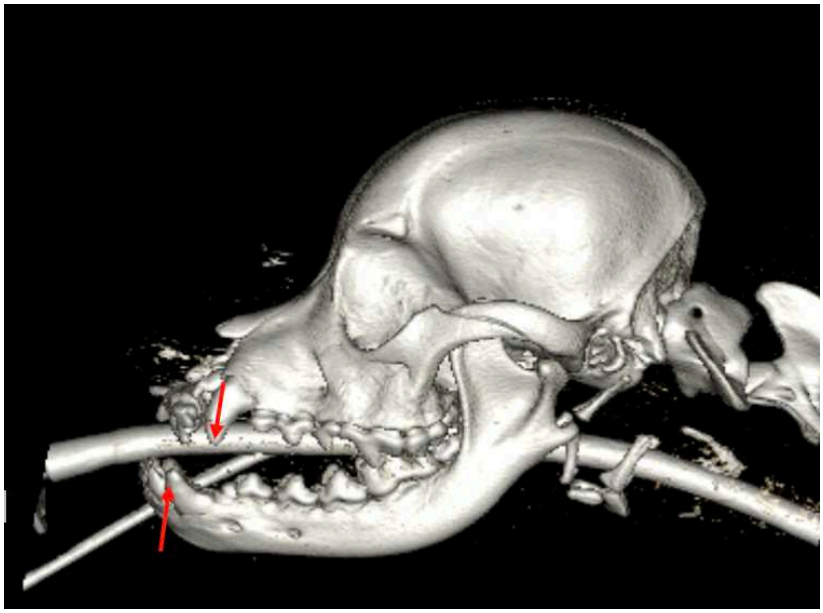

Figure 3. Assessment of the maxillomandibular alignment. In this dog, note the asymmetrical dental contact at the level of the canine teeth (red arrows) with the mandibular canine placed rostrally to the maxillary canine.

Nare and Nasal planum assessment

Nasal septum deviation and columella deformities were evaluated. The columella refers to the central strip of tissue between the nostrils in the nasal planum. Columella deformities refer to changes in the shape or axis, or both.

Alar cartilage positioning was assessed using 3D multiplanar reconstruction with the function "Volume rendering – Down" on Horos ®. For dorsoventral evaluation, rostrocaudal views were used. A reference line connecting the medial canthi and a second line connecting the rostro-lateral edges of each alar cartilage were drawn to assess the dorsoventral position. Angle alpha was defined as the angle between the reference line and the sagittal plane. Angle alpha' was defined as the angle between the alar connecting line and the sagittal plane. The difference between those two angles allowed assessment of dorsoventral symmetry.

For rostrocaudal position, dorsal views were used. The same reference and measurement method was applied, and displacement was classified as rostral or caudal.

An angle of less than 5° was considered normal, between 5° and 10° as mild displacement, between 15° and 20° as moderate displacement and more than 20° as severe displacement for both rostrocaudal and dorsoventral displacements. In cases of asymmetry, the relative position of the cartilage of the affected side was recorded as dorsal or ventral, rostral or caudal [see Figure 4] compared to the side without the cleft.

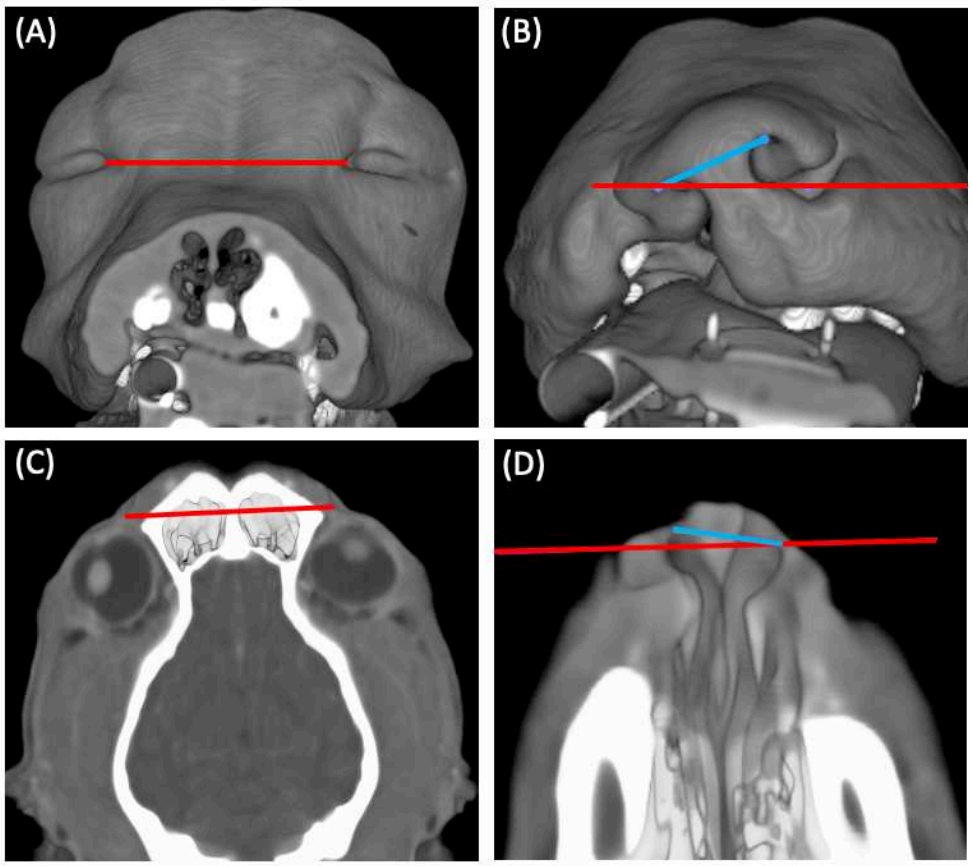

Figure 4 : Assessment of the nasal planum deviation relative to the midline reference in a dog with a left unilateral labioalveolar cleft using 3D multiplanar reconstruction with the function "Volume rendering – Down" on Horos®. For the dorsoventral position, (A) a line was placed between the medial canthi on a rostrocaudal view (red line). (B) This line was paste and copy on the same view at the level of the alar cartilage (red line) and a second line was drawn between the rostro-lateral edges of each alar cartilage (blue line), defining an angle α between the two lines. For this dog , the angle α was 24,2°. (C, D) The same method was used on a dorsoventral view to assess the rostrocaudal position (α = 8,8°).

Nasal Turbinate and Cavity Evaluation

At CT examination, nasal turbinates (e.g. dorsal nasoturbinate, maxilloturbinate, and ethmoturbinate) were described as normal, hypoplastic, or absent.

To quantify nasal cavity volume, segmentation was performed using Horos®. Using ten transverses' slices, the contours of the nasal cavity (excluding the maxillary recess and nasopharyngeal meatus) were manually delineated using the "Closed Polygon ROI" tool. Interpolated regions were auto generated with the "Generate missing ROIs" tool and refined using the "Repulsor" tool. Final volumes were computed using the "ROI Volume > Compute

Volume" function. In unilateral cleft cases, the ratio between the volumes of the affected and contralateral sides was calculated. The side with the bigger volume was noted.

Oral and Dental Assessment

Dental anomalies were assessed and included ectopic tooth eruptions, axial deviations, agenesis, and supernumerary teeth. In dogs undergoing CT during mixed dentition phase, consecutive postoperative imaging was used to differentiate between supernumerary permanent teeth and deciduous teeth.

Miscellaneous Findings

Each CT acquisition was systematically reviewed, with an emphasis on evaluation of the ventricular system, fontanelles, paranasal sinuses and ear structures. The ventricular system was assessed for any structural brain abnormalities. The paranasal sinuses were examined for anatomical anomalies, while the middle ear structures were evaluated for the presence of effusion, bulla hypoplasia, or asymmetry.

RESULTS

During the study period, 17 dogs were presented with labioalveolar clefts. At the time of CT examination, the median age was 6.5 months (range: 2.5–12 months). The cohort included 8 males and 9 females, all of which were purebred. The breeds represented were American Cocker Spaniel (n = 4), French Bulldog (n = 2), and one individual each of the following breeds: American Bully, Chihuahua, Tibetan Spaniel, Boxer, Lhasa Apso, and Staffordshire Bull Terrier. For four of these dogs — three with unilateral clefts and one with a bilateral cleft — no preoperative CT scans were performed due to owner scheduling constraints and only post operative data (immediate, 3M and 6M postoperative CT) were collected. Since some parameters (i.e. rostro-caudal and dorso-ventral deviation of the alar cartilage) may be altered by the reconstruction, data from these cases were excluded from the assessment of thoses parameters. However, they were included in the dental evaluation, as no tooth extraction or mobilization had been performed during surgery.

Clinical signs reported at presentation included intermittent sneezing (6/17, 35,3%), nasal discharge (4/17, 23,5%), and episodes of coughing during eating or drinking (2/11, 11,8%). Despite these signs, all dogs had normal findings on thoracic auscultation, with no abnormalities detected in cardiac or respiratory function. Three dogs showed clinical and radiographic signs consistent with aspiration pneumonia, which had been managed with medical treatment and clinically resolved prior to the surgery. Based on these clinical aspects, 17 dogs with congenital clefts

were included in the CT cleft description for a total of 24 cleft. Of these, 10 dogs (58.8%) presented with unilateral labioalveolar clefts, including 8 on the left side and 2 on the right side. Seven dogs (41.2%) exhibited bilateral labioalveolar clefts, without palatine involvement on CT examination. Three cases (57,1%) showed a bilateral labioalveolar and palatine cleft, with both components clearly identified in both clinical examination and cross-sectional imaging.

The LAHS classification was performed through oral inspection in all dogs (Table 1). LAHS classification obtained with the clinical examination and the one obtained with CT evaluation were consistent matches for each dog except for one dog which presented a left rostral palatal discontinuity on CT, not visible macroscopically.

Case n°	Sexe	Breed	Type of cleft	Classification LAHS
1	M	French Bulldog	Unilateral labioalveolar Left	03-03-00-00
2	F	Staffordshire Bull Terrier	Bilateral labioalveolar	33-33-00-00
3	M	Lhasa Apso	Unilateral labioalveolar Left	03-03-00-00
4	M	American Cocker Spaniel	Unilateral labioalveolar Left	03-03-00-00
5	F	American Cocker Spaniel	Bilateral labioalveolar	33-33-00-00
6	F	French Bulldog	Unilateral labioalveolar Left	03-03-00-00
7	F	Chihuahua	Unilateral labioalveolar Right	30-30-00-00
8	M	Staffordshire Bull Terrier	Bilateral labioalveolar	33-33-00-00
9	F	Staffordshire Bull Terrier	Bilateral labioalveolar and palatine	33-33-33-33
10	M	American Cocker Spaniel	Unilateral labioalveolar Left	03-03-00-00
11	F	Boxer	Unilateral labioalveolar and palatine Right	30-30-30-30
12	M	Lhasa Apso	Unilateral labioalveolar Left	03-03-00-00
13	F	American Cocker Spaniel	Bilateral labioalveolar	33-33-00-00
14	M	American Bully	Bilateral labioalveolar and palatine	33-33-33-33
15	F	Tibetan Spaniel	Unilateral labioalveolar Left	03-03-00-00
16	M	Boxer	Bilateral labioalveolar and palatine	33-33-33-33
17	F	Staffordshire Bull Terrier	Unilateral labioalveolar Left	03-03-00-00

Table 1: Summary of animal data including cleft type (modified LAHS classification)

CT Findings

Cleft Extension and Bony Defect Characterization

Most of the CT findings are summarized in Table 2.. All (100%) of the labioalveolar clefts extended up to the palatine fissure, regardless of whether the cleft was unilateral or bilateral.

The alveolar depth of these clefts, measured from the lip to the most caudal extent of the alveolar defect, varied between from 10 mm to 54 (mean 23.0 mm, SD 10.4 mm): from 10 up to 54 mm (mean 20.0 mm, SD 12.47mm) in unilateral cases, and from 6.5 mm to 39 mm (mean 25.2 mm, SD 8.5) in bilateral cases. Among dogs presenting with complete secondary palatal clefts (velo-palatal clefts), 100% of the clefts extended beyond the palatine fissure and involved both the hard and soft palate.

The alveolar cleft width, measured at its widest point in dorsal sections, ranged from approximately 2.4 mm to 12 mm (mean 5.8 mm, SD 1.4 mm). When considering the ratio of cleft width to the distance between the internal surfaces of the canines (on transverse sections), the width of the cleft ranged from 5% to 30% (mean 20.7 %, SD 7.1 %) of the distance between the upper canine teeth. Mean cleft ratio was 22.1% in unilateral cases and 19.9% for each side in bilateral cases. 100% bilateral cases showed asymmetry between the left and right sides.

Craniofacial and Nasal Deformities

Mandibulo-maxillary articulation asymmetry was observed in 12 out of 17 dogs (70%). Most of these anomalies were due to caudal displacement of the rostral part of the maxillary regarding the mandibula, so called maxillary retrusion. Septal deviation was identified in 7 out of 17 dogs (41%). In unilateral cases (5/7), all showed a deviation of the nasal septum toward the opposite, unaffected side of the cleft. (Figure 5)



Figure 5: Right septal deviation (arrow) relative to the midline (dotted line).

Assessment of dorso-ventral alar cartilage displacement was restricted to 13 of the 17 dogs, as surgical procedures performed prior to imaging could have altered the accuracy of these measurements. It was identified in 7 out of 13 dogs (53.8%), including 6 unilateral and 1 bilateral case. Most cases showed deviations with a mean angle of 2.12° (SD 8.22). In unilateral cases, the affected nare was located more ventrally than the unaffected side, with a mild asymmetry in 1 case, moderate in 2, severe in 3 cases. No asymmetry was identified in 1 of unilateral case. In bilateral cases, mild asymmetry was noted in 2 dogs, while no asymmetry was observed in the remaining 5 cases.

Rostro-caudal alar cartilage deviation was present in 8 of 13 dogs. Deviation angles ranged from 0.7° to 14.9°, with a mean angle of 6.36° (SD = 4.65). In unilateral cases, the deviation was considered normal in 3 dogs, mild in 2, and moderate in 2. No severe deviations were observed. When a deviation was present, the position of the alar cartilage of the affected side were systematically more caudal than the one of the non-affected side. In bilateral cases, the deviation was considered normal in 2 dogs, mild in 3, and moderate in 1. No severe deviations were observed. Deviation was directed toward the left side in 33.33% of cases and toward the right side in 66.67%.

Nasal turbinates were abnormal in 10 dogs (58.9%), including sinus deformities (n=5) and hypoplasia (n=5) (Figure 6). Paranasal sinus anomalies were identified in 9 out of 17 dogs (52.9%). The most frequently affected structure was the frontal sinus, with non-perforation observed in 2 dogs (11.8%), incomplete perforation in 4 dogs (23.5%), and complete agenesis in 2 dogs (11.8%). Maxillary recess anomalies were also recorded, including marked asymmetry with greater involvement on the left side (clefted side) in 1 dog (5.9%), bilateral and symmetrical hypoplasia in 3 dogs (17.6%), and mild unilateral hypoplasia on the right side (opposite side of the cleft) in 1 dog (5.9%). One dog (5.9%) presented a combination of anomalies, consisting of choanal malformation associated with maxillary recess hypoplasia. No abnormalities of the paranasal sinuses were detected in 8 dogs (47.1%).

A difference in volume of the nasal cavities is statistically observed between the healthy and clefted side. This difference was not relied with a systematic increase or decrease in volume as 50% (5/10) of unilateral cases showed a nasal volume increased on the cleft side and 50% (5/10) a decrease on the cleft side. In bilateral cases, 57% (4/7) of dogs had a larger nasal cavity volume on the right side compared to the left ($p < 0.001$).

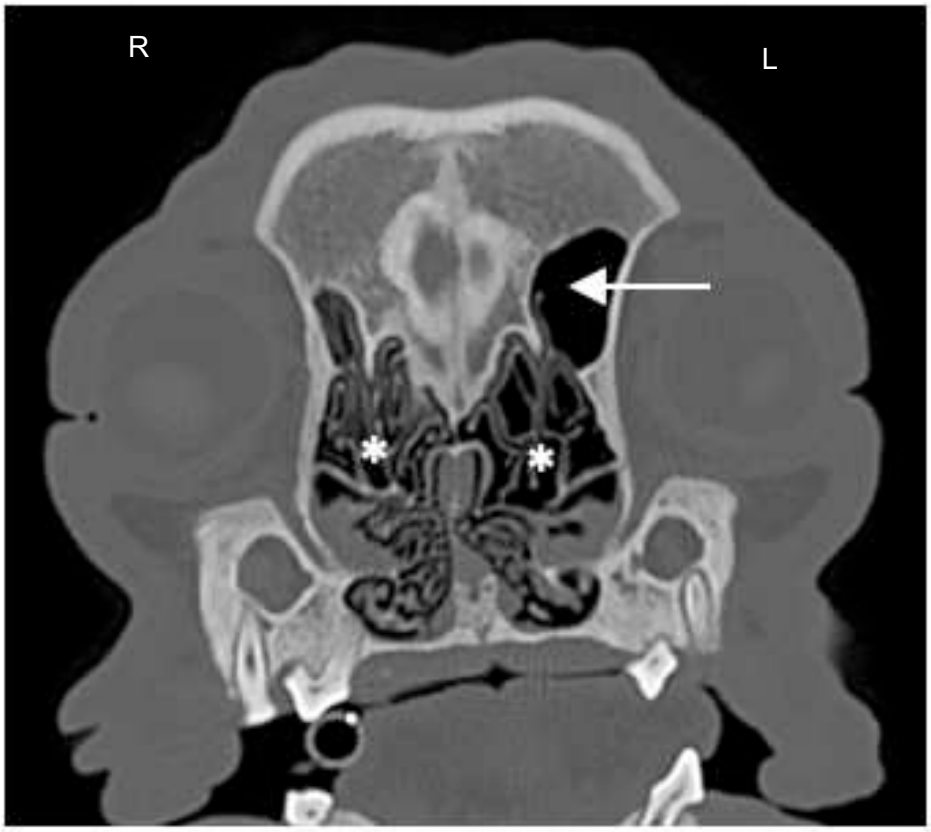

Figure 6 : Nasal turbinates and sinusal malformations in a French Bulldog with a left unilateral labio-alveolar cleft. The nasal turbinates appears hypoplastic (asterisk), especially on the left side. The right frontal sinus is absent and the left frontal sinus is under-perforated (arrow).

Dental Abnormalities

Among the 24 clefts assessed, ectopic tooth eruption was observed in 70.8% of the cases, mostly inside the cleft. Malalignment of erupted teeth was noted in all dogs. Supernumerary incisive teeth were present in 11/24 (45.8%), whereas dental agenesis was less common, occurring in only 2 dogs (11.8%) (Figure 7). Additionally, a non-erupted tooth (I3) was noted in one case in the lateral border of the cleft.

The cleft occurred systematically between the two upper most lateral definitive incisors, most frequently between the third incisor and a supernumerary tooth considered to be a fourth incisor (I3–"I4") in 8 cases, between the second and third incisors (I2–I3) in 7 cases, and between only two incisors the first and third incisors (I1–I3) with absence of the second incisor (I2) in 2 cases (Figure 8).

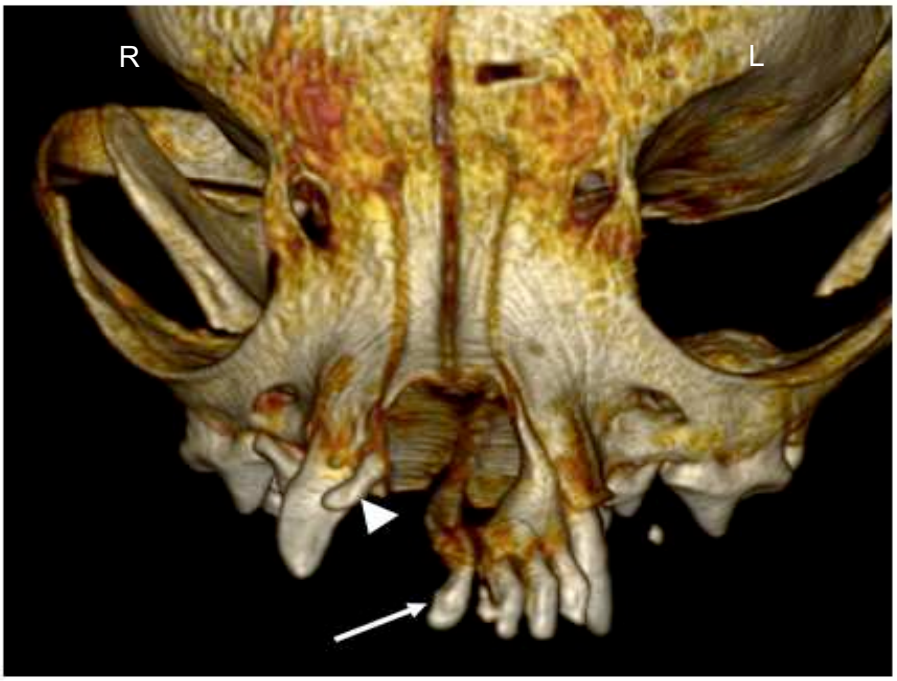

Figure 7 : Dental agenesis in Chihuahua with a unilateral right labio-alveolar cleft through the extension of the cleft. On the right maxillary arch, the teeth 101 (arrow) and 103 (arrowhead) are identified on both sides of the cleft. 102 is absent.

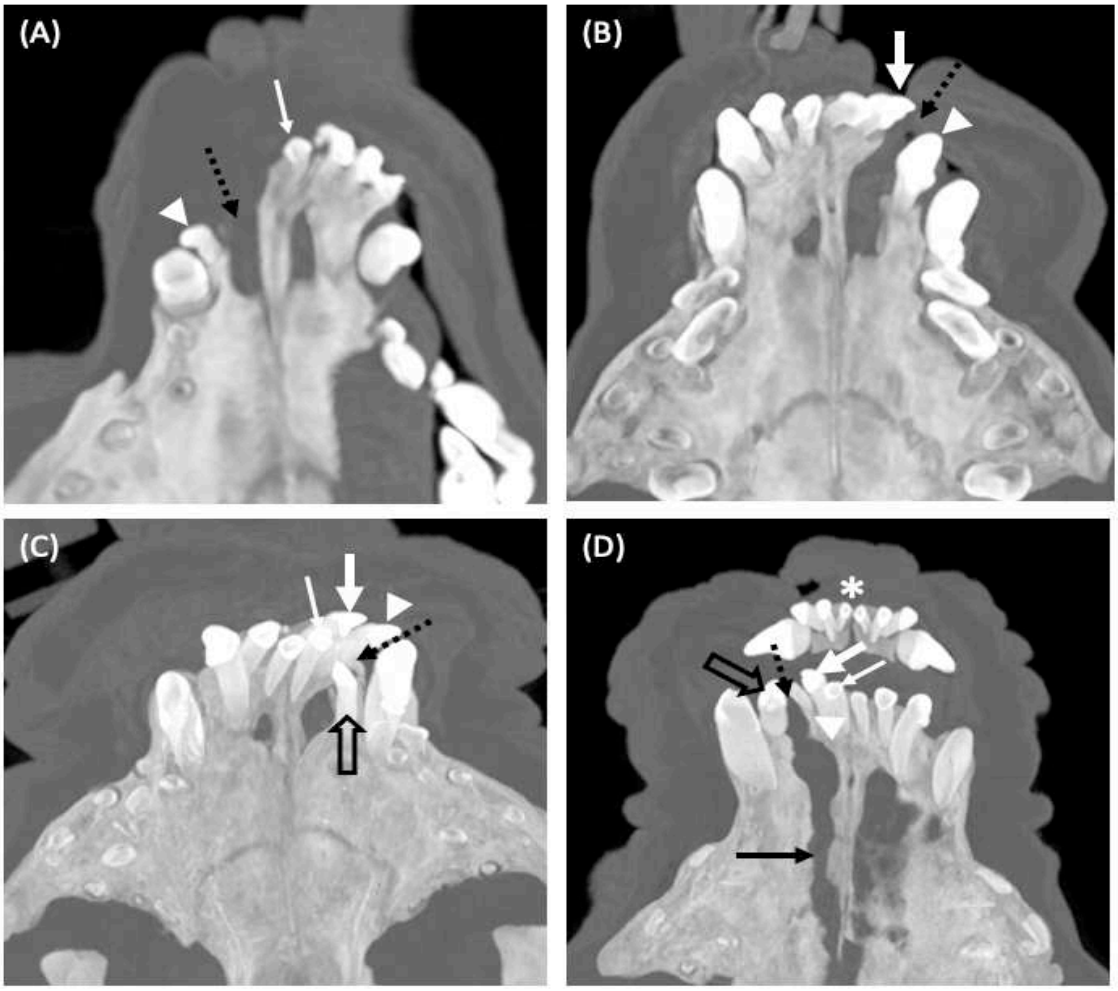

Figure 8: Clef localization regarding the incisive teeth: (A) through I1 (01) and I3 (03) in a Chihuahua with a unilateral right labio-alveolar cleft; (B) through I2 (02) and I3 (03) in a Lhassa Apso with a unilateral left labio-alveolar cleft; (C) through I3 (03) and a supernumerary tooth "I4" in a French Bulldog with a unilateral left labio-alveolar cleft; (D) through I3 (03) and a supernumerary tooth "I4" in a Boxer with a unilateral labio-alveolar and palatine (black arrow) right cleft. Note the marked rostral protrusion of the mandibular arch (asterisk) compared to the maxillary arch. Labioalveolar cleft = dotted black arrow; thin white arrow = I1 (01); thick white arrow = I2 (02); arrowhead = I3 (03); hollow black arrow = "I4".

Miscellaneous Findings

Middle ear involvement was observed in 2 dogs (one unilateral and one bilateral), characterized by complete filling of the tympanic bulla by non-enhancing hyperattenuating material, suggestive of bulla effusion most likely, without excluding otitis media. Hypoplasia of the tympanic bullae was seen in 9/17 (52.9%), bilateral in 29,4% of cases.

Additionally, persistent defects in cranial fontanelle closure were noted in 3/17 dogs (17.6%).

Case n°	Type of cleft	Depth (mm)	Width (mm)	Cleft width ratio	Mandibulo-maxillary articulation asymmetry	Deviation nasal Septum	Dorsoventral alar cartilage displacement	Rostrocaudal alar cartilage displacement	Sinusal anomallies	Volume of Nasal Cavity (cm3) *Cleft		Dental Abnomalies		Occurence of the cleft	Ventricular dilation	Miscellaneous Findings
										Left	Right	Ectopia	Supernumerary incisive tooth			
1	Unilateral (L) labioalveolar	11.4	4.9	0.11	Maxillary Retrusion	No	NA	NA	Incomplete left sinus perforation; right frontal sinus non-perforated	8.6*	8.6	Yes	Yes	I3-"I4" (L)	Yes	/
2	Bilateral labioalveolar	L: 28 - R: 27	L: 2.4 - R: 2.6	L: 0.19 - R: 0.12	Maxillary Retrusion	No	No	Yes (5.2° R)	No	6.5*	7.2*	Yes	No	L: I2-I3 - R: I2-I3	Yes	Bilateral tympanic bulla hypoplasia
3	Unilateral (L) labioalveolar	14	8.6	0.29	Maxillary Retrusion	Right	No	No	Absence frontal sinus	2.9*	2.8	Yes	No	I2-I3	Yes	Unilateral (L) tympanic bulla hypoplasia
4	Unilateral (L) labioalveolar	19	9	0.19	No	No	Yes (21° R)	No	No	5.2*	5.7	No	Yes	I3 (non erupted)-"I4" (L)	Yes	/
5	Bilateral labioalveolar	L: 23 - R: 23	L: 3.6 – R: 5.1	L: 0.23 - R: 0.25	Maxillary Retrusion	Left	Yes (5,3° R)	No	No	6*	6.5*	Yes	No	L: I2-I3 - R: I2-I3	Yes	/
6	Unilateral (L) labioalveolar	18	6.2	0.14	Maxillary Retrusion	Right	NA	NA	Maxillary recessus hypoplasia, right frontal sinus non-perforated	5.6*	5.5	Yes	Yes	I3-"I4" (L)	Yes	Unilateral tympanic bulla hypoplasia
7	Unilateral (R) labioalveolar	10	6	0.19	Maxillary Retrusion	Left	Yes (6,5° L)	Yes (14.9° R)	Absence frontal sinus	1.5	1.6*	Yes	No	I1-I3 (absence of I2)	Yes	Unilateral tympanic bulla hypoplasia Defect in cranial fontanelle closure
8	Bilateral labioalveolar	L: 23 – R: 23	L: 6.9 – R: 7.8	L: 0.3 - R: 0.27	No	No	No	No	No	13.6*	13.4*	Yes	No	L: I2-I3 - R: I2-I3	Yes	/
9	Bilateral labioalveolar and palatine	L: 39 – R: 39	L: 4.3 – R: 3	L: 0.21 - R: 0.24	Maxillary Retrusion	No	No	Yes (11° R)	Generalized sinusal hypoplasia	8.5*	9.1*	Yes	Yes (bilateral)	L: I3-"I4" - R: I3-"I4"	Yes	Bilateral ear opacification Unilateral tympanic bulla hypoplasia Defect in cranial fontanelle closure
10	Unilateral (L) labioalveolar	20	12	0.32	Maxillary Retrusion	No	Yes (14,6° R)	No	No	8.3*	8.7	Yes	Yes	I3-"I4" (L)	Yes	/
11	Unilateral (R) labioalveolar and palatine	54	7.7	0.23	Maxillary Retrusion	No	NA	NA	Maxillary recessus hypoplasia, imcomplete right frontal sinus perforation	12*	10.7	Yes	Yes	I3-"I4" (R)	Yes	Bilateral tympanic bulla hypoplasia Defect in cranial fontanelle closure
12	Unilateral (L) labioalveolar	15	5	0.22	No	Right	Yes (13° R)	No	Maxillary ressesus asymmetry	3.1*	3.2	Yes	No	I2-I3 (L)	Supracollicular fluid collection	Bilateral tympanic bulla hypoplasia
13	Bilateral labioalveolar	L: 6.5 – R: 15	L: 4.5 – R: 8.5	L: 0.2 - R: 0.25	Maxillary Retrusion	Left	No	Yes (8.1° R)	No	4.9*	5.2*	Yes	Yes (R)	L: I2-I3 - R: I3-"I4"	No	/
14	Bilateral labioalveolar and palatine	L: 28 – R: 27	L: 4.9 – R: 5.8	L: 0.18 - R: 0.22	No	No	No	Yes (5.8° L)	Generalized sinusal hypoplasia	15.7*	14.4*	Yes	Yes (bilateral)	L: I3-"I4" - R: I3-"I4"	Yes	Unilateral (L) ear opacification Bilateral tympanic bulla hypoplasia
15	Unilateral (L) labioalveolar	18	6	0.31	Maxillary Retrusion	Left	Yes (24° R)	Yes (14° L)	Incomplete right sinus perforation	4.7*	5.1	Yes	No	I1-I3 (absence of I2)	No	/
16	Bilateral labioalveolar and palatine	L: 20 – R: 22	L: 5.3 – R: 4.4	L: 0.07 - R: 0.05	Maxillary Retrusion	Non	NA	NA	No	14.5*	13.7*	Yes	Yes (R)	L: I2-I3 - R: I3-"I4"	Yes	/
17	Unilateral (L) labioalveolar	21	10	0.21	No	Right	Yes (20° L)	Yes (8.9° L)	No	8.1*	7.7	Yes	No	I2-I3 (L)	Yes	Unilateral tympanic bulla hypoplasia

Table 2: Summary of animal data including cleft depth and width, nasal septum deviation, alar cartilage deviation, rhino-cerebral anomalies, nasal cavity volume, dental anomalies, and other miscellaneous findings.

DISCUSSION

This study provides a detailed CT-based assessment of labio-alveolar clefts in a cohort of 17 purebred dogs, highlighting both the diversity and complexity of associated craniofacial, nasal, dental, and otological anomalies. Although labio-alveolar clefts are often clinically regarded as a localized congenital defect, our findings suggest that they frequently occur as part of a broader craniofacial affection [479,496,616], even when considering non syndromic form.

Although some dogs were presented with nasal discharge or sneezing, thoracic auscultation was unremarkable in all cases, and aspiration pneumonia was limited to a few individuals with successful clinical resolution. These findings are consistent with previous reports that many cleft-affected dogs may show relatively mild or nonspecific clinical signs unless complications such as aspiration arise [479,670].

Facial clefts can be encountered with various phenotypic expressions in both humans and animals [479,496,616,617]. Due to the inclusion criteria, isolated palatal clefts and labial clefts (complete or partial) were not documented in this study. Incomplete cases of labioalveolar clefting or palatal clefts were not encountered but remain infrequent even in human literature. Unilateral labioalveolar clefts were encountered more often than bilateral cases (10/17 cases), which is similar to what is described in human literature where a 75% unilateral – 25% bilateral ratio has been described [28,34]. As described in humans [24,34] and previously reported in dogs [496,670], a large majority of unilateral clefts in the sample are located on the left side. Labioalveolar clefts were associated with a complete cleft of the secondary palate in 23.5% of the cases, 5.8% of unilateral cleft cases, and 17.6% of bilateral cleft cases. This is consistent with what is described in humans, where a labioalveolar cleft is more frequently associated with a palatal cleft in bilateral involvement [35].

Cleft morphology varied considerably in both depth and width, with marked asymmetries in several cases. In this studyclefts breach the dental arch between the upper most lateral incisors as it has been previously reported [496], where it crosses the dental arch at the level of the germinative lateral incisor tooth in human patient [34,687]. The frequent involvement of this region suggests a predilection for malformations near the distal end of the incisor arcade, where fusion defects typically arise.

The alveolar cleft width ratio ranged from 0.05 to 0.32. The size of the defect in the puppies of the studies range from 2.4 to 12 mm, which is quite similar to what is encountered in child [688,689]. These measurements highlight the substantial heterogeneity in anatomical characteristics of labio-alveolar clefts in this population, underlining the need for individualized surgical or therapeutic planning in both child and dogs.

Dental abnormalities were highly prevalent and included ectopic tooth eruption (70.8%), malalignment (100%), and supernumerary teeth (45.8%). These findings align with previous reports in both veterinary and human

literature, indicating a strong correlation between clefts and dental anomalies due to disrupted odontogenesis in cleft-affected regions [496,616,690].

To date, dental agenesis has not been described in the veterinary literature, whereas it is well documented in humans. In human patients, agenesis most commonly involves the incisor region in cases of primary palate clefts and may also affect premolars in association with secondary clefts. Its prevalence appears to correlate with the extent and width of the cleft [91–93]. Lateral incisor agenesis is the most frequently observed, particularly in bilateral clefts [89,93,690,691]. Conversely, the occurrence of supernumerary teeth has also been reported, especially in narrow primary palate clefts, where duplication of the lateral incisor may occur [89,95,96,690].

The prevalence of mandibulo-maxillary asymmetry, predominantly due to maxillary retrusion, in over two-thirds of cases (70%) supports the hypothesis that bony maxillary underdevelopment plays a central role in the pathogenesis of these clefts. However, it has also been linked to frequent breed-specific associated malformations, especially in brachycephalic dogs.

In this study, the frequent observation of septal deviation, nasal planum abnormalities, and alar cartilage displacement—findings that reflect developmental asymmetry of the facial midline structures—may also reflect this facial and maxillary underdevelopment. These findings have already been well described in humans [83,247] and more rarely in dogs [616].

Regarding the macroscopic aspect of the nasal planum and nares, while most deviations were mild (0–5°), a small subset showed significant angular displacements (>20°), potentially indicating a more severe disruption of facial morphogenesis. Typically, in unilateral cases, the nares and alar cartilage were positioned asymmetrically, with a more ventral and caudal position of the ala compared to the unaffected side, and the philtrum and nasal columella tend to tilt toward the affected side. Similar findings have been frequently reported in children [83].

In children, the volumes of the nasal cavities tend to be reduced on the side of the cleft in individuals with unilateral cleft lip and palate [692]. Such findings have been reported in 50% of the cases in our study.

Similarly, deviation of the nasal septum is a commonly reported condition in individuals with cleft lip and palate [684,693] and has been observed in 41% of our cases, which is superior to what has been previously reported by Nemec et al. (11% for a 9 dogs cohort). However, septal deviation has also been described in healthy dogs without cleft lip and palate [694], so it cannot be specifically associated with the presence of a cleft. Nasal septum under development or agenesia have been previously described associated in 33 % of complete labioalveolar and palatal cleft [616] but were not encountered in our study.

Changes in the nasal turbinates have been reported in individuals with cleft lip in humans [684,686] and in dogs [616]. In the present study, hypoplastic nasal turbinates were identified in 29.4% (5/17) of the sample, while complete

absence was observed in an additional 29.4% (5/17). These findings are consistent with previous reports of nasal turbinate abnormalities (in the absence of cleft lip and palate) in brachycephalic breeds [695,696]. Paranasal sinus anomalies were also observed in 65% of dogs, predominantly affecting the maxillary recess and frontal sinuses. Such alterations may reflect impaired pneumatization or modified growth trajectories secondary to maxillofacial asymmetry.

Similar parallels have been reported for nasal volume reduction and septal deviation [616,684,697,698], although these features are also frequently encountered in brachycephalic dogs without clefts [694]. Collectively, turbinate and sinus anomalies support the hypothesis of a developmental disruption; however, the potential influence of breed-related bias must be carefully considered.

Otological findings, including tympanic bulla hypoplasia (9/17) and bulla effusion (2/17), were present in a subset of dogs, all considered as brachycephalic. Non clefted individuals of brachycephalic breeds have been reported to be predisposed to such abnormalities (e.g. middle ear effusion and otitis media with effusion) [695,699,700]. On the other hand, previous reports have documented the association of cleft palate and ear pathology [675]. Though the link between, those abnormalities and facial cleft remains unclear.

Persistent fontanelle defects, noted in 17.6% of cases, may indicate delayed ossification or underlying syndromic presentation, though their clinical significance in dogs remains unclear.

This study has several limitations. Firstly, the sample size is limited; thus, some lesions with low prevalence may not be present among the puppies included in the study. As the CT analysis was not a blind test, it may have also influenced the analysis of the lesions. Previous report in both human and veterinary literature presented a wider variety of cleft types. Here, the cases were limited to labio-alveolar clefts, which could introduce a selection bias. Moreover, some lesions associated with the presence of cleft lip and palate may likely appear later during growth as a result of adaptation to the cleft's presence. Since the puppies included in this study are predominantly immature, with a median age at inclusion of 6.5 months, it is likely that some lesions, which appear later during growth, were not yet present at the time of the CT scan. Finally, a limitation is related to the subjectivity in the reading and analysis of the CT scans, even though systematic double-reading of each criterion was performed.

Future studies involving larger cohorts and long-term follow-up would be valuable to assess clinical outcomes and explore the genetic or developmental mechanisms underlying these malformations. This could help determine whether these issues are breed-related or cleft-related and deserve futher therapeutic study.

CONCLUSION

This study identified consistent maxillofacial anatomical alterations associated with congenital CLP, in line with previous reports in both children and dogs, and confirmed the relevance of the canine model for future therapeutic investigations in CLP research. As most associated defects are not grossly visible, the findings highlight the value of advanced imaging techniques for the planning of surgical intervention.

II.1.2 Transfert des procédures chirurgicales de reconstruction de la fente labio-alvéolaire de l'enfant au chiot : mise au point et fiabilisation de la technique chirurgicale

II.1.2.1 Fente labio-maxillo-palatine spontanée chez chien : Traitements usuels

II.1.2.1.1 État de l'art des techniques existantes chez le chien : revue bibliographique

La prise en charge des fentes labio-alvéolaires chez le chiot demeure marginale en médecine vétérinaire, en grande partie en raison de l'absence de connaissances et *a fortiori* de consensus sur les modalités thérapeutiques optimales — tant en matière de choix du moment propice pour la reconstruction que de choix des techniques chirurgicales — ainsi que de l'incertitude persistante quant à leurs résultats et complications. Cette situation alimente un cercle vicieux : le manque de données cliniques fiables freine la diffusion de ces approches au sein de la communauté vétérinaire et limite la confiance des propriétaires et des éleveurs envers les options de traitement. La demande d'interventions chirurgicales reste donc faible, ce qui réduit d'autant les occasions d'acquérir de l'expérience, de produire des données, et de structurer des protocoles standardisés, conduisant à privilégier fréquemment l'euthanasie au détriment d'une prise en charge curative.

II.1.2.1.1.1 Reconstruction des fentes palatines strictes

La problématique de la reconstruction des fentes a été peu explorée en médecine vétérinaire. S'il est fait mention de ces anomalies dans les ouvrages de références, c'est principalement à titre descriptif avec peu mention des techniques de reconstruction chirurgicales. Ce constat doit être nuancé suivant le type de fentes considérées. Si la reconstruction des fentes labiales et labio-alvéolaires n'est que très peu documentée, ce n'est pas le cas des fentes palatines. L'absence d'impact esthétique macroscopiquement visible et l'existence de fentes palatines traumatiques ont sans doute permis un permis une meilleure prise en compte de cette affection. Pour la reconstruction du palais dur, les techniques chirurgicales ont été directement adaptées de celles mises en oeuvre chez l'enfant. Actuellement deux techniques sont principalement utilisées chez le Chien : la technique de Veau-Wardill-Killner reposant sur l'utilisation d'un lambeau mucopériosté palatin qui est retourné vers le défaut et la technique de Von Langenbeck reposant sur deux lambeaux mucopériostés bipédiculés, technique récemment modifié par Pavletic [701] et permettant la fermeture en 2 plans de la communication (Figure II.1.2 1).

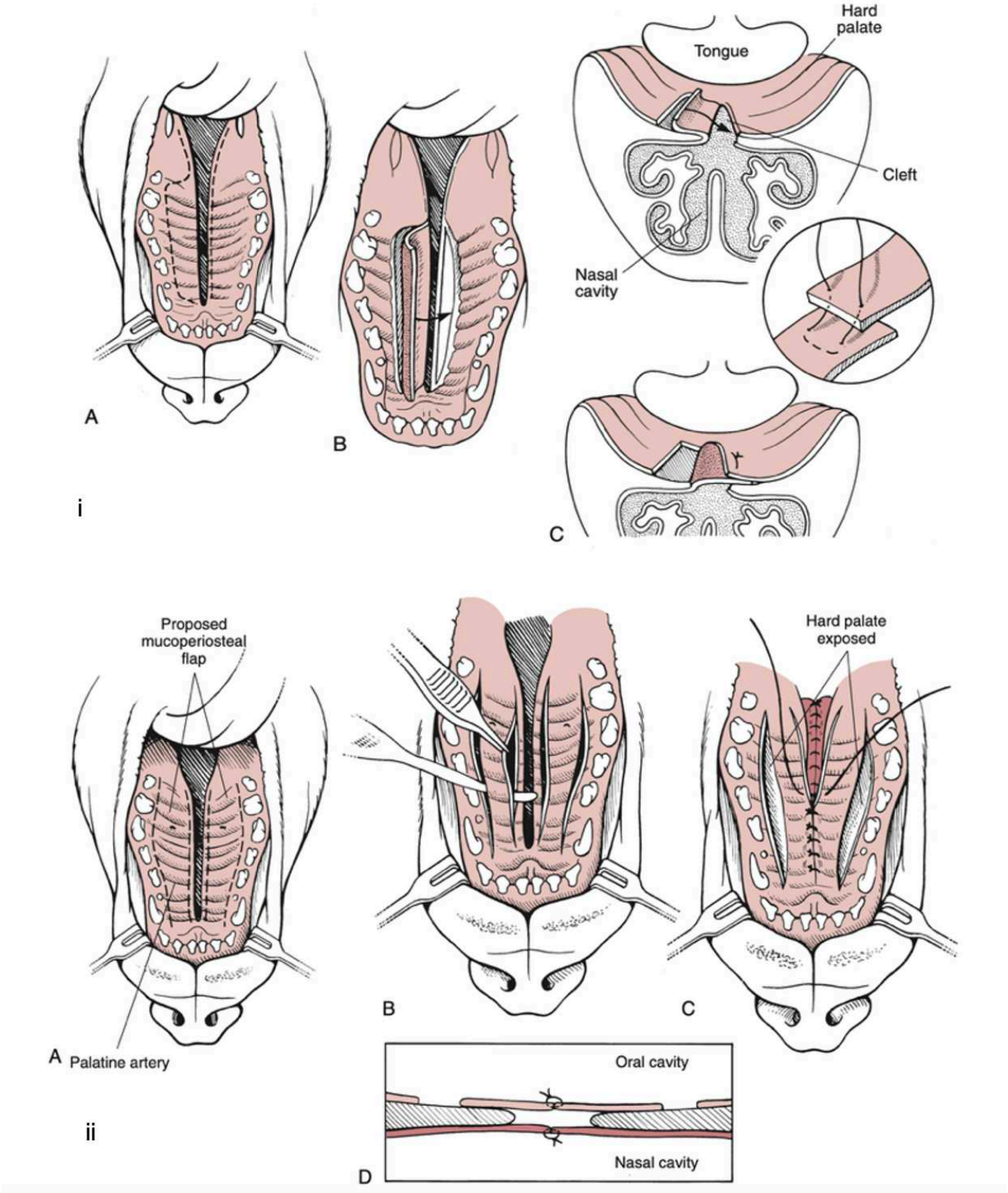

Figure II.1.2-1 : Chirurgie des fentes palatines chez le chien Technique de Veau-Wardill-Kilner (i) et technique de Von Langenbeck (ii) [702].

Pour ces fentes palatines, les modalités de l'intervention ne font pas consensus et il était recommandé d'intervenir soit à l'âge de quelques semaines, soit en fin de croissance du chiot [479,617,625]. Lors d'intervention précoce (avant la fin de la croissance), l'exposition de zones dénudées du palais dur

qui vont évoluer vers une cicatrisation par seconde intention a un impact significatif sur la croissance ultérieure du palais et du massif maxillaire, impact très bien documenté chez le Chien et l'enfant et va se traduire par un palais en forme de diabolo. Contrairement à l'enfant, la malocclusion dentaire qui en résulte est bien souvent jugée négligeable chez le chien.

Lors d'intervention tardive en fin de croissance, des prothèses palatines synthétiques peuvent être mises en place pour simplifier les soins des chiots et limiter le risque de fausse route en attendant l'intervention [677,678].

Du fait de sa taille et de son élasticité, le palais mou est généralement beaucoup plus simple à reconstruire chez le chien que chez l'enfant. La reconstruction va être réalisée par simple apposition en 2 ou 3 plans de la muqueuse naso-pharyngée, de la musculature vélaire et de la muqueuse oropharyngée après incision des berges. Elle est souvent associée à la technique de Van Langenbeck lors de fente palatine complète. Les techniques d'allongement du voile du palais comme la palatoplastie de Furlow sont rarement nécessaires chez le Chien, d'autant moins chez les races brachycéphales qui présentent « naturellement » une tendance à avoir un palais mou de longueur excessive.

II.1.2.1.1.2 Reconstruction des fentes labiales et labio-alvéolaires

La littérature relative à la prise en charge des fentes labio-alvéolaires se révèle nettement moins abondante. Bien que les fentes labiales et labio-alvéolaires soient mentionnées dans la majorité des ouvrages de référence, les techniques chirurgicales spécifiques à cette forme de fente y sont rarement détaillées, à quelques exceptions près. Dans la majorité des ouvrages lorsqu'elles sont abordées, ces interventions, souvent complexes, ne font généralement l'objet que de descriptions succinctes, peu approfondies et peu illustrées.

Si la prise en charge chirurgicale est recommandée, la plupart des auteurs la préconisent à partir de l'âge de 4 mois [617,633] afin de permettre une croissance suffisante du maxillaire et limiter le risque de malocclusion. De plus, les tissus sont plus friables chez le très jeune chiot ce qui engendre plus facilement des déhiscences des sutures[2].

II.1.2.1.1.2.1 Description des méthodes chirurgicales : Chéilorhinoplastie isolée

Contrairement à l'enfant, où le préjudice esthétique implique la réparation systématique des fentes labiales, chez le chiot celles-ci ne constituent pas forcément une indication chirurgicale pour certains praticiens. Une fente labiale isolée au-delà du préjudice esthétique et de la gêne fonctionnelle induite les premières semaines, n'engage pas nécessairement le pronostic vital ni n'altère sa qualité de vie. Dans ces conditions, une intervention n'est pas forcément jugée indispensable [617,702], en particulier si elle ne constitue pas une gêne pour le propriétaire.

En revanche, indépendamment des considérations esthétiques, une intervention chirurgicale peut s'avérer indiquée lorsque la fente labiale entraîne un dessèchement de la muqueuse ou favorise le

passage de l'eau de boisson dans la cavité nasale, induisant une rhinite. De plus, en présence d'une fente alvéolaire étroite avec un contact quasi permanent des muqueuses, il est courant de ne pas corriger cette dernière et de limiter la reconstruction à la seule fente labiale.

Deux techniques de chéilorhinoplastie ont été proposées et brièvement décrites dans la littérature vétérinaire de référence. Toutes deux commencent par la reconstruction des plans profonds (caudaux), avec pour première étape la fermeture de la communication entre le vestibule labial et le vestibule nasal. Cette fermeture peut être réalisée soit à l'aide de lambeaux muqueux simples prélevés aux dépens de la muqueuse gingivale et labiale permettant une fermeture en un seul plan, soit par une incision simple des berges de la fente suivie d'une suture bord à bord. Après repositionnement et suture du muscle orbiculaire, la reconstruction de la lèvre et de la narine est assurée, à l'aide d'une plastie en Z permettant d'allonger la lèvre (Figure II.1.2 2i). Une autre technique, plus sommaire, décrit une simple incision des berges muco-cutanées labiales sans mentions explicites d'une reconstruction musculaire spécifique, ni plastie d'allongement (Figure II.1.2 2ii).

Il n'est par ailleurs fait mention d'aucun geste chirurgical visant à repositionner l'aile du nez, ni de dissection ou de libération de la bride fibreuse reliant l'aile du nez à l'os maxillaire.

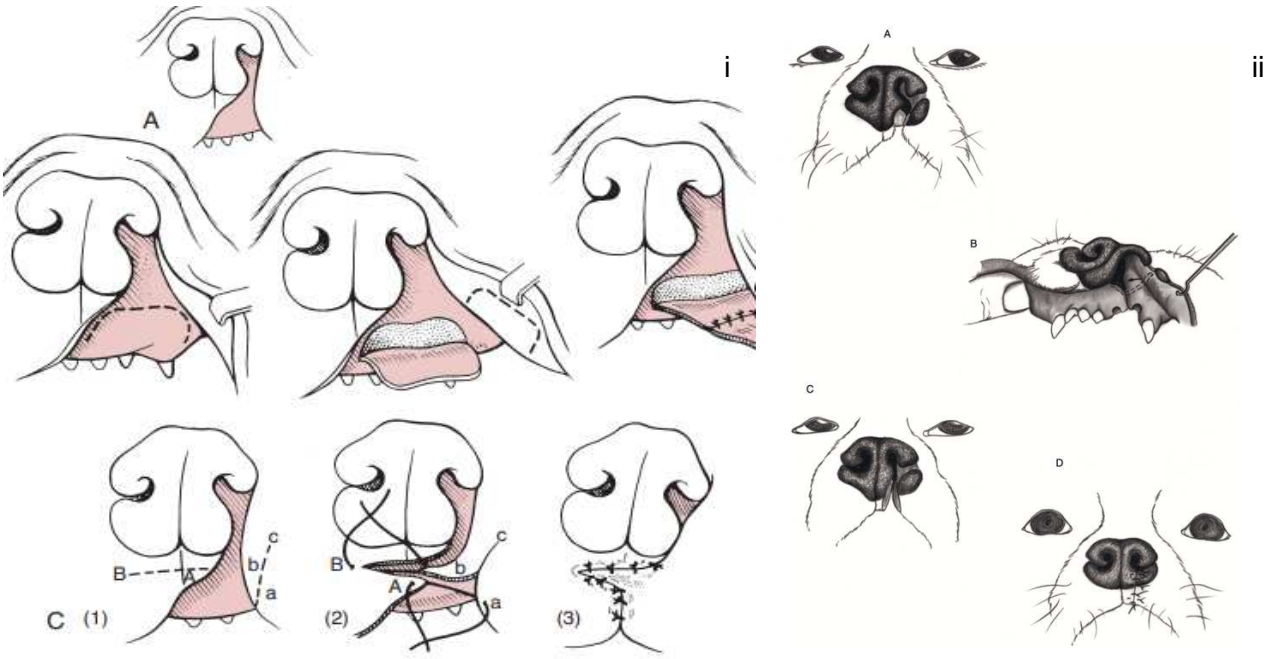

Figure II.1.2-2 : Reconstruction d'une fente labiale isolée unilatérale chez un chien selon la technique décrite par Fossum (i) [702] et Pavletic (ii) [703].

Les considérations post-opératoires sont similaires à celles observées lors de la reconstruction du plancher nasal. La déhiscence constitue également la complication la plus fréquemment rapportée. L'absence de reconstruction spécifique du muscle *orbicularis oris* a été évoquée comme un facteur

possible d'échec de la procédure. Toutefois, à ce jour, aucune donnée précise n'est disponible concernant les taux de complications ou les taux de succès spécifiquement associés à cette procédure.

II.1.2.1.1.2.2 Description des méthodes chirurgicales : Reconstruction d'une fente labio-alvéolaire

Un détartrage de toutes les dents, suivi d'une extraction partielle, est réalisé préalablement à la procédure, et l'ensemble de la cavité orale est abondamment rincée. Plusieurs auteurs recommandent l'extraction des dents (définitives ou déciduales) situées dans la fente [617,702,704]. Une extraction anticipée des incisives, et éventuellement des canines, est préconisée par certains auteurs en cas de déficit tissulaire disponible pour la reconstruction, lorsque l'axe d'éruption est orienté vers la fente ou lorsque les dents gênent la mobilisation des lambeaux lors de l'intervention de reconstruction [628,702,705,706]. Dans ce cas, l'extraction est réalisée environ un mois avant la procédure de reconstruction.

Une technique de reconstruction du palais primaire a été décrite de manière un peu plus détaillée (Figure II.1.2 3) [617].

Après incision des berges de la fente afin de délimiter deux plans (oral et nasal), la fermeture du défaut alvéolaire est réalisée au moyen d'un lambeau mucopériosté palatin, prélevé dans la portion latérale et rostrale de la fente, puis transposé médialement au-dessus du défaut vers le massif incisif. À ce stade, si la taille du défaut le permet, une fermeture du plan nasal est effectuée ; dans le cas contraire, il n'est pas reconstruit.

La fermeture du défaut alvéolaire se poursuit par la reconstruction du rebord alvéolaire cranial. Dans le cas d'une fente étroite, les berges sont simplement incisées et réclinées afin de délimiter deux plans, qui sont ensuite suturés en apposition. Cranialement, l'incision est prolongée jusqu'à la lèvre, exposant le muscle orbiculaire, lequel est reconstruit. Le plancher nasal et le plan labial sont alors refermés plan par plan.

En présence d'une fente large, un lambeau de muqueuse gingivale alvéolaire est prélevé d'un côté, mobilisé caudalement, puis suturé à l'apex du lambeau palatin à son apex ainsi qu'aux berges muqueuses alvéolaires latérales, afin de reconstituer la partie craniale de la fente alvéolaire.

L'incision réalisée lors de la réparation intra-orale est prolongée vers la jonction muco-cutanée, puis dorsalement en direction du planum nasal jusqu'au plancher du vestibule nasal. La peau des lèvres, le planum nasal et le plancher nasal, de chaque côté de la fente, sont ensuite suturés directement en apposition. Aucune plastie d'allongement de la lèvre n'est mise en œuvre et, en l'absence de tension excessive, aucun lambeau complémentaire n'est nécessaire.

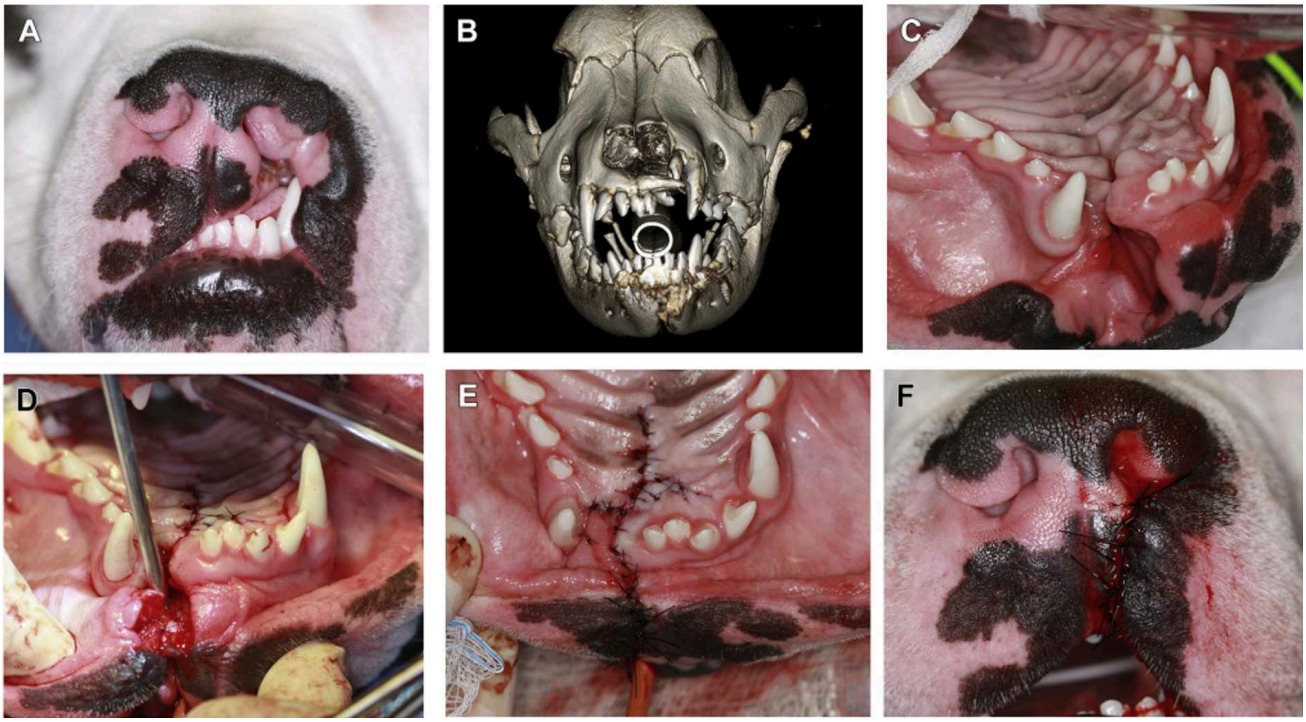

Figure II.1.2-3 : étapes de reconstruction d'une fente labio-alvéolaire unilatérale chez un chien [617] (A) vue extra-orale ; (B) reconstruction CT ; (C) vue intra-orale : Les deuxième et troisième incisives maxillaires gauche ont été extraites environ 4 semaines auparavant ; (D) lambeau pédiculé palatin déplacé médialement et suturé au-dessus du défaut ; (E) reconstruction complète du défaut intra-oral.(F) reconstruction extra-orale de la lèvre et du planum nasal.

Une alimentation molle est généralement préconisée pendant deux semaines après l'opération. La mastication de jouet, de bout de bois ou d'os est proscrite durant une période de 2 mois. Il a été proposé de nourrir l'animal avec une sonde d'œsophagostomie ou de gastrostomie pendant 7 à 14 jours pour faciliter la cicatrisation. Le port de la collerette est recommandé jusqu'au retrait des points. La douleur est gérée par l'administration d'AINS pendant une semaine.

Les complications principales rapportées sont la déhiscence et la formation d'une fistule oro-nasale. Cette déhiscence peut se produire dès 3 jours après la chirurgie, elle est attribuée à un excès de tension, un défaut de vascularisation ou à une fragilisation des tissus par les manipulations chirurgicales. En cas de déhiscence, il est recommandé d'attendre 4 à 6 semaines avant de réintervenir en raison de la résistance mécanique insuffisante des tissus cicatriciels [702]. Certains auteurs préconisent une cicatrisation par seconde intention en cas de déhiscence [617]. Les infections sont rares mais peuvent être la conséquence d'une fistule oro-nasale. Du fait du faible nombre d'études, il existe peu de données précises quant au taux de succès ou de complications.

II.1.2.1.1.2.3 Description des méthodes chirurgicales : Fentes bilatérales

La procédure pour les fentes bilatérales est encore moins décrite que celle des fentes unilatérales. Lorsqu'il en est fait mention, il est conseillé de procéder pour les deux côtés de la même manière que pour une fente unilatérale. Le risque de tension sur les sutures est néanmoins plus élevé ce qui

augmente le risque de déhiscence. De plus, le résultat esthétique est rarement bon avec une lèvre souvent raccourcie [633], les auteurs n'utilisant pas de plastie d'allongement (Figure II.1.2 4).

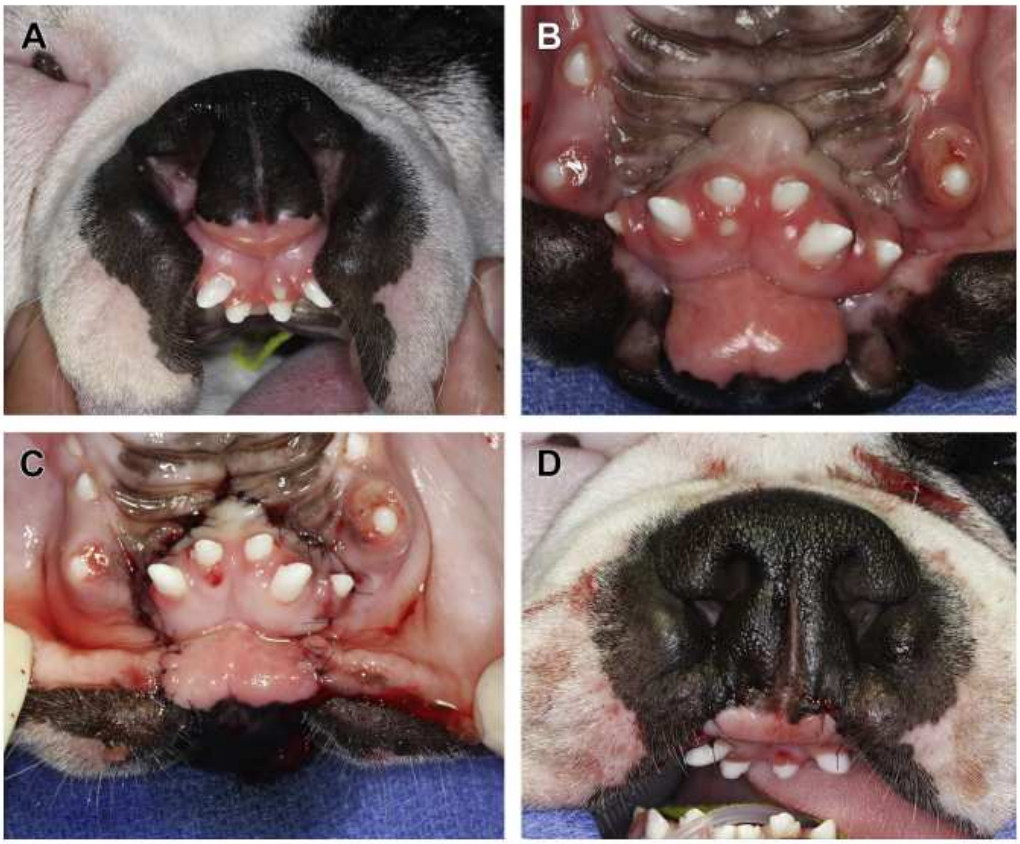

Figure II.1.2-4 : aspect externe (A et D) et intra-oral (B et C) d'une fente labio-alvéolaire bilatérale chez un chien avant et après l'intervention [617] (A) vue extra-orale. (B) vue intraorale (C) vue orale de la reconstruction alvéolaire et vestibulaire labiale (D) vue extra-orale de la reconstruction des lèvres et du plancher nasal.

Lorsque la fente bilatérale est très étendue et le prémaxillaire très projeté vers l'avant, certains auteurs ont recommandé la réalisation d'une ostectomie du massif incisif. Celui-ci est alors complétement séparé de sa gencive attachée afin de permettre la création d'un lambeau de gencive et de muqueuse vestibulaire qui est directement suturé au mucopérioste des berges latérales et caudales de la fente osseuse (Figure II.1.2 5).

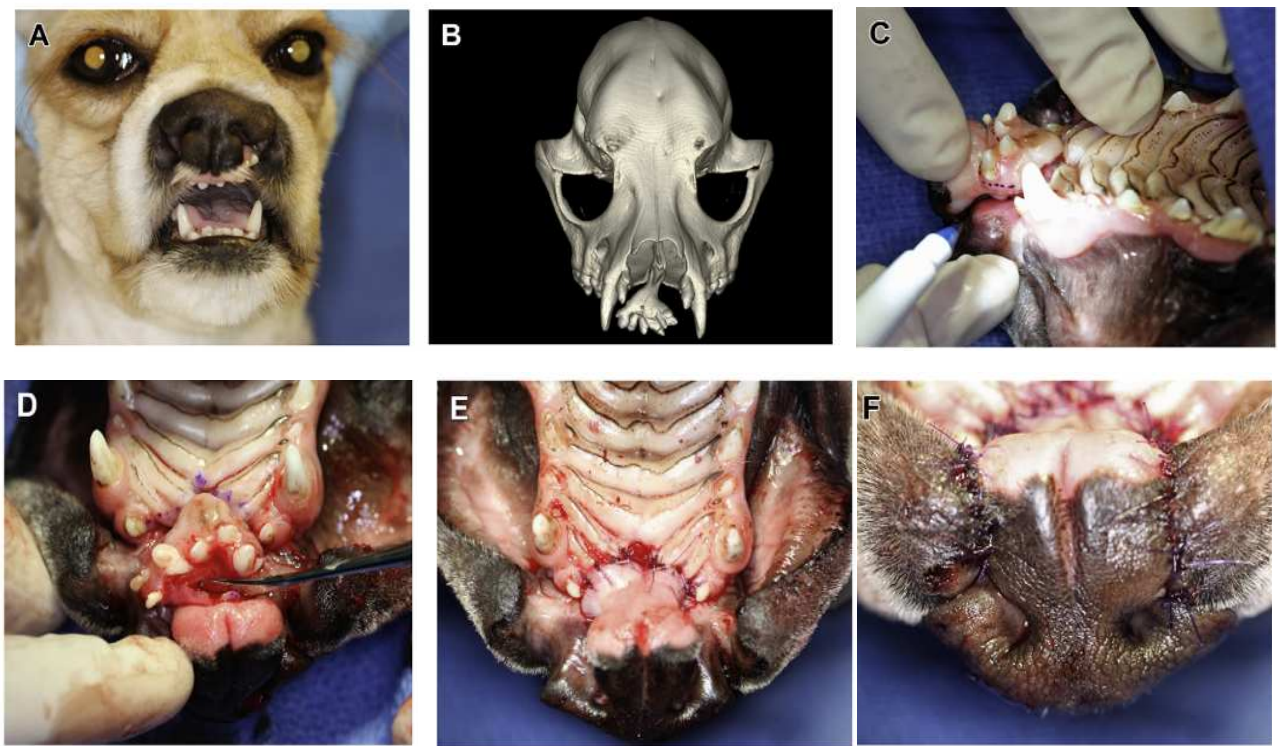

Figure II.1.2-5 Aspect macroscopique (A) et tomodensitométrique (B) d'une fente bilatérale, (C) marquage des lignes d'incision au ras des incisive afin de préserver un maximum de tissus mobilisable pour la reconstruction, (D) Décollement de la muqueuse attachée avant le retrait du massif incisif ; (E) Reconstruction du palais primaire après retrait de l'os incisif ; (F) Reconstruction de la lèvre et du vestibule nasal (vue extraorale) d'après Fiani & Verstrate [617].

II.1.2.2 Mise au point et évaluation d'une technique de cheilorhinoplastie et d'alvéoloplastie simultanée chez le chien lors de fentes labio-alvéolaires et labio-maxillo-palatines

II.1.2.2.1 Synthèse

Il est intéressant de souligner que, bien que les techniques chirurgicales de cheilorhinoplastie et d'alvéoloplastie soient peu décrites dans la littérature vétérinaire, de nombreux travaux expérimentaux rapportent l'utilisation de défauts labio-alvéolaires induits chez le chien pour l'étude des fentes alvéolaires chez l'Homme. Dans ce cadre, des techniques couramment utilisées en chirurgie pédiatrique humaine, telles que la gingivomucopériostoplastie et la greffe osseuse autologue, ont été appliquées avec succès à des fentes alvéolaires induites chirurgicalement.

Cependant, plusieurs limites doivent être soulignées concernant ces études expérimentales :

- Les fentes étudiées sont d'origine chirurgicale et non congénitale, ce qui implique, une localisation, un environnement tissulaire et un comportement biologique potentiellement différents, tant au moment de l'intervention que lors des processus de cicatrisation. La reconstruction a parfois été mise en œuvre dans le même temps opératoire que la création du défaut. En outre, suivant les études le défaut créé n'a pu concerner que l'os et non les tissus mous adjacents qui ont pu dès lors faire l'objet d'une fermeture simplifiée. Cette distinction peut limiter la capacité à transposer directement la technique employée à des patients canins souffrant des fentes alvéolaires spontanées.
- La création d'un défaut labial associé au défaut osseux alvéolaire n'est pas systématique, aussi les procédures utilisées pour la reconstruction n'intègrent que rarement une étape de cheilorhinoplastie.
- Les protocoles opératoires sont généralement peu détaillés, en particulier en ce qui concerne les étapes techniques, les repères anatomiques, la description des temps chirurgicaux, ainsi que les taux de succès ou de complications associés.

La possibilité de transposer de manière fiable la technique opératoire de référence constitue un prérequis indispensable à l'utilisation du modèle préclinique envisagé. Or, en l'état actuel, les données disponibles ne permettent pas de garantir une évaluation rigoureuse de la morbidité liée à cette transposition (variabilité des techniques opératoires utilisées, taux de succès, taux de complications non documentés précisément) ; générant un biais potentiel dans l'évaluation des résultats fournis. Un travail préalable d'adaptation de la technique opératoire utilisée chez l'enfant et de sa fiabilisation chez le Chien s'est avéré nécessaire afin de documenter ces aspects.

Ce travail a été mené en collaboration avec les chirurgiens maxillo-faciaux du centre de compétences des fentes labio-palatines et des malformations rares de la face du CHU de Nantes. Il a permis de

standardiser la mise en œuvre de la technique de chéilorhinoplastie et d'alvéoloplastie par mucopériostéoplastie, et d'en évaluer l'efficacité ainsi que les complications au sein d'une cohorte de 10 chiens.

II.1.2.2.2 Résumé :

Cette étude pionnière constitue la première description prospective et détaillée de la réparation des fentes labio-alvéolaires chez le Chien. Basée sur l'élévation de larges lambeaux mucopériostés et la reconstruction séparée des plans nasal et oral, la technique a permis d'obtenir des résultats fonctionnels excellents et des résultats esthétiques globalement satisfaisants, avec un faible taux de complications.

Matériels et méthodes

Dix chiens atteints de fentes labio-alvéolaires présentés à l'hôpital universitaire vétérinaire d'Oniris entre 2021 et 2024 ont été inclus prospectivement. Les cas syndromiques ont été exclus, afin d'éviter les biais liés à des comorbidités lourdes. Les données recueillies incluaient la race, le sexe, l'âge, le poids, les signes cliniques et les antécédents de chirurgie. Un scanner préopératoire de la tête a permis de préciser la nature des fentes : unilatérales ou bilatérales, complètes ou incomplètes, et d'en mesurer la largeur relative (par rapport à la distance intercanine). La présence d'anomalies associées (fente palatine dure et/ou molle) était également notée.

Technique chirurgicale

Tous les chiens ont été opérés sous anesthésie générale associée une anesthésie locorégionale. L'intervention, réalisée par une équipe mixte vétérinaire et hospitalière, a suivi une procédure standardisée adaptée des techniques de Millard et Delaire, modifiées par Talmant. Le principe reposait sur l'élévation de larges lambeaux mucopériostés, combinant des incisions de libération et une plastie triangulaire d'allongement. Deux étapes principales structuraient l'acte : la reconstruction de l'alvéole et du vestibule labial par une suture des lambeaux palatins et vestibulaires ; et la reconstruction de la lèvre et de l'orifice narinaire, avec le repérage préalable de points anatomiques, l'utilisation d'une plastie triangulaire pour rétablir la hauteur du philtrum et la reconstruction spécifique du muscle *orbicularis oris*.

Pour les cas bilatéraux, la technique a été adaptée, notamment pour préserver la vascularisation de la région prémaxillaire. Les fentes palatines associées ont été réparées dans le même temps opératoire (technique de Pavletic adaptée de von Langenbeck pour le palais dur, fermeture par plans pour le palais mou).

Suivi postopératoire

Tous les chiens ont été hospitalisés au moins 24 heures, et ont reçu une antibiothérapie, une analgésie multimodale et des soins locaux. Des contrôles ont été effectués à 7 et 14 jours pour surveiller la cicatrisation, puis à 3 mois avec un examen tomodensitométrique afin d'évaluer l'aspect esthétique. Les critères de succès incluaient la résolution des signes cliniques, la reprise d'une alimentation normale et l'absence de complications majeures. Les mesures de symétrie labiale et nasale ont été réalisées sur images CT.

Résultats

La cohorte comprenait dix chiens, appartenant à sept races, dont une forte majorité de brachycéphales (Bouledogue Français, Boxer, American Staffordshire, American Bully). L'âge médian lors de l'intervention était de 5 mois, pour un poids médian de 7,6 kg. Les fentes observées étaient variées : six unilatérales complètes et quatre bilatérales complètes, dont quatre associées à une fente palatine. La largeur médiane des fentes représentait 18,5 % de l'espace entre les canines maxillaires.

La plupart des chiens présentaient ou avaient présenté des difficultés d'alimentation et des signes respiratoires intermittents (éternuements, écoulement nasal). Quatre étaient asymptomatiques au moment de l'intervention, probablement du fait de l'absence de communication oro-nasale importante.

La durée opératoire médiane était de deux heures pour les cas unilatéraux et de plus de trois heures pour les cas bilatéraux. Aucun incident chirurgical majeur n'a été noté. Les seules complications anesthésiques rapportées étaient des hypothermies, hypotensions ou bradycardies, toutes contrôlées par la mise en place de mesures adaptées. Tous les chiens ont pu boire et manger normalement en post opératoire immédiat.

À 7 jours, trois chiens présentaient de petites déhiscences labiales, toutes cicatrisées spontanément à 14 jours. Un seul cas a nécessité une reprise chirurgicale pour une fistule oro-nasale, chez un chien déjà opéré auparavant. Globalement, les signes cliniques préopératoires avaient disparu chez tous les animaux, et les propriétaires rapportaient une alimentation normale.

L'évaluation visuelle et tomodensitométrique a montré des résultats cosmétiques satisfaisants : la symétrie des narines était jugée excellente à modérée dans la majorité des cas, la hauteur du philtrum présentait des asymétries modérées, la position des narines était globalement normale ou légèrement déplacée.

Discussion

Cette étude démontre la faisabilité et l'efficacité d'une technique chirurgicale adaptée de la pédiatrie humaine pour réparer les fentes labio-alvéolaires chez le Chien. Les points originaux résident dans :la description et l'application standardisée de la procédure de reconstruction ; le recueil prospectif et standardisé des données ; l'utilisation du scanner pour évaluer objectivement les résultats cosmétiques ; et le choix d'un temps opératoire unique, contrastant avec la pratique humaine où les réparations sont échelonnées.

La faible incidence de complications, notamment comparée aux taux rapportés pour les fentes palatines isolées (50 à 100 % de complications postopératoires selon la littérature), constitue une avancée majeure. La fermeture fonctionnelle a pu être obtenue sans extraction dentaire préalable, ce qui va à l'encontre des recommandations vétérinaires classiques.

Sur le plan épidémiologique, l'étude confirme la forte prédisposition des races brachycéphales et suggère une origine génétique probable, corroborée par les observations des éleveurs. Sur le plan chirurgical, les adaptations techniques (moins de lambeaux que chez l'enfant, absence de lambeaux columellaires ou sous-columellaires) traduisent des différences anatomiques, mais n'ont pas compromis la restauration fonctionnelle.

Enfin, si les résultats esthétiques sont jugés satisfaisants, ils laissent entrevoir des pistes d'amélioration, par exemple l'usage de lambeaux supplémentaires ou de dispositifs de maintien narinaire.

En transposant et en adaptant des techniques humaines, ce travail ouvre la voie à une prise en charge chirurgicale efficace et reproductible de ces malformations, offrant aux chiens atteints une meilleure qualité de vie et une alternative thérapeutique viable.

II.1.2.2.3 Article soumis à la revue Veterinary Surgery

Pour faciliter la lecture, les tableaux et figures ont été réintégrés dans le corps du texte

Surgical closure of labial and alveolar cleft defects in dogs using a modified MILLARD technique: a prospective study of ten cases.

[1,3]Maitre Pierre, DVM, Dipl. ECVS,[1]Jourdain Mathieu, DVM, [1]Brignon Pauline, DVM, [2]Loin Justine, MD, [2,3]Corre Pierre, MD, PhD, [1,3]Gauthier Olivier, DVM, PhD

Author affiliation

[1]Small Animal Surgery Department, Veterinary Hospital, Oniris College of Veterinary Medicine Food Science and Engineering, 44300 Nantes, France

[2]Nantes Université, CHU Nantes, Service de chirurgie maxillo-faciale et stomatologie, F-44000 Nantes, France

[3]Nantes Université, Oniris, INSERM, Regenerative Medicine and Skeleton, RMeS, UMR 1229, F-44000, France

ABSTRACT

Objectives: to provide a step-by-step description of canine lip and alveolar cleft repair; to describe intraoperative and postoperative complications; to provide clinical, functional and cosmetic mid-term outcomes.

Study-design: prospective study.

Animals: ten client-owned puppies (four males, six females) with unilateral/bilateral lip/alveolar cleft; 14 lip/alveolar clefts.

Methods: Detailed clinical and historical data were recorded. The lip/alveolar cleft was repaired using a surgical technique adapted from human medicine: (1) alveolar cleft and labial vestibulum repair, (2) cheilorhinoplasty and (3) possible palatal cleft repair. Intraoperative and postoperative complications, and clinical, functional and cosmetic outcomes were recorded at seven, 14 and at least 90 days postoperatively. Cosmetic outcome was based on postoperative CT measurements.

Results: unilateral lip/alveolar clefts were present in six dogs (two right-sided, four left-sided), bilateral clefts in four dogs. Four dogs presented with complete hard and soft palate cleft. No intraoperative surgical complications were reported. Three cases of partial dehiscence of the cheilorhinoplasty were recorded seven days postoperatively, and all wounds healed 14 days postoperatively. Successful clinical and functional outcomes were reported for all the dogs. The overall cosmetic results were satisfactory in most dogs.

Conclusion: a step-by-step surgical technique for the repair of lip/alveolar clefts, adapted from pediatric human surgery, was described and yielded good to excellent clinical, functional, and cosmetic outcomes.

Impact: this technique may offer a viable surgical treatment option for dogs affected by this congenital anomaly, avoiding early euthanasia.

Key words: alveolar clefts, reconstructive surgery, dog, lip

INTRODUCTION

Cleft lip (cheiloschisis) and cleft alveolus (alveoloschisis) are congenital defects of the primary palate resulting from the failure of fusion of the embryonic facial processes. They can occur independently, combined with a cleft palate, or in conjunction with other developmental abnormalities (e.g. syndromic cleft) [479,617]. As in human, the pathogenesis in dogs is complex and multifactorial [479,616,625,685], and believed to have a hereditary component, particularly in brachycephalic breeds, which exhibit a higher incidence of these defects [479,617,619,676]. Environmental factors such as nutritional deficiencies, toxin and environmental contaminant exposure, or intrauterine trauma may also contribute to their development [479]. This process is reported to occur between gestational days 25 and 28 in dogs [479,625].

Cleft lip and alveolus allow communication between the oral and nasal cavities, leading to significant clinical implications, including difficulty in nursing, nasal regurgitation, malocclusion, and predisposition to chronic rhinitis or aspiration pneumonia [479,617,670]. Additionally, the presence of an alveolar cleft can lead to dental and maxillofacial complications and has been associated with maxillofacial growth disturbances in both experimental and congenital alveolar clefts [437,479,625,685].

Early surgical intervention is often recommended, primarily to restore normal function by ensuring an effective oral seal, rather than to improve facial appearance or minimize disturbances in maxillofacial growth[617]. The main goals of this repair include (1) anatomic closure of the oronasal labial and alveolar communication, and (2) restoration of lip, nostrils and nasal vestibule function and continuity.

Very few surgical techniques have been reported for the correction of cleft lip and alveolus in dogs[617,702–706].These include primary lip closure using rotational or advancement flaps and bone grafting techniques for alveolar defects. Unlike cleft palate repair, the number of cases and descriptions of surgical techniques, complications, and outcomes remain limited in the veterinary literature. The choice of a surgical treatment depends on the severity and extent of the defect, as well as surgeon preference and experience [685].

The objectives of this case series were (1) to provide a description of a surgical technique for lip and alveolar cleft repair, adapted from pediatric surgical techniques, (2) to describe the intraoperative and postoperative complications and (3) to provide clinical, functional and cosmetic mid-term outcomes. We assumed that this technique would result in low intraoperative and postoperative complications, and it would provide good clinical, functional and aesthetic mid-term outcomes.

MATERIALS AND METHODS

Ethical considerations

The study design was approved by the Ethics Committee for Veterinary Clinical Research of the university (approval number CERVO-2022-14-V).

Preoperative epidemiological and CT data collection

Client-owned dogs presented for lip or alveolar cleft repair at the ONIRIS University Veterinary Teaching Hospital between February 2021 and December 2024 were prospectively enrolled. Only non-syndromic orofacial clefts were included, as syndromic cases—less likely to survive the neonatal period and prone to concurrent malformations—could interfere with outcome evaluation. Recorded data included breed, sex, age, body weight at the time of surgery, presenting clinical signs, and any prior history of failed cleft repair.

Based on a preoperative CT scan of the head, the lip/alveolar cleft was classified as either unilateral or bilateral (Figure 1), complete if it extended into the palatal fissure. The preoperative width of the cleft was determined by measuring the greatest width of the bone alveolar defect on a dorsal CT view and normalized by dividing the width by the distance between the two canine teeth and expressed as a percentage. Any concomitant maxillofacial anomalies were recorded, particularly the presence of hard and/or soft palate clefts.

Surgical procedure

All dogs underwent general anesthesia and infraorbital nerve block (bupivacaine 2 mg/kg) for cleft repair. Anesthetic protocols were at the discretion of the anesthetist. Each dog received perioperative cefazolin (20 mg/kg, IV) and intraoperative lactated Ringer's solution (5 mL/kg/h, IV).

Each dog was placed in dorsal recumbency with the head stabilized using a vacuum sandbag with the tongue and endotracheal tube secured to the rostral mandible.

The cleft was carefully probed to assess the extent of the defect and to remove any debris trapped in the cleft. The oral cavity was then swabbed with 10% povidone-iodine solution prior to standard oral draping (Figure 1C).

Intraoperative bleeding was limited by mucoperiosteal infiltration of 1% adrenaline solution and gently digital compression or bipolar electrocoagulation. Surgery was performed by a team composed of veterinary and human maxillofacial surgeons, based on the technique adapted from Millard and Delaire by Talmant.[707]



Figure 1: Pictures showing the diversity of cleft types seen in the cohort of dogs included in this study. (A) Bilateral lip and alveolar cleft (case #8). (B) Left unilateral lip and alveolar cleft (case #5). (C) Right unilateral lip and alveolar cleft (case #4). (D) Bilateral lip and alveolar cleft associated with a complete cleft of the secondary palate (hard and soft palate) (case #2).

Unilateral lip/alveolar cleft repair

1- Incisions for alveolar cleft and labial vestibulum reconstruction

The first step of the surgery was to address the alveolar cleft (Figure 2). Incision lines were marked using sterile ink. A lateral palatal mucoperiosteal flap (a) and a jugal muco-mucoperiosteal flap (b) were elevated via sulcular incisions on both sides of the teeth, extending from the first molar to the rostral end of the cleft along the dental arch. A releasing incision (white arrow) on the vestibular side was made caudally to aid rostral mobilization of the vestibular flap. Mucosal incisions along the alveolar cleft edge separated the oral and nasal planes, with the incision line adapted *per case* to preserve sufficient oral tissue for palatal closure (Figure 2A).

Similarly on the contralateral side of the cleft, two smaller mucoperiosteal flaps (c and d) were elevated. Rostrally incisions were made along the edge of the cleft connecting the mucocutaneous junction of the lip and the incisive teeth on each side, allowing separation of the nasal and oral mucosa. On the mesial side of the labial vestibulum, a lengthening counter incision (white arrow) can be performed perpendicular to the latter incision in order to increase the width of the labial vestibulum (Figures 2B and 2C). On the lateral edge of the labiovestibular cleft, a fibrous connecting band was frequently identified, connecting the rostral aspect of the labial cleft to the maxillary bone, and was transected in order to release the lip.

2- Incisions for lip and nostril orifice reconstruction

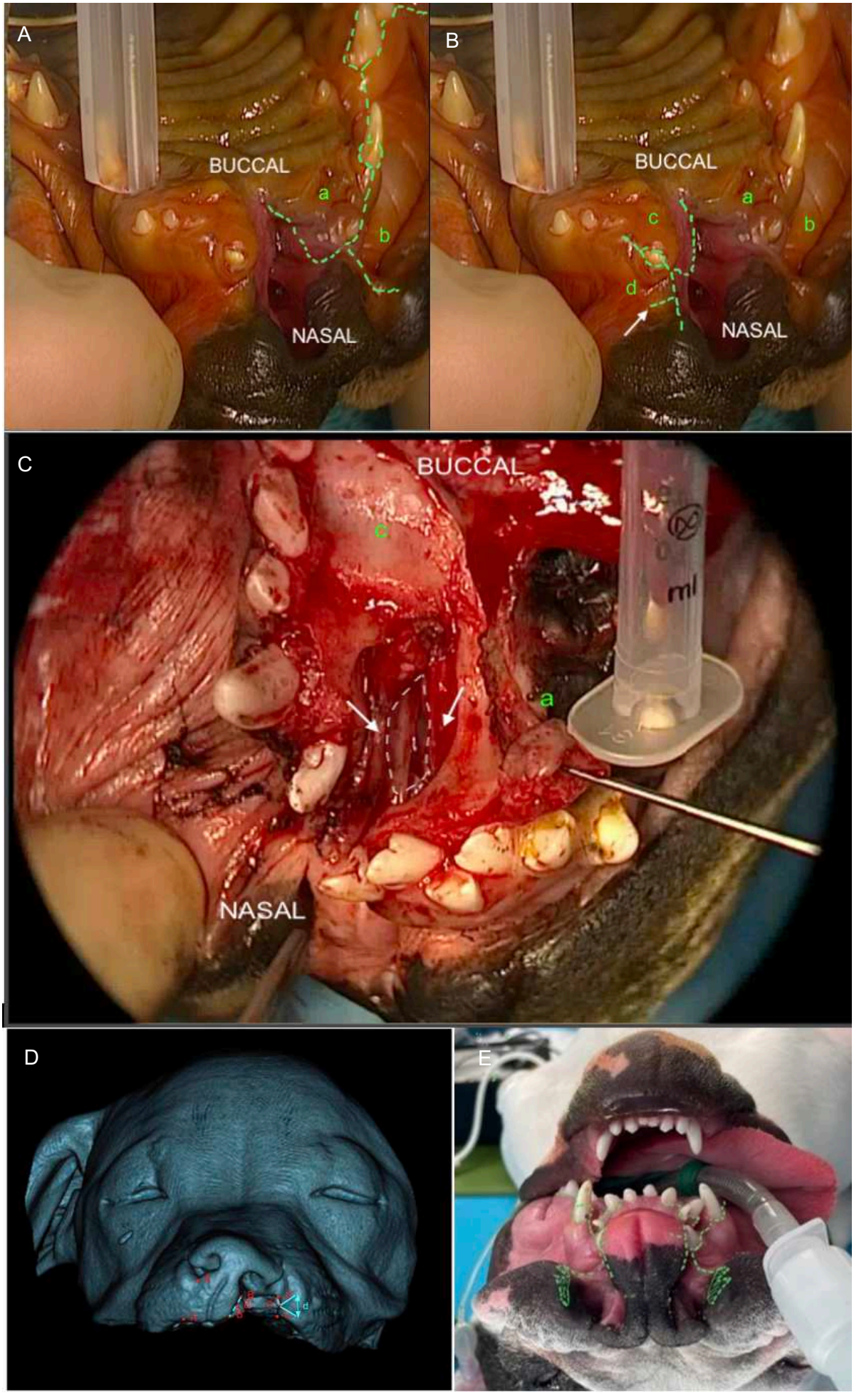
A
BUCCAL
a
b
NASAL
B
BUCCAL
a
c
b
d
NASAL
C
BUCCAL
c
a
NASAL
D
E

Figure 2 : Incisions for alveolar cleft and labial vestibule reconstruction (A–C), and for lip and nostril orifice reconstruction (D–E).

(A) Sulcular incisions (green dotted lines) used to elevate a palatal mucoperiosteal flap (a) and a jugal mucoperiosteal flap (b) on the cleft side. A vestibular releasing incision (white arrow) was made to facilitate flap mobilization.

(B) Sulcular incisions (green dotted lines) on the contralateral side to raise a palatal mucoperiosteal flap (c) and a labial mucoperiosteal flap (d), with a lengthening counter-incision (white arrow) to widen the labial vestibule.

(C) Intraoral view prior to reconstruction, showing palatal mucoperiosteal flaps (a and c), the nasal cavity (white dotted line), and nasal mucosal flaps (white arrows).

(D) Frontal CT view illustrating landmarks used for cheilorhinoplasty planning.

- *Landmarks:Point A: ventralmost aspect of the nostril ; Point A′: located on a line parallel to the philtrum intersecting the mucocutaneous junction. These two points and their distances from the philtrum were mirrored on the affected side to determine points B and B′. To reproduce the same lip height (AA′ = BB′), a new point B″ was placed midway along the line BB′ (blue dotted line). On the lateral cleft edge, points C (mucocutaneous junction), C′ (ventralmost nostril point), and C″ (midpoint of CC′) were marked. A triangular incision was made with C″ as the apex and base length d, calculated to achieve symmetry: BB″ + d + B″B′ = AA′.*

(E) Frontal clinical photograph showing incision lines (green dotted lines) for cheilorhinoplasty in a case of bilateral lip and alveolar cleft.

Additional incisions for nasal vestibule reconstruction: One incision from d toward the maxilla (approximated to the level of the dental collar). A second incision along the medial cleft edge, from B′ to the elevated mucoperiosteal flap, following the same orientation as the first.

The second step focused on two goals: reconstruction of the lip and labial vestibule, and reconstruction of the nasal orifice and vestibule (Figure 2). Before repair, key anatomical landmarks were identified on both sides of the nasal planum.

On the unaffected side of the nasal planum, two reference points (A and A′) were marked to assess lip height. These points and their distances were symmetrically transposed (blue arrows) to the affected side, defining new landmarks: B and B′ on the medial cleft margin, and C and C′ on the lateral margin.

To equalize lip height on both sides of the cleft, a lengthening triangular plasty was performed. Vertical incisions were made between B′–B″ (medial) and C′–C″ (lateral). A triangular incision was created at point C″ on the lateral cleft edge, with a corresponding counter-incision toward the philtrum at B″ to accommodate the flap. The orbicularis oris muscle was dissected to elevate the flap.

3- Sutures

The nasal mucosa was closed with interrupted 4-0 polyglactin 910 sutures (Vicryl Plus; Ethicon Inc.), from the caudal to the rostral aspect of the labio-alveolar cleft, restoring the ventral nasal vestibulum and cavities (Figure 3A). On the oral side, palatal mucoperiosteal flaps were sutured together across the alveolar cleft using 4-0 polyglactin 910 in a horizontal mattress pattern to evert the palatal margins (Figure 3B).

Vestibular mucoperiosteal flaps were then approximated without tension to close the rostral alveolar cleft and reconstruct the labial vestibule (Figure 3C), using interrupted 4-0 polyglactin 910 sutures, interdental sutures were made between the palatal and vestibular flaps.

For the repair of the nasal planum and lips, the orbicularis oris muscle was reconstructed with interrupted 5-0 polypropylene sutures (Prolene; Ethicon Inc.). The triangular flap was advanced into the medial counter-incision, and the lip and nasal planum were closed with interrupted 4-0 to 5-0 polyglactin 910 sutures (Vicryl Plus), aligning medial and lateral incisions.

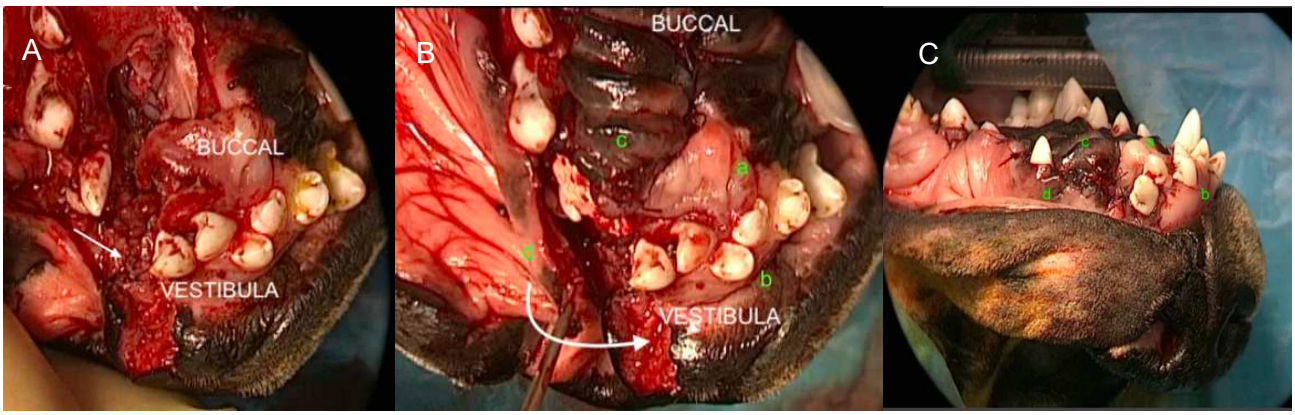

Figure 3: Alveolar, lip, and nasal closure.(A) Intraoral view after nasal mucosal closure (white arrow).(B) Oral view showing palatal (a, c), jugal (b), and labial (d) flaps before closure; labial flap (d) is mobilized toward jugal flap (b) (white arrow).(C) Lateral view of cheilorhinoplasty suture lines: flaps (a, b) on the cleft side; (c, d) on the contralateral side.

<u>Bilateral lip/alveolar cleft repair</u>

In the case of bilateral clefts, both clefts were treated under the same surgical procedure and with the same technique described above, slightly adapted to the bilateral condition. Two palatal mucoperiosteal flaps were completely elevated. The incision on the labial aspect over the premaxillary was shorter, to reduce the risk of ischemic necrosis of the tissue. For the reconstruction of the lip, nostril orifices, and vestibules, a major additional difficulty was the lack of a contralateral healthy philtrum to replicate its height. Therefore, the limits of the reconstruction were left to the surgeon's discretion, with great care taken to achieve symmetrical results.

Repair of palatal cleft

Hard palate closure was performed using Pavletic's technique, adapted from the von Langenbeck procedure [631]. The soft palate defect was repaired by standard layered reconstruction after cleft edge incision and palatine muscle exposure [708].

Anesthesia duration (from induction to extubation) and surgery duration (from first incision to final suture) were recorded. Any intraoperative adverse events—defined as deviations from the normal procedural course related to anesthesia or surgery—were also documented.

Patients were hospitalized for at least 24 hours postoperatively. Lactated Ringer's solution (2 mL/kg/h IV) was administered continuously, along with cefazolin (20 mg/kg IV q12h), and analgesia with either methadone (0.1–0.2 mg/kg IV q4h) or buprenorphine (20 µg/kg IV q8h), based on pain assessment. Meloxicam (0.1 mg/kg SC q24h) was given until discharge. After discharge, cephalexin (15 mg/kg PO q12h for 7 days) and meloxicam (0.1 mg/kg PO q24h for 5 days) were prescribed. Postoperative care included soft food, an Elizabethan collar, and avoidance of hard objects or toys for 15 days. Exercise was limited to short leash walks for elimination. Adverse events were recorded during the immediate postoperative period, defined as the time from anesthetic recovery to discharge.

Follow-up

Short-term clinical evaluations, including detailed oral examinations, were performed at 7 and 14 days postoperatively to assess soft tissue healing. Complications such as wound dehiscence or oronasal fistula were documented. Owners were questioned about clinical signs (e.g., oronasal discharge, regurgitation, reverse sneezing, coughing) and functional outcomes (e.g., difficulty eating or drinking), and were advised to contact the veterinary team with any concerns between follow-ups. Surgical repair was considered successful if clinical signs resolved and the dog could eat and drink normally.

At least 3 months postoperatively, a mid-term clinical evaluation, including a head CT scan (third recheck), was performed. An oral examination was conducted, and owners were asked about any persistent clinical or functional issues. CT measurements were used to assess the cosmetic outcome of the surgical repair (Figure 4):

- Nasal orifice symmetry was assessed on frontal CT images by measuring the height (maximum ventro-dorsal distance) and width (maximum latero-medial distance) of each nare. Postoperative symmetry was evaluated by comparing these measurements between the right and left sides. Differences were expressed as percentages using the following formulas:

$$\Delta Height = \frac{Height\ reconstructed\ nostril - Height\ contralateral\ nostril}{Height\ contralateral\ nostril} \times 100$$

$$\Delta Width = \frac{Width\ reconstructed\ nostril - Width\ contralateral\ nostril}{Width\ contralateral\ nostril} \times 100$$

In unilateral clefts, the contralateral (healthy) nostril was used for comparison. In bilateral cases, the nostril with the largest opening served as the reference. Only absolute values of the differences were recorded, since each nare was compared relative to the other. Nasal symmetry was classified as excellent (<10% difference), moderate (10–30%), mild (30–50%) low (>50%);

- Philtrum height (lip) was measured on frontal CT views as the distance from the ventral-most point of each naris to the lip. Similarly, lip symmetry was assessed by comparing right and left measurements, with the difference expressed as a percentage using the following formula:

$$\Delta Height = \frac{Height\ reconstructed\ philtrum - Height\ contralateral\ philtrum}{Height\ contralateral\ philtrum} \times 100$$

- Rostrocaudal nostril position was evaluated on dorsal CT views by measuring the angle between two lines: one connecting the right and left internal canthi, and the other connecting the most laterocaudal points of the nostrils. In normal dogs, these lines are parallel. Nostril was classified as follows: normal (<5°), mildly (5–10°), moderately (15–20°) or severely displaced (>20).

- Similarly, the dorsoventral position of the nostrils was assessed on frontal view using the angle formed between the line connecting the internal canthi and the line connecting the dorsal aspect of each nostril.

- Alveolar bone defect: the greatest width of the bone defect at the level of the alveolar cleft was measured on a dorsal CT view. The measurement was then normalized by dividing the width by the distance between the two canine teeth and expressed as a percentage.

RESULTS

Preoperative epidemiological and CT findings

Ten client-owned dogs (4 intact males, 6 intact females) with a total of 14 clefts were presented to the ONIRIS University Veterinary Teaching Hospital between February 2021 and December 2024. The cohort included seven breeds: French Bulldogs (n=2), Lhasa Apso (n=1), Boxers (n=2), Chihuahua (n=1), American Staffordshire Bull Terriers (n=2), American Bully (n=1), and Tibetan Spaniel (n=1). The median age at surgery was 5 months (IQR: 2 months; range: 4–8 months), and the median body weight was 7.6 kg (IQR: 8.6 kg; range: 1.5–17 kg) (Table 1).

All dogs had a history of difficulty swallowing food and water, with intermittent sneezing and snorting. Signs suggestive of rhinitis (sneezing and nasal discharge) were noted in 6 of 10 dogs. Four dogs showed no clinical signs directly related to their lip or alveolar clefts. One dog had preoperative aspiration pneumonia treated with antibiotic treatments. Another had previously undergone cleft lip and palate surgery, which failed with full dehiscence of lip, alveolar, and palatal repairs.

Six dogs had complete unilateral lip and alveolar clefts (two right-sided, four left-sided), while four dogs had complete bilateral clefts. Four dogs also presented with a complete cleft of the hard and soft palate (Figure 1D). The median preoperative alveolar cleft width was 18.5% of the inter-canine distance (IQR: 8%; range: 5–37%) (Table 1).

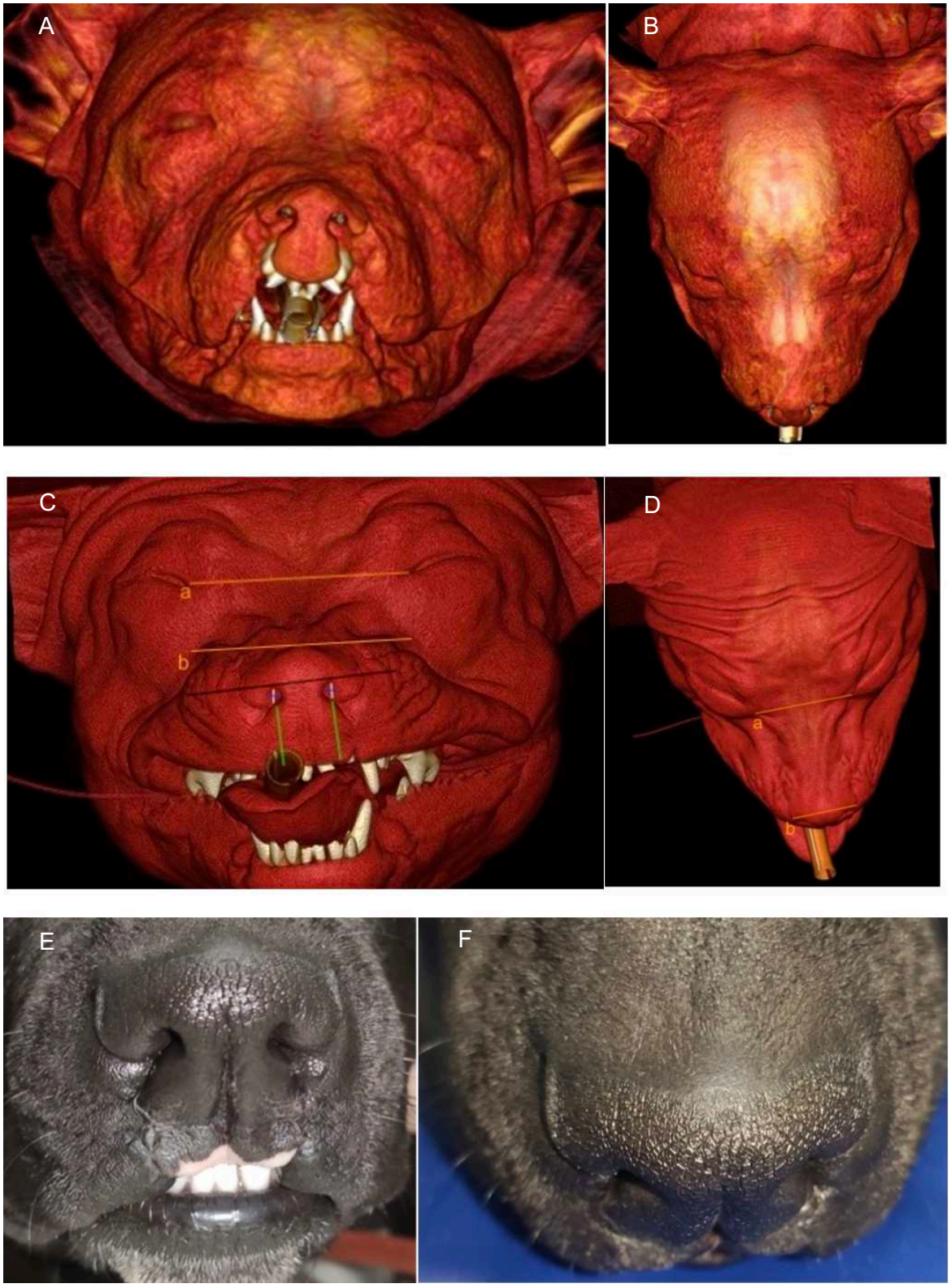

Figure 4 : Case #8 with bilateral labioalveolar clefts. (A, B) Preoperative frontal and dorsal CT views;(C, D) Postoperative frontal and dorsal CT views at 2 months;(E, F) Frontal and dorsal clinical photographs showing nasal planum and lips 2 months post-op (case #7). Figures (B) and (C) show cosmetic assessment measurements: nostril height (white lines), width (blue lines), philtrum height (green lines), and nostril position (angles between lines a and b on frontal and dorsal views).

Table 1: Epidemiology, history and cleft characteristics of the dogs included in this study.

Case number	Gender	Cleft type	Width of the alveolar cleft (%)	Age at surgery (months)	Clinical/functional signs at the time of surgery
1	Male	Left, unilateral, lip cleft and alveolar	12	8	Sneezing
2	Male	Bilateral, lip cleft and alveolar cleft, complete (hard and soft) palate cleft	5 (left); 6 (right)	5	Sneezing
3	Female	Right unilateral lip cleft and alveolar cleft, complete (hard and soft) palate cleft	30	5	Sneezing
4	Female	Right, unilateral, lip cleft and alveolar cleft	37	4	Nasal discharge
5	Female	Left, unilateral, lip cleft and alveolar cleft	23	5	Sneezing
6	Male	Left, unilateral, lip cleft and alveolar cleft	18	4	None
7	Female	Bilateral, lip cleft and alveolar cleft	24 (left); 18 (right)	4	None
8	Female	Bilateral, lip cleft and alveolar cleft, complete (hard and soft) palate cleft	19 (left); 23 (right)	6	None
9	Male	Bilateral, lip cleft and alveolar cleft, complete (hard and soft) palate cleft	16 (left); 18 (right)	7	Nasal discharge and sneezing
10	Female	Left, unilateral, lip cleft and alveolar cleft	27	6	None

Intraoperative and immediate postoperative data

The median anesthesia duration was 237.5 minutes (IQR: 72 min; range: 200–299 min) for unilateral clefts and 272 minutes (IQR: 30 min; range: 261–299 min) for bilateral clefts. Median surgical time was 125 minutes

(IQR: 8 min; range: 108–177 min) for unilateral cases and 193.5 minutes (IQR: 74 min; range: 129–250 min) for bilateral cases.

Anesthetic adverse events included hypothermia (4/10), hypotension (3/10), and bradycardia (2/10); all were successfully managed. No intraoperative surgical complications occurred. Minor, self-limiting capillary bleeding was commonly observed postoperatively. No other immediate postoperative complications were reported, and all dogs were able to eat and drink without difficulty (Table 2).

Table 2: Duration of anesthesia and surgery, intraoperative and postoperative complications.

Case number	Duration of anesthesia (min)	Duration of surgery (min)	Intraoperative complication (anesthesia and surgery)	Postoperative complications [1] : observed at 7 days postoperatively (1st recheck) [2] : observed at 14 days postoperatively (2nd recheck) [3] : observed at 3 months postoperatively (3rd recheck)
1	218	130	Hypotension and hypothermia	None
2	283	180	None	Partial dehiscence of the alveolar/vestibular suture[1]
3	299	177	Hypothermia	None
4	200	123	Bradycardia, hypotension and hypothermia	None
5	290	108	None	Partial dehiscence of the labial suture[1]
6	240	130	None	None
7	261	129	None	None
8	299	207	None	Oronasal fistula on the hard palate[3]
9	261	250	Bradycardia, hypotension and hypothermia	Partial dehiscence of the labial suture[1]
10	235	122	None	None

Follow up

At the 7-day postoperative recheck, three dogs showed minor partial dehiscence of the cheilorhinoplasty suture line (Figure 5). All wounds healed by the 14-day recheck with conservative, second-intention healing. One dog (case #8), previously operated by the referring veterinarian, presented with an oronasal fistula on the hard palate (Figure 5) and required a revision surgery to resolve.

At both short-term follow-ups, all owners reported resolution of preoperative clinical signs. Functional outcomes were uniformly positive, with all dogs eating and drinking normally.

Overall, clinical and functional outcomes were successful in all dogs.

Regarding cosmetic assessments nasal opening height showed median difference 13% (IQR: 17%; range: 0–27% ; excellent in 4 dogs, moderate in 6). Similarly, a median difference of 12.5% (IQR: 13%; range: 0–35%, excellent in 3 dogs, moderate in 6, mild in 1) was found for nasal opening width. Nostrils position showed a rostrocaudal median angle of 2.75° (IQR: 2.9°; range: 0.8–6.5°; classified as normal in 8 dogs, mildly displaced in 2) and a dorsoventral median angle of 3.4° (IQR: 2.9°; range: 0.3–9.9°; normal in 7 dogs, mildly displaced in 3).

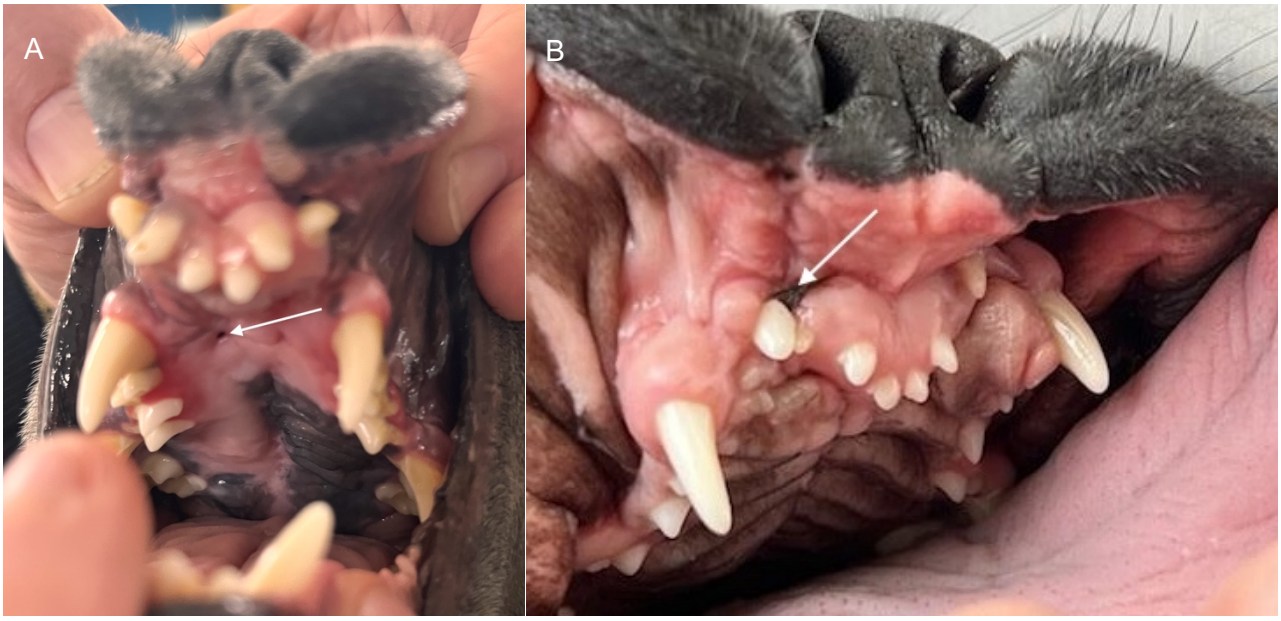

Figure 5 : Postoperative wound dehiscence. (A) Palatal wound dehiscence with oronasal fistula (arrow) in case #8. (B) Partial mucosal dehiscence (arrow) at the rostral alveoloplasty site without fistula in case #2.

Lip height symmetry revealed a median difference of 16.5% (IQR: 13%; range: 6–40% ; excellent in 2 dogs, moderate in 6, mild in 2) (Table 3).

Pre- and postoperative photographs are provided in Appendix 1.

Table 3: CT measurements at the third recheck, at least 3 months postoperatively. The greyed cells indicate excellent symmetry of the nostril orifices (height and width) and lips, or normal positioning of the nostrils in the rostrocaudal and dorsoventral directions.

Case number	Difference between the height of the 2 nostril orifices (%)	Difference between the width of the 2 nostril orifices (%)	Rostrocaudal deviation of the nostrils (°)	Dorsocaudal deviation of the nostrils (°)	Difference between the height of the 2 lips (%)
1	15	12	2.7	4.3	6
2	19	3	4.1	4.7	17
3	3	1	0.8	2.6	13
4	13	11	5.6	0.9	13
5	0	16	6.5	5.5	40
6	13	35	3.6	9.9	21
7	0	0	1.2	1.8	6
8	24	13	2.8	2.1	16
9	2	21	1.9	0.3	36
10	27	14	1.1	4.2	26

DISCUSSION

To the author's knowledge, this is the first prospective case series of ten dogs providing a step-by-step description of lip and alveolar cleft repair. The initial hypothesis was supported: no intraoperative complications occurred, only minor self-limiting capillary bleeding was noted postoperatively, and all dogs achieved good to excellent clinical, functional, and cosmetic outcomes.

The clefts observed in this cohort reflected the well-documented phenotypic variability reported in the veterinary literature, including complete unilateral or bilateral labioalveolar clefts, occasionally associated with complete palatal clefts [479,496,616,624,625,670]. Incomplete forms—such as submucous palatal clefts or partial labial clefts—though previously described [617], were not observed in this study.

The marked overrepresentation of brachycephalic breeds in this case series : all but one dog were brachycephalic, is consistent with previous reports [619,676]. This supports the hypothesis that orofacial clefts may be phenotypically linked to cranial conformation, particularly the "short-faced" skull type, and suggests a potential genetic predisposition. Interestingly, most breeders reported similar cleft phenotypes in previous litters, indicating possible hereditary recurrence within breeding lines. However, the contribution of environmental factors and gestational husbandry practices cannot be excluded [479,619].

The clinical signs observed in this cohort are similar to previous reports. Affected puppies commonly exhibited foamy nasal discharge during feeding, poor weight gain, and, in some cases, respiratory distress due to aspiration pneumonia [633,670,676]. Although clinical signs were present in all dogs early in life, only half showed persistent symptoms at the time of surgery. Some clinical signs—particularly those linked to rhinitis or aspiration—have resolved over time, especially after weaning. In isolated labioalveolar clefts, the absence of a palatal defect likely limits nasal contamination during feeding; as most dogs in this series had isolated labioalveolar clefts, this may explain the high proportion of asymptomatic individuals at the time of surgical intervention.

As previously noted, the primary challenge in dogs with labioalveolar clefts lies in restoring function — particularly breathing and feeding—rather than achieving cosmetic outcomes. The surgical technique described in this study enabled all treated puppies to feed normally, with complete resolution of clinical and functional signs. No dog exhibited persistent respiratory or swallowing issues postoperatively.

An overall low complication rate was observed: three cases of minor wound dehiscence and one case requiring revision surgery where flap viability may have been compromised by prior surgery, corresponding to 30% minor and 10% major complication rates. When considering only isolated labioalveolar cleft repairs, rates were even lower—10% for minor complications and no major complications.

In contrast, previous studies on cleft palate repair report significantly higher postoperative complication rates, ranging from 50% to 100%, with oronasal fistulas being the most common issue requiring revision [629,630,701]. Comparatively, the technique described here appears to be associated with a lower complication rate. However,

direct comparisons are limited due to the lack of specific data on lip and alveolar clefts. Most published rates include a wide range of cleft types—especially palatal clefts—which may inflate complication statistics. Variability in surgical approaches further complicates cross-study comparisons.

In this study, labial and alveolar clefts—and palatal clefts when present—were repaired simultaneously in a single surgical procedure. This approach aimed to reduce cost, surgical stress, and hospitalization time for both dogs and their owners. It contrasts with the standard human pediatric strategy, where cleft repair is typically staged: cheilorhinoplasty is performed early, while alveolar cleft repair (alveoloplasty) is delayed until the transition from deciduous to permanent dentition[149]. Although combining cheilorhinoplasty and alveoloplasty could theoretically increase the risk of wound dehiscence or surgical failure due to added trauma, ischemia, and tension, no such complications were observed in this study. Despite relatively long surgical durations, all puppies tolerated the procedures well and recovered within 24 hours. While it remains unclear whether a single-stage or staged approach is superior for repairing primary palate structures (nostrils, lips, alveolus), it is notable that the complication rate in this study—both for primary-only and combined primary and secondary palate repairs—was markedly lower than those reported for secondary palate repairs alone [629,630,701].

Anatomical differences between humans and dogs required several adaptations to the original technique. A simplified version of the technique modified by Talmant [707] was applied, particularly for the cheilorhinoplasty. Notably, the flaps used in canine surgery were fewer in number and not identical to those employed in human procedures. In human cleft repair, several additional flaps, including the columellar, subcolumellar, and vestibular (Muir) flaps, are routinely used in addition to the triangular lengthening plasty. These flaps serve to elongate the columella, restore its base contour, and aid in the repositioning and shaping of the nostril [707]. This greater number of flaps is often required due to the larger anatomical distance between the nostril and upper lip, necessitating additional tissue for proper nostril positioning[707]. In contrast, the functional priorities in veterinary patients—restoring normal respiration, feeding, and nasal patency—were effectively met with the simplified technique used here.

In our cohort, functional closure of the alveolar cleft was achieved using a two-layer technique. Nasal closure through apposition of the nasal mucosa was successful in all cases—even in those with large clefts—which contrasts with previous reports in the veterinary literature [617,702,703,706]. In the veterinary literature, staged preoperative extraction of the incisive teeth has been recommended to facilitate mobilization of large mucoperiosteal flaps [702,703,706]. However, this was not necessary in the present study, where effective closure was achieved in all cases without tooth extraction.

To enable meaningful comparison with human surgery, and because cosmetic appearance could influence the fate of affected puppies, cosmetic outcome was assessed. Overall, cosmetic results were satisfactory, although varying degrees of asymmetry—particularly in nasal width and dorsoventral nostril position—were common. These findings suggest that, while the simplified technique is functionally effective, further refinements may

improve cosmetic outcomes and reduce asymmetry. One potential strategy to enhance facial and nasal symmetry is the use of additional flaps, such as columellar and subcolumellar flaps, which are well-established in human cleft surgery [21]. However, their successful application in dogs would require a more detailed understanding of canine nasal anatomy—particularly the relationship between nasal cartilages, maxilla, and nasal bone in cleft conditions. Another proposed strategy is the use of silicone nasal stents to prevent nostril stenosis [709]. However, their use in dogs presents behavioral and practical challenges. Puppies are unlikely to tolerate intranasal devices, and long-term fixation—possibly requiring suturing of the stent to the repaired nostril—would likely be necessary to ensure effectiveness.

This study has several limitations. First, its small sample size, which limits the applicability and transferability of the findings where larger cohorts would have provided more robust data. The current common practice of euthanizing affected puppies has limited case recruitment. Nevertheless, we observed an increasing demand which may facilitate larger prospective cohorts in the future. Another limitation relates to the surgical learning curve, even with the presence of highly skilled human maxillofacial surgeons. Finally, only a single mid-term follow-up was reported, but it was considered sufficient for assessing soft tissue healing and functional outcomes according to the study's objectives.

CONCLUSION

This study describes a surgical technique for the repair of labial and alveolar clefts in a cohort of ten prospectively enrolled dogs, based on the elevation of large mucoperiosteal flaps combining release and lengthening incisions, and the separate reconstruction of the nasal and oral plans. This technique, adapted from pediatric human surgery, yielded good to excellent mid-term clinical, functional, and CT-based cosmetic outcomes. It represents a viable surgical treatment option for dogs affected by this congenital anomaly, providing a high quality of life for the affected animals.

Appendix 1: Preoperative and postoperative pictures of each case with a lip and alveolar cleft included in this study.

Case number	Preoperative	Postoperative
1		
2	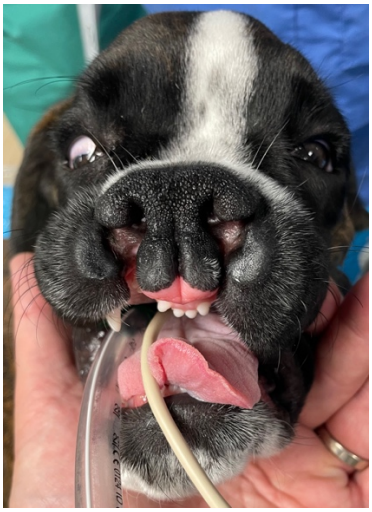	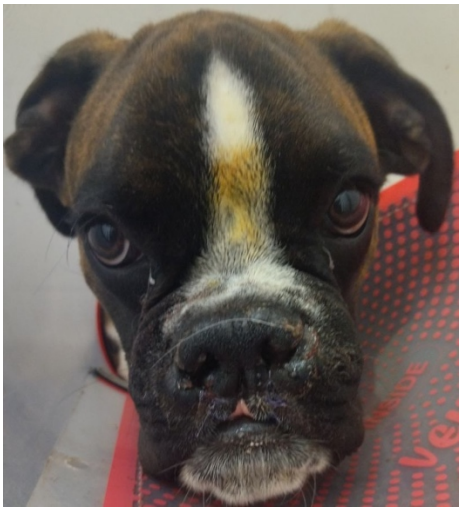
3		

4		
5		
6		

7





8





9

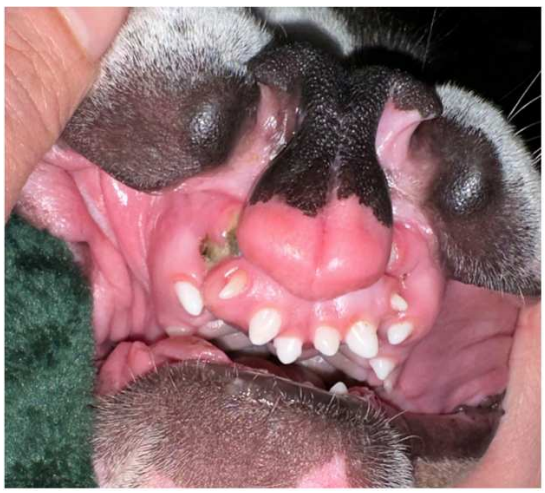

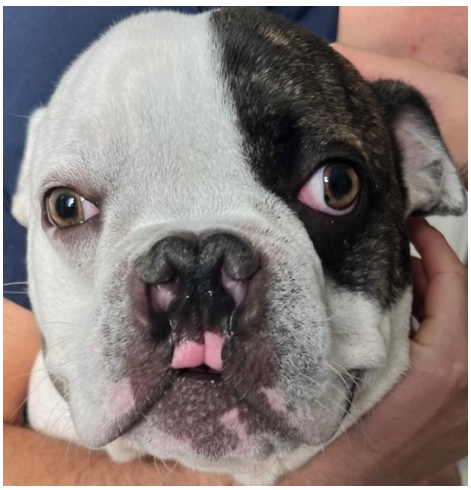

10



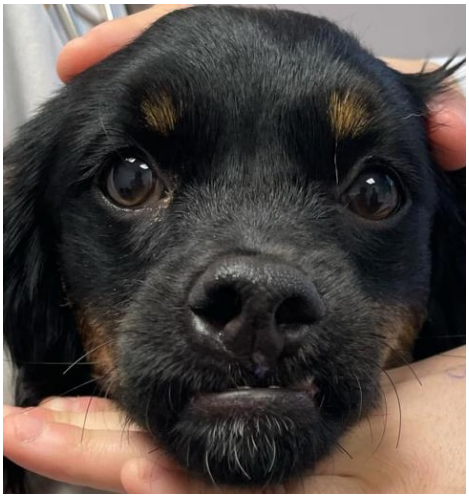

381

II.2 Évaluation d'un implant macroporeux personnalisé pour le comblement d'un défaut osseux alvéolaire dans un modèle de pertinence clinique chez le chien

II.2.1 Contexte

Les travaux préliminaires décrits précédemment ont permis de consolider et de fiabiliser le dispositif expérimental d'évaluation envisagé. Les différents aspects de la pertinence clinique — qu'ils soient lésionnels, symptomatologiques ou thérapeutiques — ayant été documentés, il a été possible de mettre en œuvre l'évaluation d'un implant macroporeux personnalisé, conçu à partir du biomatériau hybride présenté antérieurement.

La description détaillée de ces résultats fait actuellement l'objet d'une publication en cours de finalisation.

II.2.2 Résumé

La greffe osseuse autologue constitue aujourd'hui la référence en matière de comblement alvéolaire lors de fentes labio-maxillo-palatines, mais son utilisation est limitée par la morbidité liée au site de prélèvement, la résorption partielle du greffon et les contraintes techniques importantes. Dans ce contexte, le développement d'alternatives innovantes, notamment basées sur des implants personnalisés et biodégradables, suscite un intérêt croissant.

L'étude présentée ici s'inscrit dans cette perspective et décrit les résultats d'un essai pilote mené au Centre Hospitalier Universitaire d'Oniris VetAgroBio, coordonné par le service de chirurgie et le Centre d'Investigation Pré-clinique. Seize chiens atteints de fentes labio-alvéolaires spontanées ont été inclus prospectivement entre 2021 et 2024, représentant un total de 22 fentes. Le choix de travailler sur un modèle spontané, plutôt que sur des défauts induits expérimentalement, répondait à la fois à des considérations éthiques et scientifiques.

La stratégie chirurgicale a d'abord consisté à reconstruire les tissus mous (chéilorhinoplastie et fermeture muco-périostée de la fente alvéolaire), puis à combler la perte de substance osseuse soit par un greffon autologue (prélèvement huméral), soit par un implant macroporeux fabriqué sur mesure par impression 3D à partir d'un biomatériau organo-minéral. Ces implants présentaient la particularité d'être imprimés, puis stockés à sec. Réhydratés lors de l'intervention et imprégnés de moelle osseuse autologue, les implants bénéficiaient alors temporairement un caractère déformable facilitant leur mise en place dans des défauts complexes.

Les premières interventions, menées en un temps unique, ont été associées avec un taux très élevé de déhiscence des plasties orales, conduisant à la perte partielle ou totale de l'implant dans 75 % des cas. Face à ce constat, le protocole a été modifié vers une approche en deux temps : une première chirurgie

dédiée à la fermeture des tissus mous, suivie après trois à quatre mois par la reconstruction osseuse. Cette adaptation a permis de réduire drastiquement le taux de déhiscence après la fermeture des tissus mous, mais le taux de déhiscence après implantation est resté élevé (33%), mettant en évidence une complication préoccupante liée à l'utilisation de l'implant dans sa composition, forme et stratégie d'implantation actuelle.

Les évaluations peropératoires ont souligné plusieurs points forts de la solution testée. Grâce à la conception personnalisée à l'aide des données tomodensitométriques préopératoires, les implants ont montré un taux de contact os/implant très élevé (≈ 85 %) et un taux de comblement initial du défaut nettement supérieur à celui obtenu avec la greffe autologue. Le caractère déformable des implants hydratés a facilité leur insertion et a permis des ajustements intra-opératoires par simple découpe au bistouri, sans perte de cohésion. En revanche, une fragilité périphérique a été notée, avec l'apparition fréquente de microfissures de l'implant lors de la mise en place, sans conséquence clinique notable.

Le suivi a reposé sur des scanners in vivo réalisés à 3 et 6 mois, complétés par des biopsies à 6 mois pour analyse histologique, micro-CT et microscopie électronique. Les images tomodensitométriques ont mis en évidence une intégration osseuse précoce des implants, avec la présence de tissu minéralisé au sein de leur porosité visible dès le troisième mois. À cette échéance, des ponts osseux commençaient à traverser les défauts, avec un degré de comblement similaire à celui observé dans le groupe « greffe » (≈ 60 % de la profondeur du défaut).

À six mois, les résultats sont apparus encore plus encourageants. Dans le groupe implant, 76 % de la longueur des fentes étaient comblés par de l'os néoformé, contre 85 % dans le groupe greffon. Cependant, la hauteur osseuse restaurée au niveau de l'arcade incisive était meilleure avec l'implant (≈ 82 % de la hauteur native) qu'avec la greffe (≈ 60 %). Cet aspect est particulièrement intéressant, la hauteur alvéolaire conditionnant l'éruption dentaire et la possibilité de mise en place d'implants orthodontiques.

Le devenir du biomatériau a également été un élément clé de l'évaluation. Le volume des implants a diminué de près de 45 % à 3 mois et de 70 % à 6 mois, témoignant d'une biodégradation progressive. En parallèle, le dépôt d'un tissu osseux minéralisé néoformé a été observé au sein de la fente, confirmé par les analyses histologiques et microstructurales. Les biopsies réalisées à 6 mois ont montré la présence d'un os lamellaire mature en cours de remodelage. Des fragments de biomatériau persistaient, intégrés dans la matrice osseuse. Ces observations ont confirmé la bonne tolérance et la résorption fonctionnelle du matériau.

Cliniquement, la fermeture des fentes s'est accompagnée d'une amélioration nette des signes fonctionnels : normalisation de la respiration et de la prise alimentaire, disparition des régurgitations et du jetage nasal, et cicatrisation satisfaisante des lèvres et narines. Un cas particulièrement marquant a montré l'éruption des dents définitives à travers l'os néoformé et l'implant résiduel, attestant de la fonctionnalité du tissu régénéré.

Cette étude présente bien sûr des limites. Les pertes d'implant et non présentation des animaux ont entrainé un effectif réduit au sein de chaque groupe qui n'a pas permis la mise en œuvre d'une analyse statistique comparative. L'hétérogénéité des fentes a introduit une variabilité difficile à contrôler mais celle-ci est également retrouvé en clinique chez l'enfant et peut être considérée, suivant le point de vue, comme une limite ou une force du modèle. Enfin la durée de suivi (6 mois) est trop courte pour juger de la stabilité volumétrique à long terme de l'os néoformé. De plus, le taux de déhiscence après implantation, bien que réduit par la stratégie en deux temps, demeure un point critique qui devra être investigué plus en détail, notamment au regard de la stérilisation des implants et de leur intégration précoce.

Néanmoins, ces résultats ont permis de confirmer la faisabilité de la reconstruction alvéolaire par implants hybrides personnalisés dans un modèle spontané pertinent et éthiquement acceptable. D'autre part, ils ont montré que ces implants permettaient un comblement osseux se comparant favorablement à celui obtenu avec la technique de référence, avec l'observation d'une résorption progressive de l'implant et le comblement du défaut alvéolaire par de l'os mature. Enfin, la restauration de la hauteur osseuse par rapport à la greffe autologue suggère un bénéfice fonctionnel potentiel particulièrement intéressant pour la future application pédiatrique.

En conclusion, cette étude pilote suggère que les implants organo-minéraux macroporeux personnalisés, enrichis de moelle osseuse autologue, pourraient constituer une alternative pertinente à la greffe osseuse autologue pour la réparation des fentes alvéolaires. Malgré certaines complications post-opératoires et les limites d'un suivi encore restreint, les résultats à 6 mois confirment la biocompatibilité, le caractère résorbable et l'efficacité régénératrice de cette approche. Poursuivre les investigations sur un plus grand nombre de patients, avec un suivi à long terme et une optimisation des paramètres de stérilisation et d'architecture des implants, constitue une étape essentielle avant d'envisager un transfert de cette technologie à une application clinique en chirurgie pédiatrique.

II.2.3 Article proposé à publication

Article en cours de finalisation. Afin de faciliter la lecture, les figures et tableaux ont été réintégrés dans le corps du texte.

Alveolar bone regeneration with a 3D-printed patient-specific resorbable organo-mineral scaffold combined with total bone marrow or autologous cancellous bone graft: a pilot preclinical study in dogs with spontaneous alveolar clefts

Pierre Maitre[1], Baptiste Charbonnier[2], Justine Loin[4], Nicolas Touya[2], Léna Guyon[2], Vincent Biscaccianti[2], Thierry Rouillon[2], Maeva Dutilleul[2], Joëlle Veziers[2], Pierre Weiss[2], Pierre Corre[3], Olivier Gauthier[1]

1 Nantes Université, Oniris, Inserm, Regenerative Medicine and Skeleton, RMeS, UMR 1229,
Campus Vétérinaire, 101, Route de Gachet, 44307 Nantes Cedex 3
F-44000 Nantes, France

2 Nantes Université, Oniris, Inserm, Regenerative Medicine and Skeleton, RMeS, UMR 1229,
Faculté d'odontologie, 1 place Alexis Ricordeau
F-44000 Nantes, France

3 Nantes Université, Oniris, Inserm, CHU Nantes Regenerative Medicine and Skeleton, RMeS, UMR 1229, CHU Hôtel-Dieu 1 place Alexis-Ricordeau
44093 Nantes Cedex 1, France

4 CHU Hôtel-Dieu, 1 place Alexis-Ricordeau
44093 Nantes Cedex 1, France

ABSTRACT

Cleft lip and palate (CLP) is a frequent congenital malformation often associated with alveolar clefts, where autologous bone grafting remains the clinical gold standard despite significant drawbacks. This pilot preclinical study assessed a novel therapeutic approach in a spontaneous canine CLP model (vs gold standard) for alveolar cleft repair using personalized 3D-printed organo-mineral scaffolds enriched with autologous bone marrow. Sixteen client-owned dogs (22 clefts) were treated at ONIRIS veterinary school, with defects reconstructed either by autologous cancellous bone graft or custom resorbable scaffold. Clinical follow-up and live-CT imaging were performed immediately postoperatively, and at 3 and 6 months. Two-millimeter biopsies were also harvested at 6 months for further tissue analyses by µCT, SEM, and histological. Personalized scaffolds showed excellent anatomical fit and higher volumetric defect filling than bone grafts, though intraoperative fragility and postoperative wound dehiscence were noted, particularly with one-stage procedures. Live-CT monitoring demonstrated early osseointegration at 3 months, progressive biodegradation of implants, and significant replacement by mineralized tissue at 6 months. Biopsy analyses confirmed mature lamellar bone formation with residual biomaterial fragments well integrated in the regenerated tissue. Although autologous bone grafts achieved more complete bridging, scaffold-treated defects exhibited favorable bone height preservation. These results suggest that patient-specific, bioresorbable 3D-printed scaffolds enriched with autologous bone marrow are a promising alternative to autologous grafts for alveolar cleft reconstruction. Further optimization of surgical protocols, sterilization methods, and long-term evaluation are warranted before clinical translation.

1.INTRODUCTION

Cleft lip and palate (CLP) is one of the most common congenital disorders, affecting between 1 in 700 to 1 in 1,000 newborns, depending on the severity [656,710]. More than half of CLP cases are associated with a defect of the premaxillary bone, known as an alveolar cleft or cleft alveolus [28,711]. Large alveolar clefts cause significant social and aesthetic issues in children, including oronasal communications, speech impairments, dental anomalies, and disturbances in maxillary growth [656,712].

Surgical treatment in children is typically carried out in two stages: soft tissue reconstruction, performed within the first two years of life [713], followed by bone reconstruction before the eruption of permanent teeth, generally between the ages of 5 and 12 [714]. This second stage remains particularly challenging due to the size and shape of the defect, and the biological environment, which is often unfavorable for regenerative processes. The gold standard for alveolar cleft repair is autologous bone grafting, typically harvested from the iliac crest [222,224] or the tibia [218]. While effective, this approach involves a second surgical site, which may lead to complications such as postoperative pain, scarring, pelvic instability, and infection [224,715]. Graft resorption is another significant drawback of this method [255,277,278].

As an alternative, synthetic bone substitutes—mainly calcium phosphate (CaP) granules or particles—have been used in clinical settings with limited success [408]. This is due to poor handling properties, difficulties in filling complex defects, a tendency to migrate away from the defect site, insufficient mechanical strength, limited osteoinductive capacity, suboptimal degradation rates, and increased risks of infection or rejection [409,411,716]. Calcium phosphate cements although considered as a reference for many orthopedics applications, have also demonstrated limited clinical success in this indication, despite their ability to conform to irregular defect surfaces. Their primary limitation lies in their poorly interconnected internal structure, which inhibits cell infiltration and fluid diffusion, thereby impairing deep bone remodeling [412–414].

Bone tissue engineering (BTE) strategies that combine synthetic biomaterials with cells and/or bioactive substances such as recombinant human bone morphogenetic protein 2 (rhBMP-2), initially held promise as a superior alternative to autologous grafts. However, their clinical relevance in humans remains unclear [173,278,280,507,717,718]. Beyond regulatory constraints—particularly strict in pediatric applications—the safety and cost-effectiveness of BTE strategies have also been questioned, given their limited benefit [415,719].

The advent in additive manufacturing (AM), often inaccurately referred as three-dimensional printing (3DP), has opened up new perspectives for personalized care through the fabrication of custom-made, biomimetic implants. These technologies enable fine-tuned adaptation of both the overall shape and the macro- to nano-architecture of the implant to the defect, thereby facilitating surgical placement, osseointegration, and eliciting a favorable biological response [345,378]. This has revolutionized scaffold design for patient-specific treatment of bone defects,

allowing the incorporation of physico-chemical and architectural cues to promote bone regeneration [345,720]. When combined with autologous bone marrow—a safe and bioactive additive—these implants may offer significant regenerative potential, even under unfavorable microenvironmental conditions [378,379].

Innovative 3D-printed organo-mineral implants have recently been developed using inks composed of a self-crosslinking hydrogel and a reactive inorganic cement precursor (Patent: WO2024149861A1). A fast drying of the printed scaffolds occurs stopping the cement setting reaction and stiffening them. They can be sterilized and stored in their dehydrated state. Before implantation, scaffolds are immerged in fluid for rehydration, which provides them notable elastic deformability, allowing for an optimized surgical handling and insertion within complex defects. They finally harden in situ, providing a suitable environment for bone regeneration.

To evaluate this new therapeutic approach following the 3Rs principles, we decided not to rely on experimentally induced animal models but rather to study a spontaneous disease model in dogs. CLP also occurs naturally in dogs, affecting nearly 3% of purebred newborn puppies [619], and results from morphogenetic defects during embryonic development [479,496]. In affected puppies, CLP as live-threatening condition severely compromises feeding during the first weeks of life, often leading to high spontaneous mortality or euthanasia shortly after birth due to the intensive care required [479]. Nonetheless, surgical correction comparable to human procedures is feasible.

Given the strong similarities in bone metabolism [436,469] and CLP pathophysiology between puppies and children [479], treating canine patients with personalized synthetic bone implants constitutes a valuable preliminary step for assessing the safety and efficacy of this new biomaterial prior to clinical translation for pediatric patients. This approach is in line with the One Health strategy, integrating veterinary and human medicine, and offers a dual benefit: ethical—by providing therapeutic care to CLP-affected puppies, who are rarely treated and often not expected to survive—and scientific—by enabling evaluation in a spontaneous, original, and clinically relevant disease model.

This study aims to describe per-operative implantation and post-operative outcome of the use of innovative 3D-printed hybrid implants for alveoloplasty compare to conventional autologous bone graft technique in a spontaneous model of cleft lip and palate in dog. Short-term and mid-term outcome were assessed via clinical examination and live-CT. Precise characterization of the tissue formed within the alveolar cleft secondary to the alveolopasty was obtained through needle core biopsy and subsequent uCT, SEM and histologic examination.

2.MATERIALS AND METHODS

2.1 Canine Patient Recruitment

The pilot clinical study was conducted at the university veterinary hospital of Oniris VetAgroBio, using a model of spontaneously occurring pathology in dogs. The recruitment of canine patients was coordinated by the Veterinary Teaching Hospital of Oniris VetAgroBio and was supervised by faculty members and practicing veterinary surgeons of the Surgery Department at Oniris VetAgroBio. The entire project received approval from the Veterinary Medicine and Epidemiological Research Ethics Committee of Oniris VetAgroBio (approval number CERVO-2022-14-V).

Client-owned dogs were presented for lip/alveolar cleft repair at the Small Animal Surgery Department of the Veterinary Teaching Hospital of Oniris VetAgroBio between February 2021 and December 2024 were prospectively included.

Inclusion criteria were intentionally broad: puppies of any breed, sex, or age presenting with unilateral or bilateral labioalveolar clefts, whether isolated or associated with a palatal cleft

Exclusion criteria: In the present case series, only non-syndromic forms were included. Syndromic cases were excluded as they were less likely to survive the immediate neonatal period and as concurrent malformations may interfere with the evaluation of the cleft repair outcome.

Signalment data, including the breed, sex, age, and body weight at the time of cleft repair were recorded for each dog included. History and clinical signs at presentation were also recorded. Any history of a previously failed surgical repair was noted. Based on oral examination conducted during initial consultation, lhe lip/alveolar cleft was classified as either unilateral (right or left) or bilateral (Figure 1). The cleft was further defined as complete if it extended into the palatal fissure, and incomplete in other cases. The description of the cleft was later confirmed by preoperative CT scan of the head.

An initial recruitment target of puppies with unilateral or bilateral labioalveolar or palatal clefts was established. The objective was to constitute two experimental groups: a control group in which the alveolar defect would be filled with an autologous bone graft (minimum of 5 defects) called Bone Graft group, and an Implant group, in which the defect would be treated using a customized hybrid implant impregnated with autologous bone marrow (minimum of 10 defects).

2.2 Preoperative Planning and Implant Fabrication

An innovative printable organo-mineral formulation was developed in our laboratory. This hybrid paste combines the advantages of hydrogels and inorganic cements. It was composed of a cement precursor that reacts with water

to form a solid phase and silanized hyaluronic acid (Si-HA), which forms a hydrogel upon pH modification and act as both a viscosifier and setting retarder of the calcium phosphate cement to provide adequate printability.

Hyaluronic acid (HA) was functionalized according to the protocol described by Flégeau et al., achieving a 28% degree of substitution, corresponding to the replacement of carboxyl groups by silanol moieties. The molecular weight of the modified HA was 280 kDa. The inorganic phase, alpha-tricalcium phosphate (α-TCP, α-$Ca_3(PO_4)_2$), was synthesized by heat-treating calcium-deficient hydroxyapatite ($Ca_9(HPO_4)(PO_4)_5(OH)$, Ca/P = 1.5 i.e. apatitic tricalcium phosphate). Apatitic tricalcium phosphate rods were treated at 1364°C for at least 12h, air-quenched, grinded, and sieved to obtain α-TCP particle size distribution between 1 and 20 µm. Organo-mineral printable ink was formulated by mixing a viscous solution of Si-HA (6.5% w/w) and hydroxypropyl methylcellulose (2% w/w) with 60% w/w of reactive α-TCP powder.

Two weeks prior to reconstructive surgery, each dog underwent a preoperative CT scan (Figure 2). CT studies were performed using a SOMATOM Go.Up CT scanner (Siemens Healthineers GmbH, Germany). Helical acquisition was acquired with the following parameters: 130 kV, modulation of the mA via the Care Dose 4D function, slice thickness of 0.6 mm with 0.4 mm increment, tube revolution time of 1.5s and spiral pitch factor of 0.35. Bone and soft tissue reconstruction algorithms were applied. Patients were positioned in ventral recumbency under general anaesthesia. For contrast-enhanced studies, 2 mL/kg of iodinated nonionic contrast medium (Omnipaque®, 300 mg iodine/mL) was administered intravenously at a flow rate of 2 mL/s in the cephalic vein. Dogs were sedated using a patient-specific sedation protocol at the discretion of the anaesthetist. The acquired imaging data were segmented using Dragonfly® software (ORS, Canada) to generate a virtual model of the bone defect. This model served as the basis for designing a customized macroporous implant, aiming to restore continuity and thickness of the dental arch by filling the alveolar defect. Implant design was refined according to case-specific recommendations provided by maxillofacial surgeons (see Figure 1A-B).

To validate the implant design and set-up the dedicated the surgical strategy, the implant and the corresponding cranial segment were printed with an Ultimaker S3 using proprietary thermoplastic polyurethan (TPU) and polylactic acid (PLA), respectively. This step ensured an optimal surgical care, gathering the expertise of lab researchers, and veterinary and human surgeons. (Figure 1C).

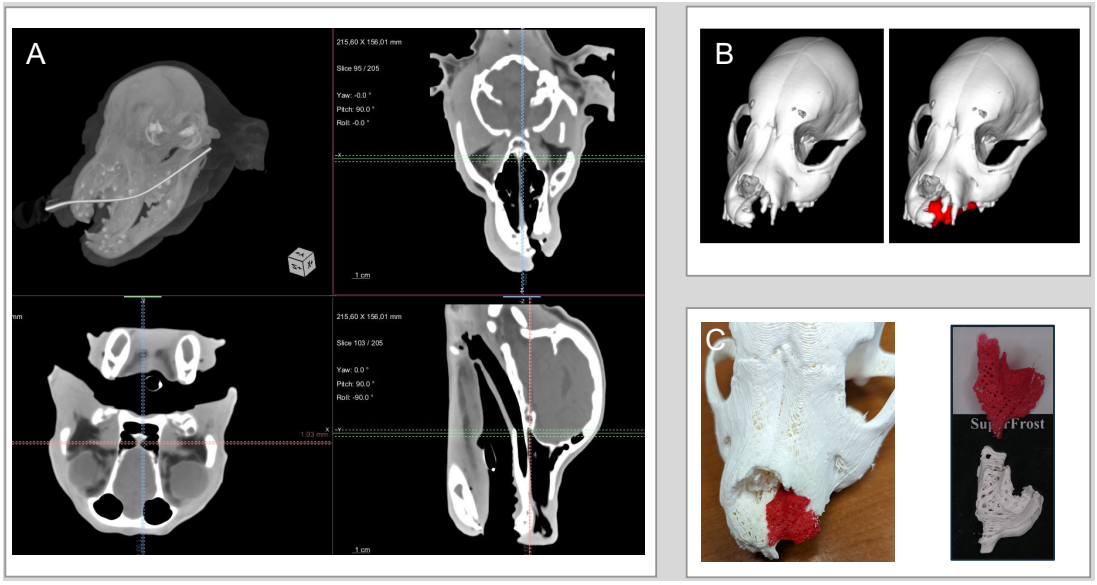

Figure 1: (A-B) Conception of the scaffold design on Dragonfly from preoperative CT data, (C) on the left - test of anatomic fit and surgical implantation on an AM skull (PLA) with a scaffold printed in thermoplastic (TPU), on the right - TPU scaffold and definitive scaffold printed with organo-mineral cement.

The definitive implant was then fabricated via robocasting, a 3D printing technique involving the selective extrusion of a printable paste through a fine nozzle, following the validated design (Figure 1C). Depending on design complexity and structural requirements, printing was performed using either the R-Gen 200®, (RegenHU, Switzerland) or BioX (CellInk®, Sweden) printer, equipped with 27G conical nozzles, an extrusion speed of 3–4 mm/s, and a pressure range of 300–700 kPa. The implants were printed with an internal honeycomb infill (rate of 17.5–20%), yielding a macroporosity of approximately 500 µm. For structural support during handling and placement, the implants were printed with solid external walls, on glass slides in a clean but nonsterile environment.

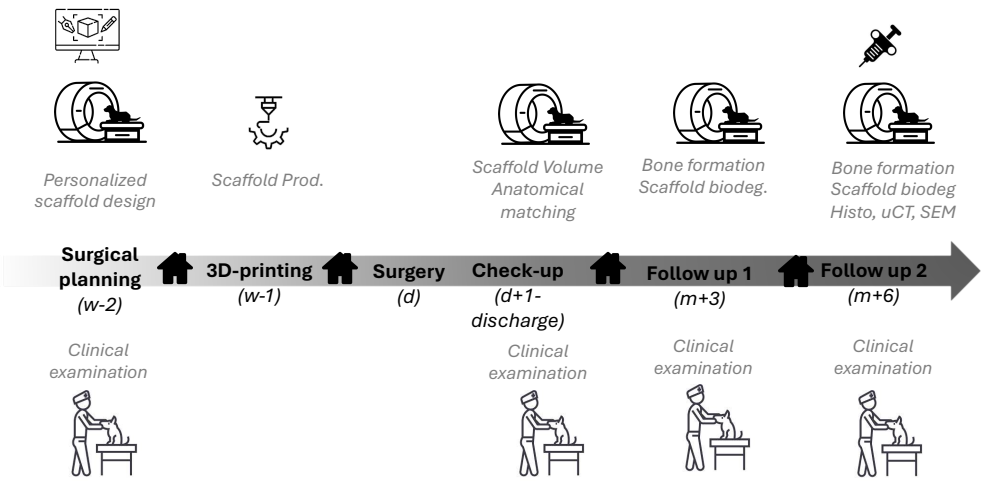

Figure 2: Flow chart of the design of the experiment

2.3 Surgical Protocol

Surgical repair was initiated no earlier than four months of age, to ensure that the soft tissues had developed sufficient strength to tolerate dissection and suturing.

All dogs underwent general anaesthesia for lip/alveolar cleft repair. Anaesthetic protocols were individualized to the needs of each patient and were at the discretion of the anaesthetist. Each dog received perioperative cefazolin (20 mg/kg, IV) and intraoperative lactated Ringer's solution (5 mL/kg/h, IV). An infraorbital nerve block was performed bilaterally with bupivacaine (2 mg/kg).

The surgical procedure was designed as a one-step protocol in which the labial cleft was reconstructed using a cheilorhinoplasty, and the alveolar cleft was repaired via alveoloplasty, combining gingivomucoperiosteoplasty and osteoplasty. All procedures were adapted from standard techniques currently used in human medicine. The approach for labioalveolar cleft reconstruction in puppies was based on a protocol previously described and adapted for dogs by our team.

In cases with associated palatal clefts, soft palate closure was performed during the same surgical session using a multilayer appositional suture technique. The nasopharyngeal mucosa of the soft palate was closed using interrupted 4-0 polyglactin 910 sutures (Vicryl Plus; Ethicon Inc.), extending to the hard palate margin. The muscle layers were approximated with interrupted absorbable sutures (Vicryl Plus, Ethicon Inc.). Hard palate closure was performed using the technique described by Pavletic, adapted from the von Langenbeck procedure [701] for canine patients.

Initially, bone grafting (e.g., autologous cancellous bone or hybrid scaffold) was planned to be performed during the same procedure to minimize anesthetic and surgical burdens for both dogs and their owners. However, due to a high incidence of gingivoperiosteal dehiscence observed in the first cases of the study, the protocol was revised to a two-step approach. In the first surgery, only the soft tissue reconstruction was carried out, leaving the alveolar cleft unfilled. After 3–4 months, a second surgery was performed to address the residual bone defect.

In the Bone Graft group, autologous cancellous bone was harvested from the greater tubercle of the proximal humerus via a limited surgical approach. The graft was then placed between the nasal mucosa and the palatal mucoperiosteum, and the surgical site was closed in a routine manner.

In the Implant group, the custom-made implant was disinfected by immersion in absolute ethanol for 40 min, then rinsed and rehydrated in physiological saline (0.9% NaCl) for 60 min. Bone marrow was also collected from the humeral greater tubercle. A small portion of the aspirate was analyzed to characterize its cellular content, while the remaining volume was used to soak the implant for 10 minutes. The implant was inserted and precisely adapted to the bony margins due to its ductile nature and subsequently hardened upon contact with biological fluids (Figure 3). The cleft was then closed using gingivoplasty.

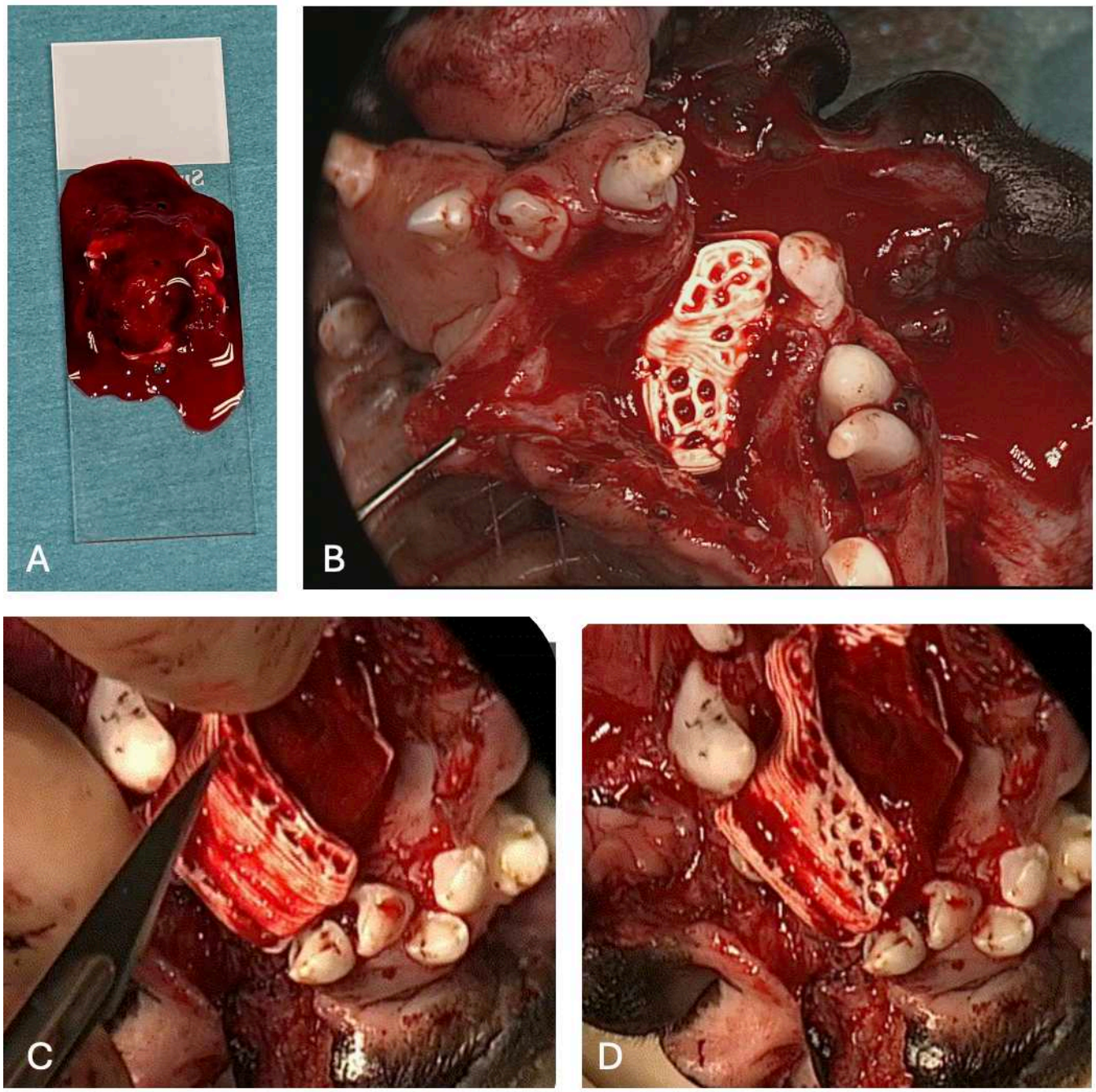

Figure 3: Perioperative views :(A) implant soaked with total bone marrow, (B) implant inserted in the labio-alveolar defect, (C-D) trimming of the rostral part of the implant was possible to allow perioperative adjustment.

The dogs were hospitalized for at least 24 hours after surgery. Perfusion of lactated Ringer's solution (2 mL/kg/h, IV) and administration of cefazolin (20 mg/kg IV every 12 hours), methadone (0.1-0.2 mg/kg IV every 4 hours) or buprenorphine (20 micrograms/kg IV every 8 hours), depending on the patient's pain, and meloxicam (0.1 mg/kg SC every 24 hours) were maintained until the patient was discharged from hospital. Cefalexine (15 mg/kg PO every

12 hours for 7 days) and meloxicam (0.1 mg/kg PO every 24 hours for 5 days) were continued at home after discharge. Specific postoperative recommendations included soft food, Elizabethan collar, and removal of any hard object or chew toy for 15 days. Exercise was restricted to short leash walks when dogs were taken outside to urinate/defecate for the same period.

2.4 Data Collection

2.4.1 Intraoperative Evaluation

An intraoperative assessment of the handling properties and ease of implantation of the bone substitute material was conducted. The subjective impression of the surgeon, and the occurrence of material fragmentation were recorded during surgery. Any adverse events were also recorded during the immediate postoperative period, defined as the period from recovery from anaesthesia to discharge.

2.4.2 Bone Marrow Characterization

Since the quality of bone marrow is known to be a key determinant of bone regeneration, samples collected during surgery were characterized to help interpret variability in regenerative kinetics. Even if the included animals (puppies) were generally in good health, and their marrow presumed to be of high quality, systematic characterization was deemed essential for data interpretation within this preclinical model.

2.4.3 Clinical Follow-up

Short-term clinical examinations, including a detailed oral inspection were performed on each dog at 7, 14 days, 3 months and 6 months postoperatively to assess soft tissue healing. Any problems related to the healing process, such as wound dehiscence and oro-nasal communication, were recorded. Owners were asked about clinical (oro-nasal discharge, regurgitation, reverse sneezing, coughing) and functional (difficulty eating and drinking) outcomes. The clinical and functional outcome of surgical repair was considered successful if the clinical signs due to oro-nasal communication were resolved and the dog had no eating or drinking difficulties. In all other cases it was considered unsuccessful. During long-term follow-up, clinical signs suggestive of implant intolerance or rejection — such as inflammation, dehiscence, fistula or oro-nasal communication, and discomfort on palpation — were specifically assessed.

Following these assessments, the animals were withdrawn from the study.

2.4.4 CT Follow up

Follow up was performed by live-CT a day 1, 3 and 6 months after surgery (Figure 2).

Live CT imaging was conducted the day after surgery (CT specifications and data acquisition were similar to preoperative ones), to evaluate cleft filling and implant adaptation. Specific parameters assessed included:

i. the integrity of the implant (e.g., presence of cracks or fragmentation)
ii. the filling of the cleft by the implant/bone graft, bone-to-implant contact and dispersion
iii. the baseline volume of implant and bone graft for subsequent monitoring of material resorption.

Software-based segmentation tools were used for image analysis. Segmentation thresholds were adjusted to distinguish the implant or graft from surrounding bone tissue. Regions of interest (ROIs) were defined for the bone, cleft, and implant or graft, allowing for qualitative and quantitative analysis of multiple parameters related to integration and resorption.

Cracks were defined as peripheral, incomplete ruptures of the scaffold, while fragments were defined as complete ruptures resulting in separation of the scaffold into two or more parts.

The cleft volume was defined virtually for each case as the space bounded by anatomical landmarks (Figure 4A):

- Rostrally, by the continuity of the maxilla and premaxilla at the level of the dental arch;
- Laterally and medially, by the bony edges of the cleft;
- Caudally, by either the rostral limit of the palatal fissure on the unaffected side or the level of the canine tooth collar in bilateral cases.
- Superiorly and inferiorly, by the limits of the nasal and oral cavities, respectively

The percentage of the implant within the cleft volume was determined by spatial interpolation of the cleft virtual volume and the scaffold. The cleft filling ratio was calculated as the volume of the implant within the cleft divided by the total cleft volume.

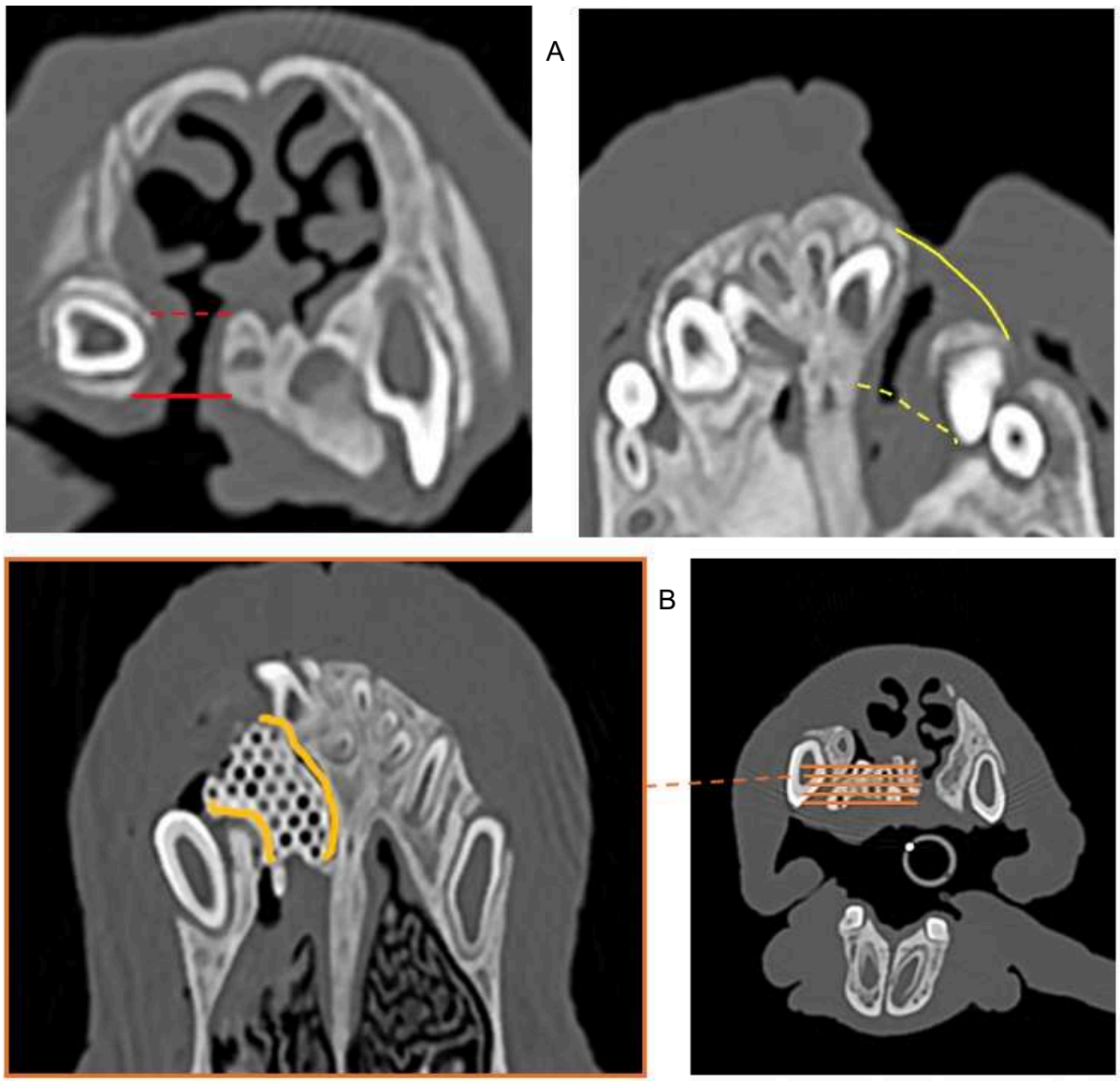

Figure 4: (A) Representation of cleft volume landmarks in case #2 in axial and horizontal view – nasal limit (interrupted red line), oral limit (continuous red line), rostral limit (continuous yellow line) and caudal limit (interrupted yellow line) (B) Bone-to-implant contact (orange line) on five coronal (horizontal) CT views.

Bone-to-implant contact was assessed by measuring the proportion of the cleft bony edges in contact with the implant, defined as a distance of less than 2 mm between the implant and the cleft edge, evaluated on four coronal (horizontal) CT views (Fig. 4B). Dispersion of the scaffold or graft was recorded when material was found outside the intended area of reconstruction (i.e., outside the cleft volume or the designed implant boundaries).

Live-CT scans were performed at 3- and 6- months post-implantation to assess both bone regeneration and implant resorption.

At 3 months, bridging of the cleft was qualitatively assessed based on the presence of continuous mineralized tissue spanning the cleft in any CT view. If present, the proportion of the cleft bridged was measured on coronal slices. CT segmentation thresholds were optimized to differentiate the implant from surrounding bone. The volume of residual scaffold material was segmented and quantified. Implant resorption was calculated as follows:

$$\text{3-month CT Resorption} = \frac{\text{Initial Implant Volume} - \text{3month Implant Volume}}{\text{Initial Implant Volume}}$$

At 6 months, cleft bridging was evaluated both qualitatively and quantitatively, and CT-based resorption analysis was repeated. In cases of successful bridging, the height of the alveolar bone at the level of the incisor dental arch was compared to the height of the newly formed mineralized tissue at the same level (Figure 5). The presence of teeth within the regenerated tissue was also documented.

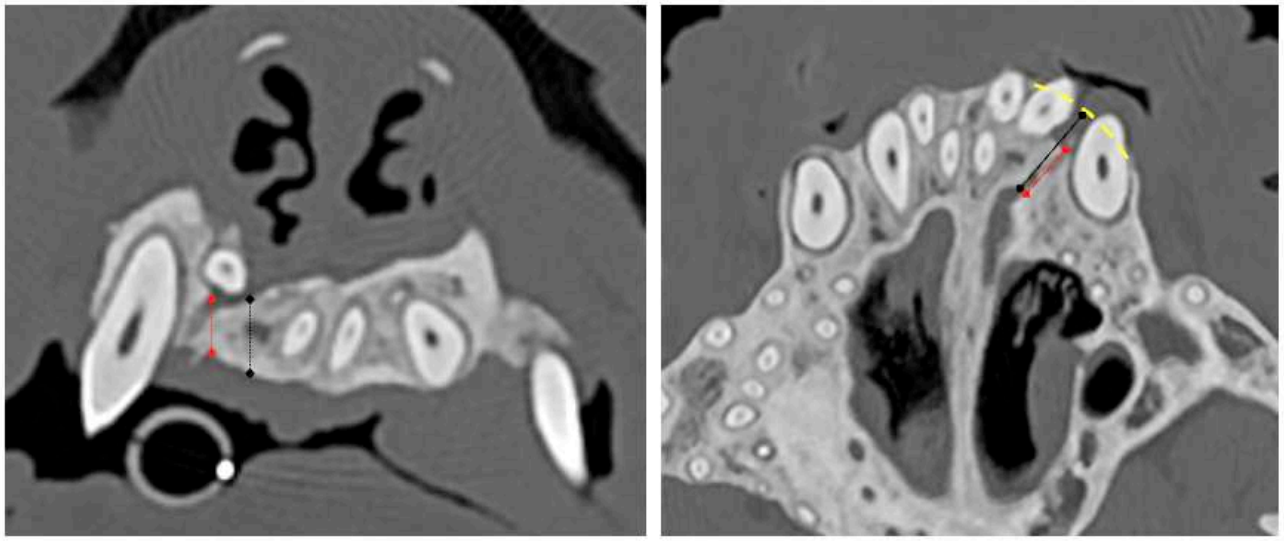

Figure 5: CT evaluation of the Height and Depth of new bone formation in the alveolar defect ; red-dotted line : new bone height, black- dotted line : incisive bone height ; red line :new bone rostro-caudal extension (so called depth) ; black line : estimated rostro-caudal extension of the alveolar defect, yellow interrupted line : estimated rostral landmark of the alveolar defect.

2.4.5 Tissue sampling

At the 6-month time point, a biopsy of the regenerated tissue was obtained using a 2.3 mm (11G) Jamshidi needle for a more accurate quantification and qualification of the newly formed tissues. Samples were taken from the center of the original cleft. In individuals from the Implant group, the sampling location was adjusted to include both the newly formed tissue and any remaining biomaterial. Samples were recovered and immediately fixed in 4%

paraformaldehyde for 48 h. After rinsing with PBS 1X, calvarias were scanned by µCT before further dehydration and embedding for scanning electron microscopy (SEM) and histological analyses

To evaluate the quality and structure of newly mineralized tissue a multimodal analysis was used and included qualitative and quantitative insights:

i. Characterization and high-resolution 3D images of the biopsy using micro-CT, to evaluate the three-dimensional architecture of the newly formed mineralized tissue and to detect any residual biomaterial
ii. Back-scattering scanning electron microscopy (SEM) mapping to provide detailed insights into surface morphology, mineral composition, and bone-biomaterial interface
iii. Histological examinations, with Hematoxylin/Eosin/Saffron (HES) and Movat's pentachrome staining to provide a qualitative evaluation of newly formed tissue, with particular interest of the presence of osteoid barrier and bone cells and bone-biomaterial interface

For micro-CT characterization, data acquisition was performed using Skyscan-1272 high-resolution 3D X-ray µCT (Bruker, Kontich, Belgium) on the whole biopsy core before inclusion in methylmethacrylate. Acquisitions were performed with a voxel resolution of 5 µm, a rotation step of 0.4°, a 60 kV tension and166 µA intensity (0.25 Al filter), and frame averaging of 3. NRecon software (SkyScan, Bruker) allowed for the 3D reconstructions, data analysis was conducted using Dragonfly software. As the respective densities of native healthy bone, neo-formed bone and calcium phosphate cements are comparable, their gray values in µCT are often superimposed. Image segmentation by thresholding were optimized to distinguish the implant from the surrounding bone, allowing for the definition of the respective volumes of the biopsy, mineralized tissue (i.e., bone and implant), biomaterial, and bone. Volume ratios were then calculated to estimate the relative proportions of bone and implant within the mineralized tissue, as well as the proportions of mineralized tissue, bone tissue, and residual implant within the total biopsy volume.

Regarding histologic analysis, samples were dehydrated by soaking in a graded series of ethanol baths (70, 80, 90, and 100%). Embedding was performed with Technovit® 9100 resin (Kulzer, Germany) according to the manufacturer's instructions. In short, dehydrated samples were washed with xylene and then preinfiltrated with a 1:1 mixture of xylene and stable Technovit followed by a mixture of destabilized Technovit and hardener. They were finally oriented in their respective pot, immersed in Technovit polymerization solution containing a mixture of destabilized Technovit, hardener and PMMA, and then stored at − 20 °C for 5 days to induce the crosslinking reaction. Embedded samples were processed with a Leica microtome with a tungsten carbide blade to perform coronal section and obtain 7 µm thick slides for histological staining and SEM observation performed on the block. Thus, eight sections of each sample were obtained for each level in order to evaluate the histology. Polishing the block between each level allowed visualization by backscatter scanning electron microscopy.

All samples were imaged by back-scattering scanning electron microscopy (SEM) mapping. Resin-embedded samples were mirror polished and then sputtered with 15 nm of gold–palladium (Desk V, Denton Vacuum, USA) for SEM analyses (GeminiSEM 300, Zeiss, Germany). Imaging was performed with backscattering electron detector (BSD) at a 20 kV voltage (aperture 60 µm) at a magnification of × 150X (scanning speed 6), pixel size : 744.3 nm to see only the bone structure. Imaging was performed with the Everhart–Thornley detector (SE2) at 10 kV voltage (aperture 30 µm) at a magnification of × 50X (scanning speed 6), pixel size : 2.233µm, to see the complete structure of the biopsy (bone + soft tissue). A descriptive analysis, based on the presence or absence of biomaterial, biomaterial/bone interface, and structure of the mineralized tissue (e.g., woven *vs* mature) was performed.

Subsequently, 7 µm-thick sections were stain with Hematoxylin/Eosin/Saffron (HES) and Movat's pentachrome stainings. Samples were imaged by light microscopy (Olympus BX 61, Olympus Deutschland GmbH, Hamburg, Germany) and scanned with an automated slide reader (NanoZoomer®, Hamamatsu Photonics, Japan) at × 20 magnification for qualitative assessment of ongoing bone regeneration within the defect.

A descriptive analysis evaluated the position of the implant, the interactions between the host bone, the biomaterial and the new bone formation, focusing on the presence of osteoid matrix, osteoblasts and osteocytes, and vascularization. Presence of inflammatory cells were also assessed.

Due to the limited number of cases, all parameters were analyzed using descriptive statistics only.

3. RESULTS

3.1 Study Population

Sixteen client-owned dogs have been prospectively enrolled in the study, 8 intact males and 8 intact females, representing a total of 22 clefts, were presented to the Small Animal Surgery Department of the ONIRIS University Veterinary Teaching Hospital between February 2021 and December 2024. The dogs were of 7 different breeds (4 American Staffordshire Bull Terriers, 3 American Cocker, 2 French Bulldogs, 2 Lhasa Apso, 2 Boxers, 1 Chihuahua, 1 American Bully, 1 Tibetan Spaniel) and the median age at the time of the surgery was 5,2 ± 1.1 months (ranging from 4 to 7 months) (Table 1). The median body weight of the patient was 7.6 ± 5.2 kg (ranging from 1.5 kg to 17 kg). Each dog presented with a history of food and water swallowing abnormalities associated with occasional sneezing and snorting. Clinical signs attributed to rhinitis (sneezing and nasal discharge) were reported in 11/17 dogs at the presentation to our hospital. Six dogs presented with no clinical signs associated with their lip and alveolar clefts at the time of the inclusion. Aspiration pneumonia was reported pre-operatively in only one individual, which had a bilateral lip/alveolar cleft associated with a complete palatal cleft. This dog had multiple

antibiotics therapies before presentation to our hospital. One dog had previously undergone cleft lip and palate repair with complete dehiscence of the lip, alveolar and palatal repair.



Figure 6: (A) case #3 unilateral lip/alveolar cleft (left CL/P) external (1-2) and oral (3) views ; (B) case #13 bilateral lip/alveolar cleft (bilateral CL/P) external (1) and oral (2) views ; (C) case #15 bilateral lip-alveolar cleft and cleft palate (bilateral CL/P+CP) external (1) and oral (2) views, complete cleft of the hard and soft palate (white arrow)– credits photo Dr Pierre Maitre – Surgery Unit ONIRIS.

Unilateral lip and alveolar clefts were present in 10 dogs, 2 right-sided and 8 left-sided, whereas bilateral clefts were present in 6 dogs (Table 1). Four dogs also had a complete concomitant cleft of the hard and soft palate (Figure 6). Mean alveolar cleft volume before implantation was 403 ± 196 mm^3 for the Implant group and 297 ± 137 mm^3 for the Bone Graft group.

3.2 Cleft repair

For each dog, soft tissues were reconstructed, and the bone defect was subsequently filled either with an autologous bone graft (gold standard) or with a personalized implant soaked in autologous bone marrow. The median duration of the anesthesia was 237.5 min (ranging from 200 to 299 min) for unilateral cleft cases versus 272 min (ranging from 261 to 299 min) for bilateral cases.

No intraoperative complications were encountered. The reconstruction procedure was carried out without major difficulties. However, complex designs were subjectively perceived as more challenging to insert. In one case, the implant was judged subjectively to be too large, raising concerns about excessive tension on the mucoperiosteal flap at the rostral aspect of the alveoloplasty. In this instance, the hydrated scaffold was reshaped by trimming its oro-rostral portion with a scalpel blade (Figure 3C&D).

Intraoperative assessment of the handling properties and ease of implantation indicated a good fit between the designed scaffold and the cleft anatomy. The biomaterial was generally easy to insert; however, a relative fragility of the biomaterial was noted, frequently leading to peripheral fissuring of the implant structure during placement: no significant alteration of the implant was noted during handling; however, cracks or fragments were observed during insertion in the majority of implants, particularly in cases involving narrow clefts.

All dogs recovered uneventfully from anesthesia. Clinical healing of the cheiloplasty-rhinoplasty (lip and nose repair) was achieved within 15 days in all cases, without associated complications. The procedure resulted in normalization of respiration, feeding behavior, and resolution of related clinical signs.

In contrast, outcomes of alveolar cleft reconstruction were initially less favorable. In the first six cases, grafting of the alveolar bone defect was performed concomitantly with cheilo-rhinoplasty and gingivo-mucoperiosteoplasty (i.e. one-stage procedure).

Defect#	Case#	Breed	Gender	Cleft description		Age	Group	Surgery	Miscellaneous	Alteration during implantation	Complications (Management)
1	1	American Cocker	F	CL/P	Left	7	Impl	one-stage		F + C	
2	2	American Staffordshire Bull Terriers,	F	CL/P (left)	Left	4	Impl	one-stage		C	
3	3	American Cocker	M	CL/P (left)	Left	7	Impl	one-stage			Dehiscence + Implant loss (Conservative)
4	4	American Staffordshire Bull Terriers,	M	CL/P (bilateral)	Left	5	Impl	one-stage			Dehiscence + Implant loss (Revision surgery + Autolgous Bone Graft)
5					Right		Impl	one-stage		C	Dehiscence + Implant loss (Revision surgery + Autolgous Bone Graft)
6	5	Lhasa Apso	M	CL/P (left)	Left	4	Impl	one-stage		F + C	Dehiscence + Implant loss (Revision surgery + Autolgous Bone Graft)
7	6	American Cocker	M	CL/P (bilateral)	Left	5	Impl	one-stage			Dehiscence + Implant loss (Conservative)
8					Right		Impl	one-stage		C	Dehiscence + Implant loss (Conservative)
9	7	Boxer	F	CL/P (right) + CP	Right	5	Impl	two-stage		C	
10	8	Boxer	M	CL/P (bilateral) + CP	Left	5	Impl	two-stage	Cleft bridging / Augmentation material	NA	
11					Right		Impl	two-stage	Cleft bridging / Augmentation material	NA	
12	9	French Bulldog	M	CL/P (left)	Left	7	Impl	two-stage	Cleft bridging - no implant	[redacted]	
13	10	French Bulldog	F	CL/P (left)	Left	4	Impl	two-stage		C	Dehiscence + No Implant loss (Conservative)
14	11	Chihuahua	F	CL/P (right)	Right	4	Impl	two-stage			
15	12	Lhasa Apso	M	CL/P (left)	Left	5	Impl	two-stage		F + C	Dehiscence + Implant loss (Conservative)
16	13	American Staffordshire Bull Terriers,	F	CL/P (bilateral)	Left	4	BG	two-stage		NA	
17					Right		BG	two-stage		NA	
18	14	American Staffordshire Bull Terriers,	F	CL/P (bilateral) + CP	Left	6	BG	two-stage	Cleft bridging - no graft	[redacted]	
19					Right		BG	two-stage		NA	
20	15	American Bully	M	CL/P (bilateral) + CP	Left	6	BG	two-stage		NA	
21					Right		BG	two-stage		NA	
22	16	Tibetan Spaniel	F	CL/P (left)	Left	5	BG	two-stage		NA	

Table 1: Signalment, cleft description and observations during surgery and immediate post operative period; M : male, F : Female, CL/P : lip and alveolar cleft, CP : Cleft Palate, C : Cracks, F : Fragmentation, NA : Non-Applicable

A cranial dehiscence of the gingivoperiosteoplasty at the alveolar site was observed in 75% of the clefts (6 out of 8 clefts, corresponding to 4 out of 6 cases), leading to exposure of the underlying scaffold and subsequent partial or complete implant loss along with the creation of an oro-nasal fistula (Figure 7). Dehiscence occurred early—within the first 15 postoperative days—in 5 of the 6, and at 4 weeks in one later case. The oral suture line was involved in 5 clefts (rostral aspect of the gingivoperiosteoplasty), and the nasal suture in 1 cleft. Spontaneous healing following partial or complete loss of the implant was observed in 3 out of 6 clefts, while revision surgery (gingivoperiosteoplasty combined with autologous bone graft) was required in 3 clefts, to achieve successful outcomes.



Figure 7: case #3 (A) dehiscence of the alveoloplasty (white arrow) at D10 a part of the implant is still present (asterix) (B) D21 dehiscence of the alveoloplasty (white arrow) and complete loss of the implant.

In an effort to reduce the incidence of this complication and to differentiate implant-related factors from surgical and patient-related factors, the experimental protocol was subsequently modified to a two-stage surgical approach. In the first stage, soft tissue reconstruction of the lip, nostril, nose, and alveolus was performed, leaving the bony alveolar cleft closed but empty. After a 3-month healing and follow-up period, with careful monitoring for wound dehiscence, a preoperative CT scan was obtained, and a second surgery was conducted to address the residual bone defect using either bone grafting or a personalized implant.

As part of this two-stage procedure, soft tissue reconstruction was successfully achieved in all remaining defects (14/14), without major complications. A single case of partial dehiscence of the oral mucosa was observed at the alveoloplasty site (1/14; ~7%) (Figure 8D). However, no associated oronasal communication was detected, and

conservative management led to a favorable outcome. Preoperative CT scans used for implant design revealed complete closure of the alveolar cleft in 29% of defects (Figure 8A&C) with an extent of bridging of approximately 66.5 ± 17.8% of the alveolar cleft depth. In one bilateral case, although an alveolar cleft was identified on the preoperative CT scan performed 15 days prior to surgery, no bony discontinuity was observed intraoperatively (Figure 8B). The planned implants were therefore deliberately fragmented and repurposed as augmentation material (Figure 8B). During this second phase of the study, a total of 4 additional defects were filled using implants, and 6 defects were treated with autologous bone grafts. Alveolar cleft filling performed after surgical exposure of the bone margins proved more challenging than in the two-stage procedure, particularly due to nasal floor tearing.

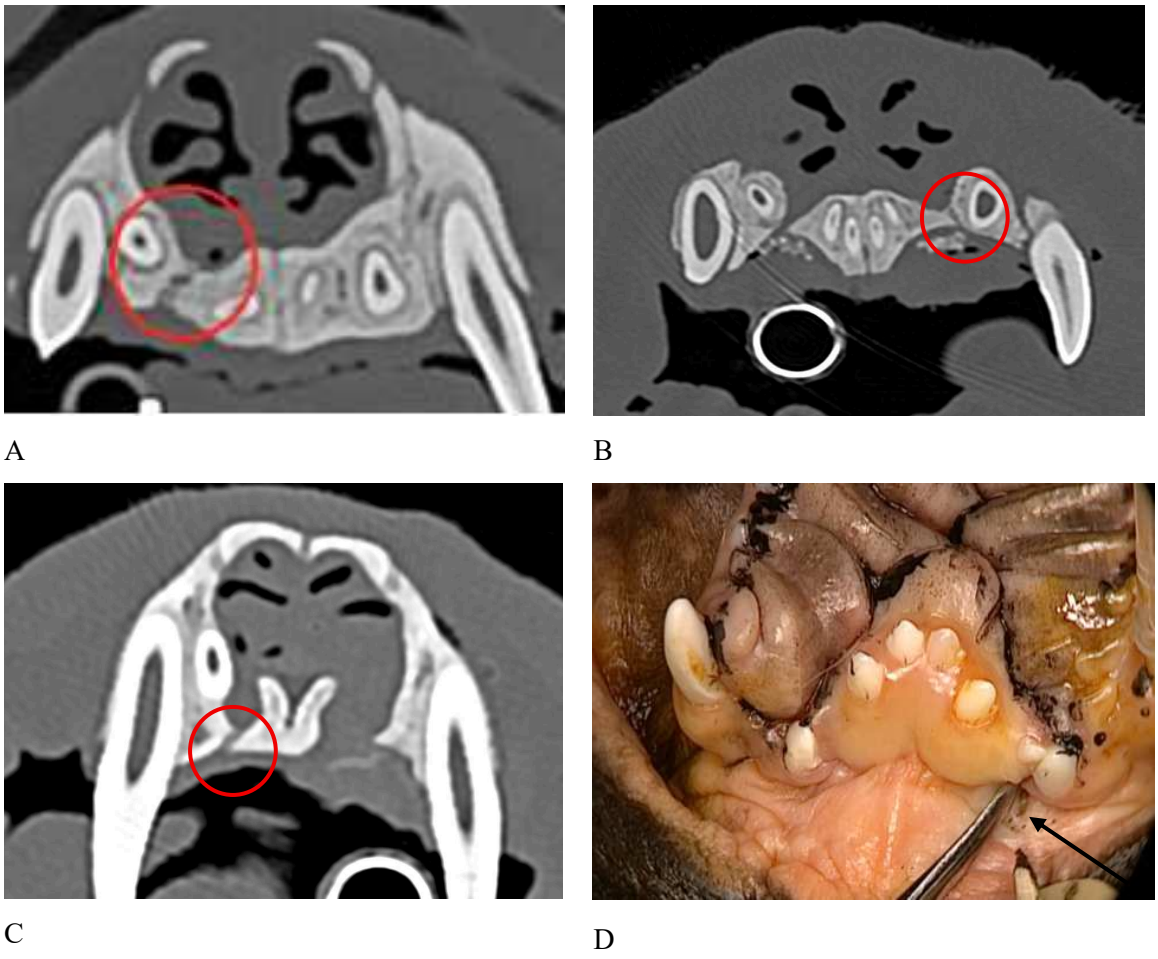

Figure 8: (A & C) Spontaneous healing (red circle) discernable in preoperative CT after gingivo-muco-periosteoplasty in cases # 9 (A), and #13 (C); (B & D) case #11 immediate postoperative CT case (B) and partial dehiscence of the oral mucosa observed in one of the two alveoloplasty sites (D).

Following implantation, dehiscence of the alveolar wound was observed in 50% of the clefts treated with a two-stage procedure (2/4), at sites comparable to those affected during the first phase of the study. When including the

two clefts filled with fragmented implants used as augmentation, the dehiscence rate reached 33% of cases. In contrast, no wound dehiscence was observed in the Bone Graft group.

Despite the occurrence of dehiscence, implant loss was documented in only one case from the two-stage procedure group. Ultimately, a total of 5 clefts filled with implants and 7 clefts filled with autologous bone grafts were available in this two-stage cases for CT follow-up (Table 2).

3.3 Bone Marrow Characterization

Qualitative evaluation of the bone marrow aspirates used to soak the implant revealed a normal cytological profile, with adequate cellularity and numerous hematopoietic precursors consistently observed.

3.4 CT follow up

3.4.1 Immediate CT

Immediate postoperative follow-up was available for 18 defects and confirmed peripheral cracking in 66% of cases, and partial implant fragmentation in 25% of them. The average contact rate between the implant and the bony edges of the cleft, assessed at 85.5 ± 10.01%) immediately postoperatively, indicates excellent anatomical adaptation of the implant within the alveolar defect (Figure 9).

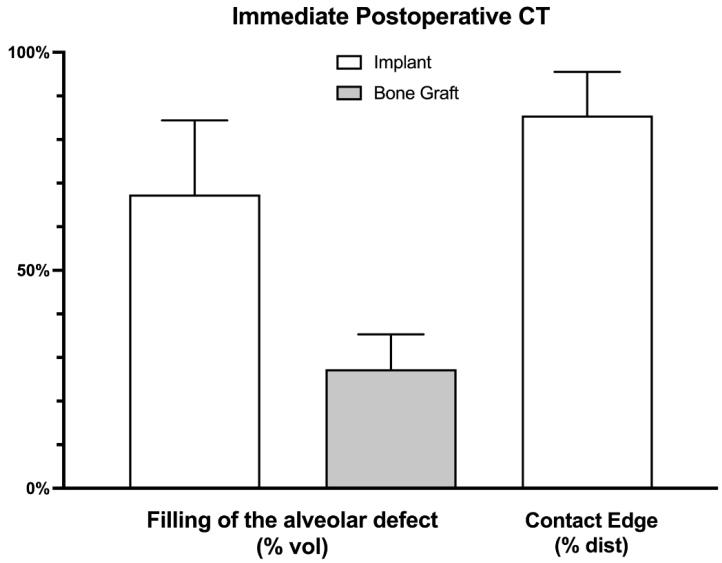

Figure 9: Contact rate and filling of the alveolar cleft in the immediate postoperative period.

Furthermore, the volume filled within the alveolar cleft was higher in the Implant group (67.4 ± 16.94%) compared to the Bone Graft group (27.3 ± 7.82%) (Figure 9). Dispersion of the graft material outside the target zone was observed in 83% cases after autologous bone grafting, whereas in 25% of the "implant" cases.

3.4.2 3- & 6-Months CT

Due to implant loss following dehiscence and spontaneous healing observed in some two-stage cases, only a limited number of cases were available for CT follow-up at 3 and 6 months. Furthermore, one case of anesthesia contraindication and two cases in which the animals were not presented at the scheduled follow-up further reduced the number of available cases. Ultimately, CT data could be acquired for 8 defects at 3 months (4 Implant group, 4 Bone Graft group) and for 9 defects at 6 months (5 Implant group, 4 Bone Graft group) (Table 2).

				3mth			6mth		
Defect #	Case #	phase	Loss Implant	Estimated loss	Bridging	Bridging depth	Bridging	Bridging depth	Bridging height
1	Al 1	Impl 1step			Yes	37,9%	Yes	**64,9%**	**86,8%**
2	Al 2	Impl 1step		Not presented at 3 months			Yes	**83,3%**	**92,2%**
3	Al 3	Impl 1step	**Yes**	Not presented at 3 & 6 months					
4	Al 4	Impl 1step	**Yes**	95%					
5		Impl 1step	**Yes**	92%					
6	Al 5	Impl 1step	Yes	84%					
7	Al 6	Impl 1step	**Yes**	95%					
8		Impl 1step	**Yes**	82%					
9	Al 7	Impl 2 steps			Yes	72,2%	Yes	**72,6%**	**59,6%**
10	Al 8	Impl 2 steps			Yes	79,0%	Yes	**81,8%**	**87,1%**
11	Al 9	Impl 2 steps	Spontaneous healing						
12	Al 10	Impl 2 steps			Yes	54,3%	yes	**79,0%**	**82,8%**
13	Al 11	Impl 2 steps	Spontaneous healing						
14		Impl 2 steps	Spontaneous healing						
15	Al 12	Impl 2 steps	Yes	Not presented at 3 & 6 months					
16	Al 13	GO			Yes	39,7%		**67,6%**	**56,1%**
17		GO	Spontaneous healing						
18	Al 14	GO	Counter indication to GA						
19		GO	Counter indication to GA						
20	Al 15	GO			Yes	68,7%		**98,1%**	**60,2%**
21		GO			Yes	74,6%		**96,0%**	**58,9%**
22	Al 16	GO			Yes	43,2%		**80,5%**	**54,3%**

Table 2: 3- & 6-month CT data.

Although limited, the available data demonstrated early signs of integration of the implant, with mineralized tissue formation within the implant porosity already evident at 3 months. Defect bridging was observed at 3 months in all cases without implant loss and in all cases in the Bone Graft group. Mean bridging depth were similar for both group (60.9 ± 18.5% for Implant group; 56.5 ± 17.6% for Bone Graft group). At 6 months, bridging length reached 76.3 ± 7.6% of the overall defect length in the Implant group and 85,6 ± 14.4% in the Bone Graft group. The height of the bone bridge corresponded to 81.7 ± 12.8% of the alveolar bone height in the Implant group and 57.4 ± 2.7% in the Bone Graft group (Figure 10).

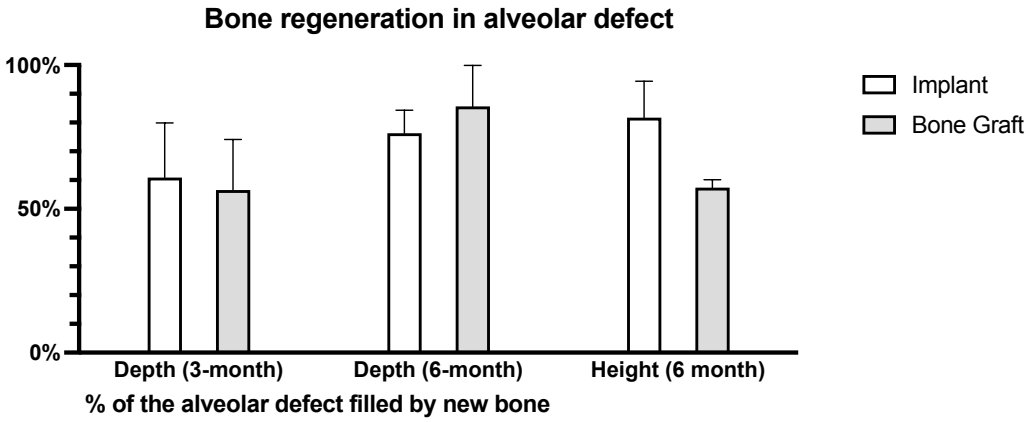

Figure 10: Extent of alveolar cleft bridging by bone at 3- and 6- months.

Implant resorption could be monitored in the 5 clefts that did not experience implant loss following dehiscence. Partial resorption of the implant was observed (Figure 11), with a mean volume reduction of 44.8 ± 13.9% at 3 months postoperatively, reaching 70.7 ± 6.4% of the initial implant volume at 6 months (Figure 12). In one case, eruption of the permanent dentition was observed within the cleft region (Figure 11).

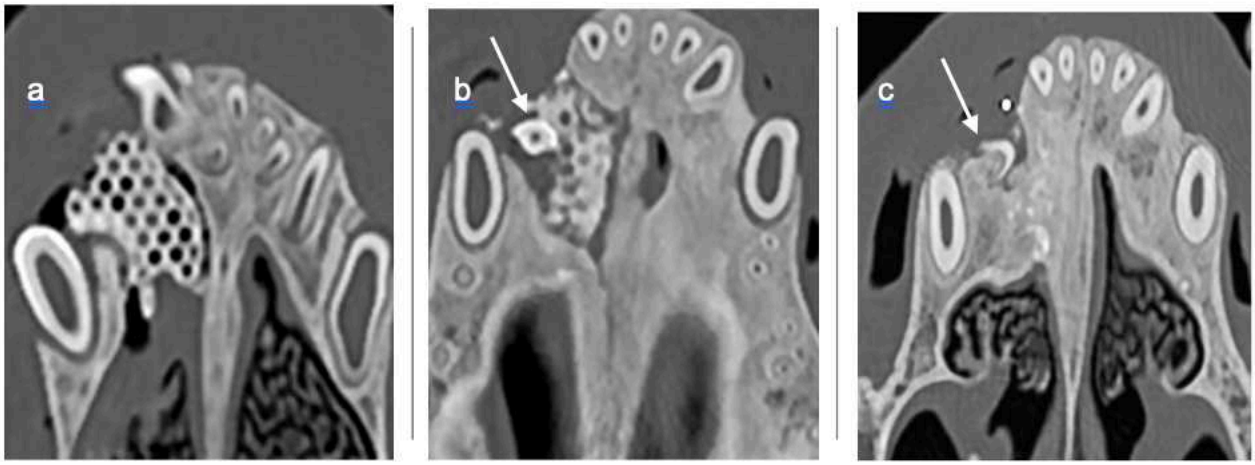

Figure 11: Immediate (a), 3M (b) and 6M (c) Live CT follow-up of in case #2 ; (b) : osseointegration of implants associated with the presence of newly formed tissue undergoing mineralization within the implant pores at 3 postoperative months. (c) Bone bridging of the cleft was achieved at 6 months. Eruption of the lateral definitive teeth (arrow) through the implant (b) and newly formed bone (c).

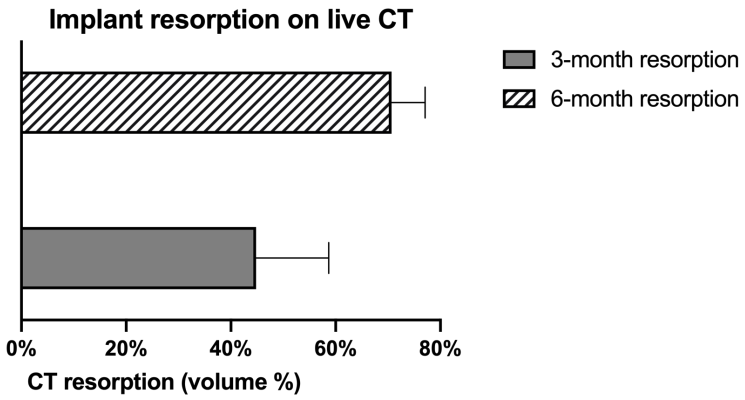

461

462 *Figure 12: Volume resorption of the implant assessed by CT at 3 and 6 months postoperatively.*

463 ### 3.5 Biopsy characterization

464 To date, nine biopsies have been obtained. Micro-CT and scanning electron microscopy (SEM) analyses confirmed
465 the homogeneous deposition of mineralized tissue within the cleft, with morphological features consistent with
466 bone, as well as the persistence of biomaterial fragments embedded within this tissue (Figure 13).

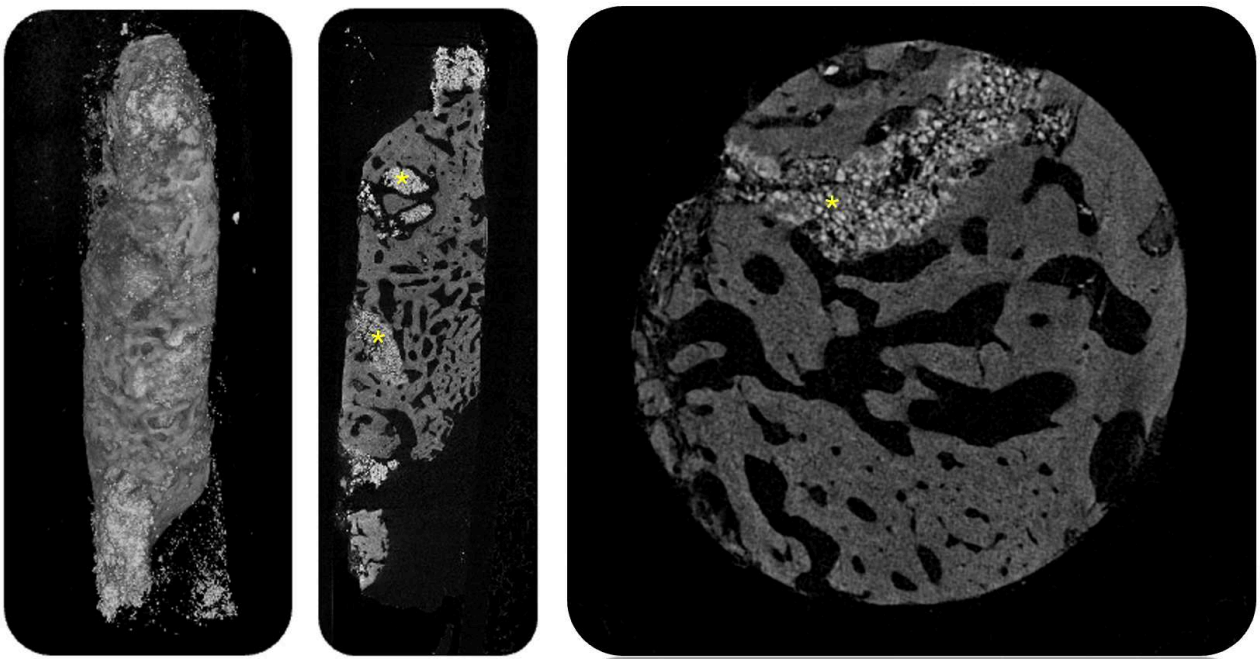

467

468 *Figure 13. Micro-CT, case #2, biomaterial (*) surrounding by mineralized tissue.*

469 The volume ratios of mineralized tissue found in the biopsy ratios were similar between both groups (55.5 ±
470 18.9% Implant group; 58.9 ± 3.8% Bone Graft group) (Figure 14). In Implant group, at 6 month post-operatively,

mineralized tissues were mostly composed by bone (88.3 ± 16.5%) (Figure 14). Some fragments of biomaterial were still identified within the biopsy core embed in the newly formed mineralized tissue. Residual biomaterials represented less than 11.7 ± 16.5% and 6 ± 4.8% of the total volume of the mineralized biopsy and total biopsy core respectively.

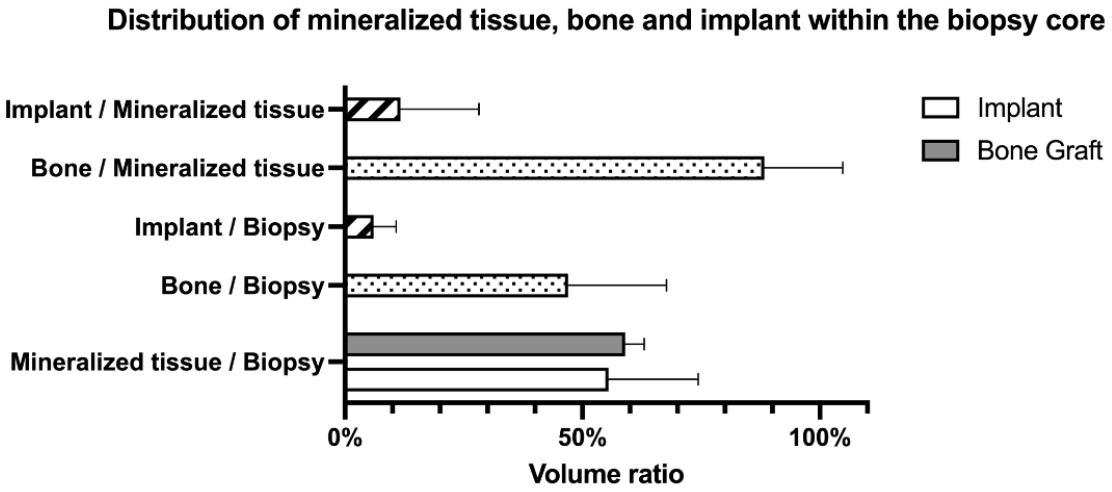

Figure 14: µCT assessment of the biopsies: distribution of mineralized tissue, bone and biomaterial within the biopsy core.

At six months, SEM examination confirmed the presence of newly formed bone within all the biopsy samples. The bone tissue exhibited characteristics of lamellar bone, including osteons, lamellar concentric bone deposition and evidence of ongoing remodeling. In the Bone Graft group, woven bone and residual cortico-cancellous bone were undergoing active remodeling, with numerous newly formed osteons from different grey levels observed (Figure 15). In the implant, SEM analysis demonstrated that the biomaterial was intimately embedded into new mineralized tissue. The interface between the biomaterial and the newly formed bone varied, sometimes appearing as a result of a well-defined osteoconduction process on remaining dense calcium phosphate particles (Figure 15 & 16), and sometimes more transitional. Mineralized tissues appeared most of the time as progressively mature lamellar bone network containing numerous osteons and Haversian canals (Figure 15 & 16).

SEM observations correlated with histological findings. Certain areas suggested both a surface osteoconduction process (centripetal remodeling) and centrifugal bone deposition through the porous network of the biomaterial. Transitional zones were identified in which it was suspected that the biomaterial had undergone remodeling. In contrast, the Bone Graft group showed intense remodeling activity, with numerous osteons and potential persistent trace of the initial trabecular framework still perceptible.

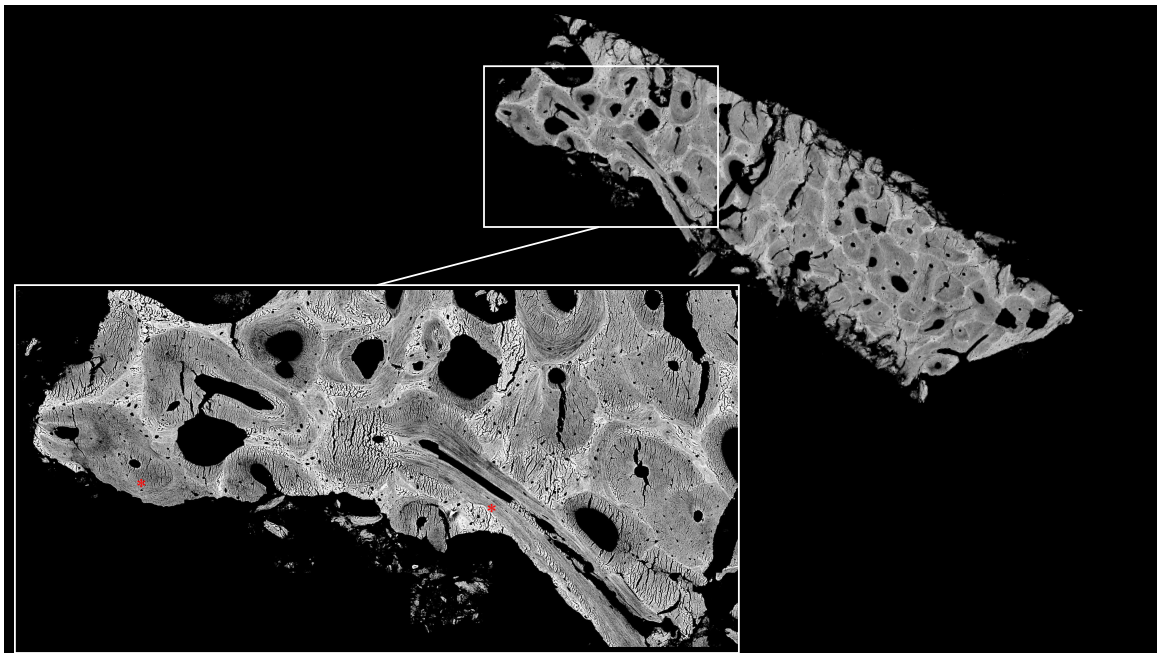

Figure 15. SEM, biopsy case #18, newly formed bone undergoing active remodeling, with numerous newly formed osteons(*).

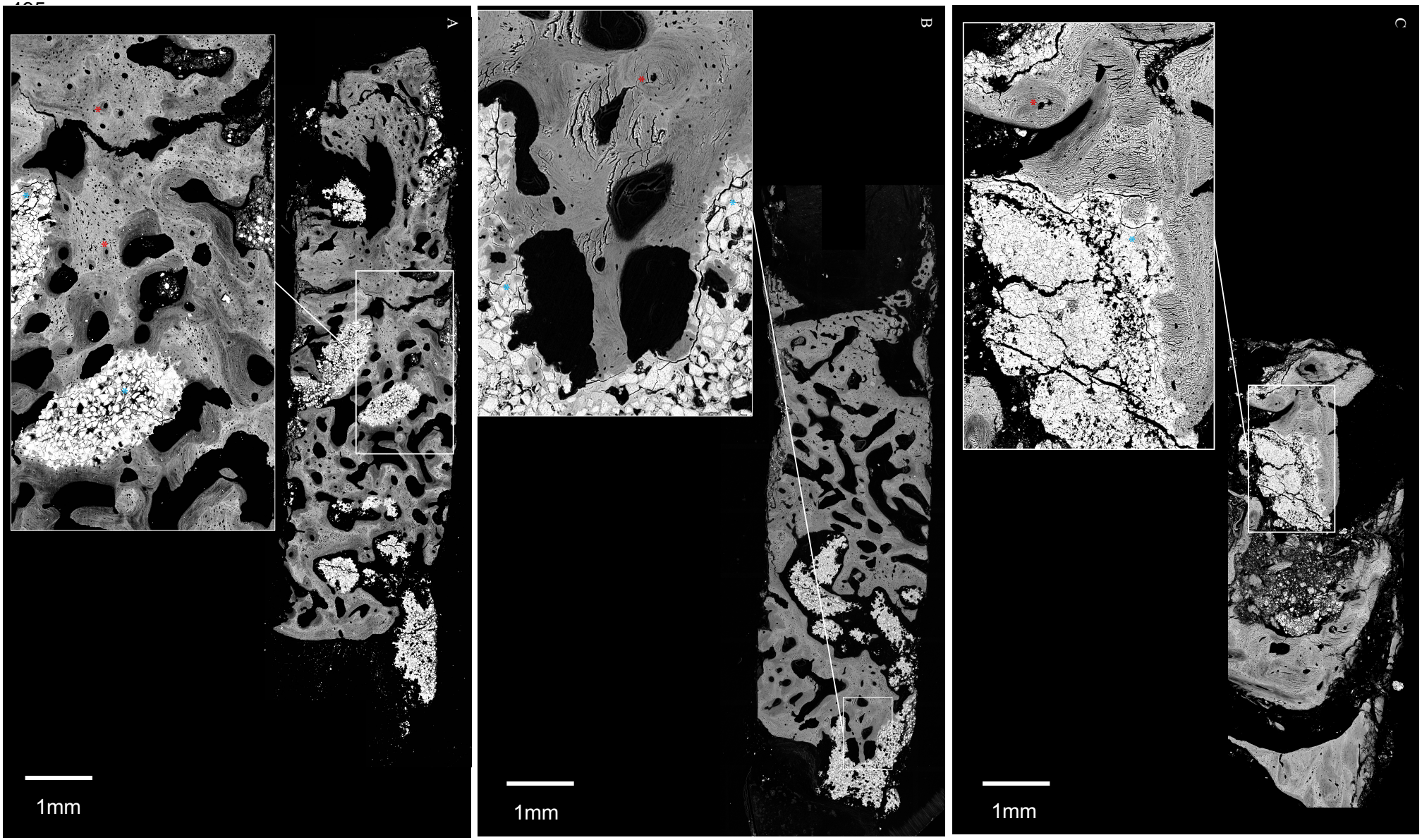

Figure 16. SEM, (A) biopsy case #1, (B) case #2 and (C) case #7. Residual biomaterial (*) is observed, integrated in newly formed bone undergoing active remodeling, with newly formed osteons (*).

Histological staining (Figure 17 & 18) provided a qualitative assessment of the biomaterial-induced biological responses. Abundant bone formation with mucosal epithelial coverage of both the oral and nasal sides was observed in all biopsied cases from both the Implant and Bone Graft groups. Residual material was readily identifiable in the Implant group. No structural markers of inflammation or foreign body reaction were detected, and all residual implant fragments appeared well integrated with host tissues. Autologous grafts, used as the reference condition, were associated with physiological bone-like mineralized tissue formation.

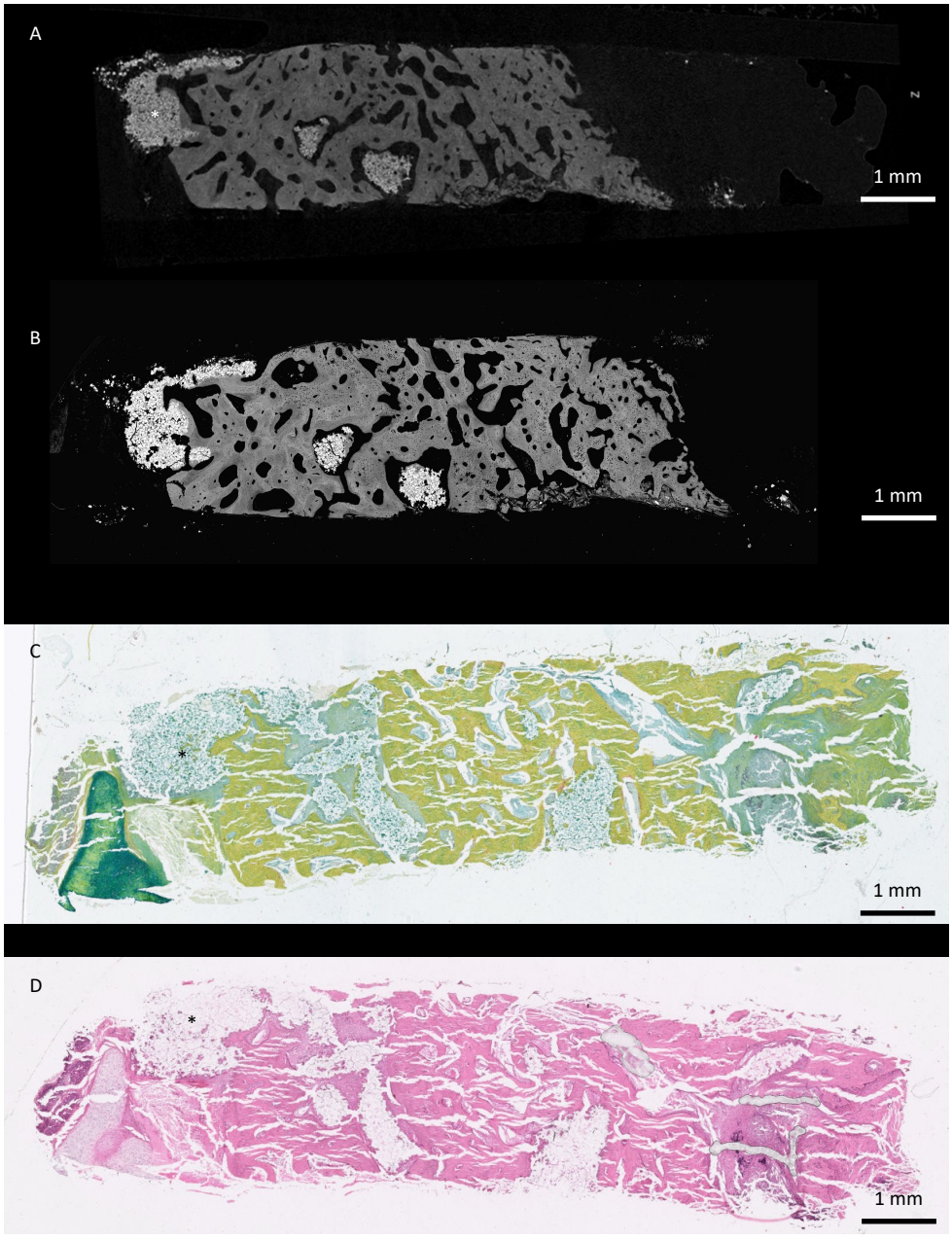

Figure 17. Micro-CT (A), SEM (B), MOVAT staining (C) and HES staining (D) of case #2. Residual biomaterial (*) is observed, integrated with bone tissue.

MOVAT staining (Figure 18) corroborated these findings by confirming the presence of mature bone with remodeling capacity, as evidenced by trabecular bone, osteoid, and osteoblasts. No differences in bone maturity were observed between the Implant and Bone Graft groups, both of which exhibited mature bone at 6 months.

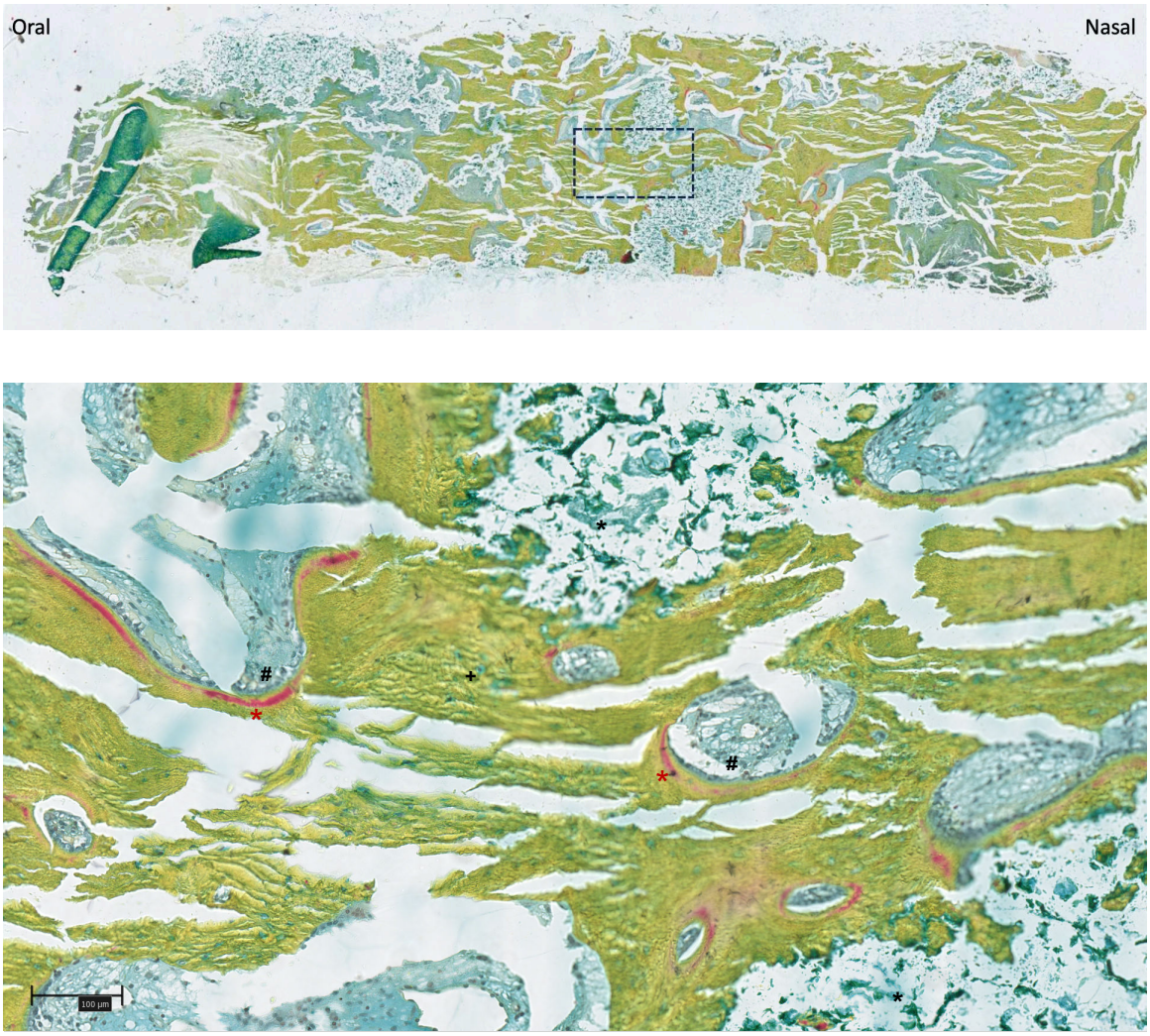

Figure 18. Histology, case #2. MOVAT staining showing an osteoid band in red (*), bone matrix in green with embedded osteocytes (+), and osteoblasts (#) in blue. Residual biomaterial (*) is observed, integrated with bone tissue.

4. DISCUSSION

To our knowledge this is the first description of the use of personalized scaffold in a spontaneous cleft model in dogs. The use of this original model may be beneficial and was found more clinically relevant and ethically satisfactory. Dogs have long been recognized as a relevant model for research on alveolar clefts and cleft palate [172,358,435,437,502,681]. However, to date, most studies have relied on surgically induced defect models. Yet, canine puppy may exhibit spontaneous cleft lip and palate associated with clinical signs quite similar to those found in child [479]. The spontaneous alveolar cleft observed in these dogs perfectly mimics the one encountered in children in both size, environment and associated maxillofacial abnormalities (dental abnormalities and crowding, …) [496,616,624]. The interest of having a non-healing bone defect (i.e. critical sized defect) leading to spontaneous well epithelialized oro-nasal communication with erupted teeth and germs located at the bony edge of the alveolar cleft have been identified as tremendous qualities to pertinent modeling [507]. Furthermore, it allowed to assess alveoloplasty in the same potentially hypoplastic environment as in children. Alveoloplasty was there performed at the lacteal dentition phase of the puppies as it's currently done in children [149,721].

Some drawbacks could be mentioned. The use of spontaneous canine cases will result of a study population exhibiting various size, shape and configuration of cleft which differ from the well homogeneous and controlled bone defect obtained in experimental induced model. In the latter, a defect controlled in size and shape is induced in similar individual of same age, same breed and species and subsequently reconstruct. One may advocate that to be a significant limitation of the study as its induced variability and may interfere with data analysis especially when comparing different groups or strategy. In our study, defect sized were found quite similar between group (Implant group 403 ± 196 mm^3, versus Bone Graft group 297 ± 137 mm^3) and were operated at comparable age. Where some people may find limitations other may find a strength. Such variability in cleft size is common in children and may therefore be considered an important factor in the relevant assessment of new materials or strategies in alveolar osteoplasty. Since no induced preclinical model can fully replicate the complexity and variability of the congenital alveolar cleft environment [403], the congenital spontaneous model appears to be the only approach capable of meeting this challenge and may thus outweigh the aforementioned limitation.

Another potential drawback of this model lies in the limited and unpredictable recruitment of cases. Because recruitment depends on the occurrence of spontaneous cases, the final number of animals available cannot be easily anticipated, which may interfere with the planned timeframe of a study. Unfortunately, puppies affected by labio-alveolar clefts are still frequently euthanized or die spontaneously due to the lack of appropriate care and support [479]. This is mainly related to the limited awareness of therapeutic options among both veterinarians and owners, as well as the financial and time constraints associated with the management of the condition. Another obstacle is the reputational concern for breeders, as this congenital condition is often wrongly attributed to poor genetic selection or malpractice. As a result, affected puppies are sometimes hidden or rapidly euthanized.

Nevertheless, our study showed that with appropriate communication directed towards veterinarians, breeders, and owners, local recruitment of cases can be achieved. As previously reported the present technique provides excellent aesthetic and functional outcomes compared to previously described methods, thereby representing an incentive for its adoption by breeders. Moreover, the positive outcomes obtained in the present cohort, together with continued awareness efforts, are likely to improve acceptance of treatment and, consecutively, increase the number of patients available for future studies. With an overall incidence of 3% of orofacial clefts in pure breed dog and given the relatively high incidence of this condition in certain breeds which can reach several dozen cases per 1,000 live births [619], the potential pool of cases should be sufficient to support relevant pilot or preclinical studies in the future. Another challenge, which is difficult to control, is compliance with the study timeframe by owners. This issue may lead to incomplete data collection or even exclusion of cases, as observed in the present study. Since this factor is hardly manageable, it should be anticipated by increasing the initial number of recruited cases.

In the initial phase of the study, reconstruction was performed in a single stage combining cheilorhinoplasty, alveoloplasty, and grafting, in order to limit the number of anesthetic procedures and reduce constraints for both the animal and the owner. However, a high rate of dehiscence at the alveoloplasty site prompted an investigation into the underlying causes. At this stage, the etiology of these dehiscence remains uncertain. Potential contributing factors include implant contamination or infection, tissue ischemia secondary to the surgical procedure (e.g., suture tension or flap manipulation), and mechanical stress exerted on the surgical site by the underlying implant (e.g., excessive implant size or swelling). Patient-related factors, such as mechanical stress on the suture line due to tongue movements or chewing, may also play a role.

To distinguish the potential contribution of the implant from that of the surgical procedure or animal-related factors (frequently reported in dogs undergoing such procedures [629,630,701,705], the surgical approach was subsequently divided into two separate stages. This strategy led to a marked reduction in the dehiscence rate (7% versus 75%) following soft tissue reconstruction (cheilorhinoplasty and alveoloplasty without defect filling suggesting that the surgical procedure itself was not a major contributing factor. Bridging of the alveolar cleft was observed in 29 % of cases following alveolplasty alone and might be attributable to periosteal bone formation as it had been already described with the use of perisosteal flap in children [178,179].

Conversely, after implantation, a significant rate of dehiscence persisted (50%), pointing towards a potential role of the implant. Several mechanisms may account for implant-related dehiscence. Delayed implant integration may result from initial mobility within the defect. This may result also result from insufficient wall porosity or unidirectional porosity limiting vascular ingrowth and tissue integration. Implant mobility could in turn exert mechanical stress directly on the suture lines, or be perceived as discomfort by the animal, leading to external solicitation of sutures by tongue movements or chewing behaviors. Implant swelling or an overly ambitious volumetric design may also have increased mechanical stress on the suture line. Infection represents

another potential contributing factor. Poor implant integration or local infection may promote secondary dehiscence of the suture lines. Such infections could arise from (i) primary contamination during the manufacturing process combined with insufficient efficacy of the disinfection method used (ethanol bath immersion), or (ii) secondary contamination during implantation, since the oral and nasal cavities harbor abundant potentially pathogenic flora and achieving complete asepsis is difficult. Even though watertight closure of the nasal and oral planes was sought after implantation, imperfect sealing may also have contributed to secondary contamination.

Interestingly, in a substantial number of cases where dehiscence occurred, part of the implant that was already integrated remained in place. This observation may support the hypothesis that once integrated, the implant may be more resistant to contamination and less prone to mobility, thereby reducing mechanical stress on the suture lines. Strategies promoting early integration could therefore represent a promising avenue for improving the performance of the biomaterial and reducing this complication.

Cytocompatibility or cytotoxicity issues appeared highly unlikely. The biomaterial was formulated from components extensively used in the past (i.e., hyaluronic acid, α-TCP, and calcium-deficient hydroxyapatite), none of which have been associated with *in vivo* biocompatibility problems. Furthermore, cytotoxicity assays conducted during preliminary phases did not rise any specific concerns *in vitro* [722].

Implantation was facilitated by the good anatomical fit of the scaffold allowed by the personalized approach. Benefits of personalized approach for cleft alveolar osteoplasty have been previously described in the literature [345,399–404], but to the best of our knowledge no objective CT assessment of bone edge/implant contact and fitting accuracy have been yet investigated in an in vivo preclinical study.

Ease of implantation was further improved by the biomaterial deformability when hydrated, and the possibility of trimming the scaffold without fragmentation if necessary. One of the main advantages of this material is its ease of placement: its consistency and relative flexibility allow for straightforward adaptation to the recipient site, thereby reducing operative time and facilitating use even in anatomically complex areas. The average contact rate between the implant and the bony edges of the cleft, assessed at 87% immediately postoperatively, indicates excellent anatomical adaptation of the implant within the alveolar defect (Figures 4 & 5). Furthermore, the volume filled within the alveolar cleft was higher in the Implant group compared to the Bone Graft group (Figure 4), illustrating the value of the personalized approach and the relevance of a specifically designed implant to optimize defect filling. In addition, as in pediatric cases, the quantity of bone tissue available for autologous graft harvesting is limited, which could also explain the lower volumetric filling observed in the Bone Graft group.

Its deformability further enhances this adaptability, enabling precise intraoperative shaping to fit local contours as shown by the bone-material contact achieved on the immediate post-operative CT (average contact rate of

85.5%) which indicates excellent anatomical adaptation of the implant within the alveolar defect. Furthermore, the volume filled within the alveolar cleft on the immediate post-operative CT was higher in the Implant group (67.4%) compared to the Bone Graft group (27.3%), illustrating the value of the personalized approach and the relevance of a specifically designed implant to optimize defect filling. In addition, as in pediatric cases, the quantity of bone tissue available for autologous graft harvesting is limited, which could also explain the lower volumetric filling observed in the Bone Graft group. Another strength lies in the possibility of designing it in multiple segments that can further facilitating its implantation, which broadens reconstructive options, particularly in cases of large or irregular defects. This modularity is further supported by the option of intraoperative cutting, allowing surgeons to adjust the size and geometry of the graft to site-specific requirements without compromising its integrity. The material's ability to maintain scaffold cohesion helped to avoid inadequate positioning of the bone graft outside the implantation site as shown with the limited dispersion rate observed in Implant group compared to the Bone Graft group.

Nevertheless, certain limitations remain. The handling properties of the biomaterial could still be improved, as its cohesion is sometimes compromised. This lack of cohesion may represent a potential risk of fragmentation or cracking, reported in up to 66% of implants, particularly when subjected to excessive mechanical stress or prolonged manipulation. The clinical significance of such cohesion loss remains uncertain; however, in our study, it did not appear to influence clinical outcomes.

Theoretically, cracks or fragmentation could impair implant cohesion and reduce its ability to sustain load in situations requiring high initial mechanical stability—conditions not relevant in the context of alveoloplasty. Poor cohesion might also contribute to a loss of the scaffold's initial shape, potentially preventing complete filling of the cleft or resulting in greater material dispersion, although not observed in our study. Similarly, fragmentation may decrease bone–implant contact and interfere with implant integration, resorption, and subsequent bone formation.

Interestingly, since the observed cracks were located mainly at the periphery, in areas where the walls were printed as solid structures, one could hypothesize that such fissuring might actually be beneficial. By increasing local porosity at the bone–implant interface, these microcracks could facilitate vascular ingrowth and enhance the biological integration of the scaffold.

CT scan monitoring allowed for tracking the osseointegration of implants, which was observed as early as 3 months, associated with the presence of newly formed tissue undergoing mineralization within the implant pores. In all cases, bridging of the defect was already visible at 3 months, although to a more limited extent. Bone bridging of the cleft was achieved at 6 months in both groups. A substantial amount of newly formed bone was observed, with approximately 76.3% and 85.6% of the alveolar defect depth filled by new bone in the Implant and Bone Graft groups, respectively. Bone bridge height, measured at the level of the dental arcade, reached 81.7% of the height of the incisive bone in the Implant group and 57.4% in the Bone Graft group. The

reconstructed bone floor via autologous bone graft appears less thick than in the presence of an implant which can be potentially clinically relevant as the height of the underlying bone is an important condition to allow orthodontics mobilization or implants. In a recent study Hongzhou et al documented an improved performance in preserving post-surgical bony contour especially regarding the vertical bone height with the use of calcium phosphate cement loaded with BMP2 combined with autogenous bone compare to autogenous bone graft alone in cleft patient undergoing alveolo-osteoplasty [364]. Our results are consistent with this observation, as the personalized TBM-loaded implant produced with organo-mineral phosphocalcic cement appeared to be of value in preserving the post-surgical bony contour.

In the absence of dehiscence or implant loss, these results suggest that this type of personalized hybrid phosphocalcic implant, enriched with autologous bone marrow cells, may support effective alveolar bone regeneration, with 6-month outcomes approaching those obtained with the gold standard. These findings are consistent with previous reports highlighting the promising potential of phosphocalcic substitutes [403,507,723,724] for alveolar cleft repair. While bone filling depth of the alveolar defect appeared somehow greater in the Bone Graft group, the Implant Group demonstrated better restoration of bone height at the dental arcade. Filling rate compared favorably with the results presented by Kamal et al in a systematic review and meta-analysis of the volumetric comparison of the alveolar cleft defect repair using autogenous bone and tissue-engineered bone replacement materials , where a 62% bone fill where obtained with the autogenous bone graft and 68,7% with tissue engineered substitute [507]. In dogs, Pourebrahim et al described a 70% filling rate with the use of hydroxyapatite/beta tricalcium phosphate scaffold seeded with adipose derived stem cell in a induced alveolar cleft model [358]. In this study autologous bone graft seemed to produce better filling of the bone defect but phosphocalcic scaffold provide an acceptable option.

Regarding the personalized approach allowed by additive manufacturing, a 45% filling rate of an alveolar defect was reported by Ahn et al at 6 month with the use of bone-marrow-derived mesenchymal stem cells-seeded 3D printed patient specific polycaprolactone scaffold [399].

Because alveoloplasty was performed on spontaneous alveolar clefts in growing puppies, the contribution of maxillofacial growth to defect reduction cannot be clearly assessed. Similarly, facial growth alters defect morphology over time, and the inability to discriminate on CT imaging between preexisting bone and newly formed bone precluded an exact quantification of bone formation within the defect. This contrasts with surgically induced defect models in skeletally mature individuals, where the boundaries of new bone can be clearly delineated.

As the gold standard for alveolar cleft osteoplasty, autologous bone graft possesses osteogenic, osteoinductive and osteoconductive properties. Calcium phosphate bone substitutes, support bone formation mainly through their osteoconductive properties. The addition of autologous bone marrow cells has historically been combined with these substitutes to introduce an osteoinductive component [378,379,416]. The clinical relevance of enriching

scaffolds with autologous cells (e.g., TBM or MSCs) in the context of alveolar clefts remains an open question, as the addition of osteoinductive cells has not been systematically associated with improved bone regeneration. For instance, Korn et al. recently reported in a preclinical rat model of induced alveolar defects that the seeding of rMSCs onto 3D-printed biodegradable phosphocalcic scaffolds did not enhance bone formation [403]. Nevertheless, experimental studies conducted in unfavorable conditions (e.g., irradiated models, critical-size craniofacial defects) have consistently demonstrated the benefits of total bone marrow over the addition of isolated stem cells, thereby underscoring its value as an adjuvant [722,725,726]. Future studies should aim to refine the current association protocol with the implant in order to fully exploit this cellular component of bone regeneration. Several potential improvements could be considered. The contact time with bone marrow may not have been optimal; residual alcohol from disinfection, despite extensive rinsing, could persist within the scaffold in small amounts and exert cytotoxic effects on TBM. Similarly, the use of NaCl for rinsing and rehydration may occupy part of the scaffold's available space, thereby restricting bone marrow impregnation to the surface. Ideally, non-cytotoxic sterilization methods should be implemented, followed by direct impregnation of the implant with bone marrow for an extended period to ensure complete imbibition. In this approach, the water naturally present in the bone marrow aspirate would serve as the rehydrating medium for the implant.

Mid-term follow-up revealed a tomodensitometric resorption rate of approximately 70% of the implant at 6 months, which illustrate a very significant biodegradation of the implant, which was largely replaced by mineralized tissue. This degree of resorption appears fully appropriate for this indication, as rapid biomaterial resorption is desirable to avoid interference with subsequent bone growth, tooth eruption, orthodontic tooth movement. One of our cases showed that the newly formed bone supported tooth eruption, further supporting the functional relevance of the regenerated tissue. Porous hydroxyapatite implant have been associated with delayed definitive teeth eruption in an extraction socket model in cat [727], but was not observed in our study.

Biopsies evaluation by µCT and SEM confirmed the deposition of mature mineralized bone tissue within the cleft, with residual presence of biomaterial fragments illustrating implant resorption and an average of 10% remaining implant was found in the defect. SEM aspect of mineralized tissue revealed the presence of Harvers systems showing the new formation of a mature lamellar bone. Histological analyses in light microscopy (e.g., H&E, Movat) confirmed the presence of active bone tissue undergoing remodeling with the deposition of an osteoid matrix by osteoblasts, surrounding the residual biomaterial.

One limitation of this study is the restricted amount of data available, particularly since the surgical protocol was modified during the course of the trial. The dataset therefore remains insufficient to support robust statistical analysis. As a consequence, no conclusion can be drawn regarding the superiority or non-inferiority of this personalized implant approach compared to the current gold standard. Another limitation is the relatively short follow-up period (6 months), whereas extended monitoring over at least 2 years would have provided valuable insights into graft resorption, remodeling of the newly formed bone, and long-term volume preservation in patients treated with the personalized strategy.

The use of the spontaneous canine model for the first time in this context. While clinically relevant, this originality precludes direct comparison with previous studies that have investigated other biomaterials or therapeutic strategies in surgically induced defect models. However, in the authors' opinion, the use of large-animal models for non-life-threatening conditions for which effective treatments already exist raises, beyond questions of clinical relevance, an ethical dilemma. The absence of a validated sterilization procedure for the implant should be acknowledged as a potential contributing factor to dehiscence and must be addressed prior to the initiation of further studies. This point is fundamental, as it represents a major regulatory barrier to the clinical translation of the technology and may also affect the cytocompatibility of the implant with the surrounding cells, whether from the seeded environment (e.g., bone marrow, MSC) or recruited *in situ*.

Nevertheless, the results obtained are highly encouraging and strongly support the potential of this strategy. Further studies are required to evaluate the ability of the regenerated bone to support orthodontic movements and dental implant placement , which are frequently needed in the management of labioalveolar clefts [185,204,533]. In addition, future work should explore alternative scaffold architectures beyond honeycomb or solid-perimeter designs, favoring multidimensional and interconnected porosity patterns that may further influence bone formation within the scaffold [345,380–382,403,728].

6. CONCLUSION

Personalized bioresorbable 3D-printed scaffolds enriched with autologous bone marrow demonstrated excellent anatomical fit, early osseointegration, and favorable bone height preservation, despite some intraoperative fragility and wound complications. Histology confirmed mature bone regeneration with integration of residual biomaterial. While autologous grafts ensured more complete bridging, these results highlight scaffolds as a promising alternative for alveolar cleft reconstruction, warranting optimization of surgical protocols and long-term evaluation before clinical translation.

7. ACKNOWLEDGEMENTS

This work was supported by the ANR-GIJaw 20CE17-0018 grant and by a research grant from Fondation Gueules Cassées and from the French network Filière Santé Tête Cou. The authors gratefully acknowledge the technical and technological support of the RMeS Lab platforms (BIO3, ATLAN, SC4Bio) and their dedicated staff, where most of the data analysis was performed. They thank Dr. David Marchat (Centre Ingénierie et Santé, Mines St-Étienne) for providing and characterizing the mineral phase, and HTL Biotechnology (France) for kindly supplying hyaluronic acid (HA). The authors also acknowledge the support of Oniris platforms (diagnostic imaging and surgery units) and their dedicated staff, where the clinical tests were conducted.

8. CONFLICT OF INTEREST

None

9. AUTHOR CONTRIBUTIONS

Conceptualization (PM, BC, PC, OG, PW), Methodology (PM, BC, PC, OG, PW), Biomaterial development and characterization (BC, LG, NT, VB), In vitro characterization (NT, BC, VB), Veterinary procedure and follow up (PC, PM, OG, JL), Explant analysis (PM, BC, JV, MD), Data curation and analysis (PM, BC, NT), Writing – original draft (PM, BC), Writing – Review and editing (all authors), Supervision (BC, PC, OG), Funding acquisition (BC, OG, PC, PW, PM). All authors read and approved the final manuscript.

Partie III. Perspectives de recherche et de développement

Les études présentées ouvrent un champ particulièrement vaste de perspectives, tant scientifiques que pédagogiques, cliniques et même sociales. Le modèle adopté dépasse le simple rôle d'outil de recherche chirurgicale : il s'affirme comme un support pédagogique et translationnel de grande valeur.

III.1 Perspectives liées au modèle de fente labio-alvéolaire spontanée chez le chien

III.1.1 Perspectives pédagogiques

L'intérêt manifesté par les vétérinaires, internes et étudiants en formation au sein du CHUV, venus observer ou participer aux procédures, illustre l'attractivité et le potentiel formateur de ce dispositif. L'enjeu est désormais de consolider et de formaliser cette dynamique en inscrivant le modèle comme une base structurée de formation pour les chirurgiens maxillo-faciaux et les vétérinaires spécialisés en chirurgie reconstructrice. Il leur offrirait un cadre concret d'apprentissage des techniques de reconstruction des fentes, encore peu diffusées en pratique vétérinaire et en constante évolution en médecine humaine. Les possibilités offertes par la virtualisation et l'impression 3D viennent renforcer la dimension pédagogique du modèle. La production de modèles anatomiques personnalisés, reproductibles et manipulables, constitue en effet un support d'apprentissage particulièrement adapté à différents niveaux de formation, tout en favorisant une meilleure préparation opératoire. Ce potentiel ouvre la voie à la mise en place de programmes structurés de simulation chirurgicale, s'inscrivant dans une dynamique plus large d'enseignement médical intégrant des modèles numériques et physiques. Une telle approche contribuerait à la diffusion standardisée des savoir-faire et à l'optimisation des pratiques en chirurgie reconstructrice.

La diffusion de ce modèle au sein de la communauté vétérinaire constitue un enjeu essentiel. La formation d'autres praticiens par l'équipe apparaît déterminante pour consolider le recrutement de cas à l'échelle nationale et assurer la pérennité des avancées thérapeutiques. Une telle stratégie permettrait de renforcer la couverture du territoire, d'élargir l'offre de soins en matière de reconstruction et de réduire le recours à l'euthanasie encore pratiquée par certains éleveurs ou vétérinaires généralistes, faute de solutions adaptées. L'accessibilité à des techniques validées scientifiquement s'impose ainsi comme un impératif à la fois éthique et clinique. Par ailleurs, la constitution d'un réseau structuré de praticiens formés favoriserait la mise en place d'études multicentriques, susceptibles d'accroitre la robustesse et la puissance statistique des études à venir.

III.1.2 Perspectives psychosociales

Un axe prometteur et original réside dans l'exploration de la dimension psychosociale du modèle. Au-delà des aspects techniques, les fentes labio-palatines représentent un défi majeur pour les enfants et leurs familles, en raison de la complexité du parcours de soins et de la charge émotionnelle qui l'accompagne. L'utilisation d'un modèle canin, associée à des approches pédagogiques innovantes, pourrait contribuer à améliorer la compréhension des étapes thérapeutiques, à renforcer l'adhésion des familles et à dédramatiser l'affection. Par ailleurs, des partenariats avec des associations de patients ou de protection animale pourraient ouvrir la voie à des initiatives de sensibilisation et de médiation, voire à des projets d'adoption, conférant ainsi une portée sociétale élargie au dispositif.

III.1.3 Perspectives scientifiques

Sur le plan scientifique, il reste fondamental de poursuivre la caractérisation du modèle, notamment dans sa dimension implantologique et orthodontique. L'étude de l'évolution spontanée des fentes au cours de la croissance sans prise en charge thérapeutique précoce constitue également un prolongement intéressant de cette étude. La documentation précise des variations morphologiques naturelles — réduction, stagnation ou aggravation de la fente — permettrait de disposer d'un véritable témoin négatif, actuellement absent de la littérature. Ces données constitueraient un référentiel de comparaison pour l'évaluation future des techniques chirurgicales et des biomatériaux. L'étude du taux de comblement (succès et volume) obtenue chez le chien avec la seule prise en charge de la reconstruction des tissus mous serait également pertinent pour déterminer la part relative des deux procédures (greffe osseuse versus gingivopériostéoplastie) dans l'obtention d'un pontage osseux. Il permettrait en outre d'explorer l'existence chez le chien d'une taille (largeur) « seuil » de fente en deçà de laquelle un pontage osseux est prévisible avec une simple alvéoloplastie sans greffe osseuse ou matériau de comblement.

III.2 Perspectives relatives à la technique chirurgicale et à la prise en charge personnalisée

La réflexion doit également s'envisager en intégrant la stratégie chirurgicale. Le modèle offre l'occasion unique d'explorer différentes planifications d'intervention et de comparer leurs impacts respectifs. Plusieurs scénarios méritent d'être considérés :

- une intervention en un temps opératoire unique, combinant reconstruction des tissus mous et implantation d'un substitut osseux,
- une prise en charge en deux temps distincts, séparant l'implantation de la reconstruction des tissus mous,

- une stratégie inspirée de la pratique pédiatrique humaine, avec une cheilorhinoplastie précoce suivie ultérieurement d'une alvéolo-ostéoplastie avec implantation d'un substitut osseux.

Ces différentes séquences thérapeutiques doivent être évaluées non seulement en matière de résultats anatomiques et fonctionnels, mais aussi de tolérance à long terme et d'impact sur la croissance osseuse. L'exploration systématique de la planification optimale de l'implantation et de la reconstruction apparaît ainsi comme un axe prioritaire pour affiner l'adaptation du modèle aux contextes clinique et vétérinaire.

Le développement d'outils numériques et technologiques constitue un complément indispensable aux avancées chirurgicales. L'automatisation du flux de conception et d'impression 3D apparaît comme un objectif prioritaire : elle permettrait de réduire le temps de préparation, de standardiser les procédures et de faciliter la diffusion des techniques dans différents centres. L'enjeu est de parvenir à une séquence de travail- workflow - numérique automatisée, depuis la segmentation des images tomodensitométriques jusqu'à la conception finale, intégrant des stratégies d'optimisation topologique adaptées aux divers scénarios cliniques. Cette dynamique doit s'accompagner d'une amélioration des capacités de fabrication additive : les imprimantes actuellement disponibles, limitées à des géométries simples (structures cylindriques ou en nid d'abeilles avec périmètre solide), ne permettent pas encore la production rapide, robuste et précise de structures personnalisées répondant intégralement aux contraintes cliniques. La conception de formulations de pâtes optimisées et d'imprimantes dédiées constitue donc un jalon essentiel. Parallèlement, la réflexion sur la planification optimale des examens tomodensitométriques doit être poursuivie afin de déterminer le moment le plus pertinent pour l'acquisition des données, conciliant la précision diagnostique, la minimisation de l'irradiation et l'utilité clinique pour le suivi longitudinal.

III.3 Perspectives relatives à l'optimisation du biomatériau

Les perspectives relatives aux matériaux constituent un axe central et multidimensionnel de recherche. Plusieurs orientations complémentaires peuvent être distinguées.

Optimisation architecturale :

L'intégration précoce de l'implant à son microenvironnement par la revascularisation a été identifiée comme une piste possible d'amélioration du biomatériau, notamment vis-à-vis des problématiques de déhiscences observées. Les efforts doivent porter sur une conception plus ouverte des parois externes en contact avec l'os environnant, la macroporosité et l'amélioration des caractéristiques micro- et nanostructurales, afin de tenter de concilier l'intégration tissulaire et la résistance mécanique. L'efficacité du matériau seul devra être comparée à celle obtenue en association avec

de la moelle osseuse autologue enrichie par simple imbibition ou via d'autres procédés ou séquence d'imbibition, voire à d'autres supports matriciels phospho-calciques.

Stérilisation et sécurité :

La maîtrise des charges microbiennes et l'identification d'un protocole de stérilisation efficace, non délétère et compatible avec les bonnes pratiques de fabrication (BPF) restent un point critique. Les matériaux développés, sensibles à l'autoclavage, nécessitent l'exploration de solutions alternatives (stérilisation par rayons cryo-β, cryo-γ, oxyde d'éthylène, plasma, CO_2 supercritique). Si jusqu'alors, une désinfection par l'éthanol était acceptable pour les essais *in vitro* et les premières validations *in vivo*, son efficacité et son implication dans les déhiscences observées posent questions. L'objectif d'une transposabilité clinique impose désormais une standardisation rigoureuse et une validation de l'efficacité du procédé utilisé.

Caractérisation biologique :

Les implants, conçus à partir d'α-TCP et d'acide hyaluronique silanisé (HTL Biotechnology), ont déjà été caractérisés par DRX, FTIR, MEB, ICP-OES et essais mécaniques, puis comparés à leurs homologues inorganiques. Reste à explorer plus précisément les interactions entre les précurseurs cimentaires et les macromolécules. L'exploration des propriétés biologiques du matériau doit être poursuivie *in vitro* (adhésion et prolifération cellulaires, ostéogenèse, angiogenèse).

Concernant le volet de l'évaluation préclinique, un suivi longitudinal plus ambitieux de l'os néoformé est nécessaire pour préciser la cinétique de résorption du biomatériau, évaluer la stabilité volumique de la reconstruction et, surtout, l'aptitude de l'os nouvellement formé à accompagner la croissance, accueillir des implants ou permettre la mobilisation dentaire. Cette évaluation repose sur des séries tomodensitométriques prolongées, associées à des analyses histologiques lorsque cela est possible.

Enfin, la dimension organisationnelle et translationnelle du projet est déterminante. Seize patients canins ont déjà été traités au sein d'un seul centre universitaire. Bien que non négligeable, ce nombre de patients canins recrutés limite encore la puissance statistique des résultats. Pour franchir ce cap, une étude multicentrique est envisagée afin de tester la transférabilité de la stratégie et de démontrer, au minimum, sa non-infériorité par rapport à la greffe osseuse autologue. Cette démarche devra également intégrer une analyse des bénéfices pratiques pour le patient canin (meilleure récupération), pour le praticien (intervention simplifiée) et pour le centre de soins (réduction des consultations de suivi, ré-hospitalisations et à terme des coûts de prise en charge).

Conclusion générale

En résumé, ce travail au-delà de son aspect translationnel a ouvert des perspectives multiples, allant de la consolidation du modèle comme outil pédagogique et clinique, jusqu'à l'exploration de la portée psycho-sociale de ce modèle auprès des enfants patients et de leur famille. La structuration prochaine d'un réseau vétérinaire, l'optimisation des biomatériaux et la mise en place d'outils numériques d'automatisation laissent entrevoir des avancées futures qui permettront d'accompagner et de documenter la pertinence de la stratégie thérapeutique personnalisée proposée. L'enjeu central est d'offrir aux patients, humains comme animaux, une reconstruction chirurgicale efficace, accessible et durable, en conciliant innovation technologique, pertinence clinique et aspirations sociétales.

Ce constat a conduit l'équipe réunie autour de ce projet à déposer une demande de financement pour une phase 2 de l'étude. Au-delà de poursuivre la collecte de données cliniques chez le chien afin de renforcer l'évaluation comparative du matériau vis-à-vis de la greffe autologique, les objectifs supplémentaires de cette seconde phase sont d'optimiser les formulations de pâtes imprimables, de renforcer la performance du processus de fabrication additive, d'automatiser la conception des structures et de développer des protocoles de stérilisation et de suivi biologique compatible avec une activité hospitalière. Cette dynamique, initiée grâce à l'obtention du financement ANR GiJaw – The RISE, sera déployée dans les mois à venir.

En définitive, ce projet ne se réduit pas à l'analyse d'une avancée technique au travers d'un modèle pré-clinique original et pertinent. Il a abouti à une véritable plateforme de collaboration entre vétérinaires, chirurgiens, chercheurs, praticiens du secteur public et privé, et intègre une dimension éthique et psychosociale affirmée. Son ambition ultime reste inchangée : améliorer la prise en charge médicale des enfants et des chiens atteints de fentes labio-palatines, en conciliant innovation technologique, pertinence clinique et retombées sociétales, dans l'esprit d'une approche « One Health ».

Références bibliographiques

1. Graham, A. & Morriss-Kay, G. The Evolution of Developmental Mechanisms. Proceedings of a symposium. London, United Kingdom, January 2001. *J Anat* **199**, 1–216 (2001).
2. Couly, G. [The neural crest, cell death and labiomaxillary clefts]. *Chir Pediatr* **24**, 225–227 (1983).
3. Schoenwolf, G., Bleyl, Steven, Brauer, P. & Francis-West, P. *Larsen's Human Embryology*. (Churchill Livingstone Elsevier, Philadelphia, 2009).
4. Sadler, T. W. & Langman, J. *Langman's Medical Embryology*. (Wolters Kluwer Health/Lippincott Williams & Wilkins, Philadelphia, 2012).
5. Duke Embryology - Craniofacial Development. https://embryology.oit.duke.edu/craniofacial/craniofacial.html.
6. Li, C., Lan, Y. & Jiang, R. Molecular and Cellular Mechanisms of Palate Development. *J Dent Res* **96**, 1184–1191 (2017).
7. Jankowski, R. Les trois nez de la théorie EVO-DEVO. *Bulletin de l'Académie Nationale de Médecine* **205**, 603–613 (2021).
8. Sperber, G., Sperber, S. & Guttmann, G. Craniofacial Embryogenetics and Development. in (2010).
9. Tessier, P. Anatomical classification facial, cranio-facial and latero-facial clefts. *J Maxillofac Surg* **4**, 69–92 (1976).
10. Netter, F. H., Kamina, P. & Richer, J.-P. *Atlas Netter d'anatomie humaine*. (Elsevier Masson, Issy-les-Moulineaux, 2023).
11. Houkes, R. *et al.* Classification Systems of Cleft Lip, Alveolus and Palate: Results of an International Survey. *Cleft Palate Craniofac J* **60**, 189–196 (2023).
12. Veau Victor Emile. *Division palatine: anatomie, chirurgie, phonétique*. (Masson et cie éd., Paris, 1931).
13. Kernahan, D. A. The striped Y--a symbolic classification for cleft lip and palate. *Plast Reconstr Surg* **47**, 469–470 (1971).
14. Friedman, H. I., Sayetta, R. B., Coston, G. N. & Hussey, J. R. Symbolic representation of cleft lip and palate. *Cleft Palate Craniofac J* **28**, 252–259; discussion 259-260 (1991).
15. Millard, R., Balber, G. & Philips, B. W. A data collection system for cleft lip and palate: I. Surgical evaluation. *Cleft Palate J* **4**, 277–290 (1967).
16. Elsahy, N. I. The modified striped Y--a systematic classification for cleft lip and palate. *Cleft Palate J* **10**, 247–250 (1973).
17. Larson, M., Hellquist, R. & Jakobsson, O. P. Classification, recording, and cleft palate surgery at the Uppsala Cleft Palate Centre. *Scand J Plast Reconstr Surg Hand Surg* **32**, 185–192 (1998).
18. Zhang, Z., Stein, M., Mercer, N. & Malic, C. Post-operative outcomes after cleft palate repair in syndromic and non-syndromic children: A systematic review protocol. *Systematic Reviews* **6**, (2017).
19. Jacques Mercier, G. R. Traitement des fentes congénitales labio-alvéolo-palatines et vélopalatines. *Chirurgie orale et maxillo-faciale* http://www.sciencedirect.com/science/article/pii/s1283085297221300 (1997).
20. Talmant, J.-C., Talmant, J.-C. & Lumineau, J.-P. Fentes labiales et palatines. Traitement primaire. *EMC - Techniques chirurgicales - Chirurgie plastique reconstructrice et esthétique* **6**, 1–26 (2011).

21. Panamonta, V., Pradubwong, S., Panamonta, M. & Chowchuen, B. Global Birth Prevalence of Orofacial Clefts: A Systematic Review. *J Med Assoc Thai* **98 Suppl 7**, S11-21 (2015).

22. IPDTOC Working Group. Prevalence at birth of cleft lip with or without cleft palate: data from the International Perinatal Database of Typical Oral Clefts (IPDTOC). *Cleft Palate Craniofac J* **48**, 66–81 (2011).

23. Ma, Q., Wei, J., Peng, B., Liu, J. & Mo, S. Burden of orofacial clefts from 1990–2021 at global, regional, and national levels. *Front. Pediatr.* **13**, 1502877 (2025).

24. Dixon, M. J., Marazita, M. L., Beaty, T. H. & Murray, J. C. Cleft lip and palate: understanding genetic and environmental influences. *Nat Rev Genet* **12**, 167–178 (2011).

25. Lithovius, R. H., Ylikontiola, L. P., Harila, V. & Sándor, G. K. A descriptive epidemiology study of cleft lip and palate in Northern Finland. *Acta Odontol Scand* **72**, 372–375 (2014).

26. Doray, B. *et al.* [Epidemiology of orofacial clefts (1995-2006) in France (Congenital Malformations of Alsace Registry)]. *Arch Pediatr* **19**, 1021–1029 (2012).

27. Mossey, P. A., Little, J., Munger, R. G., Dixon, M. J. & Shaw, W. C. Cleft lip and palate. *Lancet* **374**, 1773–1785 (2009).

28. Wyszynski, D. F. & Wu, T. Prenatal and perinatal factors associated with isolated oral clefting. *Cleft Palate Craniofac J* **39**, 370–375 (2002).

29. Fogh-Andersen, P. Epidemiology and etiology of clefts. *Birth Defects Orig Artic Ser* **7**, 50–53 (1971).

30. Parker, S. E. *et al.* Updated National Birth Prevalence estimates for selected birth defects in the United States, 2004-2006. *Birth Defects Res A Clin Mol Teratol* **88**, 1008–1016 (2010).

31. Calzolari, E. *et al.* Epidemiology of cleft palate in Europe: implications for genetic research. *Cleft Palate Craniofac J* **41**, 244–249 (2004).

32. Braybrook, C. *et al.* The T-box transcription factor gene TBX22 is mutated in X-linked cleft palate and ankyloglossia. *Nat Genet* **29**, 179–183 (2001).

33. Marçano, A. C. B. *et al.* TBX22 mutations are a frequent cause of cleft palate. *J Med Genet* **41**, 68–74 (2004).

34. Tolarová, M. A study of the incidence, sex-ratio, laterality and clinical severity in 3,660 probands with facial clefts in Czechoslovakia. *Acta Chir Plast* **29**, 77–87 (1987).

35. Bernheim, N., Georges, M., Malevez, C., De Mey, A. & Mansbach, A. Embryology and epidemiology of cleft lip and palate. *B-ENT* **2 Suppl 4**, 11–19 (2006).

36. Pereira, A. V. *et al.* Associated Malformations in Children with Orofacial Clefts in Portugal: A 31-Year Study. *Plast Reconstr Surg Glob Open* **6**, e1635 (2018).

37. Babai, A. & Irving, M. Orofacial Clefts: Genetics of Cleft Lip and Palate. *Genes (Basel)* **14**, 1603 (2023).

38. Beames, T. G. & Lipinski, R. J. Gene-environment interactions: aligning birth defects research with complex etiology. *Development* **147**, dev191064 (2020).

39. Im, H. *et al.* Molecular Regulation of Palatogenesis and Clefting: An Integrative Analysis of Genetic, Epigenetic Networks, and Environmental Interactions. *Int J Mol Sci* **26**, 1382 (2025).

40. Kang, G., Baek, S.-H., Kim, Y. H., Kim, D.-H. & Park, J. W. Genetic Risk Assessment of Nonsyndromic Cleft Lip with or without Cleft Palate by Linking Genetic Networks and Deep Learning Models. *Int J Mol Sci* **24**, 4557 (2023).

41. Martinelli, M., Palmieri, A., Carinci, F. & Scapoli, L. Non-syndromic Cleft Palate: An Overview on Human Genetic and Environmental Risk Factors. *Front Cell Dev Biol* **8**, 592271 (2020).

42. Suazo, J. Environmental factors in non-syndromic orofacial clefts: A review based on meta-analyses results. *Oral Dis* **28**, 3–8 (2022).

43. Yaqoob, M., Mahmood, F., Hanif, G., Bugvi, S. M. & Sheikh, M. A. Etiology and genetic factors in clefts of lip and/or palate reported at children's hospital, Lahore, Pakistan. *Indian J Hum Genet* **19**, 136–143 (2013).

44. Rahimov, F., Jugessur, A. & Murray, J. C. Genetics of nonsyndromic orofacial clefts. *Cleft Palate Craniofac J* **49**, 73–91 (2012).

45. Wyszynski, D. F. & Beaty, T. H. Review of the role of potential teratogens in the origin of human nonsyndromic oral clefts. *Teratology* **53**, 309–317 (1996).

46. Leslie, E. J. & Marazita, M. L. Genetics of cleft lip and cleft palate. *American J of Med Genetics Pt C* **163**, 246–258 (2013).

47. Van Der Woude, A. Fistula labii inferioris congenita and its association with cleft lip and palate. *Am J Hum Genet* **6**, 244–256 (1954).

48. Rizos, M. Van der Woude syndrome: a review. Cardinal signs, epidemiology, associated features, differential diagnosis, expressivity, genetic counselling and treatment. *The European Journal of Orthodontics* **26**, 17–24 (2004).

49. Mellor, D. H., Richardson, J. E. & Douglas, D. M. Goldenhar's syndrome. Oculoauriculo-vertebral dysplasia. *Arch Dis Child* **48**, 537–541 (1973).

50. Vatlach, S., Maas, C. & Poets, C. F. Birth prevalence and initial treatment of Robin sequence in Germany: a prospective epidemiologic study. *Orphanet J Rare Dis* **9**, 9 (2014).

51. Hsieh, S. T. & Woo, A. S. Pierre Robin Sequence. *Clin Plast Surg* **46**, 249–259 (2019).

52. Aljerian, A. & Gilardino, M. S. Treacher Collins Syndrome. *Clin Plast Surg* **46**, 197–205 (2019).

53. McElrath, A. D. & Winters, R. Mandibulofacial Dysostosis. in *StatPearls* (StatPearls Publishing, Treasure Island (FL), 2025).

54. Eppley, B. L., van Aalst, J. A., Robey, A., Havlik, R. J. & Sadove, A. M. The spectrum of orofacial clefting. *Plast Reconstr Surg* **115**, 101e–114e (2005).

55. Deuschle, F. M. & Warkany, J. Congenital Dentofacial Malformations in Rats Induced by Maternal Nutritional Deficiency. *J Dent Res* **35**, 674–684 (1956).

56. Küchler, E. C. *et al.* Assessing the association between hypoxia during craniofacial development and oral clefts. *J Appl Oral Sci* **26**, e20170234 (2018).

57. Hiranuma, H., Jikko, A., Maeda, T., Abe, M. & Fuchihata, H. Effect of X irradiation on secondary palate development in mice. *Radiat Res* **154**, 34–38 (2000).

58. Lebby, K. D., Tan, F. & Brown, C. P. Maternal factors and disparities associated with oral clefts. *Ethn Dis* **20**, S1-146–9 (2010).

59. Honein, M. A. *et al.* Maternal smoking and environmental tobacco smoke exposure and the risk of orofacial clefts. *Epidemiology* **18**, 226–233 (2007).

60. Sabbagh, H. J. *et al.* Passive smoking in the etiology of non-syndromic orofacial clefts: a systematic review and meta-analysis. *PLoS One* **10**, e0116963 (2015).

61. Munger, R. G. *et al.* Maternal alcohol use and risk of orofacial cleft birth defects. *Teratology* **54**, 27–33 (1996).

62. Shaw, G. M. & Lammer, E. J. Maternal periconceptional alcohol consumption and risk for orofacial clefts. *J Pediatr* **134**, 298–303 (1999).

63. Boyles, A. L. *et al.* Maternal alcohol consumption, alcohol metabolism genes, and the risk of oral clefts: a population-based case-control study in Norway, 1996-2001. *Am J Epidemiol* **172**, 924–931 (2010).

64. Vujkovic, M. *et al.* Maternal Western dietary patterns and the risk of developing a cleft lip with or without a cleft palate. *Obstet Gynecol* **110**, 378–384 (2007).

65. Johnson, C. Y. & Little, J. Folate intake, markers of folate status and oral clefts: is the evidence converging? *Int J Epidemiol* **37**, 1041–1058 (2008).

66. O'Neill, J. Do folic acid supplements reduce facial clefts? *Evid Based Dent* **9**, 82–83 (2008).

67. Badovinac, R. L., Werler, M. M., Williams, P. L., Kelsey, K. T. & Hayes, C. Folic acid-containing supplement consumption during pregnancy and risk for oral clefts: a meta-analysis. *Birth Defects Res A Clin Mol Teratol* **79**, 8–15 (2007).

68. Shaw, G. M., Lammer, E. J., Wasserman, C. R., O'Malley, C. D. & Tolarova, M. M. Risks of orofacial clefts in children born to women using multivitamins containing folic acid periconceptionally. *Lancet* **346**, 393–396 (1995).

69. Hozyasz, K. K. *et al.* Relation between the concentration of zinc in maternal whole blood and the risk of an infant being born with an orofacial cleft. *Br J Oral Maxillofac Surg* **47**, 466–469 (2009).

70. Krapels, I. P. C. *et al.* Myo-inositol, glucose and zinc status as risk factors for non-syndromic cleft lip with or without cleft palate in offspring: a case-control study. *BJOG* **111**, 661–668 (2004).

71. Munsie, J. W. *et al.* Maternal bronchodilator use and the risk of orofacial clefts. *Hum Reprod* **26**, 3147–3154 (2011).

72. Puhó, E. H., Szunyogh, M., Métneki, J. & Czeizel, A. E. Drug treatment during pregnancy and isolated orofacial clefts in hungary. *Cleft Palate Craniofac J* **44**, 194–202 (2007).

73. Marinucci, L. *et al.* Diazepam effects on non-syndromic cleft lip with or without palate: epidemiological studies, clinical findings, genes and extracellular matrix. *Expert Opin Drug Saf* **10**, 23–33 (2011).

74. Bay Bjørn, A.-M. *et al.* Use of corticosteroids in early pregnancy is not associated with risk of oral clefts and other congenital malformations in offspring. *Am J Ther* **21**, 73–80 (2014).

75. Brogan, W. F., Brogan, C. E. & Dadd, J. T. Herbicides and cleft lip and palate. *Lancet* **2**, 597 (1980).

76. Chevrier, C. *et al.* Occupational exposure to organic solvent mixtures during pregnancy and the risk of non-syndromic oral clefts. *Occupational and Environmental Medicine* **63**, 617–623 (2006).

77. Talmant, J., Talmant, C. & Deniaud, J. [Fetal ventilation and craniomaxillary development]. *Orthod Fr* **73**, 83–107 (2002).

78. Markus, A. F., Delaire, J. & Smith, W. P. Facial balance in cleft lip and palate. I. Normal development and cleft palate. *Br J Oral Maxillofac Surg* **30**, 287–295 (1992).

79. Delaire, J. [Growth of the pre-maxilla in man]. *Rev Stomatol Chir Maxillofac* **75**, 951–970 (1974).

80. Delaire, J. [Maxillary development: therapeutic results]. *Mondo Odontostomatol* **16**, 331–348 (1974).

81. Delaire, J. Maxillary development revisited: relevance to the orthopaedic treatment of Class III malocclusions. *Eur J Orthod* **19**, 289–311 (1997).

82. Corre, P. Évaluation de stratégies d'ingénierie tissulaire osseuse pour la réparation des fentes labio-palatines. (Nantes, 2013).

83. Brusati, R., Mannucci, N. & Mommaerts, M. The Delaire philosophy of cleft lip and palate repair. *Maxillofacial Surgery* 1027–1047 (2006).

84. Akcam, M. O., Evirgen, S., Uslu, O. & Memikoğlu, U. T. Dental anomalies in individuals with cleft lip and/or palate. *Eur J Orthod* **32**, 207–213 (2010).

85. Bezerra, B.-T., Pinho, J.-N.-A. & da Silva, L.-C.-F. Tooth Abnormalities In Individuals With Unilateral Alveolar Clefts: A Comparison Between Sides Using Cone-Beam Computed Tomography. *J Clin Exp Dent* **9**, e1195–e1200 (2017).

86. Haque, S. & Alam, M. K. Common dental anomalies in cleft lip and palate patients. *Malays J Med Sci* **22**, 55–60 (2015).

87. Cassolato, S. F. *et al.* Treatment of dental anomalies in children with complete unilateral cleft lip and palate at SickKids hospital, Toronto. *Cleft Palate Craniofac J* **46**, 166–172 (2009).

88. Boloor, V. & Thomas, B. Comparison of periodontal status among patients with cleft lip, cleft palate, and cleft lip along with a cleft in palate and alveolus. *J Indian Soc Periodontol* **14**, 168–172 (2010).

89. Tortora, C., Meazzini, M. C., Garattini, G. & Brusati, R. Prevalence of abnormalities in dental structure, position, and eruption pattern in a population of unilateral and bilateral cleft lip and palate patients. *Cleft Palate Craniofac J* **45**, 154–162 (2008).

90. Berkowitz, S. State of the art in cleft palate orofacial growth and dentistry: A historical perspective. *American Journal of Orthodontics* **74**, 564–576 (1978).

91. Bartzela, T. N., Carels, C. E. L., Bronkhorst, E. M. & Kuijpers-Jagtman, A. M. Tooth agenesis patterns in unilateral cleft lip and palate in humans. *Arch Oral Biol* **58**, 596–602 (2013).

92. Ranta, R. Hypodontia and delayed development of the second premolars in cleft palate children. *Eur J Orthod* **5**, 145–148 (1983).

93. Bartzela, T. N. *et al.* Tooth agenesis patterns in bilateral cleft lip and palate. *Eur J Oral Sci* **118**, 47–52 (2010).

94. Bøhn, A. Anomalies of the lateral incisor in cases of harelip and cleft palate. *Acta Odontol Scand* **9**, 41–59 (1950).

95. Zilberman, Y. Observations on the dentition and face in clefts of the alveolar process. *Cleft Palate J* **10**, 230–238 (1973).

96. Berkowitz, S. Cleft lip and palate research: an updated state of the art. Section III. Orofacial growth and dentistry. *Cleft Palate J* **14**, 288–301 (1977).

97. Alqerban, A. Impacted maxillary canine in unilateral cleft lip and palate: A literature review. *Saudi Dent J* **31**, 84–92 (2019).

98. Dixon, D. A. Defects of structure and formation of the teeth in persons with cleft palate and the effect of reparative surgery on the dental tissues. *Oral Surg Oral Med Oral Pathol* **25**, 435–446 (1968).

99. Felton, M., Lee, J. W., Balumuka, D. D., Arneja, J. S. & Chadha, N. K. Early Placement of Ventilation Tubes in Infants with Cleft Lip and Palate: A Systematic Review. *Otolaryngol Head Neck Surg* **158**, 459–464 (2018).

100. Kuo, C.-L., Lien, C.-F., Chu, C.-H. & Shiao, A.-S. Otitis media with effusion in children with cleft lip and palate: a narrative review. *Int J Pediatr Otorhinolaryngol* **77**, 1403–1409 (2013).

101. Palmeiro, M. R. L., Bronstrup, M. B., Durham, J., Walls, A. & Shinkai, R. S. A. Quality of life and mastication in denture wearers and cleft lip and palate adults. *Braz Oral Res* **32**, e113 (2018).

102. Lewis, J. R., Andreassen, M. L., Leeper, H. A., Macrae, D. L. & Thomas, J. Vocal characteristics of children with cleft lip/palate and associated velopharyngeal incompetence. *J Otolaryngol* **22**, 113–117 (1993).

103. Paal, S., Reulbach, U., Strobel-Schwarthoff, K., Nkenke, E. & Schuster, M. Evaluation of speech disorders in children with cleft lip and palate. *J Orofac Orthop* **66**, 270–278 (2005).

104. Woo, A. S. Velopharyngeal Dysfunction. *Semin Plast Surg* **26**, 170–177 (2012).

105. Kummer, A. W. Speech therapy for errors secondary to cleft palate and velopharyngeal dysfunction. *Semin Speech Lang* **32**, 191–198 (2011).

106. Gavelle, P., Dissaux, C., Dupont, M., Khonsari, R. H. & Picard, A. Parental and Child Diagnosis Storytelling and Self-Image in French Children With Cleft lip With or Without Cleft Palate. *Cleft Palate Craniofac J* **61**, 200–208 (2024).

107. Grollemund, B. *et al.* The impact of having a baby with cleft lip and palate on parents and on parent-baby relationship: the first French prospective multicentre study. *BMC Pediatr* **20**, 230 (2020).

108. Grollemund, B. *et al.* Relational development in children with cleft lip and palate: influence of the waiting period prior to the first surgical intervention and parental psychological perceptions of the abnormality. *BMC Pediatr* **12**, 65 (2012).

109. Perry, B. D., Czyzewski, D. I., Lopez, M. A., Spiller, L. C. & Treadwell-Deering, D. Neuropsychologic impact of facial deformities in children. Neurodevelopmental role of the face in communication and bonding. *Clin Plast Surg* **25**, 587–597, ix (1998).

110. Barden, R. C., Ford, M. E., Jensen, A. G., Rogers-Salyer, M. & Salyer, K. E. Effects of craniofacial deformity in infancy on the quality of mother-infant interactions. *Child Dev* **60**, 819–824 (1989).

111. Hahn, A. C. *et al.* Effects of cleft lip on visual scanning and neural processing of infant faces. *PLoS One* **19**, e0300673 (2024).

112. Connolly, K. A. *et al.* Long-Term Outcomes for Adult Patients With Cleft Lip and Palate. *J Craniofac Surg* **30**, 2048–2051 (2019).

113. Clementi, M., Tenconi, R., Bianchi, F. & Stoll, C. Evaluation of prenatal diagnosis of cleft lip with or without cleft palate and cleft palate by ultrasound: experience from 20 European registries. EUROSCAN study group. *Prenat Diagn* **20**, 870–875 (2000).

114. Wayne, C., Cook, K., Sairam, S., Hollis, B. & Thilaganathan, B. Sensitivity and accuracy of routine antenatal ultrasound screening for isolated facial clefts. *Br J Radiol* **75**, 584–589 (2002).

115. Hanikeri, M., Savundra, J., Gillett, D., Walters, M. & McBain, W. Antenatal transabdominal ultrasound detection of cleft lip and palate in Western Australia from 1996 to 2003. *Cleft Palate Craniofac J* **43**, 61–66 (2006).

116. Mittermayer, C., Blaicher, W., Brugger, P. C., Bernaschek, G. & Lee, A. Foetal facial clefts: prenatal evaluation of lip and primary palate by 2D and 3D ultrasound. *Ultraschall Med* **25**, 120–125 (2004).

117. Bäumler, M. *et al.* Accuracy of prenatal three-dimensional ultrasound in the diagnosis of cleft hard palate when cleft lip is present. *Ultrasound Obstet Gynecol* **38**, 440–444 (2011).

118. Hassan, W. A. & Lees, C. C. Facial cleft detected: is the palate normal? *Best Pract Res Clin Obstet Gynaecol* **28**, 379–389 (2014).

119. Guichoud, Y., El Ezzi, O. & de Buys Roessingh, A. Cleft Lip and Palate Antenatal Diagnosis: A Swiss University Center Performance Analysis. *Diagnostics (Basel)* **13**, 2479 (2023).

120. Maarse, W. *et al.* Diagnostic accuracy of transabdominal ultrasound in detecting prenatal cleft lip and palate: a systematic review. *Ultrasound Obstet Gynecol* **35**, 495–502 (2010).

121. Tian, M. *et al.* Accurate diagnosis of fetal cleft lip/palate by typical signs of magnetic resonance imaging. *Prenat Diagn* **39**, 883–889 (2019).

122. Monier, I. *et al.* Postnatal diagnosis of congenital anomalies despite active systematic prenatal screening policies: a population-based registry study. *Am J Obstet Gynecol MFM* **5**, 101170 (2023).

123. Raghuram, A. C. *et al.* The Evolution of Unilateral Cleft Lip Repair. *Journal of Craniofacial Surgery* **32**, 2068–2073 (2021).

124. Coots, B. K. Alveolar Bone Grafting: Past, Present, and New Horizons. *Semin Plast Surg* **26**, 178–183 (2012).

125. Gopinath, V. K. Assessment of nutrient intake in cleft lip and palate children after surgical correction. *Malays J Med Sci* **20**, 61–66 (2013).

126. Pontell, M. E. & Taylor, J. A. Discussion: The Effects of Gingivoperiosteoplasty and Cleft Palate Repair on Facial Growth. *Plast Reconstr Surg* **153**, 1120–1121 (2024).

127. Peterson, P., Parikakis, K. & Karsten, A. Facial growth in patients with unilateral cleft lip and palate at 19 years of age after three different one-stage palatal repairs: a longitudinal study with prediction from cephalograms at 5 years of age. *Eur J Orthod* **47**, cjae066 (2025).

128. Delay, A., Bellier, A., Giot, J.-P., Bettega, G. & Morand, B. The influence of three different primary treatment protocols on 5-year-old maxillary growth in patients with complete unilateral cleft lip and palate. *J Craniomaxillofac Surg* **52**, 922–930 (2024).

129. Cornefjord, M. *et al.* A systematic review of differences in outcome between one and two stage palate repair in cleft lip and palate. *J Plast Surg Hand Surg* **58**, 132–141 (2023).

130. Celie, K.-B. *et al.* Sagittal Growth Restriction of the Midface Following Isolated Cleft Lip Repair: A Systematic Review and Meta-Analysis. *Cleft Palate Craniofac J* **61**, 20–32 (2024).

131. Abdilahi, A. *et al.* The Effect of Palatoplasty on Growth. *Laryngoscope* **134**, 5145–5151 (2024).

132. Dao, A. M. & Goudy, S. L. Cleft Palate Repair, Gingivoperiosteoplasty, and Alveolar Bone Grafting. *Facial Plast Surg Clin North Am* **24**, 467–476 (2016).

133. Shaw, W. C. *et al.* The Eurocleft project 1996-2000: overview. *J Craniomaxillofac Surg* **29**, 131–140; discussion 141-142 (2001).

134. Saikia, A. *et al.* Systematic Review of Clinical Practice Guidelines for Oral Health in Children With Cleft Lip and Palate. *Cleft Palate Craniofac J* **59**, 800–814 (2022).

135. Talmant, J. C., Lumineau, J. P. & Rousteau, G. Prise en charge des fentes labio-maxillo-palatines par l'équipe du docteur Talmant à Nantes. *Annales de Chirurgie Plastique Esthétique* **47**, 116–125 (2002).

136. Mink van der Molen, A. B. *et al.* Clinical Practice Guidelines on the Treatment of Patients with Cleft Lip, Alveolus, and Palate: An Executive Summary. *J Clin Med* **10**, 4813 (2021).

137. Kassam, S. N. *et al.* World Cleft Coalition International Treatment Program Standards. *Cleft Palate Craniofac J* **57**, 1171–1181 (2020).

138. Fell, M. *et al.* Adapting Elements of Cleft Care Protocols in Low- and Middle-income Countries During and After COVID-19: A Process-driven Review With Recommendations. *Cleft Palate Craniofac J* **60**, 526–535 (2023).

139. Charpentier, V. La gingivopériostéoplastie dans le traitement des fentes labio-alvéolo-palatines unilatérales complètes: impact du moment de sa réalisation: revue de la littérature. (Bordeaux, 2016).

140. Monson, L. A., Khechoyan, D. Y., Buchanan, E. P. & Hollier, L. H. Secondary lip and palate surgery. *Clin Plast Surg* **41**, 301–309 (2014).

141. Matsuo, K., Hirose, T., Otagiri, T. & Norose, N. Repair of cleft lip with nonsurgical correction of nasal deformity in the early neonatal period. *Plast Reconstr Surg* **83**, 25–31 (1989).

142. Dissaux, C. *et al.* Aesthetic and psychosocial impact of dentofacial appearance after primary rhinoplasty for cleft lip and palate. *J Craniomaxillofac Surg* **49**, 914–922 (2021).

143. Bénateau, H., Vazquez, M.-P., Pellerin, P. & Veyssière, A. [Primary alveoloplasty describes the closure of the alveolar cleft]. *Rev Stomatol Chir Maxillofac Chir Orale* **115**, 263–264 (2014).

144. Bénateau, H., Vazquez, M.-P., Pellerin, P. & Veyssière, A. Alveolar Cleft Closure Managed by Primary Alveoloplasty. *Cleft Palate Craniofac J* **53**, 752–753 (2016).

145. Stricker, M. & Raphael, B. [The periosteum in cleft lip and palate]. *Chir Pediatr* **24**, 274–281 (1983).

146. Stricker, M. & Raphael, B. [Primary repair in the therapeutic philosophy of clefts]. *Orthod Fr* **54**, 481–496 (1983).

147. Hansen, T. G., Danish Registry Study Group, Flick, R., & Mayo Clinic Pediatric Anesthesia and Learning Disabilities Study Group. Anesthetic effects on the developing brain: insights from epidemiology. *Anesthesiology* **110**, 1–3 (2009).

148. Pavy, B., Talandier, C., Huart, J., Majourau-Bouriez, A. & Mitrofanoff, M. [Protocol of cleft lip and palate by Saint-Vincent-de-Paul team]. *Ann Chir Plast Esthet* **47**, 280–284 (2002).

149. Talmant, J.-C., Talmant, J.-C. & Lumineau, J.-P. [Primary treatment of cleft lip and palate. Its fundamental principles]. *Ann Chir Plast Esthet* **61**, 348–359 (2016).

150. Yates, D., Allareddy, V., Caplin, J., Yadav, S. & Markiewicz, M. R. An Overview of Timeline of Interventions in the Continuum of Cleft Lip and Palate Care. *Oral and Maxillofacial Surgery Clinics of North America* **32**, 177–186 (2020).

151. *Comprehensive Cleft Care, Volume 2: Surgical*. b-004-140251 (Georg Thieme Verlag, Stuttgart, 2016). doi:10.1055/b-004-140251.

152. Rhinoplastie. https://www.chirurgiemaxillofaciale-albi.com/rhinoplastie.php.

153. Delaire, J. Theoretical principles and technique of functional closure of the lip and nasal aperture. *Journal of Maxillofacial Surgery* **6**, 109–116 (1978).

154. da Silva Freitas, R. *et al.* Beyond Fifty Years of Millard's Rotation-Advancement Technique in Cleft Lip Closure: Are There Many 'Millards'? *Plast Surg Int* **2012**, 731029 (2012).

155. Demke, J. C. & Tatum, S. A. Analysis and evolution of rotation principles in unilateral cleft lip repair. *Journal of Plastic, Reconstructive & Aesthetic Surgery* **64**, 313–318 (2011).

156. Talmant, J.-C., Talmant, J.-Ch. & Lumineau, J.-P. Traitement primaire des fentes labio-palatines. Ses grands principes. *Annales de Chirurgie Plastique Esthétique* **61**, 348–359 (2016).

157. Zhang, J. X., Kumar, V. & Arneja, J. S. The Unilateral Cleft Lip Repair and Primary Cleft Rhinoplasty. *Plast Reconstr Surg Glob Open* **4**, e1125 (2016).

158. Xue, A. S., Buchanan, E. P. & Hollier, L. H. Bilateral Cleft Lip Repair: Lessons from History. *Plastic & Reconstructive Surgery* **150**, 201e–210e (2022).

159. Millard, D. R. Cleft craft. 1: The unilateral deformity. in *Cleft craft* vol. 1 (Little, Brown, Boston, Mass, 1976).

160. Mulliken, J. B. Principles and techniques of bilateral complete cleft lip repair. *Plast Reconstr Surg* **75**, 477–487 (1985).

161. Zhang, J. X. & Arneja, J. S. Evidence-Based Medicine: The Bilateral Cleft Lip Repair. *Plast Reconstr Surg* **140**, 152e–165e (2017).

162. McComb, H. Primary repair of the bilateral cleft lip nose: a 15-year review and a new treatment plan. *Plast Reconstr Surg* **86**, 882–889; discussion 890-893 (1990).

163. Beziat, J. L., Abou Chebel, N., Marcelino, J. P. & Gleizal, A. Les fentes du palais primaire et du palais secondaire. *Revue d'odonto-stomatologie (Paris)* **36**, 217–245 (2007).

164. Broadbent, T. R. & Woolf, R. M. Cleft lip nasal deformity. *Ann Plast Surg* **12**, 216–234 (1984).

165. Trott, J. A. & Mohan, N. A preliminary report on open tip rhinoplasty at the time of lip repair in unilateral cleft lip and palate: the Alor Setar experience. *Br J Plast Surg* **46**, 363–370 (1993).

166. Rychlik, D., Wójcicki, P. & Koźlik, M. Osteoplasty of the Alveolar Cleft Defect.

167. Steinberg, B., Padwa, B. L., Boyne, P. & Kaban, L. State of the Art in Oral and Maxillofacial Surgery: Treatment of Maxillary Hypoplasia and Anterior Palatal and Alveolar Clefts. *The Cleft Palate Craniofacial Journal* **36**, 283–291 (1999).

168. Farronato, G., Kairyte, L., Giannini, L., Galbiati, G. & Maspero, C. How various surgical protocols of the unilateral cleft lip and palate influence the facial growth and possible orthodontic problems? Which is the best timing of lip, palate and alveolus repair? literature review. *Stomatologija* **16**, 53–60 (2014).

169. Skoog, T. The management of the bilateral cleft of the primary palate (Lip and Alveolus). II. Bone Grafting. *Plast Reconstr Surg* **35**, 140–147 (1965).

170. Kamal, M. *et al.* A rabbit model for experimental alveolar cleft grafting. *J Transl Med* **15**, 50 (2017).

171. Meyer, U., Kruse-Lösler, B. & Wiesmann, H. P. Principles of bone formation driven by biophysical forces in craniofacial surgery. *Br J Oral Maxillofac Surg* **44**, 289–295 (2006).

172. Marx, R. E., Miller, R. I., Ehler, W. J., Hubbard, G. & Malinin, T. I. A comparison of particulate allogeneic and particulate autogenous bone grafts into maxillary alveolar clefts in dogs. *J Oral Maxillofac Surg* **42**, 3–9 (1984).

173. Dissaux, C. *et al.* Cleft Alveolar Bone Graft Materials: Literature Review. *The Cleft Palate Craniofacial Journal* **59**, 336–346 (2022).

174. van Roey, V. L. *et al.* Between unity and disparity: current treatment protocols for common orofacial clefts in European expert centres. *Int J Oral Maxillofac Surg* **54**, 519–528 (2025).

175. Costello, B., Ruiz, R. & Appugounder, S. Comprehensive Management of Facial Clefts. in 1345–1372 (2022). doi:10.1007/978-3-030-91920-7_46.

176. Johanson, B. & Ohlsson, A. Bone grafting and dental orthopaedics in primary and secondary cases of cleft lip and palate. *Acta Chir Scand* **122**, 112–124 (1961).

177. Ollier, L. *Du périoste au point de vue physiologique et chirurgical (Ed. 1865)*. (Lyon, 2017).

178. Skoog, T. The use of periosteal flaps in the repair of clefts of the primary palate. *Cleft Palate J* **2**, 332–339 (1965).

179. Delaire, J., Precious, D. S. & Gordeef, A. The advantage of wide subperiosteal exposure in primary surgical correction of labial maxillary clefts. *Scand J Plast Reconstr Surg Hand Surg* **22**, 147–151 (1988).

180. Seifeldin, S. A. Is alveolar cleft reconstruction still controversial? (Review of literature). *Saudi Dent J* **28**, 3–11 (2016).

181. Cho-Lee, G.-Y. *et al.* Review of secondary alveolar cleft repair. *Ann Maxillofac Surg* **3**, 46–50 (2013).

182. Colombier, M.-L., Lesclous, P. & Tulasne, J.-F. [Bone graft healing]. *Rev Stomatol Chir Maxillofac* **106**, 157–165 (2005).

183. Funck-Brentano, T. & Cohen-Solal, M. Le vieillissement osseux : les nouveaux acteurs de communication intercellulaire. *Médecine & Longévité* **2**, 200–204 (2010).

184. Marie, P. Physiologie du tissu osseux. *Immuno-analyse & Biologie Spécialisée* **7**, 17–24 (1992).

185. Takahashi, T., Fukuda, M., Yamaguchi, T. & Kochi, S. Placement of endosseous implants into bone-grafted alveolar clefts: assessment of bone bridge after autogenous particulate cancellous bone and marrow graft. *Int J Oral Maxillofac Implants* **14**, 86–93 (1999).

186. Sandy, J. R. *et al.* Cleft lip and palate care in the United Kingdom--the Clinical Standards Advisory Group (CSAG) Study. Part 1: background and methodology. *Cleft Palate Craniofac J* **38**, 20–23 (2001).

187. Eldeeb, M. E., Hinrichs, J. E., Waite, D. E., Bandt, C. L. & Bevis, R. Repair of alveolar cleft defects with autogenous bone grafting: periodontal evaluation. *Cleft Palate J* **23**, 126–136 (1986).

188. Nagasao, T. *et al.* Alveolar bone grafting for patients with unilateral complete alveolar and palatal clefts improves the bony structure of the nose. *Cleft Palate Craniofac J* **46**, 9–18 (2009).

189. Friede, H. & Johanson, B. A follow-up study of cleft children treated with primary bone grafting. 1. Orthodontic aspects. *Scand J Plast Reconstr Surg* **8**, 88–103 (1974).

190. Shaw, W. C. *et al.* A six-center international study of treatment outcome in patients with clefts of the lip and palate: Part 5. General discussion and conclusions. *Cleft Palate Craniofac J* **29**, 413–418 (1992).

191. Ross, R. B. Treatment variables affecting facial growth in complete unilateral cleft lip and palate. *Cleft Palate J* **24**, 5–77 (1987).

192. Rosenstein, S. W. Early bone grafting of alveolar cleft deformities. *J Oral Maxillofac Surg* **61**, 1078–1081 (2003).

193. Rosenstein, S., Dado, D. V., Kernahan, D., Griffith, B. H. & Grasseschi, M. The case for early bone grafting in cleft lip and palate: a second report. *Plast Reconstr Surg* **87**, 644–654; discussion 655-656 (1991).

194. Rosenstein, S. W. *et al.* The case of early bone grafting in cleft lip and cleft palate. *Plast Reconstr Surg* **70**, 297–309 (1982).

195. Precious, D. S. A new reliable method for alveolar bone grafting at about 6 years of age. *J Oral Maxillofac Surg* **67**, 2045–2053 (2009).

196. Boyne, P. J. & Sands, N. R. Secondary bone grafting of residual alveolar and palatal clefts. *J Oral Surg* **30**, 87–92 (1972).

197. Pineau, A. & Mercier, J.-M. Prise en charge chirurgicale des séquelles dento-squelettiques des fentes labio-maxillo-palatines. (s.n, S.l., 1996).

198. Delaire, J. & Verdon, P. [The use of heavy postero-anterior extraoral forces by an orthopedic mask in the treatment of dentomaxillary sequellae of labiomaxillopalatal clefts]. *Chir Pediatr* **24**, 315–322 (1983).

199. Gillgrass, T. The orthodontic management of patients with cleft lip and palate: from birth to the late mixed dentition. *Br Dent J* **234**, 873–880 (2023).

200. Bergland, O., Semb, G., Abyholm, F., Borchgrevink, H. & Eskeland, G. Secondary bone grafting and orthodontic treatment in patients with bilateral complete clefts of the lip and palate. *Ann Plast Surg* **17**, 460–474 (1986).

201. Bergland, O., Semb, G. & Abyholm, F. E. Elimination of the residual alveolar cleft by secondary bone grafting and subsequent orthodontic treatment. *Cleft Palate J* **23**, 175–205 (1986).

202. Dempf, R., Teltzrow, T., Kramer, F.-J. & Hausamen, J.-E. Alveolar bone grafting in patients with complete clefts: a comparative study between secondary and tertiary bone grafting. *Cleft Palate Craniofac J* **39**, 18–25 (2002).

203. Dewinter, G. *et al.* Dental abnormalities, bone graft quality, and periodontal conditions in patients with unilateral cleft lip and palate at different phases of orthodontic treatment. *Cleft Palate Craniofac J* **40**, 343–350 (2003).

204. Takahashi, T., Fukuda, M., Yamaguchi, T. & Kochi, S. Use of endosseous implants for dental reconstruction of patients with grafted alveolar clefts. *J Oral Maxillofac Surg* **55**, 576–583; discussion 584 (1997).

205. Abyholm, F. E., Bergland, O. & Semb, G. Secondary bone grafting of alveolar clefts. A surgical/orthodontic treatment enabling a non-prosthodontic rehabilitation in cleft lip and palate patients. *Scand J Plast Reconstr Surg* **15**, 127–140 (1981).

206. Wallender, A. & Stone, J. Bone Graft and Reconstruction of the Cleft Maxilla: Alveolar Bone Graft and Midface Distraction. *Atlas Oral Maxillofac Surg Clin North Am* **30**, 37–44 (2022).

207. Talmant, J. C., Lumineau, J. P. & Rousteau, G. [Cleft lip, maxilla and palate treatment by Dr. Talmant's team in Nantes]. *Ann Chir Plast Esthet* **47**, 116–125 (2002).

208. Pinholt, E. M. *et al.* Revascularization of calvarial, mandibular, tibial, and iliac bone grafts in rats. *Ann Plast Surg* **33**, 193–197 (1994).

209. Sadove, A. M., Nelson, C. L., Eppley, B. L. & Nguyen, B. An evaluation of calvarial and iliac donor sites in alveolar cleft grafting. *Cleft Palate J* **27**, 225–228; discussion 229 (1990).

210. Bajaj, A. K., Wongworawat, A. A. & Punjabi, A. Management of alveolar clefts. *J Craniofac Surg* **14**, 840–846 (2003).

211. Boustred, A. M., Fernandes, D. & van Zyl, A. E. Minimally invasive iliac cancellous bone graft harvesting. *Plast Reconstr Surg* **99**, 1760–1764 (1997).

212. Tessier, P. *et al.* Complications of harvesting autogenous bone grafts: a group experience of 20,000 cases. *Plast Reconstr Surg* **116**, 72S-73S (2005).

213. McCrary, H. & Skirko, J. R. Bone Grafting of Alveolar Clefts. *Oral Maxillofac Surg Clin North Am* **33**, 231–238 (2021).

214. Kalk, W. W., Raghoebar, G. M., Jansma, J. & Boering, G. Morbidity from iliac crest bone harvesting. *J Oral Maxillofac Surg* **54**, 1424–1429; discussion 1430 (1996).

215. Eufinger, H. & Leppänen, H. Iliac crest donor site morbidity following open and closed methods of bone harvest for alveolar cleft osteoplasty. *J Craniomaxillofac Surg* **28**, 31–38 (2000).

216. Joshi, A. & Kostakis, G. C. An investigation of post-operative morbidity following iliac crest graft harvesting. *Br Dent J* **196**, 167–171; discussion 155 (2004).

217. Rawashdeh, M. A. Morbidity of iliac crest donor site following open bone harvesting in cleft lip and palate patients. *Int J Oral Maxillofac Surg* **37**, 223–227 (2008).

218. Corre, P. *et al.* Le prélèvement tibial médioproximal : intérêt dans l'alvéoloplastie secondaire chez l'enfant. *Revue de Stomatologie et de Chirurgie Maxillo-faciale* **112**, 280–285 (2011).

219. Balaji, S. M. Alveolar cleft defect closure with iliac bone graft, rhBMP-2 and rhBMP-2 with zygoma shavings: Comparative study. *Ann Maxillofac Surg* **1**, 8–13 (2011).

220. Dhawan, A., Kuklo, T. R. & Polly, D. W. Analysis of iliac crest bone grafting process measures. *Am J Orthop (Belle Mead NJ)* **35**, 322–326 (2006).

221. Polly, D. W. *et al.* A cost analysis of bone morphogenetic protein versus autogenous iliac crest bone graft in single-level anterior lumbar fusion. *Orthopedics* **26**, 1027–1037 (2003).

222. Matsa, S., Murugan, S. & Kannadasan, K. Evaluation of morbidity associated with iliac crest harvest for alveolar cleft bone grafting. *J Maxillofac Oral Surg* **11**, 91–95 (2012).

223. Rawashdeh, M. A. & Telfah, H. Secondary alveolar bone grafting: the dilemma of donor site selection and morbidity. *Br J Oral Maxillofac Surg* **46**, 665–670 (2008).

224. Boehm, K. S. *et al.* Donor Site Morbidities of Iliac Crest Bone Graft in Craniofacial Surgery: A Systematic Review. *Ann Plast Surg* **83**, 352–358 (2019).

225. Breine, U. & Johanson, B. Tibia as donor area of bone grafts in infants. Influence on the longitudinal growth. *Acta Chir Scand* **131**, 230–235 (1966).

226. Backdahl, M. & Nordinke, null. Replacement of the maxillary bone defect in cleft palate. A new procedure. *Acta Chir Scand* **122**, 131–137 (1961).

227. Alt, V., Nawab, A. & Seligson, D. Bone grafting from the proximal tibia. *J Trauma* **47**, 555–557 (1999).

228. Herford, A. S., King, B. J., Audia, F. & Becktor, J. Medial approach for tibial bone graft: anatomic study and clinical technique. *J Oral Maxillofac Surg* **61**, 358–363 (2003).

229. Hernández-Alfaro, F., Martí, C., Biosca, M. J. & Gimeno, J. Minimally invasive tibial bone harvesting under intravenous sedation. *J Oral Maxillofac Surg* **63**, 464–470 (2005).

230. Tessier, P. *et al.* Taking tibial grafts in the diaphysis and upper epiphysis--tools and techniques: IV. A 650-case experience in maxillofacial and craniofacial surgery. *Plast Reconstr Surg* **116**, 47S-53S (2005).

231. Marchena, J. M., Block, M. S. & Stover, J. D. Tibial bone harvesting under intravenous sedation: Morbidity and patient experiences. *J Oral Maxillofac Surg* **60**, 1151–1154 (2002).

232. van Damme, P. A. & Merkx, M. A. A modification of the tibial bone-graft-harvesting technique. *Int J Oral Maxillofac Surg* **25**, 346–348 (1996).

233. Mazock, J. B., Schow, S. R. & Triplett, R. G. Proximal tibia bone harvest: review of technique, complications, and use in maxillofacial surgery. *Int J Oral Maxillofac Implants* **19**, 586–593 (2004).

234. Frohberg, U. & Mazock, J. B. A review of morbidity associated with bone harvest from the proximal tibial metaphysis. *Mund Kiefer Gesichtschir* **9**, 63–65 (2005).

235. Chen, Y.-C. *et al.* Donor site morbidity after harvesting of proximal tibia bone. *Head Neck* **28**, 496–500 (2006).

236. Hughes, C. W. & Revington, P. J. The proximal tibia donor site in cleft alveolar bone grafting: experience of 75 consecutive cases. *J Craniomaxillofac Surg* **30**, 12–16; discussion 17 (2002).

237. Tulasne, J.-F. [Harvesting the parietal bone]. *Rev Stomatol Chir Maxillofac* **104**, 159–161 (2003).

238. Tessier, P. *et al.* Taking calvarial grafts, either split in situ or splitting of the parietal bone flap ex vivo--tools and techniques: V. A 9650-case experience in craniofacial and maxillofacial surgery. *Plast Reconstr Surg* **116**, 54S-71S (2005).

239. Tessier, P. Autogenous bone grafts taken from the calvarium for facial and cranial applications. *Clin Plast Surg* **9**, 531–538 (1982).

240. Koole, R., Visser, W. J., Klein, W. R. & Suiker, A. M. A comparative investigation on autologous mandibular and iliac crest bone grafts. An experimental study in sheep. *J Craniomaxillofac Surg* **19**, 133–143 (1991).

241. Ozaki, W., Buchman, S. R., Goldstein, S. A. & Fyhrie, D. P. A comparative analysis of the microarchitecture of cortical membranous and cortical endochondral onlay bone grafts in the craniofacial skeleton. *Plast Reconstr Surg* **104**, 139–147 (1999).

242. Ozaki, W. & Buchman, S. R. Volume maintenance of onlay bone grafts in the craniofacial skeleton: micro-architecture versus embryologic origin. *Plast Reconstr Surg* **102**, 291–299 (1998).

243. Rosenthal, A. H. & Buchman, S. R. Volume maintenance of inlay bone grafts in the craniofacial skeleton. *Plast Reconstr Surg* **112**, 802–811 (2003).

244. Jackson, I. T., Helden, G. & Marx, R. Skull bone grafts in maxillofacial and craniofacial surgery. *J Oral Maxillofac Surg* **44**, 949–955 (1986).

245. Kline, R. M. & Wolfe, S. A. Complications associated with the harvesting of cranial bone grafts. *Plast Reconstr Surg* **95**, 5–13; discussion 14-20 (1995).

246. Tolwani, R. J. *et al.* Magnetic Resonance Imaging and Surgical Repair of Cleft Palate in a Four-Week-Old Canine (Canis familiaris): An Animal Model for Cleft Palate Repair. **43**, (2004).

247. Fearon, J. A. A magnetic resonance imaging investigation of potential subclinical complications after in situ cranial bone graft harvest. *Plast Reconstr Surg* **105**, 1935–1939 (2000).

248. Koole, R. Ectomesenchymal mandibular symphysis bone graft: an improvement in alveolar cleft grafting? *Cleft Palate Craniofac J* **31**, 217–223 (1994).

249. Park, Y.-W. & Lee, J.-H. Use of mandibular chin bone for alveolar bone grafting in cleft patients. *Maxillofac Plast Reconstr Surg* **38**, 45 (2016).

250. Movahedian Attar, B., Naghdi, N., Etemadi Sh, M. & Mehdizadeh, M. Chin Symphysis Bone, Allograft, and Platelet-Rich Fibrin: Is the Combination Effective in Repair of Alveolar Cleft? *J Oral Maxillofac Surg* **75**, 1026–1035 (2017).

251. Freihofer, H. P. *et al.* Timing and transplant materials for closure of alveolar clefts. A clinical comparison of 296 cases. *J Craniomaxillofac Surg* **21**, 143–148 (1993).

252. Shirzadeh, A., Rahpeyma, A. & Khajehahmadi, S. A Prospective Study of Chin Bone Graft Harvesting for Unilateral Maxillary Alveolar Cleft During Mixed Dentition. *J Oral Maxillofac Surg* **76**, 180–188 (2018).

253. Bähr, W. & Coulon, J. P. Limits of the mandibular symphysis as a donor site for bone grafts in early secondary cleft palate osteoplasty. *Int J Oral Maxillofac Surg* **25**, 389–393 (1996).

254. Booij, A., Raghoebar, G. M., Jansma, J., Kalk, W. W. I. & Vissink, A. Morbidity of chin bone transplants used for reconstructing alveolar defects in cleft patients. *Cleft Palate Craniofac J* **42**, 533–538 (2005).

255. Enemark, H., Sindet-Pedersen, S. & Bundgaard, M. Long-term results after secondary bone grafting of alveolar clefts. *J Oral Maxillofac Surg* **45**, 913–919 (1987).

256. Dik, E. A., de Ruiter, A. P., van der Bilt, A. & Koole, R. Effect on the contour of bone and soft tissue one year after harvesting chin bone for alveolar cleft repair. *Int J Oral Maxillofac Surg* **39**, 962–967 (2010).

257. Nadal, E., Sabás, M., Dogliotti, P. & Espósito, R. Secondary alveolar bone grafting: our experience with olecranon bone graft. *J Craniofac Surg* **21**, 371–374 (2010).

258. López-Cedrún, J. L., Gonzalez-Landa, G. & Figueroa, A. Isolated keratinized gingiva incision in alveolar cleft bone grafts improves qualitative outcomes: a single surgeon's 23 year experience. *J Craniomaxillofac Surg* **42**, 1692–1697 (2014).

259. Rakhmatia, Y. D., Ayukawa, Y., Furuhashi, A. & Koyano, K. Current barrier membranes: titanium mesh and other membranes for guided bone regeneration in dental applications. *J Prosthodont Res* **57**, 3–14 (2013).

260. Singkhorn, T., Pripatnanont, P., Nuntanaranont, T., Supakanjanakanti, D. & Ritthagol, W. Influence of a resorbable collagen membrane for alveolar bone graft on clinical outcomes and ridge volume stability in cleft alveolus. *Int J Oral Maxillofac Surg* **52**, 860–868 (2023).

261. Hall, H. D. & Posnick, J. C. Early results of secondary bone grafts in 106 alveolar clefts. *J Oral Maxillofac Surg* **41**, 289–294 (1983).

262. Kondoh, S., Matsuo, K., Yuzuriha, S., Kikuchi, N. & Ban, R. Dressing for alveolopalatal wounds after alveolar bone grafting. *Ann Plast Surg* **51**, 290–293 (2003).

263. Millard, D. R., Latham, R., Huifen, X., Spiro, S. & Morovic, C. Cleft lip and palate treated by presurgical orthopedics, gingivoperiosteoplasty, and lip adhesion (POPLA) compared with

previous lip adhesion method: a preliminary study of serial dental casts. *Plast Reconstr Surg* **103**, 1630–1644 (1999).

264. Millard, D. R. Cleft craft. 3: Alveolar and palatal deformities. in *Cleft craft* vol. 3 (Little, Brown and Co, Boston, Mass, 1980).

265. Hopper, R. A. & Al-Mufarrej, F. Gingivoperiosteoplasty. *Clinics in Plastic Surgery* **41**, 233–240 (2014).

266. Sato, Y. *et al.* Success rate of gingivoperiosteoplasty with and without secondary bone grafts compared with secondary alveolar bone grafts alone. *Plast Reconstr Surg* **121**, 1356–1367 (2008).

267. Berkowitz, S. Gingivoperiosteoplasty as well as early palatal cleft closure is unproductive. *J Craniofac Surg* **20 Suppl 2**, 1747–1758 (2009).

268. Wang, Y.-C., Liao, Y.-F. & Chen, P. K.-T. Outcome of gingivoperiosteoplasty for the treatment of alveolar clefts in patients with unilateral cleft lip and palate. *Br J Oral Maxillofac Surg* **51**, 650–655 (2013).

269. Meazzini, M. C. *et al.* A cephalometric intercenter comparison of patients with unilateral cleft lip and palate: analysis at 5 and 10 years of age and long term. *Cleft Palate Craniofac J* **45**, 654–660 (2008).

270. MacIntosh, R. B. Alveolar Cleft Grafting: Origins, Advances, Prospects. in *Cleft Maxillary Reconstruction* (ed. Ricalde, P.) 1–23 (Springer International Publishing, Cham, 2023). doi:10.1007/978-3-031-24636-4_1.

271. Hellquist, R. The influence of periosteoplasty on dental orthopaedics. *Trans Eur Orthod Soc* 559–561 (1973).

272. Hellquist, R. & Pontén, B. The influence of infant periosteoplasty on facial growth and dental occlusion from five to eight years of age in cases of complete unilateral cleft lip and palate. *Scand J Plast Reconstr Surg* **13**, 305–312 (1979).

273. Ritsilä, V., Alhopuro, S. & Rintala, A. Bone formation with free periosteum. An experimental study. *Scand J Plast Reconstr Surg* **6**, 51–56 (1972).

274. Raphaël, B., Morand, B., Bettega, G., Lesne, C. & Lesne, V. [Alveolar and hard palate repair by tibial periosteal graft in complete unilateral cleft lip and palate. Long-term follow-up of 51 cases]. *Ann Chir Plast Esthet* **47**, 196–203 (2002).

275. Stricker, M., Chancholle, A. R., Flot, F., Malka, G. & Montoya, A. [Periosteal graft in the repair of complete primary cleft palate]. *Ann Chir Plast* **22**, 117–125 (1977).

276. Van der Meij, A. J. *et al.* Bone volume after secondary bone grafting in unilateral and bilateral clefts determined by computed tomography scans. *Oral Surg Oral Med Oral Pathol Oral Radiol Endod* **92**, 136–141 (2001).

277. Feichtinger, M., Zemann, W., Mossböck, R. & Kärcher, H. Three-dimensional evaluation of secondary alveolar bone grafting using a 3D- navigation system based on computed tomography: a two-year follow-up. *Br J Oral Maxillofac Surg* **46**, 278–282 (2008).

278. Scalzone, A. *et al.* Secondary alveolar bone grafting using autologous versus alloplastic material in the treatment of cleft lip and palate patients: systematic review and meta-analysis. *Progress in Orthodontics* **20**, 6 (2019).

279. Sindet-Pedersen, S. & Enemark, H. Reconstruction of alveolar clefts with mandibular or iliac crest bone grafts: a comparative study. *J Oral Maxillofac Surg* **48**, 554–558; discussion 559-560 (1990).

280. Janssen, N. G., Weijs, W. L. J., Koole, R., Rosenberg, A. J. W. P. & Meijer, G. J. Tissue engineering strategies for alveolar cleft reconstruction: a systematic review of the literature. *Clin Oral Investig* **18**, 219–226 (2014).

281. Miguel-Escribano, A. *et al.* Options for Regenerative Treatment with Bone Grafts in Children with Anterior Lip/Palate Cleft—A Review. *Children* **12**, 559 (2025).

282. Vuletić, M. *et al.* Alveolar Bone Grafting in Cleft Patients from Bone Defect to Dental Implants. *Acta Stomatol Croat* **48**, 250–257 (2014).

283. Wang, Y.-C., Liao, Y.-F. & Chen, P. K.-T. Comparative Outcomes of Primary Gingivoperiosteoplasty and Secondary Alveolar Bone Grafting in Patients with Unilateral Cleft Lip and Palate. *Plast Reconstr Surg* **137**, 218–227 (2016).

284. Wermker, K., Jung, S., Joos, U. & Kleinheinz, J. Dental implants in cleft lip, alveolus, and palate patients: a systematic review. *Int J Oral Maxillofac Implants* **29**, 384–390 (2014).

285. Marukawa, E., Oshina, H., Iino, G., Morita, K. & Omura, K. Reduction of bone resorption by the application of platelet-rich plasma (PRP) in bone grafting of the alveolar cleft. *J Craniomaxillofac Surg* **39**, 278–283 (2011).

286. Oyama, T., Nishimoto, S., Tsugawa, T. & Shimizu, F. Efficacy of platelet-rich plasma in alveolar bone grafting. *J Oral Maxillofac Surg* **62**, 555–558 (2004).

287. Eslami, N., Heidarian Miri, H., Rastegar, M. & Sabzevari, B. Effect of Platelet-rich Plasma on the Clinical Success of Alveolar Grafts in Patients With Cleft Lip and Palate: A Systematic Review and Meta-Analysis. *J Craniofac Surg* **34**, 1246–1251 (2023).

288. Sakio, R. *et al.* Effect of Platelet-Rich Plasma on Bone Grafting of Alveolar Clefts. *J Craniofac Surg* **28**, 486–488 (2017).

289. Gupta, C. *et al.* Alveolar bone graft with Platelet Rich Plasma in cleft alveolus. *J Oral Biol Craniofac Res* **3**, 3–8 (2013).

290. Li, T., Wang, Y. Y. & Liu, C. The effectiveness of using platelet-rich concentrate with iliac bone graft in the repair of alveolar cleft: a meta-analysis of randomized controlled trials. *International Journal of Oral and Maxillofacial Surgery* **52**, 1049–1056 (2023).

291. Shawky, H. & Seifeldin, S. A. Does Platelet-Rich Fibrin Enhance Bone Quality and Quantity of Alveolar Cleft Reconstruction? *Cleft Palate Craniofac J* **53**, 597–606 (2016).

292. Saruhan, N. & Ertas, U. Evaluating of Platelet-Rich Fibrin in the Treatment of Alveolar Cleft With Iliac Bone Graft By Means of Volumetric Analysis. *J Craniofac Surg* **29**, 322–326 (2018).

293. Attar, B. M., Naeini, M. H. M. & Abdinian, M. Investigation of the effect of fibrin glue as a sealant in the unilateral alveolar bone grafting successes. *Dent Res J (Isfahan)* **20**, 60 (2023).

294. Segura-Castillo, J. L., Aguirre-Camacho, H., González-Ojeda, A. & Michel-Perez, J. Reduction of bone resorption by the application of fibrin glue in the reconstruction of the alveolar cleft. *J Craniofac Surg* **16**, 105–112 (2005).

295. Aly, L. A. A. & Hammouda, N. Secondary closure of alveolar cleft with resorbable collagen membrane and a combination of intraoral autogenous bone graft and deproteinized anorganic bovine bone. *Annals of Maxillofacial Surgery* **6**, 165 (2016).

296. Thuaksuban, N., Nuntanaranont, T. & Pripatnanont, P. A comparison of autogenous bone graft combined with deproteinized bovine bone and autogenous bone graft alone for treatment of alveolar cleft. *Int J Oral Maxillofac Surg* **39**, 1175–1180 (2010).

297. Puvvada, D. *et al.* Efficacy of autologous cortico-cancellous bone graft and platelet-rich plasma with or without Bio-Oss in bone regeneration for unilateral alveolar cleft defects: A randomized controlled trial. *Journal of Stomatology Oral and Maxillofacial Surgery* **126**, 102256 (2025).

298. MacIsaac, Z. M. *et al.* Alveolar Reconstruction in Cleft Patients: Decreased Morbidity and Improved Outcomes with Supplemental Demineralized Bone Matrix and Cancellous Allograft. *Plastic and Reconstructive Surgery* **130**, 625 (2012).

299. Peled, M., Aizenbud, D., Horwitz, J. & Machtei, E. E. Treatment of osseous cleft palate defects: a preliminary evaluation of novel treatment modalities. *Cleft Palate Craniofac J* **42**, 344–348 (2005).

300. Clavijo-Alvarez, J. A. *et al.* Autologous bone grafting with adjunctive use of acellular dermal matrix for alveolar cleft defects: early outcomes. *Cleft Palate Craniofac J* **47**, 116–121 (2010).

301. Xiao, W.-L., Zhang, D.-Z., Chen, X.-J., Yuan, C. & Xue, L.-F. Osteogenesis effect of guided bone regeneration combined with alveolar cleft grafting: assessment by cone beam computed tomography. *International Journal of Oral and Maxillofacial Surgery* **45**, 683–687 (2016).

302. Weijs, W. L. J. *et al.* Early secondary closure of alveolar clefts with mandibular symphyseal bone grafts and β-tri calcium phosphate (β-TCP). *International Journal of Oral and Maxillofacial Surgery* **39**, 424–429 (2010).

303. Francisco, I. *et al.* Regenerative Strategies in Cleft Palate: An Umbrella Review. *Bioengineering* **8**, 76 (2021).

304. Khojasteh, A., Kheiri, L., Motamedian, S. R. & Nadjmi, N. Regenerative medicine in the treatment of alveolar cleft defect: A systematic review of the literature. *J Craniomaxillofac Surg* **43**, 1608–1613 (2015).

305. Toledano-Serrabona, J., Sánchez-Garcés, M. Á., Sánchez-Torres, A. & Gay-Escoda, C. Alveolar distraction osteogenesis for dental implant treatments of the vertical bone atrophy: A systematic review. *Med Oral Patol Oral Cir Bucal* **24**, e70–e75 (2019).

306. Marcantonio, C. *et al.* Use of alveolar distraction osteogenesis for anterior maxillary defect reconstruction. *J Indian Soc Periodontol* **23**, 381–386 (2019).

307. Pérez-Sayáns, M. *et al.* 20 years of alveolar distraction: A systematic review of the literature. *Med Oral Patol Oral Cir Bucal* **23**, e742–e751 (2018).

308. Mitsukawa, N., Saiga, A., Morishita, T. & Satoh, K. Special distraction osteogenesis before bone grafting for alveolar cleft defects to correct maxillary deformities in patients with bilateral cleft lips and palates: Distraction osteogenesis performed separately for each bone segment. *Journal of Cranio-Maxillofacial Surgery* **42**, 623–628 (2014).

309. Esenlik, E. *et al.* NAM Therapy—Evidence-Based Results. *The Cleft Palate Craniofacial Journal* **57**, 529–531 (2020).

310. Swennen, G., Dempf, R. & Schliephake, H. Cranio-facial distraction osteogenesis: a review of the literature. Part II: Experimental studies. *Int J Oral Maxillofac Surg* **31**, 123–135 (2002).

311. Oda, T., Sawaki, Y. & Ueda, M. Alveolar ridge augmentation by distraction osteogenesis using titanium implants: an experimental study. *International Journal of Oral and Maxillofacial Surgery* **28**, 151–156 (1999).

312. Aoki, A. *et al.* Amount of bone lengthening affects blood flow recovery and bone mineralization after distraction osteogenesis in a canine cleft palate model. *Cleft Palate Craniofac J* **47**, 303–313 (2010).

313. Aoki, A. [Observation of pulpal blood flow and bone mineralization after alveolar distraction osteogenesis in a canine cleft model]. *Kokubyo Gakkai Zasshi* **76**, 37–44 (2009).

314. Ascherman, J. A., Marin, V. P., Rogers, L. & Prisant, N. Palatal distraction in a canine cleft palate model. *Plast Reconstr Surg* **105**, 1687–1694 (2000).

315. Liang, L., Liu, C., Song, R., Hou, M. & Ma, X. [Mid-premaxillary sutural distraction osteogenesis for repair of alveolus cleft: an experimental study in dogs]. *Zhonghua Zheng Xing Wai Ke Za Zhi* **20**, 136–138 (2004).

316. Liang, L. & Liu, C. Trans-sutural distraction osteogenesis for alveolar cleft repair: an experimental canine study. *Cleft Palate Craniofac J* **49**, 701–707 (2012).

317. Liao, L. *et al.* Animal experimental study on repairing alveolar clefts by using rectilinear distraction osteogenesis. *Journal of Plastic, Reconstructive & Aesthetic Surgery* **62**, 1573–1579 (2009).

318. Djasim, U. M., Hekking-Weijma, J. M., Wolvius, E. B., Van Neck, J. W. & Van Der Wal, K. G. H. Rabbits as a model for research into craniofacial distraction osteogenesis. *British Journal of Oral and Maxillofacial Surgery* **46**, 620–624 (2008).

319. Estrada, J. I. C. *et al.* Periosteal distraction osteogenesis: Preliminary experimental evaluation in rabbits and dogs. *British Journal of Oral and Maxillofacial Surgery* **45**, 402–405 (2007).

320. Gaggl, A., Schultes, G., Regauer, S. & Kärcher, H. Healing process after alveolar ridge distraction in sheep. *Oral Surg Oral Med Oral Pathol Oral Radiol Endod* **90**, 420–429 (2000).

321. Henkel, K.-O., Ma, L., Lenz, J.-H., Jonas, L. & Gundlach, K. K. H. Closure of vertical alveolar bone defects with guided horizontal distraction osteogenesis: an experimental study in pigs and first clinical results. *Journal of Cranio-Maxillofacial Surgery* **29**, 249–253 (2001).

322. Papadaki, M. E., Troulis, M. J., Glowacki, J. & Kaban, L. B. A Minipig Model of Maxillary Distraction Osteogenesis. *Journal of Oral and Maxillofacial Surgery* **68**, 2783–2791 (2010).

323. Singh, N., Tripathi, T., Mohanty, S., Rai, P. & Bhutiani, N. Closure of large alveolar defect by maxillary alveolar distraction using a vector-controlled distractor appliance in cleft patients: A pilot study. *Journal of Oral Biology and Craniofacial Research* **11**, 277–283 (2021).

324. Pichelmayer, M. & Zemann, W. Bilateral Vertical Segmental Distraction in a Patient with Bilateral Cleft of Lip, Alveolus, and Palate. *The Cleft Palate Craniofacial Journal* **49**, 365–368 (2012).

325. Erverdi, A. N., Yilmaz, B., Motro, M., Gozneli, R. & Ugurlu, K. Simultaneous Alveolar Cleft Closure and Dental Midline Correction with Curvilinear Intraoral Distraction. *The Cleft Palate Craniofacial Journal* **51**, 344–349 (2014).

326. Zemann, W. & Pichelmayer, M. Maxillary segmental distraction in children with unilateral clefts of lip, palate, and alveolus. *Oral Surgery, Oral Medicine, Oral Pathology, Oral Radiology, and Endodontology* **111**, 688–692 (2011).

327. Liou, E. J., Chen, P. K., Huang, C. S. & Chen, Y. R. Interdental distraction osteogenesis and rapid orthodontic tooth movement: a novel approach to approximate a wide alveolar cleft or bony defect. *Plast Reconstr Surg* **105**, 1262–1272 (2000).

328. Picard, A. *et al.* Five years experience with a new intraoral maxillary distraction device (RID). *Br J Oral Maxillofac Surg* **49**, 546–551 (2011).

329. Picard, A. *et al.* [Maxillary sequels in labial-alveolar-velopalatine clefts. Role of distraction osteogenesis]. *Rev Stomatol Chir Maxillofac* **108**, 313–320 (2007).

330. Kraut, R. A. The use of allogeneic bone for alveolar cleft grafting. *Oral Surgery, Oral Medicine, Oral Pathology* **64**, 278–282 (1987).

331. Silva Filho, O. G. da, Ozawa, T. O., Bachega, C. & Bachega, M. A. Reconstruction of alveolar cleft with allogenous bone graft: clinical considerations. *Dental Press J. Orthod.* **18**, 138–147 (2013).

332. Otto, S., Kleye, C., Burian, E., Ehrenfeld, M. & Cornelius, C.-P. Custom-milled individual allogeneic bone grafts for alveolar cleft osteoplasty-A technical note. *J Craniomaxillofac Surg* **45**, 1955–1961 (2017).

333. Chauvel-Picard, J. *et al.* Osseous Outcomes of Cleft Alveolar Bone Grafting with Allograft and Platelet-Rich Fibrin: Preliminary Study with Radiological Outcome. *Cleft Palate Craniofac J* **62**, 1549–1554 (2025).

334. Chen, K., Zhang, Q., Chen, R., Guo, S. & Lin, Y. Clinical Application of Allograft Bone of Alveolar Cleft Repair. *J Craniofac Surg* **34**, e178–e182 (2023).

335. Sivak, W. N., MacIsaac, Z. M., Rottgers, S. A., Losee, J. E. & Kumar, A. R. Management of Failed Alveolar Bone Grafts: Improved Outcomes and Decreased Morbidity with Allograft Alone. *Plastic and Reconstructive Surgery* **133**, 345 (2014).

336. Duske, K., Warkentin, M., Salbach, A., Lenz, J.-H. & Stahl, F. Changes in the Periodontal Gap After Long-Term Tooth Movement into Augmented Critical-Sized Defects in the Jaws of Beagle Dogs. *Dentistry Journal* **12**, 386 (2024).

337. Möhlhenrich, S. C. *et al.* Evaluation of different grafting materials for alveolar cleft repair in the context of orthodontic tooth movement in rats. *Sci Rep* **11**, 13586 (2021).

338. Möhlhenrich, S. C. *et al.* Development of root resorption during orthodontic tooth movement after cleft repair using different grafting materials in rats. *Clin Oral Investig* **26**, 5809–5821 (2022).

339. Bedeer, H. M. *et al.* Outcomes of Xenograft with Platelet-rich Fibrin versus Autogenous Bone in Alveolar Cleft Grafting. *Plast Reconstr Surg Glob Open* **12**, e6106 (2024).

340. Dorozhkin, S. V. Calcium Orthophosphate-Based Bioceramics. *Materials (Basel)* **6**, 3840–3942 (2013).

341. Rahaman, M. N. *et al.* Bioactive glass in tissue engineering. *Acta Biomater* **7**, 2355–2373 (2011).

342. Champion, E. *et al.* Elaboration de biocéramiques phosphocalciques. *MATEC Web of Conferences* **7**, 04010 (2013).

343. Hannink, G. & Arts, J. J. C. Bioresorbability, porosity and mechanical strength of bone substitutes: What is optimal for bone regeneration? *Injury* **42**, S22–S25 (2011).

344. Alex, Y. *et al.* Pioneering bone regeneration: A review of cutting-edge scaffolds in tissue engineering. *Bioprinting* **43**, e00364 (2024).

345. Charbonnier, B., Hadida, M. & Marchat, D. Additive manufacturing pertaining to bone: Hopes, reality and future challenges for clinical applications. *Acta Biomaterialia* **121**, 1–28 (2021).

346. Zhang, J., Liu, W., Schnitzler, V., Tancret, F. & Bouler, J.-M. Calcium phosphate cements for bone substitution: Chemistry, handling and mechanical properties. *Acta Biomaterialia* **10**, 1035–1049 (2014).

347. Yousefi, A.-M. A review of calcium phosphate cements and acrylic bone cements as injectable materials for bone repair and implant fixation. *Journal of Applied Biomaterials & Functional Materials* **17**, 2280800019872594 (2019).

348. Xu, H. H. *et al.* Calcium phosphate cements for bone engineering and their biological properties. *Bone Res* **5**, 17056 (2017).

349. Kamitakahara, M., Ohtsuki, C. & Miyazaki, T. Review Paper: Behavior of Ceramic Biomaterials Derived from Tricalcium Phosphate in Physiological Condition. *J Biomater Appl* **23**, 197–212 (2008).

350. Janssen, N. G. *et al.* Microstructured β-Tricalcium Phosphate Putty Versus Autologous Bone for Repair of Alveolar Clefts in a Goat Model. *Cleft Palate Craniofac J* **54**, 699–706 (2017).

351. de Ruiter, A. *et al.* β-TCP versus autologous bone for repair of alveolar clefts in a goat model. *Cleft Palate Craniofac J* **48**, 654–662 (2011).

352. Marchac, A. C. & Warren, S. M. Correction of alveolar cleft with calcium-based bone substitutes. *J Craniofac Surg* **22**, 858–859 (2011).

353. Lazarou, S. A., Contodimos, G. B. & Gkegkes, I. D. Correction of alveolar cleft with calcium-based bone substitutes. *J Craniofac Surg* **22**, 854–857 (2011).

354. Janssen, N. G. *et al.* Microstructured beta-tricalcium phosphate for alveolar cleft repair: a two-centre study. *International Journal of Oral and Maxillofacial Surgery* **48**, 708–711 (2019).

355. de Ruiter, A. *et al.* Micro-structured Beta-Tricalcium Phosphate for Repair of the Alveolar Cleft in Cleft Lip and Palate Patients: A Pilot Study. *Cleft Palate Craniofac J* **52**, 336–340 (2015).

356. Korn, P. *et al.* Application of tissue-engineered bone grafts for alveolar cleft osteoplasty in a rodent model. *Clin Oral Invest* **21**, 2521–2534 (2017).

357. Nguyen, P. D. *et al.* Scaffold-based rhBMP-2 therapy in a rat alveolar defect model: implications for human gingivoperiosteoplasty. *Plast Reconstr Surg* **124**, 1829–1839 (2009).

358. Pourebrahim, N. *et al.* A comparison of tissue-engineered bone from adipose-derived stem cell with autogenous bone repair in maxillary alveolar cleft model in dogs. *Int J Oral Maxillofac Surg* **42**, 562–568 (2013).

359. Benlidayi, M. E., Tatli, U., Kurkcu, M., Uzel, A. & Oztunc, H. Comparison of bovine-derived hydroxyapatite and autogenous bone for secondary alveolar bone grafting in patients with alveolar clefts. *J Oral Maxillofac Surg* **70**, e95–e102 (2012).

360. Cheng, A. *et al.* Advances in Porous Scaffold Design for Bone and Cartilage Tissue Engineering and Regeneration. *Tissue Engineering Part B: Reviews* **25**, 14–29 (2019).

361. Abbasi, N., Hamlet, S., Love, R. M. & Nguyen, N.-T. Porous scaffolds for bone regeneration. *Journal of Science: Advanced Materials and Devices* **5**, 1–9 (2020).

362. Mohammadi, H., Sepantafar, M., Muhamad, N. & Bakar Sulong, A. How Does Scaffold Porosity Conduct Bone Tissue Regeneration? *Adv Eng Mater* **23**, 2100463 (2021).

363. Richter, R. F. *et al.* Treatment of critical bone defects using calcium phosphate cement and mesoporous bioactive glass providing spatiotemporal drug delivery. *Bioactive Materials* **28**, 402–419 (2023).

364. Shen, H. *et al.* The strategy of composite grafting with BMP2-Loaded calcium phosphate cements and autogenous bone for alveolar cleft reconstruction. *Front. Physiol.* **13**, (2022).

365. van Hout, W. M. M. T., Mink van der Molen, A. B., Breugem, C. C., Koole, R. & Van Cann, E. M. Reconstruction of the alveolar cleft: can growth factor-aided tissue engineering replace autologous bone grafting? A literature review and systematic review of results obtained with bone morphogenetic protein-2. *Clin Oral Investig* **15**, 297–303 (2011).

366. Bessa, P. C., Casal, M. & Reis, R. L. Bone morphogenetic proteins in tissue engineering: the road from the laboratory to the clinic, part I (basic concepts). *Journal of Tissue Engineering and Regenerative Medicine* **2**, 1–13 (2008).

367. Canan, L. W. *et al.* Human Bone Morphogenetic Protein-2 Use for Maxillary Reconstruction in Cleft Lip and Palate Patients: *Journal of Craniofacial Surgery* **23**, 1627–1633 (2012).

368. Dickinson, B. P. *et al.* Reduced Morbidity and Improved Healing with Bone Morphogenic Protein-2 in Older Patients with Alveolar Cleft Defects. *Plastic and Reconstructive Surgery* **121**, 209 (2008).

369. Herford, A. S., Boyne, P. J., Rawson, R. & Williams, R. P. Bone Morphogenetic Protein-Induced Repair of the Premaxillary Cleft. *Journal of Oral and Maxillofacial Surgery* **65**, 2136–2141 (2007).

370. Trujillo, R. L., Kadioglu, O., Currier, G. F., Smith, K. S. & Yetkiner, E. Volumetric Cleft Changes in Treatment With Bone Morphogenic Protein/β-Tricalcium Phosphate Versus Grafts From the Iliac Crest or Symphysis. *Journal of Oral and Maxillofacial Surgery* **76**, 1991–1997 (2018).

371. Hammoudeh, J. A. *et al.* A Comparative Analysis of Recombinant Human Bone Morphogenetic Protein-2 with a Demineralized Bone Matrix versus Iliac Crest Bone Graft for Secondary Alveolar Bone Grafts in Patients with Cleft Lip and Palate: Review of 501 Cases. *Plastic & Reconstructive Surgery* **140**, 318e–325e (2017).

372. Hossieni, R. *et al.* Analysis of rhBMP-2/DBM vs. ICBG for Secondary Alveolar Bone Grafts in Patients with Cleft Lip and Palate: Review of 501 Cases. *Journal of Oral and Maxillofacial Surgery* **76**, e73–e74 (2018).

373. Neovius, E., Lemberger, M., Docherty Skogh, A. C., Hilborn, J. & Engstrand, T. Alveolar bone healing accompanied by severe swelling in cleft children treated with bone morphogenetic protein-2 delivered by hydrogel. *J Plast Reconstr Aesthet Surg* **66**, 37–42 (2013).

374. Epstein, N. E. Complications due to the use of BMP/INFUSE in spine surgery: The evidence continues to mount. *Surg Neurol Int* **4**, S343-352 (2013).

375. Pradel, W. & Lauer, G. Tissue-engineered bone grafts for osteoplasty in patients with cleft alveolus. *Ann Anat* **194**, 545–548 (2012).

376. Du, F. *et al.* Bone Marrow Mononuclear Cells Combined with Beta-Tricalcium Phosphate Granules for Alveolar Cleft Repair: A 12-Month Clinical Study. *Sci Rep* **7**, 13773 (2017).

377. Al-Ahmady, H. H. *et al.* Combining autologous bone marrow mononuclear cells seeded on collagen sponge with Nano Hydroxyapatite, and platelet-rich fibrin: Reporting a novel strategy for alveolar cleft bone regeneration. *J Craniomaxillofac Surg* **46**, 1593–1600 (2018).

378. Paré, A. *et al.* Tailored Three-Dimensionally Printed Triply Periodic Calcium Phosphate Implants: A Preclinical Study for Craniofacial Bone Repair. *ACS Biomater Sci Eng* **6**, 553–563 (2020).

379. Paré, A. *et al.* Standardized and axially vascularized calcium phosphate-based implants for segmental mandibular defects: A promising proof of concept. *Acta Biomaterialia* **154**, 626–640 (2022).

380. Entezari, A. *et al.* Architectural Design of 3D Printed Scaffolds Controls the Volume and Functionality of Newly Formed Bone. *Adv Healthc Mater* **8**, e1801353 (2019).

381. Entezari, A. *et al.* Unraveling the influence of channel size and shape in 3D printed ceramic scaffolds on osteogenesis. *Acta Biomater* **180**, 115–127 (2024).

382. Ostrowska, B., Di Luca, A., Szlazak, K., Moroni, L. & Swieszkowski, W. Influence of internal pore architecture on biological and mechanical properties of three-dimensional fiber deposited scaffolds for bone regeneration. *J Biomed Mater Res A* **104**, 991–1001 (2016).

383. Callens, S. J. P., Uyttendaele, R. J. C., Fratila-Apachitei, L. E. & Zadpoor, A. A. Substrate curvature as a cue to guide spatiotemporal cell and tissue organization. *Biomaterials* **232**, 119739 (2020).

384. Werner, M., Kurniawan, N. A. & Bouten, C. V. C. Cellular Geometry Sensing at Different Length Scales and its Implications for Scaffold Design. *Materials* **13**, 963 (2020).

385. Werner, M., Kurniawan, N. A., Korus, G., Bouten, C. V. C. & Petersen, A. Mesoscale substrate curvature overrules nanoscale contact guidance to direct bone marrow stromal cell migration. *Journal of The Royal Society Interface* **15**, 20180162 (2018).

386. Nguyen, A. T., Sathe, S. R. & Yim, E. K. F. From nano to micro: topographical scale and its impact on cell adhesion, morphology and contact guidance. *J Phys Condens Matter* **28**, 183001 (2016).

387. Hulbert, S. F., Klawitter, Jerome J., Sauer, Barry W., & Bowman, Larry S. *Characterization of Tissue Ingrowth into Porous Bioceramics*. 143 https://apps.dtic.mil/sti/citations/AD0734025 (1971).

388. Feng, B. *et al.* The effect of pore size on tissue ingrowth and neovascularization in porous bioceramics of controlled architecture in vivo. *Biomed Mater* **6**, 015007 (2011).

389. Karageorgiou, V. & Kaplan, D. Porosity of 3D biomaterial scaffolds and osteogenesis. *Biomaterials* **26**, 5474–5491 (2005).

390. Chang, J., Zhang, X. & Dai, K. *Bioactive Materials for Bone Regeneration*. (Academic Press, 2020).

391. Carotenuto, F. *et al.* From Soft to Hard Biomimetic Materials: Tuning Micro/Nano-Architecture of Scaffolds for Tissue Regeneration. *Micromachines* **13**, 780 (2022).

392. Du, Y., Guo, J. L., Wang, J., Mikos, A. G. & Zhang, S. Hierarchically designed bone scaffolds: From internal cues to external stimuli. *Biomaterials* **218**, 119334 (2019).

393. Marchat, D. & Champion, E. 8 - Ceramic devices for bone regeneration: Mechanical and clinical issues and new perspectives. in *Advances in Ceramic Biomaterials* (eds Palmero, P., Cambier, F. & De Barra, E.) 279–311 (Woodhead Publishing, 2017). doi:10.1016/B978-0-08-100881-2.00008-7.

394. Javaid, Mohd. & Haleem, A. Current status and challenges of Additive manufacturing in orthopaedics: An overview. *Journal of Clinical Orthopaedics and Trauma* **10**, 380–386 (2019).

395. Javaid, Mohd. & Haleem, A. Additive manufacturing applications in medical cases: A literature based review. *Alexandria Journal of Medicine* **54**, 411–422 (2018).

396. Thompson, A., McNally, D., Maskery, I. & Leach, R. K. X-ray computed tomography and additive manufacturing in medicine: a review. *Int. J. Metrol. Qual. Eng.* **8**, 17 (2017).

397. Amiri, M. A., Lavaee, F. & Danesteh, H. Use of stem cells in bone regeneration in cleft palate patients: review and recommendations. *JKAOMS* **48**, 71–78 (2022).

398. Martín-Del-Campo, M., Rosales-Ibañez, R. & Rojo, L. Biomaterials for Cleft Lip and Palate Regeneration. *Int J Mol Sci* **20**, 2176 (2019).

399. Ahn, G., Lee, J.-S., Yun, W.-S., Shim, J.-H. & Lee, U.-L. Cleft Alveolus Reconstruction Using a Three-Dimensional Printed Bioresorbable Scaffold With Human Bone Marrow Cells. *J Craniofac Surg* **29**, 1880–1883 (2018).

400. Berger, M. *et al.* A concept for scaffold-based tissue engineering in alveolar cleft osteoplasty. *Journal of Cranio-Maxillofacial Surgery* **43**, 830–836 (2015).

401. Brézulier, D., Chaigneau, L., Jeanne, S. & Lebullenger, R. The Challenge of 3D Bioprinting of Composite Natural Polymers PLA/Bioglass: Trends and Benefits in Cleft Palate Surgery. *Biomedicines* **9**, 1553 (2021).

402. Charbe, N. B. *et al.* Biomedical applications of three-dimensional bioprinted craniofacial tissue engineering. *Bioeng Transl Med* **8**, e10333 (2023).

403. Korn, P. *et al.* 3D Printing of Bone Grafts for Cleft Alveolar Osteoplasty - In vivo Evaluation in a Preclinical Model. *Front Bioeng Biotechnol* **8**, 217 (2020).

404. Lopez, C. D. *et al.* The role of 3D printing in treating craniomaxillofacial congenital anomalies. *Birth Defects Research* **110**, 1055–1064 (2018).

405. Ahlfeld, T. *et al.* Toward Biofabrication of Resorbable Implants Consisting of a Calcium Phosphate Cement and Fibrin—A Characterization In Vitro and In Vivo. *International Journal of Molecular Sciences* **22**, 1218 (2021).

406. Ivanovski, S., Staples, R., Arora, H., Vaquette, C. & Alayan, J. Alveolar bone regeneration using a 3D-printed patient-specific resorbable scaffold for dental implant placement: A case report. *Clin Oral Implants Res* **35**, 1655–1668 (2024).

407. Luo, D., Chen, B. & Chen, Y. Stem Cells-Loaded 3D-Printed Scaffolds for the Reconstruction of Alveolar Cleft. *Front. Bioeng. Biotechnol.* **10**, (2022).

408. Corre, P. *et al.* [Synthetic calcium phosphate ceramics in secondary alveoloplasty]. *Rev Stomatol Chir Maxillofac* **113**, 131–135 (2012).

409. Calori, G. M., Mazza, E., Colombo, M. & Ripamonti, C. The use of bone-graft substitutes in large bone defects: any specific needs? *Injury* **42 Suppl 2**, S56-63 (2011).

410. Feng, P. *et al.* Structural and Functional Adaptive Artificial Bone: Materials, Fabrications, and Properties. *Adv Funct Materials* **33**, 2214726 (2023).

411. Sohn, H.-S. & Oh, J.-K. Review of bone graft and bone substitutes with an emphasis on fracture surgeries. *Biomater Res* **23**, 9 (2019).

412. Lodoso-Torrecilla, I. *et al.* Bioinorganic supplementation of calcium phosphate-based bone substitutes to improve *in vivo* performance: a systematic review and meta-analysis of animal studies. *Biomater. Sci.* **8**, 4792–4809 (2020).

413. Moussi, H., Weiss, P., Le Bideau, J., Gautier, H. & Charbonnier, B. Injectable macromolecule-based calcium phosphate bone substitutes. *Mater. Adv.* **3**, 6125–6141 (2022).

414. Schröter, L., Kaiser, F., Stein, S., Gbureck, U. & Ignatius, A. Biological and mechanical performance and degradation characteristics of calcium phosphate cements in large animals and humans. *Acta Biomaterialia* **117**, 1–20 (2020).

415. Amini, A. R., Laurencin, C. T. & Nukavarapu, S. P. Bone tissue engineering: recent advances and challenges. *Crit Rev Biomed Eng* **40**, 363–408 (2012).

416. Eniwumide, J. O., Yuan, H., Cartmell, S. H., Meijer, G. J. & de Bruijn, J. D. Ectopic bone formation in bone marrow stem cell seeded calcium phosphate scaffolds as compared to autograft and (cell seeded) allograft. *Eur Cell Mater* **14**, 30–38; discussion 39 (2007).

417. Flegeau, K. *et al.* In Situ Forming, Silanized Hyaluronic Acid Hydrogels with Fine Control Over Mechanical Properties and In Vivo Degradation for Tissue Engineering Applications. *Adv Healthc Mater* **9**, e2000981 (2020).

418. Bourges, X., Weiss, P., Daculsi, G. & Legeay, G. Synthesis and general properties of silated-hydroxypropyl methylcellulose in prospect of biomedical use. *Advances in Colloid and Interface Science* **99**, 215–228 (2002).

419. Montheil, T., Echalier, C., Martinez, J., Subra, G. & Mehdi, A. Inorganic polymerization: an attractive route to biocompatible hybrid hydrogels. *J. Mater. Chem. B* **6**, 3434–3448 (2018).

420. Maazouz, Y., Montufar, E. B., Malbert, J., Espanol, M. & Ginebra, M.-P. Self-hardening and thermoresponsive alpha tricalcium phosphate/pluronic pastes. *Acta Biomater* **49**, 563–574 (2017).

421. Raymond, S. *et al.* Accelerated hardening of nanotextured 3D-plotted self-setting calcium phosphate inks. *Acta Biomater* **75**, 451–462 (2018).

422. Flegeau, K. *et al.* Injectable silanized hyaluronic acid hydrogel/biphasic calcium phosphate granule composites with improved handling and biodegradability promote bone regeneration in rabbits. *Biomater. Sci.* **9**, 5640–5651 (2021).

423. van der Worp, H. B. *et al.* Can animal models of disease reliably inform human studies? *PLoS Med* **7**, e1000245 (2010).

424. Mak, I. W., Evaniew, N. & Ghert, M. Lost in translation: animal models and clinical trials in cancer treatment. *Am J Transl Res* **6**, 114–118 (2014).

425. Denayer, T., Stöhr, T. & Van Roy, M. Animal models in translational medicine: Validation and prediction. *New Horizons in Translational Medicine* **2**, 5–11 (2014).

426. Pound, P. & Bracken, M. Is animal research sufficiently evidence based to be a cornerstone of biomedical research? *BMJ (Clinical research ed.)* **348**, g3387 (2014).

427. Woolf, S. The Meaning of Translational Research and Why It Matters. *JAMA : the journal of the American Medical Association* **299**, 211–3 (2008).

428. Perel, P. *et al.* Comparison of treatment effects between animal experiments and clinical trials: systematic review. *BMJ* **334**, 197 (2007).

429. Domínguez-Oliva, A. *et al.* The Importance of Animal Models in Biomedical Research: Current Insights and Applications. *Animals (Basel)* **13**, 1223 (2023).

430. Davies, G. *et al.* Animal research nexus: a new approach to the connections between science, health and animal welfare. *Med Humanit* **46**, 499–511 (2020).

431. Andersen, M. L. & Winter, L. M. F. Animal models in biological and biomedical research - experimental and ethical concerns. *An Acad Bras Cienc* **91**, e20170238 (2019).

432. Robinson, N. B. *et al.* The current state of animal models in research: A review. *Int J Surg* **72**, 9–13 (2019).

433. Vandewoude, S. & Rollin, B. E. Practical considerations in regenerative medicine research: IACUCs, ethics, and the use of animals in stem cell studies. *ILAR J* **51**, 82–84 (2009).

434. Lee, K. H., Lee, D. W. & Kang, B. C. The 'R' principles in laboratory animal experiments. *Lab Anim Res* **36**, 45 (2020).

435. Fraser, F. C. Animal models for craniofacial disorders. *Prog Clin Biol Res* **46**, 1–23 (1980).

436. Siegel, M. I. & Mooney, M. P. Appropriate Animal Models for Craniofacial Biology. *Cleft Palate Journal* **27**, 18–25 (1990).

437. Bardach, J. & Kelly, K. M. Role of Animal Models in Experimental Studies of Craniofacial Growth Following Cleft Lip and Palate Repair. *The Cleft Palate Journal* **25**, 103–113 (1988).

438. Diewert, V. M. & Lozanoff, S. Animal Models of Facial Clefting: Experimental, Congenital, and Transgenic. in *Understanding Craniofacial Anomalies* (eds Mooney, M. P. & Siegel, M. I.) 251–272 (Wiley, 2002). doi:10.1002/0471221953.ch10.

439. Eckardt, A., Kaban, L. B. & Longaker, M. [Animal models for investigating the possibility of cleft lip surgery in utero]. *Dtsch Z Mund Kiefer Gesichtschir* **14**, 213–215 (1990).

440. Harling, T. R., Stelnicki, E. J., Hedrick, M. H. & Longaker, M. T. In utero models of craniofacial surgery. *World J Surg* **27**, 108–116 (2003).

441. Liu, N. *et al.* Animal models for craniofacial reconstruction by stem/stromal cells. *Curr Stem Cell Res Ther* **9**, 174–186 (2014).

442. Losken, A., Mooney, M. P. & Siegel, M. I. Comparative cephalometric study of nasal cavity growth patterns in seven animal models. *Cleft Palate Craniofac J* **31**, 17–23 (1994).

443. Mardas, N., Dereka, X., Donos, N. & Dard, M. Experimental Model for Bone Regeneration in Oral and Cranio-Maxillo-Facial Surgery. *Journal of Investigative Surgery* **27**, 32–49 (2014).

444. Mukherjee, P., Roy, S., Ghosh, D. & Nandi, S. K. Role of animal models in biomedical research: a review. *Lab Anim Res* **38**, 18 (2022).

445. Muschler, G. F., Raut, V. P., Patterson, T. E., Wenke, J. C. & Hollinger, J. O. The Design and Use of Animal Models for Translational Research in Bone Tissue Engineering and Regenerative Medicine. *Tissue Engineering Part B: Reviews* **16**, 123–145 (2010).

446. Pfeifer, G., Schlote, H. H. & von Kreybig, T. Clefts of the face in animal experiments. *J Maxillofac Surg* **2**, 230–238 (1974).

447. Sah, R. L. & Ratcliffe, A. Translational Models for Musculoskeletal Tissue Engineering and Regenerative Medicine. *Tissue Engineering Part B: Reviews* **16**, 1–3 (2010).

448. Webster, W. S. & Ritchie, H. E. Teratogenic effects of alcohol and isotretinoin on craniofacial development: an analysis of animal models. *J Craniofac Genet Dev Biol* **11**, 296–302 (1991).

449. Houdayer, C. & Bahuau, M. Orofacial cleft defects: inference from nature and nurture. *Ann Genet* **41**, 89–117 (1998).

450. Schutte, B. C. & Murray, J. C. The many faces and factors of orofacial clefts. *Hum Mol Genet* **8**, 1853–1859 (1999).

451. Yoshida, K. *et al.* Experimental study on cleft lip and/or palate: fetuses of A/J mice in uteri of F1 hybrid mothers using ovarian transplantation. *Cleft Palate Craniofac J* **33**, 291–296 (1996).

452. Lan, Y. & Jiang, R. Mouse models in palate development and orofacial cleft research: Understanding the crucial role and regulation of epithelial integrity in facial and palate morphogenesis. *Curr Top Dev Biol* **148**, 13–50 (2022).

453. Juriloff, D. M. & Harris, M. J. Mouse genetic models of cleft lip with or without cleft palate. *Birth Defects Res A Clin Mol Teratol* **82**, 63–77 (2008).

454. Juriloff, D. M., Harris, M. J. & Brown, C. J. Unravelling the complex genetics of cleft lip in the mouse model. *Mamm Genome* **12**, 426–435 (2001).

455. Jaruga, A., Ksiazkiewicz, J., Kuzniarz, K. & Tylzanowski, P. Genetique - Mice, zebrafish, chicken- lip + palate - Orofacial Cleft and Mandibular Prognathism-Human Genetics and Animal Models. *Int J Mol Sci* **23**, 953 (2022).

456. Gritli-Linde, A. The etiopathogenesis of cleft lip and cleft palate: usefulness and caveats of mouse models. *Curr Top Dev Biol* **84**, 37–138 (2008).

457. Gritli-Linde, A. The mouse as a developmental model for cleft lip and palate research. *Front Oral Biol* **16**, 32–51 (2012).

458. Ma, L., Shi, B. & Zheng, Q. Targeted mutations of genes reveal important roles in palatal development in mice. *Ann Plast Surg* **74**, 263–268 (2015).

459. Kousa, Y. A. & Schutte, B. C. Toward an orofacial gene regulatory network. *Dev Dyn* **245**, 220–232 (2016).

460. Li, K. *et al.* Application of zebrafish in the study of craniomaxillofacial developmental anomalies. *Birth Defects Research* **114**, 583–595 (2022).

461. Cheng, N. *et al.* Effects of Bisphosphonate Administration on Cleft Bone Graft in a Rat Model. *Cleft Palate Craniofac J* **54**, 687–698 (2017).

462. Wang, D.-Z. *et al.* A new approach to repairing cleft palate and acquired palatal defects with distraction osteogenesis. *Int J Oral Maxillofac Surg* **35**, 718–726 (2006).

463. Bardach, J., Kelly, K. M. & Salyer, K. E. The Effects of Lip Repair with and without Soft-Tissue Undermining and Delayed Palate Repair on Maxillary Growth: An Experimental Study in Beagles. *Plastic and Reconstructive Surgery* **94**, 343 (1994).

464. Paradas-Lara, I. *et al.* Maxillary growth in a congenital cleft palate canine model for surgical research. *Journal of cranio-maxillo-facial surgery : official publication of the European Association for Cranio-Maxillo-Facial Surgery* **42**, 13–21 (2014).

465. Natsir Kalla, D. S. *et al.* Stem Cell-Based Tissue Engineering for Cleft Defects: Systematic Review and Meta-Analysis. *Cleft Palate Craniofac J* 10556656231175278 (2023) doi:10.1177/10556656231175278.

466. Ozturk, S., Karagoz, H., Zor, F., Inangil, G. & Kara, K. Fetal Cleft Lip/Palate Surgery: End of a Dream? *Fetal Pediatr Pathol* **35**, 277–281 (2016).

467. Sun, X.-C. *et al.* Comparison of three surgical models of bone tissue defects in cleft palate in rabbits. *Int J Pediatr Otorhinolaryngol* **124**, 164–172 (2019).

468. Smith, S. C. & Monie, I. W. Normal and abnormal nasolabial morphogenesis in the rat. *Teratology* **2**, 1–11 (1969).

469. Barré-Sinoussi, F. & Montagutelli, X. Animal models are essential to biological research: issues and perspectives. *Future Sci OA* **1**, FSO63 (2015).

470. Li, Y. *et al.* Bone defect animal models for testing efficacy of bone substitute biomaterials. *J Orthop Translat* **3**, 95–104 (2015).

471. Aerssens, J., Boonen, S., Lowet, G. & Dequeker, J. Interspecies differences in bone composition, density, and quality: potential implications for in vivo bone research. *Endocrinology* **139**, 663–670 (1998).

472. Pearce, A. I., Richards, R. G., Milz, S., Schneider, E. & Pearce, S. G. Animal models for implant biomaterial research in bone: a review. *Eur Cell Mater* **13**, 1–10 (2007).

473. Checa, S., Prendergast, P. J. & Duda, G. N. Inter-species investigation of the mechano-regulation of bone healing: comparison of secondary bone healing in sheep and rat. *J Biomech* **44**, 1237–1245 (2011).

474. Taguchi, T. & Lopez, M. J. An overview of de novo bone generation in animal models. *Journal Orthopaedic Research* **39**, 7–21 (2021).

475. Siegel et Mooney - 1990 - Appropriate Animal Models for Craniofacial Biology.pdf.

476. Swindler, D. R. & Merrill, O. M. Spontaneous cleft lip and palate in a living nonhuman primate, Macaca mulatta. *Am J Phys Anthropol* **34**, 435–439 (1971).

477. Siebert, J. R., Williams, B., Collins, D., Winkler, L. A. & Swindler, D. R. Spontaneous cleft palate in a newborn gorilla (Gorilla gorilla gorilla). *Cleft Palate Craniofac J* **35**, 436–441 (1998).

478. Peterson, P. E. *et al.* Frequency of spontaneous congenital defects in rhesus and cynomolgus macaques. *J Med Primatol* **26**, 267–275 (1997).

479. Moura, E. & Pimpão, C. T. Cleft Lip and Palate in the Dog: Medical and Genetic Aspects. in *Designing Strategies for Cleft Lip and Palate Care* (ed. Almasri, M. A.) (InTech, 2017). doi:10.5772/67049.

480. Martínez-Álvarez, C. *et al.* Injection and adhesion palatoplasty: a preliminary study in a canine model. *Journal of Surgical Research* **183**, 654–662 (2013).

481. Nguyen, P. D. *et al.* Establishment of a Critical-Sized Alveolar Defect in the Rat: A Model for Human Gingivoperiosteoplasty: *Plastic and Reconstructive Surgery* **123**, 817–825 (2009).

482. Harvold, E. Cleft palate, an experiment. *Acta Odontol Scand* **9**, 84–87 (1950).

483. Molsted, K. Treatment Outcome in Cleft Lip and Palate: Issues and Perspectives. *Critical Reviews in Oral Biology & Medicine* **10**, 225–239 (1999).

484. Bardach, J. The Influence of Cleft Lip Repair on Facial Growth. *The Cleft Palate-Craniofacial Journal* **27**, 76–78 (1990).

485. Bardach, J. & Eisbach, K. J. The influence of primary unilateral cleft lip repair on facial growth. *Cleft Palate J* **14**, 88–97 (1977).

486. Bardach, J. & Kelly, K. M. The influence of lip repair with and without soft-tissue undermining on facial growth in beagles. *Plast Reconstr Surg* **82**, 747–759 (1988).

487. Bardach, J., Klausner, E. C. & Eisbach, K. J. The relationship between lip pressure and facial growth after cleft lip repair: an experimental study. *Cleft Palate J* **16**, 137–146 (1979).

488. Bardach, J., Mooney, M. & Bardach, E. The influence of two-flap palatoplasty on facial growth in beagles. *Plast Reconstr Surg* **69**, 927–939 (1982).

489. Bardach, J., Kelly, K. M. & Jakobsen, J. R. Simultaneous cleft lip and palate repair: an experimental study in beagles. *Plast Reconstr Surg* **82**, 31–41 (1988).

490. Bardach, J., Mooney, M. & Giedrojc-Juraha, Z. L. A comparative study of facial growth following cleft lip repair with or without soft-tissue undermining: an experimental study in rabbits. *Plast Reconstr Surg* **69**, 745–754 (1982).

491. Bardach, J., Roberts, D. M. & Klausner, E. C. Influence of Two-Flap Palatoplasty on Facial Growth in Rabbits. *The Cleft Palate Journal* **16**, 402–411 (1979).

492. Chierici, G., Harvold, E. P. & Dawson, W. J. Morphologic adaptations secondary to the production of experimental cleft palate in primates. *Cleft Palate J* **7**, 59–67 (1970).

493. Eisbach, K. J. & Bardach, J. Effect of lip closure on facial growth in the surgically induced cleft rabbit. *Otolaryngology* **86**, ORL-786-803 (1978).

494. Eppley, B. L. & Sadove, A. M. Effects of primary alveolar bone grafting on maxillofacial development in the rabbit. *Cleft Palate Craniofac J* **31**, 31–36 (1994).

495. Griffioen, F. M., Smit-Vis, J. H. & Urbanus, N. A. Facial growth in the rabbit after autologous grafting in unilateral clefts. *Cleft Palate J* **25**, 226–234 (1988).

496. Peralta, S., Fiani, N., Kan-Rohrer, K. H. & Verstraete, F. J. M. Morphological evaluation of clefts of the lip, palate, or both in dogs. *ajvr* **78**, 926–933 (2017).

497. Urbanus, N. A. The significance of skull growth studies for the treatment of cleft palate patients. *Acta Morphol Neerl Scand* **23**, 369–382 (1985).

498. Verwoerd, C. D., Urbanus, N. A. & Verwoerd-Verhoef, H. L. Growth mechanisms in skulls with facial clefts. Descriptive and experimental studies on the facial skeleton. *Acta Otolaryngol* **87**, 335–339 (1979).

499. Wijdeveld, M. G. M. M., Grupping, E. M., Kuijpers-Jagtman, A. M. & Maltha, J. C. Growth of the maxilla after soft tissue palatal surgery at different ages in beagle dogs: A longitudinal radiographic study. *Journal of Oral and Maxillofacial Surgery* **46**, 204–209 (1988).

500. Schmitz, J. P. & Hollinger, J. O. The critical size defect as an experimental model for craniomandibulofacial nonunions. *Clin Orthop Relat Res* 299–308 (1986).

501. El-Deeb, M., Horswell, B. & Waite, D. E. A primate model for producing experimental alveolar cleft defects. *J Oral Maxillofac Surg* **43**, 523–527 (1985).

502. Cullum, P. E., Frost, D. E., Newland, T. B., Keane, T. M. & Ehler, W. J. Evaluation of hydroxylapatite particles in repair of alveolar clefts in dogs. *J Oral Maxillofac Surg* **46**, 290–296 (1988).

503. Kuyl, M. H., Thierens, H., Dermaut, L. R. & De Ridder, L. A multidisciplinary approach to the healing of cranial and residual maxillary cleft defects by means of allogenous demineralized osseous implants and polylactic acid casts in dogs. *Cleft Palate Craniofac J* **36**, 207–216 (1999).

504. Möhlhenrich, S. C. *et al.* Ischial tuberosity: new donor site for bone grafts in animal cleft research. *Sci Rep* **10**, 20699 (2020).

505. Möhlhenrich, S. C. *et al.* Establishing a new alveolar cleft model in rats to investigate the influence of jaw reconstructions on orthodontic tooth movement. *Ann Anat* **236**, 151713 (2021).

506. Möhlhenrich, S. C. *et al.* Correlations between radiological and histological findings of bone remodelling and root resorption in a rodent cleft model. *Head Face Med* **18**, 33 (2022).

507. Kamal, M. *et al.* Volumetric comparison of autogenous bone and tissue-engineered bone replacement materials in alveolar cleft repair: a systematic review and meta-analysis. *Br J Oral Maxillofac Surg* **56**, 453–462 (2018).

508. Sun, J., Xu, Y. & Chen, Z. Establishment of a rat model for alveolar cleft with bone wax. *J Oral Maxillofac Surg* **73**, 733.e1–10 (2015).

509. Al Ruhaimi, K. A. Closure of palatal defects without a surgical flap: An experimental study in rabbits. *Journal of Oral and Maxillofacial Surgery* **59**, 1319–1325 (2001).

510. Matsui, K. *et al.* Bone regeneration by octacalcium phosphate collagen composites in a dog alveolar cleft model. *Int J Oral Maxillofac Surg* **39**, 1218–1225 (2010).

511. Matsui, A. *et al.* The regenerated bone quality by implantation of octacalcium phosphate collagen composites in a canine alveolar cleft model. *Cleft Palate Craniofac J* **51**, 420–430 (2014).

512. Leenstra, T. S., Kuijpers-Jagtman, A. M., Maltha, J. C. & Freihofer, H. P. Palatal surgery without denudation of bone favours dentoalveolar development in dogs. *Int J Oral Maxillofac Surg* **24**, 440–444 (1995).

513. Wijdeveld, M. G., Maltha, J. C., Grupping, E. M., De Jonge, J. & Kuijpers-Jagtman, A. M. A histological study of tissue response to simulated cleft palate surgery at different ages in beagle dogs. *Arch Oral Biol* **36**, 837–843 (1991).

514. Ramazanzadeh, B. *et al.* Are Mesenchymal Stem Cells Implanted in Lip Defect Capable of Returning Orbicularis Oris Muscle Function? *J Craniofac Surg* **26**, 1539–1543 (2015).

515. Takano-Yamamoto, T., Kawakami, M. & Sakuda, M. Defects of the rat premaxilla as a model of alveolar clefts for testing bone-inductive agents. *J Oral Maxillofac Surg* **51**, 887–891 (1993).

516. Kawata, T. *et al.* Transplantation of New Autologous Biomaterials into Jaw Cleft. *J Int Med Res* **29**, 287–291 (2001).

517. Kawata, T. *et al.* New biomaterials and methods for craniofacial bone defect: chondroid bone grafts in maxillary alveolar clefts. *J Craniofac Genet Dev Biol* **20**, 49–52 (2000).

518. Hong, C. *et al.* Local vs. systemic administration of bisphosphonates in rat cleft bone graft: A comparative study. *PLoS One* **13**, e0190901 (2018).

519. Raposo-Amaral, C. E. *et al.* Alveolar osseous defect in rat for cell therapy: preliminary report. *Acta Cir. Bras.* **25**, 313–317 (2010).

520. Bakshi, R. *et al.* Application of Hydroxycholesterols for Alveolar Cleft Osteoplasty in a Rodent Model. *Plast Reconstr Surg* **143**, 1385–1395 (2019).

521. Sahai, S. *et al.* Wharton's Jelly for Augmented Cleft Palate Repair in a Rat Critical-Size Alveolar Bone Defect Model. *Tissue Eng Part A* **26**, 591–601 (2020).

522. Putri, I. L. *et al.* Alveolar Repair Using Cancellous Bone and Beta Tricalcium Phosphate Seeded With Adipose-Derived Stem Cell. *Cleft Palate Craniofac J* **61**, 555–565 (2024).

523. Mostafa, N. Z. *et al.* Cleft palate reconstruction using collagen and nanofiber scaffold incorporating bone morphogenetic protein in rats. *Tissue Eng Part A* **21**, 85–95 (2015).

524. Jahanbin, A. *et al.* Success of Maxillary Alveolar Defect Repair in Rats Using Osteoblast-Differentiated Human Deciduous Dental Pulp Stem Cells. *J Oral Maxillofac Surg* **74**, 829.e1–9 (2016).

525. Li, W. *et al.* Polymer-integrated amnion scaffold significantly improves cleft palate repair. *Acta Biomater* **92**, 104–114 (2019).

526. Ito, M. *et al.* Rat Palatine Fissure: A Suitable Experimental Model for Evaluating Bone Regeneration. *Tissue Eng Part C Methods* **25**, 513–522 (2019).

527. Puumanen, K. *et al.* A novel bioabsorbable composite membrane of Polyactive® 70/30 and bioactive glass number 13-93 in repair of experimental maxillary alveolar cleft defects. *J Biomed Mater Res* **75B**, 25–33 (2005).

528. Menezes, J. M., Stutman, R. L., Murphy, P. S., Stephenson, L. L. & Zamboni, W. A. Distraction osteogenesis of the palate: an experimental model. *J Craniofac Surg* **20**, 1583–1590 (2009).

529. Liceras-Liceras, E. *et al.* Generation of a bioengineered autologous bone substitute for palate repair: an in vivo study in laboratory animals. *J Tissue Eng Regen Med* **11**, 1907–1914 (2017).

530. Bangun, K. *et al.* Bone Growth Capacity of Human Umbilical Cord Mesenchymal Stem Cells and BMP-2 Seeded Into Hydroxyapatite/Chitosan/Gelatin Scaffold in Alveolar Cleft Defects: An Experimental Study in Goat. *Cleft Palate Craniofac J* **58**, 707–717 (2021).

531. Chung, V. H.-Y. *et al.* Engineered autologous bone marrow mesenchymal stem cells: alternative to cleft alveolar bone graft surgery. *J Craniofac Surg* **23**, 1558–1563 (2012).

532. Hossain, M. Z., Kyomen, S. & Tanne, K. Biologic responses of autogenous bone and beta-tricalcium phosphate ceramics transplanted into bone defects to orthodontic forces. *Cleft Palate Craniofac J* **33**, 277–283 (1996).

533. Zhang, D. *et al.* Orthodontic tooth movement in alveolar cleft repaired with a tissue engineering bone: an experimental study in dogs. *Tissue Eng Part A* **17**, 1313–1325 (2011).

534. Huang, J. *et al.* Rapid maxillary expansion in alveolar cleft repaired with a tissue-engineered bone in a canine model. *J Mech Behav Biomed Mater* **48**, 86–99 (2015).

535. Linton, J. L., Sohn, B.-W., Yook, J.-I. & Le Geros, R. Z. Effects of calcium phosphate ceramic bone graft materials on permanent teeth eruption in beagles. *Cleft Palate Craniofac J* **39**, 197–207 (2002).

536. Kibe, T. *et al.* Evaluation of Eruption of Permanent Teeth in Beagle Dog Extraction Sites Filled with Carbonate Apatite. *Materials (Basel)* **16**, 7624 (2023).

537. Huang, D.-Y., Zhang, J.-B., Li, X. & Chen, S.-L. Treatment of alveolar cleft with distraction osteogenesis using anchorage with a tooth-microimplant joint in a dog model. *Br J Oral Maxillofac Surg* **50**, e104-108 (2012).

538. Kawamoto, T. *et al.* A histological study on experimental tooth movement into bone induced by recombinant human bone morphogenetic protein-2 in beagle dogs. *Cleft Palate Craniofac J* **39**, 439–448 (2002).

539. Kawamoto, T. *et al.* Experimental tooth movement into bone induced by recombinant human bone morphogenetic protein-2. *Cleft Palate Craniofac J* **40**, 538–543 (2003).

540. Bardach, J., Roberts, D. M., Yale, R., Rosewall, D. & Mooney, M. The influence of simultaneous cleft lip and palate repair on facial growth in rabbits. *Cleft Palate J* **17**, 309–318 (1980).

541. Kawata et al. - 2001 - Transplantation of New Autologous Biomaterials int.pdf.

542. Mostafa, N. Z., Doschak, M. R., Major, P. W. & Talwar, R. Reliable critical sized defect rodent model for cleft palate research. *J Craniomaxillofac Surg* **42**, 1840–1846 (2014).

543. Ophof, R., van der Loo, L. M. G. A., Maltha, J. C., Kuijpers-Jagtman, A.-M. & Von den Hoff, J. W. Dentoalveolar development in beagle dogs after palatal repair with a dermal substitute. *Am J Orthod Dentofacial Orthop* **138**, 58–66 (2010).

544. Zhang, D. *et al.* Repair of alveolar cleft bone defects in rabbits by active bone particles containing modified rhBMP-2. *Regen Med* **16**, 833–846 (2021).

545. Kirschner, R. E. *et al.* Repair of oronasal fistulae with acellular dermal matrices. *Plast Reconstr Surg* **118**, 1431–1440 (2006).

546. Kesting, M. R. *et al.* Repair of oronasal fistulas with human amniotic membrane in minipigs. *Br J Oral Maxillofac Surg* **48**, 131–135 (2010).

547. Ehler, W. J., Marx, R. E., Cissik, J. H. & Hubbard, G. B. Simulated nasoalveolar palatal defects: a canine model to study bone grafts. *J Invest Surg* **3**, 341–347 (1990).

548. Mayer, M., Hollinger, J., Ron, E. & Wozney, J. Maxillary alveolar cleft repair in dogs using recombinant human bone morphogenetic protein-2 and a polymer carrier. *Plast Reconstr Surg* **98**, 247–259 (1996).

549. el-Bokle, D., Smith, S. J., Germane, N. & Sharawy, M. New technique for creating permanent experimental alveolar clefts in a rabbit model. *Cleft Palate Craniofac J* **30**, 542–547 (1993).

550. Boyne, P. J. Use of Marrow-Cancellous Bone Grafts in Maxillary Alveolar and Palatal Clefts. *J Dent Res* **53**, 821–824 (1974).

551. Stelnicki, E. J. *et al.* A long-term, controlled-outcome analysis of in utero versus neonatal cleft lip repair using an ovine model. *Plast Reconstr Surg* **104**, 607–615 (1999).

552. Stelnicki, E. J. *et al.* Adverse outcomes following endoscopic repair of a fetal cleft lip using an ovine model. *Cleft Palate Craniofac J* **35**, 425–429 (1998).

553. Wenghoefer, M. H. O., Deprest, J., Goetz, W., Kuijpers-Jagtman, A. M. & Bergé, S. Prenatal cleft lip and maxillary alveolar defect repair in a 2-step fetal lamb model. *J Oral Maxillofac Surg* **65**, 2479–2486 (2007).

554. Zhou, X., Du, C. & Ma, L. Pig - Construction of a Pig Alveolar Cleft Model in Imitation of Cleft Lip and Palate Congenital Deformity. *Tissue Eng Part C Methods* **28**, 127–135 (2022).

555. Leitão, J. M., Pereira, L. A. V., Gonçalves, F. L. L., Schmidt, A. F. & Sbragia, L. The ideal timing for experimental cleft lip creation. *Cleft Palate Craniofac J* **48**, 38–43 (2011).

556. Yan, Y. *et al.* Identification of differentially expressed proteins involved in fetal scarless wound healing using a rat model of cleft lip. *Mol Med Rep* **24**, 596 (2021).

557. Oberg, K. C. *et al.* Intrauterine repair of surgically created defects in mice (lip incision model) with a microclip: preamble to endoscopic intrauterine surgery. *Cleft Palate Craniofac J* **32**, 129–137 (1995).

558. Salazar, A. Intrauterine repair of a lesion resembling cleft lip and its effect on maternal behavior in rats. *Cleft Palate J* **25**, 38–42 (1988).

559. Oberg, K. C. *et al.* Endoscopic intrauterine surgery in primates: overcoming technical obstacles. *Surg Endosc* **13**, 420–426 (1999).

560. Hallock - 1985 - In utero cleft lip repair in AJ mice.pdf.

561. Schardein, J. L., Petrere, J. A., Hentz, D. L., Camp, R. D. & Kurtz, S. M. Cannibalistic traits observed in rats treated with a teratogen. *Lab Anim* **12**, 81–83 (1978).

562. Stern, M., Schmidt, B., Dodson, T. B., Stern, R. & Kaban, L. B. Fetal cleft lip repair in rabbits: histology and role of hyaluronic acid. *J Oral Maxillofac Surg* **50**, 263–268; discussion 269 (1992).

563. Longaker, M. T., Dodson, T. B. & Kaban, L. B. A rabbit model for fetal cleft lip repair. *J Oral Maxillofac Surg* **48**, 714–719 (1990).

564. Longaker, M. T. *et al.* A model for fetal cleft lip repair in lambs. *Plast Reconstr Surg* **90**, 750–756 (1992).

565. Canady, J. W., Landas, S. K., Morris, H. & Thompson, S. A. In utero cleft palate repair in the ovine model. *Cleft Palate Craniofac J* **31**, 37–44 (1994).

566. Papadopulos, N. A. *et al.* Intrauterine autogenous foetal bone transplantation for the repair of cleft-like defects in the mid-gestational sheep model. *J Craniomaxillofac Surg* **32**, 199–210 (2004).

567. Papadopulos, N. A. *et al.* [Experimental endoscopic intrauterine surgery for craniofacial malformations such as the cleft lip and palate]. *Mund Kiefer Gesichtschir* **7**, 70–75 (2003).

568. Leitão et al. - 2011 - The ideal timing for experimental cleft lip creati.pdf.

569. Mehrara, B. J. *et al.* A rat model of gingivoperiosteoplasty. *J Craniofac Surg* **11**, 54–58 (2000).

570. Matzen, M., Kostopoulos, L. & Karring, T. Healing of osseous submucous cleft palates with guided bone regeneration. *Scand J Plast Reconstr Surg Hand Surg* **30**, 161–167 (1996).

571. Ballestas, S. A. *et al.* Improving hard palate wound healing using immune modulatory autotherapies. *Acta Biomater* **91**, 209–219 (2019).

572. Barutca, S. A., Aksan, T., Usçetin, I., Sahin, D. & Akan, M. Effects of palatine bone denudation repair with periosteal graft on maxillary growth: an experimental study in rats. *J Craniomaxillofac Surg* **42**, e1-7 (2014).

573. Tsuno, H. *et al.* Use of hyperdry amniotic membrane in operations for cleft palate: a study in rats. *Br J Oral Maxillofac Surg* **53**, 358–363 (2015).

574. Jordan, R. L., Wilson, J. G. & Schumacher, H. J. Embryotoxicity of the folate antagonist methotrexate in rats and rabbits. *Teratology* **15**, 73–79 (1977).

575. Bordet, G. [Experimental induction of cleft palate in embryos of the Bourgogne fawn rabbit]. *Orthod Fr* **49**, 459–469 (1978).

576. DiGiacomo, R. F., Deeb, B. J. & Anderson, R. J. Hypervitaminosis A and reproductive disorders in rabbits. *Lab Anim Sci* **42**, 250–254 (1992).

577. Geelen, J. A. Hypervitaminosis A induced teratogenesis. *CRC Crit Rev Toxicol* **6**, 351–375 (1979).

578. Uludag, S. *et al.* Multiple fetal anomalies in association with topiramate and oxcarbezepine treatment. *Fetal Pediatr Pathol* **31**, 154–158 (2012).

579. Andrew, F. D. & Staples, R. E. Prenatal toxicity of medroxyprogesterone acetate in rabbits, rats, and mice. *Teratology* **15**, 25–32 (1977).

580. Ujházy, E. *et al.* Teratogenicity of cyclophosphamide in New Zealand white rabbits. *Neoplasma* **40**, 45–49 (1993).

581. Lorente, C. A. & Miller, S. A. Vitamin A induction of cleft palate. *Cleft Palate J* **15**, 378–385 (1978).

582. Goljan, K. R. Induction of cleft palate by means of internal radiation. *J Dent Res* **47**, 500 (1968).

583. Liu, H. *et al.* A new congenital cleft palate New Zealand rabbit model for surgical research. *Sci Rep* **11**, 3865 (2021).

584. Schultz, R. C. Surgically produced cleft palates in rabbits. A study of resulting middle ear infections. *Plast Reconstr Surg* **33**, 120–131 (1964).

585. Papathanasiou, E., Trotman, C. A., Beale, C., Van Dyke, T. E. & Scott, A. R. A Novel Animal Model for Simulating Scarring After Cleft Lip Repair. *Facial Plast Surg Aesthet Med* **24**, 66–68 (2022).

586. Papathanasiou, E. *et al.* Specialized Pro-Resolving Mediators Reduce Scarring After Cleft Lip Repair. *Front Immunol* **13**, 871200 (2022).

587. Zhang, D.-Z., Liu, F., Xiao, W.-L. & Cong, W.-W. Longitudinal Study of Scar Hyperplasia Formation Following Cleft Lip Wound Healing. *J Craniofac Surg* **29**, e211–e215 (2018).

588. Puumanen et al. - 2005 - A novel bioabsorbable composite membrane of Polyac.pdf.

589. Hassan, A. H. *et al.* Controlled release of injectable liposomal in situ gel loaded with recombinant human bone morphogenetic protein-2 for the repair of alveolar bone clefts in rabbits. *J Liposome Res* **26**, 148–155 (2016).

590. Sun, X.-C. *et al.* Repair of alveolar cleft bone defects by bone collagen particles combined with human umbilical cord mesenchymal stem cells in rabbit. *Biomed Eng Online* **19**, 62 (2020).

591. Mooney, M. P., Siegel, M. I., Hurwitz, D. J. & Edington, H. Pharmacologic Manipulation of Postoperative Labial Wound Contraction and Midfacial Growth in Rabbits: *Plastic and Reconstructive Surgery* **88**, 121–128 (1991).

592. Martín-Piedra, M. A. *et al.* Development of a multilayered palate substitute in rabbits: a histochemical ex vivo and in vivo analysis. *Histochem Cell Biol* **147**, 377–388 (2017).

593. Dodson, T. B., Schmidt, B., Longaker, M. T. & Kaban, L. B. Fetal cleft lip repair in rabbits: postnatal facial growth after repair. *J Oral Maxillofac Surg* **49**, 603–611 (1991).

594. Stern, M. *et al.* Fetal cleft lip repair in lambs: histologic characteristics of the healing wound. *Int J Oral Maxillofac Surg* **22**, 371–374 (1993).

595. Binns, W., Keeler, R. F. & Balls, L. D. Congenital deformities in lambs, calves, and goats resulting from maternal ingestion of Veratrum californicum: hare lip, cleft palate, ataxia, and hypoplasia of metacarpal and metatarsal bones. *Clin Toxicol* **5**, 245–261 (1972).

596. Weinzweig, J. *et al.* The fetal cleft palate: I. Characterization of a congenital model. *Plast Reconstr Surg* **103**, 419–428 (1999).

597. Weinzweig, J., Panter, K., Spangenberger, A. & Edstrom, L. E. Toward an understanding of the cleft palate anomaly using a congenital model. *Med Health R I* **84**, 128–131 (2001).

598. Papadopoulos, M. A. *et al.* Three-dimensional cephalometric evaluation of maxillary growth following in utero repair of cleft lip and alveolar-like defects in the mid-gestational sheep model. *Fetal Diagn Ther* **21**, 105–114 (2006).

599. Grahofer, A. *et al.* Chromosomal imbalance in pigs showing a syndromic form of cleft palate. *BMC Genomics* **20**, 349 (2019).

600. Ducos, A. *et al.* Cleft palate associated with an unbalanced karyotype in piglets sired by a heterozygous carrier boar with a balanced constitutional reciprocal translocation. *Vet Rec* **154**, 659–661 (2004).

601. Villagómez, D. A., Gustavsson, I., Jönsson, L. & Plöen, L. Reciprocal chromosome translocation, rcp(7;17)(q26;q11), in a boar giving reduced litter size and increased rate of piglets dying in the early life. *Hereditas* **122**, 257–267 (1995).

602. Rodríguez, A. *et al.* Reproductive consequences of a reciprocal chromosomal translocation in two Duroc boars used to provide semen for artificial insemination. *Theriogenology* **74**, 67–74 (2010).

603. Putnová, I. *et al.* Comparative morphology of normal and cleft minipigs demonstrates dual origin of incisors. *Arch Oral Biol* **56**, 1624–1634 (2011).

604. Keeler, R. F., Crowe, M. W. & Lambert, E. A. Teratogenicity in swine of the tobacco alkaloid anabasine isolated from Nicotiana glauca. *Teratology* **30**, 61–69 (1984).

605. Hayama, T. & Kokue, E. Use of the Goettingen miniature pig for studying pyrimethamine teratogenesis. *Crit Rev Toxicol* **14**, 403–421 (1985).

606. Misawa, J. *et al.* Teratogenic activity of pyrimethamine in Göttingen minipig. *Toxicol Lett* **10**, 51–54 (1982).

607. Panter, K. E., Keeler, R. F. & Buck, W. B. Induction of cleft palate in newborn pigs by maternal ingestion of poison hemlock (Conium maculatum). *Am J Vet Res* **46**, 1368–1371 (1985).

608. Lutz, R. *et al.* An ex vivo model for education and training of bilateral cleft lip surgery. *BMC Med Educ* **23**, 582 (2023).

609. Elayah, S. A. *et al.* Two cleft palate simulators of Furlow double-opposing Z- palatoplasty: a comparative study. *BMC Surg* **23**, 302 (2023).

610. Liu, S. *et al.* The Influence of the First-Stage DO Treatment of Palate Defect on Growth of Maxilla. *J Craniofac Surg* **30**, 1303–1307 (2019).

611. Rohleder, N. H. *et al.* Repair of oronasal fistulae by interposition of multilayered amniotic membrane allograft. *Plast Reconstr Surg* **132**, 172–181 (2013).

612. Freng, A. & Voss, R. Compensatory growth of the dental arches in hypoplasia of the maxillary base. A biometrical analysis in the domestic cat. *Scand J Plast Reconstr Surg* **16**, 225–231 (1982).

613. Han, W. *et al.* Effect of Dissection and Reconstruction of Palatal Muscles on Morphological Features and Ultrastructure of the Oral Musculature in Cats. *Biomed Res Int* **2016**, 6807678 (2016).

614. Cooper, H. K. & Mattern, G. W. Genetic studies of cleft lip and palate in dogs. *Birth Defects Orig Artic Ser* **7**, 98–100 (1971).

615. Dumon, C. Pathologie néonatale du chiot. *EMC - Vétérinaire* **2**, 30–53 (2005).

616. Nemec, A., Daniaux, L., Johnson, E., Peralta, S. & Verstraete, F. J. M. Craniomaxillofacial Abnormalities in Dogs With Congenital Palatal Defects: Computed Tomographic Findings. *Veterinary Surgery* **44**, 417–422 (2015).

617. Fiani, N., Verstraete, F. J. M. & Arzi, B. Reconstruction of Congenital Nose, Cleft Primary Palate, and Lip Disorders. *The Veterinary clinics of North America. Small animal practice* **46**, 663–675 (2016).

618. Natsume, N., Miyajima, K., Kinoshita, H. & Kawai, T. Incidence of cleft lip and palate in beagles. *Plast Reconstr Surg* **93**, 439 (1994).

619. Roman, N., Carney, P. C., Fiani, N. & Peralta, S. Incidence patterns of orofacial clefts in purebred dogs. *PLoS One* **14**, e0224574 (2019).

620. Kemp, C. *et al.* Cleft lip and/or palate with monogenic autosomal recessive transmission in Pyrenees shepherd dogs. *The Cleft palate-craniofacial journal : official publication of the American Cleft Palate-Craniofacial Association* **46**, 81–88 (2009).

621. Wolf, Z. T. *et al.* Genome-wide association studies in dogs and humans identify ADAMTS20 as a risk variant for cleft lip and palate. *PLoS genetics* **11**, (2015).

622. Wolf, Z. T. *et al.* A LINE-1 insertion in DLX6 is responsible for cleft palate and mandibular abnormalities in a canine model of Pierre Robin sequence. *PLoS Genet* **10**, e1004257 (2014).

623. Ruszkowski, J. J. *et al.* Cleft Lip and Palate in Four Full-Sib Puppies from a Single Litter of Staffordshire Bull Terrier Dogs: An Anatomical and Genetic Study. *Animals (Basel)* **13**, 2749 (2023).

624. Moura, E. & Pimpão, C. T. A numerical classification system for cleft lip and palate in the dog: A classification for dog oral clefts. *J Small Anim Pract* **58**, 610–614 (2017).

625. Pankowski, F. *et al.* Computed tomographic evaluation of cleft palate in one-day-old puppies. *BMC Veterinary Research* **14**, (2018).

626. Senders, C. W., Eisele, P., Freeman, L. E. & Sponenberg, D. P. Observations about the normal and abnormal embryogenesis of the canine lip and palate. *J Craniofac Genet Dev Biol Suppl* **2**, 241–248 (1986).

627. Freiberger, K. *et al.* Secondary Palate Development in the Dog (Canis lupus familiaris). *Cleft Palate Craniofac J* **58**, 230–236 (2021).

628. Rawlinson, J. E. & Reiter, A. M. Repair of a gingival cleft associated with a maxillary canine tooth in a dog. *J Vet Dent* **22**, 234–242 (2005).

629. Peralta, S., Nemec, A., Fiani, N. & Verstraete, F. J. M. Staged double-layer closure of palatal defects in 6 dogs. *Veterinary surgery : VS* **44**, 423–431 (2015).

630. Peralta, S., Campbell, R. D., Fiani, N., Kan-Rohrer, K. H. & Verstraete, F. J. M. Outcomes of surgical repair of congenital palatal defects in dogs. *Journal of the American Veterinary Medical Association* **253**, 1445–1451 (2018).

631. Pavletic, M. M. Surgical closure of cleft palate defects in dogs using a modification of the traditional von Langenbeck technique: 12 cases (2015-2022). *J Am Vet Med Assoc* **261**, 526–535 (2023).

632. Dall'Olio, A. *et al.* Utilization of a Decellularized Skin Scaffold for Repair of a Cleft Palate in a Dog: A Case Report. *J Vet Dent* 8987564231197146 (2023) doi:10.1177/08987564231197146.

633. Castejón-González, A. C. & Reiter, A. M. Surgical treatment for cleft palate in dogs yields excellent outcomes despite high rates of oronasal fistula formation: a narrative review. *J Am Vet Med Assoc* **261**, S34–S43 (2023).

634. Castejón-González, A. C. & Reiter, A. M. Use of a barrier membrane to repair congenital hard palate defects and to close oronasal fistulae remaining after cleft palate repair: seven dogs (2019-2022). *J Am Vet Med Assoc* **262**, 1–10 (2024).

635. Chen, J. C., Winn, S. R., Gong, X. & Ozaki, W. H. rhBMP-4 Gene Therapy in a Juvenile Canine Alveolar Defect Model: *Plastic and Reconstructive Surgery* **120**, 1503–1509 (2007).

636. Yao, J., Chen, H., Gao, Q. & Liang, Z. Evaluation of osteoinductive calcium phosphate ceramics repairing alveolar cleft defects in dog model. *Biomed Mater Eng* **29**, 229–240 (2018).

637. Atherton, J. D. Observations on the growth of the premaxilla and maxilla of the dog when affected by a unilateral cleft. An experiment in bone growth. *Dent Pract Dent Rec* **19**, 351–364 (1969).

638. Ayvazyan, A. *et al.* Collagen-gelatin scaffold impregnated with bFGF accelerates palatal wound healing of palatal mucosa in dogs. *J Surg Res* **171**, e247-257 (2011).

639. Ophof et al. - 2010 - Dentoalveolar development in beagle dogs after pal.pdf.

640. Goldschmidt, B. *et al.* Cleft lip and palate associated with other malformations in a neotropical primate (Saimiri ustus). *J Am Assoc Lab Anim Sci* **49**, 357–360 (2010).

641. Hoopes, C. W. & Jerome, C. P. Oral-facial clefts and associated malformations in the squirrel monkey (Saimiri sciureus). *J Med Primatol* **16**, 203–209 (1987).

642. Pugsley, S. L. Congenital malformations in a common marmoset (Callithrix jacchus) similar to human 13-trisomy syndrome. *Lab Anim* **19**, 123–124 (1985).

643. Krief, S. *et al.* Agricultural expansion as risk to endangered wildlife: Pesticide exposure in wild chimpanzees and baboons displaying facial dysplasia. *Sci Total Environ* **598**, 647–656 (2017).

644. Krief, S. *et al.* Two Cases of Cleft Lip and Other Congenital Anomalies in Wild Chimpanzees Living in Kibale National Park, Uganda. *Cleft Palate Craniofac J* **52**, 743–750 (2015).

645. Benirschke, K., Kumamoto, A. T. & Bogart, M. H. Congenital anomalies in Lemur variegatus. *J Med Primatol* **10**, 38–45 (1981).

646. Fox, B., Owston, M. A., Kumar, S. & Dick, E. J. Congenital anomalies in the baboon (Papio spp.). *J Med Primatol* **40**, 357–363 (2011).

647. Hill, W. C. & Sabater Pi, J. Notes on two anomalies in mandrills (Mandrillus sphinx Linn.). *Folia Primatol (Basel)* **12**, 290–295 (1970).

648. Mcclure, H. M., Wilk, A. L., Horigan, E. A. & Pratt, R. M. Induction of craniofacial malformations in rhesus monkeys (Macaca mulatta) with cyclophosphamide. *Cleft Palate J* **16**, 248–256 (1979).

649. Wei, X. *et al.* The origin and development of the upper lateral incisor and premaxilla in normal and cleft lip/palate monkeys induced with cyclophosphamide. *Cleft Palate Craniofac J* **37**, 571–583 (2000).

650. Doyle, W. J. *et al.* Nonhuman primate model of cleft palate and its implications for middle ear pathology. *Ann Otol Rhinol Laryngol Suppl* **89**, 41–46 (1980).

651. Ishii, Y. [Experimental study of secondary bone graft of alveolar clefts using bone morphogenetic protein (BMP)]. *Kokubyo Gakkai Zasshi* **68**, 111–124 (2001).

652. National Research Council (US) Committee on Scientific Issues in the Endangered Species Act. *Science and the Endangered Species Act*. (National Academies Press (US), Washington (DC), 1995).

653. McGeady, T. A. *Veterinary Embryology*. (John Wiley & Sons Inc, Chichester, West Sussex ; Ames, Iowa, 2017).

654. Barone, R. *Anatomie comparée des mammifères domestiques*. (Vigot frères, Paris, 1986).

655. Rinkoff, S. & Adlard, R. E. Embryology, Craniofacial Growth, And Development. in *StatPearls* (StatPearls Publishing, Treasure Island (FL), 2025).

656. Worley, M. L., Patel, K. G. & Kilpatrick, L. A. Cleft Lip and Palate. *Clin Perinatol* **45**, 661–678 (2018).

657. Moura, E., Cirio, S. M. & Pimpão, C. T. Nonsyndromic cleft lip and palate in boxer dogs: evidence of monogenic autosomal recessive inheritance. *The Cleft palate-craniofacial journal : official publication of the American Cleft Palate-Craniofacial Association* **49**, 759–760 (2012).

658. Couly, G. *Développement céphalique: Embryologie - Croissance - Pathologie*. (Cahiers de prothèses éditions, 1991).

659. Micheau, A. e-Anatomy-IMAIOS. IMAIOS (2008).

660. Grandage, J. & Richardson, K. C. Functional anatomy of the respiratory system. in *Textbook of Small Animal Surgery* (eds Slatter, D. H. & Slatter, D. H.) 692–708 (W.B. Saunders Co., 1993).

661. Evans, H. E., De Lahunta, A. & Miller, M. E. *Miller's Anatomy of the Dog*. (Elsevier Saunders, St. Louis, Mo, 2013).

662. Micheau, A. & Hoa, D. vet-Anatomy - IMAIOS. IMAIOS (2016).

663. Watanabe, K. & Saga, T. Anatomy and Variations of the Lip. in *Anatomical Variations in Clinical Dentistry* (eds Iwanaga, J. & Tubbs, R. S.) 177–184 (Springer International Publishing, Cham, 2019). doi:10.1007/978-3-319-97961-8_17.

664. Gray, H., Gray, H. & Lewis, W. H. *Anatomy of the Human Body*. (Lea & Febiger, Philadelphia, 1918). doi:10.5962/bhl.title.20311.

665. Celio, M., Adé-Damilano, M. & Bourquard, E. Embryogénèse | embryology.ch. https://embryology.ch/fr/embryogenese/.

666. Richtsmeier, J. T., Sack, G. H., Grausz, H. M. & Cork, L. C. Cleft palate with autosomal recessive transmission in Brittany spaniels. *The Cleft palate-craniofacial journal : official publication of the American Cleft Palate-Craniofacial Association* **31**, 364–371 (1994).

667. Elwood, J. M. & Colquhoun, T. A. Observations on the prevention of cleft palate in dogs by folic acid and potential relevance to humans. *N Z Vet J* **45**, 254–256 (1997).

668. Kaplan, J. L., Gunther-Harrington, C. T., Sutton, J. S. & Stern, J. A. Multiple midline defects identified in a litter of golden retrievers following gestational administration of prednisone and doxycycline: a case series. *BMC Vet Res* **14**, 86 (2018).

669. Robertson, R. T., Allen, H. L. & Bokelman, D. L. Aspirin: teratogenic evaluation in the dog. *Teratology* **20**, 313–320 (1979).

670. Monck, S. L., Mathews, K. G., Lascelles, B. D. X., Love, K. & Lewis, S. M. Conservative management of canine cleft palate can be a viable treatment option: 65 cases (2006-2023). *J Am Vet Med Assoc* **263**, 1–10 (2025).

671. Nobre Pacifico Pereira, K. H. *et al.* Incidence of congenital malformations and impact on the mortality of neonatal canines. *Theriogenology* **140**, 52–57 (2019).

672. Davidson, A. P., Gregory, C. & Dedrick, P. Successful management permitting delayed operative revision of cleft palate in a labrador retriever. *Vet Clin North Am Small Anim Pract* **44**, 325–329 (2014).

673. Meler, E., Dunn, M. & Lecuyer, M. A retrospective study of canine persistent nasal disease: 80 cases (1998-2003). *Can Vet J* **49**, 71–76 (2008).

674. Gregory, S. P. Middle ear disease associated with congenital palatine defects in seven dogs and one cat. *J Small Anim Pract* **41**, 398–401 (2000).

675. White, R. N., Hawkins, H. L., Alemi, V. P. & Warner, C. Soft palate hypoplasia and concurrent middle ear pathology in six dogs. *J Small Anim Pract* **50**, 364–372 (2009).

676. Xavier, G. M. *et al.* Clinical Approach to Cleft Lip and Palate with or Without Surgical Correction in Ten Brachycephalic Puppies. *Veterinary Sciences* **12**, 474 (2025).

677. Conze, T., Ritz, I., Hospes, R. & Wehrend, A. Management of Cleft Palate in Puppies Using A Temporary Prosthesis: A Report of Three Cases. *Vet Sci* **5**, 61 (2018).

678. Martínez-Sanz, E. *et al.* A new technique for feeding dogs with a congenital cleft palate for surgical research. *Lab Anim* **45**, 70–80 (2011).

679. Waldron, D. R. & Martin, R. A. Cleft palate repair. *Probl Vet Med* **3**, 142–152 (1991).

680. Bardach, J. Lip repair and facial growth in beagles. *Plastic and Reconstructive Surgery* **83**, 1079 (1989).

681. Calnan, J. The comparative anatomy of cleft lip and palate. I. Classification of cleft lip and palate in dogs. *British journal of plastic surgery* **14**, 180–184 (1961).

682. Kremenak, C. R. & Russell, L. S. Relationship of jaw size to amount of maxillary growth inhibition induced by palatal surgery in beagles. *J Dent Res* **49**, 1173 (1970).

683. Liu, A. & Huang, J. Mechanical Tension-Stress in Alveolar Cleft Repaired With Autogenous Bone in Canine Models. *The Cleft Palate Craniofacial Journal* **59**, 442–452 (2022).

684. Pinto, V., Piccin, O. & Morselli, P. G. Objective Assessment of the Unilateral Cleft Lip Nasal Deformity Using Three-Dimensional Stereophotogrammetry: Severity and Outcome. *Plast Reconstr Surg* **142**, 420e–421e (2018).

685. Vyas, T. *et al.* Cleft of lip and palate: A review. *J Family Med Prim Care* **9**, 2621–2625 (2020).

686. Dentino, K. M., Sierra-Vasquez, D. & Padwa, B. L. Inferior Turbinate Asymmetry Is a Feature of the Unilateral Complete Cleft Lip and Palate Nasal Deformity. *J Oral Maxillofac Surg* **74**, 797–803 (2016).

687. Aknin, J.-J. Le point sur les fentes labio-alvéolo-palatines. *Rev. Orthop. Dento-Faciale* **42**, 391–402 (2008).

688. Eichhorn, W. *et al.* Influence of lip closure on alveolar cleft width in patients with cleft lip and palate. *Head Face Med* **7**, 3 (2011).

689. Nazarian Mobin, S. S. *et al.* Is Presurgical Nasoalveolar Molding Therapy More Effective in Unilateral or Bilateral Cleft Lip–Cleft Palate Patients?: *Plastic and Reconstructive Surgery* **127**, 1263–1269 (2011).

690. Lasota, A. Dental abnormalities in children with cleft lip with or without cleft palate. *J Pre Clin Clin Res.* **15**, 46–49 (2021).

691. Bøhn, A. Anomalies of the lateral incisor in cases of harelip and cleft palate. *Acta Odontol Scand* **9**, 41–59 (1950).

692. Ertaş, Ü. & Ataol, M. Evaluation of Nasal Airway Volume of Operated Unilateral Cleft Lip and Palate Patients Compared With Skeletal Class III Individuals. *The Cleft Palate Craniofacial Journal* **56**, 15–20 (2019).

693. Kuijpers, M. A. R., Chiu, Y.-T., Nada, R. M., Carels, C. E. L. & Fudalej, P. S. Three-dimensional Imaging Methods for Quantitative Analysis of Facial Soft Tissues and Skeletal Morphology in Patients with Orofacial Clefts: A Systematic Review. *PLoS ONE* **9**, e93442 (2014).

694. Miles, S. & Schwarz, T. Canine nasal septum deviation can be a normal variation and correlates with increasing skull indices. *Vet Radiology Ultrasound* **61**, 279–284 (2020).

695. Krainer, D. & Dupré, G. Influence of computed tomographic dimensions of the nasopharynx on middle ear effusion and inflammation in pugs and French bulldogs with brachycephalic airway syndrome. *Veterinary Surgery* **50**, 517–526 (2021).

696. Lodato, D. L. & Hedlund, C. S. Brachycephalic airway syndrome: management. *Compend Contin Educ Vet* **34**, E4 (2012).

697. Starbuck, J. M. *et al.* Nasal airway and septal variation in unilateral and bilateral cleft lip and palate. *Clin Anat* **27**, 999–1008 (2014).

698. Starbuck, J. M., Ghoneima, A. & Kula, K. Bilateral cleft lip and palate: A morphometric analysis of facial skeletal form using cone beam computed tomography. *Clinical Anatomy* **28**, 584–592 (2015).

699. Milne, E. *et al.* Cytological and microbiological characteristics of middle ear effusions in brachycephalic dogs. *J Vet Intern Med* **34**, 1454–1463 (2020).

700. Schuenemann, R., Kamradt, A., Truar, K. & Oechtering, G. Prevalence and characterization of middle ear effusion in 55 brachycephalic dogs. *Tierarztl Prax Ausg K Kleintiere Heimtiere* **50**, 329–336 (2022).

701. Pavletic, M. M. Surgical closure of cleft palate defects in dogs using a modification of the traditional von Langenbeck technique: 12 cases (2015–2022). *javma* **261**, 526–535 (2023).

702. Radlinsky, M. G. Surgery of the digestive system. in *Small Animal Surgery* 398–404 (Elsevier Mosby, St. Louis, Mo, 2013).

703. Pavletic, M. M. Plate 79: Cleft Lip Repair (Primary Cleft, Cheiloschisis, Harelip). in *Atlas of Small Animal Wound Management and Reconstructive Surgery* 470–471 (2010).

704. Pope, E. R. & Constantinescu, G. M. 14: Oral cavity. in *Current Techniques in Small Animal Surgery* 195–201 (2014).

705. Nelson, A. W. Cleft palate. in *Textbook of Small Animal Surgery - Slatter* vol. 1 815–818 (2003).

706. Reiter, A. M. & Holt, D. E. Chapter 100: Palate. in *Veterinary Surgery, small animal* vol. 2 1935–1946 (2018).

707. Talmant, J.-C. & Talmant, J.-C. Rhinoplastie de fente primaire et secondaire. *Annales de Chirurgie Plastique Esthétique* **59**, 555–584 (2014).

708. Harvey, C. Palate defects in dogs and cats. *Comp Contin Educ Pract Vet* **9**, (1987).

709. Nguyen, D. C., Myint, J. A. & Lin, A. Y. The Role of Postoperative Nasal Stents in Cleft Rhinoplasty: A Systematic Review. *Cleft Palate Craniofac J* **61**, 1941–1950 (2024).

710. Boeffard, C. *et al.* Implementation of a program to strengthen oral hygiene in patient with cleft deformities: a prospective randomized controlled clinical trial. *Trials* **26**, 14 (2025).

711. Waite, P. D. & Waite, D. E. Bone grafting for the alveolar cleft defect. *Semin Orthod* **2**, 192–196 (1996).

712. Drilleaud, A. *et al.* Surgical Repositioning of the Premaxilla: Incidence, Indications and Growth Study About a 189 Bilateral Cleft Lip ± Palate Population. *Cleft Palate Craniofac J* **60**, 159–167 (2023).

713. Smith, D. M. & Losee, J. E. Cleft palate repair. *Clin Plast Surg* **41**, 189–210 (2014).

714. Santiago, P. E., Schuster, L. A. & Levy-Bercowski, D. Management of the alveolar cleft. *Clin Plast Surg* **41**, 219–232 (2014).

715. Schmidt, A. H. Autologous bone graft: Is it still the gold standard? *Injury* **52 Suppl 2**, S18–S22 (2021).

716. Feng, P. *et al.* Structural and Functional Adaptive Artificial Bone: Materials, Fabrications, and Properties. *Advanced Functional Materials* **33**, 2214726 (2023).

717. Raposo-Amaral, C. E. *et al.* Is bone transplantation the gold standard for repair of alveolar bone defects? *J Tissue Eng* **5**, 2041731413519352 (2014).

718. Wu, C. *et al.* Grafting materials for alveolar cleft reconstruction: a systematic review and best-evidence synthesis. *Int J Oral Maxillofac Surg* **47**, 345–356 (2018).

719. Manzini, B. M., Machado, L. M. R., Noritomi, P. Y. & DA Silva, J. V. L. Advances in Bone tissue engineering: A fundamental review. *J Biosci* **46**, 17 (2021).

720. Germaini, M.-M. *et al.* Additive manufacturing of biomaterials for bone tissue engineering – A critical review of the state of the art and new concepts. *Progress in Materials Science* **130**, 100963 (2022).

721. Precious, D. S. Primary bilateral cleft lip/nose repair using the 'Delaire' technique. *Atlas Oral Maxillofac Surg Clin North Am* **17**, 137–146 (2009).

722. Touya, N. *et al.* Multiparametric influence of 3D-printed organo-mineral scaffolds on bone regeneration. *Sci Rep* **14**, 20848 (2024).

723. Al-Rawee, R. Y., Tawfeeq, B. A.-G., Hamodat, A. M. & Tawfek, Z. S. Consequence of Synthetic Bone Substitute Used for Alveolar Cleft Graft Reconstruction (Preliminary Clinical Study). *Arch Plast Surg* **50**, 478–487 (2023).

724. Putri, I. L., Fabian, P. & Wungu, C. D. K. A meta-analysis of alveolar bone grafting using bone substitutes in cleft lip and palate patients. *Tzu Chi Medical Journal* **36**, 53–58 (2024).

725. Corre, P. *et al.* Determining a clinically relevant strategy for bone tissue engineering: an 'all-in-one' study in nude mice. *PLoS One* **8**, e81599 (2013).

726. Corre, P. *et al.* Direct comparison of current cell-based and cell-free approaches towards the repair of craniofacial bone defects - A preclinical study. *Acta Biomater* **26**, 306–317 (2015).

727. Feinberg, S. E., Weisbrode, S. E. & Heintschel, G. Radiographic and histological analysis of tooth eruption through calcium phosphate ceramics in the cat. *Archives of Oral Biology* **34**, 975–984 (1989).

728. Barba, A. *et al.* Osteogenesis by foamed and 3D-printed nanostructured calcium phosphate scaffolds: Effect of pore architecture. *Acta Biomater* **79**, 135–147 (2018).

Titre : Stratégie personnalisée en médecine régénératrice maxillo-faciale : application au traitement des fentes labio-alvéolaires à l'aide d'un implant organo-minéral dans un modèle de fente labio-alvéolaire spontanée chez le chien

Mots clés : fente labio-alvéolaire, alvéoloplastie, modèle spontané, chien, implant 3D personnalisé

Résumé : Les fentes labio-maxillo-palatines constituent la deuxième anomalie congénitale la plus fréquente chez l'enfant. Leur traitement impose la restauration de la continuité osseuse au niveau de l'os alvéolaire. Si l'autogreffe osseuse demeure la technique de référence pour assurer ce comblement osseux, elle présente des limites (morbidité du site donneur, de résorption du greffon). Cette thèse explore une alternative reposant sur des implants personnalisés organo-minéraux biodégradables, combinant hydrogel auto-réticulant et précurseur phosphocalcique. Le modèle de fente labio-alvéolaire spontanée chez le chien, original et pertinent, a été retenu comme support de l'évaluation préclinique. Une étude tomodensitométrique des lésions observées chez les chiots atteints, a permis de préciser les anomalies associées et leur similitude à celles rencontrées chez l'enfant. L'adaptation et la standardisation de la technique de chéilorhinoplastie et d'alvéoloplastie chez le chien a permis de fiabiliser la prise en charge et d'obtenir d'excellents résultats fonctionnels et esthétiques. Enfin un essai pilote comparatif a été réalisé confrontant autogreffe spongieuse et implant personnalisé enrichi de moelle osseuse, avec suivi CT, micro-CT, SEM et histologie. Les implants ont montré un ajustement anatomique et un comblement initial optimisé du défaut alvéolaire. Le suivi a révélé une ostéointégration précoce, une résorption progressive et un remplacement par de l'os lamellaire mature, avec une restauration favorable de la hauteur alvéolaire ; confirmant la faisabilité et le potentiel de cette approche, justifiant son optimisation et la réalisation d'études complémentaires.

Title : Personalized strategy in maxillofacial regenerative medicine: application to the treatment of labio-alveolar clefts using an organo-mineral implant in a spontaneous canine model

Keywords : labio-alveolar cleft, alveoloplasty, spontaneous model, dog, 3D customized implant

Abstract : Cleft lip and palate represent the second most common congenital anomaly in children. Their treatment requires restoration of bony continuity at the level of the alveolar bone. Although autologous bone grafting remains the gold standard for achieving alveolar reconstruction, it has notable limitations (donor site morbidity, graft resorption). This thesis investigates an alternative approach based on personalized, biodegradable organo-mineral implants combining a self-crosslinking hydrogel with a calcium phosphate precursor. The spontaneous labio-alveolar cleft model in dogs, both original and clinically relevant, was selected for preclinical evaluation. A computed tomography study of affected puppies enabled detailed characterization of the associated anomalies and their similarity to those observed in children. The adaptation and standardization of cheiloplasty–rhinoplasty and alveoloplasty techniques in dogs ensured reliable surgical management and yielded excellent functional and aesthetic outcomes. Finally, a comparative pilo study was conducted, confronting cancellous autograft with personalized implants enriched with bone marrow, assessed through CT, micro-CT, SEM and histology. The implants demonstrated precise anatomical fit and optimized initial filling of the alveolar defect. Follow-up revealed early osseointegration, progressive resorption, and replacement by mature lamellar bone, with favorable restoration of alveolar height—thereby confirming the feasibility and potential of this approach, and supporting its further optimization and subsequent studies.