amU
Aix Marseille Université

NNT : 0000AIXM0000

THÈSE DE DOCTORAT

Soutenue à Aix-Marseille Université le 16 décembre 2024
par

Guillaume FRÉBOURG

Imagerie de perfusion de la moelle épinière à 3 Tesla et simulation biomécanique à l'aide d'un modèle poro-visco-élastique dans la myélopathie cervicale chez l'homme : vers une meilleure compréhension des liens entre les altérations mécaniques et vasculaires.

Discipline
Biologie santé

Spécialité
Neurosciences

École doctorale
ED-62

Laboratoire/Partenaires de recherche
- iLab-Spine International Associated Laboratory, France-Canada
- CRMBM-CEMEREM, Marseille
- École de Technologie Supérieure de Montréal

Composition du jury

Morgane EVIN Lab. de Biomécanique Appliquée	Rapporteuse
Patrick FREUND Univ. de Zurich, Centre pour les lésions de la moelle épinière, Hôp. Universitaire de Balgrist	Rapporteur
Éric WAGNAC Lab. de Rech. en Imagerie et Orthopédie	Examinateur
Pierre-Hugues ROCHE APHM, Hôp. Nord, serv. de Neurochirurgie	Président du jury
Virginie CALLOT CEMEREM-CRMBM, CNRS, Aix-Marseille Université	Directrice de thèse
Yvan PETIT École de technologie supérieure	Co-directeur de thèse

Affidavit (Français)

Je soussigné, Guillaume FREBOURG, déclare par la présente que le travail présenté dans ce manuscrit est mon propre travail, réalisé sous la direction scientifique de Virginie CALLOT et Yvan PETIT, dans le respect des principes d'honnêteté, d'intégrité et de responsabilité inhérents à la mission de recherche. Les travaux de recherche et la rédaction de ce manuscrit ont été réalisés dans le respect à la fois de la charte nationale de déontologie des métiers de la recherche et de la charte d'Aix-Marseille Université relative à la lutte contre le plagiat.
Ce travail n'a pas été précédemment soumis en France ou à l'étranger dans une version identique ou similaire à un organisme examinateur.

Fait à Marseille, le 18 octobre 2024



Cette œuvre est mise à disposition selon les termes de la Licence Creative Commons Attribution - Pas d'Utilisation Commerciale - Pas de Modification 4.0 International.

Liste de publications et participation aux conférences

1) **Liste des publications[1] réalisées dans le cadre du projet de thèse** :

1. Guillaume Frébourg, Kaissar Farah, Thomas Troalen, Lauriane Pini, Aurélien Destruel, Maxime Guye, Stéphane Fuentes, Pierre-Hugues Roche, Yvan Petit, et Virginie Callot. Dynamic Contrast Enhanced (DCE) MR perfusion of the Spinal Cord with GRASP, European Journal of Radiology, 2024 (in revision)
2. Guillaume Frébourg, Aurélien Massire, Lauriane Pini, Maxime Guye, Bertrand Audoin, Annie Veschueren, Pierre-Hugues Roche, et Virginie Callot. The good, the bad and the ugly: a retrospective study of human cervical spinal cord image quality at 7T (in revision)

2) **Participation aux conférences[2] et écoles d'été au cours de la période de thèse** :

Avec présentation en congrès international

1. International Society for Magnetic Resonance in Medicine 2021 (ISMRM 2021) (15 mai 2021 - 20 mai 2021) ISMRM, Online – Présentation: *The good, the bad and the ugly : a retrospective study of image quality in human cervical spinal cord MRI at 7T. Liste des auteurs*
2. International Society for Magnetic Resonance in Medicine 2022 (ISMRM 2022) (07 mai 2022 - 12 mai 2022) ISMRM, London, UK – Présentation Poster: *Dynamic Contrast Enhanced (DCE) MR perfusion of the Spinal Cord with radial streaking artefacts reduction at 3T: Preliminary results and applications: Preliminary results and applications. Liste des auteurs*

Avec présentation en séminaire ou workshop local

3. Journée Internationale iLab-Spine - Le 22.11.2021 (22 novembre 2021). Organisatrice : EVIN Morgane, Marseille. Présentation orale G. Frébourg : *Caractérisation de la myélopathie cervicale mono-étagée : IRM 3 T pour l'évaluation de la perfusion de la moelle épinière et simulation biomécanique dans la compréhension des relations entre les altérations mécaniques et vasculaires.*
4. Summer School – Medical and Biological Imaging, Data processing and Understanding (07 septembre 2021 - 17 septembre 2021). Organisateur : Stefan ENOCH, Marseille.

[1] Cette liste comprend les articles publiés, les articles soumis à publication et les articles en préparation ainsi que les livres, chapitres de livre et/ou toutes formes de valorisation des résultats des travaux propres à la discipline du projet de thèse. La référence aux publications doit suivre les règles standards de bibliographie et doit être conforme à la charte des publications d'AMU.

[2] Le terme « conférence » est générique. Il désigne à la fois « conférence », « congrès », « workshop », « colloques », « rencontres nationales et/ou internationales » … etc.
Indiquer si vous avez fait une présentation orale ou sous forme de poster.

Présentation orale G. Frébourg : *MR perfusion of the Spinal Cord at 3T in patients with degenerative and traumatic cervical myelopathy: Preliminary results using a Dynamic Contrast Enhanced approach.*

Participations sans présentation

1. Les 12èmes Rencontres du Biomédical (15 octobre 2021) – Organisatrice Nadine Candoni, Marseille
2. Return on experience (REX) (15 octobre 2020) - Organisatrices Anna Montagnini and Wafaa Zaaraoui, Marseille
3. Neurodays 2021 (08 novembre 2021 - 9 novembre 2021) – Organisateurs Neuroschool PhD students (17 students including me), Marseille - Organisateur
4. Journée de la recherche du CIUSSS NIM (18 novembre 2022) - Organisatrice Caroline Meloche, Montréal, CANADA
5. French Ultra-High Field Network – (21 octobre 2021) – Organisateur Olivier Girard, Marseille
6. Journée espace et santé (Recherche et spatial, Télémédecine, Autonomie en santé, Maintien et augmentation des performances sur terre et dans l'espace) (29 mars 2022) – Organisateur CNES, Marseille

Résumé

Contexte : La compression médullaire due à la dégénérescence du rachis cause des dysfonctionnements de la moelle épinière. Dans les cas graves de myélopathie cervicale dégénérative (DCM), une chirurgie décompressive est recommandée, mais la gestion des cas moins sévères reste complexe. L'identification de biomarqueurs pourrait améliorer la prise de décision clinique. Cette thèse se concentre sur la perfusion médullaire, avec le développement d'une technique d'IRM de cartographie de la perfusion et des simulations par élément finis pour les compressions DCM.

Méthodologie : Nous avons exploré l'IRM à rehaussement de contraste (DCE) à 3T pour la moelle épinière, optimisant un protocole pour extraire des paramètres semi-quantitatifs (PSQ). Parallèlement, un modèle poro-viscoélastique (PVE) a été élaboré pour simuler les réponses mécaniques et fluidiques de la moelle sous compression.

Résultats : Une étude exploratoire a révélé une perfusion plus élevée dans la substance grise que dans la blanche, conforme à la littérature. Une hypoperfusion distincte a été observée dans les segments comprimés. Les simulations PVE ont introduit de nouvelles métriques, comme le ratio d'occupation vasculaire et la pression de pore, pour mieux évaluer l'ischémie.

Perspectives : Une collecte de données plus large est nécessaire pour confirmer ces résultats. Un passage à l'IRM 7T pourrait affiner la sensibilité des cartes de perfusion. L'étude de schémas de compression sur des cohortes élargies permettrait d'affiner les modèles et de mieux corréler la compression mécanique avec l'ischémie.

Mots clés : myélopathie dégénérative, biomarqueurs, IRM DCE, simulation éléments finis, biomécanique.

Abstract

Background: Spinal cord compression due to spinal degeneration causes dysfunctions of the spinal cord. In severe cases of degenerative cervical myelopathy (DCM), decompressive surgery is recommended, but the management of milder cases remains complex. Identifying biomarkers could improve clinical decision-making. This thesis focuses on spinal cord perfusion, with the development of an MRI perfusion mapping technique and finite element simulations for DCM compressions.

Methodology: We explored dynamic contrast-enhanced (DCE) MRI at 3T for the spinal cord, optimizing a protocol to extract semi-quantitative parameters (SQP). In parallel, a poro-viscoelastic (PVE) model was developed to simulate the mechanical and fluid responses of the spinal cord under compression.

Results: An exploratory study revealed higher perfusion in the gray matter compared to the white matter, consistent with the literature. A distinct hypoperfusion was observed in the compressed segments. The PVE simulations introduced new metrics, such as vascular occupancy ratio and pore pressure, to better assess ischemia.

Perspectives: A broader data collection is necessary to confirm these results. Moving to 7T MRI could refine the sensitivity of perfusion maps. Studying compression patterns on larger cohorts would help refine the models and better correlate mechanical compression with ischemia.

Keywords: degenerative myelopathy, biomarkers, DCE MRI, finite element simulation, biomechanics.

Liste des abréviations

AC	Agent de Contraste
ADC	Apparent Diffusion Coefficient (Coefficient de diffusion apparent)
AF	Anneau Fibreux
AIF	Arterial Input Function (Fonction d'entrée artérielle)
AKA	Artère radiculo-médullaire d'Adamkiewicz
ALFF	Amplitude of Low-Frequency Fluctuations (Amplitude des fluctuations de basse fréquence)
ARM	Angiographie par Résonance Magnétique
ASA	Artère Spinale Antérieure
ASC	Aire Sous la Courbe
ASL	Arterial Spin Labeling
ASP	Artère Spinale Postérieure
AUC	Area Under Curve (Aire sous la courbe)
AVC	Accident Vasculaire Cérébral
BAT	Bolus Arrival Time
BF	Blood Flow (Débit sanguin)
BHM	Barrière Hémato-Médullaire
BHS	Barrière Hémato-Spinale
BOLD	Blood Oxygen Level Dependent (Dépendant du niveau d'oxygène dans le sang)
BOPTA	Gadobenate de dimeglumine
BRISK	Block Regional Interpolation Scheme for k-Space
BSCB	Blood Spinal Cord Barrier (Barrière sang-moelle épinière)
BT-DO3A	Tris(carboxymethyl)-1,4,7,10-tetraazacyclododecane-butriol
BV	Blood Volume (Volume sanguin)
CA	Contrast Agent
CAIPI	Controlled Aliasing in Parallel Imaging Results in Higher Acceleration (Aliasing contrôlé dans l'imagerie parallèle)
CASL	Continuous Arterial Spin Labeling (Étiquetage par spin artériel continu)
CBF	Cerebral Blood Flow (Débit sanguin cérébral)
CBV	Cerebral Blood Volume (Volume sanguin cérébral)
CNR	Contrast-to-Noise Ratio (Rapport contraste sur bruit)
CNS	Central Nervous System (Système nerveux central)
CORA	Corrélation et Analyse
CSA	Cross Sectional Area (Surface de section transversale)
CSC	Cervical Spinal Cord
CSF	Cerebrospinal Fluid (Liquide céphalorachidien)
CSM	Cervical Spondylotic Myelopathy (Myélopathie cervicale spondylotique)
CSS	Sténose Spinale Congénitale
CT	Computed Tomography (Tomographie)
DCE	Dynamic Contrast-Enhanced
DCM	Degenerative Cervical Myelopathy
DIV	Disque Intervertébral
DOTA	1,4,7,10-tetraazacyclododecane-1,4,7,10-tetraacetic acid (Acide tétraacétique)
DPM	Délai Post-Marquage

DS	Débit Sanguin
DSA	Digital Subtraction Angiography (Angiographie par soustraction numérique)
DSC	Dynamic Susceptibility Contrast (Contraste de susceptibilité dynamique)
DSR	Débit Sanguin relatif
DTI	Diffusion Tensor Imaging (Imagerie par tenseur de diffusion)
DTPA	Diethylenetriaminepentaacetic acid (Acide diéthylène-triamine-pentaacétique)
DWI	Diffusion Weighted Imaging (Imagerie pondérée par diffusion)
EES	Espace Interstitiel Extravasculaire
EF	Éléments Finis
EMG	Electromyography (Électromyographie)
EPI	Echo Planar Imaging (Imagerie par écho planar)
ERM	Élastographie par résonance magnétique
EVP	Effet de Volume Partiel
FA	Fractional Anisotropy (Anisotropie fractionnelle)
FAIR	Frequency Selective Inversion Recovery (Récupération d'inversion sélective en fréquence)
FEA	Finite Element Analysis (Analyse par Élément Finis)
FEM	Fraction d'Eau de Myéline
FLASH	Fast Low Angle Shot (Tir à faible angle rapide)
FMS	Syndrome de Fibromyalgie
FOV	Field of View (Champ de vision)
FSE	Fast Spin Echo (Écho de spin rapide)
GE	Gradient Echo (Écho de gradient)
GM	Gray Matter (SG)
GRASE	Gradient and Spin Echo (Gradient et écho de spin)
GRASP	Golden-angle RAdial Sparse Parallel imaging (Imagerie parallèle éparse par angle doré)
GRASSP	Graded Redefined Assessment of Strength Sensibility and Prehension
GRE	Gradient Echo Imaging (Imagerie par écho de gradient)
HARDI	High Angular Resolution Diffusion Imaging (Imagerie par diffusion à haute résolution angulaire)
HASTE	Half-Fourier Acquisition Single-shot Turbo Spin Echo
IRM	Imagerie par Résonance Magnétique
ISP	Intra-Spinal Pressure (Pression intra-spinale)
IVIM	Intravoxel Incoherent Motion (Mouvement incohérent intravoxel)
IVS	Intravascular space
JOA	Japanese Orthopaedic Association (Association orthopédique japonaise)
KFS	Syndrome de Klippel-Feil
LCR	Liquide Céphalorachidien
LCS	Liquide Cérébro-Spinal
LF	Ligamentum Flavum
MAP	Mean Arterial Pressure (Pression artérielle moyenne)
MCD	Myélopathie Cervicale Dégénérative
MCS	Myélopathie Cervicale Spondylotique
MD	Mean Diffusivity (Diffusivité moyenne)
MEP	Motor-Evoked Potentials (Potentiels évoqués moteurs)
MFA	Microscope à Force Atomique
MGE	Multi Gradient Echo
MPS	Maximum Principal Strain (Déformation Principale Maximale)
MR	Magnetic Resonance (Résonance magnétique)

MRA	Magnetic Resonance Angiography (Angiographie par résonance magnétique)
MRE	Magnetic Resonance Elastography (Élastographie par résonance magnétique)
MRI	Magnetic Resonance Imaging (Imagerie par résonance magnétique)
MRS	Magnetic Resonance Spectroscopy (Spectroscopie par résonance magnétique)
MS	Multiple Sclerosis (Sclérose en plaques)
MT	Magnetization Transfer (Transfert de magnétisation)
MTI	Magnetization Transfer Imaging (Imagerie par transfert de magnétisation)
MTR	Magnetization Transfer Ratio (Rapport de transfert de magnétisation)
MTT	Mean Transit Time (Temps de transit moyen)
MWI	Myelin Water Imaging (Imagerie de l'Eau de myéline)
NAA	N-acetylaspartate (N-acétyl-aspartate)
NEX	Number of Excitations (Nombre d'excitations)
OLF	Ossification du Ligament Jaune (Flavum)
OLLP	Ossification du Ligament Longitudinal Postérieur
OPLL	Ossification of Posterior Longitudinal Ligament (Ossification du ligament longitudinal postérieur)
PAB	Pente maximale absolue de la courbe à l'Arrivé du Bolus
PASL	Pseudo-Continuous Arterial Spin Labeling (Étiquetage par spin artériel pseudo-continu)
PBS	Phosphate Buffered Saline (Solution saline tamponnée au phosphate)
PC	Phase Contrast (Contraste de phase)
PCASL	Pseudocontinuous Arterial Spin Labeling (Étiquetage par spin artériel pseudo-continu)
PEEK	Polyetheretherketone (Polyétheréthercétone)
PEM	Potentiels Évoqués Moteurs
PES	Potentiels Évoqués Somesthésiques
PLL	Posterior Longitudinal Ligament (Ligament longitudinal postérieur)
PSQ	Paramètres Semi-Quantitatifs
PVE	Partial Volume Effect (Effet de volume partiel)
RARE	Rapid Acquisition with Relaxation Enhancement (Acquisition rapide avec amélioration de la relaxation)
RD	Diffusivité Radiale
RF	Radiofrequency (Radiofréquence)
RM	Résonance Magnétique
ROI	Region of Interest (Région d'intérêt)
RSA	Radial Streaking Artefact (Artefacts de Repliement Radial)
SAGE	Spin and Gradient Echo
SAR	Specific Absorption Rate (Taux d'absorption spécifique)
SB	Substance blanche
SC	Spinal Cord (Moelle épinière)
SCBF	Spinal Cord Blood Flow (Débit sanguin de la moelle épinière)
SCBV	Spinal Cord Blood Volume (Volume sanguin de la moelle épinière)
SCC	Spinal Cord Compression (Compression de la moelle épinière)
SCI	Spinal Cord Injury (Lésion de la moelle épinière)
SCPP	Spinal Cord Perfusion Pressure
SCVR	Spinal Cord Vascular Reactivity (Réactivité vasculaire de la moelle épinière)
SD	Standard Deviation (Écart type)
SE	Spin Echo (Écho de spin)

SEM	Signal Enhancement Maximum
SEMAC	Slice Encoding for Metal Artifact Correction (Codage de tranche pour la correction des artefacts métalliques)
SEP	Sclérose En Plaques
SG	SG
SMT	Signal Moyen Temporel
SNC	Système Nerveux Central (Central Nervous System)
SNR	Signal-to-Noise Ratio (Rapport signal sur bruit)
SRM	Spectroscopie par Résonance Magnétique
STARVIBE	Free-breathing 3D Stack of Stars GRE
STIR	Short Tau Inversion Recovery (Récupération d'inversion à courte durée)
TAB	Temps d'Arrivé du Bolus
TAP	Temps au Pic
TE	Temps d'écho
TI	Temps d'inversion
TOF	Time of Flight (Temps de vol)
TPR	Torg-Pavlov Ratio
TR	Repetition Time (Temps de répétition)
TTM	Temps de Transit Moyen
TTP	Time to Peak (Temps jusqu'au pic)
TWIST	Time-resolved Angiography With Interleaved Stochastic Trajectories
UHF	Ultra High Field
VASO	Vascular-Space Occupancy (Occupation de l'espace vasculaire)
VIBE :	Volumetric Interpolated Breath-hold Examination (Examen interpolé volumétrique en apnée)
VOI	Volume of Interest (Volume d'intérêt)
VS	Volume Sanguin
VSR	Volume Sanguin Relatif
WI	Weighted Imaging
WM	White Matter (SB)

Remerciements

Tout d'abord, je tiens à remercier toutes les personnes qui ont œuvré pour que le programme du doctorat Neuroschool prenne forme et offre un environnement doctoral enrichissant et stimulant. En particulier, je remercie Isabelle VIRARD et Wafaa ZAARAOUI pour leur coordination et leur dévouement tout au long de ces trois années, ainsi qu'A*MIDEX et le Conseil Régional Provence-Alpes-Côte d'Azur pour le financement, avec le soutien d'Aix-Marseille Université.

Je suis également reconnaissant à Virginie CALLOT et Yvan PETIT pour avoir initié ce projet passionnant et m'avoir accordé leur confiance pour le mener à bien. Merci pour votre engagement, votre positivité et les compétences que j'ai acquises grâce à vous. Mes sincères remerciements vont également à Lauriane PINI et Patrick VIOUT, de qui j'ai beaucoup appris sur l'IRM, ainsi qu'à Lucien DIOTALEVI pour son aide dans mes simulations en éléments finis et les dissections. Je suis profondément reconnaissante à Sylviane CONFORT-GOUNY et Véronique GIMENEZ-DERDERIAN pour leur dévouement au laboratoire et leur assistance précieuse.

Merci également à Monique BERNARD et Maxime GUYE pour leur accueil chaleureux.

Je remercie Thomas TROALEN, Magalie VIALLON, Éric WAGNAC, Pierre-Hugues ROCHE et Aurélien DESTRUEL pour leur suivi, leurs conseils avisés et leurs critiques constructives lors de nos comités de suivi de thèse annuels.

Un immense merci au service de neurochirurgie de l'Hôpital La Timone, au Pr Stéphane FUENTES et au Dr Kaissar FARAH pour le recrutement crucial des patients pour mon étude.

Je suis reconnaissant à tous les étudiants et jeunes chercheurs du laboratoire à Marseille pour avoir créé un groupe chaleureux et soudé. En particulier, merci à Samira MCHINDA, Aurélien DESTRUEL, Arash FORODIGHASEMABADI, Nilser LAINES-MEDINA, Coleen ROGER, Timothy ANDERSON, Lucas SOUSTELLE, Rémi DINTRICH, Amelle NASRI et encore Kaissar FARAH pour leur soutien et leurs discussions stimulantes.

Du côté de Montréal, je souhaite remercier mes amis Marie KEILLER, André-Maude DEGRACE, Nenkaam KANMANGNE, Simon PETIT et encore Lucien DIOTALEVI pour leur soutien et leur bonne humeur durant mon long séjour au Canada.

Un grand merci également à toutes les personnes du laboratoire que je ne peux pas nommer ici. Je suis extrêmement reconnaissant à tous les étudiants pour l'atmosphère chaleureuse et stimulante qu'ils créent constamment dans le laboratoire.

Je tiens à exprimer ma profonde gratitude à ma famille pour vos encouragements inlassables et votre présence constante, même à distance. Vos paroles réconfortantes et votre soutien moral ont été une source de force inestimable tout au long de ce voyage.

Enfin, à ma chère Lisa, je ne trouve pas de mots assez forts pour te remercier. Tu m'as soutenu avec une patience et une dévotion sans faille durant ces quatre ans, traversant avec moi l'océan Atlantique. Ta présence à mes côtés a été mon ancre et ma lumière dans les moments les plus difficiles. Merci du fond du cœur.

Affidavit (Français) **2**
Liste de publications et participation aux conférences **3**
Résumé **5**
Abstract **6**
Liste des abréviations **7**
Remerciements **11**
Table des figures **14**
Introduction **22**
1. Généralités **26**
1.1. Le rachis humain 26
1.1.1. Les vertèbres 27
1.1.2. Les disques intervertébraux 29
1.1.3. Les ligaments 30
1.2. La moelle épinière chez l'Homme 32
1.2.1. Anatomie 32
1.2.2. Section transverse de la moelle 34
1.2.3. Vascularisation de la moelle épinière 36
1.3. La myélopathie dégénérative cervicale 44
1.3.1. Épidémiologie 45
1.3.2. Pathogenèse 47
1.3.3. Diagnostic 53
1.3.4. Traitement 59
1.3.5. Application de l'IRM quantitative multi-paramétrique dans la MCD dans la moelle épinière 62
1.4. État de l'art sur la perfusion de la moelle épinière 65
1.5. Simulation biomécanique 81
1.5.1. Propriétés Mécaniques de la Moelle Épinière 81
1.5.2. Modélisation Expérimentale des Lésions de la Moelle Épinière 92
1.5.3. Modélisation par Éléments Finis de la Moelle Épinière 95
Structure et objectifs de la thèse **107**
2.1. Hypothèse et Contexte 107
2.2. Questions de Recherche 108
2.3. Objectifs de la Recherche 108
2.4. Méthodologie 108
Approches et Stratégies de Recherche **110**
3.1. Imagerie de Perfusion DCE de la Moelle Épinière par IRM 3T dans le Contexte de Myélopathie Cervicale Dégénérative 110
3.1.1. La séquence GRASP 111
3.1.2. Présentation des fantômes utilisés 112
3.1.3. Stabilité temporelle de la séquence GRASP 114
3.1.4. Réglage des paramètres d'accélération de la séquence GRASP 116
3.1.5. Premières applications de la séquence GRASP 124
3.1.6. Résumé et conclusion intermédiaire au sujet de la séquence GRASP 139
3.2. Développement d'un Modèle Poro-viscoélastique de la Moelle Épinière 140
3.2.1. Contexte et importance de l'étude 140
3.2.2. Données expérimentales, calibration et exploitation du modèle en élément finis 141
3.2.3. Méthodes de collecte et d'analyse des données 145
3.2.4. Matériau Poroviscoélastique 145

3.2.5. Détermination des paramètres Matériaux 146
3.3. Essais expérimentaux supplémentaires pour validation du modèle 154
3.3.1. Métriques de validation 154
3.3.2. Analyse des métriques biomécanique issus du modèle en élément finis 155
3.3.3. Résultats expérimentaux 40% 155
3.3.4. Résultat Calibration du modèle 40% 156
3.3.5. Résultats expérimentaux 20% et 30% 158
3.3.6. Validation calibration et essais 20% et 30% 160
3.3.7. Exploitation du modèle Poroviscoélastique 160
3.4. Discussion 164
3.5. Conclusion 166
Discussion Générale 168
4.1. Évaluation de l'état de perfusion de la moelle épinière humaine 168
4.1.1. Réalisations 169
4.1.2. Principaux obstacles 170
4.1.3. Optimisations à prioriser et perspectives 172
4.1.4. Conclusion de la discussion IRM-DCE 175
4.2. Modélisation poroviscoélastique dans le cadre de compression transverse 176
4.2.1. Réalisations 177
4.2.2. Principaux obstacles 178
4.2.3. Optimisations à prioriser Et Perspectives 180
Renforcement de la validation du modèle 180
4.2.4. Conclusion Modèle Poroviscoélastique 181
4.3. Vers le lien entre IRM et simulation Biomécanique 182
Bibliographie 186
Annexe 1– Moelle et Rachis 220
6.1. Les ligaments 220
6.2. La SG 220
6.3. SB faisceaux ascendants et descendants 222
6.4. Potentiels évoqués Moteurs et Somesthésiques 227
Annexe 2 – IRM médullaire 229
7.1. Imagerie de l'eau de la myéline par IRM 229
7.2. Imagerie par transfert d'aimantation classique 231
7.3. IRM de diffusion 235
7.4. IRM Fonctionnelle 243
7.5. IRM de perfusion 248
7.5.1. L'agent de contraste : Le gadolinium 249
7.5.2. Techniques exogènes 251
7.5.3. Techniques endogènes 259
Annexe 3 - Expériences IRM complémentaires à 3T 275
8.1. Expériences sur fantôme de perfusion 275
8.1.1. Optimisation de l'échantillonnage temporel au cours de l'acquisition dynamique 275
8.1.2. Visualisation des artefacts induits par le matériel de neurochirurgie 276
Annexe 4 - Biomécanique 279
9.1. Propriétés Mécaniques des autres structures du rachis 279

Table des figures

Figure 1 – Présentation des diffèrent niveaux du rachis, https://www.wessexspinalsurgeon.co.uk/spinal-anatomy/ (consulté en juillet 2024) _____ *26*
Figure 2 - Vue supérieure d'une vertèbre cervicale (https://www.larousse.fr/encyclopedie/medical/vert%C3%A8bre/16920) (consulté en juillet 2024) _____ *27*
Figure 3 - Vue supérieure d'une vertèbre lombaire (https://www.larousse.fr/encyclopedie/medical/vert%C3%A8bre/16920) (consulté en juillet 2024) _____ *28*
Figure 4 - Vue supérieure d'une vertèbre thoracique/dorsale (https://www.larousse.fr/encyclopedie/medical/vert%C3%A8bre/16920) (consulté en juillet 2024) _____ *28*
Figure 5 - Section médio-sagittale de deux vertèbres lombaires adjacentes et de la vertèbre intervertébrale disque séparant les deux corps vertébraux, faisant apparaitre les composants du système intervertébral disque : anulus fibrosus, noyau pulpeux et plaque terminale vertébrale (cartilagineuse). (Cramer et Darby 2014) ____ *29*
Figure 6 - Anatomie des ligaments du rachis avec vue sagittale, postérieure et antérieure (Aminoff, Pomeroy, et Levin 2023) _____ *31*
*Figure 7 - Organisation longitudinale de la moelle épinière (avec segments cervicaux, thoraciques, lombaires et sacrés en zone ombrée) ; vertèbres et nerfs spinaux et brève représentation des principales fonctions de la moelle épinière (Cavadini 2019)*_____ *32*
Figure 8 - Nerfs et méninges de la moelle épinière (https://www.larousse.fr/encyclopedie/images/Nerfs_et_m%C3%A9ninges_de_la_moelle_%C3%A9pini%C3%A8re/1002154) (Consulté en juillet 2024) _____ *33*
*Figure 9 - Organisation des Laminae de Redex dans la SG de la moelle épiniere (Aminoff, Pomeroy, et Levin 2023)*_____ *35*
Figure 10 - Atlas des principaux faisceaux de substance blanche de la moelle épinière. En rouge, les voies motrices descendantes ; en bleu, les voies sensorielles ascendantes (de Mikael Häggström, https://commons.wikimedia.org/wiki/User:Mikael_H%C3%A4ggstr%C3%B6m#/media/File:Spinal_cord_tracts_-_English.svg, Juillet 2024). _____ *36*
Figure 11 - ***Organisation générale de la vascularisation artérielle de la moelle spinale.*** *La vascularisation artérielle de la moelle spinale est organisée autour de 2 systèmes : un système vertical et un système horizontal, issus tous deux des branches de l'arc aortique (1) et des artères segmentaires (2) thoraciques et lombales de l'aorte.(Aminoff, Pomeroy, et Levin 2023)* _____ *37*
*Figure 12 - Vascularisation artérielle de la moelle spinale cervicale (Lazorthes et al. 1971; Tatu, Vuillier, et Moulin 2008)*_____ *38*
Figure 13 – Vascularisation de la moelle épinière cervicale (Lazorthes et al. 1971; Tatu, Vuillier, et Moulin 2008) _____ *39*
*Figure 14 - Vascularisation du parenchyme de la moelle épinière (Lazorthes et al. 1971; Tatu, Vuillier, et Moulin 2008)*_____ *40*
*Figure 15 - Anatomie du Réseau Veineux de la Moelle Épinière (Santillan et al. 2012)*_____ *41*
*Figure 16 – Différentes configurations au croisement de vaisseaux artériels (Pavel, Kellerova, et Snopkova 2023), et sens de l'écoulement dans l'artère spinale antérieure (Fazio et Agnoli 1970)*_____ *43*
*Figure 17 - Extravasation d'agent de contraste et hémorragie dans un vaisseau sanguin. (Ciacciarelli et Casolla 2021)*_____ *44*
Figure 18 - (Oliver D. Mowforth et al. 2020) Cartes mondiales montrant la production de recherches sur la myélopathie cervicale dégénérative (MCD) par pays entre 1995 et 2015 en termes de (A) nombre de publications et (B) nombre de patients. Plus la production est élevée, plus la nuance de bleu représentant le pays est foncée. Le Japon et les États-Unis étaient les plus grands producteurs de recherches sur la MCD. ___ *46*
Figure 19 – Classification conceptuelle des processus pathologiques rencontrés dans la myélopathie cervicale dégénérative (MCD) par Nouri et al. (2015). CSS : sténose spinale congénitale, KFS : syndrome de Klippel-Feil, DS : syndrome de Down, OPLL : ossification du ligament longitudinal postérieur, OLF : ossification du ligament jaune. (Nouri et al. 2015) _____ *48*
*Figure 20 - Physiopathologie de la MCD : Exemples de modifications pathologiques pouvant survenir à l'apparition de la MCD. (Milligan et al. 2019)*_____ *49*
Figure 21 - (Badhiwala et al. 2020) Processus pathophysiologique de la myélopathie cervicale dégénérative _ *50*
Figure 22 - (Badhiwala et al. 2020) Changements pathologiques survenant dans la colonne cervicale et la moelle épinière lors de l'hyperextension dans la myélopathie cervicale dégénérative _____ *52*

Figure 23 - Le bilan diagnostique et le traitement de la myélopathie cervicale dégénérative (Badhiwala et al. 2020) 53
Figure 24 - L'échelle modifiée de l'Association Orthopédique Japonaise (mJOA) 55
Figure 25 – Système de gradation de Nurick 55
Figure 26 - Évaluation de la sténose spinale en position neutre (Muhle et al. 1998) 57
Figure 27 – Calcul de la compression maximale de la moelle épinière. Di : diamètre antéropostérieur de la moelle épinière au niveau de la compression maximale. Da : diamètre antéropostérieur du canal spinal au premier segment vertébral situé au-dessus du niveau de l'atteinte. Db : même mesure au premier segment vertébral situé en dessous du niveau de l'atteinte. Les mesures de Da et Db doivent être prises au niveau du corps vertébral médian. 59
Figure 28 - Arthrodèse cervicale: https://www.biospine.com/spine-procedures/minimally-invasive/anterior-cervical-discectomy-with-fusion/ 60
Figure 29 – Laminectomie : https://altairhealth.com/altair-health-spine-center-procedures/cervical-laminectomy-fusion/ 61
Figure 30 - Surveillance de la pression intraspinale (ISP). (a) Schéma montrant la sonde ISP entre la moelle épinière gonflée et la dure-mère. (b) Photo peropératoire prise lors de l'insertion d'une sonde ISP intradurale. (c) Scanner postopératoire. (d) Photo de l'écran d'ordinateur montrant les signaux surveillés, y compris l'ISP, l'ECG, l'ABP et le SCPP. Le SCPP est la différence entre l'ABP et l'ISP. (e) Visualisation améliorée du SCPP en fonction du temps. SCPP (ligne foncée). Plage de SCPP optimaux (vert), intermédiaires (jaune) et suboptimaux (rouge), avec échelle de couleur sPRx (Saadoun et Papadopoulos 2020) 66
Figure 31 - Souris- Image anatomique typique du cerveau en SE-EPI (a) et carte CBF correspondante (b) Images anatomiques typiques de la moelle épinière (C3, C6) en SE-EPI (c, d) et cartes SCBF correspondantes (e, f) (Duhamel et al. 2008) 67
Figure 32 - Souris- Images T2w SE-EPI typiques de la région lombaire-L1 (a) et cervicale-C3 (d) avec les cartes ADCx correspondantes en mm²/sec (b, e) et les cartes SCBF en mL/100g/min (c, f). (Duhamel et al. 2009) 68
Figure 33 - Cartes de flux sanguin (BF) obtenues dans la moelle épinière humaine avec l'ASL à 3T (a) (Nair et Hu 2010) et à 1,5T (b) (Girard et al. 2013). Les deux études ont acquis des temps d'inversion multiples (TI). 68
Figure 34 - 7T-IVIM (Lévy 2020) cartes IVIM de la moelle épinière d'un sujet unique (en haut), moyennées sur 6 coupes (au milieu) et moyennées sur les coupes et sujets (en bas). Les coupes couvrent les niveaux C3 à C4 70
Figure 35 - Les cartes de perfusion IVIM à 3T dans la moelle cervicale des sujets témoins sains et des patients atteints de myélopathie cervicale dégénérative (DCM). (Lebret et al. 2023) 71
Figure 36 - Cartographie du délai SCVR chez deux sujets. (A,E) Carte du délai SCVR (allant de ±10s, par incréments de 2s). Les segments de la moelle épinière et les emplacements des tranches (lignes vertes pleines) sont indiqués. (B,F) Amplitude SCVR. (C,G) Carte du délai SCVR dans les voxels de la SG. (D,H) Segmentation régionale de la SG basée sur le seuil de délai. (Hemmerling et al. 2024) 72
Figure 37 - Identification de l'artère spinale antérieure (flèches) et de l'artère d'Adamkiewicz (deux doubles pointes de flèche) utilisant l'angiographie par soustraction numérique (Bowen et al. 1996). 73
Figure 38 - Identification de l'artère spinale antérieure (ASA) dans la région cervicale (flèche) utilisant l'angiographie par résonance magnétique avec contraste à 1.5T (Sheehy, Boyle, et Meaney 2005). Selon les auteurs, l'origine de l'ASA peut également être identifiée à partir de l'artère vertébrale gauche (pointe de flèche). Illustration de l'image du bas de (Bosmia et al. 2015). 74
Figure 39 - Résultats scBV acquis à 3 T. (a) Image VASO avant contraste. (b) Image VASO après contraste. (c) et (d) montrent une vue agrandie de la section de la moelle. (e) Carte scBV absolue en unités physiologiques. L'échelle de gris va de 0 à 10 mL de sang/100 mL de tissu. (Lu et al. 2008) 75
Figure 40 - DSC : Une stratégie de recherche automatique de l'AIF dans l'artère vertébrale a été adoptée. Ensuite, les concentrations ont été obtenues et un ajustement gamma des courbes originales a été effectué pour quantifier le flux sanguin de la moelle épinière (SCBF). (Wang et al. 2018) 76
Figure 41 – Signal IRM DSC d'un patient postopératoire (Chunyao Wang et al. 2017) 76
Figure 42 - A) Image sagittale pondérée T2. B) Image axiale pondérée T2 au niveau du site de compression. C) Série temporelle de perfusion du taux de relaxation transverse dynamique (R2(t)) avec les données brutes moyennes (ligne noire) et l'ajustement du modèle gamma-variate (ligne rouge) pendant l'injection de bolus. (Ellingson et al. 2019b)* 77
Figure 43 - Cartographies de paramètres semi-quantitatifs de perfusion à 7T dans la moelle épinière : rBF, débit sanguin relatif ; rBV, volume sanguin relatif ; BAT, temps d'arrivée du bolus ; TTP, temps au pic. (Lévy et al. 2021) 77
Figure 44 - Rangée a) Images axiales en pré-contraste (rangées b-e) et en post-contraste pondérées en T1 d'une moelle épinière blessée de souris dans la phase hyperaiguë de la lésion. Les colonnes E, C et R représentent les sections à l'épicentre, et à 6 mm caudalement et rostralement de l'épicentre, respectivement. Les images en post-contraste ont été acquises à 3,5, 18, 25 et 50 minutes après l'administration de Gd. Les régions hyperintenses (flèches) indiquent la prise de contraste. (Bilgen, Abbe, et Narayana 2001) 79

Figure 45 - IRM DCE suite à l'administration de l'agent de contraste varie dans le temps et l'espace au jour 1 et au jour 3 après la blessure. (Tatar et al. 2009) _____ *80*
Figure 46 - Un patient avec un glioblastome de la moelle épinière. a) L'image IRM sagittale T1 post-gadolinium montre une masse intramédullaire rehaussée. b) Le paramètre Vp (volume plasmatique volumétrique). c et d) Ktrans et de l'AUC (aire sous la courbe) Ce cas illustre que la perfusion T1, en particulier le Vp corrigé, permet de détecter une véritable hypervascularisation tumorale. (M. I. Vargas et al. 2018) _____ *80*
*Figure 47 - Méthodes d'essai typiques utilisées pour étudier les propriétés mécaniques des tissus mous (Clarke 2010)*_____ *82*
Figure 48 - Expérience de fluage à gauche et de relaxation à droite _____ *82*
Figure 49 - Schéma général d'un microscope à force atomique basé sur un cantilever avec le laser se reflétant sur le photodétecteur (Alunda et Lee 2020) _____ *83*
*Figure 50 - Schéma de l'expérience d'aspiration par micropipette. Notes : (A) Une micropipette est manipulée vers une cellule et une petite pression de succion est appliquée pour attirer la cellule. (B) La cellule est partiellement aspirée dans la micropipette et des mesures sont prises à différentes pressions de succion, ΔP. (Vigmostad et al. 2015)*_____ *84*
Figure 51 - Données contrainte-déformation de plusieurs études sur les propriétés mécaniques de la moelle épinière en test de traction (Clarke 2010). _____ *85*
*Figure 52 - Résumé de la relaxation des contraintes en traction de la moelle épinière à partir de plusieurs études. La source de référence, la déformation appliquée et la vitesse de déformation du test sont indiquées (Clarke 2010)*_____ *87*
Figure 53 - Les courbes force-temps montre le chargement et la relaxation avec trois indenteurs de tailles différentes à des vitesses variées et maintenus pendant 30 s (A-F). Comparaison des charges maximales moyennes (G) et des charges d'équilibre (H) des différents indenteurs suivant une gamme de vitesses. Les lettres indiquent des différences significatives entre les vitesses au sein d'une condition avec des effets significatifs de la taille de l'indenteur. Les barres d'erreur représentent l'écart type. _____ *88*
*Figure 54 - Résumé du protocole appliqué pour étudier les propriétés viscoélastiques de la moelle épinière de rat avant et après une blessure par indentation contrôlée in vivo. Les deux graphiques à droite représentent respectivement, en haut, l'évolution de la rigidité (pic de force mesuré) et, en bas, les propriétés de relaxation (variation entre le pic de force et la force mesurée à l'équilibre) avant et après la blessure, jusqu'à 12 semaines (Jin et al. 2023).*_____ *89*
Figure 55 - (A) 1) L'échantillon a été séché pour éliminer toute humidité. 2) Le diamètre de l'échantillon (L–l) a été mesuré et la hauteur de la plaque de compression a été ajustée en fonction du diamètre de l'échantillon. 3) La plaque de compression a été abaissée à une vitesse de 0,2 mm/s pour comprimer respectivement de 30%, 50% et 70% du diamètre de l'échantillon. 4) La plaque a été maintenue en position pendant environ 10 secondes pendant que l'échantillon était compressé. 5) La plaque de compression a été relevée à une vitesse de 0,2 mm/s jusqu'à la hauteur correspondant au diamètre de l'échantillon. 6) Après environ 15 secondes, les étapes 3 à 5 ont été répétées une fois de plus sur le même échantillon pour s'assurer de la blessure induite par la compression. 7) Après la deuxième compression, le diamètre de l'échantillon a été mesuré à nouveau. (B) Le taux de collapse Cd[%] a été calculé à partir de la différence des positions où l'augmentation de la charge s'est produite dans la relation temps-charge (Nishida et al. 2020). _____ *90*
*Figure 56 - Les cartes de la microstructure des axones incluent le diamètre moyen des axones (première colonne), la densité d'axones de 1-4µm définie comme le nombre d'axones par unité de surface de 100×100 µm² (deuxième colonne), la densité de 4-8µm (troisième colonne), la densité de 8-12µm (quatrième colonne), la densité des fibres (axones et myéline) (cinquième colonne) et l'excentricité moyenne des axones (sixième colonne) en pixels de 100×100 µm² à différents niveaux de la moelle épinière (lignes). (Duval et al. 2019).*___ *91*
*Figure 57 - (Toossi et al. 2020) Imagerie par Résonance Magnétique ex vivo des segments de la moelle épinière L1-S1 chez différentes espèces.*_____ *93*
*Figure 58 - Illustration du mécanisme de spondylose (source : https://www.mountelizabeth.com.sg/conditions-diseases/spondylosis/symptoms-causes on 1 June 2024)*_____ *94*
*Figure 59 - Modifications dégénératives contribuant à la compression extrinsèque de la moelle épinière dans la myélopathie cervicale. OPLL : Ossification du ligament longitudinal postérieur. (Dolan et al. 2016)*_____ *95*
Figure 60 - es composants de compression ont été placés devant (antérieurement) et à l'arrière (postérieurement) du modèle de la moelle épinière, et l'angle d'un ligament a été fixé à 30°.(Nishida et al. 2016) _____ *100*
*Figure 61 - **Gauche** : Modèle en éléments finis niveau C4–5 avec différentes régions d'intérêt pour la SG motrice et sensorielle et la substance blanche. **Droite** : (a) Contraintes de von Mises pour des cas de chargement identiques à C4–5 (en haut) et C5–6 (en bas) (b) Contraintes de cisaillement (XY, YZ et ZX respectivement) pour le même cas de chargement (déplacement de 7,5 mm du disque intervertébral) pour C4–5 (en haut) et C5–6 (en bas).*_____ *100*

Figure 62 - (A) Avant la compression. (B) Modèle de compression antérieure et (C) Modèle de compression antérieure et postérieure. (Okazaki et al. 2018) _____ *101*
Figure 63 - Les formes de compression antérieure de la moelle épinière étaient de type central (arc de cercle centré), de type latéral (bloc latéral droit) et de type diffus (grand bloc centré) (N. Nishida et al. 2012) ____ *101*
*Figure 64 - Pour la simulation de l'extension du cou, une extension de 20° a été appliquée à la moelle épinière. Le ligament flavum s'est déplacé distalement en accord avec le mouvement de la lame céphalique.*_____ *102*
*Figure 65 - Un corps rigide en forme de « U » avec une pente de 30° a été utilisé pour simuler l'OLLP. De plus, les bords supérieur et inférieur de l'OLLP en forme de colline étaient ajustés pour correspondre aux bords postérieurs supérieur et inférieur du corps vertébral.*_____ *102*
Figure 66 - ***Gauche*** *: Modèles en éléments finis et formes de contact dans l'OLLP avec les formes de contact en vue transverse.* ***Droite*** *: Modèles en éléments finis et formes de contact dans l'OLF avec les formes de contact en vue transverse. (Kim, Khuyagbaatar, et Kim 2013)*_____ *103*
Figure 67 - Principaux types de compression observés dans le groupe DCM. La première rangée montre des IRM transversales anatomiques (scans pondérés en T2). Les flèches rouges indiquent les processus de compression tels que signalés par le clinicien. Les deuxième et troisième rangées montrent les vues transversales et sagittales pour les simulations correspondantes (les cartes de contraintes sont les contraintes de Von Mises). Les repères anatomiques sont indiqués sur chaque image (A : antérieur, P : postérieur, L : gauche, R : droite).* _____ *104*
*Figure 68 - Gauche : Géométrie de simulation comprenant un segment ellipsoïdal de la moelle épinière cervicale entouré d'une couche de liquide céphalo-rachidien (LCR) et de la dure-mère. Droite (partie supérieure) : Représentation graphique de la surface du déplacement sous une charge postérieure. L'échelle colorimétrique représente le déplacement induit [mm]. Droite (partie inférieure) : Taux de débit sanguin volumétrique sous une charge postérieure. L'effet de la compression postérieure de la moelle épinière sur les taux de débit sanguin de l'ASA et des branches (L1 et L3) a été évalué pour une occlusion durale de 0 à 6,05 %, et le changement résultant des taux de débit sanguin artériel a été calculé en pourcentage de la valeur de référence (débit sanguin sans charge compressive). (Alshareef et al. 2014)*_____ *105*
*Figure 69 - Configurations des modèles 3D pour différents types capillaires sanguins leurs contraintes de von Mises associés*_____ *106*
Figure 70 - (a) Espace k rempli de manière radial avec l'angle d'or (golden angle, GA) peut être trié en images dynamiques avec une résolution temporelle flexible en regroupant un nombre différent de spokes consécutifs. Lorsque ce nombre correspond à un nombre de Fibonacci (par exemple 5 ou 13), une couverture uniforme de l'espace k pour chaque point temporel peut être obtenue. (b) En comparaison, le remplissage de l'espace k de manière radial linéaire standard ne peut pas être trié en images dynamiques avec une bonne couverture de l'espace k. (Feng 2022) _____ *111*
Figure 71 - Couverture de l'espace k volumique en acquisition cartésienne (à gauche) et en radial "stack of stars" (à droite). _____ *112*
Figure 72 - fantôme IRM de la tête et du cou humain (Speag, Zurich, Suisse) (Massire et al. 2016) _____ *112*
Figure 73 - Ce schéma illustre deux types de fantômes utilisés dans les expérimentations. Le fantôme statique est un conteneur tubulaire rempli d'agarose, dans lequel un tube de diamètre équivalent à celui de la moelle épinière est immergé. Le fantôme dynamique est représenté par un dialyseur, avec l'entrée d'eau (2) et la sortie d'eau (3) clairement identifiées. À droite, le schéma du circuit d'eau pour le fantôme dynamique montre l'injecteur connecté, utilisé pour les injections de gadolinium (Gd). _____ *113*
Figure 74 - ***Fantôme avant remplissage d'agarose pour fixer les matériaux de neurochirurgie*** *: Ce fantôme est préalablement équipé de divers éléments de neurochirurgie, notamment des vis et des plaques pour vertèbres, une cage d'ascenseur en titane, une cage en PEEK, ainsi que des plaques en titane plus longues.* _____ *114*
Figure 75 - Écart-type temporel selon les niveaux cervicaux pour les séquences pondérées T1 en imagerie DCE (in-vivo) _____ *115*
Figure 76 - Illustration de l'influence de l'échantillonnage temporel de la courbe de 1er passage pour la détermination du pic de rehaussement et de l'extravasation. Une résolution temporelle inférieure à 2 sec permet de suivre l'arrivée du bolus, elle doit être maintenue jusqu'au pic de rehaussement. L'échantillonnage du wash-out peut être effectué à résolution inférieure. _____ *116*
Figure 77 - Effet du sous-échantillonnage de phase (PE1) sur la séquence VIBE GRASP dans un fantôme statique avec un tube représentant la moelle épinière. Coupe sagittale en haut et image axiale correspondante en bas. Un trop grand sous-échantillonnage (permettant de gagner en résolution temporelle) altère significativement la qualité de l'image. La résolution a été gardée à 100%. _____ *117*
Figure 78 – Effet du sous-échantillonnage de phase (PE2) sur la séquence GRASP par variation du coefficient de partial Fourier (PF) et minimisation de la résolution temporelle accessible dans chacun des cas : vue axiale (en haut) et sagittale (en bas) du fantôme statique. Un sous-échantillonnage trop important associé à une résolution temporelle de 1.6 sec conduit à des fluctuations importantes du signal dans le plan sagittal. La résolution temporelle retenue pour le protocole final est de 1.9sec. _____ *117*

Figure 79 – Illustration pour le calcul du rapport S/B reportée en Tableau 5. Mesure de la valeur moyenne du signal dans la moelle épinière (à gauche) et de l'écart type correspondant dans l'image "à vide" acquise avec un voltage de référence =0 (à droite). _____ *118*
Figure 80 - Variation du signal DCE ($\Delta Moelle\ épinière$) en fonction de l'angle de bascule appliqué au tissu pendant la séquence DCE _____ *119*
Figure 81 - Impact de la variation du TR sur le signal DCE _____ *120*
Figure 82 - Cartographies axiales obtenues sur le fantôme de perfusion (Dialyseur), montrant les paramètres semi-quantitatifs suivants : le wash-in, qui représente la pente à l'arrivée du bolus de contraste ; le Signal Enhancement Maximum (SEM), indiquant le signal maximal après l'injection du bolus ; l'aire sous la courbe (AUC), correspondant à l'aire sous la courbe d'augmentation du signal ; le wash-out, qui mesure la pente lors de l'extravasement du contraste ; le Time to Peak (TTP), le temps nécessaire pour atteindre le signal maximal ; et le Bolus Arrival Time, le temps d'arrivée du bolus de Gd. _____ *122*
Figure 83 - Cartographie des paramètres semi-quantitatifs de perfusion obtenue chez un patient avec myélopathie sur 3 niveaux de coupes, au niveau de la compression médullaire et en rostro-caudal (Frébourg et al. 2022). Les données permettent d'identifier une perfusion plus importante dans la matière grise par rapport à la matière blanche, cependant, ces cartographies au niveau individuel restent encore bruitées et doivent être améliorées (cf. article). _____ *123*
*Figure 84 - Visualisation de la cartographie des paramètres semi-quantitatifs de perfusion obtenue à partir de l'imagerie DCE-GRASP à 3T, aux niveaux rostral, caudal, et au niveau de compression maximale.*_____ *124*
Figure 85 – Modèle en élément fini poroviscoélastique _____ *140*
Figure 86 - Extraction du segment cervical médullaire porcin _____ *142*
Figure 87 - Déplacement de l'indenteur durant le diffèrent phases des essais expérimentaux _____ *143*
Figure 88 – Étapes des essais expérimentaux de compression-relaxation transverse _____ *144*
Figure 89 – Photo du dispositif expérimental au pic de compression _____ *144*
Figure 90 - À gauche : Microangiographies de la moelle épinière recalées dans une ellipse. À droite : Image moyenne du ratio d'occupation vasculaire dérivé de ces images, correspondant au ratio de vide dans notre étude. _____ *147*
Figure 91 - À gauche : Segmentation de la SG et de la substance blanche issue des images de microangiographie. À droite : Image moyenne de l'occupation de la SG (en rouge) dans la substance blanche (en bleu foncé). _____ *147*
*Figure 92 - Évolution de la Perméabilité de la SG en Fonction du Ratio de Vide*_____ *148*
*Figure 93 - Évolution de la Perméabilité de la Substance blanche en Fonction du Ratio de Vide*_____ *149*
Figure 94 - Modèle en Éléments Finis de la Moelle Épinière : Dimensions et Orientation dans l'Espace XYZ, Distinction de la Substance blanche et Grise, Visualisation du Maillage en Coupe Axiale, et Géométrie du Bâti et de l'Indenteur _____ *150*
*Figure 95 - Régionalisation du modèle en éléments finis de la moelle épinière en sous-régions d'intérêt sur coupe axiale*_____ *151*
*Figure 96 - Calibration inverse des paramètres biomécaniques viscoélastiques à l'aide d'une méthode de minimisation itérative pour réduire l'écart entre la courbe de simulation et la courbe expérimentale.*_____ *153*
Figure 97 - Courbe moyenne de compression à 40 % sur 40 secondes, suivie d'une phase de relaxation de 1000 secondes, obtenue sur trois cochons. _____ *156*
Figure 98 - Évolution de l'erreur de la fonction objectif au cours des simulations _____ *157*
Figure 99 - Évolution de l'erreur de la fonction objectif au cours des simulations _____ *157*
*Figure 100 - Comparaison entre la courbe expérimentale (rouge) avec écart-type (rouge pâle) et la courbe issue de l'essai en éléments finis avec Abaqus*_____ *158*
Figure 101 - Comparaison des courbes moyennes expérimentales, avec écart-type en transparence, issues des essais de compression-relaxation à 20 % (rouge) et 30 % (bleu). _____ *159*
*Figure 102 - Comparaison entre les courbes moyennes expérimentales, avec écart-type en transparence, issues des essais de compression-relaxation à 20 % (rouge) et 30 % (bleu), et les courbes obtenues par les simulations du modèle en éléments finis (pointillées).*_____ *160*
Figure 103 - Valeurs des variations du ratio de vide (%) et des contraintes (MPa) (colormap) dans les différentes régions d'intérêt, en fonction de la distance à l'indenteur et des simulations (variations du diamètre de l'indenteur et de la profondeur d'indentation) _____ *163*
*Figure 104 -Valeurs des pressions de pore (MPa) et des déformations (%) (colormap) dans les différentes régions d'intérêt, en fonction de la distance à l'indenteur et des simulations (variations du diamètre de l'indenteur et de la profondeur d'indentation)*_____ *164*
Figure 105 - Amélioration théorique du signal DCE en coupe axiale par l'utilisation de deux fantômes pour calibrer le signal et limiter les fluctuations artéfactuelles au cours du temps. _____ ***Erreur ! Signet non défini.***
Figure 106 - Amélioration théorique du signal DCE en coupe axiale le long de l'axe rostro-caudal, grâce à l'utilisation des deux fantômes pour calibrer le signal et limiter les fluctuations de contraste le long de cet axe.

Ces fluctuations peuvent être provoquées par un profil d'excitation non idéal, des facteurs d'accélération tels que le Fourier partiel, ou un angle de bascule non optimal (champ $B1+$). _____ ***Erreur ! Signet non défini.***
Figure 107 – Schéma de la reconstruction GRASP-Pro _____ *173*
Figure 108 - Profil d'une courbe gamma-variée selon (Rizzo et al. 2015) modifiée avec l'ajout de la forme du signal IRM. Exemple de courbe gamma-variée (en bleu) avec les principaux paramètres d'intérêt pouvant être extraits de l'ajustement par courbe gamma. _____ *175*
*Figure 109 - Template PAM50 avec les différentes régions d'intérêt.*_____ *176*
Figure 110 - La modélisation présentée dans ce travail propose de représenter le réseau microvasculaire du parenchyme de la moelle épinière à l'aide d'un modèle poroélastique. Ce modèle considère le tissu comme un milieu poreux, permettant au fluide de s'écouler avec plus ou moins de facilité en fonction de sa perméabilité. Sous Abaqus, cette approche se traduit par la création de différents milieux homogènes, illustrés par les régions A et B, chacune possédant des caractéristiques distinctes. _____ *177*
Figure 111 – (a) montre des ondes à 80 Hz se propageant dans la moelle épinière d'un volontaire. Le module de cisaillement de la portion supérieure de la moelle épinière (d) est estimée à 12,1 ± 2,4 kPa. _____ *184*
Figure 112 - Réseaux ascendants sensoriels : des faisceaux nerveux reliant la moelle épinière au cortex ***(Aminoff, Pomeroy, et Levin 2023)*** _____ *224*
Figure 113 - Réseaux moteurs descendants : faisceaux nerveux reliant le cortex à la moelle épinière (Aminoff, Pomeroy, et Levin 2023) _____ *226*
Figure 114 - (Sutter et al. 2007) a. Principes de stimulation et sites d'enregistrement des MEP. b. Principes de stimulation et sites d'enregistrement des PES. _____ *228*
*Figure 115 - Schéma d'une séquence spin écho à multi-échos (en haut) et de la courbe de décroissance T2 (en bas), adapté de (Margaret Cheng et al. 2012).*_____ *229*
Figure 116 - Trois compartiments T2 distincts dans le système nerveux central adaptés (Mackay et al. 1994) *230*
Figure 117 - Représentation spectrale. Les protons liés aux macromolécules sont associés à une raie d'absorption large et de faible amplitude tandis que les protons libres sont associés à une raie d'absorption étroite. Les protons liés sont saturés sélectivement en appliquant un pulse radiofréquence off-résonnance._ *232*
Figure 118 - Représentation des différents processus d'échanges à l'origine du transfert d'aimantation____ *233*
*Figure 119 - Principe de l'expérience de transfert d'aimantation avec et sans application d'une impulsion RF de saturation et Image illustratives de cerveau acquises au CRMBM avec la séquence MT classique, résolution 1.5mm isotrope).*_____ *234*
Figure 120 - Effet des gradients de diffusion sur les spins, montrant le déphasage et le rephasage partiel des spins en mouvement, ce qui entraîne une atténuation du signal dépendante de la diffusion. (Dietrich et al. 2010) _____ *236*
Figure 121 - Représentation du tenseur de diffusion par ses vecteurs propres, mettant en évidence une anisotropie de diffusion plus marquée le long du vecteur propre principal $\boldsymbol{e_1}$.*_____* *239*
*Figure 122 - Image pondérée en diffusion sagittale (DWI), coefficient de diffusion apparent (ADC), anisotropie fractionnelle (FA), images d'anisotropie fractionnelle codées en couleur (cFA) et carte d'anisotropie fractionnelle avec des régions d'intérêt superposées de la moelle épinière cervicale à 1.5T (Singhi et al. 2012).*_____ *240*
Figure 123 - Images microscopiques post-mortem ex-vivo par résonance magnétique à 7T axiale multi-contraste de la moelle épinière humaine à différents niveaux. Les niveaux de la moelle épinière sont nommés en fonction des nerfs spinaux émergents en utilisant des abréviations standard : C pour cervical, T pour thoracique, L pour lombaire et S pour sacré. Les contrastes comprennent : T2, séquence pondérée en T2* avec écho de gradient ; B0, image b = 0 issue de l'acquisition de diffusion ; DWI, image pondérée en diffusion isotropique ; FA, anisotropie fractionnelle ; FAC, images d'anisotropie fractionnelle codées en couleur (Calabrese et al. 2018)* *240*
*Figure 124 - (a) Exemple de tractographie cérébrale complète à partir des données IRM de diffusion at 3T (12min d'acquisition) (Noriega-Gonzalez et al. 2022). (b) Vue agrandie de la moelle épinière cervicale post-mortem ex-vivo at 7T montrant les racines nerveuses dorsales (flèche jaune) et la zone d'entrée des racines dorsales pour le 5e nerf spinal cervical (cercle jaune). (c) Vue en coupe axiale au niveau approximatif de la 5e vertèbre lombaire, démontrant la tractographie de la matière grise incluant les voies des interneurones et la commissure grise antérieure (flèches jaunes) (Calabrese et al. 2018).*_____ *242*
*Figure 125 - Le schéma illustre l'origine de l'effet BOLD en IRMf. Le sang oxygéné a des propriétés magnétiques similaires à celles des tissus, tandis que le sang désoxygéné est paramagnétique et crée des inhomogénéités dans le champ magnétique. Cela accélère la décroissance du signal IRM. Lorsque les régions du cortex sont activées, le tissu devient plus uniforme magnétiquement, augmentant ainsi le signal IRM. (Gore 2003)*____ *243*
*Figure 126 - Conceptions courantes des paradigmes en IRMf : en bloc et événementiel. (Schmucker-von Koch 2013)*_____ *244*
*Figure 127 - Diagramme de la répartition des articles sur l'IRM fonctionnelle de la moelle épinière publiés à ce jour, répartis par type, méthodes, groupes d'étude et sujet principal. HASTE : turbo écho demi-Fourier à un seul écho; GE-EPI : écho de gradient avec encodage spatial écho-planar; MS : sclérose en plaques ; SCI : lésion de la moelle épinière ; FMS : syndrome de fibromyalgie (Powers, Ioachim, et Stroman 2018)*_____ *246*

Figure 128 - Reproductibilité de l'IRM fonctionnelle au repos dans la moelle épinière à 7T ((Barry et al. 2016b)). Exemple de corrélations spatiales pour les réseaux de l'état de repos ventral (moteur, première ligne) et dorsal (sensoriel, deuxième ligne) au niveau des vertèbres C3/C4 pour 4 sujets sains et deux séances distinctes.___ 247
Figure 129 - Évolution de la relaxivité R1 du Gd- Dotarem® en fonction de la concentration et de l'intensité du champ magnétique. (Shen et al. 2015)_____ 249
Figure 130 - Dépendance de R1 de l'agent de contraste à l'intensité du champ magnétique dans le sang humain à 37°C pour différents chélates de Gadolinium (Shen et al. 2015) _____ 250
Figure 131 - Relaxivités T2 dans le sang humain à 1,5T, 3T et 7T (Shen et al. 2019) _____ 251
Figure 132 - Courbe de concentration du Gd en fonction du temps avec visualisation des indices de perfusion. _____ 253
Figure 133 - Contributions des paramètres physiologiques sur la courbe DCE en fonction du temps (Cuenod et Balvay 2013) _____ 256
Figure 134 -Courbe du signal DCE en fonction du temps, mettant en évidence les différents paramètres semi-quantitatifs de perfusion. _____ 258
Figure 135 - Différentes approches de marquage ASL (Alsop et al. 2015) _____ 260
Figure 136 - Quantification des paramètres de perfusion absolue obtenus par PCASL, ainsi que des paramètres correspondants issus de l'IRM DSC, dans le cadre d'un accident vasculaire cérébral ischémique aigu. (D. J. J. Wang et al. 2013) _____ 262
Figure 137 - Pourcentage du signal résiduel de fond statique dans les images in vivo après suppression. Trois valeurs de T1 sont indiquées pour la graisse, la SG et le vitré, ce dernier étant important pour l'imagerie du flux sanguin rétinien. Le signal résiduel est mesuré pour des retards après marquage de 500 à 2500 ms. (Maleki, Dai, et Alsop 2012) _____ 263
*Figure 138 - (Jerome, Caroli, et Ljimani 2021) **(a)** Illustration schématique du mouvement aléatoire de l'eau dans un voxel de tissu rénal. Le composant de diffusion libre (en bleu), caractérisé par le coefficient de diffusion **D**, est associé au mouvement des molécules d'eau. Ce composant est complété par le flux de fluide dans les capillaires et les tubules (en rouge), décrit par le coefficient de pseudo-diffusion **D***. **(b)** Contributions de la diffusion réelle et de la pseudo-diffusion à la décroissance du signal de diffusion observé. La pseudo-diffusion, qui est nettement plus rapide que la diffusion réelle, n'est perceptible qu'à de faibles valeurs de **b**. _____ 265*
Figure 139 - Principe de l'IRM VASO appliqué pour éliminer la contribution des vaisseaux sanguins au signal BOLD en IRM fonctionnelle (Lu et al. 2003)_____ 267
Figure 140 - On peut observer que la magnétisation du sang est annulée en l'absence d'agent de contraste, tandis qu'elle est entièrement restaurée lorsqu'un agent de contraste est utilisé. Ainsi, la différence de signal est directement proportionnelle à la quantité de sang présente dans le voxel, permettant une évaluation précise de la perfusion sanguine sans recours à un agent de contraste, et facilitant la distinction entre les zones vasculaires et les tissus environnants. (Lu et al. 2005) _____ 268
Figure 141 - Lorsqu'une impulsion RF est appliquée (90° dans l'écho de spin, <90° dans l'écho de gradient), la magnétisation longitudinale (Mz) devient nulle et récupère lentement sa magnétisation longitudinale jusqu'à sa valeur initiale (Mo)._____ 270
Figure 142 - Si l'impulsion RF est réappliquée avant que la magnétisation longitudinale (Mz) ait eu le temps de se rétablir complètement, la magnétisation longitudinale n'atteint jamais sa valeur maximale initiale. Au lieu de cela, la magnétisation longitudinale se stabilise à une nouvelle valeur d'état stable plus basse (Mss). Plus les impulsions RF sont rapprochées, moins il y a de temps pour que Mz se rétablisse, plus la nouvelle valeur Mss est basse. _____ 270
Figure 143 - Comparaison entre l'angiographie par résonance magnétique Temps-de-Vol (TOF-MRA) utilisant l'écho de gradient (GRE) et l'écho de spin (SE).____ 271
Figure 144 - Gradient d'encodage de la vitesse bipolaire et évolution temporelle de la phase du signal IRM pour des spins stationnaires et un objet se déplaçant avec une vitesse de flux constante v (Markl 2019). _____ 272
Figure 145 - Types d'angiographie par résonance magnétique. (a) Angiographie par résonance magnétique en flux de temps (TOF-MRA) et (b) Angiographie par résonance magnétique avec contraste (CE-MRA).(Abousrafa et Mair 2023) _____ 274
Figure 146 - Étape 1 : Pour chaque pixel de l'image brute (acq2), un filtre médian 3D a été appliqué afin de réduire les artefacts de voisinage spatial bruyant. Étape 2 : Un filtre de Savitzky-Golay (ordre : 3 ; longueur de trame : 15) a été appliqué sur l'axe temporel. Les artefacts de repliement radial (RSA) ont été isolés en soustrayant l'image filtrée de l'image brute. L'écart type temporel (tSD) a été calculé à partir des voxels de l'image RSA d'acq1 afin de limiter la correction aux variations supérieures à tSD, d'éviter la corruption due au bolus de contraste (DCE), et d'obtenir l'image finale corrigée._____ 276
Figure 147 - Vue sagittale complète du fantôme et coupe axiale de l'os de bœuf, montrant les vis et la plaque à travers différentes modalités et séquences d'imagerie IRM à 3T. Vue sagittale complète du fantôme et coupe axiale de l'os de bœuf, montrant les vis et la plaque à travers différentes modalités et séquences d'imagerie IRM à 3T._____ 277

Figure 148 - Photo du fantôme montrant les différents dispositifs de neurochirurgie, accompagnée des images IRM correspondantes. _____ *277*
Figure 149 - IRM axiale T2 MGE à gauche et T1 GRASP VIBE à droite, au niveau cervical avec du matériel de neurochirurgie. Les deux images montrent un artefact sombre (encerclé en rouge).* _____ *278*

Introduction

La myélopathie cervicale dégénérative (MCD) présente des mécanismes pathogéniques variés (Choi et Kang 2020). La compression chronique peut résulter de facteurs dynamiques tels qu'une hernie discale (bombement d'un disque intervertébral) ou un traumatisme entraînant le déplacement d'une vertèbre, ainsi que de facteurs quasi statiques comme le développement d'ostéophytes dû à des processus de vieillissement dégénératif, l'ossification du ligament longitudinal postérieur (OLLP) ou l'hypertrophie du ligament jaune, souvent exacerbés par des mouvements répétitifs. Ces conditions entraînent une sténose du canal rachidien avec des présentations cliniques très variables (Nouri et al. 2015). Il est généralement admis que ces compressions provoquent une ischémie, responsable de la dégénérescence tissulaire et de la réaction inflammatoire conduisant à la myélopathie. Cependant, les mécanismes précis de l'induction initiale de l'ischémie et la chronologie de ces événements restent à élucider. Les contraintes mécaniques pourraient altérer le système de perfusion de la moelle épinière, affectant potentiellement les niveaux artériel, veineux ou le réseau microvasculaire.

L'ischémie médullaire résulte souvent d'une compression due à la dégénérescence vertébrale liée à l'âge ou à un traumatisme, tel qu'un accident de la route. Les lésions traumatiques sont généralement traitées rapidement, tandis que les changements dégénératifs progressifs de la colonne vertébrale, dus au vieillissement ou à une activité physique intense, évoluent plus lentement. Ainsi, les symptômes apparaissent plus tardivement dans les cas de myélopathie, rendant la gestion des compressions légères plus complexe. Bien que les dégénérescences compressives puissent être observées à différents niveaux de la colonne vertébrale, elles sont particulièrement étudiées au niveau cervical en raison de leur complexité pathogénique et de leur impact potentiel sur les fonctions vitales.

Le traitement recommandé pour la myélopathie cervicale dégénérative (MCD) modérée à sévère demeure la chirurgie de décompression. Cependant, le rapport bénéfice-risque doit être soigneusement évalué. En effet, bien que l'intervention chirurgicale puisse être bénéfique, des complications majeures peuvent survenir après une chirurgie de décompression postérieure, incluant une détérioration neurologique. Les patients se plaignent fréquemment de douleurs (Rhee et Basra 2008)cervicales, raideur, faiblesse ou gêne à l'épaule après des interventions cervicales postérieures. La cause sous-jacente de ces symptômes n'a pas encore été établie. De plus, il est connu que lorsque la corpectomie cervicale antérieure et la décompression postérieure multisegmentaire avec fixation sont réalisées simultanément, plus de complications surviennent par rapport à d'autres méthodes chirurgicales (Rhee et Basra 2008; Sugawara 2018). Dans les cas de compression par migration du disque intervertébral, plusieurs vertèbres sont souvent fusionnées, réduisant la mobilité du cou tout en libérant la moelle épinière de ses contraintes chroniques.

Le moment de la chirurgie de décompression après l'évaluation clinique et radiologique est également controversé. Dans une étude sur les traumatismes, le délai de 24 heures semble faire consensus (Michael G. Fehlings et al. 2012). Concernant spécifiquement les patients atteints de MCD, la littérature est également contrastée. Certains centres préfèrent, dans ces cas aigus, observer quelques jours de repos au lit pour permettre à l'œdème de la moelle épinière de diminuer avant la chirurgie de décompression (Ronzi et al. 2018; Badhiwala et al. 2020).

La gestion des cas légers, avec des symptômes mineurs ou une sténose non évidente (Zileli et al. 2019), reste également controversée. La chirurgie est une option, mais beaucoup de patients

sont traités de manière non chirurgicale (par exemple, colliers cervicaux, physiothérapie) (Rhee et al. 2013)et surveillés périodiquement. La progression de la maladie est subtile et difficile à identifier uniquement sur la base des évaluations subjectives des déficits neurologiques et des symptômes rapportés par les patients.

Ainsi, l'accès aux informations de perfusion préopératoire pourrait fournir des indications cruciales sur le meilleur moment pour opérer, ainsi que sur la procédure chirurgicale la plus appropriée (antérieure ou postérieure). De même, en postopératoire, ces informations seraient utiles pour évaluer la réussite des opérations chirurgicales en termes de rétablissement de la perfusion adéquate de la moelle épinière. En outre, elles seraient bénéfiques pour le suivi des patients présentant une myélopathie légère, permettant une surveillance continue de l'état de perfusion et de la progression de la maladie.

La perfusion sanguine est cruciale pour le métabolisme des tissus, apportant oxygène et nutriments tout en éliminant les déchets métaboliques. Elle joue un rôle déterminant dans les réactions immunitaires, facilitant la lutte contre les infections et la guérison des lésions. Toute perturbation de cette perfusion, qu'elle soit progressive ou soudaine, peut entraîner des lésions tissulaires aux conséquences variées selon l'organe touché. La moelle épinière, essentielle pour la transmission des signaux neuronaux entre le cerveau et les extrémités du corps, la coordination des réflexes et la génération de mouvements rythmiques tels que la respiration et la marche, est particulièrement vulnérable. Par exemple, (S. K. Karadimas, Gatzounis, et Fehlings 2015) ont rapporté que la compression antérieure de la moelle inhibe la perfusion des artères du sillon antérieur par les artérioles transversales, tandis que la compression postérieure réduit la perfusion de la SG centrale par les branches intramédullaires. Selon la localisation et l'ampleur de la lésion, l'ischémie médullaire peut provoquer des symptômes allant de simples picotements dans les membres supérieurs à des altérations respiratoires potentiellement mortelles.

Actuellement, il existe peu de techniques fiables pour évaluer cliniquement la perfusion et la vascularisation de la moelle épinière, contrairement au cerveau, et ces techniques sont encore en phase d'amélioration. Parmi ces méthodes, on retrouve des techniques utilisant l'injection d'agents de contraste. Par exemple, l'angiographie par cathéter, qui utilise des rayons X, est couramment utilisée en clinique pour détecter les anomalies vasculaires (Maria Isabel Vargas et al. 2017).

Au cours des 15 dernières années, plusieurs groupes de recherche ont exploré les méthodes d'imagerie par résonance magnétique (IRM). Des tentatives utilisant l'IRM DSC (Dynamic Susceptibility Contrast) ont été réalisées chez l'homme à 3T (Ellingson et al. 2019a) et à 7T (Lévy, Roche, et al. 2021), donnant des premiers résultats très encourageants pour l'évaluation locale de la perfusion. L'IRM DCE (Dynamic Contrast-Enhanced) a également été explorée dans le cadre des glioblastomes de la moelle épinière, fournissant des cartes sagittales d'indice de perméabilité obtenues chez un patient (M. I. Vargas et al. 2018). De plus, l'observation du rehaussement de contraste chez le modèle murin a été documentée par (Tatar et al. 2009) et (Bilgen, Abbe, et Narayana 2001) en coupe axiale.

Concernant les méthodes non invasives, des cartes de flux sanguin de la moelle épinière ont été obtenues chez le petit animal (modèle murin) en utilisant le marquage par spin artériel (ASL) à un champ magnétique de 11,75 Tesla (Duhamel et al. 2008; 2009). Chez l'homme, la méthode IVIM (Imagerie par Incohérence de Mouvement Intravasculaire) a été proposée par (Lévy 2020) à 7T, puis utilisée sur des cohortes pathologiques par(Lebret et al. 2024) (Lebret et al. 2023) à 3T . Cependant, à ce jour, aucune technique n'est encore entièrement satisfaisante et des développements méthodologiques supplémentaires sont nécessaires.

Pour une description plus exhaustive des techniques disponibles, le lecteur peut se référer à la section 1.4 : **État de l'art sur la perfusion de la moelle épinière.**

Les contraintes mécaniques et l'ischémie médullaire semblent étroitement liées. Si la relation causale paraît évidente, du fait des contraintes mécaniques induisant un déficit de perfusion, les modalités exactes comme le seuil de contrainte induisant des lésions tissulaires, les effets respectifs des contraintes sur les réseaux artériel, veineux et capillaire, ne sont pas complètement élucidés. L'effet individuel des contraintes mécaniques sur les tissus médullaires (SB, SG), indépendamment de l'ischémie, est également mal caractérisé. Les effets combinés des contraintes mécaniques et de l'ischémie, induits par une obstruction artérielle artificielle dans des modèles animaux, ont exacerbé les effets pathologiques de la compression (Michael R. Gooding, Wilson, et Hoff 1975; Shimomura, Hukuda, et Mizuno 1968), mais ces mêmes résultats n'ont pas été confirmés chez l'homme. Pour de telles études, les modèles numériques sont donc particulièrement utiles.

Les modèles numériques ont démontré une grande précision pour prédire le comportement mécanique in vivo des tissus. Ils sont devenus des outils précieux pour étudier la dynamique des traumatismes, assister à la planification et à l'enseignement chirurgical, ou comprendre la dégénérescence des disques. Ils s'avèrent également appropriés pour examiner les processus pathologiques dans les compressions dégénératives de la moelle épinière. Depuis les premiers modèles simples en 2D (Levine 1997), les modèles de la colonne vertébrale ont évolué pour inclure de plus en plus de détails anatomiques. Ils n'ont cependant pas encore atteint une fidélité anatomique et physiologique suffisante pour relier de manière fiable les effets biomécaniques de la compression aux signes, symptômes et conséquences neurologiques. De plus, la grande variabilité des symptômes et des présentations radiologiques constitue une difficulté majeure. Un modèle biomécanique fiable et plus complet pour la compression médullaire chronique, capable de simulations représentatives, apporterait des données précieuses dans l'identification des facteurs de risque et des critères de lésion, et pour informer les cliniciens sur la stratégie chirurgicale la plus efficiente. De même, un modèle de moelle épinière prenant en compte la « partie fluide », afin d'en comprendre les effets sur la partie « solide » en termes de pression et de réajustement de contrainte, pourrait également fournir des précieuses informations sur les mécanismes intrinsèques se produisant dans la moelle lors d'une compression chronique.

C'est pourquoi, dans ce travail, nous nous sommes intéressés au développement de techniques avancées d'IRM à 3 Tesla pour obtenir davantage d'informations sur la perfusion de la moelle épinière et ses atteintes pathologiques. Nous avons mis au point un protocole d'acquisition spécifique utilisant l'imagerie de perfusion DCE (Dynamic Contrast Enhancement) pour explorer la vascularisation de la moelle épinière. Les données obtenues à partir de cette étude de faisabilité ont permis d'identifier des paramètres semi-quantitatifs, pouvant offrir une meilleure compréhension de l'impact de la compression sur la perfusion médullaire, ce qui est crucial pour la prise en charge et l'évaluation chirurgicale.

Parallèlement, nous avons exploré un axe biomécanique en développant et en validant un modèle poro-viscoélastique de la moelle épinière grâce à des données expérimentales issues d'essais de compression sur des moelles de cochon. Cette approche permet d'examiner le rôle crucial de la composante fluide au sein de la moelle épinière sous contraintes externes, fournissant des métriques essentielles liées à cette composante fluide.

L'intégration de ces deux volets, l'imagerie de perfusion par IRM et la modélisation biomécanique, constitue un atout majeur de cette thèse. En combinant ces approches complémentaires, cette recherche vise à améliorer la compréhension globale de la myélopathie cervicale dégénérative et à contribuer à l'élaboration de meilleures stratégies de diagnostic et de prise en charge de cette affection complexe chez l'homme.

Le chapitre 1 introduit plusieurs notions essentielles pour une compréhension approfondie de ce travail, en abordant l'anatomie du rachis cervical, de la moelle épinière et de sa vascularisation, ainsi que les principales techniques existantes ayant investigué la perfusion médullaire. Le chapitre 2 développe la problématique de ce travail, en posant les questions qu'il soulève et en proposant des axes de recherche pour y répondre. Le chapitre 3 détaille la méthodologie de recherche en IRM et en biomécanique utilisée pour obtenir des informations sur la composante vasculaire de la moelle épinière. Enfin, le chapitre 4 résume le travail accompli, en mettant en avant les limites et les pistes d'amélioration, ainsi que d'autres perspectives pour apporter des informations complémentaires à la question de recherche. Le chapitre 5 présente les annexes, fournissant des informations supplémentaires.

Cette thèse a été réalisée dans le cadre du laboratoire international en imagerie et biomécanique du rachis et de la moelle épinière, le iLab-Spine, en étroite collaboration entre Marseille au CRMBM-CEMEREM et Montréal à l'École de Technologie Supérieure et à l'Hôpital Sacré-Cœur de Montréal, dans le cadre d'une codirection financée par NeuroSchool (cosupervised PhD scholarship, nEURo*AMU, Grant ANR-17-EUR-0029) et la Chaire Canada (Canada Research Chair in Biomechanics of Head and Spine Trauma).

1. Généralités

Ce chapitre présente les bases essentielles nécessaires à la compréhension de ce travail. Il commence par une présentation anatomique succincte du rachis, de la moelle épinière, de sa vascularisation et des sous-structures impliquées dans la myélopathie cervicale. Il est suivi d'une description détaillée de la myélopathie cervicale et des méthodes d'investigation associées, incluant un état de l'art des techniques utilisées pour évaluer la perfusion médullaire. Ensuite, le chapitre offre une revue des connaissances actuelles sur les propriétés mécaniques de la moelle épinière et de ses structures environnantes. De plus, il résume les études expérimentales animales explorant les propriétés en compression et relaxation de la moelle épinière et les principaux modèles en éléments finis étudiant la répartition des contraintes au sein de la moelle sous compression. Pour ceux qui souhaitent approfondir leurs connaissances, des compléments d'information seront fournis en annexe.

1.1. Le rachis humain

La colonne vertébrale, également appelée colonne spinale ou rachis, protège la moelle épinière, apporte une stabilité structurelle au corps, soutient le système nerveux et permet la mobilité. Elle maintient le corps droit, facilite les mouvements de flexion et de torsion, et offre un passage pour les nerfs principaux reliant le cerveau aux pieds.

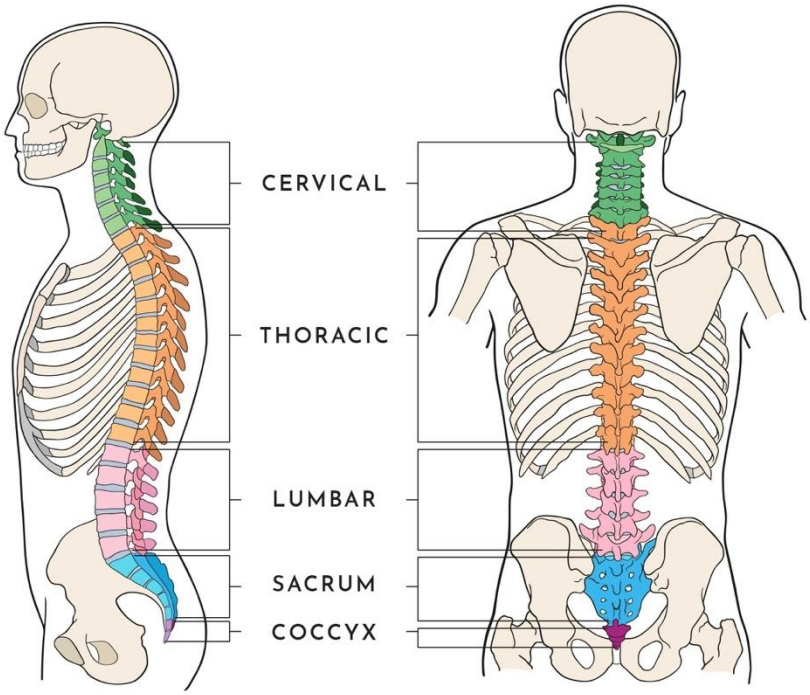

Figure 1 – Présentation des différent niveaux du rachis, https://www.wessexspinalsurgeon.co.uk/spinal-anatomy/ *(consulté en juillet 2024)*

La colonne vertébrale se compose de 24 vertèbres distinctes, plus deux parties vertébrales naturellement fusionnées : le sacrum et le coccyx. Elle est divisée en trois régions distinctes : la colonne cervicale, thoracique et lombaire (Figure 1). La colonne cervicale (cou) comprend 7

vertèbres (C1-C7), la colonne thoracique (milieu du dos) en compte 12 (T1-T12), et la colonne lombaire (bas du dos) en a 5 (L1-L5). La colonne vertébrale forme une double courbe en S, absorbant les chocs grâce aux courbures cervicales, thoraciques et lombaires. Les cinq vertèbres sacrées fusionnées, situées entre la colonne lombaire et les os du bassin, forment l'arrière du pelvis. Le coccyx, composé de 3 à 5 petits os fusionnés sous le sacrum, joue un rôle crucial dans le soutien du poids du corps en position assise. Comme la moelle épinière se termine en générale au niveau T12-L1, seules l'étude des parties cervicale et thoracique de la colonne vertébrale est pertinente dans cette étude. Par conséquent, les autres régions ne seront pas abordées davantage.

Outre les os, la colonne vertébrale s'appuie sur diverses structures de soutien, telles que les disques intervertébraux, les articulations facettaires, les ligaments et les muscles, pour assurer le support squelettique et guider les nerfs (G. D. Cramer et Darby 2014).

1.1.1. Les vertèbres

Les 24 vertèbres indépendantes qui forment la colonne vertébrale sont reliées entre elles par les disques intervertébraux et les ligaments spinaux. Chaque vertèbre possède deux composants fonctionnels clés : 1) le corps vertébral porteur qui constitue la partie antérieure de chaque vertèbre, et 2) l'arc vertébral qui forme les aspects latéral et postérieur de chaque vertèbre. L'arc vertébral se combine avec le corps vertébral pour former un tube fermé, le foramen vertébral.

Tous les foramens vertébraux s'alignent pour former le canal vertébral, qui contient la moelle épinière. Plusieurs saillies osseuses se trouvent sur l'arc vertébral : le processus épineux, les processus transverses, les pédicules, les lames et les processus articulaires, servant tous de points d'attache pour les ligaments et les muscles (G. D. Cramer et Darby 2014)(*Figure 2*, *Figure 4* et *Figure 3*)

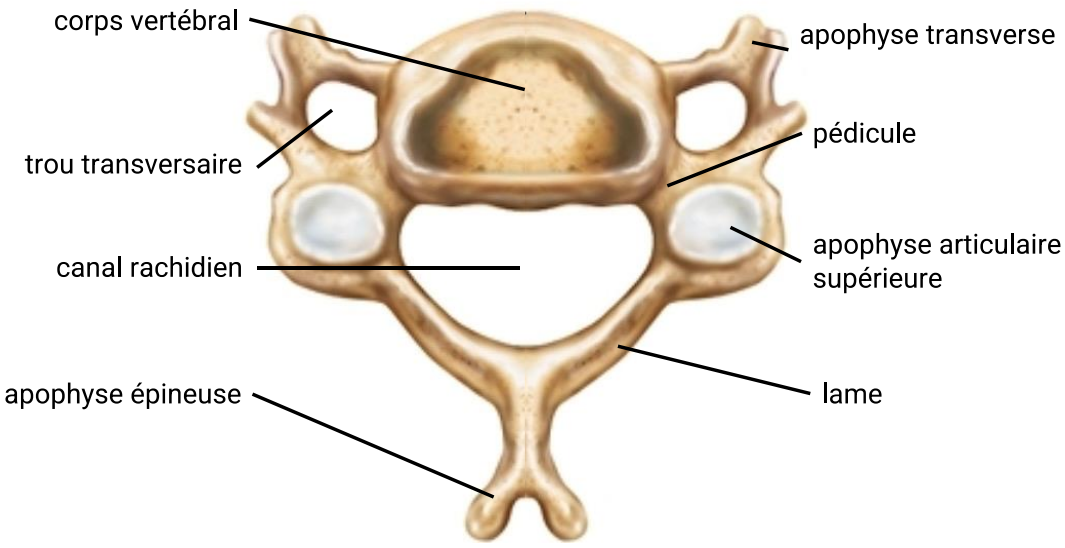

Il existe 7 vertébres cervicales. Les 2 premières, l'atlas et l'axis, ont une forme très particulière, adaptée aux différents mouvements de rotation de la tête. Dans le trou transversaire passe l'artère vertébrale, qui participe à l'irrigation du cerveau

Figure 2 - Vue supérieure d'une vertèbre cervicale (https://www.larousse.fr/encyclopedie/medical/vert%C3%A8bre/16920) (consulté en juillet 2024)

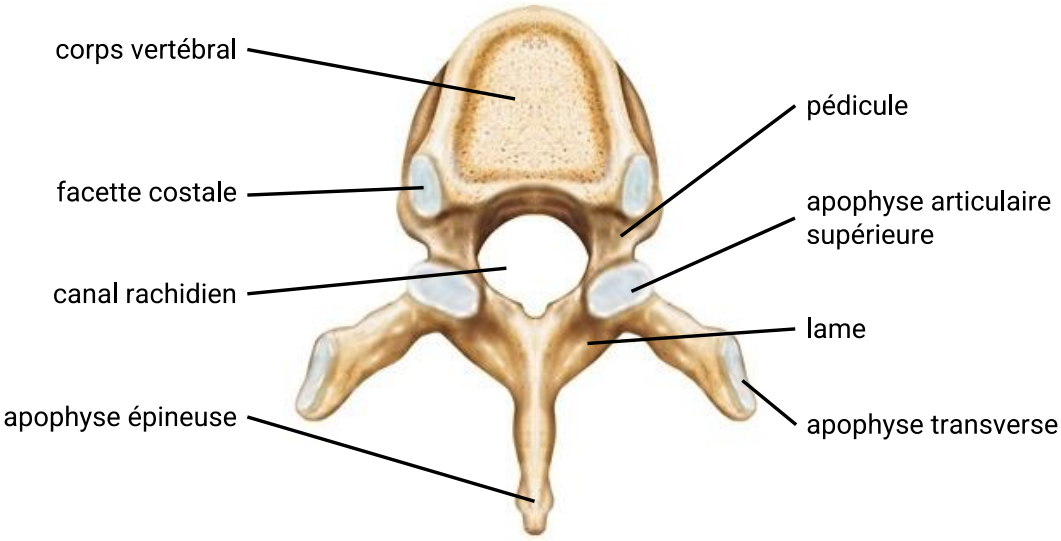

Les 12 vertébres dorsales ont facette costale un corps plus épais que celui des vertébres cervicales et doté de 2 facettes dont chacune s'articule avec une cote. Leur apophyse épineuse est très volumineuse. Elles forment la limite postérieure de la cage thoracique

Figure 4 - Vue supérieure d'une vertèbre thoracique/dorsale (https://www.larousse.fr/encyclopedie/medical/vert%C3%A8bre/16920) (consulté en juillet 2024)

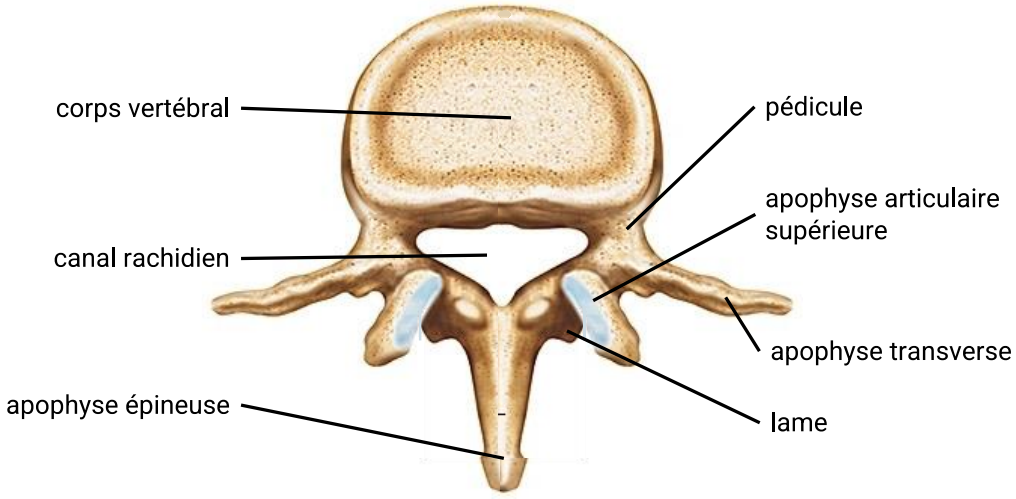

Les 5 vertébres lombaires ont un corps vertébral volumineux. Le canal vertébral, réduit, contient un groupe de racines nerveuses, la queue-de-cheval

Figure 3 - Vue supérieure d'une vertèbre lombaire (https://www.larousse.fr/encyclopedie/medical/vert%C3%A8bre/16920) (consulté en juillet 2024)

1.1.2. Les disques intervertébraux

Les disques intervertébraux (DIV) représentent un quart de la longueur de la colonne vertébrale. Ils constituent l'articulation principale de la colonne, la rendant flexible sans perdre en solidité. Les disques intervertébraux sont des coussins fibro-cartilagineux qui agissent comme des amortisseurs pour la colonne vertébrale. Ils permettent la flexion, l'extension, l'inclinaison latérale et la torsion de la colonne. Bien que le mouvement de chaque disque soit limité individuellement, des mouvements significatifs sont possibles lorsque plusieurs disques travaillent ensemble. Le DIV se compose d'un noyau pulpeux (NP) central, d'un anneau fibreux (AF) (périphérique et de deux plateaux vertébraux qui fixent les disques aux vertèbres adjacentes (Figure 5)(G. D. Cramer et Darby 2014). Le NP est une structure gélatineuse située au centre du disque intervertébral, très durable et flexible (Waxenbaum, Reddy, et Futterman 2024). L'AF est constitué de "lamelles" ou de couches concentriques de fibres de collagène. L'orientation des fibres dans chaque couche de lamelles alterne, ce qui permet de résister efficacement aux mouvements multidirectionnels (Marchand et Ahmed 1990).

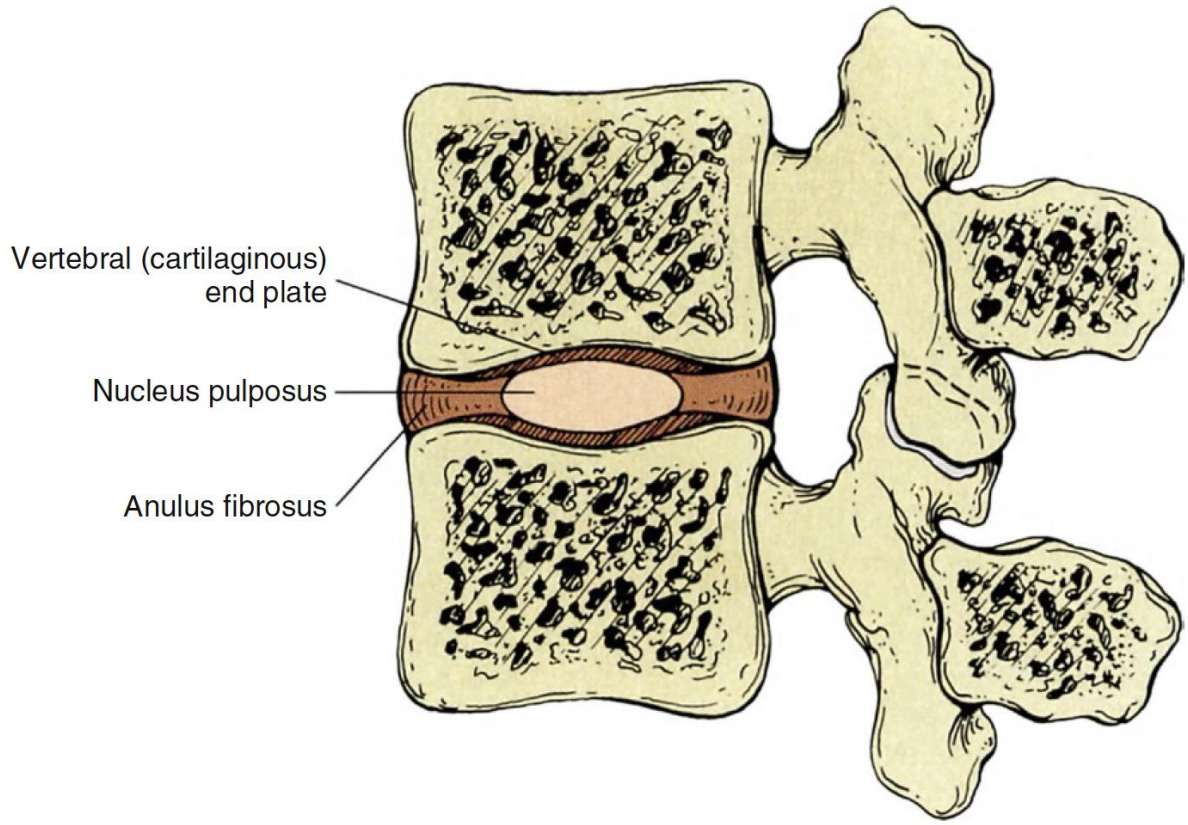

Figure 5 - Section médio-sagittale de deux vertèbres lombaires adjacentes et de la vertèbre intervertébrale disque séparant les deux corps vertébraux, faisant apparaitre les composants du système intervertébral disque : anulus fibrosus, noyau pulpeux et plaque terminale vertébrale (cartilagineuse). (Cramer et Darby 2014)

Les plateaux cartilagineux supérieur et inférieur protègent les parties supérieure et inférieure du disque et constituent la principale source de nutrition pour celui-ci. Ces structures jouent un rôle essentiel dans la distribution des charges et la flexibilité de la colonne, en contribuant à absorber les chocs et en permettant une grande variété de mouvements tout en maintenant la stabilité.

Les disques intervertébraux sont essentiels à la fonction mécanique de la colonne vertébrale, et leur dégénérescence peut conduire à des douleurs et des troubles de la mobilité, soulignant ainsi l'importance de leur santé pour le bien-être global du système musculosquelettique.

1.1.3. Les ligaments

Les ligaments spinaux sont des tissus conjonctifs essentiels qui maintiennent les vertèbres ensemble le long de la colonne vertébrale, assurant ainsi sa stabilité et la protection des disques intervertébraux (DIV) (Figure 6). Ces ligaments limitent les mouvements de la colonne vertébrale en empêchant les flexions excessives (Frank 2004). Dans le contexte de la myélopathie cervicale, la réduction des dimensions du canal spinal est due à l'hypertrophie de ses éléments constitutifs, notamment les vertèbres et les tissus mous. Les principaux ligaments impliqués sont le ligamentum flavum (LF) et le ligament longitudinal postérieur (PLL). Ces ligaments deviennent plus rigides en réponse à l'effondrement des disques (Inamasu, Guiot, et Sachs 2006). L'ossification du ligament longitudinal postérieur (OPLL) est en effet l'un des principaux facteurs de compression identifiés (Inamasu, Guiot, et Sachs 2006; L. Tetreault et al. 2015).

- **Le ligament longitudinal postérieur** (*posterior longitudinal ligament*) est plus large en haut qu'en bas et se trouve dans le canal vertébral, derrière les corps vertébraux. Son extrémité supérieure est continue avec la membrane tectoriale, et il s'étend de l'axis jusqu'au sacrum. Les bords du ligament sont dentelés, particulièrement dans les régions thoraciques inférieure et lombaire, car il s'étend entre ses attaches aux bords des corps vertébraux pour se fondre avec les fibres annulaires des disques. Il est séparé des surfaces postérieures des corps vertébraux par les veines basivertebrales qui rejoignent le plexus veineux vertébral interne antérieur.

- **Les ligaments jaunes (*ligamenta flava*)**, principalement composés de tissu élastique jaune, joignent les lames adjacentes. Ils s'étendent de la face antéro-inférieure de la lame supérieure à la face postéro-supérieure de la lame inférieure, et du milieu à la capsule articulaire latéralement. De petits espaces permettent le passage des veines du plexus veineux vertébral interne au plexus veineux vertébral externe. Les ligaments augmentent en épaisseur de la région cervicale à la région lombaire.

- Les autres ligaments sont décrits en Annexe1 dans la partie **: Les ligaments**

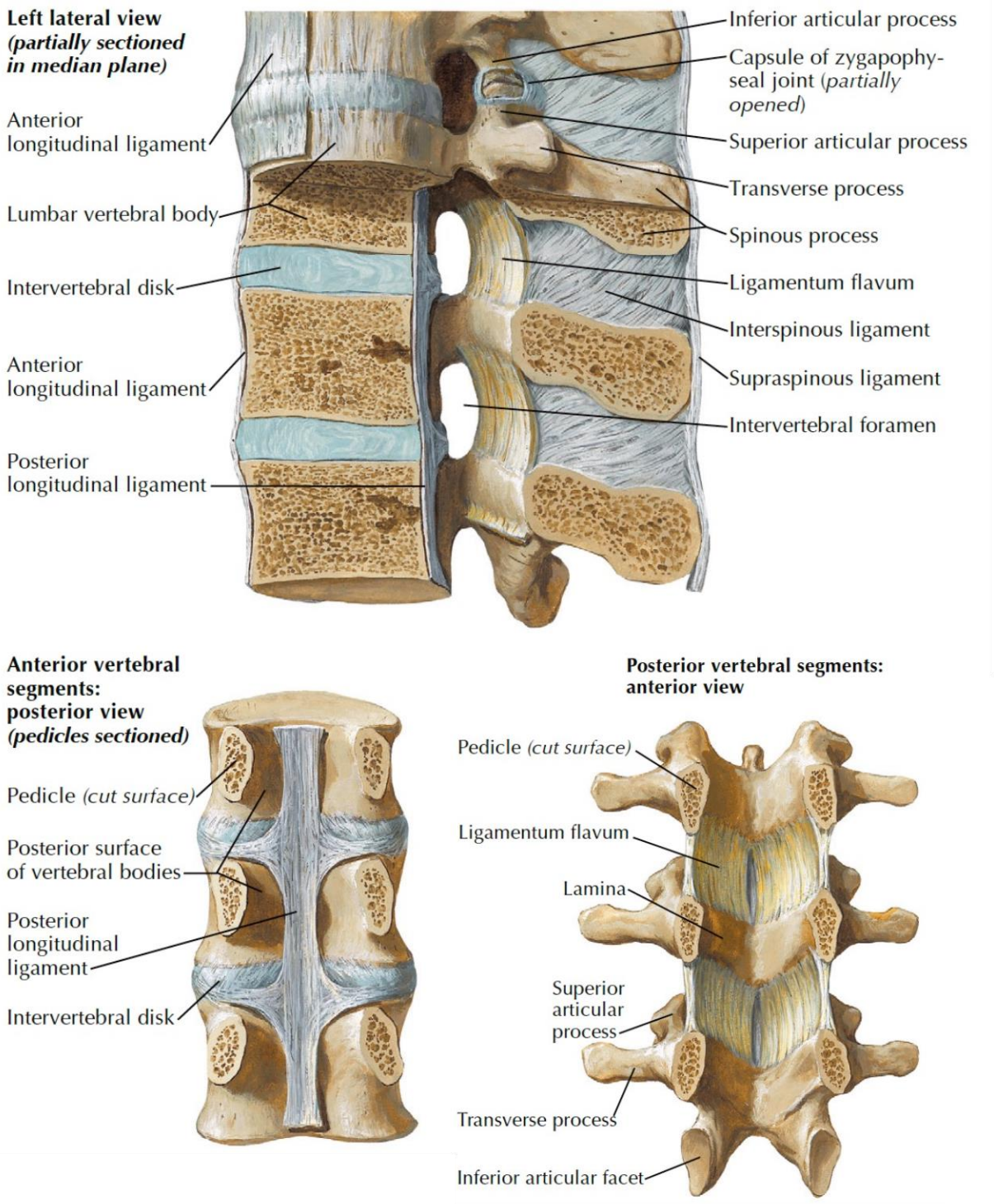

Figure 6 - Anatomie des ligaments du rachis avec vue sagittale, postérieure et antérieure (Aminoff, Pomeroy, et Levin 2023)

1.2. La moelle épinière chez l'Homme

1.2.1. Anatomie

La moelle épinière est une structure cylindrique bien organisée. Elle commence au niveau du foramen magnum comme une continuation de la moelle allongée à la base du crâne. Elle est située à l'intérieur du canal vertébral ou canal rachidien. Chez les hommes, elle s'étend jusqu'à 45 cm et chez les femmes jusqu'à 43 cm.

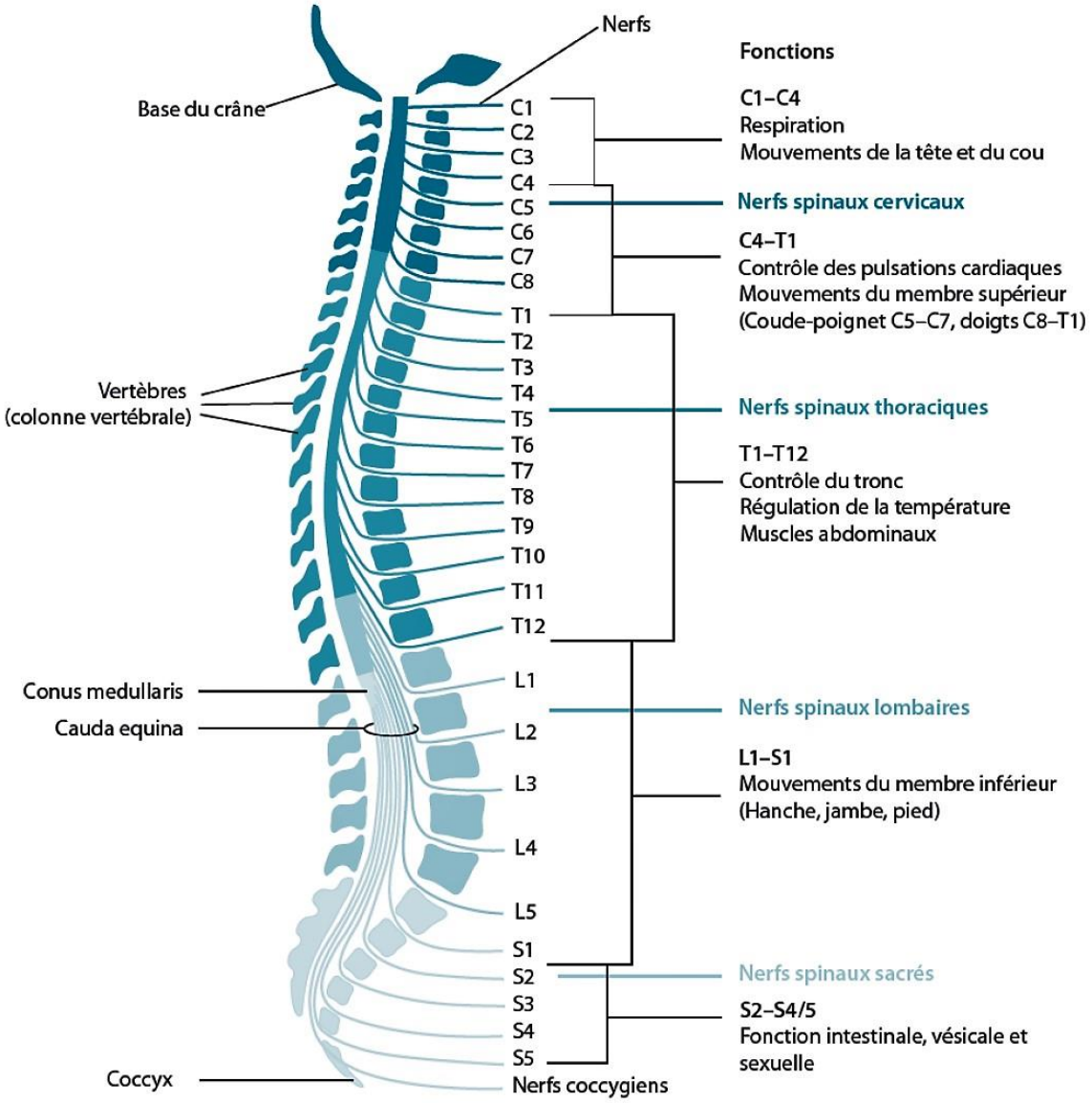

Figure 7 - Organisation longitudinale de la moelle épinière (avec segments cervicaux, thoraciques, lombaires et sacrés en zone ombrée) ; vertèbres et nerfs spinaux et brève représentation des principales fonctions de la moelle épinière (Cavadini 2019)

La moelle épinière se divise en 31 segments : 8 cervicaux, 12 thoraciques, 5 lombaires, 5 sacrés et 1 coccygien. Ces segments comprennent 31 paires de nerfs spinaux avec leurs ganglions

radiculaires respectifs. Les nerfs spinaux contiennent les fibres motrices, sensorielles et autonomes. Ces nerfs sortent par le foramen intervertébral (*Figure 7*).

Chacun de ces segments innerve un dermatome. La moelle épinière se compose à la fois de SB et de SG. La quantité de SB diminue vers son extrémité où la SG converge afin de former le cône médullaire. L'extrémité caudale de la moelle est alors ancrée au coccyx par le filum terminal, qui est une extension de la pie-mère. Enfin, les nerfs spinaux de L2 à S1 forment la queue de cheval (cauda equina) présente dans l'espace sous-arachnoïdien appelé citerne lombaire.

Sa forme géométrique est complexe et dépendante selon chaque individu. Elle est entourée du liquide cérébro-spinal (LCS), protégée par trois couches protectrices appelées méninges (dure-mère, arachnoïde et pie-mère (*Figure 8*), et s'étend du bulbe rachidien dans le tronc cérébral jusqu'à la première ou la deuxième vertèbre lombaire selon les individus. Elle présente deux renflements importants au niveau cervical et lombaire pour les plexus brachial et lombo-sacré. En outre, dans la région thoracique, la largeur de la moelle épinière varie entre 0,64 et 0,83 cm, et dans les régions cervicale et lombaire, elle varie entre 1,27 et 1,33 cm (Adigun, Reddy, et Varacallo 2024). De plus, le segment de C5 a le plus grand diamètre transversal (droite-gauche) avec 13,3 +/- 2,2 mm (Adigun, Reddy, et Varacallo 2024); ce diamètre diminue à 8,3 +/- 2,1 mm au niveau de T8, puis augmente à 9,4 +/- 1,5 mm au niveau de L3. Il y a moins de variation dans le diamètre antéro-postérieur (Adigun, Reddy, et Varacallo 2024; Bican, Minagar, et Pruitt 2013; Diaz et Morales 2016; Frostell et al. 2016) et (Fradet et al. 2014).

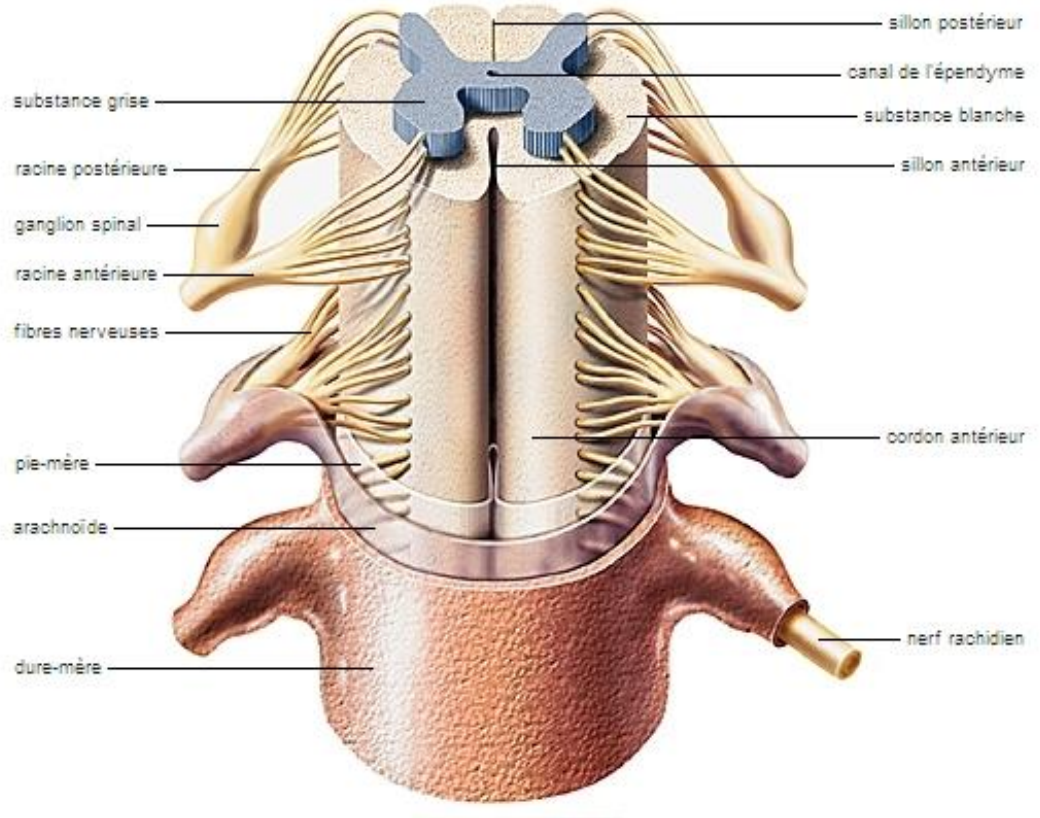

Figure 8 - Nerfs et méninges de la moelle épinière (https://www.larousse.fr/encyclopedie/images/Nerfs_et_m%C3%A9ninges_de_la_moelle_%C3%A9pini%C3%A8re/1002154) (Consulté en juillet 2024)

En tant que prolongement du cerveau, le rôle de la moelle épinière est de relayer les signaux nerveux entre le cerveau et le système nerveux périphérique, en assurant le transfert des messages efférents et afférents entre le cortex cérébral et le système moteur et sensoriel. Elle

est également le centre de coordination et de contrôle des réflexes. La moelle épinière héberge en particulier les générateurs de motifs centraux, qui contrôlent les mouvements rythmiques tels que la respiration ou la marche.

1.2.2. Section transverse de la moelle

La moelle épinière est constituée à la fois de SB et de matière grise. La SG est une collection de corps cellulaires, tandis que la SB est une collection d'axones. La quantité de SG est réduite au niveau thoracique par rapport aux segments cervicaux et lombo-sacrés. La moelle épinière, tout comme le cerveau, présente des fissures et des sillons. La fissure médiane antérieure est située au centre, et la commissure blanche antérieure se trouve à sa base. Le sillon médian postérieur est situé à l'arrière, et le sillon postérolatéral se trouve de chaque côté de celui-ci (Bican, Minagar, et Pruitt 2013). Le canal central court entre les deux moitiés de la SG, contient le liquide cérébro-spinal et il est continu avec le quatrième ventricule.

1.2.2.1. La Substance Grise

La section transversale de la moelle épinière montre la SG sous forme de motif en H ou en papillon. Cette matière grise est composée de corps cellulaires neuronaux, de dendrites, d'interneurones, de cellules gliales (astrocytes, microglies et oligodendrocytes), d'axones non myélinisés et de synapses (Gaudet et Fonken 2018).
La SG de la moelle épinière peut être différenciée en dix laminae de Rexed, numérotées de I à X (pour plus de détails, se rapporter à l'annexe : La). Bien que (REXED 1952) ait initialement étudié la moelle épinière de chat, il est important de noter que cette classification correspond bien à celle de tous les grands mammifères. Ces données peuvent être extrapolées et utilisées pour décrire la moelle épinière humaine.
Les laminae I à IX sont organisées de manière dorso-ventrale, tandis que la lamina X est située au centre, autour du canal central (*Figure 9*). Tous les noyaux présents dans la moelle épinière sont des collections de corps cellulaires. Leurs fonctions, susceptibles d'être altérées dans la myélopathie cervicale dégénérative, sont également brièvement détaillées en Annexe dans la partie : **La SG.**

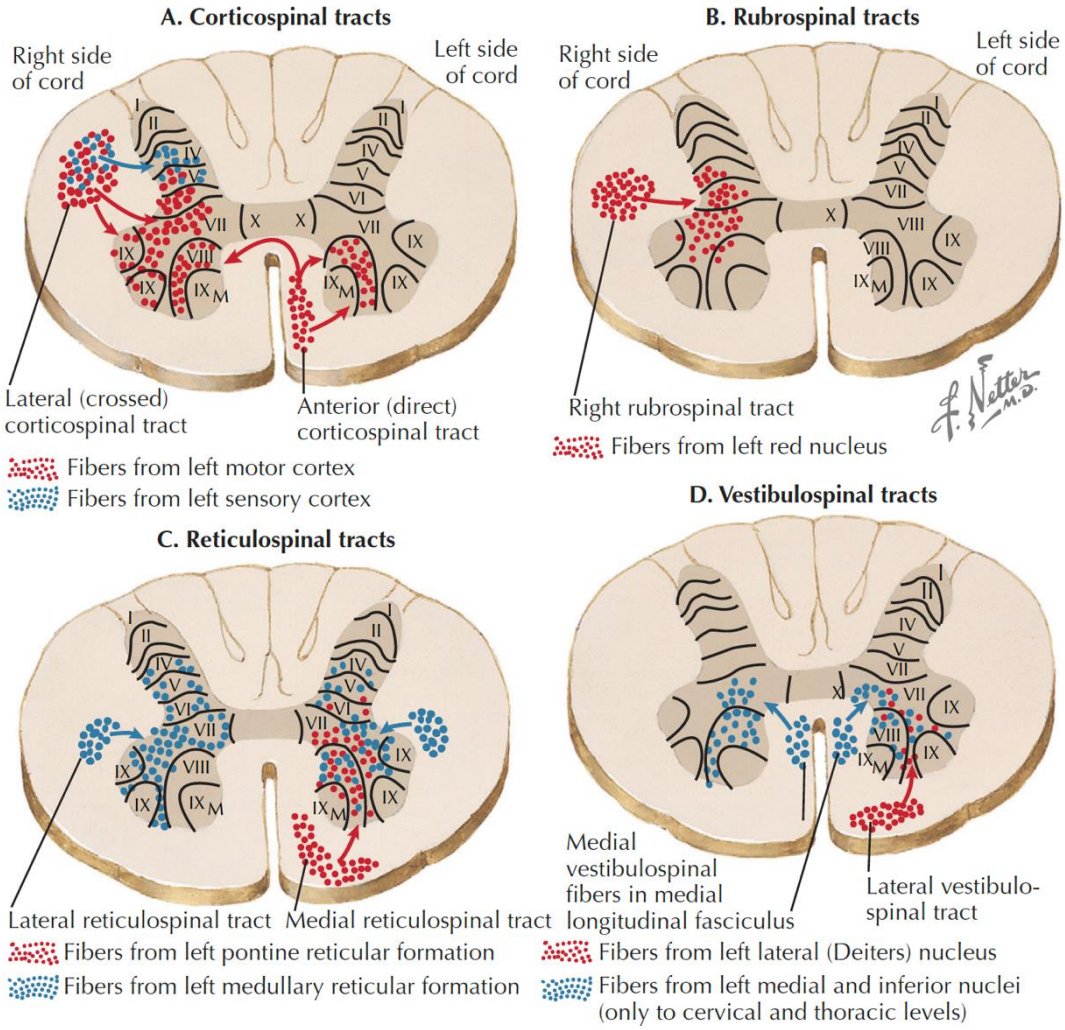

Figure 9 - Organisation des Laminae de Redex dans la SG de la moelle épinière (Aminoff, Pomeroy, et Levin 2023)

1.2.2.2. La Substance Blanche

La SB est constituée de longues fibres appelées axones, qui courent le long de l'axe rostro-caudal et relaient le signal nerveux des neurones ou récepteurs vers d'autres neurones ou effecteurs. Au niveau de la moelle épinière, contrairement au cerveau, elle entoure la SG. Elle est formée de faisceaux qui transmettent l'information de haut en bas de la moelle épinière. Elle se divise en trois cordons:

- Le cordon antérieur, situé entre les deux sillons antéro-latéraux et la fissure médiane antérieure.
- Le cordon postérieur, situé entre les sillons postérolatéraux et le sillon médian postérieur.
- Le cordon latéral, situé entre les racines antérieures et postérieures.

Les segments de la moelle épinière possèdent une racine dorsale ou un ganglion sensoriel, contenant les corps cellulaires de la voie sensorielle. Ces cellules nerveuses pseudo-unipolaires

ont un long processus venant des récepteurs périphériques et un court processus entrant dans la moelle épinière pour atteindre la corne dorsale.

Il est important de noter que dans le cadre des myélopathies, ces faisceaux peuvent être endommagés, induisant des déficits fonctionnels. La moelle épinière est composée de faisceaux ascendants et descendants, illustrés ci-dessous (Figure 10) et plus détaillés en annexe. Les fonctions spécifiques de ces faisceaux et les impacts de leurs altérations sont également brièvement décrits en annexe dans la partie : SB faisceaux ascendants et descendants.

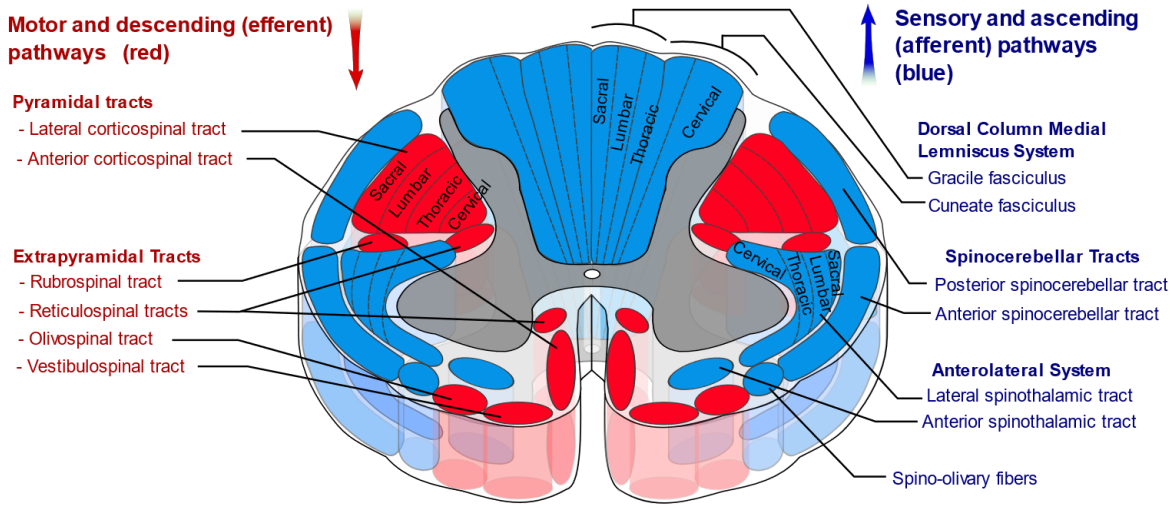

Figure 10 - Atlas des principaux faisceaux de substance blanche de la moelle épinière. En rouge, les voies motrices descendantes ; en bleu, les voies sensorielles ascendantes (de Mikael Häggström, https://commons.wikimedia.org/wiki/User:Mikael_H%C3%A4ggstr%C3%B6m#/media/File:Spinal_cord_tracts_-_English.svg, Juillet 2024).

1.2.3. Vascularisation de la moelle épinière

Afin d'assurer le fonctionnement optimal de la moelle épinière, un réseau vasculaire dense parcourt toute sa longueur, avec une géométrie et une densité locales adaptées aux besoins métaboliques spécifiques des différentes régions. En ce qui concerne la vascularisation de la moelle épinière, deux grandes catégories de vaisseaux peuvent être distinguées. D'une part, on trouve des vaisseaux situés dans le plan transversal à l'intérieur de la moelle épinière, et d'autre part, un réseau vasculaire rostro-caudal s'étend sur toute sa longueur et se connecte aux vaisseaux extra-médullaires (*Figure 11*). Les artères et les veines se trouvent dans l'espace subarachnoïdien. Les artères centrales pénétrant dans la moelle épinière passent par la pie-mère, l'arachnoïde jusqu'à la matière grise (Woollam et Millen 1958).

La vascularisation de la moelle épinière comprend quatre territoires alimentés par les artères subclavières, intercostales, lombaires et iliaques internes. Dans la région supérieure, les artères subclavières donnent naissance aux artères vertébrales, à partir desquelles l'artère spinale antérieure (ASA) vascularise la partie antérieure de la moelle épinière (Tatu, Vuillier, et Moulin 2008). Dans la région postérieure, la moelle est irriguée par les artères spinales postérieures. Plus bas, les artères segmentaires (intercostales, lombaires) se divisent en rameaux radiculo-médullaires, donnant naissance à une branche ventrale et une branche dorsale. Cette dernière est connectée à l'artère spinale antérieure et donne également deux artères postéro-latérales. Dans la région lombaire, la vascularisation est plus délicate et dépend principalement de l'artère radiculo-médullaire d'Adamkiewicz (AKA) ainsi que de plusieurs artères segmentaires. Enfin, au niveau sacré, les artères iliaques internes donnent naissance aux artères ilio-lombaires.

Les artères segmentaires : Les artères segmentaires sont des vaisseaux sanguins qui fournissent la vascularisation à chaque niveau intervertébral de la colonne vertébrale.

Leur origine varie en fonction du niveau de la colonne : elles proviennent de l'aorte pour les niveaux lombaire et thoracique, des artères vertébrales pour le niveau cervical, et des artères sacrales latérales pour le niveau sacral (Dommisse 1974). Au total, il existe 21 paires d'artères segmentaires au niveau thoraco-lombaire (L. Gao et al. 2013). Le diamètre moyen de ces artères au niveau thoraco-lombaire est d'environ 2,7 mm (Alleyne et al. 1998), bien que cela puisse varier en fonction du niveau vertébral et même entre les artères d'une même paire. Elles parcourent le corps vertébral, émettant quelques ramifications en cours de route. De plus, des anastomoses se forment entre deux artères segmentaires adjacentes (L. Gao et al. 2013), le long du corps vertébral et du disque intervertébral. Les vitesses sanguines dans ces artères segmentaires atteignent environ 12 cm/s (Shibata et al. 2001).

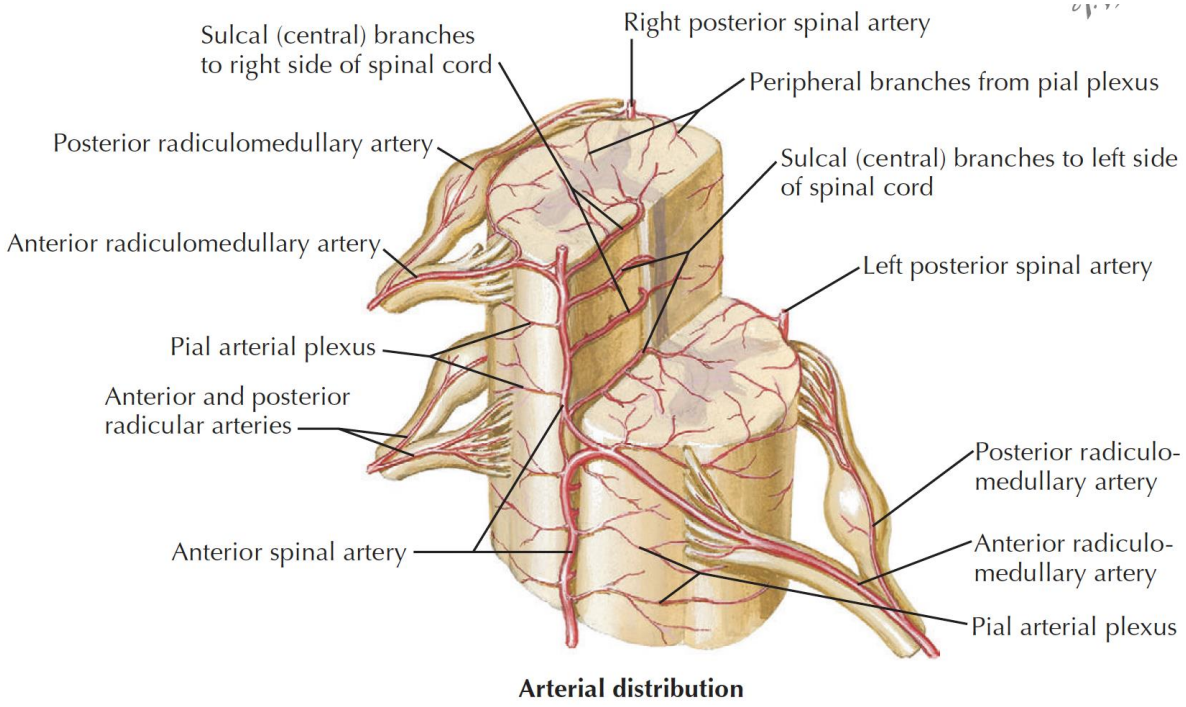

Figure 11 - ***Organisation générale de la vascularisation artérielle de la moelle spinale.*** *La vascularisation artérielle de la moelle spinale est organisée autour de 2 systèmes : un système vertical et un système horizontal, issus tous deux des branches de l'arc aortique (1) et des artères segmentaires (2) thoraciques et lombales de l'aorte.(Aminoff, Pomeroy, et Levin 2023)*

Axes artériels verticaux

Le système vertical est formé par l'artère spinale antérieure (label 3, Figure 12,), et les 2 axes spinaux dorsaux-latéraux (label 4, Figure 12). L'artère spinale antérieure (label 3, Figure 12) est un axe médian situé en regard du sillon antero-médian. Au niveau cervical, il est constitué par l'artère spinale ventrale, branche des artères vertébrales (label 5, Figure 12). Les axes spinaux dorsaux sont constitués, au niveau cervical, par les artères spinales postérieures, branches des artères vertébrales ou cérébelleuses inférieures. Au niveau thoracique, les axes verticaux sont discontinus, ce qui explique la relative pauvreté de la vascularisation de la moelle thoracique, zone sensible aux modifications hémodynamiques.

Artères horizontales

Le système horizontal, composé des artères radiculo-spinales issues des artères segmentaires de l'aorte, assure l'irrigation de la moelle épinière (Greathouse, Halle, et Dalley 2001;

Martirosyan et al. 2011) (Figure 12). Ces artères se subdivisent en deux types : les branches antérieures, chargées de fournir du sang à l'artère spinale antérieure (ASA), et les branches postérieures, en relation avec les artères spinales postérieures (ASP). Ce découpage intervient après que ces artères aient traversé respectivement une racine nerveuse antérieure ou postérieure. Leur diamètre varie significativement en fonction du niveau vertébral et des caractéristiques individuelles, couvrant une plage allant de 34 µm à 1122 µm (Bosmia et al. 2015). Comparativement, les artères postérieures ont généralement un diamètre plus réduit mais plus homogène.

Les artères radiculo-médullaires antérieures établissent des anastomoses avec l'ASA grâce à une branche ascendante et une branche descendante, à l'exception des segments thoraciques (de Haan et al. 1999). Notons que dans la région thoracique, la distance significative entre les points d'anastomose expose davantage la moelle épinière aux risques d'ischémie. Le diamètre de ces artères demeure relativement constant le long de la moelle épinière, excepté dans la portion caudale où la branche descendante affiche un diamètre accru, variant de 0,2 mm à 1,2 mm (Suh et Alexander 1939; Romanes 1965). Les caractéristiques de bifurcation des artères radiculo-médullaires antérieures sont semblables à celles des ASP, bien que l'angle soit moins prononcé (L. Gao et al. 2013). En ce qui concerne les artères radiculo-médullaires postérieures, elles se distinguent par leur diamètre plus restreint, oscillant entre 0,2 mm et 0,5 mm (Martirosyan et al. 2011).

Ces axes forment un plexus artériel périspinal plus dense dans la partie ventrale. La segmentation artérielle est bien préservée au niveau thoracique, avec des artères radiculo-spinales (Figure 12, 8) issues de la branche dorsale des artères intercostales. Les artères radiculo-spinales pénètrent la gaine dure-mérienne pour suivre le nerf spinal et se subdivisent en artères radiculo-spinales ventrales et dorsales.

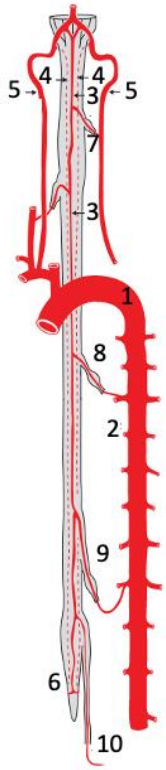

Figure 12 - Vascularisation artérielle de la moelle spinale cervicale (Lazorthes et al. 1971; Tatu, Vuillier, et Moulin 2008)

Au niveau cervical, la vascularisation artérielle présente des particularités, où les artères radiculo-spinales (label 7, Figure 12) prennent leur origine à partir des branches de l'artère subclavière.

La partie haute de la moelle épinière cervicale, le renflement cervical et la partie haute de la moelle épinière thoracique ont beaucoup de vaisseaux sanguins. Les branches de l'artère

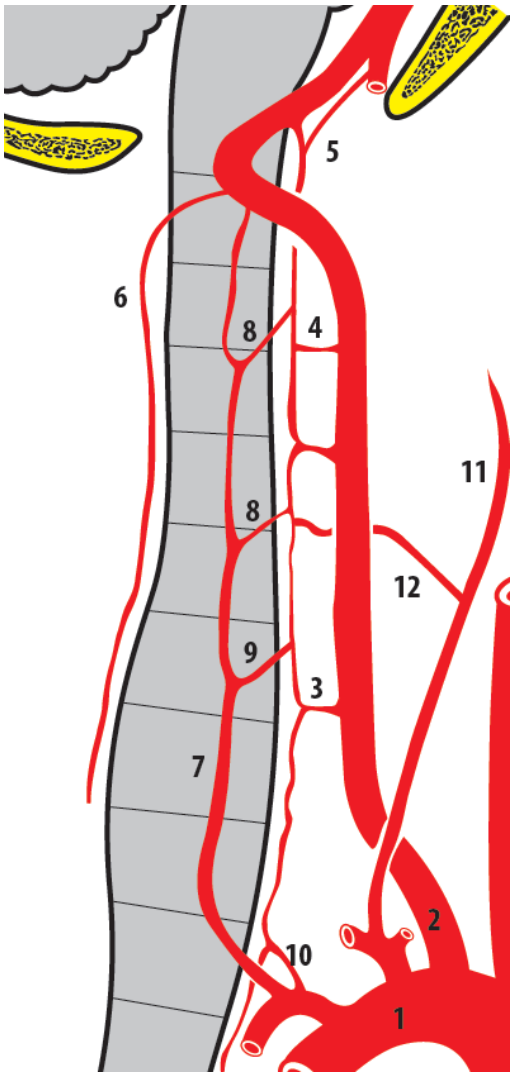

Figure 13 – Vascularisation de la moelle épinière cervicale (Lazorthes et al. 1971; Tatu, Vuillier, et Moulin 2008)

subclavière (label 1, Figure 13) sont importantes pour les nourrir en sang. L'artère vertébrale (label 2, Figure 13), en montant, donne des artères radiculo-spinales ventrales (label 3, Figure 13). Une de ces artères, toujours présente, entre avec le troisième nerf spinal cervical et nourrit la partie haute de la moelle épinière cervicale (label 4, Figure 13).
L'artère spinale ventrale (Figure 13, label 5) vient des 2 artères vertébrales avant qu'elles ne se rejoignent pour former l'artère basilaire. Elle est à l'origine de la partie initiale du vaisseau spinal ventral, qui est souvent double au niveau du renflement cervical. Les artères vertébrales donnent aussi naissance aux artères spinales dorsales plus petites (Figure 13, label 6) qui alimentent le plexus pie-mérien postérieur. L'artère cervicale profonde (Figure 13, label 7), qui naît du tronc costo-cervical, monte vers la nuque et donne aussi des artères radiculo-spinales (Figure 13, label 8). Une de ces artères, toujours présente, entre avec le sixième nerf spinal cervical et forme l'artère du renflement spinal cervical (Figure 13, label 9). Le tronc costo-cervical donne aussi une artère radiculo-spinale qui accompagne le huitième nerf spinal cervical et qui est toujours là (Figure 13, label 10). Le tronc thyro-cervical donne naissance à l'artère

cervicale ascendante (Figure 13, label 11), qui, en montant, fournit aussi des artères radiculo-spinales (Figure 13, label 12) pour nourrir la moelle épinière cervicale.

Vascularisation intraspinale.

L'axe artériel spinal ventral (Figure 14, label 1) se trouve le long de la fissure longitudinale ventrale de la moelle. Les axes artériels spinaux dorsaux (Figure 14, label 2) se trouvent dans les sillons latéro-dorsaux. Entre ces trois axes principaux, il y a un réseau d'artères appelé réseau artériel pie-mérien (Figure 14, label 3), aussi connu sous le nom de plexus coronaire. Les artères radiculo-spinales ventrales (Figure 14, label 4) alimentent principalement l'axe spinal ventral, tandis que les artères radiculo-spinales dorsales alimentent les axes spinaux postérieurs. Le réseau artériel pie-mérien est plus développé à l'avant. L'axe artériel spinal ventral donne naissance aux artères sulco-commissurales (Figure 14, label 5) qui pénètrent dans la fissure médiane et alimentent la corne ventrale, la corne latérale, et la base de la corne dorsale de la SG ainsi que les faisceaux cortico-spinal et spino-thalamique. Les axes artériels spinaux dorsaux donnent des branches artérielles perforantes (Figure 14, label 6) qui alimentent les faisceaux sensitifs graciles et cunéiformes. Le plexus coronaire donne des branches perforantes (Figure 14, label 7) qui alimentent la moelle, surtout les faisceaux spino-cérébelleux.

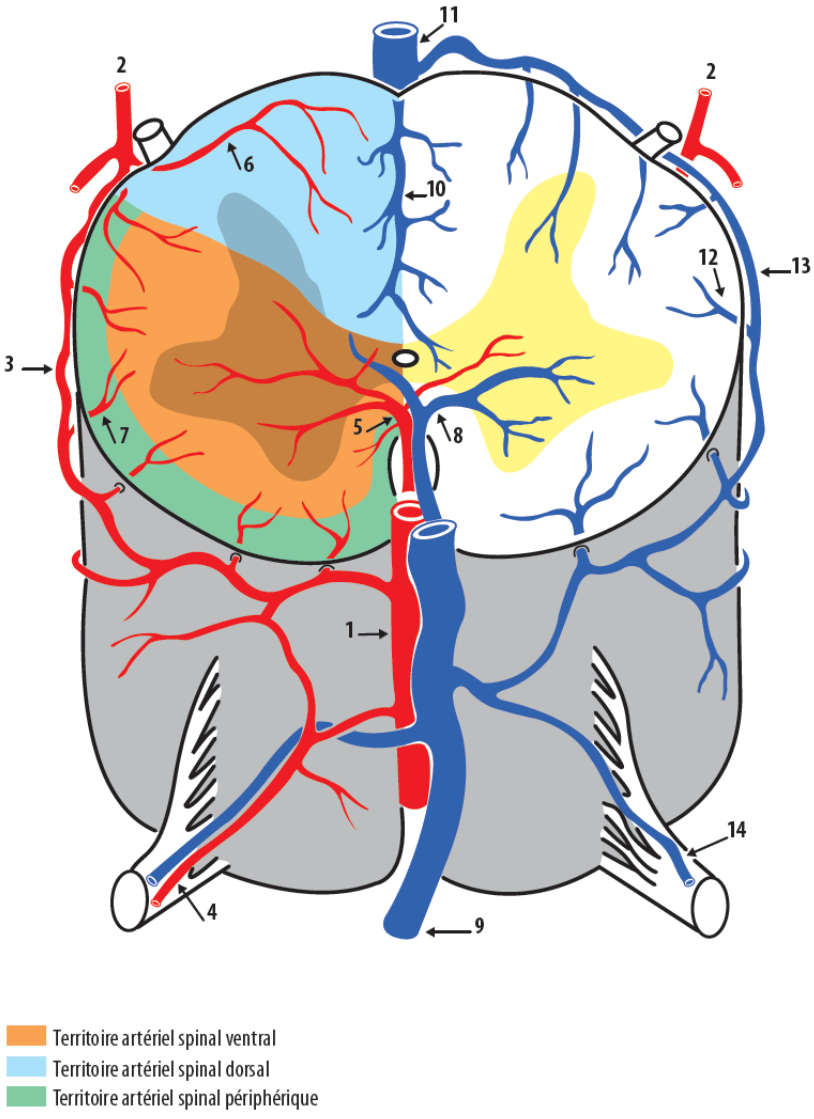

Figure 14 - Vascularisation du parenchyme de la moelle épinière (Lazorthes et al. 1971; Tatu, Vuillier, et Moulin 2008)

Réseau veineux

Les veines sulco-commissurales (Figure 14, label 8) drainent le sang de la partie ventrale de la moelle vers l'axe veineux spinal ventral (Figure 14, label 9) et les veines radiculaires (Figure 14, label 14). Les axes veineux spinaux dorsaux (Figure 14, label 10) drainent le sang de la partie dorsale de la moelle vers l'axe veineux dorsal médian (Figure 14, label 11). Les veines intrinsèques périphériques (Figure 14, label 12) se jettent dans le réseau veineux pie-mérien périspinal (Figure 14, label 13), ces branches périphériques sont similaires aux artères pénétrantes mais sont moins nombreuses (Pansini et Conti 1996). Ainsi, il y a trois territoires artériels principaux pour nourrir l'intérieur de la moelle : les territoires spinaux ventral, dorsal et périphérique. Dans l'ensemble, la densité veineuse est beaucoup plus élevée au sein de la SG par rapport à la SB (Romanes 1965).

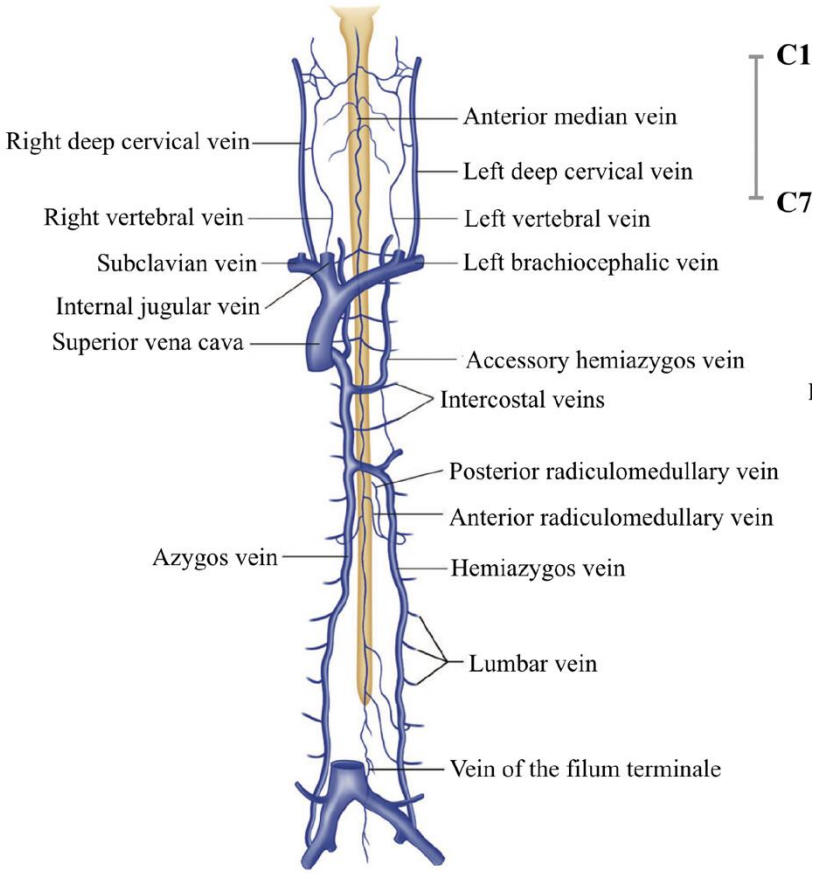

Figure 15 - Anatomie du Réseau Veineux de la Moelle Épinière (Santillan et al. 2012)

La vascularisation veineuse de la moelle épinière présente une géométrie différente de celle du réseau artériel. Les veines radiculaires antérieures et postérieures (Figure 14, label 14) ont un diamètre maximal de 2 mm, souvent supérieur à celui des artères correspondantes, et elles se connectent aux veines spinales longitudinales de manière similaire à la bifurcation observée entre les artères spinales et les artères radiculo-médullaires (A. K. Thron et Mull 2004), bien que présentant une plus grande variabilité (L. Gao et al. 2013).

La veine spinale antérieure (Figure 14, label 9), située antérieurement et légèrement latéralement à l'ASA, draine la section antérieure de la moelle. Son diamètre varie de 0.4 mm à 1.5 mm, restant supérieur à celui de l'ASA (Backes et Nijenhuis 2008). En revanche, il n'existe qu'une unique veine spinale postérieure (Figure 14, label 11), située dans le plan sagittal médian de la moelle épinière, dont le diamètre est légèrement inférieur à celui de la veine spinale

antérieure (Amato et Stolf 2015). Ces deux veines spinales suivent un trajet plus sinueux le long de la surface de la moelle que leurs homologues artérielles.

Au niveau cervical, les veines radiculomédullaires et les veines segmentaires se déversent dans les veines vertébrales, qui elles-mêmes se vident dans les veines sous-clavières, soit directement, soit via les veines cervicales profondes. La veine sous-clavière se déverse ensuite dans la veine cave supérieure (*Figure 15*).

Directionnalité du Flux Sanguin dans la Moelle Épinière

Contrairement à l'irrigation unidirectionnelle du cerveau par les carotides, l'écoulement sanguin et l'irrigation des tissus médullaires sont beaucoup plus complexes. Comprendre la direction du flux sanguin dans la moelle épinière est crucial pour appréhender les phénomènes se produisant lors d'une compression médullaire. En effet, l'approvisionnement sanguin des différentes parties de la moelle épinière peut être compromis, entraînant des schémas distincts de dommages neurologiques selon que l'approvisionnement de l'artère postérieure ou antérieure est interrompu. En raison de l'organisation des voies neuronales ascendantes et descendantes dans la moelle épinière, la perte de l'apport postérieur conduit généralement à une perte des fonctions sensorielles, tandis que la perte de l'apport antérieur entraîne plus souvent des déficits moteurs (Purves et al. 2001).

L'étude de la direction de l'écoulement sanguin dans les artères de la moelle épinière se réalise généralement en suivant la progression d'un colorant injecté dans un vaisseau à l'origine de l'écoulement observé, en utilisant des techniques de cinématographie et d'angiographie (Fortuna, Torre, et Occhipinti 1971). Au niveau cervical, les résultats peuvent être résumés ainsi: bien que l'apport sanguin à la moelle cervicale présente une certaine variabilité, le type le plus commun est celui où l'artère subclavière prédomine sur l'afflux vertébral. Il existe également une variabilité dans la direction du flux sanguin dans le système spinal antérieur de la moelle cervicale, mais dans la grande majorité des cas, la direction est ascendante. Le nombre d'affluents radiculo-médullaires observables in vivo est nettement inférieur à celui observé après les injections post-mortem, confirmant ainsi les conclusions de (Lazorthes 1962) et (Corbin et Alajouanine 1961).

Dans l'ensemble de la moelle épinière, bien que certaines études soient contradictoires, une tendance semble émerger concernant les artères longitudinales. Le sang circule dans l'artère spinale antérieure (ASA) dans le sens caudal jusqu'à T4, puis dans le sens crânial entre T4 et T9, de nouveau caudal entre T9 et T12, crânial entre T12 et L2 environ, et enfin caudal de L2 jusqu'au rami cruciantes (Bolton 1939; Fazio et Agnoli 1970) (Figure 16). La transition observée au niveau de L2 pourrait coïncider avec la présence de l'artère radiculo-médullaire d'Adamkiewicz, qui fournit un débit sanguin crânial via sa branche ascendante et caudal via sa branche descendante (Woollam et Millen 1955). Une estimation alternative du sens de l'écoulement longitudinal considère la présence de deux sens différents entre chaque branche descendante des artères radiculo-médullaires et la branche ascendante de l'artère radiculo-médullaire suivante (Di Chiro et Fried 1971).

La configuration est différente pour les artères spinales postérieures (ASP), en partie car leur diamètre est plus régulier, ce qui n'offre pas la résistance mécanique que l'artère d'Adamkiewicz impose sur l'ASA. Les résultats de (Bolton 1939), confirmés par (Di Chiro et Fried 1971), indiquent que le sang circule dans le sens caudal de la formation cervicale des ASP à partir des artères vertébrales jusqu'à la transition entre les niveaux cervical et thoracique. Pour le reste de la longueur de la moelle épinière, leur sens de circulation est crânial et est renforcé par des artères radiculo-médullaires lombaires (Martirosyan et al. 2011), indiquant un changement de direction de l'écoulement sanguin lors de la jonction avec l'ASA.

Il est important de souligner qu'à différentes positions le long de la moelle épinière, le sens de l'écoulement est contradictoire à l'interface entre deux régions. Cela crée un "point mort" ou "watershed area" (Figure 16), où deux écoulements en sens opposés se rencontrent, rendant cette région plus vulnérable à une interruption ou une réduction de l'une des deux circulations. Une modification de la pression, provoquée par la simple présence d'une lésion autour des vaisseaux sanguins, peut accentuer cette vulnérabilité sans avoir d'autre interaction avec le réseau vasculaire.

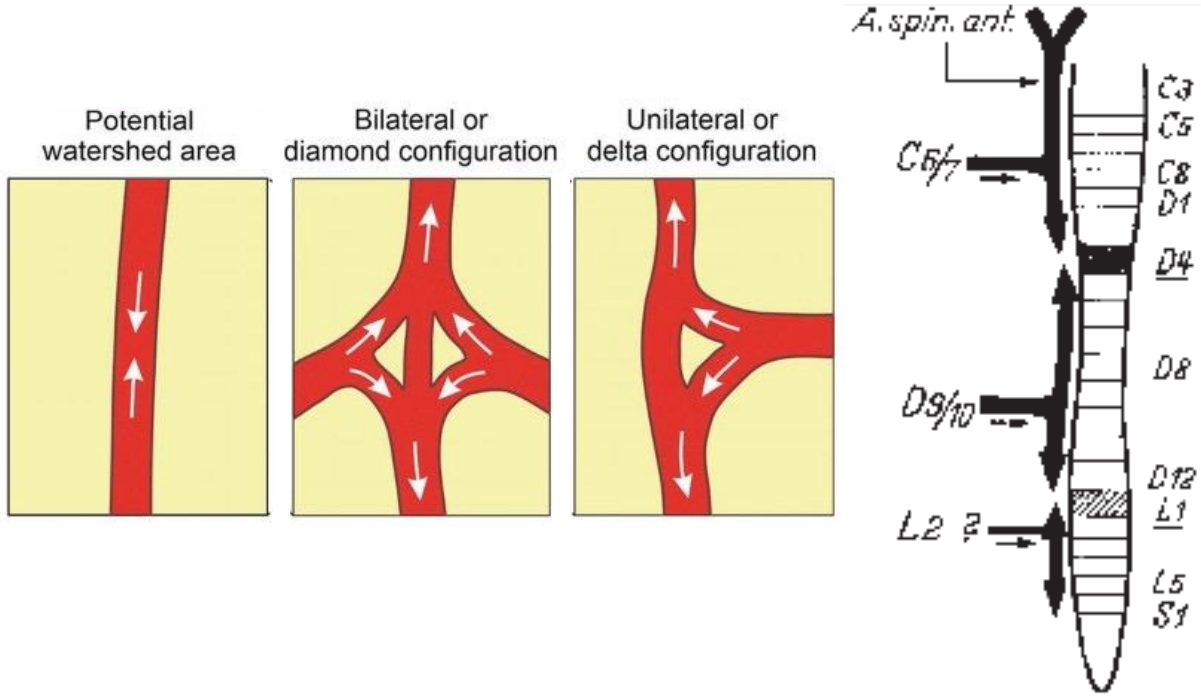

Figure 16 – Différentes configurations au croisement de vaisseaux artériels (Pavel, Kellerova, et Snopkova 2023), et sens de l'écoulement dans l'artère spinale antérieure (Fazio et Agnoli 1970)

Extravasation de Sang et d'Agents de Contraste (Bronen et Sze 1990)

Dans le cadre des examens d'imagerie médicale, tel que l'IRM, l'identification d'une fuite de sang ou d'agent de contraste provenant des vaisseaux sanguins est essentielle pour évaluer l'intégrité de la barrière hémato-spinale (BHS). Théoriquement, des vaisseaux sanguins intacts au niveau de la moelle épinière ne permettent pas la fuite d'agents de contraste. Cependant, lorsqu'une contrainte mécanique ou une lésion externe endommage ces vaisseaux, leurs cellules endothéliales peuvent être rompues, conduisant à une perturbation de la BHS et à une possible extravasation de l'agent de contraste.

Sous des conditions physiologiques normales, les vaisseaux sanguins intacts de la moelle épinière maintiennent une barrière étanche qui empêche le passage d'agents exogènes tels que les agents de contraste utilisés en imagerie médicale. Les cellules endothéliales qui tapissent l'intérieur de ces vaisseaux sont reliées par des jonctions serrées, formant une barrière sélective connue sous le nom de barrière hémato-spinale (BHS). Cette barrière joue un rôle crucial en maintenant l'homéostasie de la moelle épinière et en protégeant le tissu nerveux contre les agents potentiellement nocifs.

Lorsqu'un vaisseau sanguin de la moelle épinière subit une contrainte mécanique externe, telle qu'un traumatisme spinal ou une intervention médicale invasive, les cellules endothéliales qui composent la paroi des vaisseaux peuvent être endommagées. Cette lésion peut entraîner une rupture partielle ou complète des jonctions serrées entre ces cellules, compromettant ainsi

l'intégrité de la BHS. Une telle rupture permet alors le passage d'agents de contraste ou de cellules sanguines dans le tissu de la moelle épinière, un phénomène appelé extravasation.

L'extravasation désigne le processus par lequel l'agent de contraste s'échappe des vaisseaux sanguins vers le tissu environnant de la moelle épinière. Ce phénomène est un indicateur de la perturbation de la BHS et peut être observé dans les images de perfusion par IRM. Il existe différents degrés de perturbation :

- **Extravasation d'agent de contraste :** Une légère perturbation de la BHS permet uniquement le passage de petites molécules comme les agents de contraste, sans fuite de cellules sanguines. Cette situation indique une rupture partielle de la BHS, souvent associée à un risque accru de complications, mais sans preuve de saignement actif.

- **Transformation hémorragique :** Une rupture plus étendue de la BHS, qui s'étend à la lame basale, permet non seulement le passage d'agents de contraste, mais aussi celui des éléments cellulaires sanguins (érythrocytes), provoquant une hémorragie visible dans le tissu de la moelle épinière.

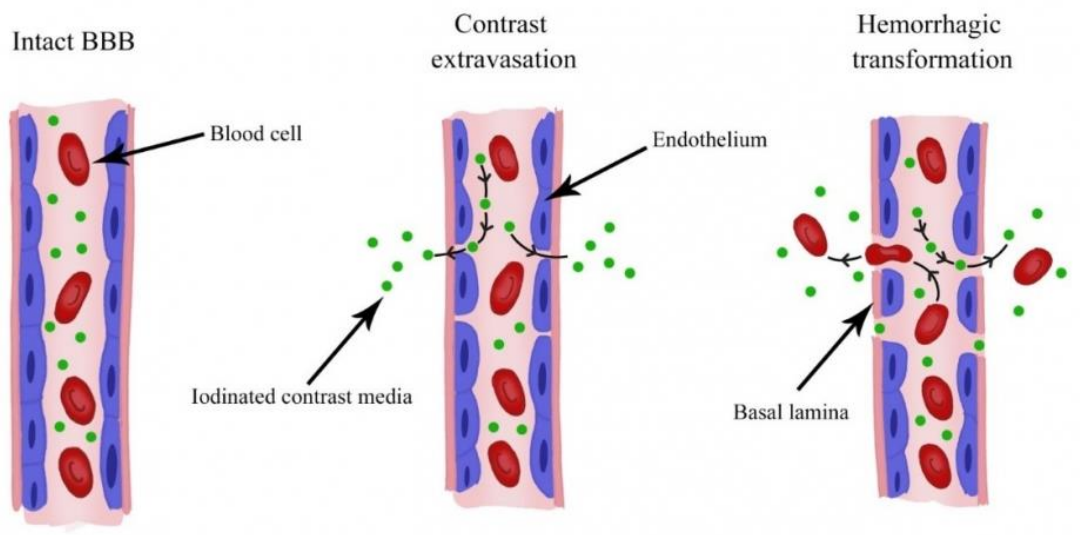

Figure 17 - Extravasation d'agent de contraste et hémorragie dans un vaisseau sanguin. (Ciacciarelli et Casolla 2021)

1.3. La myélopathie dégénérative cervicale

La myélopathie cervicale dégénérative (MCD) est une condition pathologique complexe résultant de la dégénérescence des tissus, processus qui survient principalement en fonction de l'intensité de l'utilisation des structures corporelles au cours du temps. Dans la partie cervicale, ces changements dégénératifs peuvent être classés en deux grandes catégories : les modifications spondylotiques (ou ostéoarthritiques) et non ostéoarthritiques. Bien que ces changements pathologiques soient souvent distingués en entités cliniques distinctes, ils sont en réalité étroitement liés et se manifestent souvent simultanément. Le problème principal est la tendance des modifications dégénératives à provoquer une sténose du canal rachidien, entraînant une compression de la moelle épinière et, finalement, une incapacité due au développement de la myélopathie (Nouri et al. 2015).

Pathophysiologiquement, la MCD symptomatique peut résulter de plusieurs mécanismes. D'une part, la compression statique de la moelle épinière et le désalignement de la colonne

vertébrale peuvent altérer la tension et l'apport vasculaire de la moelle. D'autre part, les blessures dynamiques répétées dues à l'hypermobilité segmentaire peuvent également jouer un rôle significatif. Les segments instables de la colonne vertébrale peuvent provoquer des microtraumatismes chroniques répétés sur la moelle épinière, suffisamment petits pour ne pas être reconnus comme des lésions traumatiques de la moelle épinière (SCI), mais suffisamment fréquents pour causer des dommages progressifs. De plus, les patients atteints de sténose spinale ayant subi des traumatismes mineurs au cou courent un risque accru de développer une myélopathie ou de voir leur myélopathie préexistante se détériorer (Nouri et al. 2015).

1.3.1. Épidémiologie

Incidence et prévalence

La myélopathie cervicale dégénérative (MCD) est le trouble progressif non traumatique de la moelle épinière le plus courant chez les personnes âgées. Toutefois, comme mentionné précédemment, son épidémiologie mondiale est difficile à estimer en raison de la diversité des mécanismes dégénératifs, souvent diagnostiqués indépendamment. De plus, la plupart des études épidémiologiques sont réalisées localement souvent à l'échelle d'une nation au maximum.

Une revue complète de la littérature (McKinley, Seel, et Hardman 1999) a montré que l'incidence annuelle estimée des lésions non traumatiques de la moelle épinière est de 76 par million par an en Amérique du Nord, 26 par million par an en Australie, 20 par million par an au Japon et 6 par million par an en Europe. D'autres études ont indiqué que les conditions dégénératives représentent 54 % de toutes les lésions non traumatiques de la moelle épinière en Amérique du Nord (McKinley, Seel, et Hardman 1999), 18-26 % en Australie (New, Rawicki, et Bailey 2002; New 2005), 59 % au Japon (Ide et al. 1993) et 16-39 % en Europe (Biering-Sørensen, Pedersen, et Clausen 1990; Schönherr et al. 1996; Citterio et al. 2004; Scivoletto et al. 2011).Très peu d'études ont été menées sur la prévalence de la DCM. Une étude menée en 2017 a estimé la prévalence de la MCD à 1120 cas par 1 million de personnes au Canada, avec une incidence d'hospitalisations de 4 par 100 000 années-personnes (Bakhsheshian, Mehta, et Liu 2017) . Cependant, ces estimations sont limitées par la mauvaise qualité des données dont elles sont dérivées, et les chiffres sont probablement des sous-estimations sévères de la charge de la maladie. En ce qui concerne la prévalence de la myélopathie cervicale en France, il n'existe pas d'estimations nationales précises, similaire à la situation en Belgique. Même le nombre de cas opérés n'est pas accessible. En Belgique, on estime qu'il y a entre 1000 et 2000 cas par an, et les hommes sont atteints un peu plus que les femmes, avec un ratio de 3:2 (Banse, Irda, et Lecouvet 2013). Cette pathologie peut survenir avant l'âge de 50 ans, notamment en cas de hernie discale molle, mais elle touche généralement les personnes âgées de plus de 60 ans, parfois dans un contexte gériatrique (Banse, Irda, et Lecouvet 2013).

(Banerjee et al. 2022) ont réalisé une méta-analyse basée sur 17 études utilisant l'imagerie par résonance magnétique (IRM) sur des individus sains ou asymptomatiques. Cette analyse a inclus un total de 5059 patients et a évalué la prévalence asymptomatique de certaines pathologies de la colonne vertébrale. L'ossification du ligament longitudinal postérieur a une prévalence asymptomatique de 0.4%, comparée à une prévalence de 10.5% chez les populations symptomatiques. L'élargissement du ligament jaune présente une prévalence asymptomatique de 11.8%, tandis que chez les symptomatiques, la prévalence est de 56.8%. Enfin, la pathologie dégénérative multisegmentaire du disque a une prévalence asymptomatique de 64.5% contre 89.7% chez les populations symptomatiques.

Une bonne représentation de l'incidence mondiale de la MCD est illustrée à la *Figure 18*, qui montre la production de recherches sur la myélopathie cervicale dégénérative (MCD) par pays entre 1995 et 2015, ainsi que le nombre de patients concernés (Mowforth et al. 2020).

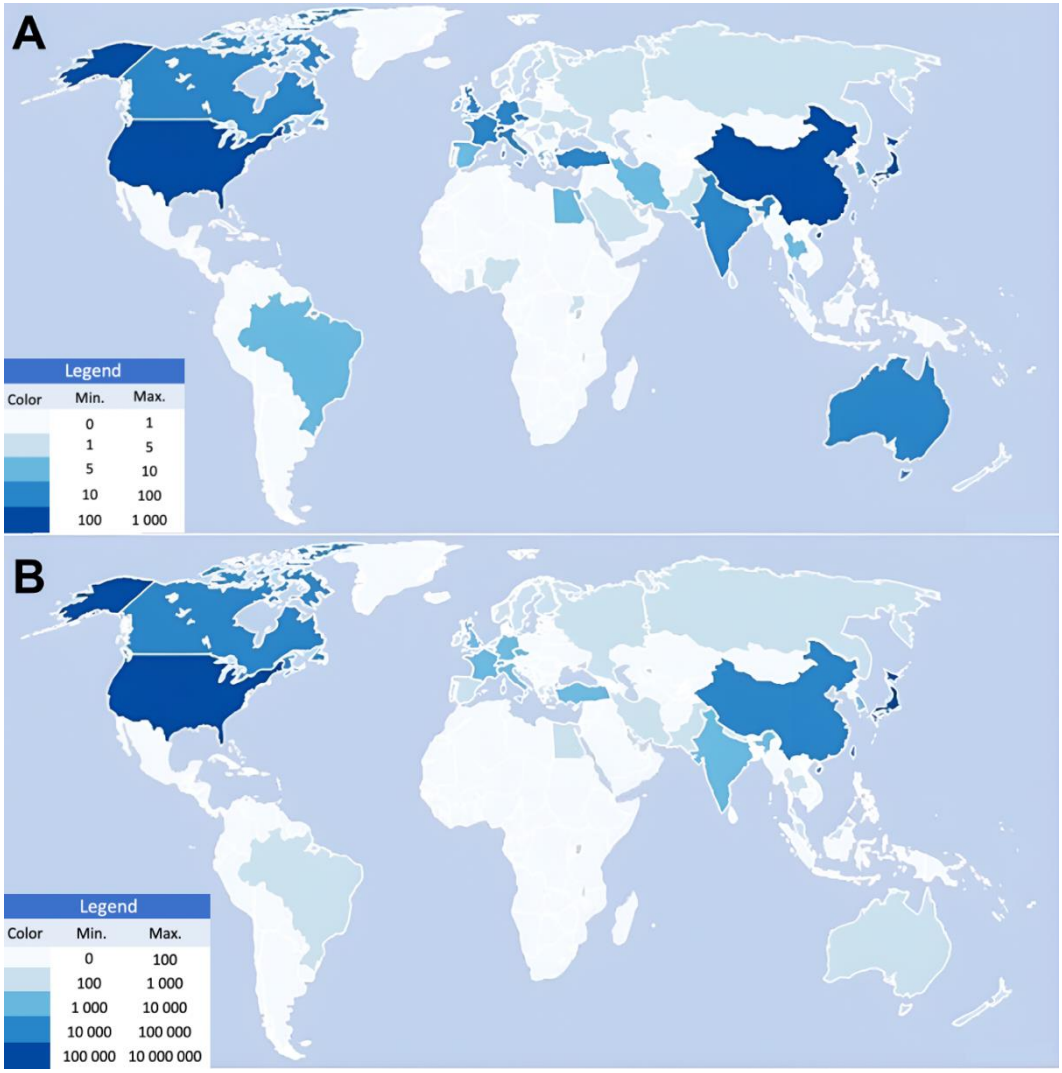

Figure 18 - (Oliver D. Mowforth et al. 2020) Cartes mondiales montrant la production de recherches sur la myélopathie cervicale dégénérative (MCD) par pays entre 1995 et 2015 en termes de (A) nombre de publications et (B) nombre de patients. Plus la production est élevée, plus la nuance de bleu représentant le pays est foncée. Le Japon et les États-Unis étaient les plus grands producteurs de recherches sur la MCD.

Progression de la maladie

Une idée du taux de progression de la myélopathie cervicale dégénérative (MCD) peut être obtenue à partir de l'étude longitudinale menée par (Wilder, Fahlman, et Donnelly 2011) sur l'arthrose cervicale. Dans cette étude, le taux de progression a été défini en fonction de la classification des mesures radiographiques acquises tous les deux ans. Il apparaît que la pathologie progresse plus rapidement chez les hommes que chez les femmes, et ce, à tous les âges. La progression la plus rapide a été observée chez les hommes âgés de 70 à 79 ans, avec un taux de 12,5 nouveaux cas pour 100 patients par an, tandis que chez les femmes de plus de 80 ans, ce taux est de 9,3 nouveaux cas pour 100 patients par an.

Concernant la détérioration neurologique chez les patients atteints de myélopathie cervicale dégénérative légère (MCD légère), il a été constaté dans plusieurs études de revue que 20 % à 62 % des patients symptomatiques pourraient voir leur état se détériorer s'ils ne sont pas traités chirurgicalement. Cette conclusion est basée sur les résultats neurologiques évalués par les échelles JOA, mJOA, et Nurick (S. K. Karadimas, Erwin, et al. 2013; L. A. Tetreault et al. 2017).

En ce qui concerne les patients sans symptôme clinique de myélopathie, une revue systématique réalisée par (Wilson et al. 2013) a révélé que les patients présentant une sténose du canal cervical et une compression de la moelle épinière due à la spondylose développeront une myélopathie dans 8 % des cas après un an de suivi, et dans 23 % des cas après 44 mois de suivi.

Taux d'hospitalisation

Le nombre d'hospitalisations pour la myélopathie cervicale dégénérative (MCD) semble avoir considérablement augmenté au fil des ans. Selon (Lad et al. 2009), le nombre d'hospitalisations pour la myélopathie cervicale spondylotique (MCS) aux États-Unis a plus que doublé entre 1992 et 2002, passant de 3,73 patients pour 100 000 habitants à 7,88. Cette tendance est confirmée par (Oglesby et al. 2013), qui montrent qu'entre 2002 et 2009, le nombre de procédures cervicales est passé de 150 327 (52,2 pour 100 000 habitants) à 186 679 (60,8 pour 100 000 habitants).

De même, en Angleterre, une étude menée par (Goacher et al. 2022) a analysé les données des Hospital Episode Statistics entre 2012 et 2019. Cette étude a identifié 34 903 épisodes de consultation liés à la MCD dans les hôpitaux du National Health Service. Parmi ces cas, 53,6 % concernaient des personnes en âge de travailler (18-64 ans). L'incidence moyenne de la MCD était de 7,44 pour 100 000 habitants, avec une augmentation de 6,94 pour 100 000 en 2012-2013 à 7,54 pour 100 000 en 2018-2019, atteignant un pic de 7,94 pour 100 000 en 2016-2017.

Enfin, une revue systématique de la littérature entre 2012 et 2015, réalisée par (L. A. Tetreault et al. 2017), indique que le taux d'incidence des hospitalisations pour lésion de la moelle épinière chez les patients atteints de MCD était de 13,9 pour 1 000 personnes-années. Pour les patients atteints de MCD due à l'ossification du ligament longitudinal postérieur (OLLP), ce taux était de 4,8 pour 1 000 personnes-années, un chiffre significativement plus élevé que celui observé dans une population saine (0,18 pour 1 000 personnes-années).

Ces données révèlent une tendance générale à l'augmentation des cas diagnostiqués et des hospitalisations pour la MCD, soulignant l'importance croissante d'une prise en charge sérieuse de cette pathologie dans les services de santé, ainsi que de son étude approfondie en recherche clinique.

1.3.2. Pathogenèse

Dégénérescences anatomiques

Le terme Myélopathie Cervicale Dégénérative (MCD) ,introduit par (Nouri et al. 2015), a pour but de regrouper les différentes origines des dégénérescences cervicales menant à la myélopathie, qui peuvent survenir simultanément mais qui ont été diagnostiquées ou identifiées individuellement comme des conditions distinctes.

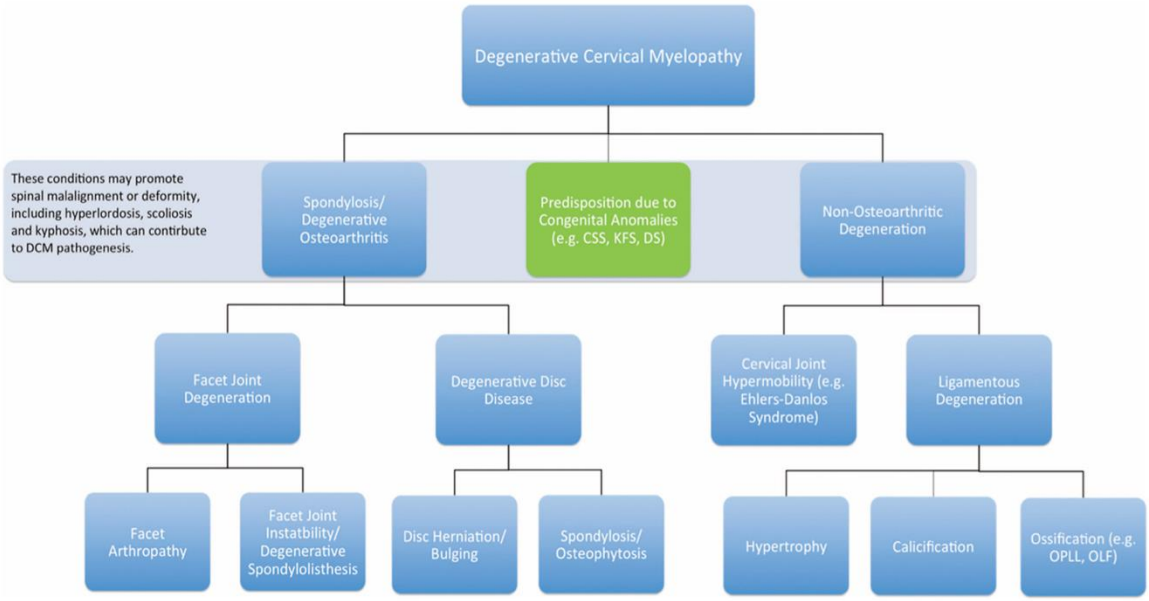

Figure 19 – Classification conceptuelle des processus pathologiques rencontrés dans la myélopathie cervicale dégénérative (MCD) par Nouri et al. (2015). CSS : sténose spinale congénitale, KFS : syndrome de Klippel-Feil, DS : syndrome de Down, OPLL : ossification du ligament longitudinal postérieur, OLF : ossification du ligament jaune. (Nouri et al. 2015)

L'absence de terme dédié et de directives internationales a engendré une ambiguïté dans l'exploration et le diagnostic de cette condition, qui peut en effet impliquer plusieurs processus. Ce manque de consensus pourrait également être responsable de la rareté des données épidémiologiques concernant cette pathologie individuellement comme des conditions distinctes. L'absence de terme dédié et de directives internationales a engendré une ambiguïté dans l'exploration et le diagnostic de cette condition, qui peut en effet impliquer plusieurs processus. Ce manque de consensus pourrait également être responsable de la rareté des données épidémiologiques concernant cette pathologie. Selon la classification conceptuelle de (Nouri et al. 2015)(*Figure 19*), en excluant les origines congénitales, les deux principaux types de conditions sont ceux induits par des dégénérescences ostéoarthritiques (par exemple, ostéophyte), les plus courantes à partir de la cinquantaine — la myélopathie cervicale spondylotique (MCS) en est un exemple — et les conditions impliquant des processus non ostéoarthritiques tels que l'hypertrophie ou l'ossification des ligaments — par exemple, l'ossification du ligament longitudinal postérieur (OPLL). Ces processus se produisent souvent simultanément.

Cette classification est très utile pour caractériser davantage la pathologie et sa pathogenèse. Les principales dégénérescences anatomiques que l'on peut trouver chez les patients atteints de MCD sont illustrées dans la *Figure 19*. Les principales entités anatomiques dégénératives sont les vertèbres (ostéophytes, remodelage, perte de hauteur, hypermobilité), le disque intervertébral (perte de hauteur, migration du matériel discal dans le canal spinal) et les ligaments (hypertrophie, ossification). Ces dégénérescences entraînent une sténose du canal spinal, une compression de la moelle épinière, un désalignement spinal et/ou des blessures dynamiques répétées de la moelle épinière dues à l'hypermobilité vertébrale qui causent des microtraumatismes chroniques répétitifs. Finalement, la myélopathie apparaît avec des symptômes tels que la perte sensorielle et motrice, allant des picotements dans les membres supérieurs à la dysfonction, la spasticité, les troubles de la marche et l'incapacité sévère.
Cette classification est très utile pour caractériser davantage la pathologie et sa pathogenèse.

Causes potentielles des dégénérescences anatomiques

La colonne cervicale et ses disques intervertébraux doivent supporter des charges importantes comme la tête et absorber les chocs et microtraumatismes des activités quotidiennes. Les dégénérescences proviennent de la détérioration de ces structures en fonction de l'intensité d'utilisation au fil du temps, rendant la pathologie plus fréquente chez les personnes plus âgées. L'intensité d'utilisation dépend également du type d'activités quotidiennes, y compris le sport et le travail. Par exemple, il a été montré que les joueurs de rugby de première ligne présentent des dégénérescences cervicales plus précoces que les témoins sains du même âge, ce qui est supposé être lié aux traumatismes cervicaux répétitifs au cours de leur carrière (Berge et al. 1999).

Des facteurs congénitaux, tels que la sténose spinale congénitale, peuvent également prédisposer au développement de la MCD. Des causes génétiques potentielles sont également suspectées pour la maladie dégénérative des disques et l'OPLL (Nouri et al. 2015).

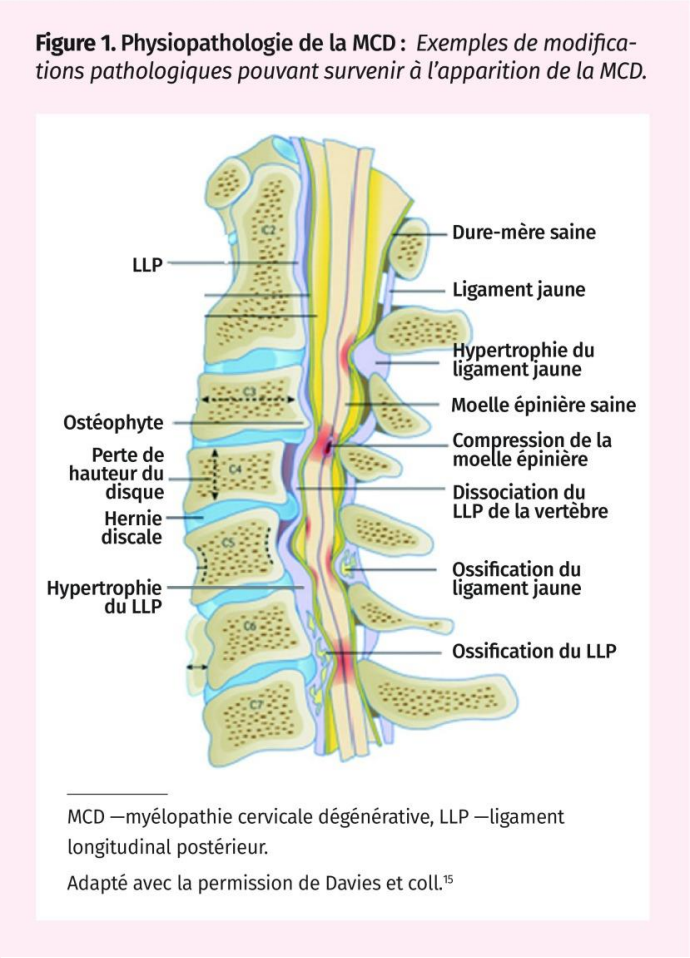

Figure 20 - Physiopathologie de la MCD : Exemples de modifications pathologiques pouvant survenir à l'apparition de la MCD. (Milligan et al. 2019)

Effets pathobiologiques de la compression spinale chronique statique

Les effets de la compression de la moelle épinière ont été étudiés dans des modèles animaux et chez des patients atteints de MCD. De multiples preuves d'ischémie ont été rapportées chez les patients atteints de MCD par l'histologie dans les tractus de la SG et de la SB médiale (Breig, Turnbull, et Hassler 1966; Hughes 1978). Les modèles animaux ont soutenu ces découvertes

en utilisant la microangiographie (Hoff et al. 1977), l'autoradiographie chez 8 chiens (M. R. Gooding, Wilson, et Hoff 1976) et la clairance de l'hydrogène (Al-Mefty et al. 1993). En particulier, Karadimas et al. (S. K. Karadimas, Moon, et al. 2013) ont démontré les différents processus pathobiologiques induits par la compression statique et chronique de la moelle épinière dans un modèle de rat MCD. Badhiwala et al. (Badhiwala et al. 2020) ont résumé la cascade d'événements déduite des différentes études présentées dans la *Figure 21*.

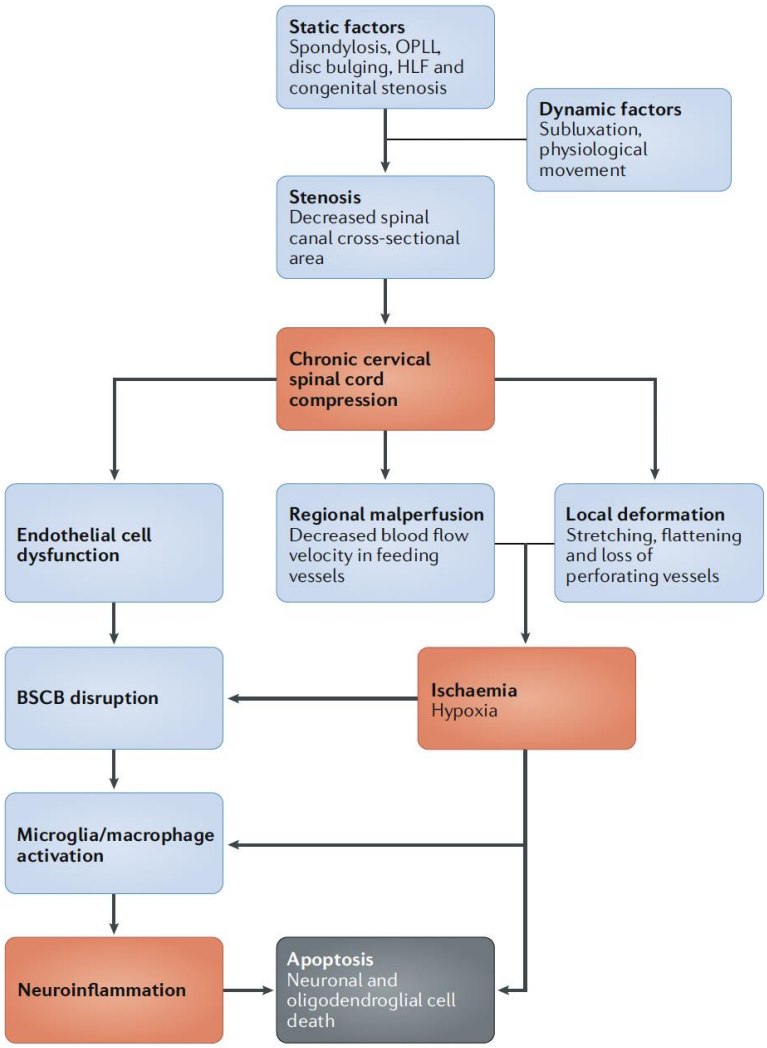

Figure 21 - (Badhiwala et al. 2020) Processus pathophysiologique de la myélopathie cervicale dégénérative

La compression de la moelle épinière altérerait à la fois l'apport vasculaire au tissu, en comprimant les artères fournissant le sang et en compromettant la microvascularisation du tissu. Ces processus entraîneraient une réduction du flux sanguin dans le tissu, déclenchant une réaction neuroinflammatoire. Cependant, bien que l'ischémie soit supposée être le principal moteur de la dégénérescence tissulaire, les effets mécaniques de la compression jouent également un rôle significatif. Le modèle canin de compression de la moelle épinière avec ligature des artères segmentaires (Michael R. Gooding, Wilson, et Hoff 1975) ou obstruction du plexus artériel (Shimomura, Hukuda, et Mizuno 1968) a démontré les effets combinés des deux processus. Les effets mécaniques de la compression pourraient également jouer un rôle dans l'initiation de la réponse neuroinflammatoire.

L'activation de la macroglie et des macrophages au niveau du site de la compression est un composant bien connu de la réponse neuroinflammatoire. Deux mécanismes distincts nourrissent ce phénomène.

D'une part, l'hypoxie chronique causée par l'ischémie s'accompagne d'une augmentation du niveau extracellulaire de glutamate (principal neurotransmetteur excitateur), ce qui est un processus bien identifié dans l'apoptose neuronale et oligodendrogliale.

D'autre part, l'ischémie et la compromission du réseau microvasculaire causent une dysfonction des cellules endothéliales perturbant la membrane basale vasculaire et la barrière hémato-médullaire (BHM) (*Figure 17*). La perturbation de la BHM a été rapportée à la fois aux stades précoces et tardifs de la compression dans la MCD (S. K. Karadimas, Moon, et al. 2013). L'infiltration des cellules immunitaires à travers la BHM altérée exacerbe la neuroinflammation.

Un cercle vicieux s'établit avec l'inflammation qui potentialise la perte des cellules endothéliales et l'altération de la BHM, ce qui, à son tour, laisse les cellules immunitaires extravaser dans l'environnement tissulaire nourrissant l'inflammation. Finalement, les facteurs de nécrose tumorale (ligands Fas, facteur de nécrose tumorale-α) venant avec la neuroinflammation pour réguler la réponse du système immunitaire sont censés être responsables de la mort supplémentaire des neurones et des oligodendrocytes. La mort des oligodendrocytes entraîne une démyélinisation, une dégénérescence axonale et une perte axonale. L'apoptose neuronale induit une augmentation anormale du nombre d'astrocytes (astrogliosis), ce qui inhibe la régénération des axones, donnant lieu à la myélopathie (Kalsi-Ryan, Karadimas, et Fehlings 2013b; Nouri et al. 2015).

La réponse inflammatoire dans le système nerveux central est initialement destinée à guérir le tissu (effet de guérison). Cependant, comme mentionné précédemment, elle est également responsable de l'exacerbation de la mort des neurones, des oligodendrocytes et des cellules endothéliales déjà initiée (effet délétère). Si au début le profil inflammatoire de la MCD était pensé de façon similaire à celui des blessures traumatiques de la moelle épinière, il apparaît maintenant que le profil inflammatoire de la MCD est lent, guidé par la compression progressive chronique et incluant des mécanismes compensatoires tout au long du cours de la compression (S. K. Karadimas, Gatzounis, et Fehlings 2015). De plus, comparée aux blessures de la moelle épinière, la MCD ne montre pas de nécrose hémorragique (mort tissulaire causée par un saignement) et aucune preuve de saignement n'a été rapportée. Cependant, une compréhension plus approfondie de la nature de la réponse inflammatoire à la compression chronique de la moelle épinière est nécessaire pour comprendre quels mécanismes sont bénéfiques et quels mécanismes sont nuisibles à la dégénérescence tissulaire neuronale chez les patients atteints de MCD. Le profil temporel des mécanismes reste également mal décrit.

Mécanismes de blessures dynamiques

En plus de la compression statique, il est reconnu que la moelle épinière est blessée par des effets dynamiques répétitifs dus aux mouvements du cou ou à l'hypermobilité ou au désalignement des segments vertébraux pendant les activités quotidiennes. Hayashi et al. (Hayashi et al. 2014) ont rapporté que, dans un groupe de patients symptomatiques, une IRM anatomique en position neutre montrait une compression de la moelle épinière dans 5,3 % des cas, mais que l'examen par IRM en position d'extension (*Figure 22*) et de flexion révélait une compression manquée dans, respectivement, 8,6 % et 1,6 % des cas. De plus, Matsunaga et al. (Matsunaga et al. 2002) ont montré que, pour les patients avec un diamètre du canal spinal

compris entre 6 et 14 mm, la myélopathie se développait préférentiellement chez ceux ayant une amplitude de mouvement accrue, supposément en raison des facteurs dynamiques.

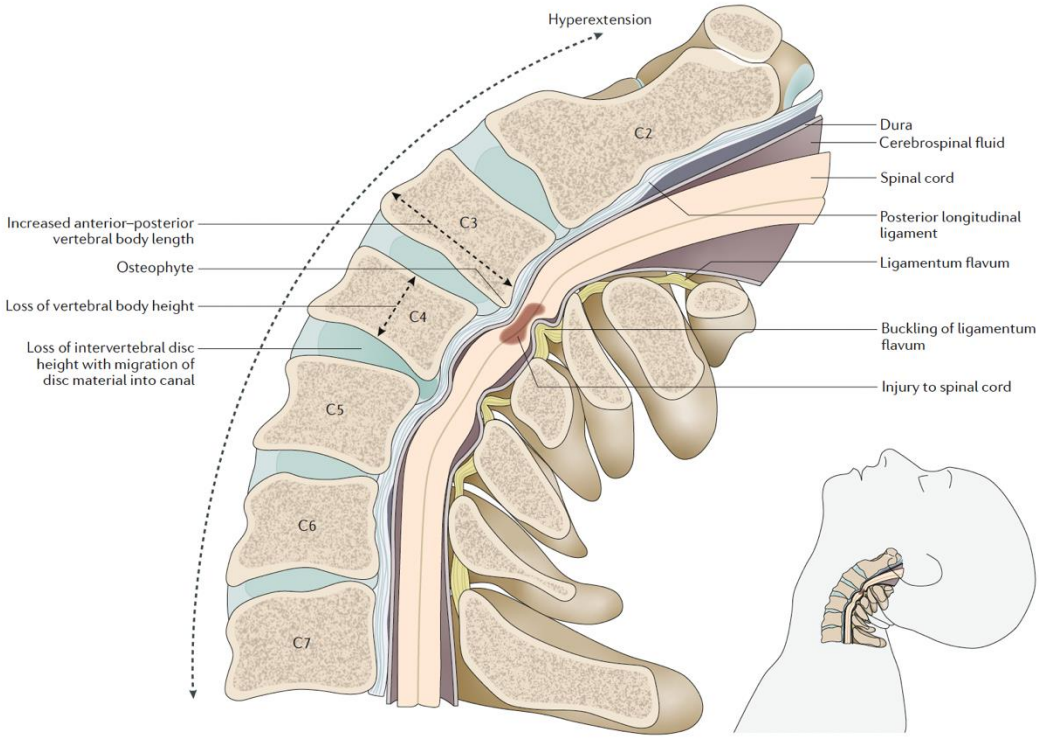

Figure 22 - (Badhiwala et al. 2020) Changements pathologiques survenant dans la colonne cervicale et la moelle épinière lors de l'hyperextension dans la myélopathie cervicale dégénérative

À la lumière de ces résultats, le développement de la myélopathie dans la MCD ne peut être considéré uniquement comme dû à la compression statique chronique de la moelle épinière.

Distribution spatiale des dégénérescences tissulaires

Une grande proportion des patients atteints de MCD présente des dégénérescences à plusieurs niveaux en même temps. Le type de dégénérescences peut également être différent selon les niveaux. Selon Northover et al. (Northover et al. 2012), environ 80 % des patients montrent une maladie multi-étages. Le niveau vertébral le plus fréquemment affecté dans la MCD est C5-C6 (Northover et al. 2012; Edwards et LaRocca 1983). Cela pourrait s'expliquer par le petit diamètre antéropostérieur du canal spinal à ce niveau comparé aux autres niveaux cervicaux (Ogino et al. 1983). Malheureusement, la région de C5 à C7 est également celle ayant l'approvisionnement vasculaire le plus vulnérable (Baron et Young 2007; Firooznia et al. 1985; Yue et al. 2001)(Figure 13). Néanmoins, le niveau le plus fréquemment affecté dépend probablement du type de dégénérescence. Par exemple, la spondylolisthésis dégénérative (déplacement translationnel d'un corps vertébral sur un autre) a montré une fréquence plus élevée à C3-C4 (46 %) et C4-C5 (49 %) (Jiang, Jiang, et Dai 2011).

Selon Breig et al. (Breig, Turnbull, et Hassler 1966), les faisceaux de SB antérieure sont globalement préservés lors de la compression antéropostérieure. Comme l'artère antérieure, qui irrigue directement ces régions, a un parcours en zigzag, l'étirement inféro-supérieur de la moelle épinière avec compression pourrait ne pas la déformer de manière significative, permettant ainsi à ces régions d'être irriguées. En revanche, l'infarctus de la matière grise centrale observé chez les patients atteints de MCD (Michael G. Fehlings et Skaf 1998; Ogino et al. 1983) pourrait être expliqué par l'obstruction de l'artère sulcale centrale courant le long de

l'axe antéropostérieur lors de la compression et qui est l'approvisionnement principal de la SG centrale. De même, les tractus corticospinaux et la SB postérolatérale semblent être les premières et principales régions affectées par la démyélinisation (Ogino et al. 1983; Breig, Turnbull, et Hassler 1966). Étant donné que la SB latérale est principalement irriguée par des artères radiculo-médullaires courant à la surface sous-piale avec un parcours antéropostérieur en arrivant à la SB latérale, une explication similaire à celle de la SG et de l'artère sulcale centrale peut être avancée : ces artères sont probablement plus vulnérables à la compression antéropostérieure (Michael R. Gooding, Wilson, et Hoff 1975).

1.3.3. Diagnostic

Présentation clinique, neurologique et radiologique

La MCD est diagnostiquée sur la base de symptômes cliniques, de signes neurologiques de dysfonctionnement de la moelle épinière et de la présentation radiologique. Les symptômes cliniques et les signes neurologiques doivent être accompagnés d'une IRM montrant une compression de la moelle épinière pour que la MCD soit diagnostiquée.

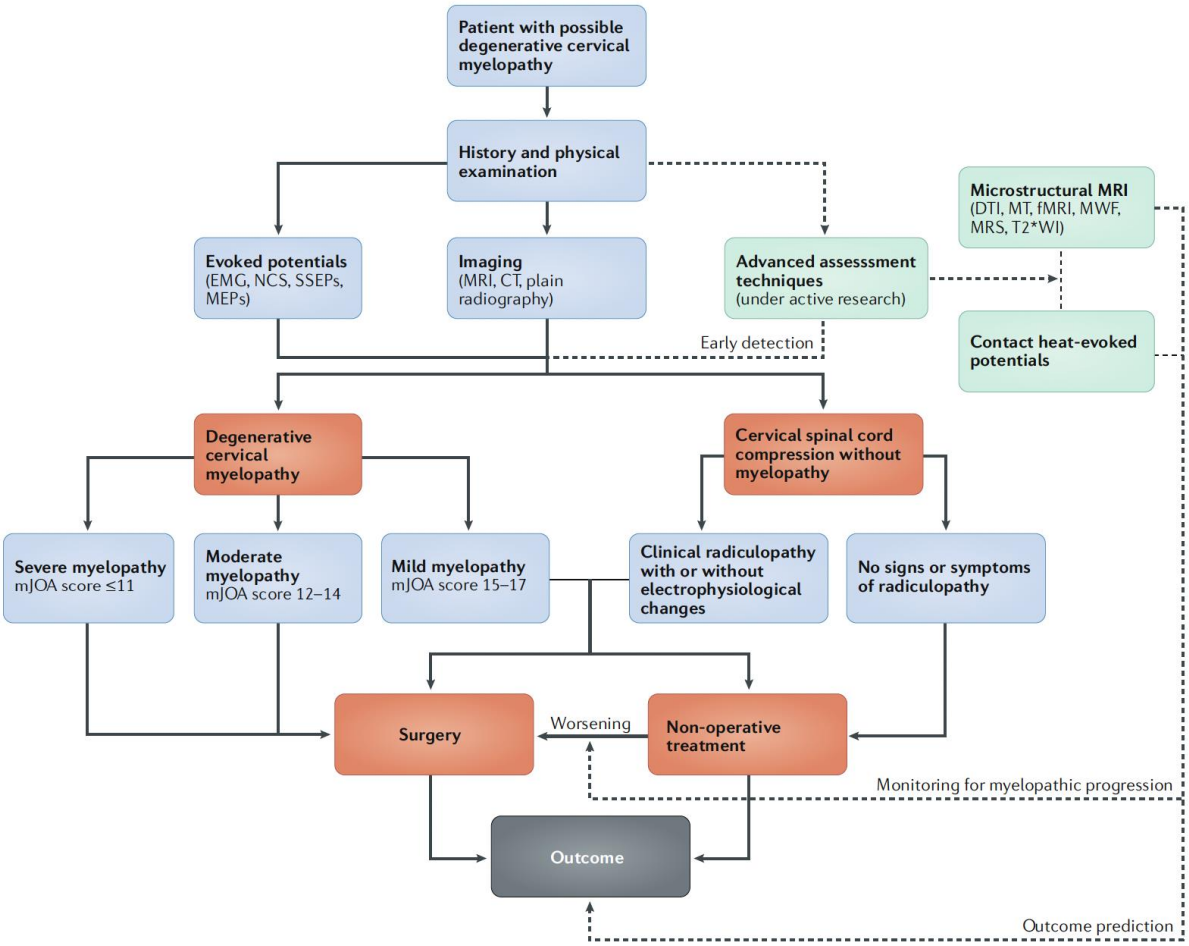

Figure 23 - Le bilan diagnostique et le traitement de la myélopathie cervicale dégénérative (Badhiwala et al. 2020)

Le symptôme le plus courant de la MCD est une démarche spastique (Gorter 1976; Lunsford et al. 1980) suivie temporellement par un engourdissement des membres supérieurs et une perte de la motricité fine des mains. Cependant, il existe de grandes variations dans la présentation

symptomatique chez les patients, d'où la difficulté de détecter la MCD à ses premiers stades (L. Tetreault et al. 2015).

Naturellement, les patients consultent un médecin lorsque les symptômes sont déjà apparus. Par conséquent, on sait peu de choses sur la relation entre la durée de la compression de la moelle avant l'apparition des symptômes. Les symptômes peuvent même apparaître sans compression statique de la moelle visible lors de l'examen radiologique en position neutre, en raison du composant de blessure dynamique de la MCD mentionné précédemment.

Lorsqu'une myélopathie cervicale dégénérative (MCD) est suspectée un examen détaillé de l'histoire du patient et un examen physique approfondi doivent être effectués (Harrop et al. 2010).

Les symptômes :

Les symptômes courants peuvent inclure des douleurs ou une raideur au niveau du cou, ainsi que des sensations de faiblesse ou d'engourdissement dans les membres supérieurs. Il est également fréquent de constater une perte de dextérité manuelle, ce qui peut entraîner une certaine maladresse. Les membres inférieurs peuvent présenter des signes similaires de raideur, de faiblesse ou d'engourdissement. Ces symptômes peuvent également se manifester par des troubles de l'équilibre, une instabilité de la marche, et parfois des chutes. Un phénomène notable peut être le phénomène de Lhermitte, une sensation électrique qui traverse le corps lors de certains mouvements.

Du côté des symptômes urinaires et digestifs, on observe souvent une fréquence et une urgence accrues de la miction ou de la défécation, ainsi qu'une incontinence d'urgence. (Kalsi-Ryan, Karadimas, et Fehlings 2013b; L. Tetreault et al. 2015; Kalsi-Ryan, Karadimas, et Fehlings 2013a; Harrop et al. 2010; Tracy et Bartleson 2010; Davies et al. 2018)

Évaluation de l'incapacité fonctionnelle

L'échelle modifiée de l'Association Orthopédique Japonaise (mJOA) et le système de classification de Nurick sont les principaux outils utilisés pour quantifier l'incapacité fonctionnelle (Benzel, Lancon, et Kesterson 1991).

- L'échelle mJOA (Furlan et Catharine Craven 2016) permet d'évaluer les capacités fonctionnelles sur une échelle de 17 points répartis entre les sous-domaines de la fonction motrice des membres supérieurs, de la fonction motrice des membres inférieurs, de la sensation des membres supérieurs et de la fonction sphinctérienne. La gravité de la MCD est classée comme suit :

- Légère : score mJOA de 15 à 17
- Modérée : score mJOA de 12 à 14
- Sévère : score mJOA $\leq$ 11 (L. A. Tetreault et al. 2017)

Type of dysfunction	Level of dysfunction	Score
Motor dysfunction, upper extremity	Inability to move hands	0
	Inability to eat with a spoon, but able to move hands	1
	Inability to button shirt, but able to eat with a spoon	2
	Able to button shirt with great difficulty	3
	Able to button shirt with slight difficulty	4
	No dysfunction	5
Motor dysfunction, lower extremity	Complete loss of motor and sensory function	0
	Sensory preservation without ability to move legs	1
	Able to move legs, but unable to walk	2
	Able to walk on flat floor with a walking aid (cane or crutch)	3
	Able to walk up and/or down stairs with handrail	4
	Moderate-to-significant lack of stability, but able to walk up and/or down stairs without handrail	5
	Mild lack of stability, but walks with smooth reciprocation unaided	6
	No dysfunction	7
Sensory dysfunction, upper extremity	Complete loss of hand sensation	0
	Severe sensory loss or pain	1
	Mild sensory loss	2
	No sensory loss	3
Sphincter dysfunction	Inability to micturate voluntarily	0
	Marked difficulty with micturition	1
	Mild-to-moderate difficulty with micturition	2
	Normal micturition	3

Figure 24 - L'échelle modifiée de l'Association Orthopédique Japonaise (mJOA)

Notamment, l'échelle mJOA est dépendante de la culture (Furlan et Catharine Craven 2016). La JOA a été initialement conçue pour la population japonaise (Yonenobu et al. 2001). La version modifiée (mJOA) (Benzel, Lancon, et Kesterson 1991) est la plus largement utilisée parmi les populations occidentales, mais des versions sont également disponibles pour les populations indiennes et asiatiques (Revanappa et al. 2015).

- Le système de classification de Nurick (Figure 25) évalue le statut fonctionnel sur une échelle de six points.

Figure 25 – Système de gradation de Nurick

Box 1 | **The Nurick grading system**

Grade 0
Signs or symptoms of root involvement, but without evidence of spinal cord disease.

Grade I
Signs of spinal cord disease, but no difficulty in walking.

Grade II
Slight difficulty in walking that does not prevent full-time employment.

Grade III
Difficulty in walking that prevents full-time employment or the ability to do all housework, but that is not so severe as to require someone else's help to walk.

Grade IV
Able to walk only with someone else's help or with the aid of a frame.

Grade V
Chair-bound or bedridden.

Limites et développements futurs :

Bien que l'échelle mJOA soit actuellement la mesure de résultat la plus acceptée pour évaluer les patients atteints de MCD (Kopjar et al. 2015), elle présente une faible sensibilité et une fiabilité inter-évaluateur et intra-évaluateur modeste; le changement minimum détectable est de deux points (Furlan et Catharine Craven 2016; Zhou et al. 2015). De même, le système de classification de Nurick a une faible sensibilité et une réactivité limitée, avec une capacité réduite à détecter les changements (A. Singh et Crockard 2001). Ces limitations sont particulièrement problématiques dans le contexte de la MCD légère, où de forts effets de plafond et de plancher dans les échelles actuelles empêchent la détection de changements neurologiques subtils qui informent les décisions chirurgicales (Badhiwala et al. 2019). Des outils d'évaluation objective existent (par exemple, GAITRite et GRASSP-M), mais leur application nécessite un équipement spécialisé et est chronophage, ce qui limite leur utilité clinique (Bilney, Morris, et Webster 2003; Kalsi-Ryan, Karadimas, et Fehlings 2013a).

Pour ces raisons, le développement d'instruments de résultat plus sensibles et objectifs, pertinents et pratiques pour les contextes cliniques et de recherche, est une priorité essentielle pour les travaux futurs pour utiliser des outils d'évaluation importants comme l'indice de handicap cervical, l'indice de handicap de la myélopathie, le test de marche de 30 mètres, le QuickDASH (questionnaire pour évaluer le handicap du bras, de l'épaule et de la main), l'échelle d'équilibre de Berg, le Graded Redefined Assessment of Strength Sensibility and Prehension Myelopathy (GRASSP-M), un dynamomètre de préhension et l'analyse de la marche temporospatiale (par exemple, GAITRite) (Allan R. Martin et al. 2018; Kalsi-Ryan, Karadimas, et Fehlings 2013b) . On peut également mentionner l'utilisation des tests électrophysiologiques, tels que les potentiels évoqués moteurs (PEM) et les potentiels évoqués somesthésiques (PES). Ces tests permettent de recueillir des informations complémentaires sur l'atteinte fonctionnelle en mesurant la réponse des voies nerveuses à des stimuli spécifiques à l'aide d'électrodes. Les PEM évaluent la conduction des impulsions nerveuses depuis le cerveau jusqu'aux muscles, tandis que les PES examinent la transmission des sensations tactiles depuis la périphérie jusqu'au cortex cérébral. Ces méthodes fournissent des données précieuses pour mieux comprendre les déficits fonctionnels et affiner le diagnostic, comme détaillé plus en avant dans l'annexe.

Enfin, en 2016, une revue systématique a révélé une grande variabilité dans les variables et les résultats rapportés entre les études sur la myélopathie cervicale dégénérative (MCD) (Davies et al. 2016). Pour remédier à ce problème et permettre une synthèse plus efficace des recherches, l'initiative RE-CODE DCM a été lancée. Cette initiative vise à définir un ensemble standardisé de résultats et de données de base pour les études sur la MCD (Davies et al. 2019). L'objectif est d'améliorer l'efficacité de la recherche en établissant un jeu de données standardisé pour la recherche clinique et en définissant les priorités de recherche. En utilisant les priorités des patients pour orienter les futures activités de recherche sur la MCD, cette approche facilitera l'analyse combinée des données futures et permettra une meilleure compréhension de la MCD.

Les indicateurs en IRM conventionnelle :

L'imagerie est utilisée pour la myélopathie cervicale dégénérative (MCD) afin de caractériser la source anatomique structurelle et la gravité de la compression de la moelle épinière cervicale. L'IRM est la modalité de choix car elle permet une visualisation de haute définition des structures neurales, osseuses et ligamentaires. (Nouri et al. 2016)

L'IRM conventionnelle peut délimiter la nature et le degré des changements dégénératifs (par exemple, la spondylose, l'ossification du ligament longitudinal postérieur (OPLL), l'hypertrophie du ligament jaune et la hernie discale), révéler une diminution du diamètre du canal rachidien, identifier la compression de la moelle épinière et détecter les changements de l'intensité du signal au sein du parenchyme de la moelle épinière (Nagata et al. 1990; Q. Sun et al. 2011). Alors qu'une hyperintensité intramédullaire sur les images pondérées en T2 est associée à une altération clinique, une hypointensité sur les images pondérées en T1 est liée à une altération clinique plus importante (Nouri et al. 2017; Yukawa et al. 2007; Yagi et al. 2010; Mastronardi et al. 2007). Les changements focaux d'hyperintensité sur les séquences pondérées en T2 ne sont pas associés à une mauvaise récupération fonctionnelle chez les patients opérés. En revanche, les patients présentant des changements de faible intensité sur les images pondérées en T1 ou des changements d'hyperintensité s'étendant sur plusieurs niveaux sur les images pondérées en T2 ont une récupération fonctionnelle moins favorable après la chirurgie. Les changements d'hyperintensité multisegmentaires sur les séquences pondérées en T2, plus fréquents chez les patients atteints de myélopathie avancée, constituent un indicateur plus sensible du pronostic postopératoire et peuvent être utilisés pour prédire une mauvaise récupération fonctionnelle (Fernandez de Rota, s. d.).
Les modifications de l'intensité du signal, particulièrement à plusieurs niveaux, suggèrent une cavitation ou une nécrose de la moelle épinière et sont associées à de moins bons résultats chirurgicaux (Nouri et al. 2017; Mastronardi et al. 2007; Fernandez de Rota, s. d.; Kenzo Uchida et al. 2014).

En pratique clinique, la présentation radiologique est diagnostiquée par une évaluation de la sténose du canal spinal dans le plan sagittal similaire au système de classification suivant, illustré dans la *Figure 26* (Muhle et al. 1998) :

Figure 26 - Évaluation de la sténose spinale en position neutre (Muhle et al. 1998)

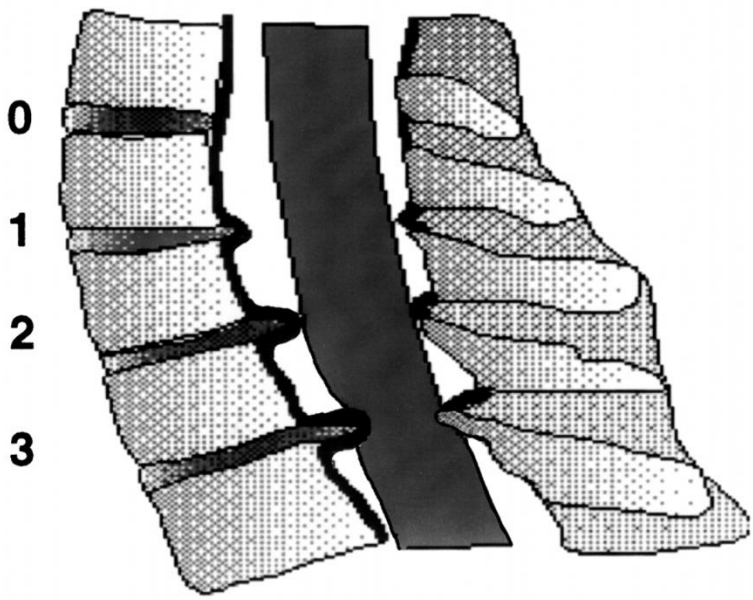

- **Grade 0** : Canal spinal avec une largeur antéropostérieure normale, aucun signe de réduction des espaces sous-arachnoïdiens
- **Grade 1** : Oblitération partielle des espaces sous-arachnoïdiens antérieurs ou postérieurs, ou les deux
- **Grade 2** : Oblitération complète des espaces sous-arachnoïdiens antérieurs ou postérieurs, ou les deux
- **Grade 3** : Effets de l'étranglement de la moelle épinière antérieure ou postérieure, ou les deux (pincement global de la moelle épinière)

D'autres mesures morphométriques peuvent également être utilisées pour obtenir une évaluation plus précise de la sténose, telles que :

- Le Ratio Torg-Pavlov (Pavlov et al. 1987)(TPR) cf. Figure 27, A). Déterminé à l'aide d'une radiographie sagittale. Il s'agit du ratio de la distance entre les faces postérieure et antérieure du corps vertébral (A) et de la distance entre les parois antérieure et postérieure du canal spinal (B). Le ratio A/B normal est d'environ 1,00.

- La Compression maximale de la moelle épinière (MSCC) (Karpova et al. 2013; Baptiste et Fehlings 2006) (*Figure 26*) Déterminée à l'aide d'une imagerie par résonance magnétique pondérée T2 en position médiosagittale.

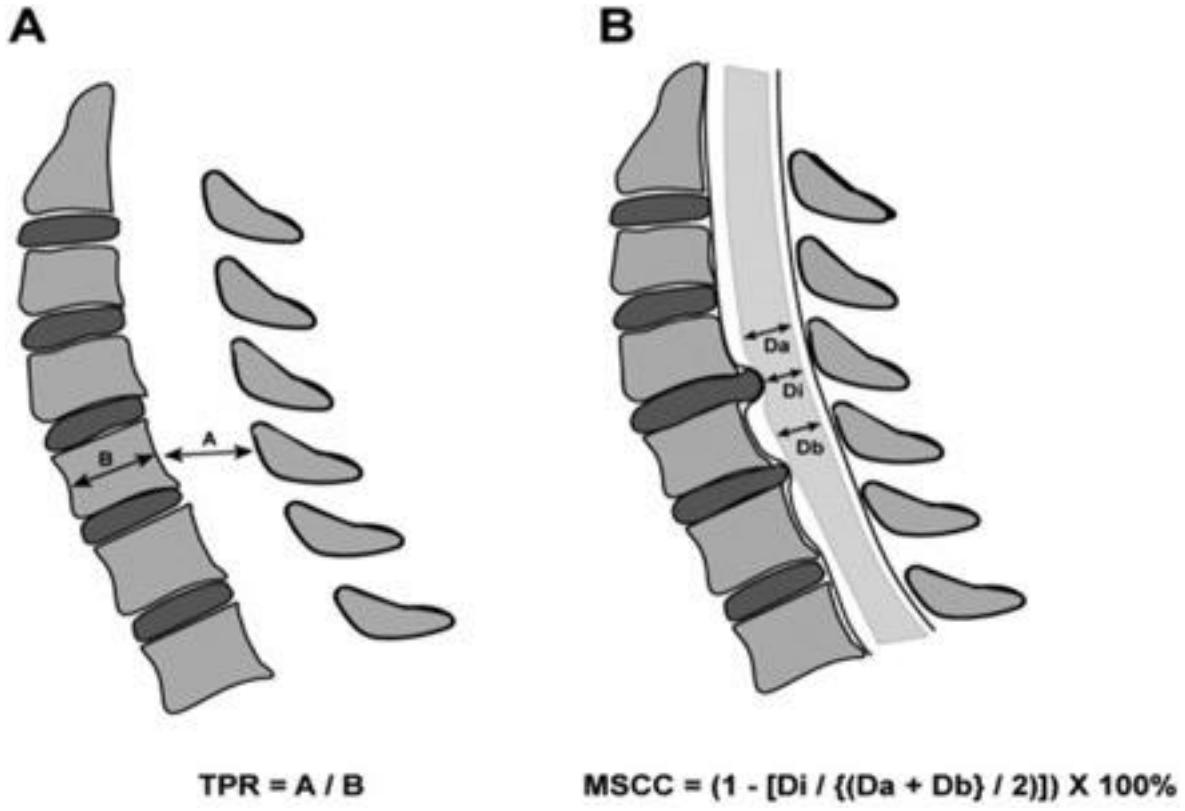

Figure 27 – Calcul de la compression maximale de la moelle épinière. Di : diamètre antéropostérieur de la moelle épinière au niveau de la compression maximale. Da : diamètre antéropostérieur du canal spinal au premier segment vertébral situé au-dessus du niveau de l'atteinte. Db : même mesure au premier segment vertébral situé en dessous du niveau de l'atteinte. Les mesures de Da et Db doivent être prises au niveau du corps vertébral médian.

Un faible rapport de compression antéropostérieur est significativement corrélé avec des déficits neurologiques, mais la compression de la moelle épinière se produit principalement dans la partie antérieure de celle-ci. Anatomiquement, la partie antérieure de la moelle épinière est plus directement liée à la fonction neurologique des patients, contrairement à la partie postérieure. Par conséquent, la compression antérieure de la moelle épinière est plus fortement associée aux anomalies neurologiques que la compression postérieure (Kang et al. 2023).

1.3.4. Traitement

Selon les recommandations cliniques existantes (Michael G. Fehlings et al. 2017), une intervention chirurgicale est fortement recommandée pour les cas de MCD modérée (score mJOA de 12 à 14) et sévère (score mJOA ≤11). Pour les myélopathies légères (score mJOA de 15 à 17), les principales recommandations suggèrent soit une chirurgie, soit une réhabilitation encadrée et surveillée comme stratégies initiales. Cependant, de plus en plus de preuves montrent que même la MCD classée comme légère peut entraîner des réductions substantielles de la qualité de vie jugées inacceptables par les patients, et que la chirurgie peut être efficace dans cette population (Badhiwala et al. 2019) comparaisons prospectives de haute qualité des résultats après une gestion opératoire et non opératoire de la MCD légère sont nécessaires pour répondre définitivement à cette question. Lorsque des mesures non opératoires sont adoptées, une détérioration neurologique progressive est une indication importante pour une chirurgie de décompression.

Le traitement de la MCD dépend de la gravité de la maladie, évaluée par plusieurs échelles de classification clinique, comme mentionné précédemment. Généralement, une chirurgie de décompression est prescrite pour les cas de MCD modérés à sévères afin de réduire voire éliminer la sténose du canal spinal et libérer la moelle des contraintes qu'elle subit. Cette chirurgie peut être réalisée par voie antérieure ou postérieure.

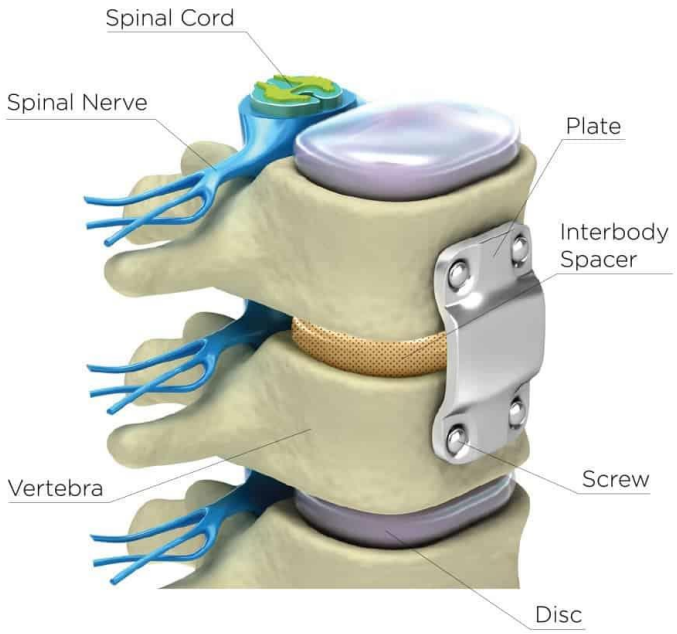

Figure 28 - Arthrodèse cervicale: https://www.biospine.com/spine-procedures/minimally-invasive/anterior-cervical-discectomy-with-fusion/

Le but principal de l'intervention chirurgicale pour la MCD est de soulager la compression mécanique sur la moelle épinière cervicale. De plus, la chirurgie peut inclure une fusion pour reconstruire et stabiliser la colonne vertébrale et restaurer l'alignement cervical. L'instabilité de la colonne vertébrale peut être iatrogène (Se dit d'une manifestation pathologique due à un acte médical) en raison de la résection des éléments osseux et ligamentaires pour la décompression ou préexistante en raison du processus dégénératif global (par exemple, spondylolisthésis, subluxation ou cyphose). Des approches chirurgicales antérieures, postérieures ou combinées peuvent être utilisées pour atteindre les objectifs de la chirurgie. Les procédures chirurgicales antérieures incluent la discectomie et fusion cervicale antérieure, la corpectomie et fusion cervicale antérieure, et les constructions combinées (hybrides) discectomie-corpectomie (Cette opération consiste à retirer l'os vertébral endommagé ou malade et les disques qui l'entourent)(Ghogawala 2018; Shamji et al. 2013). Les procédures chirurgicales postérieures les plus courantes sont la laminectomie avec fusion instrumentée et la laminoplastie qui correspond à un agrandissement du canal en ouvrant les lames et en les maintenant ouvertes à l'aide de petites plaques en titane vissées dans les lames sur plusieurs niveaux (Michael G. Fehlings et al. 2017). Les approches antérieures, sont considérées comme adaptées pour restaurer la lordose ou traiter principalement une pathologie compressive ventrale sur un nombre limité de segments (par exemple, des hernies discales à un seul niveau), implique généralement une discectomie (ablation du disque intervertébral) ou une corpectomie (ablation d'une partie du corps vertébral) (Tannous, Jazini, et Ludwig 2014). Les deux vertèbres adjacentes sont ensuite fusionnées. La fusion cervicale, également appelée arthrodèse cervicale, est pratiquée pour stabiliser la colonne cervicale lorsque les disques intervertébraux sont dégénérés. Pendant cette intervention, le chirurgien retire le disque endommagé et le remplace

par une cage en titane ou en polyétheréthercétone (PEEK) pour restaurer la hauteur et la stabilité entre les vertèbres. Une fusion osseuse est ensuite encouragée à l'aide de greffes osseuses et de dispositifs d'ostéosynthèse, visant à éliminer les mouvements anormaux entre les vertèbres et à stabiliser la colonne cervicale.

L'approche postérieure, est souvent préférée pour les compressions multi-segmentaires provenant principalement de pathologies dorsales ou dans le cas d'OPLL avec lordose cervicale. La partie postérieure d'une ou plusieurs vertèbres est retirée (laminectomie) aux niveaux concernés (Kiely et al. 2015). La laminectomie crée de l'espace en retirant les excroissances osseuses et les tissus associés à l'arthrite de la colonne vertébrale, afin de réduire la pression sur la moelle épinière ou les nerfs.

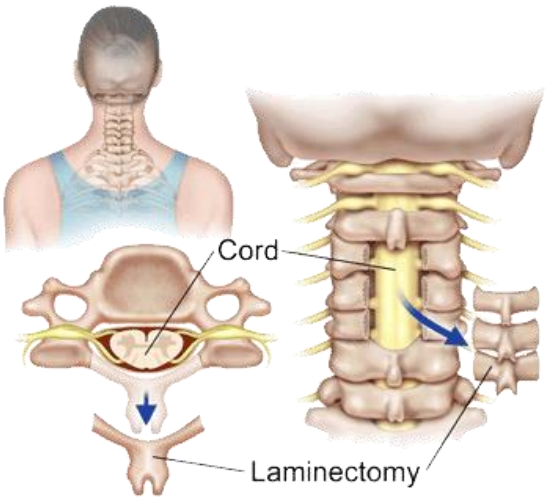

Figure 29 – Laminectomie : https://altairhealth.com/altair-health-spine-center-procedures/cervical-laminectomy-fusion/

Pour les présentations légères de la MCD, étant donné que la vitesse d'évolution des dégénérescences est relativement inconnue et peut varier d'un individu à l'autre, une gestion conservatrice est préférée bien que le nombre de chirurgies pour les cas légers ait augmenté (Michael G. Fehlings et al. 2017). Dans ce cas, plusieurs médicaments neuroprotecteurs peuvent potentiellement réguler l'inflammation et/ou préserver la dégénérescence neuronale et axonale des tissus. Parmi eux, le riluzole, qui est la seule pharmacothérapie approuvée par la Food and Drug Administration pour la sclérose latérale amyotrophique, a été utilisé pour bloquer les récepteurs de glutamate et augmenter l'activité des transporteurs de glutamate dans le but de réduire l'excitotoxicité du glutamate induite par l'ischémie. Il a montré des résultats prometteurs dans les modèles animaux (S. Karadimas, Moon, et Fehlings 2012). Ses bénéfices neuroprotecteurs pour la récupération neurologique post-chirurgie sont actuellement évalués dans un essai clinique (Michael G. Fehlings et al. 2017). La littérature a révélé l'efficacité limitée des traitements non chirurgicaux, avec 23 % à 54 % des patients recevant un traitement non chirurgical nécessitant finalement une intervention chirurgicale après un suivi moyen de 29 à 74 mois (Luo et al. 2019). Par conséquent, même les patients présentant une myélopathie asymptomatique doivent être orientés vers un spécialiste du rachis pour un suivi approprié (M. W. Kim, Kang, et Choi 2023).

1.3.5. Application de l'IRM quantitative multi-paramétrique dans la MCD dans la moelle épinière

*Remarque préliminaire : Le présent paragraphe synthétise les résultats principaux observés par IRM quantitative dans la myélopathie. L'**Annexe 2 – IRM médullaire** détaille plus exhaustivement les différentes modalités d'IRM utilisées pour étudier la moelle épinière. L'IRM de perfusion sera également détaillée dans un paragraphe spécifique ci-après.*

Au cours des dernières années, les améliorations des techniques d'acquisition et de traitement dédiées à la moelle épinière ont permis d'obtenir des données de meilleure qualité et de les traiter selon des directives plus standardisées (Wheeler-Kingshott et al. 2014). Les techniques émergentes d'IRM microstructurale quantitative ont considérablement amélioré notre capacité à imager la moelle épinière et à quantifier le degré de lésion tissulaire, offrant ainsi un grand potentiel pour améliorer le diagnostic et la gestion de diverses pathologies spinales (Allan R. Martin et al. 2016). En effet, l'IRM anatomique de la moelle épinière, qui représente une accumulation de changements pathophysiologiques, n'est pas toujours sensibles pour révéler des changements spécifiques à une maladie. En revanche, les mesures avancées d'IRM quantitative peuvent détecter des changements spécifiques aux tractus qui sont cliniquement significatifs (Seif et al. 2020).

Dans la sclérose en plaques, les mesures de la surface transversale de la moelle épinière (CSA), les métriques de diffusion et le rapport de transfert de magnétisation (MTR) sont cliniquement pertinentes pour évaluer le handicap, le pronostic et la progression. Les avancées en imagerie quantitative permettent d'évaluer l'intégrité neuroaxonale, le contenu en myéline, les changements métaboliques et la connectivité fonctionnelle, offrant de nouvelles perspectives sur les mécanismes des dommages dans cette maladie (Moccia et al. 2019).

La combinaison de plusieurs techniques d'IRM quantitative pour mieux caractériser les lésions tissulaires chez les patients atteints de myélopathie cervicale dégénérative (MCD) est également une stratégie prometteuse, déjà évaluée dans plusieurs études. Cette approche a montré un grand potentiel pour augmenter la précision du diagnostic et du pronostic de la MCD, notamment pour prédire les résultats chirurgicaux et mieux comprendre la pathologie (C. Zhang et al. 2014).

Une étude longitudinale (Allan R. Martin et al. 2018) chez des patients atteints de myélopathie cervicale dégénérative légère (DCM) non opérés a également été conduite pour comparer l'IRM quantitative (qMRI) avec les mesures cliniques de progression. Les acquisitions d'IRM incluaient des images pondérées T2, DTI, MT et T2*WI sur un scanner 3T. Le suivi sur 13,5 ± 4,9 mois a inclus le mJOA chez un total de 26 patients, l'IRM chez 25 patients et l'évaluation clinique/qIRM chez 22 patients. Parmi ces patients, 42,3 % ont signalé une aggravation subjective, comparée au mJOA (11,5 %), à l'IRM (20 %), aux évaluations globales (54,6 %) et au qIRM (68,2 %). Par rapport à l'aggravation subjective, le qIRM a montré une sensibilité de 100 % et une spécificité de 53,3 %, comparé aux évaluations globales (75 % et 60 %), au mJOA (27,3 % et 100 %) et à l'IRM (18,2 % et 81,3 %).

D'après la recherche bibliographique effectuée, il n'existe que peu d'études appliquant la relaxométrie T1 ou T1 quantitatif (T1q) au cordon spinal cervical dégénératif. Celles-ci reposent sur des séquences 2D inversion-recovery avec écho de gradient radial (Maier et al. 2020) et 3D-MP2RAGE (Marques et al. 2010)(Baucher et al. 2021). La première étude a montré que la différence dans les temps de relaxation T1 entre les segments sténotiques et non sténotiques au-dessus et en dessous était plus longue dans les grades plus élevés de sténose. Les

valeurs absolues de T1 étaient plus élevées dans les sténoses de haut grade (Maier et al. 2020). La deuxième étude, utilisant 3D-MP2RAGE, a trouvé des valeurs T1 plus élevées dans l'ensemble du cordon spinal et le niveau de compression chez les patients atteints de DCM modéré à sévère par rapport aux sujets sains (Baucher et al. 2021).

Les informations microstructurales fournies par la DTI complètent les approches actuelles d'évaluation des patients et peuvent être utilisées pour surveiller la progression des maladies et évaluer l'efficacité des thérapies (Wheeler-Kingshott et al. 2014). De plus, la DTI de la moelle cervicale pourrait être un biomarqueur adapté pour prédire les résultats et surveiller les effets des traitements dans les essais interventionnels pour les lésions de la moelle épinière, qu'elles soient traumatiques ou non (Seif et al. 2020).
Au cours de la dernière décennie, la DTI a démontré sa capacité à prédire la gravité de la maladie et la récupération neurologique chez les patients atteints de myélopathie cervicale spondylotique (CSM). Les données semblent soutenir l'utilisation de la FA comme biomarqueur potentiel pour le pronostic dans la CSM, en effet des études ont indiqué une forte corrélation entre la FA (issue de la DTI) et les évaluations cliniques telles que le score mJOA (Nouri et al. 2017; Dong et al. 2018). Cependant, l'application de la DTI est limitée par les contraintes de temps et les protocoles de mesure variés entre les centres (Shabani et al. 2020).

(Grabher et al. 2016) ont démontré, en utilisant l'aire de section transversale (CSA) et l'imagerie par tenseur de diffusion (DTI), la présence d'une atrophie régionale et de dommages microstructuraux chez les patients atteints de myélopathie cervicale dégénérative (MCD) à des niveaux situés bien au-dessus de la sténose, non directement affectés par la compression. Concernant les altérations métaboliques,(Holly et al. 2009) ont observé, grâce à la spectroscopie par résonance magnétique (SRM), un rapport N-acétylaspartate (NAA)/Créatine (Cr) significativement réduit chez les patients atteints de MCD comparativement aux témoins sains, bien que ce ratio ne soit pas corrélé à la gravité de la myélopathie.

De manière intéressante, (Ellingson et al. 2015) ont combiné l'imagerie par diffusion tensorielle et la SRM pour définir un biomarqueur basé sur la densité des fibres, la diffusivité moyenne et le ratio de concentration Choline (Cho)/NAA, qui a montré une prédiction significative de l'échelle mJOA (R^2=0,8) chez 27 patients atteints de MCD.

En particulier, (Holly, Ellingson, et Salamon 2017) ont pu observer des corrélations significatives entre la densité des faisceaux de fibres de la moelle épinière cervicale (CSC) mesurée par DTI et la fraction d'anisotropie (FA), la diffusivité moyenne (MD), le rapport choline (Cho)/NAA, ainsi que la FA et le rapport Cho/NAA. De plus, les paramètres DTI et les métabolites mesurés par SRM au niveau C2 (Cho/NAA) au site de compression de la moelle épinière étaient significativement corrélés avec les scores mJOA. Une autre étude a montré que les ratios NAA/Cr et Cho/NAA dans la CSC pouvaient prédire le score mJOA après une intervention chirurgicale, démontrant ainsi leur utilité prédictive.

L'IRM fonctionnelle (IRMf) cérébrale a également été appliquée à la MCD, en particulier pour étudier les résultats de la chirurgie de décompression et la récupération fonctionnelle des patients. Des différences dans le volume d'activation ont été trouvées avant la chirurgie de décompression par rapport aux témoins sains, après la chirurgie par rapport aux témoins et avant et après la chirurgie, suggérant une réorganisation du cortex chez les patients atteints de MCD (Duggal et al. 2010). Une altération de l'activité spontanée au repos des neurones corticaux dans le réseau sensorimoteur a également été rapportée avec l'IRMf au repos, avant et après la chirurgie de décompression (Tan et al. 2015). En plus de l'IRMf cérébrale, l'IRMf au repos a été appliquée à la moelle épinière cervicale. La première caractérisation concluante des réseaux au repos de la moelle épinière remonte à 2014, lorsque (Barry et al. 2014a) ont utilisé l'IRMf à ultra-haut champ (7 T) pour révéler de fortes corrélations entre les cornes

sensorielles (dorsale-dorsale) et entre les cornes motrices (ventrale-ventrale) à l'aide d'une approche basée sur des régions d'intérêt. La fiabilité de ces résultats a été confirmée par leur reproductibilité intra-sujet (Barry et al. 2016a). Ensemble, ces résultats fournissent des preuves convaincantes que les fluctuations spontanées sont organisées conformément à l'organisation structurelle et fonctionnelle de la moelle épinière. L'IRMf au repos a également été appliquée à la myélopathie cervicale spondylotique (CSM). Après analyse de l'amplitude des fluctuations de basse fréquence (ALFF) des signaux BOLD dans la moelle épinière, il a été constaté que le signal BOLD augmentait avec la sévérité des symptômes chez les patients atteints de CSM (X. Liu et al. 2016).

L'imagerie par transfert de magnétisation (MT) (A. K. Smith et al. 2014) et l'imagerie de l'eau de myéline (MWI) (H. Liu et al. 2017) ont également été utilisées pour estimer le contenu en myéline, généralement réduit dans la CSC chez les patients atteints de myélopathie cervicale spondylotique (CSM), et ce contenu est associé à des scores de déficience fonctionnelle (H. Liu et al. 2017). Bien que la MT soit utilisée dans la moelle épinière depuis plus de vingt ans, cette méthode d'IRM a récemment été employée pour étudier sa valeur diagnostique (Cloney et al. 2018; Paliwal et al. 2020; Suleiman et al. 2018; H.-E. Yang et al. 2022) et sa capacité à prédire la récupération (Paliwal et al. 2020) dans la moelle épinière des patients atteints de CSM. Lorsqu'elle est combinée avec d'autres techniques, l'imagerie MT peut fournir des informations diagnostiques complémentaires utiles. Par exemple, une étude multimodale combinant l'imagerie DTI et MT a évalué des informations microstructurales spécifiques des tractus de la moelle épinière et leurs corrélations cliniques chez les patients atteints de CSM (H.-E. Yang et al. 2022).

Modalité IRM	Séquence principalement utilisé	Paramètres mesurés	Informations physiologiques	Corrélation clinique	Diagnostique/Pronostique
Morphologie	T_2^* GRE T_1 / T_2 FSE	Diamètre, Aire du cordon, Ratio SG/SB	Compression, lésion, atrophie	Limité (ne révèlent pas toujours des changements pathologiques spécifiques)	Oui/ Oui mais pas précis
DTI	SE-EPI	$\lambda_{\parallel}$, $\lambda_{\perp}$ FA, MD	Démyélinisation, altération axonale	Forte	Oui/Oui
MTI	GRE	MTR	Démyélinisation, altération MB, dégradation des tissus	Modérée à forte	Oui/ Oui
(rs)-fMRI	GE-EPI ssFSE, msGE	Activité à l'échelle du voxel	Activité/ Connectivité neuronale	Bonne	Oui/ Oui
SRM	PRESS Semi-LASER	NAA, Cho, Cr, GLx,…	Métabolites Troubles mitochondriaux	Modérée	Modéré (corrélation avec la gravité de la maladie peut être limitée) /Oui
Perfusion	EPI GRE	rSCBF /BV, Vp/ Ktrans, AUC / Wash-in …	Ischémie / angiogenèse / barrière hémato-médullaire	Bonne	Oui/à démontrer
Relaxométrie	EPI MP2RAGE	T_1q, T_2q,T_2^*	Inflammation, œdème	Modérée à forte	Oui/ Oui

Tableau 1 - Résumé des diverses modalités IRM, paramètres mesurés et informations physiologiques associées (Virginie Callot 2020)

En plus des questions de pronostic, d'importantes questions concernant la pathogénèse de la myélopathie cervicale dégénérative restent à élucider. En particulier, la chaîne des processus allant de la compression mécanique de la moelle épinière à la myélopathie (symptômes résultants) et le timing de chacun de ces processus doivent encore être compris et caractérisés. La relation entre le degré de compression et les dommages résultants semble hautement variable, avec une large gamme de symptômes difficiles à prédire avec les connaissances actuelles. La perfusion de la moelle épinière pourrait apporter des réponses à ces questions. En effet, la perfusion sanguine est fréquemment impliquée dans les lésions de la moelle épinière (Schubert 2017). Une compression prolongée de la moelle, comme dans le cas des traumatismes, peut entraîner une réduction locale de la perfusion tissulaire et une ischémie progressive, conduisant à une altération du métabolisme et potentiellement à une nécrose tissulaire irréversible (Beattie, Farooqui, et Bresnahan 2000). Dans de tels cas, la récupération de la perfusion est conditionnée par l'amélioration de la présentation clinique. De même, dans les troubles non traumatiques tels que la myélopathie cervicale spondylotique, une compression chronique de la moelle épinière peut progressivement induire une ischémie. L'étude de la perfusion serait pertinente pour comprendre la cascade physiopathologique lors de la compression chronique de la moelle épinière.

Dans le chapitre qui suit, nous détaillerons les avancées réalisées, notamment en IRM, dans les diverses modalités existantes pour étudier la perfusion de la moelle épinière.

1.4. État de l'art sur la perfusion de la moelle épinière

La mesure de la perfusion dans le tissu de la moelle épinière présente un intérêt majeur pour les chercheurs et neurochirurgiens désireux d’évaluer l'intégrité et la viabilité du tissu de la moelle épinière après une blessure traumatique, une compression chronique ou pour la planification chirurgicale.

Différentes techniques invasives, utilisées lors de chirurgies, ont été rapportées pour obtenir des informations sur la perfusion de la moelle épinière. Une revue de (Gee et Kwon 2022) met en avant les diverses techniques et métriques existantes pour mesurer la pression de perfusion de la moelle épinière, notamment l'utilisation de sondes et de cathéters intra-artériels (*Figure 21*) pour mesurer la pression artérielle moyenne (MAP) ou bien la pression intraspinale (ISP), qui reflète potentiellement la pression à l'intérieur de la moelle épinière lorsque celle-ci gonfle contre la dure-mère et comprime la sonde de pression. Mais l’intérêt pour la clinique et les suivis longitudinaux est bien évidemment de disposer d’une technique non invasive. Si l’IRM de perfusion pour explorer le cerveau est désormais utilisée en routine clinique, ce n’est pas encore le cas pour l’exploration de la moelle épinière.

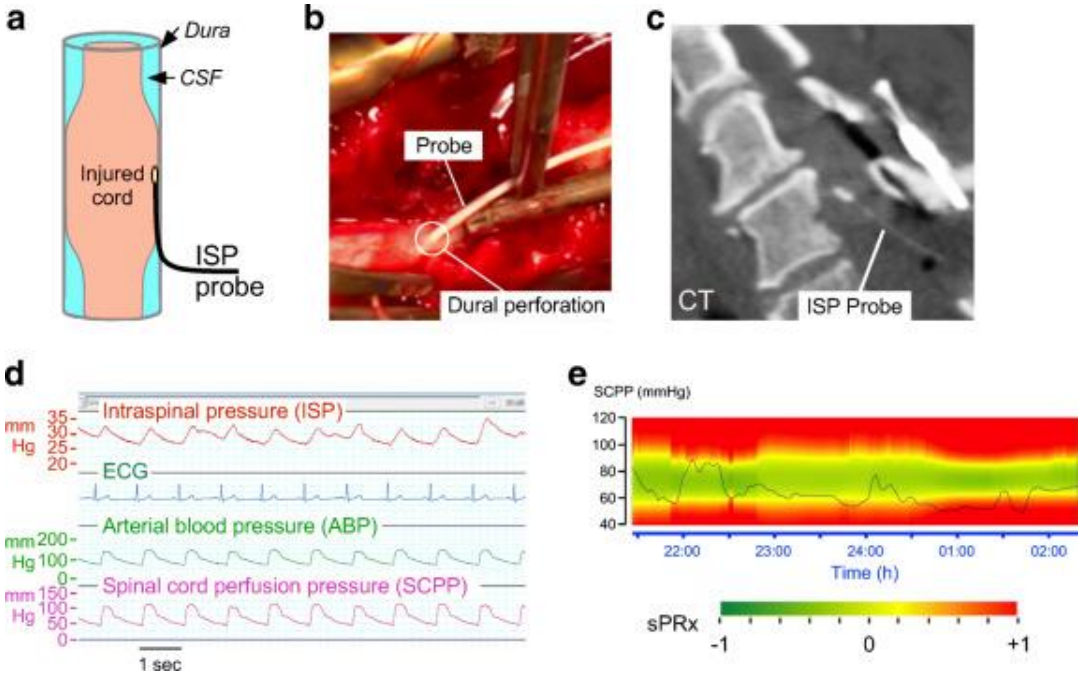

Figure 30 - Surveillance de la pression intraspinale (ISP). (a) Schéma montrant la sonde ISP entre la moelle épinière gonflée et la dure-mère. (b) Photo peropératoire prise lors de l'insertion d'une sonde ISP intradurale. (c) Scanner postopératoire. (d) Photo de l'écran d'ordinateur montrant les signaux surveillés, y compris l'ISP, l'ECG, l'ABP et le SCPP. Le SCPP est la différence entre l'ABP et l'ISP. (e) Visualisation améliorée du SCPP en fonction du temps. SCPP (ligne foncée). Plage de SCPP optimaux (vert), intermédiaires (jaune) et suboptimaux (rouge), avec échelle de couleur sPRx (Saadoun et Papadopoulos 2020)

L'utilisation des méthodes conventionnelles, telles qu'appliquées dans d'autres organes (cerveau, rein, etc.), n'est pas simple en raison de la petite taille de la moelle épinière, du faible niveau de perfusion et des zones de jonction de la moelle. Néanmoins, des approches endogènes et exogènes ont été explorées.

Les méthodes IRM endogènes, telles que le marquage par spin artériel (Arterial Spin Labeling, ASL) à 1.5T et 3T, ont été proposées pour l'évaluation de la moelle cervicale, mais elles ont montré une faible sensibilité et efficacité de marquage, entraînant une fiabilité et une reproductibilité limitées pour les mesures de flux sanguin de la moelle épinière.

La première étude de faisabilité de l'IRM de perfusion médullaire a été réalisée chez la souris en utilisant PASL (Pulsed Arterial Spin Labeling ; pour plus d'informations, se référer à l'annexe XX : **La perfusion par RM avec marquage de spin artériel (ASL)**) à 11,75T. A partir d'une séquence dédiée à l'IRM cérébrale et différentes optimisations pour pouvoir l'appliquer au niveau médullaire (FAIR, SE-EPI segmentée, trigger) (Duhamel et al. 2008) ont pu réaliser une cartographie de la perfusion médullaire avec une résolution spatiale de 133×133µm² (*Figure 31*) en un temps d'acquisition de 34 minutes. Ils ont ainsi pu révéler que le débit sanguin (BF) dans la moelle épinière chez la souris est plus élevé dans la SG que dans SB dans les niveaux vertébraux C3 et C6. Le débit sanguin a été estimé à 226 mL/100g/min dans la SG cérébrale, environ 330 mL/100g/min dans la SG de la moelle épinière, et 146 mL/100g/min dans la SB de la moelle épinière, donnant un rapport SG/SB de 2,3.

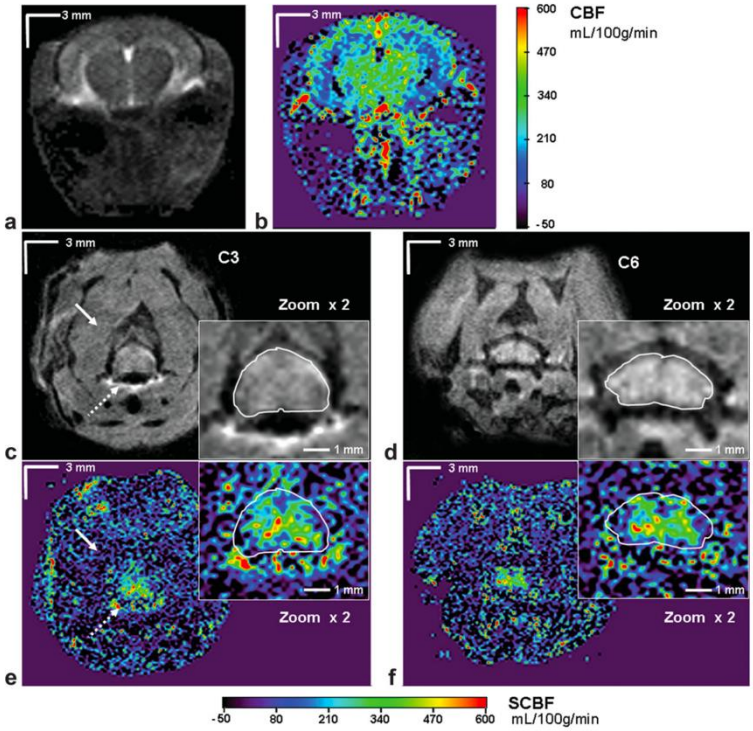

Figure 31 - Souris- Image anatomique typique du cerveau en SE-EPI (a) et carte CBF correspondante (b) Images anatomiques typiques de la moelle épinière (C3, C6) en SE-EPI (c, d) et cartes SCBF correspondantes (e, f) (Duhamel et al. 2008)

Au niveau thoraco-lombaire (Figure 32), une perfusion plus faible a été mesurée en moyenne au niveau de la vertèbre L1, par rapport à C3 (285 vs 310 mL/100g/min dans la SG et 100 vs 121 ml/100g/min dans la SB) (Duhamel et al. 2009).

Il est à noter que malgré une accumulation de signal pour palier la faible sensibilité de la technique ASL, la réalisation d'une imagerie à très haut champ, le contrôle de la physiologie et des mouvements grâce à l'anesthésie, les mesures de débit sanguin dans la SG et la SB ont montré jusqu'à 30% et 77% de variations par région d'intérêt (ROI), et jusqu'à 16% et 40% de variations dans le groupe, respectivement.
Ces variations dans un environnement bien contrôlé témoignent en partie de la difficulté de mesurer la perfusion par IRM dans la moelle épinière humaine, chez qui la perfusion est attendue plus faible, et le ratio SG/SB est également plus petit).

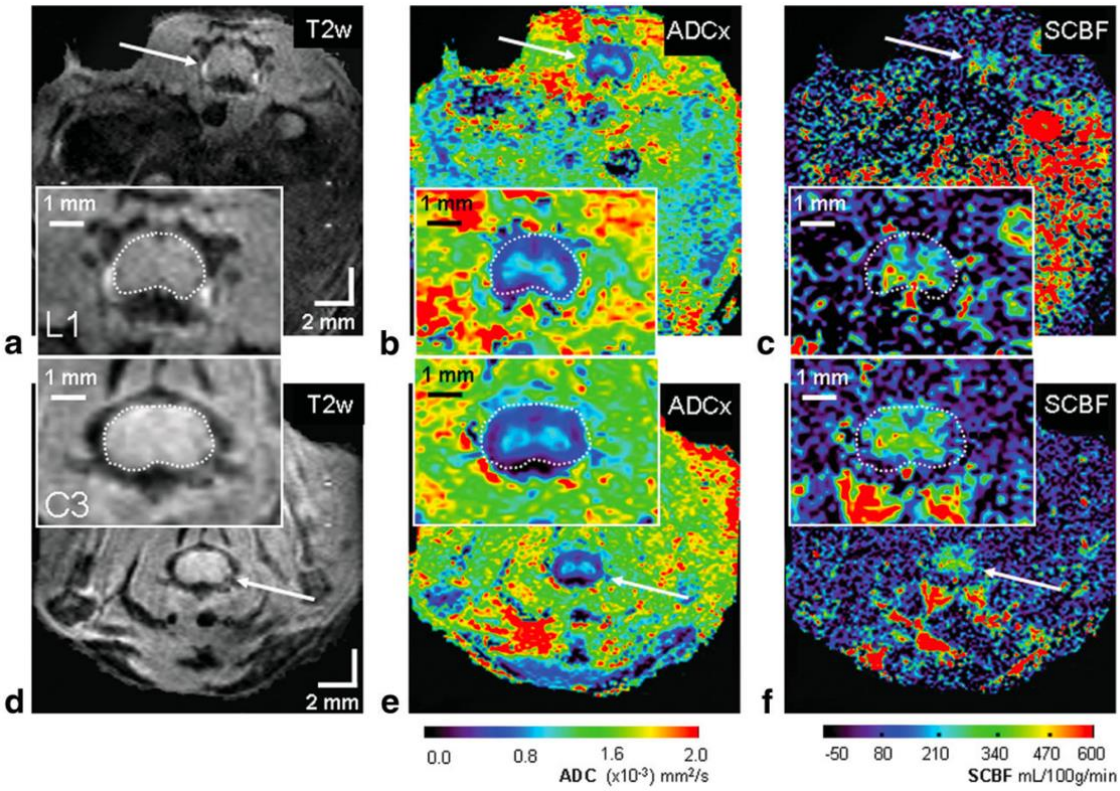

Figure 32 - Souris- Images T2w SE-EPI typiques de la région lombaire-L1 (a) et cervicale-C3 (d) avec les cartes ADCx correspondantes en mm²/sec (b, e) et les cartes SCBF en mL/100g/min (c, f). (Duhamel et al. 2009)

Fort de ces résultats prometteurs obtenus chez l'animal, la recherche s'est orientée vers l'application de ces techniques en recherche clinique chez l'homme. Cependant, cette transposition n'est pas aisée en raison de la complexité du réseau artériel de la moelle épinière. (Nair et Hu 2010) ont évalué une technique PASL chez l'humain à 3T. Ils ont pu montrer une sensibilité à la perfusion dans les régions d'intérêt de la moelle épinière en utilisant plusieurs temps d'inversion, mais la cartographie du débit sanguin (BF) n'était pas fiable avec une moyenne de 26±11 mL/100g/min dans la moelle épinière (Figure 33, a).

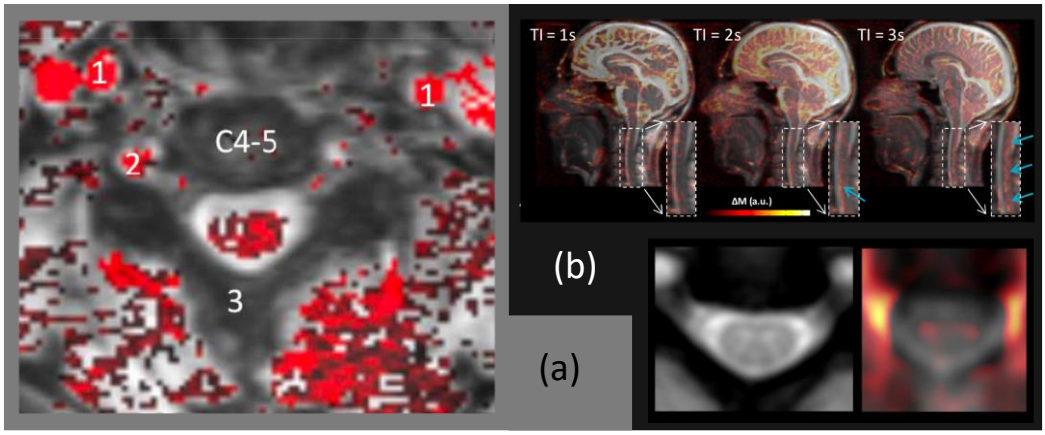

Figure 33 - Cartes de flux sanguin (BF) obtenues dans la moelle épinière humaine avec l'ASL à 3T (a) (Nair et Hu 2010) et à 1,5T (b) (Girard et al. 2013). Les deux études ont acquis des temps d'inversion multiples (TI).

(Girard et al. 2013) ont amélioré la technique PASL dans la moelle épinière humaine à 1,5T avec une préparation supplémentaire dédiée à la suppression du signal provenant du LCS entrant, en utilisant une impulsion d'inversion globale et un marquage au point d'annulation du LCS. Ils l'ont également comparée à la technique PCASL qui a montré une meilleure sensibilité. Bien qu'une plus grande fiabilité soit nécessaire pour des études cliniques, ce travail ouvre la voie à de futurs développements à plus haut champ à 3T. Le défi de l'ASL réside dans la complexité du réseau vasculaire de la moelle épinière, qui présente des arrivées sanguines segmentées, des vaisseaux bidirectionnels et des zones de confluence, ainsi qu'une variabilité dépendant du patient. Les stratégies de marquage doivent s'assurer qu'une quantité maximale de sang provenant des différentes artères nourricières soit étiquetée par l'impulsion d'inversion globale avant d'entrer dans la tranche d'intérêt.

Pendant cette période, afin de proposer une alternative à l'ASL, une étude a été entreprise pour explorer l'Intra Voxel Incoherent Motion, (IVIM) avec synchronisation cardiaque chez l'homme à 3T (V Callot et al. 2011). Les expériences sur des volontaires sains (n=5) ont été réalisées à 3T au niveau cervical (C2-C3, 6 coupes transversales, avec une résolution dans le plan de 0.9 mm, TE 80 ms, 12 NEX) avec une séquence de diffusion Stejskal-Tanner (10 gradients d'encodage, b variant de 0 à 700 s/mm²) dans 2 directions (parallèle et perpendiculaire à l'axe de la moelle épinière), synchronisées avec l'ECG (RR 300 ms). Bien que des indices de volume microvasculaire aient été observés, aucune disparité significative entre la SB et grise n'a été relevée, les valeurs de fraction vasculaire étant de l'ordre de 8 % et 9 % pour la SB et la SG respectivement. Toutefois, un an plus tard, chez des modèles murins, (Virginie Callot et al. 2012) ont démontré avec succès une corrélation solide entre le coefficient de pseudo-diffusion D et le BF mesuré à l'aide de PASL. Des valeurs légèrement supérieures de f_{IVIM} et de D ont été détectées dans la SG par rapport à la SB, selon une analyse de groupe (N=5), bien que ces paramètres aient présenté une sensibilité limitée à l'évolution de la perfusion post-traumatique par rapport à PASL chez un seul sujet.

La technique IVIM a été ré-explorée à 7T chez l'homme sur sujets sains pour fournir les premières cartographies de perfusion en vue transverse de la moelle épinière (Lévy 2020). Cependant, sa sensibilité au niveau individuel et par tranche était limitée, nécessitant une moyenne sur plusieurs sujets pour obtenir des résultats fiables. Deux sujets (1 homme et 1 femme) ont été utilisés pour optimiser les paramètres d'acquisition, et six autres (5 hommes et 1 femme) ont participé à l'étude. Le moyennage des cartes IVIM avec une résolution de 0,77 × 0,77 mm² à travers les coupes et les sujets des niveaux C3 à C4 a permis de distinguer les différences de perfusion entre la SG et la SB de la moelle épinière. Les valeurs moyennes de f_{IVIM} fraction de perfusion) et D^* (coefficient de pseudo-diffusion) étaient respectivement de 15,0% et 11,5 × 10^{-3} mm²/s dans la SB, et de 16,0% et 11,4 × 10^{-3} mm²/s dans la SG.

Les valeurs de f_{IVIM} suggèrent un volume vasculaire légèrement plus élevé dans la SG par rapport à la SB (16.0 ± 1.7% contre 11.4 ± 2.9%), sauf dans les cornes dorsales de la SG, qui sont moins vascularisées que les autres régions et où des effets de volume partiel avec la SB peuvent se produire malgré la résolution submillimétrique.

D'autre part, $f_{IVIM}D^*$ a indiqué un flux microvasculaire plus élevé dans la SG, particulièrement dans la région intermédiaire. Les coefficients de pseudo-diffusion estimés pour la SB et la SG étaient du même ordre de grandeur. Enfin, les valeurs de D, qui bénéficiaient des erreurs d'estimation les plus faibles (<1%), étaient cohérentes avec la microstructure sous-jacente de chaque région.

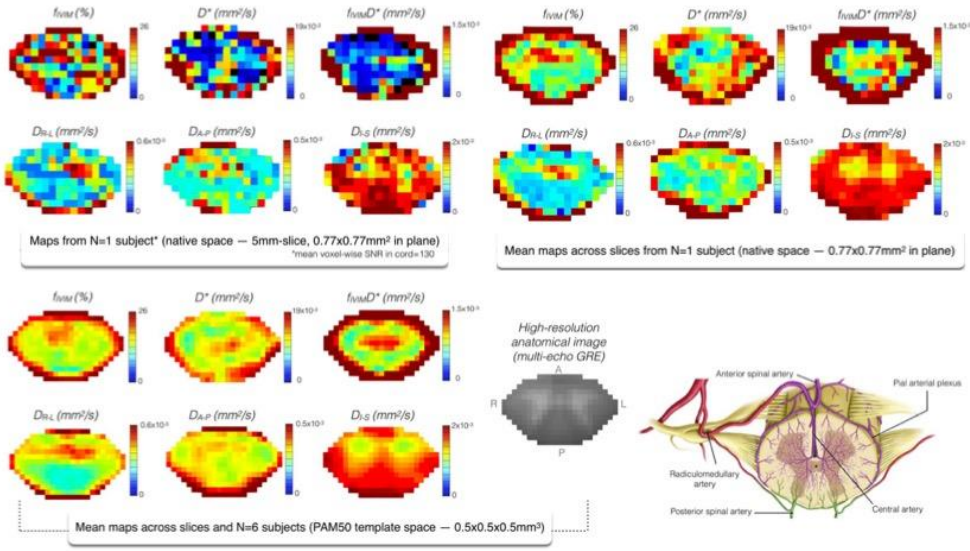

Figure 34 - 7T-IVIM (Lévy 2020) cartes IVIM de la moelle épinière d'un sujet unique (en haut), moyennées sur 6 coupes (au milieu) et moyennées sur les coupes et sujets (en bas). Les coupes couvrent les niveaux C3 à C4

La technique de mouvement incohérent intravoxel (IVIM) a également été implémentée à 3T et appliquée par (Lebret et al. 2023) chez des patients atteints de myélopathie cervicale dégénérative (DCM). Cette étude a inclus 29 patients (âge moyen ± écart type : 56,9 ± 11,3 ans) et 30 sujets sains (âge moyen ± écart type : 55,4 ± 12,1 ans).
Pour évaluer la perfusion, une séquence pondérée en diffusion avec écho de spin (2D-RF) a été utilisée en orientation transversale, avec synchronisation cardiaque et une résolution dans le plan de 0,9 × 0,9 mm², 9 tranches de 5 mm d'épaisseur. Les acquisitions ont été réparties en directions d'encodage de phase avant et arrière pour corriger les distorsions. Le temps d'acquisition réel dépendait du rythme cardiaque des participants et variait entre 5 et 10 minutes. Les cartes de perfusion IVIM moyennées ont révélé une distribution spatiale des paramètres IVIM dans la moelle cervicale aux niveaux C1, C2 et C3. Bien que les cartes indiquent un gradient de fraction volumique macrovasculaire dans la SG des patients atteints de DCM, diminuant de C1 à C3, cette diminution n'est pas statistiquement significative. Les patients DCM présentent une diminution significative de l'indice de vitesse sanguine (−9,5%, p=0,03) et de l'indice de flux sanguin (−15,9%, p=0,04) dans la SB par rapport aux témoins sains. Dans la SG, l'indice de vitesse sanguine (−11,0%, p=0,03) et l'indice de flux sanguin (−14,4%, p=0,02) sont également réduits. La fraction volumique microvasculaire ne diffère pas significativement entre les contrôles sains et les patients DCM. Aucune différence significative n'a été observée dans le coefficient de diffusion entre les groupes. Ainsi cette étude démontre des déficits de perfusion dans la région cervicale au-dessus du site de compression chez les patients atteints de myélopathie cervicale dégénérative (MCD) et suggérant son potentiel en tant que biomarqueur de l'altération hémodynamique. Cependant, la technique a présenté une sensibilité limitée au niveau d'un sujet et d'une coupe unique, nécessitant de multiples moyennages et un temps d'acquisition long pour une cartographie fiable de la perfusion de la moelle épinière.

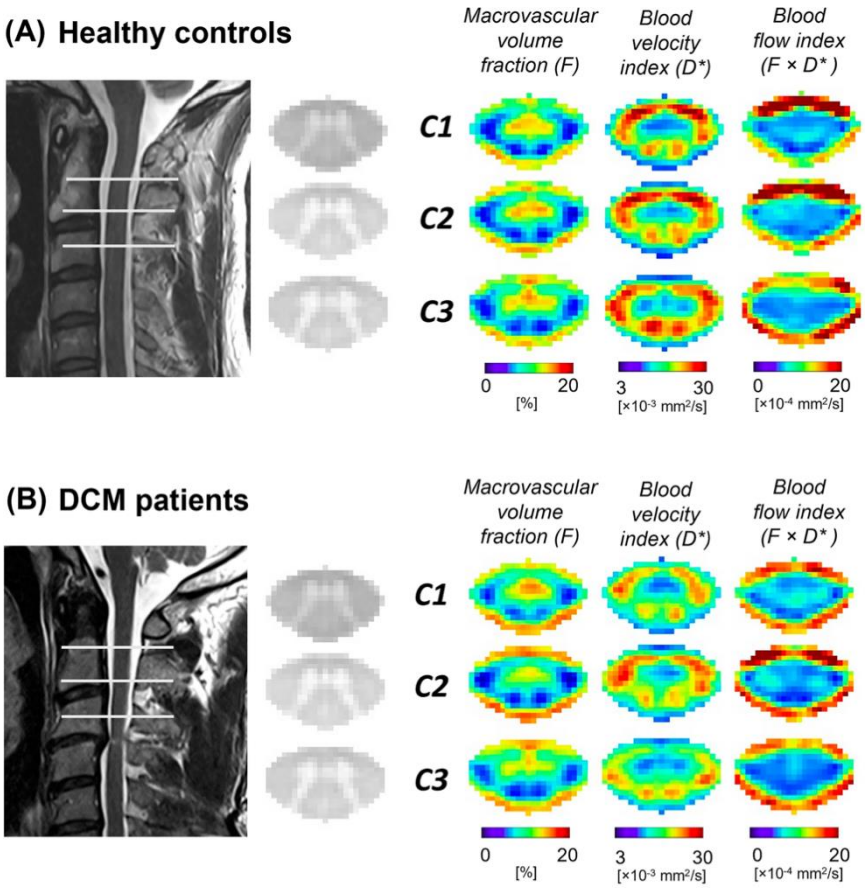

Figure 35 - Les cartes de perfusion IVIM à 3T dans la moelle cervicale des sujets témoins sains et des patients atteints de myélopathie cervicale dégénérative (DCM). (Lebret et al. 2023)

En 2024, une nouvelle technique non invasive a également été explorée pour obtenir des informations sur la perfusion de la moelle épinière. (Hemmerling et al. 2024) ont utilisé l'IRMf à 3T pour cartographier la réactivité vasculaire de la moelle épinière après une apnée, fournissant des informations sur l'hémodynamique chez des sujets sains. Ils ont recruté 29 participants sains (26 ± 5 ans). Les scans BOLD fMRI ont été acquis dans la moelle épinière cervicale, approximativement des niveaux vertébraux C4 à C7. Une tâche de rétention de souffle hypercapnique, surveillée par la mesure du CO2 en fin d'expiration (PETCO2), a été utilisée pour provoquer une réponse vasodilatatrice systémique pendant une imagerie fMRI en contraste BOLD.
Cette approche a permis de cartographier la réactivité vasculaire de la moelle épinière (SCVR). Une forte amplitude SCVR ventrale a été observée et des cartes de délai SCVR ont été produites, révélant une réponse précoce ventrale et tardive dorsale, délimitant distinctement les régions de SG correspondant aux territoires d'approvisionnement artériel.

Les méthodes fMRI SCVR permettent une cartographie spatiotemporelle des propriétés hémodynamiques de la moelle épinière humaine (Figure 36). Elles présentent un potentiel prometteur pour comprendre précocement les changements vasculaires induits par les pathologies, prédire des dommages tissulaires irréversibles futurs et guider le traitement de diverses pathologies neurologiques impliquant la moelle épinière. Cependant cette méthode nécessitant des sessions de scan prolongées (~35 minutes), il semble difficile à ce stade de pouvoir l'appliqué pour des patients atteints de myélopathie cervicale dégénérative (MCD).

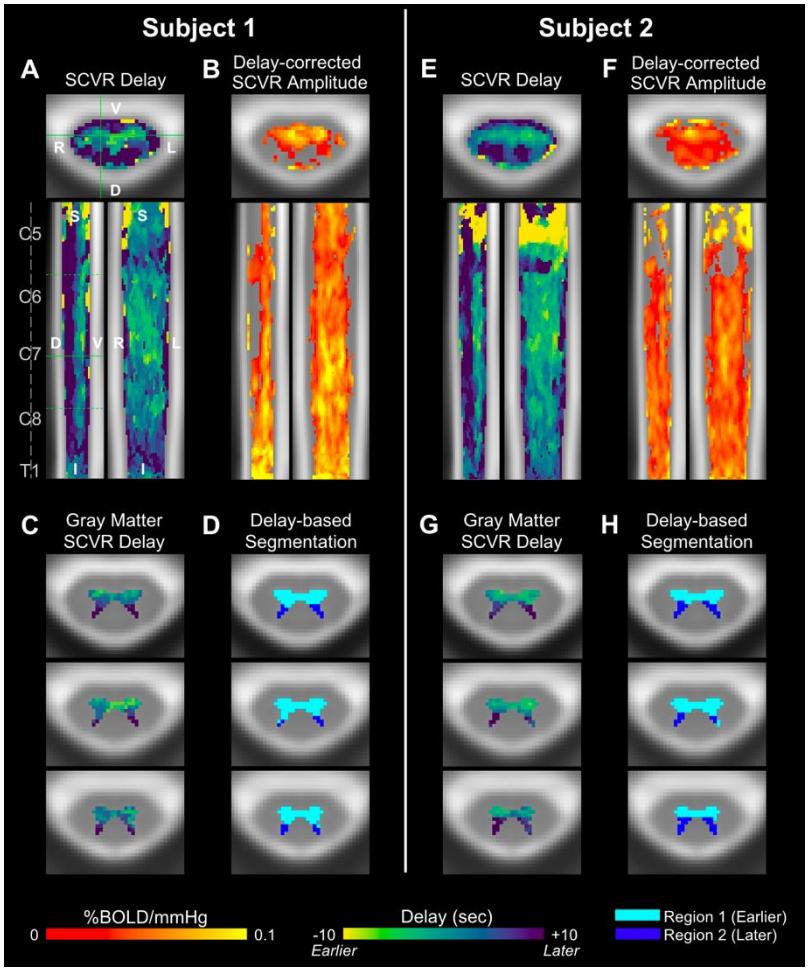

Figure 36 - Cartographie du délai SCVR chez deux sujets. (A,E) Carte du délai SCVR (allant de ±10s, par incréments de 2s). Les segments de la moelle épinière et les emplacements des tranches (lignes vertes pleines) sont indiqués. (B,F) Amplitude SCVR. (C,G) Carte du délai SCVR dans les voxels de la SG. (D,H) Segmentation régionale de la SG basée sur le seuil de délai. (Hemmerling et al. 2024)

Par ailleurs, en parallèle les méthodes exogènes, qui reposent sur des traceurs intravasculaires non diffusibles comme les agents de contraste à base de gadolinium (Gd), furent exploré et ont montré des résultats prometteurs.

Certaines études sur l'angiographie par résonance magnétique (ARM) ont été réalisées pour évaluer la visualisation de structures spécifiques, notamment l'artère d'Adamkiewicz. Par exemple, (Bowen et al. 1996) ont utilisé une machine à 1,5 T (*Figure 37*) avec une séquence d'écho de gradient radiofréquence standard, avec une résolution spatiale de 0,7 × 0,6 × 0,6 mm et une injection de gadopentétate dimeglumine à une dose de 0,2 mmol/kg. De même, (Maria Isabel Vargas et al. 2010) ont mené des recherches à 3 T en utilisant une séquence d'écho de gradient en trois dimensions (0,7 × 0,6 × 0,6 mm) avec une injection de Vasovist à une dose de 0,2 mmol/kg. Ces études se concentrent principalement sur l'imagerie thoracolombaire et la visualisation de l'artère d'Adamkiewicz.

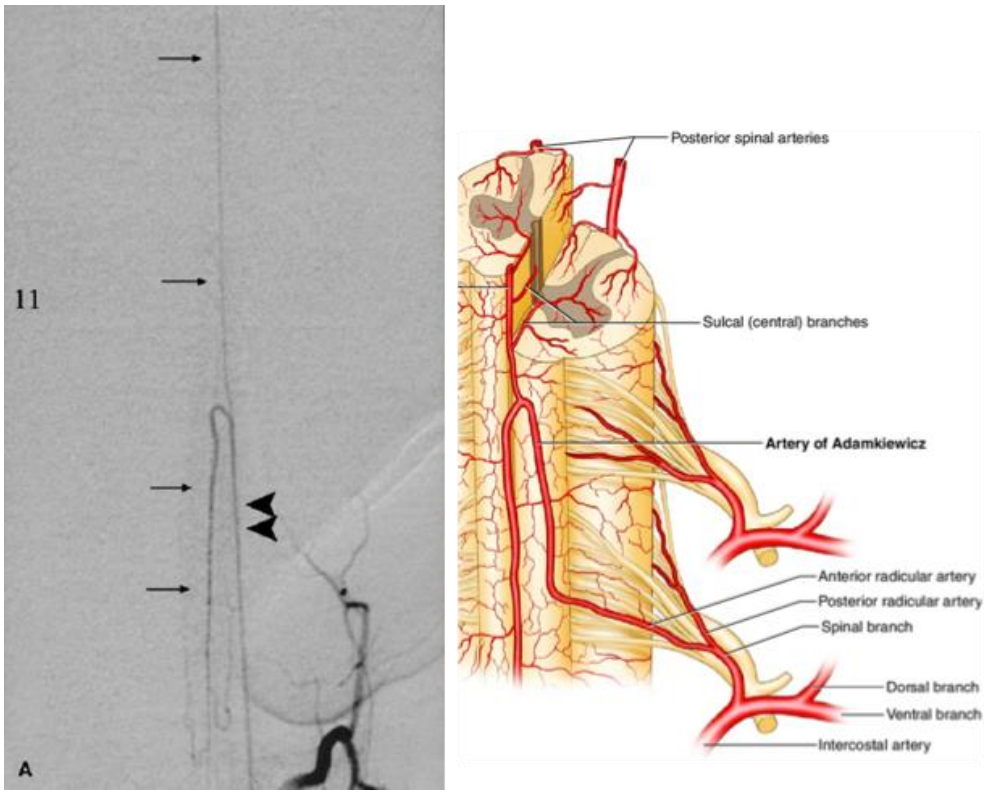

Figure 37 - Identification de l'artère spinale antérieure (flèches) et de l'artère d'Adamkiewicz (deux doubles pointes de flèche) utilisant l'angiographie par soustraction numérique (Bowen et al. 1996).

Par ailleurs, (Sheehy, Boyle, et Meaney 2005) ont démontré la faisabilité de la visualisation de l'artère spinale antérieure (ASA) dans la région cervicale en utilisant une séquence elliptique centrée pour l'acquisition dans l'espace k à 1,5 T. Leur protocole incluait une angiographie par résonance magnétique tridimensionnelle avec une injection de 30 mL de gadobénate dimeglumine, administré à un débit de 1,2 mL/sec, suivi d'un lavage de 20 mL de solution saline. La résolution des images obtenues était de 1 mm^3, avec une projection d'intensité maximale et une reconstruction multiplan.

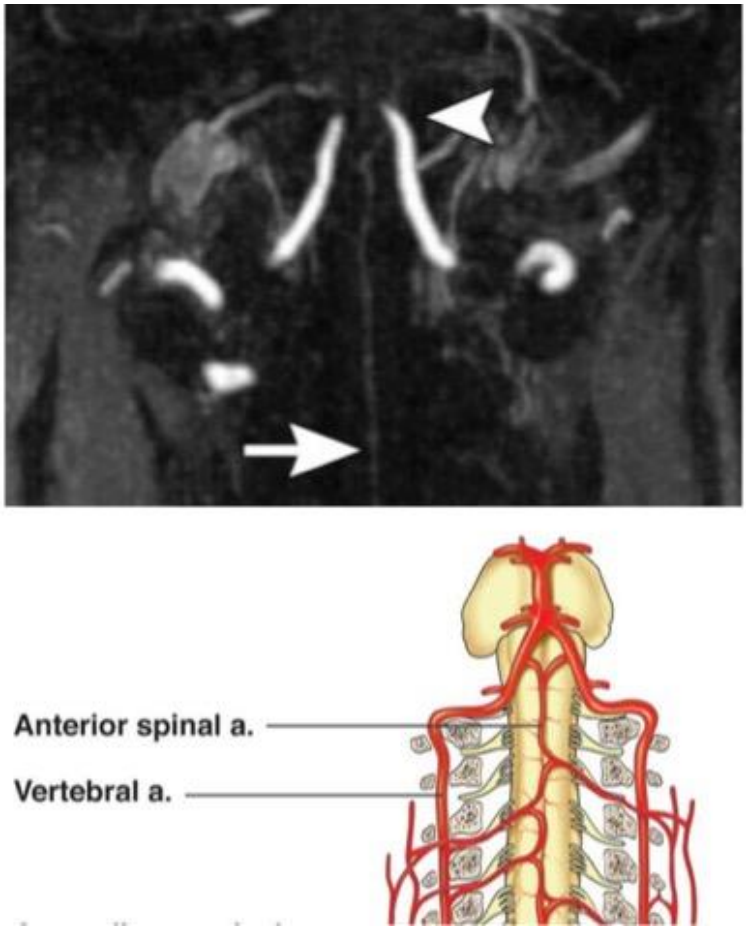

Figure 38 - Identification de l'artère spinale antérieure (ASA) dans la région cervicale (flèche) utilisant l'angiographie par résonance magnétique avec contraste à 1.5T (Sheehy, Boyle, et Meaney 2005). Selon les auteurs, l'origine de l'ASA peut également être identifiée à partir de l'artère vertébrale gauche (pointe de flèche). Illustration de l'image du bas de (Bosmia et al. 2015).

Bien que de telles techniques ne fournissent pas de mesures de perfusion au niveau du tissu de la moelle épinière, elles pourraient être très utiles pour détecter des anomalies ou des altérations vasculaires.
Une étude préliminaire a utilisé l'IRM vascular-space-occupancy (VASO) pour estimer le volume sanguin absolu dans la moelle épinière (Lu et al. 2008). Les expériences ont été réalisées sur des systèmes IRM de 1,5 T (n = 6) et 3 T (n = 4), avec une injection de Gd-DTPA en intraveineuse suivant une procédure standard (dosage de 0,1 mmol/kg, débit d'injection de 5 ml/s) et une résolution de 1,1 x 1,1 mm (in-plane). Les résultats, moyennés dans une région d'intérêt (ROI) de 3 x 3 voxels au centre de la moelle, ont montré une reproductibilité entre les sujets et les différentes intensités de champ magnétique : 4,3 ± 0,7 mL/100 mL de tissu à 1,5 T et 4,4 ± 0,7 mL/100 mL de tissu à 3 T. Bien que des cartes de volume sanguin (Figure 39, e) aient été générées, la distinction entre la SG et la SB était à peine discernable.

D'autres études utilisant des agents de contraste ont été évaluées, notamment celles portant sur l'imagerie DSC et DCE.

En particulier, les recherches menées par Wang et al. (Chunyao Wang et al. 2017; 2018) en 2017 et 2018 se sont concentrées sur la moelle cervicale. Une IRM de perfusion par contraste de susceptibilité dynamique (DSC) à 3T a été utilisée pour examiner la moelle épinière de patients atteints de MCD, avant (Chunyao Wang et al. 2017) et après (Chunyao Wang et al. 2018) une intervention chirurgicale de décompression. L'étude a inclus 29 patients en

préopératoire et 17 patients en postopératoire, utilisant une séquence EPI DSC avec 25 coupes transversales de 1,5 × 1,5 mm en plan et une épaisseur de coupe de 3,0 mm, avec une acquisition de 60 dynamiques avec une résolution temporelle de 2 secondes, entre les niveaux cervicaux C2 et C6. Un contraste de 0,1 mmol/kg de Gd-DTPA a été injecté à un débit de 2,0 ml/sec.

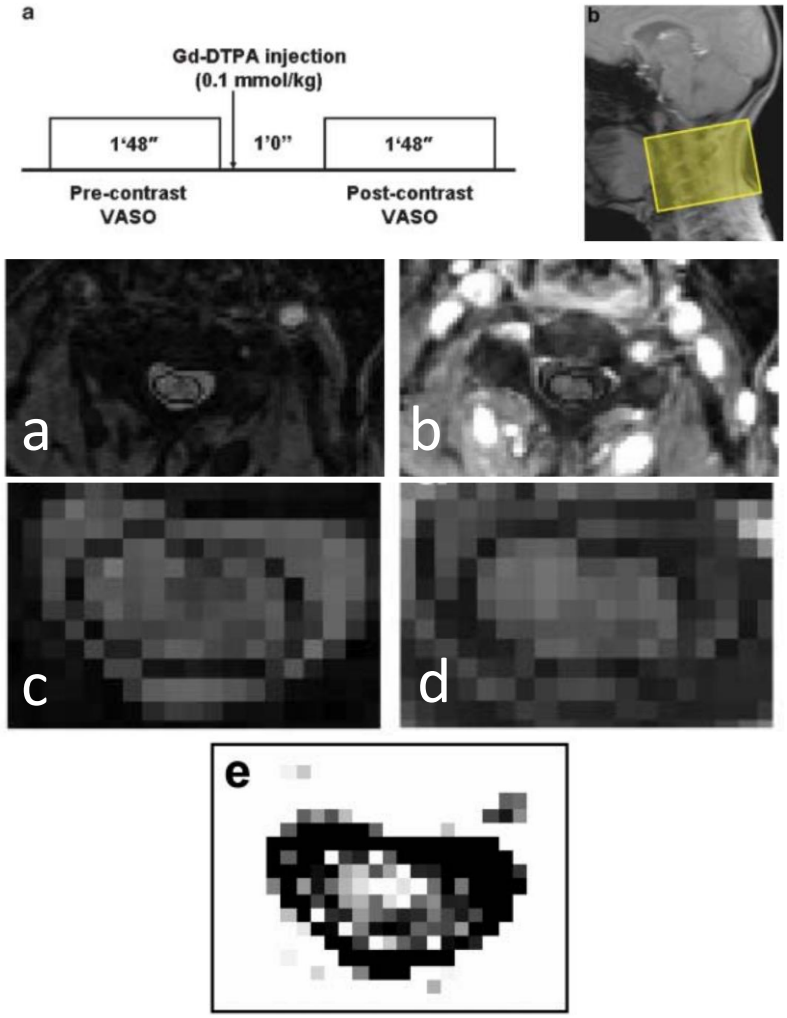

Figure 39 - Résultats scBV acquis à 3 T. (a) Image VASO avant contraste. (b) Image VASO après contraste. (c) et (d) montrent une vue agrandie de la section de la moelle. (e) Carte scBV absolue en unités physiologiques. L'échelle de gris va de 0 à 10 mL de sang/100 mL de tissu. (Lu et al. 2008)

Bien que les valeurs spécifiques du volume sanguin (BV) et la sensibilité de la technique n'aient pas été explicitement rapportées, les résultats montrent que le débit sanguin (BF) est augmenté chez les patients présentant des scores mJOA plus bas, ce qui indique que l'augmentation de BF pourrait être liée à un handicap physique plus sévère chez les patients atteints de CSM en préopératoire. De plus, une corrélation négative significative a été observée entre le BF et le rétablissement postopératoire, évalué par le score mJOA, tandis qu'une corrélation modérée a été notée entre le flux sanguin (BF) et le handicap physique, en lien avec la nécessité de la chirurgie de décompression.

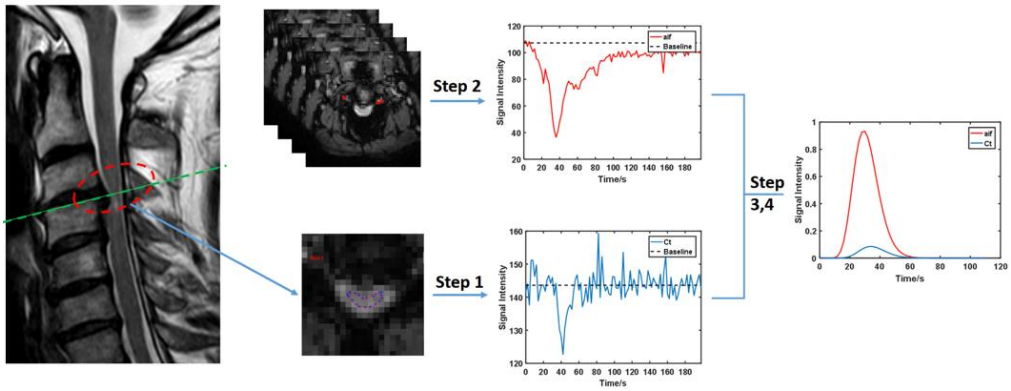

Figure 40 - DSC : Une stratégie de recherche automatique de l'AIF dans l'artère vertébrale a été adoptée. Ensuite, les concentrations ont été obtenues et un ajustement gamma des courbes originales a été effectué pour quantifier le flux sanguin de la moelle épinière (SCBF). (Wang et al. 2018)

Ces études montrent que la technique de DSC avec un motif de lecture EPI est utile pour évaluer la perfusion sanguine de la moelle épinière et constitue un bon outil pour examiner les patients atteints de CSM. Cependant, la méthode est actuellement limitée par la résolution spatiale (1.5 mm), qui ne permet pas d'obtenir des cartes de perfusion, ni de discriminer SB et SG.

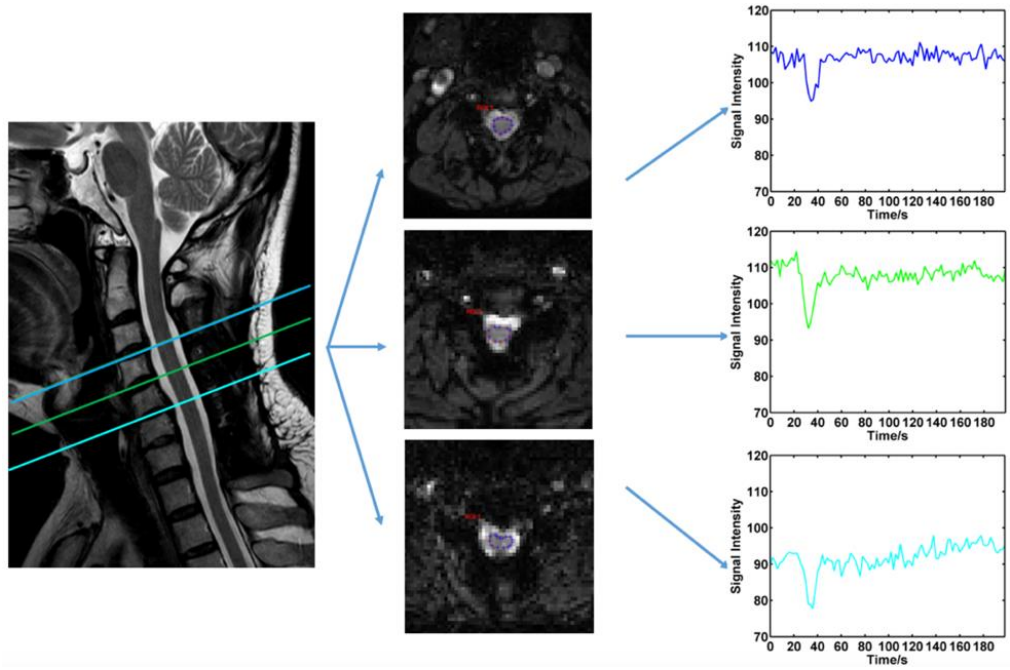

Figure 41 – Signal IRM DSC d'un patient postopératoire (Chunyao Wang et al. 2017)

En utilisant une séquence EPI à écho de spin et de gradient multi-écho (SAGE) avec une résolution de 1,875 × 1,875 mm pour l'IRM DSC, (Ellingson et al. 2019b) ont examiné les corrélations entre le volume sanguin relatif de la moelle épinière (rSCBV), le taux de relaxation réversible (R2'), la fraction relative d'extraction d'oxygène (rOEF = R2'/rSCBV), le diamètre

antéro-postérieur de la moelle épinière et l'état fonctionnel (score mJOA) chez les patients atteints de sténose cervicale (avec ou sans myélopathie).
Les mesures quantitatives ont suggéré que les patients avec un plus faible volume sanguin relatif de la moelle épinière (rSCBV) présentaient des degrés de compression plus élevés. Les données observationnelles ont indiqué que les patients avec un moindre degré de compression et une meilleure fonction neurologique avaient tendance à avoir des estimations plus élevées de rSCBV et des estimations plus basses de R2', suggérant que les patients avec une compression significative et des déficits fonctionnels pourraient avoir plus d'ischémie (rSCBV plus bas) et d'hypoxie (R2' plus élevé).

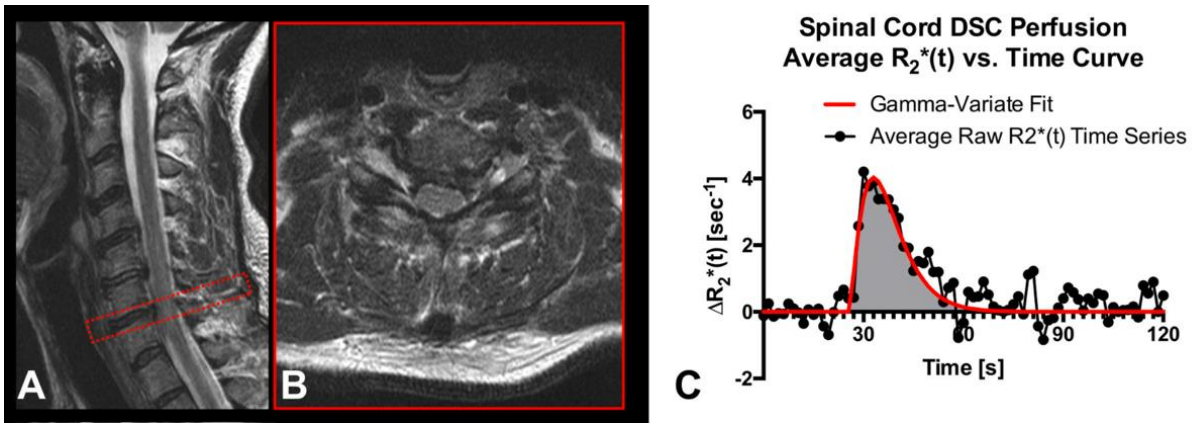

Figure 42 - A) Image sagittale pondérée T2. B) Image axiale pondérée T2 au niveau du site de compression. C) Série temporelle de perfusion du taux de relaxation transverse dynamique (R2(t)) avec les données brutes moyennes (ligne noire) et l'ajustement du modèle gamma-variate (ligne rouge) pendant l'injection de bolus. (Ellingson et al. 2019b)*

Cependant, d'un point de vue technique, cherchant à cartographier la perfusion dans la moelle épinière, la perfusion n'a pas été quantifiée par voxel, ni même par coupe. La perfusion a été moyennée sur tous les voxels de la moelle et sur plusieurs coupes, ce qui a empêché toute évaluation locale de l'ischémie potentielle induite par la sténose cervicale.

Plus récemment, (Lévy, Roche, et al. 2021) ont utilisé l'IRM DSC à 7T pour obtenir des cartes (Figure 43) de volume (rBV) et de débit sanguin (rBF) relatifs, avec une résolution de 0,7 × 0,7 mm². Leur séquence DSC comprenait 220 répétitions, avec injection de Dotarem après 70 répétitions. Les résultats chez des volontaires sains ont montré que le pic de bolus était plus faible avec l'écho de spin (2,0 s−1) qu'avec l'écho de gradient (10,3 s−1 en moyenne), mais la stabilité du signal était meilleure avec l'écho de spin. Cependant, les restrictions du SAR ont limité le nombre de tranches, et les fluctuations du champ B0 dues à la respiration et au liquide cérébro-spinal pulsatile ont introduit des biais, affectant le signal IRM.

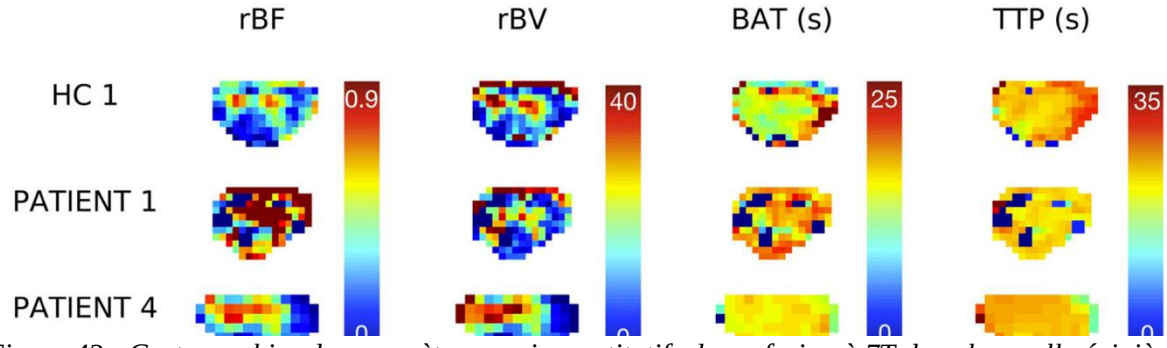

Figure 43 - Cartographies de paramètres semi-quantitatifs de perfusion à 7T dans la moelle épinière : rBF, débit sanguin relatif ; rBV, volume sanguin relatif ; BAT, temps d'arrivée du bolus ; TTP, temps au pic. (Lévy et al. 2021)

La transmission parallèle est une approche prometteuse pour surmonter les restrictions du SAR et les inhomogénéités de B1+. De plus, la mise en œuvre d'un shim dynamique par tranche ou en temps réel pour corriger les fluctuations de B0 permettrait de réduire davantage les distorsions et l'instabilité des signaux.

Une étude très récente de (Chunyao Wang et al. 2024) utilisant l'imagerie DSC à 3T et l'imagerie de diffusion a révélé des différences significatives dans les métriques DTI, la densité des neurites et la fraction isotropique entre les patients opérés et les témoins sains. Les analyses ont montré que le SCBV était positivement corrélé avec la diffusivité radiale (RD) et la diffusivité moyenne (MD), mais négativement corrélé avec la fraction anisotrope (FA). De même, le SCBF présentait une corrélation positive avec RD et MD, et une corrélation négative avec FA.

Les conclusions indiquent qu'une perfusion accrue de la moelle épinière, quantifiée par DSC, est associée à des dommages microstructuraux évalués par IRM de diffusion chez les patients atteints de myélopathie cervicale spondylotique ayant subi une laminoplastie cervicale. Cette étude souligne que la perfusion élevée pourrait jouer un rôle dans le processus physiopathologique de la myélopathie cervicale spondylotique et mérite une attention particulière.

Alors que la plupart des méthodes DSC mentionnées ci-dessus reposaient sur l'imagerie EPI axiale, l'acquisition par contraste dynamique rehaussé (DCE) n'a pas été largement utilisée chez l'homme. Deux études ont cependant été menées sur des modèles de rats :

Une étude menée par Bilgen et al. (Bilgen, Abbe, et Narayana 2001) a utilisé un aimant horizontal de 2T avec une séquence d'écho de spin et une injection de Gd à 0,25 mmol/kg (2,5 fois la recommandation clinique). Cette étude a démontré que la zone de prise de contraste à l'épicentre atteignait 60 à 90% de la surface totale de la moelle dans les 15 premières minutes suivant l'administration de Gd. Cette prise de contraste (Figure 44) le long de la moelle s'étendait sur une longueur de 8 mm, soit environ quatre fois la dimension de la pointe de l'indenteur qui avait provoqué la blessure. La prise de contraste initiale sur des longueurs dépassant les dimensions de la blessure suggère un mécanisme de transduction passif (c'est-à-dire, de diffusion) du Gd dans les espaces interstitiels le long de la moelle.

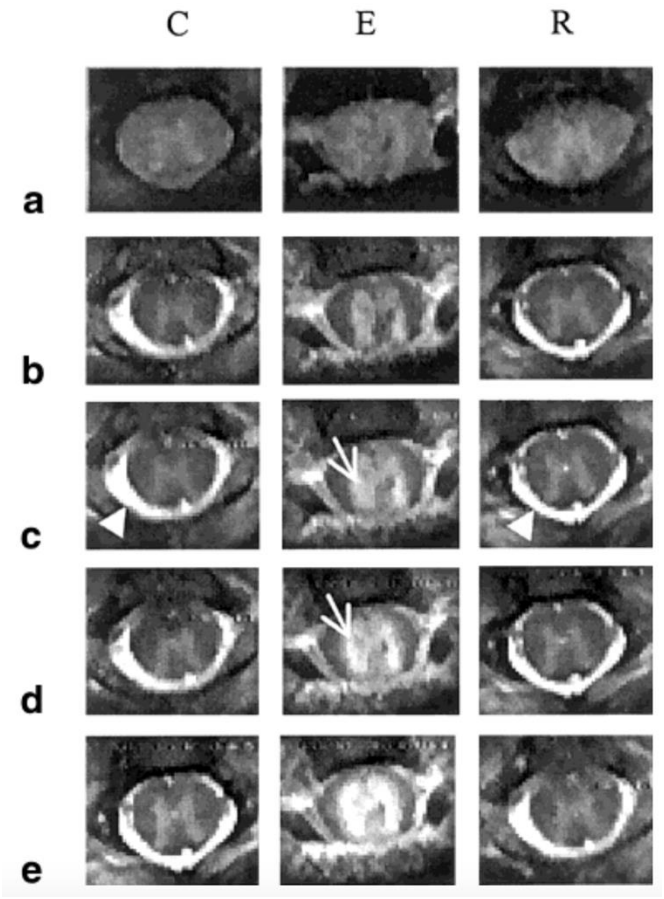

Figure 44 - *Rangée a) Images axiales en pré-contraste (rangées b-e) et en post-contraste pondérées en T1 d'une moelle épinière blessée de souris dans la phase hyperaiguë de la lésion. Les colonnes E, C et R représentent les sections à l'épicentre, et à 6 mm caudalement et rostralement de l'épicentre, respectivement. Les images en post-contraste ont été acquises à 3,5, 18, 25 et 50 minutes après l'administration de Gd. Les régions hyperintenses (flèches) indiquent la prise de contraste. (Bilgen, Abbe, et Narayana 2001)*

Après une lésion médullaire expérimentale, une étude intéressante menée par (Tatar et al. 2009) utilisant le même protocole d'acquisition DCE que (Bilgen, Abbe, et Narayana 2001) a utilisé l'IRM DCE pour examiner les changements de perméabilité de la barrière hémato-encéphalique spinale (BSCB) après une lésion de la moelle épinière (SCI) chez des souris. Suite à une lésion contusive au niveau thoracique T11, les souris ont été scannées aux jours 1 et 3 (Figure 45). Les résultats ont montré que les barrières endommagées occupaient environ 70% de la section transversale totale et 48% du volume total au jour 1, ces valeurs étant réduites à 55% et 25% respectivement au jour 3. Ces changements suggèrent un remodelage spatiotemporel de la micro-vascularisation dans la moelle épinière blessée.

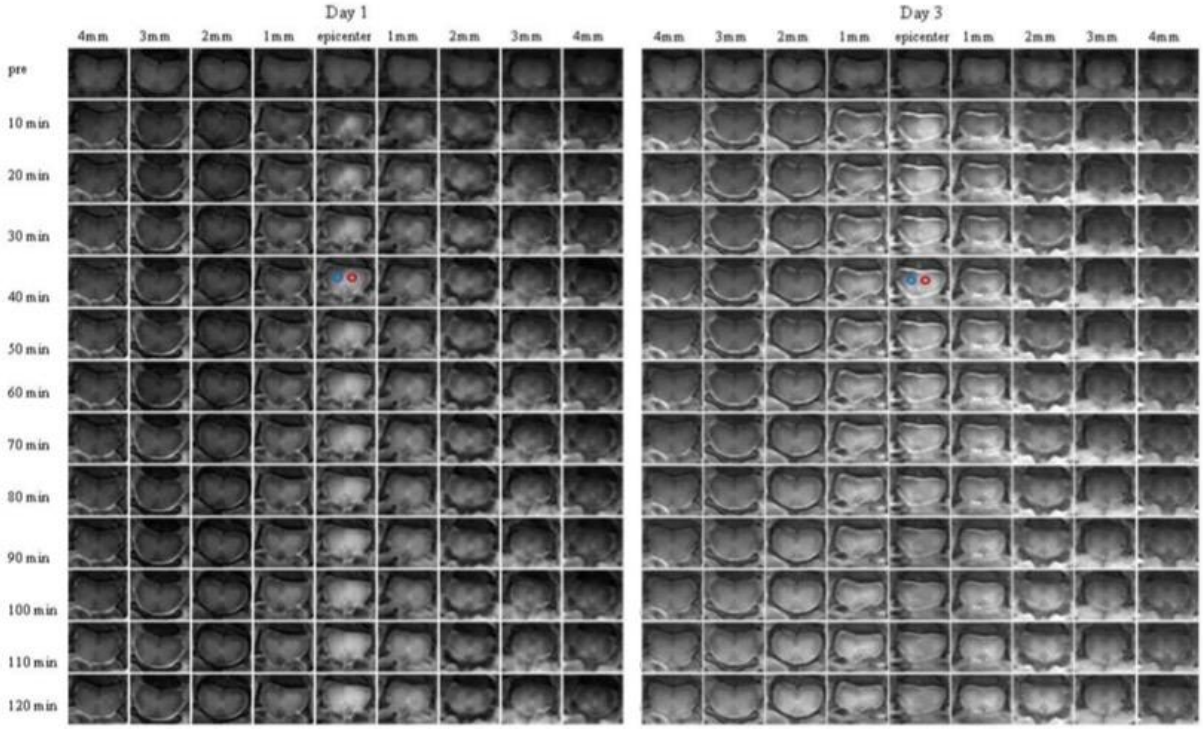

Figure 45 - IRM DCE suite à l'administration de l'agent de contraste varie dans le temps et l'espace au jour 1 et au jour 3 après la blessure. (Tatar et al. 2009)

À notre connaissance, il n'existe qu'une seule étude DCE chez l'homme, utilisant une séquence sagittale d'écho de gradient gâté. Cette étude, rapportée par (M. I. Vargas et al. 2018), s'est concentrée sur l'extravasation du contraste et la perméabilité tissulaire dans le contexte des

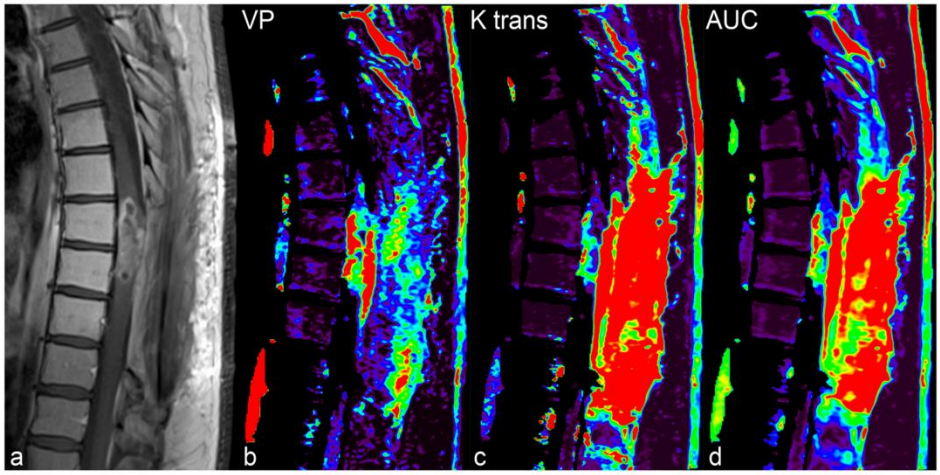

Figure 46 - Un patient avec un glioblastome de la moelle épinière. a) L'image IRM sagittale T1 post-gadolinium montre une masse intramédullaire rehaussée. b) Le paramètre Vp (volume plasmatique volumétrique). c et d) Ktrans et de l'AUC (aire sous la courbe) Ce cas illustre que la perfusion T1, en particulier le Vp corrigé, permet de détecter une véritable hypervascularisation tumorale. (M. I. Vargas et al. 2018)

tumeurs de la moelle épinière. Vargas et ses collègues ont cartographié les indices de perméabilité chez un patient atteint de glioblastome (Figure 46) de la moelle épinière, une tumeur entraînant des niveaux de perfusion beaucoup plus élevés que ceux observés dans les tissus sains.

Avec peu d'études réalisées chez l'homme, nous nous sommes orientés vers une méthode DCE pour nous affranchir des séquences EPI utilisées pour l'imagerie DSC. Les séquences EPI, bien

qu'essentielles pour obtenir une bonne résolution temporelle, génèrent en effet souvent des artefacts. Comme nous le verrons par la suite, cette étude sera basée sur une séquence DCE (GRASP-DCE), précédemment utilisée pour les études de la glande pituitaire, de la glande parotide, du cœur, du foie et du sein. Des paramètres semi quantitatifs de perfusion issus du premier bolus de gadolinium (premier passage de l'agent de contraste) seront extraits dans un 1er temps pour caractériser les différents tissus médullaires.

1.5. Simulation biomécanique

1.5.1. Propriétés Mécaniques de la Moelle Épinière

Diverses études ont caractérisé les propriétés mécaniques de la SB et grise de la moelle épinière. Ces études ont démontré que les propriétés des tissus de la moelle épinière sont sensibles à plusieurs variables expérimentales, notamment le taux de déformation, le préconditionnement, le temps post-mortem, l'orientation de l'échantillon, l'âge du donneur, la composition du matériau, la direction de la charge, le type de charge, la durée de la charge et le niveau spinal (Lynne E. Bilston et Thibault 1995; Chang, Hung, et Feng 1988; Clarke 2010; Fiford et Bilston 2005; Fradet et al. 2016; Karimi, Shojaei, et Tehrani 2017; Mazuchowski et Thibault 2002; Oakland et al. 2006; Ramo et al. 2018; Shetye et al. 2014; Sparrey et Keaveny 2011)

Avant d'aborder les propriétés mécaniques de la moelle épinière, nous présenterons les principaux types de chargements expérimentaux.

1.5.1.1. Méthode de mesure des propriétés biomécaniques de la moelle épinière :

Il existe plusieurs méthodes pour étudier les propriétés mécaniques des tissus mous, notamment l'essai de traction, les essais de compression confinée et non confinée, l'essai d'indentation (compression localisée) et l'essai de cisaillement/rhéologique (*Figure 47*). Ces tests sont généralement effectués in vitro. Comme son nom l'indique, l'essai de traction consiste à appliquer une tension au spécimen, c'est-à-dire à l'étirer. L'essai de compression confinée applique une compression au spécimen à l'intérieur d'une chambre close, tandis que l'essai de compression non confinée applique une compression sur le spécimen à l'air libre et température ambiante. Ces deux derniers essais appliquent généralement la compression sur toute une face du spécimen, tandis que l'essai d'indentation applique une charge compressive à une zone localisée du spécimen à l'aide d'un indenteur généralement sphérique mais qui peut être également plat ou cylindrique. Les tissus mous peuvent également être testés sous charge de cisaillement, qui peut être appliquée de manière linéaire ou rotationnelle.

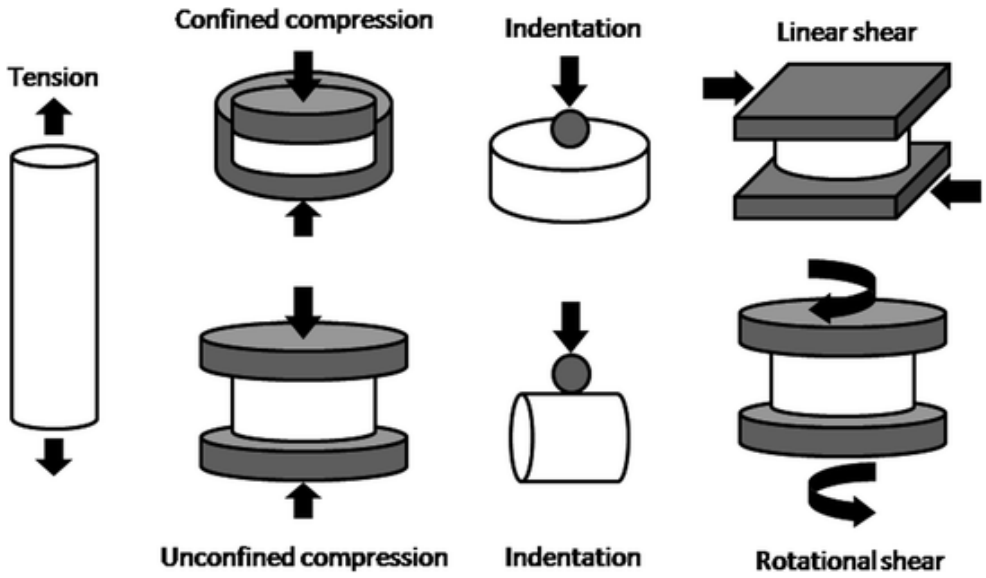

Figure 47 - Méthodes d'essai typiques utilisées pour étudier les propriétés mécaniques des tissus mous (Clarke 2010)

Plusieurs types de tests peuvent être réalisés à l'aide des méthodes de chargement présentées dans la *Figure 47*. Le plus simple, et donc le plus courant, consiste à étudier la relation entre la déformation appliquée et la contrainte mesurée en chargeant simplement le spécimen jusqu'à une limite prédéfinie ou jusqu'à ce que le spécimen cède. Ces tests peuvent fournir des informations sur le module du tissu (sa "rigidité") et la contrainte et/ou la déformation à la rupture. Les tests de fluage et de relaxation sont également couramment effectués Figure 48. Le test de relaxation implique l'application d'une déformation jusqu'à une limite prédéterminée, puis l'observation de la réduction de la contrainte au fil du temps. De manière similaire, le test de fluage implique l'application d'une charge jusqu'à une contrainte prédéterminée, puis l'observation de l'augmentation de la déformation au fil du temps.

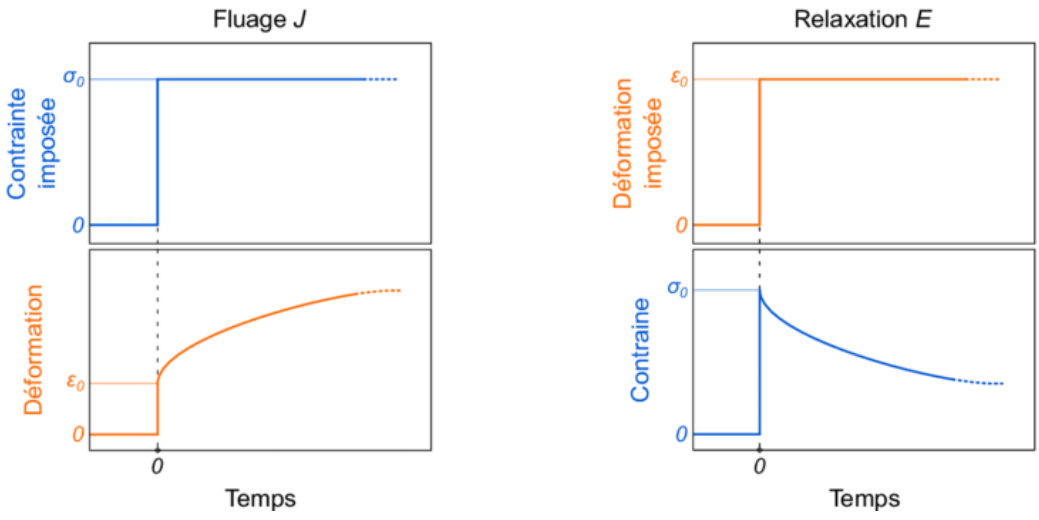

Figure 48 - Expérience de fluage à gauche et de relaxation à droite

D’autre technique plus fines comme l’utilisation d’un microscope à force atomique (MFA) est moins utile pour caractériser les propriétés globales des matériaux, mais elle est excellente pour cartographier les subtils changements topographiques à la surface d'un matériau jusqu'au niveau cellulaire (Christ et al. 2010). Un MFA fonctionne en balayant une pointe très fine sur la surface du matériau à étudier. Cette pointe est montée sur un micro-cantilever piézoélectrique, qui peut se déplacer avec une grande précision.

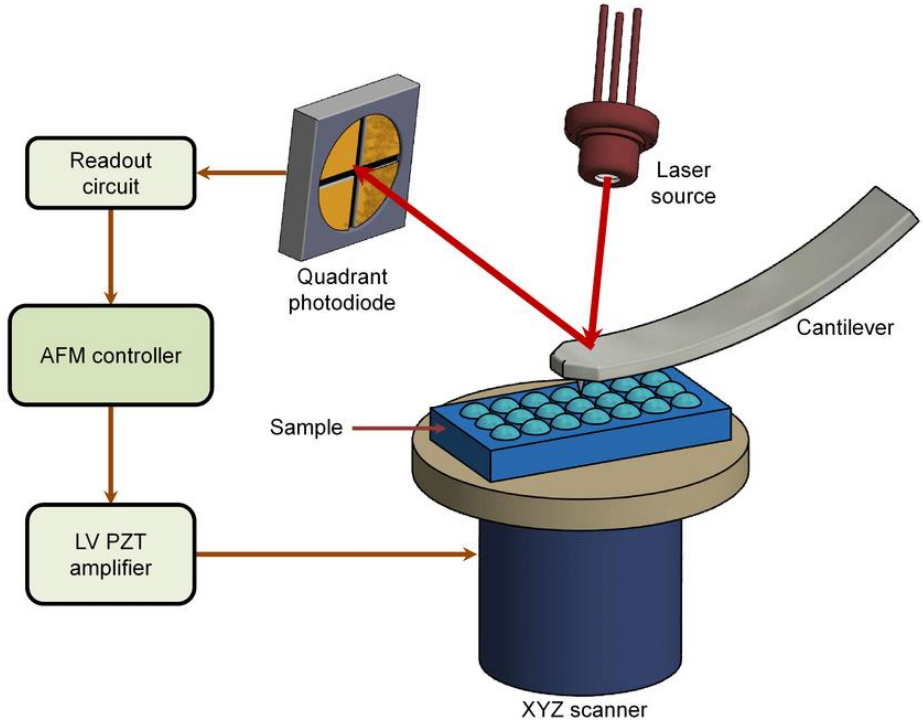

Figure 49 - Schéma général d'un microscope à force atomique basé sur un cantilever avec le laser se reflétant sur le photodétecteur (Alunda et Lee 2020)

La pointe du MFA, souvent sphérique et de l'ordre de 10 - 20µm, sonde la surface du matériau. À mesure que la pointe balaie la surface, un laser mesure le déplacement du cantilever. Des forces de l'ordre du piconewton (pN) sont alors appliquées pour détecter les variations de hauteur à l'échelle nanométrique.

Le laser réfléchi sur le cantilever permet de mesurer précisément le déplacement de la pointe. Étant donné que la force appliquée par le cantilever est connue, le déplacement mesuré peut être utilisé pour déterminer les propriétés de surface du matériau ou du tissu (Jalili et Laxminarayana 2004).

Le MFA offre une résolution spatiale exceptionnelle, capable de détecter des changements à l'échelle nanométrique à la surface. Cela est particulièrement utile pour distinguer les différences entre la SG et la SB du cerveau, ainsi que pour cartographier l'hétérogénéité mécanique micro-architecturale dans des coupes transversales de la moelle épinière (Koser et al. 2015). Cependant, cette technique est moins adaptée pour caractériser les propriétés mécaniques globales des échantillons en raison de son approche très locale (Christ et al. 2010).

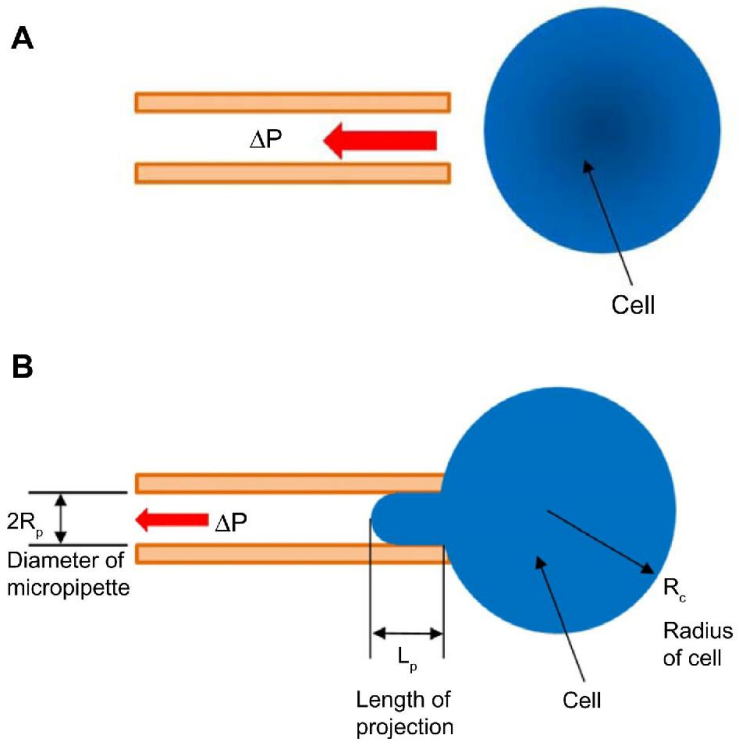

Figure 50 - Schéma de l'expérience d'aspiration par micropipette. Notes : (A) Une micropipette est manipulée vers une cellule et une petite pression de succion est appliquée pour attirer la cellule. (B) La cellule est partiellement aspirée dans la micropipette et des mesures sont prises à différentes pressions de succion, ΔP. (Vigmostad et al. 2015)

Dans les methodes « fines » (H. Ozawa et al. 2001) ont exploré l'aspiration par pipette pour étudier les tissus de la moelle épinière de lapin. Cette technique permet de différencier les propriétés mécaniques de la SG et de la SB, en particulier le module de Young, qui mesure la rigidité des tissus. Cette technique consiste à appliquer une force de succion à des échantillons de moelle épinière sectionnés transversalement. La force de succion crée un vide qui aspire un petit volume de tissu dans l'extrémité de la pipette.

Pour mieux comprendre, il faut imaginer que la pipette agit comme un mini-aspirateur : en créant un vide, elle aspire une petite partie du tissu. La force appliquée est précisément contrôlée, ce qui permet de connaître exactement la magnitude de la succion. Ensuite, en utilisant une caméra vidéo à haute fréquence, ils mesurent le volume de tissu aspiré dans la pipette.

Les techniques de mesure non invasives pour évaluer le tissu de la moelle épinière in situ incluent l'élastographie par résonance magnétique (MRE) (Muthupillai et al. 1995). La MRE a déjà été utilisée pour mesurer les propriétés mécaniques de divers tissus comme le foie, la rate, le rein, le pancréas, la prostate, les vaisseaux sanguins, les os et les muscles (Litwiller, Mariappan, et Ehman 2012). Son application à la mesure de la rigidité du système nerveux central est relativement nouvelle.

La MRE fonctionne en générant et en propageant des ondes de cisaillement à travers le tissu. Ces ondes sont ensuite capturées par une série d'images IRM, qui sont traitées numériquement pour créer une carte tridimensionnelle de la rigidité du tissu (Mariappan, Glaser, et Ehman

2010). Cette technique a déjà été utilisée pour explorer les propriétés mécaniques du cerveau (Green, Bilston, et Sinkus 2008; Kruse et al. 2008; Sack et al. 2008; Johnson et al. 2016; Anderson et al. 2016).

En particulier, (Hetzer et al. 2018) ont combiné la MRE avec le marquage par spin artériel (ASL) pour étudier la rigidité de la SG du cerveau humain. Ils ont observé une augmentation du module viscoélastique en fonction du débit sanguin, ce qui montre le potentiel de cette technique pour des études approfondies.

(Kruse et al. 2009) ont démontré la faisabilité de la MRE pour la moelle épinière à une intensité de 1,5 Tesla, obtenant un module de cisaillement moyen de 12,1 kPa dans la moelle cervicale de sept volontaires. Cependant, peu de développements ultérieurs ont été publiés, probablement en raison du manque d'applications cliniques directes de la MRE pour la moelle épinière.

1.5.1.2. La moelle épinière

Relation contrainte-déformation

Pour développer des modèles en éléments finis (FEM) de la moelle épinière et étudier les mécanismes de blessures traumatiques et non traumatiques, des informations précises sur les propriétés mécaniques sont nécessaires. Les propriétés mécaniques de la moelle épinière ont été étudiées sur différentes espèces. Les études montrent des variations importantes des modules de rigidité, allant de 0,012 MPa chez les chiens à 1,37 MPa chez les humains, selon les conditions de l'étude (in vivo ou in vitro) et les taux de déformation appliqués (Clarke 2010).

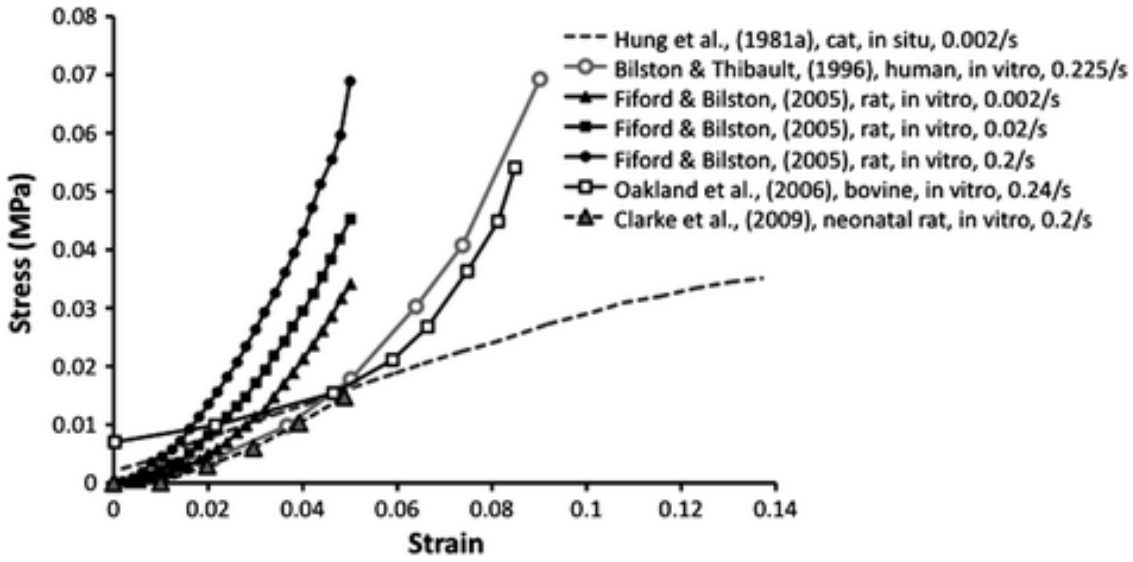

Figure 51 - Données contrainte-déformation de plusieurs études sur les propriétés mécaniques de la moelle épinière en test de traction (Clarke 2010).

Les études ont montré que la moelle épinière présente une réponse contrainte-déformation non linéaire caractérisée par un comportement de durcissement à la déformation. Une hystérèse (différence entre les courbes de chargement et de déchargement) a été observée lors du déchargement de la moelle épinière, suggérant des propriétés viscoélastiques (Chang, Hung, et Feng 1988; Hung et Chang 1981; J. Yu et al. 2020).

De plus, d'autres expériences ex vivo et in vivo indiquent un comportement viscoélastique non linéaire (L. E. Bilston et Thibault 1996; Fiford et Bilston 2005; Ramo et al. 2018; Shetye et al.

2014) Certaines études révèlent également l'effet du taux de déformation sur la rigidité du matériau, l'augmentation du taux de déformation entraînant une augmentation de la rigidité (Clarke 2010).

Les propriétés mécaniques de la moelle épinière évoluent après la mort. Le module de Young semble augmenter après le décès (Oakland et al. 2006). Oakland et al. ont réalisé des tests de traction sur la moelle épinière à 3, 24, 48 et 72 heures post-mortem, montrant que le module tangent augmentait avec le temps en raison de la dégradation et de la dégénérescence des tissus (Oakland et al. 2006). Les tissus humains utilisés dans les études in vitro proviennent généralement de donneurs âgés, ce qui, en raison des changements de composition tissulaire (rapport de SG à SB), peut expliquer un module relativement élevé de la moelle épinière (Clarke 2010).

Le comportement mécanique de la moelle épinière est influencé également par l'âge des tissus au moment du test. La moelle épinière des jeunes sujets est significativement plus souple que celle des adultes (Oakland et al. 2006). Selon Karimi et al., la moelle épinière humaine est plus souple sous charge de traction (E=89 KPa) par rapport à une charge de compression (E=40,12 KPa) (Karimi, Shojaei, et Tehrani 2017). Dans une étude sur la moelle épinière humaine, Mazuchowski et Thibault ont montré l'importance de la pie-mère sur la rigidité de la moelle épinière, montrant que le module élastique de la moelle épinière avec pie-mère est dix fois plus élevé que sans pie-mère. Cette étude souligne l'importance de la pie-mère dans la structure de la moelle épinière et la nécessité d'étudier davantage les propriétés mécaniques des constituants de la moelle épinière (Mazuchowski et Thibault 2002).

Relaxation des Contraintes

Les propriétés dépendant du temps de la moelle épinière ont montré une relaxation des contraintes dans toutes les expériences, avec une augmentation de la contrainte d'équilibre à mesure que le taux de déformation augmente. Une des premières études sur le comportement de relaxation des contraintes de la moelle épinière a été menée par (Tunturi 1980) sur la moelle épinière de chien in vitro. Tunturi a démontré une relaxation rapide, atteignant environ 60% de la contrainte initiale en 10 à 20 secondes.

Tant la déformation que le taux de déformation influencent la contrainte d'équilibre et la relaxation des contraintes (Clarke 2010; Shetye et al. 2014). Selon Ramo et al. (Ramo et al. 2018), qui ont comparé le comportement viscoélastique des échantillons de moelle épinière porcine in vivo et ex vivo, une augmentation significative de la relaxation a été révélée avec la déformation appliquée. Les échantillons ex vivo ont montré une relaxation et une réponse de raideur plus importantes que les échantillons in vivo. En comparant les réponses de relaxation de contrainte à différentes magnitudes de déformation, les échantillons ex vivo ont présenté une plus grande relaxation que les échantillons in vivo. Le composant de relaxation dans les premières secondes (0,1 s, 1 s et 10 s) est plus divergent dans les échantillons in vivo et ex vivo, mais les expériences ex vivo et in vivo montrent une réponse de relaxation identique à t=100s. Basé sur la comparaison des réponses de relaxation à court et à long terme des échantillons ex vivo et in vivo, pour modéliser des scénarios dynamiques ou traumatiques, il est nécessaire d'inclure des caractérisations viscoélastiques in vivo. L'utilisation de données ex vivo est plus appropriée pour une analyse quasi-statique du comportement de la moelle épinière (Ramo et al. 2018).

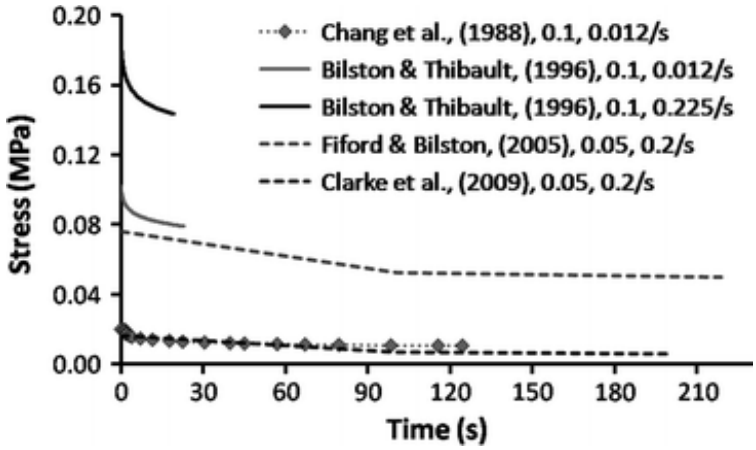

Figure 52 - Résumé de la relaxation des contraintes en traction de la moelle épinière à partir de plusieurs études. La source de référence, la déformation appliquée et la vitesse de déformation du test sont indiquées (Clarke 2010)

Les études suivantes sur le comportement de relaxation des contraintes de la moelle épinière sous tension se sont concentrées sur les effets du taux de déformation et de la déformation maximale appliquée, afin d'ajuster des modèles constitutifs complets aux données des tests. Certaines données de ces études sont présentées dans la Figure 52, et ces études sont résumées dans le *Tableau 2*. Notez que les différentes études ont investigué la relaxation sous des durées et des taux d'échantillonnage variés. Une période de relaxation très courte a été rapportée dans l'étude de (Lynne E. Bilston et Thibault 1995), mais les données ont été collectées à un taux d'échantillonnage élevé, tandis que pour les études de (Fiford et Bilston 2005) et (Clarke, Cheng, et Bilston 2009), la relaxation a été rapportée sur plusieurs minutes mais échantillonnée à un taux plus lent.

Références	Espèce	Environnement	Déformation max.	Vitesse de déformation	Temps d'équilibre
(Tunturi 1980)	Chien	In vitro	Non spécifiée	Quasi-statique (60 g appliqués)	<15 min
(Chang, Hung, et Feng 1988)	Chat	In vivo	0.5–11%	0.003–0.012 s−1	~2 min
(Lynne E. Bilston et Thibault 1995)	Humain (30–84 ans)	In vitro	~10%	0.048–0.225 s−1	<25 s
(Fiford et Bilston 2005)	Rat	In vitro	2–5%	0.002–0.2 s−1	~8–15 min
(Clarke, Cheng, et Bilston 2009)	Rat nouveau-né	In vitro	2–5%	0.002–0.2 s−1	~8–15 min

Tableau 2 - Résumé des variables de test pour les études sur le comportement de relaxation des contraintes en traction de la moelle épinière (Clarke 2010)

En 2022, une étude de (Jin et al. 2022) a testé des constructions fraîchement excisées de moelle épinière-pia-arachnoïde de rat par indentation en utilisant des poinçons de différentes tailles (rayons : 0,25, 0,50 et 1,00 mm) à des taux de charge variés allant de 0,04 à 0,20 mm/s et une indentation inferieur à 10%, Figure 53.

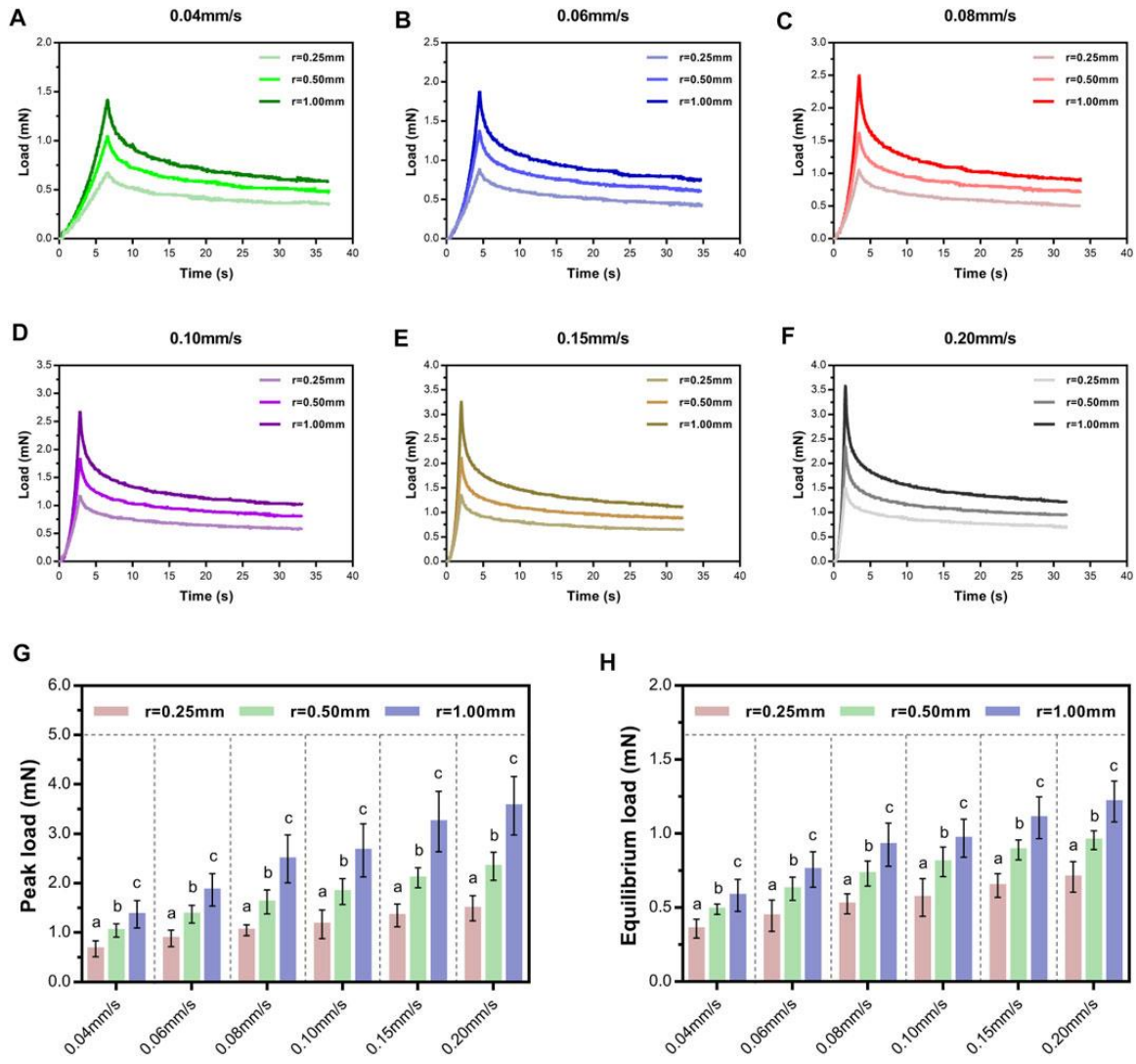

Figure 53 - Les courbes force-temps montre le chargement et la relaxation avec trois indenteurs de tailles différentes à des vitesses variées et maintenus pendant 30 s (A-F). Comparaison des charges maximales moyennes (G) et des charges d'équilibre (H) des différents indenteurs suivant une gamme de vitesses. Les lettres indiquent des différences significatives entre les vitesses au sein d'une condition avec des effets significatifs de la taille de l'indenteur. Les barres d'erreur représentent l'écart type.

Cette analyse a révélé que les spécimens ex vivo montraient une viscoélasticité non linéaire significative à des profondeurs inférieures à 10 % de l'épaisseur des spécimens. À des vitesses plus élevées et à des surfaces de contrainte de contact plus grandes, la moelle épinière supporte une charge maximale plus élevée et montre une réponse de relaxation mécanique plus sensible (c'est-à-dire une augmentation de l'amplitude et de la vitesse de chute de la charge maximale), notamment pendant la phase initiale de compression résiduelle.

La moelle épinière devient également plus rigide (augmentation du module d'élasticité) à des vitesses plus élevées et plus souple (diminution du module d'élasticité) avec une surface de contrainte de contact plus grande.

Moelle épinière non intacte

Des études ont cherché à comprendre l'effet des blessures traumatiques ou de la première compression sur les propriétés biomécaniques de la moelle épinière.

Changements Spatiotemporels après Blessure

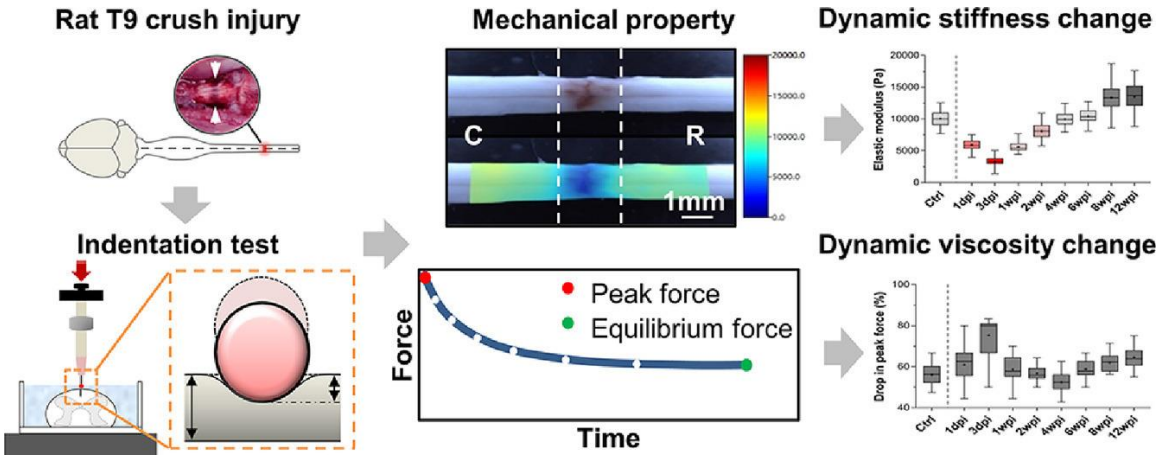

Figure 54 - Résumé du protocole appliqué pour étudier les propriétés viscoélastiques de la moelle épinière de rat avant et après une blessure par indentation contrôlée in vivo. Les deux graphiques à droite représentent respectivement, en haut, l'évolution de la rigidité (pic de force mesuré) et, en bas, les propriétés de relaxation (variation entre le pic de force et la force mesurée à l'équilibre) avant et après la blessure, jusqu'à 12 semaines (Jin et al. 2023).

Dans une étude (Jin et al. 2023), les changements spatiotemporels de la rigidité élastique (module d'élasticité, Pa) et de la viscosité (diminution de la force maximale, %) des tissus de la moelle épinière thoracique de rats blessés ont été systématiquement caractérisés à différents moments après une blessure par compression par d'indentation. Les résultats ont montré que, par rapport aux tissus non blessés, les tissus blessés présentaient une rigidité plus faible (médiane 3281 Pa contre 9632 Pa; $P < 0,001$) mais une viscosité accrue (médiane 80% contre 57%; $P < 0,001$) trois jours après la blessure. Entre 4 et 6 semaines après la blessure, les propriétés viscoélastiques globales des tissus blessés revenaient aux valeurs de base. Douze semaines après la blessure, comparativement aux tissus non blessés, les tissus blessés montraient une augmentation significative de l'élasticité (médiane 13698 Pa contre 9920 Pa; $P < 0,001$) et de la viscosité (médiane 64% contre 58%; $P < 0,001$).

Ce travail constitue la première cartographie quantitative des changements spatiotemporels de l'élasticité et de la viscosité des tissus de la moelle épinière blessée chez les rats.

Effets de la Compression

Dans une autre étude (N. Nishida et al. 2020)(N. Nishida et al. 2020) , les résultats montrent qu'une augmentation significative du taux d'effondrement se produit dans la SB et grise à une compression de plus de 30-50% (Figure 55), conformément aux résultats rapportés par (Baba et al. 1996). De plus, la SG montrait un taux d'effondrement plus élevé que la SB. Ces constatations indiquent que la SG est mécaniquement plus faible que la SB, ce qui est également cohérent avec les rapports précédents.

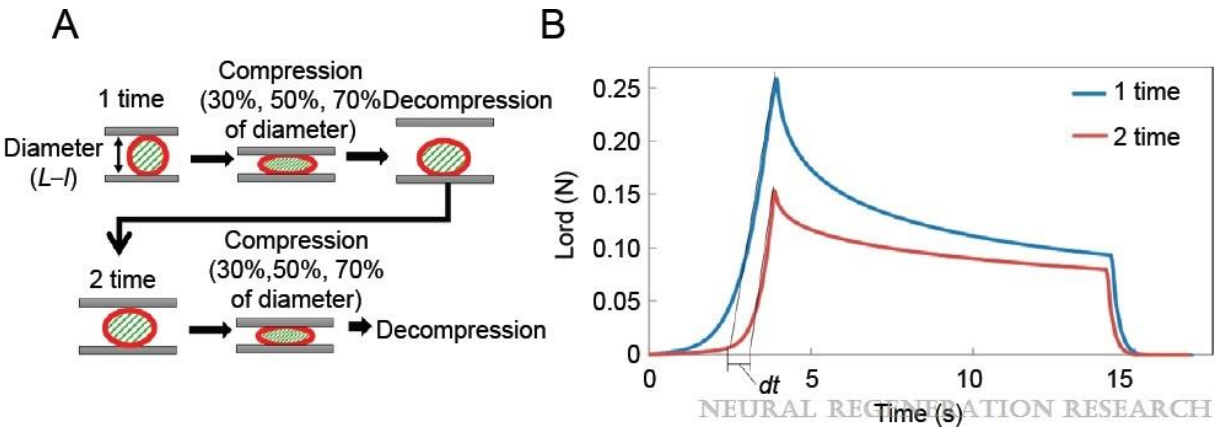

Figure 55 - (A) 1) L'échantillon a été séché pour éliminer toute humidité. 2) Le diamètre de l'échantillon (L–l) a été mesuré et la hauteur de la plaque de compression a été ajustée en fonction du diamètre de l'échantillon. 3) La plaque de compression a été abaissée à une vitesse de 0,2 mm/s pour comprimer respectivement de 30%, 50% et 70% du diamètre de l'échantillon. 4) La plaque a été maintenue en position pendant environ 10 secondes pendant que l'échantillon était compressé. 5) La plaque de compression a été relevée à une vitesse de 0,2 mm/s jusqu'à la hauteur correspondant au diamètre de l'échantillon. 6) Après environ 15 secondes, les étapes 3 à 5 ont été répétées une fois de plus sur le même échantillon pour s'assurer de la blessure induite par la compression. 7) Après la deuxième compression, le diamètre de l'échantillon a été mesuré à nouveau. (B) Le taux de collapse Cd[%] a été calculé à partir de la différence des positions où l'augmentation de la charge s'est produite dans la relation temps-charge (Nishida et al. 2020).

1.5.1.3. Propriétés Mécaniques de la SB et Grise de la Moelle Épinière

En raison de leur différence de composition, des propriétés mécaniques distinctes sont attendues entre la SB et la SG de la moelle épinière. Cette étude, qui cartographie les axones de la moelle épinière humaine ex vivo (*Figure 56*) à l'aide d'un microscope électronique à balayage (Duval et al. 2019), montre une organisation différente des tissus. Bien que cette étude ne présente pas directement des propriétés biomécaniques différentes, elle suggère que l'organisation distincte des tissus pourrait entraîner des propriétés biomécaniques différentes.

Jusqu'à présent, quatre groupes ont étudié les différences de propriétés mécaniques entre la SG et la SB dans différentes espèces. Lors de tests de traction chez la vache, il a été observé que la SG est plus rigide que la SB, avec un module élastique variant de 64 à 166 kPa pour des taux de déformation allant de 3×10^{-4} à 5×10^{-2} s^{-1} pour la SG, contre 30 à 94 kPa pour la SB (K. Ichihara et al. 2001; Kazuhiko Ichihara et al. 2003).

Chez le lapin, la SG est légèrement plus rigide que la SB (3,3 vs. 3,2 kPa) lors de tests de traction utilisant une méthode d'aspiration par pipette, bien que la différence n'ait pas été significative (H. Ozawa et al. 2001).

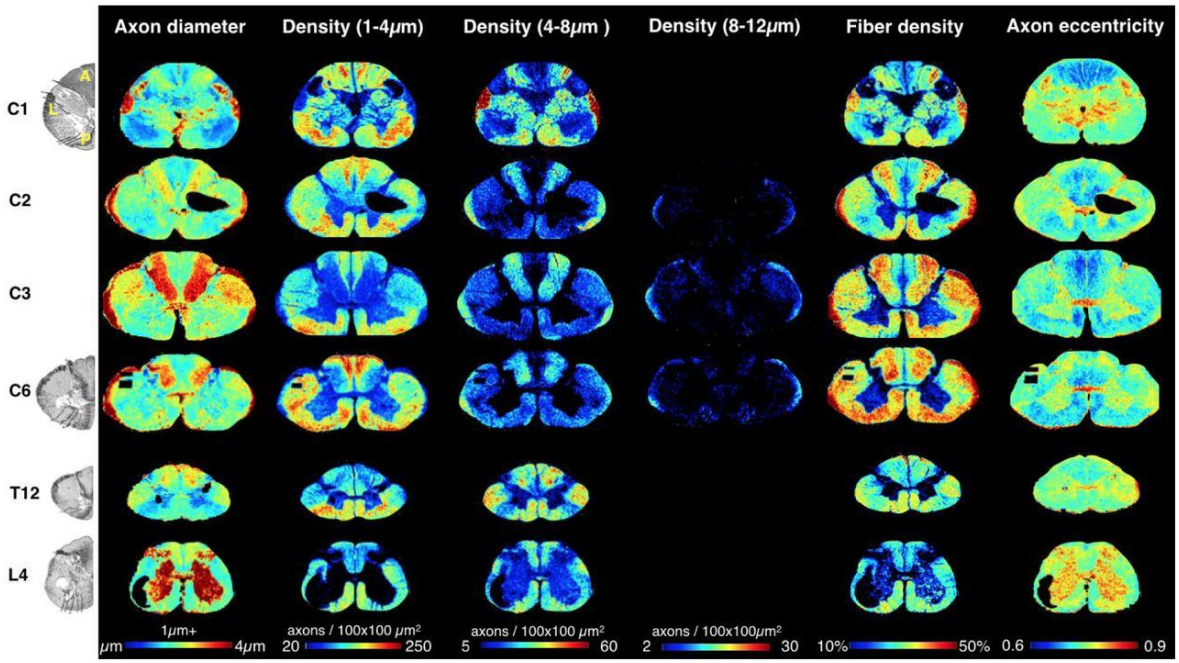

Figure 56 - Les cartes de la microstructure des axones incluent le diamètre moyen des axones (première colonne), la densité d'axones de 1-4µm définie comme le nombre d'axones par unité de surface de 100×100 µm² (deuxième colonne), la densité de 4-8µm (troisième colonne), la densité de 8-12µm (quatrième colonne), la densité des fibres (axones et myéline) (cinquième colonne) et l'excentricité moyenne des axones (sixième colonne) en pixels de 100×100 µm² à différents niveaux de la moelle épinière (lignes). (Duval et al. 2019).

Chez la souris, en utilisant cette fois la méthode d'indentation, (Koser et al. 2015) ont confirmé ces résultats en rapportant un module élastique de 0,127 kPa pour la SG et de 0,067 kPa pour la SB, avec un taux de déformation de 2×10^{-2} s^{-1}.

Enfin, selon les résultats de (N. Nishida et al. 2020) en compression, la SG montrerait moins de plasticité, suggérant un matériau plus rigide que la SB. La population cellulaire dans les cornes antérieures de la SG a diminué sous une charge de compression commençant par une réduction de la section transversale de la moelle épinière de 30%, atteignant un plateau à partir d'une réduction de 50% (Baba et al. 1996; 1997).

Si toutes ces études s'accordent sur un module plus élevé et une plus grande rigidité de la SG par rapport à la SB, les valeurs varient considérablement entre les études, même pour des taux de déformation similaires. Il est intéressant de noter que (H. Ozawa et al. 2001)(chez le lapin avec la méthode d'aspiration par pipette) (Koser et al. 2015)(avec la méthode d'indentation) ont mesuré le module élastique des deux types de tissus dans différentes orientations (axiale, transversale et sagittale) pour estimer l'anisotropie. Il semble que la SG se comporte comme un matériau isotrope, tandis que la SB serait plus anisotrope. Cependant, une étude de (H. Ozawa et al. 2001) a trouvé un module élastique plus élevé de la SB dans les directions axiale et transversale et l'autre dans les directions transversale et sagittale (Koser et al. 2015), ce qui serait plus cohérent avec l'organisation longitudinale des fibres de la SB.

References		(J. Yu et al. 2020)	(Koser et al. 2015)	(Kazuhiko Ichihara et al. 2003)	(H. Ozawa et al. 2001)	(K. Ichihara et al. 2001)
Especes		Porcin	Souris	vache	lapin	Vache
Chargement		compression	indentation	tension	tension	tension
Taux de deformation s^{-1}		0.001	0.02	0.0003-0.03	1cm H_20/s	0.05
Déformaion		10%	0.4-0.7%	10-30%	5cm H_20	5-40%
Temps post mortem		6h	6h		1h	
Peak stress (KPa)	SB	80		3-19		26
	SG	126		3-24		42
Module d'élasticité (KPa)	SB	75	0.068(axial) 0.067(frontal) 0.050(sagittal)	30-64	3.4 (axial) 3.5 (frontal) 2.8 (sagittal)	94
	SG	124	0.119(axial) 0.118(frontal) 0.115(sagittal)	64-112	3.4 (axial) 3 (frontal) 3.5 (sagittal)	166

Tableau 3 - Récapitulatif des propriétés élastiques de la SG et de la SB dans différentes études animales avec différentes méthodes de chargement

1.5.1.4. Propriétés Mécaniques des autres structures du rachis

Cette section, bien que succincte, est essentielle pour comprendre les modèles en éléments finis. En effet, les ligaments cervicaux et les disques intervertébraux présentent une rigidité nettement supérieure à celle de la moelle épinière. Les vertèbres, les structures les plus rigides de la colonne vertébrale, possèdent des propriétés mécaniques particulièrement élevées, surtout pour l'os cortical. En effet, ces structures sont de 100 à 1000 fois plus rigides que la moelle épinière. Pour des informations plus détaillées, veuillez consulter l'annexe : Propriétés Mécaniques des autres structures du rachis.

1.5.2. Modélisation Expérimentale des Lésions de la Moelle Épinière

1.5.2.1. Modèles Animaux

La biomécanique des tissus de la moelle épinière a été étudiée à l'aide de différents types de modèles, chacun présentant des avantages et des inconvénients. Les approches de simulation permettent d'analyser des paramètres techniquement difficiles à mesurer physiquement, mais elles doivent être validées par des données expérimentales ; par conséquent, leur utilisation reste limitée dans divers domaines de recherche. Les expériences in vivo sur des volontaires humains permettent d'étudier les réponses physiologiques ; cependant, il est impossible de réaliser des tests pouvant entrainer une blessure potentielle. Les cadavres humains permettent d'identifier les dommages infligés (expériences in vitro), mais ils sont limités par l'absence de musculature et, souvent, par l'âge avancé des donneurs de tissus (Van Toen 2013)

Le modèle animal le plus pertinent pour étudier expérimentalement les lésions de la moelle épinière est le modèle du rat. Les avantages de l'utilisation de modèles de rats incluent leur faible coût et leur similitude pathophysiologique avec les humains. En revanche, les inconvénients de l'utilisation du modèle de rat incluent les différences de physiologie et d'anatomie par rapport à l'humain. La longueur et le diamètre de la moelle épinière du rat sont

respectivement de 90 mm et 3,5 mm, ce qui est nettement plus petit que chez l'humain (J. J. Yu 2019).

Cette différence de taille anatomique entre la moelle épinière du rat et celle de l'humain a conduit à l'utilisation de spécimens animaux plus grands pour les recherches sur les lésions de la moelle épinière. Selon (Kwon et al. 2009), une enquête auprès de la communauté scientifique des lésions de la moelle épinière a conclu que 64% à 77% des chercheurs s'accordaient à dire que pour les études précliniques, les modèles animaux plus grands sont plus appropriés et bénéfiques (Kwon et al. 2009). Les avantages de l'utilisation d'animaux plus grands, comme le porc, résident dans le fait que le diamètre transversal est plus proche de celui de l'humain. Le diamètre de la moelle épinière du porc est d'environ 7 mm, tandis qu'il est de 8 à 9 mm chez l'humain (Figure 57). Une couche importante de LCS entoure la moelle épinière du porc, tout comme celle de l'humain.

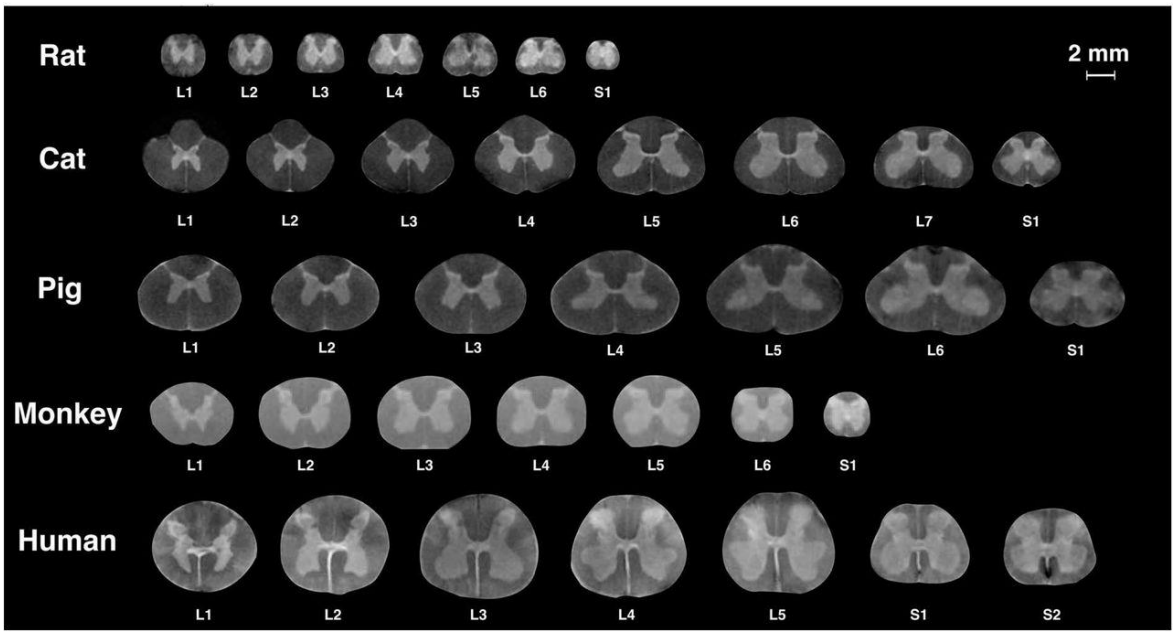

Figure 57 - (Toossi et al. 2020) Imagerie par Résonance Magnétique ex vivo des segments de la moelle épinière L1-S1 chez différentes espèces.

De plus, les caractéristiques physiques de la moelle épinière du porc, son microbiome intestinal, son métabolisme, les proportions de SB et grise, ainsi que l'anatomie et le fonctionnement de son système digestif et urinaire, sont remarquablement similaires à ceux de l'homme. Cela offre des perspectives précieuses pour comprendre les conditions de lésions de la moelle épinière humaine (Ahmed et al. 2023). Cependant, le principal inconvénient de l'utilisation du modèle porcin réside dans son coût, qui est considérablement plus élevé que celui des modèles de rats, tant pour l'achat initial que pour les soins constants (Lee et al. 2013).

1.5.2.2. Mécanisme de compression de la Moelle Épinière dans la MCD

La MCD est une condition pathologique caractérisée par une compression mécanique visible morphologiquement de la moelle épinière. Cette compression peut être due à des facteurs mécaniques statiques et/ou dynamiques, que nous allons explorer plus en détail.

Facteurs mécaniques statiques

Spondylose et dégénérescence discale :

La spondylose cervicale progressive est une caractéristique clé dans la pathogenèse de la myélopathie cervicale. Avec l'âge, les disques intervertébraux perdent leur capacité à supporter la charge en raison de la division médiale du disque et de la perte graduelle du nucleus pulposus ce situant à l'intérieur. Cette dégénérescence discale entraîne un rétrécissement progressif du canal cervical, menant à la myélopathie spondylotique cervicale (Parke 1988) .

L'aplatissement de lespace entre les corps vertebraux (articulations uncovértebrales) augmente la charge sur le cartilage articulaire vertébral, favorisant le développement des ostéophytes par uncodiscarthrose. La combinaison de la croissance des ostéophytes ventraux et du bouclage du ligamentum flavum postérieur peut induire une compression circonférentielle de la moelle épinière (Muthukumar 2005)

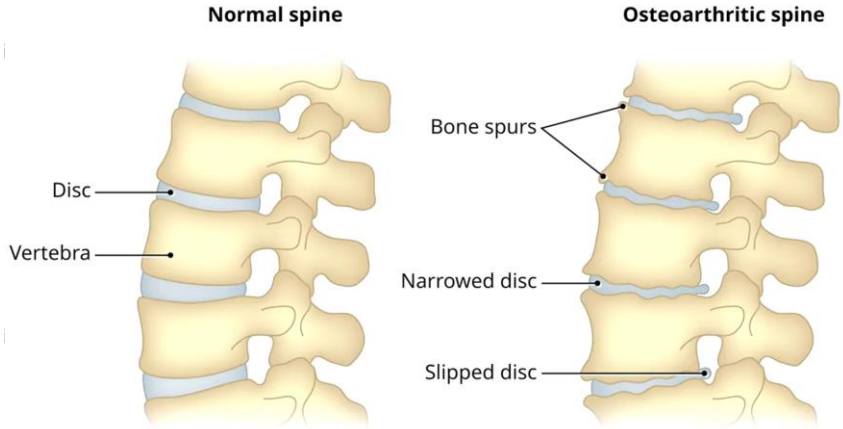

Figure 58 - *Illustration du mécanisme de spondylose (source : https://www.mountelizabeth.com.sg/conditions-diseases/spondylosis/symptoms-causes on 1 June 2024)*

Ossification des ligaments spinaux :

L'ossification des ligaments spinaux, notamment du ligament longitudinal postérieur (OPLL), est également impliquée dans le développement de la sténose du canal spinal et l'aggravation des symptômes de la myélopathie (Baptiste et Fehlings 2006; Morio et al. 1999). La sténose et la compression de la moelle épinière peuvent survenir comme conséquence de l'ossification du ligament jaune (Flavum) (OLF) (Li et al. 2002). La principale différence diagnostique est essentiellement anatomique. Dans l'OLF, les calcifications permettent au ligament jaune de fusionner avec les lames adjacentes, tandis que dans l'OPLL, le ligament adhère aux faces postérieures des corps vertébraux et des disques intervertébraux.

Facteurs mécaniques dynamiques

Réduction dynamique de l'espace du canal :

La compression mécanique dynamique de la moelle épinière peut causer par le mouvement de la colonne cervicale. En effet, pendant les mouvements extrêmes de flexion et d'extension, un espace canalaire dynamique inférieur à 11 mm est considéré critique pour le fonctionnement spinal et prédictif de la myélopathie cervicale (White 3rd et Panjabi 1988; Penning 1962). L'hyperextension du cou entraîne un rétrécissement du canal par le bouclage du ligamentum flavum, ce qui induit une compression de la moelle épinière entre la surface inférieure d'une vertèbre et le ligamentum jaune/flavum ou la lame adjacente (Michael G. Fehlings et Skaf 1998; White 3rd et Panjabi 1988). En flexion, la moelle épinière s'allonge et prend une position plus antérieure dans le canal, ce qui peut induire une pression intrinsèque élevée et une lésion ischémique potentielle (Breig, Turnbull, et Hassler 1966).

Effets de l'étirement et des forces de cisaillement :

Les lésions associées à l'étirement sont une cause majeure de myélopathie, soutenue par des preuves provenant de modèles expérimentaux variés (Kocak et al. 1997; Kitahara, Iida, et Tachibana 1995; Henderson et al. 2005). Pendant les mouvements de flexion/extension de la colonne, l'élongation du canal entraîne une contrainte longitudinale de la moelle épinière, augmentant le stress dans la SB et la SG (Kazuhiko Ichihara et al. 2003). Les études montrent que même dans les limites physiologiques, la contrainte continue peut dépasser la tolérance matérielle, provoquant des lésions neurologiques (Breig, Turnbull, et Hassler 1966).

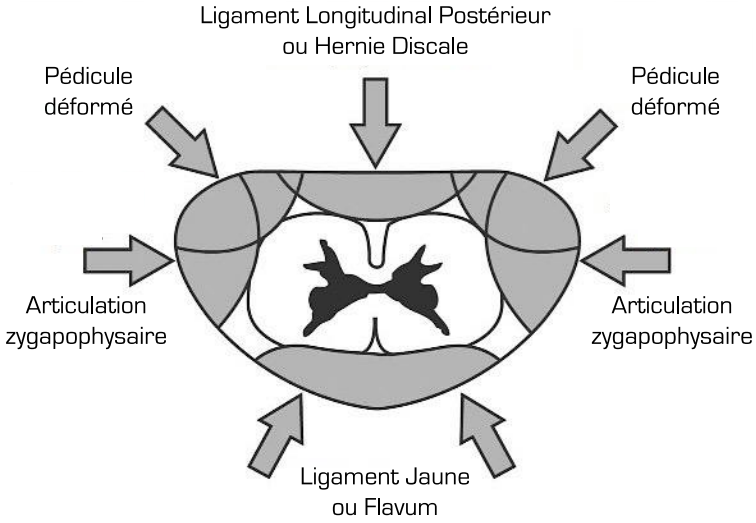

Figure 59 - Modifications dégénératives contribuant à la compression extrinsèque de la moelle épinière dans la myélopathie cervicale. OPLL : Ossification du ligament longitudinal postérieur. (Dolan et al. 2016)

1.5.3. Modélisation par Éléments Finis de la Moelle Épinière

La simulation par éléments finis est une méthode numérique principalement utilisée pour analyser les contraintes et les déformations au sein d'une structure. Cependant, elle permet également d'examiner d'autres domaines de métriques, comme nous le verrons dans ce travail de thèse. Dans cette approche, un solide continu est subdivisé en de nombreux éléments reliés par des nœuds, chaque élément étant suffisamment petit pour reproduire fidèlement le comportement mécanique du matériau. Le modèle calcule les contraintes et les déformations à

chaque nœud, et ces valeurs sont ensuite interpolées pour chaque élément du matériau (J. J. Yu 2019).

L'analyse par éléments finis complète les expériences en fournissant des informations inaccessibles autrement. Elle permet de relier les impacts subis par la moelle épinière aux lésions qui en résultent, alignant ainsi les distributions de lésions tissulaires avec les pathologies correspondantes. Cette méthode offre une compréhension approfondie des mécanismes de blessure et contribue au développement de stratégies thérapeutiques plus efficaces (Maikos et al. 2008)

Pour étudier la mécanique in vivo des pathologies ou des lésions chez l'homme (« biomécanique »), trois approches sont possibles. Des modèles mécaniques in vitro peuvent être conçus avec des matériaux synthétiques ou des échantillons biologiques prélevés sur des cadavres dans le but de reproduire les mécanismes observés et de mesurer les effets. La pathologie ou la lésion peut être reproduite dans des modèles animaux, et les résultats sont ensuite extrapolés à l'homme. Des modèles numériques de l'homme peuvent être conçus pour simuler la pathologie ou la lésion et estimer les effets avec des calculs numériques. La dernière approche, appelée modélisation par éléments finis, est la plus appropriée pour étudier les pathologies qui impliquent profondément des processus in vivo et des dépendances anatomiques telles que la myélopathie cervicale dégénérative (DCM).

La méthode des éléments finis, appliquée à la moelle épinière ou à d'autres organes, consiste à diviser un modèle géométrique en petits éléments interconnectés par des nœuds. Chaque élément est régi par des fonctions prédéfinies, et les équations correspondantes sont assemblées en un système global, résolu avec des conditions aux limites appropriées. Les étapes principales incluent la conception géométrique seront décrites dans la partie méthodologie. Dans cette thèse, l'objectif principal est d'intégrer les interactions fluide-structure via un modèle poro-viscoélastique pour modéliser les effets des perturbations sur les réseaux vasculaires et la perfusion, ainsi que pour analyser les structures de DCM.

1.5.3.1. Modèles Constitutifs

La simulation des contraintes et des déformations internes résultant de la modélisation par éléments finis dépend du modèle de matériau de la structure. Des modèles élastiques, viscoélastiques, hyperélastique ainsi des modèles poroélastiques, ont été appliqués spécifiquement aux tissus nerveux. Chacun de ces modèles explique comment les contraintes et les déformations sont liées.

Le modèle le plus courant pour les matériaux d'ingénierie est le modèle élastique linéaire, qui utilise une relation linéaire entre les contraintes (σ) et les déformations (ε). Cette relation est décrite par le module d'élasticité (E) du matériau, comme indiqué dans l'Équation suivante :

$$\sigma = E\varepsilon$$

Cependant les tissus biologiques en général présentent des réponses non linéaires contrainte-déformation (Lynne E. Bilston et Thibault 1995), de nombreuses études utilisent des modèles de matériaux hyperélastiques pour modéliser les matières blanche et grise du cerveau. Bien que nous ne rentrions pas dans le détail des équations ici, un modèle hyperélastique dans les simulations de compression permet de prendre en compte le comportement "de gomme" de la moelle épinière. La relation entre la contrainte et la déformation n'est pas linéaire. À mesure

que la compression augmente, le matériau peut montrer une résistance croissante à la déformation.

Les modèles les plus utilisés sont les modèles de Mooney-Rivlin et d'Ogden. La création d'un modèle hyperélastique se base sur des données issues d'essais de compression ou de traction. Typiquement, les données sont obtenues à partir de donnes expérimentales sur tissus biologiques. En considérant l'énergie de déformation d'un modèle spécifique, on obtient une expression analytique qui permet d'identifier les paramètres du matériau pour le modèle constitutif souhaité via une procédure d'ajustement.

L'énergie de déformation est une fonction des invariants du tenseur de déformation. Pour chaque modèle, la procédure d'identification des paramètres du matériau est la même :

Calcul de l'énergie de déformation : On commence par dériver l'énergie de déformation par rapport aux premiers et deuxièmes invariants pour calculer la contrainte uniaxiale.

Ajustement numérique : Ensuite, un ajustement numérique est réalisé pour rechercher les paramètres de matériau optimaux représentant les données expérimentales.

Les matériaux viscoélastiques montrent un comportement dépendant du temps en présentant à la fois des propriétés visqueuses (fluides) et élastiques (solides) lorsqu'ils subissent une déformation. Les matériaux visqueux résistent à l'écoulement de cisaillement et se déforment linéairement sous contrainte. Les matériaux élastiques se déforment lorsqu'ils sont étirés et retrouvent rapidement leur forme originale lorsque la charge est retirée.

Deux procédures de chargement peuvent être utilisées pour décrire la viscoélasticité : le fluage et la relaxation de contrainte. Le fluage se réfère à une procédure où une contrainte continue est appliquée, entraînant une augmentation de la déformation au fil du temps. La relaxation de contrainte, en revanche, se réfère à la méthode où une déformation est appliquée et maintenue à une valeur spécifiée. La déformation appliquée correspond à une augmentation de la contrainte tandis que le processus de maintien provoque une diminution de la contrainte au fil du temps (J. J. Yu 2019)

Plusieurs modèles représentent les matériaux viscoélastiques. Les modèles viscoélastiques linéaires sont adéquats pour de petites déformations, où la contrainte change linéairement avec la déformation. Par exemple, la formulation de Boltzmann montre une relation unique entre le tenseur de contrainte de Cauchy $\sigma(t)$ et la fonction de déformation $\varepsilon(t)$

$$\sigma(t) = \int_0^t G(t-\tau)\frac{d\varepsilon(\tau)}{d\tau}d\tau$$

où $G(t)$ est une fonction de relaxation.

Pour caractériser le comportement viscoélastique des tissus mous, les modèles viscoélastiques quasi-linéaires ont été fréquemment utilisés dans la littérature (Jannesar et al. 2018; Jannesar, Nadler, et Sparrey 2016). Dans ces modèles, la composante dépendante du temps et la composante élastique du comportement mécanique sont définies séparément (J. J. Yu 2019), comme indiqué dans l'Équation (1.8) :

$$\sigma(\epsilon,t) = \int_0^t G(t-\tau)\frac{\partial\sigma^e(\epsilon)}{\partial\epsilon}\frac{\partial\epsilon(\tau)}{\partial\tau}d\tau$$

où $\sigma^e(\epsilon)$ et $G(t)$ représentent respectivement la contrainte correspondant à une déformation instantanée dans une période de chargement uniaxial et la fonction de relaxation réduite. L'Équation (1.3) est couramment utilisée pour décrire $\sigma^e(\epsilon)$, tandis qu'une série de Prony à 3 termes (Équation (1.9) avec (n = 3)) est couramment utilisée pour décrire $G(t)$ (Jannesar et al. 2018; J. J. Yu 2019) :

$$G(t) = 1 - \sum_{i=1}^{n} g_i \left(1 - e^{-\frac{t}{\tau_i}}\right)$$

Où g_i représente les modules relatifs, τ_i est le temps de relaxation du terme (i) dans la série de Prony et n représente le nombre de termes dans la série de Prony.

Bien que les deux types de modèles précédents soient pertinents pour l'étude des tissus biologiques, ils ne prennent pas en compte le fluide. En intégrant des lois de comportement poroélastique au modèle, il devient possible de représenter le comportement du fluide dans les composants anatomiques et l'évolution de l'état de contrainte du disque dans le temps. les propriétés poroélastiques se définissent par des propriétés élastiques, telles que le module de Young et le coefficient de Poisson, ainsi que par des propriétés poreuses, comme la perméabilité (la capacité d'un matériau à être traversé par un liquide sous l'effet d'un gradient de pression) et le ratio de vide (la proportion de vide par rapport au volume total du matériau).La théorie poroélastique, initialement développée par (Biot 1941), était à l'origine destinée à la mécanique des sols. Cependant, il a été démontré que cette théorie peut également être appliquée pour représenter les tissus biologiques mous. Par exemple, cette théorie a été utilisée pour modéliser le cartilage articulaire (Manda et Eriksson 2012), les disques intervertébraux (Schmidt et al. 2016; Laroche 2017) et des études autour de la moelle épinière notamment sur la formation de syrinx (Støverud et al. 2016; Venton, s. d.; Matcovich 2022).

La poroélasticité décrit un matériau poreux biphasique constitué d'une phase solide (composée de pores) et d'une phase liquide, où la déformation de la phase solide induit un mouvement du fluide à l'intérieur du matériau poreux. Plus précisément, lorsqu'un milieu poreux est soumis à une charge, cette perturbation modifie la fraction volumique des pores. Lorsque les pores remplis de liquide subissent un changement de pression, le fluide est contraint de se déplacer. Ce fluide peut soit migrer à l'intérieur du milieu poreux, soit être expulsé, selon la résistance au mouvement dans le milieu poreux. En réponse au mouvement du fluide, le matériau subit une déformation élastique.
Une combinaison de deux lois est nécessaire pour représenter ce comportement. La première loi décrit la relation entre le déplacement du fluide et la pression à l'intérieur du milieu poreux, connue sous le nom de loi de Darcy. Quant à la deuxième loi, elle caractérise la déformation du milieu poreux. Dans un matériau biphasique, la contrainte totale ressentie en un point résulte des contraintes combinées des phases solide et fluide.

$$\sigma^t = \sigma^s + \sigma^f$$

Ici, σ^t représente la contrainte totale, σ^s est la contrainte dans la phase solide, et σ^f est la contrainte dans la phase fluide. La contrainte dans la phase fluide est définie par l'équation suivante :

$$\sigma^f = -p \times I$$

Où p représente la pression des pores et I est le tenseur unitaire. Il est important de noter que les deux phases sont considérées comme incompressibles. Le taux de déformation du milieu poreux sera égal à celui du liquide quittant le milieu :

$$div(v) = \frac{\delta \varepsilon_{ii}}{\delta t}$$

Où t représente le temps, $\delta \varepsilon_{ii}$ est la déformation volumétrique de la phase solide, et v est la vitesse d'écoulement. La vitesse d'écoulement est définie par la loi de Darcy, qui s'exprime en termes de perméabilité k et de gradient de pression (P) :

$$v = -k \times grad(P)$$

1.5.3.2. Modèles par Éléments Finis de la Moelle Épinière

Un article de revue de Benjamin Davies de 2024 compile l'ensemble des Analyses par éléments finis (FEA) appliqués aux blessures de la moelle épinière, avec un accent particulier sur la myélopathie cervicale dégénérative (DCM).

On apprend que pour les modèles EF ayant défini des propriétés l'ensemble de la moelle épinière (environ ¼ des etudes), généralement, une fonction hyper-élastique variante d'Ogden ou élastique linéaire était utilisée. Pour les autres modèles, la SG et la SB étaient modélisées séparément. Les modèles restants étaient principalement basés sur des données tabulées (44 %, 18/41 [41 %, 17/41 SB]) provenant de (K. Ichihara et al. 2001), ou (Kazuhiko Ichihara et al. 2003), et moins fréquemment de (Lynne E. Bilston et Thibault 1995) ou (H. Ozawa et al. 2001).

Deux études ont spécifiquement comparé différentes propriétés matérielles par rapport à un modèle de contusion transversale de lésion de la moelle épinière (SCI). (Jannesar, Nadler, et Sparrey 2016) ont exploré les propriétés de la SB en partant du principe que les modèles constitutifs uniques peuvent ne pas rendre compte des propriétés dynamiques (viscoélastiques) et anisotropes.

(Fournely et al. 2020) ont utilisé une fonction d'Ogden de premier ordre mais ont varié la rigidité de la SG par rapport à celle de la SB. Bien que cela soit resté dans la plage de l'ensemble de données de validation, ils ont observé des réponses différentes à la charge. Lorsque la SG était plus rigide que la SB, la distribution de la contrainte était plus diffuse et maximale au sein de la SB. Lorsque leur rigidité était équivalente, la contrainte était localisée au site d'impact. Lorsque la SB était plus rigide que la SG, la contrainte était moins localisée, maximale au sein de la SG et impliquant la SG controlatérale. C'était le principal facteur déterminant le comportement, avant d'autres facteurs explorés, y compris le diamètre de la moelle épinière, la courbure et l'angle de l'impacteur.

Deux études ont exploré de manière similaire les implications de différentes propriétés matérielles de la SG et de la SB par rapport à la DCM, avec des conclusions similaires [34, 50]. Parmi les modèles de DCM, 60 % (9/15) se sont concentrés spécifiquement sur l'ossification du ligament longitudinal postérieur (OPLL), un sous-type spécifique de la DCM.

Contraintes et compression statique de la moelle épinière

Certains modèles ont exploré la relation entre la quantité de compression statique de la moelle épinière et les contraintes dans la moelle épinière. (Kato et al. 2010) et (Y. H. Kim, Khuyagbaatar, et Kim 2013) ont utilisé des modèles paramétriques de la moelle épinière pour explorer les implications de la compression OPLL (antérieure) à deux vertèbres adjacentes. Le modèle était contraint postérieurement, reflétant la lamina. Ils ont découvert que le stress augmente avec l'augmentation de la compression de la moelle épinière, avec une relation

exponentielle. Un stress minimal a été détecté sous 40 %, mais il a augmenté considérablement à 50 % et plus.

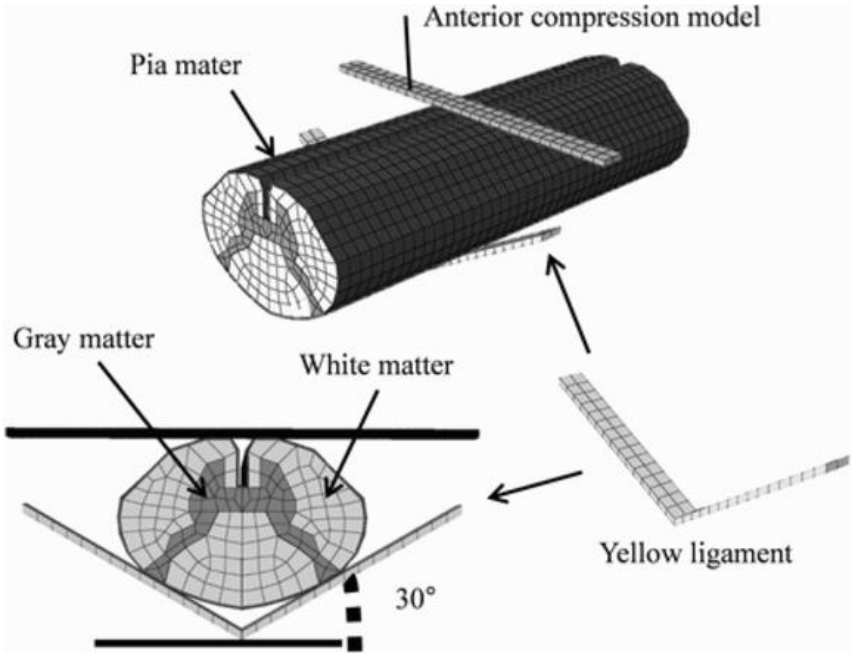

Figure 60 - es composants de compression ont été placés devant (antérieurement) et à l'arrière (postérieurement) du modèle de la moelle épinière, et l'angle d'un ligament a été fixé à 30°.(Nishida et al. 2016)

Cette relation a été reproduite par (N. Nishida et al. 2016) en utilisant une compression postérieure (Figure 60), (Liang et al. 2021) en simulant un prolapsus discal, et dans un modèle multisegmental d'OPLL par (Khuyagbaatar et al. 2015) et (Khuyagbaatar et al. 2017). Elle a également été observé par (Lévy 2020) où la SG et blanche antérieure avaient globalement reçu les contraintes les plus élevées tandis que les voies latérales étaient les moins affectées.

(Taso et al. 2015) ont simulé le bombement des disques intervertébraux, similaire aux mécanismes compressifs se produisant dans la MCD. Cette simulation impliquait un glissement global du disque de 2 à 9 mm (avec une vitesse de 0,05 mm/s) contre la moelle épinière.

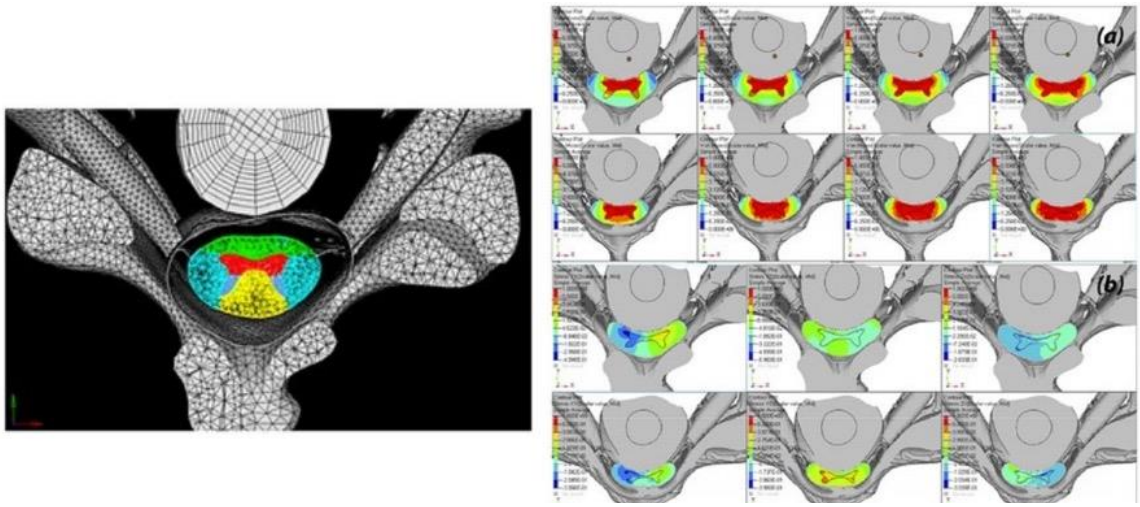

*Figure 61 - **Gauche** : Modèle en éléments finis niveau C4–5 avec différentes régions d'intérêt pour la SG motrice et sensorielle et la substance blanche. **Droite** : (a) Contraintes de von Mises pour des cas de chargement identiques à C4–5 (en haut) et C5–6 (en bas) (b) Contraintes de cisaillement (XY, YZ et ZX respectivement) pour le même cas de chargement (déplacement de 7,5 mm du disque intervertébral) pour C4–5 (en haut) et C5–6 (en bas).*

Le degré de compression a été quantifié par le ratio du diamètre antéro-postérieur de la moelle épinière au niveau de la compression par rapport au diamètre initial. La compression maximale obtenue était de 42 % à C4-C5 et de 61 % à C5-C6. Les résultats ont montré des distributions différentes des contraintes de von Mises et de cisaillement entre les deux niveaux, en raison des différences morphologiques.

(Okazaki et al. 2018) ont exploré les implications du vieillissement de la moelle épinière en utilisant un modèle paramétrique de la moelle épinière (Figure 62). Le modèle possédait des propriétés de SB et grise basées sur un spécimen de moelle épinière bovine jeune ou âgée. Ils ont observé que les contraintes augmentaient sous une faible compression antérieure dans la moelle épinière âgée et était plus largement distribué dans la SG et blanche. En revanche, la SG n'était pas affectée dans le spécimen jeune

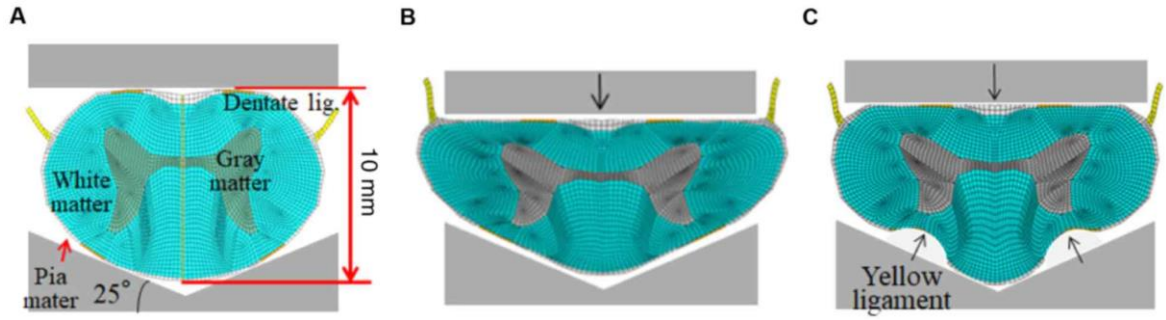

Figure 62 - (A) Avant la compression. (B) Modèle de compression antérieure et (C) Modèle de compression antérieure et postérieure. (Okazaki et al. 2018)

Contraintes et compression dynamique de la moelle épinière

(N. Nishida et al. 2012) ont utilisé un modèle paramétrique pour explorer les implications du ligament jaune (flavum) en extension du cou dans le contexte d'une sténose cervicale (*Figure 63*). La moelle épinière était restreinte postérieurement par le ligament jaune, puis antérieurement soit par un arc de cercle centré (représentant un prolapsus discal), soit par un bloc latéral droit ou un grand bloc centré (représentant un ligament).

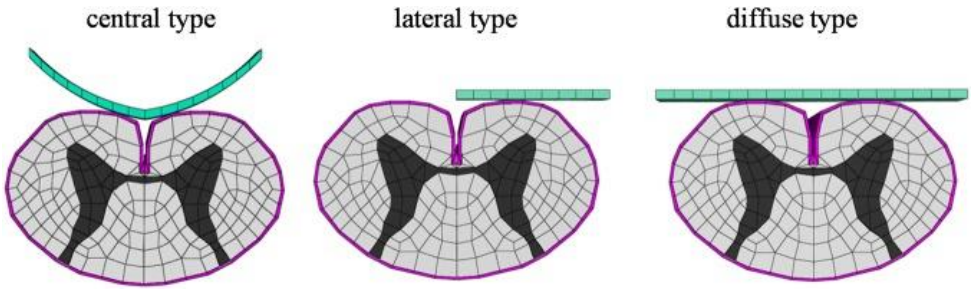

Figure 63 - Les formes de compression antérieure de la moelle épinière étaient de type central (arc de cercle centré), de type latéral (bloc latéral droit) et de type diffus (grand bloc centré) (N. Nishida et al. 2012)

Une flexion de la moelle à 20° (comme si la tête était déplacée vers l'arrière lors d'une extension du cou) a été appliquée (Figure 64). La quantité de pliage du ligament jaune était prise à partir d'une IRM cinématique. Le stress de la moelle épinière a été observé dans tous les scénarios, étant maximal avec le type de compression diffuse (grand bloc centré).

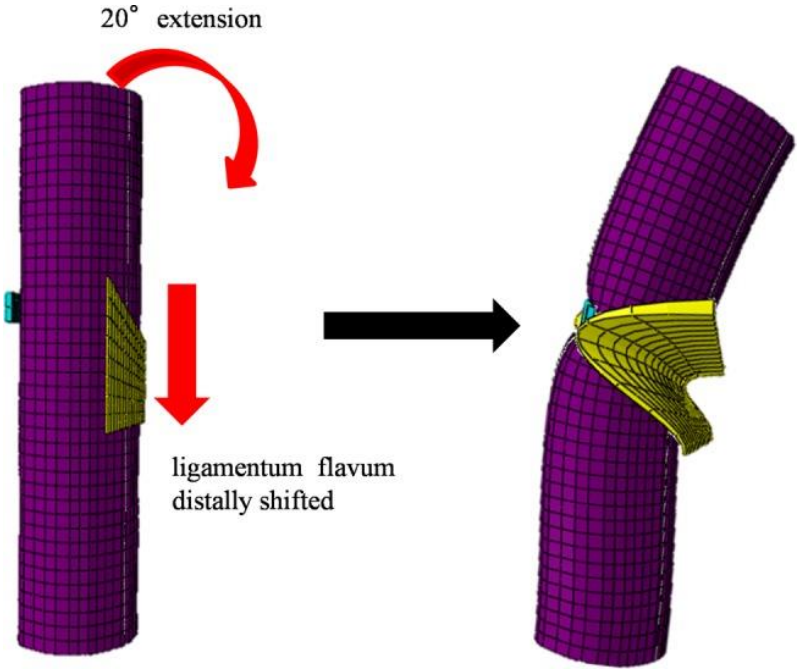

Figure 64 - Pour la simulation de l'extension du cou, une extension de 20° a été appliquée à la moelle épinière. Le ligament flavum s'est déplacé distalement en accord avec le mouvement de la lame céphalique.

Plus tard, (N. Nishida et al. 2015) ont utilisé un modèle paramétrique d'ossification du ligament longitudinal postérieur (OLLP) (*Figure 65*) pour démontrer que, bien que la compression dynamique et statique seule puisse stresser la moelle épinière, elles pouvaient également agir ensemble, bien qu'il soit incertain si cela était additif ou multiplicatif. Dans la compression dynamique seule, le stress était plus restreint à la SG.

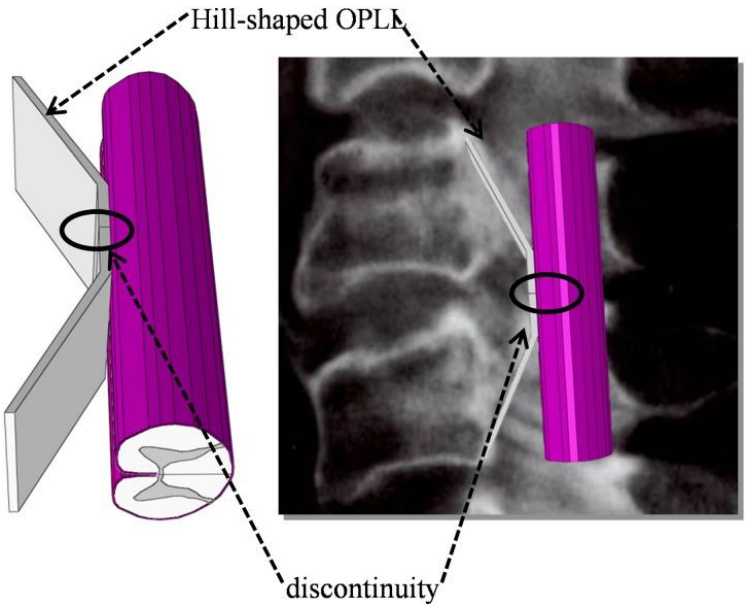

Figure 65 - Un corps rigide en forme de « U » avec une pente de 30° a été utilisé pour simuler l'OLLP. De plus, les bords supérieur et inférieur de l'OLLP en forme de colline étaient ajustés pour correspondre aux bords postérieurs supérieur et inférieur du corps vertébral.

Stress et forme de la compression de la moelle épinière

En examinant les effets de l'OLLP et du ligamentum flavum (OLF), (Y. H. Kim, Khuyagbaatar, et Kim 2013) ont proposé un modèle par éléments finis 3D basé sur une IRM sagittale au niveau thoracolombaire d'un homme de 75 ans, distinguant la SG et la SB . Plusieurs formes d'impingement (simulations individuelles pour chaque ligament) et degrés de compression (basés sur la CSA de la moelle) ont été simulés (*Figure 66*).

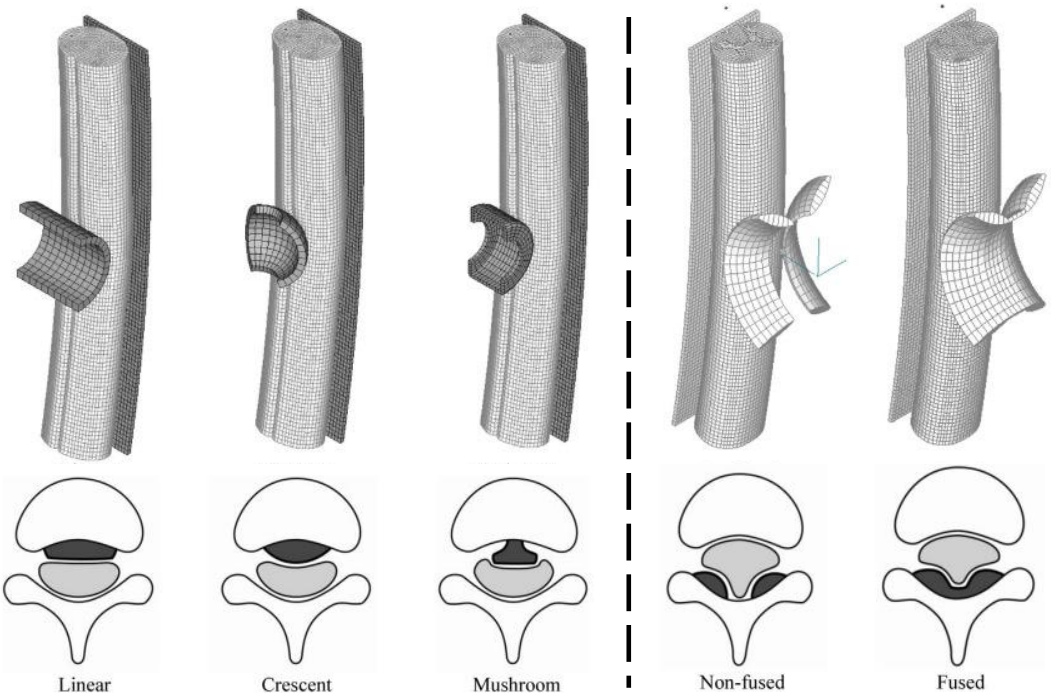

*Figure 66 - **Gauche** : Modèles en éléments finis et formes de contact dans l'OLLP avec les formes de contact en vue transverse. **Droite** : Modèles en éléments finis et formes de contact dans l'OLF avec les formes de contact en vue transverse.* (Kim, Khuyagbaatar, et Kim 2013)

L'étude de (Khuyagbaatar et al. 2015) est la première à considérer réellement la dimension inférieure-supérieure de la colonne vertébrale avec des compressions à plusieurs niveaux. De plus, le modèle comprenait la moelle épinière (sans distinction de SG et blanche), le LCS, la dure-mère, les racines nerveuses, les vertèbres, les disques intervertébraux et le ligamentum flavum. La géométrie était basée sur un scanner CT acquis avec une épaisseur de coupe de 1 mm de C2 à C7 d'un homme de 21 ans. Dans cette étude, différents profils de compression inférieure-supérieure et différents types transversaux ont été simulés dans le contexte de l'OLLP (compression au niveau du corps vertébral seulement). Cependant, les types transversaux n'ont pas été mélangés à travers une compression multi-niveaux, comme cela peut être observé dans les cas réels de DCM. La distribution du stress de von Mises obtenue a été observée pour différents ratios d'occupation de l'ossification dans le canal rachidien.

(Khuyagbaatar et al. 2015) et (Y. H. Kim, Khuyagbaatar, et Kim 2013) n'ont pas identifié de différence de forme ou de type d'OLLP en ce qui concerne le stress observé de la moelle épinière. Dans (N. Nishida et al. 2012), la distribution du stress était également globalement comparable dans les trois scénarios affectant la SG, les aspects antérieurs et postéro-latéraux des tractus de SB.

(Lévy, Roche, et al. 2021) ont exploré l'augmentation progressive de la compression antérieure diffuse (disque à large base), latérale antérieure et circonférentielle en utilisant un modèle statique multi-niveaux (Figure 67). Différents phénotypes de stress ont été observés, y compris le stress maximal, le point de départ et le taux d'augmentation. Le stress le plus élevé a été observé avec une compression diffuse antérieure ou circonférentielle.

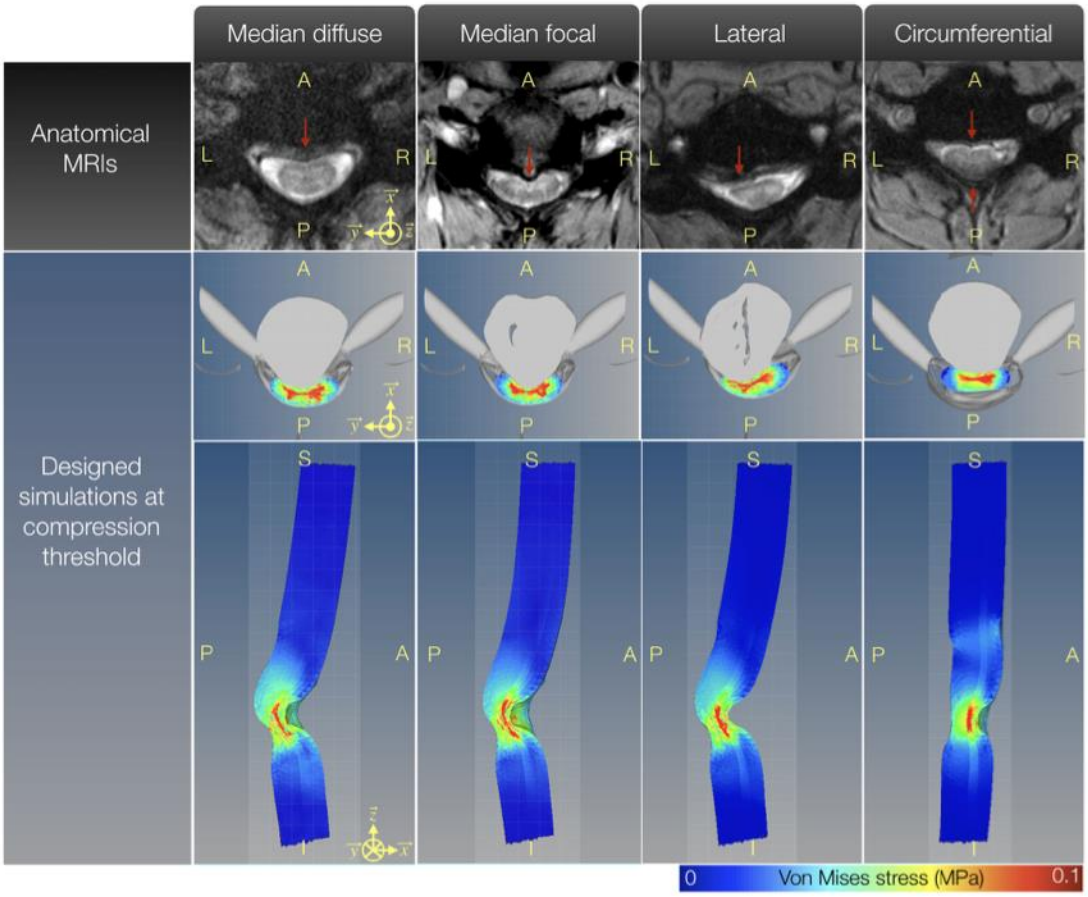

Figure 67 - Principaux types de compression observés dans le groupe DCM. La première rangée montre des IRM transversales anatomiques (scans pondérés en T2). Les flèches rouges indiquent les processus de compression tels que signalés par le clinicien. Les deuxième et troisième rangées montrent les vues transversales et sagittales pour les simulations correspondantes (les cartes de contraintes sont les contraintes de Von Mises). Les repères anatomiques sont indiqués sur chaque image (A : antérieur, P : postérieur, L : gauche, R : droite).*

Prise en compte de la perfusion

Toutes les études précédemment citées se sont concentrées sur les effets pathologiques potentiels des contraintes appliquées au parenchyme de la moelle épinière dues à une compression typique de la DCM. Cependant, comme décrit dans la section Pathogenèse, il existe des preuves solides que la pathogenèse de la DCM et la dégénérescence tissulaire qui en résulte proviennent principalement de l'ischémie. Si la relaxation des contraintes de la SG et blanche permet de maintenir un flux sanguin suffisant dans le parenchyme de la moelle épinière (Carlson et al. 1997; 2000), l'altération de la perfusion pourrait provenir des artères nourricières. Pour étudier cette hypothèse, (Alshareef et al. 2014) ont proposé un modèle de la moelle épinière avec interaction fluide-structure (Figure 68), incluant le LCS, la dure-mère, l'artère spinale antérieure (ASA) et cinq branches artérielles. Les effets des compressions antérieure, postérieure et antéro-postérieure sur le flux sanguin artériel ont été investigués. Les trois types de charges ont montré des potentiels ischémiques significativement différents, la compression

postérieure étant la plus menaçante car elle induit une réduction concomitante du flux sanguin dans toutes les artères. En revanche, la compression antérieure affecterait principalement le flux sanguin de l'ASA, tandis que les autres branches seraient moins touchées et pourraient permettre de maintenir la perfusion du tissu de la moelle épinière.

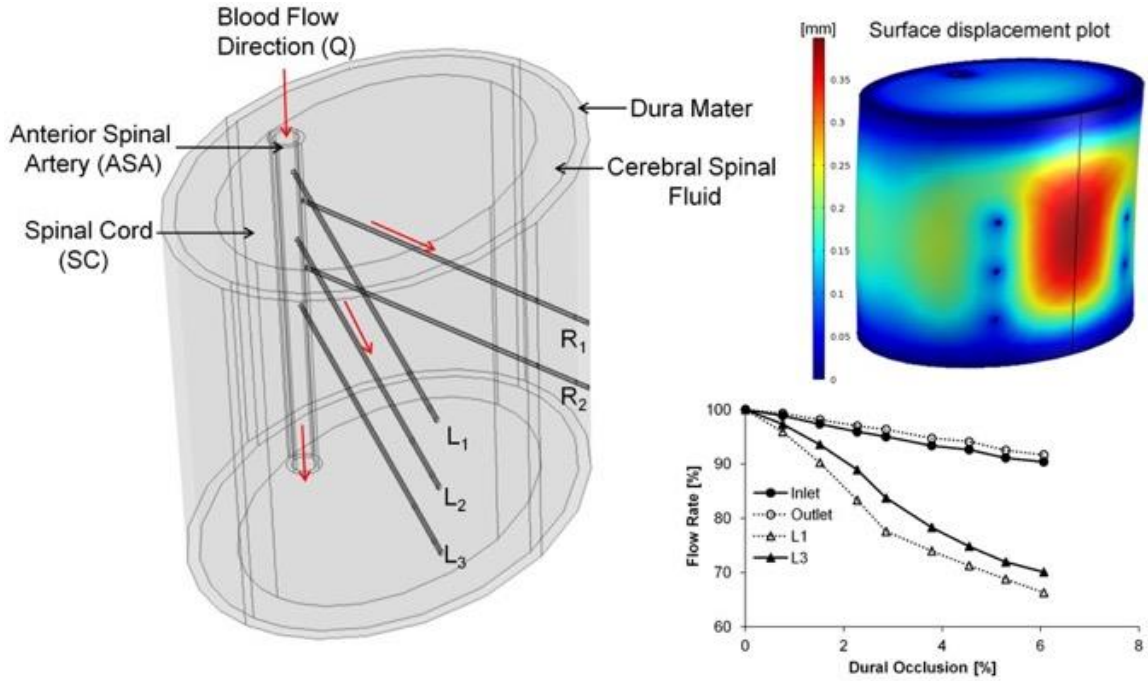

Figure 68 - Gauche : Géométrie de simulation comprenant un segment ellipsoïdal de la moelle épinière cervicale entouré d'une couche de liquide céphalo-rachidien (LCR) et de la dure-mère. Droite (partie supérieure) : Représentation graphique de la surface du déplacement sous une charge postérieure. L'échelle colorimétrique représente le déplacement induit [mm]. Droite (partie inférieure) : Taux de débit sanguin volumétrique sous une charge postérieure. L'effet de la compression postérieure de la moelle épinière sur les taux de débit sanguin de l'ASA et des branches (L1 et L3) a été évalué pour une occlusion durale de 0 à 6,05 %, et le changement résultant des taux de débit sanguin artériel a été calculé en pourcentage de la valeur de référence (débit sanguin sans charge compressive). (Alshareef et al. 2014)

L'inclusion de la microvascularisation dans le modèle aurait été pertinente, car la perfusion a été montrée pour augmenter la rigidité de la SG (Hetzer et al. 2018). Cependant, selon les auteurs, cela était trop complexe.

De plus, un modèle par éléments finis des capillaires dans la matrice extracellulaire a été employé pour étudier les impacts de la contrainte de compression globale et de la contrainte de cisaillement sur la pression sanguine capillaire dans le contexte de la formation d'ulcères de pression avec le vieillissement et les lésions de la moelle épinière (Shilo et Gefen 2012). Les résultats dans différentes configurations capillaires ont montré que la contrainte de compression globale critique conduisant à l'effondrement des capillaires augmente avec la pression sanguine capillaire, ce qui signifie que l'effondrement des capillaires est plus probable à une basse pression sanguine capillaire.

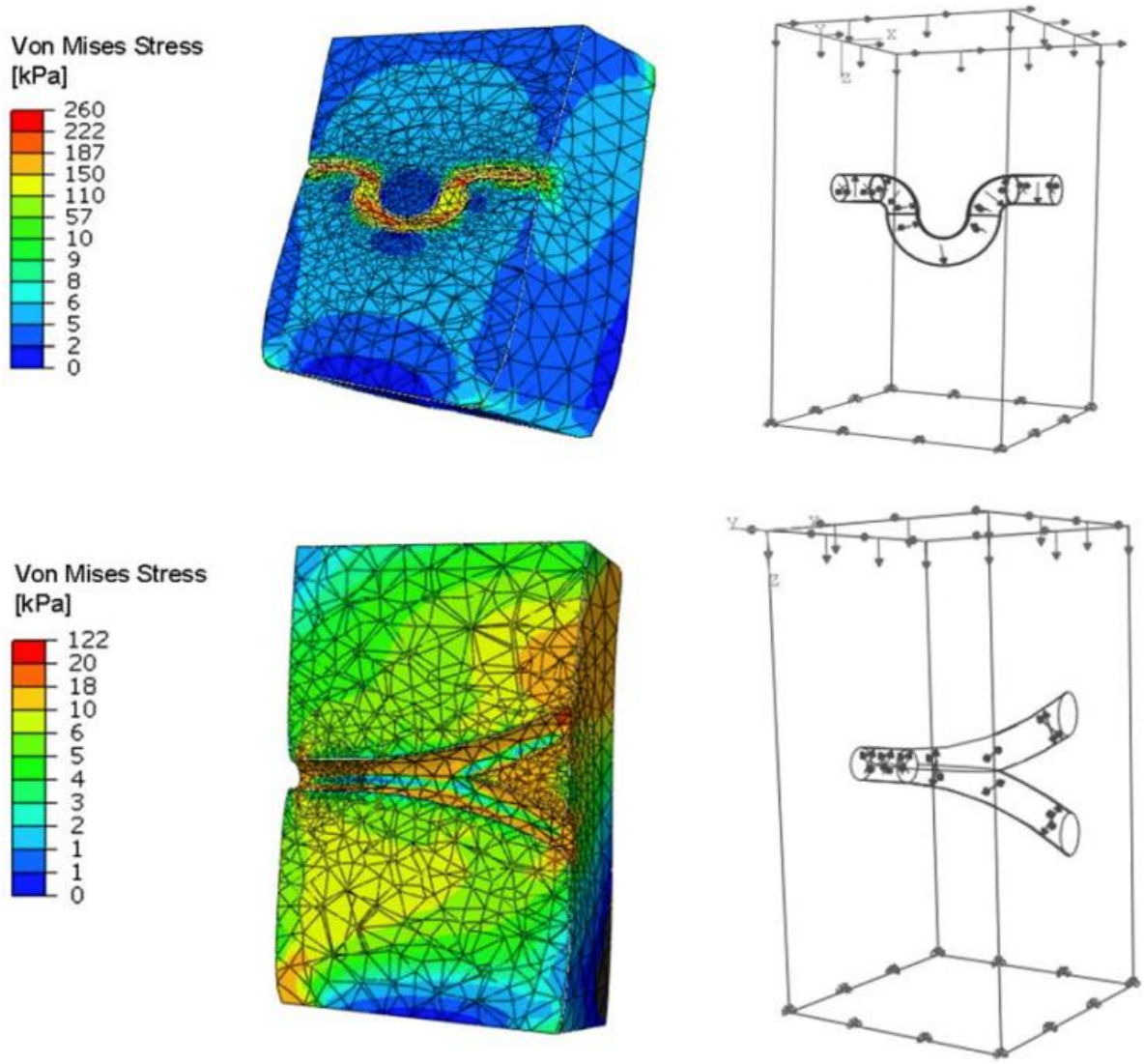

Figure 69 - Configurations des modèles 3D pour différents types capillaires sanguins leurs contraintes de von Mises associés

Dans le but d'améliorer la compréhension des effets des contraintes mécaniques extérieures avec une approche simplifiée, nous avons proposé de modéliser la moelle épinière comme une "éponge". Dans ce modèle, la partie fluide représente le sang, tandis que la partie solide représente la SG et la SB, constituées des corps cellulaires des neurones et des faisceaux d'axones myélinisés. Ce modèle suit une approche poro-viscoélastique.

Bien que des modèles poroélastiques aient été développés pour la moelle épinière, ces modèles sont principalement utilisés pour étudier la formation de syrinx au sein de la moelle épinière et ne s'appliquent pas directement à notre champ d'étude (Støverud et al. 2016; Venton, s. d.; Matcovich 2022).

Structure et objectifs de la thèse

Dans le cadre de ma thèse, j'explore la compression chronique de la moelle épinière, une condition fréquemment observée dans la myélopathie cervicale dégénérative (MCD). Cette pathologie se manifeste par diverses contraintes mécaniques sur la moelle épinière, induites par des facteurs tels qu'une hernie discale, un déplacement vertébral à la suite d'un traumatisme, ou, plus couramment, par des processus de dégénérescence arthrosique entraînant la formation d'ostéophytes. Dans certains cas, des inflammations ligamentaires peuvent également s'ajouter et comprimer davantage la moelle épinière. Ces facteurs réduisent les dimensions du canal médullaire, provoquant une compression du tissu médullaire, ce qui peut perturber la perfusion de la moelle et entraîner des dysfonctionnements microcirculatoires ou une ischémie.

2.1. Hypothèse et Contexte

La principale source d'approvisionnement vasculaire pour le tiers postérieur de la moelle épinière est assurée par les artères spinales postérieures, tandis que les deux tiers antérieurs dépendent de l'artère spinale antérieure (Gofur et Singh 2024). Cette dernière possède seulement quelques artères d'alimentation dans la région cervicale supérieure et une grande artère, l'artère d'Adamkiewicz, dans la région thoracique inférieure. Une question clé est de déterminer si les conséquences neurologiques (perte sensori-motrice) résultent de la compression des artères proches alimentant la moelle épinière ou de modifications au sein même du réseau vasculaire dans le parenchyme de la moelle épinière.

Des simulations biomécaniques ont démontré que le stress mécanique s'exerce au sein du parenchyme de la moelle épinière, qui est principalement constitué de neurones et de cellules gliales (N. Nishida et al. 2012; Y. H. Kim, Khuyagbaatar, et Kim 2013; Khuyagbaatar et al. 2015; N. Nishida et al. 2015; 2016). Ce stress peut être nocif pour le tissu nerveux. Des études animales ont révélé un effet combiné de l'ischémie et des contraintes mécaniques sur la dégénérescence tissulaire (Shimomura, Hukuda, et Mizuno 1968; Doppman 1975). Enfin, des recherches ont montré que la relaxation du stress dans les matières grises et blanches permet un flux sanguin suffisant dans le parenchyme de la moelle épinière (Carlson et al. 1997; 2000).

Afin d'explorer l'hypothèse selon laquelle l'altération de la perfusion pourrait provenir des artères d'approvisionnement, (Alshareef et al. 2014) ont proposé un modèle de la moelle épinière avec interaction fluide-structure, incluant le liquide céphalorachidien (LCR), la dure-mère, l'artère spinale antérieure (ASA) et cinq branches artérielles. Les effets des compressions antérieure, postérieure et antéropostérieure sur le flux sanguin artériel ont été étudiés, révélant que la compression postérieure est la plus menaçante, car elle réduit le flux sanguin dans toutes les artères, tandis que la compression antérieure affecte principalement le flux sanguin de l'ASA.

Ainsi, dans la littérature, il n'existe pas d'études à notre connaissance visant à explorer, cette fois-ci, l'hypothèse de la compression directe du parenchyme de la moelle épinière afin d'identifier les zones critiques où des altérations de la perfusion pourraient être observées, avec pour objectif de mieux comprendre les conséquences fonctionnelles qui en découlent.

2.2. Questions de Recherche

Afin de mieux comprendre les mécanismes sous-jacents à la MCD, plusieurs questions cruciales doivent être abordées :

- Comment évaluer de manière précise les modifications vasculaires et la perfusion au sein de la moelle épinière chez l'homme ?
- Quelle est l'étendue de l'ischémie le long de la moelle épinière pour un niveau de compression donné ?
- Quelles autres modalités d'imagerie par résonance magnétique (IRM) pourraient fournir des indices de perfusion de la moelle épinière avec une robustesse accrue ?
- Comment analyser les effets des contraintes externes sur la redistribution des forces internes au sein de la moelle épinière ?
- Les pressions hydrostatique (pression de pore), ainsi que le ratio d'occupation vasculaire (ratio de vide), pourraient-ils servir de métriques biomécaniques pour éclairer les mécanismes impliqués dans la compression chronique ?
- En quoi la compression de la moelle épinière impacte-t-elle le réseau vasculaire et le parenchyme environnant ?
- Observe-t-on une récupération de la perfusion médullaire après une intervention chirurgicale, et comment le suivi des patients peut-il améliorer notre compréhension des meilleures approches et du moment optimal pour intervenir ?

2.3. Objectifs de la Recherche

L'objectif de cette thèse est d'explorer et de mieux comprendre les altérations mécaniques et vasculaires associées à la myélopathie cervicale dégénérative (MCD). En abordant ces questions, nous visons à approfondir la compréhension des mécanismes sous-jacents à la MCD, dans l'espoir de contribuer au développement de stratégies thérapeutiques plus efficaces. Une compréhension plus fine de ces mécanismes pourrait permettre l'identification de biomarqueurs spécifiques ou, au minimum, d'indicateurs capables de définir des seuils critiques pour guider les chirurgiens dans leur prise de décision clinique.

Dans cette optique, nous nous attacherons à développer une méthode d'imagerie IRM dynamique avec contraste (DCE) robuste, permettant de quantifier la perfusion dans les zones de la moelle épinière comprimées et non comprimées chez les patients atteints de myélopathie. Par ailleurs, nous modéliserons, à l'aide d'un modèle par éléments finis incluant une composante fluide, la réponse de la moelle épinière aux pics de compression ainsi qu'à long terme, sous l'effet d'une compression transverse non confinée. Cela nous permettra de mieux comprendre les schémas de contraintes et les métriques fluides associées à cette pathologie.

2.4. Méthodologie

Pour répondre aux questions de recherche, nous proposons une approche intégrant l'imagerie par résonance magnétique (IRM) de perfusion avec un modèle biomécanique spécifique. Cette approche vise à identifier de nouveaux éléments essentiels pour mieux comprendre les altérations mécaniques et vasculaires dans la myélopathie cervicale dégénérative (MCD).

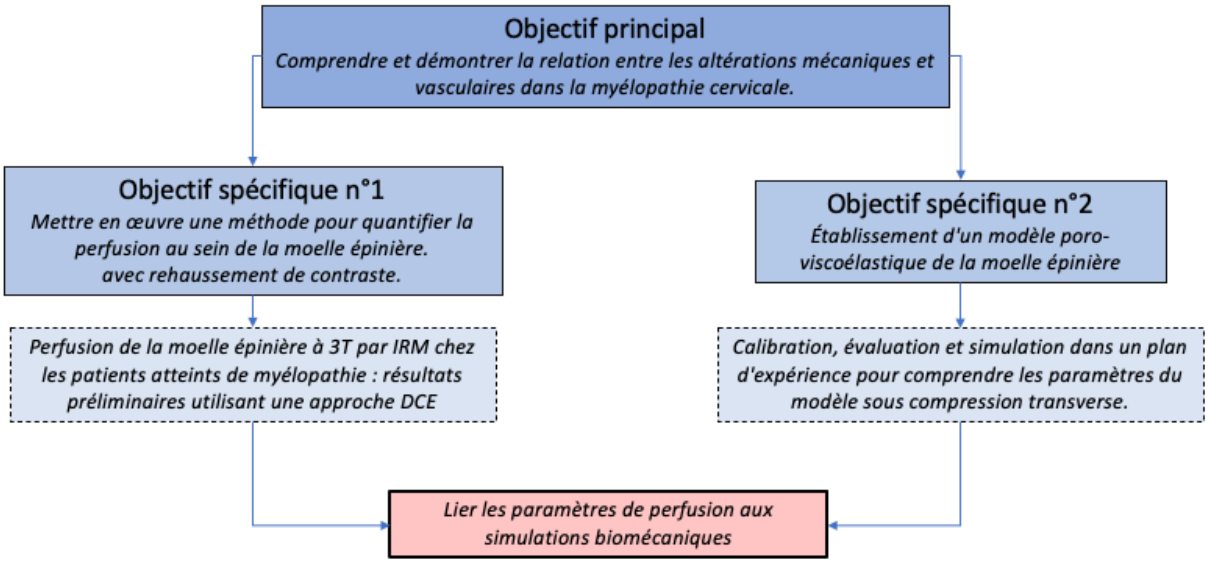

Imagerie par Résonance Magnétique de Perfusion (IRM)

Les travaux précédents sur l'accès à la perfusion médullaire à 3T et 7T ont montré des avancées significatives, avec la possibilité de produire les premières cartes de perfusion en vue axiale. Toutefois, de nombreux défis subsistent pour garantir des résultats robustes et applicables en clinique. Afin de surmonter ces obstacles, nous avons choisi une approche encore inexplorée dans l'étude de la moelle épinière : l'imagerie dynamique avec contraste (DCE) radiale à 3T. Une grande partie de ce travail consistera à optimiser les paramètres du protocole ainsi que les méthodes de post-traitement des métriques de perfusion. Le chapitre 4 détaille la mise en œuvre de cette technique appliquée à la moelle épinière à 3T, tout en identifiant les limites actuelles et les pistes d'amélioration.

Modélisation Biomécanique

Les précédents travaux (Alshareef et al. 2014) ont mis en évidence la difficulté d'intégrer une complexité croissante dans les modèles biomécaniques existants. Pour répondre à cette limite, nous avons choisi de simplifier la modélisation du réseau artérioveineux de la moelle épinière, en adoptant un modèle poro-viscoélastique avec composante fluide. Ce modèle intègre des paramètres tels que le ratio d'occupation vasculaire (« void ratio ») et permet d'analyser les ajustements de pression ainsi que les modifications locales de la perfusion. Cette approche pourrait fournir des clés pour établir un lien entre les contraintes mécaniques et les altérations vasculaires du tissu médullaire, et ainsi mieux comprendre les symptômes observés chez les patients. Pour cela, nous réaliserons des tests de compression transverse non confinée sur des moelles épinières de porc cadavérique afin d'étudier leur réponse viscoélastique et de relaxation à long terme. Nous développerons, calibrerons et validerons un modèle en éléments finis poro-viscoélastique de la moelle épinière porcine, capable de reproduire son comportement sous compression axiale non confinée, tout en prenant en compte la relaxation des contraintes sur le long terme.

Approches et Stratégies de Recherche

3.1. Imagerie de Perfusion DCE de la Moelle Épinière par IRM 3T dans le Contexte de Myélopathie Cervicale Dégénérative

Comme mentionné dans le chapitre : *État de l'art sur la perfusion de la moelle épinière*, les avancées récentes réalisées avec l'IRM à 7 Tesla (7T) ont ouvert de nouvelles perspectives pour l'imagerie de perfusion. Cependant, l'IRM de perfusion de type DSC-EPI (Dynamic Susceptibility Contrast Echo Planar Imaging) à 7T présente plusieurs défis. Parmi ceux-ci, on note les artéfacts et distorsions causés par les inhomogénéités du champ B0, les instabilités du signal de perfusion dues aux fluctuations dynamiques du champ B0 lors de la respiration, ainsi que les problèmes de dépôt d'énergie associés aux acquisitions multi-coupes en SE-EPI (Spin Echo Echo Planar Imaging). Ces limitations ont motivé l'exploration de nouvelles techniques d'acquisition plus robustes face à ces contraintes.

Parmi les alternatives, la technique d'imagerie radiale s'est imposée comme une option prometteuse, en raison de sa meilleure résistance aux inhomogénéités du champ et aux mouvements physiologiques. L'échantillonnage radial offre en outre une flexibilité accrue pour la reconstruction d'images avec des intervalles de temps réduits. Cela ouvre la possibilité d'appliquer cette technique à l'imagerie de perfusion de premier passage, pondérée en T1, avec injection d'agent de contraste (Imagerie DCE, Dynamic Contrast-Enhanced). La séquence GRASP (Golden-angle RAdial Sparse Parallel), initialement développée pour l'imagerie de perfusion abdominale (Feng et al. 2014), s'est avérée être un excellent candidat pour notre étude, pour des raisons que nous détaillerons par la suite.

Cette séquence est disponible en tant que produit commercial sur les derniers imageurs Siemens dont nous disposons (notamment les versions XA20 et XA50), bien qu'elle ne soit pas encore disponible sur les imageurs à 7T (version VE12U). Par conséquent, nous avons d'abord entrepris une étude de faisabilité à 3T pour évaluer son potentiel. Les critères principaux pris en compte pour la mise en œuvre de cette technique incluent la résolution spatiale et temporelle, la qualité des images, un temps d'acquisition compatible avec les contraintes cliniques, ainsi que la possibilité de réaliser une cartographie de perfusion distinguant la SB et la SG, tout en assurant une couverture complète de la moelle épinière.

Ce chapitre présente dans un premier temps les développements et optimisations qui ont été nécessaires pour aboutir à un protocole d'acquisition et de reconstruction adapté. Ensuite, des données ont été acquises in vivo selon ce protocole, chez trois volontaires sains et six patients atteints de myélopathie cervicale dégénérative (DCM), recrutés grâce au Pr. Fuentes et Dr. Farah, au sein du service de neurochirurgie à l'Hôpital de la Timone à Marseille. Les résultats obtenus dans le cadre de cette étude de faisabilité ont été présentés lors de l'ISMRM (Frébourg

et al. 2022) et ont fait l'objet d'un article soumis en juillet 2024 au European Journal of Radiology, dont le contenu est présenté ci-après (en anglais) [3].

Les paramètres semi-quantitatifs de perfusion obtenus ont révélé une perfusion plus élevée de la SG par rapport à la SB, tant chez les volontaires sains que chez les patients. De plus, une tendance à l'hypoperfusion a été observée aux niveaux compressés chez les patients atteints de myélopathie, par rapport aux niveaux rostro-caudaux non comprimés.

Enfin, une conclusion succincte est proposée, tandis que les perspectives de ce travail seront discutées de manière plus approfondie dans le chapitre de discussion générale : ***Évaluation de l'état de perfusion de la moelle épinière humaine***

3.1.1. La séquence GRASP

Au lieu de collecter les lignes de l'espace k de manière parallèle comme dans une trajectoire cartésienne, l'échantillonnage radial collecte les lignes de l'espace k en forme d'étoile, où chaque ligne radiale (appelée « spoke ») passe par le centre de l'espace k. Comme dans l'échantillonnage cartésien, les spokes radiaux sont acquis séquentiellement ligne par ligne, mais avec un chevauchement autour du centre de l'espace k. Ces mesures radiales de l'espace k peuvent ensuite être traitées pour reconstruire une image IRM.

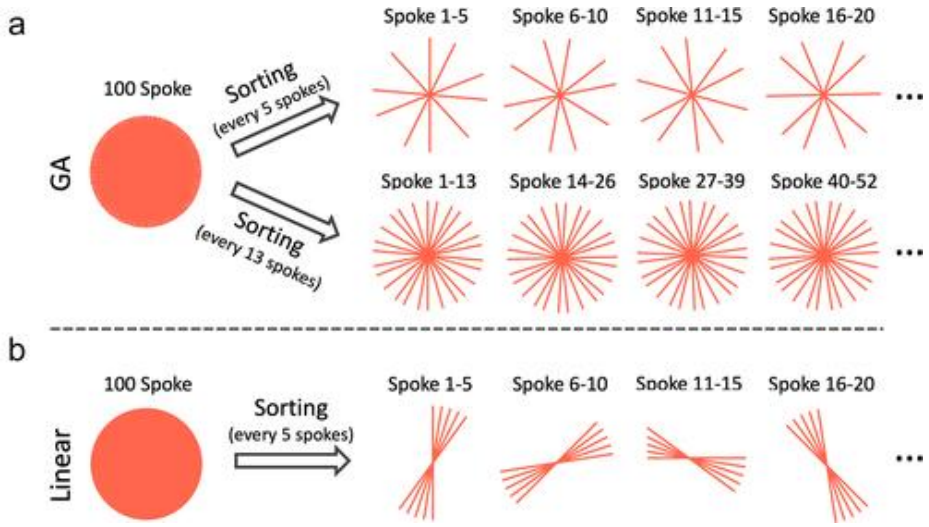

Figure 70 - (a) Espace k rempli de manière radial avec l'angle d'or (golden angle, GA) peut être trié en images dynamiques avec une résolution temporelle flexible en regroupant un nombre différent de spokes consécutifs. Lorsque ce nombre correspond à un nombre de Fibonacci (par exemple 5 ou 13), une couverture uniforme de l'espace k pour chaque point temporel peut être obtenue. (b) En comparaison, le remplissage de l'espace k de manière radial linéaire standard ne peut pas être trié en images dynamiques avec une bonne couverture de l'espace k. (Feng 2022)

Ce schéma d'échantillonnage unique (*Figure 71*) offre la flexibilité de déterminer comment les spokes radiaux sont tournés les uns par rapport aux autres. Le schéma de rotation utilisé dans la séquence GRASP repose sur l'échantillonnage radial à angle d'or, où chaque spoke radial est

[3] *La révision de l'article a été resoumise en septembre 2024 mais le retour de l'éditeur n'a pas été obtenue au moment du dépôt du manuscrit.*

tourné d'un "angle d'or" de 111,25°. Cela permet à chaque nouveau spoke de remplir le plus grand espace vide laissé par les précédents, et aucun « spoke » ne se superpose à un précédent.

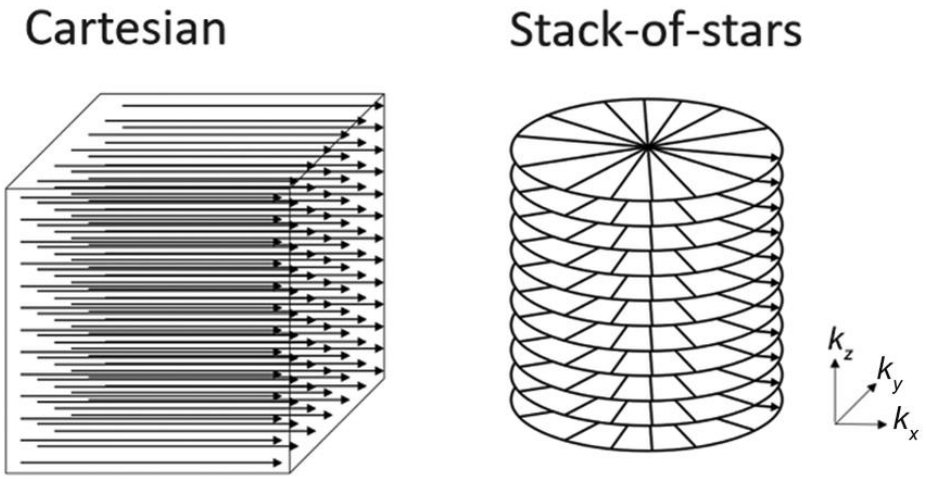

Figure 71 - Couverture de l'espace k volumique en acquisition cartésienne (à gauche) et en radial "stack of stars" (à droite).

Grâce à son échantillonnage radial "stack of stars", elle offre une grande couverture anatomique selon l'axe des Z et produit des images dans le plan axial pondérées T1 de haute résolution, tout en fournissant des images dynamiques à haute résolution temporelle. GRASP utilise une acquisition continue en empilement radial des spokes de l'espace k, et un nombre arbitraire de spokes consécutifs peut être combiné en une seule image pour créer des images DCE avec la résolution temporelle souhaitée ((a), Figure 70). De plus, le schéma d'échantillonnage radial rend cette technique relativement insensible aux mouvements, ce qui est un avantage notamment dans les régions où la déglutition peut dégrader la qualité de l'image.

3.1.2. Présentation des fantômes utilisés

Pour optimiser les paramètres de la séquence T1-VIBE GRASP, nous avons effectué des tests d'imagerie in vivo, sur divers fantômes, ainsi que par des simulations numériques.

Nous avons utilisé deux fantômes statiques : l'un, supposé totalement homogène et de forme tête-cou (Figure 72), pour étudier l'influence du champ radiofréquence B1+ sur le signal, et l'autre, avec un insert mimant la moelle épinière (Figure 73, A), pour optimiser la qualité et la résolution spatiale.

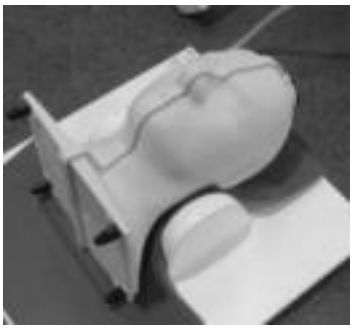

Figure 72 - fantôme IRM de la tête et du cou humain (Speag, Zurich, Suisse) (Massire et al. 2016)

Un fantôme dynamique (Figure 73, B), composé d'un dialyseur et d'une pompe à eau mécanique, a été utilisé pour ajuster les fenêtres temporelles et analyser l'impact d'autres paramètres sur le signal de l'agent de contraste.

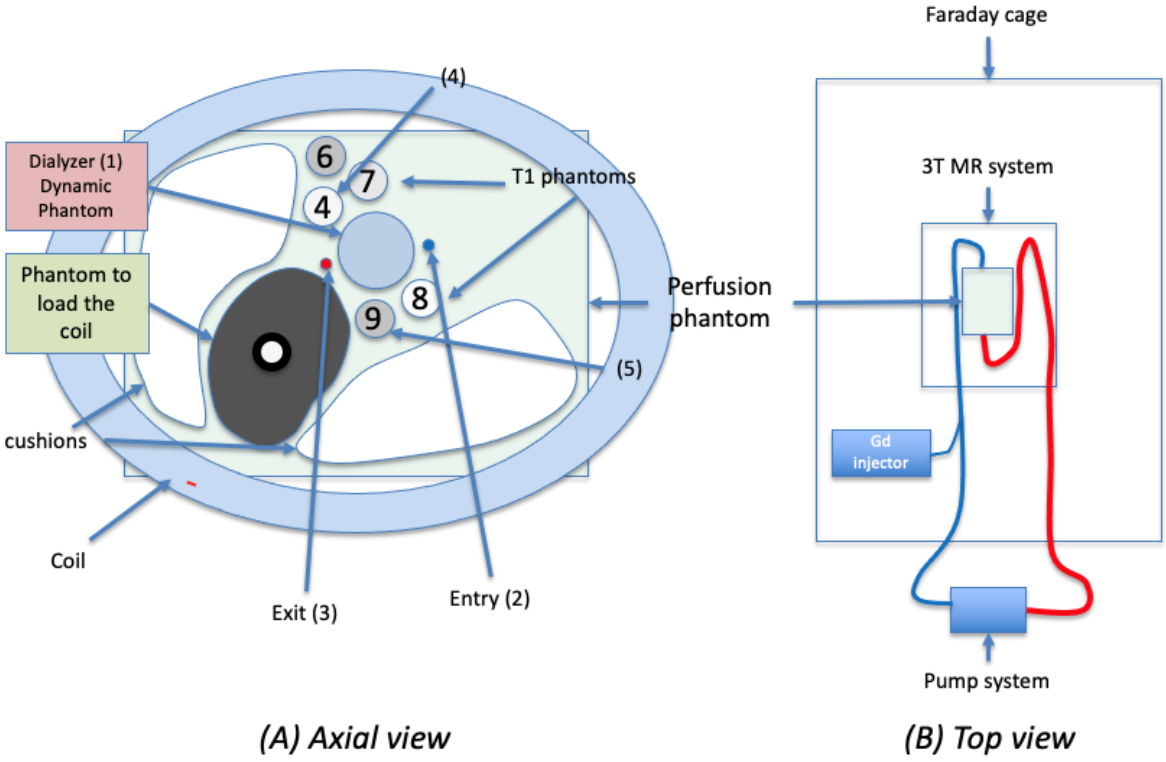

Figure 73 - Ce schéma illustre deux types de fantômes utilisés dans les expérimentations. Le fantôme statique *est un conteneur tubulaire rempli d'agarose, dans lequel un tube de diamètre équivalent à celui de la moelle épinière est immergé. Le* fantôme dynamique *est représenté par un dialyseur, avec l'entrée d'eau (2) et la sortie d'eau (3) clairement identifiées. À droite, le schéma du circuit d'eau pour le fantôme dynamique montre l'injecteur connecté, utilisé pour les injections de gadolinium (Gd).*

Enfin, un dernier fantôme statique contenant des matériaux chirurgicaux a servi à comparer les matériaux des cages (titane, PEEK) et à évaluer les artefacts produits par les vis et plaques utilisés en chirurgie de compression, afin de sélectionner les meilleurs candidats pour le suivi post-opératoire.

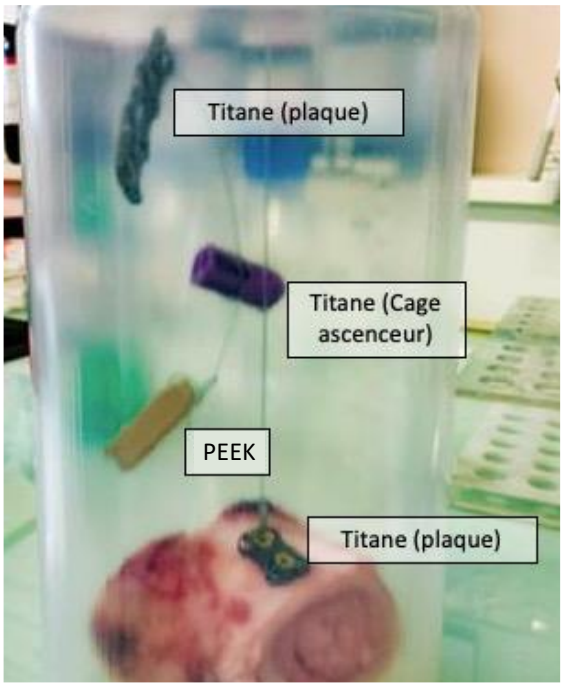

Figure 74 - ***Fantôme avant remplissage d'agarose pour fixer les matériaux de neurochirurgie*** *: Ce fantôme est préalablement équipé de divers éléments de neurochirurgie, notamment des vis et des plaques pour vertèbres, une cage d'ascenseur en titane, une cage en PEEK, ainsi que des plaques en titane plus longues.*

3.1.3. Stabilité temporelle de la séquence GRASP

Bien que la séquence GRASP ait déjà démontré sa supériorité dans la détection des rehaussements de contraste induits par un agent de contraste, par rapport à d'autres séquences conventionnelles d'échantillonnage cartésien en 3D dynamique (Ueno et al. 2024), mais également montré une meilleure reproductibilité des mesures de fonction d'entrée artérielle dans un fantôme de perfusion comparé aux séquences 2D FLASH, 3D FLASH, VIBE et TWIST dans un modèle de fantôme (Benz et al. 2018), nous avons choisi de tester la stabilité temporelle de la séquence GRASP par rapport à des séquence disponibles pour de l'imagerie DCE sur le scanner IRM 3T VIDA, dans le contexte d'un paramétrage adéquate et particulier pour la moelle épinière. L'objectif de ce test était de déterminer la meilleure stabilité pour détecter les variations d'intensité du signal DCE (Dynamic Contrast-Enhanced) dans la moelle épinière, qui pour rappel est un organe de petite taille, avec un réseau vasculaire très fin.

Afin de nous conforter dans le choix de séquence optimal, nous avons d'abord investigué la stabilité du signal au cours du temps sur fantôme statique et in-vivo (acquisition d'une série d'images dynamique, sans injection de produit de contraste) avec 4 types de séquences (motif cartésien avec imagerie parallèle ou accélérée de type CAIPI ; motif radial de type STAR-VIBE ou VIBE-GRASP). L'intensité du signal a été extraite de chaque image dynamique de la région d'intérêt (ROI) de la moelle épinière et moyennée. Les données ont été acquises en condition de respiration libre, et l'écart type temporel (tSD) des signaux normalisés ((S - Smean) / Smean) a été utilisé pour quantifier la stabilité du signal.

Quatre séquences pondérées T1, tri-dimensionnelle (3D), réalisées dans le plan axial, ont été testées :

T1-VIBE-GRASP : Résolution dans le plan de 0,8 × 0,8 mm² (épaisseur de coupe : 5 mm), avec une résolution temporelle de 0,82 s / 1,34 s / 2,16 s / 3,51 s, obtenue avec un champ de vue (FOV) de 150 × 150 mm². TE = 1,72 ms, TR = 3,82 ms.

T1-STARVIBE : Résolution dans le plan de 0,8 × 0,8 mm² (épaisseur de coupe : 5 mm), avec une résolution temporelle de 18 s, obtenue avec un FOV de 130 × 130 mm². TE = 1,66 ms, TR = 3,6 ms.

T1-VIBE-CARTESIAN-CAIPI4-FWATEREXCI : Résolution dans le plan de 1 × 1 mm² (épaisseur de coupe : 5 mm), avec une résolution temporelle de 8 s, obtenue avec un FOV de 150 × 150 mm². TE = 2,25 ms, TR = 4,84 ms.

T1-VIBE-CARTESIAN-1VOL-PAT2 : Résolution dans le plan de 1 × 1 mm² (épaisseur de coupe : 5 mm), avec une résolution temporelle de 10 s, obtenue avec un FOV de 150 × 150 mm². TE = 1,22 ms, TR = 3,1 ms.

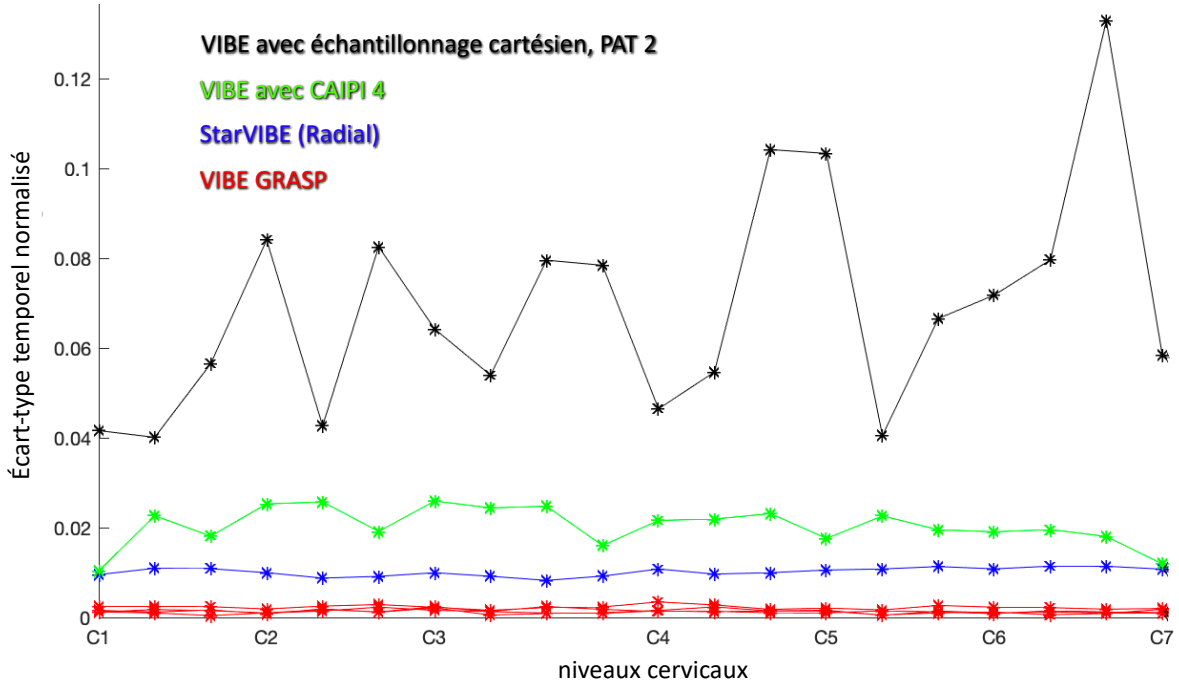

Figure 75 - Écart-type temporel selon les niveaux cervicaux pour les séquences pondérées T1 en imagerie DCE (in-vivo)

Comme l'illustrent les résultats de la *Figure 75*, la séquence T1-VIBE-GRASP a montré les écarts types de signal les plus faibles (en dessous de 0,01) au cours du temps le long des niveaux cervicaux. Cela a motivé notre choix d'utiliser cette séquence pour notre investigation de la perfusion, car elle offre une stabilité de signal supérieure essentielle pour des mesures précises et fiables.

3.1.4. Réglage des paramètres d'accélération de la séquence GRASP

Dans le but d'obtenir une résolution spatiale inférieure au millimètre dans le plan (nécessaire pour discriminer matière blanche et matière grise) et réaliser des cartographies de perfusion tout en maintenant une résolution temporelle inférieure à 2 secondes (échantillonnage satisfaisant du 1er passage de l'agent de contraste dans les tissus perfusés (cf. Figure 76), nous avons tout d'abord testé l'influence de différents paramètres de la séquence 3D GRASP de manière à trouver le bon compromis entre qualité d'images, résolution spatiale, et résolution temporelle. Les résultats principaux sont brièvement récapitulés ci-dessous.

1) Échantillonnage temporel

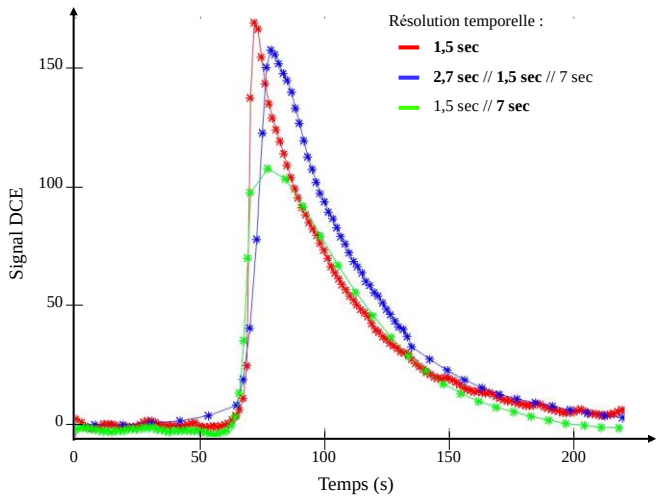

Figure 76 - Illustration de l'influence de l'échantillonnage temporel de la courbe de 1er passage pour la détermination du pic de rehaussement et de l'extravasation. Une résolution temporelle inférieure à 2 sec permet de suivre l'arrivée du bolus, elle doit être maintenue jusqu'au pic de rehaussement. L'échantillonnage du wash-out peut être effectué à résolution inférieure.

2) Échantillonnage spatial

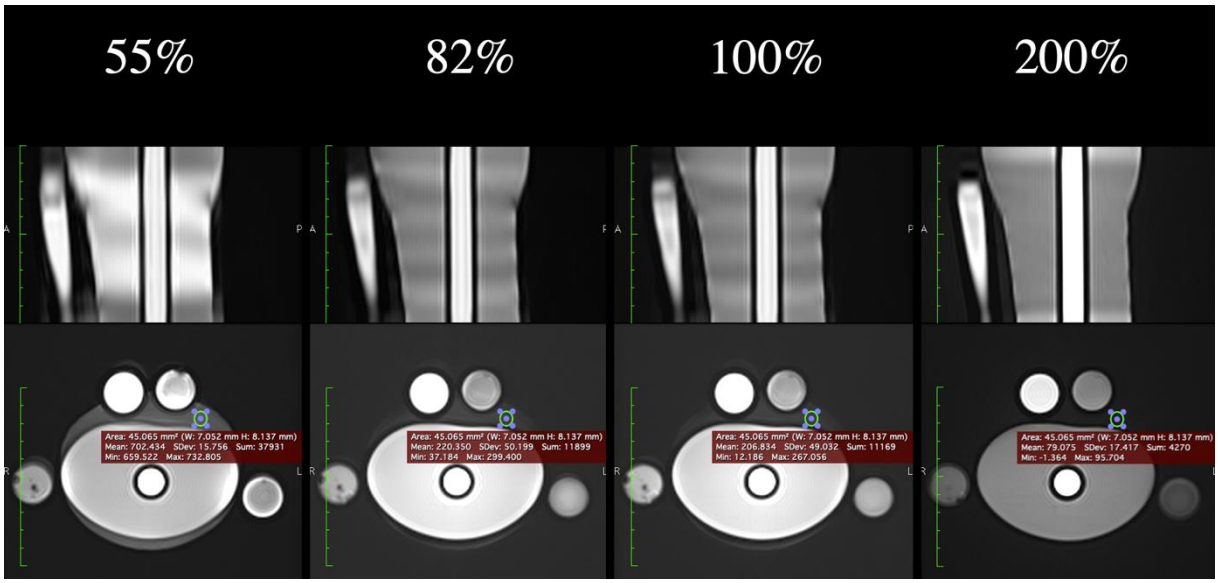

Figure 77 - Effet du sous-échantillonnage de phase (PE1) sur la séquence VIBE GRASP dans un fantôme statique avec un tube représentant la moelle épinière. Coupe sagittale en haut et image axiale correspondante en bas. Un trop grand sous-échantillonnage (permettant de gagner en résolution temporelle) altère significativement la qualité de l'image. La résolution a été gardée à 100%.



Figure 78 – Effet du sous-échantillonnage de phase (PE2) sur la séquence GRASP par variation du coefficient de partial Fourier (PF) et minimisation de la résolution temporelle accessible dans chacun des cas : vue axiale (en haut) et sagittale (en bas) du fantôme statique. Un sous-échantillonnage trop important associé à une résolution temporelle de 1.6 sec conduit à des fluctuations importantes du signal dans le plan sagittal. La résolution temporelle retenue pour le protocole final est de 1.9sec.

Configuration	FOV	Réso Spatiale	Réso Temporelle	Signal moyen	Écart-type bruit	Rapport S/B
1	172	1.075	1.5	216,9	13,2	16,7
2	172	0.77	1.5	216,8	18,6	11,8
3	172	0.60	1.6	232,2	17,9	13
4	100	1.04	1.6	228,7	16,2	14,5
5	100	0.78	1.6	226	24,3	9,3
6	100	0.63	1.6	225,8	26,1	8,7
7	70	1.09	1.6	221,6	17,9	12,4
8	70	0.73	1.6	215,6	29,2	7,5
9	70	0.55	1.6	220,7	43,1	5,2

*Tableau 4 – Mesure du rapport signal sur bruit (S/B) in vivo, sur la moelle cervicale, dans différentes configurations (champ de vue, résolution spatiale, à résolution temporelle minimale). Le signal moyen a été mesuré à partir d'une région d'intérêt occupant la moelle transverse à différents niveaux cervicaux, au milieu de l'acquisition dynamique, tandis que l'écart type du bruit a été déterminé à partir du bruit de fond correspondant obtenu avec une acquisition sans voltage (bruit pur) (**Erreur ! Source du renvoi introuvable.**). Le signal moyen représente la moyenne des valeurs mesurées à tous les niveaux cervicaux, et l'écart type du bruit correspond à la moyenne des écarts types mesurés pour chaque niveau. Le protocole final a été réalisé avec une résolution de 0.77 mm et un FOV de 172, qui offre un bon compromis résolution spatiale / rapport S/B.*

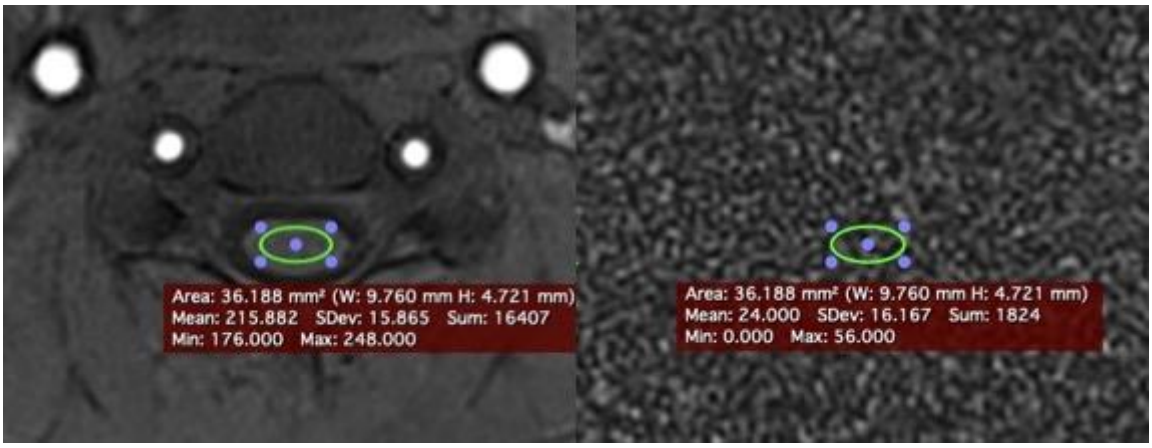

Figure 79 – Illustration pour le calcul du rapport S/B reportée en Tableau 5. Mesure de la valeur moyenne du signal dans la moelle épinière (à gauche) et de l'écart type correspondant dans l'image "à vide" acquise avec un voltage de référence =0 (à droite).

Configuration	FOV	Réso Spatiale	Réso Temporelle	Signal moyen temporel (SMT)	Écart-type temporel (ETT)	Rapport $\frac{SMT}{ETT}$
1	172	1.075	1.5	230.84	11.27	20,48
2	172	0.77	1.5	227.84	11.37	20,04
3	172	0.60	1.6	239.68	15.43	15,53
4	100	1.04	1.6	234.43	12.97	18,07
5	100	0.78	1.6	231.71	16.20	14,3
6	100	0.63	1.6	234.98	20.36	11,54
7	70	1.09	1.6	230.59	16.68	13,82
8	70	0.73	1.6	224.74	21.06	10,67
9	70	0.55	1.6	229.13	20.87	10,98

Tableau 6 - Evaluation du rapport signal moyen temporel sur bruit (Écart-type temporel) pour différentes configurations de résolution spatiale (à résolution temporelle minimale). La moyenne du signal au cours du temps lors de l'acquisition dynamique a été considérée (durée d'acquisition de 100 sec, soit environ 60 images par série). Ces résultats confirment que la configuration #2 (résolution 0.77 mm, FOV de 172) offre un bon compromis.

3) Optimisation du contraste avant/après passage de l'agent de contraste.

Afin d'optimiser l'angle de bascule de la séquence GRASP pour bénéficier de la meilleure sensibilité possible (ie. Maximisation de la différence de signal : $\Delta S = S_{tissue+Gd} - S_{tissue}$), des simulations numériques ont été réalisées sur MATLAB en se basant sur l'équation théorique du signal T1 dans les tissus (équations [1] et [2])

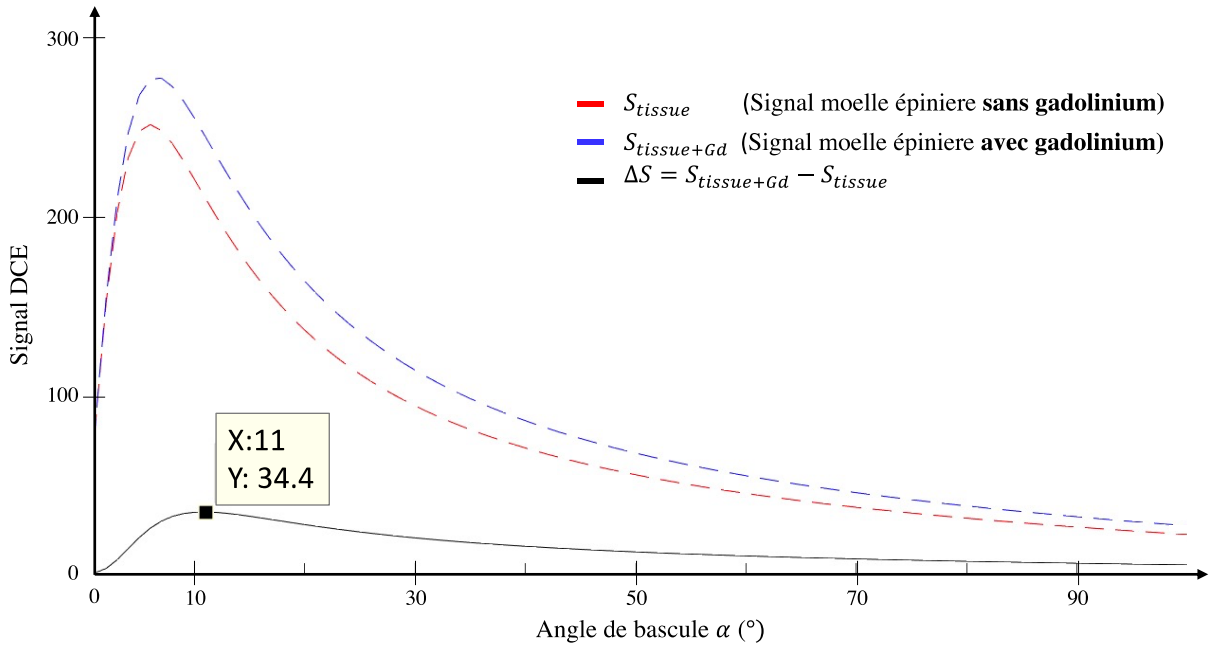

Figure 80 - Variation du signal DCE ($\Delta S_{Moelle\ épinière}$) en fonction de l'angle de bascule appliqué au tissu pendant la séquence DCE

$$S_{tissue} = \rho \frac{\sin(\alpha).\left(1-e^{-\frac{TR}{T_1\,tissue}}\right).e^{-\frac{TE}{T_{2^*}}}}{\left(1-e^{-\frac{TR}{T_1\,tissue}}.\cos(\alpha)\right)} \qquad [1]$$

$$S_{tissue+Gd} = \rho \frac{\sin(\alpha).\left(1-e^{-\frac{TR}{T_1\,tissue+Gd}}\right).e^{-\frac{TE}{T_{2^*}}}}{\left(1-e^{-\frac{TR}{T_1\,tissue+Gd}}.\cos(\alpha)\right)} \qquad [2]$$

Avec $T_{1\,tissue+Gd} = \frac{T_{1\,tissue}}{1+T_{1\,tissue}.r_{1Gd}.[\mathrm{Gd}]_{ini}.b_{\%}.d_{\%}}$

Dans cette simulation, nous avons utilisé les paramètres suivants : T_E = 1,85 ms et T_R = 6 ms. Les valeurs à 3T de $T1_{MG}$ et $T1_{MB}$ sont respectivement de 980 ms et 850 ms (S. A. Smith et al. 2008). Les valeurs de $T2^*_{MG}$ et $T2^*_{MB}$ sont respectivement de 41 ms et 39 ms (Barry et Smith 2019). Le taux de remplissage capillaire ($b_{\%}$) est de 4 % (Leenders et al. 1990), avec une constante de relaxation longitudinale du gadolinium ($r1_{Gd}$) de 3,4 $s^{-1}\cdot mM^{-1}$ (Shen et al. 2015).

La concentration initiale de Gd est fixée à 500 $mM\cdot L^{-1}$, tandis que le taux de diffusion ($d_{\%}$) est de 0,3 %, et la constante de mise à l'échelle est ρ = 3000. Les valeurs de T_1 et T_2^*de la matière grise et blanche étant relativement proche, le ΔS de la moelle épinière fut calculé comme la moyenne du ΔS_{MG} et ΔS_{MB}. Les résultats pour l'optimisation sont présentés en (Figure 80).

Le signal maximal ($\Delta S_{max} = 34.4$) est obtenu pour un angle de bascule $FA_{optimal} = 11°$. Une simulation avec T_R = 4 ms (permettant d'obtenir une résolution temporelle <2sec) fut également réalisée, donnant un $\Delta S_{max} = 28.1$ et $FA_{optimal} = 9°$. La valeur de TR=6 ms a cependant été retenue après acquisition sur le fantôme dynamique avec dialyseur (Figure 81), le passage du TR de 4ms à 6ms permettant un gain de 12 % de signal.

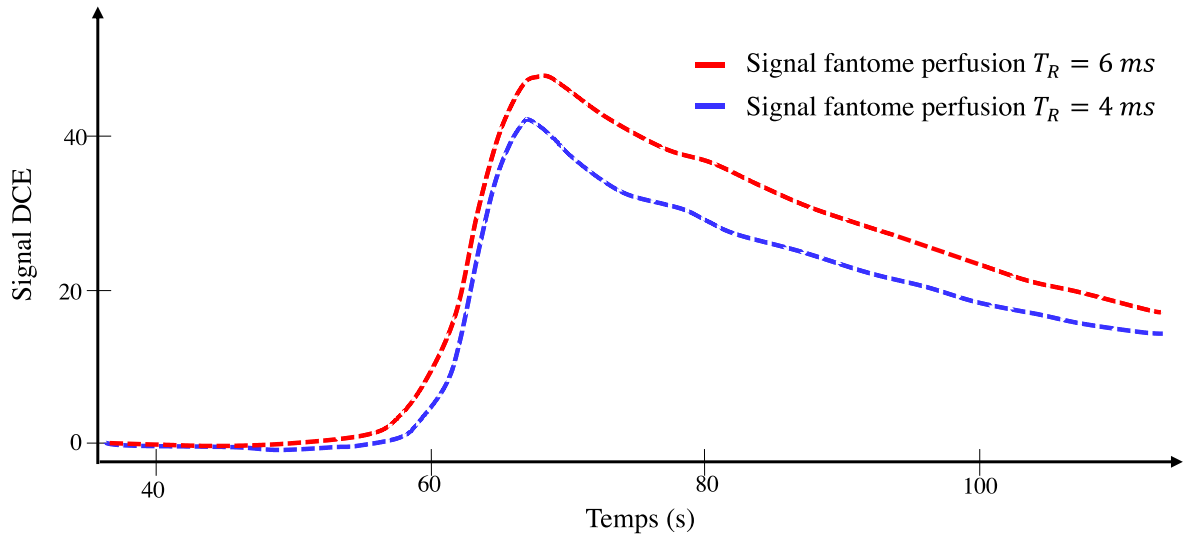

Figure 81 - Impact de la variation du TR sur le signal DCE

4) Post-processing

a) Suppression des artefacts de stries

Avant l'optimisation des fenêtres temporelles décrite dans la section « Methods » de l'article "***Dynamic Contrast Enhanced (DCE) MR perfusion of the spinal cord: exploratory results in patients with cervical myelopathy at 3T***", la première acquisition avec agent de contraste a été réalisée avec une résolution temporelle constante de 1,4 seconde pour l'ensemble de l'acquisition dynamique. Cela a entraîné des artefacts de striations radiales dynamiques sur l'image DCE et des oscillations du signal au cours du temps. Par conséquent, une stratégie de post-traitement a été mise en œuvre et présentée à l'ISMRM (Frébourg et al. 2022) pour réduire ces artefacts (voir annexe : *Optimisation de l'échantillonnage temporel au cours de l'acquisition dynamique*). Cependant, cette méthodologie est devenue obsolète dès lors qu'un ajustement adéquat des fenêtres temporelles a été adopté, permettant de filtrer et lisser le signal, comme décrit dans la section Methods.

b) Cartographie de perfusion DCE à 3T

Concernant la génération de cartographies de perfusion, il convient de préciser que dès le début de notre étude, nous avons opté pour l'extraction de paramètres de perfusion semi-quantitatifs. En effet, les méthodes quantitatives demeurent actuellement inaccessibles in vivo, car il n'est pas possible, à ce jour, à cause de la résolution spatiale notamment, d'isoler une fonction d'entrée artérielle pour déconvoluer le signal DCE et obtenir des valeurs quantitatives, comme expliqué dans l'introduction de l'article intitulé « ***Dynamic Contrast Enhanced (DCE) MR perfusion of the spinal cord: exploratory results in patients with cervical myelopathy at 3T*** ».

Dans cette courte section, nous présentons les cartographies (Figure 82) obtenues sur le fantôme de perfusion (Dialyseur) en coupe axiale des paramètres semi-quantitatifs suivants : le wash-in (pente à l'arrivée du bolus), le Signal Enhancement Maximum (SEM), l'aire sous la courbe (AUC), le wash-out (pente lors du grand extravasement), le Time to Peak (TTP) et le Bolus Arrival Time. Tous ces paramètres sont détaillés dans la section méthodologie de l'article.

Comme le montre l'analyse des cartographies obtenues sur le fantôme, ces dernières fournissent des détails intéressants en lien avec la structure des fibres composant le Dialyseur, démontrant ainsi la faisabilité de la méthode pour extraire des cartographies de perfusion semi-quantitatives.

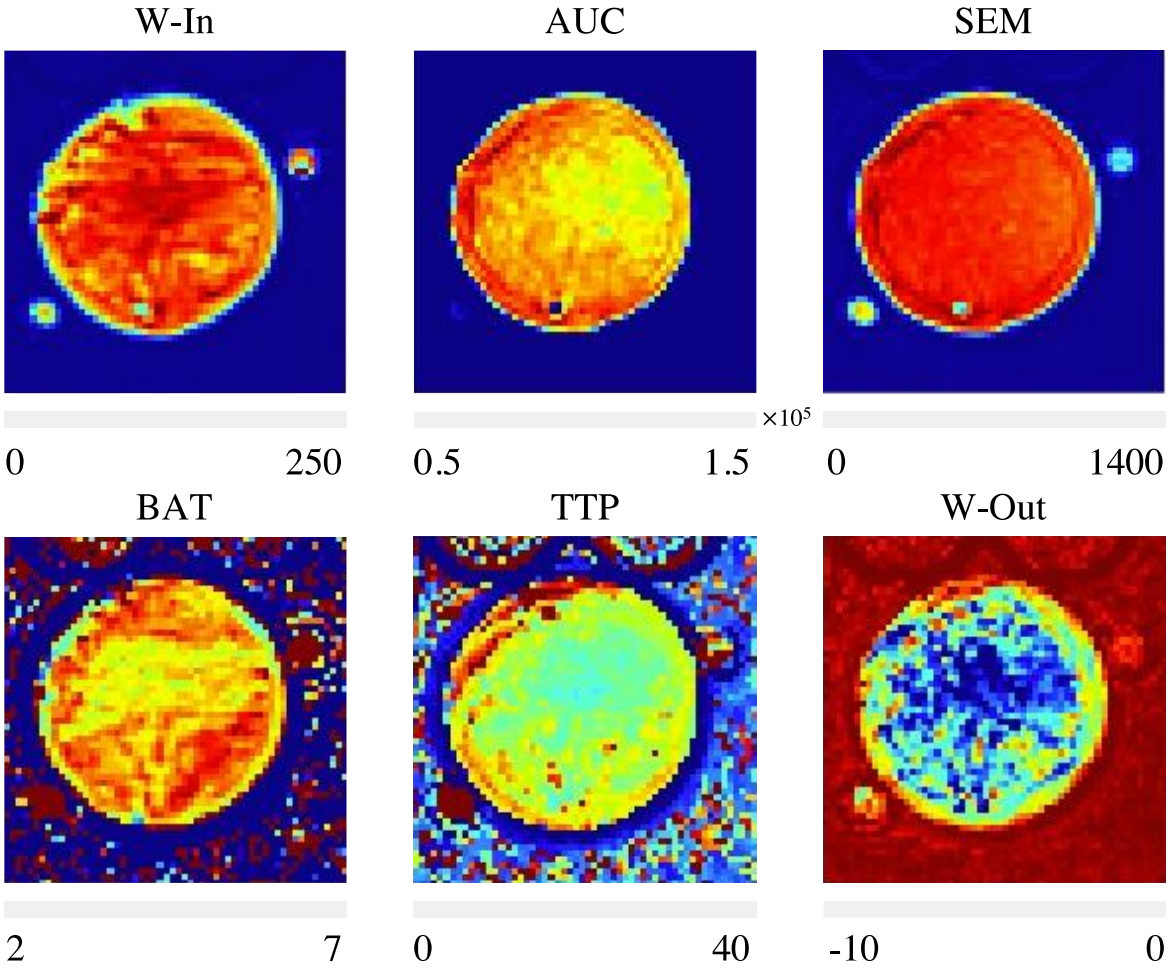

Figure 82 - Cartographies axiales obtenues sur le fantôme de perfusion (Dialyseur), montrant les paramètres semi-quantitatifs suivants : le wash-in, qui représente la pente à l'arrivée du bolus de contraste ; le Signal Enhancement Maximum (SEM), indiquant le signal maximal après l'injection du bolus ; l'aire sous la courbe (AUC), correspondant à l'aire sous la courbe d'augmentation du signal ; le wash-out, qui mesure la pente lors de l'extravasement du contraste ; le Time to Peak (TTP), le temps nécessaire pour atteindre le signal maximal ; et le Bolus Arrival Time, le temps d'arrivée du bolus de Gd.

Chez l'homme, l'extraction de cartographies des paramètres semi-quantitatifs par coupe et au niveau individuel est réalisable, mais reste encore secondaire à ce stade comme nous le verrons dans l'article. Certaines cartographies, telles que celle illustrée ci-dessous (**Erreur ! Source du renvoi introuvable.**, voir également *(Frébourg et al. 2022)*) , sont intéressantes, mais la plupart présentent un niveau de bruit trop élevé au niveau individuel, comme illustré *Figure 84*.

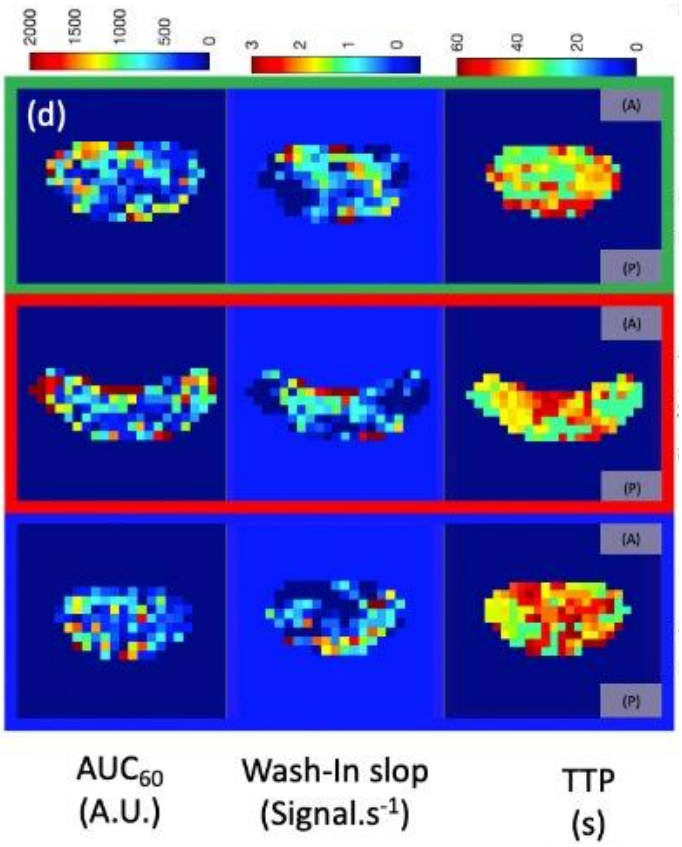

Figure 83 - Cartographie des paramètres semi-quantitatifs de perfusion obtenue chez un patient avec myélopathie sur 3 niveaux de coupes, au niveau de la compression médullaire et en rostro-caudal (Frébourg et al. 2022). Les données permettent d'identifier une perfusion plus importante dans la matière grise par rapport à la matière blanche, cependant, ces cartographies au niveau individuel restent encore bruitées et doivent être améliorées (cf. article).

Pour démontrer la faisabilité et l'intérêt de notre méthode DCE pour la moelle épinière à 3T utilisant la séquence radiale GRASP, nous avons donc opté à ce stade pour une analyse par volume d'intérêt (VOI). Cette approche regroupe plusieurs voxels dans des régions spécifiques, telles que la matière grise, la matière blanche, ainsi que les zones situées au-dessus, en dessous et au niveau des compressions chez les patients atteints de myélopathie. Cette méthode permet de renforcer le signal et de réduire le bruit, comme détaillé dans notre article "***Dynamic Contrast Enhanced (DCE) MR perfusion of the spinal cord: exploratory results in patients with cervical myelopathy at 3T***".

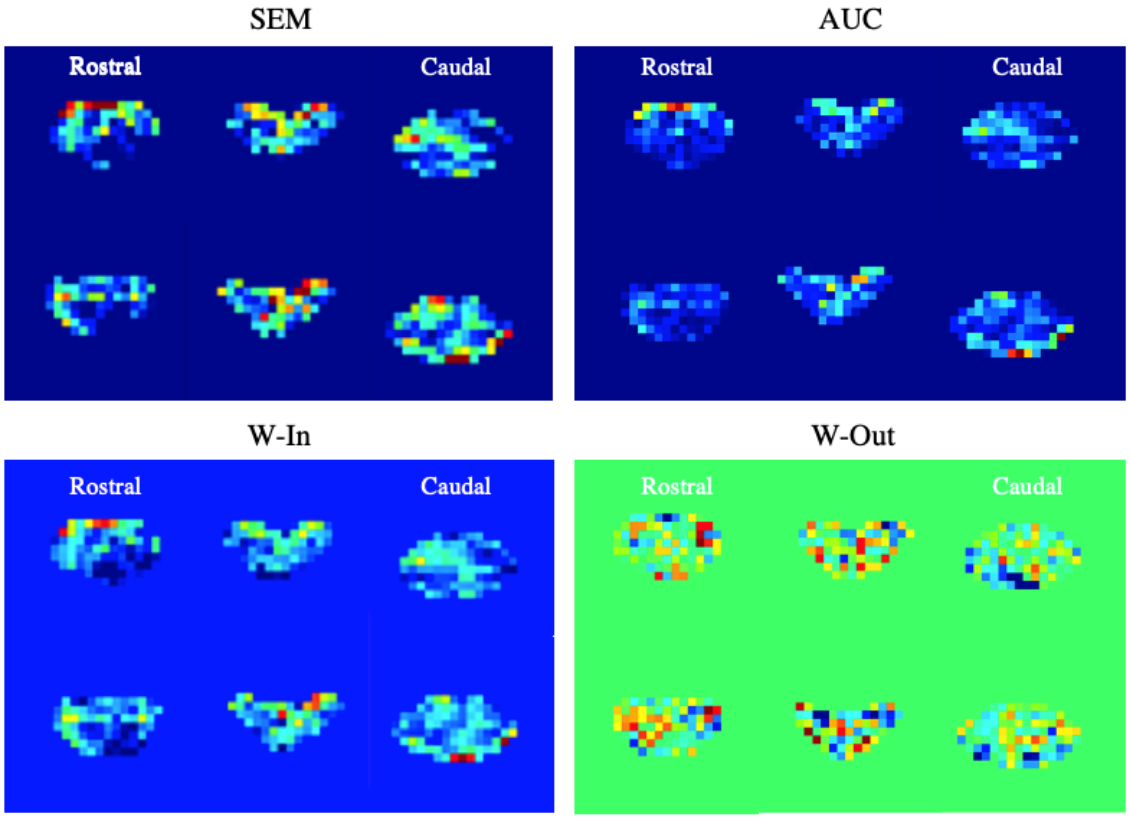

Figure 84 - Visualisation de la cartographie des paramètres semi-quantitatifs de perfusion obtenue à partir de l'imagerie DCE-GRASP à 3T, aux niveaux rostral, caudal, et au niveau de compression maximale.

5) Tests additionnels en vue du suivi post opératoire

Avec l'ambition de suivre à la fois les métriques de perfusion DCE à l'aide de la séquence GRASP et les paramètres morphologiques tels que le diamètre et l'aire du canal médullaire après décompression, nous avons évalué la qualité des images obtenues avec diverses séquences disponibles sur le scanner 3T VIDA après la pose de matériel neurochirurgical, comme les cages d'ascenseur, les plaques et les vis en titane. Cette évaluation est essentielle pour garantir une précision optimale dans le suivi post-chirurgical et améliorer la gestion des patients. Les images obtenues sur les fantômes sont présentées dans la section des annexes intitulée «***Erreur ! Source du renvoi introuvable.***» et illustrent notamment les avantages de la séquence G RASP par rapport aux séquences EPI, qui présentent d'importants artefacts.

3.1.5. Premières applications de la séquence GRASP

L'article soumis issu de ce travail est présenté ci-après (soumission Eur. J. Radiol., en révision R1 à la date de soumission du manuscrit de thèse). Il s'agit d'une étude exploratoire réalisée sur une petite cohorte de sujets sains et patients, démontrant la faisabilité et l'intérêt de la séquence GRASP pour les investigations médullaires.

Dynamic Contrast Enhanced (DCE) MR perfusion of the spinal cord: exploratory results in patients with cervical myelopathy at 3T

Authors : Guillaume Frébourg[a,b,c], Kaissar Farah[a,b,c,d], Thomas Troalen[e], Lauriane Pini[a,b], Aurélien Destruel[a,b,c], Maxime Guye[a,b], Stéphane Fuentes[4], Pierre-Hugues Roche[f], Yvan Petit[c,g,h] and Virginie Callot[a,b,c,]

[a]*Aix-Marseille University, CNRS, CRMBM, Institut Marseille Imaging, Marseille, France,*
[b]*AP-HM, Hôpital de la Timone, CEMEREM, Marseille, France,*
[c]*iLab-Spine International Associated Laboratory, Marseille-Montréal, France-Canada,*
[d]*AP-HM, Hôpital Timone, Neurosurgery Dept., Marseille, France,*
[e]*Siemens Healthcare SAS, Courbevoie, France,*
[f]*AP-HM, Hôpital Nord, Neurosurgery Dept., Marseille, France,*
[g]*École de Technologie Supérieure de Montréal, Canada*
[h]*CIUSSS Nord de l'île de Montréal, Hôpital du Sacré-Cœur de Montréal, Canada*

Abstract

Purpose

While spinal cord (SC) perfusion assessment is crucial for managing degenerative cervical myelopathy (DCM), clinically compatible techniques are still very scarce. In this work, a GRASP-based Dynamic Contrast-Enhanced MRI (DCE-MRI) method with optimized temporal sampling is proposed as an alternative to previously proposed EPI-based techniques. Its potential clinical value was explored by measuring perfusion parameters in compressed and rostro-caudal regions of single-stage DCM patients.

Methods

Six DCM patients and 3 healthy controls were scanned at 3 Tesla using a GRASP DCE MRI sequence providing high temporal (1.9 seconds) and spatial (0.77mm² in-plane) resolutions. Semi-quantitative parameters (SQPs) were calculated to compare perfusion characteristics between gray matter (GM) and white matter (WM), as well as between compressed and rostro-caudal regions in single-stage DCM patients. SQPs included area under the curve (AUC_{60}), wash-in (WI), signal enhancement maximum (SEM), wash-out (WO), bolus arrival time (BAT), and time to peak (TTP).

Results

AUC_{60}, WI, and SEM values derived from ROI-based DCE-MRI signal analysis revealed significantly higher perfusion in GM compared to WM. Additionally, perfusion levels at the compression site were significantly lower than the rostral and caudal areas.

Discussion / Conclusion

This exploratory work provides preliminary valuable insights into SC perfusion based on first-pass DCE-MRI. While promising and highlighting the impact of SC compression on perfusion, further work is needed to strengthen the technique and evaluate its clinical interest in terms of disease severity or prognostic biomarkers.

Introduction

Chronic spinal cord (SC) compression, due to trauma or conditions like degenerative cervical myelopathy (DCM), may alter[3] perfusion and proper functioning of the cord.

However, although perfusion measurements would be very helpful to grade tissue impairments, to describe the pathophysiology, to evaluate the success of decompressive interventions or to provide objective prognosis markers, techniques to measure cord perfusion non-invasively in a clinical context are still lacking and the use of conventional methods, such as applied in others organs (brain, kidney, ..) is not straightforward due to the small size of the cord, low level of perfusion and cord watershed. Nonetheless, both endogenous and exogenous approaches have been explored.

Endogenous MR methods like Arterial Spin Labeling (ASL) at 1.5T[9] and 3T[10] have been proposed for cervical cord assessment, but they showed low sensitivity and labeling efficiency, resulting in poor reliability and reproducibility for SC blood flow measurements. The Intra Voxel Incoherent Motion (IVIM) technique has also been investigated, first at 7T[11] , then at 3T[12] demonstrating perfusion deficits in the cervical region above the compression site in DCM patients and suggesting potential as a biomarker for hemodynamic impairment. However, the technique presented limited sensitivity at the single-subject and single-slice level, requiring multiple averaging and long acquisition time for reliable SC perfusion mapping. Recently, Hemmerling et al[13] used 3T fMRI to map SC vascular reactivity following breath-holding, providing insights into SC hemodynamics in healthy subjects. However, the method also required lengthy scan sessions (~35 minutes) that might be challenging for DCM patients.

Alternatively, exogenous methods, which rely on intravascular, non-diffusible tracers like gadolinium (Gd)-based contrast agents (CA), have showed promising results. Previous report on the cervical SC based on Dynamic Susceptibility Contrast (DSC) MRI perfusion at **3T**[14] indicated that SC compression in DCM leads to ischemia and hypoxia, with severity correlating with neurological impairment. However, because of significant magnetic susceptibility image artifacts, SC perfusion could only be extracted throughout the site of compression. More recently, 7T DSC acquisitions provided relative blood volume and blood flow maps in the cervical cord [15], allowing distinguishing for the first time white matter (WM) and gray matter (GM) tissues, in both healthy subjects and cervical spondylotic myelopathy patients. Nonetheless, specific absorption rate (SAR) restricted the spatial coverage to a few slices and breathing-induced B0 field fluctuations[16,17], were shown to affect the perfusion-signal. While most of the above-mentioned methods relied on axial EPI imaging, Dynamic Contrast Enhanced (DCE) acquisition, based on sagittal spoiled gradient echo recalled echo sequence, has also been reported, focusing so far on contrast extravasation and tissue permeability in the context of spinal cord tumors[18].

In this work, a golden radial angle sparse parallel (GRASP)-DCE [19] method, previously used for pituitary gland, parotid gland, heart, liver and breast studies [20–24], is proposed to investigate perfusion in the SC. The continuous radial stack-of-stars acquisition, using the golden-angle scheme, is sorted into time series by grouping an arbitrary number of consecutive spokes. This approach generates DCE images with specific temporal resolutions for different hemodynamic phases. Additionally, capturing the center of K-space enhances the sequence's robustness against physiological motion compared to Cartesian sequences, including cardiac and respiratory movements, CSF pulsatility, and swallowing. A dedicated Postprocessing method is proposed to extract semi-quantitative parameters (SQPs) [25–27]**.** Their sensitivity was investigated by studying the variations in perfusion between GM and WM and the potential clinical interest was explored by measuring perfusion in compressed and rostro-caudal regions in single-stage DCM patients.

Material and Methods

Acquisitions were performed on a 3T system (MAGNETOM Vida, Siemens Healthineers, Erlangen, Germany) with a 20-channel tiltable head and neck coil, using a modified version of the GRASP sequence to allow longer acquisition time (~10m).

Subjects

Three healthy subjects (2 males, 1 female; mean age 37±16 years) and six patients (3 males, 3 females; mean age 49.7±13.9 years) with single-level DCM participated in the study. The local ethics committee approved the protocol, and all participants provided written informed consent before the MR exam. Motor and sensory dysfunction related to DCM were assessed using the Modified Japanese Orthopaedic Association (mJOA) score[28].

MR Imaging

Subjects were placed in supine position, and if required, the coil was tilted to straighten the cervical SC to reduce partial volume effect (PVE) in the axial plane. The protocol included:

- sagittal 2D T2-weighted turbo spin echo (TSE) sequence, TR/TE/α: 3500 ms /109 ms /160°, 15 slices, spatial resolution: 0.73×0.73×3 mm^3, acquisition time 1 min 50 s,
- axial 2D T2*-weighted multi-echo gradient echo (MGE) sequence, TR/TE/α: 874 ms /27 ms /28° , 20 slices, spatial resolution 0.5×0.5×5 mm^3, duration 5 min 20 s,
- axial 3D T1-GRASP (20 slices, see additional parameters below), with Gd injection (Dotarem, Guerbet, 0.2 mL/kg, 5 mL/s), followed by a 20 mL saline flush. Injection was systematically performed 155 s after the beginning of the GRASP acquisition.

Axial slices were placed perpendicular to the cord to minimize WM/CSF and WM/GM PVE, focusing on the cervical SC from C1 to C7. The total acquisition time for the whole protocol was approximately 20 minutes.

GRASP parameters

Acquisitions were performed in one continuous run. The golden-angle stack-of-stars radial scheme provided flexibility to choose the temporal resolution and to vary it over the duration of the scan. Four phases were defined:

- Baseline phase (P1) for 155 s: initial signal intensity level before the CA reaches the tissue.
- Arterial phase (P2) for 10 s: Early arrival of the CA in the arteries
- Bolus passage phase (P3) for 50 s: Peak intensity period on the signal curve as the contrast agent moves through the tissue.
- Wash-Out (WO) phase (P4) for 415 s: Period when the CA exits the tissue of interest.

GRASP parameters were set as: FOV = 172×172 mm^2, in-plane resolution = 0.77×0.77 mm^2, slice thickness = 5 mm, slice resolution = 82%, partial Fourier factor = 5/8, TR/TE/α: 6 ms/1.85 ms/11°, temporal resolution of P1/P2/P3/P4 = 11.4 s /2.7 s /1.7 s/7 s. The total acquisition time was 10 min 30s and 91 3D volumes were reconstructed on-line from a total of 6836 radial acquisitions. A static 3D image volume used for coil sensitivity maps was also automatically reconstructed using all acquired spokes[19].

Image pre-processing

1 - For all subjects the two slices at the top and bottom of the imaged volume were systematically excluded from the analysis due to imperfect slab excitation profile.

2- To correct for small residual displacements throughout the scan, slice-wise ANTS[29] rigid registration was performed throughout the 91 temporal dynamic volumes. For that purpose, A unique large square (15 mm^2) encompassing the SC, the vertebrae and the 2 vertebral arteries was drawn for each slice on the static image of the GRASP sequence and registration was limited to this area.

3- As cord compression and signal loss hindered successful automatic WM/GM/cord segmentation[30], two independent expert raters collaborated to reach a consensus WM/GM/SC segmentation for each subject using FSLEYES[31].

4- In DCM, based on both axial GRASP images and sagittal anatomic 2D-TSE, a "compressed zone" was defined as the slice with maximum canal stenosis and its two contiguous ones. The adjacent three slices above (respectively below) the "compressed zone" were labeled as rostral (respectively caudal) zones. For the healthy subjects, the eight slices above (respectively below) the center of the FOV were named rostral (respectively caudal).

Signal processing

Given the challenges posed by the low blood concentration in the SC, which leads to a relatively low DCE signal increase during CA bolus passage, a dedicated signal processing pipeline was developed using a custom MATLAB code (R2018a, The MathWorks Inc, Natick, Massachusetts, USA).
The temporal variation of GRASP voxels within the SC served as input signals for subsequent post-processing, involving voxel-wise correction to filter and smooth out the signals at the individual voxel level before signal averaging for region-based analysis and SQPs extraction.

Signals were first resampled (2 Hz frequency) to ensure a consistent time interval of 0.5 seconds (Fig.1a). Assuming all voxels had a bolus arrival time (BAT) within the range of [BAT_{mean} ± 2sec], with BAT_{mean} the mean BAT across all voxels, the signal in each voxel (x) was normalized through subtraction by $S_{min}(x)$ (Fig.1b), with $S_{min(x)}$ the minimal signal intensity found for x in the temporal zone of [BAT_{mean} ± 2sec]. Signal preceeding $S_{min}(x)$ were set to zero. Remaining negative values (approximately 19% of the entire signals), were also zeroed out to remove spurious values (Fig.1c). Finally, a low-pass filter with a cutoff frequency of 0.1 Hz was used to smooth out rapid fluctuations that occur within intervals shorter than 10 seconds, which are not directly associated with vascular physiological time range[15] (Fig.1d).

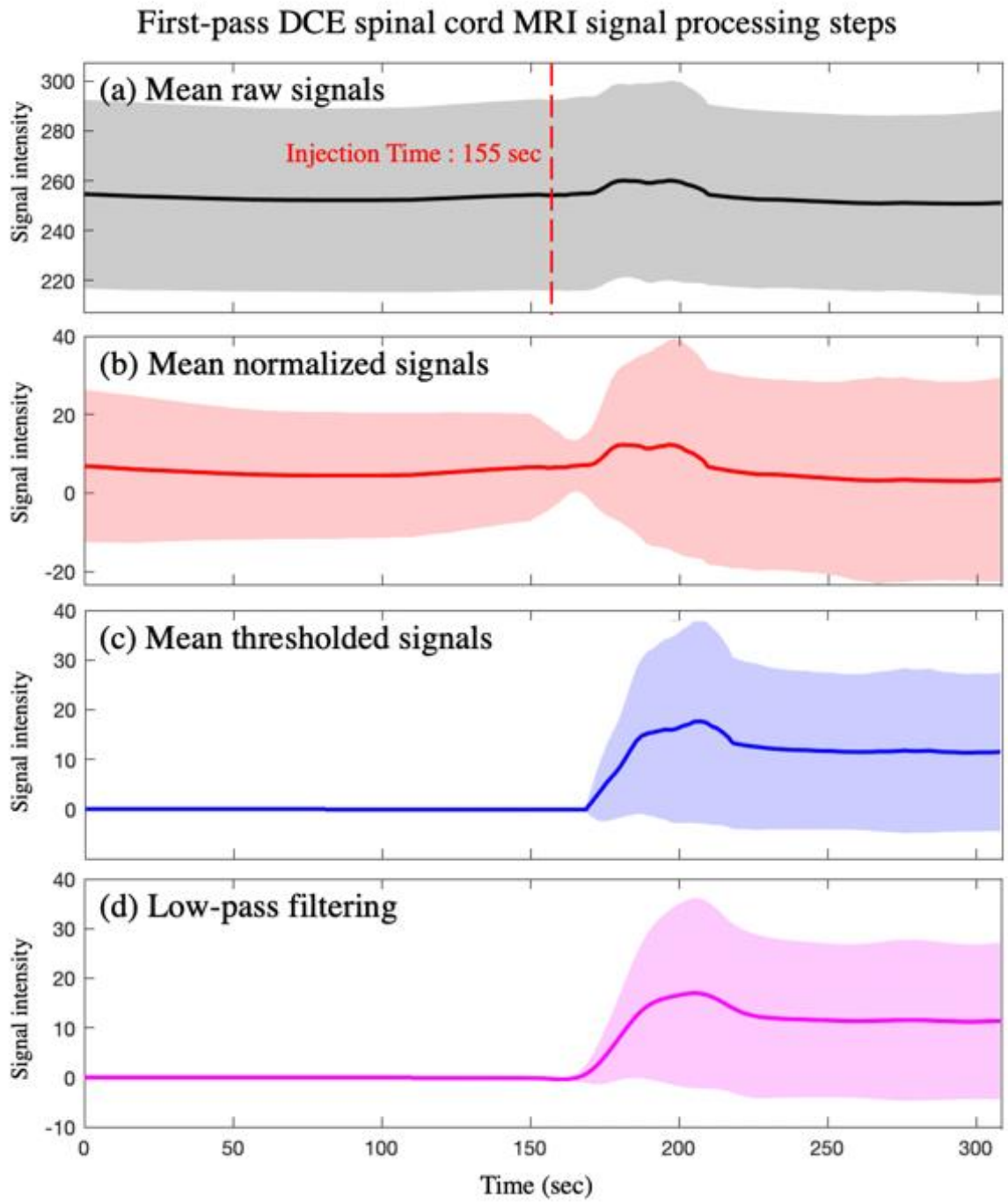

Figure 1 - Post-processing steps of the SC voxel signals using a custom MATLAB code. The plots show the average signal over all the SC voxels (thick lines) with the corresponding standard deviation (shaded areas). The post-processing entailed four key-steps: (a) Signal Resampling, (b) Adjustment with minimum in Bolus Arrival Time range, (c) Zeroing baseline and negative values removal, (d) Low-Pass Filtering. Note that the y-axis range varies across plots.

Semi-quantitative analysis

Signal normalization

Prior to extracting semi-quantitative parameters (SQPs) and to facilitate comparisons between regions of interest (ROIs), the filtered DCE-MRI voxels inside the spinal cord (SC) were normalized by dividing each voxel's signal by the maximum value from the average SC signal across all spinal levels, excluding any compressed levels (if present, 3 slices). Then, a region-based analysis was performed by grouping multiple voxels within specific ROI. This approach yielded smoother signals, improving the interpretability of the data. ROI included: SC, WM, and GM in rostral, compressed, and caudal zones.

For each ROI, six SQPs were derived from the DCE signal intensity-time curve: area under the curve during the 60 seconds post BAT (AUC_{60}), wash-in (WI), wash-out (WO), maximal signal enhancement (SEM), BAT and Time to Peak (TTP). These parameters, classically used in semi-quantitative perfusion analysis[26,27], are illustrated and detailed in Fig.2.

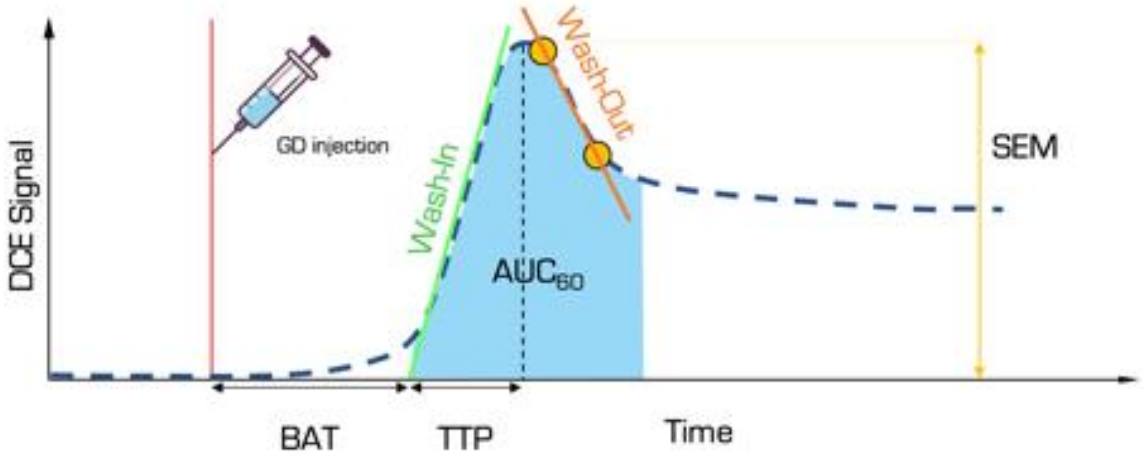

Figure 2 - Illustrative DCE signal time curves showing the SQPs. The parameter AUC_{60}, reflecting the integral of the signal-time curve during the initial 60 seconds post-CA arrival, serves as an indicator of blood volume. The wash-in (WI) corresponds to the highest slope value between two consecutive time points when the contrast agent (CA) arrives, reflecting the initial perfusion and correlating with blood velocity. Conversely, the bolus arrival time (BAT) was calculated as the time between the contrast agent (CA) injection and the point where the WI line intersects the Y=0 line. The time-to-peak (TTP) represents the time difference between the maximal signal enhancement (SEM) measurement and BAT. The wash-out (WO) rate was calculated as the average slope between the time-point at the inflection point following SEM and the time-point at the second inflection point, capturing the initial CA washout phase.

Compression ratio measurement

SC compression ratio (SCCR) was calculated according to Karpova et al.[32] using the SC area instead of the antero-posterior diameter. By considering both the width and height of the SC, the area measurement accounts for any irregularities or asymmetries in the compression, providing a more accurate representation of the overall impact on the SC. SCCR was defined according to equation 1, using the SC segmentation masks of the axial DCE-MRI images (Fig.3c), considering the maximal areas observed in the adjacent rostral and caudal slices ($AREA_{\{1,2,3\}}$, $AREA_{\{7,8,9\}}$, respectively) and the minimum area measured in the compressed region ($AREA_{\{4,5,6\}}$) (Fig.3a):

$$SCCR = \frac{\frac{MAX^{AREA}_{\{1,2,3\}} + MAX^{AREA}_{\{7,8,9\}}}{2} - MIN^{AREA}_{\{4,5,6\}}}{\frac{MAX^{AREA}_{\{1,2,3\}} + MAX^{AREA}_{\{7,8,9\}}}{2}} \quad [1]$$

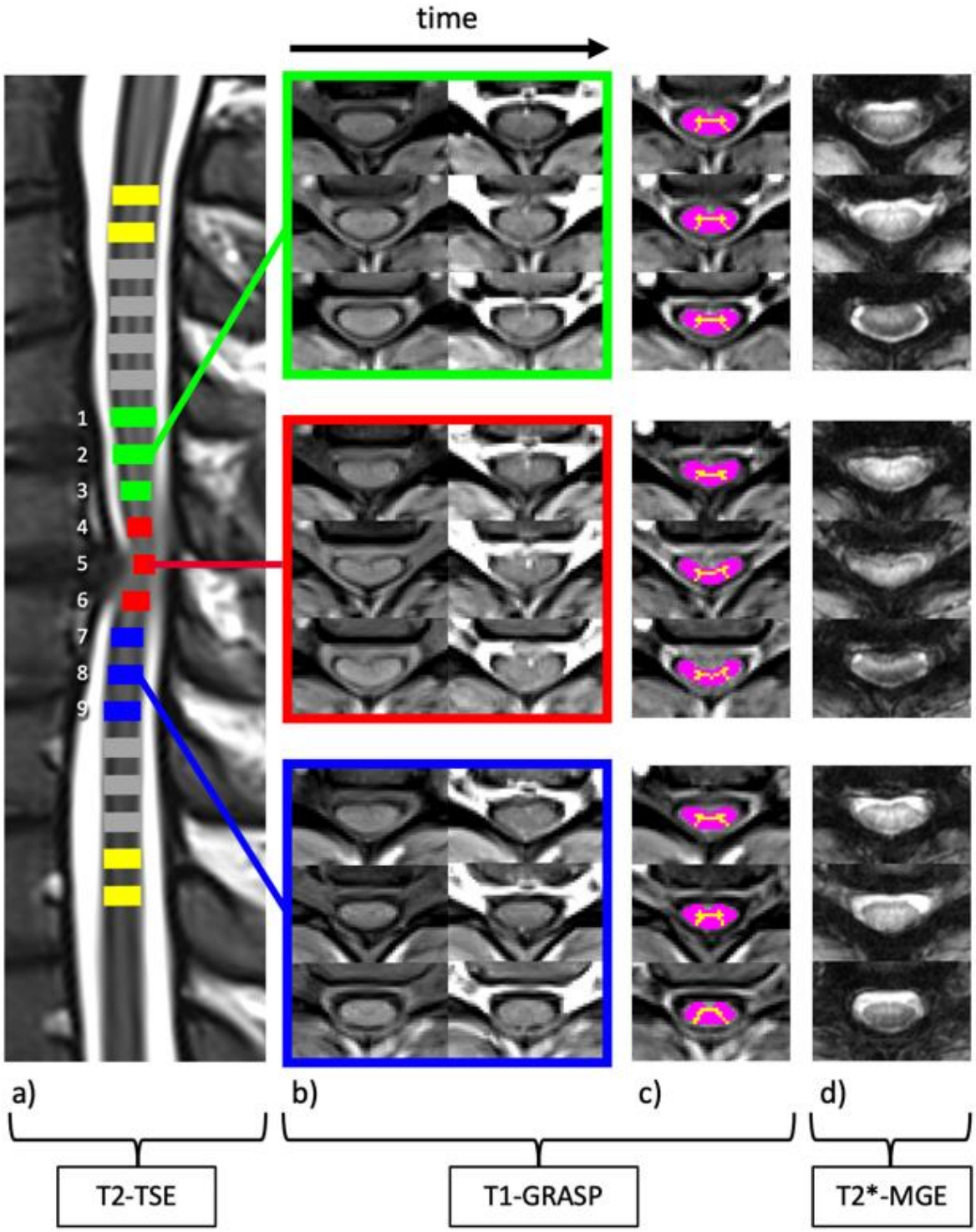

Figure 3 - (a) Position of the axial DCE MRI slices depicted on sagittal T2w-TSE image: Green and blue represent rostral and caudal slices adjacent to the maximal compression area in red. The gray slices represent the remaining slices that participated to the perfusion assessment in the global "rostro-caudal" region only (excluding the top-2 and bottom-2 slices in yellow). (b) DCE-GRASP acquired before contrast injection, and at maximal enhancement. (c) Segmentation: GM (yellow) and WM (magenta) segmentation. Care was taken to exclude the area of the anterior spinal artery (ASA) from the WM segmentation. (d) Image Quality: both MGE and DCE-GRASP sequences were employed to optimize the delineation of GM and white WM segmentation.

Statistical analyses

All statistical analyses were performed using JMP software (JMP, Version 16.1.0, SAS Institute Inc., Cary, NC, USA). Non-parametric Wilcoxon signed-rank test was used to assess differences in SQPs in patients, between GM and WM, as well as between the compressed zone and the rostro-caudal zones A significance threshold of $p < 0.05$ was considered. Potential correlations with clinical (mJOA) or radiological (SCCR) scoring were investigated as well using the Pearson analyses. The healthy control population was not considered for statistical analyses but mean results are reported.

RESULTS

Clinical assessments (mJOA) and radiological results

Fig.4 shows sagittal T2w-TSE images of the DCM patients included in this study, showing their respective level of compression. One of the 6 patients (patient 5) presented T2w signal hyperintensity at the level of compression. Table 1 shows information about patients such as sex, mJOA, age, compressed level and SCCR. Mean ± standard deviation (SD) of mJOA scores and SCCR were 13.5 ± 2.4 and 21.2 ± 9.5 %, respectively.

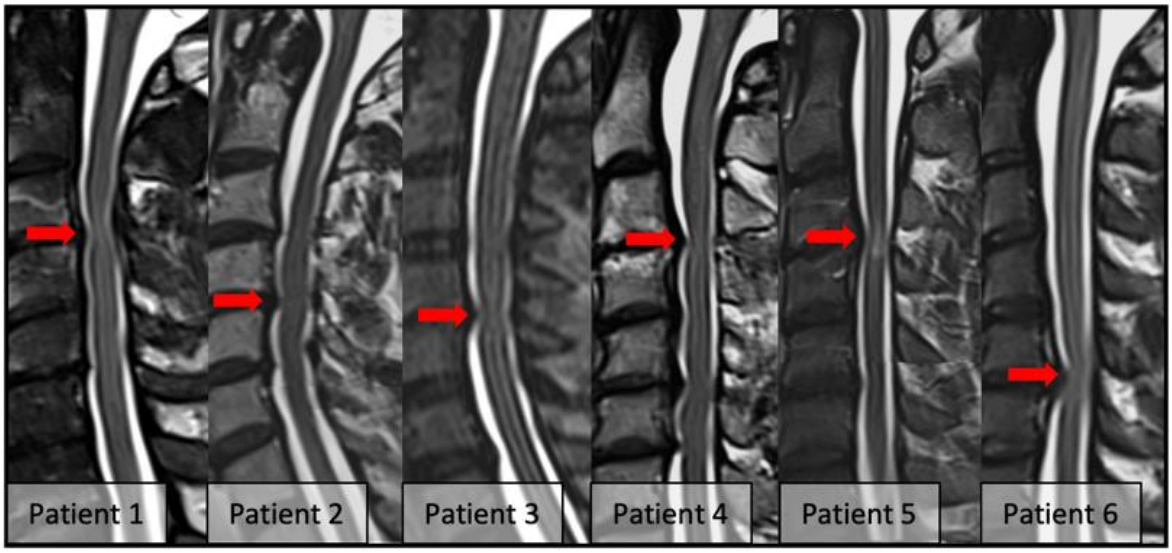

Figure 4 - Sagittal T2-weighted TSE images showing the maximal compression (red arrow) for each patient. Patient 5 presented T2w signal hyperintensity at the level of compression

	Sex	mJOA	Age	Compressed level	SCCR
Patient 1	M	10	63	C3-C4	37%
Patient 2	F	12	68	C4-C5	9%
Patient 3	F	13	51	C4-C5	20%
Patient 4	M	14	48	C3-C4	26%
Patient 5	M	15	31	C3-C4	18%
Patient 6	F	17	30	C5-C6	9%

Table 1. Sex, mJOA, age, compressed level and SCCR of the 6 patients included in this exploratory study.

Semi-Quantitative DCE results

Fig.5 presents the mean normalized DCE-signal in patients and healthy control group in different ROIs. Table 2 summarizes the perfusion parameters observed in both populations.

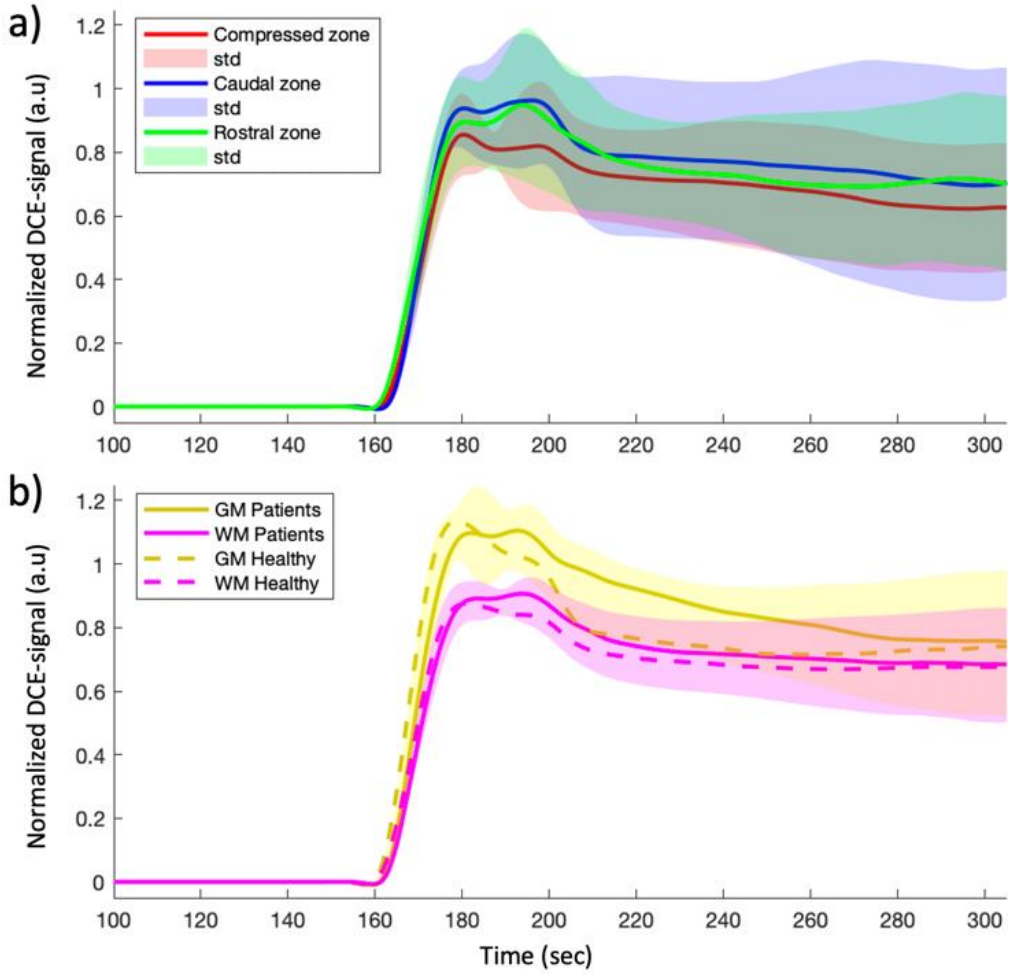

Figure 5 -. a) Mean normalized DCE-signal in the ROI in patient group showing little difference between caudal and rostral SQPs in terms of SEM and AUC_{60}. Furthermore, results show a discernible trend toward hypoperfusion in the compressed zone compared to both rostral and caudal zones. b) Mean normalized DCE-signal at caudal and rostral zones in healthy control (n=3) and patient (n=6) group in GM and WM, showing higher perfusion in GM in favor of a relative higher blood flow. a.u: arbitrary unit.

Healthy control values are indicative, no significant differences could be observed due to the small sample size (n=3). However, it is noteworthy that GM exhibited higher values compared to WM in AUC_{60}, WI, SEM and WO parameters.

	ROIs		AUC_{60} (au)	WI (au)	SEM (au)	WO (au)	BAT (s)	TTP (s)
DCM patients (n=6)	SC	Rostral	42.5±7.9	0.074±0.019	1.01±0.23	-0.027±0.019	165.9±4.7	27.2±8.5
		Compressed	38.8±4.6	0.074±0.014 °	0.95±0.11	-0.022±0.013	165.4±4.3	26.3±11.6
		Caudal	44.5±10.1	0.098±0.010 °	0.99±0.17	-0.024±0.011	166.5±2.2	26.3±7.5
	GM	Rostral	53.1±12.4 *	0.101±0.036	1.26±0.38	-0.039±0.028	167.5±4.1	26.9±8.2
		Compressed	46.9±6.3 *	0.082±0.016 $	1.15±0.15	-0.029±0.010	164.9±3.9	29.1±9.3
		Caudal	49.8±13.4	0.114±0.034 $	1.12±0.24	-0.029±0.021	166.6±1.4	23.3±6.7
		Rostro-caudal	50.2±3.4 ˣ	0.106±0.023 ˣ	1.16±0.07 ˣ	-0.024±0.008 ˣ	165.8±3.5	26.2±9.0
	WM	Rostral	39.5±6.9	0.069±0.017	0.95±0.22	-0.025±0.019	165.6±5.3	25.9±9.6
		Compressed	36.7±5.6	0.073±0.014#	0.92±0.14	-0.024±0.016	165.4±5.3	25.8±11.9
		Caudal	43.3±10.9	0.094±0.011#	0.97±0.19	-0.026±0.011	166.4±2.4	26.6±7.7
		Rostro-caudal	41.5±2.8 ˣ	0.070±0.021 ˣ	0.94±0.02 ˣ	-0.017±0.010 ˣ	165.8±3.9	26.0±9.0
Healthy controls (n=3)	SC	Rostral	41.1±2.9	0.079±0.019	1.07±0.05	-0.019±0.001	162.6±3.2	24.6±9.1
		Caudal	41.8±3.3	0.081±0.019	0.95±0.04	-0.034±0.001	164.4±2.4	21.6±9.6
	GM	Rostro-caudal	48.1±4.3	0.107±0.023	1.24±0.12	-0.036±0.010	164.2±2.6	15.3±4.3
	WM	Rostro-caudal	39.3±3.5	0.070±0.021	0.95±0.03	-0.020±0.001	163.2±2.9	23.9±9.1

Table 2. Mean (± SD) of all SQPs in different ROIs in both healthy controls and DCM patients. Identical symbols in a given column denotes a significant difference ($p<0.05$) between the two associated values.

In DCM, significant perfusion differences were observed between GM and WM in non-compressed ROIs. GM exhibited higher values compared with WM when measuring AUC_{60} (50.2 ± 3.4 vs. 40.5±2.8, p=0.0156), WI (0.106±0.023 vs. 0.070±0.021, p=0.0156), SEM (1.16±0.07 vs. 0.94±0.02, p=0.0156), and WI (-0.024±0.008 vs. -0.017±0.010, p=0.0156), respectively.

In addition, AUC_{60} provided insights regarding differences between compressed and caudal or rostral levels in patients, with lower values in the SC, GM and WM in compressed zone, suggesting a potential perfusion deficit related to blood volume in the compressed region. Statistically significant differences were notably observed for AUC_{60} in GM between rostral and compressed levels (p=0.0469), and when comparing WI in GM between compressed and caudal levels (p=0.0313), and WM between compressed and caudal levels (p=0.0469).No significant differences were found in the temporal SQPs, such as TTP or BAT within this cohort.

Finally, no correlation was observed between mJOA score and SCCR. When comparing relative SQPs variations and mJOA or SCCR, no correlation was observed either.

Discussion

This exploratory study investigated the feasibility of using DCE MRI to measure semi-quantitative perfusion parameters in the spinal cord, and their potential to provide insights into regional and DCM-related perfusion alterations. The GRASP read-out provided flexibility to reach temporal and spatial resolutions compatible with spinal cord first-pass DCE MRI and the proposed signal normalization allowed extracting valuable SQPs.

In particular, AUC_{60}, WI and SEM parameters revealed higher perfusion in GM compared with WM, in agreement with previous reports[7,15].
A tendency towards hypoperfusion was also observed in DCM compressed levels, consistent with observations reported by Ellingson et al. [14] using a DSC SAGE-EPI sequence and mean rSCBV measurements at the compression site. Results are also consistent with the preclinical study from Kurokawa et al. [33] , who reported hypoperfusion in chronic focal SC compression compared to rostral segments using ex-vivo fluorescence. Notably, we observed statistically significant lower AUC_{60} values in GM in the compressed zone compared to the rostral zone. These differences are attributed to the mechanical compression of blood vessels in the compressed area, leading to compromised blood volume and flow[34]. They highlight the impact of focal compression on SC perfusion. However, no significant correlations could be measured between SCCR, mJOA scores and DCE SQPs in this small exploratory cohort, despite some trends.

motion artifacts, signal instability related to respiration-induced B0 field fluctuations and susceptibility-induced image distortion, it also bears limitations.

In particular, because of the current relative nature of the measurements, it is not yet feasible to conclude on possible perfusion modifications above (or below) the compression site. Such impairments, although requiring long acquisition time, were for instance recently demonstrated by Lebret et al.[12] by comparing EPI-based IVIM perfusion indices from DCM patients above the compression and healthy controls. The normalization we used might also underestimate perfusion abnormalities on some levels in cases of DCM affecting perfusion on multiple levels above and below the compressed level for instance.

Finally, low perfusion level currently precludes pixel-wise analyses in the spinal cord. Such localized information is not necessarily required as ROI-based analysis could already provide clinically relevant information about perfusion alteration, but they may help providing the neurosurgeons a tool to better and more rapidly assess subtle changes., In that perspective, DCE-GRASP MRI in the SC could substantially benefit from ultra-high field (UHF) MRI[35,36]. Indeed, UHF systems, and more particularly 7T system offer higher spatial resolution, increased SNR, and potentially greater reproducibility as demonstrated in the transition from 1.5T to 3T[37,38] and from 3T to 7T[39] in other organs. While allowing perfusion mapping, UHF could also help determine confident AIF and go beyond relative perfusion measurements.

Short-term perspectives include to work on postprocessing automation. In particular, SC/GM/WM segmentations[30] required manual corrections regardless of the segmentation methods used to ensure accuracy. On-going developments based on contrast-agnostic segmentation[40] may help segmenting the GRASP-DCE images.

Short-term perspectives also include investigations on a larger cohort, both before and after decompression surgery, to strengthen our observations, evaluate the GRASP DCE sensitivity to post-surgical perfusion changes and determine potential prognostic value.

Conclusion

As no technique is currently perfect to fully describe perfusion in the spinal cord, a GRASP DCE MRI method is proposed in this exploratory work as an alternative to previously proposed EPI-based sequences. The GRASP readout bears potential to mitigate physiological motion artifacts and susceptibility-induced image distortion, while allowing clinically compatible scan time, cervical coverage and sub-millimetric in-plane resolution. With the current setting, ROI-based relative semi-quantitative parameters could be measured, demonstrating lower perfusion in the WM as compared to GM. Applied to an exploratory cohort of patients with degenerative myelopathy, lower perfusion levels were observed as compared to rostro-caudal levels. While promising, further work is needed to strengthen the technique and evaluate its clinical interest in terms of disease severity or prognostic biomarkers.

References

1. Schubert M. Natural Course of Disease of Spinal Cord Injury. In: Weidner N, Rupp R, Tansey KE, eds. *Neurological Aspects of Spinal Cord Injury*. Springer International Publishing; 2017:77-105. doi:10.1007/978-3-319-46293-6_4
2. Gallagher MJ, Hogg FRA, Zoumprouli A, Papadopoulos MC, Saadoun S. Spinal Cord Blood Flow in Patients with Acute Spinal Cord Injuries. *Journal of Neurotrauma*. 2019;36(6):919-929. doi:10.1089/neu.2018.5961
3. Kalsi-Ryan S, Karadimas SK, Fehlings MG. Cervical Spondylotic Myelopathy: The Clinical Phenomenon and the Current Pathobiology of an Increasingly Prevalent and Devastating Disorder. *Neuroscientist*. 2013;19(4):409-421. doi:10.1177/1073858412467377
4. Le Bihan D, Breton E, Lallemand D, Aubin ML, Vignaud J, Laval-Jeantet M. Separation of diffusion and perfusion in intravoxel incoherent motion MR imaging. *Radiology*. 1988;168:2:497-505. doi:10.1148/radiology.168.2.3393671
5. Alsop DC, Detre JA, Golay X, et al. Recommended implementation of arterial spin-labeled perfusion MRI for clinical applications: A consensus of the ISMRM perfusion study group and the European consortium for ASL in dementia: Recommended Implementation of ASL for Clinical Applications. *Magn Reson Med*. 2015;73(1):102-116. doi:10.1002/mrm.25197
6. Aracki-Trenkic A, Law-ye B, Radovanovic Z, Stojanov D, Dormont D, Pyatigorskaya N. ASL perfusion in acute ischemic stroke: The value of CBF in outcome prediction. *Clinical Neurology and Neurosurgery*. 2020;194:105908. doi:10.1016/j.clineuro.2020.105908
7. Duhamel G, Callot V, Cozzone PJ, Kober F. Spinal cord blood flow measurement by arterial spin labeling. *Magn Reson Med*. 2008;59(4):846-854. doi:10.1002/mrm.21567
8. Fradet L, Arnoux PJ, Ranjeva JP, Petit Y, Callot V. Morphometrics of the Entire Human Spinal Cord and Spinal Canal Measured From In Vivo High-Resolution Anatomical Magnetic Resonance Imaging: *Spine*. 2014;39(4):E262-E269. doi:10.1097/BRS.0000000000000125
9. Girard O, Callot V, Robert B, Cozzone PJ, Duhamel G. Perfusion MRI of the Human Cervical Spinal Cord using Arterial Spin Labeling. *ISMRM*. Published online 2013:349.
10. Nair G, Hu XP. Perfusion imaging of the human cervical spinal cord. In: *Proc Intl Soc Mag Reson Med*. Vol 18. ; 2010.
11. Lévy S, Rapacchi S, Massire A, et al. Intravoxel Incoherent Motion at 7 Tesla to quantify human spinal cord perfusion: limitations and promises. *Magn Reson Med*. 2020;84(3):1198-1217. doi:10.1002/mrm.28195
12. Lebret A, Lévy S, Pfender N, et al. Investigation of perfusion impairment in degenerative cervical myelopathy beyond the site of cord compression. *Sci Rep*. 2023;13(1):22660. doi:10.1038/s41598-023-49896-3
13. Hemmerling KJ, Hoggarth MA, Sandhu MS, Parrish TB, Bright MG. *MRI Mapping of Hemodynamics in the Human Spinal Cord*. Physiology; 2024. doi:10.1101/2024.02.22.581606
14. Ellingson BM, Woodworth DC, Leu K, Salamon N, Holly LT. Spinal Cord Perfusion MR Imaging Implicates Both Ischemia and Hypoxia in the Pathogenesis of Cervical Spondylosis. *World Neurosurgery*. 2019;128:e773-e781. doi:10.1016/j.wneu.2019.04.253
15. Lévy S, Roche P, Guye M, Callot V. Feasibility of human spinal cord perfusion mapping using dynamic susceptibility contrast imaging at 7T: Preliminary results and identified guidelines. *Magn Reson Med*. 2021;85(3):1183-1194. doi:10.1002/mrm.28559

13. Hemmerling KJ, Hoggarth MA, Sandhu MS, Parrish TB, Bright MG. *MRI Mapping of Hemodynamics in the Human Spinal Cord*. Physiology; 2024. doi:10.1101/2024.02.22.581606
14. Ellingson BM, Woodworth DC, Leu K, Salamon N, Holly LT. Spinal Cord Perfusion MR Imaging Implicates Both Ischemia and Hypoxia in the Pathogenesis of Cervical Spondylosis. *World Neurosurgery*. 2019;128:e773-e781. doi:10.1016/j.wneu.2019.04.253
15. Lévy S, Roche P, Guye M, Callot V. Feasibility of human spinal cord perfusion mapping using dynamic susceptibility contrast imaging at 7T: Preliminary results and identified guidelines. *Magn Reson Med*. 2021;85(3):1183-1194. doi:10.1002/mrm.28559
16. Verma T, Cohen-Adad J. Effect of respiration on the B0 field in the human spinal cord at 3T: Effect of Respiration on B0 Field in Human Spinal Cord. *Magn Reson Med*. 2014;72(6):1629-1636. doi:10.1002/mrm.25075
17. Vannesjo SJ, Miller KL, Clare S, Tracey I. Spatiotemporal characterization of breathing-induced B0 field fluctuations in the cervical spinal cord at 7T. *NeuroImage*. 2018;167:191-202. doi:10.1016/j.neuroimage.2017.11.031
18. Vargas MI, Delattre BMA, Boto J, et al. Advanced magnetic resonance imaging (MRI) techniques of the spine and spinal cord in children and adults. *Insights Imaging*. 2018;9(4):549-557. doi:10.1007/s13244-018-0626-1
19. Feng L, Grimm R, Block KT, et al. Golden-angle radial sparse parallel MRI: Combination of compressed sensing, parallel imaging, and golden-angle radial sampling for fast and flexible dynamic volumetric MRI: iGRASP: Iterative Golden-Angle RAdial Sparse Parallel MRI. *Magn Reson Med*. 2014;72(3):707-717. doi:10.1002/mrm.24980
20. Rossi Espagnet MC, Bangiyev L, Haber M, et al. High-Resolution DCE-MRI of the Pituitary Gland Using Radial *k* -Space Acquisition with Compressed Sensing Reconstruction. *AJNR Am J Neuroradiol*. 2015;36(8):1444-1449. doi:10.3174/ajnr.A4324
21. Heacock L, Gao Y, Heller SL, et al. Comparison of conventional DCE-MRI and a novel golden-angle radial multicoil compressed sensing method for the evaluation of breast lesion conspicuity: GRASP Evaluation of Breast Lesions. *J Magn Reson Imaging*. 2017;45(6):1746-1752. doi:10.1002/jmri.25530
22. Feng L, Huang C, Shanbhogue K, Sodickson DK, Chandarana H, Otazo R. RACER-GRASP: Respiratory-weighted, aortic contrast enhancement-guided and coil-unstreaking golden-angle radial sparse MRI: Rapid, Continuous, and Clinically Robust DCE-MRI. *Magn Reson Med*. 2018;80(1):77-89. doi:10.1002/mrm.27002
23. Hainc N, Stippich C, Reinhardt J, et al. Golden-angle radial sparse parallel (GRASP) MRI in clinical routine detection of pituitary microadenomas: First experience and feasibility. *Magnetic Resonance Imaging*. 2019;60:38-43. doi:10.1016/j.mri.2019.03.015
24. Mogen JL, Block KT, Bansal NK, et al. Dynamic Contrast-Enhanced MRI to Differentiate Parotid Neoplasms Using Golden-Angle Radial Sparse Parallel Imaging. *AJNR Am J Neuroradiol*. 2019;40(6):1029-1036. doi:10.3174/ajnr.A6055
25. Chih-Feng C, Ling-Wei H, Chun-Chung L, et al. In vivo correlation between semi-quantitative hemodynamic parameters and K^{trans} derived from DCE-MRI of brain tumors. *Int J Imaging Syst Tech*. 2012;22(2):132-136. doi:10.1002/ima.22013
26. Gity M, Parviz S, Saligheh Rad H, et al. Differentiation of Benign from Malignant Adnexal Masses by Dynamic Contrast-Enhanced MRI (DCE-MRI): Quantitative and Semi-quantitative analysis at 3-Tesla MRI. *Asian Pac J Cancer Prev*. 2019;20(4):1073-1079. doi:10.31557/APJCP.2019.20.4.1073
27. Fusco R, Petrillo A, Petrillo M, Sansone M. Use of Tracer Kinetic Models for Selection of Semi-Quantitative Features for DCE-MRI Data Classification. *Appl Magn Reson*. 2013;44(11):1311-1324. doi:10.1007/s00723-013-0481-7

28. Benzel EC, Lancon J, Kesterson L. Cervical Laminectomy and Dentate Ligament Section for Cervical Spondylotic Myelopathy. *J Spinal Disord*. 1991;4(3):286-295. doi:10.1097/00002517-199109000-00005
29. Avants BB, Tustison NJ, Stauffer M, Song G, Wu B, Gee JC. The Insight ToolKit image registration framework. *Front Neuroinform*. 2014;8. doi:10.3389/fninf.2014.00044
30. De Leener B, Lévy S, Dupont SM, et al. SCT: Spinal Cord Toolbox, an open-source software for processing spinal cord MRI data. *NeuroImage*. 2017;145:24-43. doi:10.1016/j.neuroimage.2016.10.009
31. McCarthy P. FSLeyes (1.4.0). FSLeyes (1.4.0). Published 2022. https://doi.org/10.5281/zenodo.6511596
32. Karpova A, Arun R, Davis AM, et al. Reliability of Quantitative Magnetic Resonance Imaging Methods in the Assessment of Spinal Canal Stenosis and Cord Compression in Cervical Myelopathy: *Spine*. 2013;38(3):245-252. doi:10.1097/BRS.0b013e3182672307
33. Kurokawa R, Murata H, Ogino M, Ueki K, Kim P. Altered Blood Flow Distribution in the Rat Spinal Cord under Chronic Compression: *Spine*. 2011;36(13):1006-1009. doi:10.1097/BRS.0b013e3181eaf33d
34. Alshareef M, Krishna V, Ferdous J, et al. Effect of Spinal Cord Compression on Local Vascular Blood Flow and Perfusion Capacity. Fehlings M, ed. *PLoS ONE*. 2014;9(9):e108820. doi:10.1371/journal.pone.0108820
35. Barry RL, Vannesjo SJ, By S, Gore JC, Smith SA. Spinal cord MRI at 7T. *NeuroImage*. 2018;168:437-451. doi:10.1016/j.neuroimage.2017.07.003
36. Callot V, Combes AJ, Destruel A, Smith SA. Ultra-high field spinal cord MRI. In: *Advances in Magnetic Resonance Technology and Applications*. Vol 10. Elsevier; 2023:301-318. Accessed June 24, 2024. https://www.sciencedirect.com/science/article/pii/B9780323998987000328
37. Pineda FD, Medved M, Fan X, et al. Comparison of dynamic contrast-enhanced MRI parameters of breast lesions at 1.5 and 3.0 T: a pilot study. *BJR*. 2015;88(1049):20150021. doi:10.1259/bjr.20150021
38. Theisen D, Wintersperger BJ, Huber A, Dietrich O, Reiser MF, Schonberg SO. Myocardial Perfusion Imaging With Gadobutrol: A Comparison Between 3 and 1.5 Tesla With an Identical Sequence Design: *Investigative Radiology*. 2007;42(7):499-506. doi:10.1097/RLI.0b013e3180339981
39. Gruber S, Pinker K, Zaric O, et al. Dynamic Contrast-Enhanced Magnetic Resonance Imaging of Breast Tumors at 3 and 7 T: A Comparison. *Investigative Radiology*. 2014;49(5):354-362. doi:10.1097/RLI.0000000000000034
40. Bédard S, Enamundram NK, Tsagkas C, et al. Towards contrast-agnostic soft segmentation of the spinal cord. *arXiv preprint arXiv:231015402*. Published online 2023. Accessed June 24, 2024. https://arxiv.org/abs/2310.15402

3.1.6. Résumé et conclusion intermédiaire au sujet de la séquence GRASP

Ce travail exploratoire montre le potentiel prometteur de la technique DCE (Dynamic Contrast-Enhanced) à 3T pour l'évaluation de la perfusion de la moelle épinière humaine. Chez les volontaires sains et les patients, des paramètres semi-quantitatifs individuels extraits des volumes d'intérêt (VOI) ont permis de discriminer la perfusion de la matière grise par rapport à la matière blanche. Une perfusion plus élevée a été observée dans la matière grise, tandis que des tendances à l'hypoperfusion ont été notées au niveau comprimé chez les patients atteints de myélopathie mono-étagée.

Comme indiqué précédemment, nous n'avons pas trouvé de protocole d'imagerie dans la littérature, pour la colonne vertébrale et la moelle épinière, capable de satisfaire les conditions nécessaires à une analyse DCE quantitative basée sur des modèles. En effet, il est difficile de garantir une fonction d'entrée artérielle (AIF) fiable, une quantification précise de la concentration du produit de contraste (CA) et un rapport signal sur bruit (SNR) suffisant dans la région du rachis (Lavini et al. 2017) et de la moelle. En revanche, les méthodes semi-quantitatives sont faciles à mettre en œuvre, ce qui permet leur application à de grands ensembles de données. La description mathématique des paramètres semi-quantitatifs est claire et possède une meilleure objectivité (Kala et al. 2022).

Ainsi, cette étude présente la première analyse des paramètres semi-quantitatifs de l'imagerie dynamique par contraste (DCE) de la moelle épinière chez l'homme.

Cependant, la robustesse et sensibilité de la technique reste un défi, car elle nécessite un post-traitement du signal et fonctionne uniquement sur la base d’une analyse region-based, et non voxel par voxel, en raison du bruit présent dans le signal.

Ces données d'investigation sont extrêmement précieuses, en raison des difficultés accrues liées au recrutement de sujets pour des recherches et des développements impliquant l'injection d'un agent de contraste.

L'ensemble des points méthodologiques en vue d’une amélioration sera discuté de manière plus approfondie dans le chapitre « Discussion générale ». Cette section permettra de clarifier les aspects techniques et les défis rencontrés lors de l'application des méthodes d'imagerie et d'analyse, en tenant compte des limites identifiées et des recommandations pour des améliorations futures.

Concernant les applications pratiques de cette étude, elle se poursuit désormais avec une cohorte plus importante de patients atteints de myélopathie. L'objectif est d'élargir la portée des résultats en explorant les paramètres de perfusion avant et après une intervention chirurgicale. Cette extension de l'étude vise à évaluer la sensibilité de la technique GRASP et sa capacité à identifier une modification de la perfusion post-chirurgicale, qui pourrait être utilisée à plus long terme pour objectiver le bénéfice de la chirurgie et déterminer l'impact potentiel sur les symptômes cliniques des patients.

3.2. Développement d'un Modèle Poro-viscoélastique de la Moelle Épinière

3.2.1. Contexte et importance de l'étude

Ce chapitre est consacré à l'élaboration d'un modèle poro-viscoélastique de la moelle épinière et à la modélisation biomécanique des compressions simplifiées observées dans la myélopathie cervicale dégénérative (MCD) (Figure 85). À ma connaissance, ce travail est le premier à développer un tel modèle pour comprendre l'influence de la composante fluide sous contraintes extérieures.

L'objectif principal de cette étude était de créer un modèle par éléments finis poro-viscoélastique, calibré et validé à l'aide de tests d'indentation-relaxation post-mortem sur la moelle épinière de cochons. Ce modèle a permis d'évaluer différents scénarios en variant la profondeur d'indentation ainsi que le diamètre de l'indenteur. Des cartographies des valeurs de déformation principale maximale, de contrainte, de ratio de vide et de pression des pores, tant proximales que distales à l'indenteur, ont été générées, moyennées dans différentes régions de la SG et de la SB.

Afin de mieux comprendre l'impact des différents paramètres de simulation, des analyses multivariées (MANOVA) ont été réalisées. Ces analyses ont permis d'identifier les paramètres les plus influents sur les variations des différentes mesures dans les régions d'intérêt de la SG et de la SB.

En somme, ce travail pionnier dans la modélisation poro-viscoélastique de la moelle épinière offre une nouvelle perspective sur l'impact des composantes fluides lors de compressions et contribue à une meilleure compréhension des mécanismes sous-jacents à la myélopathie cervicale dégénérative. L'implantation de ce modèle poro-viscoélastique dans des modèles plus complexes pourrait fournir des indications précieuses et nouvelles pour l'amélioration des techniques chirurgicales et des stratégies de traitement pour les patients atteints de MCD.

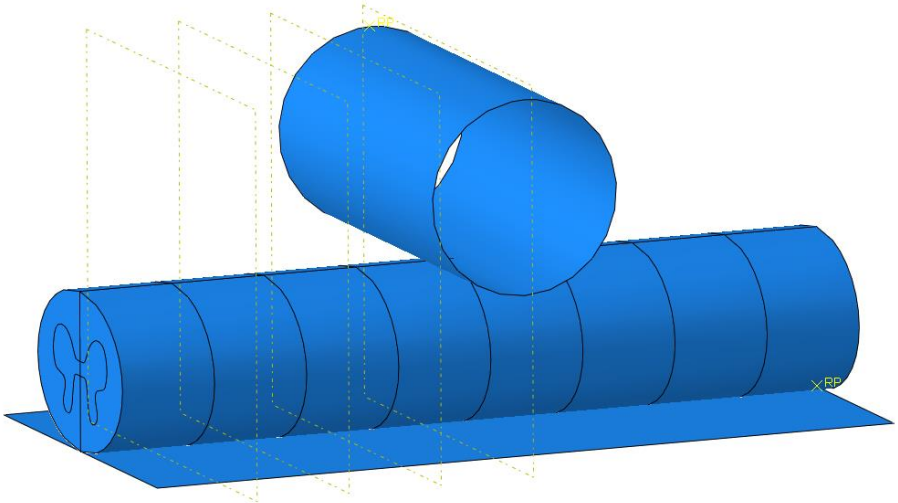

Figure 85 – Modèle en élément fini poroviscoélastique

3.2.2. Données expérimentales, calibration et exploitation du modèle en élément finis

Le comportement de relaxation des contraintes de la moelle épinière chez l'Homme est peu documenté dans la littérature et difficilement accessible d'un point de vue éthique. Cependant, comme expliqué précédemment, la moelle épinière de gros mammifères tels que les cochons représente un bon compromis pour s'approcher des dimensions humaines (Cerro et al. 2021) et les mécanismes de lésion observés sur la moelle épinière porcine sont proches de ceux de l'humain (D. Wang et al. 1996). De plus, la moelle épinière porcine fraîche est directement disponible à l'Hôpital du Sacré-Cœur de Montréal ou au Centre de recherche du CHUM (CRCHUM), grâce à la collaboration avec des groupes de recherche qui sacrifient des porcs après des tests pour d'autres études, notamment sur les poumons et le cœur.

3.2.2.1. Préparation des échantillons de moelle de cochon

Au total, six moelles épinières cervicales ont été prélevées : trois pour la calibration du modèle et trois autres pour la validation du modèle poro-viscoélastique. Les animaux avaient un poids moyen de 39,3 kg ± 11,7 kg et un âge moyen de 96 jours (3 mois et 6 jours) ± 36 jours. Le diamètre antéro-postérieur des moelles épinières était de 8,8 mm ± 0,7 mm, tandis que le diamètre médio-latéral était de 10,8 mm ± 1,1 mm. Après l'euthanasie des animaux, la colonne vertébrale a été extraite à l'aide d'outils de dissection conventionnels et d'une scie à plâtre. Les processus épineux et les lames ont été retirés des segments cervicaux, et les nerfs rachidiens ont été sectionnés pour extraire la moelle épinière.

Le segment cervical de la moelle épinière a été découpée à une longueur d'environ 15 cm à l'aide d'une lame de scalpel (Figure 86). Entre chaque test mécanique, l'échantillon a été enveloppé dans une gaze imbibée de solution saline tamponnée au phosphate (PBS) pour préserver l'hydratation des échantillons. La préparation et les tests mécaniques devaient être réalisés en moins de six heures. Ce critère visait à réduire l'influence du temps post-mortem sur les propriétés mécaniques du tissu de la moelle épinière.

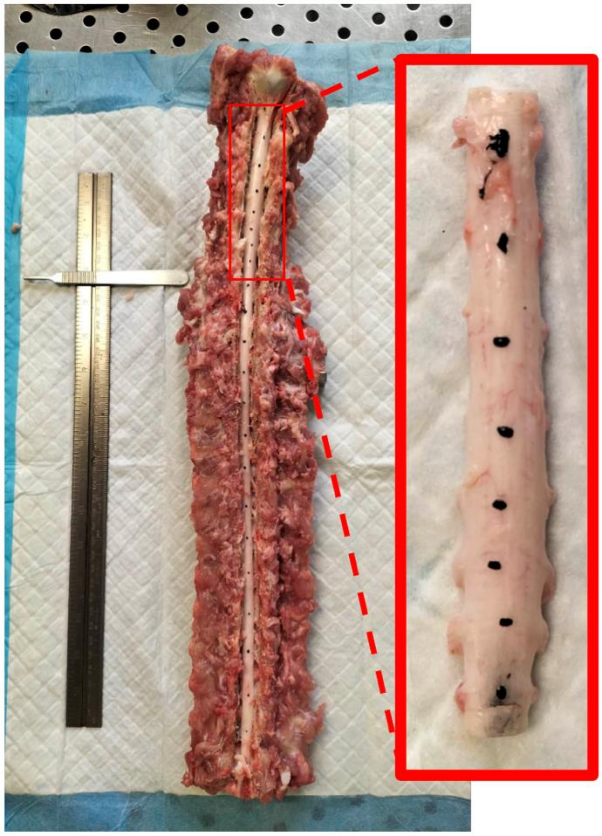

Figure 86 - Extraction du segment cervical médullaire porcin

3.2.2.2. Essais expérimentaux initiaux pour la calibration

Cette section détaille les différentes étapes méthodologiques employées pour réaliser les tests d'indentation transverse non confinée et de relaxation sur les trois premiers échantillons de moelle épinière, utilisés pour la calibration du modèle en éléments finis.

3.2.2.3. Dispositif de Test

Les tests ont été réalisés à température ambiante à l'aide d'un dispositif de compression uniaxiale (BOSE ElectroForce 3200, TA Instruments) équipé d'un indenteur en forme de T (MA093 T-shaped fixture, Biomomentum Inc) de 5 mm de diamètre, permettant d'appliquer une contrainte transversale à la moelle épinière. Pendant les tests, la force de réaction axiale des échantillons a été mesurée à l'aide d'un capteur de force d'une capacité de ±22 N (WHC-5-538, TA Instruments). Les données de force et de déplacement, ainsi que le déplacement de l'indenteur, ont été enregistrées en continu à une fréquence d'acquisition de 100 Hz durant les 40 secondes de compression et de 10 Hz pendant les 1000 secondes de relaxation.

Le temps écoulé entre la mort de l'animal, l'extraction de la moelle et la fin des tests de compression-relaxation a été réduit à moins de 6 heures pour minimiser les impacts sur les propriétés mécaniques dus au temps post-mortem. À chaque nouvel essai, le niveau cervical à tester a été choisi de manière aléatoire afin de s'affranchir des effets temporels et de garantir une randomisation des essais. Pour chaque niveau cervical de C1 à C7, le diamètre antéro-postérieur a été mesuré en millimètres afin de déterminer la distance correspondant à une

compression de 40 % du diamètre antéro-postérieur. De même, la vitesse de déplacement de l'indenteur a été calculée pour atteindre cette compression en 40 secondes.

3.2.2.4. Mise en contact (Préparation)

Avant de commencer la procédure de compression, l'échantillon de moelle est positionné au niveau cervical souhaité sur le capteur de force, et la « tare » du capteur de force est réalisé pour qu'il affiche zéro. L'indenteur est placé juste au-dessus de l'échantillon, à environ 0,5 mm. Une fois la procédure lancée, un déplacement vertical de l'indenteur à une vitesse de 0,1 mm/s est effectué jusqu'à ce que le capteur de force détecte une force de 0,05 N, confirmant ainsi le contact (Figure 87) entre l'échantillon et l'indenteur (déplacement zéro).

3.2.2.5. Test de Compression Non Confinée

Après avoir établi le contact initial avec un niveau cervical spécifique, un déplacement à une vitesse constante, calculée pour comprimer de 40 % le diamètre antéro-postérieur en 40 secondes (Figure 87), a été appliqué (Figure 88). Une compression limitée à 40 % ou moins est appliquée pour éviter la saturation du tissu de la moelle épinière, conformément aux recommandations de (Ramo et al. 2018; Sparrey et Keaveny 2011)

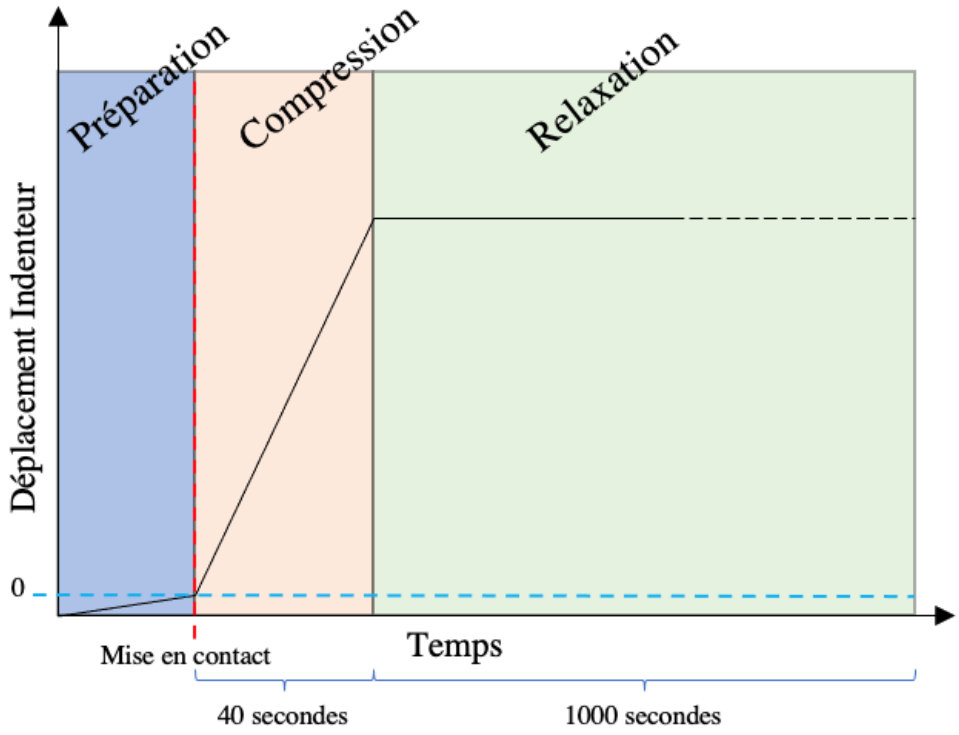

Figure 87 - Déplacement de l'indenteur durant le différent phases des essais expérimentaux

Exemple : Si le diamètre antéro-postérieur du niveau cervical choisi fait 8 mm alors le déplacement de l'indenteur pour avoir 40 % de compression sera de d =3,2mm ($d = 8 \times \frac{40}{100}$), avec une vitesse de v =0,08 mm.s^{-1} ($v = 3{,}2 \div 40$) pour être au pic de compression au bout de 40 secondes.

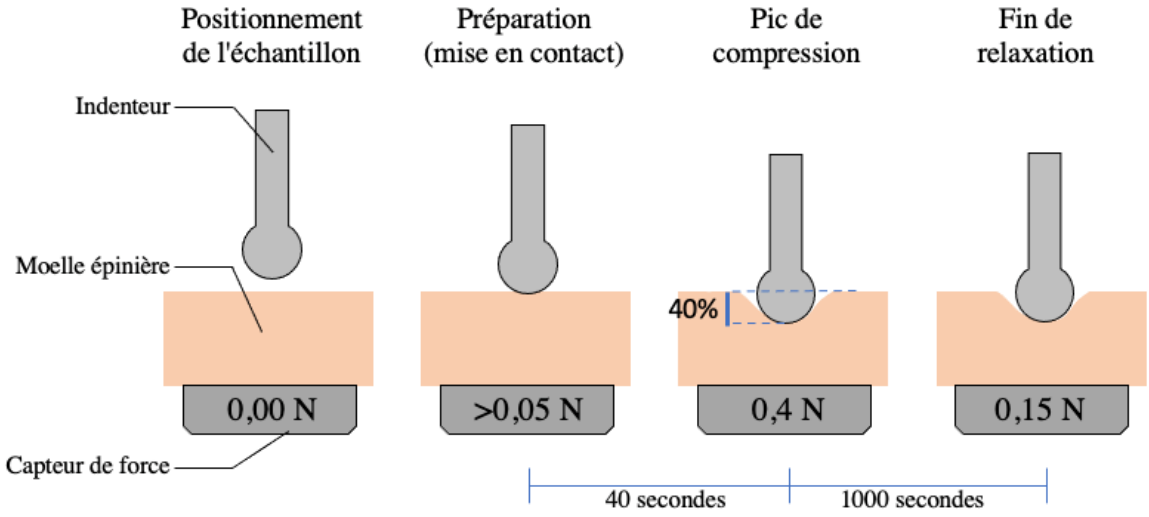

Figure 88 – Étapes des essais expérimentaux de compression-relaxation transverse



Figure 89 – Photo du dispositif expérimental au pic de compression

Lorsque le pic de compression est atteint (Figure 88 et Figure 89), la position de l'indenteur est maintenue constant pendant 1000 secondes pour permettre à l'échantillon de relaxer (Figure 87). Après 1000 secondes, une rampe de retour à une vitesse de 2 $mm.s^{-1}$ a été appliquée pour remettre l'impacteur à sa position initiale. Tout au long des expériences, après avoir positionné les spécimens sur la platine de l'appareil mécanique, du PBS (solution saline tamponnée au

phosphate) a été pulvérisé sur les échantillons entre chaque essai pour éviter leur déshydratation. Entre chaque test d'indentation, il est nécessaire de prévoir environ 3 minutes de préparation. Ainsi, le temps total requis pour réaliser l'expérience sur un spécimen cervical avec 7 niveaux de test est de $T = (1040\ sec + 180\ sec\ ) \times 7 \sim \mathbf{2h25min}$

3.2.3. Méthodes de collecte et d'analyse des données

Ainsi, un total de 21 essais a été réalisé sur 3 cochons, couvrant les 7 niveaux cervicaux. Les courbes de force en fonction du temps issues de ces 21 essais ont été moyennées pour obtenir une courbe unique ($Courbe\ Moyenne_{expérimentale}$). Cette démarche vise à obtenir une courbe moyenne de force en fonction du temps, en tenant compte de la géométrie moyenne de l'ellipse correspondant à la coupe axiale de la moelle épinière pour notre modèle en éléments finis.

3.2.4. Matériau Poroviscoélastique

Décrit plus précisément dans la partie « généralité » un matériau poroélastique décrit un matériau poreux biphasique composé d'une phase solide (constituée de pores) et d'un liquide, où la déformation de la phase solide induit un mouvement de fluide à l'intérieur du matériau poreux. Pour rappel, lorsqu'un milieu poreux est soumis à une charge, cette perturbation modifie la fraction de volume des pores. Lorsque les pores remplis de liquide subissent un changement de pression, le fluide est contraint de se déplacer. Ce fluide peut soit migrer à l'intérieur du milieu poreux, soit être expulsé, selon la résistance au mouvement dans le milieu poreux. En réponse au mouvement du fluide, le matériau subit une déformation élastique.

Les équations décrivant le comportement poroélastique sont déjà définies dans le logiciel ABAQUS. Pour modéliser un matériau poroélastique sur Abaqus, il est essentiel de comprendre les paramètres clés associés à ce type de matériau.

Paramètres de la Partie « Poro » :

Le ratio de vide V_r initial, aussi appelé porosité initiale, représente la fraction du volume total du matériau qui est occupée par des vides ou des pores qui sont rempli de fluide dans notre cas. C'est un paramètre crucial car il influence à la fois la perméabilité et la réponse mécanique du matériau. Une porosité élevée signifie que le matériau contient davantage d'espaces vides par rapport à la phase solide, ce qui peut affecter sa capacité à supporter des charges ainsi que la manière dont le fluide se déplace en son sein. Dans Abaqus, il est nécessaire de spécifier cette porosité initiale pour que le logiciel puisse correctement modéliser les interactions entre les phases solide et fluide.

La perméabilité (K) du matériau est une propriété qui décrit la capacité d'un matériau poreux à permettre le passage d'un fluide à travers ses pores. Plus la perméabilité est élevée, plus le fluide peut se déplacer facilement à l'intérieur du matériau. Ce paramètre dépend de la taille, de la forme et de la connectivité des pores du matériau. Dans Abaqus, la perméabilité peut être définie comme une fonction de la porosité et peut varier selon différentes directions (anisotropie).

La pression de pore P_p correspond à la pression exercée par le fluide contenu dans les pores du matériau. Lorsque le matériau est soumis à une charge, cette pression peut varier, ce qui influence directement la déformation du matériau. Par exemple, une augmentation de la pression de pore peut réduire la résistance effective du matériau, le rendant plus susceptible à la déformation ou à la rupture. Dans Abaqus, il est crucial de définir les valeurs initiales de

pression de pore, car celles-ci évolueront en fonction des conditions de charge et des interactions entre les phases au cours de la simulation.

Paramètres de la Partie « Élastique » :

Le module de Young E , également appelé module d'élasticité, est une mesure de la rigidité d'un matériau. Il décrit la relation linéaire entre la contrainte appliquée sur un matériau et la déformation résultante dans la zone élastique. Un module de Young élevé signifie que le matériau est rigide, c'est-à-dire qu'il se déforme peu sous l'effet d'une contrainte. (Nishida et al. 2012; Kim, Khuyagbaatar, et Kim 2013; Khuyagbaatar et al. 2015; Taso et al. 2015; Okazaki et al. 2018; Lévy, Baucher, et al. 2021)

Le coefficient de Poisson υ est une autre propriété élastique clé qui décrit la manière dont un matériau se déforme latéralement lorsqu'il est soumis à une contrainte longitudinale.

Paramètres de la Partie « Viscoélastique » :
Le comportement viscoélastique d'un matériau décrit sa réponse dépendante du temps lorsqu'il est soumis à une contrainte. Ce comportement signifie que la réponse du matériau évolue au fil du temps sous une charge constante. Pour modéliser cette réponse, il est courant d'utiliser le modèle de Prony, qui exprime la relaxation du matériau à travers une série exponentielle.

Dans le contexte de la modélisation de la relaxation de contraintes, une série de Prony à trois termes a été utilisée pour capturer au mieux le comportement viscoélastique de la moelle épinière.

Abaqus suppose que le matériau viscoélastique est défini par une expansion en série de Prony du module de relaxation sans dimension :

$$G_r(t) = G_0\left[1 - \sum_{i=1}^{3} g_i(1 - e^{-t/\tau_i})\right]$$

Où :

- g_i représente les modules relatifs,
- τ_i est le temps de relaxation du terme i dans la série de Prony,

Cette formulation permet de décrire précisément comment le matériau relaxe dans le temps sous une contrainte constante, en tenant compte des différentes échelles de temps de relaxation.

3.2.5. Détermination des paramètres Matériaux

Le ratio de vide V_r initial de chaque tissu a été dérivé d'images de microangiographie axiale de la moelle épinière humaine de (Armin K. Thron 1988).

L'objectif est de comprendre les redistributions et échanges possibles de fluide sanguin au sein du parenchyme de la moelle épinière sous compression transverse. Dans notre étude, le ratio de vide correspond au ratio d'occupation vasculaire, déterminé par la segmentation manuelle du réseau artério-veineux des images et la création d'une cartographie de l'occupation moyenne du sang dans la moelle épinière.

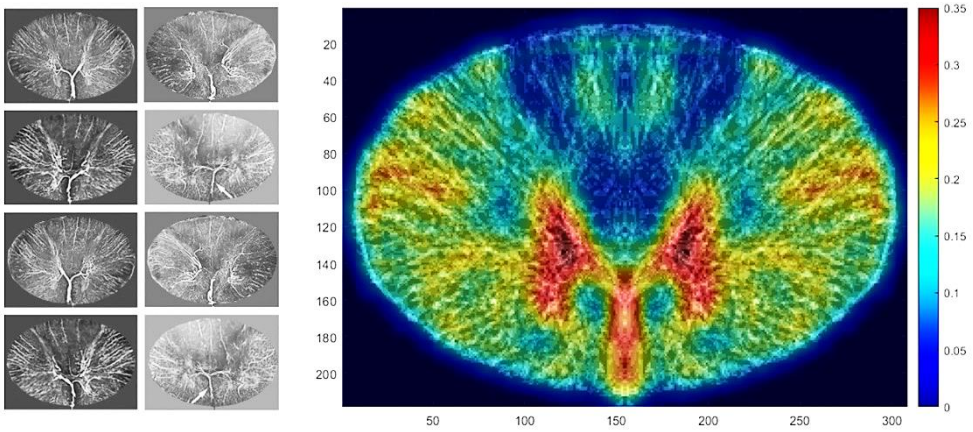

Figure 90 - À gauche : Microangiographies de la moelle épinière recalées dans une ellipse. À droite : Image moyenne du ratio d'occupation vasculaire dérivé de ces images, correspondant au ratio de vide dans notre étude.

Ce processus impliquait l'ajustement des images à un modèle elliptique et la segmentation manuelle de la SG et de la SB pour produire une cartographie d'occupation moyenne de la SG dans la moelle.

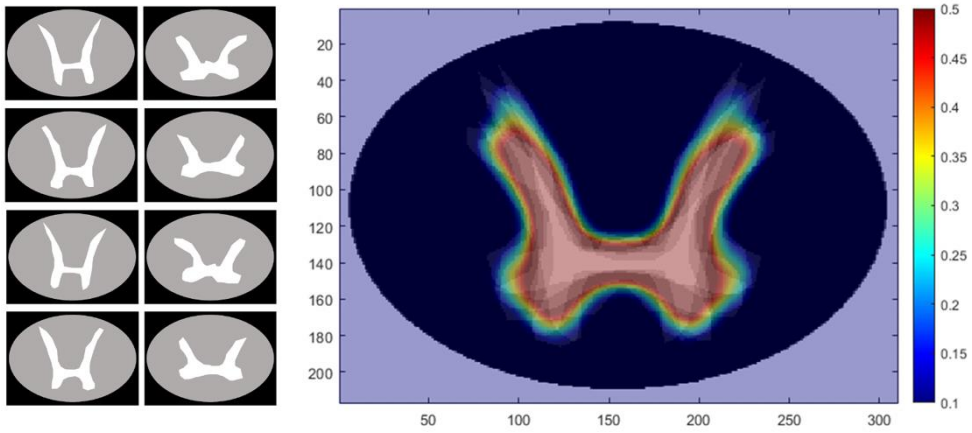

Figure 91 - À gauche : Segmentation de la SG et de la substance blanche issue des images de microangiographie. À droite : Image moyenne de l'occupation de la SG (en rouge) dans la substance blanche (en bleu foncé).

Ainsi, le calcul de chaque V_r a été déterminé par la moyenne des ratios de vide (*Figure 90*) dans chacune des régions d'intérêt, c'est-à-dire la SG et la SB moyennes (*Figure 91*).

Donnant ainsi pour la SG et blanche $V_r^{mg} = 34\%$ et $V_r^{mb} = 15\%$

La perméabilité $K(m.s^{-1})$ pour la SG et la SB ont été tirées de la conductivité hydraulique $k(m^2)$ de la thèse de (J. J. Yu 2019) portant sur les porcs:

- $k_{mb}^{radial} = 3{,}2 \times 10^{-14} m^2$ pour la perméabilité radiale de la SB .
- $k_{mb}^{long} = 1{,}6 \times 10^{-13} m^2$ pour la perméabilité longitudinale de la SB .

- $k_{mg} = 1{,}2 \times 10^{-14} m^2$ pour la perméabilité de la SG.

La perméabilité $K(m.s^{-1})$ utilisée dans ABAQUS/Standard est la "conductivité hydraulique" du milieu poreux et se défini par :

$$K(m.s^{-1}) = \frac{g}{\mu}\, k(m^2)$$

où μ est la viscosité cinématique du liquide ($3{,}4 \times 10^{-8}\ m^2.s^{-1}$ pour le sang, (Nguyen and et al. 2004)), $g = 9{,}81\ m.s^{-2}$ est la magnitude de l'accélération gravitationnelle.

- $K_{mb}^{radial} = 9{,}3 \times 10^{-8} m.s^{-1}$ pour la perméabilité radiale de la SB .
- $K_{mb}^{long} = 6 \times 10^{-7} m.s^{-1}$ pour la perméabilité longitudinale de la SB .
- $K_{mg} = 3{,}5 \times 10^{-8} m.s^{-1}$ pour la perméabilité de la SG.

La relation entre le ratio de vides V_r et la perméabilité K a ensuite été définie à partir de (Arora 2008)

$$K(V_r) = \frac{{V_r}^3}{1 + V_r}$$

Dans ABAQUS, des tableaux d'évolution de la perméabilité en fonction du ratio de vides ont été établis pour la SG, avec des valeurs identiques dans toutes les directions, en supposant des propriétés isotropiques de perméabilité.

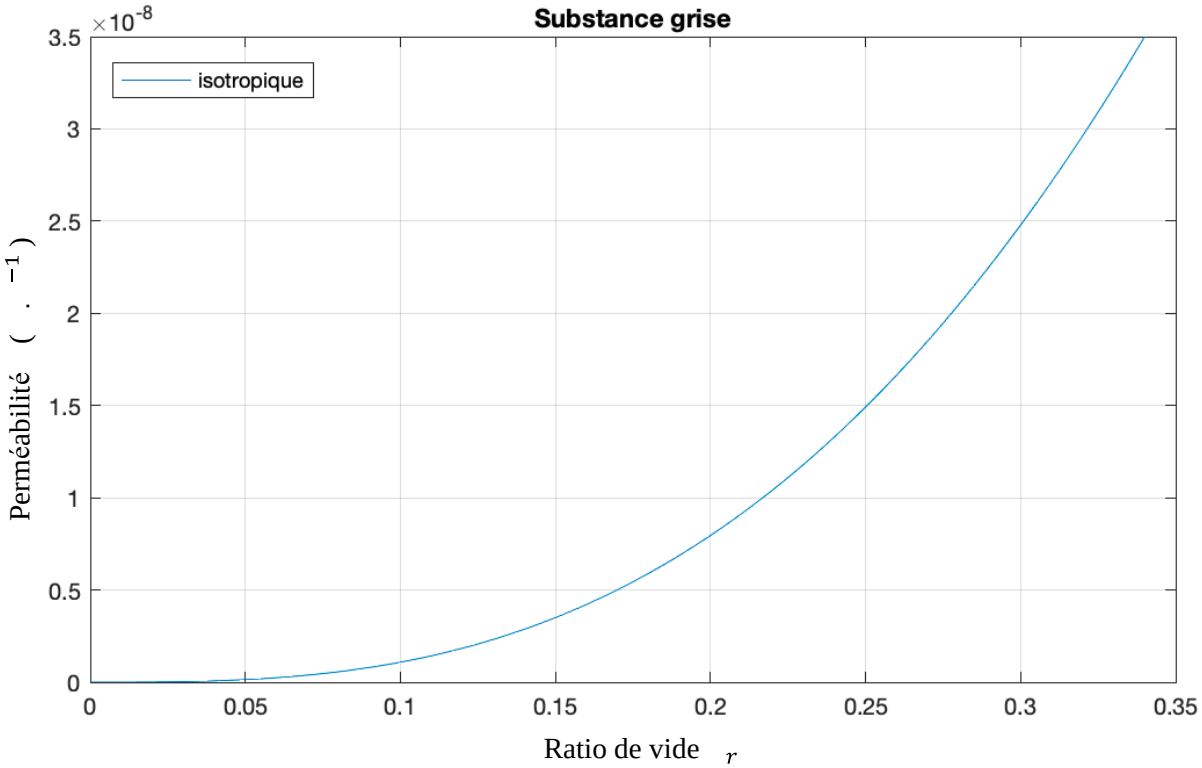

Figure 92 - Évolution de la Perméabilité de la SG en Fonction du Ratio de Vide

Dans la SB, des propriétés différentes selon les directions longitudinale et radiale ont été implémentées, montrant son anisotropie dans la direction longitudinale engendrée par le réseau axonal.

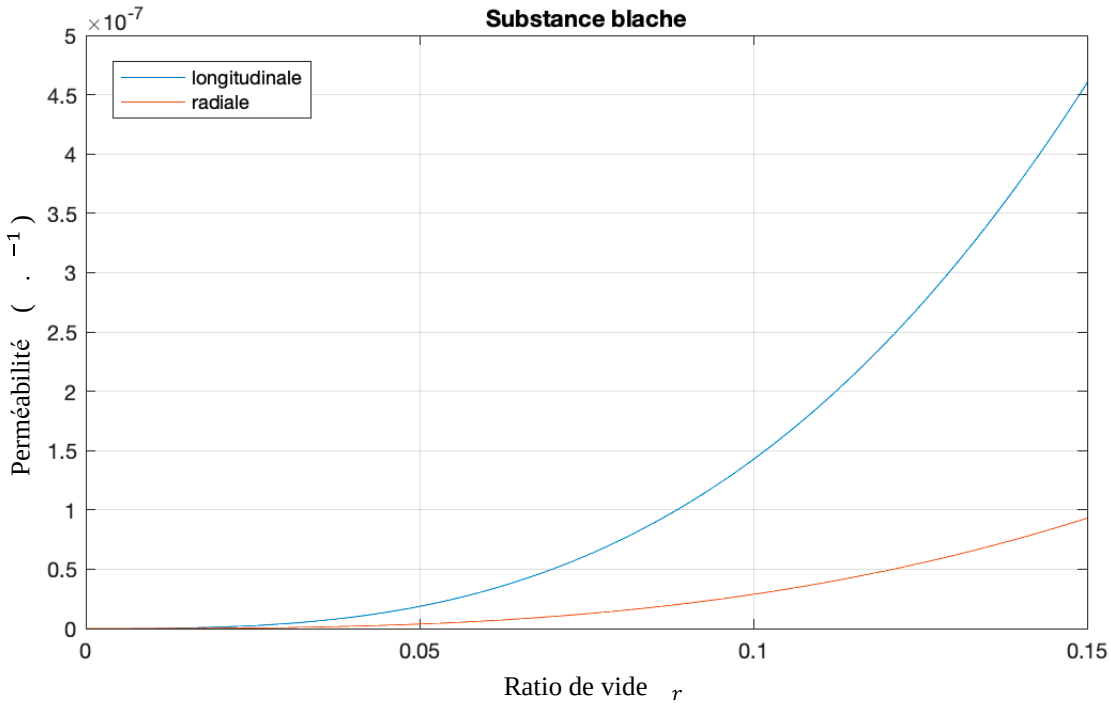

Figure 93 - Évolution de la Perméabilité de la Substance blanche en Fonction du Ratio de Vide

La perméabilité la plus élevée correspond au ratio de vides initial fourni dans le modèle par éléments finis. Une valeur de perméabilité plus élevée indique un flux de liquide plus facile à travers le réseau cellulaire, ce qui entraîne une vitesse de flux plus grande.

L'initialisation **des pressions de pore** P_p sera décrite dans la partie qui suit ***"Conditions aux limites et initiales".***

Pour **le module de Young** E de la SG et de la SB, un coefficient de proportionnalité a été choisi sur la base de la littérature, où $E_{sg} > E_{sb} \approx$ constant (1,4-1,69) pour des vitesses d'indentation comprises entre ($0.0003s^{-1}$ - $5.1s^{-1}$) :

- Ishihara et al. (2003) ≈ 2.0 ($0.005s^{-1}$ - $0.5s^{-1}$)
- Yu et al. (2020) ≈ 1.6 ($0.001s^{-1}$)
- Koser et al. (2015) ≈ 1.8 ($0.08s^{-1}$)

Ainsi nous avons choisi :

$$E_{mg} = \mathbf{1,6} \times E_{mb}$$

Pour ce qui est des valeurs de E_{mg}et E_{mb}, elles seront déterminées dans la section : *Résultat Calibration du modèle 40%*, en se basant sur les courbes expérimentales.

Le coefficient de Poisson $\boldsymbol{\upsilon}$ a été choisi en se basant sur la littérature, où les valeurs varient généralement entre 0,4 (K. Ichihara et al. 2001) et 0,49 (S. Yang et al. 2022). Par conséquent, nous avons opté pour une valeur de 0,45.

En ce qui concerne **les trois termes de la série de Prony** décrivant le comportement viscoélastique de la moelle épinière en relaxation, leurs valeurs seront déterminées grâce à la calibration du modèle, que l'on décrira par la suite, en se basant sur les essais expérimentaux.

2.3 Modélisation en éléments finis

Un modèle par éléments finis (EF) a été établi pour recréer le dispositif expérimental, comprenant le spécimen de tissu porcin de la SG et SB (rayon de 5,5 mm, hauteur de 8,2 mm et longueur de 20 mm), un support rigide postérieur, et un indenteur cylindrique de 5 mm de diamètre. Les dimensions antéro-postérieures et latérales de la moelle épinière porcine ont été adoptées à partir de mesures expérimentales de la section transversale de la moelle.

Étant donné que l'impacteur était relativement petit par rapport aux dimensions du spécimen, un maillage plus fin a été nécessaire pour la moelle épinière afin de prédire avec précision les forces à la frontière entre la moelle épinière et l'indenteur. Des élément hybride munis d'une fonction de contrôle de l'effet "sablier" (hourglass control) à 8 nœuds en brique, à intégration réduite, incluant la pression des pores, ont été utilisé.

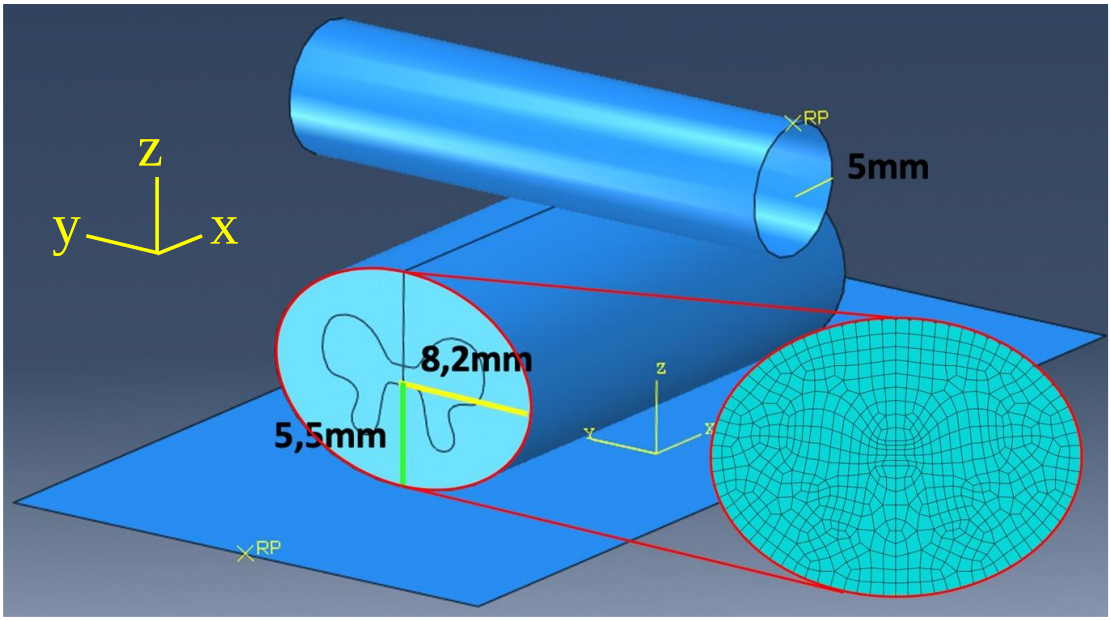

Figure 94 - Modèle en Éléments Finis de la Moelle Épinière : Dimensions et Orientation dans l'Espace XYZ, Distinction de la Substance blanche et Grise, Visualisation du Maillage en Coupe Axiale, et Géométrie du Bâti et de l'Indenteur

Une taille d'éléments de 0,4 mm a été choisie, permettant de définir des sous-parties. Afin de vérifier la convergence du maillage des simulations de compression et de relaxation, six tailles de maillage différentes (1,2 mm, 1,0 mm, 0,8 mm, 0,6 mm, 0,5 mm et 0,4 mm) ont été testées.

	F_{MAX}(40sec)	F_{FIN}(1040sec)	Variation F_{MAX} et F_{FIN} (%)
1,2 mm	0,4100 N	0.0908	-77,85
1 mm	0,4177 N	0.0915	-78,09
0,8 mm	0.4204 N	0.0920	-78,12
0,6 mm	0.4233 N	0.0916	-78,36
0,5 mm	0.4264 N	0.0920	-78,42
0,4 mm	0.4251 N	0.0918	-78,41
Variation max	[0,4 – 0,8] 1,4%	[0,4 – 0,8] 0,4%	[0,4 – 0,8] 0,4%

Tableau 7 –Valeurs de force obtenues à t=40 secondes (1ère colonne) et t=1040 secondes (2ème colonne) pour des tailles de maillage allant de 1,2 mm à 0,4 mm. La dernière ligne du tableau indique les variations maximales des valeurs en pourcentage entre les tailles de maillage de 0,4 mm à 0,8 mm.

La taille finale du maillage a été confirmée lorsque les résultats ont montré une déviation de moins de 2 %. Les maillages allant de 0,8 mm à 0,4 mm ont démontré une convergence, produisant des valeurs de F_{MAX} similaires (moins de 2 % de différence) à 40 % de compression transverse a 40 secondes, ainsi que des taux de relaxation quasiment identiques, visible dans la 3-ème colonnes du
Tableau 7, par rapport a F_{MAX} pic de contrainte à 40 secondes à la contrainte F_{FIN} à 1040 secondes (moins de 1 % de différence).

Afin de procéder à des analyses plus locales, le modèle biomécanique a été régionalisé en 7 sous-volumes en vue axiale : 3 dans la SG et 4 dans la SB, comme illustré sur la Figure 95:

1. SG centrale
2. SG périphérique
3. SG intérieure
4. SB antérieure
5. SB intérieure
6. SB latérale
7. SB postérieure

Le modèle, d'une longueur de 20 mm, a été découpé en quatre tranches de 5 mm afin d'évaluer l'effet distal-proximal de la compression, comme sur la Figure 85.

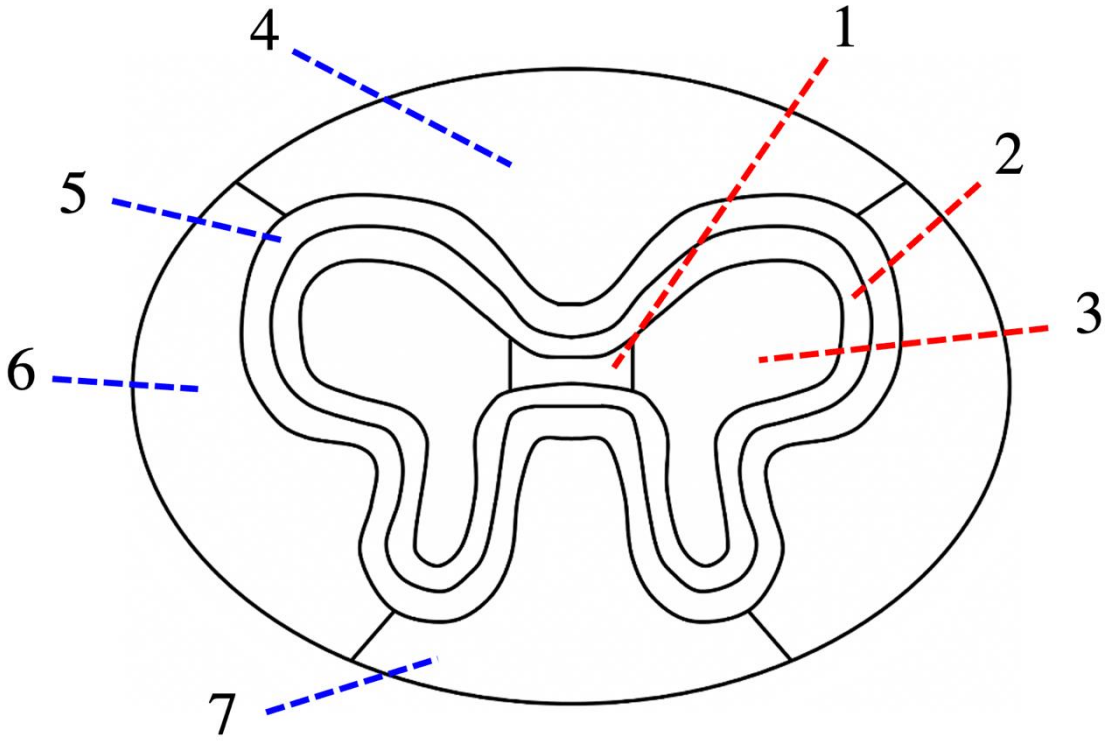

Figure 95 - Régionalisation du modèle en éléments finis de la moelle épinière en sous-régions d'intérêt sur coupe axiale

Les coefficients de friction entre la pie-mère et l'impacteur ont été supposés être de 0,1, suivant les valeurs proposées pour le tissu cérébral et le métal (Rashid, Destrade, et Gilchrist 2012).

Afin de simplifier les calculs dans le modèle, le ligament dentelé, la dure-mère et les gaines des racines nerveuses n'ont pas été inclus. La moelle épinière a été supposée symétrique par rapport au plan sagittal médian, de sorte que seule la moitié de la moelle épinière nécessitait une reconstruction.

Conditions aux limites et initiales

Les conditions aux limites et initiales sont définies comme suit basé sur le système de coordonnes absolue de la Figure 94 :

- **Plan YZ passant par le centre de l'indenteur** : Les nœuds situés sur ce plan sont bloqués en translation selon l'axe X, car il s'agit d'un axe de symétrie.
- **Plan sagittal XZ coupant la moelle longitudinalement** : Ce plan de symétrie empêche toute translation selon l'axe Y.
- **Ratio de vide nul** : Assigné le long de la surface cylindrique de la moelle, empêchant ainsi le fluide de sortir. Cela crée une membrane étanche.
- **Ratios de vide initiaux** : Les ratios de vide initiaux de la SG et de la SB, $V_r^{mg} = 34\%$ et $V_r^{mb} = 15\%$, ont été attribués.
- **Pressions de pore** : Assignées aux éléments, avec une valeur de 0.

3.2.5.1. Calibration Inverse et Optimisation des Paramètres pour un Modèle Poroviscoélastique

La méthode de calibration inverse repose sur l'utilisation d'une courbe idéale, ou courbe objectif, que l'on souhaite atteindre au fil des itérations de la simulation en ajustant nos paramètres. La $Courbe\ Moyenne_{expérimentale}$ obtenue lors des essais sur des cochons décrit partie *« Test de Compression Non Confinée »* a été utilisée comme objectif pour recalibrer les paramètres du modèle par une approche de calibration inverse.

Optimisation des Paramètres biomécaniques

L'approche proposée s'appuie sur l'intégration entre le logiciel de simulation par éléments finis ABAQUS et le logiciel de traitement de données MATLAB. L'objectif est de tester différents couples de paramètres (termes de la série de Prony et module de Young) au cours des simulations effectuées avec ABAQUS, puis de comparer les résultats obtenus avec la courbe expérimentale dans MATLAB. Ce processus d'optimisation itérative permet d'ajuster les paramètres afin d'aligner les courbes de simulation numérique avec celle issue des essais expérimentaux. Dans le détail, sous MATLAB nous avons comparé les courbes de simulation de Abaqus avec notre $Courbe\ Moyenne_{expérimentale}$ afin de calculer l'erreur quadratique moyenne, qui constitue notre objectif non linéaire $f(x)$,

$$f(x) = EQM = \frac{\sum_{i=0}^{n} (\hat{y}_i - y_i)^2}{n}$$

Avec $\hat{y}_i$ les valeurs de simulation et y_i les valeurs expérimentales.

Sous MATLAB, la fonction `fmincon` utilise un algorithme d'optimisation itératif pour explorer l'espace des paramètres et trouver un minimum global de la fonction objectif $f(x)$. `fmincon` est conçue pour minimiser une fonction objectif en tenant compte de contraintes non linéaires et/ou linéaires. La fonction termine lorsque l'un des critères d'arrêt est satisfait. Ces critères incluent:

- **Critère de Convergence** : La solution converge lorsque $f(x)$ est suffisamment proche de son minimum, soit par une norme des gradients inférieure à un seuil, soit par des changements minimes entre les itérations.

- **Critère d'Itération Maximum** : L'optimisation s'arrête si le nombre maximum d'itérations spécifié est atteint.
- **Critère d'Évaluations Maximum** : L'algorithme s'arrête si le nombre maximum d'évaluations de la fonction objectif est atteint.

Les couples de paramètres à optimiser ainsi que leurs conditions initiales sont décrits ci-dessous :

Les modules de cisaillement normalisés de la série de Prony (g_i) ont été contraints pour assurer que leur somme soit inférieure à 1. Les estimations initiales, et les bornes d'exploration, étaient fixées comme suit :

- g_1 = 0,67 ∈ [0,66; 0,71]
- g_2 = 0,13 ∈ [0,10; 0,15]
- g_3= 0,999-($g_1 + g_2$)
- τ_1= 10 s ∈ [7; 12]
- τ_2 = 100 s ∈ [90; 130]
- τ_3= 2200 s ∈ [2100; 2400]

Les valeurs du module de Young étaient calculées proportionnellement à celles de la simulation précédente. Par exemple, si l'objectif au pic de compression à 40 secondes est de $\boldsymbol{a}$ newtons (courbe expérimentale) et que la simulation précédente a donné $\boldsymbol{b}$ newtons à 40 secondes au pic de compression pour un module de Young dans le modèle de $\boldsymbol{n}$ Pa, alors pour la prochaine simulation, le module de Young est ajusté à $\frac{\boldsymbol{a}}{\boldsymbol{b}}\boldsymbol{n}$ Pa. Tout en gardant la relation:

- $E_{mg} = \mathbf{1,6} \times E_{mb}$

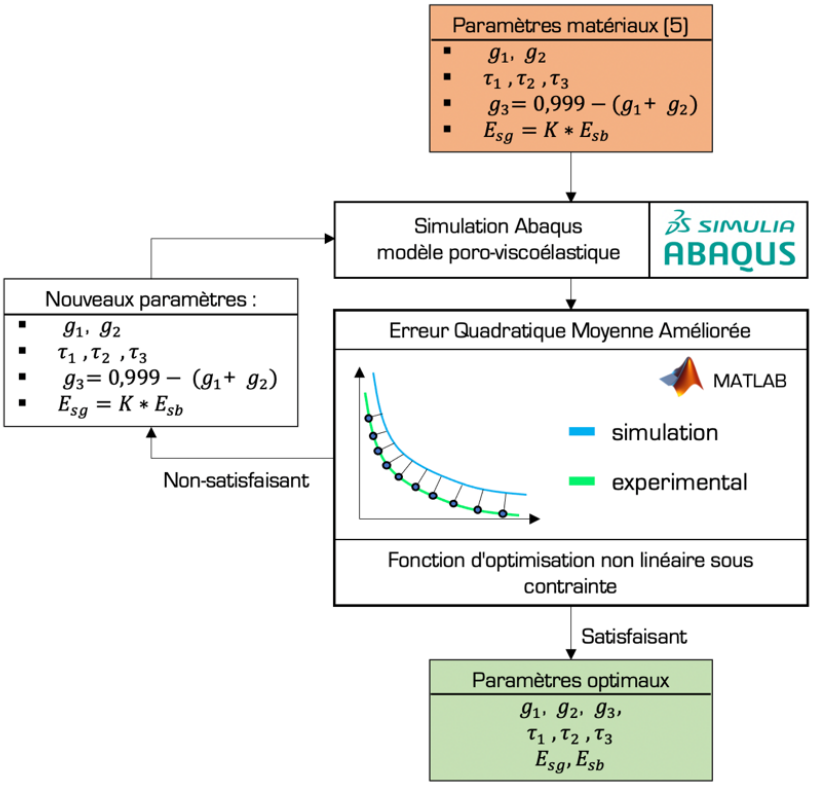

Figure 96 - Calibration inverse des paramètres biomécaniques viscoélastiques à l'aide d'une méthode de minimisation itérative pour réduire l'écart entre la courbe de simulation et la courbe expérimentale.

Les options d'optimisation étaient configurées pour utiliser la méthode de différences finies centrales afin d'approximer les gradients avec précision. Un seuil de 0.01 a été fixé pour garantir des changements minimaux dans les variables, facilitant ainsi la convergence. L'algorithme était limité à 800 itérations et 5000 évaluations de fonction pour équilibrer précision et coût computationnel.

3.3. Essais expérimentaux supplémentaires pour validation du modèle

Pour valider le modèle, nous avons réalisé 21 essais de compression, comprenant 11 essais à 20 % et 10 essais à 30 %, suivis de périodes de relaxation. Ces essais ont été effectués sur 3 cochons en suivant exactement le même protocole décrit dans les sections « *Mise en contact (Préparation)* » et « *Test de Compression Non Confinée* » à l'exception du taux de compression. Les essais ont été effectués de manière aléatoire en termes de pourcentage de compression et de niveaux cervicaux pour minimiser les effets post-mortem susceptibles d'altérer les propriétés mécaniques des tissus et les influences géométriques.

3.3.1. Métriques de validation

Pour évaluer la concordance entre les simulations et les données expérimentales dans les trois scénarios de compression (20 %, 30 % et 40 %) suivis de relaxation, nous avons utilisé la métrique de « Corrélation et Analyse » (CORA). Cette métrique repose sur trois critères spécifiques : la note de « corridor » (couloir), la note de « shape » (forme) et la note de « size » (taille). Chaque point de données a été évalué avec la note de « corridor », qui était fixée à 1 si le résultat de la simulation se situait dans l'écart type (σ) et à 0 s'il dépassait deux écarts types. Pour les résultats se situant entre un et deux écarts types, une relation linéaire a été établie entre 0 (pour les écarts au-delà de deux écarts types) et 1 (équivalent à un écart type). La valeur globale de la note de corridor a été déterminée en faisant la moyenne des notes de corridor pour tous les points de données.

$$Corridor\ rating = \frac{\sum_{i=1}^{n} C_i}{n}\ , C_i = \begin{cases} 0\ if\ C_i > 2 \times \sigma(x_i) \\ 1\ if\ C_i < \sigma(x_i) \\ ]0;1[\ if\ \sigma(x_i) < C_i < 2 \times \sigma(x_i) \end{cases}$$

La note de taille et la note de forme ont été évaluées selon la méthodologie décrite dans (J. B. Barker, Cronin, et Nightingale 2017). La note de taille (Eq. (1)) est calculée comme le rapport entre la surface sous la courbe de simulation y(t) et la courbe expérimentale x(t), avec la plus grande valeur comme dénominateur :

$$Size\ rating = \frac{\sum_{i=1}^{n} y^2(t_{min} + i * \Delta t)}{\sum_{i=1}^{n} x^2(t_{min} + (m+i) * \Delta t)}$$

La note de forme (Eq. (2)) compare la pente et la variation de la pente de la courbe simulée y(t) à celles de la courbe expérimentale x(t). Le décalage de phase m, représentant le décalage de

l'intersection sur l'axe des x, n'a pas été activé pour la mesure de la note de forme. Par conséquent, m a été fixé à 0.

$$Shape\ rating = \frac{\sum_{i=1}^{n-1} x(t_{min+}(m+i) * \Delta t) * y(t_{min} + i * \Delta t)}{\sqrt{\sum_{i=1}^{n-1} x^2(t_{min} + (m+i) * \Delta t) * \sum_{i=1}^{n-1} y^2(t_{min} + i * \Delta t)}}$$

La moyenne de ces trois critères a été calculée pour la calibration inverse à un taux de compression de 40 %, ainsi que pour les simulations de validation à des taux de compression de 20 % et 30 %. L'interprétation suggérée des scores est la suivante : excellent (0,86–1), bon (0,65–0,86), moyen (0,44–0,65), marginal (0,26–0,44), et inacceptable (0–0,26) (Cesari et al. 2001).

3.3.2. Analyse des métriques biomécanique issus du modèle en élément finis

Pour étudier l'évolution des différentes métriques du modèle telles que **la contrainte, la pression de pore, la déformation et le ratio de vide**, et pour identifier les zones les plus impactées lors de différents schémas de compression, des simulations ont été réalisées en faisant varier le taux de compression et le diamètre de l'indenteur. Ces simulations permettent d'évaluer l'impact local et l'effet rostro-caudal de la géométrie de l'indenteur.

Simulations	1	2	3	4	5	6	7	8	9
Compression (%)	10	10	10	20	20	20	30	30	30
Diamètre indenteur (mm)	5	10	15	5	10	15	5	10	15

Tableau 8 – Variation des Paramètres pour les Simulations en Éléments Finis

Les schémas de compression appliqués au modèle de la moelle épinière sont résumés dans le Tableau 8. Pour rappel, la compression durait 40 secondes et la phase de relaxation 1000 secondes (pendant laquelle la compression est maintenue). L'ensemble des valeurs de ces métriques biomécaniques pour chaque élément fini a été moyenné par volume d'intérêt, comme décrit dans la section « Modélisation en éléments finis », afin de simplifier l'analyse (Figure 95 et Figure 85).

Les valeurs absolues **des contraintes, des déformations et des pressions de pore** seront présentées dans la section des résultats. En revanche, pour **le ratio de vide**, nous présenterons la variation par rapport à la valeur initiale en pourcentage : les valeurs seront négatives en cas de diminution et positives en cas d'augmentation.

3.3.3. Résultats expérimentaux 40%

L'ensemble des valeurs de force au pic de compression à 40 secondes, de force à 1040 secondes et d'atténuation par niveau cervical, de C1 à C7, est résumé dans le Tableau 9. Bien que les tests statistiques ne soient pas possibles en raison du faible nombre d'échantillons, nous observons que le pic de force est plus faible dans les niveaux cervicaux les plus fins.

	C1	C2	C3	C4	C5	C6	C7
F_{MAX}(40sec)	0,50± 0,17	0,36±0,17	0,33±0,08	0,33±0,14	0,55±0,05	0,62±0,04	0,45±0,09
F_{FIN}(1040sec)	0,09±0,05	0,08±0,01	0,07±0,01	0,08±0,01	0,11±0,02	0,13±0,02	0,10±0,02
$Variation_{F_{FIN}}^{F_{MAX}}$(%)	81,9±3,6	75,7±7,3	77,1±5,6	74,0±6,2	78,8±3,2	78,6±2,7	78,2±0,8
Diamètre G-D	10,6±0,1	9,6±0,8	10,0±0,9	11,3±1,4	12±1,4	12,2±0,6	11,5±0,2
Diamètre A-P	8,5±0,2	8,1±0,4	7,7±0,4	7,9±0,2	8,1±0,3	8,5±0,4	8,4±0,5

Tableau 9 - Valeurs de force au pic de compression à 40 secondes, de force à 1040 secondes, de relaxation de force et de géométrie par niveau cervical (C1 à C7)

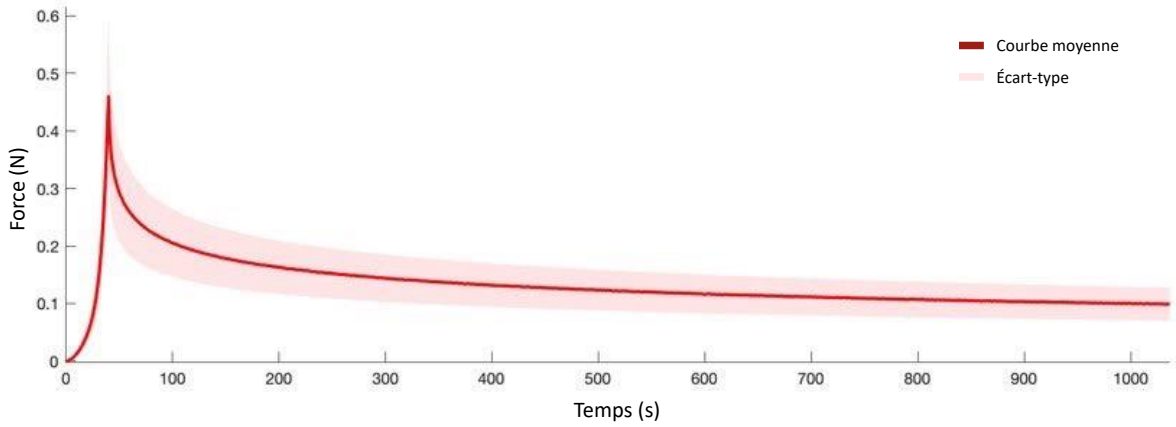

Figure 97 - Courbe moyenne de compression à 40 % sur 40 secondes, suivie d'une phase de relaxation de 1000 secondes, obtenue sur trois cochons.

Pour rappel, pour calibrer notre modèle en éléments finis, nous nous sommes intéressés à la courbe moyenne expérimentale sans distinction des niveaux cervicaux, comme le montre la Figure 97. Un pic de force de 0.46 N ± 0.14 N a été observé pour les essais à 40 % de compression, avec une force finale de 0.10 N ± 0.03 N à 1040 secondes et une atténuation de 77.9 % ± 4.3 %.

3.3.4. Résultat Calibration du modèle 40%

La calibration décrite dans la partie "*Calibration Inverse et Optimisation des Paramètres pour un Modèle Poroviscoélastique*" a été réalisée en moins de 180 simulations. La Figure 98 présente les valeurs de la fonction objectif, correspondant à l'erreur quadratique moyenne entre la courbe expérimentale et la courbe issue des simulations Abaqus. On remarque qu'à partir de 40 simulations, la fonction d'optimisation propose des couples de paramètres réduisant l'erreur, tout en testant occasionnellement des valeurs éloignées du minimum local (valeur autour de 1.5×10^{-3}) pour vérifier la convergence vers un minimum global.

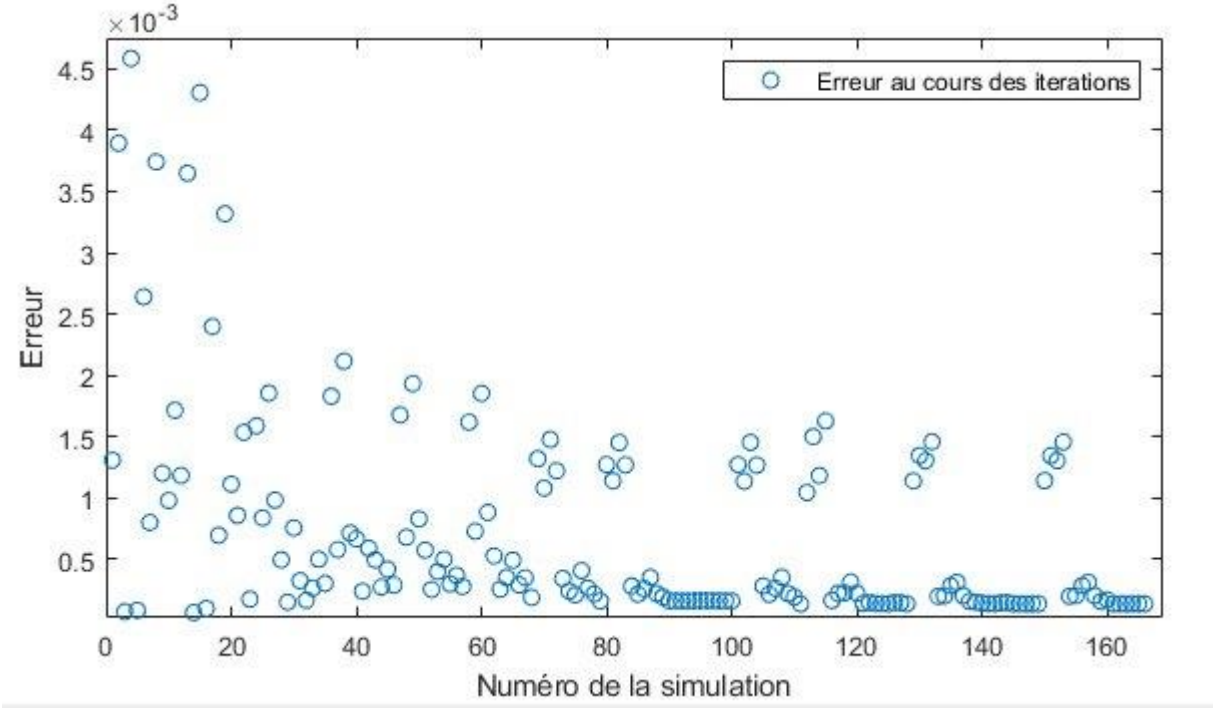

Figure 98 - Évolution de l'erreur de la fonction objectif au cours des simulations

La Figure 99 montre quelques courbes d'erreur (différence absolue entre courbe expérimental et simulée) lors de la diminution de la fonction objectif. On observe que les erreurs entre 100 et 1040 secondes sont rapidement minimisées, avec des valeurs inférieures à 5×10^{-4} N. Bien que relativement petites, les erreurs les plus importantes se situent entre 0 et 80 secondes, en raison des choix de modélisation (Plus de détail en discussion).

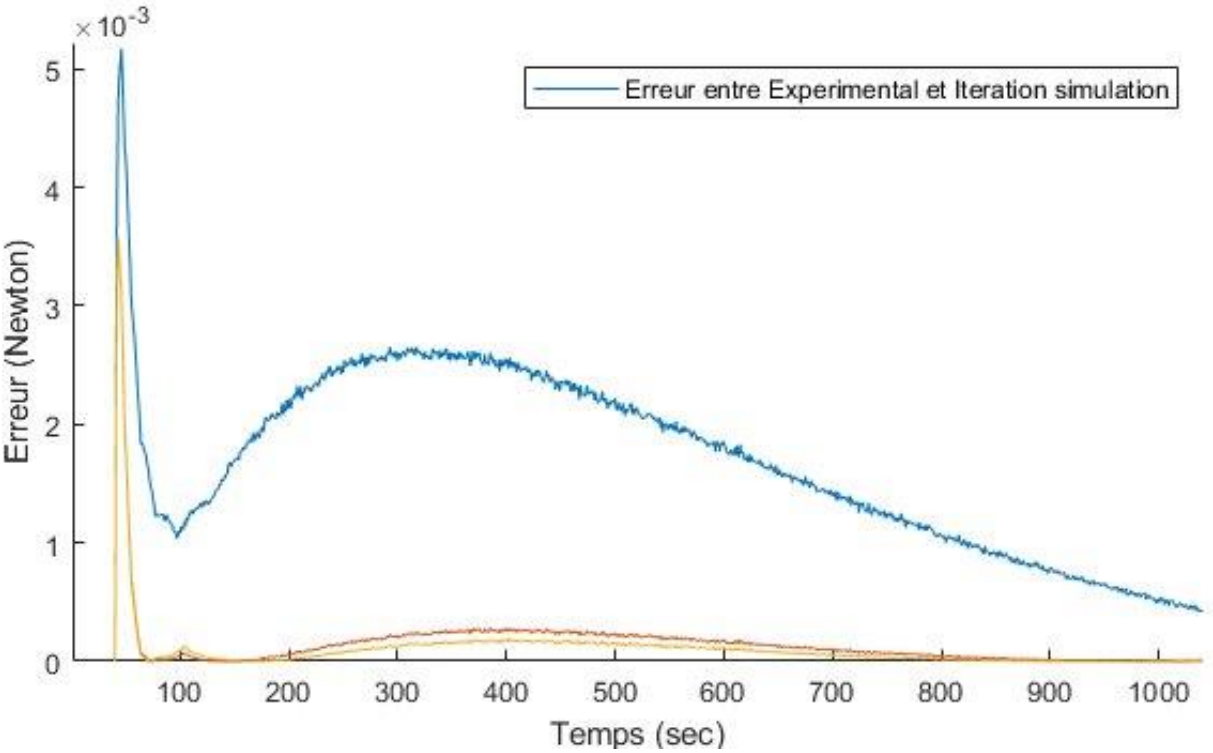

Figure 99 - Évolution de l'erreur de la fonction objectif au cours des simulations

La Figure 100 montre le résultat final de la calibration. On observe que la courbe simulée correspond parfaitement au pic de compression à 40 secondes et à la force à T=1040 secondes. De même, la forme de la décroissance exponentielle est presque totalement superposée à la courbe expérimentale. La valeur pour le critère de validation CORA sera décrite dans la section suivante.

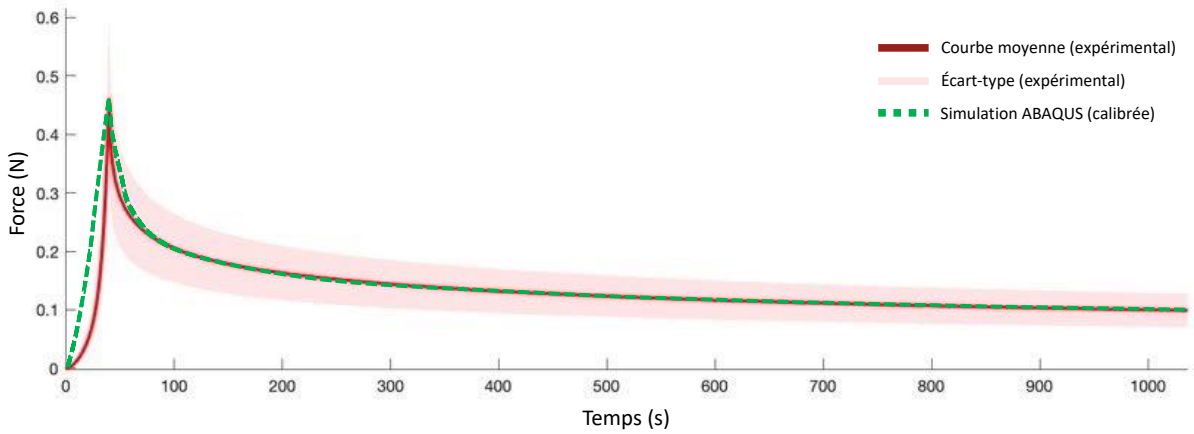

Figure 100 - Comparaison entre la courbe expérimentale (rouge) avec écart-type (rouge pâle) et la courbe issue de l'essai en éléments finis avec Abaqus

Ainsi, de notre calibration sous Abaqus, nous obtenons le Tableau 10 avec les paramètres décrits dans la section "Matériau Poroviscoélastique".

	Phase solide								Phase liquide		
	Module d'Young's (MPa)	Coefficient de Poisson	g_1	τ_1(s)	g_2	τ_2(s)	g_3	τ_3(s)	K (m^2)	v_r	K (v_r)
SB	3.52e-5	0.45	0.693	10,87	0.134	103.13	0.172	2234.03	9.3e-8 4.6e-7	0.15	
SG	5.63e-5	0.45	0.693	10.87	0.134	103.13	0.172	2234.03	3.5e-8	0.34	

Tableau 10 - Paramètres du modèle poroviscoélastique dérivés de la calibration inverse à partir de la courbe expérimentale

3.3.5. Résultats expérimentaux 20% et 30%

Les résultats expérimentaux aux essais de compression-relaxation de 20% et 30% décrit dans la partie correspondante : « Essais expérimentaux supplémentaires pour validation du modèle » sont visible sur la Figure 101:

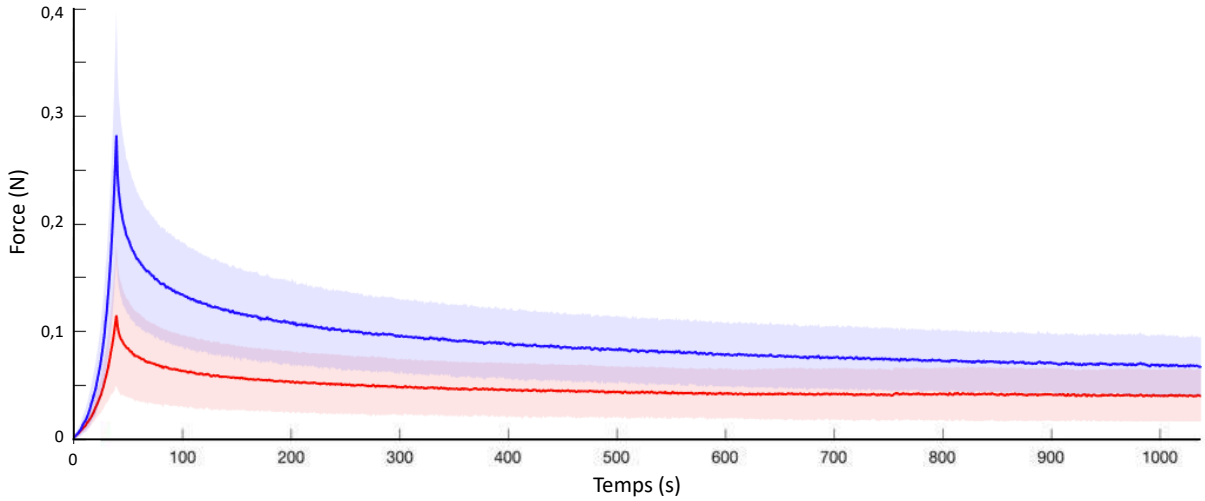

Figure 101 - Comparaison des courbes moyennes expérimentales, avec écart-type en transparence, issues des essais de compression-relaxation à 20 % (rouge) et 30 % (bleu).

On observe pour une compression de 20 % :

- $F_{MAX}(40\text{sec})$: 0,12 ± 0,06 N
- $F_{FIN}(1040\text{sec})$: 0,04 ± 0,02 N
- $Variation_{F_{FIN}}^{F_{MAX}}(\%)$: 66,1 % ± 6,9 %

Pour les essais à 30 % de compression :

- $F_{MAX}(40\text{sec})$: 0,28 ± 0,11 N
- $F_{FIN}(1040\text{sec})$: 0,07 ± 0,03 N
- $Variation_{F_{FIN}}^{F_{MAX}}(\%)$: 75,3 % ± 8,0 %

Lorsque le taux de compression passe de 20 % à 30 % (+50 %), le pic de force augmente de 0,12 N à 0,28 N, soit une hausse de 133 %. Une augmentation du taux de compression de 20 % à 40 % (+100 %) se traduit par une élévation du pic de force de 0,12 N à 0,46 N, soit une augmentation de 283 %. De même, le passage de 30 % à 40 % de compression (+33 %) entraîne une augmentation du pic de force de 0,28 N à 0,46 N, correspondant à une hausse de 64 %. Ces résultats montrent qu'une variation du taux de compression entraîne une augmentation non linéaire du pic de force mesurée. Cette variation non linéaire est due à l'augmentation de la surface de contact à mesure que la compression progresse. En effet, la compression déforme la moelle épinière, entraînant d'une part une augmentation du contact entre l'indenteur et la moelle, et d'autre part, une augmentation du contact entre la moelle et le bâti (capteur de force).

Notamment, la force mesurée à long terme $F_{FIN}(1040\text{sec})$ après la période de relaxation varie en fonction du taux de compression, les taux de compression plus élevés affichant des forces d'équilibre plus importantes à la fin de la période de relaxation.

On observe également que la moelle épinière relaxe davantage entre le pic de compression ($F_{MAX}(40\text{sec})$) et la fin de période de relaxation ($F_{FIN}(1040\text{sec})$) lors des essais de compression transverse lorsque la compression maximale est plus importante :

- $Variation_{F_{FIN}}^{F_{MAX}}(\%)$ **: 77,9%±4,3%** pour une compression de 40 %
- $Variation_{F_{FIN}}^{F_{MAX}}(\%)$ **: 75,3%±8,0%** pour une compression de 30 %
- $Variation_{F_{FIN}}^{F_{MAX}}(\%)$ **: 66,1%±6,9%** pour une compression de 20 %

3.3.6. Validation calibration et essais 20% et 30%

Cette section, dont la méthodologie est décrite dans "Essais expérimentaux supplémentaires pour validation du modèle", évalue le score CORA entre les courbes expérimentales et celles issues des simulations Abaqus reproduisant le même schéma de compression.

Tout d'abord, pour la partie de calibration purement basée sur les essais expérimentaux de compression-relaxation à 40 %, nous avons déjà observé les résultats de la courbe de force en fonction du temps sur la Figure 100 qui comparait courbe expérimentale et courbe simulée. Le score CORA obtenu a atteint 0,986, indiquant un excellent niveau de concordance entre les données simulées et expérimentales.

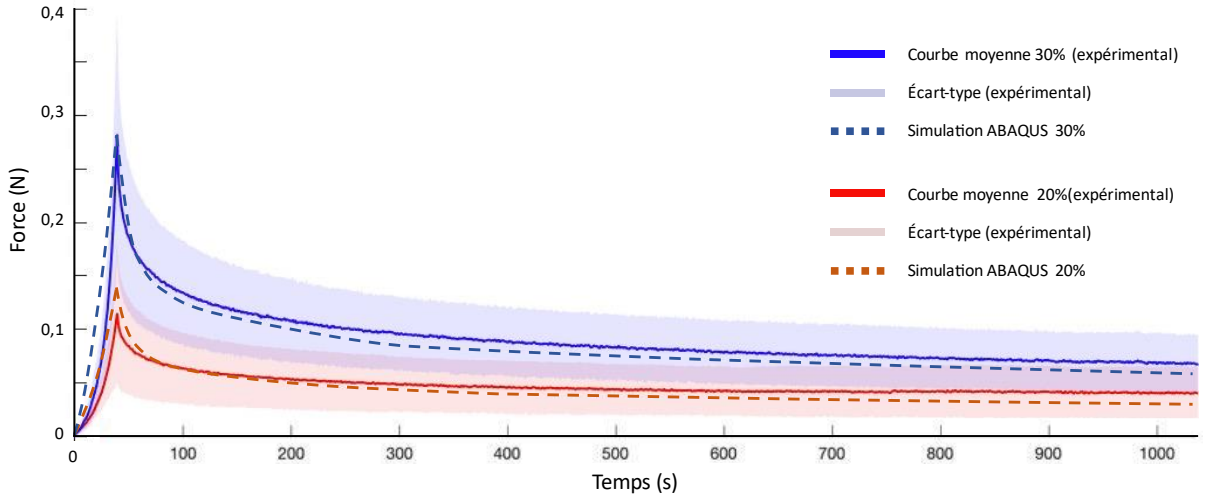

Figure 102 - Comparaison entre les courbes moyennes expérimentales, avec écart-type en transparence, issues des essais de compression-relaxation à 20 % (rouge) et 30 % (bleu), et les courbes obtenues par les simulations du modèle en éléments finis (pointillées).

Ensuite, pour vérifier le comportement de notre modèle calibré à d'autres niveaux de compression, nous avons comparé les courbes moyennes issues des essais expérimentaux de compression-relaxation à 20 % de compression maximale avec les courbes issues de la simulation Abaqus (Figure 102, courbe rouge) utilisant les paramètres du modèle calibré à 40 %. Le score CORA obtenu était de 0,915, signifiant un niveau de concordance robuste entre les simulations et les données expérimentales.

Enfin, une comparaison intermédiaire a été réalisée à 30 % de compression maximale (Figure 102, courbe bleu), donnant un score CORA respectable de 0,926, reflétant une forte concordance.

3.3.7. Exploitation du modèle Poroviscoélastique

Cette section présente une analyse approfondie des valeurs obtenues à partir des simulations du modèle par éléments finis, en se concentrant sur les contraintes, le ratio de vide, la déformation

principale maximale (MPS) et la pression de pore. Ces métriques, décrites dans le chapitre intitulé "Métriques biomécaniques issues du modèle par éléments finis", sont analysées à t = 40 secondes, correspondant au pic de compression, et à t = 1040 secondes, correspondant à la fin de la phase de relaxation.

Les figures *Figure 104* et *Figure 103* présentent les résultats des valeurs moyennes obtenues dans ces régions. Les valeurs du ratio de vide ont été normalisées par rapport aux valeurs initiales pour montrer les variations en pourcentage.

Pour l'analyse qui suit, nous nous concentrerons sur la simulation 9, correspondant à une compression de 40 % avec un impacteur de 15 mm de diamètre, représentant le cas le plus extrême.

Contraintes

Au pic de compression (40 secondes) :

La SG atteint un pic de contrainte de 10 MPa, tandis que la SB atteint 6 MPa. Dans la SB, les régions antérieure et postérieure sont plus affectées, avec des pics de contrainte de 5 MPa et 6 MPa respectivement, comparativement aux régions latérales qui montrent un pic de 3 MPa.

Après relaxation (1040 secondes) :

La SG présente une contrainte résiduelle de 3 MPa, tandis que la SB affiche 1 MPa, reflétant les effets de relaxation viscoélastique du modèle. Dans la SB, les régions antérieure et postérieure restent les plus impactées, avec des pics de contrainte de 1 MPa et 2 MPa respectivement, alors que les régions latérales montrent un pic de 0,5 MPa.

Variation des paramètres géométriques et effets proximaux/distaux de l'impacteur.

On observe que les contraintes dans toutes les sous-régions d'intérêt de la SB et grise augmentent à mesure que le taux de compression et le diamètre de l'impacteur augmentent. Cet effet graduel est illustré sur la *Figure 103*, visible dans chaque première colonne. De plus, on note un gradient décroissant des contraintes à mesure que l'on s'éloigne de l'impacteur, ce qui est visible sur la même figure, notamment dans chacune des dernières lignes. Par exemple, pour la SG intérieure, les contraintes passent de 6 MPa (à 0-5 mm de l'indenteur) à 2 MPa (à 15-20 mm de l'impacteur).

Ratio de vide

Au pic de compression (40 secondes) :

Dans la SG, on observe une diminution du ratio de vide de -1,7 % dans la région centrale (1,Figure 95) et de -1,1 % dans la région intérieure (3, Figure 95). Quant à la SB, une diminution de -1,4 % est observée dans la région latérale (6, Figure 95). Par ailleurs, une augmentation de 4,1 % est constatée dans la région périphérique de la SG, résultant de l'extravasation de fluide depuis les zones centrales. L'augmentation du ratio de vide de 8 % et 10 % dans les régions antérieure et postérieure de la SB peut être expliquée par la déformation de ces zones et la faible extravasation de fluide qui s'y produit.

Après relaxation (1040 secondes) :

Dans la SG, une réaugmentation du ratio de vide est observée dans les zones intérieure et centrale, passant respectivement de -1,7 % à -0,05 % et de -1,7 % à +11 % (*Figure 103*). Ces modifications s'expliquent par les réarrangements fluidiques se produisant lors de la relaxation de la moelle épinière. En ce qui concerne la SB, aucune variation majeure n'est constatée dans la région latérale (6, Figure 95). En revanche, une augmentation du ratio de vide est observée dans les régions antérieure et postérieure, passant respectivement de 8 % à 12 % et de 10 % à 16 %. Cette hausse peut être attribuée à la déformation de ces zones et à la faible extravasation de fluide qui y survient.

Variation des paramètres géométriques et effets proximaux/distaux de l'impacteur.

Au pic de compression, on observe globalement un gradient, qu'il s'agisse d'une augmentation ou d'une diminution du ratio de vide, dans chaque région d'intérêt. Ce gradient est proportionnel au taux de compression et au diamètre de l'indenteur. Par exemple, dans la partie postérieure de la SB, plus la compression et le diamètre de l'indenteur sont importants, plus l'augmentation du ratio de vide est prononcée. En revanche, dans la partie intérieure de la SG, une compression plus élevée et un indenteur de plus grand diamètre entraînent une diminution plus marquée du ratio de vide. De plus, ces variations sont d'autant plus significatives que l'on se rapproche de l'indenteur.

Localement, des phénomènes intéressants sont observés, notamment dans la partie intérieure de la SG après la période de relaxation. À une distance de 0 à 5 mm de l'indenteur, la variation du ratio de vide est de -0,3 %, puis elle passe à -0,5 % entre 5 et 10 mm, avant de revenir à 0 % entre 10 et 20 mm. Ces variations illustrent les effets proximaux-distaux lors de la relaxation, soulignant les réajustements fluidiques au sein de la SG

Les changements dans le ratio de vide, avec des diminutions dans certaines zones et des augmentations dans d'autres, indiquent des déplacements de fluides au sein de la moelle épinière sous compression. Ces variations reflètent une réponse adaptative visant à redistribuer le fluide pour minimiser les contraintes.

Pression de pore

Au pic de compression (40 secondes) :

On observe que la pression de pore (ou pression interstitielle) est négative dans la partie latérale de la SB, atteignant -1×10^{-4} MPa. Cependant, elle augmente considérablement dans les zones antérieure et postérieure de la SB, atteignant respectivement des valeurs de $3{,}1\times10^{-3}$ MPa et $2{,}8\times10^{-3}$ MPa. Dans la SG interne, la pression atteint une valeur de $1{,}1\times10^{-3}$ MPa (*Figure 103*).

Après relaxation (1040 secondes) :

On observe que les motifs relatifs de distribution de la pression restent globalement les mêmes. Cependant, les valeurs de pression sont réduites d'environ un facteur de 5, soit une diminution de 80 %, en proportion avec la relaxation des contraintes. Par exemple, la pression dans la SG interne passe de $1{,}1\times10^{-3}$ MPa à $2{,}1\times10^{-4}$ MPa, et dans la partie latérale de la SB, elle passe de -1×10^{-4} MPa à -4×10^{-5} MPa.

Variation des paramètres géométriques et effets proximaux/distaux de l'impacteur.

On observe que, dans la majorité des régions de la SG et blanche, la norme de la pression de pore (positive ou négative) augmente en fonction du taux de compression et du diamètre de l'indenteur. Toutefois, il y a deux exceptions notables lors du pic de compression à 40 secondes. D'une part, dans la partie centrale de la SG, la pression augmente proportionnellement à un taux de compression élevé associé à un petit diamètre d'indenteur. D'autre part, dans la partie latérale de la SB, les pressions les plus faibles sont atteintes à un taux de compression de 25 %.

Déformations

Au pic de compression (40 secondes) :

Les déformations dans la SB sont les plus importantes dans la partie postérieure, atteignant 21%, et dans la partie antérieure, avec 18%. Elles sont minimales dans les parties latérales, autour de 16%. Dans la SG, la déformation est de 18% dans la région intérieure et atteint 23% dans la région centrale (*Figure 103*).

Après relaxation (1040 secondes) :

Les déformations sont peu affectées par la phase de relaxation, qui consiste en un maintien de la compression de l'indenteur. Cependant, on observe quelques variations, comme dans la région centrale de la SG, où la déformation passe de 23% à 25%, ou dans la partie latérale de la SB, passant de 16% à 18%.

Variation des paramètres géométriques et effets proximaux/distaux de l'impacteur.

Variation des paramètres géométriques et effets proximaux/distaux de l'impacteur : Comme attendu, les déformations augmentent proportionnellement au taux de compression, à la taille de l'indenteur, et sont plus prononcées à proximité de celui-ci.

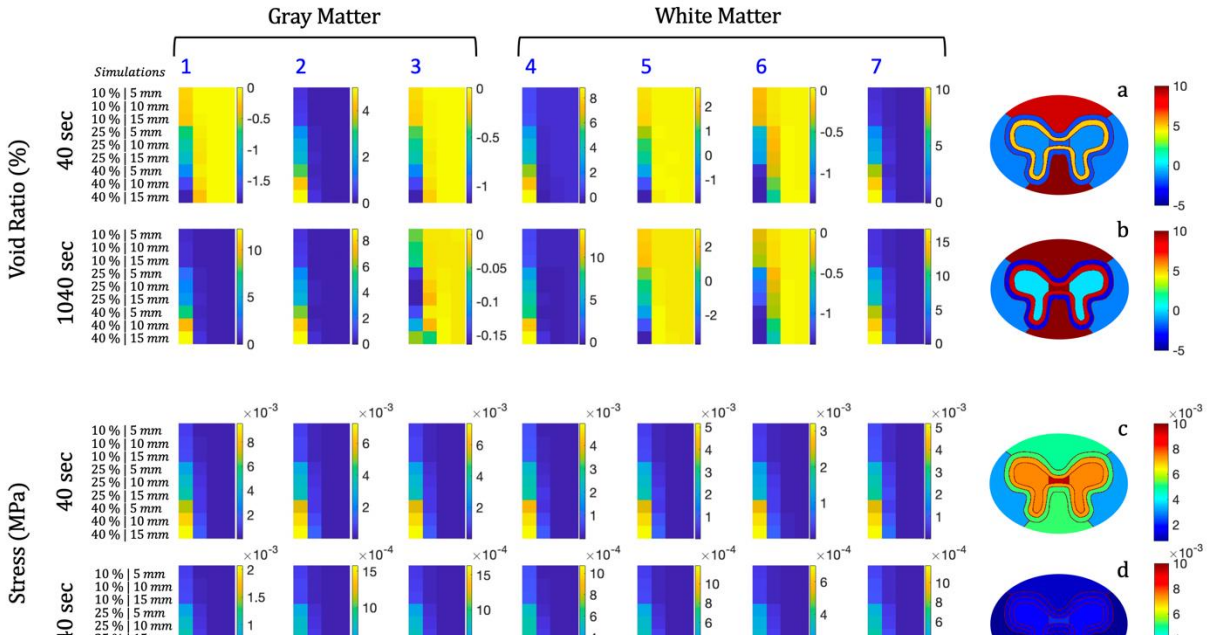

Figure 103 - Valeurs des variations du ratio de vide (%) et des contraintes (MPa) (colormap) dans les différentes régions d'intérêt, en fonction de la distance à l'indenteur et des simulations (variations du diamètre de l'indenteur et de la profondeur d'indentation)

Concernant l'analyse MANOVA, les résultats révèlent que les paramètres du modèle ayant l'impact le plus significatif sur les métriques biomécaniques ($p < 0,005$) sont, dans l'ordre d'importance, la distance à l'indenteur, suivie de l'interaction entre la distance et la profondeur d'indentation, et enfin, la profondeur d'indentation elle-même.

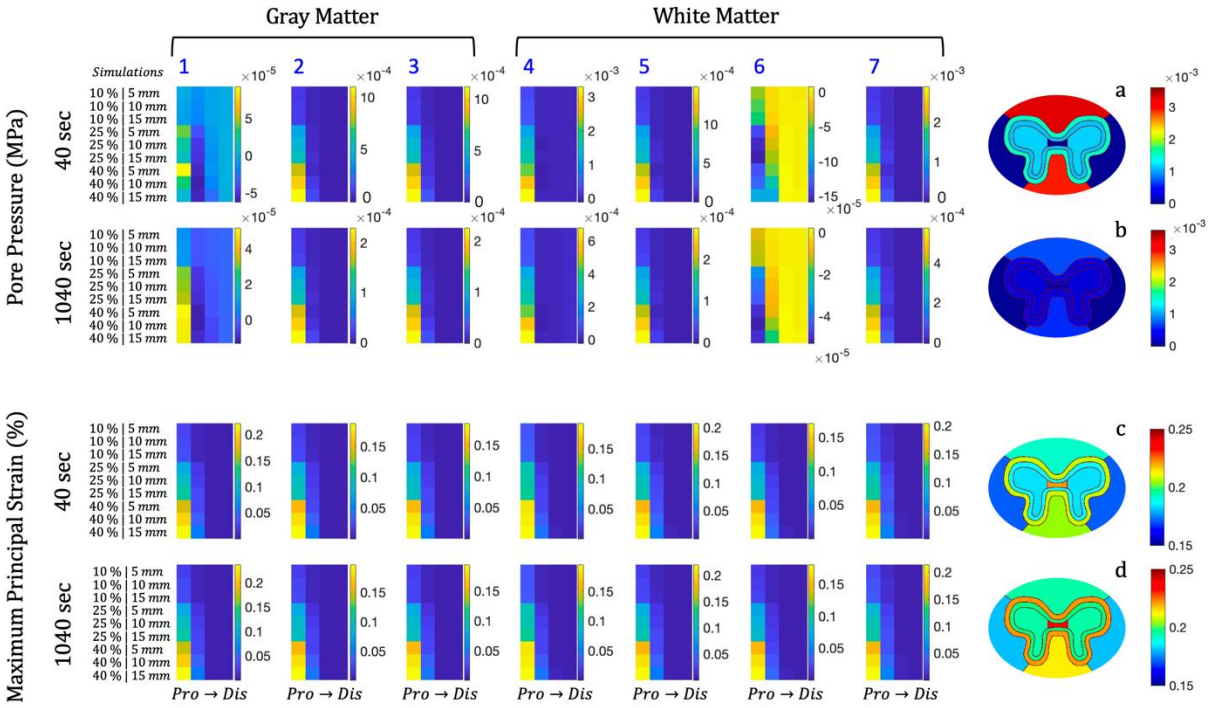

Figure 104 -Valeurs des pressions de pore (MPa) et des déformations (%) (colormap) dans les différentes régions d'intérêt, en fonction de la distance à l'indenteur et des simulations (variations du diamètre de l'indenteur et de la profondeur d'indentation)

3.4. Discussion

À ce jour, un nombre limité de modèles multiphasiques ont été consacrés à l'étude de milieu poreux de la moelle épinière. Dans cette étude, des tests d'indentation transverse non confinée ont été réalisés sur des spécimens de moelle épinière de porc à des déformations de 10, 25 et 40 % du diamètre antéro-postérieur. Les résultats ont montré que le stress maximal du tissu était corrélé au taux de compression et au diamètre de l'impacteur, et que le stress mesuré après 1000 secondes de relaxation représentait environ 70 % du stress maximal.

Un modèle poroviscoélastique a été introduit et calibré avec les résultats expérimentaux. Les résultats de simulations correspondaient étroitement aux forces mesurées expérimentalement (Figure 100), confirmant que le modèle constitutif proposé est capable de caractériser le comportement dépendant du taux de déformation du tissu de la moelle épinière sous compression transverse. Ce travail constitue une étape essentielle dans le développement d'un modèle constitutif biphasique capable de prédire le comportement de la moelle épinière lors de déformations transversales et de comprendre de nouveaux indices liés aux propriétés poroélastiques, tels que le ratio de vide ou la pression de pore.

Le modèle poro-viscoélastique proposé dans cette étude, nous permet d'investiguer la contribution de chaque phase liquide et solide, dans la SG et la SB. La réponse mécanique générale du tissu a été décomposée en pression de fluide dans les pores, stress effectif dans la matrice, ratio de vide et déformation principale maximale.

Les travaux en biomécanique intégrant les propriétés poroélastiques de la moelle épinière sont extrêmement rares. La plupart des études existantes se concentrent sur la syringomyélie (Bertram et Heil 2017; Venton, s. d.; Støverud et al. 2016), où le tissu de la moelle épinière est modélisé soit comme un milieu poroélastique, soit comme un milieu élastique linéaire solide, avec des simulations portant sur la propagation des ondes de pression. Cependant, à notre connaissance, aucune étude de modèle poroélastique n'a exploré les effets d'une compression mécanique externe sur le tissu de la moelle épinière. Dans le domaine cérébral, les modèles se concentrent davantage sur la modélisation de ce tissu poreux en tant que matériau poroélastique ou poro-hyperélastique (Eisenträger et Sobey 2013; Greiner et al. 2021).

Indépendamment du type de compression, les principales contraintes observées se situent la partie antérieure et postérieur de la SB et dans la SG. De plus, la SG est globalement la structure la plus affectée, ce qui est attribuable à sa plus grande rigidité par rapport à la SB. Ce résultat concorde avec des études histopathologiques et clinicopathologiques rapportant une atteinte sévère de la SG centrale, une perte de cellules antérieures et une infarction (lésion ischémique) de la SG chez les patients atteints de DCM (M.G. Fehlings et Skaf 1998; Penning 1978).

(Ogino et al. 1983) ont identifié un schéma de progression des lésions caractérisé par une atrophie entraînant une perte neuronale dans la SG interne, qui peut être expliquée par une augmentation du stress et une diminution du ratio de vide comme observé dans notre modèle. Ce phénomène résulte de la restriction mécanique de la microvascularisation et de la perturbation de l'apport sanguin (K. Uchida et al. 1998; Firooznia et al. 1985), particulièrement à proximité du site de compression (Grabher et al. 2016).

Cette séquence lésionnelle est suivie par la dégénérescence des faisceaux postérieurs et antérieurs de la SB (Ogino et al. 1983), la portion ventrale du cordon étant plus susceptible aux dommages que la portion dorsale (T. Ito et al. 1996). Cette susceptibilité accrue peut être attribuée à une forte pression interstitielle observée dans ces zones, ainsi qu'à l'augmentation du stress dans la SB antérieure, entraînant une augmentation du ratio de vide dans ces régions, en lien avec une proportion accrue de fluide. Étant donné que le milieu reste totalement saturé, toute augmentation du rapport de vide correspond à une augmentation du contenu en fluide dans cette région (Taylor et Miller 2004).

Dans une étude histologique portant sur la myélopathie cervicale (T. Ito et al. 1996), les coupes axiales de moelle épinière présentant des lésions n'ont révélé ni occlusion ni sténose des artères intraspinales ou sous-arachnoïdiennes. L'étendue des lésions n'était associée ni à la région irriguée par une seule artère, ni à la zone frontière où les systèmes artériels centraux et périphériques se chevauchent. Par conséquent, (T. Ito et al. 1996) ont souligné que l'hypoperfusion, induite par une augmentation de la pression intraspinale, joue un rôle crucial dans la formation et la compréhension des lésions dans la myélopathie cervicale dégénérative (MCD).

De plus, une étude menée par (Jarzem et al. 1992) sur la moelle épinière de chiens sous tension mécanique a montré que des pressions interstitielles élevées entraînaient simultanément une diminution du flux sanguin médullaire et des potentiels évoqués somatosensoriels. Ces résultats indiquent que des élévations significatives de la pression interstitielle médullaire se produisent

lorsque la moelle épinière est soumise à une force mécanique externe, et que ces augmentations de pression sont associées à une réponse ischémique.

Une autre observation de notre simulation par éléments finis pourrait apporter un éclairage sur des cas de compression chronique de la moelle épinière, tels que décrits par (Ishizawa et al. 2005)**,** où des lésions apparaissent dans la SB, au bord de la SG. Cette zone frontière est irriguée à la fois par les artères centrales, qui prennent racine dans la SG, et par les artères périphériques, qui émergent du pourtour de la SB. Ces observations sont en accord avec les résultats obtenus concernant le ratio de vide, tant au moment du pic de compression qu'après relaxation, montrant une augmentation en périphérie de la SG. Cette augmentation est en lien avec le déplacement radial du sang, qui se trouve bloqué à l'extrémité des artérioles centrales. En parallèle, dans la SB, une diminution significative du ratio de vide est observée, correspondant à cette « zone frontière ».

Ces résultats ouvrent plusieurs perspectives de recherche futures. L'impact des modifications de la pression de pore sur la perfusion et les atteintes tissulaires mérite une attention particulière. Les recherches à venir pourraient également se concentrer sur le développement de modèles personnalisés afin de comparer les patterns de pression interstitielle ou de ratio de vide, et les contraintes associées aux atteintes tissulaires observables par imagerie. Enfin, l'intégration de données provenant de modèles animaux et d'études cliniques pourrait enrichir notre compréhension et permettre une validation plus robuste des modèles théoriques.

3.5. Conclusion

La modélisation poroviscoélastique développée au cours de cette thèse a permis de réaliser les premières simulations en éléments finis d'un modèle de moelle épinière intégrant des propriétés poroviscoélastiques. Comparée aux modèles précédents, cette approche a introduit de nouvelles métriques essentielles pour l'analyse des mécanismes lésionnels, en particulier en ce qui concerne la localisation et l'évolution des lésions sous l'effet de contraintes mécaniques externes, simulées ici par une indentation transverse.

Les principales observations issues de ce modèle révèlent une augmentation des contraintes dans la SG, accompagnée d'une diminution du ratio de vide. Ce phénomène pourrait expliquer l'apparition de zones d'ischémie. En effet, certains auteurs ont postulé que l'altération du système microvasculaire (H et al., s. d.) ou l'ischémie et l'hypoxie tissulaires sont liées à la formation des lésions dans la myélopathie cervicale spondylotique (T. Ito et al. 1996). De plus, l'élévation de la pression interstitielle dans les régions antérieure et postérieure de la SB suggère l'existence de zones potentiellement vulnérables à une rupture de la barrière hémato-médullaire (T. Ito et al. 1996). Par ailleurs, l'apparition d'une couronne lésionnelle autour de la SG, corrélée à une variation du ratio de vide, semble indiquer des mécanismes lésionnels spécifiques dans la SB (Ishizawa et al. 2005).

Ces résultats corroborent l'idée, partagée par d'autres études (T. Ito et al. 1996), selon laquelle la pression de pore ou la pression interstitielle constitue une métrique cruciale pour la compréhension des lésions de compression chronique, apportant ainsi des informations complémentaires aux analyses classiques des contraintes et déformations. (Jarzem et al. 1992) ont également observé des élévations significatives de la pression interstitielle médullaire lorsque la moelle épinière est soumise à une force mécanique externe, associées à une réponse ischémique.

Les études exhaustives visant à caractériser la moelle épinière humaine ont, jusqu'à présent, utilisé des dispositifs conçus pour la caractérisation des matériaux solides. Bien que quelques études aient tenté de mesurer le comportement poreux de différents tissus cérébraux, une caractérisation complète et systématique de la nature biphasique de la moelle épinière humaine fait encore défaut. De nouveaux dispositifs d'essai doivent être développés, en tenant compte du cadre de modélisation poroviscoélastique, afin de séparer les différentes réponses et d'identifier de manière précise les paramètres correspondants dans le modèle.

En conclusion, nos résultats corroborent les conclusions de (T. Ito et al. 1996) selon lesquelles l'augmentation de la pression au sein de la moelle épinière, due à une compression continue ou intermittente, est la cause initiale de la formation des lésions dans la myélopathie cervicale spondylotique. Des changements séquentiels, tels que l'hypoxie ou l'ischémie résultant de la rupture de la microcirculation et de l'interférence avec la fonction de la barrière hémato-encéphalique, jouent également un rôle important dans la progression des lésions.

Discussion Générale

L'objectif principal de cette thèse était de comprendre les altérations vasculaires induites par la compression mécanique de la moelle épinière dans le cadre de la myélopathie cervicale dégénérative (MCD), ainsi que d'élucider les mécanismes sous-jacents responsables des phénomènes de sous-perfusion conduisant potentiellement à l'ischémie et, par conséquent, à des déficits sensori-moteurs.

En clinique, il existe un besoin crucial pour une technique d'évaluation de la perfusion de la moelle épinière, qui pourrait contribuer à la gestion des cas de compressions légères ainsi qu'au pronostic et au traitement des patients souffrant de compressions plus sévères. Il est bien établi que la compression transverse du parenchyme de la moelle épinière provoque des ischémies. Cette compression entraîne des contraintes mécaniques qui génèrent des variations de métriques propres aux fluides, telles que le liquide céphalo-rachidien (LCR) et le sang, ce qui constitue le cœur de notre étude. Ces métriques, comme la pression interstitielle et le ratio de vide (ou ratio d'occupation vasculaire), pourraient ainsi devenir des outils de prédiction utiles.

La lésion médullaire chronique compressive est en effet un mécanisme pathogénique propre à la myélopathie cervicale dégénérative (MCD). La MCD est généralement associée à une perturbation du réseau vasculaire de la moelle épinière, avec une diminution de la densité des vaisseaux sanguins (Cheng et al. 2015), en particulier dans la microvascularisation, ce qui entraîne une réduction de l'apport sanguin et une ischémie.

Ainsi, ce travail s'est articulé autour de deux axes de recherche. Le premier, en imagerie, visait à développer un protocole d'acquisition IRM et un post-traitement permettant d'évaluer et de quantifier la perfusion dans les niveaux cervicaux comprimés. Le second axe, en biomécanique, avait pour objectif de développer un modèle en éléments finis poro-viscoélastique intégrant la composante fluide (le sang) afin de mieux comprendre son influence lors de la compression de la moelle épinière.

Du côté de l'imagerie, cette nouvelle méthode pourrait, après certaines améliorations, ouvrir la voie à une technique robuste de cartographie de la perfusion. Du côté biomécanique, de nouvelles métriques, telles que la pression de pore et le ratio de vide, n'ayant jusqu'à présent jamais été évaluées dans la moelle épinière lors de compressions transversales, pourraient révéler de nouvelles cartographies quantitatives, permettant d'ajouter des informations aux cartographies plus classiques de contraintes et de déformations. Cela permettrait ainsi de mieux comprendre la relation entre le déficit de perfusion et les contraintes mécaniques.

Une meilleure compréhension de ces processus pourrait représenter une avancée majeure pour les neurochirurgiens, en améliorant non seulement la prise en charge des compressions dégénératives de la moelle épinière, mais aussi le suivi de ces patients.

4.1. Évaluation de l'état de perfusion de la moelle épinière humaine

Comme vu dans la partie « revue de la littérature de la perfusion de la moelle épinière », l'IRM reste, en théorie, l'outil médical le plus approprié et le moins invasif pour évaluer le déficit de perfusion médullaire, mais l'IRM de perfusion est encore peu développée pour la moelle épinière. Les méthodes endogènes ont montré des résultats prometteurs, comme la méthode IVIM chez l'homme (ref Levy et 2 refs Lebret). Les méthodes exogènes utilisant le gadolinium ont également donné des résultats prometteurs. L'imagerie DSC dans la moelle épinière cervicale a montré, à 3T, que la compression conduit à l'ischémie et à l'hypoxie, corrélées avec des déficits neurologiques (ref Ellingson). À 7T, elle a permis l'obtention des premières cartographies de perfusion par sujet lorsque les images étaient exploitables (ref Levy). En effet, des limites ont été identifiées, telles que les fluctuations du champ dynamique B0 causées par la respiration, entraînant des artefacts et une instabilité temporelle du signal de perfusion, ainsi que le dépôt d'énergie dans les tissus (SAR) qui limite actuellement le nombre de coupes pouvant être acquises.

L'imagerie DCE a été largement utilisée pour le cerveau, révélant des altérations dans les paramètres de perfusion tels que le Ktrans (constante de transfert de volume pour le gadolinium entre le plasma sanguin et l'espace extracellulaire extravasculaire (EES) du tissu) ou le Ve (volume de l'EES par unité de volume de tissu, et est donc un nombre sans dimension compris entre 0 et 1) après des lésions cérébrales traumatiques. Chez l'homme, l'acquisition DCE, basée sur une séquence d'écho de gradient en sagittal, a également été rapportée dans la moelle épinière, se concentrant principalement sur l'extravasation du contraste et la perméabilité des tissus, notamment dans le contexte des tumeurs de la moelle épinière. Des études sur des modèles murins de lésions traumatiques de la moelle épinière ont également montré l'intérêt de l'imagerie DCE pour suivre l'évolution des lésions, en concordance avec les scores neurologiques.

Cependant, les obstacles significatifs rencontrés par les groupes de recherche précédents ont souligné l'ampleur du défi que représente la détection de la perfusion de la moelle épinière. Dans cette thèse, l'IRM de perfusion DCE a été évaluée à 3T à l'aide d'une séquence avec un motif de lecture radial. Cette approche s'est révélée prometteuse pour démontrer la faisabilité de la technique, bien que certains défis aient été identifiés, ouvrant ainsi la voie à de futures études.

4.1.1. Réalisations

Ce travail, centré sur l'imagerie dans l'étude des conséquences de la compression chronique de la moelle épinière dans le cadre de la myélopathie cervicale dégénérative, a permis la première démonstration in vivo de la technique DCE couplée à la séquence radiale GRASP. Cette approche a permis d'étudier la dynamique du premier passage de l'agent de contraste dans la moelle épinière. Grâce à un post-traitement sous MATLAB, il a été possible d'extraire des métriques semi-quantitatives de perfusion chez trois sujets sains et cinq sujets pathologiques.

La séquence GRASP, grâce à son échantillonnage radial en « stack of stars », offre la possibilité d'une large couverture anatomique selon l'axe médullaire, avec une haute résolution dans le plan axial (0.77×0.77 mm²), tout en fournissant des images dynamiques avec une résolution temporelle ajustable en fonction de la dynamique de passage de l'agent de contraste dans les tissus. Le code MATLAB développé pour l'extraction des paramètres semi-quantitatifs est conçu pour être rapidement maîtrisé par un utilisateur tiers, après une formation succincte sur les entrées requises, notamment les segmentations de la matière grise et blanche, le temps d'arrivée du bolus pour la moelle épinière (déterminé à partir du signal DCE moyen), ainsi que les points temporels de début et de fin du wash-out.

Chez les volontaires sains et les patients, cette méthode a permis d'extraire des paramètres semi-quantitatifs des volumes d'intérêt (VOI), révélant une perfusion plus élevée dans la matière grise par rapport à la matière blanche. De plus, des tendances à l'hypoperfusion ont été observées au niveau comprimé chez les patients atteints de myélopathie mono-étagée.

Malgré le faible signal de rehaussement de contraste, des informations relatives au volume sanguin (AUC_{60}) et au flux sanguin (Wash-In) dans la matière grise et la matière blanche de la moelle épinière ont pu être obtenues. Un rapport de perfusion matière grise/matière blanche de ~1,5 pour le wash-in et de ~1,2 pour l'AUC_{60} a été mesuré. Aucun gradient de perfusion le long des niveaux cervicaux dans la direction rostro-caudale n'a été observé.

Ce travail constitue une preuve de faisabilité pour l'étude de la perfusion et de sa sensibilité aux variations induites par les compressions chroniques dans le cadre de la myélopathie cervicale dégénérative. À l'avenir, nous espérons pouvoir identifier différents profils de perfusion, notamment des cas d'hyperperfusion (extravasation importante de l'agent de contraste) lors de la rupture de la barrière hémato-médullaire dans certains cas sévères de myelopathie, pouvant être similaires aux observations faites chez la souris après un traumatisme (Bilgen, Abbe, et Narayana 2001) et (Tatar et al. 2009). De plus, nous comptons améliorer les cartographies de perfusion, qui, bien que prometteuses, restent à ce jour trop bruitées. Cette limitation justifie l'approche actuelle d'analyse par régions d'intérêt plutôt que voxel par voxel dans nos études.

4.1.2. Principaux obstacles

Cette partie résume les principaux obstacles rencontrés dans l'obtention de cartographies de perfusion robustes et dans la comparaison entre patients.

Stabilité et intensité du signal

La faible intensité du signal due à la faible perfusion et à la taille de la moelle épinière rend complexe l'obtention de cartographies de perfusion non bruitées à l'échelle individuelle et par coupe. Plusieurs paramètres peuvent rendre le signal instable, notamment le faible rapport signal sur bruit, l'utilisation d'un facteurs de sous échantillonnage trop important, et les légers mouvements imprévisibles des patients. De plus, l'acquisition radiale peut générer des « artefacts de stries » apparaissant sous forme de signaux en spirale rotative, provoquant des fluctuations sinusoïdales à l'échelle du voxel. Ces fluctuations ont été atténuées grâce à l'amélioration du protocole, en définissant des phases avec des résolutions temporelles adaptées aux phases hémodynamiques de l'arrivée du bolus de gadolinium. Enfin l'épaisseur de chaque coupes (5mm) nécessaire pour obtenir un bon S/B introduit des effets de volume partiel (i.e. Potentiel mélange de plusieurs tissus (SG, SB) au sein d'un même voxel).

Répétabilité de la technique

L'injection de Gd ne pouvant être répétée pour des raisons d'élimination et de toxicité, la répétabilité de la technique n'a donc pas pu être évaluée. Similairement les données avec injection ne peuvent pas être acquises à nouveau en cas de mouvement du patient ou d'artefacts. Cette limitation pose également des défis importants pour la phase de développement de la séquence ou d'optimisation du protocole. Enfin, les données sur des sujets sains sont très rares, ce qui rend difficile la constitution de groupes de contrôle dans les études.

Analyse Semi-quantitative et comparaison inter sujet

Notre analyse semi-quantitative permet l'extraction de paramètres semi-quantitatifs normalisés par le signal issu des niveaux au-dessus et en dessous (supposés non touchés) du niveau comprimé. Or, une comparaison plus objective pourrait être obtenue en normalisant par rapport à une référence externe. Cette solution sera discutée dans la partie suivante.

On rappelle en effet qu'une caractérisation des valeurs de perfusion purement quantitatives dans la moelle épinière pose actuellement des défis en raison de l'utilisation requise de modèles de déconvolution et de l'AIF, l'artère antéro-spinale, qui fait défaut à ce stade. Bien que le signal provenant de l'artère et de la veine antéro-spinale soit discernable dans la plupart des images, il est difficile de distinguer l'origine artérielle de la composante veineuse. Avec une résolution d'image de 0,77 × 0,77 mm^2 et une épaisseur de coupe de 5 mm, le signal observé est essentiellement une moyenne de l'artère-veine antéro-spinale et des tissus environnants. En plus des problèmes déjà mentionnés concernant la fonction d'entrée artérielle (AIF), cela implique que deux AIF seraient nécessaires en fonction du côté du tissu (antérieur ou postérieur) pour obtenir une quantification absolue précise de la perfusion. Ces AIF devraient de plus être identifiables avec précision, idéalement par coupe, pour se rapprocher au maximum du tissu d'intérêt.

Enfin, l'exactitude des paramètres de fit quantitatifs tels que le Ktrans, ve et vp dépend fortement du choix d'un modèle pharmacocinétique approprié, qui pourrait ne pas être adéquat pour les tissus médullaires faiblement vascularisés A contrario, notre étude a utilisé des méthodes semi-quantitatives qui peuvent être appliquées aux tissus faiblement vascularisés (mais offrant un signal en forme de bolus détectable). Ces paramètres semi-quantitatifs ne reposent pas sur des modèles de compartimentation.

Enfin, il est important de garder à l'esprit que notre cohorte actuelle est relativement homogène, comprenant des cas de myélopathie cervicale mono-étagée sans signe majeur de rupture de la barrière hémato-médullaire (BHM). Cependant, il est envisageable qu'une cohorte plus large puisse révéler des cas de rupture de la BHM, produisant des courbes de concentration-temps plus élevées, avec un plateau et une extravasation beaucoup plus lente.

Analyse et Interprétation des Paramètres de Perfusion

Notre post-traitement actuel permet d'obtenir des informations relatives de perfusion par des paramètres semi-quantitatifs. Ces paramètres montrent des différences notables entre la matière grise et la matière blanche. Ces mesures peuvent être analysées, si besoin, coupe par coupe pour identifier les zones de perfusion altérée. De plus, les mesures de perfusion dans les coupes où la moelle est comprimée, comparées aux zones rostrales et caudales, fournissent des informations intéressantes sur la perfusion. Dans notre cas, avec une cohorte relativement homogène, une tendance à l'hypoperfusion a été observée.

La normalisation des niveaux non atteints du signal DCE (Dynamic Contrast-Enhanced) dans notre cohorte de patients atteints de myélopathie cervicale dégénérative mono-étagée permet effectivement d'établir des comparaisons au sein de cette population. Cependant, cette méthode présente des limites importantes, notamment en ce qui concerne la possibilité de comparer objectivement la perfusion entre individus sains et pathologiques. En effet, les mesures actuelles sont relatives à chaque individu, ce qui rend difficile de déterminer si un sujet est plus ou moins perfusé qu'un autre.

Par exemple, dans le cadre d'une nouvelle cohorte comprenant des cas de myélopathie poly-étagée, il est probable que plusieurs niveaux le long de l'axe rostro-caudal soient atteints. Cela poserait un problème majeur : l'absence de niveaux "sains" suffisants pour effectuer une normalisation adéquate. Cette situation rendrait les mesures de perfusion non seulement difficiles à interpréter, mais également non comparables entre individus, limitant ainsi la validité des conclusions cliniques.

Ainsi, bien que la normalisation puisse fonctionner dans des cas simples, elle montre ses limites dès lors que l'on s'intéresse à des pathologies plus complexes. Pour surmonter ces défis, nous discuterons de la possibilité d'avoir une meilleure comparaison en obtenant une conversion du signal en « vrai T1 ».

Post-traitement semi-automatique

Un obstacle non négligeable réside enfin dans la possible variation inter-opérateur, car le post-traitement reste encore semi-automatique. Bien qu'il soit robuste pour l'extraction des paramètres semi-quantitatifs, une erreur commise par un opérateur lors de la segmentation ou la détermination des timings peut compromettre l'ensemble des résultats obtenus. C'est pourquoi il est essentiel de bien former les opérateurs et de leur faire comprendre les enjeux de chaque donnée saisie, afin d'obtenir des résultats aussi précis que possible.

4.1.3. Optimisations à prioriser et perspectives

Les perspectives méthodologiques pour l'amélioration de l'imagerie DCE offrent plusieurs axes d'optimisation ou de développement prometteurs, incluant notamment de revoir l''équilibre entre échantillonnage de l'espace de Fourier et la résolution temporelle, d'évaluer les potentialités offertes par des séquences avancées comme le GRASP-Pro d'améliorer le post-traitement des images et bien sûr de transférer la méthodologie à champs magnétique plus élevé (7T), de manière à investiguer les potentialités de cartographie régionale.

Compromis entre Fourier partiel et résolution temporelle

L'augmentation du facteur de Fourier partiel utilisée présente un avantage certain en termes d'homogénéité du signal, mais cela se fait au prix d'une réduction de la résolution temporelle. Le choix d'un Fourier partiel à 5/8 était initialement motivé par la nécessité d'obtenir une résolution temporelle inférieure à 2 secondes, essentielle pour capturer avec précision la dynamique rapide du passage du gadolinium. Cependant, une analyse a posteriori révèle que dans la moelle épinière, le gadolinium atteint un plateau entre le temps d'arrivée du bolus (BAT) et la phase de plateau (SEM) en environ 15 à 20 secondes. Cela suggère qu'une résolution temporelle de l'ordre de 2 à 3 secondes pourrait être adéquate pour saisir la dynamique du premier passage du contraste sans compromettre significativement la qualité des données et dans la mesure où l'on ne cherche pas à obtenir une AIF (qui serait alors biaisée par ce sous-échantillonnage temporel).

Pour valider ces observations et affiner notre approche, il serait pertinent de mener des essais spécifiques sur des fantômes dynamiques de perfusion, en utilisant des débits permettant de mimer ceux rencontrés dans la moelle et des doses de gadolinium extrêmement faibles. Ces doses devraient être choisies de manière à refléter les concentrations rencontrées dans la moelle épinière, permettant ainsi d'obtenir une augmentation du signal comparable à celle observée in vivo. Ces tests nous permettraient d'évaluer avec précision le compromis entre plusieurs facteurs clés : la qualité des mesures des paramètres semi-quantitatifs, l'homogénéité et la robustesse du signal, la résolution temporelle et le rapport signal sur bruit. De plus, ils offriraient un cadre pour explorer plus en profondeur les solutions proposées dans les paragraphes suivants.

Utilisation de nouvelles séquences GRASP (GRASP-Pro**) :**

Des séquences améliorées de GRASP, telles que GRASP-Pro, ont été développées pour améliorer la qualité des images et bénéficier d'un signal plus stable dans le temps. Feng Li et

al. (2020) ont comparé la reconstruction standard de GRASP à GRASP-Pro et ont observé que GRASP-Pro produit un comportement temporel similaire tout en offrant une netteté d'image améliorée, moins de bruit et d'artefacts, et une meilleure délimitation des tissus de la prostate dans différentes phases de contraste.

Pendant la reconstruction avec GRASP-Pro, le processus se déroule en plusieurs étapes clés. Tout d'abord, une reconstruction préliminaire est effectuée à une résolution plus basse, comme 96x96 pixels, en utilisant la méthode GRASP classique. Cette étape génère des images dynamiques de basse résolution à partir des données échantillonnées. À partir de ces images reconstruites en basse résolution, une base temporelle est estimée à l'aide de la technique d'Analyse en Composantes Principales. Cette base temporelle capture les principales variations temporelles des images, permettant de représenter les changements dans le temps de manière efficace sans avoir besoin de modèles complexes ou de données supplémentaires.

Un réseau de neurones convolutionnel est ensuite utilisé pour analyser automatiquement les images reconstruites. Ce réseau aide à sélectionner les phases de contraste cliniquement pertinentes en générant une courbe d'amélioration du contraste dans les artères. Cela facilite la sélection des images les plus utiles pour le diagnostic clinique. En utilisant la base temporelle estimée et les informations fournies par le réseau de neurones, une nouvelle reconstruction est effectuée avec GRASP-Pro. Cette étape applique une contrainte explicite de sous-espace basée sur la base temporelle pour reconstruire les images en haute résolution, améliorant ainsi la qualité des images et réduisant les artefacts tout en accélérant le processus.

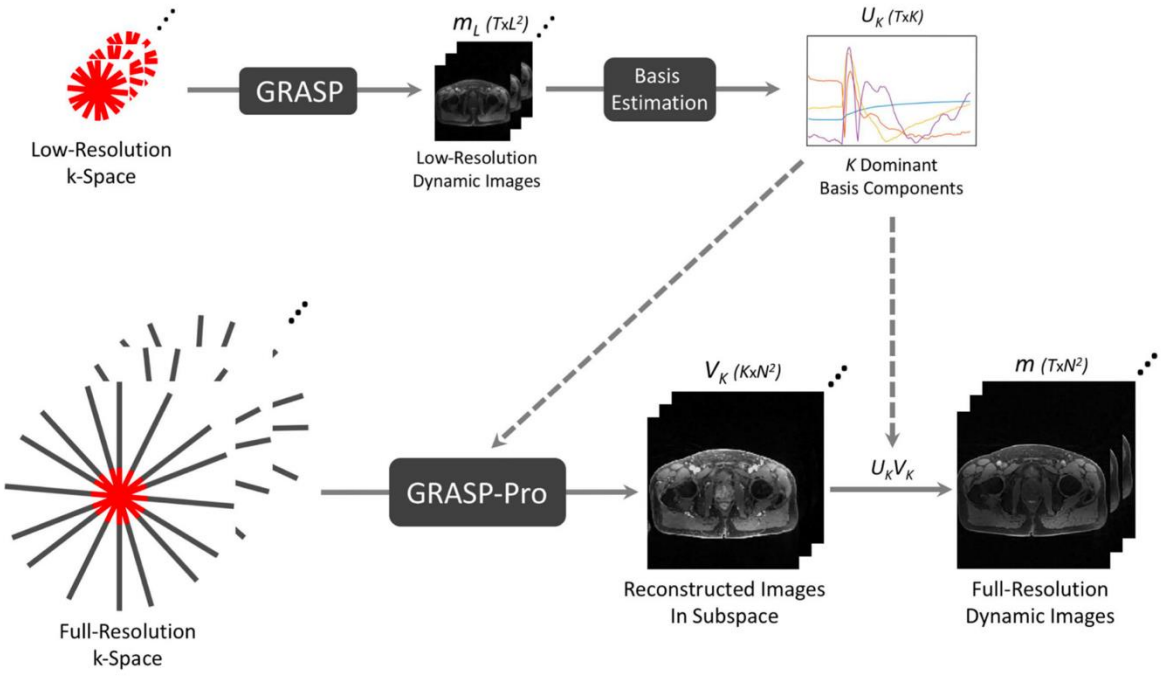

Figure 105 – Schéma de la reconstruction GRASP-Pro

En résumé, GRASP-Pro améliore la qualité des images en combinant une reconstruction initiale en basse résolution pour estimer la base temporelle, l'utilisation d'un réseau de neurones pour optimiser la sélection des phases de contraste, et une reconstruction finale en haute résolution pour obtenir des images plus claires et détaillées.

Passage à un champ magnétique plus élevé (7T)

La séquence GRASP-VIBE est actuellement disponible commercialement uniquement pour les systèmes 3T, ce qui explique le cadre de ce travail de thèse. A ce jour, Siemens ne propose pas de solution GRASP à 7T. Une collaboration locale a été initiée pour obtenir le code de la séquence d'un ancien prototype 3T afin d'explorer un transfert vers 7T. Bien que la séquence semble fonctionner, la reconstruction en ligne n'est pas encore opérationnelle, nécessitant ainsi un effort d'ingénierie supplémentaire pour la rendre fonctionnelle à 7T. Une alternative consiste à utiliser une reconstruction hors ligne, avec une toolbox MATLAB, qui devra être investiguée.

La séquence SE-EPI, utilisée à 7T, a montré des résultats prometteurs pour l'imagerie de perfusion de la moelle épinière (Lévy, Roche, et al. 2021), mais elle présente plusieurs limitations. Les impulsions RF Spin-Echo augmentent considérablement le dépôt d'énergie (SAR), limitant ainsi le nombre de coupes disponibles et l'utilisation d'angles de bascule optimaux. Théoriquement, l'utilisation de la séquence GRASP, associé à des niveaux de SAR plus faibles, permettrait d'acquérir un plus grand nombre de coupes, offrant une meilleure couverture anatomique dans l'axe rostro-caudal de la moelle épinière. De plus, l'acquisition radiale de GRASP est intrinsèquement moins sensible aux artefacts de mouvement et aux fluctuations du champ B0, contrairement à SE-EPI, offrant ainsi une meilleure sensibilité.

C'est pourquoi nous souhaitons explorer la faisabilité de l'implémentation de la séquence GRASP à 7T. Son utilisation pourrait surmonter les limitations actuelles, améliorer la qualité de l'imagerie dynamique et offrir de nouvelles possibilités pour l'exploration de la moelle épinière à ultra-haut champ magnétique.

Le passage à un champ magnétique plus élevé, avec quelques ajustements du protocole, pourrait améliorer le rapport S/B à résolution constante, ou bien la qualité de l'image en offrant une meilleure résolution spatiale.(Stehouwer et al. 2013; Menezes et al. 2016) ont montré que les rapports signal-bruit de prise de contraste (CENRs) étaient plus élevés à 7T (1 × 1 × 2 mm) qu'à 3T (1.1 × 1.1 × 2.4 mm). Ces CENRs ont été déterminés en comparant le rapport de l'intensité du signal des lésions avec l'écart type du signal dans une zone homogène de tissu adjacent. De plus, à 7T, ils ont observé une meilleure caractérisation morphologique des tissus.

Ainsi, l'utilisation de la séquence GRASP VIBE à 7T pourrait permettre d'obtenir un signal de rehaussement de contraste similaire, voire supérieur, à celui observé à 3T, tout en améliorant la visibilité anatomique (Chen et al. 2023). Cela faciliterait la distinction des contours de la moelle épinière, de la matière grise, ainsi que des vaisseaux sanguins périphériques, voire de réinvestiguer la possibilité de déterminer une AIF en vue d'une quantification absolue.

Amélioration du post-traitement des images DCE

Pour améliorer le post-traitement des images IRM-DCE et obtenir des résultats plus localisés, une approche prometteuse serait l'utilisation de courbes gamma pour ajuster le signal provenant des régions d'intérêt définies (gamma fitting) (Figure 106). Cette méthode classique, qui est souvent utilisée pour décrire la cinétique du premier passage du contraste dans les tissus, n'a pas pu être utilisée jusqu'à présent à cause des trop faibles niveaux de signaux.
A terme, la réalisation du « gamma fitting » représenterait non seulement une avancée technique pour améliorer la précision des analyses de perfusion, mais constituerait également un pas important vers l'automatisation du processus de post-traitement. En automatisant l'ajustement des courbes gamma, il serait possible de réduire le biais introduit par l'intervention manuelle et d'assurer une plus grande cohérence dans l'analyse des données. Cela pourrait également permettre d'accélérer le processus de traitement des images, en particulier dans le

contexte d'études incluant un grand nombre de patients, tout en facilitant la comparaison inter-patient grâce à une méthodologie plus standardisée.

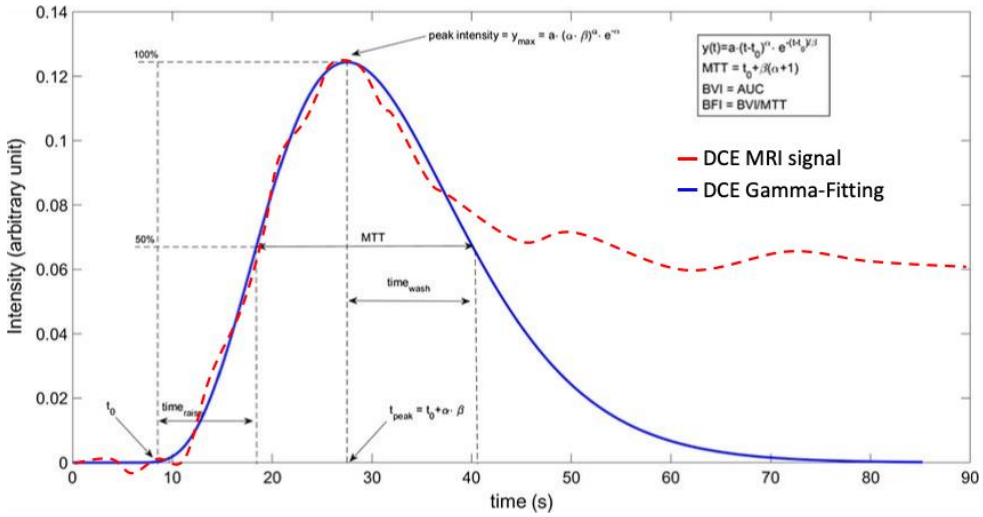

Figure 106 - Profil d'une courbe gamma-variée selon (Rizzo et al. 2015) modifiée avec l'ajout de la forme du signal IRM. Exemple de courbe gamma-variée (en bleu) avec les principaux paramètres d'intérêt pouvant être extraits de l'ajustement par courbe gamma.

4.1.4. Conclusion de la discussion IRM-DCE

En conclusion, le développement de la méthodologie DCE GRASP à 3T a prouvé la faisabilité d'identifier des différences de perfusion entre la SG et la SB via des paramètres semi-quantitatifs, en accord avec la littérature. Cette approche a également ouvert la voie à une exploration plus approfondie des niveaux comprimés chez les patients atteints de myélopathie cervicale dégénérative, avec une tendance à l'hypoperfusion observée dans le niveau comprimé au sein de notre petite cohorte de patients atteints de myélopathie mono-étagée.

Cependant, plusieurs obstacles ont été rencontrés, notamment la stabilité du signal, en raison de la taille et de la faible vascularisation de la moelle épinière, ainsi que le compromis nécessaire entre la résolution temporelle et spatiale, avec de nombreux paramètres ajustables dans la séquence qui actuellement ne permettent pas de cartographie de perfusion robuste de la moelle épinière. Les défis liés à l'analyse semi-quantitative et à la comparaison inter-sujet demeurent également importants.

Pour surmonter ces obstacles, plusieurs pistes sont envisagées. Il sera crucial de trouver un compromis optimal des paramètres, en accordant peut-être plus de flexibilité à la résolution temporelle pour améliorer la résolution spatiale ou la qualité du signal. Il sera également nécessaire d'améliorer le post-traitement afin de renforcer la reproductibilité et la robustesse des paramètres semi-quantitatifs. Enfin, l'adoption de nouvelles séquences GRASP et/ou le passage à un champ magnétique plus élevé, tel que le 7T, pourrait permettre d'atteindre une meilleure résolution spatiale tout en maintenant une résolution temporelle élevée.

Avec ces améliorations, il serait possible d'extraire le signal DCE de petites régions d'intérêt, telles que celles proposées dans le template PAM50 (Figure 107), et d'obtenir des cartographies de perfusion détaillées pour les paramètres semi-quantitatifs. Cela offrirait une vision plus fine et localisée des variations de perfusion, facilitant leur analyse statistique pour des comparaisons avec des modélisations biomécanique en éléments finis.

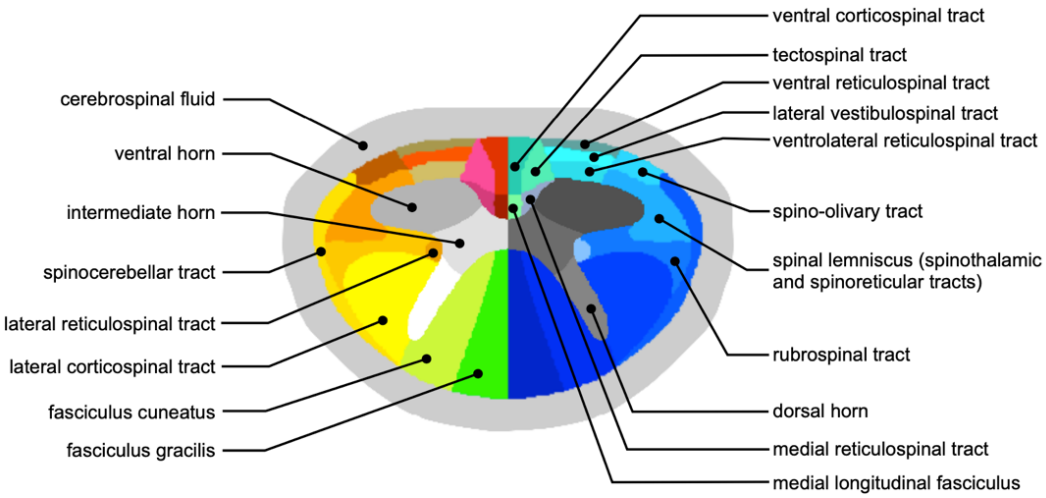

Figure 107 - Template PAM50 avec les différentes régions d'intérêt.

4.2. Modélisation poroviscoélastique dans le cadre de compression transverse

Comme présenté dans la revue de la littérature, de nombreuses études de modélisation de la myélopathie ont mis en lumière les champs de contraintes et de déformations résultant de diverses configurations de compression, comme celles décrites par (N. Nishida et al. 2012; Y. H. Kim, Khuyagbaatar, et Kim 2013; Khuyagbaatar et al. 2015; Okazaki et al. 2018; Lévy, Baucher, et al. 2021) pour ne citer qu'eux. D'autres recherches se sont intéressées à la modélisation simplifiée des vaisseaux sanguins pour étudier les conséquences de leur compression, notamment par (Alshareef et al. 2014). Par ailleurs, certains modèles ont exploré le domaine de la poroélasticité, principalement pour étudier la formation de syrinx au sein de la moelle épinière et la diffusion du liquide cérébrospinal (Støverud et al. 2016; Venton, s. d.; Matcovich 2022). Cependant, ces modèles ne s'appliquent pas directement à notre champ d'étude. À ce jour, il n'existe aucun modèle poroélastique ou poroviscoélastique dédié à l'étude de la compression de la moelle épinière en tant que milieu poreux.

Ce modèle poroviscoélastique (Figure 108) a été introduit et calibré avec les résultats expérimentaux. Les résultats de simulations correspondaient étroitement aux forces mesurées expérimentalement, confirmant que le modèle constitutif proposé est capable de caractériser le comportement dépendant du taux de déformation du tissu de la moelle épinière sous compression transverse. Ce travail constitue une étape essentielle dans le développement d'un modèle constitutif biphasique capable de prédire le comportement de la moelle épinière lors de déformations transversales et de comprendre de nouveaux indices liés aux propriétés poroélastiques, tels que le ratio de vide ou la pression interstitielle.

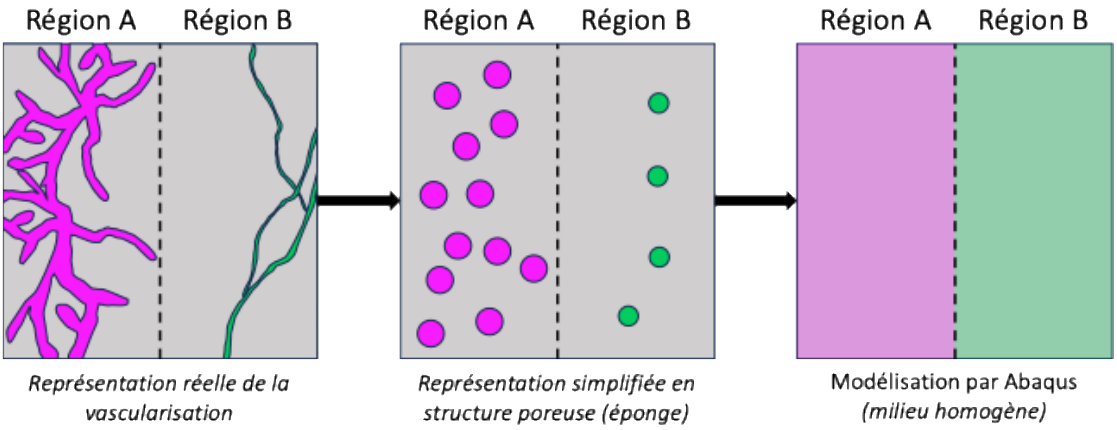

Figure 108 - La modélisation présentée dans ce travail propose de représenter le réseau microvasculaire du parenchyme de la moelle épinière à l'aide d'un modèle poroélastique. Ce modèle considère le tissu comme un milieu poreux, permettant au fluide de s'écouler avec plus ou moins de facilité en fonction de sa perméabilité. Sous Abaqus, cette approche se traduit par la création de différents milieux homogènes, illustrés par les régions A et B, chacune possédant des caractéristiques distinctes.

4.2.1. Réalisations

La modélisation poroviscoélastique développée au cours de cette thèse a permis de réaliser les premières simulations en éléments finis d'un modèle de moelle épinière intégrant des propriétés poroviscoélastiques. Comparée aux modèles précédents, cette approche a introduit de nouvelles métriques essentielles pour l'analyse des mécanismes lésionnels, en particulier en ce qui concerne la localisation et l'évolution des lésions sous l'effet de contraintes mécaniques externes, simulées ici par une indentation transverse. En effet, ce modèle préalablement calibré grâce à des essais expérimentaux de compression transverse sur des moelles porcines, nous a permis d'examiner, à travers des simulations de compression transverse à l'aide d'un indenteur cylindrique, la contribution respective des phases liquide et solide dans la SG et la SB. La réponse mécanique globale du tissu a été décomposée en pression du fluide dans les pores, ratio d'occupation vasculaire (ou ratio de vide), ainsi qu'en contrainte et déformation dans la matrice solide.

Cette décomposition de la réponse mécanique sous compression transversale a révélé une augmentation des contraintes dans la SG, accompagnée d'une diminution du ratio de vide, ce qui pourrait expliquer l'apparition de zones d'ischémie. Certains auteurs ont postulé que l'altération du système microvasculaire (H et al., s. d.), ainsi que l'ischémie et l'hypoxie tissulaires, sont des facteurs déterminants dans la formation des lésions associées à la myélopathie cervicale spondylotique (T. Ito et al. 1996). Par ailleurs, une augmentation marquée de la pression interstitielle dans les régions antérieure et postérieure de la SB suggère l'existence de zones potentiellement vulnérables à une rupture de la barrière hémato-médullaire (T. Ito et al. 1996). Enfin, l'apparition d'une couronne lésionnelle autour de la SG, corrélée à une variation du ratio de vide, semble indiquer des mécanismes lésionnels spécifiques à la SB (Ishizawa et al. 2005) difficilement explicables avec des modèles plus « classiques ». L'ensemble de ces observations converge vers l'idée que la pression de pore ou la pression interstitielle constitue une métrique cruciale pour comprendre les lésions de compression

chronique (T. Ito et al. 1996). Ces mesures apportent ainsi des informations complémentaires aux analyses plus classiques des contraintes et déformations. (Jarzem et al. 1992) avaient également observé des élévations significatives de la pression interstitielle médullaire lorsque la moelle épinière est soumise à une force mécanique externe, associées à une réponse ischémique.

Une autre observation de notre simulation par éléments finis pourrait apporter un éclairage sur des cas de compression chronique de la moelle épinière, tels que décrits par (Ishizawa et al. 2005)**,** où des lésions apparaissent dans la SB, au bord de la SG. Cette zone frontière est irriguée à la fois par les artères centrales, qui prennent racine dans la SG, et par les artères périphériques, qui émergent du pourtour de la SB. Ces observations sont en accord avec les résultats obtenus concernant le ratio de vide, tant au moment du pic de compression qu'après relaxation, montrant une augmentation en périphérie de la SG. Cette augmentation est en lien avec le déplacement radial du sang, qui se trouve bloqué à l'extrémité des artérioles centrales. En parallèle, dans la SB, une diminution significative du ratio de vide est observée, correspondant à cette « zone frontière ».

Ce travail constitue une preuve de faisabilité pour l'étude de la composante fluide de la moelle épinière sous compression transverse chronique, dans le contexte de la myélopathie cervicale dégénérative. À l'avenir, il serait pertinent d'explorer l'impact de formes d'indenteur plus complexes, ainsi que des scénarios de compression multi-étagée, ou encore d'intégrer des structures plus sophistiquées dans le modèle, comme le suggèrent d'autres études. Cependant, cette démarche présente également des limites et des obstacles, qui seront discutés en détail dans la partie suivante.

4.2.2. Principaux obstacles

Modèle Poroélastique et Validité Expérimentale

La validation de notre modèle biomécanique appliqué à l'humain présente des défis significatifs en raison de la nature in vivo du problème, ainsi que des contraintes légales, éthiques, et morales qui interdisent la réalisation de mesures expérimentales directes. La caractérisation in vivo des propriétés tissulaires de la moelle épinière est particulièrement complexe, car ces propriétés commencent à se modifier dès que les tissus sont prélevés. Très récemment, des mesures ex vivo ont été effectuées par micro-indentation au sein de l'iLab-Spine (Petit et al. 2021; Bailly et al. 2021). Ces travaux contribueront sans doute à la validation et à l'affinement de notre modèle. Par exemple pour le module de Young, choisi sur la base de la littérature, nous avons adopté un rapport de rigidité de 1,6 entre la SG et la SB, en accord avec les valeurs rapportées dans la littérature, qui se situent entre 1,4 et 2 (K. Ichihara et al. 2001; Koser et al. 2015; J. J. Yu 2019). Il serait intéressant de mener des études paramétriques pour évaluer l'impact de ce ratio de rigidité WM/GM sur nos résultats et sur les conclusions que nous en tirons.

Actuellement, avec les installations expérimentales limitées, il est presque impossible de mesurer le mouvement du fluide à l'intérieur des espaces poreux. De plus actuellement, il n'existe pas de données expérimentales détaillées sur la pression interstitielle dans les différentes régions de la moelle épinière lors de tests de compression transverse.

Ces données seraient essentielles pour valider les champs de pression interstitielle prédits par notre modèle poro-viscoélastique. Par conséquent, la validité de la distribution du contenu liquide calculé ne peut généralement être vérifiée que par des preuves physiques limitées (par

exemple, le drainage à la surface externe). Les variations des paramètres tels que le ratio de vide et la pression de pore restent donc difficiles à valider expérimentalement. Ces variations reposent sur des hypothèses complexes et difficiles à vérifier, limitant ainsi l'interprétation des résultats.

Limites du solveur ABAQUS et modèle poroélastique

La génération de modèles 3D avec une géométrie complexe sur ABAQUS présente des défis importants, notamment en raison des contraintes liées au maillage. Pour la modélisation poroélastique, l'utilisation d'éléments octaédriques (8 nœuds) est indispensable, mais ces éléments ne sont pas compatibles avec les tétraèdres, qui sont pourtant idéaux pour mailler des volumes complexes. Cette limitation peut entraîner des instabilités dans les simulations et compliquer la représentation précise des structures anatomiques complexes. Une tentative de modélisation intégrant l'évolution longitudinale du ratio d'occupation de la SG et blanche en coupe axiale a été envisagée, mais elle s'est avérée trop complexe à mailler, car certains éléments à huit nœuds étaient étirés ou écrasés, compromettant ainsi la stabilité et la précision du modèle.

ABAQUS est couramment employé pour simuler des modèles de tissus humains poroélastiques. La théorie de la poroélasticité, initialement développée par Biot (1941), était à l'origine destinée à la mécanique des sols. Cependant, il a été démontré que cette théorie peut également être appliquée pour représenter les tissus mous biologiques. Les nouveaux paramètres inclus dans les modélisations poroélastiques peuvent également être sujets à des simulations qui échouent en raison d'instabilités. Il a été rapporté dans la littérature que l'utilisation de lois poroélastiques rend le modèle sensible à des instabilités (Ruiz, Noailly, et Lacroix 2013; Stokes et al. 2010). Aux endroits où les matériaux changent, entre deux composants par exemple, les valeurs de pression peuvent varier considérablement entre les incréments de calcul. Ces instabilités peuvent biaiser les résultats et nuire à la précision des simulations, et sont influencées par la vitesse de chargement, l'incrément de calcul ainsi que la taille du maillage.

La viscoélasticité dans notre modèle

Le comportement de relaxation des contraintes de la moelle épinière a été caractérisé pour un segment complet de moelle grâce à une calibration inverse basée sur des données expérimentales. Étant donné que la moelle épinière est constituée de deux composants, la SB et la SG, une caractérisation individuelle expérimentale de chaque composant pourrait donner des résultats de simulation différents. Les résultats obtenus sont donc valables uniquement pour ce type de composite et peuvent être utiles dans cette modélisation approximative de la moelle épinière.

En ce qui concerne la calibration inverse, l'interaction entre la partie poroélastique et la partie viscoélastique rend impossible l'utilisation d'une méthode d'ajustement (« fitting ») classique pour déterminer les paramètres de la série de Prony, car les effets "poro" ne sont pas pris en compte. Bien qu'une méthode basée sur un plan d'expérience aurait pu être envisagée, le nombre important de paramètres à optimiser et à calibrer aurait nécessité un grand nombre de simulations, rendant cette approche peu pratique. C'est pourquoi nous avons proposé une méthode plus élégante pour déterminer les meilleurs paramètres de la série de Prony. Cependant, cette approche présente une limitation : elle ne permet pas de généraliser rapidement les paramètres à d'autres modèles. Pour un nouveau modèle, il serait idéal de réaliser des tests expérimentaux spécifiques et de recalibrer le modèle en conséquence.

Limite hors du champ d’étude actuel

Dans cette étude, le comportement contrainte-déformation et contrainte-temps de la moelle épinière a été défini sous une charge compressive. Toutefois, étant donné que la moelle épinière est un matériau anisotrope et dépendant du taux de déformation, les travaux futurs devraient inclure une caractérisation approfondie des propriétés hyper-viscoélastiques de la moelle épinière dans d'autres directions de chargement et à différents taux de déformation. De plus, l'utilisation d'un test non confiné pourrait ne pas représenter parfaitement les conditions in vivo réelles, car la moelle épinière est entourée par le liquide céphalo-rachidien, les méninges et le canal rachidien.

L'utilisation de spécimens porcins pour évaluer le comportement biomécanique de la moelle épinière est généralement acceptée par la communauté scientifique en raison de la similarité avec l'anatomie de la moelle épinière humaine. Cependant, pour tirer des conclusions définitives, des tests sur des cadavres humains doivent être réalisés.

4.2.3. Optimisations à prioriser Et Perspectives

Renforcement de la validation du modèle

Pour valider le ratio du module de Young entre la SG et blanche choisi dans notre étude, on pourrait envisager des expériences de compression transverse utilisant un indenteur spécifique plat, combinées avec un dispositif de capture vidéo (Fournely et al. 2018) pour enregistrer les déformations de la SG et blanche en coupe axiale. Ces données pourraient ensuite être comparées aux résultats de simulations reproduisant l'expérience pour évaluer le niveau de concordance, améliorant ainsi objectivement l'évaluation des paramètres choisis dans notre modèle.

Une méthode plus avancée pour renforcer nos observations consisterait à effectuer des mesures de pression interstitielle, comme cela a été réalisé dans l'étude de (Jarzem et al. 1992), où les mesures de pression ont été effectuées à l'aide d'une technique modifiée de Whitesides, couplée à un moniteur de patient contrôlé par microprocesseur. Dans une expérience idéale, on pourrait envisager de positionner des aiguilles (permettant la mesure de pression) dans différentes régions de la moelle épinière (SB antérieure, postérieure, latérale, ainsi que SG antérieure et postérieure) sous l'indenteur, afin de mesurer les pressions interstitielles lors de la compression et de vérifier si ces mesures présentent des valeurs relatives similaires à celles obtenues par simulation numérique au fil du temps.

4.2.3.1. Amélioration du modèle actuelle

Une amélioration significative serait d'intégrer le comportement hyperélastique dans notre modèle, afin de mieux ajuster les courbes expérimentales lors de la phase de compression (Rycman, McLachlin, et Cronin 2021). Si nous parvenons à différencier les comportements hyperélastiques de la SG et de la SB, puis à les implémenter dans le modèle via des modèles de matériaux hyperélastiques tels que le modèle d'Ogden, ou les formes polynomiales, le modèle de neo-Hookean, le modèle de Mooney-Rivlin ou le modèle de Yeoh, ainsi que les modèles d'Arruda-Boyce ou de Van der Waals disponibles dans la plupart des solveurs tel que ABAQUS, cela permettrait de mieux capturer la déformation et les contraintes pendant la compression, avant d'entrer dans la phase de relaxation.

Une autre amélioration significative serait de réaliser des essais expérimentaux afin de caractériser de manière distincte le comportement en relaxation de la SG et de la SB, actuellement supposé identique. Il serait également pertinent d'étudier le comportement en

fonction de la direction de la compression, axiale ou transverse, afin de mieux comprendre et renseigner l'anisotropie dans notre modèle en éléments finis.

4.2.3.2. Vers une géométrie plus complexe

Bien qu'il soit complexe de réaliser un maillage de géométries complexes sous Abaqus avec les éléments à 8 nœuds nécessaires pour un modèle poroviscoélastique, une solution envisageable serait de créer le maillage dans un autre logiciel avant de l'importer dans le solveur Abaqus. Des maillages plus complexes entraîneraient des simulations plus longues. En effet, les simulations réalisées dans notre étude ont été limitées à une longueur très restreinte de la moelle épinière (20 mm). Pour améliorer les temps de calcul et la stabilité des simulations, nous avons exploité la symétrie bilatérale et rostro-caudale dans le modèle.

Pour évoluer vers des modèles spécifiques aux patients, il est essentiel de prendre en compte que la distribution des contraintes peut être modifiée par la forme ou l'angle des composants de compression antérieurs et postérieurs de la moelle (N. Nishida et al. 2016), ainsi que les champs de ratio de vide et de pression interstitielle. Par conséquent, de futures simulations nécessiteront l'utilisation d'indenteurs non idéaux et asymétriques. Cette variabilité pourrait expliquer pourquoi les symptômes diffèrent entre les patients, même en présence d'une myélopathie cervicale de sévérité comparable.

Pour ce faire, une simulation patient-spécifique bien réalisée nécessiterait la segmentation de la moelle épinière à partir d'images IRM isométriques, afin de générer un modèle 3D et de créer un moule inversé, essentiel pour isoler les structures comprimantes (indenteurs asymétriques) qui seront utilisées lors des simulations. Le modèle de la moelle est ensuite lissé pour restaurer une forme fidèle à celle de la moelle avant compression. Les simulations de compression réalisées avec ce modèle lissé permettent d'analyser la distribution des contraintes, des déformations, ainsi que des métriques poreuses telles que la pression interstitielle et le ratio de vide. Cette approche facilite l'établissement d'une corrélation précise entre les paramètres IRM et les caractéristiques biomécaniques.

4.2.4. Conclusion Modèle Poroviscoélastique

Les études exhaustives visant à caractériser la moelle épinière humaine dans le cadre de compressions chroniques ont, jusqu'à présent, utilisé des dispositifs conçus pour la caractérisation des matériaux solides. Bien que certaines études aient choisi d'étudier le comportement poroélastique de la moelle épinière dans le contexte de la formation de syrinx, à notre connaissance, aucune étude n'a utilisé de simulation par éléments finis pour la simulation de la compression chronique de la moelle épinière avec un modèle poroélastique ou poroviscoélastique.

Le modèle poroviscoélastique développé au cours de cette étude a permis de franchir une étape significative dans l'analyse des phénomènes mécaniques complexes associés à la compression chronique de la moelle épinière. En intégrant des métriques fluides, telles que la pression interstitielle, ce modèle a ouvert la voie à une exploration plus approfondie des interactions entre les phases solide et liquide au sein du tissu médullaire, une dimension jusqu'alors négligée dans la littérature.

Nos résultats confirment certaines observations précédentes concernant l'augmentation des contraintes dans la moelle épinière sous compression détaillé dans la partie « discussion » du

modelé poroviscoélastique, validant ainsi l'approche du modèle sur ce plan. Cependant, l'ajout de nouvelles métriques, comme la pression interstitielle et le ratio de vide, a révélé des dynamiques supplémentaires et complexes qui pourraient jouer un rôle crucial dans la compréhension des processus lésionnels dans certain cas (Ishizawa et al. 2005) de compression liée à la myélopathie cervicale dégénérative.

Nos résultats corroborent les conclusions de (T. Ito et al. 1996) , selon lesquelles l'augmentation de la pression au sein de la moelle épinière, causée par une compression continue ou intermittente, est la cause initiale de la formation des lésions dans la myélopathie cervicale dégénérative. Des changements séquentiels, tels que l'hypoxie ou l'ischémie résultant de la rupture de la microcirculation et de l'interférence avec la fonction de la barrière hémato-encéphalique, jouent également un rôle important dans la progression des lésions.

Ces résultats ouvrent plusieurs perspectives pour la recherche future. L'impact des modifications de la pression interstitielle sur la perfusion et les atteintes tissulaires mérite une attention particulière. En effet la pression interstitielle pourrait être un indicateur précoce et potentiellement modifiable des dommages tissulaires. Les recherches à venir pourraient également se concentrer sur le développement de modèles personnalisés afin de comparer les motifs de pression interstitielle ou les ratios de vide et les contraintes associées aux atteintes tissulaires observées par imagerie. Enfin, l'intégration de données provenant de modèles animaux et d'études cliniques pourrait enrichir notre compréhension et permettre une validation plus robuste des modèles théoriques.

4.3. Vers le lien entre IRM et simulation Biomécanique

Cette thèse s'inscrit dans le cadre d'un projet global visant à relier les déficits pathophysiologiques mesurés par IRM aux contraintes mécaniques simulées avec des modèles biomécaniques, dans le contexte de la compression dégénérative de la moelle épinière. L'objectif est de guider la chirurgie et d'aider à identifier les facteurs de risque et de pronostic. Ce travail de thèse a été mené dans la perspective d'établir une relation quantitative entre les contraintes mécaniques et l'ischémie induite, ce qui pourrait permettre aux neurochirurgiens de définir des critères de seuil et de les assister dans leurs décisions chirurgicales.

Cependant, malgré les réalisations issues de ce travail, cet objectif n'a pas encore été atteint. Une méthode prometteuse pour obtenir des paramètres semi-quantitatifs relatifs à la perfusion de la moelle épinière humaine (DCE) a été identifiée et sa faisabilité à 3T a été étudiée. Mais les cartes de perfusion pouvant être générées sont encore trop "bruitées" et manquent de fiabilité pour représenter avec confiance, voxel à voxel, les informations de perfusion. C’est pourquoi notre étude repose sur l’analyse de volumes regroupant plusieurs coupes et donc plusieurs voxels pour augmenter la qualité du signal. Du côté de la biomécanique, la réalisation du premier modèle poroviscoélastique de la moelle épinière (à notre connaissance) a été accomplie et validée par comparaison des forces mesurées entre simulation et essais expérimentaux sur moelle porcine. Des simulations simplifiées de compression transverse de DCM ont pu être mises en place pour enquêter quantitativement sur la distribution des contraintes, des pressions de pore et du ratio de vide (représentant l’occupation vasculaire) dans la moelle épinière le long du processus de compression, et pendant une phase de relaxation. Mais compte tenu de la grande variabilité des présentations de cas de DCM (schémas de compression et symptômes), ces simulations doivent encore se rapprocher du schéma réel de compression pour relier les

contraintes résultantes aux symptômes. La fiabilité des résultats nécessite également une vérification, par exemple par une analyse de sensibilité des paramètres susceptibles de varier mais également une validation si cela est possible des paramètres internes comme la pression hydrostatique.

En effet, le schéma de compression observé dans les myélopathies cervicales dégénératives varie beaucoup (type de compression, niveaux affectés, nombre de niveaux affectés, degré de compression). La distribution des contraintes et de l'ischémie dans la moelle est directement liée au schéma de compression(Lévy, Baucher, et al. 2021). Pour ces raisons et comme mentionné précédemment, je conseillerais plutôt d'opter pour une approche axée sur le cas individuel, c'est-à-dire une approche spécifique au patient. Ce sont également les raisons pour lesquelles une cartographie des paramètres semi-quantitatifs de perfusion (plutôt qu'une valeur globale pour une grande région) serait intéressante. Dans un premier temps et comme étape de développement, il est nécessaire d'obtenir des acquisitions DCE permettant une meilleure résolution dans le plan et un meilleur signal. Du côté de la biomécanique, il serait important d'aligner la conception de la simulation sur le schéma de compression individuel du patient en prenant en compte le type de compression, le niveau cervical affecté, le nombre de niveaux affectés et le degré de compression.

Bien que ce point soit légèrement en dehors du cadre principal de mon étude, il serait très pertinent, dans le contexte de la recherche clinique, de réaliser d'autres tests psychomoteurs en complément de l'évaluation du score mJOA. En effet, bien que ce score soit couramment utilisé, il présente des limites en termes de précision. Il existe de nombreux tests de psychomotricité fine qui pourraient affiner l'évaluation de l'atteinte neurologique ou sensori-motrice causée par la myélopathie cervicale dégénérative. De plus, un domaine encore inexploré dans nos études est celui des potentiels évoqués somesthésiques (SSEP), qui pourraient également révéler des dysfonctionnements fonctionnels chez le patient.

Dans le cas de la compression médullaire, l'IRM fournit des informations structurelles physiques, tandis que les SSEP offrent des informations fonctionnelles sur le système nerveux. (S.-P. Sun et al. 2023) a montré que l'intégration des modifications de l'analyse temps-fréquence (Time-Frequency Analysis) des caractéristiques des SSEP avec les résultats de l'IRM pourrait aider à prédire la progression de la compression médullaire cervicale (SCC) et potentiellement contribuer à son diagnostic. Ces valeurs seraient intéressantes à comparer avec les informations de perfusion pour évaluer d'éventuelles corrélations entre la perturbation du parenchyme vasculaire de la moelle et les altérations fonctionnelles.

Dans le contexte de la compression dégénérative de la moelle épinière, si les contraintes mécaniques induites par la compression peuvent être simulées, si le déficit de perfusion peut être mesuré, et si les symptômes peuvent être évalués, on peut imaginer pouvoir relier et comprendre les relations entre ces différents facteurs. Mais dans cette chaîne d'événements, entre le déficit de perfusion et les symptômes, les dommages microstructuraux secondaires ou concomitants à l'ischémie devraient également être évalués en utilisant des techniques avancées d'IRM, telles que l'IRM de diffusion, les techniques basées sur le transfert de magnétisation et/ou l'IRM de relaxométrie, ou en utilisant une combinaison de ces techniques (IRM multiparamétrique) comme proposé dans (A.R. Martin et al. 2017).

Ainsi, si l’on obtient des données biomécaniques et d’imagerie de perfusion à l’échelle du voxel ainsi que d’autres techniques avancées d'IRM, on pourrait comparer en modelant, ajustant l’ensemble des images et les métriques issues du modèle biomécanique dans un modèle découpé en région d’intérêt précises. Les modèles éléments finis fourniraient des métriques détaillées sur les contraintes mécaniques, les déformations et les pressions internes au sein de

la moelle épinière et du réseau vasculaire sous compression. En intégrant ces données dans le modèle, on pourrait corréler les anomalies observées sur les images IRM (comme les zones d'ischémie ou les altérations structurelles) avec les contraintes et les déformations prédictives des modèles biomécaniques.

Enfin, une approche totalement différente pour relier l'ischémie et les altérations microstructurales aux propriétés biomécaniques des tissus, tout en couplant la biomécanique à l'IRM, est l'élastographie par résonance magnétique (ERM). Cette technique non invasive émergente offre une alternative pour l'évaluation quantitative des propriétés biomécaniques des tissus. En ERM, les informations sur la rigidité tissulaire sont obtenues en trois étapes : propagation des ondes mécaniques dans les tissus, mesure de la propagation des ondes à l'aide de séquences d'impulsions RM modifiées, et génération des cartes quantitatives de rigidité à partir des images RM. L'ERM a été appliquée à la moelle épinière cervicale à 1,5T dans une étude préliminaire (Kruse et al., 2009). Bien que des mesures préliminaires de rigidité aient pu être extraites (Figure 109), elles montraient de grandes variations à travers la moelle et ne pouvaient être valables que pour une évaluation globale. La moelle épinière est une structure petite et complexe, entourée de liquide céphalo-rachidien (LCR) et de structures osseuses rigides, rendant l'acquisition des données d'ERM plus difficile par rapport à d'autres organes plus grands et moins contraints spatialement. Les mouvements physiologiques, tels que la respiration et le pouls, peuvent créer des artefacts dans les images d'ERM, nécessitant des techniques avancées de compensation de mouvement et une acquisition rapide pour minimiser ces effets.

Une fois améliorée, cette technique pourrait potentiellement devenir une alternative prometteuse pour estimer les changements attendus des propriétés mécaniques de la SG et blanche avec le vieillissement et la dégénérescence tissulaire, afin d'examiner les effets de tels changements sur les résultats de simulations par éléments finis.

En conclusion, établir une relation entre les informations vasculaires et structurelles fournies par l'imagerie IRM (DCE ou autre méthode) et les modèles en éléments finis est à portée de main, à condition d'entreprendre un travail ciblé pour relever les défis mentionnés précédemment. Globalement, la réalisation de cette corrélation repose sur l'amélioration du signal IRM et une meilleure régionalisation des données extraites, afin de les corréler efficacement avec des simulations en éléments finis. Ces simulations devront viser la personnalisation pour espérer mettre en évidence des corrélations significatives et des résultats pertinents.

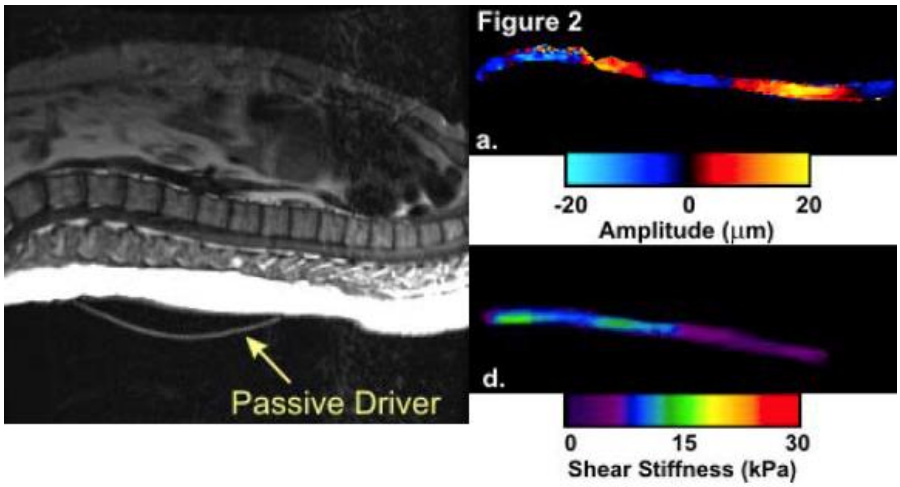

Figure 109 – (a) montre des ondes à 80 Hz se propageant dans la moelle épinière d'un volontaire. Le module de cisaillement de la portion supérieure de la moelle épinière (d) est estimée à 12,1 ± 2,4 kPa.

Bibliographie

Abdel-Maguid, T. E., et D. Bowsher. 1985. « The Grey Matter of the Dorsal Horn of the Adult Human Spinal Cord, Including Comparisons with General Somatic and Visceral Efferent Cranial Nerve Nuclei. » *Journal of Anatomy* 142 (octobre):33-58.

Adigun, Oluwaseun O., Vamsi Reddy, et Matthew Varacallo. 2024. « Anatomy, Back, Spinal Cord. » In *StatPearls*. Treasure Island (FL): StatPearls Publishing.

Ahlgren, André, Linda Knutsson, Ronnie Wirestam, Markus Nilsson, Freddy Ståhlberg, Daniel Topgaard, et Samo Lasič. 2016. « Quantification of Microcirculatory Parameters by Joint Analysis of Flow-compensated and Non-flow-compensated Intravoxel Incoherent Motion (IVIM) Data ». *NMR in Biomedicine* 29 (5): 640-49. https://doi.org/10.1002/nbm.3505.

Ahmed, Rakib Uddin, Chase A. Knibbe, Felicia Wilkins, Leslie C. Sherwood, Dena R. Howland, et Maxwell Boakye. 2023. « Porcine Spinal Cord Injury Model for Translational Research across Multiple Functional Systems ». *Experimental Neurology* 359 (janvier):114267. https://doi.org/10.1016/j.expneurol.2022.114267.

Alleyne, Cargill H., C. Michael Cawley, George G. Shengelaia, et Daniel L. Barrow. 1998. « Microsurgical anatomy of the artery of Adamkiewicz and its segmental artery ». *Neurosurgical Focus* 5 (3): E2. https://doi.org/10.3171/jns.1998.89.5.0791.

Al-Mefty, Ossama, H. Louis Harkey, Isam Marawi, Duane E. Haines, Dudley F. Peeler, Harvey I. Wilner, Robert R. Smith, Howard R. Holaday, Joseph L. Haining, et William F. Russell. 1993. « Experimental chronic compressive cervical myelopathy ». *Journal of neurosurgery* 79 (4): 550-61. https://doi.org/10.3171/jns.1993.79.4.0550.

Alonso-Ortiz, Eva, Ives R. Levesque, et G. Bruce Pike. 2015. « MRI-Based Myelin Water Imaging: A Technical Review ». *Magnetic Resonance in Medicine* 73 (1): 70-81. https://doi.org/10.1002/mrm.25198.

Alshareef, Mohammed, Vibhor Krishna, Jahid Ferdous, Ahmed Alshareef, Mark Kindy, Vijaya B. Kolachalama, et Tarek Shazly. 2014. « Effect of Spinal Cord Compression on Local Vascular Blood Flow and Perfusion Capacity ». Édité par Michael Fehlings. *PLoS ONE* 9 (9): e108820. https://doi.org/10.1371/journal.pone.0108820.

Alsop, David C., John A. Detre, Xavier Golay, Matthias Günther, Jeroen Hendrikse, Luis Hernandez-Garcia, Hanzhang Lu, et al. 2015. « Recommended Implementation of Arterial Spin-Labeled Perfusion MRI for Clinical Applications: A Consensus of the ISMRM Perfusion Study Group and the European Consortium for ASL in Dementia: Recommended Implementation of ASL for Clinical Applications ». *Magnetic Resonance in Medicine* 73 (1): 102-16. https://doi.org/10.1002/mrm.25197.

Amato, Alexandre Campos Moraes, et Noedir Antônio Groppo Stolf. 2015. « Anatomy of spinal blood supply ». *Jornal Vascular Brasileiro* 14:248-52.

Aminoff, Michael J., Scott Pomeroy, et Kerry H. Levin. 2023. *The Netter Collection of Medical Illustrations: Nervous System, Volume 7, Part II - Spinal Cord and Peripheral Motor and Sensory Systems: The Netter Collection of Medical Illustrations: Nervous System, Volume 7, Part II - Spinal Cord and Peripheral Motor and Sensory Systems - E-Book*. Elsevier Health Sciences.

Anderson, Aaron T., Elijah E. W. Van Houten, Matthew D. J. McGarry, Keith D. Paulsen, Joseph L. Holtrop, Bradley P. Sutton, John G. Georgiadis, et Curtis L. Johnson. 2016. « Observation of Direction-Dependent Mechanical Properties in the Human Brain with

Multi-Excitation MR Elastography ». *Journal of the Mechanical Behavior of Biomedical Materials* 59 (juin):538-46. https://doi.org/10.1016/j.jmbbm.2016.03.005.

Arora, K. R. 2008. *Soil Mechanics and Foundation Engineering (Geotechnical Engineering)*. New Delhi: Standard Publishers Distributors. https://fr.slideshare.net/slideshow/soil-mechanics-and-foundation-engineering-textbook-by-arora/47236661#1.

Audoin, Bertrand, Jean-Philippe Ranjeva, My Van Au Duong, Danielle Ibarrola, Irina Malikova, Sylviane Confort-Gouny, Elisabeth Soulier, et al. 2004. « Voxel-Based Analysis of MTR Images: A Method to Locate Gray Matter Abnormalities in Patients at the Earliest Stage of Multiple Sclerosis: VBM of Gray Matter MTR in CISSMS ». *Journal of Magnetic Resonance Imaging* 20 (5): 765-71. https://doi.org/10.1002/jmri.20178.

Baba, H., Y. Maezawa, K. Uchida, S. Imura, N. Kawahara, K. Tomita, et M. Kudo. 1997. « Three-Dimensional Topographic Analysis of Spinal Accessory Motoneurons under Chronic Mechanical Compression: An Experimental Study in the Mouse ». *Journal of Neurology* 244 (4): 222-29. https://doi.org/10.1007/s004150050076.

Baba, H., K. Uchida, Y. Maezawa, N. Furusawa, M. Azuchi, et S. Imura. 1996. « Lordotic Alignment and Posterior Migration of the Spinal Cord Following En Bloc Open-Door Laminoplasty for Cervical Myelopathy: A Magnetic Resonance Imaging Study ». *Journal of Neurology* 243 (9): 626-32. https://doi.org/10.1007/BF00878657.

Backes, W. H., et R. J. Nijenhuis. 2008. « Advances in Spinal Cord MR Angiography. » *AJNR. American Journal of Neuroradiology* 29 (4): 619-31. https://doi.org/10.3174/ajnr.A0910.

Badhiwala, Jetan H., Christopher S. Ahuja, Muhammad A. Akbar, Christopher D. Witiw, Farshad Nassiri, Julio C. Furlan, Armin Curt, Jefferson R. Wilson, et Michael G. Fehlings. 2020. « Degenerative cervical myelopathy - update and future directions ». *Nature Reviews Neurology* 16 (2): 108-24. https://doi.org/10.1038/s41582-019-0303-0.

Badhiwala, Jetan H, Christopher D Witiw, Farshad Nassiri, Muhammad A Akbar, Alireza Mansouri, Jefferson R Wilson, et Michael G Fehlings. 2019. « Efficacy and Safety of Surgery for Mild Degenerative Cervical Myelopathy: Results of the AOSpine North America and International Prospective Multicenter Studies ». *Neurosurgery* 84 (4): 890-97. https://doi.org/10.1093/neuros/nyy133.

Bailly, Nicolas, Eric Wagnac, Annie Levasseur, et Yvan Petit. 2021. « Relationship between the Cross-Sectional Distribution of Spinal Cord Gray and White Matter Mechanical Properties and Its Microstructure ». *CMBBE 2021* 10 (3): 92.

Bakhsheshian, Joshua, Vivek A. Mehta, et John C. Liu. 2017. « Current Diagnosis and Management of Cervical Spondylotic Myelopathy ». *Global Spine Journal* 7 (6): 572-86. https://doi.org/10.1177/2192568217699208.

Banerjee, Arkaprabha, Oliver D. Mowforth, Aria Nouri, Alexandru Budu, Virginia Newcombe, Mark R. N. Kotter, et Benjamin M. Davies. 2022. « The Prevalence of Degenerative Cervical Myelopathy-Related Pathologies on Magnetic Resonance Imaging in Healthy/Asymptomatic Individuals: A Meta-Analysis of Published Studies and Comparison to a Symptomatic Cohort ». *Journal of Clinical Neuroscience* 99 (mai):53-61. https://doi.org/10.1016/j.jocn.2022.03.002.

Banse, Xavier, Nadia Irda, et Frédéric Lecouvet. 2013. « Myélopathie cervicarthrosique ». *Ecole d'orthopédie de l'UCL, Orthopédie pratique. Le Bon diagnostic pour le bon traitement*.

Baptiste, Darryl C., et Michael G. Fehlings. 2006. « Pathophysiology of cervical myelopathy ». *The Spine Journal* 6 (6): S190-97. https://doi.org/10.1016/j.spinee.2006.04.024.

Barker, A. T., R. Jalinous, et I. L. Freeston. 1985. « Non-Invasive Magnetic Stimulation of Human Motor Cortex ». *Lancet (London, England)* 1 (8437): 1106-7. https://doi.org/10.1016/s0140-6736(85)92413-4.

Barker, Jeffrey B., Duane S. Cronin, et Roger W. Nightingale. 2017. « Lower Cervical Spine Motion Segment Computational Model Validation: Kinematic and Kinetic Response for Quasi-Static and Dynamic Loading ». *Journal of Biomechanical Engineering* 139 (6). https://doi.org/10.1115/1.4036464.

Baron, Eli M., et William F. Young. 2007. « Cervical Spondylotic Myelopathy: A Brief Review of Its Pathophysiology, Clinical Course, and Diagnosis ». *Neurosurgery* 60 (1 Supp1 1): S35-41. https://doi.org/10.1227/01.NEU.0000215383.64386.82.

Barry, Robert L., Baxter P. Rogers, Benjamin N. Conrad, Seth A. Smith, et John C. Gore. 2016a. « Reproducibility of Resting State Spinal Cord Networks in Healthy Volunteers at 7 Tesla ». *NeuroImage* 133 (juin):31-40. https://doi.org/10.1016/j.neuroimage.2016.02.058.

———. 2016b. « Reproducibility of Resting State Spinal Cord Networks in Healthy Volunteers at 7 Tesla ». *NeuroImage* 133 (juin):31-40. https://doi.org/10.1016/j.neuroimage.2016.02.058.

Barry, Robert L., et Seth A. Smith. 2019. « Measurement of T2* in the human spinal cord at 3T ». *Magnetic resonance in medicine* 82 (2): 743-48. https://doi.org/10.1002/mrm.27755.

Barry, Robert L, Seth A Smith, Adrienne N Dula, et John C Gore. 2014a. « Resting State Functional Connectivity in the Human Spinal Cord ». *eLife* 3 (août):e02812. https://doi.org/10.7554/eLife.02812.

———. 2014b. « Resting State Functional Connectivity in the Human Spinal Cord ». *eLife* 3 (août):e02812. https://doi.org/10.7554/eLife.02812.

Basser, P.J., J. Mattiello, et D. Lebihan. 1994. « Estimation of the Effective Self-Diffusion Tensor from the NMR Spin Echo ». *Journal of Magnetic Resonance, Series B* 103 (3): 247-54. https://doi.org/10.1006/jmrb.1994.1037.

Baucher, G., H. Rasoanandrianina, S. Levy, L. Pini, L. Troude, P.-H. Roche, et V. Callot. 2021. « T1 Mapping for Microstructural Assessment of the Cervical Spinal Cord in the Evaluation of Patients with Degenerative Cervical Myelopathy ». *AJNR. American Journal of Neuroradiology* 42 (7): 1348-57. https://doi.org/10.3174/ajnr.A7157.

Beattie, Michael S., Akhlaq A. Farooqui, et Jacqueline C. Bresnahan. 2000. « Review of Current Evidence for Apoptosis After Spinal Cord Injury ». *Journal of Neurotrauma* 17 (10): 915-25. https://doi.org/10.1089/neu.2000.17.915.

Benz, Matthias R., Georg Bongartz, Johannes M. Froehlich, David Winkel, Daniel T. Boll, et Tobias Heye. 2018. « Acceleration Techniques and Their Impact on Arterial Input Function Sampling: Non-Accelerated versus View-Sharing and Compressed Sensing Sequences ». *European Journal of Radiology* 104 (juillet):8-13. https://doi.org/10.1016/j.ejrad.2018.04.022.

Benzel, E. C., J. Lancon, et Lee Kesterson. 1991. « Cervical Laminectomy and Dentate Ligament Section for Cervical Spondylotic Myelopathy. » *Journal of Spinal Disorders* 4(3):286-95. https://doi.org/10.1097/00002517-199109000-00005.

Berge, Jérôme, Bertrand Marque, Jean-Marc Vital, Jacques Sénégas, et Jean-Marie Caillé. 1999. « Age-Related Changes in the Cervical Spines of Front-Line Rugby Players ». *The American Journal of Sports Medicine* 27 (4): 422-29. https://doi.org/10.1177/03635465990270040401.

Bertleff, Marco, Sebastian Domsch, Sebastian Weingärtner, Jascha Zapp, Kieran O'Brien, Markus Barth, et Lothar R. Schad. 2017. « Diffusion Parameter Mapping with the

Combined Intravoxel Incoherent Motion and Kurtosis Model Using Artificial Neural Networks at 3 T ». *NMR in Biomedicine* 30 (12): e3833. https://doi.org/10.1002/nbm.3833.

Bertram, C. D., et M. Heil. 2017. « A Poroelastic Fluid/Structure-Interaction Model of Cerebrospinal Fluid Dynamics in the Cord With Syringomyelia and Adjacent Subarachnoid-Space Stenosis ». *Journal of Biomechanical Engineering* 139 (1): 011001. https://doi.org/10.1115/1.4034657.

Bican, Orhan, Alireza Minagar, et Amy A. Pruitt. 2013. « The Spinal Cord: A Review of Functional Neuroanatomy. » *Neurologic Clinics* 31 (1): 1-18. https://doi.org/10.1016/j.ncl.2012.09.009.

Biering-Sørensen, F., V. Pedersen, et S. Clausen. 1990. « Epidemiology of spinal cord lesions in Denmark ». *Spinal Cord* 28 (2): 105-18. https://doi.org/10.1038/sc.1990.13.

Bilgen, Mehmet, Russell Abbe, et Ponnada A. Narayana. 2001. « Dynamic Contrast-enhanced MRI of Experimental Spinal Cord Injury: In Vivo Serial Studies ». *Magnetic Resonance in Medicine* 45 (4): 614-22. https://doi.org/10.1002/mrm.1083.

Bilney, Belinda, Meg Morris, et Kate Webster. 2003. « Concurrent Related Validity of the GAITRite® Walkway System for Quantification of the Spatial and Temporal Parameters of Gait ». *Gait & Posture* 17 (1): 68-74. https://doi.org/10.1016/S0966-6362(02)00053-X.

Bilston, L. E., et L. E. Thibault. 1996. « The Mechanical Properties of the Human Cervical Spinal Cord in Vitro ». *Annals of Biomedical Engineering* 24 (1): 67-74. https://doi.org/10.1007/BF02770996.

Bilston, Lynne E., et Lawrence E. Thibault. 1995. « The Mechanical Properties of the Human Cervical Spinal cordIn Vitro ». *Annals of Biomedical Engineering* 24 (S1): 67-74. https://doi.org/10.1007/BF02770996.

Biot, Maurice A. 1941. « General Theory of Three-Dimensional Consolidation ». *Journal of Applied Physics* 12 (2): 155-64. https://doi.org/10.1063/1.1712886.

Bisdas, Sotirios, et Uwe Klose. 2015. « IVIM Analysis of Brain Tumors: An Investigation of the Relaxation Effects of CSF, Blood, and Tumor Tissue on the Estimated Perfusion Fraction ». *Magnetic Resonance Materials in Physics, Biology and Medicine* 28 (4): 377-83. https://doi.org/10.1007/s10334-014-0474-z.

Bisdas, Sotirios, Tong San Koh, Constantin Roder, Christian Braun, Jens Schittenhelm, Ulrike Ernemann, et Uwe Klose. 2013. « Intravoxel Incoherent Motion Diffusion-Weighted MR Imaging of Gliomas: Feasibility of the Method and Initial Results ». *Neuroradiology* 55 (10): 1189-96. https://doi.org/10.1007/s00234-013-1229-7.

Bolton, B. 1939. « The Blood Supply of the Human Spinal Cord. » *Journal of Neurology and Psychiatry* 2 (2): 137-48. https://doi.org/10.1136/jnnp.2.2.137.

Bonekamp, David, Mahaveer Degaonkar, et Peter B. Barker. 2011. « Quantitative cerebral blood flow in dynamic susceptibility contrast MRI using total cerebral flow from phase-contrast MRA ». *Magnetic resonance in medicine : official journal of the Society of Magnetic Resonance in Medicine / Society of Magnetic Resonance in Medicine* 66 (1): 57-66. https://doi.org/10.1002/mrm.22776.

Bosmia, Anand N., Elizabeth Hogan, Marios Loukas, R. Shane Tubbs, et Aaron A. Cohen-Gadol. 2015. « Blood supply to the human spinal cord: part I. Anatomy and hemodynamics ». *Clinical Anatomy* 28 (1): 52-64. https://doi.org/10.1002/ca.22281.

Bowen, B. C., S. DePrima, P. M. Pattany, A. Marcillo, P. Madsen, et R. M. Quencer. 1996. « MR Angiography of Normal Intradural Vessels of the Thoracolumbar Spine. » *AJNR. American Journal of Neuroradiology* 17 (3): 483-94.

Breig, Alf, Ian Turnbull, et Ove Hassler. 1966. « Effects of mechanical stresses on the spinal cord in cervical spondylosis: a study on fresh cadaver material ». *Journal of neurosurgery* 25 (1): 45-56. https://doi.org/10.3171/jns.1966.25.1.0045.

Bronen, Richard A., et Gordon Sze. 1990. « Magnetic resonance imaging contrast agents: theory and application to the central nervous system ». *Journal of Neurosurgery* 73 (6): 820-39. https://doi.org/10.3171/jns.1990.73.6.0820.

Bulte, Daniel, Peter Chiarelli, Richard Wise, et Peter Jezzard. 2007. « Measurement of Cerebral Blood Volume in Humans Using Hyperoxic MRI Contrast ». *Journal of Magnetic Resonance Imaging* 26 (4): 894-99. https://doi.org/10.1002/jmri.21096.

Cadotte, David W., M. Ali Akbar, Michael G. Fehlings, Patrick W. Stroman, et Julien Cohen-Adad. 2018. « What Has Been Learned from Magnetic Resonance Imaging Examination of the Injured Human Spinal Cord: A Canadian Perspective ». *Journal of Neurotrauma* 35 (16): 1942-57. https://doi.org/10.1089/neu.2018.5903.

Calamante, Fernando. 2013. « Arterial Input Function in Perfusion MRI: A Comprehensive Review ». *Progress in Nuclear Magnetic Resonance Spectroscopy* 74 (octobre):1-32. https://doi.org/10.1016/j.pnmrs.2013.04.002.

Calamante, Fernando, David L. Thomas, Gaby S. Pell, Jonna Wiersma, et Robert Turner. 1999. « Measuring Cerebral Blood Flow Using Magnetic Resonance Imaging Techniques ». *Journal of Cerebral Blood Flow & Metabolism* 19 (7): 701-35. https://doi.org/10.1097/00004647-199907000-00001.

Callot, V, G Duhamel, P Moulin, et P J Cozzone. 2011. « Intra Voxel Incoherent Motion (IVIM) MRI of the Human Spinal Cord: Preliminary Results and Potentiality ». *Proc. Intl. Soc. Mag. Reson. Med.* 19:2463.

Callot, Virginie. 2020. « A Soup of MR Sequences for the Spinal Cord : ISMRM20 Combo Edu & Sci ». Video, Virtual. https://www.ismrm.org/20/program_files/CM02.htm.

Callot, Virginie, Guillaume Duhamel, Jérôme Laurin, André Mauès de Paula, et Patrick J Cozzone. 2012. « Intra Voxel Incoherent Motion (IVIM) MRI: An Alternative Method to Get Spinal Cord (SC) Vascular Description. Preliminary Results in Healthy and Injured Mice. » *Proc. Intl. Soc. Mag. Reson. Med.* 20:1037.

Carlson, G. D., C. D. Gorden, S. Nakazowa, E. Wada, K. Warden, et J. C. LaManna. 2000. « Perfusion-Limited Recovery of Evoked Potential Function after Spinal Cord Injury ». *Spine* 25 (10): 1218-26. https://doi.org/10.1097/00007632-200005150-00004.

Carlson, G. D., K. E. Warden, J. M. Barbeau, E. Bahniuk, K. L. Kutina-Nelson, C. L. Biro, H. H. Bohlman, et J. C. LaManna. 1997. « Viscoelastic Relaxation and Regional Blood Flow Response to Spinal Cord Compression and Decompression ». *Spine* 22 (12): 1285-91. https://doi.org/10.1097/00007632-199706150-00002.

Cerro, Patricia Del, Andrés Barriga-Martín, Hugo Vara, Luis M. Romero-Muñoz, Ángel Rodríguez-De-Lope, et Jorge E. Collazos-Castro. 2021. « Neuropathological and Motor Impairments after Incomplete Cervical Spinal Cord Injury in Pigs ». *Journal of Neurotrauma* 38 (21): 2956-77. https://doi.org/10.1089/neu.2020.7587.

Cesari, D., S. Compigne, R. Scherer, L. Xu, N. Takahashi, M. Page, K. Asakawa, et al. 2001. « WorldSID Prototype Dummy Biomechanical Responses ». *Stapp Car Crash Journal* 45 (novembre):285-318. https://doi.org/10.4271/2001-22-0013.

Chang, G. L., T. K. Hung, et W. W. Feng. 1988. « An In-Vivo Measurement and Analysis of Viscoelastic Properties of the Spinal Cord of Cats ». *Journal of Biomechanical Engineering* 110 (2): 115-22. https://doi.org/10.1115/1.3108415.

Chen, Xiaoyang, Liangqiong Qu, Yifang Xie, Sahar Ahmad, et Pew-Thian Yap. 2023. « A Paired Dataset of T1- and T2-Weighted MRI at 3 Tesla and 7 Tesla ». *Scientific Data* 10 (1): 489. https://doi.org/10.1038/s41597-023-02400-y.

Cheng, Xing, HouQing Long, WenLi Chen, JingHui Xu, YangLiang Huang, et FoBao Li. 2015. « Three-Dimensional Alteration of Cervical Anterior Spinal Artery and Anterior Radicular Artery in Rat Model of Chronic Spinal Cord Compression by Micro-CT ». *Neuroscience Letters* 606 (octobre):106-12. https://doi.org/10.1016/j.neulet.2015.08.050.

Choi, Sung Hoon, et Chang-Nam Kang. 2020. « Degenerative Cervical Myelopathy: Pathophysiology and Current Treatment Strategies ». *Asian Spine Journal* 14 (5): 710-20. https://doi.org/10.31616/asj.2020.0490.

Chomiak, J., J. Dvorak, J. Antinnes, et A. Sandler. 1995. « Motor Evoked Potentials: Appropriate Positioning of Recording Electrodes for Diagnosis of Spinal Disorders ». *European Spine Journal* 4 (3): 180-85. https://doi.org/10.1007/BF00298243.

Christ, Andreas F., Kristian Franze, Helene Gautier, Pouria Moshayedi, James Fawcett, Robin J. M. Franklin, Ragnhildur T. Karadottir, et Jochen Guck. 2010. « Mechanical Difference between White and Gray Matter in the Rat Cerebellum Measured by Scanning Force Microscopy ». *Journal of Biomechanics* 43 (15): 2986-92. https://doi.org/10.1016/j.jbiomech.2010.07.002.

Christensen, Søren, Kim Mouridsen, Ona Wu, Niels Hjort, Henrik Karstoft, Götz Thomalla, Joachim Röther, Jens Fiehler, Thomas Kucinski, et Leif Østergaard. 2009. « Comparison of 10 Perfusion MRI Parameters in 97 Sub-6-Hour Stroke Patients Using Voxel-Based Receiver Operating Characteristics Analysis ». *Stroke* 40 (6): 2055-61. https://doi.org/10.1161/STROKEAHA.108.546069.

Citterio, Antonietta, Marco Franceschini, Lorenzo Spizzichino, Arturo Reggio, Bruno Rossi, Giulia Stampacchia, et Gruppo Italiano Studio Epidemiologico Mielolesioni. 2004. « Nontraumatic spinal cord injury: an Italian survey ». *Archives of physical medicine and rehabilitation* 85 (9): 1483-87. https://doi.org/10.1016/j.apmr.2003.09.028.

Clarke, Elizabeth C. 2010. « Spinal Cord Mechanical Properties ». In *Neural Tissue Biomechanics*, édité par Lynne E. Bilston, 3:25-40. Studies in Mechanobiology, Tissue Engineering and Biomaterials. Berlin, Heidelberg: Springer Berlin Heidelberg. https://doi.org/10.1007/8415_2010_15.

Clarke, Elizabeth C., Shaokoon Cheng, et Lynne E. Bilston. 2009. « The mechanical properties of neonatal rat spinal cord *in vitro*, and comparisons with adult ». *Journal of Biomechanics* 42 (10): 1397-1402. https://doi.org/10.1016/j.jbiomech.2009.04.008.

Cloney, Michael Brendan, Zachary A. Smith, Kenneth A. II Weber, et Todd B. Parrish. 2018. « Quantitative Magnetization Transfer MRI Measurements of the Anterior Spinal Cord Region Are Associated With Clinical Outcomes in Cervical Spondylotic Myelopathy ». *Spine* 43 (10): 675. https://doi.org/10.1097/BRS.0000000000002470.

Cohen-Adad, Julien, et Claudia Wheeler-Kingshott. 2014. *Quantitative MRI of the Spinal Cord*. Academic Press.

Conrad, Benjamin N, Robert L Barry, Baxter P Rogers, Satoshi Maki, Arabinda Mishra, Saakshi Thukral, Subramaniam Sriram, et al. 2018. « Multiple Sclerosis Lesions Affect Intrinsic Functional Connectivity of the Spinal Cord ». *Brain* 141 (6): 1650-64. https://doi.org/10.1093/brain/awy083.

Corbin, Jean-Louis, et Théophile Alajouanine. 1961. *Anatomie et pathologie artérielles de la moelle*. Vol. 3. Paris: Masson.

Cramer, Gregory D, et Susan A Darby. 2014. *Clinical Anatomy of the Spine, Spinal Cord, and ANS - NLM Catalog - NCBI*. 3rd ed. Vol. xv. United States: Elsevier. https://www.ncbi.nlm.nih.gov/nlmcatalog/101595897.

Cramer, Stig P., Henrik B. W. Larsson, Maria H. Knudsen, Helle J. Simonsen, Mark B. Vestergaard, et Ulrich Lindberg. 2023. « Reproducibility and Optimal Arterial Input

Function Selection in Dynamic Contrast-Enhanced Perfusion MRI in the Healthy Brain ». *Journal of Magnetic Resonance Imaging* 57 (4): 1229-40. https://doi.org/10.1002/jmri.28380.

Davies, Benjamin M., Danyal Z. Khan, Oliver D. Mowforth, Angus G. K. McNair, Toto Gronlund, Angelos G. Kolias, Lindsay Tetreault, et al. 2019. « RE-CODE DCM (REsearch Objectives and Common Data Elements for Degenerative Cervical Myelopathy): A Consensus Process to Improve Research Efficiency in DCM, Through Establishment of a Standardized Dataset for Clinical Research and the Definition of the Research Priorities ». *Global Spine Journal* 9 (1 Suppl): 65S-76S. https://doi.org/10.1177/2192568219832855.

Davies, Benjamin M., Maire McHugh, Ali Elgheriani, Angelos G. Kolias, Lindsay A. Tetreault, Peter J. A. Hutchinson, Michael G. Fehlings, et Mark R. N. Kotter. 2016. « Reported Outcome Measures in Degenerative Cervical Myelopathy: A Systematic Review ». Édité par Faiz Ahmad. *PLOS ONE* 11 (8): e0157263. https://doi.org/10.1371/journal.pone.0157263.

Davies, Benjamin M, Oliver D Mowforth, Emma K Smith, et Mark RN Kotter. 2018. « Degenerative cervical myelopathy ». *The BMJ* 360 (février):k186. https://doi.org/10.1136/bmj.k186.

Detre, John A., Weiguo Zhang, David A. Roberts, Afonso C. Silva, Donald S. Williams, Donald J. Grandis, Alan P. Koretsky, et John S. Leigh. 1994. « Tissue Specific Perfusion Imaging Using Arterial Spin Labeling ». *NMR in Biomedicine* 7 (1-2): 75-82. https://doi.org/10.1002/nbm.1940070112.

Di Chiro, G., et L. C. Fried. 1971. « Blood Flow Currents in Spinal Cord Arteries. » *Neurology* 21 (11): 1088-96. https://doi.org/10.1212/wnl.21.11.1088.

Diaz, Eric, et Humberto Morales. 2016. « Spinal Cord Anatomy and Clinical Syndromes. » *Seminars in Ultrasound, CT, and MR* 37 (5): 360-71. https://doi.org/10.1053/j.sult.2016.05.002.

Dixon, W T. 1984. « Simple proton spectroscopic imaging. » *Radiology* 153 (1): 189-94. https://doi.org/10.1148/radiology.153.1.6089263.

Dommisse, G. F. 1974. « The blood supply of the spinal cord: a critical vascular zone in spinal surgery ». *The Journal of Bone & Joint Surgery British Volume* 56 (2): 225-35.

Donahue, Kathleen M., Hendrikus G.J. Krouwer, Scott D. Rand, Arvind P. Pathak, Cathy S. Marszalkowski, Steven C. Censky, et Robert W. Prost. 2000. « Utility of Simultaneously Acquired Gradient-Echo and Spin-Echo Cerebral Blood Volume and Morphology Maps in Brain Tumor Patients ». *Magnetic Resonance in Medicine* 43 (6): 845-53. https://doi.org/10.1002/1522-2594(200006)43:6<845::AID-MRM10>3.0.CO;2-J.

Dong, Fulong, Yuanyuan Wu, Peiwen Song, Yinfeng Qian, Ying Wang, Liyan Xu, Minmin Yin, et al. 2018. « A Preliminary Study of 3.0-T Magnetic Resonance Diffusion Tensor Imaging in Cervical Spondylotic Myelopathy ». *European Spine Journal* 27 (8): 1839-45. https://doi.org/10.1007/s00586-018-5579-z.

Doppman, J. L. 1975. « The Mechanism of Ischemia in Anteroposterior Compression of the Spinal Cord ». *Investigative Radiology* 10 (6): 543-51. https://doi.org/10.1097/00004424-197511000-00001.

Dousset, V., A. Gayou, B. Brochet, et J.-M. Caille. 1998. « Early Structural Changes in Acute MS Lesions Assessed by Serial Magnetization Transfer Studies ». *Neurology* 51 (4): 1150-55. https://doi.org/10.1212/WNL.51.4.1150.

Doyle, Mark, Edward G. Walsh, Gerald G. Blackwell, et Gerald M. Pohost. 1995. « Block Regional Interpolation Scheme for k-Space (BRISK): A Rapid Cardiac Imaging

Technique ». *Magnetic Resonance in Medicine* 33 (2): 163-70. https://doi.org/10.1002/mrm.1910330204.

Duggal, N., D. Rabin, R. Bartha, R. L. Barry, J. S. Gati, I. Kowalczyk, et M. Fink. 2010. « Brain Reorganization in Patients with Spinal Cord Compression Evaluated Using fMRI ». *Neurology* 74 (13): 1048-54. https://doi.org/10.1212/WNL.0b013e3181d6b0ea.

Duhamel, Guillaume, Virginie Callot, Patrick J. Cozzone, et Frank Kober. 2008. « Spinal Cord Blood Flow Measurement by Arterial Spin Labeling ». *Magnetic Resonance in Medicine* 59 (4): 846-54. https://doi.org/10.1002/mrm.21567.

Duhamel, Guillaume, Virginie Callot, Patrick Decherchi, Yann Le Fur, Tanguy Marqueste, Patrick J. Cozzone, et Frank Kober. 2009. « Mouse Lumbar and Cervical Spinal Cord Blood Flow Measurements by Arterial Spin Labeling: Sensitivity Optimization and First Application ». *Magnetic Resonance in Medicine* 62 (2): 430-39. https://doi.org/10.1002/mrm.22015.

Duval, Tanguy, Ariane Saliani, Harris Nami, Antonio Nanci, Nikola Stikov, Hugues Leblond, et Julien Cohen-Adad. 2019. « Axons Morphometry in the Human Spinal Cord ». *NeuroImage* 185 (janvier):119-28. https://doi.org/10.1016/j.neuroimage.2018.10.033.

Dvorak, Jiri, Martin Sutter, et Joerg Herdmann. 2003. « Cervical Myelopathy: Clinical and Neurophysiological Evaluation ». *European Spine Journal: Official Publication of the European Spine Society, the European Spinal Deformity Society, and the European Section of the Cervical Spine Research Society* 12 Suppl 2 (Suppl 2): S181-187. https://doi.org/10.1007/s00586-003-0631-y.

Edwards, Walter C., et Henry LaRocca. 1983. « The developmental segmental sagittal diameter of the cervical spinal canal in patients with cervical spondylosis ». *Spine* 8 (1): 20-27. https://doi.org/10.1097/00007632-198301000-00003.

Eisenträger, Almut, et Ian Sobey. 2013. « Multi-Fluid Poroelastic Modelling of CSF Flow Through the Brain ». *Poromechanics V: Proceedings of the Fifth Biot Conference on Poromechanics*, juin, 2148-57. https://doi.org/10.1061/9780784412992.253.

Ellingson, Benjamin M., Noriko Salamon, Anthony J. Hardy, et Langston T. Holly. 2015. « Prediction of Neurological Impairment in Cervical Spondylotic Myelopathy Using a Combination of Diffusion MRI and Proton MR Spectroscopy ». *PLOS ONE* 10 (10): e0139451. https://doi.org/10.1371/journal.pone.0139451.

Ellingson, Benjamin M., Davis C. Woodworth, Kevin Leu, Noriko Salamon, et Langston T. Holly. 2019a. « Spinal Cord Perfusion MR Imaging Implicates Both Ischemia and Hypoxia in the Pathogenesis of Cervical Spondylosis ». *World Neurosurgery* 128 (août):e773-81. https://doi.org/10.1016/j.wneu.2019.04.253.

———. 2019b. « Spinal Cord Perfusion MR Imaging Implicates Both Ischemia and Hypoxia in the Pathogenesis of Cervical Spondylosis ». *World Neurosurgery* 128 (août):e773-81. https://doi.org/10.1016/j.wneu.2019.04.253.

Fazio, C., et A. Agnoli. 1970. « The Vascularisation of the Spinal Cord--Anatomical and Pathophysiological Aspects. » *Vascular Surgery* 4 (4): 245-57. https://doi.org/10.1177/153857447000400404.

Federau, C., S. Sumer, F. Becce, P. Maeder, K. O'Brien, R. Meuli, et M. Wintermark. 2014. « Intravoxel Incoherent Motion Perfusion Imaging in Acute Stroke: Initial Clinical Experience ». *Neuroradiology* 56 (8): 629-35. https://doi.org/10.1007/s00234-014-1370-y.

Federau, Christian, Kieran O'Brien, Adrien Birbaumer, Reto Meuli, Patric Hagmann, et Philippe Maeder. 2015. « Functional Mapping of the Human Visual Cortex with Intravoxel Incoherent Motion MRI ». Édité par Michal Zochowski. *PLOS ONE* 10 (2): e0117706. https://doi.org/10.1371/journal.pone.0117706.

Fehlings, M.G., et G Skaf. 1998. « A review of the pathophysiology of cervical spondylotic myelopathy with insights for potential novel mechanisms drawn from traumatic spinal cord injury » 23 (décembre):2730-37. https://doi.org/10.1097/00007632-199812150-00012.

Fehlings, Michael G., et Ghassan Skaf. 1998. « A review of the pathophysiology of cervical spondylotic myelopathy with insights for potential novel mechanisms drawn from traumatic spinal cord injury ». *Spine* 23 (24): 2730-36. https://doi.org/10.1097/00007632-199812150-00012.

Fehlings, Michael G., Lindsay A. Tetreault, K. Daniel Riew, James W. Middleton, Bizhan Aarabi, Paul M. Arnold, Darrel S. Brodke, et al. 2017. « A Clinical Practice Guideline for the Management of Patients With Degenerative Cervical Myelopathy: Recommendations for Patients With Mild, Moderate, and Severe Disease and Nonmyelopathic Patients With Evidence of Cord Compression ». *Global Spine Journal* 7 (3 Suppl): 70S-83S. https://doi.org/10.1177/2192568217701914.

Fehlings, Michael G., Alexander Vaccaro, Jefferson R. Wilson, Anoushka Singh, David W. Cadotte, James S. Harrop, Bizhan Aarabi, et al. 2012. « Early versus Delayed Decompression for Traumatic Cervical Spinal Cord Injury: Results of the Surgical Timing in Acute Spinal Cord Injury Study (STASCIS) ». *PLOS ONE* 7 (2): e32037. https://doi.org/10.1371/journal.pone.0032037.

Feinberg, D. A., et K. Oshio. 1991. « GRASE (Gradient- and Spin-Echo) MR Imaging: A New Fast Clinical Imaging Technique. » *Radiology* 181 (2): 597-602. https://doi.org/10.1148/radiology.181.2.1924811.

Feng, Li, Robert Grimm, Kai Tobias Block, Hersh Chandarana, Sungheon Kim, Jian Xu, Leon Axel, Daniel K. Sodickson, et Ricardo Otazo. 2014. « Golden-Angle Radial Sparse Parallel MRI: Combination of Compressed Sensing, Parallel Imaging, and Golden-Angle Radial Sampling for Fast and Flexible Dynamic Volumetric MRI: iGRASP: Iterative Golden-Angle RAdial Sparse Parallel MRI ». *Magnetic Resonance in Medicine* 72 (3): 707-17. https://doi.org/10.1002/mrm.24980.

Fernandez de Rota, Juan Jose. s. d. « Cervical spondylotic myelopathy due to chronic compression: the role of signal intensity changes in magnetic resonance images - PubMed ». Consulté le 12 juin 2024. https://pubmed.ncbi.nlm.nih.gov/17233286/.

Fiford, Rodney J., et Lynne E. Bilston. 2005. « The Mechanical Properties of Rat Spinal Cord in Vitro ». *Journal of Biomechanics* 38 (7): 1509-15. https://doi.org/10.1016/j.jbiomech.2004.07.009.

Filatova, Olena G., Lucas J. van Vliet, Alfred C. Schouten, Gert Kwakkel, Frans C. T. van der Helm, et Frans M. Vos. 2018. « Comparison of Multi-Tensor Diffusion Models' Performance for White Matter Integrity Estimation in Chronic Stroke ». *Frontiers in Neuroscience* 12 (avril):247. https://doi.org/10.3389/fnins.2018.00247.

Filippi, M., A. Campi, V. Dousset, C. Baratti, V. Martinelli, N. Canal, G. Scotti, et G. Comi. 1995. « A Magnetization Transfer Imaging Study of Normal-Appearing White Matter in Multiple Sclerosis ». *Neurology* 45 (3): 478-82. https://doi.org/10.1212/WNL.45.3.478.

Finkenstaedt, Tim, Markus Klarhoefer, Christian Eberhardt, Anton S. Becker, Gustav Andreisek, Andreas Boss, et Cristina Rossi. 2017. « The IVIM Signal in the Healthy Cerebral Gray Matter: A Play of Spherical and Non-Spherical Components ». *NeuroImage* 152 (mai):340-47. https://doi.org/10.1016/j.neuroimage.2017.03.004.

Firooznia, H., J. H. Ahn, M. Rafii, et K. T. Ragnarsson. 1985. « Sudden Quadriplegia after a Minor Trauma. The Role of Preexisting Spinal Stenosis ». *Surgical Neurology* 23 (2): 165-68. https://doi.org/10.1016/0090-3019(85)90337-4.

Fortuna, A., La Torre, et E. Occhipinti. 1971. « The Direction of Blood Flow in the Cervical Cord ». *European Neurology* 5 (6): 335-42. https://doi.org/10.1159/000114089.

Fournely, Marion, Yvan Petit, Eric Wagnac, Morgane Evin, et Pierre-Jean Arnoux. 2020. « Effect of Experimental, Morphological and Mechanical Factors on the Murine Spinal Cord Subjected to Transverse Contusion: A Finite Element Study ». Édité par Alexander Rabchevsky. *PLOS ONE* 15 (5): e0232975. https://doi.org/10.1371/journal.pone.0232975.

Fournely, Marion, Yvan Petit, Éric Wagnac, Jérôme Laurin, Virginie Callot, et Pierre-Jean Arnoux. 2018. « High-speed video analysis improves the accuracy of spinal cord compression measurement in a mouse contusion model ». *Journal of Neuroscience Methods* 293 (janvier):1-5. https://doi.org/10.1016/j.jneumeth.2017.09.007.

Fradet, Léo, Pierre-Jean Arnoux, Jean-Philippe Ranjeva, Yvan Petit, et Virginie Callot. 2014. « Morphometrics of the Entire Human Spinal Cord and Spinal Canal Measured From In Vivo High-Resolution Anatomical Magnetic Resonance Imaging »: *Spine* 39 (4): E262-69. https://doi.org/10.1097/BRS.0000000000000125.

Fradet, Léo, Francis Cliche, Yvan Petit, Jean-Marc Mac-Thiong, et Pierre-Jean Arnoux. 2016. « Strain Rate Dependent Behavior of the Porcine Spinal Cord under Transverse Dynamic Compression ». *Proceedings of the Institution of Mechanical Engineers, Part H: Journal of Engineering in Medicine* 230 (9): 858-66. https://doi.org/10.1177/0954411916655373.

Frank, Cyril B. 2004. « Ligament structure, physiology and function ». *Journal of Musculoskeletal and Neuronal Interactions* 4 (2): 199.

Frébourg, Guillaume, Kaissar Farah, Thomas Troalen, Lauriane Pini, Aurélien Destruel, Stéphane Fuentes, Maxime Guye, et Virginie Callot. 2022. « Dynamic Contrast Enhanced MR Perfusion of the Spinal Cord with Radial Streaking Artefacts Reduction at 3T: Preliminary Results and Applications ». In , 1457. London, England, UK. https://archive.ismrm.org/2022/1457.html.

Frostell, Arvid, Ramil Hakim, Eric Peter Thelin, Per Mattsson, et Mikael Svensson. 2016. « A Review of the Segmental Diameter of the Healthy Human Spinal Cord. » *Frontiers in Neurology* 7:238. https://doi.org/10.3389/fneur.2016.00238.

Furlan, Julio C., et B. Catharine Craven. 2016. « Psychometric analysis and critical appraisal of the original, revised, and modified versions of the Japanese Orthopaedic Association score in the assessment of patients with cervical spondylotic myelopathy ». *Neurosurgical Focus* 40 (6): E6. https://doi.org/10.3171/2016.3.FOCUS1648.

Gao, Liangbin, Le Wang, Bin Su, Peng Wang, Jichao Ye, et Huiyong Shen. 2013. « The vascular supply to the spinal cord and its relationship to anterior spine surgical approaches ». *The Spine Journal* 13 (8): 966-73. https://doi.org/10.1016/j.spinee.2013.03.017.

Gao, Qian-Qian, Shan-Shan Lu, Xiao-Quan Xu, Cheng-Jiang Wu, Xing-Long Liu, Sheng Liu, et Hai-Bin Shi. 2017. « Quantitative Assessment of Hyperacute Cerebral Infarction with Intravoxel Incoherent Motion MR Imaging: Initial Experience in a Canine Stroke Model ». *Journal of Magnetic Resonance Imaging* 46 (2): 550-56. https://doi.org/10.1002/jmri.25556.

Gass, A., G. J. Barker, D. Kidd, J. W. Thorpe, D. MacManus, A. Brennan, P. S. Tofts, A. J. Thompson, W. I. McDonald, et D. H. Miller. 1994. « Correlation of Magnetization Transfer Ration with Clinical Disability in Multiple Sclerosis ». *Annals of Neurology* 36 (1): 62-67. https://doi.org/10.1002/ana.410360113.

Gaudet, Andrew D., et Laura K. Fonken. 2018. « Glial Cells Shape Pathology and Repair After Spinal Cord Injury. » *Neurotherapeutics : The Journal of the American Society for*

Experimental NeuroTherapeutics 15 (3): 554-77. https://doi.org/10.1007/s13311-018-0630-7.

Gee, Cameron M., et Brian K. Kwon. 2022. « Significance of Spinal Cord Perfusion Pressure Following Spinal Cord Injury: A Systematic Scoping Review ». *Journal of Clinical Orthopaedics and Trauma* 34 (novembre):102024. https://doi.org/10.1016/j.jcot.2022.102024.

Ghogawala, Zoher. 2018. « Anterior Cervical Option to Manage Degenerative Cervical Myelopathy ». *Neurosurgery Clinics of North America* 29 (1): 83-89. https://doi.org/10.1016/j.nec.2017.09.005.

Gillies, Robert J., Paul E. Kinahan, et Hedvig Hricak. 2016. « Radiomics: Images Are More than Pictures, They Are Data ». *Radiology* 278 (2): 563-77. https://doi.org/10.1148/radiol.2015151169.

Girard, O., V. Callot, Benjamin Robert, Patrick J. Cozzone, et G. Duhamel. 2013. « Perfusion MRI of the Human Cervical Spinal Cord using Arterial Spin Labeling ». *In Proceedings of the 21st Annual Meeting of the International Society for Magnetic Resonance in Medicine*, 0349.

Goacher, Edward, Richard Phillips, Oliver D. Mowforth, Stefan Yordanov, Erlick A. C. Pereira, Adrian Gardner, Nasir A. Quraishi, et al. 2022. « Hospitalisation for Degenerative Cervical Myelopathy in England: Insights from the National Health Service Hospital Episode Statistics 2012 to 2019 ». *Acta Neurochirurgica* 164 (6): 1535-41. https://doi.org/10.1007/s00701-022-05219-5.

Gofur, Ekramul M., et Paramvir Singh. 2024. « Anatomy, Back, Vertebral Canal Blood Supply ». In *StatPearls*. Treasure Island (FL): StatPearls Publishing. http://www.ncbi.nlm.nih.gov/books/NBK541083/.

Gong, He, Ming Zhang, Ling Qin, et Yajun Hou. 2007. « Regional Variations in the Apparent and Tissue-Level Mechanical Parameters of Vertebral Trabecular Bone with Aging Using Micro-Finite Element Analysis ». *Annals of Biomedical Engineering* 35 (9): 1622-31. https://doi.org/10.1007/s10439-007-9332-8.

Gooding, M. R., C. B. Wilson, et J. T. Hoff. 1976. « Experimental cervical myelopathy: autoradiographic studies of spinal cord blood flow patterns. » *Surgical neurology* 5 (4): 233-39.

Gooding, Michael R., Charles B. Wilson, et Julian T. Hoff. 1975. « Experimental cervical myelopathy: effects of ischemia and compression of the canine cervical spinal cord ». *Journal of neurosurgery* 43 (1): 9-17. https://doi.org/10.3171/jns.1975.43.1.0009.

Gorter, K. 1976. « Influence of Laminectomy on the Course of Cervical Myelopathy ». *Acta Neurochirurgica* 33 (3-4): 265-81. https://doi.org/10.1007/BF01886675.

Grabher, Patrick, Siawoosh Mohammadi, Aaron Trachsler, Susanne Friedl, Gergely David, Reto Sutter, Nikolaus Weiskopf, Alan J. Thompson, Armin Curt, et Patrick Freund. 2016. « Voxel-Based Analysis of Grey and White Matter Degeneration in Cervical Spondylotic Myelopathy ». *Scientific Reports* 6 (avril):24636. https://doi.org/10.1038/srep24636.

Greathouse, David G., John S. Halle, et Arthur F. Dalley. 2001. « Blood supply to the spinal cord ». *Physical Therapy* 81 (6): 1264-65. https://doi.org/10.1093/ptj/81.6.1264.

Grech-Sollars, Matthew, Patrick W. Hales, Keiko Miyazaki, Felix Raschke, Daniel Rodriguez, Martin Wilson, Simrandip K. Gill, et al. 2015. « Multi-centre Reproducibility of Diffusion MRI Parameters for Clinical Sequences in the Brain ». *NMR in Biomedicine* 28 (4): 468-85. https://doi.org/10.1002/nbm.3269.

Green, Michael A., Lynne E. Bilston, et Ralph Sinkus. 2008. « In Vivo Brain Viscoelastic Properties Measured by Magnetic Resonance Elastography ». *NMR in Biomedicine* 21 (7): 755-64. https://doi.org/10.1002/nbm.1254.

Greiner, Alexander, Nina Reiter, Friedrich Paulsen, Gerhard A. Holzapfel, Paul Steinmann, Ester Comellas, et Silvia Budday. 2021. « Poro-Viscoelastic Effects During Biomechanical Testing of Human Brain Tissue ». *Frontiers in Mechanical Engineering* 7 (août):708350. https://doi.org/10.3389/fmech.2021.708350.

Grist, Thomas M., Charles A. Mistretta, Charles M. Strother, et Patrick A. Turski. 2012. « Time-resolved Angiography: Past, Present, and Future ». *Journal of Magnetic Resonance Imaging* 36 (6): 1273-86. https://doi.org/10.1002/jmri.23646.

H, Inoue, Ohmori K, Takatsu T, Teramoto T, Ishida Y, et Suzuki K. s. d. « Morphological Analysis of the Cervical Spinal Canal, Dural Tube and Spinal Cord in Normal Individuals Using CT Myelography ». *PubMed*. Consulté le 16 août 2024. https://pubmed.ncbi.nlm.nih.gov/8692426/.

Haan, Peter de, Cor J. Kalkman, Sven AG Meylaerts, Jeroen Lips, et Michael JHM Jacobs. 1999. « Development of spinal cord ischemia after clamping of noncritical segmental arteries in the pig ». *The Annals of thoracic surgery* 68 (4): 1278-84. https://doi.org/10.1016/S0003-4975(99)00727-4.

Haefeli, Jenny S., Julia Blum, John D. Steeves, John L. K. Kramer, et Armin E. P. Curt. 2013. « Differences in Spinothalamic Function of Cervical and Thoracic Dermatomes: Insights Using Contact Heat Evoked Potentials ». *Journal of Clinical Neurophysiology: Official Publication of the American Electroencephalographic Society* 30 (3): 291-98. https://doi.org/10.1097/WNP.0b013e31827ed9ee.

Harrison, Olivia K., Xavier Guell, Miriam C. Klein-Flügge, et Robert L. Barry. 2021. « Structural and Resting State Functional Connectivity beyond the Cortex ». *NeuroImage* 240 (octobre):118379. https://doi.org/10.1016/j.neuroimage.2021.118379.

Harrop, James S., Swetha Naroji, Mitchell Maltenfort, D. Greg Anderson, Todd Albert, John K. Ratliff, Ravi K. Ponnappan, et al. 2010. « Cervical Myelopathy: A Clinical and Radiographic Evaluation and Correlation to Cervical Spondylotic Myelopathy ». *Spine* 35 (6): 620-24. https://doi.org/10.1097/BRS.0b013e3181b723af.

Hayashi, Tetsuo, Jeffrey C. Wang, Akinobu Suzuki, Shinji Takahashi, Trevor P. Scott, Kevin Phan, Elizabeth L. Lord, Monchai Ruangchainikom, Keiichiro Shiba, et Michael D. Daubs. 2014. « Risk factors for missed dynamic canal stenosis in the cervical spine ». *Spine* 39 (10): 812-19. https://doi.org/10.1097/BRS.0000000000000289.

Helenius, J., J. Perkiö, L. Soinne, L. Østergaard, R. A. D. Carano, O. Salonen, S. Savolainen, M. Kaste, H. J. Aronen, et T. Tatlisumak. 2003. « Cerebral Hemodynamics in a Healthy Population Measured by Dynamic Susceptibility Contrast MR Imaging ». *Acta Radiologica* 44 (5): 538-46. https://doi.org/10.1080/j.1600-0455.2003.00104.x.

Hemmerling, Kimberly J., Mark A. Hoggarth, Milap S. Sandhu, Todd B. Parrish, et Molly G. Bright. 2024. « MRI Mapping of Hemodynamics in the Human Spinal Cord ». Preprint. Physiology. https://doi.org/10.1101/2024.02.22.581606.

Henderson, Fraser C., Jennian F. Geddes, Alexander R. Vaccaro, Eric Woodard, K. Joel Berry, et Edward C. Benzel. 2005. « Stretch-associated injury in cervical spondylotic myelopathy: new concept and review ». *Neurosurgery* 56 (5): 1101-13. https://doi.org/10.1227/01.NEU.0000157929.85251.7C.

Henkelman, R. M., G. J. Stanisz, et S. J. Graham. 2001. « Magnetization Transfer in MRI: A Review ». *NMR in Biomedicine* 14 (2): 57-64. https://doi.org/10.1002/nbm.683.

Hennig, J. 1988. « Multiecho imaging sequences with low refocusing flip angles ». *Journal of Magnetic Resonance (1969)* 78 (3): 397-407. https://doi.org/10.1016/0022-2364(88)90128-X.

Hennig, J., A. Nauerth, et H. Friedburg. 1986. « RARE imaging: A fast imaging method for clinical MR ». *Magnetic Resonance in Medicine* 3 (6): 823-33. https://doi.org/10.1002/mrm.1910030602.

Hetzer, Stefan, Patric Birr, Andreas Fehlner, Sebastian Hirsch, Florian Dittmann, Eric Barnhill, Jürgen Braun, et Ingolf Sack. 2018. « Perfusion Alters Stiffness of Deep Gray Matter ». *Journal of Cerebral Blood Flow & Metabolism* 38 (1): 116-25. https://doi.org/10.1177/0271678X17691530.

Heuvel, Martijn P. van den, et Hilleke E. Hulshoff Pol. 2010. « Exploring the Brain Network: A Review on Resting-State fMRI Functional Connectivity ». *European Neuropsychopharmacology: The Journal of the European College of Neuropsychopharmacology* 20 (8): 519-34. https://doi.org/10.1016/j.euroneuro.2010.03.008.

Hoff, Julian, Merry Nishimura, Lawrence Pitts, VIRGINIA VILNIS, KENNETH TUERK, et RAYMOND LAGGER. 1977. « The role of ischemia in the pathogenesis of cervical spondylotic myelopathy: a review and new microangiographic evidence ». *Spine* 2 (2): 100-108.

Holly, Langston T., Benjamin M. Ellingson, et Noriko Salamon. 2017. « Metabolic Imaging Using Proton Magnetic Spectroscopy as a Predictor of Outcome After Surgery for Cervical Spondylotic Myelopathy ». *Clinical Spine Surgery* 30 (5): E615. https://doi.org/10.1097/BSD.0000000000000248.

Holly, Langston T., Bonnie Freitas, David L. McArthur, et Noriko Salamon. 2009. « Proton Magnetic Resonance Spectroscopy to Evaluate Spinal Cord Axonal Injury in Cervical Spondylotic Myelopathy ». *Journal of Neurosurgery* 10 (3): 194-200. https://doi.org/10.3171/2008.12.SPINE08367.

Hughes, John Trevor. 1978. « Pathology of the spinal cord. » *Major problems in pathology* 6:1-257.

Hung, Tin-Kan, et Guan-Liang Chang. 1981. « Biomechanical and Neurological Response of the Spinal Cord of a Puppy to Uniaxial Tension ». *Journal of Biomechanical Engineering* 103 (1): 43-47. https://doi.org/10.1115/1.3138244.

Iatridis, J. C., M. Weidenbaum, L. A. Setton, et V. C. Mow. 1996. « Is the Nucleus Pulposus a Solid or a Fluid? Mechanical Behaviors of the Nucleus Pulposus of the Human Intervertebral Disc ». *Spine* 21 (10): 1174-84. https://doi.org/10.1097/00007632-199605150-00009.

Ichihara, K., T. Taguchi, Y. Shimada, I. Sakuramoto, S. Kawano, et S. Kawai. 2001. « Gray Matter of the Bovine Cervical Spinal Cord Is Mechanically More Rigid and Fragile than the White Matter ». *Journal of Neurotrauma* 18 (3): 361-67. https://doi.org/10.1089/08977150151071053.

Ichihara, Kazuhiko, Toshihiko Taguchi, Itsuo Sakuramoto, Shunichi Kawano, et Shinya Kawai. 2003. « Mechanism of the spinal cord injury and the cervical spondylotic myelopathy: new approach based on the mechanical features of the spinal cord white and gray matter ». *Journal of Neurosurgery: Spine* 99 (3): 278-85. https://doi.org/10.3171/spi.2003.99.3.0278.

Ide, Makoto, Hajime OGATA, Akihiro TOKUHIRO, et Hideo TAKECHI. 1993. « Spinal cord injuries in Okayama Prefecture: an epidemiological study'88-'89 ». *Journal of UOEH* 15 (3): 209-15. https://doi.org/10.7888/juoeh.15.209.

Inamasu, Joji, Bernard H. Guiot, et Donald C. Sachs. 2006. « Ossification of the Posterior Longitudinal Ligament: An Update on Its Biology, Epidemiology, and Natural History ». *Neurosurgery* 58 (6): 1027. https://doi.org/10.1227/01.NEU.0000215867.87770.73.

Ishizawa, K., T. Komori, T. Shimada, E. Arai, K. Imanaka, S. Kyo, et T. Hirose. 2005. « Hemodynamic Infarction of the Spinal Cord: Involvement of the Gray Matter plus the Border-Zone between the Central and Peripheral Arteries ». *Spinal Cord* 43 (5): 306-10. https://doi.org/10.1038/sj.sc.3101671.

Ito, Hiroshi, Iwao Kanno, Chietsugu Kato, Toshiaki Sasaki, Kenji Ishii, Yasuomi Ouchi, Akihiko Iida, et al. 2004. « Database of Normal Human Cerebral Blood Flow, Cerebral Blood Volume, Cerebral Oxygen Extraction Fraction and Cerebral Metabolic Rate of Oxygen Measured by Positron Emission Tomography with 15O-Labelled Carbon Dioxide or Water, Carbon Monoxide and Oxygen: A Multicentre Study in Japan ». *European Journal of Nuclear Medicine and Molecular Imaging* 31 (5): 635-43. https://doi.org/10.1007/s00259-003-1430-8.

Ito, Takui, Kiyomitsu Oyanagi, Hitoshi Takahashi, Hideaki E. Takahashi, et Fusahiro Ikuta. 1996. « Cervical spondylotic myelopathy: clinicopathologic study on the progression pattern and thin myelinated fibers of the lesions of seven patients examined during complete autopsy ». *Spine* 21 (7): 827-33. https://doi.org/10.1097/00007632-199604010-00010.

Jalili, Nader, et Karthik Laxminarayana. 2004. « A Review of Atomic Force Microscopy Imaging Systems: Application to Molecular Metrology and Biological Sciences ». *Mechatronics* 14 (8): 907-45. https://doi.org/10.1016/j.mechatronics.2004.04.005.

Jannesar, Shervin, Mark Allen, Sarah Mills, Anne Gibbons, Jacqueline C. Bresnahan, Ernesto A. Salegio, et Carolyn J. Sparrey. 2018. « Compressive mechanical characterization of non-human primate spinal cord white matter ». *Acta Biomaterialia* 74:260-69. https://doi.org/10.1016/j.actbio.2018.05.002.

Jannesar, Shervin, Ben Nadler, et Carolyn J. Sparrey. 2016. « The Transverse Isotropy of Spinal Cord White Matter Under Dynamic Load ». *Journal of Biomechanical Engineering* 138 (9): 091004. https://doi.org/10.1115/1.4034171.

Jarzem, Peter F., Daniel R. Quance, D. John Doyle, Louis R. Begin, et John P. Kostuik. 1992. « Spinal Cord Tissue Pressure During Spinal Cord Distraction in Dogs ». *Spine* 17 (août):227.

Jiang, Sheng-Dan, Lei-Sheng Jiang, et Li-Yang Dai. 2011. « Degenerative Cervical Spondylolisthesis: A Systematic Review ». *International Orthopaedics* 35 (6): 869-75. https://doi.org/10.1007/s00264-010-1203-5.

Jin, Chen, Rui Zhu, Zhan-wei Wang, Yi Li, Hao-fei Ni, Meng-lei Xu, Liang-dong Zheng, et al. 2023. « Dynamic changes in mechanical properties of the adult rat spinal cord after injury ». *Acta Biomaterialia* 155 (janvier):436-48. https://doi.org/10.1016/j.actbio.2022.11.041.

Jin, Chen, Rui Zhu, Meng-lei Xu, Liang-dong Zheng, Hui-zi Zeng, Ning Xie, et Li-ming Cheng. 2022. « Effect of Velocity and Contact Stress Area on the Dynamic Behavior of the Spinal Cord Under Different Testing Conditions ». *Frontiers in Bioengineering and Biotechnology* 10 (mars). https://doi.org/10.3389/fbioe.2022.762555.

Johnson, Curtis L., Hillary Schwarb, Matthew D J McGarry, Aaron T. Anderson, Graham R. Huesmann, Bradley P. Sutton, et Neal J. Cohen. 2016. « Viscoelasticity of Subcortical Gray Matter Structures ». *Human Brain Mapping* 37 (12): 4221-33. https://doi.org/10.1002/hbm.23314.

Jutzeler, Catherine R., Jan Rosner, Janosch Rinert, John L. K. Kramer, et Armin Curt. 2016. « Normative Data for the Segmental Acquisition of Contact Heat Evoked Potentials in Cervical Dermatomes ». *Scientific Reports* 6 (octobre):34660. https://doi.org/10.1038/srep34660.

Jutzeler, Catherine R., Anett Ulrich, Barbara Huber, Jan Rosner, John L. K. Kramer, et Armin Curt. 2017. « Improved Diagnosis of Cervical Spondylotic Myelopathy with Contact Heat Evoked Potentials ». *Journal of Neurotrauma* 34 (12): 2045-53. https://doi.org/10.1089/neu.2016.4891.

Kala, David, Vlastimil ŠULC, Anna OLŠEROVÁ, Jan SVOBODA, Yeva PRYSIAZHNIUK, Antonín POŠUSTA, Martin KYNČL, Jan ŠANDA, Aleš TOMEK, et Jakub OTÁHAL. 2022. « Evaluation of Blood-Brain Barrier Integrity by the Analysis of Dynamic Contrast-Enhanced MRI – a Comparison of Quantitative and Semi-Quantitative Methods ». *Physiological Research* 71 (6 Suppl 2): S259-75. https://doi.org/10.33549/physiolres.934998.

Kalavagunta, Chaitanya, Shalom Michaeli, et Gregory J. Metzger. 2014. « *In Vitro* Gd-DTPA Relaxometry Studies in Oxygenated Venous Human Blood and Aqueous Solution at 3 and 7 T ». *Contrast Media & Molecular Imaging* 9 (2): 169-76. https://doi.org/10.1002/cmmi.1568.

Kalsi-Ryan, Sukhvinder, Spyridon K. Karadimas, et Michael G. Fehlings. 2013a. « aCervical Spondylotic Myelopathy: The Clinical Phenomenon and the Current Pathobiology of an Increasingly Prevalent and Devastating Disorder ». *The Neuroscientist* 19 (4): 409-21. https://doi.org/10.1177/1073858412467377.

———. 2013b. « Cervical Spondylotic Myelopathy: The Clinical Phenomenon and the Current Pathobiology of an Increasingly Prevalent and Devastating Disorder ». *The Neuroscientist* 19 (4): 409-21. https://doi.org/10.1177/1073858412467377.

Kang, Kyung-Chung, Tae Su Jang, Sun-Hwan Choi, et Hee-Won Kim. 2023. « Difference between Anterior and Posterior Cord Compression and Its Clinical Implication in Patients with Degenerative Cervical Myelopathy ». *Journal of Clinical Medicine* 12 (12): 4111. https://doi.org/10.3390/jcm12124111.

Karadimas, Spyridon K., W. Mark Erwin, Claire G. Ely, Joseph R. Dettori, et Michael G. Fehlings. 2013. « Pathophysiology and Natural History of Cervical Spondylotic Myelopathy »: *Spine* 38 (octobre):S21-36. https://doi.org/10.1097/BRS.0b013e3182a7f2c3.

Karadimas, Spyridon K., Georgios Gatzounis, et Michael G. Fehlings. 2015. « Pathobiology of Cervical Spondylotic Myelopathy ». *European Spine Journal* 24 (S2): 132-38. https://doi.org/10.1007/s00586-014-3264-4.

Karadimas, Spyridon K., Eun Su Moon, Wen-Ru Yu, Kajana Satkunendrarajah, Joannis K. Kallitsis, Georgios Gatzounis, et Michael G. Fehlings. 2013. « A novel experimental model of cervical spondylotic myelopathy (CSM) to facilitate translational research ». *Neurobiology of disease* 54:43-58. https://doi.org/10.1016/j.nbd.2013.02.013.

Karadimas, Spyridon, Eun Su Moon, et Michael G. Fehlings. 2012. « The Sodium Channel/Gluatamate Blocker Riluzole Is Complementary to Decompression in a Preclinical Experimental Model of Cervical Spondylotic Myelopathy (CSM): Implications for Translational Clinical Application ». *Neurosurgery* 71 (2): E543. https://doi.org/10.1227/01.neu.0000417691.81552.81.

Karimi, Alireza, Ahmad Shojaei, et Pedram Tehrani. 2017. « Mechanical Properties of the Human Spinal Cord under the Compressive Loading ». *Journal of Chemical Neuroanatomy* 86 (décembre):15-18. https://doi.org/10.1016/j.jchemneu.2017.07.004.

Karpova, Alina, Ranganathan Arun, Aileen M. Davis, Abhaya V. Kulkarni, David J. Mikulis, Chua Sooyong, Doron Rabin, et al. 2013. « Reliability of Quantitative Magnetic Resonance Imaging Methods in the Assessment of Spinal Canal Stenosis and Cord Compression in Cervical Myelopathy »: *Spine* 38 (3): 245-52. https://doi.org/10.1097/BRS.0b013e3182672307.

Kato, Yoshihiko, Tsukasa Kanchiku, Yasuaki Imajo, Kotaro Kimura, Kazuhiko Ichihara, Syunichi Kawano, Daisuke Hamanaka, Kentaro Yaji, et Toshihiko Taguchi. 2010. « Biomechanical study of the effect of degree of static compression of the spinal cord in ossification of the posterior longitudinal ligament: Laboratory investigation ». *Journal of Neurosurgery: Spine* 12 (3): 301-5. https://doi.org/10.3171/2009.9.SPINE09314.

Khuyagbaatar, Batbayar, Kyungsoo Kim, Won Man Park, et Yoon Hyuk Kim. 2015. « Influence of Sagittal and Axial Types of Ossification of Posterior Longitudinal Ligament on Mechanical Stress in Cervical Spinal Cord: A Finite Element Analysis ». *Clinical Biomechanics* 30 (10): 1133-39. https://doi.org/10.1016/j.clinbiomech.2015.08.013.

———. 2017. « Biomechanical Investigation of Post-Operative C5 Palsy Due to Ossification of the Posterior Longitudinal Ligament in Different Types of Cervical Spinal Alignment ». *Journal of Biomechanics* 57 (mai):54-61. https://doi.org/10.1016/j.jbiomech.2017.03.019.

Kiely, Paul D., John C. Quinn, Jerry Y. Du, et Darren R. Lebl. 2015. « Posterior Surgical Treatment of Cervical Spondylotic Myelopathy: Review Article ». *HSS Journal: The Musculoskeletal Journal of Hospital for Special Surgery* 11 (1): 36-42. https://doi.org/10.1007/s11420-014-9425-5.

Kim, Min Woo, Chang-Nam Kang, et Sung Hoon Choi. 2023. « Update of the Natural History, Pathophysiology, and Treatment Strategies of Degenerative Cervical Myelopathy: A Narrative Review ». *Asian Spine Journal* 17 (1): 213-21. https://doi.org/10.31616/asj.2022.0440.

Kim, Yoon Hyuk, Batbayar Khuyagbaatar, et Kyungsoo Kim. 2013. « Biomechanical Effects of Spinal Cord Compression Due to Ossification of Posterior Longitudinal Ligament and Ligamentum Flavum: A Finite Element Analysis ». *Medical Engineering & Physics* 35 (9): 1266-71. https://doi.org/10.1016/j.medengphy.2013.01.006.

Kitahara, Yukio, Hideo Iida, et Shigekuni Tachibana. 1995. « Effect of spinal cord stretching due to head flexion on intramedullary pressure ». *Neurologia medico-chirurgica* 35 (5): 285-88. https://doi.org/10.2176/nmc.35.285.

Kocak, Ayhan, Alper Kılıç, Gülay Nurlu, Ali Konan, Kamer Kılınç, Bayram Çırak, et Ahmet Çolak. 1997. « A new model for tethered cord syndrome: a biochemical, electrophysiological, and electron microscopic study ». *Pediatric neurosurgery* 26 (3): 120-26. https://doi.org/10.1159/000121176.

Kopjar, Branko, Lindsay Tetreault, Suhkvinder Kalsi-Ryan, et Michael Fehlings. 2015. « Psychometric Properties of the Modified Japanese Orthopaedic Association Scale in Patients With Cervical Spondylotic Myelopathy »: *Spine* 40 (1): E23-28. https://doi.org/10.1097/BRS.0000000000000648.

Korosec, Frank R., Richard Frayne, Thomas M. Grist, et Charles A. Mistretta. 1996. « Time-resolved contrast-enhanced 3D MR angiography ». *Magnetic Resonance in Medicine* 36 (3): 345-51. https://doi.org/10.1002/mrm.1910360304.

Koser, David E., Emad Moeendarbary, Janina Hanne, Stefanie Kuerten, et Kristian Franze. 2015. « A CNS Cell Distribution and Axon Orientation Determine Local Spinal Cord Mechanical Properties ». *Biophysical Journal* 108 (9): 2137-47. https://doi.org/10.1016/j.bpj.2015.03.039.

Koshimoto, Yoshio, Hiroki Yamada, Hirohiko Kimura, Masayuki Maeda, Chika Tsuchida, Yasutaka Kawamura, et Yasushi Ishii. 1999. « Quantitative Analysis of Cerebral Microvascular Hemodynamics with T2-Weighted Dynamic MR Imaging ». *Journal of Magnetic Resonance Imaging* 9 (3): 462-67. https://doi.org/10.1002/(SICI)1522-2586(199903)9:3<462::AID-JMRI15>3.0.CO;2-D.

Kramer, John L. K., Jenny Haefeli, Catherine R. Jutzeler, John D. Steeves, et Armin Curt. 2013. « Improving the Acquisition of Nociceptive Evoked Potentials without Causing More Pain ». *Pain* 154 (2): 235-41. https://doi.org/10.1016/j.pain.2012.10.027.

Kramer, John L. K., Philippa Taylor, Jenny Haefeli, Julia Blum, Jose Zariffa, Armin Curt, et John Steeves. 2012. « Test-Retest Reliability of Contact Heat-Evoked Potentials from Cervical Dermatomes ». *Journal of Clinical Neurophysiology: Official Publication of the American Electroencephalographic Society* 29 (1): 70-75. https://doi.org/10.1097/WNP.0b013e318246ada2.

Kruse, Scott A., Arunark Kolipaka, Armando Manduca, et R. Ehman. 2009. « Feasibility of evaluating the spinal cord with MR elastography ». In *Proceedings 17th Scientific Meeting, International Society for Magnetic Resonance in Medicine*, 629. https://archive.ismrm.org/2009/0629.html.

Kruse, Scott A., Gregory H. Rose, Kevin J. Glaser, Armando Manduca, Joel P. Felmlee, Clifford R. Jack, et Richard L. Ehman. 2008. « Magnetic Resonance Elastography of the Brain ». *NeuroImage* 39 (1): 231-37. https://doi.org/10.1016/j.neuroimage.2007.08.030.

Kumar, Sanjiv, et Gs Preetha. 2012. « Health Promotion: An Effective Tool for Global Health ». *Indian Journal of Community Medicine: Official Publication of Indian Association of Preventive & Social Medicine* 37 (1): 5-12. https://doi.org/10.4103/0970-0218.94009.

Kwon, Brian K., Armin Curt, Lise M. Belanger, Arlene Bernardo, Donna Chan, John A. Markez, Stephen Gorelik, et al. 2009. « Intrathecal pressure monitoring and cerebrospinal fluid drainage in acute spinal cord injury: a prospective randomized trial: Clinical article ». *Journal of Neurosurgery: Spine* 10 (3): 181-93. https://doi.org/10.3171/2008.10.SPINE08217.

Lad, Shivanand P., Chirag G. Patil, Scott Berta, Justin G. Santarelli, Christopher Ho, et Maxwell Boakye. 2009. « National trends in spinal fusion for cervical spondylotic myelopathy ». *Surgical neurology* 71 (1): 66-69. https://doi.org/10.1016/j.surneu.2008.02.045.

Lammertsma, Adriaan A., et Terry Jones. 1983. « Correction for the Presence of Intravascular Oxygen-15 in the Steady-State Technique for Measuring Regional Oxygen Extraction Ratio in the Brain: 1. Description of the Method ». *Journal of Cerebral Blood Flow & Metabolism* 3 (4): 416-24. https://doi.org/10.1038/jcbfm.1983.67.

Laroche, Elisabeth. 2017. « Caractérisation expérimentale et modélisation par éléments finis poroélastique d'un disque intervertébral lombaire porcin en compression axiale ». Mémoire de maîtrise électronique. Montréal, École de technologie supérieure. https://espace.etsmtl.ca/view/creators/Laroche=3AElisabeth=3A=3A.html.

Larsson, Henrik B. W., Frédéric Courivaud, Egill Rostrup, et Adam E. Hansen. 2009. « Measurement of Brain Perfusion, Blood Volume, and Blood-Brain Barrier Permeability, Using Dynamic Contrast-Enhanced T_1 -Weighted MRI at 3 Tesla: Brain Perfusion Using T_1 -Weighted MRI ». *Magnetic Resonance in Medicine* 62 (5): 1270-81. https://doi.org/10.1002/mrm.22136.

Laule, C., E. Leung, D. K. B. Lis, A. L. Traboulsee, D. W. Paty, A. L. MacKay, et G. R. W. Moore. 2006. « Myelin Water Imaging in Multiple Sclerosis: Quantitative Correlations

with Histopathology ». *Multiple Sclerosis (Houndmills, Basingstoke, England)* 12 (6): 747-53. https://doi.org/10.1177/1352458506070928.

Lavini, Cristina, Gem Kramer, Indra Pieters-den Bos, Otto Hoekstra, et J. T. Marcus. 2017. « MRI protocol optimization for quantitative DCE-MRI of the spine ». *Magnetic Resonance Imaging* 44 (décembre):96-103. https://doi.org/10.1016/j.mri.2017.08.010.

Lazorthes, Guy. 1962. « La vascularisation de la moelle equiere: etude anatomique et physiologique ». *Rev Neurol* 106:535-56.

Le Bihan, D. 1995. « Molecular Diffusion, Tissue Microdynamics and Microstructure ». *NMR in Biomedicine* 8 (7): 375-86. https://doi.org/10.1002/nbm.1940080711.

Le Bihan, D, E Breton, D Lallemand, M L Aubin, J Vignaud, et M Laval-Jeantet. 1988. « Separation of diffusion and perfusion in intravoxel incoherent motion MR imaging » 168:2 (août):497-505. https://doi.org/10.1148/radiology.168.2.3393671.

Le Bihan, D., E. Breton, D. Lallemand, P. Grenier, E. Cabanis, et M. Laval-Jeantet. 1986. « MR Imaging of Intravoxel Incoherent Motions: Application to Diffusion and Perfusion in Neurologic Disorders ». *Radiology* 161 (2): 401-7. https://doi.org/10.1148/radiology.161.2.3763909.

Le Bihan, Denis. 2008. « Intravoxel Incoherent Motion Perfusion MR Imaging: A Wake-up Call ». *Radiology* 249 (3): 748-52. https://doi.org/10.1148/radiol.2493081301.

Leahy, J. C., et D. W. L. Hukins. 2001. « Viscoelastic properties of the nucleus pulposus of the intervertebral disk in compression ». *Journal of Materials Science: Materials in Medicine* 12 (8): 689-92. https://doi.org/10.1023/A:1011212425029.

Lebret, Anna, Sabina Frese, Simon Lévy, Armin Curt, Virginie Callot, Patrick Freund, et Maryam Seif. 2024. « Spinal Cord Blood Perfusion Deficit Is Associated with Clinical Impairment after Spinal Cord Injury ». *Journal of Neurotrauma*, septembre. https://doi.org/10.1089/neu.2024.0267.

Lebret, Anna, Simon Lévy, Nikolai Pfender, Mazda Farshad, Franziska C. S. Altorfer, Virginie Callot, Armin Curt, Patrick Freund, et Maryam Seif. 2023. « Investigation of Perfusion Impairment in Degenerative Cervical Myelopathy beyond the Site of Cord Compression ». *Scientific Reports* 13 (1): 22660. https://doi.org/10.1038/s41598-023-49896-3.

Lee, Jae HT, Claire F. Jones, Elena B. Okon, Lisa Anderson, Seth Tigchelaar, Paul Kooner, Tamara Godbey, Bev Chua, Gordon Gray, et Rhonda Hildebrandt. 2013. « A novel porcine model of traumatic thoracic spinal cord injury ». *Journal of neurotrauma* 30 (3): 142-59. https://doi.org/10.1089/neu.2012.2386.

Leenders, K. L., D. Perani, A. A. LAMMERTSMA, J. D. HEATHER, P. BUCKINGHAM, T. JONES, M. J. R. HEALY, et al. 1990. « Cerebral blood flow, blood volume and oxygen utilization: normal values and effect of age ». *Brain* 113 (1): 27-47. https://doi.org/10.1093/brain/113.1.27.

Leiner, Tim, Jesse Habets, Bastiaan Versluis, Liesbeth Geerts, Eveline Alberts, Niels Blanken, Jeroen Hendrikse, Evert-Jan Vonken, et Holger Eggers. 2013. « Subtractionless First-Pass Single Contrast Medium Dose Peripheral MR Angiography Using Two-Point Dixon Fat Suppression ». *European Radiology* 23 (8): 2228-35. https://doi.org/10.1007/s00330-013-2833-y.

Levine, D N. 1997. « Pathogenesis of Cervical Spondylotic Myelopathy. » *Journal of Neurology, Neurosurgery & Psychiatry* 62 (4): 334-40. https://doi.org/10.1136/jnnp.62.4.334.

Lévy, Simon. 2020. « Characterization of Spinal Cord Compression: Development of 7 Tesla Magnetic Resonance Techniques for Human Spinal Cord Perfusion Imaging and Biomechanical Simulation of Degenerative Cervical Myelopathy ». *PhD Manuscript*

Submitted to Doctoral School of Life and Health Sciences (Aix-Marseille University). https://doi.org/10.13140/RG.2.2.10288.99847.

Lévy, Simon, Guillaume Baucher, Pierre-Hugues Roche, Morgane Evin, Virginie Callot, et Pierre-Jean Arnoux. 2021. « Biomechanical Comparison of Spinal Cord Compression Types Occurring in Degenerative Cervical Myelopathy ». *Clinical Biomechanics (Bristol, Avon)* 81 (janvier):105174. https://doi.org/10.1016/j.clinbiomech.2020.105174.

Lévy, Simon, Pierre-Hugues Roche, Maxime Guye, et Virginie Callot. 2021. « Feasibility of Human Spinal Cord Perfusion Mapping Using Dynamic Susceptibility Contrast Imaging at 7T: Preliminary Results and Identified Guidelines ». *Magnetic Resonance in Medicine* 85 (3): 1183-94. https://doi.org/10.1002/mrm.28559.

Li, Ka-Kin, On-Ming Chung, Yun-Po Chang, et Yat-Cheong So. 2002. « Myelopathy Caused by Ossification of Ligamentum Flavum ». *Spine* 27 (12): E308.

Liang, Dong, Guan-Jun Tu, Ya-Xin Han, et Da-Wei Guo. 2021. « Accurate Simulation of the Herniated Cervical Intervertebral Disc Using Controllable Expansion: A Finite Element Study ». *Computer Methods in Biomechanics and Biomedical Engineering* 24 (8): 897-904. https://doi.org/10.1080/10255842.2020.1857745.

Liao, Yen-Peng, Shin-ichi Urayama, Tadashi Isa, et Hidenao Fukuyama. 2021. « Optimal Model Mapping for Intravoxel Incoherent Motion MRI ». *Frontiers in Human Neuroscience* 15 (février):617152. https://doi.org/10.3389/fnhum.2021.617152.

Liepinsh, E., et G. Otting. 1996. « Proton Exchange Rates from Amino Acid Side Chains--Implications for Image Contrast ». *Magnetic Resonance in Medicine* 35 (1): 30-42.

Limkin, E. J., R. Sun, L. Dercle, E. I. Zacharaki, C. Robert, S. Reuzé, A. Schernberg, N. Paragios, E. Deutsch, et C. Ferté. 2017. « Promises and Challenges for the Implementation of Computational Medical Imaging (Radiomics) in Oncology ». *Annals of Oncology: Official Journal of the European Society for Medical Oncology* 28 (6): 1191-1206. https://doi.org/10.1093/annonc/mdx034.

Lipiński, Kamil, et Piotr Bogorodzki. 2024. « Evaluation of Whole Brain Intravoxel Incoherent Motion (IVIM) Imaging ». *Diagnostics* 14 (6): 653. https://doi.org/10.3390/diagnostics14060653.

Litwiller, Daniel V., Yogesh K. Mariappan, et Richard L. Ehman. 2012. « Magnetic Resonance Elastography ». *Current Medical Imaging Reviews* 8 (1): 46-55. https://doi.org/10.2174/157340512799220562.

Liu, Hanwen, Erin L. MacMillian, Catherine R. Jutzeler, Emil Ljungberg, Alex L. MacKay, Shannon H. Kolind, Burkhard Mädler, et al. 2017. « Assessing structure and function of myelin in cervical spondylotic myelopathy ». *Neurology* 89 (6): 602-10. https://doi.org/10.1212/WNL.0000000000004197.

Liu, Xiaojia, Wenshu Qian, Richu Jin, Xiang Li, Keith Dk Luk, Ed. X. Wu, et Yong Hu. 2016. « Amplitude of Low Frequency Fluctuation (ALFF) in the Cervical Spinal Cord with Stenosis: A Resting State fMRI Study ». Édité par Giovanni Grasso. *PLOS ONE* 11 (12): e0167279. https://doi.org/10.1371/journal.pone.0167279.

Lorenz, Cory, Thomas Benner, Poe Jou Chen, Chloe Joan Lopez, Hakan Ay, Ming Wang Zhu, Nina M. Menezes, et al. 2006. « Automated Perfusion-weighted MRI Using Localized Arterial Input Functions ». *Journal of Magnetic Resonance Imaging* 24 (5): 1133-39. https://doi.org/10.1002/jmri.20717.

Lu, Hanzhang, Xavier Golay, James J. Pekar, et Peter C.M. Van Zijl. 2003. « Functional Magnetic Resonance Imaging Based on Changes in Vascular Space Occupancy ». *Magnetic Resonance in Medicine* 50 (2): 263-74. https://doi.org/10.1002/mrm.10519.

Lu, Hanzhang, Meng Law, Yulin Ge, Stephen M. Hesseltine, Otto Rapalino, Jens H. Jensen, et Joseph A. Helpern. 2008. « Quantitative Measurement of Spinal Cord Blood Volume in Humans Using Vascular-Space-Occupancy MRI ». *NMR in Biomedicine* 21 (3): 226-32. https://doi.org/10.1002/nbm.1185.

Lu, Hanzhang, Meng Law, Glyn Johnson, Yulin Ge, Peter C. M. Van Zijl, et Joseph A. Helpern. 2005. « Novel Approach to the Measurement of Absolute Cerebral Blood Volume Using Vascular-space-occupancy Magnetic Resonance Imaging ». *Magnetic Resonance in Medicine* 54 (6): 1403-11. https://doi.org/10.1002/mrm.20705.

Lunsford, L. D., D. J. Bissonette, P. J. Jannetta, P. E. Sheptak, et D. S. Zorub. 1980. « Anterior Surgery for Cervical Disc Disease. Part 1: Treatment of Lateral Cervical Disc Herniation in 253 Cases ». *Journal of Neurosurgery* 53 (1): 1-11. https://doi.org/10.3171/jns.1980.53.1.0001.

Luo, Wenqi, Yueying Li, Qinli Xu, Rui Gu, et Jianhui Zhao. 2019. « Cervical Spondylotic Amyotrophy: A Systematic Review ». *European Spine Journal: Official Publication of the European Spine Society, the European Spinal Deformity Society, and the European Section of the Cervical Spine Research Society* 28 (10): 2293-2301. https://doi.org/10.1007/s00586-019-05990-7.

Mackay, Alex, Kenneth Whittall, Julian Adler, David Li, Donald Paty, et Douglas Graeb. 1994. « In Vivo Visualization of Myelin Water in Brain by Magnetic Resonance ». *Magnetic Resonance in Medicine* 31 (6): 673-77. https://doi.org/10.1002/mrm.1910310614.

Maier, Ilko L., Sabine Hofer, Eva Eggert, Katharina Schregel, Marios-Nikos Psychogios, Jens Frahm, Mathias Bähr, et Jan Liman. 2020. « T1 Mapping Quantifies Spinal Cord Compression in Patients With Various Degrees of Cervical Spinal Canal Stenosis ». *Frontiers in Neurology* 11 (octobre). https://doi.org/10.3389/fneur.2020.574604.

Maikos, Jason T., Zhen Qian, Dimitris Metaxas, et David I. Shreiber. 2008. « Finite Element Analysis of Spinal Cord Injury in the Rat ». *Journal of Neurotrauma* 25 (7): 795-816. https://doi.org/10.1089/neu.2007.0423.

Maleki, Nasim, Weiying Dai, et David C. Alsop. 2012. « Optimization of Background Suppression for Arterial Spin Labeling Perfusion Imaging ». *Magnetic Resonance Materials in Physics, Biology and Medicine* 25 (2): 127-33. https://doi.org/10.1007/s10334-011-0286-3.

Manda, Krishnagoud, et Anders Eriksson. 2012. « Time-Dependent Behavior of Cartilage Surrounding a Metal Implant for Full-Thickness Cartilage Defects of Various Sizes: A Finite Element Study ». *Biomechanics and Modeling in Mechanobiology* 11 (5): 731-42. https://doi.org/10.1007/s10237-011-0346-7.

Marchand, F., et A. M. Ahmed. 1990. « Investigation of the Laminate Structure of Lumbar Disc Anulus Fibrosus. » *Spine* 15 (5): 402-10. https://doi.org/10.1097/00007632-199005000-00011.

Mariappan, Yogesh K., Kevin J. Glaser, et Richard L. Ehman. 2010. « Magnetic Resonance Elastography: A Review ». *Clinical Anatomy (New York, N.Y.)* 23 (5): 497-511. https://doi.org/10.1002/ca.21006.

Marques, José P., Tobias Kober, Gunnar Krueger, Wietske van der Zwaag, Pierre-François Van de Moortele, et Rolf Gruetter. 2010. « MP2RAGE, a Self Bias-Field Corrected Sequence for Improved Segmentation and T1-Mapping at High Field ». *NeuroImage* 49 (2): 1271-81. https://doi.org/10.1016/j.neuroimage.2009.10.002.

Martin, Allan R., Izabela Aleksanderek, Julien Cohen-Adad, Zenovia Tarmohamed, Lindsay Tetreault, Nathaniel Smith, David W. Cadotte, et al. 2016. « Translating State-of-the-Art Spinal Cord MRI Techniques to Clinical Use: A Systematic Review of Clinical

Studies Utilizing DTI, MT, MWF, MRS, and fMRI ». *NeuroImage: Clinical* 10:192-238. https://doi.org/10.1016/j.nicl.2015.11.019.

Martin, Allan R., Benjamin De Leener, Julien Cohen-Adad, Sukhvinder Kalsi-Ryan, David W. Cadotte, Jefferson R. Wilson, Lindsay Tetreault, et al. 2018. « Monitoring for Myelopathic Progression with Multiparametric Quantitative MRI ». Édité par Mathias Toft. *PLOS ONE* 13 (4): e0195733. https://doi.org/10.1371/journal.pone.0195733.

Martin, A.R., B. De Leener, J. Cohen-Adad, D.W. Cadotte, S. Kalsi-Ryan, S.F. Lange, L. Tetreault, et al. 2017. « Clinically Feasible Microstructural MRI to Quantify Cervical Spinal Cord Tissue Injury Using DTI, MT, and T2*-Weighted Imaging: Assessment of Normative Data and Reliability ». *American Journal of Neuroradiology* 38 (6): 1257-65. https://doi.org/10.3174/ajnr.A5163.

Martirosyan, Nikolay L., Jeanne S. Feuerstein, Nicholas Theodore, Daniel D. Cavalcanti, Robert F. Spetzler, et Mark C. Preul. 2011. « Blood supply and vascular reactivity of the spinal cord under normal and pathological conditions: A review ». *Journal of Neurosurgery: Spine* 15 (3): 238-51. https://doi.org/10.3171/2011.4.SPINE10543.

Mastronardi, Luciano, Ahmed Elsawaf, Raffaelino Roperto, Alessandro Bozzao, Manuela Caroli, Michele Ferrante, et Luigi Ferrante. 2007. « Prognostic Relevance of the Postoperative Evolution of Intramedullary Spinal Cord Changes in Signal Intensity on Magnetic Resonance Imaging after Anterior Decompression for Cervical Spondylotic Myelopathy ». *Journal of Neurosurgery. Spine* 7 (6): 615-22. https://doi.org/10.3171/SPI-07/12/615.

Matcovich, Pietro. 2022. « Study of spinal cord poroelastic behavior under Chiari Malformation conditions: A computational fluid dynamics study ». Laurea, Politecnico di Torino. https://webthesis.biblio.polito.it/22180/.

Matsunaga, Shunji, Makoto Kukita, Kyoji Hayashi, Reiko Shinkura, Chihaya Koriyama, Takashi Sakou, et Setsuro Komiya. 2002. « Pathogenesis of myelopathy in patients with ossification of the posterior longitudinal ligament ». *Journal of Neurosurgery: Spine* 96 (2): 168-72.

Mazuchowski, E., et L. Thibault. 2002. « BIOMECHANICAL PROPERTIES OF THE HUMAN SPINAL CORD AND PIA MATER ». In . https://www.semanticscholar.org/paper/BIOMECHANICAL-PROPERTIES-OF-THE-HUMAN-SPINAL-CORD-Mazuchowski-Thibault/7c1d618355286b07acad48ae184f75bc07c743cb.

McKinley, William O., Ronald T. Seel, et Joseph T. Hardman. 1999. « Nontraumatic spinal cord injury: incidence, epidemiology, and functional outcome ». *Archives of physical medicine and rehabilitation* 80 (6): 619-23. https://doi.org/10.1016/S0003-9993(99)90162-4.

Menezes, Gisela L. G., Bertine L. Stehouwer, Dennis W. J. Klomp, Tijl A. van der Velden, Maurice A. A. J. van den Bosch, Floortje M. Knuttel, Vincent O. Boer, Wybe J. M. van der Kemp, Peter R. Luijten, et Wouter B. Veldhuis. 2016. « Dynamic contrast-enhanced breast MRI at 7T and 3T: an intra-individual comparison study ». *SpringerPlus* 5 (1): 13. https://doi.org/10.1186/s40064-015-1654-7.

Moccia, Marcello, Serena Ruggieri, Antonio Ianniello, Ahmed Toosy, Carlo Pozzilli, et Olga Ciccarelli. 2019. « Advances in Spinal Cord Imaging in Multiple Sclerosis ». *Therapeutic Advances in Neurological Disorders* 12 (janvier):175628641984059. https://doi.org/10.1177/1756286419840593.

Morio, Y., H. Nagashima, R. Teshima, et K. Nawata. 1999. « Radiological pathogenesis of cervical myelopathy in 60 consecutive patients with cervical ossification of the posterior longitudinal ligament ». *Spinal Cord* 37 (12): 853-57. https://doi.org/10.1038/sj.sc.3100940.

Morishita, Yuichiro, Shinichi Hida, Masatoshi Naito, et Ushio Matsushima. 2005. « Evaluation of Cervical Spondylotic Myelopathy Using Somatosensory-Evoked Potentials ». *International Orthopaedics* 29 (6): 343-46. https://doi.org/10.1007/s00264-005-0002-x.

Mowforth, Oliver D., Benjamin M. Davies, Samuel Goh, Cormac P. O'Neill, et Mark R. N. Kotter. 2020. « Research Inefficiency in Degenerative Cervical Myelopathy: Findings of a Systematic Review on Research Activity Over the Past 20 Years ». *Global Spine Journal* 10 (4): 476-85. https://doi.org/10.1177/2192568219847439.

Muhle, C, J Metzner, D Weinert, A Falliner, G Brinkmann, M H Mehdorn, M Heller, et D Resnick. 1998. « Classification system based on kinematic MR imaging in cervical spondylitic myelopathy. » *AJNR: American Journal of Neuroradiology* 19 (9): 1763-71.

Muthukumar, Natarajan. 2005. « Ossification of the ligamentum flavum as a result of fluorosis causing myelopathy: report of two cases ». *Neurosurgery* 56 (3): E622. https://doi.org/10.1227/01.NEU.0000154062.14313.6D.

Muthupillai, R., D. J. Lomas, P. J. Rossman, J. F. Greenleaf, A. Manduca, et R. L. Ehman. 1995. « Magnetic Resonance Elastography by Direct Visualization of Propagating Acoustic Strain Waves ». *Science* 269 (5232): 1854-57. https://doi.org/10.1126/science.7569924.

Nael, K., B. Mossadeghi, T. Boutelier, W. Kubal, E.A. Krupinski, J. Dagher, et J.P. Villablanca. 2015. « Bayesian Estimation of Cerebral Perfusion Using Reduced-Contrast-Dose Dynamic Susceptibility Contrast Perfusion at 3T ». *American Journal of Neuroradiology* 36 (4): 710-18. https://doi.org/10.3174/ajnr.A4184.

Nagata, K., K. Kiyonaga, T. Ohashi, M. Sagara, S. Miyazaki, et A. Inoue. 1990. « Clinical Value of Magnetic Resonance Imaging for Cervical Myelopathy ». *Spine* 15 (11): 1088-96. https://doi.org/10.1097/00007632-199011010-00002.

Nair, Govind, et Xiaoping P. Hu. 2010. « Perfusion imaging of the human cervical spinal cord ». In *In Proceedings of the 19st Annual Meeting of the International Society for Magnetic Resonance in Medicine*. Vol. 18.

New, Peter W. 2005. « Functional outcomes and disability after nontraumatic spinal cord injury rehabilitation: results from a retrospective study ». *Archives of physical medicine and rehabilitation* 86 (2): 250-61. https://doi.org/10.1016/j.apmr.2004.04.028.

New, Peter W., H. Barry Rawicki, et Michael J. Bailey. 2002. « Nontraumatic spinal cord injury: demographic characteristics and complications ». *Archives of physical medicine and rehabilitation* 83 (7): 996-1001. https://doi.org/10.1053/apmr.2002.33100.

Newbould, Rexford D., Stefan T. Skare, Thies H. Jochimsen, Marcus T. Alley, Michael E. Moseley, Gregory W. Albers, et Roland Bammer. 2007. « Perfusion Mapping with Multiecho Multishot Parallel Imaging EPI ». *Magnetic Resonance in Medicine* 58 (1): 70-81. https://doi.org/10.1002/mrm.21255.

Nguyen and, T. T., Y. Biadillah, R. Mongrain, and Brunette J., J.-C. Tardif, et O. F. Bertrand. 2004. « A Method for Matching the Refractive Index and Kinematic Viscosity of a Blood Analog for Flow Visualization in Hydraulic Cardiovascular Models ». *Journal of Biomechanical Engineering* 126 (4): 529-35. https://doi.org/10.1115/1.1785812.

Nicotra, Alessia, Nicolas K. K. King, Maria Catley, Nigel Mendoza, Alison H. McGregor, et Paul H. Strutton. 2013. « Evaluation of Corticospinal Excitability in Cervical Myelopathy, before and after Surgery, with Transcranial Magnetic Stimulation: A Pilot Study ». *European Spine Journal: Official Publication of the European Spine Society, the European Spinal Deformity Society, and the European Section of the Cervical Spine Research Society* 22 (1): 189-96. https://doi.org/10.1007/s00586-012-2554-y.

Nishida, Fabián, Carolina N. Zanuzzi, Agustín Martínez, Claudio G. Barbeito, et Enrique L. Portiansky. 2015. « A Functional and Histopathological Changes Induced by Intraparenchymal Injection of Kainic Acid in the Rat Cervical Spinal Cord ». *NeuroToxicology* 49 (juillet):68-78. https://doi.org/10.1016/j.neuro.2015.05.006.

Nishida, Norihiro, Fei Jiang, Junji Ohgi, Akihiro Tanaka, Yasuaki Imajo, Hidenori Suzuki, Masahiro Funaba, Takashi Sakai, Itsuo Sakuramoto, et Xian Chen. 2020. « Compression Analysis of the Gray and White Matter of the Spinal Cord ». *Neural Regeneration Research* 15 (7): 1344. https://doi.org/10.4103/1673-5374.272604.

Nishida, Norihiro, Tsukasa Kanchiku, Yasuaki Imajo, Hidenori Suzuki, Yuichiro Yoshida, Yoshihiko Kato, Daisuke Nakashima, et Toshihiko Taguchi. 2016. « Stress Analysis of the Cervical Spinal Cord: Impact of the Morphology of Spinal Cord Segments on Stress ». *The Journal of Spinal Cord Medicine* 39 (3): 327-34. https://doi.org/10.1179/2045772315Y.0000000012.

Nishida, Norihiro, Tsukasa Kanchiku, Yoshihiko Kato, Yasuaki Imajo, Yuichiro Yoshida, Syunichi Kawano, et Toshihiko Taguchi. 2015. « Cervical ossification of the posterior longitudinal ligament: Biomechanical analysis of the influence of static and dynamic factors ». *The Journal of Spinal Cord Medicine* 38 (5): 593-98. https://doi.org/10.1179/2045772314Y.0000000221.

Nishida, Norihiro, Yoshihiko Kato, Yasuaki Imajo, Syunichi Kawano, et Toshihiko Taguchi. 2012. « Biomechanical Analysis of Cervical Spondylotic Myelopathy: The Influence of Dynamic Factors and Morphometry of the Spinal Cord ». *The Journal of Spinal Cord Medicine* 35 (4): 256-61. https://doi.org/10.1179/2045772312Y.0000000024.

Northover, J. R., J. B. Wild, J. Braybrooke, et J. Blanco. 2012. « The Epidemiology of Cervical Spondylotic Myelopathy ». *Skeletal Radiology* 41 (12): 1543-46. https://doi.org/10.1007/s00256-012-1388-3.

Nouri, Aria, Allan R. Martin, So Kato, Hamed Reihani-Kermani, Lauren E. Riehm, et Michael G. Fehlings. 2017. « The Relationship Between MRI Signal Intensity Changes, Clinical Presentation, and Surgical Outcome in Degenerative Cervical Myelopathy: Analysis of a Global Cohort ». *Spine* 42 (24): 1851-58. https://doi.org/10.1097/BRS.0000000000002234.

Nouri, Aria, Allan R. Martin, David Mikulis, et Michael G. Fehlings. 2016. « Magnetic Resonance Imaging Assessment of Degenerative Cervical Myelopathy: A Review of Structural Changes and Measurement Techniques ». *Neurosurgical Focus* 40 (6): E5. https://doi.org/10.3171/2016.3.FOCUS1667.

Nouri, Aria, Lindsay Tetreault, Anoushka Singh, Spyridon K. Karadimas, et Michael G. Fehlings. 2015. « Degenerative cervical myelopathy: epidemiology, genetics, and pathogenesis ». *Spine* 40 (12): E675-93. https://doi.org/10.1097/BRS.0000000000000913.

Oakland, R. J., R. M. Hall, R. K. Wilcox, et D. C. Barton. 2006. « The Biomechanical Response of Spinal Cord Tissue to Uniaxial Loading ». *Proceedings of the Institution of Mechanical Engineers. Part H, Journal of Engineering in Medicine* 220 (4): 489-92. https://doi.org/10.1243/09544119JEIM135.

Ogino, H., K. Tada, K. Okada, K. Yonenobu, T. Yamamoto, K. Ono, et H. Namiki. 1983. « Canal Diameter, Anteroposterior Compression Ratio, and Spondylotic Myelopathy of the Cervical Spine ». *Spine* 8 (1): 1-15. https://doi.org/10.1097/00007632-198301000-00001.

Oglesby, Matthew, Steven J. Fineberg, Alpesh A. Patel, Miguel A. Pelton, et Kern Singh. 2013. « Epidemiological trends in cervical spine surgery for degenerative diseases between 2002 and 2009 ». *Spine* 38 (14): 1226-32. https://doi.org/10.1097/BRS.0b013e31828be75d.

Okazaki, Tomoya, Tsukasa Kanchiku, Norihiro Nishida, Kazuhiko Ichihara, Itsuo Sakuramoto, Junji Ohgi, Masahiro Funaba, et al. 2018. « Age-Related Changes of the Spinal Cord: A Biomechanical Study ». *Experimental and Therapeutic Medicine* 15 (3): 2824-29. https://doi.org/10.3892/etm.2018.5796.

Østergaard, Leif, Robert M. Weisskoff, David A. Chesler, Carsten Gyldensted, et Bruce R. Rosen. 1996. « High Resolution Measurement of Cerebral Blood Flow Using Intravascular Tracer Bolus Passages. Part I: Mathematical Approach and Statistical Analysis ». *Magnetic Resonance in Medicine* 36 (5): 715-25. https://doi.org/10.1002/mrm.1910360510.

Ozawa, H., T. Matsumoto, T. Ohashi, M. Sato, et S. Kokubun. 2001. « Comparison of Spinal Cord Gray Matter and White Matter Softness: Measurement by Pipette Aspiration Method ». *Journal of Neurosurgery* 95 (2 Suppl): 221-24. https://doi.org/10.3171/spi.2001.95.2.0221.

Ozawa, Hiroshi, Zhao Jian Wu, Yasuhisa Tanaka, et Shoichi Kokubun. 2004. « Morphologic Change and Astrocyte Response to Unilateral Spinal Cord Compression in Rabbits ». *Journal of Neurotrauma* 21 (7): 944-55. https://doi.org/10.1089/0897715041526159.

Paliwal, Monica, Kenneth A. Weber, Benjamin S. Hopkins, Donald R. Cantrell, Mark A. Hoggarth, James M. Elliott, Nader S. Dahdaleh, et al. 2020. « Magnetization Transfer Ratio and Morphometrics of the Spinal Cord Associates with Surgical Recovery in Patients with Degenerative Cervical Myelopathy ». *World Neurosurgery* 144 (décembre):e939-47. https://doi.org/10.1016/j.wneu.2020.09.148.

Panagiotacopulos, N.D., W.G. Knauss, et R. Bloch. 1979. « On the mechanical properties of human intervertebral disc material1 ». *Biorheology* 16 (4-5): 317-30. https://doi.org/10.3233/BIR-1979-164-506.

Pansini, A., et P. Conti. 1996. « Vascularization of the Spinal Cord and Variations in Myelitic Blood Flow ». In *Spinal Meningiomas*, 9-13. Milano: Springer Milan. https://doi.org/10.1007/978-88-470-2260-7_4.

Parke, Wesley W. 1988. « Correlative anatomy of cervical spondylotic myelopathy ». *Spine* 13 (7): 831-37. https://doi.org/10.1097/00007632-198807000-00023.

Pavlov, H., J. S. Torg, B. Robie, et C. Jahre. 1987. « Cervical Spinal Stenosis: Determination with Vertebral Body Ratio Method ». *Radiology* 164 (3): 771-75. https://doi.org/10.1148/radiology.164.3.3615879.

Penning, L. 1962. « Some aspects of plain radiography of the cervical spine in chronic myelopathy ». *Neurology* 12 (8): 518-518. https://doi.org/10.1212/WNL.12.8.518.

Penning, L. 1978. « Normal movements of the cervical spine ». *American Journal of Roentgenology* 130 (2): 317-26. https://doi.org/10.2214/ajr.130.2.317.

Petit, Yvan, Eric Wagnac, Annie Levasseur, et Nicolas Bailly. 2021. « Influence of Indentation Speed on the Response of Porcine Spinal Cord White and Gray Matters ». *CMBBE 2021* 10 (3): 91.

Pintaske, J??rg, Petros Martirosian, Hansj??rg Graf, Gunter Erb, Klaus-Peter Lodemann, Claus D. Claussen, et Fritz Schick. 2006. « Relaxivity of Gadopentetate Dimeglumine (Magnevist), Gadobutrol (Gadovist), and Gadobenate Dimeglumine (MultiHance) in Human Blood Plasma at 0.2, 1.5, and 3 Tesla »: *Investigative Radiology* 41 (3): 213-21. https://doi.org/10.1097/01.rli.0000197668.44926.f7.

Pollock, Jeffrey M., Huan Tan, Robert A. Kraft, Christopher T. Whitlow, Jonathan H. Burdette, et Joseph A. Maldjian. 2009. « Arterial Spin-Labeled MR Perfusion Imaging: Clinical Applications ». *Magnetic Resonance Imaging Clinics of North America* 17 (2): 315-38. https://doi.org/10.1016/j.mric.2009.01.008.

Purves, Dale, George J. Augustine, David Fitzpatrick, Lawrence C. Katz, Anthony-Samuel LaMantia, James O. McNamara, et S. Mark Williams. 2001. « The Blood Supply of the Brain and Spinal Cord ». In *Neuroscience. 2nd Edition*. Sinauer Associates. https://www.ncbi.nlm.nih.gov/books/NBK11042/.

Ramo, Nicole L., Snehal S. Shetye, Femke Streijger, Jae H. T. Lee, Kevin L. Troyer, Brian K. Kwon, Peter Cripton, et Christian M. Puttlitz. 2018. « Comparison of in Vivo and Ex Vivo Viscoelastic Behavior of the Spinal Cord ». *Acta Biomaterialia* 68 (mars):78-89. https://doi.org/10.1016/j.actbio.2017.12.024.

Ranjeva, Jean-Philippe, Bertrand Audoin, My Van Au Duong, My Van Au Duong, Danielle Ibarrola, Sylviane Confort-Gouny, Irina Malikova, et al. 2005. « Local Tissue Damage Assessed with Statistical Mapping Analysis of Brain Magnetization Transfer Ratio: Relationship with Functional Status of Patients in the Earliest Stage of Multiple Sclerosis ». *AJNR. American Journal of Neuroradiology* 26 (1): 119-27.

Rashid, Badar, Michel Destrade, et Michael D. Gilchrist. 2012. « Mechanical Characterization of Brain Tissue in Compression at Dynamic Strain Rates ». *Journal of the Mechanical Behavior of Biomedical Materials* 10 (juin):23-38. https://doi.org/10.1016/j.jmbbm.2012.01.022.

Rempp, K A, G Brix, F Wenz, C R Becker, F Gückel, et W J Lorenz. 1994. « Quantification of regional cerebral blood flow and volume with dynamic susceptibility contrast-enhanced MR imaging. » *Radiology* 193 (3): 637-41. https://doi.org/10.1148/radiology.193.3.7972800.

Revanappa, Kartik Kumbhar, Ranjith K. Moorthy, Visalakshi Jeyaseelan, et Vedantam Rajshekhar. 2015. « Modification of Nurick scale and Japanese Orthopedic Association score for Indian population with cervical spondylotic myelopathy ». *Neurology India* 63 (1): 24-29. https://doi.org/10.4103/0028-3886.152627.

REXED, B. 1952. « The Cytoarchitectonic Organization of the Spinal Cord in the Cat. » *The Journal of Comparative Neurology* 96 (3): 414-95. https://doi.org/10.1002/cne.900960303.

———. 1954. « A Cytoarchitectonic Atlas of the Spinal Cord in the Cat. » *The Journal of Comparative Neurology* 100 (2): 297-379. https://doi.org/10.1002/cne.901000205.

Rhee, John M., et Sushil Basra. 2008. « Posterior Surgery for Cervical Myelopathy: Laminectomy, Laminectomy with Fusion, and Laminoplasty ». *Asian Spine Journal* 2 (2): 114-26. https://doi.org/10.4184/asj.2008.2.2.114.

Rhee, John M., Mohammed F. Shamji, W. Mark Erwin, Richard J. Bransford, S. Tim Yoon, Justin S. Smith, Han Jo Kim, et al. 2013. « Nonoperative Management of Cervical Myelopathy: A Systematic Review ». *Spine* 38 (octobre):S55-67. https://doi.org/10.1097/BRS.0b013e3182a7f41d.

Riederer, Stephen J., Eric G. Stinson, et Paul T. Weavers. 2018. « Technical Aspects of Contrast-Enhanced MR Angiography: Current Status and New Applications ». *Magnetic Resonance in Medical Sciences* 17 (1): 3-12. https://doi.org/10.2463/mrms.rev.2017-0053.

Rohrer, Martin, Hans Bauer, Jan Mintorovitch, Martin Requardt, et Hanns-Joachim Weinmann. 2005. « Comparison of Magnetic Properties of MRI Contrast Media Solutions at Different Magnetic Field Strengths ». *Investigative Radiology* 40 (11): 715-24. https://doi.org/10.1097/01.rli.0000184756.66360.d3.

Romanes, G J. 1965. « The arterial blood supply of the human spinal cord ». *Spinal Cord* 2 (4): 199-207. https://doi.org/10.1038/sc.1964.37.

Ronzi, Y., B. Perrouin-Verbe, O. Hamel, et R. Gross. 2018. « Spinal cord injury associated with cervical spinal canal stenosis: Outcomes and prognostic factors ». *Annals of Physical*

and Rehabilitation Medicine 61 (1): 27-32. https://doi.org/10.1016/j.rehab.2017.09.003.

Rowald, Andreas, Salif Komi, Robin Demesmaeker, Edeny Baaklini, Sergio Daniel Hernandez-Charpak, Edoardo Paoles, Hazael Montanaro, et al. 2022. « Activity-Dependent Spinal Cord Neuromodulation Rapidly Restores Trunk and Leg Motor Functions after Complete Paralysis ». *Nature Medicine* 28 (2): 260-71. https://doi.org/10.1038/s41591-021-01663-5.

Ruiz, C., J. Noailly, et D. Lacroix. 2013. « Material Property Discontinuities in Intervertebral Disc Porohyperelastic Finite Element Models Generate Numerical Instabilities Due to Volumetric Strain Variations ». *Journal of the Mechanical Behavior of Biomedical Materials* 26 (octobre):1-10. https://doi.org/10.1016/j.jmbbm.2013.05.012.

Runza, M., R. Pietrabissa, S. Mantero, A. Albani, V. Quaglini, et R. Contro. 1999. « Lumbar Dura Mater Biomechanics: Experimental Characterization and Scanning Electron Microscopy Observations ». *Anesthesia and Analgesia* 88 (6): 1317-21. https://doi.org/10.1097/00000539-199906000-00022.

Rycman, Aleksander, Stewart McLachlin, et Duane S. Cronin. 2021. « A Hyper-Viscoelastic Continuum-Level Finite Element Model of the Spinal Cord Assessed for Transverse Indentation and Impact Loading ». *Frontiers in Bioengineering and Biotechnology* 9 (août). https://doi.org/10.3389/fbioe.2021.693120.

Rydhög, Anna S., Matthias J.P. Van Osch, Emelie Lindgren, Markus Nilsson, Jimmy Lätt, Freddy Ståhlberg, Ronnie Wirestam, et Linda Knutsson. 2014. « Intravoxel Incoherent Motion (IVIM) Imaging at Different Magnetic Field Strengths: What Is Feasible? » *Magnetic Resonance Imaging* 32 (10): 1247-58. https://doi.org/10.1016/j.mri.2014.07.013.

Sack, Ingolf, Bernd Beierbach, Uwe Hamhaber, Dieter Klatt, et Jürgen Braun. 2008. « Non-Invasive Measurement of Brain Viscoelasticity Using Magnetic Resonance Elastography ». *NMR in Biomedicine* 21 (3): 265-71. https://doi.org/10.1002/nbm.1189.

Saha, S., et W.C. Hayes. 1976. « Tensile Impact Properties of Human Compact Bone ». *Journal of Biomechanics* 9 (4): 243-51. https://doi.org/10.1016/0021-9290(76)90010-5.

Schmidt, Hendrik, Frank Heuer, Ulrich Simon, Annette Kettler, Antonius Rohlmann, Lutz Claes, et Hans-Joachim Wilke. 2006. « Application of a New Calibration Method for a Three-Dimensional Finite Element Model of a Human Lumbar Annulus Fibrosus ». *Clinical Biomechanics* 21 (4): 337-44. https://doi.org/10.1016/j.clinbiomech.2005.12.001.

Schmidt, Hendrik, Christoph Schilling, Ana Laura Puente Reyna, Aboulfazl Shirazi-Adl, et Marcel Dreischarf. 2016. « B Fluid-Flow Dependent Response of Intervertebral Discs under Cyclic Loading: On the Role of Specimen Preparation and Preconditioning ». *Journal of Biomechanics* 49 (6): 846-56. https://doi.org/10.1016/j.jbiomech.2015.10.029.

Schmiedeskamp, Heiko, Matus Straka, Rexford D. Newbould, Greg Zaharchuk, Jalal B. Andre, Jean-Marc Olivot, Michael E. Moseley, Gregory W. Albers, et Roland Bammer. 2012. « Combined Spin- and Gradient-echo Perfusion-weighted Imaging ». *Magnetic Resonance in Medicine* 68 (1): 30-40. https://doi.org/10.1002/mrm.23195.

Schönherr, M. C., J. W. Groothoff, G. A. Mulder, et W. H. Eisma. 1996. « Rehabilitation of patients with spinal cord lesions in The Netherlands: an epidemiological study ». *Spinal Cord* 34 (11): 679-83. https://doi.org/10.1038/sc.1996.123.

Schreiber, Wolfgang G., Friedemann Gückel, Peter Stritzke, Peter Schmiedek, Andreas Schwartz, et Gunnar Brix. 1998. « Cerebral Blood Flow and Cerebrovascular Reserve Capacity: Estimation by Dynamic Magnetic Resonance Imaging ». *Journal of Cerebral*

Blood Flow & Metabolism 18 (10): 1143-56. https://doi.org/10.1097/00004647-199810000-00011.

Schubert, Martin. 2017. « Natural Course of Disease of Spinal Cord Injury ». In *Neurological Aspects of Spinal Cord Injury*, édité par Norbert Weidner, Rüdiger Rupp, et Keith E. Tansey, 77-105. Cham: Springer International Publishing. https://doi.org/10.1007/978-3-319-46293-6_4.

Scivoletto, G., S. Farchi, L. Laurenza, et M. Molinari. 2011. « Traumatic and non-traumatic spinal cord lesions: an Italian comparison of neurological and functional outcomes ». *Spinal cord* 49 (3): 391-96.

Seif, Maryam, Gergely David, Eveline Huber, Kevin Vallotton, Armin Curt, et Patrick Freund. 2020. « Cervical Cord Neurodegeneration in Traumatic and Non-Traumatic Spinal Cord Injury ». *Journal of Neurotrauma* 37 (6): 860-67. https://doi.org/10.1089/neu.2019.6694.

Shabani, Saman, Mayank Kaushal, Matthew D Budde, Marjorie C Wang, et Shekar N Kurpad. 2020. « Diffusion tensor imaging in cervical spondylotic myelopathy: a review. Journal of neurosurgery ». *Journal of Neurosurgery Spine*. https://doi.org/10.3171/2019.12.spine191158.

Shamji, Mohammed F., Eric M. Massicotte, Vincent C. Traynelis, Daniel C. Norvell, Jeffrey T. Hermsmeyer, et Michael G. Fehlings. 2013. « Comparison of Anterior Surgical Options for the Treatment of Multilevel Cervical Spondylotic Myelopathy: A Systematic Review ». *Spine* 38 (22 Suppl 1): S195-209. https://doi.org/10.1097/BRS.0b013e3182a7eb27.

Sharma, M., N. A. Langrana, et J. Rodriguez. 1995. « Role of Ligaments and Facets in Lumbar Spinal Stability ». *Spine* 20 (8): 887-900. https://doi.org/10.1097/00007632-199504150-00003.

Sheehy, Niall P., Gerard E. Boyle, et James F. M. Meaney. 2005. « Normal Anterior Spinal Arteries within the Cervical Region: High-Spatial-Resolution Contrast-enhanced Three-dimensional MR Angiography ». *Radiology* 236 (2): 637-41. https://doi.org/10.1148/radiol.2362040804.

Shen, Yaqi, Frank L Goerner, Johannes T Heverhagen, Christopher Snyder, Daoyu Hu, Xiaoming Li, et Val M Runge. 2019. « In Vitro T2 Relaxivities of the Gd-Based Contrast Agents (GBCAs) in Human Blood at 1.5 and 3 T ». *Acta Radiologica* 60 (6): 694-701. https://doi.org/10.1177/0284185118799538.

Shen, Yaqi, Frank L. Goerner, Christopher Snyder, John N. Morelli, Dapeng Hao, Daoyu Hu, Xiaoming Li, et Val M. Runge. 2015. « T1 relaxivities of gadolinium-based magnetic resonance contrast agents in human whole blood at 1.5, 3, and 7 T ». *Investigative radiology* 50 (5): 330-38. https://doi.org/10.1097/RLI.0000000000000132.

Shetye, Snehal S., Kevin L. Troyer, Femke Streijger, Jae H.T. Lee, Brian K. Kwon, Peter A. Cripton, et Christian M. Puttlitz. 2014. « Nonlinear Viscoelastic Characterization of the Porcine Spinal Cord ». *Acta Biomaterialia* 10 (2): 792-97. https://doi.org/10.1016/j.actbio.2013.10.038.

Shibata, Ko, Shinichi Takamoto, Yutaka Kotsuka, Takeshi Miyairi, Tetsuro Morota, Katsuhito Ueno, et Hajime Sato. 2001. « Doppler ultrasonographic identification of the critical segmental artery for spinal cord protection ». *European journal of cardio-thoracic surgery* 20 (3): 527-32. https://doi.org/10.1016/S1010-7940(01)00821-1.

Shilo, Malka, et Amit Gefen. 2012. « Identification of Capillary Blood Pressure Levels at Which Capillary Collapse Is Likely in a Tissue Subjected to Large Compressive and Shear Deformations ». *Computer Methods in Biomechanics and Biomedical Engineering* 15 (1): 59-71. https://doi.org/10.1080/10255842.2010.539208.

Shimomura, Yutaka, Sinsuke Hukuda, et Syotaro Mizuno. 1968. « Experimental Study of Ischemic Damage to the Cervical Spinal Cord ». *Journal of Neurosurgery* 28 (6): 565-81. https://doi.org/10.3171/jns.1968.28.6.0565.

Shin, Wanyong, Ty A. Cashen, Sandra W. Horowitz, Rahul Sawlani, et Timothy J. Carroll. 2006. « Quantitative CBV Measurement from Static T_1 Changes in Tissue and Correction for Intravascular Water Exchange ». *Magnetic Resonance in Medicine* 56 (1): 138-45. https://doi.org/10.1002/mrm.20937.

Singh, A., et H. A. Crockard. 2001. « Comparison of Seven Different Scales Used to Quantify Severity of Cervical Spondylotic Myelopathy and Post-Operative Improvement. » *Journal of Outcome Measurement* 5 (1): 798-818.

Singh, Anita, Ying Lu, Chaoyang Chen, et John M. Cavanaugh. 2006. « Mechanical Properties of Spinal Nerve Roots Subjected to Tension at Different Strain Rates ». *Journal of Biomechanics* 39 (9): 1669-76. https://doi.org/10.1016/j.jbiomech.2005.04.023.

Singh, Anup, Mohammad Haris, Divya Rathore, Ankur Purwar, Manoj Sarma, Getaneh Bayu, Nuzhat Husain, Ram K. Singh Rathore, et Rakesh K. Gupta. 2007. « Quantification of Physiological and Hemodynamic Indices Using T_1 Dynamic Contrast-enhanced MRI in Intracranial Mass Lesions ». *Journal of Magnetic Resonance Imaging* 26 (4): 871-80. https://doi.org/10.1002/jmri.21080.

Smith, Alex K., Richard D. Dortch, Lindsey M. Dethrage, et Seth A. Smith. 2014. « Rapid, high-resolution quantitative magnetization transfer MRI of the human spinal cord ». *NeuroImage* 95 (juillet):106-16. https://doi.org/10.1016/j.neuroimage.2014.03.005.

Smith, Anne M., Cécile B. Grandin, Thierry Duprez, Frédéric Mataigne, et Guy Cosnard. 2000. « Whole Brain Quantitative CBF, CBV, and MTT Measurements Using MRI Bolus Tracking: Implementation and Application to Data Acquired from Hyperacute Stroke Patients ». *Journal of Magnetic Resonance Imaging* 12 (3): 400-410. https://doi.org/10.1002/1522-2586(200009)12:3<400::AID-JMRI5>3.0.CO;2-C.

Smith, Seth A., Richard A.E. Edden, Jonathan A.D. Farrell, Peter B. Barker, et Peter C.M. Van Zijl. 2008. « Measurement of T1 and T2 in the Cervical Spinal Cord at 3 Tesla ». *Magnetic Resonance in Medicine* 60 (1): 213-19. https://doi.org/10.1002/mrm.21596.

Sourbron, Steven, Michael Ingrisch, Axel Siefert, Maximilian Reiser, et Karin Herrmann. 2009. « Quantification of Cerebral Blood Flow, Cerebral Blood Volume, and Blood-Brain-Barrier Leakage with DCE-MRI: Cerebral Perfusion and Permeability with DCE-MRI ». *Magnetic Resonance in Medicine* 62 (1): 205-17. https://doi.org/10.1002/mrm.22005.

Sparrey, Carolyn J., et Tony M. Keaveny. 2011. « Compression Behavior of Porcine Spinal Cord White Matter ». *Journal of Biomechanics* 44 (6): 1078-82. https://doi.org/10.1016/j.jbiomech.2011.01.035.

Speck, Oliver, Linda Chang, N. Menaka DeSilva, et Thomas Ernst. 2000. « Perfusion MRI of the Human Brain with Dynamic Susceptibility Contrast: Gradient-Echo versus Spin-Echo Techniques ». *Journal of Magnetic Resonance Imaging* 12 (3): 381-87. https://doi.org/10.1002/1522-2586(200009)12:3<381::AID-JMRI2>3.0.CO;2-Y.

Stehouwer, Bertine L., Dennis W. J. Klomp, Mies A. Korteweg, Helena M. Verkooijen, Peter R. Luijten, Willem P. Th M. Mali, Maurice A. A. J. van den Bosch, et Wouter B. Veldhuis. 2013. « 7 T versus 3T Contrast-Enhanced Breast Magnetic Resonance Imaging of Invasive Ductulolobular Carcinoma: First Clinical Experience ». *Magnetic Resonance Imaging* 31 (4): 613-17. https://doi.org/10.1016/j.mri.2012.09.005.

Stejskal, E. O., et J. E. Tanner. 1965. « Spin Diffusion Measurements: Spin Echoes in the Presence of a Time-Dependent Field Gradient ». *The Journal of Chemical Physics* 42 (1): 288-92. https://doi.org/10.1063/1.1695690.

Stieb, Sonja, Andreas Boss, Moritz C. Wurnig, Pinar S. Özbay, Tobias Weiss, Matthias Guckenberger, Oliver Riesterer, et Cristina Rossi. 2016. « Non-Parametric Intravoxel Incoherent Motion Analysis in Patients with Intracranial Lesions: Test-Retest Reliability and Correlation with Arterial Spin Labeling ». *NeuroImage: Clinical* 11:780-88. https://doi.org/10.1016/j.nicl.2016.05.022.

Stokes, Ian A., Salman Chegini, Stephen J. Ferguson, Mack G. Gardner-Morse, James C. Iatridis, et Jeffrey P. Laible. 2010. « Limitation of Finite Element Analysis of Poroelastic Behavior of Biological Tissues Undergoing Rapid Loading ». *Annals of biomedical engineering* 38 (5): 1780-88. https://doi.org/10.1007/s10439-010-9938-0.

Støverud, Karen H., Martin Alnæs, Hans Petter Langtangen, Victor Haughton, et Kent-André Mardal. 2016. « Poro-elastic modeling of Syringomyelia – a systematic study of the effects of pia mater, central canal, median fissure, white and gray matter on pressure wave propagation and fluid movement within the cervical spinal cord ». *Computer Methods in Biomechanics and Biomedical Engineering* 19 (6): 686-98. https://doi.org/10.1080/10255842.2015.1058927.

Sugawara, Taku. 2018. « Neurologic Complications in Managing Degenerative Cervical Myelopathy: Pathogenesis, Prevention, and Management ». *Neurosurgery Clinics of North America* 29 (1): 129-37. https://doi.org/10.1016/j.nec.2017.09.008.

Suh, T. H., et Leo Alexander. 1939. « Vascular system of the spinal cord ». *Archives of Neurology & Psychiatry*. https://doi.org/10.1001/archneurpsyc.1939.02270160009001.

Suleiman, Linda I., Kenneth A. Weber, Brett D. Rosenthal, Surabhi A. Bhatt, Jason W. Savage, Wellington K. Hsu, Alpesh A. Patel, et Todd B. Parrish. 2018. « High-resolution magnetization transfer MRI in patients with cervical spondylotic myelopathy ». *Journal of Clinical Neuroscience* 51 (mai):57-61. https://doi.org/10.1016/j.jocn.2018.02.023.

Sun, Qizhi, Hongwei Hu, Ying Zhang, Yang Li, Linwei Chen, Huajiang Chen, et Wen Yuan. 2011. « Do Intramedullary Spinal Cord Changes in Signal Intensity on MRI Affect Surgical Opportunity and Approach for Cervical Myelopathy Due to Ossification of the Posterior Longitudinal Ligament? » *European Spine Journal: Official Publication of the European Spine Society, the European Spinal Deformity Society, and the European Section of the Cervical Spine Research Society* 20 (9): 1466-73. https://doi.org/10.1007/s00586-011-1813-7.

Sun, Shu-Pin, Chun-Ren Phang, Shey-Cherng Tzou, Chang-Mu Chen, et Li-Wei Ko. 2023. « Integration of MRI and Somatosensory Evoked Potentials Facilitate Diagnosis of Spinal Cord Compression ». *Scientific Reports* 13 (1): 7861. https://doi.org/10.1038/s41598-023-34832-2.

Tan, Yongming, Fuqing Zhou, Lin Wu, Zhili Liu, Xianjun Zeng, Honghan Gong, et Laichang He. 2015. « Alteration of Regional Homogeneity within the Sensorimotor Network after Spinal Cord Decompression in Cervical Spondylotic Myelopathy: A Resting-State fMRI Study ». *BioMed Research International* 2015:647958. https://doi.org/10.1155/2015/647958.

Tannous, Oliver, Ehsan Jazini, et Steven C. Ludwig. 2014. « Anterior surgical treatment for cervical spondylotic myelopathy ». *Seminars in Spine Surgery*, Cervical Myelopathy, 26 (2): 73-80. https://doi.org/10.1053/j.semss.2014.05.004.

Taso, M., L. Fradet, V. Callot, et P. J. Arnoux. 2015. « Anteroposterior Compression of the Spinal Cord Leading to Cervical Myelopathy: A Finite Element Analysis ». *Computer Methods in Biomechanics and Biomedical Engineering* 18 (sup1): 2070-71. https://doi.org/10.1080/10255842.2015.1069625.

Tatar, Ilkan, Peter Cheng-te Chou, Mohamed Mokhtar Desouki, Hanaa El Sayed, et Mehmet Bilgen. 2009. « Evaluating Regional Blood Spinal Cord Barrier Dysfunction Following

Spinal Cord Injury Using Longitudinal Dynamic Contrast-Enhanced MRI ». *BMC Medical Imaging* 9 (1): 10. https://doi.org/10.1186/1471-2342-9-10.

Tatu, Laurent, Fabrice Vuillier, et Thierry Moulin. 2008. « Chapter 13 Anatomy of the circulation of the brain and spinal cord ». In *Handbook of Clinical Neurology*, 92:247-81. Stroke. Elsevier. https://doi.org/10.1016/S0072-9752(08)01913-1.

Taylor, Zeike, et Karol Miller. 2004. « Reassessment of brain elasticity for analysis of biomechanisms of hydrocephalus ». *Journal of biomechanics* 37 (8): 1263-69.

Tetreault, Lindsay A., Spyridon Karadimas, Jefferson R. Wilson, Paul M. Arnold, Shekar Kurpad, Joseph R. Dettori, et Michael G. Fehlings. 2017. « The Natural History of Degenerative Cervical Myelopathy and the Rate of Hospitalization Following Spinal Cord Injury: An Updated Systematic Review ». *Global Spine Journal* 7 (3_suppl): 28S-34S. https://doi.org/10.1177/2192568217700396.

Tetreault, Lindsay, Christina L. Goldstein, Paul Arnold, James Harrop, Alan Hilibrand, Aria Nouri, et Michael G. Fehlings. 2015. « Degenerative Cervical Myelopathy: A Spectrum of Related Disorders Affecting the Aging Spine ». *Neurosurgery* 77 Suppl 4 (octobre):S51-67. https://doi.org/10.1227/NEU.0000000000000951.

Thron, A. K., et M. Mull. 2004. « Blood Vessels of the Spinal Cord: Anatomical and MR-Imaging Correlation ». *Rivista di Neuroradiologia*. https://doi.org/10.1177/197140090401700304.

Thron, Armin K. 1988. *Vascular Anatomy of the Spinal Cord*. Cham: Springer International Publishing. https://doi.org/10.1007/978-3-319-27440-9.

Tofts, P. S., G. Brix, D. L. Buckley, J. L. Evelhoch, E. Henderson, M. V. Knopp, H. B. Larsson, et al. 1999. « Estimating Kinetic Parameters from Dynamic Contrast-Enhanced T(1)-Weighted MRI of a Diffusable Tracer: Standardized Quantities and Symbols ». *Journal of Magnetic Resonance Imaging: JMRI* 10 (3): 223-32. https://doi.org/10.1002/(sici)1522-2586(199909)10:3<223::aid-jmri2>3.0.co;2-s.

Tracy, Jennifer A., et J. D. Bartleson. 2010. « Cervical Spondylotic Myelopathy ». *The Neurologist* 16 (3): 176-87. https://doi.org/10.1097/NRL.0b013e3181da3a29.

Tuch, David S. 2004. « Q-Ball Imaging ». *Magnetic Resonance in Medicine* 52 (6): 1358-72. https://doi.org/10.1002/mrm.20279.

Tunturi, A. R. 1980. « Viscoelasticity of Dog Spinal Cord ». *Physiological Chemistry and Physics* 12 (4): 373-78.

Uchida, K., Hisatoshi Baba, Yasuhisa Maezawa, Shoei Furukawa, Nobuaki Furusawa, et Shinichi Imura. 1998. « Histological Investigation of Spinal Cord Lesions in the Spinal Hyperostotic Mouse (Twy/Twy): Morphological Changes in Anterior Horn Cells and Immunoreactivity to Neurotropic Factors ». *Journal of Neurology* 245 (12): 781-93. https://doi.org/10.1007/s004150050287.

Uchida, Kenzo, Hideaki Nakajima, Naoto Takeura, Takafumi Yayama, Alexander Rodriguez Guerrero, Ai Yoshida, Takumi Sakamoto, Kazuya Honjoh, et Hisatoshi Baba. 2014. « Prognostic Value of Changes in Spinal Cord Signal Intensity on Magnetic Resonance Imaging in Patients with Cervical Compressive Myelopathy ». *The Spine Journal: Official Journal of the North American Spine Society* 14 (8): 1601-10. https://doi.org/10.1016/j.spinee.2013.09.038.

Ueno, Yoshiko, Keitaro Sofue, Tsutomu Tamada, Mitsuru Takeuchi, Naoya Ebisu, Kentaro Nishiuchi, Takuto Hara, Toshiki Hyodo, Hideaki Miyake, et Takamichi Murakami. 2024. « Comparison of Golden-Angle Radial Sparse Parallel (GRASP) and Conventional Cartesian Sampling in 3D Dynamic Contrast-Enhanced Mri for Bladder Cancer: A Preliminary Study ». *Japanese Journal of Radiology*, août. https://doi.org/10.1007/s11604-024-01637-w.

Uh, Jinsoo, Kelly Lewis-Amezcua, Rani Varghese, et Hanzhang Lu. 2009. « On the Measurement of Absolute Cerebral Blood Volume (CBV) Using Vascular-space-occupancy (VASO) MRI ». *Magnetic Resonance in Medicine* 61 (3): 659-67. https://doi.org/10.1002/mrm.21872.

Van Toen, Carolyn Yvonne. 2013. « Biomechanics of Cervical Spine and Spinal Cord Injury under Combined Axial Compression and Lateral Bending Loading ». Text. https://open.library.ubc.ca/collections/24/items/1.0072137.

Van Vaals, Joop J., Marijn E. Brummer, W. Thomas Dixon, Hans H. Tuithof, Hans Engels, Rendon C. Nelson, Brigid M. Gerety, Judith L. Chezmar, et Jacques A. Den Boer. 1993. « "Keyhole" method for accelerating imaging of contrast agent uptake ». *Journal of Magnetic Resonance Imaging* 3 (4): 671-75. https://doi.org/10.1002/jmri.1880030419.

Vargas, M. I., B. M. A. Delattre, J. Boto, J. Gariani, A. Dhouib, A. Fitsiori, et J. L. Dietemann. 2018. « Advanced Magnetic Resonance Imaging (MRI) Techniques of the Spine and Spinal Cord in Children and Adults ». *Insights into Imaging* 9 (4): 549-57. https://doi.org/10.1007/s13244-018-0626-1.

Vargas, Maria Isabel, Isabelle Barnaure, Joanna Gariani, José Boto, Alain Pellaton, Jean-Louis Dietemann, et Zsolt Kulcsar. 2017. « Vascular Imaging Techniques of the Spinal Cord ». *Seminars in Ultrasound, CT and MRI* 38 (2): 143-52. https://doi.org/10.1053/j.sult.2016.07.004.

Vargas, Maria Isabel, Duy Nguyen, Magalie Viallon, Zolt Kulcsár, Enrico Tessitore, Benedict Rilliet, Daniel Rufenacht, et Karl Lovblad. 2010. « Dynamic MR angiography (MRA) of spinal vascular diseases at 3T ». *European Radiology* 20 (10): 2491-95. https://doi.org/10.1007/s00330-010-1815-6.

Venton, Jenny. s. d. « A Poroelastic Model of Spinal Cord Cavities ». Royaume-Uni: School of Computing, Engineering & Mathematics University of Brighton. https://cris.brighton.ac.uk/. Consulté le 30 juillet 2024. https://cris.brighton.ac.uk/ws/portalfiles/portal/6103002/ThesisELECTRONIC.pdf.

Vignaud et al., Alexandre. 2014. « Comparison of marketed Gadolinium-based Contrast Agents Relaxivities on Clinical MR scanner at 1.5T, 3T and 7T in water and plasma for a large range of physiological concentrations ». mai 2014. https://archive.ismrm.org/2014/3228.html.

Vohanka, S., et J. Dvorak. 1993. « Motor and somatosensory evoked potentials in cervical spinal stenosis ». In *40th Congress of the Czech and Slovak Neurophysiology, Brno*.

Vonken, Evert-jan Ph.A., Matthias J.P. Van Osch, Chris J.G. Bakker, et Max A. Viergever. 1999. « Measurement of Cerebral Perfusion with Dual-echo Multi-slice Quantitative Dynamic Susceptibility Contrast MRI ». *Journal of Magnetic Resonance Imaging* 10 (2): 109-17. https://doi.org/10.1002/(SICI)1522-2586(199908)10:2<109::AID-JMRI1>3.0.CO;2-#.

Wang, C., D. Ren, Y. Guo, Y. Xu, Y. Feng, X. Zhang, Y. Mei, M. Chen, et X. Xiao. 2017. « Distribution of Intravoxel Incoherent Motion MRI-Related Parameters in the Brain: Evidence of Interhemispheric Asymmetry ». *Clinical Radiology* 72 (1): 94.e1-94.e6. https://doi.org/10.1016/j.crad.2016.09.007.

Wang, Chunyao, Xiao Han, Wen Jiang, Guangqi Li, Jinchao Wang, Hua Guo, et Huijun Chen. 2018. « Spinal Cord Perfusion Is Associated with Diffusion and Clinical mJOA Score in Preoperative Patients with Cervical Spondylotic Myelopathy ». *Proc. Intl. Soc. Mag. Reson. Med.* 26:5387.

Wang, Chunyao, Xiao Han, Wen Jiang, Xiaodong Ma, Hua Guo, Le He, et Huijun Chen. 2017. « Perfusion of Spinal Cord in Postoperative Patient with Cervical Spondylotic Myelopathy Using MR DSC Technique ». *Proc. Intl. Soc. Mag. Reson. Med.* 25:2507.

Wang, Chunyao, Xiao Han, Xiaodong Ma, Wen Jiang, Jinchao Wang, Sisi Li, Hua Guo, Wei Tian, et Huijun Chen. 2024. « Spinal Cord Perfusion Is Associated with Microstructural Damage in Cervical Spondylotic Myelopathy Patients Who Underwent Cervical Laminoplasty ». *European Radiology* 34 (2): 1349-57. https://doi.org/10.1007/s00330-023-10011-9.

Wang, De-wen, Zhun-shan Wang, Xao-gang Yin, Yan-ping Li, Zhing-ming Nu, Xao-ming Wang, Bao-zhen Wang, Yi Yang, et Wen-hua Hu. 1996. « Histologic and Ultrastructural Changes of the Spinal Cord after High Velocity Missile Injury to the Back ». *Journal of Trauma and Acute Care Surgery* 40 (3S): 90S.

Waxenbaum, Joshua A., Vamsi Reddy, et Bennett Futterman. 2024. « Anatomy, Back, Intervertebral Discs ». In *StatPearls*. Treasure Island (FL): StatPearls Publishing. http://www.ncbi.nlm.nih.gov/books/NBK470583/.

Weisskoff, Robert, Chun S. Zuo, Jerrold L. Boxerman, et Bruce R. Rosen. 1994. « Microscopic Susceptibility Variation and Transverse Relaxation: Theory and Experiment ». *Magnetic Resonance in Medicine* 31 (6): 601-10. https://doi.org/10.1002/mrm.1910310605.

Welker, K., J. Boxerman, A. Kalnin, T. Kaufmann, M. Shiroishi, M. Wintermark, et for the American Society of Functional Neuroradiology MR Perfusion Standards and Practice Subcommittee of the ASFNR Clinical Practice Committee. 2015. « ASFNR Recommendations for Clinical Performance of MR Dynamic Susceptibility Contrast Perfusion Imaging of the Brain ». *American Journal of Neuroradiology* 36 (6): E41-51. https://doi.org/10.3174/ajnr.A4341.

Westin, Carl-Fredrik, Hans Knutsson, Ofer Pasternak, Filip Szczepankiewicz, Evren Özarslan, Danielle van Westen, Cecilia Mattisson, et al. 2016. « Q-space trajectory imaging for multidimensional diffusion MRI of the human brain ». *NeuroImage* 135 (juillet):345-62. https://doi.org/10.1016/j.neuroimage.2016.02.039.

Wheeler-Kingshott, C.A., P.W. Stroman, J.M. Schwab, M. Bacon, R. Bosma, J. Brooks, D.W. Cadotte, et al. 2014. « The Current State-of-the-Art of Spinal Cord Imaging: Applications ». *NeuroImage* 84 (janvier):1082-93. https://doi.org/10.1016/j.neuroimage.2013.07.014.

White 3rd, Augustus A., et Manohar M. Panjabi. 1988. « Biomechanical considerations in the surgical management of cervical spondylotic myelopathy ». *Spine* 13 (7): 856-60. https://doi.org/10.1097/00007632-198807000-00029.

Wilder, Frances Vaughn, Lissa Fahlman, et Robert Donnelly. 2011. « Radiographic Cervical Spine Osteoarthritis Progression Rates: A Longitudinal Assessment ». *Rheumatology International* 31 (1): 45-48. https://doi.org/10.1007/s00296-009-1216-9.

Willats, Lisa, Alan Connelly, Soren Christensen, Geoffrey A. Donnan, Stephen M. Davis, et Fernando Calamante. 2012. « The Role of Bolus Delay and Dispersion in Predictor Models for Stroke ». *Stroke* 43 (4): 1025-31. https://doi.org/10.1161/STROKEAHA.111.635888.

Williams, D. S., J. A. Detre, J. S. Leigh, et A. P. Koretsky. 1992. « Magnetic Resonance Imaging of Perfusion Using Spin Inversion of Arterial Water. » *Proceedings of the National Academy of Sciences of the United States of America* 89 (1): 212-16. https://doi.org/10.1073/pnas.89.1.212.

Wilson, Jefferson R., Sean Barry, Dena J. Fischer, Andrea C. Skelly, Paul M. Arnold, K. Daniel Riew, Christopher I. Shaffrey, Vincent C. Traynelis, et Michael G. Fehlings. 2013. « Frequency, timing, and predictors of neurological dysfunction in the nonmyelopathic patient with cervical spinal cord compression, canal stenosis, and/or ossification of the posterior longitudinal ligament ». *Spine* 38 (22S): S37-54. https://doi.org/10.1097/BRS.0b013e3182a7f2e7.

Wirestam, R., M. Borg, S. Brockstedt, A. Lindgren, S. Holtås, et F. Ståhlberg. 2001. « Perfusion-related parameters in intravoxel incoherent motion MR imaging compared with CBV and CBF measured by dynamic susceptibility-contrast MR technique ». *Acta Radiologica* 42 (2): 123-28. https://doi.org/10.1080/028418501127346459.

Wolff, Steven D., et Robert S. Balaban. 1989. « Magnetization Transfer Contrast (MTC) and Tissue Water Proton Relaxationin Vivo ». *Magnetic Resonance in Medicine* 10 (1): 135-44. https://doi.org/10.1002/mrm.1910100113.

Wong, Sau May, C. Eleana Zhang, Frank C.G. Van Bussel, Julie Staals, Cécile R.L.P.N. Jeukens, Paul A.M. Hofman, Robert J. Van Oostenbrugge, Walter H. Backes, et Jacobus F.A. Jansen. 2017. « Simultaneous Investigation of Microvasculature and Parenchyma in Cerebral Small Vessel Disease Using Intravoxel Incoherent Motion Imaging ». *NeuroImage: Clinical* 14:216-21. https://doi.org/10.1016/j.nicl.2017.01.017.

Woollam, D. H. M., et J. W. Millen. 1955. « The Arterial Supply of the Spinal Cord and Its Significance ». *Journal of Neurology, Neurosurgery, and Psychiatry* 18 (2): 97-102.

———. 1958. « Observations on the production and circulation of the cerebrospinal fluid ». In *Ciba Foundation Symposium-The Cerebrospinal Fluid: Production, Circulation and Absorption*, 124-46. Wiley Online Library. https://doi.org/10.1002/9780470719077.ch7.

Wu, Wen-Chau, Ya-Fang Chen, Han-Min Tseng, Shun-Chung Yang, et Pei-Chi My. 2015. « Caveat of Measuring Perfusion Indexes Using Intravoxel Incoherent Motion Magnetic Resonance Imaging in the Human Brain ». *European Radiology* 25 (8): 2485-92. https://doi.org/10.1007/s00330-015-3655-x.

Wu, Yijing, Andrew L. Alexander, John O. Fleming, Ian D. Duncan, et Aaron S. Field. 2006. « Myelin Water Fraction in Human Cervical Spinal Cord in Vivo ». *Journal of Computer Assisted Tomography* 30 (2): 304-6. https://doi.org/10.1097/00004728-200603000-00026.

Yagi, Mitsuru, Ken Ninomiya, Michiya Kihara, et Yukio Horiuchi. 2010. « Long-Term Surgical Outcome and Risk Factors in Patients with Cervical Myelopathy and a Change in Signal Intensity of Intramedullary Spinal Cord on Magnetic Resonance Imaging ». *Journal of Neurosurgery. Spine* 12 (1): 59-65. https://doi.org/10.3171/2009.5.SPINE08940.

Yang, Hea-Eun, Wan-Tae Kim, Dae-Hyun Kim, Seok-Woo Kim, et Woo-Kyoung Yoo. 2022. « Utility of Diffusion and Magnetization Transfer MRI in Cervical Spondylotic Myelopathy: A Pilot Study ». *Diagnostics* 12 (9): 2090. https://doi.org/10.3390/diagnostics12092090.

Yang, Shaofeng, Luqiang Qu, Lijie Yuan, Junjie Niu, Dawei Song, Huilin Yang, et Jun Zou. 2022. « Finite Element Analysis of Spinal Cord Stress in a Single Segment Cervical Spondylotic Myelopathy ». *Frontiers in Surgery* 9 (mars):849096. https://doi.org/10.3389/fsurg.2022.849096.

Yoganandan, Narayan, Srirangam Kumaresan, et Frank A. Pintar. 2000. « Geometric and Mechanical Properties of Human Cervical Spine Ligaments ». *Journal of Biomechanical Engineering* 122 (6): 623-29. https://doi.org/10.1115/1.1322034.

Yonenobu, Kazuo, Kuniyosi Abumi, Kensei Nagata, Eiji Taketomi, et Kazumasa Ueyama. 2001. « Interobserver and intraobserver reliability of the japanese orthopaedic association scoring system for evaluation of cervical compression myelopathy ». *Spine* 26 (17): 1890-94. https://doi.org/10.1097/00007632-200109010-00014.

Yu, Justin Junehung. 2019. « Mechanical Properties of Spinal Cord Grey Matter and White Matter in Confined Compression ». Text. https://open.library.ubc.ca/collections/24/items/1.0387327.

Yu, Justin, Neda Manouchehri, Shun Yamamoto, Brian K. Kwon, et Thomas R. Oxland. 2020. « Mechanical Properties of Spinal Cord Grey Matter and White Matter in Confined Compression ». *Journal of the Mechanical Behavior of Biomedical Materials* 112 (décembre):104044. https://doi.org/10.1016/j.jmbbm.2020.104044.

Yue, W. M., S. B. Tan, M. H. Tan, D. C. Koh, et C. T. Tan. 2001. « The Torg--Pavlov Ratio in Cervical Spondylotic Myelopathy: A Comparative Study between Patients with Cervical Spondylotic Myelopathy and a Nonspondylotic, Nonmyelopathic Population ». *Spine* 26 (16): 1760-64. https://doi.org/10.1097/00007632-200108150-00006.

Yukawa, Yasutsugu, Fumihiko Kato, Hisatake Yoshihara, Makoto Yanase, et Keigo Ito. 2007. « MR T2 Image Classification in Cervical Compression Myelopathy: Predictor of Surgical Outcomes ». *Spine* 32 (15): 1675-78; discussion 1679. https://doi.org/10.1097/BRS.0b013e318074d62e.

Zakariaee, Seyed Salman, Mohammad Ali Oghabian, Kavous Firouznia, Guive Sharifi, Farshid Arbabi, et Farhad Samiei. 2018. « Assessment of the Agreement between Cerebral Hemodynamic Indices Quantified Using Dynamic Susceptibility Contrast and Dynamic Contrast-Enhanced Perfusion Magnetic Resonance Imagings ». *Journal of Clinical Imaging Science* 8 (janvier):2. https://doi.org/10.4103/jcis.JCIS_74_17.

Zhang, Chuan, Sushant K. Das, Dong-Jun Yang, et Han-Feng Yang. 2014. « Application of Magnetic Resonance Imaging in Cervical Spondylotic Myelopathy ». *World Journal of Radiology* 6 (10): 826-32. https://doi.org/10.4329/wjr.v6.i10.826.

Zhang, X., E. T. Petersen, E. Ghariq, J. B. De Vis, A. G. Webb, W. M. Teeuwisse, J. Hendrikse, et M. J. P. Van Osch. 2013. « In Vivo Blood T_1 Measurements at 1.5 T, 3 T, and 7 T ». *Magnetic Resonance in Medicine* 70 (4): 1082-86. https://doi.org/10.1002/mrm.24550.

Zhou, Feifei, Yilong Zhang, Yu Sun, Fengshan Zhang, Shengfa Pan, et Zhongjun Liu. 2015. « Assessment of the Minimum Clinically Important Difference in Neurological Function and Quality of Life after Surgery in Cervical Spondylotic Myelopathy Patients: A Prospective Cohort Study ». *European Spine Journal* 24 (12): 2918-23. https://doi.org/10.1007/s00586-015-4208-3.

Zijl, Peter C.M. van, Jinyuan Zhou, Noriko Mori, Jean-Francois Payen, David Wilson, et Susumu Mori. 2003. « Mechanism of Magnetization Transfer during On-Resonance Water Saturation. A New Approach to Detect Mobile Proteins, Peptides, and Lipids ». *Magnetic Resonance in Medicine* 49 (3): 440-49. https://doi.org/10.1002/mrm.10398.

Zileli, Zileli, Borkar Sa, Sinha S, Reinas R, Alves Ól, Kim Sh, Pawar S, Murali B, et Parthiban J. 2019. « Cervical Spondylotic Myelopathy: Natural Course and the Value of Diagnostic Techniques -WFNS Spine Committee Recommendations ». *Neurospine* 16 (3). https://doi.org/10.14245/ns.1938240.120.

Annexe 1– Moelle et Rachis

Cette annexe fournit des détails anatomiques complémentaires au manuscrit principal, potentiellement utiles au lecteur désireux d'aller plus loin. Ces notions ne sont pas strictement nécessaires au cadre de cette thèse mais sont fournies à titre indicatif.

6.1. Les ligaments

- Les ligaments supraspinaux (*supraspinal ligaments*) interconnectent les pointes des processus épineux de la septième vertèbre cervicale au sacrum. Ils sont continus avec le ligament nuchal en haut et avec les ligaments interépineux en avant, augmentant en épaisseur de haut en bas. Les ligaments interépineux sont des structures minces et membraneuses s'étendant entre les racines et les sommets des épines ; ils sont mieux développés dans la région lombaire.

- Le ligament longitudinal antérieur (*anterior longitudinal ligament*) est une bande en forme de sangle qui s'élargit de haut en bas et s'étend du tubercule antérieur de l'atlas jusqu'au sacrum. Il est fermement attaché aux bords antérieurs des corps vertébraux et des disques intervertébraux. Les fibres superficielles traversent plusieurs vertèbres, tandis que les fibres plus courtes et profondes relient les corps et disques adjacents. Ce ligament est plus épais dans la région thoracique que dans les autres régions de la colonne vertébrale.

- Les ligaments intertransversaires relient les processus transverses adjacents. Ils sont souvent filamenteux dans les régions cervicale et lombaire, mais forment des cordons distincts dans la région thoracique.

6.2. La SG

Cornes Dorsales - Lamina I-VI (Abdel-Maguid et Bowsher 1985; Bican, Minagar, et Pruitt 2013; Diaz et Morales 2016; REXED 1954; 1952)

Lamina I (zone marginale avec le noyau marginalis)
La lamina I est située à l'apex dorsal et contient deux types de cellules : les cellules de Waldeyer, composées de neurones de taille moyenne ou petite, et des cellules plus grandes et facilement reconnaissables dans les sections de Nissl, situées près du point d'entrée des racines dorsales.

Lamina II (substantia gelatinosa)
La lamina II est constituée de quatre types de neurones, les plus petites cellules de la corne dorsale, avec une abondance de dendrites. Les dendrites des cellules de Waldeyer de la lamina I et des interneurones pénètrent également cette couche.

Fonction : Les axones véhiculant les impulsions nociceptives et thermiques des récepteurs périphériques synapsent à la fois dans les lamina I et II. Ils traversent ensuite la ligne médiane via la commissure blanche antérieure et montent par le tractus spinothalamique latéral.

Lamina III
Lamina contient des cellules nerveuses uniformes, grandes, pâles avec un noyau léger, un nucléole proéminent, et une quantité moindre de matière de Nissl. Les cellules y sont relativement plus grandes que dans la lamina II.

Lamina IV
La lamina IV présente des cellules de tailles variées, avec de grandes cellules et de petites cellules adjacentes, une caractéristique typique de cette lamina. L'extrémité latérale de la lamina IV ne montre pas de courbure présente dans les trois premières laminae.
Fonction : Les laminae III et IV correspondent au nucleus proprius et le tractus spinothalamique y synapse. Ces deux laminae participent au traitement des sensations de vibration et de pression. Elles transportent les impulsions proprioceptives conscientes vers le cortex cérébral via la voie lemniscale médiale dorsalen.

Lamina V
La lamina V est la plus diversifiée de la corne dorsale, composée de dix types de neurones avec de nombreuses interconnexions dendritiques. Elle est divisée en deux zones : la zone médiale, qui contient des cellules claires, et la zone latérale, qui est réticulée avec des cellules fortement colorées.
Fonction : Les afférences sensorielles reçues des nocicepteurs cutanés, musculaires, mécaniques et viscéraux sont traitées dans la lamina V.

Lamina VI
Située dans la région basale de la colonne cellulaire dorsale, cette lamina se subdivise en une zone médiale avec de petites cellules compactes et une zone latérale avec de plus grandes cellules étoilées disposées de manière lâche, correspondant aux parties centrales des noyaux de Cajal.
Fonction : Le réflexe de flexion, qui est le retrait réflexe face à des stimuli douloureux, est traité par la lamina VI. Elle reçoit des informations des fuseaux musculaires et fonctionne en coordination avec la lamina VII pour orchestrer les réflexes spinaux au sein de la moelle épinière.

Corne Latérale - Lamina VII (Abdel-Maguid et Bowsher 1985; Bican, Minagar, et Pruitt 2013; Diaz et Morales 2016; REXED 1954; 1952)

Lamina VII
La Lamina VII est située dans la corne grise latérale, présente uniquement entre les segments T1 et L2 de la moelle épinière. Au-dessus et en dessous de ces segments, elle s'étend dans la corne grise antérieure. Elle contient le noyau dorsal de Clarke, présent entre les segments C8 et L3. Ce noyau, situé médialement, donne naissance au tractus spinocérébelleux ipsilatéral, qui transporte la proprioception inconsciente vers le cervelet via le tractus spinocérébelleux.

Les laminae VII et X sont collectivement appelées la zone grise intermédiaire. Cette zone se subdivise en une zone médiale, composée d'interneurones et de neurones propriospinaux, et une zone latérale, constituée de multiples neurones de tractus. La zone médiale participe aux réflexes, aux fonctions autonomes et aux mouvements, tandis que la zone latérale aide à la posture et au mouvement.

Corne Ventrale - Lamina VIII-IX (Abdel-Maguid et Bowsher 1985; Bican, Minagar, et Pruitt 2013; Diaz et Morales 2016; REXED 1954; 1952)

Lamina VIII
La Lamina VIII contient des cellules nerveuses qui se colorent et présentent une apparence hétérogène. Elles contiennent une quantité modérée de matière de Nissl, qui a une apparence granulaire, bien qu'elles en aient moins que la lamina IX. Ces cellules sont principalement triangulaires ou en forme d'étoile.

La lamina VIII est composée d'interneurones et de neurones proprioceptifs. Elle fonctionne avec la lamina VI pour traiter les voies réflexes. Ces voies réflexes sont traitées de manière inconsciente au sein de la moelle épinière.

Lamina IX
La Lamina IX n'est pas une vraie lamina. Elle est constituée d'un ensemble de colonnes situées dans les laminae VII et VIII. Les cellules de la lamina IX possèdent une abondance de matière de Nissl.
La colonne motrice médiale innerve les muscles proximaux, tels que les muscles profonds du dos, la région prévertébrale du cou, les muscles intercostaux et les muscles de la paroi antérieure du corps.
La colonne motrice latérale est présente uniquement dans les élargissements lombaires et cervicaux. Elle innerve les muscles distaux, incluant les muscles des extrémités, de l'épaule et de la ceinture pelvienne.
La colonne motrice centrale comprend le noyau accessoire de C1 à C5, le noyau phrénique de C3 à C5, et le noyau lombo-sacré de L2 à S1.
Zone Centrale - Lamina X

Lamina X
La Lamina X est située autour du canal central. Elle se compose d'axones qui traversent vers le côté opposé de la moelle épinière

6.3. SB faisceaux ascendants et descendants

Système des Fibres Ascendantes (Aminoff, Pomeroy, et Levin 2023)

Le système de la voie lemniscale médiale dorsale, ou voie postérieure, est constitué du faisceau cunéiforme, situé latéralement, et du faisceau gracile, situé médialement. Ces faisceaux reçoivent des impulsions afférentes des segments C1 à T6 et de T6 vers le bas, respectivement. Ainsi, le faisceau cunéiforme relaie les informations provenant des membres supérieurs et de la partie supérieure de la colonne thoracique, tandis que le faisceau gracile relaie celles provenant des membres inférieurs et de la partie moyenne de la colonne thoracique. Dans les segments lombaires de la moelle épinière, seule la voie gracile est présente, sans subdivisions. La voie dorsale ne se subdivise qu'à partir des segments cervicaux de la moelle.

Les axones de ces faisceaux proviennent des neurones primaires du ganglion de la racine dorsale ipsilatérale et montent pour synapser avec leurs noyaux correspondants dans la moelle allongée inférieure (anciennement appelée bulbe rachidien). Ensuite, des fibres arquées internes se forment, qui décussent pour devenir le lemnisque médian. Ces fibres synapsent ensuite avec le noyau ventral postérolatéral du thalamus, puis, enfin, avec le cortex sensoriel.

Fonction : Ces faisceaux transmettent les sensations de vibration, la proprioception (sens de la position) et la discrimination tactile de deux points.

Le faisceau spinothalamique, également appelé système antérolatéral, se divise en deux parties : le faisceau spinothalamique ventral, qui transmet les sensations de toucher grossier et de pression, et le faisceau spinothalamique latéral, qui relaie les sensations de douleur et de température.

Les faisceaux spinocérébelleux, situés dans le cordon latéral, transportent des informations

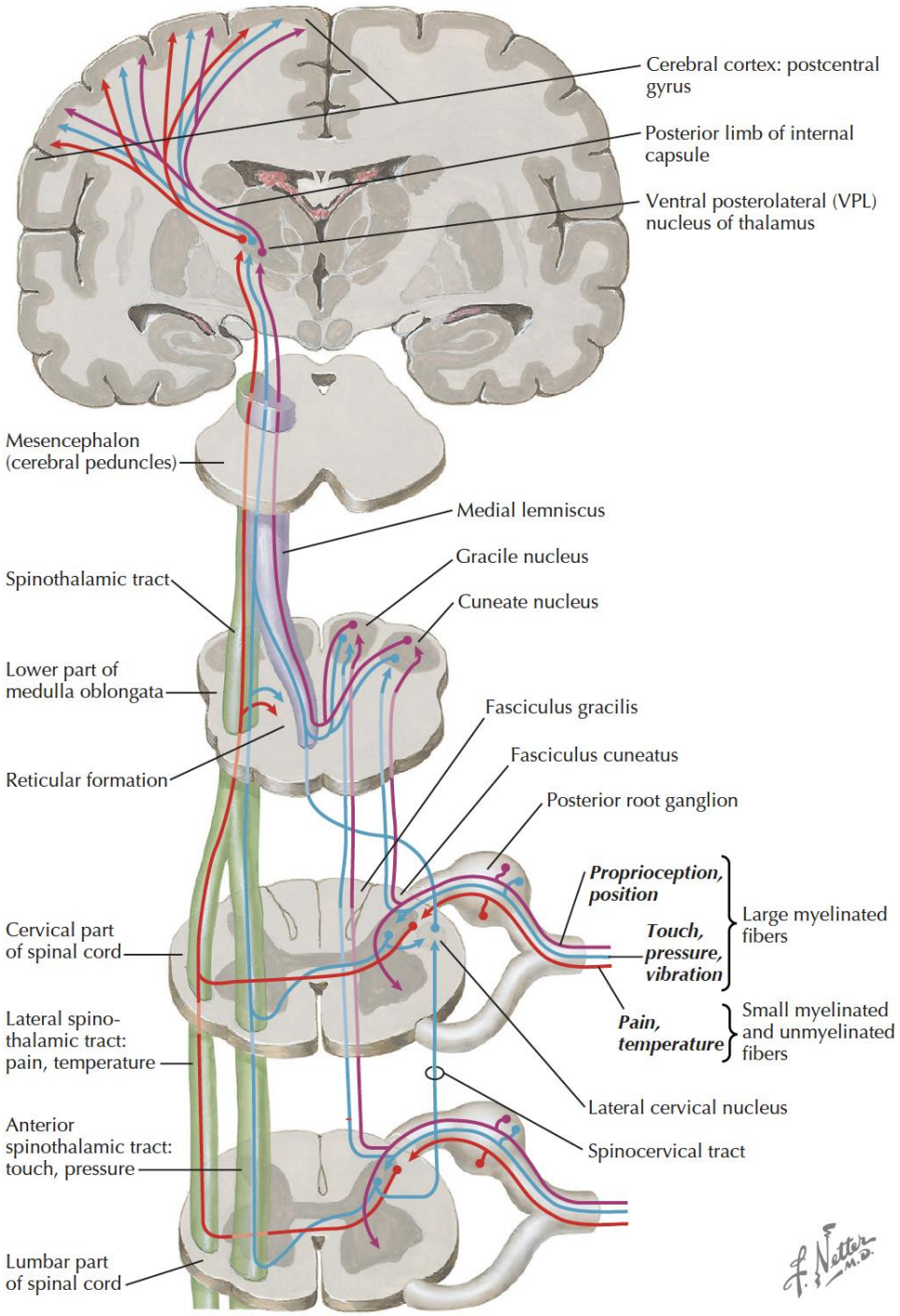

Figure 110 - Réseaux ascendants sensoriels : des faisceaux nerveux reliant la moelle épinière au cortex ***(Aminoff, Pomeroy, et Levin 2023)***

proprioceptives inconscientes en provenance des fuseaux neuromusculaires et des organes tendineux de Golgi vers le cervelet.

Les autres voies ascendantes incluent le faisceau spino-réticulaire, le faisceau spino-olivaire, le faisceau spino-mésencéphalique et le faisceau spino-hypothalamique.

Système des Fibres Descendantes (Aminoff, Pomeroy, et Levin 2023)

Le faisceau corticospinal, originaire du cortex moteur précentral, inclut deux composantes : le faisceau corticospinal latéral, composé de 90 % de fibres croisées, et le faisceau corticospinal

antérieur, composé de 10 % de fibres non croisées. Ces faisceaux décussent au niveau de la moelle allongée inférieure. Ils sont appelés faisceaux pyramidaux car ils passent par les pyramides de la moelle allongée.

Le faisceau corticospinal latéral est présent dans le cordon latéral, adjacent médialement au faisceau spinocérébelleux dorsal. Certaines fibres non croisées du faisceau corticospinal antérieur traversent la commissure blanche antérieure pour atteindre les interneurones et les neurones moteurs inférieurs du côté opposé.

Le faisceau corticospinal antérieur est situé près de la fissure médiane antérieure, principalement dans les segments supérieurs de la moelle épinière, et diminue progressivement vers les segments inférieurs. Il innerve les muscles posturaux. La taille du faisceau corticospinal diminue progressivement en descendant vers les segments inférieurs de la moelle.

Contrairement au faisceau extrapyramidal, qui module l'action de manière indirecte, le faisceau corticospinal innerve directement les neurones moteurs de la moelle épinière. Les fibres qui transportent les impulsions vers les membres supérieurs (région cervicale) sont situées de manière centrale, tandis que celles qui transportent les impulsions vers les membres inférieurs (région lombosacrée) sont situées latéralement.

Fonction : Le faisceau corticospinal transmet les impulsions responsables des mouvements des membres et du corps axial, transportant les informations motrices liées aux mouvements volontaires.

Le faisceau extrapyramidal est crucial pour les mouvements involontaires. Il est situé principalement dans la portion antérieure de la moelle. Il fonctionne en contrôlant indirectement les cellules de la corne motrice antérieure. Ensemble, les faisceaux extrapyramidaux contribuent au maintien de la posture, du tonus musculaire et des réflexes.

Le faisceau rubrospinal provient principalement du noyau rouge du côté opposé du tronc cérébral et descend antérieurement au faisceau corticospinal. Ce faisceau est impliqué dans la modulation des mouvements de flexion, principalement des muscles proximaux des membres supérieurs.

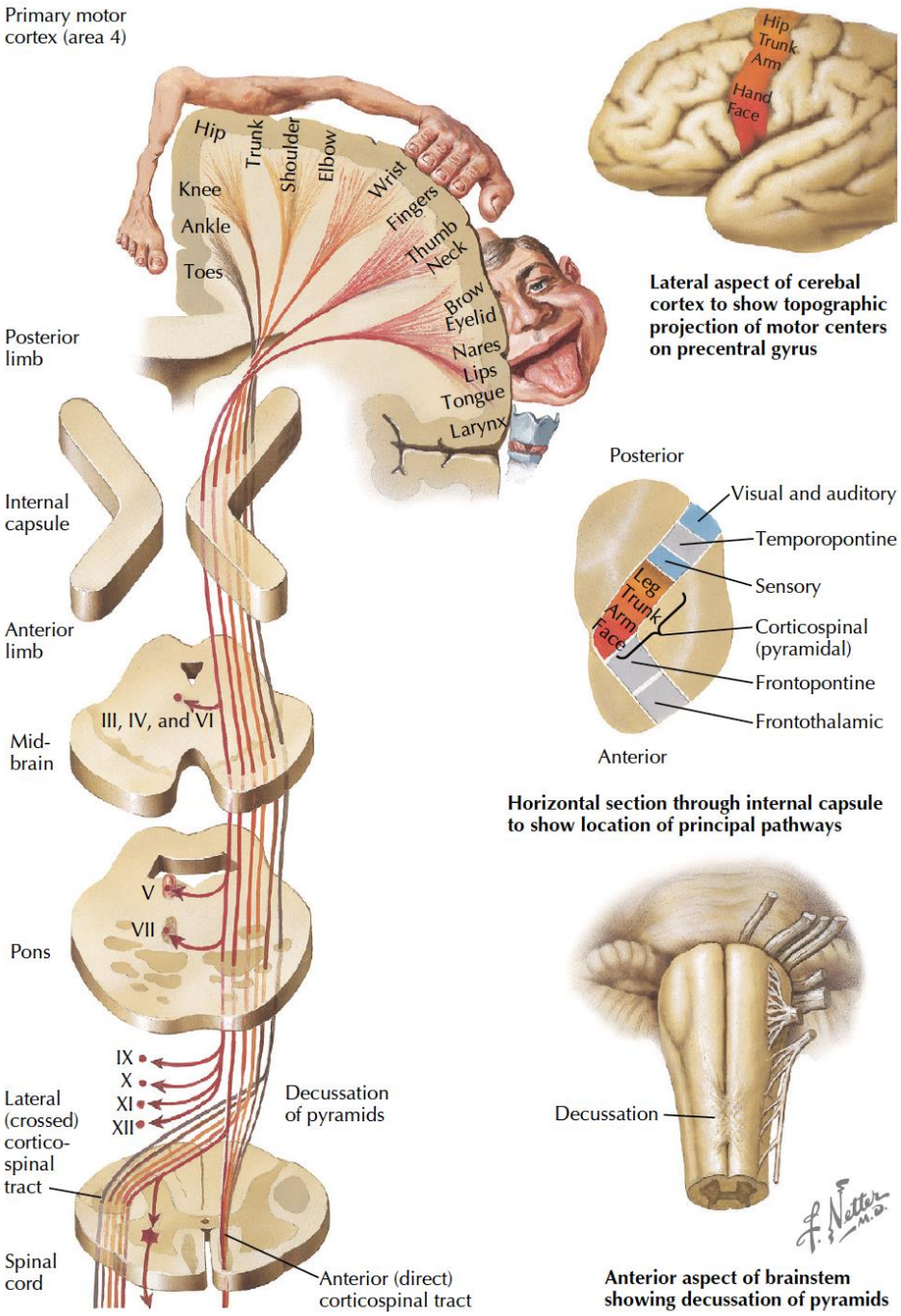

Figure 111 - Réseaux moteurs descendants : faisceaux nerveux reliant le cortex à la moelle épinière (Aminoff, Pomeroy, et Levin 2023)

Le faisceau vestibulospinal prend son origine dans les noyaux vestibulaires du tronc cérébral. Ces fibres se projettent vers les neurones moteurs alpha via des interneurones. Leur fonction principale est de maintenir le tonus musculaire et la posture en envoyant des impulsions aux muscles extenseurs et antigravitaires.

Le faisceau réticulospinal contribue au contrôle des fuseaux neuromusculaires, ce qui est essentiel pour la coordination bilatérale des muscles posturaux et de la locomotion.

Le faisceau tectospinal transmet des impulsions neuronales aux interneurones de la SG ventrale. Ce tractus est impliqué dans le contrôle des mouvements réflexes de la tête en réponse à des stimuli externes soudains, tels que des stimuli auditifs, tactiles ou visuels.

6.4. Potentiels évoqués Moteurs et Somesthésiques

Application de l'électrophysiologie dans la MCD

L'électrophysiologie consiste à mesurer les variations de tension ou les courants électriques, en lien avec l'activité neuronale dans le cadre des applications neurologiques. C'est un outil important utilisé pour le diagnostic en clinique, permettant de localiser les lésions (par exemple, déterminer si la lésion se trouve dans la corne antérieure de la SG ou dans le tractus corticospinal) et de détecter objectivement les dysfonctionnements de la moelle épinière (Dvorak, Sutter, et Herdmann 2003). Au niveau de la moelle épinière cervicale, les tests électrophysiologiques les plus courants sont les potentiels évoqués somesthésiques (PES) et les potentiels évoqués moteurs (MEP) (Zileli et al. 2019).

Les PES sont utilisés pour évaluer la colonne dorsale. Typiquement, des électrodes de surface sont placées sur le cuir chevelu du patient au-dessus de la zone sensorielle primaire, ou au niveau lombaire ou cervical de la colonne vertébrale. Une stimulation électrique des nerfs périphériques (par exemple, les nerfs tibiaux postérieurs ou péroniers des membres inférieurs) ou de la peau (du membre controlatéral) est alors appliquée et les potentiels d'action sont enregistrés. Les nerfs de différents niveaux spinaux doivent être stimulés pour diagnostiquer le niveau de la lésion. Les PES sont recommandés pour le diagnostic de la myélopathie cervicale dégénérative (Vohanka et Dvorak 1993). Une amélioration des PES en période de décompression précoce a également montré une corrélation avec une bonne issue chirurgicale à 3 mois post-opératoires (Morishita et al. 2005).

Les tests MEP évaluent la fonction motrice et principalement le tractus corticospinal. Des impulsions magnétiques courtes sont appliquées sur le cuir chevelu du patient en utilisant la technique de la stimulation magnétique transcrânienne et une bobine spécifique (A. T. Barker, Jalinous, et Freeston 1985) de manière à stimuler le cortex moteur, les racines nerveuses cervicales et lombaires et les nerfs périphériques associés (Chomiak et al. 1995). Les potentiels évoqués sont ensuite enregistrés avec des électrodes de surface positionnées sur des muscles tels que l'abducteur ou le quadriceps. Le diagnostic des niveaux spinaux affectés est alors réalisé en se basant sur l'innervation connue des muscles stimulés. La valeur des tests MEP pour l'évaluation des changements de la fonction corticospinale avant et après la chirurgie a été évaluée dans la MCD. Une sensibilité accrue du recrutement des MEP à 3 mois post-opératoires suggère une récupération fonctionnelle des voies corticospinales (Nicotra et al. 2013).

D'autres tests électrophysiologiques peuvent être réalisés au niveau de la moelle épinière cervicale, tels que l'électromyographie (EMG) et l'étude de la conduction nerveuse (Zileli et al. 2019). L'électrophysiologie (PES et MEP) peut donc fournir des prédicteurs de pronostic intéressants et des marqueurs chirurgicaux dans le contexte de la myélopathie cervicale dégénérative.

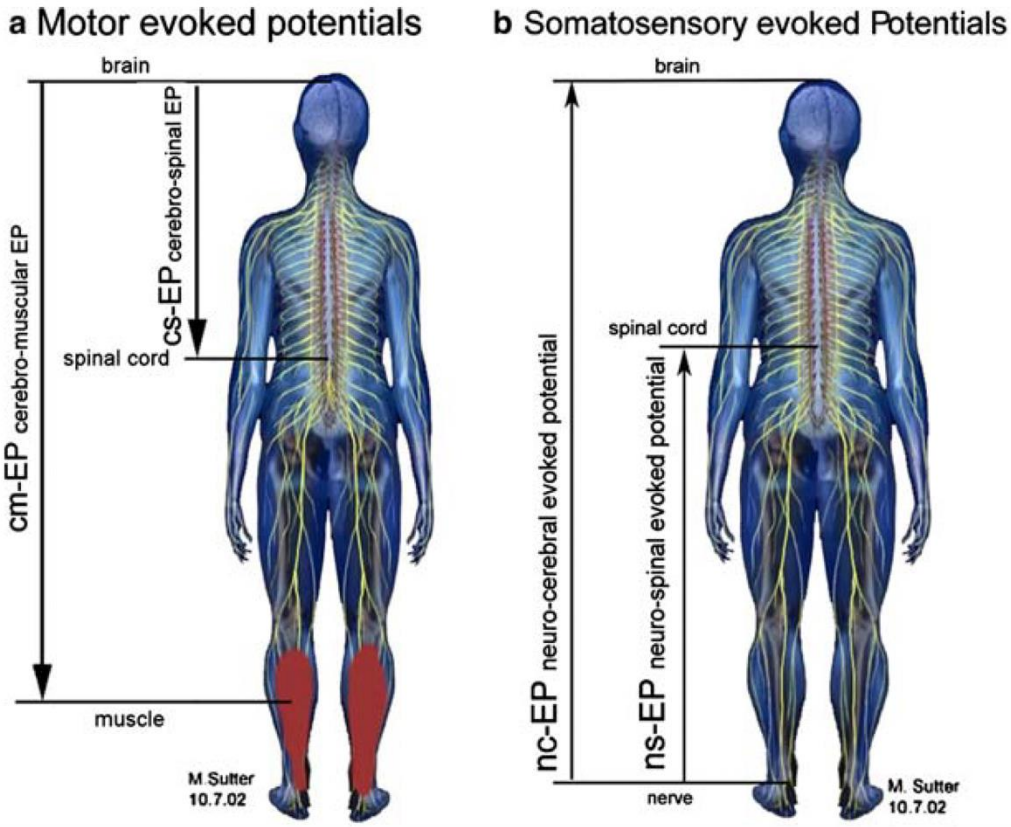

Figure 112 - (Sutter et al. 2007) a. Principes de stimulation et sites d'enregistrement des MEP. b. Principes de stimulation et sites d'enregistrement des PES.

Certaines études ont démontré que l'enregistrement neurophysiologique des voies spinothalamiques (potentiels évoqués par la chaleur de contact (CHEPs)) est une méthode faisable et sensible pour évaluer les dommages aux fibres nerveuses sensorielles centrales (Kramer et al. 2012; Haefeli et al. 2013; Kramer et al. 2013). Ces dommages surviennent généralement au niveau des croisements segmentaires des voies spinothalamiques, car la MCD a un impact important sur les zones centromédullaires de la moelle épinière. Dans ce contexte, les CHEPs sont plus sensibles aux dommages que les potentiels évoqués somesthésiques (PES) et permettent d'évaluer les segments cervicaux individuels en testant le long de dermatomes définis (Jutzeler et al. 2016; 2017).

Annexe 2 – IRM médullaire

Cette annexe détaille quelques techniques IRM importantes pour l'exploration médullaire en général, mais qui n'ont pas été exploitées dans le cadre de cette thèse.
Elles ne sont rappelées qu'à titre indicatif, pour le lecteur intéressé.

7.1. Imagerie de l'eau de la myéline par IRM

L'imagerie de l'eau myélinique, ou imagerie multi-exponentielle T2 (MET2), a été proposée pour la première fois par (Mackay et al. 1994) afin d'étudier l'eau visible en IRM liée à la myéline. Alors que les images pondérées en T2 sont généralement obtenues à un seul temps d'écho (TE), des données à plusieurs TE sont nécessaires pour les études quantitatives de relaxation T2, afin de produire une courbe de décroissance T2 (Figure 113).

Le signal des protons mobiles peut être classé en différents réservoirs d'eau selon leurs temps

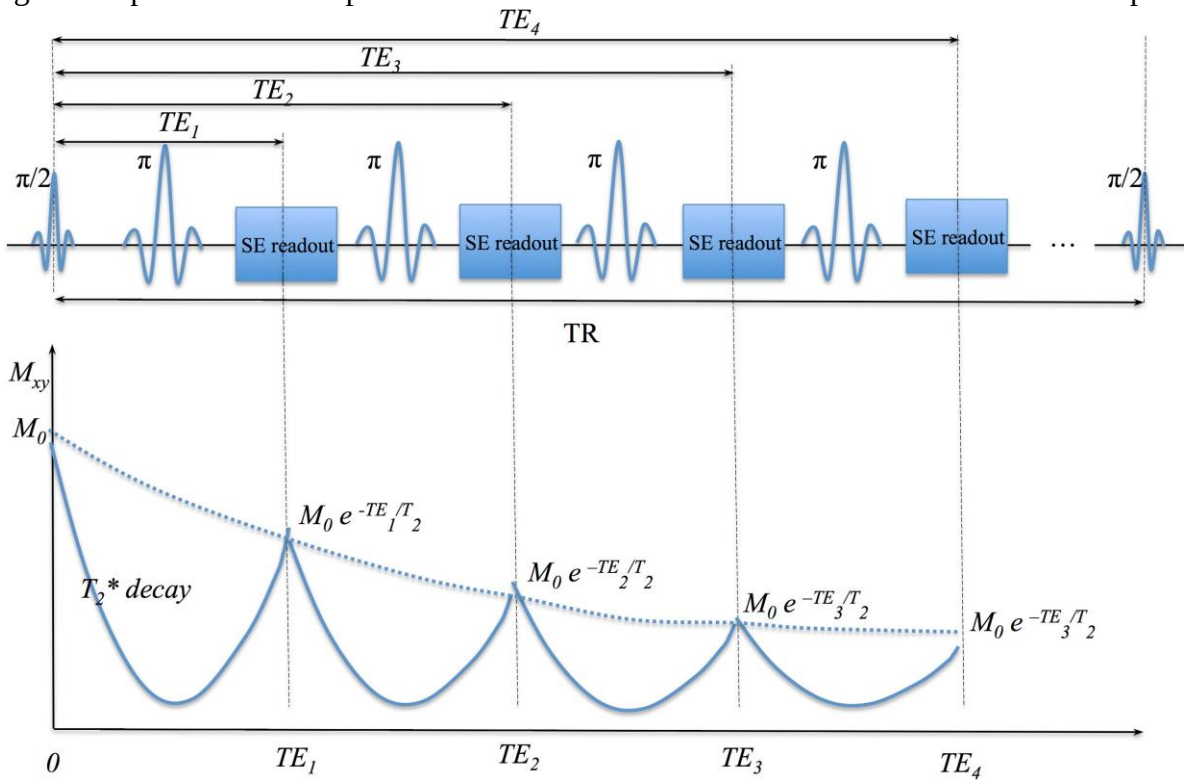

Figure 113 - Schéma d'une séquence spin écho à multi-échos (en haut) et de la courbe de décroissance T2 (en bas), adapté de (Margaret Cheng et al. 2012).

de relaxation transverse. Plus spécifiquement, dans le système nerveux central, ils peuvent être séparés en trois compartiments distincts (Mackay et al. 1994) :

- Une composante à court T2 (10-40 ms), qui correspond à l'eau piégée dans la gaine de myéline, appelée « eau myélinique »,
- Une composante intermédiaire T2 (environ 80 ms) provenant de l'eau intra/extracellulaire, et

- Une composante à long T2 (de l'ordre de quelques secondes) issue du liquide céphalo-rachidien (LCR). La troisième composante est généralement ignorée lors de l'ajustement des données, ce qui permet de se concentrer sur la distribution T2 des deux premières composantes (Alonso-Ortiz, Levesque, et Pike 2015). La Figure 114 illustre la distribution T2.

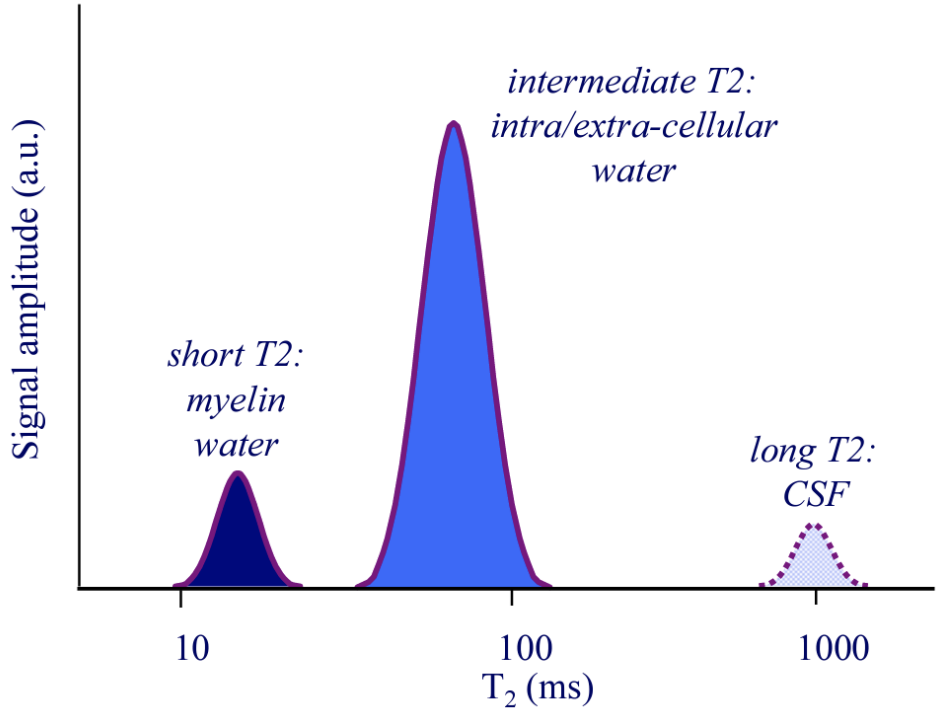

Figure 114 - Trois compartiments T2 distincts dans le système nerveux central adaptés (Mackay et al. 1994)

The signal obtained was described in terms of a multi-exponential T2 decay (Alonso-Ortiz, Levesque, et Pike 2015; Mackay et al. 1994):

$$y_i = \sum_{j=1}^{M} s_j e^{-t_i/T_{2,j}}, i = 1,2, \dots, N$$

Où N est le nombre total de points de données, y_i mesurés aux temps t_i, et s_j est l'amplitude inconnue de la composante spectrale avec un temps de relaxation $T_{2,j}$. M est le nombre de temps T_2, espacés logarithmiquement, dans une plage sélectionnée de manière appropriée.

La fraction d'eau de myéline (FEM) est définie comme la part du signal provenant de la première composante T2 (eau de myéline) par rapport au signal total dans la distribution T2. En termes d'analyse des données, extraire le signal de l'eau de myéline à partir du signal de relaxation multi-exponentiel peut être difficile. L'approche la plus couramment utilisée est celle des moindres carrés non négatifs, qui minimise l'erreur χ^2 tout en appliquant une contrainte énergétique (Laule et al. 2006). Cette contrainte énergétique est utilisée pour lisser la distribution T2, car minimiser uniquement l'erreur χ^2 créerait des pics discrets. L'expression suivante est donc minimisée :

$$\chi^2 + \mu \sum_{j=1}^{M} s_j^2, \mu \geq 0$$

Avec la contrainte énergétique de $1.02\chi^2_{min} \leq \chi^2 \leq 1.025\chi^2_{min}$, où χ^2_{min} est le résultat pour le cas où μ = 0 (Laule et al. 2006).

La FEM estime la teneur en myéline en évaluant la fraction d'eau tissulaire liée à la gaine de myéline. Cela est accompli en ajustant la courbe de relaxation T2 à un modèle multi-exponentiel et en identifiant la fraction du signal avec un paramètre T2 (Y. Wu et al. 2006). Cette fraction d'eau de myéline peut être appliquée pour évaluer la myélinisation dans la moelle épinière (Cohen-Adad et Wheeler-Kingshott 2014). Une étude notable sur la CSM concernant la moelle épinière a fourni des preuves anatomiques in-vivo de la démyélinisation liée aux déficits de conduction (H. Liu et al. 2017).

7.2. Imagerie par transfert d'aimantation classique

L'imagerie de transfert d'aimantation a été introduite par Wolf et Balaban en 1989 (Wolff et Balaban 1989) en permettant la mesure des processus d'échanges d'aimantation entre différentes population de protons dans les reins et le muscle squelettique, in vivo. Concrètement l'imagerie du transfert d'aimantation s'intéresse à l'échange d'énergie magnétique entre les protons mobiles de l'eau libre et les protons liés à des macromolécules, dans les systèmes biologiques.

Bien que les mécanismes physiques qui sous-tendent le transfert d'aimantation soient complexes, un modèle simplifié des tissus biologiques couramment utilisé consiste à considérer deux populations ou compartiments de protons (Henkelman, Stanisz, et Graham 2001) :

- Le compartiment liquide ou libre composé par les protons libres avec un mouvement peu ou pas restreint, qui se caractérise dans le domaine fréquentiel par une raie d'absorption RF étroite (car les T_2 associés sont relativement longs), centrée sur f_0 la fréquence de Larmor de l'eau libre. Les protons de ce compartiment sont faiblement couplés en raison de leur mouvement rapide et sont détectables par les techniques IRM conventionnelles.
- Le compartiment semi-solide ou lié constitué par les protons des macromolécules dont les mouvements sont restreints et qui présentent une raie d'absorption RF large (car les temps de relaxation transverse T_2 associés sont ultra-courts ~10 µs) qui s'étend sur une large gamme de fréquences. L'ensemble des protons de ce compartiment perd sa cohérence trop rapidement pour être détecté avec les techniques IRM conventionnelles.

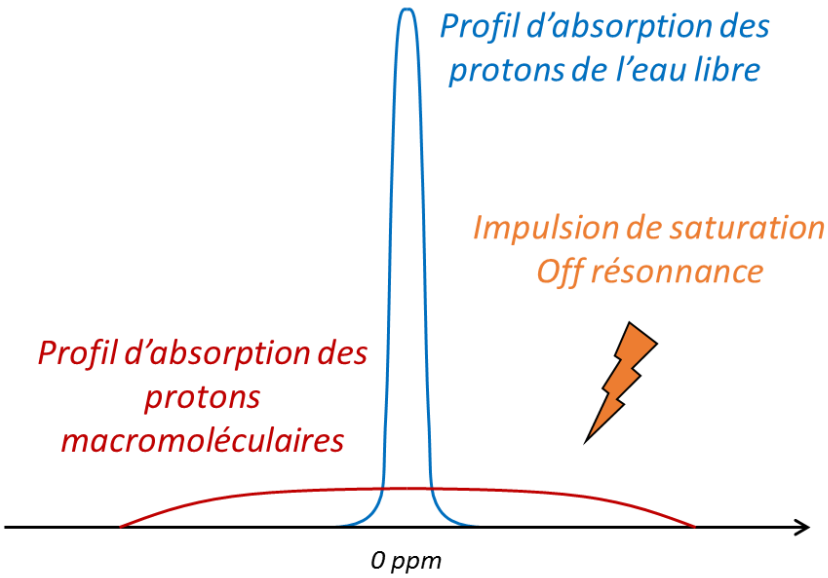

Figure 115 - Représentation spectrale. Les protons liés aux macromolécules sont associés à une raie d'absorption large et de faible amplitude tandis que les protons libres sont associés à une raie d'absorption étroite. Les protons liés sont saturés sélectivement en appliquant un pulse radiofréquence off-résonance.

La largeur à mi-hauteur de la raie d'absorption associée aux protons est inversement proportionnelle au T_2 de chaque compartiment(Henkelman, Stanisz, et Graham 2001). Les deux compartiments peuvent échanger leur aimantations au travers d'échanges chimiques et des interactions dipolaires comme nous le verrons.

L'application d'une impulsion RF sélective hors résonance c'est-à-dire loin de la fréquence de résonance de l'eau libre, permet de saturer sélectivement l'aimantation du compartiment lié, c'est-à-dire de diminuer son aimantation. Idéalement, la saturation RF sélective des protons macromoléculaires n'affecte pas les protons libres, mais des processus d'échanges d'aimantation entre les compartiments libre et lié permettent une observation indirecte des protons liés car le signal de l'eau libre se retrouve atténué par la saturation des protons liés. Ainsi ces effets de transfert d'aimantation seront d'autant plus fort que la densité de macromolécules est élevée et que les processus d'échange avec l'eau libre sont efficaces.

Lorsque nous appliquons une impulsion d'excitation à la fréquence de résonance de Larmor, celle-ci sature les deux compartiments mais seul le compartiment libre sera détectable. Un transfert d'aimantation se produit mais sera trop faible en intensité pour être détectable. Le compartiment lié se comporte comme un puit pour la polarisation.

Les effets de transfert d'aimantation s'observent peu ou pas du tout dans les liquides (le sang, le liquide céphalo-rachidien) ou la graisse sous cutanée. Ils seront fortement présents dans les tissus structurés tels que la SB, le cartilage, le muscle (muscle cardiaque inclus) ou le foie. Cette technique est donc intéressante pour l'imagerie du système nerveux central (cerveau et moelle épinière) sain ou pathologiques, notamment en raison de sa bonne sensibilité à la myéline.

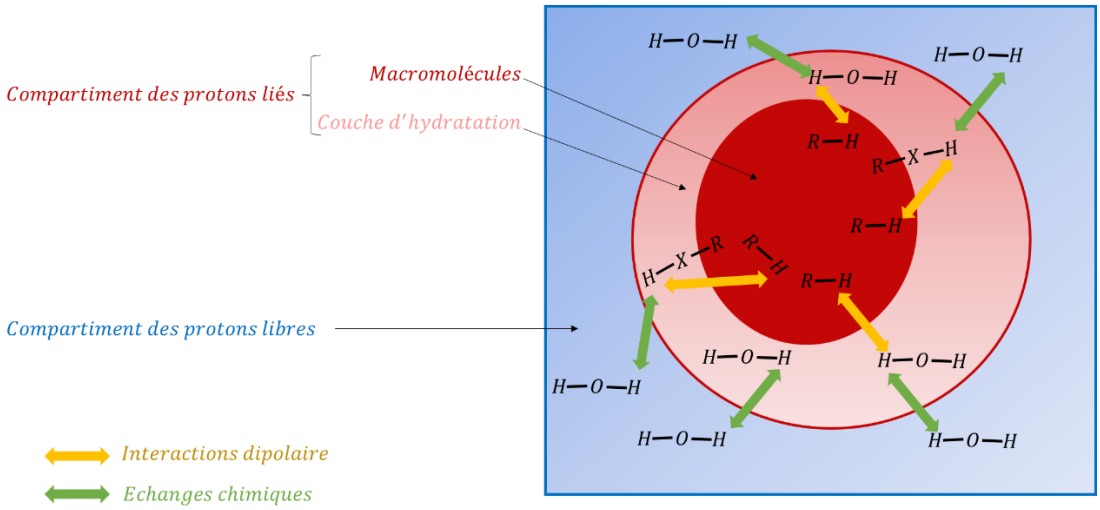

Figure 116 - Représentation des différents processus d'échanges à l'origine du transfert d'aimantation

Les effets de transfert d'aimantation entre les protons de l'eau libre et des macromolécules peuvent se produire de plusieurs manières : par échange de protons des groupement chimique échangeables des macromolécules vers l'eau libre (c'est-à-dire l'échange chimique d'un proton d'une population à l'autre) et par transfert d'aimantation médié par l'interaction dipolaire (Figure 116) (van Zijl et al. 2003), via des mécanismes de relaxation croisée ou de diffusion de spin . Cette diffusion de spin est d'autant plus rapide que les couplages dipolaires entre spins voisins sont forts, comme c'est le cas dans les solides. Bien qu'ils soient théoriquement possibles, les effets de transfert d'aimantation d'origine dipolaire entre les protons macromoléculaire et ceux de l'eau libre de la couche d'hydratation (i.e. couplage intermoléculaires) sont en pratique très faible car ces derniers ne restent pas en contact suffisamment longtemps avec les macromolécules (Liepinsh et Otting 1996) .

Notons cependant que la description simplifiée des tissus biologiques basée sur la prise en compte de deux pools de protons, libres et liés, est très simpliste et d'autres mécanismes de transfert d'aimantation sont en général possibles. Ces mécanismes sont complexes car de nombreuses molécules de composition chimique, structure et mobilité différentes peuvent entrer en jeu (van Zijl et al. 2003).
En pratique, le contraste MT est obtenu à partir de deux expériences (Figure 117) :
L'acquisition d'une image pondérée en transfert d'aimantation après une saturation hors résonnance à une fréquence +Δf : image MT
L'acquisition d'une image en l'absence de saturation hors résonnance : image M_0
La différence de ces deux expériences IRM constitue le contraste MT.

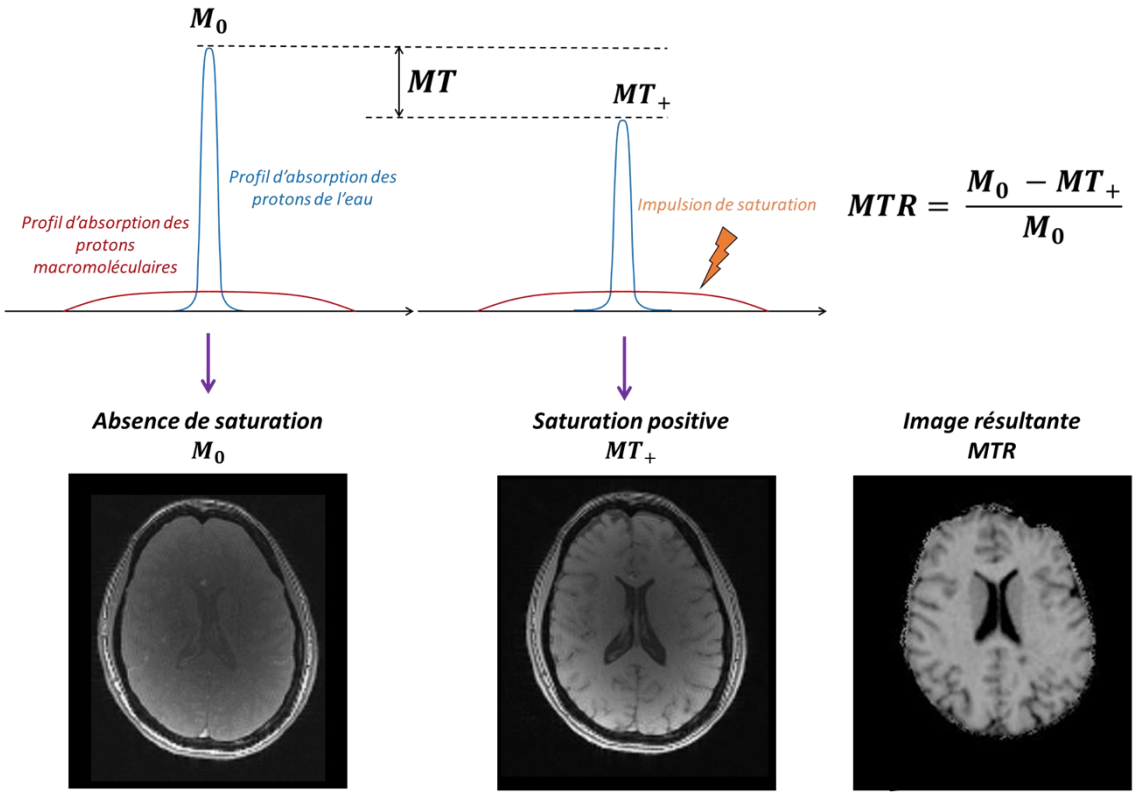

Figure 117 - Principe de l'expérience de transfert d'aimantation avec et sans application d'une impulsion RF de saturation et Image illustratives de cerveau acquises au CRMBM avec la séquence MT classique, résolution 1.5mm isotrope).

L'imagerie du transfert d'aimantation permet une caractérisation indirecte des protons macromoléculaires non visibles en IRM standard.
Une séquence de transfert d'aimantation standard se compose de deux modules :

- Un module de saturation qui permet de perturber la population des spins liés
- Un module de lecture qui permet de mesurer le signal des protons libres associé à la réponse du système face à la perturbation

L'une des principales applications de l'imagerie MT est l'exploration du SNC afin de caractériser la SB dans un contexte de maladie démyélinisante telle que la sclérose en plaque ((Filippi et al. 1995);(Gass et al. 1994); (Audoin et al. 2004);(Ranjeva et al. 2005)). Au sein des tissus biologiques ordonnés tels que la myéline, les échanges par transfert d'aimantation sont très importants et permettent une caractérisation indirecte de la structure des tissus. Les effets MT sont supposés fortement en lien avec la myéline. Le MTR est le paramètre le plus utilisé afin de mesurer les effets de transfert d'aimantation. Des différences de valeur MTR sont observés dans la SB d'apparence normale de patient SEP en comparaison à des personnes saines (Dousset et al. 1998). Des études ont montré une variation des valeurs de MTR mesurées dans la SB d'apparence normale de sujets atteints de sclérose en plaques ((Filippi et al. 1995) ; (Audoin et al. 2004);(Ranjeva et al. 2005)) et la possibilité de suivre l'évolution des lésions.

7.3. IRM de diffusion

L'imagerie de diffusion s'intéresse aux micromouvements (aléatoires, de type browniens) des molécules d'eau à l'intérieur des voxels. Dans l'organisme ces mouvements rencontrent différents obstacles (membranes cellulaires, protéines, macromolécules, fibres…), qui varient en fonction des tissus et de certaines modifications pathologiques (œdème intracellulaire, abcès, tumeurs…). En particulier, les molécules d'eau dans le corps humain (80 %) se déplacent naturellement dans les tissus. Ce déplacement est caractérisé par la valeur moyenne de :

$$< r^2 \geq \sqrt{6D\Delta}$$

où D est le coefficient de diffusion de H2O dans le tissu. Δ est le temps de diffusion et le facteur 6 tient compte des degrés de liberté en 3D.

De façon approximative, on peut considérer que c'est principalement l'eau extracellulaire qui est explorée en imagerie de diffusion. L'information de diffusion apporte une information indirecte sur la structure environnant ces molécules d'eau. Toujours en simplifiant, le déplacement des molécules d'eau peut se résumer à trois libertés de mouvements que l'on va pouvoir différencier : diffusion libre ou restreinte, de façon isotrope ou anisotrope.

- **Diffusion libre**

Les molécules d'eau se déplacent librement dans toutes les directions de l'espace. L'exemple type correspond aux fluides tels que le liquide céphalo-rachidien.

- **Diffusion restreinte isotope**

Quelle que soit la direction de l'espace, les molécules d'eau ont un déplacement limité, en raison de nombreux obstacles (protéines, cellules).
Exemple : abcès, tumeur à haute cellularité.

- **Diffusion restreinte anisotrope**

Certains tissus structurés constituent des obstacles qui orientent les mouvements des molécules d'eau (tendance à se déplacer dans une ou des directions privilégiées). La diffusion n'est restreinte que dans certaines directions de l'espace.

Exemple : les fibres nerveuses (organisation parallèle en faisceaux des axones et des couches concentriques de myéline restreignant la diffusion transversalement.

Il est possible de rendre le signal IRM sensible à la diffusion des molécules d'eau, produisant ainsi des images pondérées en diffusion (DWI). La séquence la plus fréquemment utilisée à cet effet est l'écho de spin (Stejskal et Tanner 1965). Des gradients de champ magnétique sont ajoutés avant et après l'impulsion RF de 180°.

L'IRM de diffusion proprement dite vise à mettre en évidence les différences de mobilité des molécules d'eau, sans considération sur leur direction de déplacement.

L'IRM du tenseur de diffusion va quant à elle s'attacher à étudier les directions des mouvements des molécules d'eau, par exemple pour déterminer si elles diffusent dans toutes les directions ou pas (fraction d'anisotropie), ou pour essayer de donner la direction de diffusion privilégiée (ce qui peut être appliqué à la reconstitution indirecte du trajet des fibres nerveuses).

Gradients de diffusion

L'objectif des séquences pondérées en diffusion est d'obtenir des images dont le contraste est influencé par les différences de mobilité de molécule d'eau. Ceci est réalisé en ajoutant des gradients de diffusion dans la phase préparatoire d'une séquence d'imagerie, le plus souvent de type SE-EPI (préparation écho de spin – imagerie ultra-rapide écho planar) pondérées T_2.

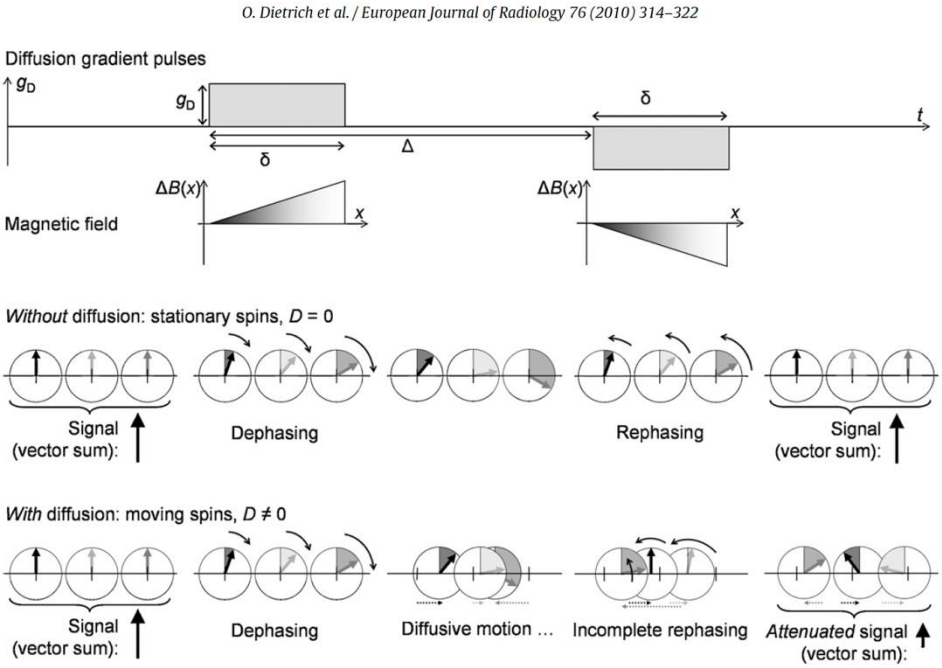

Figure 118 - Effet des gradients de diffusion sur les spins, montrant le déphasage et le rephasage partiel des spins en mouvement, ce qui entraîne une atténuation du signal dépendante de la diffusion. (Dietrich et al. 2010)

La Figure 118 présente l'effet des gradients de diffusion. Les gradients de diffusion (première rangée) induisent un champ magnétique supplémentaire variant spatialement, B(x) (deuxième rangée), et donc des fréquences de Larmor variant spatialement. Le premier gradient de diffusion déphase les spins (trois spins à différentes positions spatiales sont représentés par des flèches grises et noires dans un cercle). Si les spins sont stationnaires (pas de diffusion), le deuxième gradient de diffusion avec un signe opposé rephase exactement les spins. En revanche, dans le cas de spins en diffusion, le rephasage est incomplet car les spins ont bougé entre le premier et le deuxième gradient de diffusion ; ainsi, une atténuation du signal dépendante de la diffusion est observée comme illustré par les flèches "somme vectorielle".

Les gradients de diffusion sont intenses, symétriques par rapport à l'impulsion de 180° de rephasage :

- Les spins des molécules d'eau immobiles entre l'application des deux gradients sont déphasés par le premier gradient et rephasés par le second.
- Les spins des molécules d'eau qui se sont déplacées, dans la direction des gradients durant le délai entre les deux applications de gradient, ne vont pas être rephasés par le deuxième gradient : ils se déphasent par rapport aux noyaux d'hydrogène des molécules d'eau immobiles.

Si l'on considère toute une population de molécules d'eau d'un voxel, plus les molécules d'eau diffusent rapidement, plus elles seront déphasées et moins le signal enregistré sera important.

Cette technique permet de pondérer en diffusion une séquence d'imagerie quelconque. La séquence d'écho planar – écho de spin est en général préférée pour sa vitesse, ce qui limite les artéfacts de mouvements (macroscopiques).

Les méthodes d'acquisition parallèle permettent d'accroître la qualité des images de diffusion en réduisant la durée de la séquence, le TE et certains artéfacts.

Pondération en diffusion, ADC
Le degré de pondération en diffusion de la séquence, exprimé par le facteur b (en s/mm2), dépend des caractéristiques des gradients de diffusion :

- amplitude du gradient
- durée d'application
- délai entre les deux gradients.

La sensibilité de ces séquences étant limitée à la diffusion dans la direction des gradients, il est nécessaire de les répéter en appliquant les gradients de diffusion dans au moins trois directions de l'espace. La magnitude de la diffusion, calculée à partir des trois images de diffusion ainsi obtenues, donne l'image pondérée en diffusion globale ("image trace"). À l'aide de deux séquences de diffusion avec des facteurs b différents, le degré de mobilité des molécules d'eau peut être évalué quantitativement en calculant le coefficient de diffusion apparent (ADC). L'ADC est représenté sous la forme d'une cartographie, dont les valeurs (en mm²/s) ne dépendent plus du T2, un hyposignal correspondant alors à une restriction de la diffusion.

En pratique courante, une imagerie de diffusion cérébrale comportera une acquisition avec un facteur b = 0 s/mm² (pondérée T2) et une autre avec un facteur b = 1000 s/mm² (avec une pondération en diffusion).

Comme les séquences de diffusion sont en fait des séquences pondérées T2 sensibilisées à la diffusion grâce aux gradients, le contraste de l'image de diffusion aura à la fois une composante de diffusion et une composante T2, qu'il faudra prendre en compte dans l'interprétation. Notamment, un hypersignal en image de diffusion avec b = 1000 s/mm² peut correspondre à une restriction de la diffusion, mais aussi à une lésion déjà en hypersignal T2 (effet de rémanence T2 ou "T2 shine-through").

Gradients de diffusion et facteur b

La valeur b est un facteur qui reflète la force et le timing des gradients utilisés pour générer les images pondérées en diffusion. Plus la valeur de b est élevée, plus le signal sera sensible à une diffusion lente. Inversement, plus la valeur b est basse, plus le signal sera sensible à une diffusion rapide. Il est d'autant plus grand que les gradients sont intenses, appliqués longtemps et espacés dans le temps. L'avantage de gradients intenses est d'éviter d'avoir à recourir à un allongement des durées et de l'espacement des gradients qui imposeraient un TE encore plus long (sans que cela n'ôte la part de pondération T2 dans le signal). Plus précisément, si S_o est le signal IRM de base (b=0) et D est le coefficient de diffusion, le signal (S) après l'application des gradients de diffusion est donné par $S = S_o e^{-bD}$ de l'espacement des gradients qui

imposeraient un TE encore plus long (sans que cela n'ôte la part de pondération T2 dans le signal).
La valeur b définit la pondération en diffusion de l'image et est une fonction du rapport gyromagnétique γ, de l'amplitude du gradient g_0 et du temps de diffusion $t_d = \delta^2(\Delta - \frac{\delta}{3})$ où Δest le temps entre les deux gradients et δ est la durée de chaque gradient :

$$b = g_0^2 \gamma^2 t_d$$

Les valeurs typiques de b pour la DTI sont de 1000 s/mm² dans le cerveau et de 700 à 800 s/mm² dans la moelle épinière.

Calcul du coefficient de diffusion apparent (ADC)
La relation entre facteur b et pondération du signal en diffusion est du type :

$$\frac{S(b)}{S_0} = e^{-b.ADC}$$

Si l'on a deux acquisitions jumelles avec des facteurs b différents, l'ADC peut être calculé :

$$ADC = \frac{\log(S_0/S_1)}{b_1 - b_0}$$

Tenseur de diffusion et anisotropie

La microarchitecture particulière des fibres nerveuses est à l'origine d'une anisotropie de diffusion dans la SB cérébrale : la diffusion des molécules d'eau est privilégiée dans le sens des fibres, et restreinte perpendiculairement aux fibres.

En réalisant des acquisitions pondérées en diffusion dont au moins 6 directions (voire beaucoup plus en imagerie de diffusion à haute résolution angulaire), on peut extraire le "tenseur de diffusion » qui synthétise l'ensemble des informations. Le tenseur de diffusion permet de caractériser la diffusion : coefficient d'anisotropie, directions privilégiées et restreintes dans l'espace.

Comme la diffusion des molécules d'eau est influencée par leur environnement, l'IRM de diffusion est une technique utile pour évaluer la microstructure tissulaire in vivo (D Le Bihan 1995). Par exemple, dans la SB de la moelle épinière où les fibres axonales sont principalement distribuées le long de la direction rostro-caudale, la diffusion est largement favorisée le long de ces fibres et restreinte dans leur plan transversal. La diffusion dans la SB de la moelle épinière est dite anisotrope.

En revanche, le liquide cérébro-spinal (LCS) a une diffusion isotrope. Par conséquent, le coefficient de diffusion dépend de la direction. Pour caractériser pleinement la microstructure tissulaire, plusieurs directions d'encodage de la diffusion doivent être acquises. Un coefficient de diffusion est estimé à partir de chacune d'elles et un tenseur de diffusion (Basser, Mattiello, et Lebihan 1994) peut être calculé :

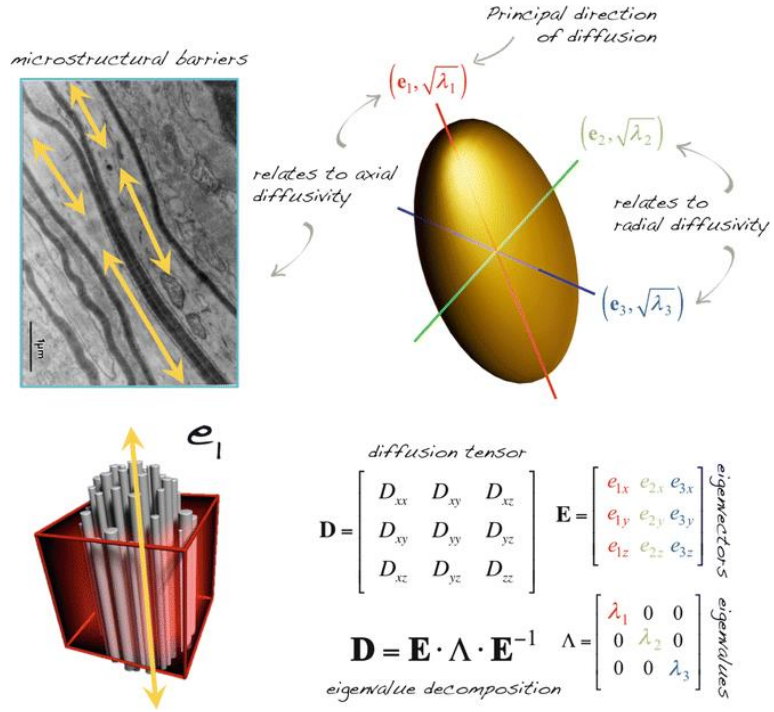

Figure 119 - Représentation du tenseur de diffusion par ses vecteurs propres, mettant en évidence une anisotropie de diffusion plus marquée le long du vecteur propre principal $\boldsymbol{e_1}$.
https://radiologykey.com/quantitative-dti-measures/

L'Imagerie par Tenseur de Diffusion (DTI) nécessite au moins 6 directions pour estimer le tenseur de diffusion. Des indices de diffusion tels que l'Anisotropie Fractionnelle (FA), la Diffusivité Moyenne (MD) ou la Diffusivité Radiale (RD) peuvent ensuite être dérivés et utilisés comme biomarqueurs.

$$MD = \frac{\mathrm{Tr}\,(D)}{3} = \frac{\lambda_1 + \lambda_2 + \lambda_3}{3} = \frac{D_{xx} + D_{yy} + D_{zz}}{3}$$

$$FA = \sqrt{\frac{3}{2}}\sqrt{\frac{(\lambda_1 - MD)^2 + (\lambda_2 - MD)^2 + (\lambda_3 - MD)^2}{\sqrt{\lambda_1^2 + \lambda_2^2 + \lambda_3^2}}}$$

$$RD = \frac{\lambda_2 + \lambda_3}{2}$$

Un post-traitement de ces informations, plus ou moins complexes, permet d'obtenir différentes images :

- Fraction d'anisotropie (*Figure 120* et Figure 121) (nulle lorsque la diffusion est isotrope, de valeur croissante lorsque la diffusion devient anisotrope)
- Direction de diffusion principale
- Tractographie de fibre.

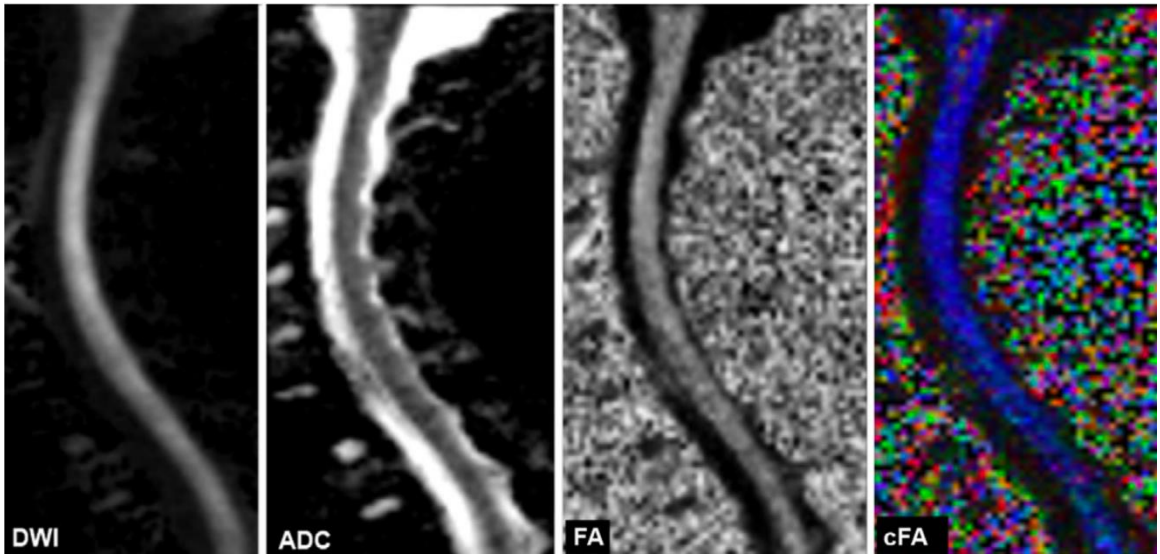

Figure 120 - Image pondérée en diffusion sagittale (DWI), coefficient de diffusion apparent (ADC), anisotropie fractionnelle (FA), images d'anisotropie fractionnelle codées en couleur (cFA) et carte d'anisotropie fractionnelle avec des régions d'intérêt superposées de la moelle épinière cervicale à 1.5T (Singhi et al. 2012).

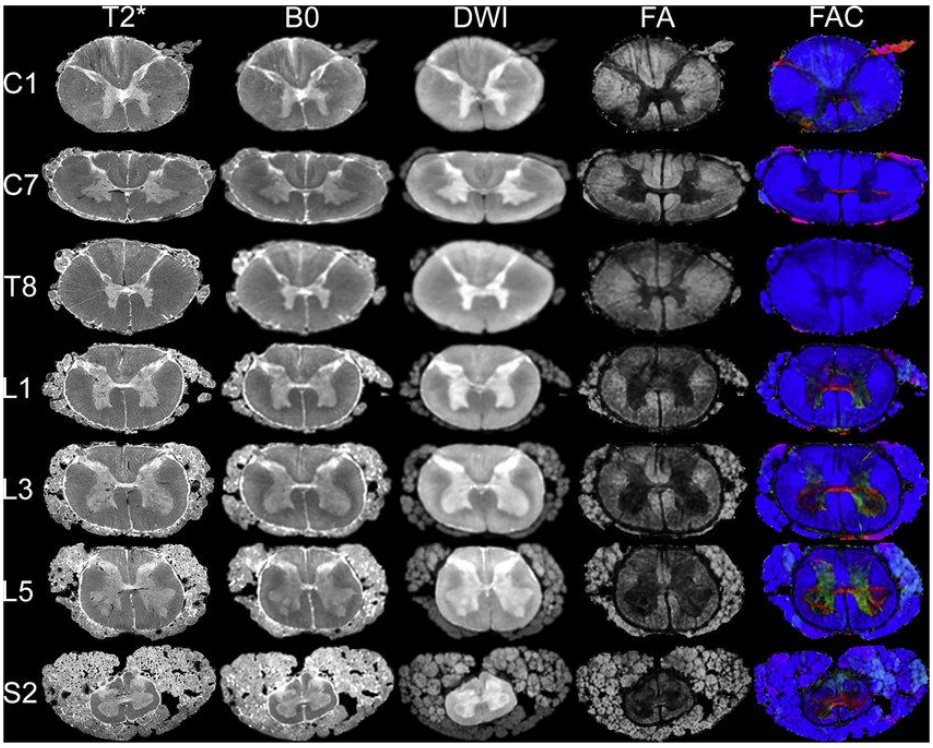

Figure 121 - Images microscopiques post-mortem ex-vivo par résonance magnétique à 7T axiale multi-contraste de la moelle épinière humaine à différents niveaux. Les niveaux de la moelle épinière sont nommés en fonction des nerfs spinaux émergents en utilisant des abréviations standard : C pour cervical, T pour thoracique, L pour lombaire et S pour sacré. Les contrastes comprennent : T2, séquence pondérée en T2* avec écho de gradient ; B0, image b = 0 issue de l'acquisition de diffusion ; DWI, image pondérée en diffusion isotropique ; FA, anisotropie fractionnelle ; FAC, images d'anisotropie fractionnelle codées en couleur (Calabrese et al. 2018)*

Modélisation locale du phénomène de diffusion

Les limites du modèle tensoriel, notamment pour déterminer précisément les directions des déplacements des molécules d'eau en cas de croisement de fibres, ont conduit au développement de nouveaux modèles plus avancés, nécessitant un plus grand nombre de mesures. Ces modèles permettent de mieux capturer la complexité des mouvements de diffusion dans le cerveau. Parmi eux :

- **Modèle multi-tensoriel** (Filatova et al. 2018): Ce modèle prend en compte la coexistence de plusieurs tenseurs de diffusion dans un même voxel, ce qui permet de modéliser des orientations multiples de fibres dans une zone donnée, contrairement au modèle tensoriel classique qui ne permet qu'une direction principale.
- **Q-ball imaging (S-space)** (Tuch 2004) : Cette méthode nécessite un grand nombre d'acquisitions dans des directions différentes, avec un facteur *b* constant. Elle permet de reconstruire une fonction d'orientation des fibres (Orientation Distribution Function), facilitant la détection de croisements de fibres. Bien qu'elle soit plus performante que le modèle tensoriel classique, son exigence en termes d'acquisitions rend l'imagerie plus longue et coûteuse.
- **Q-space imaging (Imagerie du spectre de diffusion)** (Westin et al. 2016) : Cette technique avancée permet de décrire de manière encore plus précise les croisements et les configurations complexes de fibres. Elle repose sur l'échantillonnage de l'espace de diffusion (Q-space), un équivalent 3D de l'espace K en imagerie de résonance magnétique. Pour échantillonner cet espace de manière adéquate, un très grand nombre d'acquisitions (entre 129 et 515) dans des directions différentes et avec des facteurs *b* variés est nécessaire. Bien que cette technique offre une résolution très fine des structures fibreuses, elle reste lourde en termes de temps d'acquisition et de traitement des données.

Artéfacts et qualité de l'image en imagerie de diffusion

Les artéfacts en imagerie de diffusion sont principalement induits par l'utilisation :

- Des gradients de diffusion, qui doivent être de forte intensité : ils peuvent provoquer une contraction/dilatation, un décalage ou une distorsion de l'image (dus aux courants induits lors des montées et descentes des gradients), ainsi que des distorsions liées à des défauts de linéarité des gradients ou encore des artefacts de ghosting en raison de l'instabilité des gradients.
- Des techniques d'imagerie rapides (EPI) : ces techniques sont sujettes aux effets de susceptibilité magnétique et aux artefacts de ghosting, causés par les courants induits.

Tout artéfact dépendant des gradients aura une apparence différente en fonction du facteur b de l'image. Cela peut perturber le calcul de la cartographie de l'ADC, entraînant des erreurs de mesure.

Les séquences pondérées en diffusion sont très sensibles aux mouvements macroscopiques (comme ceux du patient ou les battements vasculaires). Grâce à leur rapidité, les séquences en écho-planar (EPI) permettent de réduire ces artéfacts. Cependant, si des séquences plus lentes sont utilisées, il peut être nécessaire de synchroniser l'acquisition avec l'ECG ou d'utiliser un écho-navigateur pour minimiser les artefacts liés aux mouvements.

En imagerie du tenseur de diffusion, la principale limite réside dans les croisements de fibres au sein d'un même voxel. Dans ces cas, la direction de diffusion principale, telle que calculée par le tenseur de diffusion, ne correspond pas nécessairement à une trajectoire réelle, ce qui peut induire en erreur les algorithmes de tractographie des fibres nerveuses. Une autre difficulté en tractographie est représentée par les fusions, divisions et angulations des faisceaux de fibres. L'imagerie de diffusion à haute résolution angulaire (HARDI, High Angular Resolution Diffusion Imaging) permet de mieux informer les algorithmes pour résoudre ces problèmes, mais au prix d'un temps d'acquisition plus long.

Tenseur de diffusion (DT-MRI)

L'imagerie en tenseur de diffusion permet d'étudier in vivo la microstructure des tissus (*Figure 122*). Elle donne des indications sur d'éventuelles anomalies des fibres nerveuses de la SB ou de la moelle épinière non visibles en imagerie conventionnelle.

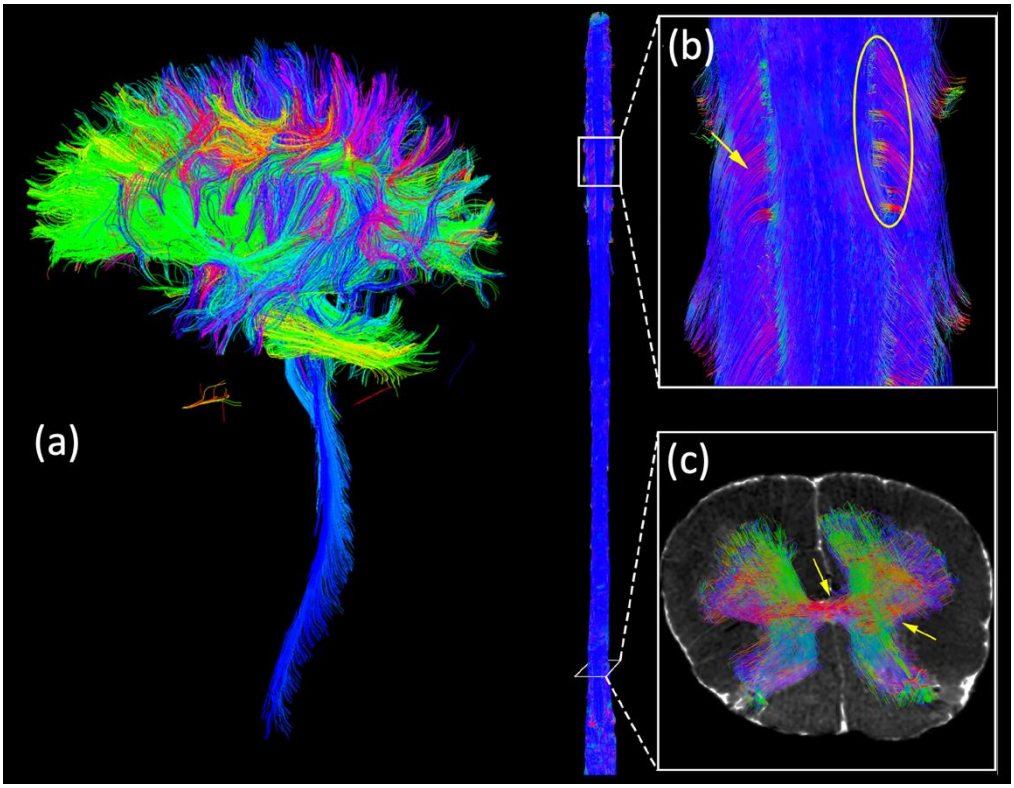

Figure 122 - (a) Exemple de tractographie cérébrale complète à partir des données IRM de diffusion at 3T (12min d'acquisition) (Noriega-Gonzalez et al. 2022). (b) Vue agrandie de la moelle épinière cervicale post-mortem ex-vivo at 7T montrant les racines nerveuses dorsales (flèche jaune) et la zone d'entrée des racines dorsales pour le 5e nerf spinal cervical (cercle jaune). (c) Vue en coupe axiale au niveau approximatif de la 5e vertèbre lombaire, démontrant la tractographie de la matière grise incluant les voies des interneurones et la commissure grise antérieure (flèches jaunes) (Calabrese et al. 2018).

La tractographie des fibres est la seule méthode permettant d'obtenir un aperçu in vivo indirect de la trajectoire des fibres nerveuses. Elle peut être associée à l'IRM fonctionnelle pour étudier les interconnexions entre les centres nerveux, utilisée pour analyser la maturation et le

développement cérébral (comme la myélinisation), ou encore pour aider au bilan préopératoire des tumeurs cérébrales (notamment le faisceau corticospinal) ou des compressions médullaires.

7.4. IRM Fonctionnelle

Le métabolisme neuronal dépend étroitement des apports sanguins en oxygène, car la production d'énergie à partir du glucose se fait principalement de manière aérobie. Lorsqu'une activité neuronale survient, elle entraîne une augmentation de la consommation d'oxygène ainsi qu'un accroissement encore plus important du débit sanguin local, phénomène connu sous le nom de couplage neurovasculaire.

Cette augmentation du débit sanguin dépasse les besoins en oxygène, provoquant une élévation relative de la concentration en oxyhémoglobine par rapport à la déoxyhémoglobine dans les régions activées. La diminution de la déoxyhémoglobine, qui est paramagnétique, se traduit en IRM par une légère augmentation transitoire du signal en pondération T2*. C'est ce principe qui sous-tend le contraste BOLD (Blood Oxygenation Level Dependent), utilisé en IRM fonctionnelle (fMRI).

L'IRMf détecte ainsi les variations dépendantes du niveau d'oxygénation sanguine (BOLD) qui surviennent lorsque des changements dans l'activité neuronale se produisent, souvent en réponse à un stimulus ou une tâche. Ces variations révèlent l'implication de réseaux cérébraux distribués et fonctionnellement interconnectés, démontrant que les comportements et les fonctions cognitives reposent sur des interactions coordonnées entre différentes régions du cerveau.

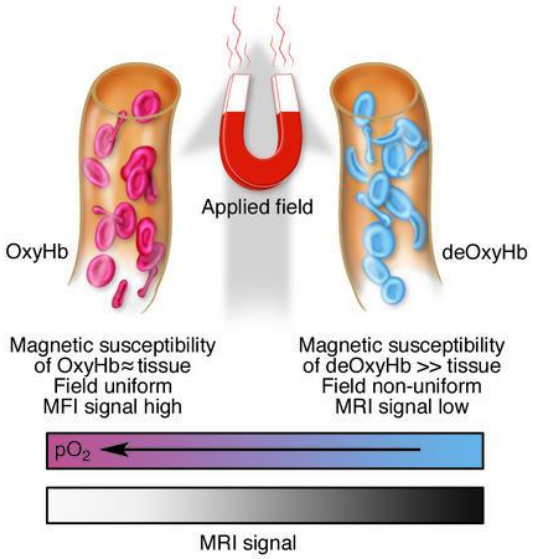

Figure 123 - Le schéma illustre l'origine de l'effet BOLD en IRMf. Le sang oxygéné a des propriétés magnétiques similaires à celles des tissus, tandis que le sang désoxygéné est paramagnétique et crée des inhomogénéités dans le champ magnétique. Cela accélère la décroissance du signal IRM. Lorsque les régions du cortex sont activées, le tissu devient plus uniforme magnétiquement, augmentant ainsi le signal IRM. (Gore 2003)

Acquisition des données en IRM fonctionnelle

Pour répondre aux exigences de résolution temporelle et de sensibilité T2*, les séquences d'IRM fonctionnelle sont généralement de type écho-planar ultra-rapide (EPI). Ces séquences utilisent des matrices de petite taille, ce qui limite la résolution spatiale. Le contraste BOLD obtenu est faible, avec des variations de signal de seulement quelques pourcents. Il est donc essentiel de répéter les acquisitions au fil du temps pendant différentes tâches d'activation afin de permettre une analyse comparative statistique. Cette analyse consiste à corréler les variations du signal mesuré dans chaque voxel avec les variations des tâches effectuées. Les différences d'activation sont ainsi associées aux différences entre les tâches testées.

Le paradigme d'activation définit la séquence et la répétition des tâches. Il comprend au moins une tâche de référence et une tâche active, dont la seule différence est l'activité cérébrale que l'on souhaite étudier. Par exemple, pour des tâches motrices, l'activité de référence pourrait être le repos, et l'activité active, un mouvement répété des doigts. Pour des tâches cognitives (langage, mémoire, etc.), les protocoles sont plus complexes et nécessitent des conceptions spécifiques de tâches. Durant l'examen, on peut également recueillir des informations sur les réponses du patient (comme la fréquence des mouvements, les délais de réponse à un stimulus, ou la précision des réponses), afin de les intégrer dans le modèle d'analyse statistique.

Paradigmes expérimentaux en IRM fonctionnelle (*Figure 124***) :**

- **Paradigme en bloc** : Les tâches sont présentées par blocs de quelques dizaines de secondes, alternant à intervalles réguliers. Au sein d'un bloc, les réponses hémodynamiques se chevauchent et s'accumulent pour atteindre un plateau.

- **Paradigme événementiel** : Les stimuli ou activités sont uniques ou peu répétés, souvent présentés dans un ordre pseudo-aléatoire pour éviter les effets d'anticipation. Ce paradigme permet de mesurer précisément la réponse hémodynamique associée à chaque activité, ainsi que la performance du patient (temps de réponse, exactitude).

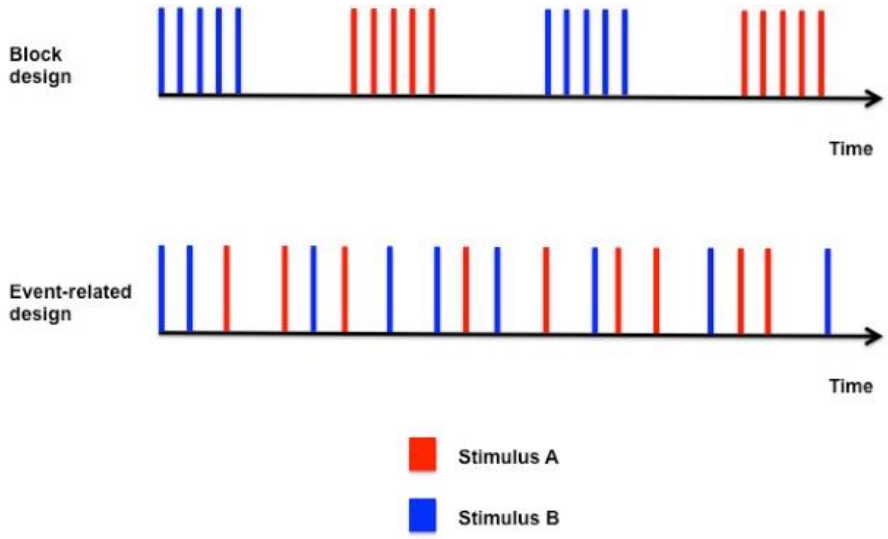

Figure 124 - Conceptions courantes des paradigmes en IRMf : en bloc et événementiel. (Schmucker-von Koch 2013)

Selon le paradigme choisi et la séquence temporelle des tâches, des courbes théoriques de la réponse hémodynamique et du signal BOLD sont établies. Elles tiennent compte du décalage entre l'activation neuronale et la réponse hémodynamique mesurée. En cas de répétitions rapides des tâches, les effets s'accumulent pour produire une réponse hémodynamique en plateau. Ce modèle sert de base à l'analyse statistique, qui identifie les voxels dont la variation de signal est liée au paradigme.

Applications de l'IRM fonctionnelle dans la moelle épinière :

Bien que les paradigmes basés sur des tâches ont un grand potentiel pour mieux comprendre le fonctionnement du système nerveux central, il a été démontré que le cerveau présente une activité organisée et significative même en l'absence de tâche ou de stimulation spécifique (van den Heuvel et Hulshoff Pol 2010). Cela a jeté les bases des études à l'état de repos (resting state fMRI). Ainsi au fil des ans, la communauté a montré un intérêt pour l'investigation de l'activité intrinsèque du cerveau, en utilisant des analyses de connectivité fonctionnelle pour identifier des schémas d'activité synchronisée. Cela a permis de révéler des réseaux fonctionnels au repos (par exemple, auditif, sensorimoteur) et d'apporter des perspectives uniques sur l'organisation du cerveau.

Ces succès ont conduit les chercheurs à se demander si ces fluctuations organisées sont une caractéristique générale du système nerveux central. Bien que les études au-delà du cortex soient encore relativement rares, la réponse semble être affirmative. En effet, des schémas de connectivité fonctionnelle ont été découverts dans diverses structures du tronc cérébral à la moelle épinière cervicale (Harrison et al. 2021).

D'un point de vue physiologique, plusieurs mécanismes simultanés pourraient générer des fluctuations organisées dans la moelle épinière au repos. L'activité des cornes sensorielles et motrices pourrait découler de la communication continue descendante et ascendante avec le cerveau, ou encore du traitement constant des informations sensorielles provenant de la périphérie. De plus, des circuits locaux d'interneurones pourraient créer des schémas cohérents d'activation entre les cornes, au sein ou entre les hémi-cordons.

La première caractérisation concluante des réseaux de la moelle épinière en état de repos date de 2014. Dans cette étude pionnière, (Barry et al. 2014b) ont utilisé l'IRMf à ultra-haut champ (7 T) et ont révéler de fortes corrélations entre les cornes sensorielles (dorsale-dorsale) et motrices (ventrale-ventrale) grâce à une approche basée sur des « seeds ». Depuis cette découverte, des efforts ont été déployés pour évaluer la fiabilité de ces réseaux, montrant leur reproductibilité chez les mêmes sujets (Barry et al. 2016b). En résumé, ces découvertes fournissent des preuves convaincantes que les fluctuations spontanées sont organisées en accord avec l'organisation structurelle et fonctionnelle de la moelle épinière.

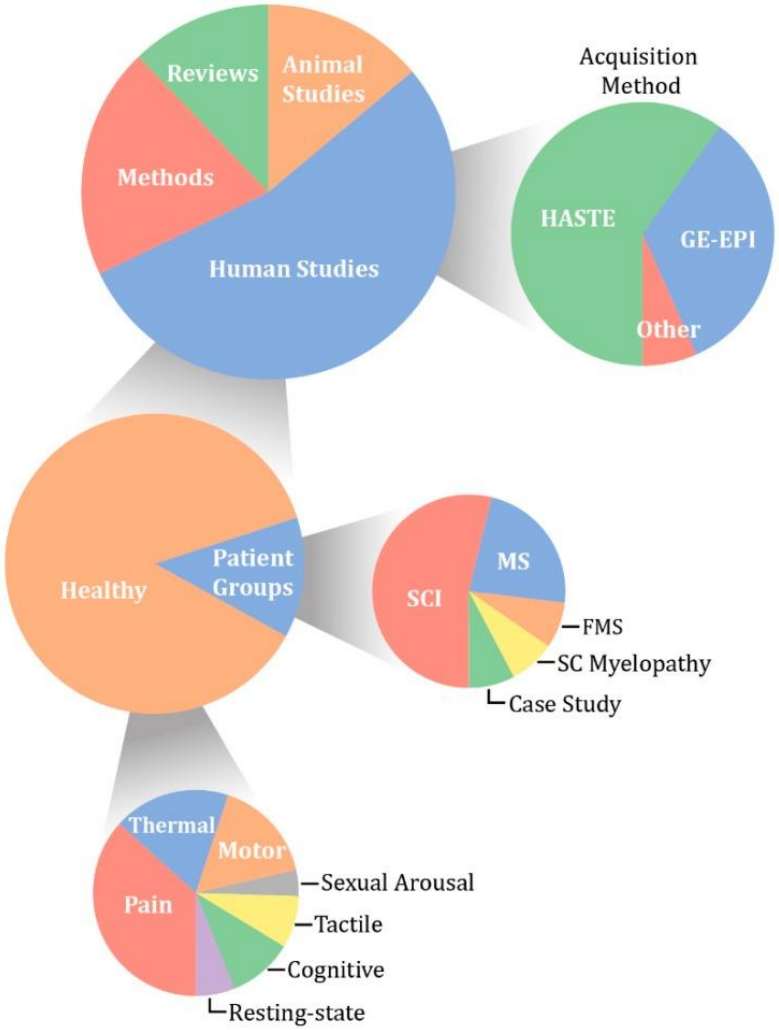

Figure 125 - Diagramme de la répartition des articles sur l'IRM fonctionnelle de la moelle épinière publiés à ce jour, répartis par type, méthodes, groupes d'étude et sujet principal. HASTE : turbo écho demi-Fourier à un seul écho; GE-EPI : écho de gradient avec encodage spatial écho-planar; MS : sclérose en plaques ; SCI : lésion de la moelle épinière ; FMS : syndrome de fibromyalgie (Powers, Ioachim, et Stroman 2018)

Les lésions traumatiques de la moelle épinière (SCI) ont été l'une première condition à attirer l'attention, il y a déjà 20 ans. Des séquences en écho de spin ont été utilisées chez des patients atteints de SCI lors de mouvements et de stimulations sensorielles, montrant que l'activité pouvait être détectée en dessous du site de la lésion (Cadotte et al. 2018). À notre connaissance, une seule étude à ce jour a utilisé une séquence en écho de gradient pour imager l'activité spinale chez des patients avec une lésion de la moelle épinière (Rowald et al. 2022). Plus précisément, l'IRMf a été utilisée chez trois patients pendant une mobilisation passive des membres ou une vibration tendineuse pour cartographier les neurones proprioceptifs innervant les muscles soutenant la marche, afin d'informer la planification préopératoire d'un implant spinal.

Le potentiel clinique de la connectivité fonctionnelle a déjà été démontré chez des patients atteints de sclérose en plaques. Dans cette étude ils ont examiné les changements dans les fluctuations en état de repos à 7 T (Conrad et al. 2018). Bien qu'ils n'aient pas détecté de différence de connectivité moyenne entre les patients et les témoins, ils ont pu montrer que les

lésions avaient un effet local sur la connectivité intrinsèque. Cela pourrait refléter des changements compensatoires attribués aux dommages de la SB et/ou à des circuits internes neuronaux perturbés.

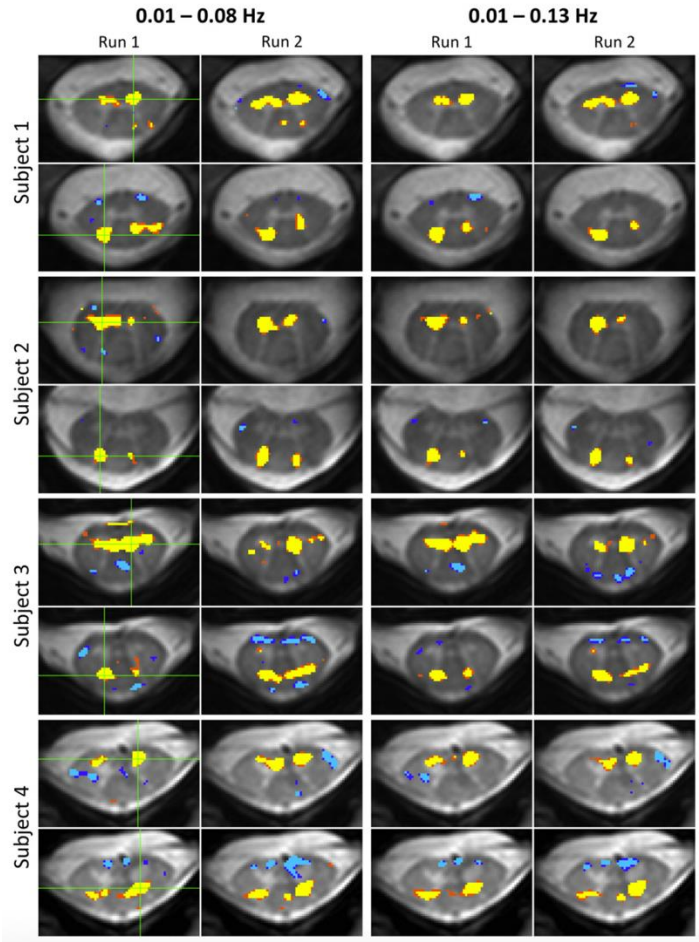

Figure 126 - Reproductibilité de l'IRM fonctionnelle au repos dans la moelle épinière à 7T ((Barry et al. 2016b)). Exemple de corrélations spatiales pour les réseaux de l'état de repos ventral (moteur, première ligne) et dorsal (sensoriel, deuxième ligne) au niveau des vertèbres C3/C4 pour 4 sujets sains et deux séances distinctes.

Les études portant sur l'IRM fonctionnelle (IRMf) dans le cadre des myélopathies et des compressions de la moelle épinière sont présentées dans la section intitulée "**Application de l'IRM quantitative multi-paramétrique dans la MCD dans la moelle épinière**".

Les limites et inconvénients de l'IRM fonctionnelle en contraste BOLD :

Les limites et inconvénients de l'IRM fonctionnelle en contraste BOLD sont liés à plusieurs facteurs. Tout d'abord, il existe une dissociation spatiale entre les neurones activés et les variations vasculaires mesurées, en particulier le rapport entre l'oxyhémoglobine (oxyHb) et la désoxyhémoglobine (deoxyHb). L'IRM fonctionnelle mesure les conséquences hémodynamiques de l'activation neuronale, et ces deux phénomènes ne sont pas exactement colocalisés. Cela peut entraîner des erreurs dans l'identification précise des zones cérébrales réellement activées. En d'autres termes, la zone de changement du signal BOLD peut être

légèrement décalée par rapport à la zone neuronale directement impliquée dans l'activité fonctionnelle.

Ensuite, les artéfacts liés aux mouvements (mouvements de la tête, respiration, battements vasculaires) ainsi que la susceptibilité magnétique (distorsions et pertes de signal aux interfaces air-os, hématomes, ou en post-opératoire) constituent également des défis majeurs. Ces artéfacts peuvent dégrader la qualité des images et réduire la précision des résultats.

L'IRM fonctionnelle souffre également d'une résolution spatiale limitée. La rapidité des séquences d'imagerie, telles que l'écho-planar (EPI), bien que nécessaires pour capter les variations hémodynamiques, se fait au détriment de la résolution spatiale qui est d'environ quelques millimètres, moins bonne que celle de l'IRM conventionnelle. De plus, l'effet BOLD est intrinsèquement faible (avec des variations de signal de seulement quelques pourcents), ce qui réduit la sensibilité des mesures et impose de répéter les acquisitions pour obtenir des résultats fiables.

La résolution temporelle de l'IRM fonctionnelle est également limitée par la nature même de la réponse hémodynamique. Les changements dans le débit sanguin et l'oxygénation sont plus lents que l'activité neuronale sous-jacente, ce qui limite la capacité à suivre des événements cérébraux de manière précise et immédiate.

Enfin, divers facteurs physiologiques peuvent affecter la fiabilité des résultats. Les variations quotidiennes dans les niveaux sanguins de substances comme la caféine, la nicotine ou le glucose, ainsi que des hormones comme les œstrogènes, peuvent influencer le signal BOLD de manière non documentée. De même, le vieillissement ou des altérations du flux sanguin cérébral (comme dans les maladies vasculaires) peuvent atténuer la réponse BOLD. La complexité des interactions entre l'activité électrique neuronale, les processus métaboliques et l'apport énergétique reste encore mal comprise, ce qui ajoute une incertitude à l'interprétation des résultats.

7.5. IRM de perfusion

La perfusion, qui désigne l'apport sanguin constant à un tissu, peut également être utilisée pour caractériser le flux sanguin capillaire dans ce tissu. Divers paramètres physiologiques, tels que le volume sanguin, la vitesse de circulation et l'oxygénation du sang, influencent également le signal en IRM.

Au fil des ans, plusieurs méthodes non invasives ont été développées pour mesurer la perfusion par IRM. Bien que la majorité des recherches se soient concentrées sur l'imagerie de perfusion cérébrale, des études ont également été réalisées pour explorer l'imagerie de perfusion au niveau de la moelle épinière.

Il existe deux principales approches pour mesurer la perfusion cérébrale par IRM. La première repose sur l'utilisation d'un agent de contraste exogène, intravasculaire et non diffusible, tel que le gadolinium. Cet agent permet d'observer soit les effets de susceptibilité sur l'écho du signal, ce que l'on appelle la perfusion par IRM avec contraste de susceptibilité dynamique

(DSC) de premier passage, soit les effets de relaxivité, appelés perfusion par IRM avec contraste dynamique (DCE).

La deuxième approche utilise un agent de contraste endogène, en marquant magnétiquement l'eau du sang artériel pour suivre le flux sanguin dans la perfusion par marquage de spin artériel (ASL). Ces deux méthodes, bien qu'initialement développées pour le cerveau, peuvent également être appliquées à l'imagerie de la perfusion de la moelle épinière. Elles ont déjà été utilisées pour étudier la perfusion dans des pathologies telles que les lésions de la moelle épinière et la sclérose en plaques.

Cependant, il convient de souligner que l'imagerie de perfusion de la moelle épinière est encore en phase de développement et nécessite des études supplémentaires pour être validée comme une technique clinique fiable. Le paragraphe suivant présente l'état actuel des recherches dans ce domaine.

7.5.1. L'agent de contraste : Le gadolinium

Les techniques exogènes consistent à détecter l'agent de contraste (AC) après une ou deux injections intraveineuses dans une veine périphérique, généralement la veine antébrachiale. Les AC les plus couramment utilisés sont à base de gadolinium (Gd), un agent paramagnétique encapsulé dans des chélates afin de limiter sa toxicité. Plusieurs chélates sont disponibles sur le marché, comme l'acide gadotérique (Dotarem®) ou le gadobutrol (Gadovist®). D'autres types d'agents de contraste existent, mais seuls les AC à base de Gd seront pris en compte ici. Pour ces agents, la dose standard est de 0,1 mmol/kg de poids corporel, soit 0,2 ml/kg (Shen et al. 2015).

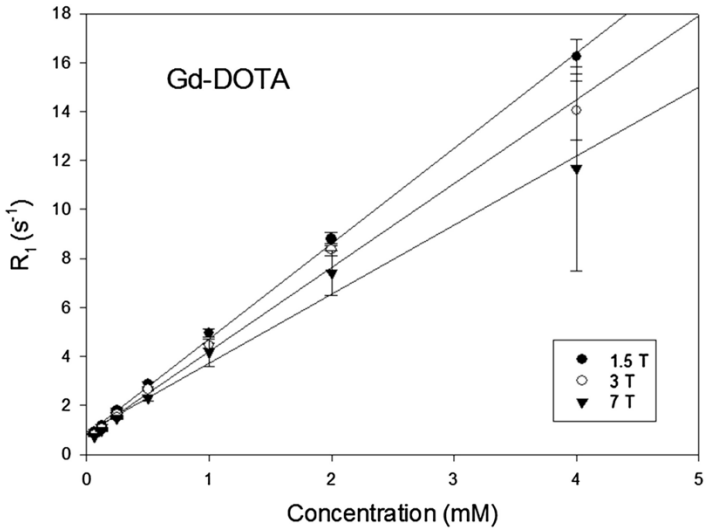

Figure 127 - Évolution de la relaxivité R1 du Gd- Dotarem® en fonction de la concentration et de l'intensité du champ magnétique. (Shen et al. 2015)

Dans le système nerveux central, lorsque l'AC atteint le réseau vasculaire, les taux de relaxation apparents R1, R2 et R2* augmentent. Le raccourcissement de T1 génère un signal plus intense pour les acquisitions à TR court, tandis que le raccourcissement de T2 et T2* entraîne une baisse de signal pour un TE identique. La Figure 127 illustre l'augmentation de R1 du sang

humain à 37°C en fonction de la concentration de Dotarem® injectée. À concentration égale, R1 diminue avec l'augmentation du champ magnétique, ainsi que la différence de R1 entre le sang avec et sans AC. En effet, R1 est naturellement plus faible à des champs magnétiques plus élevés, et la relaxivité de l'agent de contraste (exprimée en $mM^{-1}s^{-1}$) est également réduite (Figure 128**)**. En référence, T1 du sang a été estimé à environ 1480 ms, 1649 ms et 2087 ms respectivement à 1,5T, 3T et 7T (X. Zhang et al. 2013).

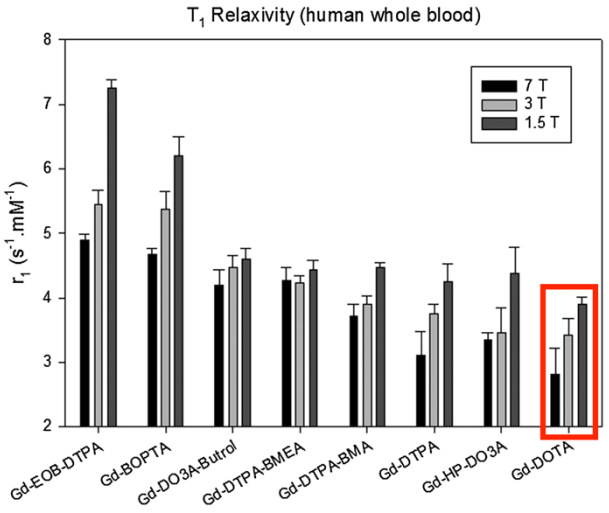

Figure 128 - Dépendance de R1 de l'agent de contraste à l'intensité du champ magnétique dans le sang humain à 37°C pour différents chélates de Gadolinium (Shen et al. 2015)

La littérature est moins claire en ce qui concerne la dépendance de R2 par rapport à la force du champ magnétique, bien que théoriquement T2 ne dépende pas de l'intensité du champ. (Rohrer et al. 2005) ont constaté une diminution de la relaxivité r2 avec l'augmentation du champ magnétique pour Dotarem® dans le plasma humain, ainsi que pour la plupart des agents de contraste testés. La relaxivité r2 était plus élevée à 3T qu'à 1,5T et 4,7T. Bien que les valeurs absolues diffèrent légèrement, (Vignaud et al. 2014) ont également observé une diminution de r2 de 1,5T à 3T, puis à 7T pour Dotarem®, mais une relaxivité plus élevée à 3T pour d'autres agents de contraste. (Pintaske et al. 2006) ont mesuré une diminution similaire de r2 de 0,2 à 1,5T à 3T pour d'autres agents de contraste (Gd-DTPA, Gd-BT-DO3A, Gd-BOPTA) dans le plasma humain à 37°C. Enfin, une étude menée par (Shen et al. 2019) sur la relaxivité r2 in vitro dans le sang humain a également trouvé des valeurs plus élevées à 3T par rapport à 1,5T (Figure 129).

Ainsi, bien que des tendances similaires aient été observées dans le plasma humain, les résultats à 7T peuvent différer dans le sang humain oxygéné in vivo en raison de l'environnement physiologique (comme les fluides interstitiels ou l'espace intracellulaire) et de la liaison des agents de contraste aux macromolécules (protéines).

Selon (Rohrer et al. 2005), le rapport r1/r2 diminue à mesure que l'intensité du champ magnétique augmente, principalement influencé par la dynamique de r1. (Vignaud et al. 2014) ont rapporté un faible changement pour le Gd-DOTA (Dotarem®).

Concernant la dépendance de R2* à l'intensité du champ magnétique, peu d'études sont disponibles. Seul un groupe de recherche a rapporté des valeurs dans le cadre d'une étude sur le sang humain oxygéné (Kalavagunta, Michaeli, et Metzger 2014). Selon leurs résultats, on s'attend à ce que l'augmentation de R2* avec la concentration de Gd soit plus marquée à 7T qu'à 3T.

Ainsi, l'augmentation de la force du champ magnétique pourrait accroître la sensibilité aux changements de R2* lors de l'administration d'un agent de contraste, non pas en raison d'une augmentation de la relaxivité r2 (interactions spin-spin), mais plutôt en raison de la réduction de T2* (due à une sensibilité accrue aux inhomogénéités du champ B0 à des champs plus élevés).

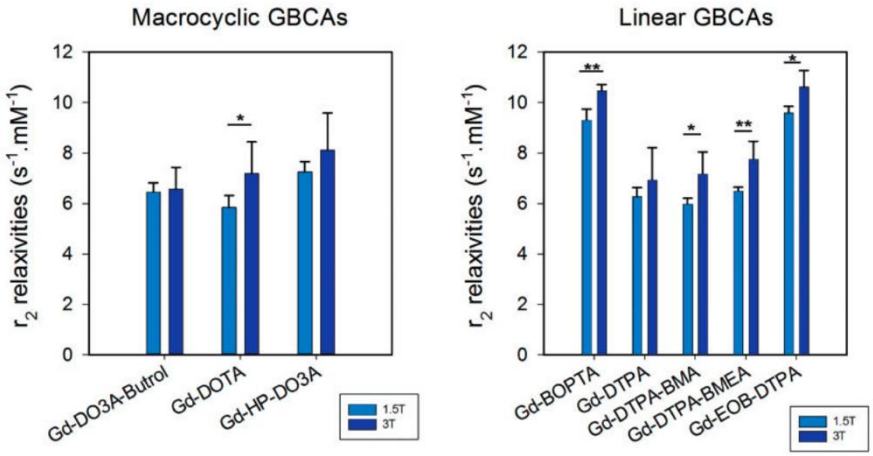

Figure 129 - Relaxivités T2 dans le sang humain à 1,5T, 3T et 7T (Shen et al. 2019)

7.5.2. Techniques exogènes

7.5.2.1. La perfusion par RM à susceptibilité dynamique

La technique de Contraste Dynamique de Susceptibilité (DSC) repose sur la surveillance du transit de l'AC dans le réseau vasculaire et microvasculaire du tissu d'intérêt, à l'aide d'une série dynamique d'images pondérées en T2 ou T2* (séquence d'impulsions SE ou GRE). Les effets magnétiques de l'AC paramagnétique induisent une diminution du signal dans la courbe d'intensité du signal en fonction du temps (Figure 2.32).

Cette courbe peut ensuite être convertie en variations de R2 ou R2* selon la formule suivante :

$$\Delta R_2^{(*)}(t) = -\frac{1}{TE} ln(\frac{S(t)}{S_0})$$

où S(t) est l'intensité du signal, S0 est le signal de base (avant l'injection de PC) et TE est le temps d'écho. En supposant que le changement de taux de relaxation est directement

proportionnel au changement de concentration de PC, la normalisation par la relaxivité de l'AC le convertit en concentration de l'AC dans le tissu :

$$\frac{\Delta R_2^{(*)}(t)}{r_2^{(*)}} = f_{vascular} C_{vacular} = C_{tissue}$$

avec $r_2^{(*)}$ la relaxivité de l'AC dans le sang humain, $f_{vascular}$ la fraction volumique du compartiment vasculaire (0≤fvasculaire≤1) dans le tissu et $C_{vacular}$ la concentration de l'AC dans le compartiment vasculaire.

Indices de perfusion :
À partir de la courbe concentration-temps, plusieurs indices de perfusion peuvent être dérivés.

Pour que ces indices quantifient la perfusion avec de façon absolue, le profil d'arrivée de l'agent de contraste (AC) dans le tissu par le réseau d'approvisionnement artériel est nécessaire. Cela est nommé la Fonction d'Entrée Artérielle (AIF). L'AIF est extraite dans quelques voxels dans l'artère ou les artères les plus directes approvisionnant le tissu d'intérêt. D'une part, l'emplacement idéal pour extraire l'AIF est les petites artérioles approvisionnant directement le tissu d'intérêt. Cependant, en raison de leur petite taille par rapport à la résolution spatiale typique de la DSC-MRI (2×2×5 mm3), les Effets de Volume Partiel (EVP) peuvent entraîner de grandes erreurs dans l'AIF extraite (perte de netteté et d'amplitude). D'autre part, extraire l'AIF dans une grande artère, plus distale de la région d'intérêt, aiderait à minimiser les EVP mais conduirait à une représentation erronée du bolus entrant finalement dans le tissu, surtout en ce qui concerne les timings (par exemple, le Temps d'Arrivée du Bolus (BAT)) et le pic du bolus (BAT) en raison des multiples bifurcations intermédiaires. Pour la perfusion cérébrale, une artère de taille moyenne comme le premier segment de l'artère cérébrale moyenne est typiquement choisie, comme compromis entre minimiser les EVP et le délai et la dispersion du bolus (Calamante 2013).

La déconvolution de la courbe concentration-temps par l'AIF permet d'extraire les indices de perfusion suivants :

• la fonction de résidu : Elle représente la rétention du produit de contraste (AC) dans le tissu, en tenant compte de la fonction d'entrée artérielle (AIF), en supposant une injection de bolus instantanée idéale. En d'autres termes, il s'agit de la courbe de concentration du produit de contraste dans le tissu qui a été déconvoluée pour éliminer l'effet du temps de transit dans les vaisseaux sanguins.

• Le Volume Sanguin (VS): Il désigne la fraction du volume tissulaire occupée par le sang, exprimée en millilitres pour 100 grammes de tissu. Il est calculé en tant que l'aire sous la courbe de concentration tissulaire déconvoluée.

• le Débit Sanguin (DS) : le volume sanguin passant à travers le réseau vasculaire tissulaire par unité de temps (en millilitres par minute par 100g de tissu), calculé comme la valeur maximale de la courbe de concentration tissulaire déconvoluée

• le Temps de Transit Moyen (TTM) : Il représente le temps moyen nécessaire à l'Agent de Contraste (AC) pour parcourir le réseau vasculaire tissulaire. Il est calculé en divisant le Volume Sanguin (VS) par le Débit Sanguin (DS), supposant une injection de bolus instantanée idéale, similaire à une fonction de Dirac. En d'autres termes, le TTM permet d'évaluer la durée moyenne de la circulation du contraste dans les vaisseaux sanguins du tissu, offrant ainsi des informations sur la vitesse de perfusion et la dynamique du flux sanguin dans la région d'intérêt.

• le Temps de Pic de la réponse impulsionnelle (Tmax) : le temps auquel la fonction de résidu est maximale (la hauteur est le DS).

Indépendamment de l'AIF, les paramètres de timing suivants caractérisent également la perfusion (appelés également paramètres de synthèse (Calamante et al. 1999):

• le Temps d'Arrivée du Bolus (TAB) : Il est défini comme le moment à partir de l'injection où l'Agent de Contraste (AC) atteint le tissu.

• le Temps au Pic (TAP) : le temps entre le TAB et le pic du bolus (intensité de signal minimale ou concentration d'AC maximale).

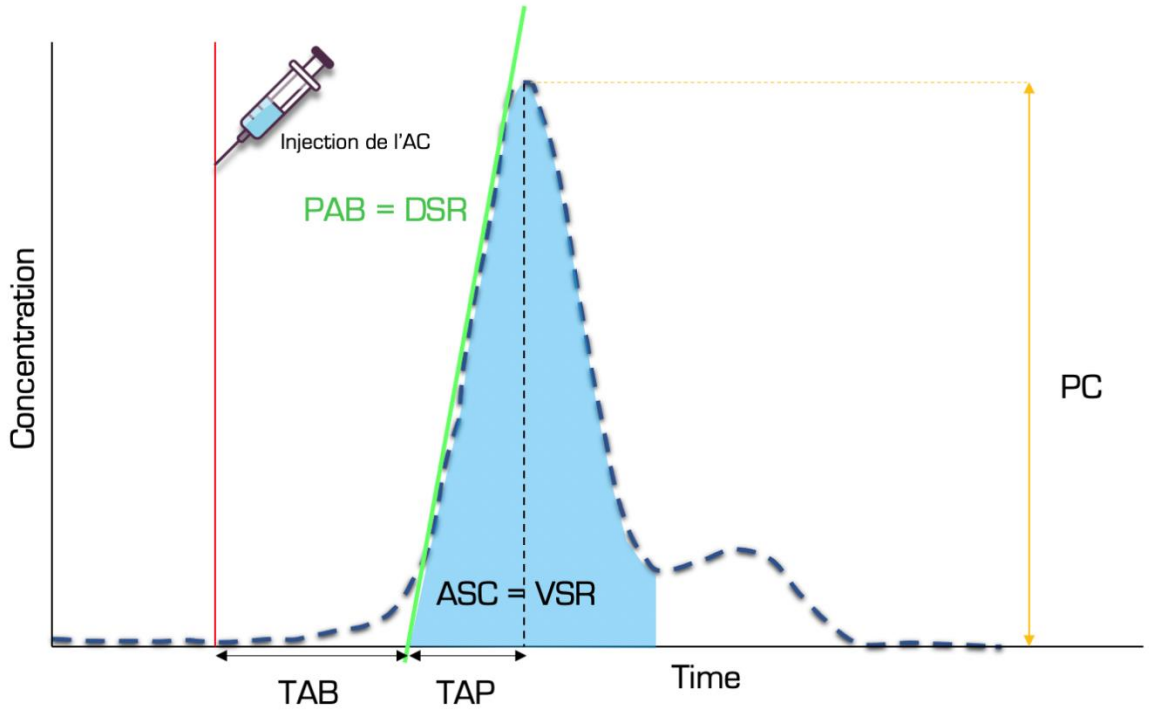

Figure 130 - Courbe de concentration du Gd en fonction du temps avec visualisation des indices de perfusion.

Une extraction appropriée de l'AIF n'est pas toujours réalisable et certaines applications ne requièrent pas de quantification absolue. Par exemple, dans le contexte de l'imagerie de l'accident vasculaire cérébral aigu, l'objectif principal est de prédire la taille de l'infarctus final. Alors que certaines études ont démontré qu'une estimation précise du Débit Sanguin (DS) améliorait la précision de la prédiction (Lorenz et al. 2006), d'autres ont suggéré que la majeure partie du pouvoir prédictif réside dans les délais du bolus (par exemple, le retard du bolus reflétant l'état du microvasculaire) (Christensen et al. 2009; Willats et al. 2012). Dans de telles applications, une AIF n'est pas nécessaire pour caractériser la fonction de perfusion, et des

indices qualitatifs peuvent être utilisés. Ces indices sont calculés à partir de la courbe de concentration-temporelle (Figure 130).

• le Volume Sanguin relatif (VSR) : il est calculé comme l'aire sous la courbe (ASC)
• le Débit Sanguin relatif (DSR) : il est calculé comme la pente maximale absolue de la courbe à l'arrivé du bolus (PAB)
• le pic de concentration (PC) en millimolaire (mM)

Table 1 - Valeurs de perfusion issue d'IRM DSC dans le cerveau sur sujet sains.

Reference	Cohort's age	VS (mL/100g)		DS (mL/100g/min)		TTM (s)	
		GM	WM	GM	WM	GM	WM
(Østergaard et al. 1996)	26±4			58.9		2.62±0.6	3.19±0.93
(Schreiber et al. 1998)	24-68	5.3±0.9	2.5±0.4	67.1±16.3	23.7±4.9	4.7±0.8	5.4±1.1
(Vonken et al. 1999)	40–86	6.78±0.99	3.78±0.96	68.7 ±21.2	35.8±12.7	6.4±1.8	6.9±2.3
(Koshimoto et al. 1999)	25–73	4.1±0.8	2.9±0.4	37.3±8.4		6.8±1.3	7.8±1.1
(Helenius et al. 2003)s	22–85	4.6±1.0	1.3±0.4	94.2±23.0	19.6±5.8	3.0±0.6	4.3±0.7
(Calamante 2013)	Review article	4.0	1.6-2.0	60	20	4	
(Bonekamp, Degaonkar, et Barker 2011)	45.4±17.7			64.0 ± 10.0	28.3 ± 5.8		
(A. M. Smith et al. 2000)		9.6±1.9	3.9±1.2	65.5±16.3	28.1±6.9		
(Rempp et al. 1994)	20-60	8.0±3.1	4.2±0.9	69.7 ± 29.7	33.6±11.5		

Dans la littérature (Table 1), des indices relatifs sont souvent calculés à partir des courbes temps-intensité du signal ou temps ΔR_2*. Cependant, il n'existe pas de consensus à ce jour, et il est important de faire preuve de prudence lors de la comparaison de ces indices entre différentes études. Les paramètres de timing, en revanche, sont indépendants de l'échelle utilisée pour la courbe.

Pour bien représenter la dynamique du passage de l'agent de contraste (AC) dans le tissu, une résolution temporelle minimale de 1,5 seconde est nécessaire, ce qui exige une technique d'imagerie rapide. C'est pourquoi l'imagerie par écho-planar (EPI) est couramment utilisée pour la lecture. Concernant le contraste de la séquence, comme on cherche à observer une diminution du signal avec le passage de l'AC, on privilégie une faible pondération T_1 et une forte pondération T_2 ou T_2*. Ainsi, l'EPI SE est utilisé pour un signal pondéré en T_2, tandis que l'EPI GRE est préféré pour un signal pondéré en T_2*.

Le gadolinium ayant un r_2* plus élevé que le r_2, le signal GRE offre un meilleur rapport signal-bruit. Toutefois, comme le GRE est plus sensible aux artefacts de susceptibilité, l'EPI est conseillé à des champs magnétiques élevés (Welker et al. 2015) ou pour les zones proches d'interfaces tissulaires telles que les sinus paranasaux, la base du crâne ou les hématomes.

En outre, le signal GRE (ΔR_2*) est plus sensible aux gros vaisseaux que le signal SE (ΔR2), tout en ayant la même sensibilité pour les petits vaisseaux. Cela s'explique par la sensibilité du SE à la diffusion des spins (Weisskoff et al. 1994). Pour les vaisseaux de petite taille (<4-5 μm), la diffusion des spins est rapide, entraînant un déphasage avant l'impulsion de refocalisation,

donnant ainsi une sensibilité similaire entre GRE et SE. Cependant, pour les vaisseaux plus larges, la diffusion est plus lente et se refocalise avec SE, tandis que le ΔR_2* en GRE est dominé par le déphasage intra-voxel, devenant ainsi indépendant de la taille des vaisseaux. Le signal SE est donc plus lié à la perfusion capillaire, ce qui a été confirmé in vivo (Speck et al. 2000).

En cas de rupture de la barrière hémato-encéphalique, l'AC s'extravase dans le tissu, réduisant ainsi son temps de relaxation T1. Certaines études ont proposé des séquences GRE ou SE à double écho pour compenser les effets T1 liés à cette extravasation (Vonken et al. 1999; Newbould et al. 2007). Le ΔR_2 ou ΔR_2* est alors directement estimé en utilisant les deux échos de chaque acquisition, indépendamment des effets T_1.
Des séquences combinant GRE et SE à double écho dans une même impulsion ont également été proposées (Schmiedeskamp et al. 2012; Donahue et al. 2000). Cette approche offre non seulement des données DSC indépendantes de T_1, mais elle combine aussi la plus grande sensibilité du GRE à l'AC et la meilleure sélectivité microvasculaire du SE, sans temps de balayage supplémentaire ou seconde injection. Elle permet également de calculer une carte de l'indice de taille des vaisseaux.
Enfin, les acquisitions bidimensionnelles multi-coupes sont généralement préférées aux acquisitions tridimensionnelles, car elles offrent un temps de répétition plus court (Welker et al. 2015).

7.5.2.2. La perfusion par RM dynamique avec réhaussement du contraste

La technique d'imagerie de perfusion Dynamic Contrast-Enhanced (DCE) est utilisée principalement pour évaluer l'intégrité de la barrière hémato-encéphalique, également appelée IRM de perméabilité ou IRM de perfusion T1. Comme la DSC, elle repose sur l'acquisition d'une série d'images dynamiques avant, pendant, et après l'injection intraveineuse d'un agent de contraste paramagnétique. Les différences majeures par rapport à la DSC résident dans le type de contraste IRM utilisé, la fréquence d'échantillonnage temporel, et le modèle mathématique d'analyse des données. L'extraction de la fonction d'entrée artérielle (FEA) est également nécessaire pour une analyse précise des paramètres.

L'analyse de l'IRM de perfusion dynamique (DCE) peut se faire à quatre niveaux :

1) Analyse qualitative : elle repose principalement sur la forme de la courbe lors du premier passage artériel et sur l'examen visuel des courbes de contraste dans une région ou un volume d'intérêt (ROI ou VOI). Cela permet d'évaluer d'un coup d'œil si le tissu présente une prise de contraste, une extravasation de l'agent de contraste, ou des anomalies majeures. La Figure 131 illustre les différentes phases de la courbe : la montée rapide (1) est liée au débit sanguin tissulaire, le pic précoce (2) au volume sanguin tissulaire, la phase post-pic (3) à la fuite dans l'interstitium, et la phase tardive (4) au volume interstitiel et au retour du contraste dans le compartiment sanguin.

2) Analyse quantitative : basée sur des modèles pharmacocinétiques multicompartmentaux pour évaluer la perméabilité. Toutefois, il est essentiel de réaliser une carte T1 pré-contraste du volume exploré (relaxométrie ou cartographie T1) car la variation de l'intensité du signal après l'injection de contraste ne correspond pas directement à la concentration d'agent de contraste.

De plus, il faut calculer une fonction d'entrée artérielle spécifique au patient. Le modèle le plus utilisé est le modèle de Tofts étendu (Tofts et al. 1999), un modèle à deux compartiments (intravascular space [IVS] et espace interstitiel extravasculaire [EES]), supposés en équilibre de diffusion. Ce modèle génère deux constantes de transfert : Ktrans (entre IVS et EES) et Kep (de l'EES vers l'IVS), ainsi que des estimations des volumes fractionnaires associés à l'EES (ve) et l'IVS (vp).

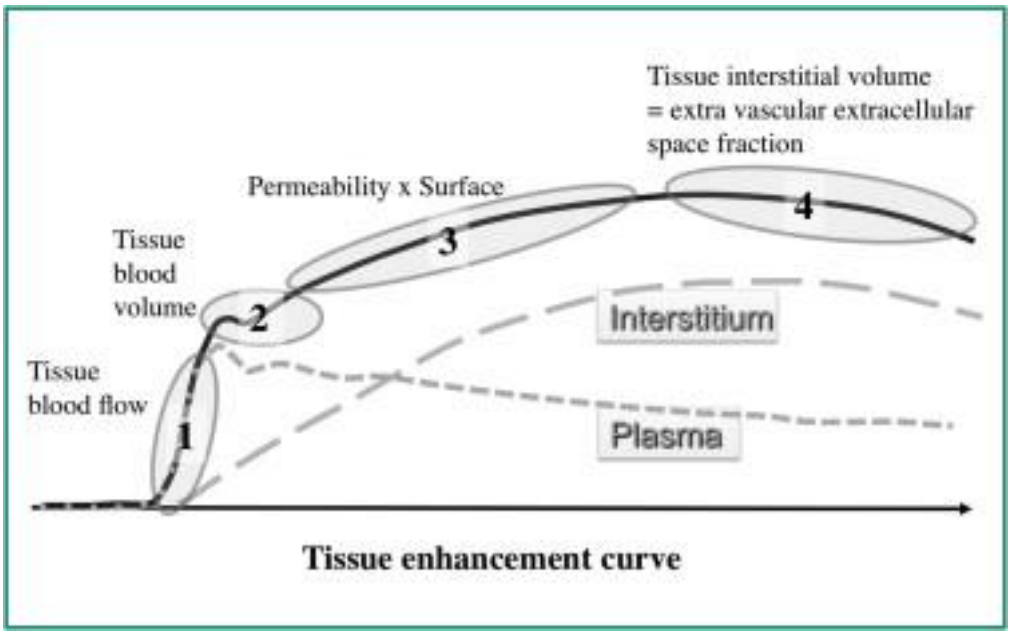

Figure 131 - Contributions des paramètres physiologiques sur la courbe DCE en fonction du temps (Cuenod et Balvay 2013)

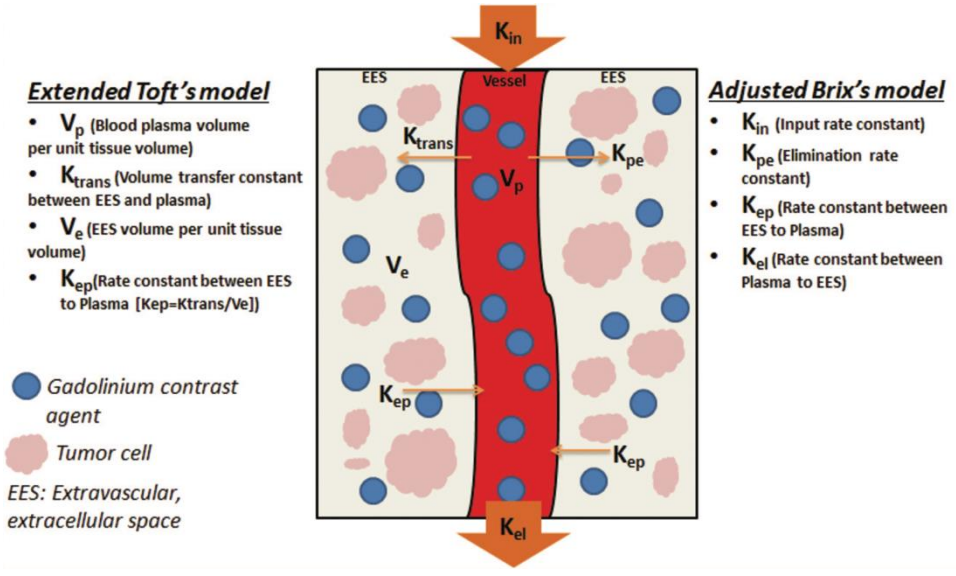

La méthode DCE utilise des images pondérées en T1 pour évaluer la perméabilité des microvaisseaux. Parmi les divers modèles disponibles, le modèle pharmacocinétique à deux compartiments de Tofts (Tofts et al. 1999), qui sépare l'espace plasmatique de l'espace extracellulaire extravasculaire, est le plus fréquemment utilisé, notamment pour l'analyse des

tumeurs cérébrales ou des lésions. Les indices principaux comprennent K^{trans}, une constante qui évalue la perméabilité microvasculaire, ainsi que v_p, représentant le volume plasmatique total, et v_e, correspondant au volume extracellulaire extravasculaire. En outre, K_{ep} (qui est défini comme le rapport Ktrans/Ve) mesure la vitesse de retour de l'espace extracellulaire vers l'espace plasmatique.

$$C_t(t) = K^{trans} \int_0^t C_p(t')\, e^{\frac{-K^{trans}(t-t')}{v_e}} dt'$$

où $C_t(t)$ représente la concentration de l'agent de contraste tissulaire au temps t ; $C_p(t')$ est l'AIF. La condition de limite d'échange rapide intrinsèque au modèle de Tofts (Tofts et al. 1999) implique une relation linéaire entre $R_1(t)$ et $C_t(t)$:

$$R_1(t) = R_{10} + r_1 . C_t(t)$$

Où $R_1(t)$ est le $R_1(t)$ tissulaire mesuré au temps t, et R_{10} est le R_1 tissulaire précontraste.

Le taux de relaxation ($\frac{1}{T_{1\ observed}}$) causé par l'accumulation de l'agent de contraste dans un tissu est donné par :

$$\frac{1}{T_{1\ observed}} = \frac{1}{T_{1\ tissue}} + r_{1Gd} . [\mathrm{Gd}]_{ini} . b_{\%} . d_{\%}$$

où $\frac{1}{T_{1\ tissue}}$est le taux de relaxation de base du tissu sans contraste, $[\mathrm{Gd}]_{ini}$est la concentration de gadolinium dans le tissu (mmol/L ou mM), et r_{1Gd} est la relaxivité ($mM^{-1}.s^{-1}$) du gadolinium. $b_{\%}$ est le pourcentage de volume sanguin dans le tissu (GM/WM), et $d_{\%}$ est le pourcentage de dilution du bolus initial.

En réorganisant les équations, on peut obtenir une formule pour l'intensité du signal pendant le passage du gadolinium. L'équation d'intensité du signal pour une image en écho de gradient est la suivante :

$$S_{tissue+Gd} = \rho \frac{\sin(\alpha) . \left(1 - e^{-\frac{TR}{T_{1\ observed}}}\right) . e^{-\frac{TE}{T_{2^*}}}}{\left(1 - e^{-\frac{TR}{T_{1\ observed}}} . \cos(\alpha)\right)}$$

Avec α représentant l'angle de bascule, TR désignant le temps de répétition et TE le temps d'écho et :

$$T_{1\ observed} = \frac{T_{1\ tissue}}{1 + T_{1\ tissue} . r_{1Gd} . [\mathrm{Gd}]_{ini} . b_{\%} . d_{\%}}$$

Le Tableau 11 résume les valeurs de volume sanguin (VS) et de flux sanguin (DS) saines obtenues dans la littérature à l'aide de l'IRM DCE dans le cerveau. Ces études sont basées sur des séries d'images dynamiques pondérées en T1, avec acquisition préalable d'une carte T1 quantitative.

Tableau 11 - Les valeurs de VS et de DS saines rapportées dans la littérature, obtenues à l'aide de l'IRM DCE dans le cerveau

Reference	Cohort's age	VS (mL/100g)		DS (mL/100g/min)	
		GM	WM	GM	WM
(Zakariaee et al. 2018)		5.0±1.4	1.8±0.7	60.5±12.7	32.0±6.0
(Nael et al. 2015)		2.4±1	1.3±0.6	68.7±23.1	19.4±6.4
(Anup Singh et al. 2007)		6.9±1.7	2.6±1.1	65.9±23.8	36.5±14.8
(Bulte et al. 2007)		3.9±0.9	2.5±0.8		
(Shin et al. 2006)	with fast water exchange model	5.8	2.73		
(Shin et al. 2006)	with no water exchange mode	3.2	1.78		
(H. Ito et al. 2004)		3.8±0.7			
(Lammertsma et Jones 1983)		5.9±6.6	2.4±0.3		
(Sourbron et al. 2009) (measured)		2.6	1.3	82	23
(Larsson et al. 2009)		6.4±1.8	3.9±1.	71.7±16.4	30.6±7.6
(S. P. Cramer et al. 2023)		2.95±0.65	1.56 ±0.42	37.6±9.0	20.4±5.5

3) **Analyse semi-quantitative** : Cette approche, qui ne repose pas sur un modèle, utilise des indices numériques extraits directement de la courbe d'intensité du signal en fonction du temps (Figure 132).

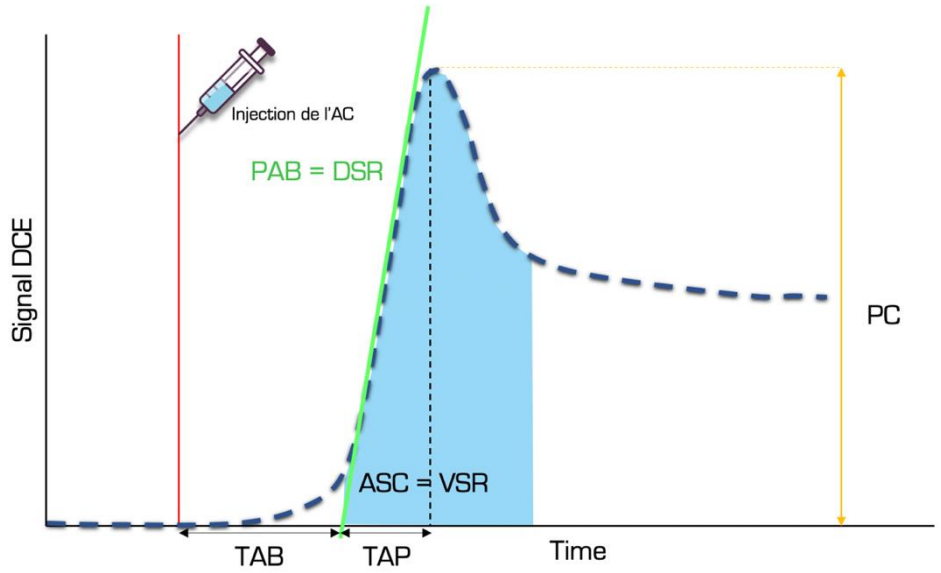

Figure 132 -Courbe du signal DCE en fonction du temps, mettant en évidence les différents paramètres semi-quantitatifs de perfusion.

En l'absence d'une fonction d'entrée artérielle (FEA) robuste, elle permet d'obtenir des paramètres semi-quantitatifs supposés relatifs au débit sanguin et au volume sanguin, similaires à ceux observés sur les courbes de concentration en IRM de perfusion dynamique (DSC) :

- **TAB** : Temps d'Arrivée du Bolus
- **TAP** : Temps au Pic (différence entre le temps du Pic et le TAB)
- **ASC** : Aire Sous la Courbe
- **Pente d'Arrivée** : Pente de la courbe de l'arrivée du bolus
- **Pente de Sortie** : Pente de la courbe après le pic du bolus
- **ME** : Maximum Enhancement

Le niveau le plus avancé est l'analyse de cartographie de perfusion, qui permet de visualiser et de quantifier l'hétérogénéité de la vascularisation dans les tissus. L'IRM de perfusion, qu'elle soit semi-quantitative ou quantitative, génère des cartes paramétriques pour chaque indice. Sur ces cartes, il est possible d'effectuer des statistiques de premier ordre (basées sur un histogramme), de deuxième ordre (basées sur des matrices de co-occurrence, permettant de saisir l'hétérogénéité de l'organisation spatiale des voxels) et des statistiques d'ordre supérieur.

Parmi les nombreux indices numériques dérivés de ces analyses complexes, souvent enrichies par des approches d'apprentissage automatique et des tâches de classification, certains peuvent être identifiés comme des biomarqueurs de substitution. Ces biomarqueurs peuvent avoir des implications pour le pronostic, la sensibilité aux traitements locaux (radiothérapie) ou systémiques (chimiothérapie, immunothérapie, thérapie ciblée) et la prédiction de la réponse histologique (Limkin et al. 2017; Gillies, Kinahan, et Hricak 2016; Kumar et Preetha 2012).

7.5.3. Techniques endogènes

7.5.3.1. La perfusion par RM avec marquage de spin artériel (ASL)

L'ASL (Arterial Spin Labeling) est une méthode qui utilise le sang marqué magnétiquement comme traceur endogène pour mesurer la perfusion sanguine dans les tissus. Cette technique a été conçue il y a plus de 30 ans. La méthode originale d'ASL, qui marque les spins artériels, a été proposée par Williams et al. (Williams et al. 1992). En 1992, ces chercheurs ont mesuré le flux sanguin cérébral chez le rat en utilisant de l'eau comme traceur librement diffusible. Deux ans plus tard, Detre et al. (Detre et al. 1994) ont étendu l'application de l'ASL aux études cérébrales humaines lors d'examens IRM à 1,5 T. Depuis lors, la technique a été principalement utilisée dans la recherche, en raison des exigences complexes en matière de post-traitement et des difficultés techniques. Cependant, les récentes améliorations concernant la robustesse des séquences, la réduction du temps d'acquisition, l'augmentation de la résolution d'image et la diminution des artefacts, ainsi que les avancées dans les capacités de post-traitement, ont rendu l'ASL accessible à la pratique clinique de routine (Pollock et al. 2009).

Il existe deux principales techniques d'ASL : l'ASL continue et l'ASL pulsée. L'ASL continue utilise une impulsion radiofréquence prolongée pour marquer de manière continue l'eau du sang artériel, jusqu'à atteindre un état stable de magnétisation des tissus. Cependant, cela peut entraîner des effets de transfert d'aimantation qui pourraient surestimer la perfusion. En revanche, l'ASL pulsée utilise une courte impulsion de radiofréquence pour marquer une plaque

épaisse de sang artériel à un moment précis, ce qui est moins exigeant sur le plan technique. Il existe également une technique appelée "ASL pseudocontinue", qui représente un compromis entre l'ASL pulsée et l'ASL continue.

Dans l'imagerie par marquage des spins artériels (ASL) du cerveau, des impulsions de radiofréquence (RF) sont appliquées sous le cerveau pour inverser l'aimantation des molécules d'eau dans le sang artériel entrant. Après un délai post-marquage (DPM), une image du cerveau est acquise. Ce processus est ensuite répété sans l'impulsion d'inversion avant la lecture pour obtenir une image de contrôle. En soustrayant l'image de contrôle de l'image marquée, il est possible de calculer le flux sanguin cérébral (DS), en tenant compte de plusieurs paramètres, tels que le temps de relaxation T1 du sang, le DPM, le coefficient de partition cerveau-sang, ainsi que l'efficacité et la durée du marquage. De plus, il est recommandé d'acquérir une image pondérée en densité de protons (avec un TR long et un TE court) pour estimer le DS de manière précise. Pour améliorer le rapport signal sur bruit (SNR), plusieurs acquisitions d'images marquées et de contrôle sont réalisées, puis les répétitions sont moyennées.

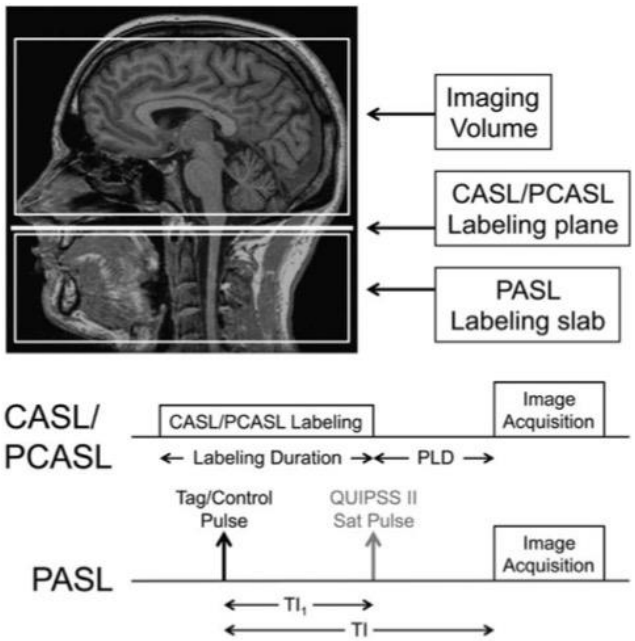

Figure 133 - Différentes approches de marquage ASL (Alsop et al. 2015)

Différentes approches de marquage ont été proposées : impulsionnelles et continues (voir *Figure 133*). Dans l'ASL pulsée (PASL), une épaisse tranche est inversée à l'aide d'une impulsion de marquage courte (typiquement de 10 à 20 ms) avant l'acquisition de l'image, un processus désigné par le temps d'inversion (TI). L'approche continue comprend deux techniques : l'ASL continue (CASL) et l'ASL pseudo-continue (PCASL). Pour les deux techniques, un seul plan est inversé, mais ce processus dure beaucoup plus longtemps (typiquement de 1 à 3 secondes). Cette durée de marquage prolongée permet au sang d'être marqué pendant qu'il traverse le plan.

Le CASL utilise une impulsion RF unique et prolongée, tandis que le PCASL applique plusieurs (1000 ou plus) impulsions façonnées courtes à un taux d'une impulsion par milliseconde durant la même période de marquage. L'image est acquise après un délai post-marquage (DPM). Le PCASL offre une efficacité de marquage supérieure à celle du PASL et du CASL, ce qui le rend particulièrement recommandé pour une utilisation clinique en neuro-imagerie (Alsop et al.

2015). De plus, le volume de sang marqué est généralement plus important avec les approches continues qu'avec les approches pulsées.

Dans le PASL, le volume de la tranche de marquage est limité par la couverture spatiale efficace de la bobine d'émission. Cette couverture ne dépasse rarement 20 cm dans la direction inférieure-supérieure. Étant donné que l'approvisionnement en sang artériel du cerveau a une vitesse moyenne de 20 cm/s, la durée de marquage équivalente par rapport aux approches continues serait d'environ 1 seconde. Pour quantifier le débit sanguin (DS) dans le cerveau à partir des données PCASL acquises avec un seul DPM, le modèle suivant peut être utilisé (Alsop et al. 2015) :

$$DS[\mathrm{mL/100g/min}] = \frac{6000 \cdot \lambda \cdot \left(S_{contrôle} - S_{marqué}\right) \cdot e^{DPM/T_1^{\mathrm{blood}}}}{2\alpha \cdot T_1^{\mathrm{sang}}\, S_{DP} \cdot \left(1 - e^{-\tau/T_1^{\mathrm{sang}}}\right)}$$

• λ : le coefficient de partition cerveau/sang en mL/g (généralement fixé à 0,9 mL/g)
• S_{controle} : l'intensité du signal (généralement moyennée sur les répétitions) dans l'image de contrôle
• $S_{marqué}$: l'intensité du signal (généralement moyennée sur les répétitions) dans l'image marquée
• DPM : le délai post-marquage contrôle
• T_1^{sang} : le temps de relaxation longitudinal du sang en secondes (par exemple, 1480, 1649 et 2087 ms à 1.5 T, 3 T et 7 T (X. Zhang et al. 2013)), qui dépend de la concentration d'hématocrite du sujet
• α : l'efficacité du marquage (généralement fixée à 0,85 pour le PCASL)
• S_{DP}: l'intensité du signal d'une image pondérée en densité de protons
• τ : la durée du marquage

Ce modèle suppose que l'ensemble du bolus sanguin marqué est délivré au tissu cible, qu'il n'y a pas d'écoulement d'eau sanguine marquée et que la relaxation des spins marqués est définie uniquement par le T_1 du sang.

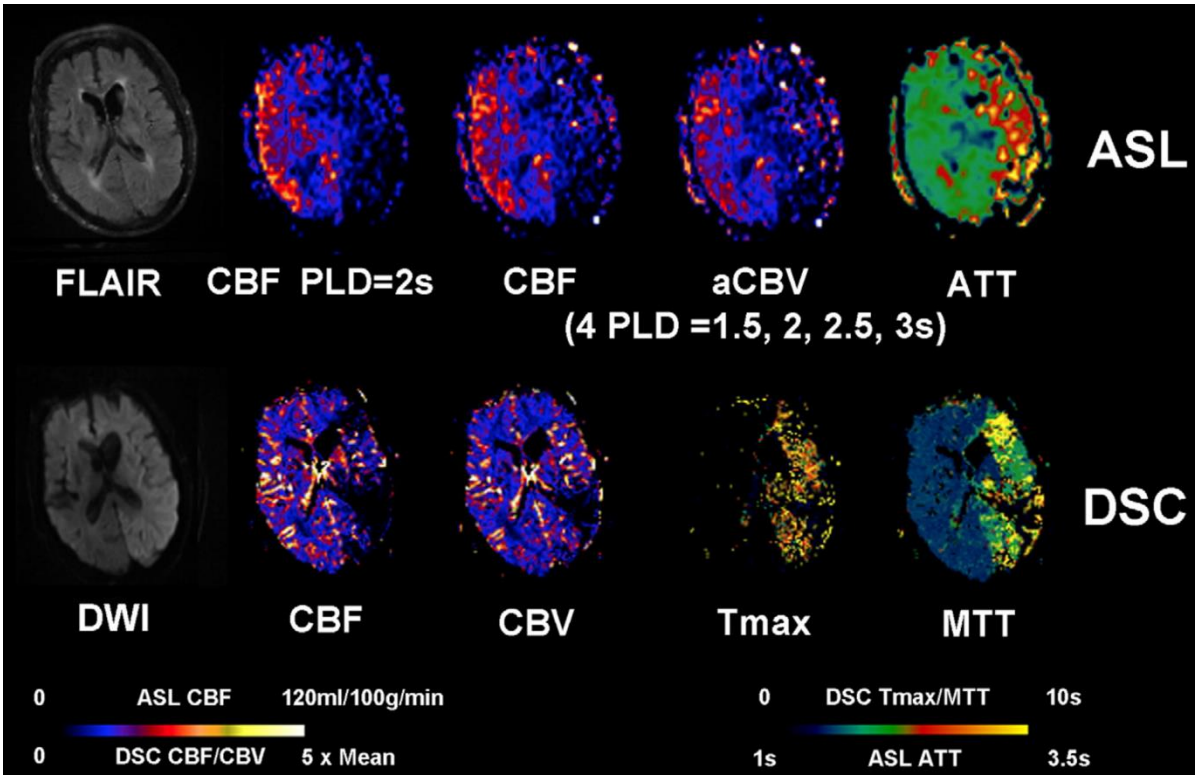

Figure 134 - Quantification des paramètres de perfusion absolue obtenus par PCASL, ainsi que des paramètres correspondants issus de l'IRM DSC, dans le cadre d'un accident vasculaire cérébral ischémique aigu. (D. J. J. Wang et al. 2013)

La *Figure 134* illustre la comparaison des paramètres de perfusion absolue obtenus à partir du **PCASL** avec ceux dérivés de l'**IRM DSC** dans le contexte d'un accident vasculaire cérébral ischémique aigu. Bien que l'ASL soit efficace pour quantifier ces valeurs de perfusion absolue, sa sensibilité est généralement inférieure à celle de l'IRM DSC, surtout dans un cadre clinique où il n'est pas possible d'augmenter le nombre de moyennes.

Cette faible sensibilité de l'ASL s'explique par le fait qu'environ 1 % de l'eau cérébrale est remplacée par l'eau provenant du sang artériel à chaque battement de cœur (environ 1 seconde). Ainsi, pour un bolus sanguin marqué d'une durée de 2 secondes, seulement 2 % d'un voxel cérébral est perturbé lors d'une acquisition ASL (Alsop et al. 2015). En tenant compte de la relaxation longitudinale et du délai post-marquage (DPM), la différence entre l'image marquée et l'image de contrôle tombe à moins de 1 %. De plus, le bruit physiologique et les mouvements du patient influent significativement sur les mesures ASL.

Pour améliorer la situation, une stratégie courante consiste à appliquer une **suppression de fond** afin de réduire le signal provenant des tissus immobiles (*Figure 135*). Cette technique utilise généralement une impulsion de saturation sélective initiale, accompagnée d'un timing d'inversion soigneusement calculé, garantissant que l'aimantation du tissu immobile est proche de zéro au moment de l'acquisition de l'image (Maleki, Dai, et Alsop 2012).

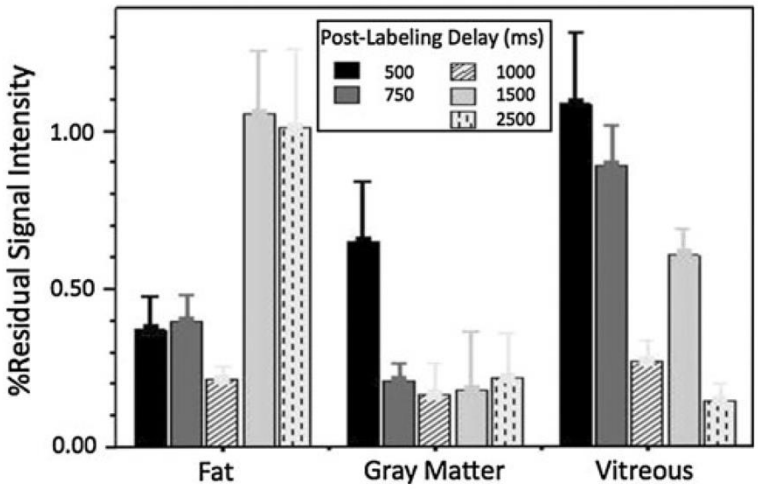

Figure 135 - Pourcentage du signal résiduel de fond statique dans les images in vivo après suppression. Trois valeurs de T1 sont indiquées pour la graisse, la SG et le vitré, ce dernier étant important pour l'imagerie du flux sanguin rétinien. Le signal résiduel est mesuré pour des retards après marquage de 500 à 2500 ms. (Maleki, Dai, et Alsop 2012)

Concernant les techniques de lecture, les **séquences 3D segmentées multi-écho RARE** (Acquisition Rapide avec Amélioration de Relaxation) (Hennig, Nauerth, et Friedburg 1986; Hennig 1988) et les **séquences 3D segmentées GRASE** (GRadient-and Spine-Echo) (Feinberg et Oshio 1991) sont recommandées en raison de leur efficacité en termes de rapport signal sur bruit (SNR) et de leur compatibilité avec la suppression de fond. Contrairement aux stratégies multi-tranches 2D, qui impliquent plusieurs excitations par temps de répétition (TR), ces séquences n'utilisent qu'une seule excitation par TR, ce qui les rend plus efficaces. Les séquences multi-tranches 2D, telles que le **single-shot EPI** ou le **spiral Fast Spin-Echo**, peuvent cependant servir d'alternatives (Alsop et al. 2015).

L'ASL présente donc certains avantages par rapport à l'IRM DSC, notamment le fait qu'elle ne nécessite pas l'injection d'un agent de contraste exogène. Cela constitue un atout considérable pour les patients ayant une faible capacitée d'élimination de ce type de produit ou ceux qui y sont intolérants. De plus, le temps d'acquisition peut être optimisé par des moyennes multiples, ce qui n'est pas possible avec l'IRM DSC. Toutefois, un temps de scan plus long est nécessaire pour atteindre la sensibilité de l'IRM DSC. Un autre inconvénient de l'ASL, particulièrement pertinent à des champs magnétiques ultra-hauts (UHF) en raison des limites de la puissance spécifique d'absorption (SAR), est le dépôt d'énergie élevé associé aux séquences d'impulsions et l'efficacité d'inversion requise.

7.5.3.1. L'Imagerie par Mouvement Incohérent Intra-Voxel (IVIM)

L'Imagerie par Mouvement Incohérent IntraVoxel (IVIM) est une technique développée comme une extension de l'Imagerie par Résonance Magnétique de Diffusion (IRM de diffusion). Elle permet de quantifier les mouvements microscopiques des molécules d'eau à l'intérieur des tissus biologiques. Cette méthode, initialement introduite et développée par Denis Le Bihan (D. Le Bihan et al. 1986; D Le Bihan et al. 1988; Denis Le Bihan 2008) a pour objectif d'évaluer quantitativement les mouvements microscopiques de l'eau qui contribuent au signal mesuré en IRM de diffusion.

Dans un voxel de tissu biologique, l'IRM de diffusion détecte deux types d'environnements distincts :

1. **Diffusion moléculaire :** Cette diffusion, souvent appelée "diffusion réelle" ou "diffusion apparente", se réfère au mouvement des molécules d'eau dans le tissu. Elle est caractérisée par le coefficient de diffusion apparent (ADC), noté D, et permet d'explorer la microstructure tissulaire (D Le Bihan et al. 1988).

2. **Microcirculation sanguine :** Ce phénomène, également connu sous le nom de "perfusion" ou "pseudo-diffusion", se réfère au mouvement plus rapide des molécules d'eau dans le réseau capillaire. Cette perfusion est caractérisée par un coefficient de pseudo-diffusion, noté D∗, avec D∗ étant supérieur à D ($D^* > D$).

L'IVIM permet donc de distinguer et de quantifier la diffusion "réelle" de l'eau dans le tissu et la perfusion sanguine dans le réseau capillaire. Cela offre une perspective unique pour explorer la microstructure tissulaire et la vascularisation. En intégrant ces deux éléments, l'IVIM enrichit les informations fournies par l'IRM de diffusion traditionnelle, ce qui en fait un outil puissant pour caractériser les tissus et les pathologies associées.

L'IVIM repose sur le principe de l'IRM de diffusion, qui inclut le déphasage du signal causé par le mouvement des molécules d'eau sanguine en perfusion (D Le Bihan et al. 1988). Comme mentionné précédemment, il est possible de contrôler la pondération en diffusion à l'aide de la valeur b, ce qui permet de sensibiliser le signal à différentes vitesses de diffusion.

Dans le cadre de l'IVIM, la microvasculature est modélisée comme un réseau capillaire orienté de manière aléatoire. Dans un voxel, le mouvement des molécules d'eau sanguine en perfusion est considéré comme un mouvement aléatoire incohérent, semblable au mouvement brownien induit par l'agitation thermique, mais avec une diffusion plus rapide. Ainsi, deux processus de diffusion gaussienne se produisent dans le voxel :

- **Diffusion liée au mouvement brownien**
- **Pseudo-diffusion induite par la perfusion dans le réseau capillaire**

La représentation du signal la plus fréquemment utilisée est celle décrivant ces deux processus simultanés :

$$S = S_0 e^{-bD}\left(f_{IVIM} e^{-bD^*} + 1 - f_{IVIM}\right)$$

où D est le coefficient de diffusion pure de l'eau dans le tissu, D^* est le coefficient de diffusion lié à la perfusion ou le coefficient de pseudo-diffusion de l'eau sanguine et f_{IVIM} est la fraction de volume microvasculaire.

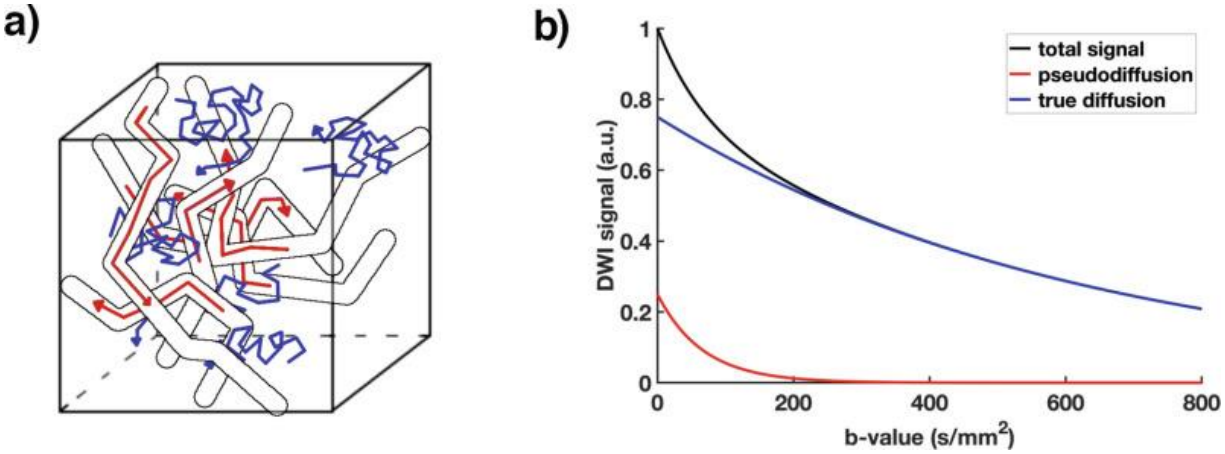

Figure 136 - (Jerome, Caroli, et Ljimani 2021) ***(a)*** *Illustration schématique du mouvement aléatoire de l'eau dans un voxel de tissu rénal. Le composant de diffusion libre (en bleu), caractérisé par le coefficient de diffusion* ***D****, est associé au mouvement des molécules d'eau. Ce composant est complété par le flux de fluide dans les capillaires et les tubules (en rouge), décrit par le coefficient de pseudo-diffusion* ***D*****. **(b)** Contributions de la diffusion réelle et de la pseudo-diffusion à la décroissance du signal de diffusion observé. La pseudo-diffusion, qui est nettement plus rapide que la diffusion réelle, n'est perceptible qu'à de faibles valeurs de* ***b****.*

Dans cette représentation, on suppose que le coefficient de diffusion du sang est identique à celui des tissus dans le voxel, ce qui est raisonnable étant donné que le coefficient de pseudo-diffusion *D** est attendu d'être plus de 10 fois supérieur à *D*. Cela permet de distinguer clairement la diffusion de l'eau et la perfusion sanguine (D. Le Bihan et al. 1988). Il est également important de noter que le coefficient de diffusion *D* estimé par le modèle IVIM diffère de celui obtenu par la DTI, qui est généralement plus élevé.

La DTI nécessite une seule valeur b (en plus de b = 0), alors que l'IVIM requiert au moins deux valeurs b non nulles. En pratique, une gamme de valeurs b (environ 10) est souvent acquise pour minimiser le bruit lors de l'ajustement du modèle, car la représentation bi-exponentielle est sensible au bruit, ce qui soulève des questions sur la quantification des indices IVIM dans le système nerveux central.

Les valeurs IVIM saines et les applications pathologiques rapportées dans la littérature pour la SG et la SB cérébrales sont rassemblées dans la Table 2. Une grande SD entre les études peut être observée pour f_{IVIM} et D^* , témoignant de l'instabilité de l'ajustement bi-exponentiel ou de la forte dépendance aux paramètres d'acquisition. En revanche, l'estimation de ***D*** est plus robuste. Les valeurs IVIM saines dans le cerveau montrent également une grande variabilité en fonction de la distribution des valeurs **b** et de la méthode d'ajustement (approche en deux étapes ou en une seule étape).

Table 2 - Valeurs de perfusion IVIM rapportées dans la littérature pour la SG et la SB du cerveau sain.

Références	f_{IVIM} (%)		D^* (10−3 mm2/s)		D (10−3 mm2/s)	
	SG	SB	SG	SB	SG	SB
(Bisdas et al. 2013)		6.5±3.7		7.3±6.1		0.62±0.21
(Bisdas et Klose 2015)	15±3	12±2	4.85	3.74	0.67	0.62
(Bertleff et al. 2017)	10.0	5.0	8.0	6.0	1.1	1.0
(C. Wang et al. 2017)	24.7	13.2			0.712	0.603
(Wirestam et al. 2001)	20±9	16±8.7	14±53	21±60		
(Rydhög et al. 2014)	5.3±1.6	3.0±0.3	86±14	84±11	0.83±0.06	0.84±0.03
(W.-C. Wu et al. 2015)	14±2	7±1	8.2±0.9	7.9±0.9	0.84±0.05	0.77±0.04
(Christian Federau et al. 2015)	4.7±3.0	4.5±1.6	17.0±11.3	15.1±20.8	0.72±0.05	0.71±0.05

(Stieb et al. 2016)	12.5	9.0	9.95	9.79	0.75	0.71
(Grech-Sollars et al. 2015)	10.0	8.0			0.75	0.65
(Ahlgren et al. 2016)	2.4±0.8	1.6±0.7			1.20±0.22	0.98±0.13
(Wong et al. 2017)	2.40±0.04	2.21±0.3			0.73±0.03	0.72±0.05
(Finkenstaedt et al. 2017)	10±3	6.22±0.48			0.91±0.09	
(Liao et al. 2021)	8.3±0.6	5.4±0.3	6.7±0.2	5.4±0.1	0.97±0.04	0.79±0.02
(Lipiński et Bogorodzki 2024)	9	16	3.62	5.17	0.65	0.79
Moyenne ± écart type	10.6±6.4	7.7±4.7	17.6±26.0	16.5±24.3	0.83±0.17	0.75±0.13

IVIM a donc été proposé comme une autre alternative endogène à l'ASL pour l'évaluation de la perfusion par rapport à l'IRM DSC. Dans le cerveau, plusieurs études ont examiné la relation entre IVIM et ASL ou DSC (W.-C. Wu et al. 2015; Wirestam et al. 2001; Stieb et al. 2016) Contrairement à l'ASL et au DSC, la quantification des paramètres IVIM n'est pas basée sur un bolus (d'eau de sang marquée ou d'agent de contraste). Ils sont liés au volume sanguin microvasculaire et au flux moyen dans le réseau capillaire pendant l'acquisition. Par conséquent, les corrélations de IVIM avec ASL ou DSC n'étaient pas supérieures à 0,6 dans la matière blanche et à 0,9 dans le putamen pour ASL (Stieb et al. 2016) et à 0,5 dans la SG pour DSC (W.-C. Wu et al. 2015).

Les principales applications de IVIM dans le cerveau sont la détection et la classification des tumeurs. Plus particulièrement en ce qui concerne l'évaluation de l'ischémie, (Q. Gao et al. 2017) ont montré une diminution de f_{IVIM}, D^* et D dans l'hémisphère d'accident vasculaire cérébral ischémique par rapport au côté controlatéral dans un modèle de AVC canin. Les performances diagnostiques de l'imagerie IVIM dans l'AVC aigu ont été évaluées dans un cadre clinique (C. Federau et al. 2014). f_{IVIM} s'est avéré significativement réduit dans l'infarctus visible (2,6 % vs. 5,6 % du côté controlatéral), mais avec une variation importante des valeurs entre les sujets (écart-type de 1,9 % et 2,5 % du côté controlatéral), en accord avec la large gamme de valeurs observées dans la littérature (Table 2).

7.5.3.2. IRM d'Occupation Vasculaire (VASO)

La technique d'imagerie par résonance magnétique (IRM) VASO a été développée pour réduire l'influence des gros vaisseaux sanguins sur le signal BOLD (Blood Oxygenation Level Dependent) utilisé en IRM fonctionnelle. Elle s'appuie sur les différences dans les temps de relaxation des tissus pour supprimer sélectivement le signal d'un tissu spécifique, dans ce cas, le sang.
Le principe repose sur une inversion préalable de la magnétisation du tissu par une impulsion RF (radiofréquence). Un délai bien défini, appelé temps d'inversion (TI), est calculé en fonction du T1 (temps de relaxation longitudinal) du sang. Après ce délai, lors de l'application d'une impulsion RF de 90°, la magnétisation longitudinale et transversale du sang est annulée, de sorte qu'il ne contribue pas au signal enregistré. Cette technique permet ainsi de mieux isoler le signal provenant des tissus neuronaux en réduisant la contribution des gros vaisseaux.

Elle a initialement été proposée pour affiner la précision des images BOLD (IRM Fonctionnelle) en éliminant les effets des grands vaisseaux sanguins (Lu et al. 2003).

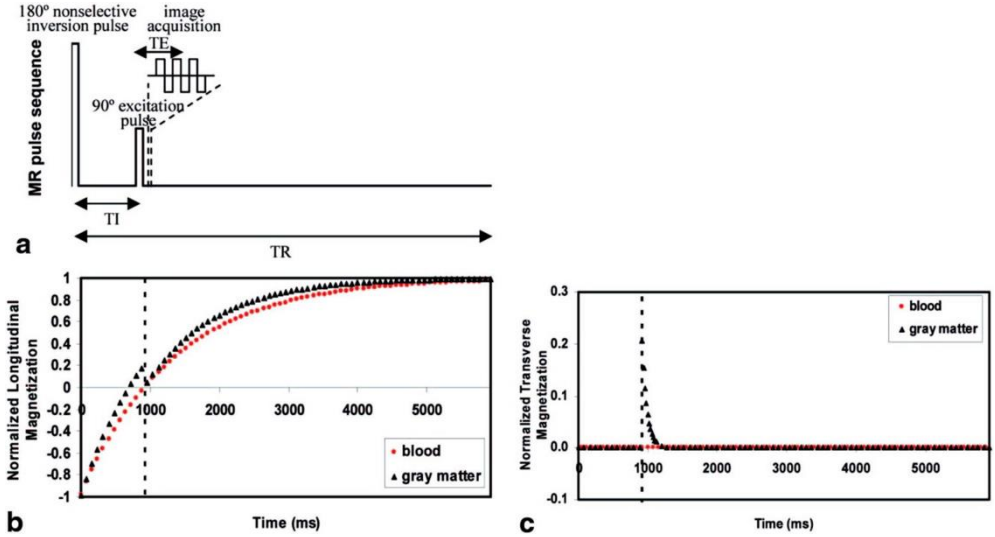

Figure 137 - *Principe de l'IRM VASO appliqué pour éliminer la contribution des vaisseaux sanguins au signal BOLD en IRM fonctionnelle (Lu et al. 2003)*

Cette technique est appliquée en annulant le signal sanguin avant et après l'injection d'un agent de contraste (CA). Par la soustraction des images pré- et post-injection, un signal linéairement lié au volume sanguin (BV) peut être obtenu selon l'équation suivante (Lu et al. 2005) :

$$S_{\text{diff}} = abs\left(S_{\text{post}} - S_{\text{pre}}\right) = A \cdot VS \cdot DP_{\text{blood}} \cdot \left(1 - 2e^{-TI \cdot R_1(\text{ post-sang })}\right)$$

où :

- A est le signal RM par mL de protons d'eau à l'équilibre, obtenu dans un voxel contenant uniquement du LCS à partir d'une acquisition avec un TR long et un TE court.
- DP_{blood} est la densité des protons d'eau du sang (0,87).
- TI est le temps d'inversion calculé pour annuler le signal sanguin (920 ms à 1,5T, 1088 ms à 3T).
- $R_1(\text{ post-sang })$ est le taux de relaxation longitudinale du sang après injection de CA :

$$R_1(\text{ post-sang }) = R_1(\text{ sang }) + r_1 \cdot C_{CA}$$

Avec C_{CA} la concentration de CA dans le sang au moment de l'acquisition post-injection.

$e^{-TI.\boldsymbol{R_1}(\textbf{ post-sang })} \approx 0$, si l'on considère $R_1(\text{ post-sang }) \gg 1$ et donc que la valeur absolue du BV peut être calculée comme suit :

$$VS = \frac{S_{\text{diff}}}{\rho_{\text{cerveau}} \cdot A \cdot C_{\text{sang}}}$$

Une normalisation par la densité tissulaire cérébrale ρ_{cerveau} est ajoutée pour obtenir le VS dans l'unité commune de mL/100g de tissu. L'étude de validation de concept par (Lu et al. 2005) a rapporté des valeurs respectives de 5,5 et 1,4 mL/100mL de tissu pour le VS dans la SG corticale et la SB dans les régions cérébrales normales au sein d'un groupe de 10 patients atteints de tumeurs cérébrales à 1,5T (5,6 et 1,5 mL/100mL de tissu à 3T respectivement, au sein de 3 patients atteints de sclérose en plaques), avec une bonne corrélation voxel par voxel entre l'IRM DSC et l'IRM VASO (R^2 = 0,73). Le temps total d'acquisition était de 6 minutes, incluant 1 minute pour l'acquisition DSC. Si les valeurs correspondent approximativement aux valeurs de

VS dérivées de la DSC, plusieurs facteurs confondants doivent néanmoins être contrôlés avec cette technique (Uh et al. 2009) :

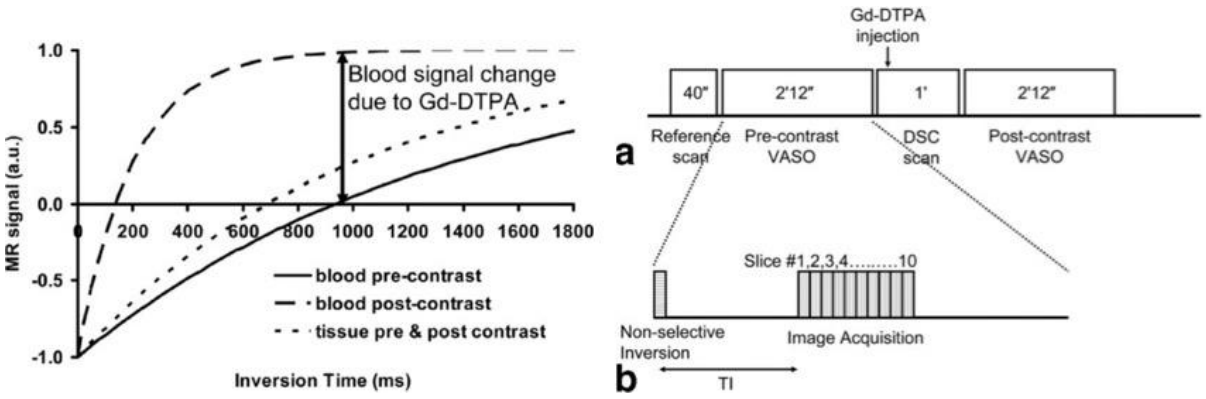

Figure 138 - On peut observer que la magnétisation du sang est annulée en l'absence d'agent de contraste, tandis qu'elle est entièrement restaurée lorsqu'un agent de contraste est utilisé. Ainsi, la différence de signal est directement proportionnelle à la quantité de sang présente dans le voxel, permettant une évaluation précise de la perfusion sanguine sans recours à un agent de contraste, et facilitant la distinction entre les zones vasculaires et les tissus environnants. (Lu et al. 2005)

- TI d'annulation optimal : Peut être obtenu pour une seule tranche ; une normalisation par tranche par $2e^{-TI_{\text{slice}} \cdot R_1(\text{sang})}$ peut être ajoutée pour en tenir compte.

- Effets de relaxation transverse : Comme le CA modifie également les T2 et T2* du sang, des effets de relaxation transverse peuvent entraîner une sous-estimation du VS. Une acquisition multi-écho est recommandée pour réduire ce biais. Si ce n'est pas possible, une extrapolation du signal à TE=0 peut être réalisée en supposant des valeurs de T2 et/ou T2* issues de la littérature.

- Clairance du CA et temps post-injection : L'estimation du VS peut être affectée par la clairance du CA et le temps post-injection de l'acquisition. (Uh et al. 2009) ont rapporté que, dans les 14 premières minutes après l'injection, la concentration de CA était suffisamment élevée pour préserver au moins 90 % des effets du BV dans les données.

- Échange d'eau : L'échange d'eau entre le sang et les tissus à travers la barrière hémato-encéphalique dépend de la concentration de CA et peut représenter jusqu'à 30 % du signal total juste après l'injection, mais diminue avec le temps. Selon (Uh et al. 2009), 7 minutes après l'injection, l'échange d'eau devrait être raisonnablement négligeable.

- Fuite de CA : La fuite de CA dans les tissus en raison de la perturbation de la barrière hémato-encéphalique entraîne une surestimation du BV.(Uh et al. 2009) ont montré qu'une extrapolation quadratique du signal à un temps post-injection nul peut considérablement réduire cette surestimation.

Si l'IRM VASO présente plusieurs avantages par rapport à la DSC (pas d'extraction d'AIF requise, pas de restrictions liées aux acquisitions dynamiques permettant le moyennage des signaux, l'échantillonnage régulier de l'espace k ou l'EPI segmentée et un nombre accru de tranches possibles), elle présente également des inconvénients par rapport à la DSC :

- Elle n'estime que le BV et ne fournit aucune information sur le BF, le MTT ou toute information temporelle sur le bolus.

- Le contraste (et la sensibilité) est intrinsèquement plus faible car l'imagerie post-contraste se fait après le pic du bolus, c'est-à-dire lorsque la concentration de CA a considérablement diminué. Cependant, le moyennage des signaux peut aider à compenser cet inconvénient en réduisant le bruit et en augmentant ainsi le rapport signal/bruit (CNR).

7.5.3.3. Angiographie par Résonance Magnétique (MRA)

L'angiographie vise à révéler la vascularisation. Elle a été initialement développée à l'aide de scanners à rayons X avec une injection de produit de contraste (CA). Cependant, compte tenu de l'avantage de l'IRM qui est sans radiation ni ionisation, le développement de techniques pour réaliser une angiographie avec IRM a suscité un grand intérêt. Ces techniques peuvent utiliser des mécanismes de contraste exogènes et/ou endogènes.

Angiographie Numérique Soustractive (DSA)

L'Angiographie Numérique Soustractive (DSA) reste la technique de référence pour l'évaluation des malformations vasculaires de la moelle épinière, des anévrismes, des occlusions ou des sténoses. Cette méthode radiographique assistée par ordinateur utilise une image prise avant l'injection de produit de contraste (image masque), suivie d'images prises pendant et après l'injection. L'image masque est ensuite soustraite des autres, ce qui élimine les tissus de fond et met en évidence la vasculature. Bien que le produit de contraste puisse être injecté par voie veineuse, il est plus souvent administré via des cathéters insérés dans les artères qui alimentent la moelle, soigneusement sélectionnées à l'avance. L'injection intra-artérielle permet de visualiser des structures vasculaires plus petites (comme les artérioles) ou de réduire la dose de contraste, mais elle est invasive et comporte des risques connus, nécessitant parfois une anesthésie.

L'angiographie par résonance magnétique (MRA) est une alternative intéressante car elle élimine les radiations des scanners à rayons X et réduit les risques de complications. Pour l'angiographie MRA sans produit de contraste, deux principales techniques ont été développées.

MRA Temps-de-Vol (TOF) :

L'angiographie par résonance magnétique Temps-de-Vol (TOF) exploite les effets d'écoulement pour créer du contraste dans les images (*Figure 143*). Cette technique peut être réalisée avec une séquence gradient-écho (GRE) ou spin-écho (Figure 141). Avec la séquence GRE, les tissus stationnaires sont saturés par de multiples excitations RF sélectives, ce qui réduit leur signal (*Figure 140*). En revanche, le sang qui circule fraîchement dans la zone d'imagerie n'a pas été exposé à ces impulsions et conserve une magnétisation élevée. Cela se traduit par un signal plus lumineux pour le sang en mouvement par rapport aux tissus immobiles, permettant ainsi de visualiser clairement le réseau vasculaire.

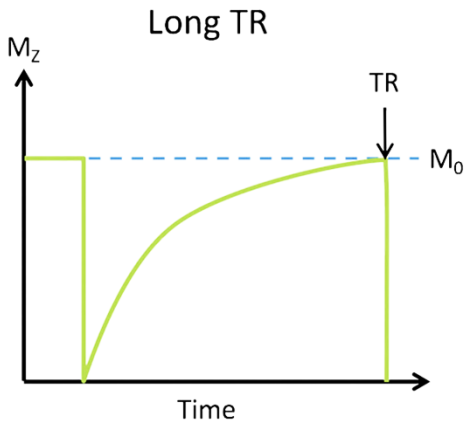

Figure 139 - Lorsqu'une impulsion RF est appliquée (90° dans l'écho de spin, <90° dans l'écho de gradient), la magnétisation longitudinale (Mz) devient nulle et récupère lentement sa magnétisation longitudinale jusqu'à sa valeur initiale (Mo).

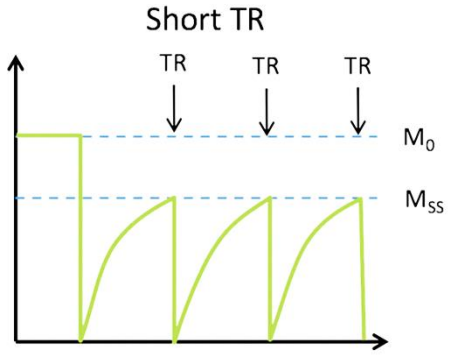

Figure 140 - Si l'impulsion RF est réappliquée avant que la magnétisation longitudinale (Mz) ait eu le temps de se rétablir complètement, la magnétisation longitudinale n'atteint jamais sa valeur maximale initiale. Au lieu de cela, la magnétisation longitudinale se stabilise à une nouvelle valeur d'état stable plus basse (Mss). Plus les impulsions RF sont rapprochées, moins il y a de temps pour que Mz se rétablisse, plus la nouvelle valeur Mss est basse.

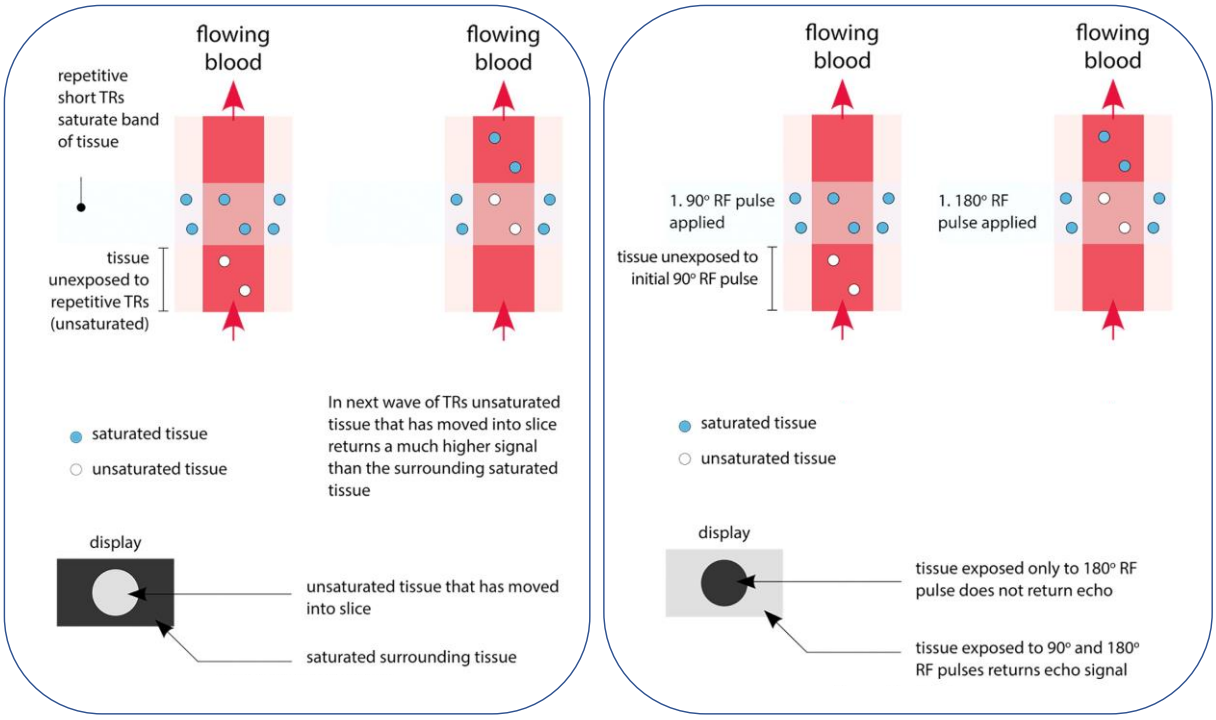

Figure 141 - Comparaison entre l'angiographie par résonance magnétique Temps-de-Vol (TOF-MRA) utilisant l'écho de gradient (GRE) et l'écho de spin (SE).

L'écho de gradient (GRE) consiste à exposer les tissus à plusieurs répétitions d'impulsions RF (TR) courtes. Les tissus immobiles, soumis à ces impulsions de manière répétée, voient leur magnétisation transversale diminuer progressivement. En revanche, le sang en mouvement, qui entre dans la zone d'imagerie, n'a pas été affecté par ces impulsions précédentes, conservant ainsi une magnétisation transversale plus élevée. Cela produit un signal plus fort pour le sang que pour les tissus stationnaires, ce qui permet de visualiser clairement les vaisseaux sanguins.

En écho de spin (SE), le signal dépend de l'application de deux types d'impulsions RF : une impulsion de 90° suivie d'une impulsion de 180°, qui génèrent ensemble un écho. Si un tissu ou un sang exposé à l'impulsion de 90° se déplace hors de la tranche avant l'impulsion de 180°, il ne pourra pas générer d'écho. De même, si le sang entre dans la tranche après l'impulsion de 90°, il n'aura pas reçu cette impulsion initiale et ne pourra pas produire un écho non plus.

MRA Contraste de Phase *:* Cette technique, similaire à l'IRM de diffusion, utilise des gradients bipolaires (deux gradients consécutifs de direction opposée, donc avec un moment de premier ordre nul) pour sensibiliser la phase du signal en fonction de la vitesse des spins. Un spin stationnaire accumulera une phase pendant l'application du premier gradient mais le deuxième gradient de même amplitude et durée mais de direction opposée ramènera cette phase à zéro. En revanche, un spin se déplaçant le long des gradients accumulera une phase supplémentaire par rapport à un spin stationnaire pendant les lobes des premiers et deuxièmes gradients, ce qui donne une phase nette non nulle proportionnelle à sa vitesse.

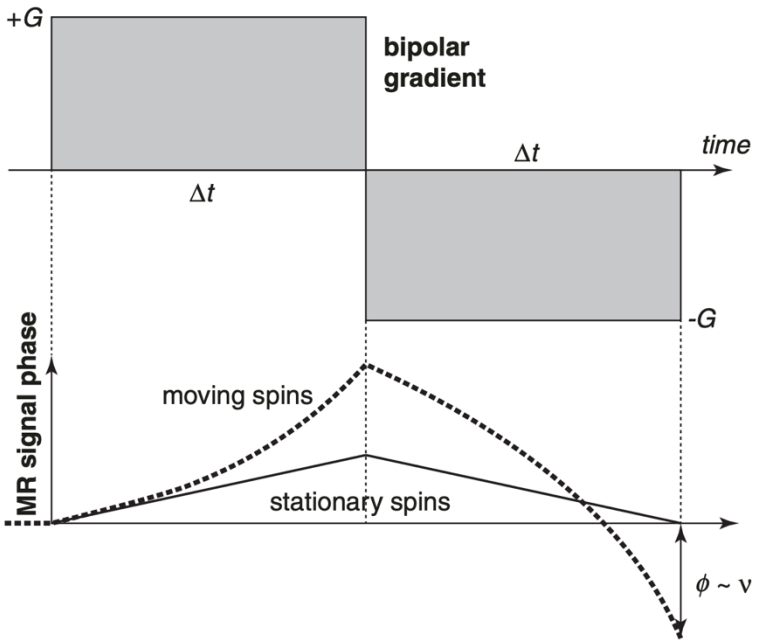

Figure 142 - Gradient d'encodage de la vitesse bipolaire et évolution temporelle de la phase du signal IRM pour des spins stationnaires et un objet se déplaçant avec une vitesse de flux constante v (Markl 2019).

Plus précisément le premier moment de gradient non nul $M_1 = -G\Delta t^2$ détermine la phase du signal induite par la vitesse, et les spins en mouvement expérimentent une contribution dans la phase du signal proportionnelle à la vitesse v des spins en mouvement, comme illustré dans la Figure 142. La phase induite par le flux peut être contrôlée en ajustant le premier moment de gradient $M1$ en modifiant la durée du gradient Δt ou l'amplitude G, ce qui détermine la sensibilité à la vitesse. En soustrayant la phase φref d'un scan de référence supplémentaire, la phase de fond peut être éliminée. La différence de phase résultante $\Delta\varphi = \varphi - \varphi ref$ donne finalement les vitesses des spins en mouvement.

$$\vec{v} = \frac{\Delta\phi}{\gamma\Delta\vec{M}_1}$$

La différence de phase calculée $\Delta\phi$ reflète les changements dans la phase du signal RM associés à la composante de mouvement dans la direction du gradient de codage de la vitesse. En ajoutant un gradient bipolaire à la séquence d'impulsions RM dans la direction de lecture, de phase ou de coupe, et en soustrayant une mesure de référence sans gradient de codage, le flux ou le mouvement le long de chaque direction individuelle peut être directement quantifié.

MRA Avec Contraste

L'angiographie par résonance magnétique avec contraste (MRA) utilise des techniques d'imagerie pondérées en T1 rapides, similaires à celles employées pour l'IRM de perfusion dynamique (DCE), avec un temps de répétition (TR) court de 3 à 5 millisecondes. Cette approche permet d'imager le premier passage du produit de contraste (CA) dans les artères et/ou les veines pendant l'injection intraveineuse. Généralement, le temps d'acquisition varie entre 30 secondes et 1 minute.

La MRA avec contraste peut utiliser des techniques similaires à celles de l'angiographie par soustraction numérique (DSA). Cette méthode consiste à soustraire une image acquise avant l'injection de l'agent de contraste de chaque image obtenue après l'injection. Des techniques avancées de suppression de la graisse corporelle, comme la méthode mDIXON (Dixon 1984), ont montré une amélioration significative de la qualité diagnostique dans le système vasculaire périphérique. Cette approche permet de se passer de la soustraction d'une image pré-contraste, ce qui réduit la sensibilité aux mouvements du patient (Leiner et al. 2013).

Les agents de contraste, tels que le Gadofosveset trisodium, peuvent également être utilisés. Ces agents ont une durée de vie dans les vaisseaux sanguins considérablement plus longue, pouvant aller jusqu'à une heure, contre seulement quelques minutes pour d'autres agents de contraste. Cela offre une fenêtre de temps d'acquisition plus étendue, ce qui permet d'obtenir une meilleure résolution spatiale.
Cependant, l'utilisation de ces agents de contraste présente un inconvénient : ils améliorent simultanément le signal des artères et des veines. Cela rend difficile la distinction entre les phases artérielle et veineuse lors de l'analyse des images.

Les techniques couramment utilisées pour l'angiographie par résonance magnétique avec contraste visent à obtenir une bonne résolution temporelle afin de suivre la captation de l'agent de contraste (CA) (MRA résolue dans le temps) (Grist et al. 2012). Les principales stratégies consistent à échantillonner plus fréquemment le centre de l'espace k que sa périphérie, à partager des données entre les différentes trames temporelles et à interpoler temporellement les données pour combler les points non collectés. Ces approches ont été mises en œuvre dans des méthodes telles que l'imagerie "keyhole" (Van Vaals et al. 1993) et le schéma d'interpolation régionale par bloc pour l'espace k (BRISK) (Doyle et al. 1995).

Avec les méthodes plus récentes, telles que 3D TRICKS (Imagerie résolue dans le temps de la cinétique du contraste) (Korosec et al. 1996), il est désormais possible d'acquérir un volume toutes les 2 à 6 secondes, permettant ainsi de suivre plus précisément la fréquence spatiale de la captation du CA.

Enfin, les techniques TOF ou de contraste de phase peuvent également être appliquées en conjonction avec l'injection de CA pour exacerber le contraste, soit en raison de la réduction de T1 et des effets d'écoulement accrus, soit en raison de la réduction de T_2* et de l'augmentation du déphasage avec la vitesse du flux.

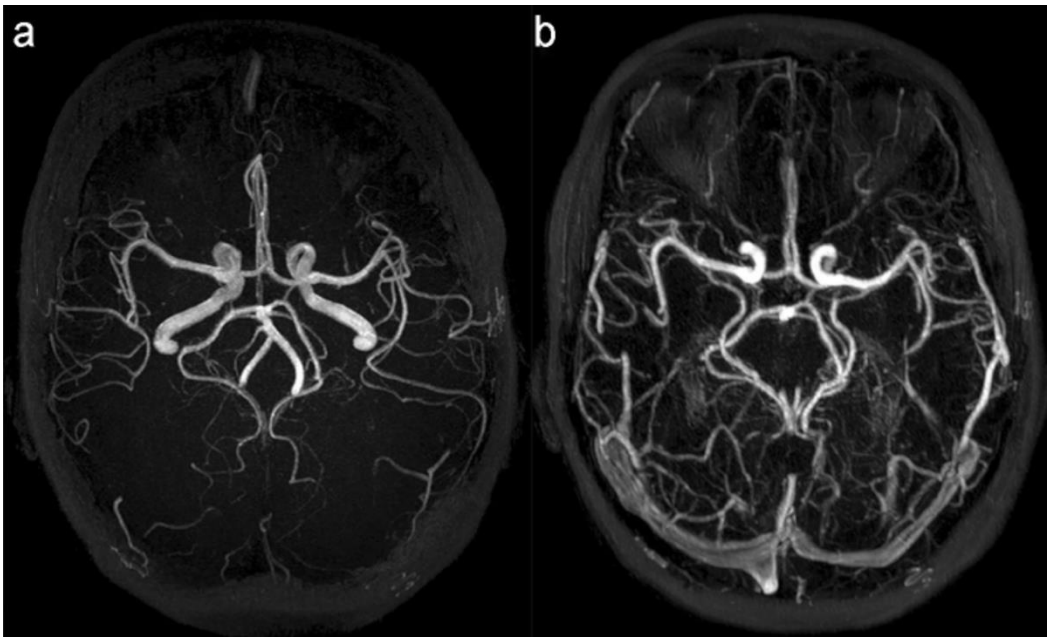

Figure 143 - Types d'angiographie par résonance magnétique. (a) Angiographie par résonance magnétique en flux de temps (TOF-MRA) et (b) Angiographie par résonance magnétique avec contraste (CE-MRA).(Abousrafa et Mair 2023)

Avec les développements récents des techniques d'acquisition accélérées (ensembles de bobines multiples, approches d'acquisition parallèle, compression de données), l'angiographie par résonance magnétique 3D avec contraste a maintenant été appliquée à tous les territoires vasculaires du corps. Un défi est de déclencher l'acquisition lorsque le bolus de contraste arrive dans la phase d'intérêt afin de distinguer les phases artérielle et veineuse (Riederer, Stinson, et Weavers 2018).

Annexe 3 - Expériences IRM complémentaires à 3T

Cette section présente en détail certaines expériences complémentaires réalisées dans le cadre de l'évaluation de la séquence GRASP.

8.1. Expériences sur fantôme de perfusion

8.1.1. Optimisation de l'échantillonnage temporel au cours de l'acquisition dynamique

Lors d'une première acquisition sur un sujet sain et injection de Gd, réalisée avec des paramètres non optimisés et une résolution temporelle <1.5sec, nous avons obtenu nos premiers résultats de signal DCE (Dynamic Contrast Enhanced) le long de la moelle épinière. Cependant, le signal présentait des oscillations sinusoïdales dues à des artefacts de repliement radial dynamique. Ces artefacts, appelés **streaking artifacts**, sont l'une des principales causes de la dégradation de la qualité d'image en IRM radiale. Bien que ces stries apparaissent généralement aux bords du champ de vue (FOV), elles peuvent se propager à l'ensemble de l'image, notamment en raison de la non-linéarité des gradients, ou d'une suppression insuffisante des graisses.

Afin de corriger ces perturbations, un algorithme a donc été mis en œuvre (voir Figure 144), et a été présenté lors de l'ISMRM 2022 (Frébourg et al. 2022). Bien que cette évaluation ait été pertinente à l'époque, ce procédé est maintenant dépassé. En effet, des développements ultérieurs ont introduit différentes phases (P1-P4) dans la séquence DCE, avec des résolutions temporelles ajustables. Cette approche a permis d'éliminer efficacement les artefacts de type "radial streaking", rendant l'algorithme obsolète.

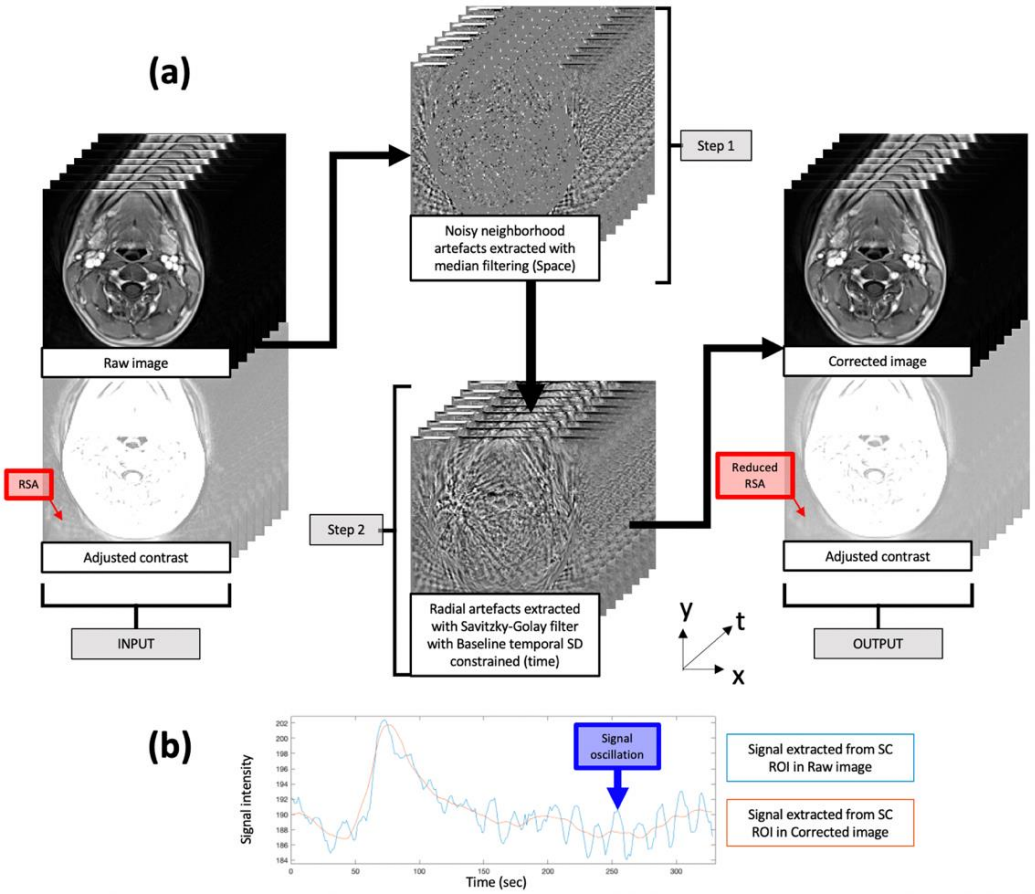

Figure 144 - Étape 1 : Pour chaque pixel de l'image brute (acq2), un filtre médian 3D a été appliqué afin de réduire les artefacts de voisinage spatial bruyant. Étape 2 : Un filtre de Savitzky-Golay (ordre : 3 ; longueur de trame : 15) a été appliqué sur l'axe temporel. Les artefacts de repliement radial (RSA) ont été isolés en soustrayant l'image filtrée de l'image brute. L'écart type temporel (tSD) a été calculé à partir des voxels de l'image RSA d'acq1 afin de limiter la correction aux variations supérieures à tSD, d'éviter la corruption due au bolus de contraste (DCE), et d'obtenir l'image finale corrigée.

8.1.2. Visualisation des artefacts induits par le matériel de neurochirurgie

Cette section se concentre sur la visualisation des artefacts générés par le matériel de neurochirurgie utilisé pour la décompression chez les patients atteints de myélopathie. La Figure 145 et Figure 146 présentent un fantôme statique contenant divers dispositifs de

neurochirurgie cervicale, tels que des plaques, des vis et des cages de maintien « ascenseurs », fabriqués en matériaux comme le PEEK et le titane.

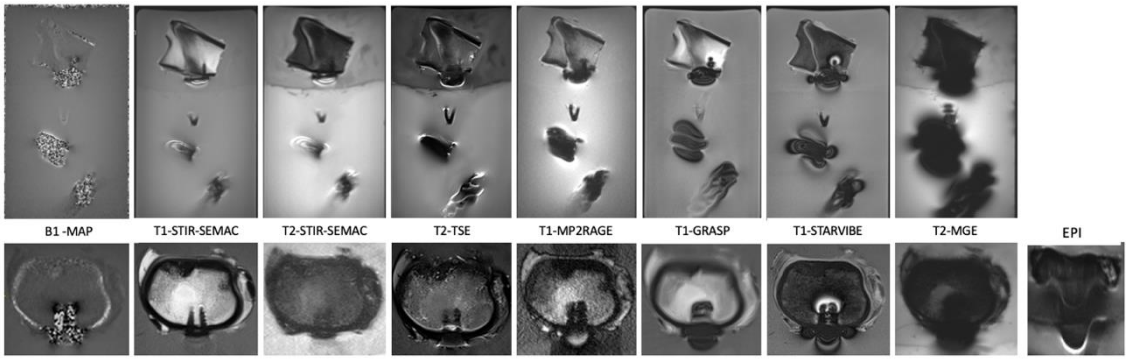

Figure 145 - Vue sagittale complète du fantôme et coupe axiale de l'os de bœuf, montrant les vis et la plaque à travers différentes modalités et séquences d'imagerie IRM à 3T. Vue sagittale complète du fantôme et coupe axiale de l'os de bœuf, montrant les vis et la plaque à travers différentes modalités et séquences d'imagerie IRM à 3T.

Une plaque est vissée dans un os de bœuf, l'ensemble étant ensuite coulé dans de l'agarose. Les différentes modalités d'imagerie testées mettent en évidence l'impact des composants métalliques (cages et vis) sur la qualité des images. Il est notable que la séquence T1 GRASP VIBE est moins affectée par les artefacts métalliques en comparaison avec les séquences T2* MGE ou EPI.

Les séquences T2 STIR SEMAC et T1 STIR SEMAC se révèlent également particulièrement utiles lorsque l'on cherche à obtenir une image anatomique avec une réduction significative des artefacts liés au matériel métallique.

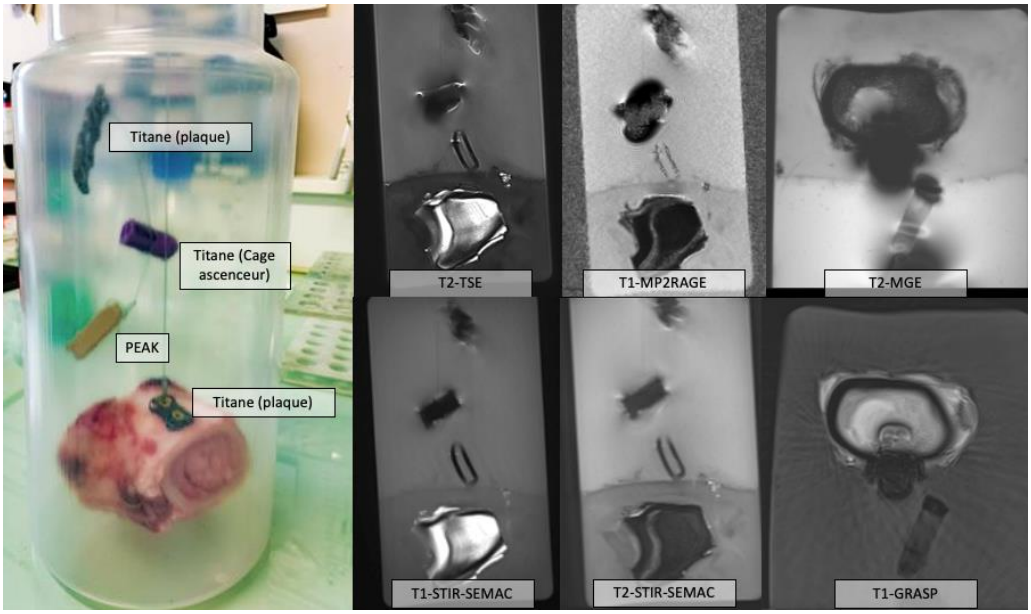

Figure 146 - Photo du fantôme montrant les différents dispositifs de neurochirurgie, accompagnée des images IRM correspondantes.

La Figure 147 présente un suivi post-opératoire avec une cage en PEEK et des vis métalliques (en titane). Dans ce cas, pour la séquence T2* MGE, les artefacts de susceptibilité empiètent dans la zone de la moelle épinière, rendant l'interprétation difficile. En revanche, pour la séquence T1 GRASP, la moelle épinière reste intacte et le signal reste exploitable pour le suivi post-opératoire. Cela souligne l'importance de privilégier l'utilisation de cages en PEEK et de vis de petite taille, lorsque cela est possible, afin de minimiser les artefacts et d'optimiser la qualité de l'imagerie.

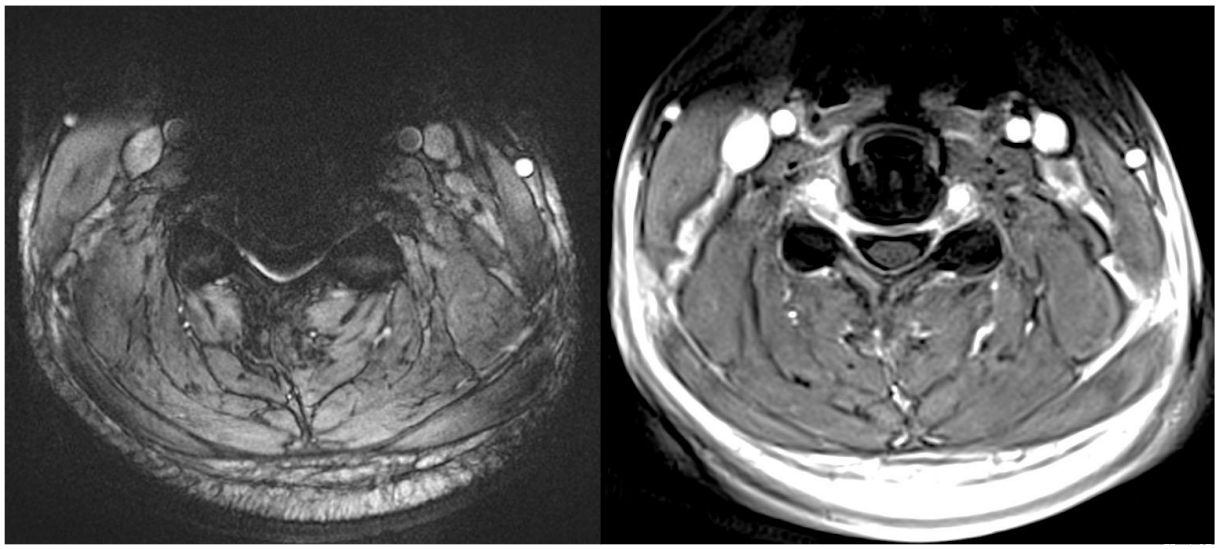

Figure 147 - IRM axiale T2 MGE à gauche et T1 GRASP VIBE à droite, au niveau cervical avec du matériel de neurochirurgie. Les deux images montrent un artefact sombre (encerclé en rouge).*

Annexe 4 - Biomécanique

9.1. Propriétés Mécaniques des autres structures du rachis

Pia et dure-mère

(Mazuchowski et Thibault 2002) ont démontré le rôle mécanique important de la pie-mère lors des tests de traction axiale. Ils ont observé que l'incision de la pie-mère réduit le module élastique de la moelle épinière de 1,40 à 0,089 MPa. En effet, la pie-mère présente un module élastique de 2300 kPa, soit environ 460 fois supérieur à celui du tissu de la moelle épinière seul (Hiroshi Ozawa et al. 2004). En recouvrant le tissu de la moelle épinière, la pie-mère triple le module élastique de cette dernière et joue un rôle essentiel dans la récupération de sa forme après une blessure. La dure-mère, composée de fibres de collagène principalement orientées dans la direction longitudinale, joue un rôle similaire de protection et de maintien de la forme, avec une résistance et une rigidité en traction plus élevées dans la direction longitudinale que dans la direction circonférentielle (Runza et al. 1999).

Racines nerveuses

In vitro, les racines nerveuses de souris ont montré un module élastique de 1300 kPa sous traction avec un taux d'étirement quasi-statique (0,01 mm/s) (Anita Singh et al. 2006). Chez les porcs, ce module était d'environ 2100 kPa (F. Nishida et al. 2015). Ainsi, les racines nerveuses sont attendues comme étant beaucoup plus rigides (environ 100 fois) que la moelle épinière.

Ligaments

Les divers ligaments de la colonne cervicale montrent des propriétés mécaniques variées. (Yoganandan, Kumaresan, et Pintar 2000) ont réalisé des mesures de contrainte-déformation de ligaments cervicaux. Ces résultats montrent que la rigidité des ligaments est d'un ordre de grandeur très différent (environ 1000 fois plus élevée) par rapport au tissu de la moelle épinière.

Disques intervertébraux

Les disques intervertébraux, qui agissent comme des amortisseurs et permettent les mouvements entre les vertèbres adjacentes, sont composés d'une couche externe fibreuse appelée annulus fibrosus et d'un centre gélatineux et très hydraté (environ 85% d'eau) appelé nucleus pulposus (Figure 2.53). Le nucleus pulposus représente 30 à 50% de la surface transversale du disque et est principalement responsable de l'élasticité du disque. Les dégénérescences des disques intervertébraux sont principalement causées par la déshydratation du nucleus pulposus due à l'usure et au vieillissement. Les propriétés mécaniques des disques intervertébraux dépendent fortement de leur teneur en eau (Panagiotacopulos, Knauss, et Bloch 1979). En tant que matériau biphasique, les disques intervertébraux montrent un comportement viscoélastique (Iatridis et al. 1996; Leahy et Hukins 2001). En particulier, l'annulus fibrosus présente des propriétés hyper-élastiques tandis que le nucleus pulposus montre un comportement de type fluide. L'annulus fibrosus est plus rigide que le nucleus pulposus avec un module d'environ 1,35 MPa (Schmidt et al. 2006) contre 11×10^{-3} MPa (Iatridis et al. 1996).

De plus, la rigidité de l'annulus fibrosus augmente des couches internes vers les couches externes (Sharma, Langrana, et Rodriguez 1995). Par conséquent, le disque intervertébral est beaucoup plus rigide (environ 1000 fois) que le tissu de la moelle épinière et sa pie-mère protectrice, d'où le risque de compression de la moelle épinière en cas de protrusion discale dans le canal spinal.

Vertèbres

Les parties les plus rigides de la colonne vertébrale, les vertèbres, sont composées de deux types de tissu osseux différents. L'os spongieux ou trabéculaire, principalement trouvé dans le corps vertébral antérieur, est un tissu osseux spongieux et poreux qui inclut la moelle osseuse rouge. L'os cortical se trouve sous forme de revêtement mince autour de l'os trabéculaire, ainsi que dans les arcs vertébraux. L'os trabéculaire et l'os cortical peuvent être modélisés avec une loi élastique bilinéaire. Les propriétés mécaniques des vertèbres dépendent de l'orientation, mais le module élastique de l'os trabéculaire est d'environ 300 MPa dans la direction longitudinale contre 20 et 10 MPa dans les plans coronal et sagittal respectivement, et il diminue avec l'âge (Gong et al. 2007). Le module élastique de l'os cortical est 10 à 100 fois plus élevé (environ 2110 MPa) (Saha et Hayes 1976).