UNIVERSITÉ DE TOURS

ÉCOLE DOCTORALE : SSBCV

ÉQUIPE de RECHERCHE U1253 – Imagerie et Cerveau - iBrain

THÈSE présentée par :

Kevin JANOT

soutenue le : **17 mai 2023**

pour obtenir le grade de : **Docteur de l'université de Tours**
Discipline/ Spécialité : Sciences de la Vie et de la Santé

Impact et signification de la modification de forme du dispositif Woven EndoBridge (WEB) après embolisation d'anévrismes intracrâniens

THÈSE dirigée par :

M. PATAT Frédéric	PU-PH, Université de Tours
M. ROUCHAUD Aymeric	PU-PH, Université de Limoges

RAPPORTEURS :

M. MENDES PEREIRA Vitor	Full Professor, Université de Toronto
Mme PAVON-DJAVID Graciela	Docteur, Université Sorbonne Paris Nord

---

JURY :

M. SPELLE Laurent	PU-PH, Université Paris Saclay, président du jury
M. PATAT Frédéric	PU-PH, Université de Tours, directeur
M. ROUCHAUD Aymeric	PU-PH, Université de Limoges, co-directeur
Mme PAVON-DJAVID Graciela	Docteur, Université Sorbonne Paris Nord, rapporteuse
M. MENDES PEREIRA Vitor	Full Professor, Université de Toronto, rapporteur
Mme POUPLARD Claire	PU-PH, Université de Tours, examinatrice
M. COSTALAT Vincent	PU-PH, Université de Montpellier, examinateur
M. DESAL Hubert	PU-PH, Université de Nantes, examinateur

Impact et signification de la modification de forme du dispositif WEB après embolisation d'anévrismes intracrâniens

SOMMAIRE

SOMMAIRE **2**

LISTE DES FIGURES **5**

LISTE DES TABLEAUX **8**

REMERCIEMENTS **9**

LISTE DES TRAVAUX EN LIEN AVEC LA THESE **10**

ABRÉVIATIONS **13**

I. INTRODUCTION GENERALE **14**

1. DEFINITION ET EPIDEMIOLOGIE DES ANEVRISMES INTRACRANIENS 14
2. TRAITEMENT ENDOVASCULAIRE DES ANEVRISMES INTRACRANIENS 15
3. RECURRENCE ANEVRISMALE APRES TRAITEMENT ENDOVASCULAIRE 19
4. SUIVI PAR IMAGERIE DES PATIENTS TRAITES D'UN ANEVRISME INTRACRANIEN 21

II. LE DISPOSITIF WOVEN ENDOBRIDGE (WEB) **24**

1. TECHNOLOGIE DU WEB 24
2. ANEVRISMES CIBLES PAR LE DISPOSITIF WEB 27
3. CHOIX DE LA TAILLE DU WEB IMPLANTE 28
4. DEPLOIEMENT DU WEB 31
5. EFFICACITE ET SECURITE DU DISPOSITIF WEB 32
   a. *Efficacité* *33*
   b. *Sécurité* *35*
6. ÉVALUATION ANGIOGRAPHIQUE DES ANEVRISMES TRAITES PAR WEB 37

III. PROBLEMATIQUES RENCONTREES APRES TRAITEMENT D'ANEVRISMES INTRACRANIENS PAR WEB ET OBJECTIFS DU TRAVAIL DE THESE **40**

1. TRAITEMENT DES RECURRENCES ANEVRISMALES DES ANEVRISMES INITIALEMENT TRAITES PAR WEB 40
   a. *Contexte* *40*
   b. *Problématique* *40*
2. PERSISTANCE DE FLUX SANGUIN CIRCULANT DANS LE DISPOSITIF WEB A DISTANCE DE L'EMBOLISATION 41
   a. *Contexte* *41*
   b. *Problématique* *42*

3. MODIFICATION DE FORME DU DISPOSITIF WEB APRES EMBOLISATION D'ANEVRISME 43
a. Contexte 43
b. Problématique 44
4. OBJECTIFS DU TRAVAIL DE THESE 45
IV. PRISE EN CHARGE DE LA RECURRENCE ANEVRISMALE APRES TRAITEMENT INITIAL DE L'ANEVRISME PAR WEB ? 46
1. CONTEXTE ET PROBLEMATIQUE 46
2. PRESENTATION DE L'ARTICLE 1 : MANAGEMENT OF ANEURYSMAL RECURRENCE AFTER WOVEN ENDOBRIDGE TREATMENT. 46
a. PDF de l'article 1 publié dans le JNIS 47
b. Principaux résultats 52
c. Discussion 53
V. FLUX SANGUIN PERSISTANT AU SEIN DU DISPOSITIF WEB A DISTANCE DE L'EMBOLISATION 55
1. CONTEXTE ET PROBLEMATIQUE 55
2. PRÉSENTATION DE L'ARTICLE 2 : PERSISTENT FLOW INSIDE THE WOVEN ENDOBRIDGE (WEB) AT ANGIOGRAPHIC FOLLOW-UP: A MULTICENTER STUDY 57
a. PDF de l'article 2 publié dans l'INR 58
b. Principaux résultats 65
c. Discussion 66
VI. MODIFICATION DE FORME DU DISPOSITIF WEB APRES EMBOLISATION D'ANEVRISMES INTRACRANIENS – ETUDES CLINIQUES 69
1. CONTEXTE ET PROBLEMATIQUE 69
2. PRÉSENTATION DE L'ARTICLE 3: ARE ANATOMIC RESULTS INFLUENCED BY WEB SHAPE MODIFICATION? 71
a. PDF de l'article 3 publié dans l'AJNR 72
b. Principaux résultats 79
c. Discussion 79
3. PRESENTATION DE L'ARTICLE 4 : QUANTITATIVE EVALUATION OF WEB SHAPE MODIFICATION : A 5-YEAR FOLLOW-UP STUDY 81
a. PDF de l'article 4 publié dans le Journal of Neuroradiology 83
b. Principaux résultats 87
c. Discussion 88
4. REVUE DE LA LITTERATURE RECENTE SUR LA MODIFICATION DE FORME DU WEB 90
5. SYNTHESE DES PUBLICATIONS CLINIQUES SUR LA MODIFICATION DE FORME DU WEB 95

VII. MODIFICATION DE FORME DU DISPOSITIF WEB APRES EMBOLISATION D'ANEVRISMES INTRACRANIENS – ETUDES PRECLINIQUES CHEZ LE LAPIN 97

1. MECANISMES DE CICATRISATION DES ANEVRISMES INTRACRANIENS 97

a. Rappels sur les mécanismes de cicatrisation anévrismale 97

b. Évaluation histologique de la cicatrisation anévrismale 100

c. Quantification de la fibrose 102

2. PHYSIOPATHOLOGIE SUSPECTEE DU PHENOMENE DE MODIFICATION DE FORME DU WEB 103

a. Hypothèse d'un mécanisme externe : la compression du WEB 104

b. Hypothèse d'un mécanisme interne : la rétraction du WEB 107

3. CONTEXTE ET PROBLEMATIQUE 110

4. MODELE D'ANEVRISME SACCIFORME CHEZ L'ANIMAL 111

a. Choix du modèle d'anévrisme induit à l'élastase chez le lapin 111

b. Protocole de création d'anévrisme 113

c. Traitement de l'anévrisme par système WEB 115

d. Suivi radiologique 117

e. Évaluation du résultat anatomique et prélèvement de l'anévrisme traité 118

5. PRESENTATION DE L'ARTICLE 5 : WEB DEVICE SHAPE CHANGES IN ELASTASE-INDUCED ANEURYSMS IN RABBITS. 120

a. PDF de l'article 5 publié dans l'AJNR 121

b. Résultats principaux 127

c. Discussion 128

6. PRESENTATION DE L'ARTICLE 6 : WEB SHAPE MODIFICATION : ANGIOGRAPHY–HISTOPATHOLOGY CORRELATIONS IN RABBITS 129

a. PDF de l'article 6 publié dans le JNIS 132

b. Résultats principaux 142

c. Discussion 145

VIII. SYNTHESE GENERALE, DISCUSSION ET PERSPECTIVES DE TRAVAIL 147

1. SYNTHESE GENERALE ET DISCUSSION 147

2. PERSPECTIVES DE TRAVAIL ET COLLABORATIONS 149

IX. CONCLUSION 153

REFERENCES BIBLIOGRAPHIQUES 154

LISTE DES FIGURES

Figure 1 : Dispositifs à diversion de flux intrasacculaires. Images extraites de l'article de Dmytriw et al. [25].....18
Figure 2 : Schéma illustrant le mécanisme de recanalisation anévrismale (droite) d'un anévrisme initialement traité et complètement occlus. 19
Figure 3 : Image illustrant la classification angiographique de l'équipe de Montréal. 22
Figure 4 : Photographies des 3 types de dispositifs WEB. 24
Figure 5 : WEB SL visualisé sous scopie. 25
Figure 6 : Image issue de l'article de Jiang et al. illustrant l'évolution du dispositif WEB au fil des années [64]. 25
Figure 7 : Tables extraites de l'article de Goyal et al. fournies par l'industriel pour aider l'opérateur dans le choix du dispositif WEB à implanter en fonction des dimensions de l'anévrisme à traiter. 29
Figure 8 : Simulation d'un WEB SL 7x3 mm positionné dans un anévrisme de la bifurcation sylvienne gauche avec le logiciel Sim&Size. 30
Figure 9 : Illustration d'imageries réalisées en fin de procédure d'une embolisation d'un anévrisme du complexe communicant antérieur par WEB pour vérifier le bon positionnement du dispositif.....31
Figure 10 : La WEB occlusion Scale (WOS) proposée par Fiorella et al.[90] 37
Figure 11 : La classification Bicètre Occlusion Scale Score proposée par Caroff et al.[92].....38
Figure 12 : Exemple d'un anévrisme sylvien gauche embolisé à l'aide d'un dispositif WEB pour lequel les contrôles angiographiques réalisés à distance ont montré la persistance d'un flux circulant dans la malformation anévrismale malgré un dispositif WEB en place. 41
Figure 13 : Modification de forme d'un dispositif WEB constatée à 6 mois de l'embolisation d'un anévrisme sylvien droit. 43
Figure 14 : Stratégie de retraitement des anévrismes. 52
Figure 15 : Suivi angiographique des anévrismes retraités. 53
Figure 16 : Figure de l'article publié (supplément) montrant un anévrisme communicant antérieur non rompu traité par WEB avec la persistance d'un flux sanguin circulant sur l'angiographie de contrôle à 6 mois. 55

Figure 17 : Figure de l'article illustrant l'association entre la persistance d'un flux sanguin au sein du dispositif lors du suivi angiographique (BOSS 1) et la double anti-agrégation plaquettaire (gauche) ou le sous-dimensionnement du dispositif WEB (droite) 65
Figure 18 : Différents types de phénomènes BOSS1 rapportés par Nguyen et al. 67
Figure 19 : Exemple de mesure du WEB shape modification ratio (WSMr) sur des angiographies non soustraites. Figure extraite de l'article de Janot et al.[110].....82
Figure 20 : Figure illustrant la variation du WSMr moyen en post-opératoire immédiat, sur le premier contrôle réalisé à 6 mois et le 2ème contrôle réalisé à 18 mois. 87
Figure 21 : Image montrant différentes mesures de hauteur du WEB réalisées sur scanner .90
Figure 22 : Image illustrant les mesures de hauteur des dispositifs WEB réalisées sur vaso-CT. 91
Figure 23 : image extraite du travail de Caroff et al. montrant la variabilité du phénomène de modification de forme en intensité et sa progression au cours du temps [107]. 92
Figure 24 : Image extraite de l'article de Nawka et al. montrant les mesures réalisées pour apprécier la modification de forme du dispositif dans la hauteur et dans la largeur sur des angiographies non soustraites [114]. 93
Figure 25 : image extraite de l'article de Nawka et al.[114] illustrant la relation entre la modification de forme du dispositif dans sa largeur et le résultat angiographique.....94
Figure 26 : Cicatrisation des anévrismes après coiling d'après Brinjikji et al. 98
Figure 27 : Estimation du ratio de fibrose dans un anévrisme induit à l'élastase chez le lapin traité par WEB. 102
Figure 28 : Image représentant les lignes de flux de 2 anévrismes de bifurcation. 105
Figure 29 : Anévrisme sacciforme créé avec la technique d'élastase chez un lapin dans le laboratoire animalier du CHU de Limoges (plateforme MICE). 114
Figure 30 : Images illustrant le traitement d'un anévrisme au laboratoire EMIS (Limoges, France).....116
Figure 31 : Reconstruction multiplanaire centré sur le dispositif d'un flat-panel CT réalisé après embolisation d'un anévrisme induit à l'élastase chez un lapin traité par WEB. 117
Figure 32 : Angiographie de contrôle angiographique à 1 mois de l'embolisation. 118
Figure 33 : Prélèvement d'un anévrisme avant d'être placé dans une solution de formaldéhyde. 119

Figure 34 : Graphique montrant la corrélation entre le pourcentage de fibrose dans la cavité anévrismale et l'importance de la modification de forme du WEB.....127
Figure 35 : Protocole expérimental. 130
Figure 36 : Mesures et calculs des ratios de hauteur (HR) et de largeur (WR).....131
Figure 37 : Évolution des ratios de hauteur et de largeur au cours du temps. 143
Figure 38 : Corrélation entre le ratio de fibrose et le score de cicatrisation anévrismale et le ratio de largeur (WR) à 1 mois.....144
Figure 39 : Illustration des 2 évolutions possibles de la modification de forme de la largeur au cours du temps : soit un élargissement (WR > 1) soit un amincissement (WR < 1). 144
Figure 40 : Illustration des données extraites visant à apprécier de manière globale la déformation du WEB implanté dans le lapin.....151
Figure 41 : Illustration de données de contourage exploitées par les ingénieurs pour l'analyse de la modification de forme du WEB avant la simulation du flux circulant dans la malformation anévrismale. 152

LISTE DES TABLEAUX

Tableau 1 : Comparaison de l'efficacité à 1 an de différentes techniques endovasculaires pour le traitement des anévrismes intracrâniens. 34
Tableau 2 : Comparaison de la sécurité de différentes techniques endovasculaires pour le traitement des anévrismes intracrâniens. 36
Tableau 3 : tableaux résumés des études publiées sur le sujet de la modification de forme du dispositif WEB, détaillant la méthodologie d'appréciation du phénomène et les incidences rapportées. 95
Tableau 4 : Score d'évaluation histologique de la cicatrisation anévrismale pour les anévrismes induits à l'élastase chez le lapin proposé par Dai et al. [119] 101

Remerciements

Liste des travaux en lien avec la thèse

ARTICLE 1 *: publié dans le Journal of NeuroInterventional Surgery (JNIS)*

Management of aneurysmal recurrence after Woven EndoBridge (WEB) treatment.

Caroff J, Janot K, Soize S, Marnat G, Cortese J, Mihalea C, Popescu S.D, Ikka L, Chalumeau V, Gallas S, Ozanne A, Eltantawy E, Grimaldi L, Barreau X, Herbreteau D, Pierot L, Spelle L

Journal of Neurointerventional Surgery (JNIS) 2022

doi:10.1136/jnis-2022-019645

ARTICLE 2 *: publié dans la revue Interventional Neuroradiology (INR)*

Persistent flow inside the Woven EndoBridge (WEB) at angiographic follow-up: a multicenter study

Janot K, Charbonnier G, Marnat G, Sporns P, Burel J, Papagiannaki C, Forestier G, Hak J.F, Agripnidis T, Bolognini F, Lebedinsky P.A, Ifergan H, Bibi R, Herbreteau D, Bankole N, Biondi A, Barreau X, Guédon A, Shotar E, Clarençon F, Kerleroux B, Boulouis G, Bala F, Rouchaud A on behalf of the JENI Research Collaborative

Interventional Neuroradiology (INR) 2023

doi:10.1177/15910199231185805

ARTICLE 3 *: publié dans la revue American Journal of Neuroradiology (AJNR)*

Are Anatomic Results Influenced by WEB Shape Modification? Analysis in a Prospective, Single-Center Series of 39 Patients with Aneurysms Treated with the WEB.

Herbreteau D, Bibi R, Narata AP, Janot K, Papagiannaki C, Soize S, Pierot L.

American Journal of Neuroradiology (AJNR) 2016

doi:10.3174/ajnr.A4918

ARTICLE 4 *: publié dans le Journal of Neuroradiology*

Quantitative evaluation of WEB shape modification: A five-year follow-up study.

Janot K, Herbreteau D, Amelot A, *Charbonnier G, Boustia F, Narata A.P, Kerleroux B, Bibi R, Papagiannaki C, Rouchaud A, Pierot L*

Journal of Neuroradiology 2020

doi:10.1016/j.neurad.2019.02.010

ARTICLE 5 : *publié dans la revue American Journal of Neuroradiology (AJNR)*

WEB Device Shape Changes in Elastase-Induced Aneurysms in Rabbits.

Ding Y, Dai D, Rouchaud A, Janot K, Asnafi S, Kallmes D.F, Kadirvel R

American Journal of Neuroradiology (AJNR) 2021

doi:10.3174/ajnr.A6899

ARTICLE 6 *: publié dans le Journal of NeuroInterventional Surgery (JNIS)*

WEB shape modifications: angiography–histopathology correlations in rabbits

Janot K, Boulouis G, Forestier G, Bala F, Cortese J, Szatmary Z, Bardet S, Baudouin M, Perrin M.L, Mounier J, Couquet C, Yardin C, Segonds G, Dubois N, Martinez A, Lesage P.L, Ding Y.H; Kadirvel R, Dai D, Mounayer C, Terro F, Rouchaud A

Journal of Neuro-Interventional Surgery (JNIS) 2023

doi :10.1136/jnis-2023-020193

Abréviations

CBCT : Cone-Beam Computed Tomography

CHRU : Centre Hospitalier Régional Universitaire

CLARYS : Clinical Assessment of WEB device in Ruptured aneurysms

CLEVER : Clinical Evaluation of WEB 0.017 device in intracranial aneurysms

DFT : Drawn Filled Tube

DL : Dual Layer

FPCT : Flat Panel Computed Tomography

MAPS : Matrix and Platinium Science

mRS : modified Rankin Scale

SL : Single Layer

SLS : Single Layer Spherical

WEB : Woven EndoBridge

WEBCAST : WEB Clinical Assessment of IntraSaccular Aneurysm Therapy

WEB-IT : WEB Intrasaccular Therapy

I. Introduction générale

1. Définition et épidémiologie des anévrismes intracrâniens

Un anévrisme se définit anatomiquement comme une perte de parallélisme des parois artérielles. La circulation cérébrale est une localisation fréquente pour la pathologie anévrismale[1].

D'un point de vue morphologique, on distingue 2 types de lésions :

- *Les anévrismes fusiformes* : ils se caractérisent par une dilatation de toute la circonférence de la paroi artérielle.
- *Les anévrismes sacciformes* : ils se caractérisent par la formation d'une ectasie au niveau des bifurcations artérielles ; ils représentent plus de 90% des anévrismes intracrâniens.

Les anévrismes intracrâniens sont le plus souvent asymptomatiques ce qui explique qu'ils sont souvent découverts de manière fortuite au cours d'une imagerie cérébrale pour une autre indication. La prévalence des anévrismes intracrâniens non rompus dans la population générale est estimée entre 2 et 5% [2,3]. Le risque pour les patients porteurs d'un anévrisme intracrânien est celui de la rupture provoquant une hémorragie sous-arachnoïdienne (issue de sang dans les espaces sous-arachnoïdiens) responsable du décès du patient dans près de 50% des cas, et laissant des séquelles neurologiques permanentes chez environ un tiers des survivants [4]. Le traitement de l'hémorragie méningée repose sur des mesures neuro-réanimatoires et la prise en charge des complications telles que l'hydrocéphalie secondaire ou le vasospasme. L'urgence est également la prévention du risque de resaignement par le traitement l'anévrisme rompu [5].

Le risque de rupture spontanée d'un anévrisme intracrânien est faible mais difficilement prévisible. Plusieurs études de cohortes prospectives et rétrospectives ont étudié l'histoire naturelle des anévrismes intracrâniens non rompus et plusieurs scores prédictifs de rupture comme les scores PHASES et UCAS ont été développés mais leur applicabilité en routine clinique pour les décisions de traitement reste complexe[6,7].

2. Traitement endovasculaire des anévrismes intracrâniens

Le traitement des anévrismes intracrâniens, rompus ou non rompus, peut être effectué par voie endovasculaire, en salle d'artériographie, réalisé par des neuroradiologues interventionnels ou par traitement microchirurgical, au bloc opératoire, réalisé par des neurochirurgiens. L'objectif du traitement de l'anévrisme (chirurgical ou endovasculaire) est d'exclure de façon complète et permanente le sac anévrismal de la circulation artérielle, tout en préservant la perméabilité des artères adjacentes, en prévention du risque de rupture [8]. Si le traitement historique de ces anévrismes était le traitement chirurgical, l'avènement de la médecine mini-invasive par voie endovasculaire a considérablement fait évoluer les pratiques [5,9].

La chirurgie a pour but d'exclure l'anévrisme de la circulation en plaçant un clip au niveau du collet de l'anévrisme. Il s'agit d'une technique invasive nécessitant la réalisation d'une craniectomie.

Le traitement endovasculaire, appelé embolisation, est aujourd'hui le traitement de référence pour la prise en charge des anévrismes intracrâniens. Il a été initialement prouvé la supériorité du traitement endovasculaire en terme de morbi-mortalité comparativement au clipping chirurgical pour les anévrismes rompus [9–11]. Par extension, l'embolisation est aussi devenue le traitement de première intention pour les anévrismes non rompus. Il s'agit d'une approche mini-invasive utilisant des cathéters navigués, le plus souvent depuis l'artère fémorale, visant à délivrer sous contrôle scopique un dispositif d'embolisation dans le sac anévrismal dans le but de provoquer une thrombose de l'anévrisme et son exclusion de la circulation. Plusieurs dispositifs d'embolisation anévrismale peuvent être utilisés.

Les coils sont des spires de platine largables qui, implantées dans l'anévrisme, vont provoquer une stagnation du sang, un caillotage, aboutissant à la formation d'un thrombus intra-anévrismal qui servira de support à la cicatrisation de l'anévrisme et à son exclusion de la circulation[12,13].

Après le développement des *coils* détachables dans les années 90, des techniques de *remodeling* avec utilisation d'un ballon obstruant transitoirement le collet de l'anévrisme ont permis de traiter des anévrismes de plus en plus complexes [14,15]. L'utilisation d'un stent pour maintenir des *coils* dans le sac anévrismal a également permis par la suite d'aborder le traitement des anévrismes à collets larges [16].

Une autre approche apparue quelques années plus tard a été de superposer plusieurs stents dans l'artère porteuse de l'anévrisme afin de réduire le flux dans l'anévrisme pour induire sa thrombose naturelle [17]. C'est ainsi que dans les années 2000 est apparu un nouveau concept d'embolisation : la *diversion de flux*.

Les *stents à diversion de flux* ont alors été développés dans cet esprit [18]. Il s'agit de stents tressés dont la surface de couverture par les fils tressés (densité de pores) est d'au moins 30%. Dans une artère porteuse d'un anévrisme, lorsqu'un stent à diversion de flux est placé devant le collet anévrismal, le flux sanguin est alors préférentiellement redirigé dans la lumière du stent plutôt que dans l'anévrisme. Dans le sac anévrismal, le flux sanguin est donc ralenti et une stagnation du sang va se produire jusqu'à former un caillot sanguin. Dans le même temps, l'apposition du stent sur la paroi artérielle sert de « tuteur » à la cicatrisation du collet par formation d'une couche cellulaire néo-intimale qui, à terme, permettra la guérison de l'anévrisme en l'excluant de la circulation sanguine [18]. L'inconvénient principal des stents diversion de flux (et des stents intracrâniens en général) est la nécessité de placer le patient sous double anti-agrégation plaquettaire avec un risque hémorragique [19,20].

C'est dans ce contexte que sont apparus les dispositifs à diversion de flux intra-sacculaires [21]. Contrairement aux stents qui sont positionnés dans l'artère porteuse de l'anévrisme et couvrent uniquement le collet anévrismal, les dispositifs intra-sacculaires sont quant à eux entièrement disposés dans la cavité de l'anévrisme [22] ; ils sont constitués de fils tressés avec des mailles serrées venant recouvrir le collet de l'anévrisme. Les mailles positionnées au collet de l'anévrisme ont pour rôle de ralentir le flux sanguin entrant dans l'anévrisme [23]. Tout comme pour les stents à diversion de flux, les mailles au collet vont entrainer une thrombose intra-anévrismale mais également servir de support pour la cicatrisation du collet anévrismal [24]. Même si ces dispositifs sont aujourd'hui majoritairement représentés par le dispositif

Woven EndoBridge (WEB ; Microvention), d'autres dispositifs intra-sacculaires à diversion de flux ont été développés et sont toujours utilisés aujourd'hui comme le Medina (Medtronic), l'Artisse (anciennement Luna, Medtronic) ou le Contour (Cereus Endovascular)[22,25] (Figure 1 ; Page 18).

Le dispositif *WEB* (Figure 1 ; image A ; Page 18) est constitué de fils de nitinol tressés qui forment une sphère (WEB SLS) ou un tonneau (WEB SL). Il doit être entièrement positionné dans le sac anévrismal pour permettre une occlusion du collet au niveau duquel les fils tressés ralentissent le flux sanguin entrant. Étant donné son positionnement entièrement intra-anévrismal, aucune anti-agrégation plaquettaire n'est recommandée même si, au fil de son utilisation, de nombreuses équipes instaurent une mono-anti-agrégation plaquettaire pour le traitement d'anévrismes non rompus [26]. Un chapitre dédié au dispositif WEB est rédigé page 24.

Le dispositif *Medina* (Figure 1 ; Image B ; Page 18) est considéré comme un dispositif hybride à la frontière entre les coils et les dispositifs à diversion de flux. Il est composé de multiples pétales qui se déploient comme un coil à l'intérieur du sac anévrismal pour « construire » au cours du déploiement un dispositif de diversion de flux intrasacculaire ; les pétales vont s'enrouler entre eux pour former une sphère responsable d'un ralentissement du flux sanguin intra-anévrismal. Comme les coils, il s'agit d'un dispositif recapturable. La taille minimale du Medina est de 5 mm, il est donc réservé aux anévrismes de grande taille. Plusieurs séries de patients de faibles effectifs ont été publiées avec des résultats d'occlusion satisfaisants mais controversés car d'autres dispositifs étaient parfois utilisés conjointement pour permettre une occlusion anévrismale complète en fin de procédure [27–31]. Une étude chez l'animal avait par ailleurs rapporté des taux d'occlusion similaire entre le dispositif Medina et les coils classiques utilisés seuls [32].

Le dispositif *Artisse* (anciennement Luna) est constitué de fils de nitinol tressés constituant un dispositif de forme ovoïde (Figure 1 ; Image C ; Page 18). Comme le WEB, c'est un dispositif qui se déploie dans l'anévrisme et permet de couvrir le collet avec des mailles serrées provoquant une stase du flux sanguin intra-anévrismal et permettant une cicatrisation du collet [33]. Il semble approprié pour le traitement des anévrismes de bifurcation. Une seule large cohorte (64 patients) a rapporté son efficacité et sa sécurité [34].

Le dispositif *Contour* (Figure 1 ; Image D ; Page 18) est constitué de 144 fils de nitinol tressés en forme de disque. Lorsque celui-ci est contraint dans la cavité anévrismale, il prend alors une forme de tulipe qui va permettre de s'ancrer au collet anévrismal et de perturber le flux sanguin entrant à ce niveau grâce à des mailles serrées. Trois cohortes de faibles effectifs ont montré des taux d'occlusion satisfaisants des anévrismes traités et une cohorte de 60 patients publiée récemment a confirmé l'efficacité et la sécurité de ce nouveau dispositif [35–37].

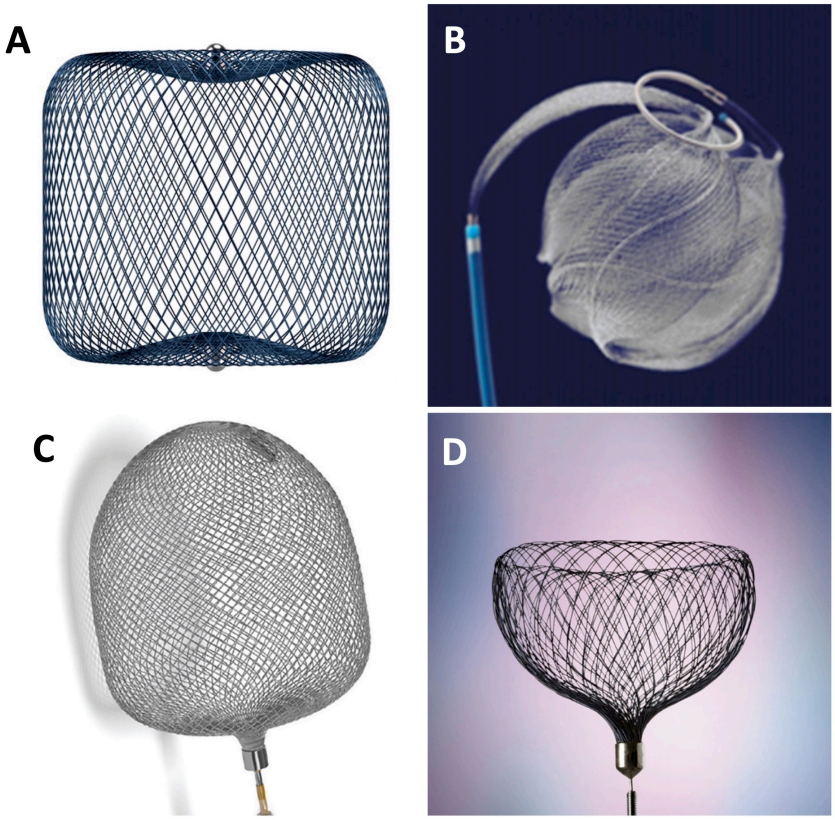

Figure 1 : Dispositifs à diversion de flux intrasacculaires. Images extraites de l'article de Dmytriw et al. [25]

A = WEB ; B = Medina ; C = LUNA ; D = Contour

3. Récurrence anévrismale après traitement endovasculaire

La récurrence anévrismale est une des limites du traitement endovasculaire et notamment du coiling comparativement au traitement chirurgical par *clipping* [38]. Le taux de récurrence après coiling peut atteindre jusqu'à un tiers des patients traités selon les séries et une méta-analyse rapporte un taux de 20,8% [39–44]. En effet, malgré une efficacité largement démontrée en termes de morbi-mortalité et d'évolution clinique, le traitement d'un anévrisme par voie endovasculaire n'est pas toujours durable dans le temps et peut nécessiter un complément thérapeutique à distance (Figure 2 ; Page 19). Une recanalisation importante d'un anévrisme traité et considérée inadéquate par l'opérateur peut justifier un retraitement car elle expose le patient à un risque théorique de saignement [41,44,45].

D'un point de vue physiopathologique, les mécanismes responsables d'une recanalisation anévrismale sont multiples et peuvent coexister parmi lesquels la compaction des coils, la croissance anévrismale ou une fibrose excessive au sein du sac anévrismal responsable de la rétraction des coils et d'une recanalisation au collet [13,46–48].

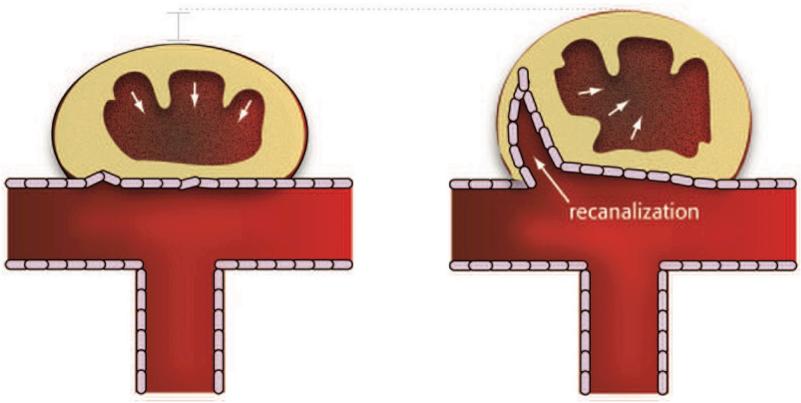

Figure 2 : Schéma illustrant le mécanisme de recanalisation anévrismale (droite) d'un anévrisme initialement traité et complètement occlus.

Image issue de l'article de Raymond et al [49].

Après un traitement par coiling simple, le risque de récurrence anévrismale apparait plus important pour les anévrismes à collet large (>10mm) [40,42], lorsque l'occlusion angiographique initiale est incomplète à la fin de l'intervention [42,50,51] et pour les anévrismes initialement rompus [52]. Après le traitement d'un anévrisme rompu, le risque de resaignement apparait plus important dans l'année suivant le traitement (légèrement supérieur à 2% dans les séries ISAT et CARAT), et deviendrait négligeable après 6 ans [11,45,53].

Les techniques de remodeling (utilisation d'un ballon pendant le coiling) ou la mise en place d'un stent en regard du sac anévrismal permettraient de diminuer le risque de récurrence anévrismale au cours du suivi [54–56]. En effet, ces techniques permettent d'augmenter la densité de coils dans le sac anévrismal au cours de l'embolisation améliorant ainsi les taux d'occlusion à long terme [57]. Par ailleurs, en plus de permettre un traitement avec une densité de coils plus importante, la mise en place d'un stent pourrait de servir de support aux cellules pour la prolifération endothéliale et de favoriser la cicatrisation du collet. Plus récemment, « l'optimisation biologique » des coils via la mise en place de revêtement « bioactif » est une nouvelle piste explorée qui améliorerait les résultats angiographiques après coiling simple [58].

4. Suivi par imagerie des patients traités d'un anévrisme intracrânien

Afin de vérifier la stabilité du traitement réalisé et l'absence de récurrence anévrismale, un suivi par imagerie est indispensable pour tous les patients embolisés d'un anévrisme intracrânien. L'apparition d'anévrisme de novo chez des patients déjà porteurs d'une malformation anévrismale a également été décrite dans la littérature et pourrait exposer les patients à un risque hémorragique (ce phénomène surviendrait chez 5 à 10% des patients) [59].

Il n'existe aucune recommandation claire pour le suivi par imagerie des patients traités d'un anévrisme intracrânien. Les protocoles de suivi et les modalités d'imagerie réalisées diffèrent selon les centres. Plusieurs points entrent dans le choix du suivi proposé comme le type d'anévrisme et le traitement réalisé, l'idéal étant de suivre le patient de manière rapprochée pour dépister une recanalisation de l'anévrisme traité sans engendrer une anxiété exagérée chez le patient. Classiquement, le suivi proposé après traitement endovasculaire comprend un premier examen réalisé entre 3 et 6 mois après l'embolisation, suivi d'un deuxième examen entre 12 et 24 mois [60].

Plusieurs examens peuvent être réalisés comme l'IRM et l'artériographie cérébrale. L'artériographie cérébrale est l'examen de référence. Elle semble nécessaire pour le suivi précoce d'anévrismes embolisés car elle est le seul examen permettant de repositionner et de comparer les images dans les mêmes conditions que pendant l'embolisation et dépister même de légères modifications [60]. Elle présente également l'avantage de ne pas être soumise aux artefacts liés aux dispositifs d'embolisation utilisés que ce soit pour le sac anévrismal ou pour vérifier la perméabilité d'un vaisseau porteur d'un stent. Néanmoins, l'artériographie est un examen invasif, irradiant et qui expose le patient à des complications même si celles-ci sont rares.

La classification angiographique de Raymond-Roy est reconnue et largement utilisée pour évaluer l'occlusion anévrismale [61]. Le grade I correspond à une occlusion anévrismale complète, le grade II à un collet résiduel et le grade III à un anévrisme résiduel. La classification modifiée distingue les grades IIIa et IIIb avec respectivement des flux circulants dans l'anévrisme au sein des coils ou latéralement au paquet de coils (Figure 3 ; Page 22).

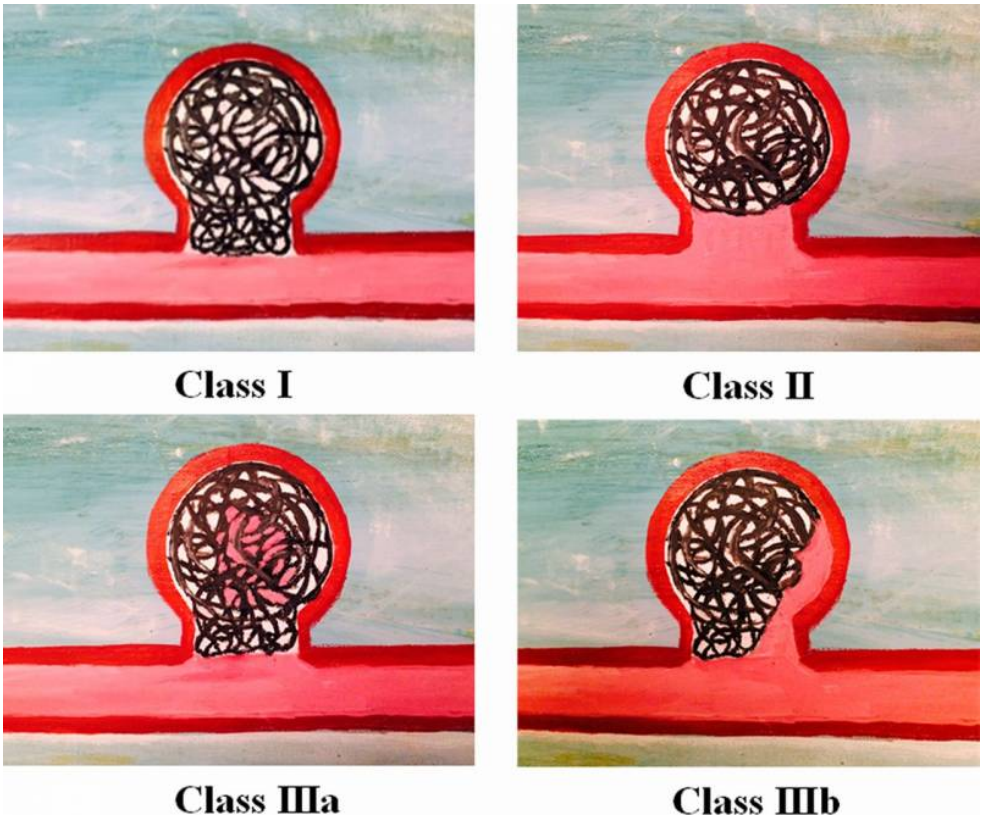

Figure 3 : Image illustrant la classification angiographique de l'équipe de Montréal.

L'IRM cérébrale est l'alternative de choix car elle est non irradiante, présente peu de contre-indications et la séquence TOF permet l'exploration des artères cérébrales sans injection de produit de contraste avec une très bonne résolution pour les anévrismes traités par coils [62].

En résumé :

Les anévrismes intracrâniens sont une pathologie fréquente dans la population générale.

Le traitement endovasculaire de ces anévrismes est le traitement de référence des anévrismes rompus ou non rompus.

Plusieurs dispositifs d'embolisation ont été développés au fil des années pour permettre le traitement d'anévrismes de plus en plus complexes ; le WEB permet notamment le traitement d'anévrisme de bifurcation à collet large.

L'objectif du traitement d'un anévrisme est de permettre une occlusion complète de l'anévrisme durable dans le temps. Cependant, le traitement endovasculaire est associé à un risque important de récurrence anévrismale pouvant justifier un complément thérapeutique. Afin de dépister ces récurrences anévrismales, un suivi des patients par imagerie est obligatoire après traitement (classiquement par artériographie cérébrale et IRM).

II. Le dispositif Woven EndoBridge (WEB)

1. Technologie du WEB

Le WEB est un dispositif tressé en fils de nitinol, auto-expansible, à détachement contrôlé par électrothermie. Depuis sa mise sur le marché, le dispositif a connu plusieurs évolutions. Initialement, c'est le WEB *dual layer* (DL) qui était proposé ; il a rapidement été suivi par des versions *single layer* (SL) avec 2 formes possibles : ronde (SLS) ou en tonneau (Figure 4 ; Page 24). Le dispositif est doté de 2 marqueurs (anciennement 3 marqueurs pour le dispositif WEB DL) situés de part et d'autre WEB qui permettent une bonne visualisation des extrémités proximale et distale lors du déploiement (Figure 5 ; Page 25). Malgré la présence de ces marqueurs, la visibilité des fils de nitinol était à l'époque insuffisante ce qui a été considérablement amélioré grâce à la technologie Drawn Filled Tube (DFT) qui consiste à remplacer le nitinol par un matériau composite mêlant nitinol et platine [63]. Cette nouvelle évolution a permis une nette amélioration de la visualisation du dispositif qui est maintenant constitué de fils de DFT [64].



Figure 4 : Photographies des 3 types de dispositifs WEB.

A noter que le dispositif WEB DL n'est plus commercialisé aujourd'hui.

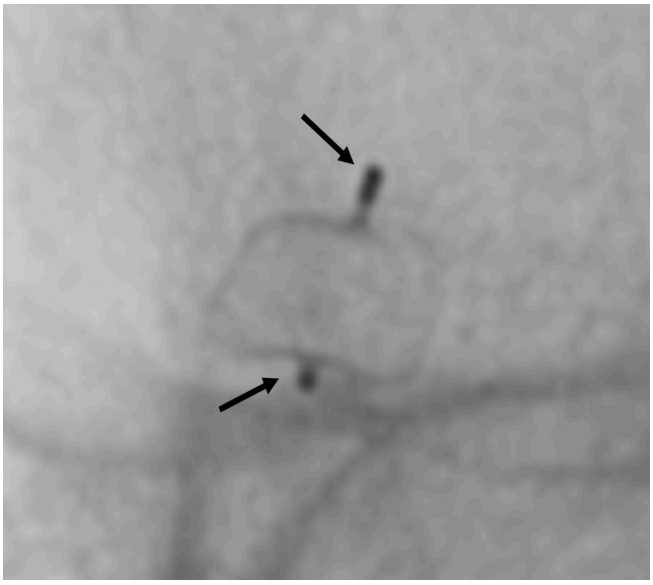

Figure 5 : WEB SL visualisé sous scopie.

Les flèches noires montrent les marqueurs proximal et distal du WEB.

Parallèlement, des progrès techniques ont aussi été réalisés pour permettre au WEB d'être délivré par des microcathéters de plus petite taille ; aujourd'hui, la cinquième génération du dispositif permet aux WEB de petites tailles (entre 3 et 7mm de diamètre) d'être largués par un VIA 17, qui est de la même taille qu'un microcathéter destiné à délivrer des coils et permet donc une navigation plus distale (
Figure 6 ; Page 25). Les microcathéters Via existent en forme « droite » ou « angulée » [65,66].

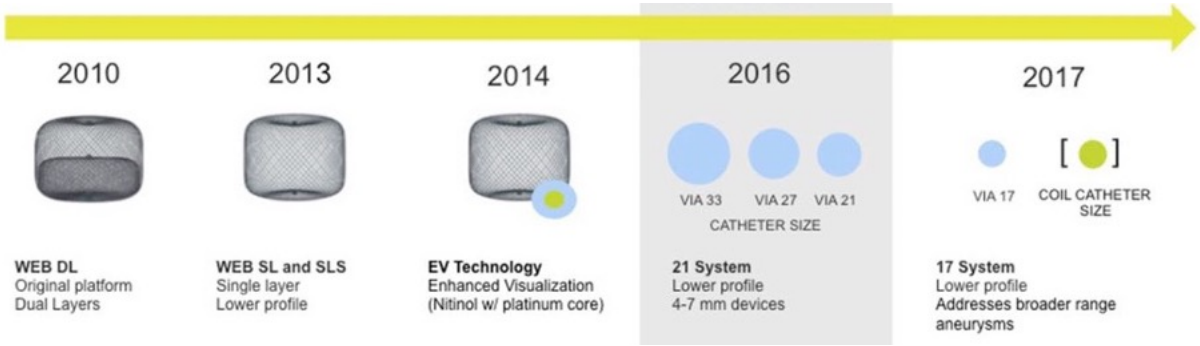

Figure 6 : Image issue de l'article de Jiang et al. illustrant l'évolution du dispositif WEB au fil des années [64].

Contrairement aux stents intracrâniens, le WEB est un dispositif purement intra-sacculaire et ne nécessite donc pas de traitement antiagrégant plaquettaire [26]. En cas de protrusion du dispositif dans l'artère porteuse, une double anti-agrégation peut cependant être nécessaire.

2. Anévrismes ciblés par le dispositif WEB

Le WEB a été initialement conçu pour le traitement des anévrismes à large collet de bifurcation comme les anévrismes situés au niveau de la terminaison carotidienne, de la terminaison basilaire, de la bifurcation sylvienne ou au niveau de l'artère communicante antérieure. Les progrès techniques et les évolutions décrites dans le paragraphe précédemment ont permis un élargissement de son utilisation pour des localisations anévrismales plus « atypiques » [67]. Initialement, les microcatheters de délivrance étaient droits, ce qui réservait l'utilisation du WEB à des anévrismes de bifurcation situés dans l'axe du vaisseau d'amont ; le développement de microcathéters préformés à 45° ou à 90° a permis le traitement d'autres types d'anévrismes notamment ceux développés le long d'une paroi artérielle [67].

La largeur du dispositif WEB varie aujourd'hui de 3 à 11 mm mais étant donné qu'un surdimensionnement (« oversizing ») d'au moins un millimètre est recommandé dans la largeur, les anévrismes traités mesurent classiquement entre 2 et 10 mm de large [26,68].

Les anévrismes unilobulaires sont la cible privilégiée des dispositifs WEB mais les anévrismes à large collet sont le plus souvent irréguliers. Dans ce cas, le traitement peut éventuellement consister à traiter la « vésicule mère », le principe de diversion de flux permettant une thrombose progressive de la vésicule fille si celle-ci est située à distance du collet et en aval du dispositif (cependant une vésicule fille naissant au collet rendra le traitement plus difficile et pourra nécessiter l'utilisation d'un ballon car le risque sera alors la bascule et la protrusion du dispositif).

3. Choix de la taille du WEB implanté

Le choix de la taille du WEB est crucial pour la réussite du traitement et son efficacité sur l'occlusion anévrismale à long terme [69]. Une table de sizing permet une aide pour le choix du dispositif à implanter (Figure 7 ; Page 29) [26]. Les mesures de l'anévrisme à traiter peuvent être réalisées sur les angiographies 3D ou 2D dans 2 plans orthogonaux, afin d'apprécier la largeur moyenne de l'anévrisme. Une fois celle-ci déterminée, le dispositif à implanter devra mesurer 1 ou 2mm de plus en largeur, l'objectif étant d'appliquer une contrainte au dispositif afin que celui-ci soit bien apposé. Cette contrainte dans la largeur sera alors responsable d'un léger allongement du WEB dans sa hauteur qu'il faudra anticiper dans le choix du WEB à implanter à partir de la hauteur mesurée de la malformation anévrismale. Du fait de leur forme, les dispositifs WEB sphériques (SLS) sont plus à même de s'apposer à la paroi du dôme anévrismal contrairement aux dispositifs en tonneau (SL).

Le développement de logiciels comme Sim&Size (Sim&Cure, Grabels, France) a permis d'aider les praticiens dans leur choix de dispositif [70,71]. Le logiciel Sim&Size permet, à l'aide de l'angiographie rotationnelle 3D d'un anévrisme donné, de simuler l'apposition et le positionnement d'un dispositif WEB choisi parmi les références disponibles dans la malformation anévrismale (Figure 8 ; Page 30). Dans le même esprit de planification préopératoire, des études réalisées avec des modèles vasculaires en silicone ont permis une meilleure planification des procédures et de choix des dispositifs à implanter grâce à des simulations préopératoires [72].

En cas de taille non adaptée, et avant que le dispositif soit largué, le WEB peut être recapturé pour être soit retiré soit repositionné.

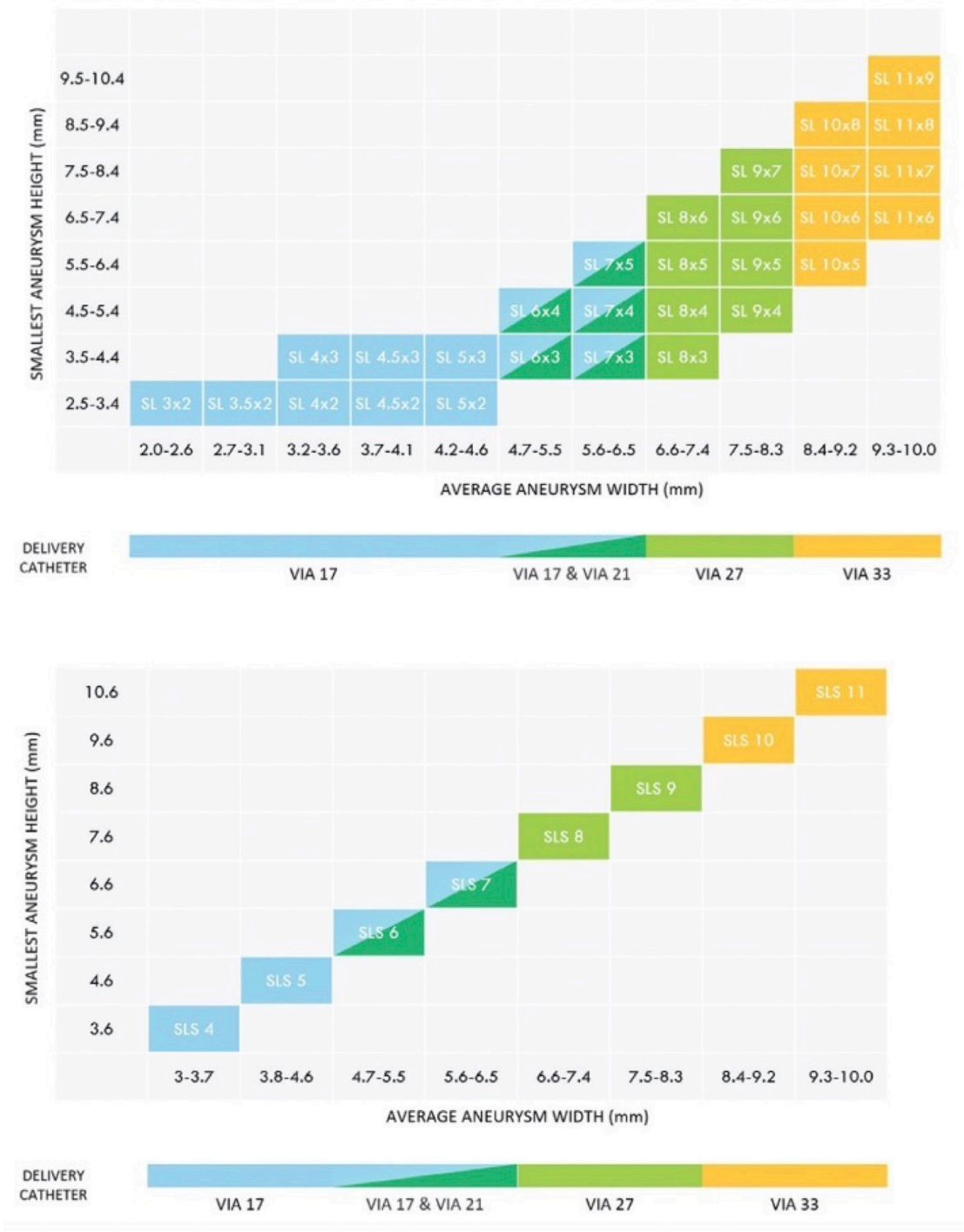

Figure 7 : Tables extraites de l'article de Goyal et al. fournies par l'industriel pour aider l'opérateur dans le choix du dispositif WEB à implanter en fonction des dimensions de l'anévrisme à traiter.

La table du haut correspond aux WEB SL et la table du bas aux WEB SLS.

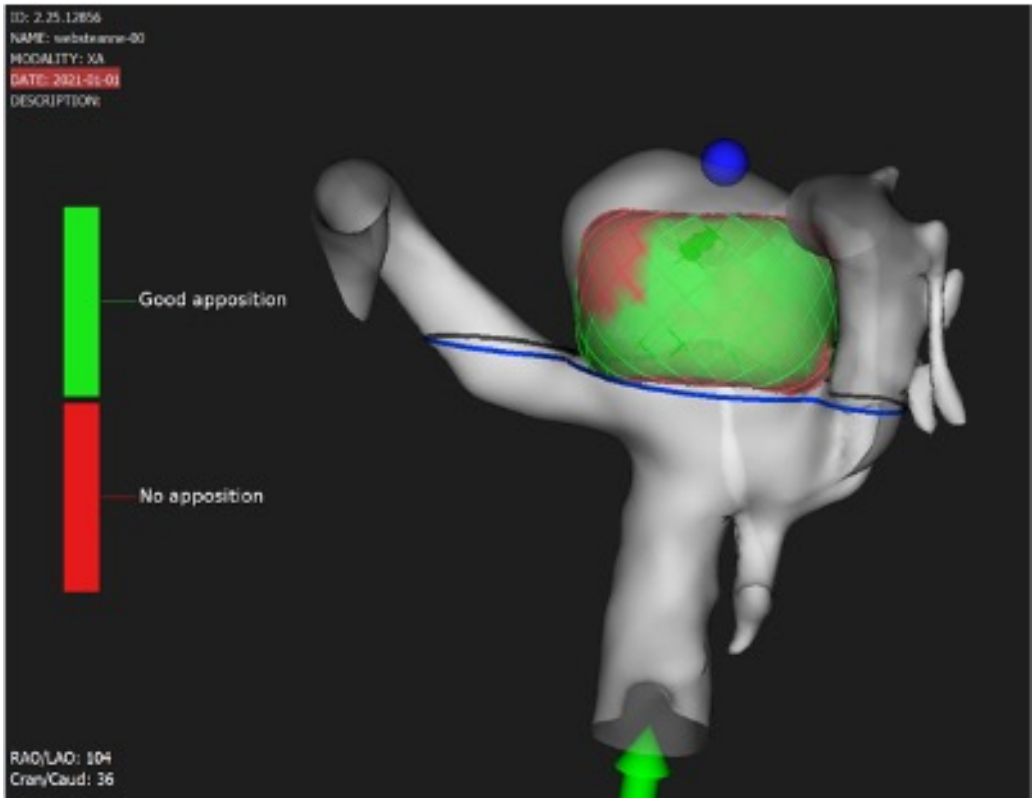

Figure 8 : Simulation d'un WEB SL 7x3 mm positionné dans un anévrisme de la bifurcation sylvienne gauche avec le logiciel Sim&Size.

4. Déploiement du WEB

Le WEB doit être déployé lentement en liant la poussée du dispositif au retrait simultané du microcathéter. Il faut éviter que la sortie du dispositif ne soit réalisée contre la paroi anévrismale car il existe à ce moment un risque important de perforation ; en effet, à la sortie du microcathéter, le WEB est à la fois pointu et rigide. Une fois quelques millimètres du dispositif sortis, on peut observer une ovalisation du dispositif le rendant alors moins « dangereux » ; à ce stade il est possible de pousser le WEB avec prudence contre le fond de du sac anévrismal. Une fois libéré, le dispositif étant en nitinol, la mémoire de forme lui permet de retrouver sa forme initiale.

Le bon positionnement et la bonne apposition du WEB pourront alors être contrôlés grâce aux incidences « classiques » en angiographie 2D mais aussi grâce à des acquisitions rotationnelles soustraites ou avec du contraste dilué (Figure 9 ; Page 31). Le détachement du WEB se fait par électrothermie.

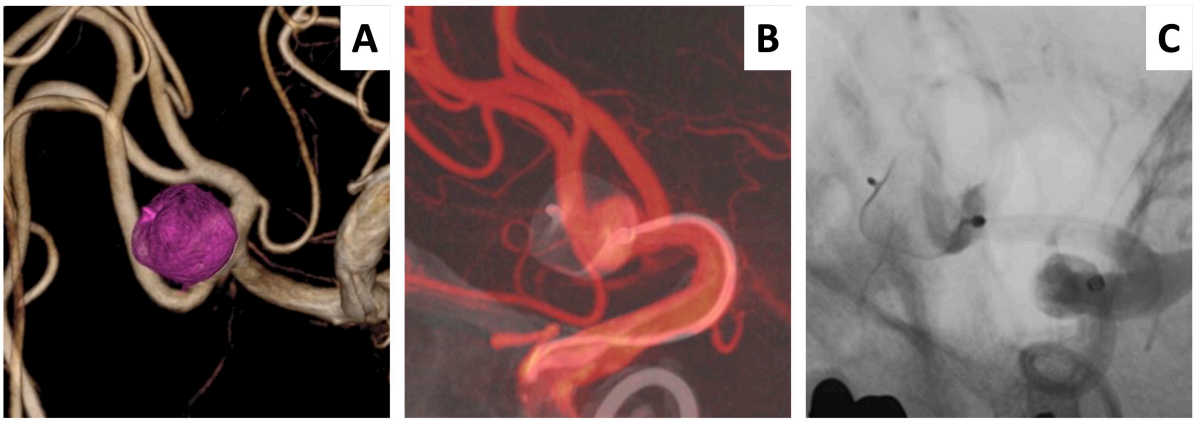

Figure 9 : Illustration d'imageries réalisées en fin de procédure d'une embolisation d'un anévrisme du complexe communicant antérieur par WEB pour vérifier le bon positionnement du dispositif.

A=reconstruction volumique ; B=imagerie en coupe avec fusion d'une acquisition injectée et du masque ; C=angiographie 2D injectée non soustraite

5. Efficacité et sécurité du dispositif WEB

Le dispositif WEB est le seul dispositif intrasacculaire de diversion de flux à être commercialisé dans le monde entier [73]. Il a largement été étudié depuis sa création en 2010 dans de multiples séries observationnelles prospectives. En Europe, on citera les séries WEB Clinical Assessment of IntraSaccular Aneurysm Therapy (WEBCAST) 1 et 2 et The French Observatory ; aux États-Unis, l'essai WEB Intrasaccular Therapy (WEB-IT) [74–76]. En Asie, l'essai WEB-IT China est en cours.

Des essais ciblés dans certaines indications ou certains dispositifs ont également été réalisés ; on citera par exemple l'essai Clinical Assessment of WEB device in Ruptured aneurysms (CLARYS) pour l'analyse du WEB dans les anévrismes rompus [77] et l'essai Clinical Evaluation of WEB 0.017 device in intracranial aneurysms (CLEVER) dédié à la cinquième génération du dispositif [78].

Les paragraphes suivants présentent un résumé des principaux résultats d'efficacité et de sécurité de ce dispositif.

a. Efficacité

Les séries européennes publiées à 1, 3 et 5 ans de suivi après implantation de dispositifs WEB ont montré les taux d'occlusion suivants :

- A 1 an, le taux d'occlusion complète était de 52,9% (81/153), de collet résiduel dans 26,1% (40/153) (soit une occlusion adéquate dans 79,1%) des cas et d'anévrisme résiduel dans 20,9% des cas (32/153). Le taux de retraitement à 1 an était de 6,9%.
  Des taux similaires étaient reportés dans l'étude WEB-IT avec un taux d'occlusion complète de 53,8% et d'occlusion adéquate dans 84,6%.
- A 3 ans, le taux d'occlusion complète était de 50,8% (31/61), de collet résiduel dans 32,8% (20/61) (soit une occlusion adéquate dans 83,6%) des cas et d'anévrisme résiduel dans 16,4% des cas (10/61). Le taux de retraitement à 3 ans était de 11,4%.
- A 5 ans, le taux d'occlusion complète était de 51,6% (49/95), de collet résiduel dans 26,3% (25/95) (soit une occlusion adéquate dans 77,9%) des cas et d'anévrisme résiduel dans 22,1% des cas (21/95). Le taux de retraitement à 5 ans était de 11,6% (11/95).

Les résultats de ces études européennes sont en accord avec 5 méta-analyses publiées ces dernières années qui rapportent des taux d'occlusion adéquate après traitement par WEB entre 81% et 85,4% [79–83].

Il convient de rappeler devant ces résultats angiographiques que le dispositif WEB est destiné au traitement des anévrismes de bifurcation à large collet qui sont les plus complexes à traiter par voie endovasculaire. Si l'on compare ces résultats aux séries « similaires » utilisant d'autres dispositifs, on remarque que l'efficacité du WEB en termes d'occlusion angiographique à 1 an est supérieure au coiling simple et similaire aux techniques combinées alliant stent et coils avec des taux d'occlusion complète respectivement de 52,9% (WEB), 44,4% (coils), et 51,8% (coils+stent) (Tableau 1 ; Page 34). Si on ne s'intéresse qu'aux anévrismes à large collet qui sont analysés spécifiquement dans la série Matrix and Platinium Science (MAPS), les taux d'occlusion complète sont plus faibles passant de 44,4% à 27,1% pour le coiling simple et de 51,8% à 45,7% pour le coiling assisté d'un stent [84]. Seules les séries rapportant des traitements réalisés par technique de « Y » stenting ou à l'aide d'un stent à diversion de flux montrent des taux d'occlusion complète supérieurs avec respectivement 88% et 68,4% d'occlusion complète à 1 an [85,86].

	Occlusion complète	*Collet résiduel*	*Anévrisme résiduel*
COILING			
MAPS [84]	44,4% (27,1%)*	23,9% (30,5%)*	31,7% (42,4%)*
STENT + COILS			
MAPS [84]	51,8% (45,7%)*	21,1% (17 ,1%)*	27,2% (37,1%)*
Jadhav et al. [85]	88%	10%	2%
STENT A DIVERSION DE FLUX			
DIVERSION [86]	68,4%	11,5%	-
DIVERSION DE FLUX INTRA-SACCULAIRE			
CONTOUR			
Biondi et al. [37]	46,4%	42,9%	10,7%
WEB			
Pierot et al. [87]	52,9%	26,1%	20,9%

Tableau 1 : Comparaison de l'efficacité à 1 an de différentes techniques endovasculaires pour le traitement des anévrismes intracrâniens.

**entre parenthèses sont présentés les taux du sous-groupe d'anévrismes à collet large*

b. Sécurité

A 1 an du suivi, les complications suivantes ont été rapportées dans une publication commune des 3 séries européennes [87].

Complications péri-opératoires

Les 3 séries ont montré un taux cumulé de complications hémorragiques de 1,8% (3/167) avec 2 ruptures per-opératoires et 1 hémorragie cérébrale retardée [87].

Complications thromboemboliques

Le taux de complications thromboemboliques était de 14,4% (24/167). Des complications symptomatiques avec séquelles neurologiques étaient observées dans 3% des cas (5/167)[87].

Morbidité

La morbidité était définie par un mRS au suivi supérieur à 2 (si le mRS initial du patient était égal ou inférieur à 2) ou par un point de mRS supplémentaire au suivi par rapport au mRS initial (si le mRS initial était supérieur à 2 ou s'il s'agissait d'un patient traité d'un anévrisme rompu). A 1 mois, la morbidité globale était de 3% (2 complications thromboemboliques en lien avec une protrusion du dispositif, 2 aggravations cliniques en lien avec l'hémorragie méningée et 1 aggravation en lien avec un effet de masse de l'anévrisme sur le tronc cérébral). A 1 an, la morbidité rapportée tout cause était de 1,3% [87]. A 3 et 5 ans de suivi, aucune complication supplémentaire en lien avec la procédure ou le dispositif n'a été rapportée [69,88].

Mortalité

Une analyse des 3 populations des études européennes (WEBCAST 1 ; WEBCAST 2 et The French Observatory) de même que l'étude Nord-Américaine WEB-IT ont montré une mortalité à 1 mois de 0% (0/167). Les études européennes ayant démarré plus tôt, elles ont déjà fourni des données de suivi à plus long terme [69]. A 5ans, les études WEBCAST1 et WEBCAST2 ont retrouvé une mortalité de 1,0% (1/100) en lien avec la procédure.

Ces données confirment la grande sécurité du dispositif avec des taux de complications per-procédures et une morbi-mortalité similaires aux données des séries de patients traités par coiling et plus faibles que les séries utilisant des stents intracrâniens et donc une double anti-agrégation plaquettaire [37,84–87] (Tableau 2 ; Page 36).

	Complications per-opératoires	*Morbidité*	*Mortalité*
COILING			
MAPS [84]	4,5%	2,5%	2%
STENT + COILS			
MAPS [84]	6,6%	1,6%	2,3%
Jadhav et al. [85]	10,1%	-	1,7%
STENT A DIVERSION DE FLUX			
DIVERSION [86]	16%	5,9%	3,2%
DIVERSION DE FLUX INTRA-SACCULAIRE			
CONTOUR			
Biondi et al. [37]	3,3%	0%	0%
WEB			
Pierot et al. [87]	1,8%	1,3%	0%

Tableau 2 : Comparaison de la sécurité de différentes techniques endovasculaires pour le traitement des anévrismes intracrâniens.

6. Évaluation angiographique des anévrismes traités par WEB

L'utilisation de dispositifs intrasacculaires à diversion de flux a motivé une révision des scores angiographiques permettant d'apprécier l'occlusion anévrismale. En effet, la classification de Raymond-Roy classiquement utilisée pour apprécier l'occlusion anévrismale d'anévrismes traités par coils n'apparaissait plus appropriée pour cette nouvelle génération de dispositifs[89].

La WEB Occlusion Scale (WOS), dérivée de la classification de Raymond-Roy, a alors été proposée pour apprécier l'occlusion anévrismale des anévrismes embolisés à l'aide de dispositif intra-sacculaire à diversion de flux [90]. Elle est aujourd'hui l'échelle la plus utilisée (Figure 10 ; Page 37). Le grade A et le grade B correspondent à une occlusion complète de l'anévrisme embolisé avec (B) ou sans (A) récessus proximal opacifié correspondant à une petite dépression visible au niveau du dispositif WEB. Le grade C indique qu'il existe un collet résiduel et le grade D un anévrisme résiduel. Les grade A, B et C correspondent à une occlusion dite adéquate. Cette échelle a été validée histologiquement dans une étude comparant l'occlusion angiographique et le résultat histologique d'anévrismes embolisés par WEB chez le lapin [91].

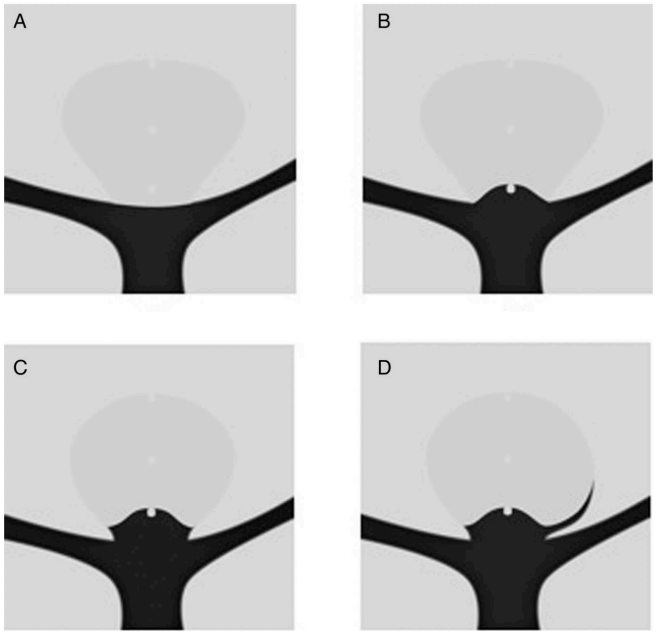

Figure 10 : La WEB occlusion Scale (WOS) proposée par Fiorella et al.[90]

Quelques années plus tard, l'équipe du Kremlin-Bicêtre a proposé une nouvelle échelle angiographique permettant d'apprécier le résultat angiographique d'anévrismes traités par WEB : la Bicêtre Occlusion Scale Score [92]. Cette échelle a pour intérêt d'apprécier les flux résiduels parfois observés au sein du dispositif à distance de l'embolisation[93–95]. Les grades 0 et 0' correspondent à des occlusions complètes avec ou sans cupule proximale, le grade 1 indique la présence d'un flux persistant dans le dispositif WEB, le grade 2 à un collet anévrismal résiduel et le grade 3 à un anévrisme résiduel (Figure 11 ; Page 38).

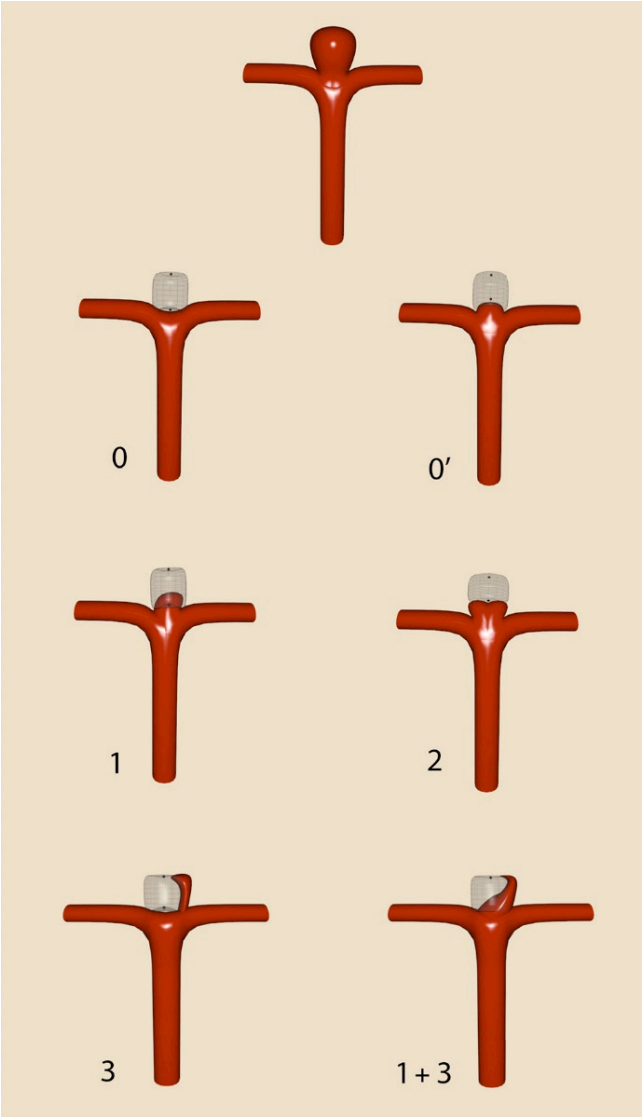

Figure 11 : La classification Bicêtre Occlusion Scale Score proposée par Caroff et al.[92]

En résumé :

Le WEB est le dispositif intrasacculaire de diversion de flux le plus utilisé et le plus étudié dans le monde.

Il a démontré depuis plusieurs années son efficacité et sa sécurité dans le traitement des anévrismes à large collet.

Le choix de la taille dispositif WEB à implanter est un élément important pour permettre une occlusion anévrismale adéquate et durable.

Les différentes évolutions qu'il a subi au fil des années ont permis de faciliter son utilisation et d'élargir ses indications.

III. Problématiques rencontrées après traitement d'anévrismes intracrâniens par WEB et objectifs du travail de thèse

1. Traitement des récurrences anévrismales des anévrismes initialement traités par WEB

a. Contexte

Comme nous l'avons vu dans la partie « Suivi par imagerie des patients traités d'un anévrisme intracrânien », les anévrismes traités par voie endovasculaire sont suivis par imagerie pour dépister une éventuelle récurrence anévrismale qui pourrait exposer le patient à un risque hémorragique et donc justifier un retraitement. Classiquement, le suivi proposé après traitement endovasculaire comprend un premier examen réalisé entre 3 et 6 mois après l'embolisation, suivi d'un deuxième examen entre 12 et 24 mois [60]. L'artériographie cérébrale est l'examen de référence. Elle semble nécessaire pour le suivi précoce d'anévrismes embolisés car elle est le seul examen permettant de repositionner et de comparer les images dans les mêmes conditions que pendant l'embolisation et de dépister même de légères modifications [60].

D'après la littérature, entre 5 et 12% des patients traités avec un dispositif WEB nécessitent un retraitement que ce soit par voie microchirurgicale ou endovasculaire [96–99]. Par comparaison avec les autres dispositifs d'embolisation, les taux de retraitement sont aux alentours de 5% pour des anévrismes traités par stent à diversion de flux ou coiling assisté par stent [100] et aux alentours de 10% pour des anévrismes traités par coiling simple [41]. L'indication à un retraitement est le plus souvent prise de manière collégiale par les équipes spécialisées et prendra en compte aussi bien l'importance de la récurrence anévrismale que l'évolutivité de celle-ci.

b. Problématique

Les anévrismes traités par WEB sont le plus souvent des anévrismes à collet large. Leurs traitements (et donc leurs retraitements) sont suspectés d'être plus complexes et plus à risque de complication que les anévrismes traités par coiling simple. Nous avons voulu étudier l'incidence et les modalités du retraitement des anévrismes traités par WEB initialement. La méthodologie utilisée et les principaux résultats seront présentés dans la partie IV Page 46.

2. Persistance de flux sanguin circulant dans le dispositif WEB à distance de l'embolisation

a. Contexte

Comme nous l'avons vu dans le chapitre « Efficacité et sécurité du dispositif WEB » (Page 32), le dispositif WEB a été largement étudié depuis sa mise sur le marché et a fait preuve de son efficacité et sa sécurité. Pourtant, dans certains cas, il persiste un flux sanguin circulant au sein du dispositif WEB qui a été implanté dans le sac anévrismal, à distance de l'embolisation (Figure 12 ; Page 41).

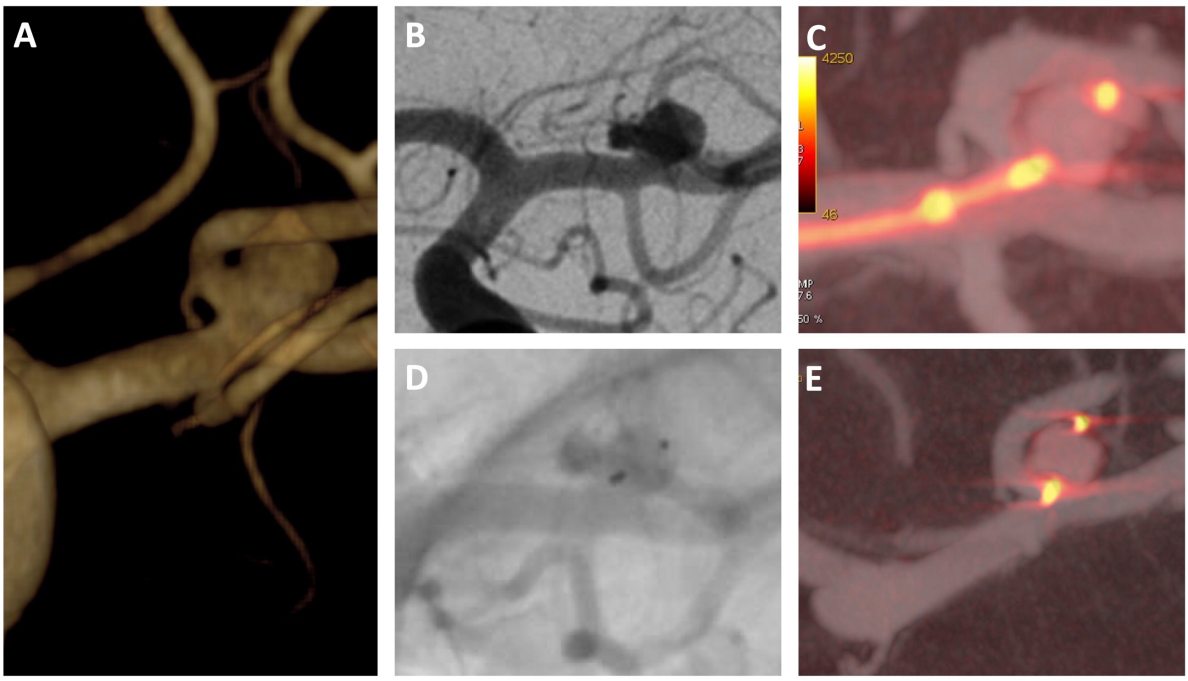

Figure 12 : Exemple d'un anévrisme sylvien gauche embolisé à l'aide d'un dispositif WEB pour lequel les contrôles angiographiques réalisés à distance ont montré la persistance d'un flux circulant dans la malformation anévrismale malgré un dispositif WEB en place.

A : rendu volumique de l'anévrisme embolisé ; B : angiographie soustraite initiale ; C : cone-beam CT réalisé après le déploiement du WEB et avant le détachement ; D : angiographie non soustraite de contrôle à 6 mois de l'embolisation ; E : cone-beam CT réalisé à 6 mois de l'embolisation montrant la persistance de l'opacification de l'anévrisme

Ces phénomènes de persistance de flux dans le sac anévrismal ne peuvent pas être décrits précisément par les classifications angiographiques dérivées de Raymond-Roy comme l'échelle WOS et ont motivé la création d'une nouvelle classification angiographique des anévrismes traités par WEB : la Bicêtre Occlusion Score Scale (BOSS) [90,92]. Les anévrismes chez qui il persiste un flux sanguin circulant à distance de l'embolisation par WEB sont classés BOSS 1 (Figure 11 ; Page 38).

b. Problématique

Ce résultat angiographique BOSS1 est considéré comme un échec de traitement car même si la physiopathologie de ce phénomène est mal connue, l'hypothèse principale est une cicatrisation incomplète de l'anévrisme embolisé qui pourrait exposer le patient traité à un risque hémorragique. Pour le moment, seules trois séries monocentriques de patients se sont intéressées à la persistance d'un flux sanguin circulant dans le dispositif WEB plusieurs mois après l'embolisation d'un anévrisme intracrânien [93–95]. Étant donné qu'il s'agit d'un phénomène peu rapporté, nous avons souhaité l'étudier dans une étude observationnelle multicentrique afin de préciser l'incidence de ce phénomène BOSS1, les facteurs associés à son apparition et son évolution. La méthodologie utilisée et les principaux résultats de notre travail seront présentés dans la partie V Page 55.

3. Modification de forme du dispositif WEB après embolisation d'anévrisme

a. Contexte

Comme nous l'avons vu dans le chapitre « Efficacité et sécurité du dispositif WEB », le dispositif WEB a été largement étudié depuis sa mise sur le marché et a fait preuve de son efficacité et sa sécurité. Pourtant, un phénomène de modification de forme du dispositif WEB a été rapporté au cours du suivi angiographique des anévrismes traités par WEB (Figure 13 ; Page 43).

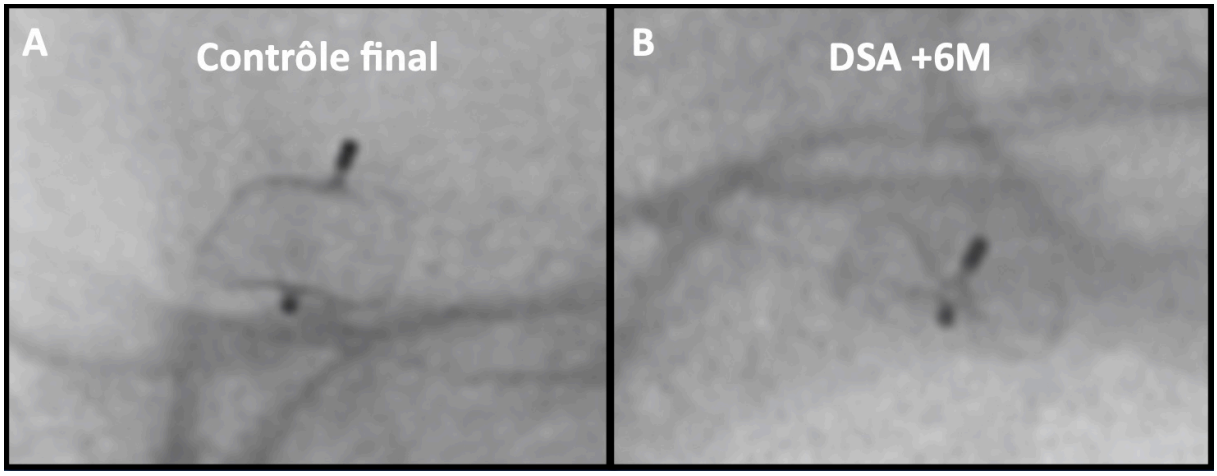

Figure 13 : Modification de forme d'un dispositif WEB constatée à 6 mois de l'embolisation d'un anévrisme sylvien droit.

A : angiographie non soustraite en fin d'embolisation ; B : angiographie non soustraite à 6 mois de l'embolisation

Les premiers constats de modification de forme du dispositif WEB après embolisation d'anévrismes intracrâniens ont été rapportés par l'équipe de Toulouse en 2015 sur une série de 15 patients traités entre 2012 et 2014 [101]. Dans leur article, Cognard et al. ont constaté la modification de forme du dispositif WEB en comparant les angiographies non soustraites des clichés réalisés en fin d'embolisation et celles réalisées au cours des contrôles en incidence de travail et en incidences de face et de profil classiques. Ils ont rapporté une « compression » du dispositif WEB dans 64,3% (9/14) des cas.

b. Problématique

Selon Cognard et Januel et al., la modification de forme du dispositif WEB constatée au cours du suivi pourrait être responsable de mauvais résultat angiographique avec un risque important de recanalisation anévrismale [102]. L'hypothèse physiopathologique qui a été émise est celle d'une compaction du WEB en rapport avec les à-coups systoliques artériels venant buter sur le dispositif et entrainant sa compression au fond du sac anévrismal.
Dans une lettre à l'éditeur publiée quelques mois plus tard, Le Professeur Pierot a rappelé que les résultats angiographiques rapportés dans la série de Cognard et al. étaient moins bons que ceux des premières séries prospectives WEBCAST et WEBCAST 2 [74,75,101]. Il a également noté que la cupule concave visible sur la partie proximale du dispositif WEB pouvait majorer une « impression de déformation » du dispositif notamment lorsque l'incidence de travail n'est pas totalement bien reproduite sur les angiographies de contrôle. Dans son article, le Professeur Pierot a également commenté le terme « compression » qu'il décrit comme inapproprié car suggérant un phénomène extérieur responsable de la modification de forme alors que le mécanisme est probablement multifactoriel avec la participation d'un phénomène interne comme la cicatrisation anévrismale.

Ce constat de modification de forme du WEB à distance de l'embolisation d'anévrismes intracrâniens par WEB et les discussions qui ont rapidement suivies ont mis en reliefs deux interrogations :

- Y a-t-il un lien entre la modification de forme du WEB et le résultat angiographique à distance de l'anévrisme embolisé ?
- Quels mécanismes physiopathologiques sont impliqués dans ce phénomène de modification de forme ?

La méthodologie utilisée pour tenter de répondre à ces questions et les principaux résultats seront développés et détaillés dans la partie VI Page 69.

4. Objectifs du travail de thèse

Les problématiques présentées ci-dessus et les interrogations soulevées ont motivé la réalisation de ce travail qui a pour objectifs de répondre aux questions suivantes :

1. **Le traitement des récurrences des anévrismes initialement traités par WEB est-il plus à risque qu'après un traitement initial par coiling simple ?**

2. **Quelle est l'incidence des anévrismes BOSS1 et quels sont les facteurs de risque de survenue de ce phénomène ?**

3. **La modification de forme du WEB est-elle associée à de moins bons résultats angiographiques ?**

4. **Quels sont les mécanismes impliqués dans le phénomène de modification de forme du dispositif WEB ?**

La suite de mon manuscrit de thèse présente les différents travaux que nous avons menés pour répondre à ces questions grâce à des chapitres dédiés dans lesquels seront insérés les articles que nous avons publiés (ou en cours de publication).

IV. Prise en charge de la récurrence anévrismale après traitement initial de l'anévrisme par WEB ?

1. Contexte et problématique

Les anévrismes traités par voie endovasculaire sont suivis par imagerie pour dépister une éventuelle récurrence anévrismale qui pourrait exposer le patient à un risque hémorragique et donc justifier un retraitement. Classiquement, le suivi proposé après traitement endovasculaire comprend un premier examen réalisé entre 3 et 6 mois après l'embolisation, suivi d'un deuxième examen entre 12 et 24 mois [60]. L'artériographie cérébrale est l'examen de référence. Elle semble nécessaire pour le suivi précoce d'anévrismes embolisés car elle est le seul examen permettant de repositionner et de comparer les images dans les mêmes conditions que pendant l'embolisation et dépister même de légères modifications [60].

D'après la littérature, entre 5 et 12% des patients traités avec un dispositif WEB nécessitent un retraitement que ce soit par voie microchirurgicale ou endovasculaire [96–99]. Par comparaison avec les autres dispositifs d'embolisation, les taux de retraitement sont aux alentours de 5% pour des anévrismes traités par stent à diversion de flux ou coiling assisté par stent [100] et aux alentours de 10% pour des anévrismes traités par coiling simple [41]. Étant donné que les anévrismes traités par WEB sont le plus souvent des anévrismes à collet large, leur traitement (et donc leur retraitement) sont suspectés d'être plus complexes et plus à risque qu'après un coiling simple.

2. Présentation de l'article 1 : Management of aneurysmal recurrence after Woven EndoBridge treatment.

Pour répondre à cette interrogation, nous avons utilisé les bases de données d'anévrismes traités par WEB de 4 centres français entre 2013 et 2022 et collecté les données démographiques des patients, les caractéristiques des anévrismes traités, le type de retraitement et le suivi clinique et angiographique après retraitement. La décision de retraitement était prise dans chacun des centres de manière collégiale et la stratégie de retraitement était laissée à la discrétion des opérateurs. Le suivi angiographique des anévrismes retraités était apprécié en utilisant la classification BOSS ; les anévrismes BOSS 0 et BOSS 0' étaient considérés comme des occlusions complètes.

a. PDF de l'article 1 publié dans le JNIS

Original research

Management of aneurysmal recurrence after Woven EndoBridge (WEB) treatment

Jildaz Caroff ,[1] Kevin Janot ,[2] Sebastien Soize,[1,3,4] Gaultier Marnat ,[5] Jonathan Cortese ,[1,6] Cristian Mihalea ,[1] Septimiu Daniel Popescu,[1] Léon Ikka,[1] Vanessa Chalumeau ,[1] Sophie Gallas,[1] Augustin Ozanne,[1] Eman Eltantawy,[1,7] Lamiae Grimaldi,[8] Xavier Barreau,[5] Denis Herbreteau,[2] Laurent Pierot ,[3,4] Laurent Spelle [6]

► Additional supplemental material is published online only. To view, please visit the journal online (http://dx.doi.org/10.1136/jnis-2022-019645).

For numbered affiliations see end of article.

Correspondence to
Dr Jildaz Caroff, Department of Interventional Neuroradiology - NEURI Brain Vascular Center, Bicêtre Hospital, APHP, Le Kremlin Bicêtre, France; jildaz.caroff@aphp.fr

Received 16 September 2022
Accepted 8 October 2022

Check for updates

© Author(s) (or their employer(s)) 2022. No commercial re-use. See rights and permissions. Published by BMJ.

To cite: Caroff J, Janot K, Soize S, *et al*. *J NeuroIntervent Surg* Epub ahead of print: [*please include* Day Month Year]. doi:10.1136/jnis-2022-019645

ABSTRACT

Background Around 10% of Woven EndoBridge device (WEB)-treated intracranial aneurysms will need retreatment, and it is generally believed to be more challenging than retreatment after an initial coiling. We aim to report retreatment strategies and outcomes after initial WEB embolizations.

Methods Databases from four treatment centers, containing consecutive aneurysms treated with a WEB between 2013 and 2022, were reviewed. Demographics, aneurysm characteristics, retreatment strategies and outcomes were collected and analyzed.

Results From a 756 WEB database, 57 aneurysms were included. The global retreatment rate was 7.5% (95% CI 5.6% to 9.4%). The retreatment rate was significantly higher in the ruptured compared with the unruptured population (13% vs 3.9%, respectively, P<0.0001). Aneurysms were retreated on average 21.2 months after the initial WEB treatment (range 4.8–70 months). Surgery was performed in 11% and endovascular treatment in 89% of cases, consisting of flow diversion (48%), stent-assisted coiling (30%), coiling (12%), and second WEB placement (10%). Imaging follow-up was available in 88% of all WEB retreatments (50/57) (average 17 months, 49% digital subtraction angiography), demonstrating complete occlusion in 56% and 'adequate' occlusion in 88%. Morbidity was 5.3% (95% CI 0% to 12.0%) and mortality 0%. No patient experienced rebleeding during the follow-up period.

Conclusion The retreatment rate after an initial WEB treatment seems to compare favorably with that of coiling. Endovascular treatment of recurrence following WEB implantation is feasible in most situations; it generally requires the use of a stent and leads to a high rate of satisfactory occlusion.

WHAT IS ALREADY KNOWN ON THIS TOPIC

⇒ Approximatively 10% of Woven Endobridge device (WEB)-treated intracranial aneurysms will need retreatment.

WHAT THIS STUDY ADDS

⇒ From a 756 WEB database we report a 7.5% retreatment rate (13% and 3.9% for ruptured and unruptured aneurysms, respectively). The endovascular treatment of recurrence following WEB implantation is feasible in most cases with a 5.3% morbidity rate.

HOW THIS STUDY MIGHT AFFECT RESEARCH, PRACTICE OR POLICY

⇒ Intrasaccular device usage is increasing. The incidence and characteristics of intrasaccular remnants left by different devices share similarities. The results of this work should incite the conduct of prospective studies aimed at determining the best endovascular approach in such situations.

INTRODUCTION

The Woven EndoBridge (WEB) device (Microvention, CA) currently represents the most extensively studied intrasaccular device,[1 2] and has proven to be a very safe option to treat wide-necked bifurcation aneurysms.[3] Since its introduction, angiographic results have improved year on year, likely due to the sharing of operator experiences in device sizing,[4 5] and yet 5–12% of patients still require retreatment.[3 6–10]

Both open microsurgical[11] and endovascular[12] strategies have been reported as feasible options when retreatment is needed. Endovascular treatment (EVT) of aneurysm recurrence following initial WEB treatment does present certain specificities, however, including the obvious presence of the WEB and the fact that WEBs are generally used to treat wide-necked aneurysms. Retreatments in such cases may therefore be considered as more challenging than EVT after an initial coiling.

Few case series have been published,[6 11–13] with only partially available angiographic outcomes in most. The objective of this study is to report retreatment strategies and outcomes after initial WEB embolizations in four high volume interventional neuroradiology (INR) centers.

METHODS

Data collection

We retrospectively queried the prospectively acquired database of patients with aneurysms treated with WEB devices between 2013 and 2022 in four INR centers (all with >8 years of WEB experience).

J NeuroIntervent Surg: first published as 10.1136/jnis-2022-019645 on 26 October 2022. Downloaded from http://jnis.bmj.com/ on October 26, 2022 at INSERM Consortia. Protected by copyright.

All the consecutive aneurysms that were retreated after the first 3 months of an initial WEB treatment were included.

Retreatment after initial WEB

The decision to retreat was made by multidisciplinary consensus; in all four centers, EVT was favored over surgery. The choice of INR strategy was case-dependent and based on aneurysm location, anatomy, and biometry.

Angiographic follow-up

Angiographic outcomes were analyzed by experienced interventional neuroradiologists and were based preferentially on digital subtraction angiography (DSA) using the Bicêtre Occlusion Scale Score (BOSS) six-point grading scale.[14] BOSS 0 and 0' were considered as complete occlusion.

Clinical follow-up

The modified Rankin score (mRS) was assessed before and immediately after retreatment as well as at last follow-up. Morbidity was defined as any permanent increase in the mRS score after retreatment.

Statistical analysis

Continuous variables are reported as mean±SD if normally distributed, or as median (IQR), while categorical variables are expressed as a frequency (%). A χ^2 test was used to evaluate qualitative factors. Confidence intervals (95% CI) were based on the Wald statistic. P values <0.05 were considered statistically significant. All statistical analyses were performed using R software (version 3.6.1).

RESULTS

Characteristics of patients and aneurysms

During the study period, a total of 756 aneurysms were treated with a WEB device in four centers, and 57 aneurysms were included for analysis due to the need for retreatment (7.5% retreatment rate) (table 1).

The population was 78% female and had an average age at first treatment of 54 years; 39% of aneurysms were initially ruptured.

Aneurysms were located mostly on the anterior communicating artery (ACom) (35%) or the middle cerebral artery (MCA) (33%), then also on the basilar artery (BA) (14%), the posterior communicating artery(11%), the anterior cerebral artery (4%), and other locations (3%).

Aneurysms were retreated on average 21.2 months after the initial WEB treatment (range 4.8–70 months).

Retreatments

Aneurysm retreatments were mainly due to aneurysm remnants and recurrences with BOSS 3 and BOSS 1+3 in 84% (48/57). The remaining aneurysms requiring retreatment presented with a BOSS score of 2 in 16% (9/57).

The global retreatment rate was 7.5% (57/756) (95% CI 5.6% to 9.4%). The retreatment rate was significantly higher in the ruptured population at 13% (95% CI 8.0% to 18%) versus 3.9% (95% CI 2.2% to 5.6%) in the unruptured population (P<0.0001).

In two patients EVT was attempted and deemed impossible; the patients were then referred for surgery. In total, surgery was performed in 11% (6/57) and EVT in 89% (51/57). EVT consisted of flow diverter stent (FDS) (48.0%), single stent-assisted coiling (19.6%), Y-configuration stent-assisted coiling (9.8%), coiling (11.8%), and second WEB placement (including a stent-assisted WEB in one case) (9.8%) (figure 1).

Two patients were retreated with coils and an FDS (for one of them the procedure was interrupted because of an adverse event during coiling and FDS was implanted in a third procedure); both were included in the FDS group.

Table 1 Characteristics of patients, aneurysms and retreatment with angiographic outcome

Baseline characteristics	All (n=57)
Age (years)	54±10.8
Female	36 (78)
Acutely ruptured	25 (40)
Aneurysm height (mm)	5.9±2.3
Aneurysm width (mm)	5.8±2.3
Aneurysm neck (mm)	4.5±1.7
Aspect ratio (height/neck)	1.4±0.6
Aneurysm location	
ACom	20 (35)
MCA	19 (33)
BA	8 (14)
PCom	6 (11)
ACA	2 (4)
Other	2 (4)
Retreatment type	
Surgery	6 (10.5)
Flow diverter stent	25 (43.9)
Stent-assisted coiling	10 (17.5)
Coiling	6 (10.5)
Y-stents assisted coiling	5 (8.8)
WEB	5 (8.8)
Angiographic outcomes	
DSA for last follow-up	28 (49)
Last imaging (month)	12 (5.7–18.6)
BOSS 0 or 0'	28 (56)
BOSS 1	2 (4)
BOSS 2	14 (28)
BOSS 3 or 3+1	6 (12)

Data are presented as a percentage (%) for qualitative variables and as mean±SD or median (IQR) for quantitative variables (according to their distribution).
ACA, anterior cerebral artery; ACom, anterior communicating artery; BA, basilar artery; BOSS, Bicêtre Occlusion Scale Score; DSA, digital subtraction angiography; MCA, middle cerebral artery; PCom, posterior communicating artery; WEB, Woven EndoBridge device.

Adverse events

During treatment

Three thromboembolic complications leading to ischemic stroke lesions occurred during aneurysm retreatments following initial WEB implantation. One patient presented an A1 occlusion during the coiling of an ACom aneurysm recurrence, with acute ischemic stroke in the recurrent artery of Heubner territory leading to memory disorder and an mRS score of 1 at follow-up. One patient treated with an FDS for an MCA recurrence presented a prolapse of the stent at the parent bifurcation level due to significant foreshortening after delivery. It

J NeuroIntervent Surg: first published as 10.1136/jnis-2022-019645 on 26 October 2022. Downloaded from http://jnis.bmj.com/ on October 26, 2022 at INSERM Consortia. Protected by copyright.

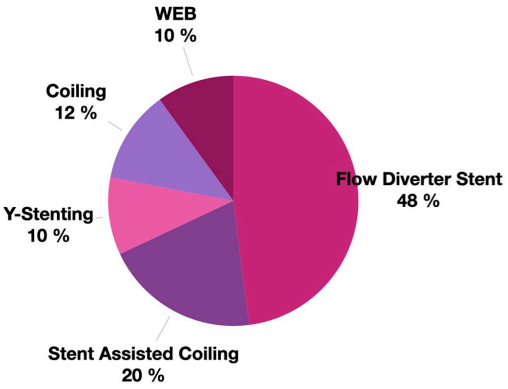

Figure 1 Endovascular strategies for retreatments following web implantation.

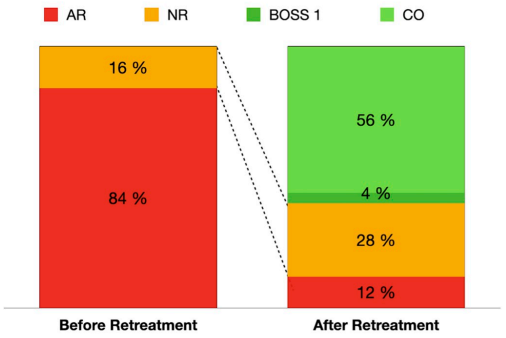

Figure 2 Angiographic outcomes after retreatment of WEB-treated aneurysm recurrence. AR, aneurysm remnant; BOSS 1, Bicêtre Occlusion Scale Score 1; CO, complete occlusion; NR, neck remnant; WEB, Woven Endobridge device.

was managed by the delivery of a non-FDS to the other branch (T configuration stenting); however, a frontal cortex ischemic lesion occurred. At follow-up the patient presented with mild hemiparesis and some speech disorder with an mRS score of 2. One patient experienced a thromboembolic complication during a coiling procedure that led to an incomplete treatment and an ischemic lesion. The patient then underwent a third procedure to deliver an FDS with no complications and the last mRS score was 1.

During four FDS procedures some thrombus formation was noted during operation that was completely resolved after the injection of a glycoprotein (GP) IIb/IIIa inhibitor, with no clinical impact.

Delayed complications

We observed two delayed complications. During retreatment for an ACom recurrence, one FDS was partially kinked on detachment with no flow impairment or symptoms. Follow-up DSA demonstrated asymptomatic FDS occlusion with contralateral flow compensation and complete resolution of the aneurysm recurrence.

One patient treated with an FDS for an MCA aneurysm experienced a small perforator infarction a few days after aspirin cessation (12 months after treatment), but had made a full recovery within 24 hours.

In the intention to use FDS procedures, the related permanent morbidity was 2/25 (8%) whereas it was 0% in the stent-assisted coiling group.

Permanent morbidity was 5.3% (3/57) (95% CI 0% to 12.0%) and mortality 0%. No patient experienced rebleeding during the follow-up period.

Angiographic outcome

Imaging follow-up was available in 88% of retreatments. Mean and median last angiographic follow-up were 16.9 and 12 months (range 2–68 months), respectively. The latest follow-up was performed by DSA in 49% of aneurysms. It demonstrated complete occlusion in 56% (28/50), an isolated WEB opacification (ie, BOSS 1) in 4% (2/50), a neck remnant in 28% (14/50), and an aneurysm remnant in 12% (6/50) (figure 2).

In the FDS (without coils) subgroup, DSA follow-up was available in 18 cases and demonstrated complete occlusion in nine (50%). In the stent+coils subgroup DSA follow-up was available in 12 cases and demonstrated complete occlusion in nine (75%). In the surgical subgroup, imaging follow-up was available in 5/6 cases among whom complete occlusion was achieved in 60% and remaining neck remnant in 40%.

DISCUSSION

WEB retreatments

Based on one of the largest practice databases (n=756), we have demonstrated that the retreatment rate after an initial WEB procedure was 7.5% (95% CI 5.6% to 9.4%). According to literature data, this appears slightly higher than retreatment rates associated with stent-assisted coiling and FDS (5%),[15] but lower than those associated with coiling (around 10%).[16 17]

In a smaller population but with 5 years of follow-up, Pierot *et al*[10] described an 11.7% retreatment rate with no observed difference dependent on aneurysm location, and with most procedures performed during the first 2 years post-treatment. In accordance with this, Cortese *et al*[5] demonstrated that recurrences mostly occur within the 17 months post-implantation, with a stable angiographic result after mid-term control.

Retreatment indications

The bleeding risk from recurrence following WEB implantation is challenging to assess, especially in aneurysms where the dome is well protected by the device, but blood is flowing into the neck region of the aneurysm. Also, the distinction between BOSS 2 and 3, differentiating a supposedly adequate from non-adequate occlusion, can be considered as open to interpretation.

In our series, the retreatment rates at each of the four treatment centers were 6.0%, 6.6%, 8.2%, and 9.5%, reflecting the variability in the risk assessment.

The retreatment rate was significantly higher in the ruptured versus the unruptured group (13% vs 3.9%, respectively, P<0.0001). However, since multiple analysis[5 18–20] found no statistical association between recurrence and ruptured aneurysm, we can hypothesize that operators were more prompt to treat initially ruptured recurrences, assuming a higher re-rupture risk. Similar observations have been made concerning aneurysms initially treated with coils in some series.[15]

J NeuroIntervent Surg: first published as 10.1136/jnis-2022-019645 on 26 October 2022. Downloaded from http://jnis.bmj.com/ on October 26, 2022 at INSERM Consortia. Protected by copyright.

Retreatment modality

A vast number of strategies are available including surgical and endovascular for the retreatment of aneurysm recurrence following WEB implantation. In our series the retreatments were mostly performed endovascularly; however, smaller case series have also reported clipping as a feasible option.[6 11] Retreatment involved microsurgery in six patients in our series, that achieved complete occlusion in 60% of the five patients with follow-up data.

Considering that the WEB device is dedicated to the treatment of wide neck bifurcation aneurysms, EVT of aneurysm recurrence following WEB implantation can appear challenging, especially when most cases present with shallow bifurcation lesions. This explains the requirement to use an intracranial stent in 78% of aneurysms treated in our series.

The morbidity rate (5.3%, 95% CI 0% to 12.0%) associated with the retreatment of a WEB-treated aneurysm appears slightly higher than that at initial treatment (0.7–4%),[21–23] but not when compared with the retreatment of an initially coiled aneurysm (2.7–7%).[24–26]

Retreatment efficacy

After retreatment, the rate of aneurysm remnants (BOSS 3) dropped from 85% to 12%, with 56% of complete occlusion (BOSS 0) at mid-term follow-up (average 17 months). Considering that half of the aneurysms were treated with an FDS (including 12 aneurysms with angiographic follow-up <12 months), complete occlusion rates might reasonably be expected to improve with a longer follow-up period; indeed, progressive and delayed occlusions are common when using this strategy in bifurcation locations.[27–29]

Limitations

We acknowledge several limitations. First, the retrospective nature of the analysis may have led to biases. Also, some angiographic follow-ups were missing but mostly because they were pending in recent treatments. Although we have explored a very large cohort of patients treated initially with WEB, the number of retreatments was limited and precludes any comparison between the different retreatment strategies. Finally, we also included the early experience of centers initially with first generation devices, before the oversizing dogma was established, and this might have influenced the results.

CONCLUSION

The retreatment rate after an initial WEB treatment seems to compare favorably with that of coiling, especially given the challenging nature of these aneurysms for the endovascular approach. EVT of aneurysm recurrence following WEB implantation generally requires the use of a stent, though is feasible in most situations, leading to a high rate of satisfactory occlusion.

Author affiliations
[1]Interventional Neuroradiology - NEURI Brain Vascular Center, Bicêtre Hospital, APHP, Le Kremlin Bicêtre, France
[2]Neuroradiology, CHU Tours, Tours, Centre, France
[3]Neuroradiology, CHU Reims, Reims, France
[4]Champagne-Ardenne University, Reims, France
[5]Neuroradiology, CHU Bordeaux GH Pellegrin, Bordeaux, France
[6]Paris-Saclay University, Faculty of Medicine, Le Kremlin-Bicetre, France
[7]Neurology, Mansoura University Faculty of Medicine, Mansoura, Egypt
[8]Clinical Research Unit; University, Faculty of Medicine Simone Veil, Versailles Saint Quentin University ; INSERM, CESP, Hospital Bicetre, Le Kremlin-Bicetre, Île-de-France, France

Twitter Jildaz Caroff @jildazz, Cristian Mihalea @CRISTIANMIHALEA, Septimiu Daniel Popescu @SeptimiuPopescu and Sophie Gallas @doc soph

Contributors JC contributed to the conception and design of the study and the drafting of the manuscript and is responsible for the overall content as the guarantor. JC, KJ, SS, GM contributed to data collection and analysis. All authors contributed to revising the manuscript for important intellectual content. All authors approved the final version to be published.

Funding The authors have not declared a specific grant for this research from any funding agency in the public, commercial or not-for-profit sectors.

Competing interests JC reports payment for lectures from Medtronic. GM reports consulting fees from Microvention. DH reports payment or honoraria for lectures, presentations, speakers bureaus, manuscript writing, educational events or proctoring from Microvention; financial support for attending meetings and/or travel costs from Microvention. XB reports receiving consulting fees from Sequent, as well as payment or honoraria for lectures, presentations, speakers bureaus, manuscript writing, or educational events from Sequent. LP reports consulting fees from Balt, Microvention, Perflow, Phenox, and Vesalio; payment or honoraria for lectures, presentations, speakers bureaus, manuscript writing, or educational events from Balt, Microvention, Perflow, Phenox, and Vesalio; financial support for attending meetings and/or travel costs from Balt, Microvention, and Phenox. LSp reports receiving grants or contracts from Philips (institutional) and consulting fees from Balt, Medtronic, Phenox, Microvention, and Stryker; payment or honoraria for lectures, presentations, speakers bureaus, manuscript writing, or educational events from Balt, Medtronic, Microvention, and Stryker; and financial support for attending meetings and/or travel costs from Balt, Medtronic, Microvention, and Stryker.

Patient consent for publication Consent obtained directly from patient(s)

Ethics approval The French Ethical Committee for Research in Medical Imaging (CERIM) approved this study (institutional review board number CRM2101-127). Participants gave informed consent to participate in the study before taking part.

Provenance and peer review Not commissioned; internally peer reviewed.

Data availability statement Data are available upon reasonable request.

Supplemental material This content has been supplied by the author(s). It has not been vetted by BMJ Publishing Group Limited (BMJ) and may not have been peer-reviewed. Any opinions or recommendations discussed are solely those of the author(s) and are not endorsed by BMJ. BMJ disclaims all liability and responsibility arising from any reliance placed on the content. Where the content includes any translated material, BMJ does not warrant the accuracy and reliability of the translations (including but not limited to local regulations, clinical guidelines, terminology, drug names and drug dosages), and is not responsible for any error and/or omissions arising from translation and adaptation or otherwise.

ORCID iDs
Jildaz Caroff http://orcid.org/0000-0002-0029-1835
Kevin Janot http://orcid.org/0000-0002-7305-3125
Gaultier Marnat http://orcid.org/0000-0002-7611-7753
Jonathan Cortese http://orcid.org/0000-0002-1616-9113
Cristian Mihalea http://orcid.org/0000-0002-8260-8284
Vanessa Chalumeau http://orcid.org/0000-0002-7753-7186
Laurent Pierot http://orcid.org/0000-0002-2523-4909
Laurent Spelle http://orcid.org/0000-0002-6748-8528

REFERENCES

1 Bhogal P, Udani S, Cognard C, *et al*. Endosaccular flow disruption: where are we now? *J Neurointerv Surg* 2019;11:1024–5.
2 Goyal N, Hoit D, DiNitto J, *et al*. How to WEB: a practical review of methodology for the use of the Woven EndoBridge. *J Neurointerv Surg* 2020;12:512–20.
3 Pierot L, Szikora I, Barreau X, *et al*. Aneurysm treatment with WEB in the cumulative population of two prospective, multicenter series: 3-year follow-up. *J Neurointerv Surg* 2021;13:neurintsurg-2020-016151.
4 Caroff J, Cortese J, Girot J-B, *et al*. Woven EndoBridge device shape modification can be mitigated with an appropriate oversizing strategy: a VasoCT based study. *J Neurointerv Surg*;86:neurintsurg-2020-017232.
5 Cortese J, Caroff J, Chalumeau V, *et al*. Determinants of cerebral aneurysm occlusion after embolization with the WEB device: a single-institution series of 215 cases with angiographic follow-up. *J Neurointerv Surg* 2022:neurintsurg-2022-018780.
6 Srinivasan VM, Dmytriw AA, Regenhardt RW, *et al*. Retreatment of residual and recurrent aneurysms after embolization with the Woven EndoBridge device: multicenter case series. *Neurosurgery* 2022;90:569–80.
7 Nania A, Gatt S, Banerjee R, *et al*. WEB vs coiling in ruptured aneurysms: a propensity score matched comparison of safety and efficacy. *Interv Neuroradiol* 2022;15910199 2210922:159101992210922.
8 Peterson C, Cord BJ. Recurrent and residual aneurysms after Woven EndoBridge (WEB) therapy: what's next? *Cureus* 2021;16.

J NeuroIntervent Surg: first published as 10.1136/jnis-2022-019645 on 26 October 2022. Downloaded from http://jnis.bmj.com/ on October 26, 2022 at INSERM Consortia. Protected by copyright.

9 Essibayi MA, Lanzino G, Brinjikji W. Safety and efficacy of the Woven EndoBridge device for treatment of ruptured intracranial aneurysms: a systematic review and meta-analysis. *AJNR Am J Neuroradiol* : 2021;42:1627–32.
10 Pierot L, Szikora I, Barreau X, *et al*. Aneurysm treatment with the Woven EndoBridge (WEB) device in the combined population of two prospective, multicenter series: 5-year follow-up. *J Neurointerv Surg* 2022:neurintsurg-2021-018414.
11 Pierot L, Bannery C, Batchinsky-Parrou V, *et al*. Clipping of recanalized intracerebral aneurysms initially treated by the Woven EndoBridge device. *J Neurointerv Surg* 2019;11:807–11.
12 Kabbasch C, Goertz L, Siebert E, *et al*. Treatment strategies for recurrent and residual aneurysms after Woven Endobridge implantation. *J Neurointerv Surg* 2019;11:390–5.
13 Abbas R, El Naamani K, Sweid A, *et al*. Retreatment strategies in aneurysm Woven Endobridge recurrences: a case series. *Oper Neurosurg* 2022;22:201–7.
14 Caroff J, Mihalea C, Tuilier T, *et al*. Occlusion assessment of intracranial aneurysms treated with the WEB device. *Neuroradiology* 2016;58:887–91.
15 Froelich JJ, Cheung N, de Lange JA, de LJA, *et al*. Residuals, recurrences and re-treatment after endovascular repair of intracranial aneurysms: a retrospective methodological comparison. *Interv Neuroradiol* 2020;26:45–54.
16 Ferns SP, Sprengers MES, van Rooij WJ, *et al*. Coiling of intracranial aneurysms: a systematic review on initial occlusion and reopening and retreatment rates. *Stroke* 2009;40:e523–9.
17 McDougall CG, Johnston SC, Gholkar A, *et al*. Bioactive versus bare platinum coils in the treatment of intracranial aneurysms: the MAPS (matrix and platinum science) trial. *AJNR Am J Neuroradiol* 2014;35:935–42.
18 Cagnazzo F, Ahmed R, Zannoni R, *et al*. Predicting factors of angiographic aneurysm occlusion after treatment with the Woven EndoBridge device: a single-center experience with midterm follow-up. *AJNR Am J Neuroradiol* 2019;40:391–6.
19 Kabbasch C, Goertz L, Siebert E, *et al*. Factors that determine aneurysm occlusion after embolization with the Woven EndoBridge (WEB). *J Neurointerv Surg* 2019;11:503–10.
20 Diestro JDB, Dibas M, Adeeb N, *et al*. Intrasaccular flow disruption for ruptured aneurysms: an international multicenter study. *J Neurointerv Surg* 2022:neurintsurg-2022-019153.
21 Asnafi S, Rouchaud A, Pierot L, *et al*. Efficacy and safety of the Woven EndoBridge (WEB) device for the treatment of intracranial aneurysms: a systematic review and meta-analysis. *AJNR Am J Neuroradiol* 2016;37:2287–92.
22 Pierot L, Moret J, Barreau X, *et al*. Safety and efficacy of aneurysm treatment with WEB in the cumulative population of three prospective, multicenter series. *J Neurointerv Surg* 2018;10:553–9.
23 Arthur AS, Molyneux A, Coon AL, *et al*. The safety and effectiveness of the Woven EndoBridge (WEB) system for the treatment of wide-necked bifurcation aneurysms: final 12-month results of the pivotal WEB Intrasaccular Therapy (WEB-IT) study. *J Neurointerv Surg* 2019;11:924–30.
24 Ringer AJ, Rodriguez-Mercado R, Veznedaroglu E, *et al*. Defining the risk of retreatment for aneurysm recurrence or residual after initial treatment by endovascular coiling: a multicenter study. *Neurosurgery* 2009;65:311–5.
25 Teleb MS, Pandya DJ, Castonguay AC, *et al*. Safety and predictors of aneurysm retreatment for remnant intracranial aneurysm after initial endovascular embolization. *J Neurointerv Surg* 2014;6:490–4.
26 Han Y, Liu J, Tian Z, *et al*. Factors affecting recurrence and management of recurrent cerebral aneurysms after initial coiling. *Interv Neuroradiol* 2020;26:300–8.
27 Caroff J, King RM, Ughi GJ, *et al*. Longitudinal monitoring of flow-diverting stent tissue coverage after implant in a bifurcation model using neurovascular high-frequency optical coherence tomography. *Neurosurgery* 2020;87:1311–9.
28 Iosif C, Mounayer C, Yavuz K, *et al*. Middle cerebral artery bifurcation aneurysms treated by extrasaccular flow diverters: midterm angiographic evolution and clinical outcome. *AJNR Am J Neuroradiol* 2017;38:1–7.
29 Cekirge HS, Saatci I. A new aneurysm occlusion classification after the impact of flow modification. *AJNR Am J Neuroradiol* 2016;37:19–24.

J NeuroIntervent Surg: first published as 10.1136/jnis-2022-019645 on 26 October 2022. Downloaded from http://jnis.bmj.com/ on October 26, 2022 at INSERM Consortia. Protected by copyright.

b. *Principaux résultats*

La base de données incluait au total 756 anévrismes initialement traités par WEB dont 57 ont été retraités (7,5%). Les anévrismes étaient retraités environ 21,2 mois (4.8 – 70 mois) après le traitement initial : par chirurgie dans 11% des cas et par voie endovasculaire dans 89% des cas (48% par stent à diversion de flux, 30% par coiling assisté par stent, 12% par coiling seul et 10% de retraitement par WEB) (Figure 14 ; Page 52).

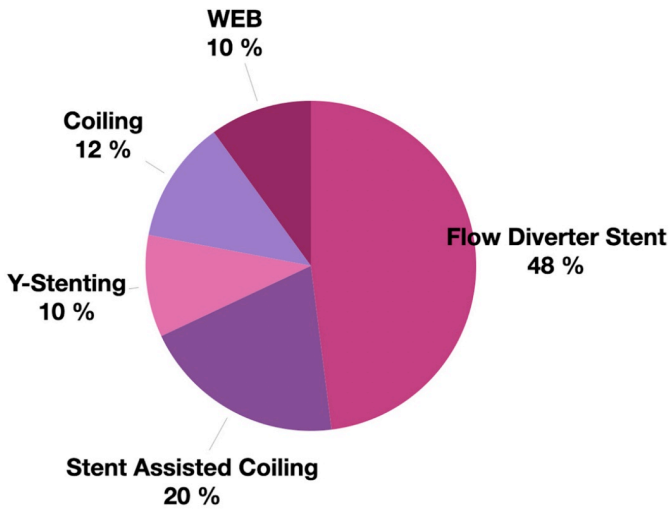

Figure 14 : Stratégie de retraitement des anévrismes.

Figure extraite de l'article publié[103].

Le taux de retraitement était significativement plus élevé dans le groupe des anévrismes rompus à la prise en charge initiale (13% vs 3,9%).

Les résultats au suivi angiographique étaient disponibles pour 88% (50/57) des patients et ont montré une occlusion adéquate dans 88% des anévrismes retraités (avec une occlusion complète dans 56% des cas).

La mortalité du retraitement était nulle et la morbidité évaluée à 5,3% (3/57).

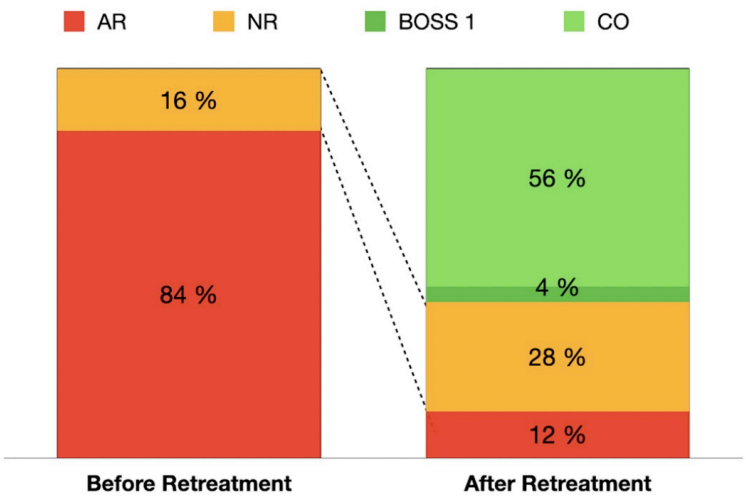

Figure 15 : Suivi angiographique des anévrismes retraités.

Figure extraite de l'article publié[103].

c. *Discussion*

Cette large série multicentrique a montré un taux de retraitement de 7,5% (57/756) qui est légèrement inférieur à la série publiée par Pierot et al. rapportant un taux de 11,7% [69]. Ce taux de retraitement est légèrement supérieur aux séries publiées sur les stents (aux alentours de 5%) et légèrement inférieur aux séries publiées après traitement initial par coiling (alentours de 10%) [41,100].

Les indications de retraitement concernaient les anévrismes résiduels (BOSS3) même si la distinction entre les collets résiduels (BOSS2) et anévrismes résiduels peut être difficile et subjective [92]. Il est également à noter que contrairement aux anévrismes traités par coils, l'appréciation du flux sanguin entrant dans la cavité anévrismale est plus aisée en cas de traitement par WEB ; en effet, les fils de nitinol sont moins radio-opaques qu'un packing de coils. On peut alors imaginer qu'une recanalisation partielle au sein d'une masse de coils est plus difficile à dépister sur une angiographie simple qu'après un traitement par WEB.

Parmi les anévrismes retraités, il y avait significativement plus d'anévrismes initialement rompus que d'anévrismes non rompus. Cette observation peut être le résultat d'une plus grande vigilance des centres chez les patients ayant un antécédent de rupture anévrismale plus à risque de saignement que la population générale [6,7]. On peut aussi émettre l'hypothèse que lors du traitement d'un anévrisme rompu, il y a possiblement une plus grande

tolérance quant à l'exigence du résultat final ; autrement dit, une occlusion sub-totale est volontiers plus tolérée lors du traitement d'un anévrisme rompu que lors d'une intervention programmée où l'opérateur sera possiblement plus à même de retirer un WEB sous-dimensionné que pour un anévrisme rompu.

Plusieurs stratégies de retraitement ont été utilisées dans cette série même si les techniques endovasculaires étaient majoritaires. La morbidité rapportée de ces retraitements était de 5,3% ce qui est légèrement supérieur aux taux de morbidité rapportés d'un traitement initial par WEB qui varie de 0,7% à 4% selon les séries [76,79,87] ; cela peut s'expliquer par l'utilisation majoritaire de techniques utilisant des stents qui comme nous l'avons vu dans la partie « Efficacité et sécurité du dispositif WEB » sont associés à un taux de complication peropératoire et une morbidité plus importante que les traitements par WEB. En revanche, le retraitement de ces anévrismes a permis d'obtenir des résultats angiographiques très satisfaisants avec une occlusion complète dans 56% des cas et une occlusion adéquate dans 88% des anévrismes retraités.

Mise en perspective de l'article :

Le taux de retraitement des anévrismes initialement traités par WEB était de 7,5% ce qui apparait légèrement supérieur aux anévrismes initialement traités par stent à diversion de flux ou coils assistés par stent (environ 5%) mais inférieur au taux de retraitement des anévrismes traités par coiling seul (environ 10%).

Le retraitement d'anévrismes initialement traités par un dispositif WEB apparait techniquement faisable, le plus souvent par voie endovasculaire avec des résultats au cours du suivi très satisfaisants (occlusion complète dans plus de la moitié des cas et occlusion adéquate dans 86% des cas).

Le retraitement de ces anévrismes réputés complexes et plus à risque était associé à une mortalité nulle et une morbidité de 5,7%, légèrement supérieure à celle rapportée pour un traitement initial par WEB.

V. Flux sanguin persistant au sein du dispositif WEB à distance de l'embolisation

1. Contexte et problématique

Comme nous l'avons vu dans le chapitre « Efficacité et sécurité du dispositif WEB » (Page 32), le dispositif WEB a été largement étudié depuis sa mise sur le marché et a fait preuve de son efficacité et sa sécurité. Pourtant, dans certains cas, il persiste un flux sanguin circulant au sein du dispositif WEB qui a été implanté dans le sac anévrismal, à distance de l'embolisation (Figure 12 ; Page 41 et Figure 16 ; Page 55).

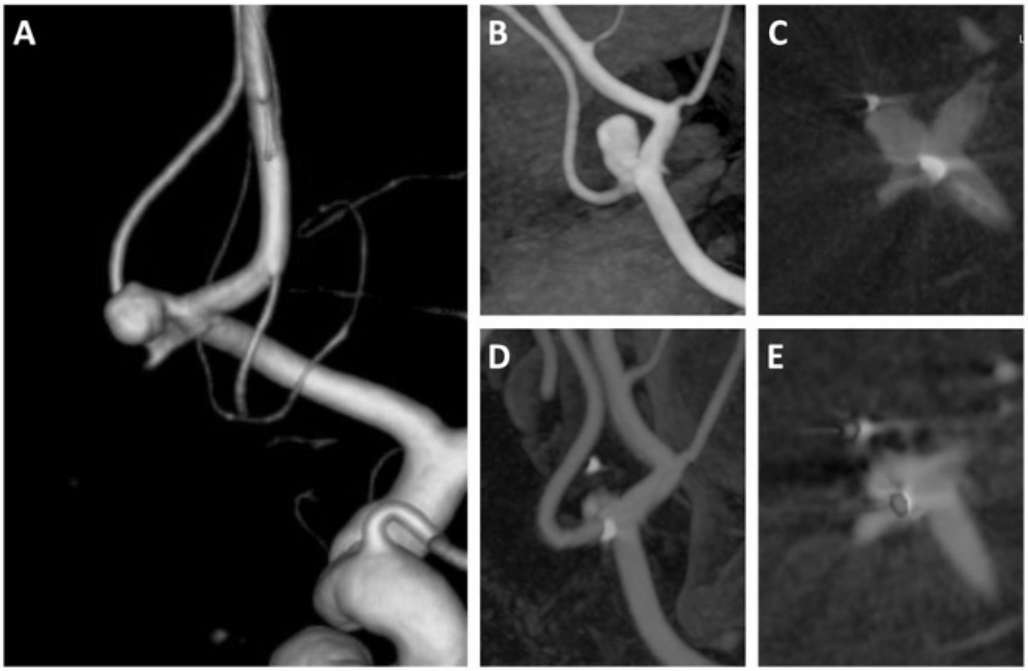

Figure 16 : Figure de l'article publié (supplément) montrant un anévrisme communicant antérieur non rompu traité par WEB avec la persistance d'un flux sanguin circulant sur l'angiographie de contrôle à 6 mois.

A : rendu volumique de l'anévrisme embolisé ; B et C : cone-beam CT réalisé avant et après le déploiement du WEB ; D et E : cone-beam CT réalisé à 6 mois de l'embolisation montrant la persistance de l'opacification de l'anévrisme

Ces phénomènes de persistance de flux dans le sac anévrismal ne peuvent pas être décrits précisément par les classifications angiographiques classiques dérivant de la classification de

Raymond-Roy (Figure 3 ; Page 22) et ont motivé la création d'une nouvelle classification angiographique des anévrismes traités par WEB : la Bicêtre Occlusion Scale Score (BOSS) [92]. Les anévrismes ainsi observés sont classés BOSS 1 (Figure 11 ; Page 38).

Le résultat angiographique BOSS1 est considéré comme un échec de traitement car même si la physiopathologie de ce phénomène est mal connue, l'hypothèse principale est une cicatrisation incomplète de l'anévrisme embolisé qui pourrait exposer le patient traité à un risque hémorragique. Pour le moment, seules trois séries monocentriques de patients se sont intéressées à la persistance d'un flux sanguin circulant dans le dispositif plusieurs mois après l'embolisation d'un anévrisme intracrânien avec un WEB [93–95].

L'incidence de ce phénomène est mal connue et varie entre 6,3% et 16% dans la littérature [93–95].

Les facteurs de risque de survenue d'anévrismes BOSS1 sont encore mal connus. Nguyen et al. évoquaient la possible association entre ce phénomène et l'utilisation d'une double anti-agrégation plaquettaire en post-opératoire qui empêcherait la formation d'un thrombus au sein du sac anévrismal [94] ; l'article de Caroff et al. allait dans le même sens en mettant en évidence une association statistiquement significative entre une occlusion BOSS 1 sur l'angiographie de contrôle et un traitement antiplaquettaire post-opératoire [95]. Selon l'équipe du kremlin Bicêtre, les anévrismes embolisés avec la dernière génération du dispositif WEB (WEB17) et les anévrismes avec un aspect ratio (hauteur / collet) bas seraient également plus à risque [95] de survenue de BOSS1. Nawka et al. évoquaient aussi l'influence de l'orientation du dispositif par rapport à l'axe du flux qui pourrait en cas d'obliquité réduire l'effet de diversion de flux du dispositif [93].

Nous avons souhaité étudier plus en détails ce phénomène et notamment préciser son incidence, les facteurs de risque de survenue et son évolution dans une étude observationnelle multicentrique.

2. Présentation de l'article 2 : Persistent flow inside the Woven EndoBridge (WEB) at angiographic follow-up: a multicenter study

Nous avons mené une étude rétrospective multicentrique européenne grâce au réseau de recherche collaboratif des Jeunes en neuroradiologie Interventionnelle (JENI) [104]. Les départements de neuroradiologie interventionnelle utilisant le dispositif WEB étaient invités à partager les données des patients suivis par angiographie présentant un flux sanguin circulant persistant au sein du dispositif WEB au moins 3 mois après l'embolisation (BOSS1) (Figure 16 ; Page 55). Les données recueillies dans les différents centres ont ensuite été comparées à la base de données du CHU de Tours comprenant 116 patients traités par WEB et dont les données de suivi angiographiques étaient disponibles (groupe contrôle) comprenant des patients BOSS0, BOSS0', BOSS2 et BOSS3.

a. PDF de l'article 2 publié dans l'INR

Check for updates

Original Research Article

INR INTERVENTIONAL NEURORADIOLOGY

Interventional Neuroradiology
1–7
© The Author(s) 2023
Article reuse guidelines:
sagepub.com/journals-permissions
DOI: 10.1177/15910199231185805
journals.sagepub.com/home/ine

Sage

Persistent flow inside the Woven EndoBridge at angiographic follow-up: A multicenter study

Kevin Janot[1], Guillaume Charbonnier[2], Gaultier Marnat[3], Peter Sporns[4,5], Julien Burel[6], Chrysanthi Papagiannaki[6], Geraud Forestier[7], Jean-Francois Hak[8], Thibault Agripnidis[8], Frederico Bolognini[9], Pablo Ariel Lebedinsky[9], Heloise Ifergan[1], Richard Bibi[1], Denis Herbreteau[1], Nourou Dine Adeniran Bankole[1], Alessandra Biondi[2], Xavier Barreau[3], Alexis Guédon[10], Eimad Shotar[11], Frederic Clarençon[11], Basile Kerleroux[12], Grégoire Boulouis[1], Fouzi Bala[1] and Aymeric Rouchaud[7,*]

Abstract

Background: The occurrence of persistent intra-device filling (BOSS 1, using the Bicêtre Occlusion Scale Score (BOSS)) in aneurysms treated with a Woven Endobridge (WEB) device is infrequent based on angiographic follow-up. To date, three monocentric case series were published studying BOSS 1 cases. Through a multicenter retrospective study, we aimed to report the incidence, and risk factors of intra-WEB persistent filling.

Methods: We reached out to European academic centers that treat patients using WEB devices and requested de-identified data of patients treated with a WEB device and underwent angiographic follow-up, at least 3 months after embolization, to assess the BOSS 1 occlusion score. We compared baseline characteristics, treatment modalities, and aneurysm data of the included BOSS 1 patients with those of a control group consisting of non-BOSS 1 patients ($n = 116$) who had an available angiographic follow-up. Univariable and multivariable models were employed for analysis.

Results: Among the pooled sample of 591 aneurysms treated with WEB, the rate of persistent flow (BOSS 1) at angiographic follow-up was 5.2% ($n = 31$ out of 591), performed after an average of 8.7 ± 6.3 months. In the multivariable-adjusted analysis, dual antiplatelet therapy in the postoperative period (adjusted odds ratio [aOR] 4.3 [95% CI 1.3–14.2]), and WEB undersizing (aOR 10.8 [95% CI 2.9–40]) were independently associated with a BOSS 1 persistent flow result.

Conclusion: Persistent blood flow within the WEB device during angiographic follow-up (BOSS 1) is an uncommon occurrence. Our findings indicate that post-procedural dual antiplatelet therapy and undersizing of the WEB device are independently associated with the presence of BOSS 1 at follow-up.

Keywords

Aneurysm, flow-disruption, Woven Endobridge

Received 14 March 2023; accepted 15 June 2023

[1]Interventional Neuroradiology Department, University Hospital of Tours, Tours, France
[2]Interventional Neuroradiology Department, University Hospital of Besançon, Besançon, France
[3]Diagnostic and Interventional Neuroradiology Department, University Hospital of Bordeaux, Bordeaux, France
[4]Interventional Neuroradiology Department, University Hospital of Basel, Basel, Switzerland
[5]Interventional Neuroradiology Department, University Medical Center of Hamburg-Eppendorf, Hamburg, Germany
[6]Interventional Neuroradiology Department, University Hospital of Rouen, Rouen, France
[7]Interventional Neuroradiology Department, University Hospital of Limoges, Limoges, France
[8]Interventional Neuroradiology Department, University Hospital of Marseille, Marseille, France
[9]Neuroradiology Department, General Hospital of Colmar, Colmar, France
[10]Interventional Neuroradiology Department, Lariboisière Hospital, Paris, France
[11]Neuroradiology Department, Pitié Salpêtrière Hospital, Paris, France
[12]Interventional Neuroradiology Department, Saint Anne Hospital, Paris, France

[*]On behalf of the JENI Research Collaborative.

Corresponding author:
Kevin Janot, Service de Neuroradiologie Diagnostique et Interventionnelle, CHRU de Tours, 2 Boulevard Tonnellé, 37000 Tours, France.
Email: kevin.janot@univ-tours.fr

Introduction

The Woven EndoBridge (WEB) device (Microvention, CA, USA) has been extensively studied for the treatment of intracranial aneurysms.[1,2] It has been demonstrated as a safe alternative for wide-neck bifurcation aneurysms.[3]

With the introduction of intrasaccular flow disrupters, the evaluation scales used for coiled aneurysms, such as the Raymond-Roy occlusion scale, needed revision due to their limited applicability to this new generation of devices.[4–6] The WEB occlusion scale (WOS), adapted from the Raymond-Roy occlusion classification, emerged as the most commonly used grading scale following the implantation of the WEB device.[6,7] Occasionally, during follow-up digital subtraction angiography (DSA), a persistent contrast opacification may be observed within the WEB device, which cannot be accurately assessed using the WOS scale. As a result, a revised occlusion scale score specifically for aneurysm treatment with the WEB device was introduced: the Bicètre Occlusion Scale Score (BOSS). This phenomenon, referred to as BOSS 1, can be considered a treatment failure.[6] Histologically, it may be attributed to an incomplete healing process, characterized by insufficient fibrosis of the intra-aneurysmal thrombus and partial endothelization at the aneurysmal neck.[8,9]

Three monocentric case series with BOSS 1 cases were published.[10–12] Nguyen et al.[11] hypothesized that the administration of dual antiplatelet medication during the postoperative period could be associated with BOSS 1, leading to the absence of intra-device thrombosis and the persistence of blood flow within the WEB device. Similarly, Caroff et al.[12] reported a significant association between postoperative antiplatelet medication and the BOSS 1 phenomenon in a vaso computed tomography study. The optimal management of antiplatelet therapy (APT) before and after WEB implantation remains uncertain. Various practices have been described, but the assumption that the surface of the WEB device is not more thrombogenic than coils may justify the use of monotherapy for a few months. The duration of APT or the need for dual APT (DAPT) may be justified in cases of large aneurysm necks or when the device protrudes into the parent artery.[13,14]

In this multicenter retrospective study, our objective was to determine the incidence of intra-WEB persistent filling, identify factors associated with this phenomenon, and assess its evolution over time

Methods

Ethical statement

This study was a non-interventional retrospective analysis of de-identified data and therefore written informed consent was waived, however, patients or their relatives were informed that they could oppose the use of their de-identified health-related data for the purpose of research. A commitment to compliance was filed to the French National Information Science and Liberties Commission National for Healthcare Data before data centralization, with respect to the General Data Protection Regulation (CMR004, File number: 2226313).

Data collection

The Jeunes en Neuroradiologie Interventionnelle–Société Française de Neuroradiologie (JENI–SFNR) network, a collaborative research group led by trainees,[15] extended an invitation to academic centers that treat patients with WEB devices to contribute de-identified data for this study.[15] Each participating center received an electronic case report form and was requested to include all patients who underwent treatment with a WEB device and had a BOSS 1 occlusion score assessed through angiographic follow-up conducted at least 3 months after embolization. The data collection period ranged from 1 January 2013 to 31 December 2021.

To identify factors associated with the occurrence of BOSS 1, we compared patients with BOSS 1 to a control group consisting of patients who had available follow-up DSA images but were classified as BOSS 0, BOSS 0′, BOSS 2, or BOSS 3.

Angiographic analysis

Angiographic outcomes were evaluated by independent readers at each participating center using the BOSS six-point scale.[6] These readers were unaware of the patients' clinical information to maintain objectivity. The presence of a BOSS 1 result was determined when contrast opacification was observed inside the WEB device during the angiogram conducted at least 3 months after embolization. Any modification in the shape of the WEB device, such as a reduction in the distance between the proximal and distal device markers on DSA, was considered an indication of device shape modification.[16,17] The sizing of the WEB device was assessed by an independent reader who classified the treated aneurysms into two groups based on the rule of +1 mm/−1 mm. As per the existing literature, if the nominal transverse diameter of the selected device was not at least 0.5 mm larger than the average transverse diameter of the aneurysm measured on 3D DSA before implantation, it was deemed that the implanted device was undersized.[16]

Statistical analysis

Continuous variables are reported as mean ± standard deviation, or median (interquartile range) as appropriate, and categorical variables as a number and percentage of the total.

To identify factors independently associated with the occurrence of BOSS 1 at follow-up we conducted univariable followed by backward stepwise multivariable logistic regression models. A variable was included in the multivariate model if it was associated with $p < 0.1$ in univariable analysis. All tests were two-sided and all probability values are provided uncorrected.

In post hoc analyses, and to consider the delay until recanalization as a potential confounder, we constructed

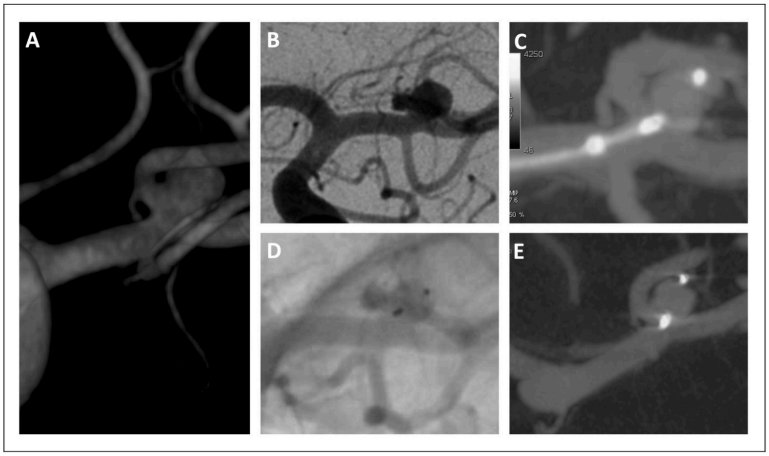

Figure 1. Unruptured left middle cerebral artery aneurysm treated with WEB 4.5 × 3 SL. The patient is under curative anticoagulation for a right femoral vein thrombosis. The angiographic follow-up at 6 months shows a completely circulating aneurysm (BOSS 1) despite a good positioning of the WEB. (A) Pre-operative 3D volume rendered angiography image; (B) pre-operative 2D view of DSA showing the aneurysm; (C) operative view with CB-CT angiography just before detachment showing a WEB device in place in the aneurysmal sac; (D) angiographic control at 6 months showing a completely circulating aneurysm despite good positioning of the WEB; (E) CB-CT follow-up at 6 months confirming a persistent blood flow inside the WEB device.
WEB: Woven Endobridge; SL: single layer; CB-CT: cone beam computed tomography.

a proportional hazards model, evaluating whether variables associated with a more frequent occurrence of BOSS I may be confounded by delay until angiographic follow-up. All analyses were done using JMP® Pro 14 (SAS Institute Inc., Cary, NC) software. Results were considered statistically significant if p values were <0.05.

This article was prepared according to the Strengthening the Reporting of Observational Studies in Epidemiology (STROBE) statement.[18]

Results

BOSS 1 aneurysms incidence

During the study period, a total of 11 neurointerventional academic centers contributed data on 591 aneurysms that were treated with a WEB device and had at least one angiographic follow-up conducted after a minimum of 3 months. Among these treated aneurysms, 31 cases (5.2%) exhibited persistent blood flow within the WEB device, as observed during angiographic follow-up, which occurred between 3 and 24 months after treatment (with an average time of 8.7 ± 6.3 months). Among the cases with persistent flow inside the WEB device (BOSS 1), isolated persistent flow was observed in 28 out of 31 cases (90.3%), while in the remaining three cases (9.7%), persistent flow within the WEB device was associated with an aneurysm remnant (BOSS 1 + 3). Detailed examples of BOSS 1 cases are provided in Figure 1 and Supplemental Figures 3 and 4.

Evolution of BOSS 1 aneurysms

No instances of bleeding events were reported during the follow-up period. Out of the 31 patients with BOSS 1, 14 (45.2%) underwent a second angiographic follow-up, with an average time interval of 15.1 ± 11.1 months. Among these patients, six cases were ultimately assessed as having complete aneurysm occlusion at the last DSA follow-up (classified as BOSS 0 or BOSS 0′), indicating successful treatment. However, in the remaining eight patients, persistent flow inside the WEB device was observed. Among these cases, three patients experienced a decrease in the flow, four patients maintained a stable flow, and one patient exhibited a worsening of the phenomenon.

Comparison between BOSS 1 and control groups

Clinical and imaging data of the control group (non-BOSS 1 patients) were available from only one participating center, consisting of 116 patients.

In the univariable analysis (Table 1), the BOSS 1 group exhibited a shorter mean follow-up duration (15.1 ± 11 months vs. 23.0 ± 20.9 months, $p = 0.004$), larger aneurysm neck (4.8 ± 2 mm vs. 4.2 ± 1.6 mm, $p = 0.04$), and greater aneurysm width (5.7 ± 2.3 mm vs. 4.7 ± 1.7 mm, $p = 0.02$) compared to the non-BOSS 1 group. WEB undersizing (15 [48.4%] vs. 101 [87.1%], $p < 0.001$) and post-procedural APT (29 [93.5%] vs. 73 [62.9%], $p < 0.001$) were more prevalent in the BOSS 1 group, whereas WEB shape modification (WSM; 6 [19.4%] vs. 66 [56.9%], $p < 0.001$) was less frequently observed compared to the non-BOSS 1 group. No bleeding events were reported during the

Table 1. Baseline characteristics in the BOSS 1 and control groups.

	All aneurysms ($n=147$)	BOSS 1 ($n=31$)	Non-BOSS 1 (control group) ($n=116$)	p-value
Age (years)	58.3 ± 11.5	57.1 ± 11.5	58.7 ± 11.5	0.26
Gender, F	88 (59.8%%)	19 (61.3%)	69 (59.5%)	0.86
Last DSA follow-up (months)	21.5 ± 19.5	15.1 ± 11.1	23.2 ± 20.9	0.004
Aneurysm locations				0.77
MCA	57 (38.8%)	10 (32.3%)	47 (40.5%)	
AComA	45 (30.6%)	10 (32.3%)	35 (30.2%)	
Pericalossal	6 (4.1%)	1 (3.2%)	5 (4.3%)	
ICA	10 (6.8%)	2 (6.5%)	8 (6.9%)	
Basilar artery	22 (15.0%)	6 (19.4%)	16 (13.8%)	
PComA	4 (2.7%)	2 (6.5%)	2 (1.7%)	
PCA	1 (0.7%)	0	1 (0.9%)	
PICA	2 (1.4%)	0	2 (1.7%)	
Aneurysm size (mm)				
Neck	4.3 ± 1.7	4.8 ± 2	4.2 ± 1.6	0.04
Width	4.9 ± 1.9	5.7 ± 2.3	4.7 ± 1.7	0.02
Height	5.9 ± 2	5.9 ± 2.2	5.9 ± 1.9	0.99
Device type				
DL	14 (9.5%)	0	14 (12.1%)	0.007
SL	108 (73.5%)	28 (90.3%)	80 (69%)	
SLS	25 (17.0%)	3 (9.7%)	22 (19%)	
Ruptured aneurysm	42 (28.6%)	6 (19.4%)	36 (31%)	0.19
WEB undersizing	31 (21.1%)	16 (51.6%)	15 (12.9%)	<0.001
WEB shape modification	72 (49%)	6 (19.4%)	66 (56.9%)	<0.001
Retreatment	23 (15.6%)	7 (22.6%)	16 (13.8%)	0.25
Antiplatelet therapy	102 (69.4%)	29 (93.5%)	73 (63.9%)	<0.001
No	45 (30.6%)	2 (6.5%)	43 (37.1%)	
Mono	81 (55.1%)	20 (64.5%)	61 (52.6%)	
Dual	21 (14.3%)	9 (29%)	12 (10.3%)	
Anticoagulant	8 (5.4%)	8 (25.8%)	0	<0.001

DL: dual layer; SL: single layer; SLS: SL sphere; DSA: digital subtraction angiography; MCA: middle cerebral artery; AComA: anterior communicating artery; ICA: internal carotid artery; PComA: posterior communicating artery; PCA: posterior cerebral artery; PICA: posterior inferior cerebellar artery; BOSS: Bicêtre Occlusion Scale Score.
We conducted a univariable analysis using chi-square or univariable logistic regression models as appropriate. Continuous variables are reported as mean ± standard deviation, or median (interquartile range) as appropriate, and categorical variables as a number and percentage of the total.

Table 2. Logistic regression analyses to determine independent predictors of BOSS 1.

Variables	Univariate analysis p-value	Multivariate analysis p-value	Odds ratio (95% CI)
WEB undersizing	<0.001	<0.001	10.8 (2.9–40)
Aneurysm width	0.02	0.99	–
Mono APT versus DAPT	<0.001	<0.001	4.3 (1.3–14.2)
No APT versus DAPT	0.003	0.99	–
No APT versus mono APT	0.004	0.99	–

APT: antiplatelet therapy; DAPT: dual APT.

follow-up period after WEB implantation in the non-BOSS 1 group, and there was no significant difference in terms of retreatment rates between the two groups (7 [22.6%] vs. 16 [13.8%], $p=0.25$).

In the multivariable analysis (Table 2 and Figure 2), DAPT during the postoperative period (adjusted odds ratio [aOR] = 4.3, 95% CI: 1.3–14.2, $p<0.001$) and WEB undersizing (adjusted OR = 10.8, 95% CI: 1.9–40, $p<0.001$) were the only independent factors associated with a BOSS 1 result. There was no significant difference observed between monotherapy and no APT during the postoperative period ($p=0.99$). Proportional hazards models revealed that both APT (B estimate: 6.9; $p<0.001$) and undersizing (B estimate: 0.8) were independently associated with the occurrence of BOSS 1.

Discussion

In this large multicenter study consisting of 591 aneurysms, we found that BOSS 1 persistent flow following

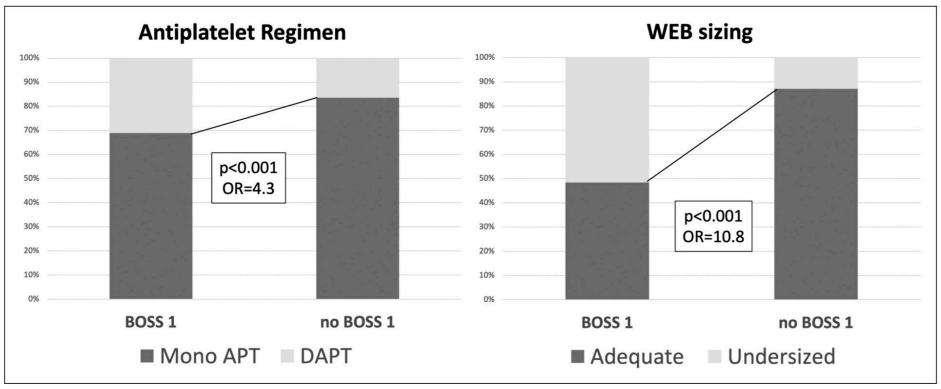

Figure 2. Association of dual antiplatelet therapy and WEB undersizing with BOSS 1 result.
APT: antiplatelet therapy; DAPT: dual APT; OR: odds ratio; BOSS: Bicêtre occlusion scale score.

WEB treatment was relatively rare, appearing in 5.2% of cases. This result aligns with previous studies which have reported frequencies ranging from 6.3% to 16.4%.[10–12,19] In our sample, we showed that the post-procedure use of dual antiplatelet medication and the undersizing of WEB were independently linked to a BOSS 1 outcome, irrespective of the duration until subsequent follow-up.

In the present dataset, we found that APT during the postoperative phase was administered in 93.5% of cases that resulted in BOSS 1, compared to 63.9% in the group that did not result in BOSS 1 ($p < 0.001$). This finding is consistent with a recent study that indicated a significant association between the delivery of APT beyond one week post-procedure and BOSS 1 aneurysms.[12] Additionally, Nawka et al.[10] and Nguyen et al.[11] documented the use of APT for a minimum of 6 weeks in all their BOSS 1 patients. Interestingly, when compared to single antiplatelet treatment, dual antiplatelet treatment in the postoperative period was robustly associated with a BOSS 1 result in our multivariable analysis (adjusted OR 4.3, $p < 0.001$). This finding echoes the reports of Nguyen et al.,[11] who observed that most BOSS 1 patients (7 out of 8 patients) received DAPT postoperatively for at least 1 month. Further data indicate a potential influence of DAPT on aneurysms treated with hydrocoils. An animal study suggested less organized aneurysmal tissue in the case of DAPT use.[20] Moreover, a clinical study reported that DAPT delayed aneurysmal occlusion after flow diverter stent treatment with a higher chance of aneurysm retreatment in the case of prolongated DAPT.[21] Antiplatelet management for WEB-treated aneurysms remains unclear. There is no data regarding the optimal APT before or after WEB implantation. However, 8 in 10 physicians report using any antiplatelet before WEB implantation in a recent survey.[22]

Following the deployment of the WEB device, particularly in elective cases, the mechanisms of flow diversion that slow down blood flow within the aneurysm and promote the formation of a blood clot in the aneurysmal sac may introduce a theoretical risk of embolism. This rationale justifies the use of low-dose aspirin for a few months at the beginning of aneurysmal thrombosis.[13] The duration of APT or the need for DAPT may be warranted in cases of large aneurysm necks or when the device protrudes into the parent artery. Within our cohort of BOSS 1 patients, nine individuals were receiving DAPT (Table 1). However, it is noteworthy that most of them required DAPT for conditions such as intracranial stenosis or protrusion of the WEB device, rather than solely for the WEB implantation itself. For instance, one patient had recently undergone cardiac stenting prior to our treatment, while another patient had been treated for a second aneurysm using a flow diverter stent during the same procedure. In these two cases, DAPT was administered for valid reasons unrelated to the WEB treatment. It is possible that patients who were already on DAPT before the procedure may not be ideal candidates for the use of the WEB device.

Notably, among the six cases that ultimately achieved complete aneurysm occlusion during the second angiographic follow-up, four of them were receiving DAPT, and one was under anticoagulation treatment during the postoperative period. All patients had discontinued their antiplatelet or anticoagulant treatment prior to the last angiographic follow-up, which demonstrated aneurysm occlusion. These findings provide further support for our hypothesis of an association between BOSS 1 results and the use of DAPT or anticoagulant agents. In our study, WEB undersizing was strongly linked to the occurrence of BOSS 1 during follow-up (aOR 10.8, $p < 0.001$), which contradicts the findings of Nawka et al.[10] Adequate device sizing plays a crucial role in aneurysm treatment, particularly with the WEB device, as undersized WEB devices may result in insufficient coverage of the aneurysm neck and reduce the likelihood of aneurysm occlusion during angiographic follow-up.[3] Initially, physicians

tended to select a WEB device that matched the mean transverse diameter and height of the aneurysmal sac.[16] However, with growing experience, the device is now typically oversized, with a transverse diameter approximately 1 mm larger than the aneurysm's diameter.[13] Despite increased expertise, selecting the appropriate device can still present challenges, and virtual simulations may assist physicians in optimizing device selection.[23]

No instances of bleeding events were reported during the follow-up period after WEB implantation in our cohort. In cases where the contrast opacification is in contact with the aneurysm wall or associated with an aneurysm remnant (BOSS 1 + 3), BOSS 1 may warrant retreatment to prevent the risk of bleeding. In our cohort, the three cases with the BOSS 1 + 3 phenomenon underwent retreatment, with one case involving the coiling of a lateral daughter cyst and two cases treated with a flow diverter stent. When the contrast opacification is limited inside the WEB device at the neck of the aneurysm or in cases of neck remnant (BOSS 2), the risk of aneurysm rupture is presumed to be low. Similarly, Caroff et al.[12] reported a favorable evolution of the BOSS 1 phenomenon over time without any bleeding events.

Within our series, WSM was observed in 19.4% of cases with BOSS 1, compared to 56.9% in the control group ($p < 0.001$). This finding aligns with the observations of Caroff et al.,[12] who reported lower rates of WSM in comparison to BOSS 0, 0′, 2, and 3. These findings suggest that WSM may be associated with aneurysm occlusion and intrasaccular healing.[17,24,25] Nguyen et al.[11] also reported similar observations, indicating the absence of WSM in cases of persistent flow inside the WEB, supporting the hypothesis that in the absence of intra-WEB thrombosis, no web shape modification is observed.

A previous study identified the fifth generation of the WEB device (WEB17) and aneurysm aspect ratio (height/neck) as predictive factors for the evolution of BOSS 1. However, in our study, neither device type nor aneurysm measurements were independently associated with the BOSS 1 phenomenon during angiographic follow-up.

This study possesses several limitations. Firstly, the retrospective nature of the analysis may have introduced selection and recall biases that are difficult to control. Secondly, the sample size, particularly within the BOSS 1 group, was small, but this can be attributed to the rarity of persistent intra-WEB filling. Thirdly, while there were differences in baseline characteristics and average DSA follow-up between the two groups, we adjusted for these differences and employed a proportional hazards model to account for the variation in time until recanalization. However, residual confounding factors may have influenced our results. Lastly, data from non-BOSS 1 patients were only available from one center with a relatively small sample size, potentially introducing a selection bias. Nevertheless, to the best of our knowledge, this is the largest study to report factors associated with the BOSS 1 phenomenon compared to non-BOSS 1 patients.

Conclusion

In conclusion, persistent blood flow within the WEB device during angiographic follow-up (BOSS 1) is a rare occurrence. Post-procedural DAPT and undersizing of the WEB device were independently associated with the BOSS 1 result during follow-up.

Authors' contribution

Kevin Janot: Conceptualization, acquisition of data, and writing—original draft preparation. Guillaume Charbonnier: Acquisition of data, reviewing, and editing. Gaultier Marnat: Acquisition of data, reviewing, and editing. Peter Sporns: Acquisition of data, reviewing, and editing. Julien Burel: Acquisition of data, reviewing, and editing; Chrysanthi Papagiannaki: Reviewing and editing. Geraud Forestier: Acquisition of data, reviewing, and editing. Jean-Francois Hak: Acquisition of data, reviewing, and editing. Thibault Agripnidis: Reviewing and editing. Frederico Bolognini: Acquisition of data, reviewing, and editing. Pablo Ariel Lebedinsky: Reviewing and editing; Heloise Ifergan: Reviewing and editing. Richard Bibi: Reviewing and editing. Denis Herbreteau: Reviewing and editing. Alessandra Biondi: Reviewing and editing. Xavier Barreau: Reviewing and editing. Alexis Guédon: Acquisition of data, reviewing, and editing. Eimad Shotar: Acquisition of data, reviewing, and editing. Frederic Clarençon: Reviewing and editing. Basile Kerleroux: Reviewing and editing. Grégoire Boulouis: Writing—reviewing and editing. Fouzi Bala: Writing, reviewing, and editing; Aymeric Rouchaud: Writing—reviewing and editing. Nourou Dine Adeniran Bankole: acquisition of data, reviewing and editing.

Data sharing

Data are available upon reasonable request.

Declaration of conflicting interests

Alessandra Biondi reports consulting for Balt, Cerus Endovascular, Medtronic, Microvention, and Stryker Neurovascular; Frederic Clarençon reports consulting for Microvention, Medtronic, Balt, and Stryker Neurovascular; Chrysanthi Papagiannaki reports consulting for Microvention, Stryker Neurovascular, and Balt; Aymeric Rouchaud reports consulting for Balt and Microvention. The other authors have no competing interests to report.

Funding

The authors received no financial support for the research, authorship, and/or publication of this article

ORCID iDs

Kevin Janot https://orcid.org/0000-0002-7305-3125
Guillaume Charbonnier https://orcid.org/0000-0002-4425-3849
Gaultier Marnat https://orcid.org/0000-0002-7611-7753
Peter Sporns https://orcid.org/0000-0002-3028-0539
Julien Burel https://orcid.org/0000-0001-8726-265X
Geraud Forestier https://orcid.org/0000-0003-4797-9693
Jean-Francois Hak https://orcid.org/0000-0002-0225-7876
Thibault Agripnidis https://orcid.org/0000-0003-2772-2954
Nourou Dine Adeniran Bankole https://orcid.org/0000-0002-

4277-9767
Alexis Guédon https://orcid.org/0000-0002-1309-235X
Eimad Shotar https://orcid.org/0000-0002-8712-8431
Aymeric Rouchaud https://orcid.org/0000-0003-0902-3375

Supplemental material

Supplemental material for this article is available online.

References

1. Heiferman DM, Goyal N, Inoa V, et al. A new era in the treatment of wide necked bifurcation aneurysms: Intrasaccular flow disruption. *Interv Neuroradiol* 2022; 0(0). doi: 10.1177/15910199221094390
2. Bhogal P, Udani S, Cognard C, et al. Endosaccular flow disruption: Where are we now? *J NeuroIntervent Surg* 2019; 11: 1024–1025.
3. Pierot L, Szikora I, Barreau X, et al. Aneurysm treatment with the Woven EndoBridge (WEB) device in the combined population of two prospective, multicenter series: 5-year follow-up. *J NeuroIntervent Surg* 2023; 15: 552–557.
4. Mascitelli JR, Moyle H, Oermann EK, et al. An update to the Raymond–Roy occlusion classification of intracranial aneurysms treated with coil embolization. *J NeuroIntervent Surg* 2015; 7: 496–502.
5. O'Kelly CJ, Krings T, Fiorella D, et al. A novel grading scale for the angiographic assessment of intracranial aneurysms treated using flow diverting stents. *Interv Neuroradiol* 2010; 16: 133–137.
6. Caroff J, Mihalea C, Tuilier T, et al. Occlusion assessment of intracranial aneurysms treated with the WEB device. *Neuroradiology* 2016; 58: 887–891.
7. Fiorella D, Arthur A, Byrne J, et al. Interobserver variability in the assessment of aneurysm occlusion with the WEB aneurysm embolization system. *J Neurointerv Surg* 2015; 7: 591–595.
8. Rouchaud A, Brinjikji W, Ding YH, et al. Evaluation of the angiographic grading scale in aneurysms treated with the WEB device in 80 rabbits: Correlation with histologic evaluation. *Am J Neuroradiol* 2016; 37: 324–329.
9. Brinjikji W, Kallmes DF and Kadirvel R. Mechanisms of healing in coiled intracranial aneurysms: A review of the literature. *Am J Neuroradiol* 2015; 36: 1216–1222.
10. Nawka MT, Lohse A, Bester M, et al. Residual flow inside the woven EndoBridge device at follow-up: Potential predictors of the Bicêtre occlusion scale score 1 phenomenon. *AJNR Am J Neuroradiol* 2020; 41: 1232–1237.
11. Nguyen HA, Soize S, Manceau PF, et al. Persistent blood flow inside the woven EndoBridge device more than 6 months after intracranial aneurysm treatment: Frequency, mechanisms, and management—a retrospective single-center study. *AJNR Am J Neuroradiol* 2020; 41: 1225–1231.
12. Caroff J, Popescu SD, Mihalea C, et al. Persistent opacification of the woven EndoBridge device: A conebeam CT analysis of the Bicêtre occlusion scale score 1 phenomenon. *Am J Neuroradiol* 2023; 44: 291–296.
13. Goyal N, Hoit D, DiNitto J, et al. How to WEB: A practical review of methodology for the use of the Woven EndoBridge. *J NeuroIntervent Surg* 2020; 12: 512–520.
14. Hurst R. Response to letter to the editor. Antiplatelet therapy and the WEB II device. *Neuroradiol J* 2014; 27: 370.
15. Kerleroux B, Bourcier R, Rouchaud A, et al. Interventional neuroradiology trainee-led research collaborative JENI, moving forward. *J Neuroradiol* 2021; 48: 137–138.
16. Herbreteau D, Bibi R, Narata AP, et al. Are anatomic results influenced by WEB shape modification? analysis in a prospective, single-center series of 39 patients with aneurysms treated with the WEB. *AJNR Am J Neuroradiol* 2016; 37: 2280–2286.
17. Janot K, Herbreteau D, Amelot A, et al. Quantitative evaluation of WEB shape modification: A five-year follow-up study. *J Neuroradiol* 2020; 47: 193–196.
18. von Elm E, Altman DG, Egger M, et al. The strengthening the reporting of observational studies in epidemiology (STROBE) statement: Guidelines for reporting observational studies. *Lancet* 2007; 370: 1453–1457.
19. Caroff J, Mihalea C, Tuilier T, et al. Occlusion assessment of intracranial aneurysms treated with the WEB device. *Neuroradiology* 2016; 58: 887–891.
20. Zhang C, Li P, Xi G, et al. Aspirin and clopidogrel inhibit aneurysm healing after hydrocoil implantation in external carotid artery aneurysm model. *J Stroke Cerebrovasc Dis* 2016; 25: 2610–2618.
21. Vranic JE, Harker P, Stapleton CJ, et al. Determinants of intracranial aneurysm retreatment following embolization with a single flow-diverting stent. *Neuroradiol J* 2022; 35: 461–467.
22. Caroff J, Aubert L, Lavenu-Bombled C, et al. Antithrombotic therapies for neurointerventional surgery: A 2021 French comprehensive national survey. *J Neurointerv Surg* 2023; 15: 402–407.
23. Cagnazzo F, Marnat G, Ferreira I, et al. Comparison of Woven EndoBridge device sizing with conventional measurements and virtual simulation using the sim & size software: A multicenter experience. *J NeuroIntervent Surg* 2021; 13: 924–929.
24. Ding Y, Dai D, Rouchaud A, et al. WEB Device shape changes in elastase-induced aneurysms in rabbits. *AJNR Am J Neuroradiol* 2021; 42: 334–339.
25. Janot K, Boulouis G, Forestier G, et al. WEB shape modifications: Angiography–histopathology correlations in rabbits. *J NeuroIntervent Surg* 2023; Published Online First: 16 May 2023. doi: 10.1136/jnis-2023-020193

b. *Principaux résultats*

Parmi 591 anévrismes traités par WEB dans 11 centres de neuroradiologie interventionnelle européens, 31 (5,2%) ont présenté un flux persistant BOSS1 au sein du dispositif au cours du suivi angiographique au moins 3 mois après le traitement (8.7±6.3 mois).
Comparativement à la base de données du CHU de Tours, une double anti-agrégation plaquettaire et l'implantation d'un WEB sous-dimensionné étaient associées de manière indépendante à la persistance d'un flux sanguin dans le dispositif au cours du suivi angiographique (Figure 17 ; Page 65).

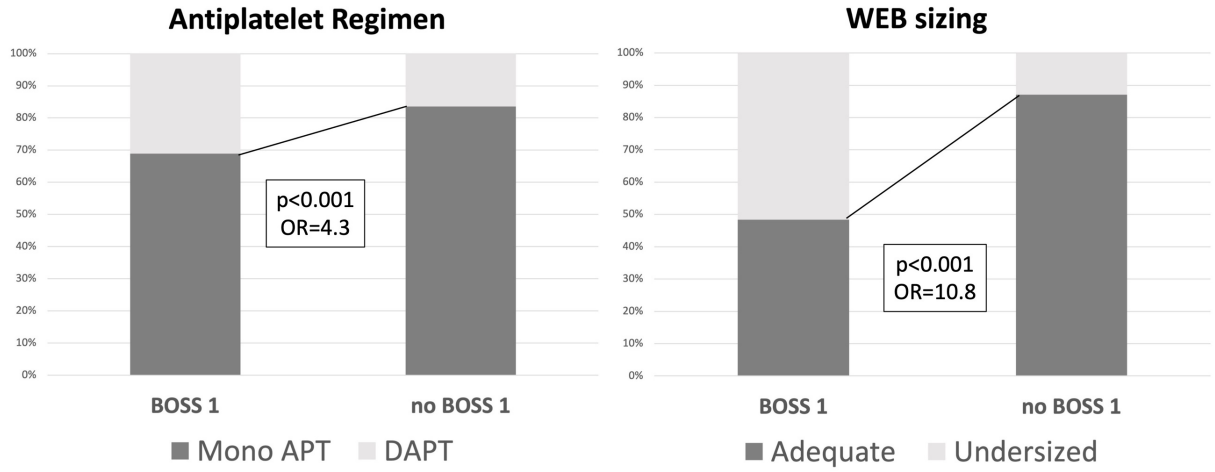

Figure 17 : Figure de l'article illustrant l'association entre la persistance d'un flux sanguin au sein du dispositif lors du suivi angiographique (BOSS 1) et la double anti-agrégation plaquettaire (gauche) ou le sous-dimensionnement du dispositif WEB (droite)

Par ailleurs, l'incidence du phénomène de modification de forme du WEB était significativement moins élevée dans le groupe des patients BOSS1 que dans le groupe contrôle (19,4% vs 56,9% ; p<0,001).

Concernant l'évolution du phénomène BOSS1 au cours du temps, une 2ème angiographie de contrôle était disponible chez 14/31 patients (45,2%) : aucune complication hémorragique n'a été rapportée durant le suivi de ces patients et 6/14 (42,9%) patients ont finalement montré une occlusion complète et 8/14 (57,1%) la persistance d'un flux circulant BOSS1.

c. *Discussion*

Notre étude a montré dans une large cohorte multicentrique de 591 patients, que la persistance du flux sanguin au sein du dispositif WEB au moins 3 mois après l'embolisation était un phénomène survenu dans 31 cas (5,4%). Cette incidence est légèrement plus faible que dans la littérature qui avait rapporté des taux entre 6,3% et 16,4% [92–95].

Nos résultats ont montré que l'utilisation d'une double anti-agrégation plaquettaire en post-opératoire favoriserait l'apparition de ce phénomène de manière indépendante ; l'hypothèse qu'un traitement antiagrégant administré en post-opératoire puisse être impliqué dans le phénomène BOSS1 avait déjà été suggérée par Nguyen et al. ainsi que par l'équipe du Kremlin Bicêtre [94,95]. Par analogie, une étude clinique avait rapporté que l'utilisation prolongée d'une double anti-agrégation plaquettaire en post-opératoire après le traitement d'un anévrisme par stent à diversion de flux était associée à de moins bons résultats angiographiques [105]. Même si l'utilisation d'une anti-agrégation plaquettaire en post-opératoire d'une embolisation par WEB n'est pas recommandée, 8 praticiens sur 10 déclaraient en utiliser dans ce contexte dans une enquête récente [19,26].
L'hypothèse physiopathologique de cette persistance de flux à distance de l'embolisation est un défaut de cicatrisation anévrismale ; une étude préclinique réalisée chez l'animal allant dans ce sens avait également mis en évidence que l'utilisation d'aspirine après le traitement d'un anévrisme par coiling affectait la cicatrisation anévrismale en diminuant l'organisation du thrombus intra-anévrismal [106].

Le 2ème facteur associé de manière significative à la survenue d'une occlusion BOSS1 dans notre travail était un sous-dimensionnement du WEB implanté. Lors d'une prise en charge endovasculaire d'un anévrisme intracrânien, le choix de la taille du dispositif d'embolisation est un facteur clef pour permettre une occlusion anévrismale durable sur le long terme [69]. Les publications récentes encouragent un surdimensionnement dans la largeur du dispositif WEB à implanter pour permettre une stabilité de celui-ci au sein de la malformation anévrismale et permettre de meilleurs résultats angiographiques à long terme [26,107]. Le choix de la taille du dispositif à implanter peut être difficile, en particulier pour le dispositif WEB même si la société fournit une table qui aide l'opérateur à choisir le dispositif à implanter en fonction des dimensions mesurées de l'anévrisme à traiter (Figure 7 ; Page 29) [26,70,72].

Des logiciels de simulation ont d'ailleurs été développés pour aider les praticiens dans leurs choix des dispositifs à implanter[70].

Concernant l'évolution du phénomène au cours du temps, aucune complication hémorragique n'a été constatée dans notre cohorte. En revanche il convient de distinguer les BOSS1 isolés des BOSS1 qui peuvent être associés à une récurrence anévrismale. En effet, l'association d'une récurrence anévrismale expose le patient de manière indépendante à un risque hémorragique. Cette distinction est prévue dans la classification BOSS (Figure 11 ; Page 38). Nguyen et al. avaient poussé la réflexion plus loin dans leur article pour tenter de proposer une prise en charge des patients adaptée au « type » d'opacification dans le dispositif WEB ; en cas d'opacification limitée au collet ou à l'intérieur du dispositif, le risque hémorragique était considéré très faible (et donc aucun traitement complémentaire ne se justifiait selon eux) alors qu'en cas de flux persistant au contact de la paroi anévrismale, un traitement complémentaire pourrait se justifier [94].

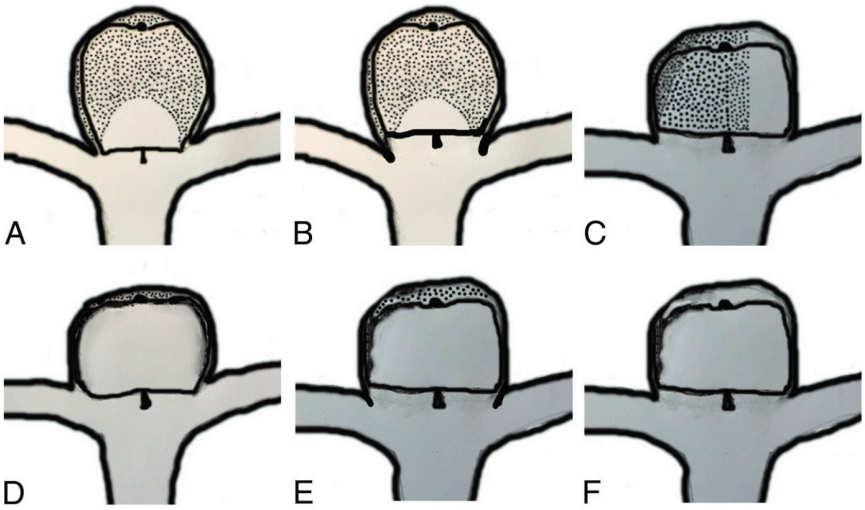

FIG 1. Different types of contrast-in-WEB phenomenon. Areas with black spots are thrombosed. *A*, Partial opacification of the WEB without opacification of the neck or aneurysm. *B*, Partial opacification of the WEB and opacification of the neck (neck remnant). *C*, Partial opacification of the WEB and aneurysm dome (aneurysm remnant). *D*, Complete opacification of the WEB without opacification of the neck or aneurysm. *E*, Complete opacification of the WEB and opacification of the neck (neck remnant). *F*, Complete opacification of the WEB and opacification of the aneurysm (aneurysm remnant).

Figure 18 : Différents types de phénomènes BOSS1 rapportés par Nguyen et al.

Selon les auteurs, les différents types de flux persistants dans le sac anévrismal exposerait le patient à des risques hémorragiques différents.

Nous avons observé moins de modifications de forme du WEB dans le groupe BOSS1. Nguyen et al. et Caroff et al. avaient fait le même constat, ce qui renforce l'idée que le BOSS1 pourrait correspondre à une cicatrisation anévrismale incomplète [94,95]. De plus, cette observation permet de supposer que la modification de forme du dispositif serait plus fréquemment associée une occlusion complète et en lien avec la cicatrisation de l'anévrisme.

Mise en perspective de l'article :

Notre étude a mis en évidence que la persistance d'un flux sanguin au sein du dispositif WEB à distance de l'embolisation d'un anévrisme (BOSS1) était un phénomène relativement rare.

La survenue de ce phénomène pourrait être favorisée par une double anti-agrégation plaquettaire en post-opératoire et un sous-dimensionnement en largeur du dispositif WEB implanté.

Aucune complication hémorragique n'a été observée dans notre cohorte.

VI. Modification de forme du dispositif WEB après embolisation d'anévrismes intracrâniens – études cliniques

Comme nous l'avons vu dans le chapitre « Efficacité et sécurité du dispositif WEB », le dispositif WEB a été largement étudié depuis sa mise sur le marché et a fait preuve de son efficacité et sa sécurité. Pourtant, un phénomène de modification de forme du dispositif WEB a été rapporté au cours du suivi angiographique des anévrismes traités par WEB et fait l'objet de controverses.

1. Contexte et problématique

Les premiers constats de modification de forme du dispositif WEB après embolisation d'anévrismes intracrâniens ont été rapportés par l'équipe de Toulouse en 2015 sur une série de 15 patients traités entre 2012 et 2014 [101]. Dans cet article, Cognard et al. ont évalué la modification de forme du dispositif WEB en comparant les angiographies non soustraites des clichés réalisés en fin d'embolisation et celles réalisées au cours des contrôles en incidence de travail et en incidences de face et de profil classiques. Ils ont rapporté une « compression » du dispositif WEB dans 64,3% (9/14) des cas. Dans ce travail, les auteurs ont émis l'hypothèse que cette modification de forme du dispositif au cours du temps pourrait être responsable de mauvais résultats angiographiques avec un risque important de recanalisation anévrismale. L'hypothèse physiopathologique qui a été émise est celle d'une compaction du WEB en rapport avec les à-coups systoliques artériels venant buter sur le dispositif et entrainant sa compression au fond du sac anévrismal.

Dans une lettre à l'éditeur publiée quelques mois plus tard[108], le Professeur Pierot a rappelé que les résultats angiographiques rapportés par Cognard et al. étaient moins bons que les premières séries prospectives rapportées WEBCAST et WEBCAST 2 [74,75,101]. Il a également noté que la cupule concave visible sur le dispositif WEB pouvait majorer une impression de déformation du dispositif notamment lorsque l'incidence de travail n'est pas totalement bien reproduite sur les angiographies de contrôle. Pierot a également commenté le terme « compression » qui selon lui était inapproprié car suggérant un phénomène extérieur

responsable de la modification de forme alors que selon lui, le mécanisme était probablement multifactoriel avec la participation d'un phénomène interne comme la cicatrisation anévrismale. Dans cet article, l'auteur a également insisté sur l'intérêt d'un dimensionnement approprié en majorant notamment la largeur du dispositif choisi par rapport à la largeur moyenne de l'anévrisme.

Ces 2 articles ont ouvert la discussion sur ce phénomène de modification de forme du WEB et soulevés une interrogation majeure : Y a-t-il un lien entre la modification de forme du WEB et le résultat angiographique à distance de l'anévrisme embolisé ?

2. Présentation de l'article 3: Are Anatomic Results Influenced by WEB Shape Modification?

L'objectif de ce travail était d'observer si les modifications de forme observées au cours du suivi angiographique des anévrismes intracrâniens traités par WEB étaient associées à un moins bon résultat angiographique sur les artériographies de suivi. Pour tenter de répondre à cette question, nous avons mené une étude observationnelle rétrospective dans le service de neuroradiologie interventionnelle du CHRU de Tours. Nous avons pour cela utilisé la base de données des patients traités d'un anévrisme intracrânien par dispositif WEB dans le service. La méthode d'évaluation de la modification de forme du dispositif était la même que celle utilisée par Cognard et al. [101] en comparant les angiographies non soustraites post-opératoires à celles réalisées lors des angiographies de contrôle réalisées à 6 mois en incidence de travail et dans les incidences de face et de profil classiques. Le dimensionnement du WEB implanté a été apprécié selon la règle du +1mm/-1mm (surdimensionnement relatif dans la largeur du WEB par rapport à la largeur moyenne de l'anévrisme traité). Le dispositif implanté était alors considéré comme approprié lorsqu'il mesurait plus de 0,5mm de large que la largeur moyenne de l'anévrisme traité. L'occlusion angiographique a quant à elle été appréciée en utilisant une échelle avec 3 grades : occlusion complète, collet résiduel et anévrisme résiduel.

Les résultats angiographiques, la modification de forme du dispositif WEB et l'appréciation du dimensionnement du WEB implanté ont été évalués par un core-lab indépendant.

a. PDF de l'article 3 publié dans l'AJNR

ORIGINAL RESEARCH
INTERVENTIONAL

Are Anatomic Results Influenced by WEB Shape Modification? Analysis in a Prospective, Single-Center Series of 39 Patients with Aneurysms Treated with the WEB

D. Herbreteau, R. Bibi, A.P. Narata, K. Janot, C. Papagiannaki, S. Soize, and L. Pierot

ABSTRACT

BACKGROUND AND PURPOSE: Endovascular treatment with the flow-disrupter Woven EndoBridge aneurysm embolization system (WEB) is an innovative treatment for wide-neck bifurcation aneurysms. Prospective, multicenter studies have shown the high safety of this technique. Stability of aneurysm occlusion in long-term follow-up has been rarely studied. Moreover the "compression" phenomenon has been reported and seems to be associated with poor anatomic results. This prospective, single-center series analyzes the safety and efficacy of the WEB device in long-term follow-up in relation to WEB shape modification.

MATERIALS AND METHODS: All patients with aneurysms treated with the WEB were prospectively included in a data base. Demographics, aneurysm characteristics, adverse events, and anatomic results were retrospectively analyzed. Anatomic results and modification of the WEB shape on the follow-up examinations were independently evaluated by a core laboratory.

RESULTS: Thirty-nine patients were included. We observed few complications: intraoperative rupture in no patients (0.0%) and thromboembolic events in 3 patients (7.7%) with a permanent deficit in 1 (2.6%). At short-term, midterm, and long-term follow-up, adequate occlusion was obtained in 86.8%, 83.3%, and 87.5%, respectively. Retreatment rates were low (5.1%). At 6 months, WEB shape modification (compression/retraction) was observed in 31.6% of patients but was not associated with a lower rate of adequate occlusion.

CONCLUSIONS: This prospective, single-center series with WEB devices used in 39 patients during 3.5 years confirms data from previous multicenter studies. Treatment can be accomplished with good safety and efficacy, with a high rate of adequate occlusion. Anatomic results were not worse in case of WEB shape modification.

ABBREVIATIONS: AcomA = anterior communicating artery; DL = Dual-Layer; PcomA = posterior communicating artery; SL = Single-Layer; SLS = Single-Layer Sphere; WEB = Woven EndoBridge; WEBCAST = WEB Clinical Assessment of IntraSaccular Aneurysm Therapy

Wide-neck intracranial aneurysms occurring at vascular bifurcations are very challenging for endovascular therapies.[1] Due to the width of the neck, deposition of coils into the aneurysm without protruding into the parent vessel is difficult, even with the help of the remodeling technique.[2] Stent placement is a potential option for this kind of aneurysm; however, Y-stent placement is often necessary and the need for dual antiplatelet treatment limits its use to unruptured aneurysms.[3] A similar problem is encountered with flow diverters, which can only be used for unruptured aneurysms.[1,4] Moreover, the efficacy of flow diverters in the treatment of wide-neck bifurcation aneurysms has not been established, and there is a potential risk of occlusion or a decrease in the size of the bifurcation branches covered by the flow diverter.[1,5,6] Flow disrupters are intrasaccular devices that disrupt the flow at the aneurysm neck, inducing intra-aneurysmal thrombosis. The WEB device (Woven EndoBridge aneurysm embolization system; Sequent Medical, Aliso Viejo, California) is currently the flow disrupter available for clinical use that has been most widely evaluated in multiple multicenter studies showing its safety and efficacy for the treatment of these complex aneurysms.[7-13]

However mid- and long-term anatomic results remain uncertain. In a recent small series, Cognard and Januel[14] reported the so-called "compression phenomenon" associated with relatively poor anatomic outcome in mid- and long-term results. Even if this series is small and self-evaluated and the change of the WEB shape is probably related to retraction rather than compression, the potential clinical importance of this phenomenon should not

Received April 21, 2016; accepted after revision July 7.

From the Department of Neuroradiology (D.H., R.B., A.P.N., K.J.), Bretonneau Hospital, University of Tours, Tours, France; University François-Rabelais (D.H.), Tours, France; Department of Neuroradiology (C.P.), Charles Nicole Hospital, University of Rouen, Rouen, France; and Department of Neuroradiology (S.S., L.P.), Centre Hospitalier Universitaire Reims, University Reims-Champagne-Ardenne, Reims, France.

Please address correspondence to Denis Herbreteau, MD, Neuroradiology Department, Hôpital Bretonneau, Université François Rabelais, 2 Boulevard Tonnelé, 37044 Tours, France; e-mail: denis.herbreteau@univ-tours.fr

Indicates article with supplemental on-line table.

http://dx.doi.org/10.3174/ajnr.A4918

be neglected and should be further analyzed.[15] A retrospective European series also analyzing mid- and long-term anatomic results showed stable adequate occlusion in 81.1% and 89.7%, respectively, but potential modification of the device was not analyzed.[16,17]

To further evaluate this important question, we analyzed mid- and long-term anatomic follow-up in a prospective single-center series.

MATERIALS AND METHODS

Study Population

Institutional review board approval was obtained, and informed consent was waived according to the design of the study.

From July 2012 (when the first patient was treated with the WEB in the department) to December 2015, patients treated at our institution (University Hospital, Tours) with the WEB were prospectively included in a data base. The decision for treatment and its technique (surgery or endovascular treatment) was decided on a case-by-case basis by a multidisciplinary team that included neurosurgeons and interventional neuroradiologists.

The decision for treatment with the WEB was made by the interventional neuroradiologists on the basis of aneurysm characteristics (location, size, and neck size).

WEB Devices

The WEB is a self-expanding, retrievable, electrothermally detachable device with nitinol braids placed within the aneurysm sac; it induces a flow disruption at the level of the neck and subsequently an intra-aneurysmal thrombosis. Several WEB devices were available at the time of this study. The WEB–Dual Layer (DL), initially used, has a second nitinol braid that is proximally placed inside the first nitinol braid.

From November 2013, the WEB-DL was no longer used and was replaced by WEB–Single-Layer (SL) and WEB–Single-Layer Sphere (SLS), which represent an evolution of the MicroBraid technology (Sequent Medical). The WEB-SL has a barrel shape, and the WEB-SLS is spheric. The WEB-SL and SLS are available in an expanded range of diameters between 4 and 11 mm and in heights between 3 and 9 mm.

The most recent evolution of the device is the enhanced-visualization (WEB-EV), which incorporates composite wire made from nitinol and platinum.

Parallel to this evolution, the microcatheters used to deliver these devices had changed. Initially, the WEB-DL used Rebar 27 (Covidien, Irvine, California), Headway 27 (MicroVention, Tustin, California), and DAC 038 (Stryker, Kalamazoo, Michigan) according to the size of the device. Sequent Medical developed specific microcatheters for WEB treatment, including VIA 27 and VIA 33. Recently, the VIA 21 was introduced for WEB sizes between 4 and 7 mm.

Procedural Modalities

Treatment with the WEB was performed in a manner similar to aneurysm coil treatment, with general anesthesia, intraoperative intravenous heparin, and a single femoral approach.

Several pre-, intra-, and postoperative antiplatelet therapy protocols were used according to aneurysm rupture status and alternative treatment options. For ruptured aneurysms, no antiplatelet treatment was administered during or after the procedure. In unruptured aneurysms, aspirin was given during the procedure and for 3 months after. When stent placement was used during the procedure, additional treatment with clopidogrel or ticagrelor was prescribed for 3 months, and aspirin, for at least 12 months.

Triaxial access was usually used with a long introducer sheath placed in the internal carotid artery or vertebral artery. A distal access catheter was placed in the intracranial portion of the ICA or vertebral artery, and a microcatheter was placed in the aneurysm.

Careful measurements of the aneurysm (transverse diameter and height) were performed in 2 orthogonal projections on 3D DSA. The mean transverse diameter and height were calculated to determine the appropriate sizing of the device. During the initial period, the size of the WEB device was chosen to fit the aneurysm sac. With increasing experience, we oversized the device in the transverse diameter by approximately 1 mm and undersized it in height by approximately 1 mm (the rule of +1 mm/−1 mm).

The WEB device was then carefully deployed in the aneurysmal sac. After deployment, a control angiogram was performed to check the position of the device and evaluate flow stagnation inside the aneurysm. If needed, the device was resheathed and repositioned. In case of inappropriate sizing, the device was removed and another device was deployed.

Data Collection

For each patient, we collected the following data: patient age, sex, and aneurysm status and aneurysm characteristics, including location, transverse diameter, height and neck size, type of device used (DL/SL/SLS), perioperative antiplatelet treatment, occurrence of complications during or after procedure, and the use of additional devices during procedure.

The preoperative World Federation of Neurosurgical Societies score was obtained in cases of ruptured aneurysms.[18] The modified Rankin Scale score was obtained before treatment in patients with unruptured aneurysms and at 1 month.

Follow-up images were obtained and included MR imaging at 3 months, DSA at 6 months, MR imaging at 1 year, DSA at 2 years, and MR imaging every year afterward.

Data Analysis

All adverse events occurring during the procedure, hospital stay, and until the last follow-up were reported and analyzed, including thromboembolic events and intraoperative rupture. Morbidity was defined as mRS of >1 when the preoperative mRS was ≤ 1 (or in case of ruptured aneurysm) and as an increase of 1 point when the preoperative mRS was >1.

A core laboratory evaluated anatomic results independently. Aneurysm occlusion was evaluated by using the 3-grade scale (complete occlusion, neck remnant, aneurysm remnant) immediately at the end of the procedure and during follow-up. Adequate occlusion was defined as complete occlusion or neck remnant. The core laboratory also evaluated potential modification of the WEB device, which was classified into 2 groups: no noticeable modification of the WEB shape and modification of the WEB shape. Modifications were evaluated by comparing, in similar angiographic views, the dis-

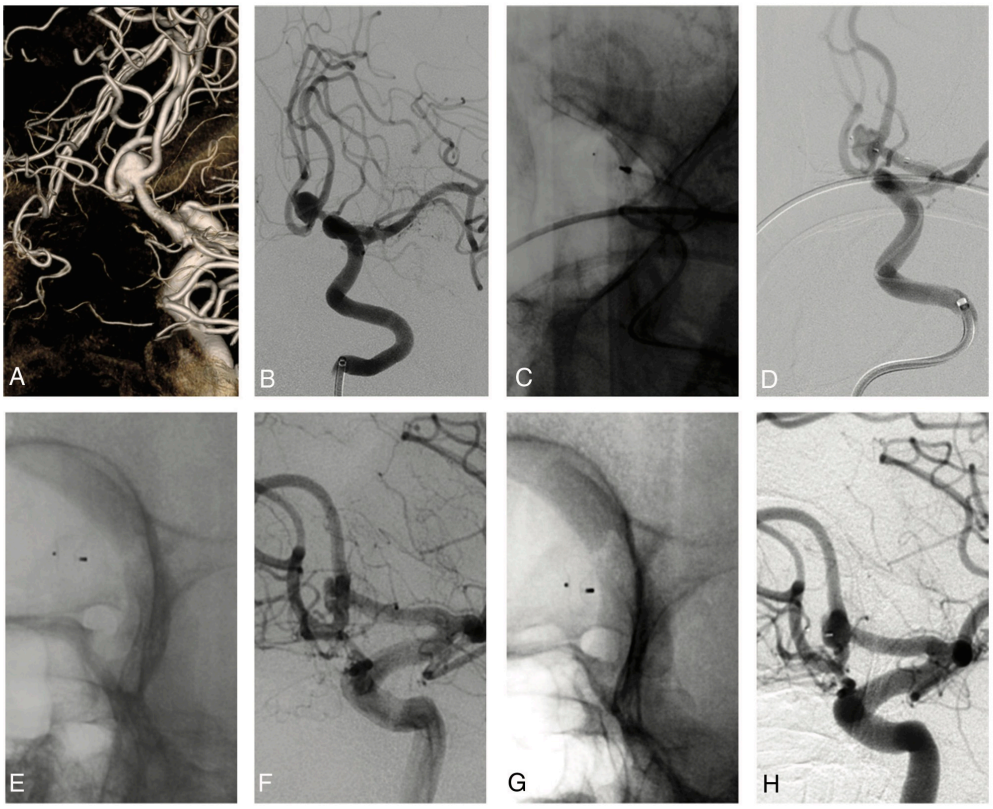

FIG 1. An unruptured AcomA aneurysm in a 78-year-old women (patient 21). Preoperative views: 3D-DSA (*A*) and oblique view (*B*). Operative views: WEB in place in the aneurysm, not detached (*C*), and subtracted view (*D*), showing contrast in the aneurysm. Six-month DSA: no change of the WEB shape (*E*) and neck remnant (*F*). Eighteen-month DSA: WEB shape modification (*G*) and unchanged neck remnant (*H*).

tance between the distal and proximal markers of the device and evaluating the concavity of the distal and proximal surfaces. No quantitative evaluation was performed.

Anatomic results and WEB shape modification were analyzed according to device sizing, which was classified into 2 groups according to the rule of +1 mm/−1 mm. The device was undersized when its transverse diameter was not at least 0.5 mm greater compared with the mean transverse diameter of the aneurysm, and it was appropriately sized when the device diameter was at least 0.5 mm greater than the mean transverse diameter of the aneurysm.

Anatomic results were also evaluated in relation to shape modification.

Statistical Analysis

Continuous variables were described as mean ± SD, with extreme values and categoric variables as a number and percentage. Categoric variables were compared by using the χ^2 or Fisher exact tests, as appropriate. A *P* value of .05 was considered significant. Analyses were conducted by using MedCalc statistical software for Windows (Version 11.4.3.0; MedCalc Software, Mariakerke, Belgium).

RESULTS

Study Population

Among >650 patients treated between July 2012 and December 2015 in our department, 39 patients (6.0%) with 39 aneurysms were treated with the WEB device.

Of this population, 6 patients were included in the French Observatory study[10]; 5 patients, in the WEB Clinical Assessment of IntraSaccular Aneurysm Therapy (WEBCAST) study;[11] and 3 patients, in WEBCAST 2.

Mean patient age was 58.5 ± 20 years. Twenty-three (59.0%) patients were women. Thirty-five (89.7%) aneurysms were unruptured. No aneurysm was previously treated. Aneurysms were located at the MCA bifurcation in 21/39 (53.8%), the anterior communicating artery (AcomA) in 9/39 (23.1%), the basilar tip in 5/39 (12.8%), the ICA terminus in 2/39 (5.1%), the pericallosal artery in 1/39 (2.6%), and the posterior communicating artery (PcomA) in 1/39 (2.6%). Aneurysm width (mean diameter) ranged from 4.3 to 9.5 mm; 11/39 (28.2%) were <5-mm average width, and 28/39 (71.8%) were ≥5-mm average width. Neck size was <4 mm in 7/39 aneu-

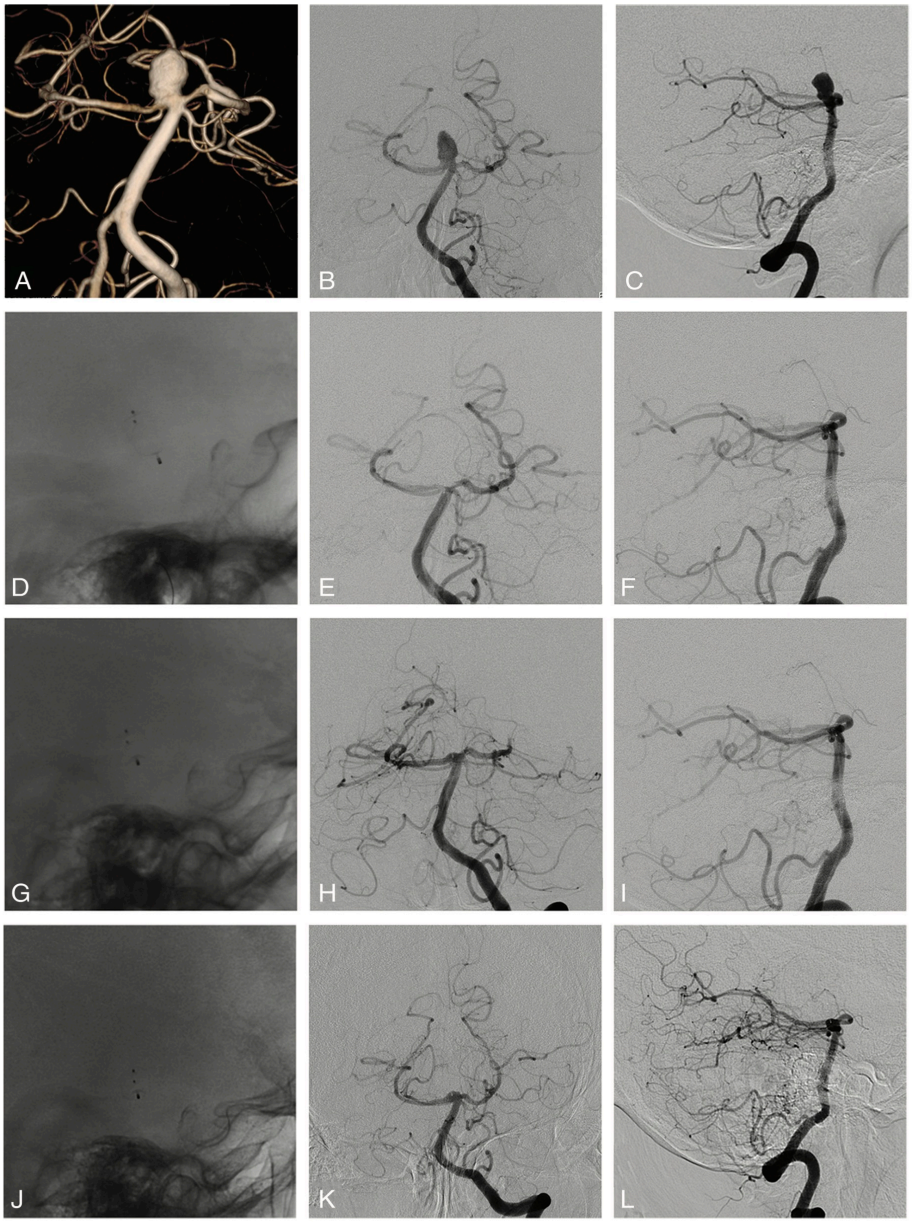

FIG 2. Unruptured basilar artery aneurysm in a 69-year-old women (patient 11). Preoperative views: 3D-DSA (*A*) and frontal (*B*), and lateral views (*C*). Operative views: lateral, unsubstracted view showing the WEB (*D*) and frontal (*E*) and lateral (*F*) views showing complete aneurysm occlusion. Six-month DSA: lateral, unsubstracted view showing the WEB change (*G*) and frontal (*H*) and lateral (*I*) views showing complete aneurysm occlusion. Eighteen-month DSA: lateral, unsubstracted view showing the WEB change (*J*) and frontal (*K*) and lateral (*L*) views showing complete aneurysm occlusion.

rysms (17.9%) and ≥4 mm in 32/39 (82.1%). All except 1 (38/39, 97.4%) met the definition of wide-neck bifurcation aneurysms by either a neck size of ≥4 mm or a dome/neck ratio of <2. Sixteen patients (41.0%) were treated by using the WEB-DL; 18 (46.2%), with the WEB-SL; and 5, (12.8%) with the WEB-SLS.

Treatment Feasibility

Technical success (deployment of the WEB in the target aneurysm) was achieved in 39/39 (100%). Adjunctive stent placement was performed in 2 patients (5.1%) due to WEB protrusion. In both cases, the WEB was sized according to the rule of +1 mm/−1 mm.

Adverse Events

There was no intraoperative aneurysm rupture. Thromboembolic events occurred in 3/39 (7.7%) patients, with no clinical deficit in 2 and a permanent deficit related to stent placement in 1 (2.6%). There were no delayed adverse events. Modified Rankin scale scores at 30 days were available for 39 patients: mRS was 0 in 37/39 (94.8%), 2 in 1/39 (2.6%, this patient experienced an ischemic event after stent placement), and 4 in 1/39 (2.6%, this patient was already mRS 4 due to SAH). Procedure- and device-related mortality was 0%. Procedure-related morbidity (mRS 2) was 2.6%.

Aneurysm Occlusion and Retreatment

Short-term follow-up (3–6 months) data were available for 38 patients (1 was lost to follow-up). Complete aneurysm occlusion was obtained in 23/38 aneurysms (60.5%), whereas neck and aneurysm remnants were observed in 10/38 (26.3%) and 5/38 (13.2%), respectively, leading to a rate of adequate occlusion of 86.8%. At midterm follow-up (1 year), complete occlusion was obtained in 12/24 aneurysms (50.0%); neck remnant, in 8/24 (33.3%); and aneurysm remnant, in 4/24 (16.7%), with adequate occlusion in 83.3%. At long-term follow-up (≥18 months), complete occlusion was obtained in 13/24 aneurysms (54.2%); neck remnant, in 8/24 (33.3%); and aneurysm remnant, in 3/24 aneurysms (12.5%), with adequate occlusion in 87.5%.

Two of 39 aneurysms (5.1%) were retreated during the follow-up period. One (patient 22) had a 7.1 mm, unruptured, AcomA aneurysm treated with an undersized WEB, retreated at 8 months with stent placement and coiling. The other (patient 8) had a 6.0-mm, unruptured, MCA aneurysm treated with an appropriately sized WEB. An aneurysm remnant was depicted at midterm follow-up without WEB shape modification and was retreated at 14 months.

WEB Sizing, Shape Modification, and Aneurysm Occlusion

According to the rule of +1 mm/−1 mm (see above), the WEB device was undersized in 11/39 patients (28.2%) and appropriately sized in 28/39 patients (71.8%). Among the 38 patients with short-term angiographic follow-up, 10 had an undersized WEB (26.3%), and 28, an appropriately sized WEB (73.7%).

WEB shape modification was observed in 12/38 patients (31.6%) with short-term follow-up. It was observed in similar percentages in patients with an undersized WEB (3/10, 30.0%) and an appropriately sized WEB (9/28, 32.1%) ($P = .99$). At long-term follow-up, the shape of the device was not modified in the 12 patients who already had a shape modification at short-term follow-up, and 1 additional patient had WEB shape modification.

In patents with an undersized WEB, short-term anatomic results were complete occlusion in 5/10 aneurysms (50.0%), neck remnant in 2/10 (20.0%), and aneurysm remnant in 3/10 (30.0%). In patients with an appropriately sized WEB, complete occlusion was observed in 18/28 aneurysms (64.3%); neck remnant, in 8/28 (28.6%); and aneurysm remnant, in 2/28 (7.1%). The rate of complete occlusion was not significantly different between both groups ($P = .67$). Adequate occlusion (complete occlusion or neck remnant) was observed in 7/10 aneurysms with an undersized WEB (70.0%) and in 26/28 aneurysms with an appropriately sized WEB (92.9%) ($P = .10$).

At short-term follow-up, in the group of patients with WEB shape modification, anatomic results were complete occlusion in 3/12 (25.0%), neck remnant in 7/12 (58.3%), and aneurysm remnant in 2/12 (16.7%). In the group of patients without WEB shape modification, anatomic results were complete occlusion in 20/26 (76.9%), neck remnant in 3/26 (11.5%), and aneurysm remnant in 3/26 (11.5%). The rate of complete occlusion was significantly different between both groups ($P = .004$). Adequate occlusion was observed in 10/12 aneurysms with WEB shape modification (83.3%) and in 24/26 aneurysms without WEB shape modification (92.3%) ($P = .64$). The percentage of neck remnants was significantly different between both groups ($P = .004$).

DISCUSSION

This series reports the initial experience with the WEB device in aneurysm treatment. It explains the relatively low percentage of patients treated with this technique (6.0%) because indications at the beginning were limited to selected cases with wide-neck bifurcation aneurysms difficult to treat with other techniques.

As demonstrated in previous Good Clinical Practice series, treatment with the WEB was highly feasible with no failures in this series.[7-13] Most aneurysms were bifurcation aneurysms located at the MCA, basilar artery, ICA, and AcomA. More atypical locations were also treated, including the PcomA and pericallosal artery. Some aneurysm locations (AcomA, PcomA, pericallosal artery) proved more challenging to treat. In addition, aneurysms with excessive angulation versus the parent artery sometimes proved more difficult. Recent improvements to the WEB delivery system (0.021 profile and VIA 21) facilitate treatment of these aneurysms. The WEB is a safe and efficient alternative to balloon-remodeling treatment, stent placement, flow diversion, or clipping. The single-balloon remodeling technique is less efficacious and more difficult in bifurcation aneurysms.[2] Moreover, the double-balloon technique can be used, but it is technically more challenging. Stent-assisted coiling and flow diversion are typically reserved for patients with unruptured aneurysms because double antiplatelet treatment is required and is more limited in bifurcation aneurysms (especially with flow diversion). Moreover, the anatomic evolution (possible stenosis) of a small vessel such as the MCA filled with 2 intermingled stents remains unknown. The use of intraluminal flow diverters for the treatment of bifurcation aneurysms is also not simple because 1 or several bifurcation branches will be covered by the flow diverter with the potential risk of occlusion.[5,6]

In our series, all except 4 patients were treated for unruptured aneurysms, mostly due to the logistic organization (devices not available at all times on-site in our department), and antiplatelet therapy was conducted according to our routine protocol for unruptured aneurysms. Because no pre- or intraoperative antiplatelet treatment is needed for WEB treatment and because a rapid

restriction of flow is observed at the level of the aneurysm dome, we recently used the WEB device for ruptured aneurysms.[19,20] Larger series are needed to confirm the initial good results in this subgroup of patients.

Safety was good with no mortality and low treatment-related morbidity (1 patient, 2.6%). There was no intraoperative rupture and a limited number of thromboembolic events (3/39 patients, 7.7%), 2 without any clinical worsening. There was also an ischemic event in a complex case in which the placement of a stent was necessary due to WEB protrusion. A postoperative decrease of blood pressure led to this ischemic lesion with clinical worsening (mRS 2). Due to the small number of patients and events, it is not possible to compare safety in patients treated with the WEB-DL versus the WEB-SL/SLS. These results are in line with data from the Good Clinical Practice studies, despite this series including the first cases treated with this new technique (thus, the learning curve).[10-13]

The increasing use of coiling for aneurysm treatment has been associated with a depiction of recanalization as one of the limitations of the endovascular approach. Therefore, long-term stability of aneurysm treatment is a critical issue after endovascular treatment, especially for wide-neck aneurysms, which are prone to recurrence. From the literature, recanalization occurs for 8%–33.6% of aneurysms treated with coils, with 7%–10% retreatment.[21-23] These rates have led to the development of new tools, including the flow disrupter.

Data regarding the stability of WEB aneurysm treatment are still relatively limited. Animal studies conducted in the rabbit elastase aneurysm model showed that treatment with the WEB device was associated with high rates of immediate- and long-term aneurysm occlusion.[24] In the recent analysis of the cumulated population of 2 Good Clinical Practice studies, adequate occlusion (complete occlusion and neck remnant) was obtained in 82% of aneurysms at 1-year follow-up.[13] In a retrospective European series, adequate occlusion was observed in 81.1% in short-term follow-up (median, 6 months) and 89.7% in midterm follow-up (median, 13 months).[16] In the same series, long-term follow-up was analyzed in a subgroup of 26 aneurysms, showing adequate occlusion in 84.2%, with stability of aneurysm occlusion between midterm and long-term in all cases.[17] Similar results were obtained in the present series. Adequate occlusion was obtained in 86.8% (33/38) at short-term follow-up (6 months), 83.3% (20/24) at midterm follow-up (1 year), and 87.5% (21/24) at long-term follow-up (≥18 months). The rate of adequate occlusion was similar at different follow-up intervals.

Two aneurysms were retreated with stent-assisted coiling (retreatment rate: 5.1%) during the follow-up period: 1 between 6 months and 1 year and 1 between 12 and 18 months. The retreatment rate was similar to that reported in the cumulated populations of the WEBCAST and French Observatory studies (3.6%).

A recent small series reported disappointing anatomic results potentially related to WEB compression.[14] Adequate occlusion was observed in 71.5% of cases at short-term follow-up and 57.2% of cases at long-term follow-up. For the authors, these poor results were related to WEB compression. The potential phenomenon of so-called WEB compression is a decrease in the height of the device owing to the deepening of the proximal and distal concave device recesses during follow-up. Because both the proximal marker (near the aneurysm neck) and the distal marker (near the aneurysm apex) move toward the center of the device with time, one hypothesis is that the mechanism responsible for this phenomenon is likely associated with clot organization/retraction.[15] The present series provides important insights into this phenomenon. The phenomenon is relatively frequent (31.6%) and, at least in this series, is not related to WEB sizing. The phenomenon is observed in similar percentages in patients treated with undersized and appropriately sized WEBs (30.0% and 32.1%, respectively). On the other hand, adequate occlusion is more frequent but not significant when there is no WEB shape modification (92.3% compared with 83.3% in case of WEB shape modification). Moreover, the rate of complete aneurysm occlusion is significantly lower in case of WEB shape modification (25.0%) compared with cases with no modification (76.9%) due to a higher rate of neck remnants (58.3% and 11.5%, respectively). Adequate occlusion is also more often obtained when the device is appropriately sized (92.9%) than when an undersized device is used (70.0%), but this result is not statistically significant due to the small number of patients in the groups.

This study has several limitations. First, it is a single-center, retrospectively analyzed series. Because cases were prospectively collected, it gives a precise idea of the good safety of the device; all cases included were also those treated at the beginning of our clinical experience with the WEB (learning curve). Moreover, it gives the opportunity to precisely analyze the anatomic results with several follow-up angiograms for some patients. Second, it was not a randomized study, and direct comparison with other techniques is difficult. However, in the absence of a reference technique for the treatment of wide-neck bifurcation, a randomized trial is difficult to design and probably not ethical. Third, the series is relatively small (39 patients), but long-term follow-up was obtained in a large number of patients, which permits analyzing precisely the stability of aneurysm occlusion with the WEB. However, the small number of patients in this single-center series limits the interpretation of WEB sizing and WEB shape modification on anatomic results. Fourth, the WEB shape modification was studied semiquantitatively by comparing the shape of the device postoperatively and at follow-up directly. It is important to conduct a quantitative study in a large series of patients, but it is beyond the scope of this study.

CONCLUSIONS

This prospective, single-center series with WEB devices in 39 patients, during a 3.5-year period, confirms data from previous multicenter studies. Treatment can be accomplished with a high degree (100%) of technical success and safety. Efficacy is also good, with adequate occlusion in 83.3% at midterm follow-up and 87.0% at long-term follow-up in these difficult-to-treat wide-neck bifurcation aneurysms. In this series, WEB shape modification was observed in 31.6% at 6 months and is associated with a significantly lower percentage of complete aneurysm occlusion and a higher percentage of neck remnants, with a similar rate of adequate occlusion.

Disclosures: Denis Herbreteau—*UNRELATED*: *Consultancy*: Sequent Medical; *Travel/Accommodations/Meeting Expenses Unrelated to Activities Listed*: Stryker, Codman, ev3. Richard Bibi—*UNRELATED*: *Travel/Accommodations/Meeting Expenses Unrelated to Activities Listed*: Sequent Medical invitation to Congress. Ana Paula Narata—*UNRELATED*: *Consultancy*: Sequent Medical.* Laurent Pierot—*RELATED*: *Consulting Fee or Honorarium*: Sequent Medical; *Payment for Writing or Reviewing the Manuscript*: Sequent Medical; *UNRELATED*: *Consultancy*: Blockade Medical, Medtronic, MicroVention, Neuravi, Penumbra, Sequent Medical. *Money paid to the institution.

REFERENCES

1. Pierot L, Biondi A. **Endovascular techniques for the management of wide-neck intracranial bifurcation aneurysms: a critical review of the literature.** *J Neuroradiol* 2016;43:167–75 CrossRef Medline
2. Pierot L, Cognard C, Spelle L, et al. **Safety and efficacy of balloon remodeling technique during endovascular treatment of intracranial aneurysms: critical review of the literature.** *AJNR Am J Neuroradiol* 2012;33:12–15 CrossRef Medline
3. Pierot L, Wakhloo A. **Endovascular treatment of intracranial aneurysms: current status.** *Stroke* 2013;44:2046–54 CrossRef Medline
4. Pierot L. **Flow diverter stents in the treatment of intracranial aneurysms: Where are we?** *J Neuroradiol* 2011;38:40–46 CrossRef Medline
5. Gawlitza M, Januel AC, Tall P, et al. **Flow diversion treatment of complex bifurcation aneurysms beyond the circle of Willis: a single center series with special emphasis on covered cortical branches and perforating arteries.** *J NeuroIntervent Surg* 2016;8:481–87 CrossRef Medline
6. Caroff J, Neki H, Mihalea C, et al. **Flow-diverter stents for the treatment of saccular middle cerebral artery bifurcation aneurysms.** *AJNR Am J Neuroradiol* 2016;37:279–84 CrossRef Medline
7. Pierot L, Liebig T, Sychra V, et al. **Intrasaccular flow-disruption treatment of intracranial aneurysms: preliminary results of a multicenter clinical study.** *AJNR Am J Neuroradiol* 2012;33:1232–38 CrossRef Medline
8. Pierot L, Klisch J, Cognard C, et al. **Endovascular WEB flow disruption in middle cerebral artery aneurysms: preliminary feasibility, clinical, and anatomical results in a multicenter study.** *Neurosurgery* 2013;73: 27–34; discussion 34–35 CrossRef Medline
9. Papagiannaki C, Spelle L, Januel AC, et al. **WEB intrasaccular flow disruptor-prospective, multicenter experience in 83 patients with 85 aneurysms.** *AJNR Am J Neuroradiol* 2014;35:2006–11 CrossRef Medline
10. Pierot L, Moret J, Turjman F, et al. **WEB treatment of intracranial aneurysms: indications, feasibility, complications, and 1-month safety results with the WEB-DL and WEB-SL/SLS in the French Observatory.** *AJNR Am J Neuroradiol* 2015;36:922–27 CrossRef Medline
11. Pierot L, Costalat V, Moret J, et al. **Safety and efficacy of aneurysm treatment with WEB: results of WEBCAST Study.** *J Neurosurg* 2016; 124:1250–66 CrossRef Medline
12. Pierot L, Moret J, Turjman F, et al. **WEB treatment of intracranial aneurysms: clinical and anatomic results in the French Observatory.** *AJNR Am J Neuroradiol* 2016;37:655–59 CrossRef Medline
13. Pierot L, Spelle L, Molyneux A, et al. **Clinical and anatomical follow-up in patients with aneurysms treated with the WEB device: 1-year follow-up report in the cumulated population of 2 prospective, multicenter series (WEBCAST and French Observatory).** *Neurosurgery* 2016;78:133–41 CrossRef Medline
14. Cognard C, Januel AC. **Remnants and recurrences after the use of the WEB intrasaccular device in large-neck bifurcation aneurysms.** *Neurosurgery* 2015;76:522–30; discussion 530 CrossRef Medline
15. Pierot L. **Letter: WEB aneurysm treatment—occlusion stability and "compression."** *Neurosurgery* 2015;77:E666–67 CrossRef Medline
16. Lubicz B, Klisch J, Gauvrit JY, et al. **WEB-DL endovascular treatment of wide-neck bifurcation aneurysms: short- and midterm results in a European study.** *AJNR Am J Neuroradiol* 2014;35:432–38 CrossRef Medline
17. Pierot L, Klisch J, Liebig T, et al. **WEB-DL endovascular treatment of wide-neck bifurcation aneurysms: long-term results in a European series.** *AJNR Am J Neuroradiol* 2015;36:2314–19 CrossRef Medline
18. Teasdale GM, Drake CG, Hunt W, et al. **A universal subarachnoid hemorrhage scale: report of a committee of the World Federation of Neurosurgical Societies.** *J Neurol Neurosurg Psychiatry* 1988;51:1457 CrossRef Medline
19. Caroff J, Mihalea C, D'Argento F, et al. **Woven Endobridge (WEB) device for endovascular treatment of ruptured intracranial wide-neck aneurysms: a single-center experience.** *Neuroradiology* 2014; 56:755–61 CrossRef Medline
20. Liebig T, Kabbasch C, Strasilla C, et al. **Intrasaccular flow disruption in acutely ruptured aneurysms: a multicenter retrospective review of the use of the WEB.** *AJNR Am J Neuroradiol* 2015;36:1721–27 CrossRef Medline
21. Gallas S, Januel AC, Pasco A, et al. **Long-term follow-up of 1036 cerebral aneurysms treated by bare coils: a multicentric cohort treated between 1998 and 2003.** *AJNR Am J Neuroradiol* 2009;30: 1986–92 CrossRef Medline
22. Benaissa A, Barbe C, Pierot L. **Analysis of Recanalization after Endovascular Treatment of intracranial Aneurysm (ARETA trial): presentation of a prospective multicenter trial.** *J Neuroradiol* 2015; 42:80–85 CrossRef Medline
23. Ferns SP, Sprengers ME, van Rooij WJ, et al. **Coiling of intracranial aneurysms: a systematic review on initial occlusion and reopening and retreatment rates.** *Stroke* 2009;40:e523–29 CrossRef Medline
24. Ding YH, Dai D, Schroeder D, et al. **Experimental testing of the dual-layer Woven EndoBridge device using an elastase-induced aneurysm model in rabbits.** *Interv Neuroradiol* 2016;22:299–303 CrossRef Medline

b. *Principaux résultats*

Cette étude a porté sur 38 patients. L'incidence de modification de forme sur le contrôle angiographique était estimée à 31,6% (12/38).

Concernant les résultats angiographiques, il existait une différence significative en termes d'occlusion complète mais il n'existait aucune association significative en termes d'occlusion adéquate (anévrismes avec une occlusion complète + anévrisme avec un collet résiduel).

Le choix du dispositif WEB implanté était considéré approprié chez 28/39 (71,8%) patients et sous-dimensionné chez 11/39 (28,2%) patients et il y avait significativement plus d'occlusions adéquates dans le groupe où le choix du WEB implanté était considéré approprié.

c. *Discussion*

Notre étude a rapporté une modification de forme du WEB au cours du suivi angiographique chez 31,6% des patients (12/38).

Contrairement à la série de 14 patients publiée précédemment par Cognard et al. il n'existait pas d'association significative entre la survenue d'une modification de forme du WEB et le taux d'occlusion adéquate (occlusion complète + collet résiduel) sur les angiographies de contrôle [101].

De manière intéressante, nous avons mis en évidence que le choix de la taille du dispositif implanté pouvait influencer les résultats angiographiques car il a été observé qu'il y avait significativement plus d'occlusions adéquates dans le groupe où le choix du WEB implanté était considéré approprié. Cette hypothèse avait été avancée par Pierot dans sa lettre à l'éditeur [109].

Il n'a pas été montré de lien entre le choix de la taille du dispositif et la survenue d'une modification de forme du WEB.

Les limites de cette étude étaient le faible effectif de la cohorte et la méthodologie d'appréciation de la modification de forme du WEB ; même si celle-ci a été réalisée par un core-lab indépendant, aucun critère objectif ni aucune mesure n'étaient réalisés. L'évaluation se faisait uniquement de manière qualitative sur une angiographie non soustraite.

Mise en perspective de l'article :

Les résultats de cette étude n'ont pas montré d'association significative entre la modification de forme du WEB et la survenue de moins bons résultats angiographiques (occlusion adéquate) sur l'artériographie de contrôle.

Les limites de ce travail résident principalement dans l'évaluation « qualitative » du critère de modification de forme sans mesures objectives réalisées ; des travaux complémentaires avec des mesures quantitatives pourraient être intéressants pour confirmer nos résultats.

3. Présentation de l'article 4 : Quantitative evaluation of WEB shape modification : A 5-year follow-up study

Connaissant les limites de notre premier article, nous avons souhaité poursuivre ce travail en tentant d'apprécier le phénomène de modification de forme du WEB de manière quantitative au cours du temps [110]. En effet, l'appréciation « qualitative » du phénomène de modification de forme du WEB sur les angiographies non soustraites en 2D limitait notre réflexion quant à l'importance du phénomène (pas d'information quantitative) et son évolution au cours du temps (pas de mesures objectives comparables).

L'objectif de ce second travail était donc aussi d'analyser si les modifications de forme observées au cours du suivi angiographique des anévrismes intracrâniens traités par WEB étaient associées à un moins bon résultat angiographique sur les artériographies de suivi mais en utilisant une approche plus « objective » du phénomène. Nous avons donc mené une étude observationnelle rétrospective dans le service de neuroradiologie interventionnelle du CHRU de Tours en utilisant la base de données des patients traités d'un anévrisme intracrânien par dispositif WEB dans le service. A cette époque, les angiographies rotationnelles n'étaient pas réalisées de manière systématique dans notre unité et une mesure précise des dimensions du WEB n'était pas possible sur les clichés en 2D (l'échelle de l'image obtenue dépendant alors de la distance entre le WEB et le capteur). Nous avons donc imaginé un index mesurable sur les angiographies non soustraites : le « WEB shape modification ratio » (WSMr) correspond au ratio entre la hauteur et la largeur du dispositif (Figure 19 ; Page 82). Cet index nous permettrait alors d'apprécier la modification du WEB de manière semi-quantitative et de la suivre au cours du temps.

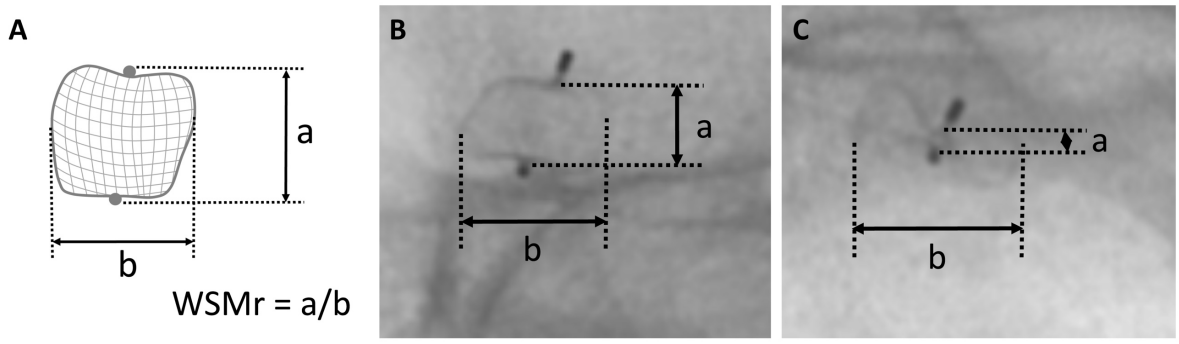

Figure 19 : Exemple de mesure du WEB shape modification ratio (WSMr) sur des angiographies non soustraites. Figure extraite de l'article de Janot et al.[110].

La rétraction du WEB est caractérisée par une baisse du rapport a/b et donc du WSMr. A : Schéma illustrant la mesure du WSMr ; B & C : images non soustraites d'un WEB implanté chez un patient porteur d'un anévrisme sylvien droit non rompu ; en fin de procédure (A) et sur l'angiographie de contrôle à 6 mois (B)

Les résultats angiographiques ont été appréciés en utilisant l'échelle WOS par un core-lab indépendant (Figure 10 ; Page 37).

a. PDF de l'article 4 publié dans le Journal of Neuroradiology

Journal of Neuroradiology 47 (2020) 193–196

Available online at ScienceDirect www.sciencedirect.com

Elsevier Masson France EM|consulte www.em-consulte.com

Original Article

Quantitative evaluation of WEB shape modification: A five-year follow-up study

Janot Kevin [a,*], Denis Herbreteau [a], Aymeric Amelot [b], Guillaume Charbonnier [c], Fakhreddine Boustia [a], Ana Paula Narata [a], Basile Kerleroux [a], Richard Bibi [a], Chrysanthi Papagiannaki [d], Aymeric Rouchaud [e], Laurent Pierot [f]

[a] University Hospital of Tours, Neuroradiology Department, 2, boulevard Tonnellé, 37000 Tours, France
[b] University Hospital of La Pitié-Salpétrière, Neurosurgery Department, 47-83, boulevard de l'hopital, 75013 Paris, France
[c] University Hospital of Besançon, Neuroradiology Department, 3, boulevard Alexandre-Fleming, 25000 Besançon, France
[d] University Hospital of Rouen, Neuroradiology Department, 37, boulevard Gambetta, 76000 Rouen, France
[e] University Hospital of Limoges, Neuroradiology Department, 2, avenue Martin Luther King, 87000 Limoges, France
[f] University Hospital of Reims, Neuroradiology Department, 45, rue Cognacq-Jay, 51100 Reims, France

ARTICLE INFO

Article history:
Available online 7 March 2019

Keywords:
Aneurysm
WEB

ABSTRACT

Background and purpose. – Web shape modification (WSM) has previously been associated with aneurysm recurrence. We report here our five-year experience of WEB device use with a quantitative approach of the WSM phenomenon.
Methods. – From July 2012 to July 2017, 50 patients with 51 unruptured aneurysms treated with the WEB device have been prospectively enrolled in our data base and retrospectively analyzed. An independent "core lab" evaluated anatomical results and potential WSM in DSA follow-up. We defined the WSM ratio (WSMr) as a relative index between the height and the width of the device in working projections which gave an evaluation of the device deformation over the time.
Results. – During the total follow-up period, WSM was observed in 35/48 aneurysms (72.9%). Adequate occlusion rates were 87.0% and 92.6% with and without WSM respectively ($P = 0.65$). 30 out the 35 (85.7%) shape modifications were already noticed at short-term follow-up (6-month DSA). 33 patients had 2 DSA controls and WSMr measurements were available in 24 patients: 18 (75%) with WSM and 6 (25%) without WSM. In the group with WSM, WSMr values were 0.80 in post-embolization, 0.52 at the first DSA angiogram and 0.42 at the second DSA angiogram.
Conclusion. – WEB shape modification was observed in more than half of cases but with no influence regarding adequate occlusion rate. This quantitative approach of WSM highlights that this phenomenon appears to be early and progressive over time. This supports the hypothesis that WSM could be more probably related to aneurysm healing rather than external compression.
© 2019 Elsevier Masson SAS. All rights reserved.

Introduction

The Woven EndoBridge (WEB; MicroVention Inc., Tustin, CA, USA) device has already been evaluated in several studies [1–3] with a high efficacy and safety profile. However, a "compression phenomenon" of WEB device during angiographic patient follow-up has been reported in up to 64.3% of patients [2,4,5]. This phenomenon has been suspected for potential recanalization [4] even if previous studies showed similar rates of adequate aneurysm occlusion with or without WEB shape modification (WSM) [5]. This phenomenon is probably multifactorial and could be related to "water-hammer effect" due to high inflow jet [6] or to clot retraction due to intra-aneurysmal thrombosis and fibrosis induced by the healing process [7]. WSM remains poor understood with difficult appreciation of the shape modification. A previous study reported the utility of CTA in the WEB shape modification detection but without quantitative analysis [8]. In our experience, the WSM was always observed in the height diameter but not in the width diameter of the aneurysms. We constructed an index to

Abbreviations: AcomA, Anterior communicating artery; BA, Basilar artery; CT, Computed Tomography; DSA, digital subtraction angiography; ICA, Internal carotid artery; MCA, Middle cerebral artery; MRI, magnetic resonance imaging; PcomA, Posterior communicating artery; TOF, time of flight; WEB, Woven EndoBridge.

* Corresponding author.
E-mail address: kevin.janot@hotmail.com (K. Janot).

https://doi.org/10.1016/j.neurad.2019.02.010
0150-9861/© 2019 Elsevier Masson SAS. All rights reserved.

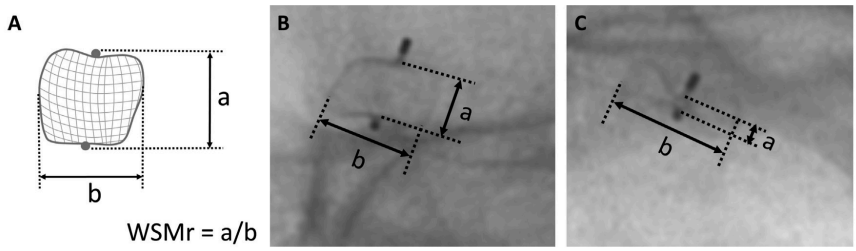

Fig. 1. WSMr is the ratio between the height (a) and the width (b) of the device (A). This ratio was calculated during embolization (B) and DSA follow-up (C) on unsubtracted views in working projection.

evaluate WSM in working projections on 2D-DSA. This index is easy to use and could permit to every neuroradiologists to appreciate the device deformation over time. We report here our five-year experience of WEB device use with a quantitative approach of the WEB shape modification phenomenon.

Methods

From July 2012 to July 2017, 50 consecutive patients with 51 unruptured aneurysms treated with the WEB device in a single center have been prospectively enrolled in a database and retrospectively analyzed. This study was approved by the local ethics committee. An independent core-lab evaluated anatomical results and potential shape modification of the WEB device during DSA follow-up. Anatomical results were evaluated by using the 3-grade scale previously used [5] and derived from the Web Occlusion Scale (WOS) [9]. Adequate occlusion was defined as complete occlusion or neck remnant [10]. Web Shape Modification (WSM) during follow-up was evaluated with non-subtracted images at the end of the procedure and during control angiograms at 6 and 18 months in working projections. WSM was considered present in case of shortening of the distance between proximal and distal device markers. The core lab also did measurement of the height and the width of WEB device in working projections.

We defined a WSM ratio (WSMr) as a relative index between the height and the width of the device (Fig. 1).

Continuous variables were described as mean ± SD and categorical variables as a number and percentage. Categorical variables were compared by using the Chi^2 or Fisher exact tests, as appropriate. A P-value ≤ 0.05 was considered statistically significant. Data were analyzed using R version 3.4.0 (R Development Core Team, 2005, R Foundation for Statistical Computing, Vienna, Austria) for Windows V17.0 (Microsoft Corporation, Redmond, Washington).

Results

Demographic data

Mean age was 60.2 ± 11.5 years. Thirty-one patients (62.0%) were women. All aneurysms were unruptured and no aneurysm was previously treated. Aneurysms location was middle cerebral artery (MCA) bifurcation in 31/51 (60.8%), anterior communicating artery (AcomA) in 12/51 (23.5%), basilar tip in 4/51 (7.8%), internal carotid artery (ICA) termination in 2/51 (3.9%), pericallosal artery in 1/51 (2.0%) and posterior communicating artery (PcomA) in 1/51 (2.0%). Mean aneurysm diameter was 6.3 ± 1.5 mm with an average neck of 5.0 ± 1.2 mm. The average time interval from treatment to last follow-up was 24.3 months ± 15.4 (range: 6–56 months). One patient (2%) was lost follow-up.

Anatomical results

48 patients (49 aneurysms) had a 6 months DSA control. Adequate occlusion was observed in 43/49 (87.8%). Thirty-eight patients (39 aneurysms) had a control MRI at 12 months with an adequate occlusion observed in 34/39 (87.1%). Thirty-three patients (34 aneurysms) were followed with an angiogram at 18 months with adequate occlusion observed in 31/34 (91.2%).

Web Shape Modification (WSM)

During the total follow-up period, WSM was observed in 35/48 aneurysms (72.9%). (Fig. 2) 30 out the 35 (85.7%) shape modifications were already noticed at short-term follow-up (6-month DSA). Adequate occlusion rates were 87.0% and 92.6% with and without WSM respectively (P = 0.65). 33 patients had 2 DSA control and WSMr measurements were available in 24 patients: 18 (75%) with WSM and 6 (25%) without WSM. In the group with WSM, mean WSMr were calculated at 0.80 in post-embolization, 0.52 at the first DSA angiogram and at 0.42 at the second DSA angiogram. In the group without WSM, mean WSMr were calculated at 0.76 in post-embolization, 0.72 at the first DSA angiogram and at 0.74 at the second DSA angiogram (Fig. 3).

Discussion

In the present series, we observed WEB shape modification in 72.9% of cases which is a bit more than in literature data with WSM observed in 31.6% [5] up to 64.3% [4]. In our study, in case of WSM, this was mostly observed since the first angiographic follow-up at 6 months after embolization (85.9% of the cases of shape modification). The quantitative analysis with WSMr highlights that this phenomenon increases over time until the second angiographic control (Fig. 3). This points out that WSM is probably related to a cumulative effect over time after the initial implantation period. Mechanisms underlying WEB shape modifications are probably multifactorial. Caroff et al. [6] suggested that high arterial inflow could partially lay to device compression with a water-hammer effect. On the other hand, Pierot et al. suggested that this phenomenon could result from clot organization and clot retraction [7].

Clot retraction during thrombus organization has already been reported in previous studies with coils embolization [11] or aneurysms treated with flow-diverter stents [12]. This phenomenon is particularly observed in wide neck or large aneurysms which is the target of the WEB device. It could be the result of intra-aneurysmal fibrosis induced by the thrombus trapped in the aneurysm sac and colonized by mesenchymal cells and fibroblasts [13]. Those different steps are the hypothesis for aneurysm healing and are mandatory for neck endothelialisation and aneurysm

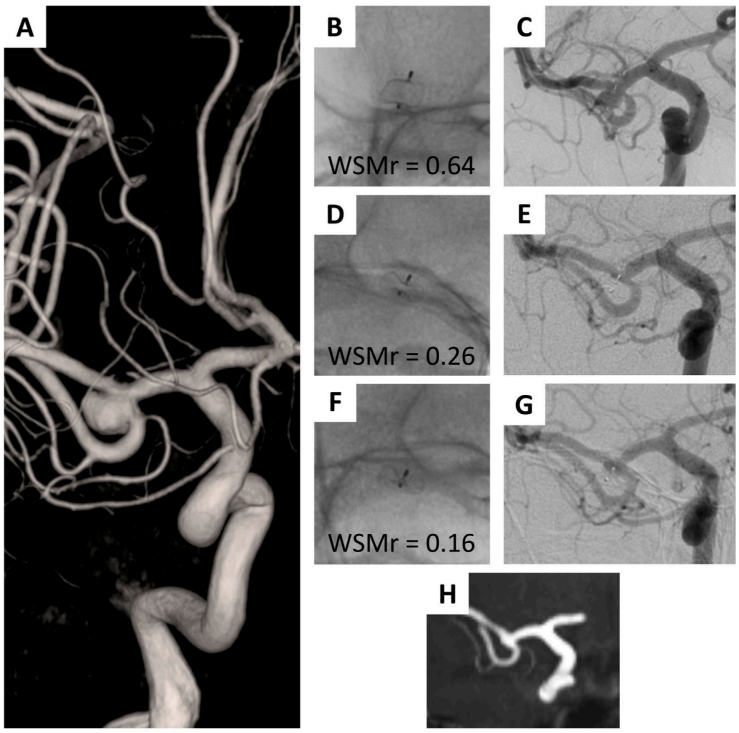

Fig. 2. An unruptured right MCA aneurysm in a 48-year-old man. Preoperative view: 3D-DSA (A) Operative view: WEB in place into the aneurysm (B) - final control showing contrast stagnation in the aneurysm (C); Six-months DSA: WEB shape modification (D) and total aneurysm occlusion (E); Eighteen-months DSA: persistence of WEB shape modification (F) but unchanged total aneurysm occlusion status (G); Two-years MRI: TOF showing unchanged total aneurysm occlusion (H). WSMr were calculated at 0.64 in post-embolization, 0.26 at the first DSA angiogram and 0.16 at the second DSA angiogram.

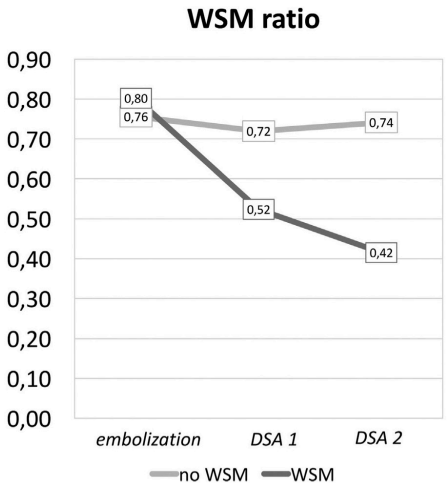

Fig. 3. WSMr in groups of patients with or without WSM. This graph shows progressive decrease of WSMr related to device retraction over time.

exclusion [10]. However, fibrosis could lead to device retraction and excessive traction and be responsible for neck remnant due to device mobilization. This was also observed in experimental studies in which higher fibrosis increased coils retraction with more neck remnants [14]. Brinjikji et al. reported that the healing mechanisms in coiled intracranial aneurysm could continue until one year after treatment [13] which could explains the decrease of WSMr since the embolization until the second follow-up, 18 months after embolization.

In a previous study Cognard et al. suggested that WEB shape modification could be responsible for aneurysm recurrence [4] contrary to Herbreteau et al. [5] In our study, WSM was observed without any significant modification of occlusion rates during follow-up, which supports the hypothesis that WSM could be an indicator of aneurysm healing.

The present study is limited by its retrospective nature and the small effective. Patients with ruptured aneurysms were not included in this series in order to have a more homogenous population. WEB retraction could be related to clot formation and it is admitted that aneurysm healing process and recurrence rates after treatment are different according to aneurysm rupture status [15]. The WSMr is a simple tool used to analyze WSM phenomenon with a quantitative approach but with restricted value since no volume analysis can be performed. Further studies with the use of rotational angiography or CT during follow-up could be useful to evaluate and quantify WEB shape modifications [8].

Conclusion

WEB shape modification was observed in more than half of cases but without influence regarding adequate occlusion rate. This quantitative approach of WSM shows that this phenomenon appears to be early and progressive over time. This supports the hypothesis that this phenomenon could be related to the aneurysm healing rather than external compression.

Funding

This research received no specific grant from any funding agency in the public, commercial or not-for-profit sectors.

Authors' contribution

DH conceived the idea and designed the paper. KJ wrote the manuscript. AA conducted statistical analysis. AR and LP contributed in improving the article, notably enriching the discussion. FB, APN, BK, CP, GC and RB revised the paper.

Disclosure of interest

The authors declare that they have no competing interest.

References

[1] Pierot L, Costalat V, Moret J, Szikora I, Klisch J, Herbreteau D, et al. Safety and efficacy of aneurysm treatment with WEB: results of the WEBCAST study. J Neurosurg 2016;124:1250–6, http://dx.doi.org/10.3171/2015.2.JNS142634.
[2] Pierot L, Gubucz I, Buhk JH, Holtmannspötter M, Herbreteau D, Stockx L, et al. Safety and Efficacy of Aneurysm Treatment with the WEB: Results of the WEBCAST 2 Study. Am J Neuroradiol 2017;38:1151–5, http://dx.doi.org/10.3174/ajnr.A5178.
[3] Papagiannaki C, Spelle L, Januel A-C, Benaissa A, Gauvrit J-Y, Costalat V, et al. WEB Intrasaccular Flow Disruptor–Prospective, Multicenter Experience in 83 Patients with 85 Aneurysms. Am J Neuroradiol 2014;35:2106–11, http://dx.doi.org/10.3174/ajnr.A4028.
[4] Cognard C, Januel AC. Remnants and recurrences after the use of the WEB Intrasaccular Device in large-neck bifurcation aneurysms. Neurosurgery 2015;76:522–30, http://dx.doi.org/10.1227/NEU.0000000000000669.
[5] Herbreteau D, Bibi R, Narata AP, Janot K, Papagiannaki C, Soize S, et al. Are Anatomic Results Influenced by WEB Shape Modification? Analysis in a Prospective, Single-Center Series of 39 Patients with Aneurysms Treated with the WEB. Am J Neuroradiol 2016, http://dx.doi.org/10.3174/ajnr.A4918.
[6] Caroff J, Mihalea C, Da Ros V, Yagi T, Iacobucci M, Ikka L, et al. A computational fluid dynamics (CFD) study of WEB-treated aneurysms: Can CFD predict WEB "compression" during follow-up? J Neuroradiol 2017;44:262–8, http://dx.doi.org/10.1016/j.neurad.2017.03.005.
[7] Pierot L. Letter: WEB Aneurysm Treatment. Neurosurgery 2015;77:E666–7, http://dx.doi.org/10.1227/NEU.0000000000000880.
[8] Raoult H, Eugène F, Le Bras A, Mineur G, Carsin-Nicol B, Ferré J-C, et al. CT angiography for one-year follow-up of intracranial aneurysms treated with the WEB device: Utility in evaluating aneurysm occlusion and WEB compression at one year. J Neuroradiol 2018, http://dx.doi.org/10.1016/j.neurad.2018.02.010.
[9] Fiorella D, Arthur A, Byrne J, Pierot L, Molyneux A, Duckwiler G, et al. Interobserver variability in the assessment of aneurysm occlusion with the WEB aneurysm embolization system. J NeuroInterventional Surg 2015;7:591–5, http://dx.doi.org/10.1136/neurintsurg-2014-011251.
[10] Rouchaud A, Brinjikji W, Ding Y-H, Dai D, Zhu YQ, Cloft HJ, et al. Evaluation of the angiographic grading scale in aneurysms treated with the WEB Device in 80 rabbits: correlation with histologic evaluation. Am J Neuroradiol 2016;37:324–9, http://dx.doi.org/10.3174/ajnr.A4527.
[11] Raymond J, Darsaut T, Salazkin I, Gevry G, Bouzeghrane F. Mechanisms of occlusion and recanalization in canine carotid bifurcation aneurysms embolized with platinum coils: An alternative concept. Am J Neuroradiol 2008;29:745–52, http://dx.doi.org/10.3174/ajnr.A0902.
[12] Sadasivan C, Cesar L, Seong J, Rakian A, Hao Q, Tio FO, et al. An Original Flow Diversion Device for the Treatment of Intracranial Aneurysms: Evaluation in the Rabbit Elastase-Induced Model. Stroke 2009;40:952–8, http://dx.doi.org/10.1161/STROKEAHA.108.533760.
[13] Brinjikji W, Kallmes DF, Kadirvel R. Mechanisms of Healing in Coiled Intracranial Aneurysms: A Review of the Literature. Am J Neuroradiol 2015;36:1216–22, http://dx.doi.org/10.3174/ajnr.A4175.
[14] Rouchaud A, Brinjikji W, Dai D, Ding Y-H, Gunderson T, Schroeder D, et al. Autologous adipose-derived mesenchymal stem cells improve healing of coiled experimental saccular aneurysms: an angiographic and histopathological study. J NeuroInterventional Surg 2018;10:60–5, http://dx.doi.org/10.1136/neurintsurg-2016-012867.
[15] Marbacher S, Niemelä M, Hernesniemi J, Frösén J. Recurrence of endovascularly and microsurgically treated intracranial aneurysms—review of the putative role of aneurysm wall biology. Neurosurg Rev 2017, http://dx.doi.org/10.1007/s10143-017-0892-2.

b. *Principaux résultats*

Cinquante patients avec 51 anévrismes traités par WEB ont été inclus. Nos résultats ont montré une incidence de modification de forme du WEB évalué à 72,9% (35/48).

Notre étude n'a retrouvé aucune association significative entre la survenue d'une modification de forme sur les angiographies de contrôle et un moins bon résultat angiographique (taux d'occlusions adéquates).

La modification de forme du dispositif WEB est observée dès le premier contrôle angiographique réalisé à 6 mois de l'embolisation dans 85,9% des cas (30/35). Les WSMr ont pu être mesurés sur plusieurs angiographies de contrôle chez 24 patients ; les mesures successives réalisées ont montré une poursuite de la déformation au cours du temps (Figure 20 ; Page 87).

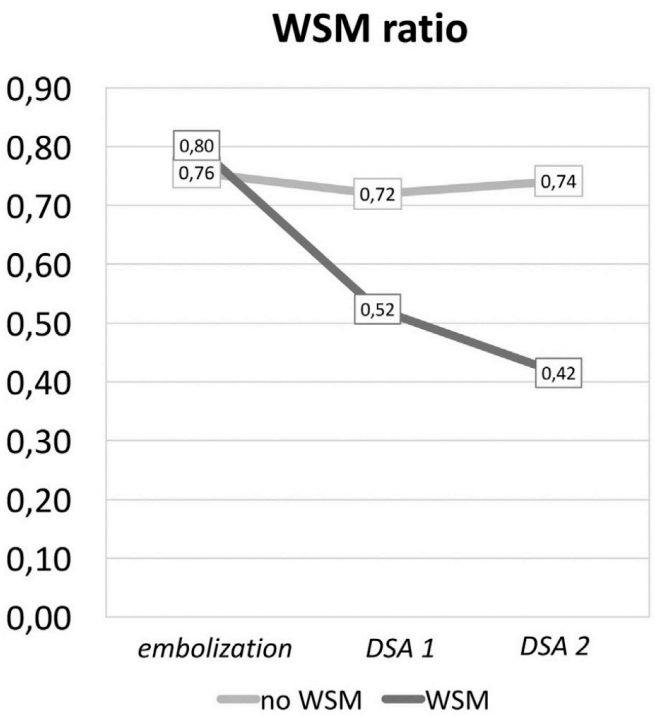

Figure 20 : Figure illustrant la variation du WSMr moyen en post-opératoire immédiat, sur le premier contrôle réalisé à 6 mois et le 2ème contrôle réalisé à 18 mois.

Figure extraite de l'article de Janot et al. [110]

c. *Discussion*

Notre travail montre une modification de forme chez 72,9% des patients, ce qui est plus élevé que dans les articles précédemment publiés [68,101].

Ce phénomène était présent dès le premier contrôle angiographique à 6 mois de l'embolisation dans 85,9% des cas et semblait se poursuivre au cours du temps puisque les WSMr calculés ont montré une diminution du WSMr sur le 2ème contrôle angiographique réalisé à 18 mois (Figure 20 ; Page 87). Le caractère continu de ce phénomène est un argument en faveur d'une participation au moins partielle des mécanismes de cicatrisation anévrismaux qui sont retardés dans le temps contrairement aux phénomènes de flux qui s'appliquent immédiatement après la mise en place du dispositif. L'organisation et la fibrose du thrombus anévrismal peuvent être à l'origine de phénomènes de rétraction comme cela a déjà été montré avec les coils [111]. Par analogie, un phénomène similaire pourrait se produire avec le dispositif WEB, responsable d'une rétraction du WEB et de la modification de forme.

Par ailleurs, notre étude n'a retrouvé aucune association significative entre la survenue d'une modification de forme sur les angiographies de contrôle et un moins bon résultat angiographique (taux d'occlusions adéquates) comme précédemment suggéré par Herbreteau et al.[68].

Même si notre étude a été la première à utiliser un index quantitatif pour apprécier la modification de forme au cours du temps, les progrès technologiques avec notamment la possibilité de réaliser des CBCT en même temps que les angiographies, encouragent à la poursuite de nos travaux avec des techniques plus précises.

Mise en perspective de l'article :

Notre étude a été la première à proposer un index objectif et semi-quantitatif pour apprécier le phénomène de modification de forme du WEB.

Les mesures répétées sur les différentes artériographies de contrôle ont permis d'apprécier l'évolution de ce phénomène au cours du temps et de montrer que la modification de forme du dispositif WEB semble être un phénomène progressif et continu au cours du temps.

Les résultats de cette étude n'ont pas montré d'association significative entre la modification de forme du WEB et la survenue de moins bons résultats angiographiques.

Ces 2 éléments supportent l'idée que les modifications de forme observées puissent être liées au moins en partie aux mécanismes de cicatrisation anévrismale.

4. Revue de la littérature récente sur la modification de forme du WEB

L'équipe de Rennes a depuis rapporté des analyses scannographiques de patients traités par WEB [112]. Malgré l'utilisation d'une technique d'imagerie en coupe dans ce travail, l'appréciation de la modification de forme du WEB était uniquement qualitative. Sur des observations scannographiques, les auteurs ont montré que la modification de forme du WEB survenait chez 81,6% des patients traités (n=13/16). L'association avec le résultat angiographique n'était pas évaluée dans cette étude.

En 2020, une autre équipe a rapporté des mesures quantitatives précises de modifications de forme du dispositif WEB. Les mesures étaient réalisées en mesurant la distance entre les 2 marqueurs du WEB sur des scanners cérébraux réalisés chez les patients traités [113] (Figure 21 ; Page 90).

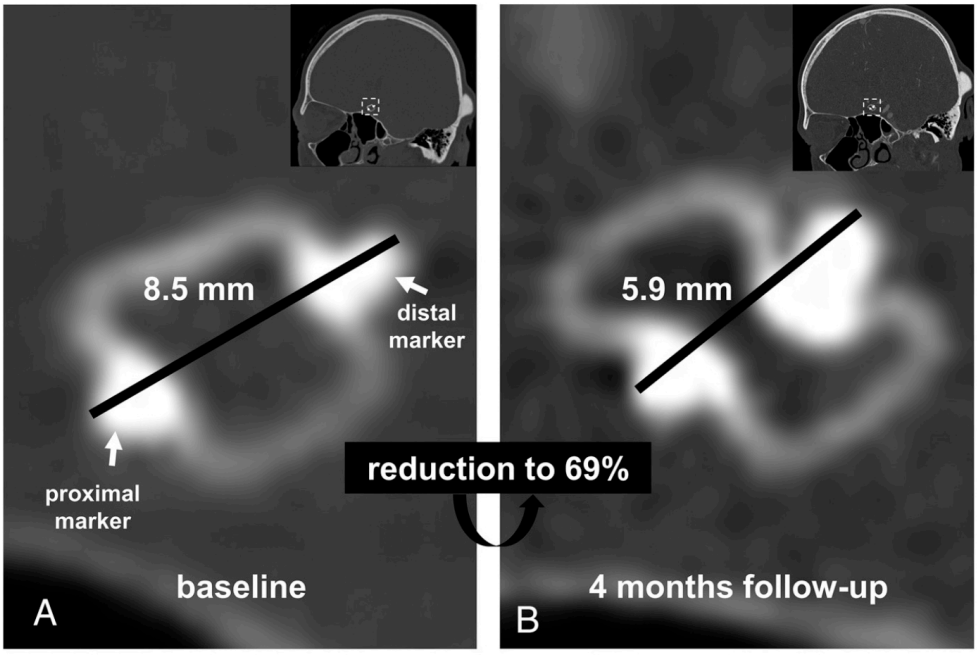

Figure 21 : Image montrant différentes mesures de hauteur du WEB réalisées sur scanner (A = scanner réalisé le jour de l'intervention ; B = scanner réalisé à 4 mois de l'embolisation). Figure extraite de l'article de Rosskopf et al.[113]

Un point intéressant dans cet article est que la définition donnée à la modification de forme du WEB était plus précise que dans les articles précédents ; la présence d'une modification de forme était considérée significative si la variation de hauteur entre l'imagerie post-opératoire précoce et l'imagerie de suivi variait de plus de 5%. Dans cette série, la réduction de hauteur du WEB intéressait 90,6% (29/32) des patients. Cette étude a également permis d'évaluer l'évolution du phénomène au cours du temps, montrant qu'il s'agissait d'un processus progressif durant le suivi.

En 2022, l'équipe du Kremlin Bicètre a également rapporté une analyse quantitative du phénomène de modification de forme du WEB [107]. Le travail réalisé se basait sur une appréciation du phénomène par l'utilisation du vaso-CT (cone-beam CT réalisé avec une injection de produit de contraste dilué). Les vaso-CT étaient réalisés au contrôle post-opératoire immédiat mais également au cours du suivi angiographique des patients traités.

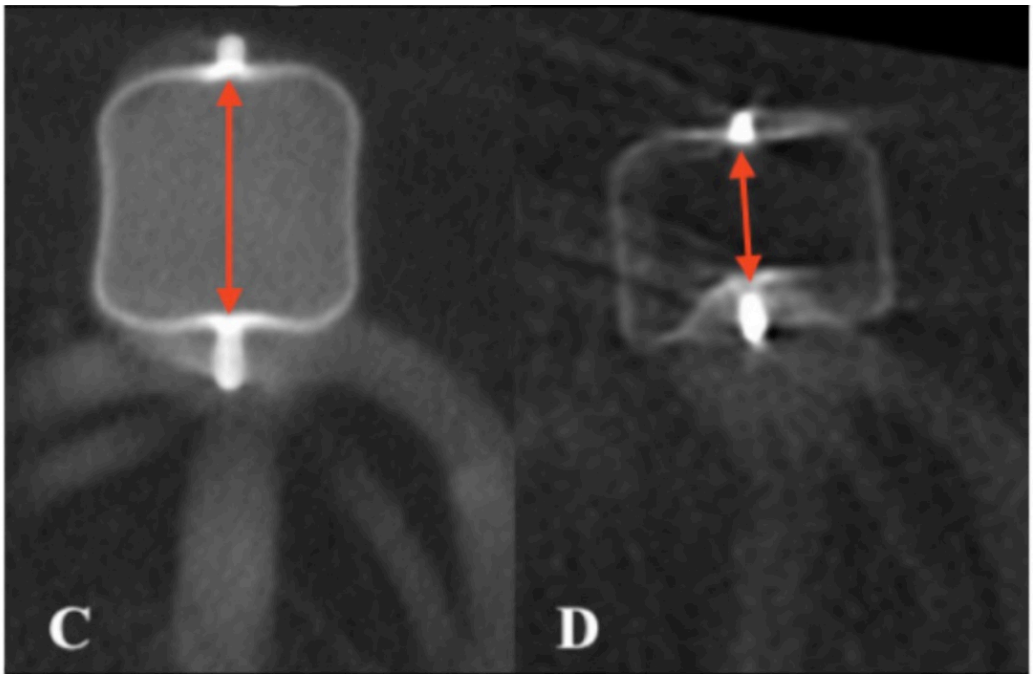

Figure 22 : Image illustrant les mesures de hauteur des dispositifs WEB réalisées sur vaso-CT.

Figure extraite de l'article de Caroff et al.[107]

Contrairement à Rosskopf et al., le critère de modification de forme du WEB ne retenait aucun seuil mais la hauteur du WEB et sa variation de la hauteur au cours du temps en était le reflet. Aucune incidence du phénomène de modification n'a donc été rapportée mais les auteurs ont montré une diminution de hauteur de plus de la moitié du WEB au cours du temps dans 39% des anévrismes traités (25/63). Dans ce travail aussi, le phénomène de modification de forme du WEB apparaissait être un processus évolutif au cours du temps (Figure 23 ; Page 92).

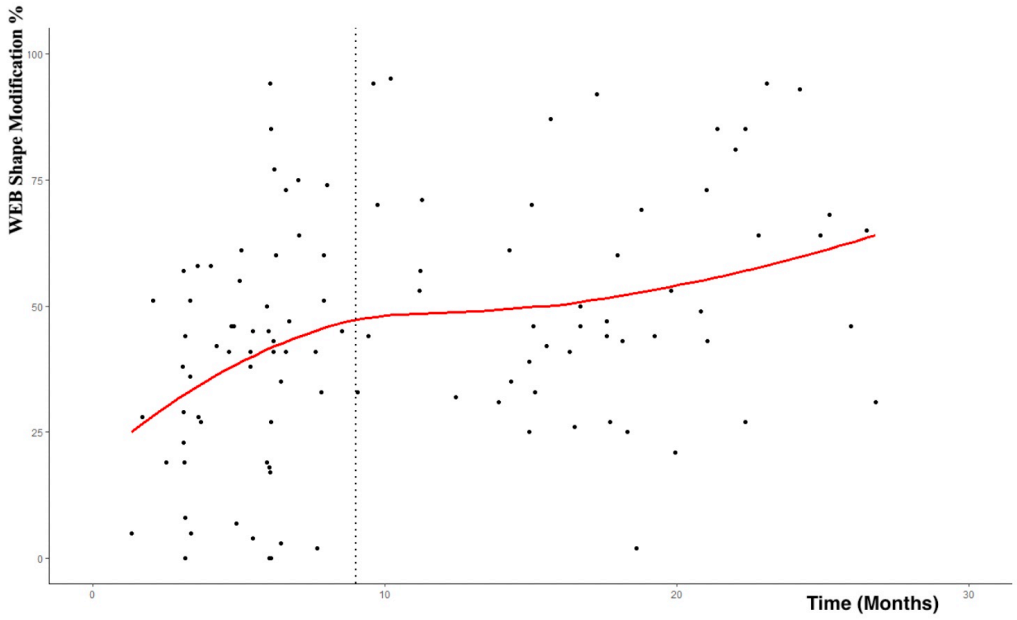

Figure 23 : image extraite du travail de Caroff et al. montrant la variabilité du phénomène de modification de forme en intensité et sa progression au cours du temps [107].

Caroff et al. ont rapporté une association significative entre les résultats angiographiques et l'importance de la modification de hauteur du WEB au cours du suivi : la modification de hauteur du WEB serait plus importante dans le groupe anévrisme résiduel que dans le groupe occlusion adéquate. Un point souligné dans ce travail est que ce phénomène de diminution de hauteur pourrait être en lien avec le choix initial de taille du WEB implanté car selon les auteurs, un dimensionnement approprié du dispositif WEB choisi pour l'embolisation permettrait une diminution de l'importance du phénomène.

Le dernier article sur le sujet a été publié par Nawka et al. en mars 2022 [93]. L'objectif de ce travail était d'évaluer l'impact de la modification de forme du WEB sur le résultat angiographique. L'originalité de ce travail portait sur l'appréciation de modification de forme du WEB non seulement en hauteur mais également en largeur du dispositif. Les mesures ont été réalisées sur des angiographies non soustraites et ont été rapportées sous forme de pourcentages (Figure 24 ; Page93).

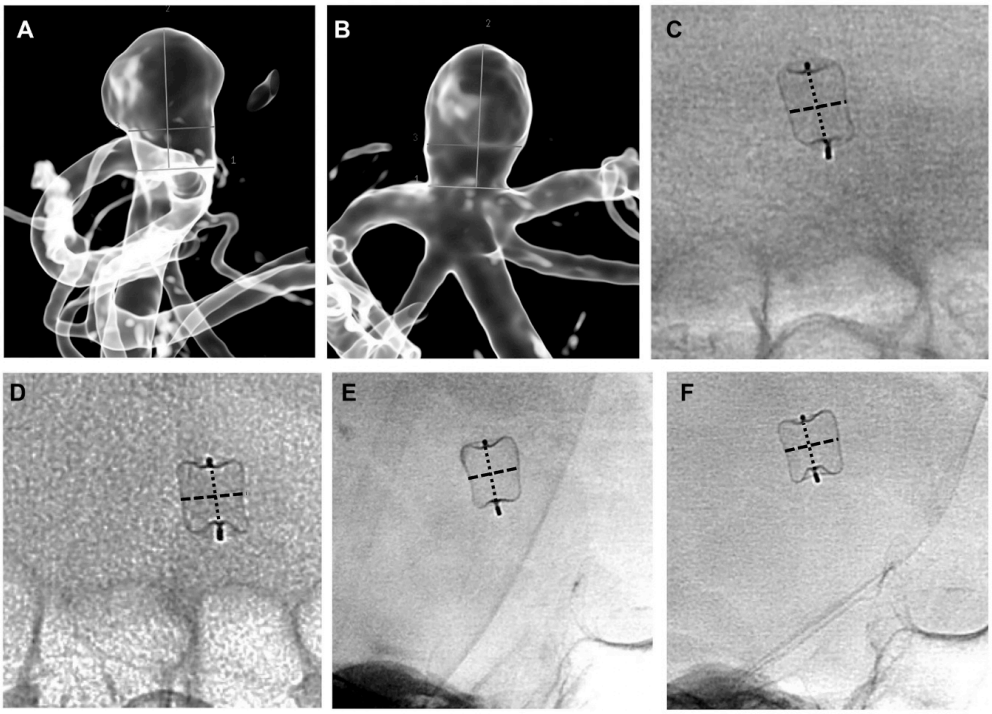

Figure 24 : Image extraite de l'article de Nawka et al. montrant les mesures réalisées pour apprécier la modification de forme du dispositif dans la hauteur et dans la largeur sur des angiographies non soustraites [114].

L'analyse de la largeur du WEB au cours du suivi a permis aux auteurs de rapporter des résultats intéressants pour 3 raisons (Figure 25 ; Page 94) :

- La modification de forme du dispositif WEB après embolisation d'anévrismes intéresse la hauteur mais aussi la largeur du dispositif
- D'après les auteurs, la largeur pourrait aussi bien augmenter que diminuer au cours du temps, autrement dit le dispositif pourrait s'élargir ou se rétracter.
- La modification de la largeur pourrait être associée aux résultats angiographiques (même si ces résultats ne sont pas retrouvés en analyse multivariée)

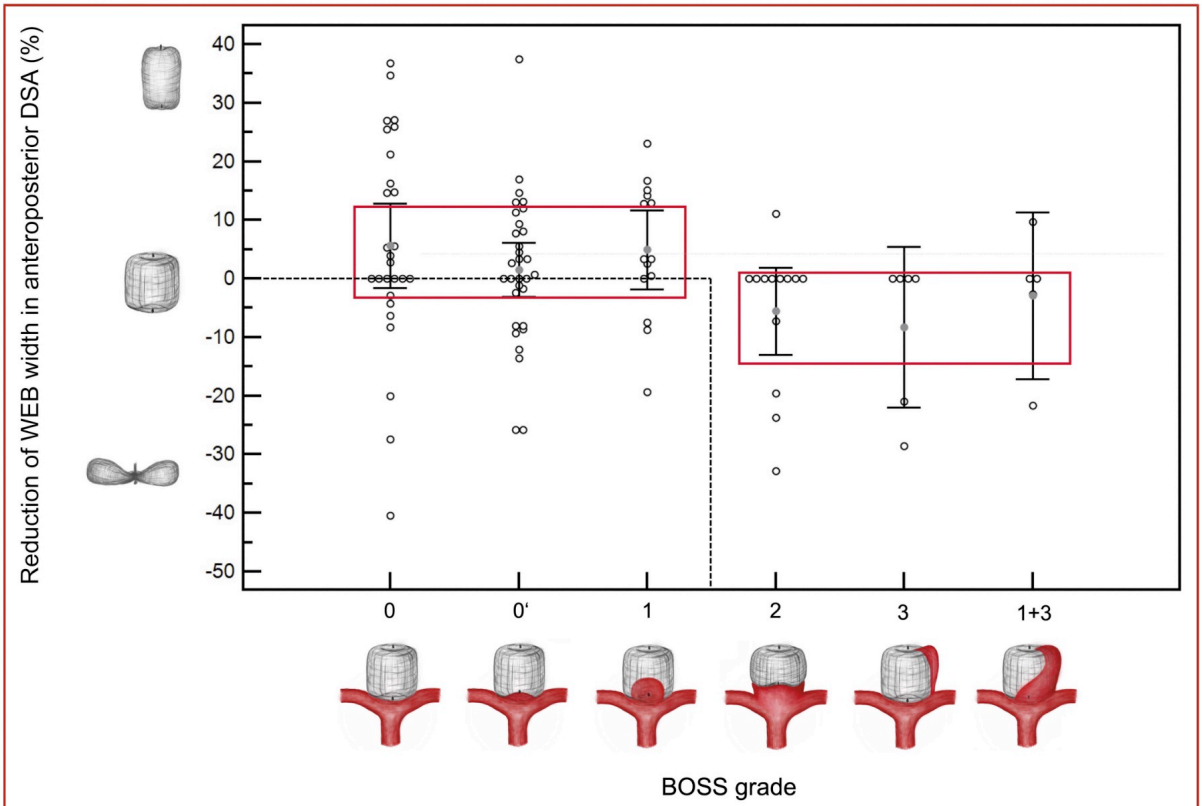

FIGURE 2. *Distribution of the relative width WEB shape modification cases per BOSS grade. Reduction of the WEB width (y-axis) is illustrated for each case (dots) among the different BOSS grades (x-axis). A positive reduction of the WEB width results in a narrowing of the device, whereas a negative reduction of the WEB width causes an expansion of the WEB. BOSS, Bicêtre Occlusion Scale Score; DSA, digital subtraction angiography; WEB, Woven EndoBridge.*

Figure 25 : image extraite de l'article de Nawka et al.[114] illustrant la relation entre la modification de forme du dispositif dans sa largeur et le résultat angiographique.

5. Synthèse des publications cliniques sur la modification de forme du WEB

Les principaux résultats des études sur la modification de forme du dispositif WEB sont résumés dans le tableau ci-dessous :

	Appréciation du de la modification de forme du WEB	**Incidence de modification de forme du WEB**	**Association entre modification de forme du WEB et mauvais résultats**	**Évolution du phénomène dans le temps**
Cognard et Januel et al.[101]	2D-DSA non soustraite	64,3% (9/14)	Oui	Non évaluée
Herbreteau et al. [68]	2D-DSA non soustraite	31,6% (12/38)	Non significatif	Non évaluée
Janot et al. [110]	2D-DSA non soustraite + WSMr (semi-quantitatif)	72,9% (35/48)	Non significatif	Progressif Continu
Raoult et al. [112]	Scanner cérébral (qualitative)	81,6% (13/16)	Non évaluée	Non évaluée
Rosskopf et al. [113]	Scanner cérébral (quantitatif)	90,6% (29/32)	Non significatif	Progressif Continu
Caroff et al. [107]	Vaso-CT (quantitatif)	non rapportée	Oui	Progressif Continu
Nawka et al. [114]	2D-DSA non soustraite (semi-quantitatif)	non rapportée	Oui pour la largeur en univarié (pas en multivarié)	Non évaluée

Tableau 3 : tableaux résumés des études publiées sur le sujet de la modification de forme du dispositif WEB, détaillant la méthodologie d'appréciation du phénomène et les incidences rapportées.

En résumé :

Concernant l'appréciation de la modification de forme

La méthode d'évaluation du phénomène de modification de forme du WEB est très hétérogène dans la littérature allant de la simple appréciation qualitative du phénomène sur des angiographies 2D non soustraites à des mesures précises de la hauteur du WEB réalisées sur vaso-CT.

Dans ce contexte, aucune définition précise du phénomène n'a été définie de manière consensuelle ce qui peut en partie expliquer les variations des incidences rapportées dans les séries publiées (de 31,6% à 90,6%).

Concernant l'association entre modification du WEB et les résultats angiographiques

Des divergences existent aussi quant à l'association entre le WSM et de moins bons résultats angiographiques puisqu'aujourd'hui, 3 études évoquent une possible association entre la modification de forme du WEB et de moins bons résultats angiographiques alors que 3 autres études ne retrouvent aucune association significative.

Concernant l'évolution de la modification de forme du WEB au cours du temps

Trois séries publiées ont rapporté que la modification de forme du WEB après embolisation était un phénomène progressif dans le temps semblant se poursuivre sur les différents suivis réalisés.

VII. Modification de forme du dispositif WEB après embolisation d'anévrismes intracrâniens – études précliniques chez le lapin

1. Mécanismes de cicatrisation des anévrismes intracrâniens

a. Rappels sur les mécanismes de cicatrisation anévrismale

L'objectif ultime du traitement d'un anévrisme intracrânien est d'isoler le sac anévrismal de la circulation sanguine afin de prévenir le risque de saignement. Le phénomène de cicatrisation implique plusieurs processus cellulaires et notamment la formation d'une couche néo-intimale au collet par la prolifération de cellules mésenchymateuses et de cellules endothéliales[13,115,116]. Les phénomènes impliqués dans la cicatrisation des anévrismes traités par coils ont été résumés dans plusieurs articles et illustrés dans l'article de Brinjikji et al. (Figure 26 ; Page 98) [13], démontrant que le premier mois constitue la période la plus active du processus de cicatrisation même si celui-ci peut durer jusqu'à un an.

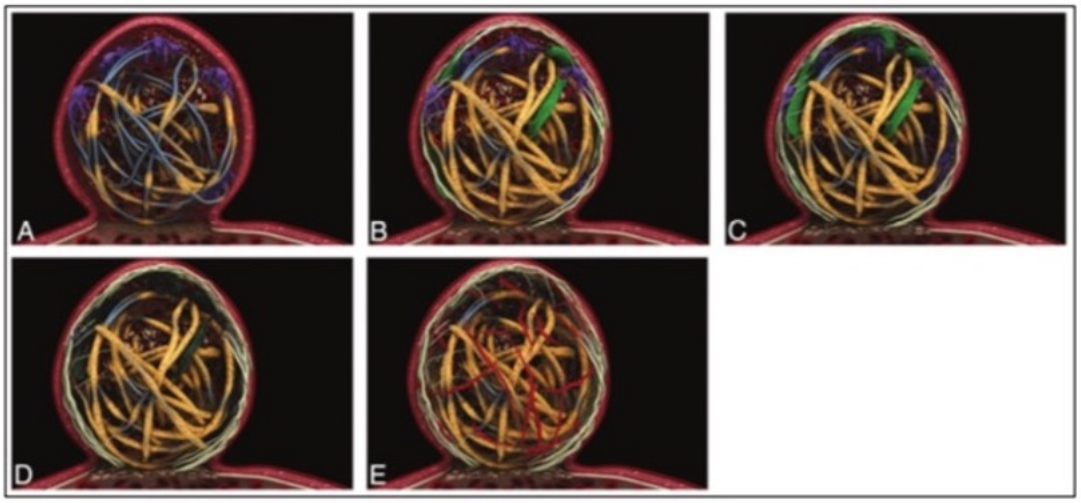

Figure 26 : Cicatrisation des anévrismes après coiling d'après Brinjikji et al.

A=1ère semaine, l'anévrisme est rempli par un caillot désorganisé (rouge). Des phagocytes (violet) et de la fibrine (jaune) commencent à recouvrir les coils. B=la 2ème semaine la fibrine est plus abondante (jaune) et des myofibroblastes (vert) colonisent le caillot. Une couche de fibrine apparait au collet de l'anévrisme. C=entre la 2ème et la 4ème semaine, il y a une prolifération de myofibroblastes (vert) dans un thrombus mieux organisé, appauvri en hématies et enrichi en fibrine (jaune). Il y a une endothélisation du collet. D=entre 1 et 3 mois, début de l'apoptose des myofibroblastes (vert) et des phagocytes (violet). L'endothélisation du collet se poursuit. E=à partir du 3ème mois, cellularisation de la poche anévrismale maintenant principalement constituée d'un tissu conjonctif vascularisé. Les coils sont recouverts de fibrine et l'endothélium formé au collet est plus épais.

Ding et al. ont rapporté en 2011 une analyse histologique chez le lapin du processus de cicatrisation anévrismal après implantation d'un dispositif WEB [24]. Tout comme après la mise en place de coils, il y a la formation d'un caillot frais qui va progressivement s'organiser en thombus et se fibroser dans le sac anévrismal.

Par analogie, Fahed et al. ont analysé dans un travail dédié la cicatrisation histologique d'un autre dispositif intrasacculaire de diversion de flux : le Medina. Leurs observations ont montré que les phénomènes de cicatrisation étaient similaires dans les groupes d'anévrismes traités par coils classiques ou par Medina. [32].

b. Évaluation histologique de la cicatrisation anévrismale

Depuis de nombreuses années, les modèles d'anévrismes chez l'animal ont permis l'analyse de dispositifs grâce à des études précliniques [117]. Cependant, les résultats des analyses histologiques réalisées par les différentes équipes sont difficilement comparables par manque de standardisation.

C'est dans ce but que Dai et al. ont développé une échelle histologique permettant d'apprécier de manière qualitative la cicatrisation anévrismale dans les anévrismes induits à l'élastase chez le lapin. Cette échelle est proposée avec une coloration simple des coupes par Hématoxyline Eosine Safran (HES) [118]. Cette échelle est composée de 3 critères :

- **Degré de recanalisation/déformation du collet (de 0 à 3 points)** : elle s'évalue histologiquement et/ou angiographiquement (convexe / plat / concave)
- **La cicatrisation du collet** : elle est basée sur l'épaisseur et le type de tissu constituant le collet. A noter qu'elle comprend une note pour l'analyse microscopique (de 0 à 4 points) et une note pour l'analyse macroscopique (de 0 à 3 points) ; c'est la moyenne des 2 scores qui est prise en compte pour la note globale de la cicatrisation du collet
- **La cicatrisation du dôme (de 0 à 5 points)** : elle est appréciée en fonction du niveau d'organisation du thrombus au niveau du dôme de l'anévrisme

La cicatrisation anévrismale globale peut donc être appréciée avec un score allant de 0 (absence de cicatrisation) à 11,5 (cicatrisation complète du sac anévrismal et du collet). L'intérêt majeur de cette échelle est que la note globale attribuée à un anévrisme permet une comparaison avec d'autres anévrismes. Le score est résumé dans le Tableau 4

Points	Critères			
	Collet macro	*Collet micro*	*Degré de recanalisation*	*Dôme*
0	Nu	Caillot désorganisé	Macro-concave	Caillot désorganisé
1	<50% couverture	Fibrine seule	Micro-concave	Tissu organisé dans <1/3 du dôme
2	50-75% couverture	Fibrine et tissu organisé	Plat	Tissu organisé entre 1/3 et 2/3 du dôme
3	>75% couverture	Tissu organisé fin (<1/3 épaisseur d'un coil)	Convexe	Tissu organisé > 2/3 du dôme
4	*NA*	Tissu organisé épais (>1/3 épaisseur d'un coil)	*NA*	Tissu lâche organisé dans toute l'aire du dôme
5	*NA*	*NA*	*NA*	Tissu fibreux organisé et dense

Tableau 4 : Score d'évaluation histologique de la cicatrisation anévrismale pour les anévrismes induits à l'élastase chez le lapin proposé par Dai et al. [119]

c. *Quantification de la fibrose*

Comme nous l'avons vu précédemment, la fibrose fait partie du processus de cicatrisation des anévrismes intracrâniens[13]. Pour les analyses histologiques, le collagène (la fibrose) peut être facilement coloré à l'aide du trichrome Masson. Des méthodes de quantification utilisant le traitement d'image peuvent être utilisées pour déterminer un « ratio de fibrose » qui correspond au ratio entre la surface contenant la fibrose (coloré par le Trichrome Masson) divisée par la surface totale de l'anévrisme du dôme à son collet [120] (Figure 27 ; Page 102).

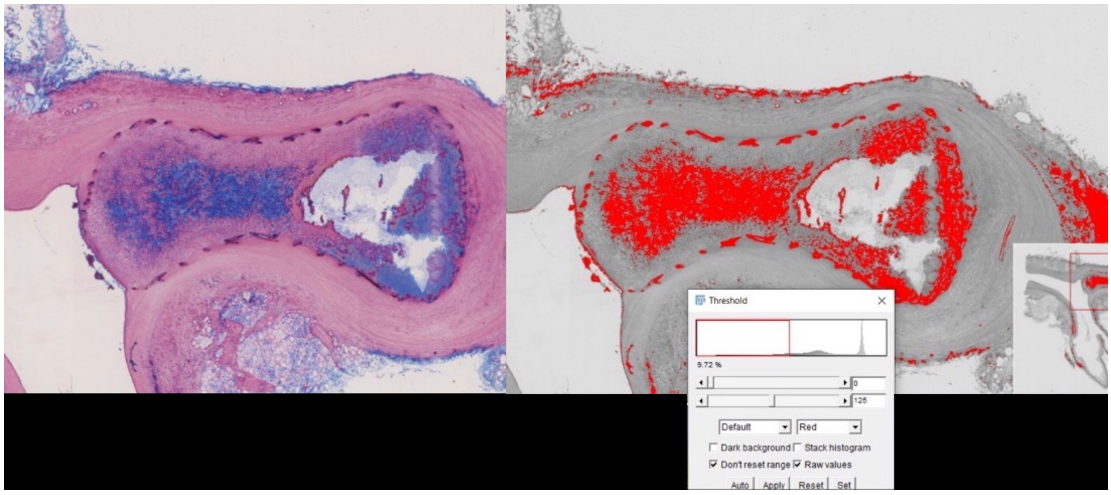

Figure 27 : Estimation du ratio de fibrose dans un anévrisme induit à l'élastase chez le lapin traité par WEB.

L'image de gauche correspond à une coupe de l'anévrisme coloré au Trichrome de Masson et l'image de droite à la même image traitée pour calculer la surface correspondant au collagène. Dans cet exemple, le ratio de fibrose est mesuré à 49,85%.

En résumé :

La cicatrisation d'un anévrisme est un processus biologique complexe qui comporte l'endothélisation du collet d'anévrisme afin de l'exclure de la circulation sanguine mais aussi l'organisation et la fibrose d'un thrombus au sein du sac anévrismal.

Des méthodes d'évaluations histologiques de ces mécanismes existent chez l'animal.

2. Physiopathologie suspectée du phénomène de modification de forme du WEB

Les discussions ouvertes par Cognard et Januel et al. et Pierot et al. en 2015 lors des premiers cas rapportés de modification de forme du WEB après embolisation d'anévrisme avaient tout d'abord ouvert le débat sur la possible association entre la modification du WEB et les résultats angiographiques [101,109]. Cette première interrogation sous-tendait alors un questionnement sur les mécanismes impliqués dans ce phénomène de modification de forme du WEB au cours du temps.

La physiopathologie du phénomène de modification de forme du WEB après traitement d'anévrisme reste floue mais plusieurs hypothèses ont émergé parmi lesquelles :

- **Un mécanisme externe responsable d'une <u>compression</u> du dispositif WEB** : le flux sanguin artériel et ses à-coups systoliques responsables de « coups de marteau » lors des systoles qui pourraient expliquer la réduction de hauteur du dispositif observée au cours du temps [101]
- **Un mécanisme interne responsable d'une <u>rétraction</u> du dispositif WEB :** ce phénomène serait lié aux mécanismes de cicatrisation et de fibrose de la cavité anévrismale [109]

a. Hypothèse d'un mécanisme externe : la compression du WEB

Une des hypothèses pouvant expliquer (au moins en partie) la modification de forme du WEB après embolisation d'un anévrisme intracrânien est l'hypothèse d'une compression mécanique du dispositif secondaire aux « coups de marteau » du flux artériel durant les systoles du cycle cardiaque du patient.

Cette hypothèse a pu être étudiée grâce des simulations réalisées sur ordinateur à partir des données 3D acquises lors d'angiographies rotationnelles d'anévrismes intracrâniens. L'analyse du flux sanguin dans les vaisseaux et les anévrismes intracrâniens est possible grâce à des techniques de Computational Fluid Dynamic (CFD). Plusieurs articles se sont notamment intéressés à l'effet des dispositifs intra-sacculaires à diversion de flux sur le flux sanguin intra-anévrismal [121–123]. La difficulté d'appréhension de ces travaux réside dans le fait que de nombreux paramètres existent et sont parfois discordants limitant l'applicabilité des résultats.

Caroff et al. ont utilisé des techniques de CFD pour étudier spécifiquement les liens entre le flux sanguin et le phénomène de compression du WEB [124]. Pour cela ils ont utilisé les données 3D de 22 patients traités par WEB et les ont séparés en 2 groupes : avec ou sans modification de forme du WEB au cours du suivi. Les analyses de flux réalisées ont montré une association statistiquement significative entre la modification de forme du WEB et le ratio de flux entrant dans l'anévrisme. Le ratio de flux entrant correspond au ratio entre le flux entrant dans l'anévrisme et le flux dans l'artère porteuse (Figure 28 ; Page 105). Ce paramètre avait déjà montré une association significative dans le risque de recanalisation d'anévrisme du sommet basilaire traités par coils [125]. En revanche aucune association n'était retrouvée entre la survenue d'une compression du WEB et le volume de l'anévrisme, la largeur moyenne de l'anévrisme, le plus grand diamètre de l'anévrisme, l'aspect ratio de l'anévrisme (ratio profondeur/largeur) et la taille du collet anévrismal.

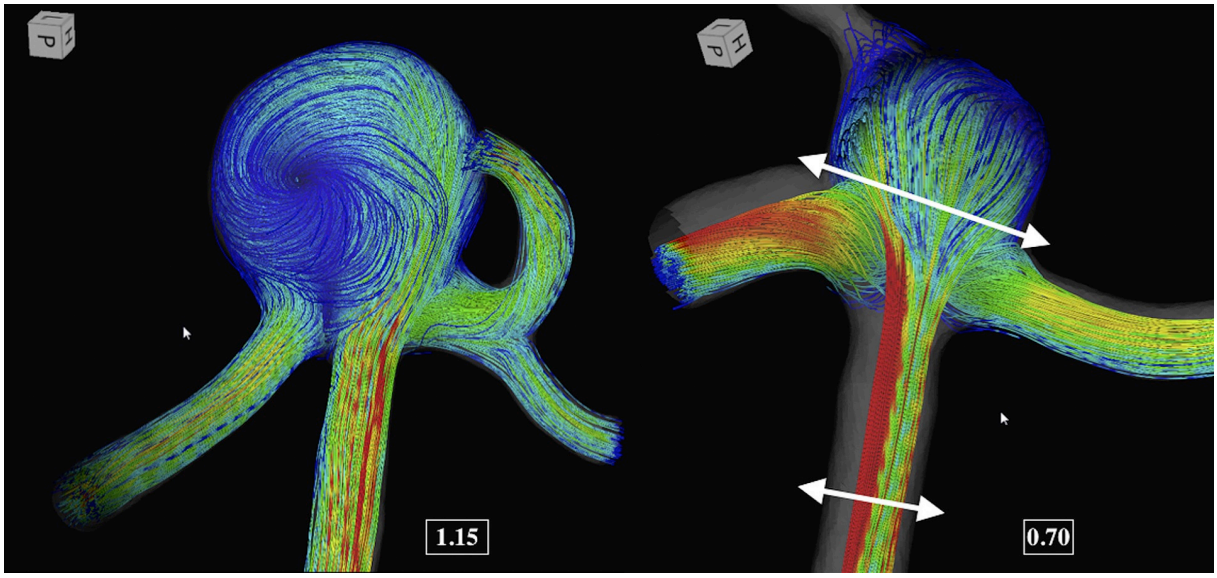

Figure 28 : Image représentant les lignes de flux de 2 anévrismes de bifurcation.

Les flèches représentent les positions où sont simulées les valeurs des flux permettant le calcul du ratio de flux entrant. Sur cette image, le ratio est plus important dans l'anévrisme de gauche (1,15) que dans l'anévrisme de droite (0,70). Cette différence pourrait selon l'article expliquer la survenue d'une compression du dispositif WEB plus fréquente dans l'anévrisme de gauche. Figure extraite de l'article de Caroff et al.[124]

De manière intéressante, les auteurs ont également montré que le phénomène de compression était plus fréquent dans le groupe des opérateurs avec moins d'expérience dans l'utilisation du dispositif WEB. Ce constat pourrait en partie s'expliquer par le choix de la taille du dispositif WEB implanté, les opérateurs expérimentés ayant une tendance plus marquée à « oversizer » les dispositifs implantés. L'hypothèse alors discutée est que le choix d'un dispositif plus large que la largeur moyenne de l'anévrisme pourrait permettre de limiter la compression secondaire à une force extérieure comme le flux sanguin. Leur hypothèse a d'ailleurs été confirmée dans un travail publié quelques années plus tard [107].

Dans un article, Cebral et al. se sont quant à eux intéressés aux facteurs pouvant influencer les résultats angiographiques des anévrismes traités par WEB. Ils ont pour cela séparé la cohorte de patients en 2 groupes en fonction des résultats du suivi angiographique : 18 anévrismes avec une occlusion complète et 18 anévrismes avec une occlusion incomplète. Ils ont ensuite modélisé et analysé les différences de flux des différents anévrismes traités. Leur

travail a montré que des différences significatives existaient sur des critères comme le « mean aneurysm flow », le « inflow concentration index » et la « reduction of mean inflow rate » ; une diminution trop faible de ces paramètres après mise en place du dispositif WEB pourrait au moins en partie expliquer l'échec d'occlusion anévrismale [126].

Aghli et al. avaient réalisé une analyse similaire chez un patient traité d'un anévrisme communicant antérieur par un dispositif WEB-SL. Dans leur analyse, les auteurs ont montré qu'un important stress induit au collet de l'anévrisme pouvait aussi expliquer de mauvais résultats angiographiques à distance [123].

b. Hypothèse d'un mécanisme interne : la rétraction du WEB

Bien que probablement multifactoriel, le phénomène de modification de forme du dispositif WEB après embolisation d'anévrisme pourrait aussi être lié aux phénomènes biologiques internes impliqués dans le processus de cicatrisation anévrismale.

Dans le contexte de l'embolisation d'un anévrisme par coiling, le thrombus intra-anévrismal induit par les coils peut se rétracter au cours du temps et être responsable d'une compaction des coils et d'une récurrence anévrismale [46,49]. Cette rétraction du thrombus est liée à l'envahissement du thrombus par des myofibroblastes produisant du collagène responsable d'une fibrose intra-anévrismale centripète[13]. La résultante en est un tissu cicatriciel rétractile comme observé de façon exagérée dans les cicatrices chéloïdes.

Plusieurs observations cliniques laissent supposer que le même mécanisme pourrait se produire avec le WEB.

- Tout d'abord, le fait qu'un WEB puisse changer de forme sans impacter l'occlusion angiographique de l'anévrisme embolisé [68,110]. En effet, si seul le flux était responsable d'une compaction du dispositif, il y aurait une recanalisation systématique de l'anévrisme embolisé en cas de modification de forme du WEB.
- Des cas d'anévrismes traités par WEB dont le suivi montrait la persistance d'un flux circulant dans le dispositif (et donc une absence de cicatrisation ou une cicatrisation incomplète) ont été rapportés dans la littérature (phénomène BOSS1). Dans l'article publié par Nguyen et al., aucun des 8 anévrismes rapportés n'a montré de modification de forme du dispositif WEB au cours du suivi angiographique[94] ; de même, Caroff et al. rapportaient une modification de forme moins prononcée sur leurs mesures quantitatives[95]
- Nawka et al. ont rapporté une analyse de la largeur du WEB en plus de sa hauteur. Le fait que le WEB puisse voir sa largeur diminuer au cours du temps fait suspecter l'implication de la cicatrisation rétractile de façon centripète dans le phénomène de modification de forme[114]

La cicatrisation d'un anévrisme embolisé débute par la formation d'un thrombus intra-anévrismal qui va progressivement s'organiser puis être progressivement remplacé par un tissu fibreux [13].

A partir de ces observations, on imagine alors que la fibrose intra-anévrismale et plus globalement les mécanismes de cicatrisation pourraient être responsables d'une traction vers l'intérieur du dispositif responsable d'une modification de sa forme. La rétraction du thrombus intra-anévrismal au cours de son organisation est un phénomène connu qui a déjà été rapporté après traitement par coils et qui pourrait être responsable des récurrences anévrismales [49]. Rouchaud et al. ont publié un travail expérimental chez le lapin comparant la cicatrisation anévrismale de lapins traités avec des coils « classiques » et un groupe de lapins traités avec des coils porteurs de cellules mésenchymateuses[47]. Malgré une meilleure cicatrisation en histologie du collet et un taux de fibrose anévrismale supérieur dans le groupe des coils modifiés, les résultats angiographiques étaient meilleurs dans le groupe contrôle. En effet, il y avait de nombreux cas de collet résiduel observés dans le groupe des coils modifiés avec des rétractions plus prononcées des coils implantés. L'hypothèse émise par les auteurs est que l'augmentation du taux de fibrose dans le sac anévrismal pourrait être responsable d'une traction des coils implantés dans le sac. Un phénomène similaire pourrait alors se produire après embolisation par un dispositif intra-sacculaire à diversion de flux comme le WEB et la rétraction du thrombus intra-anévrismal pourrait alors être responsable d'une rétraction du dispositif WEB (celui-ci apparaitrait alors comme le « squelette » de l'anévrisme embolisé), témoin de sa cicatrisation.

De plus, des études réalisées chez l'animal ont montré que la rétraction du thrombus semblait être plus importante pour les anévrismes de grande taille et à large collet qui sont la cible préférentielle des dispositifs WEB [119].

En résumé :

2 hypothèses, possiblement associées, peuvent expliquer le phénomène de modification de forme du WEB au cours du temps :

- un mécanisme externe de compression via les à-coups systoliques du flux sanguin
- un mécanisme interne de rétraction via la cicatrisation de l'anévrisme avec l'organisation du thrombus et la fibrose progressives du sac anévrismal

3. Contexte et problématique

Ces discussions issues des constats cliniques abordés dans les précédents chapitres et notamment l'hypothèse selon laquelle la modification de forme du WEB résulterait de la cicatrisation anévrismale ont justifié la réalisation de travaux expérimentaux chez l'animal permettant d'analyser histologiquement la cicatrisation des anévrismes embolisés par WEB.

Nous allons dans la suite du manuscrit vous présenter le modèle d'anévrisme induit à l'élastase chez le lapin que nous avons utilisé comme modèle. Les études précliniques que nous avons menées chez le lapin nous ont permis d'étudier l'hypothèse selon laquelle la modification de forme du WEB pourrait être en lien direct avec la cicatrisation anévrismale.

4. Modèle d'anévrisme sacciforme chez l'animal

a. Choix du modèle d'anévrisme induit à l'élastase chez le lapin

Pour mieux comprendre les mécanismes biologiques de cicatrisation mis en jeu après traitement d'un anévrisme avec un dispositif intrasacculaire à diversion de flux, il nous a paru intéressant d'utiliser un modèle animal. Une revue systématique de la littérature publiée en 2010 par des équipes utilisant des modèles animaux pour l'évaluation des procédures endovasculaires a rapporté les avantages et les limites de chaque modèle disponible [117]. Chaque modèle présente ses avantages et ses limites et le choix des équipes doit être guidé par protocole expérimental mis en œuvre. Cet article souligne l'intérêt de 2 modèles pour l'étude de dispositifs endovasculaires : le modèle chirurgical d'anévrisme de bifurcation chez le chien et le modèle d'anévrisme induit à l'élastase chez le lapin. Une autre étude comparant les différents modèles d'anévrismes a montré que les anévrismes induits par élastase présentent des caractéristiques histologiques et morphologiques proches des anévrismes humains ce qui est fondamental pour les analyses histologiques [127]. Un autre avantage majeur de ce modèle est la proximité entre le système de coagulation du lapin avec celui de l'homme contrairement aux modèles créés chez le cochon dont l'endothélium réagit brutalement aux agressions et pourrait entrainer des thromboses spontanées des anévrismes créés, à court terme, même sans traitement réalisé [128]. Le contexte hémodynamique est également important à prendre en compte pour l'étude pré-clinique des anévrismes intracrâniens et des travaux ont montré que les anévrismes créés chez les lapins à l'origine de la carotide primitive présentaient un avantage certain comparativement aux anévrismes créés sur la paroi latérale de l'aorte abdominale du lapin ou sur la paroi latérale de la carotide du chien [129]. De plus, la taille des artères du lapin et leurs courbes sont similaires à ceux des vaisseaux intracrâniens humains et donc compatibles avec l'utilisation du matériel de traitement endovasculaire utilisé pour le traitement des anévrismes intracrâniens chez l'homme[127,130]. Brinjikji et al. ont publié récemment une revue de la littérature sur les modèles d'anévrismes chez le lapin [131]. Dans notre travail, le choix du modèle d'anévrisme induit à l'élastase chez le lapin a également été motivé par les précédents travaux réalisés sur le dispositif WEB dans ce type de modèle et notamment la validation histologique de l'échelle WOS par Rouchaud et al [91].

Les parties suivantes présentent le protocole expérimental utilisé chez le lapin pour l'évaluation de la modification de forme du dispositif WEB.

Nous présenterons successivement :

- La création d'anévrisme induits à l'élastase
- le traitement de l'anévrisme créé par dispositif WEB
- Le suivi radiologique
- Le prélèvement de l'anévrisme traité.

L'ensemble des procédures effectuées chez le lapin dans le cadre de ce travail ont été réalisées au CHU de Limoges au sein du laboratoire EMIS *(https://emis-research.com).* L'ensemble de ces procédures ont été réalisées après déclaration du protocole de recherche et réception de l'autorisation APAFIS #28943-2021011310199793 v1 par le Ministère de la Recherche et de l'Innovation. Toutes les procédures sont conformes aux Directives Européennes 2010/63/EU sur le bien-être animal. Les interventions sous contrôle scopique ont été effectuées dans une salle d'angiographie ICONO (Siemens Healthineers).

b. Protocole de création d'anévrisme

Les anévrismes ont été créés sur des lapins de race blanche de Nouvelle-Zélande. L'intervention était pratiquée sous anesthésie générale par injection intramusculaire d'un mélange comprenant : kétamine (20mg/kg) + xylazine (4,5mg/kg) + acépromazine (1mg/kg). Une fois endormi, le lapin était rasé en région cervicale puis une anesthésie locale para-trachéale droite était réalisée par injection sous-cutanée d'environ 10cc de xylocaïne 2%. Une incision paratrachéale droite était alors réalisée afin d'exposer l'artère carotide primitive droite. Après dissection de l'artère, celle-ci était ligaturée en distalité puis une artériotomie était pratiquée afin d'insérer un désilet court 4F de façon rétrograde jusqu'à 1cm de l'origine de la carotide primitive. Une injection intra-artérielle de 2000 UI d'héparine était alors réalisée dans le désilet pour prévenir la formation d'un thrombus per-procédure.

Sous contrôle scopique, un cathéter d'embolectomie de 4 French (Fogarty*) était avancé de façon rétrograde jusqu'au tronc artériel brachio-céphalique droit ; le ballon était alors gonflé dans cette position avec une solution de contraste afin d'isoler la carotide primitive droite de la circulation systémique du lapin et de créer une « chambre de remplissage » (Figure 29 – image B ; page 114). Toujours sous contrôle scopique, une solution contenant 45UI d'élastase pancréatique de porc (type I, E1250-50 MG, lot 115K7682, Sigma®, France) est injectée jusqu'à formation d'une colonne d'élastase dans la carotide primitive droite. Après 20 minutes d'incubation, la solution contenant l'élastase est aspirée par le désilet avant le dégonflage du ballon. Le désilet et la sonde de Fogarty sont alors retirés et l'artère carotide commune est ligaturée. Après suture des plans musculaires profonds et du plan cutané, le lapin est surveillé plusieurs heures afin de vérifier son réveil avant d'être réintroduit dans sa cage.
Après cette étape interventionnelle, un période de maturation de 3 semaines est nécessaire pour obtenir des anévrismes mesurant entre 5 et 10mm de grand axe (Figure 29 – image C ; page 114).

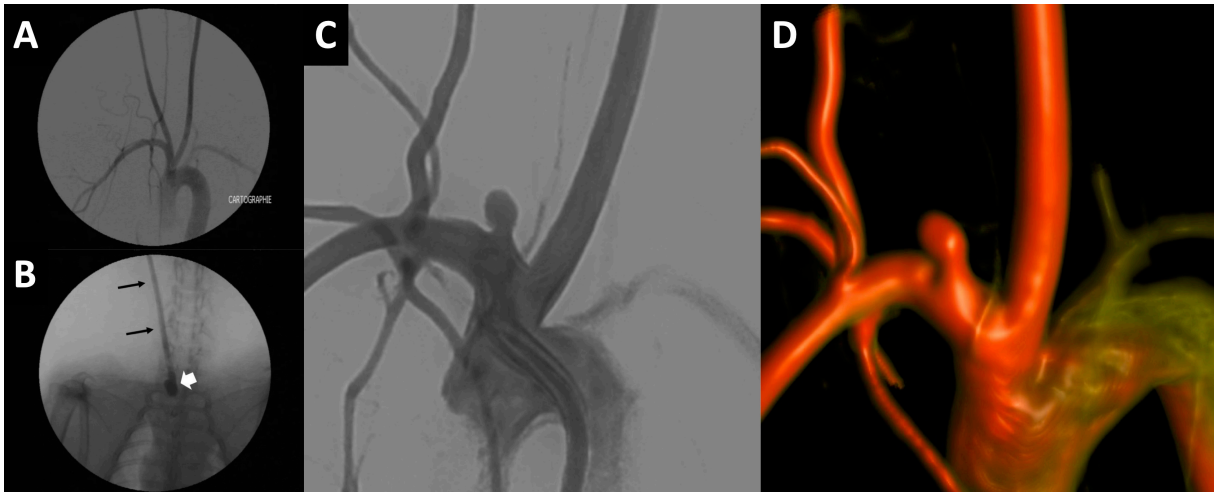

Figure 29 : Anévrisme sacciforme créé avec la technique d'élastase chez un lapin dans le laboratoire animalier du CHU de Limoges (plateforme MICE).

A : angiographie initiale du lapin ; B : colonne d'élastase (flèches noires) et ballon d'une sonde de Fogarty (flèche blanche) à l'origine de l'artère carotide primitive droite ; C : angiographie réalisée à 3 semaines de la création montrant un anévrisme sacciforme ; D : rendu volumique de l'anévrisme créé

c. *Traitement de l'anévrisme par système WEB*

Le traitement endovasculaire était réalisé environ 1 mois après la création de l'anévrisme.
La procédure d'embolisation était aussi réalisée sous anesthésie générale selon le même protocole que celui utilisé pour la création d'anévrisme.
Une fois endormi, le lapin était rasé en région inguinale droite puis une anesthésie locale était réalisée en région fémorale droite par injection sous-cutanée d'environ 10cc de xylocaïne 2%. Une incision de la cuisse droite était alors réalisée en regard du pouls artériel afin d'exposer l'artère fémorale droite du lapin. Après dissection de l'artère, celle-ci était ligaturée en distalité puis une artériotomie était pratiquée afin d'insérer un désilet court 5F de façon rétrograde jusqu'à l'origine de l'artère iliaque commune droite. Une injection intra-artérielle de 2000 UI d'héparine était alors réalisée dans le désilet pour prévenir la formation d'un thrombus per-procédure.
Le tronc artériel brachiocéphalique droit était cathétérisé sous contrôle scopique à l'aide d'une sonde Envoy 5F. Une angiographie initiale était systématiquement réalisée afin d'une part de vérifier la présence d'un anévrisme mais également de le mesurer afin de choisir le dispositif WEB qui serait le plus adapté. Une acquisition rotationnelle tridimensionnelle était également réalisée pour les mesures de l'anévrisme.
Une fois la taille du dispositif WEB choisie, un micro-cathétérisme de l'anévrisme était réalisé à l'aide d'un microcathéter Via 17 (Microvention) et d'un microguide Terumo 12 double courbe. Le déploiement du dispositif WEB était réalisé sous contrôle scopique (Figure 30 ; page 116).

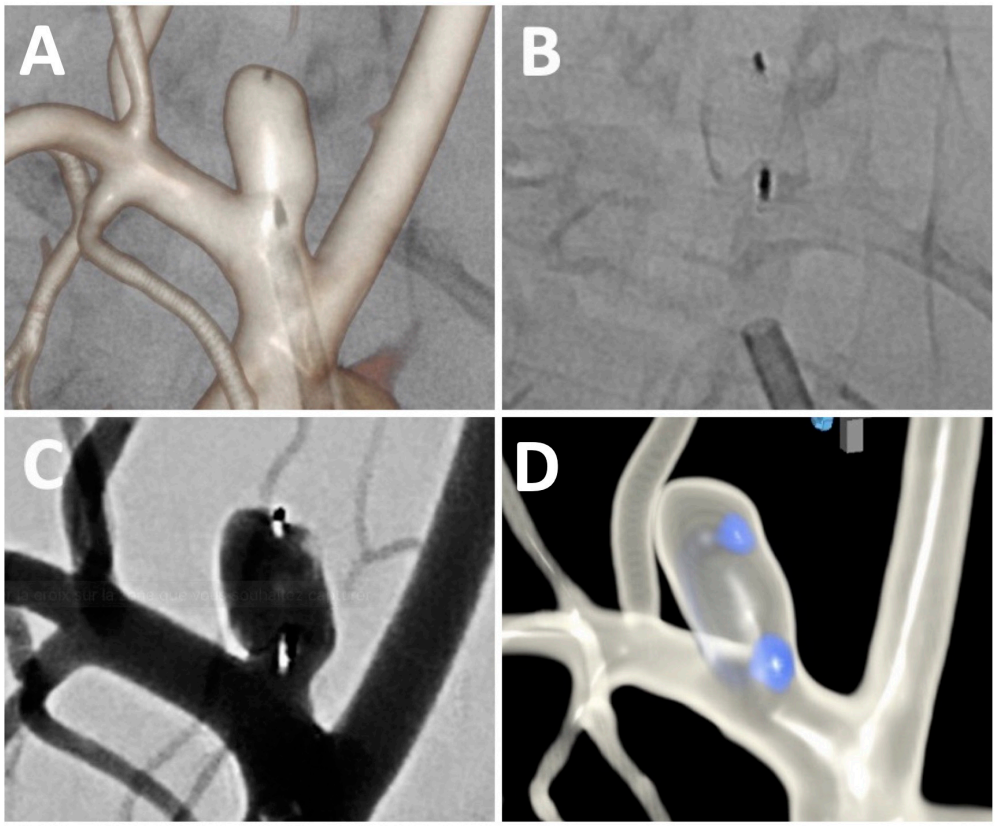

Figure 30 : Images illustrant le traitement d'un anévrisme au laboratoire EMIS (Limoges, France)

A = Déploiement du dispositif WEB à l'aide d'un roadmap 3D ; B = image de scopie après détachement du dispositif WEB ; C = angiographie de contrôle après détachement du WEB ; D = reconstruction volumique d'une acquisition en double volume après déploiement d'un dispositif WEB.

En fin de procédure, un flat panel CT (Dyna CT, siemens Healthineers) était systématiquement réalisé afin de pouvoir analyser la forme du dispositif WEB juste après son déploiement. Après suture des plans musculaires profonds et du plan cutané, le lapin était surveillé plusieurs heures afin de vérifier son réveil avant d'être réintroduit dans sa cage. En post-opératoire, aucun traitement antiagrégant n'a été administré.

d. Suivi radiologique

Tous les lapins traités ont été suivis radiologiquement par flat panel CT (FPCT) afin d'évaluer la modification de forme du dispositif le lendemain du traitement, à une semaine du traitement, et chaque mois jusqu'au sacrifice (Figure 31 ; page 117). Pour réaliser l'acquisition du FPCT, les lapins étaient anesthésiés à l'aide d'une injection intra-musculaire de 20mg/kg de kétamine. Les imageries étaient ensuite analysées à l'aide du logiciel Horos (Horos Medicale Image Software, version 3.3.6, https ://horosproject.org).

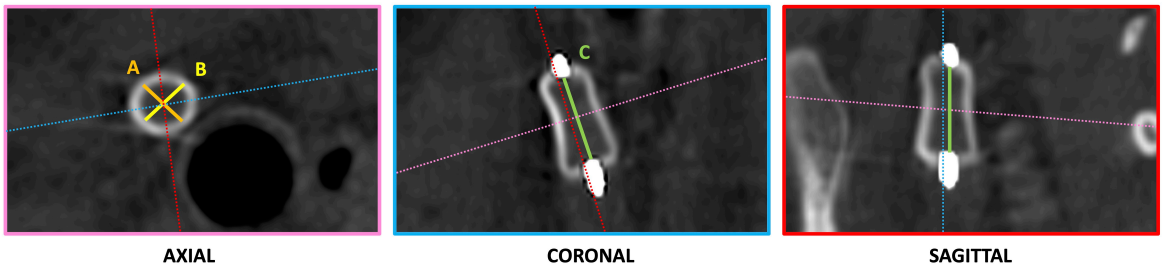

Figure 31 : Reconstruction multiplanaire centré sur le dispositif d'un flat-panel CT réalisé après embolisation d'un anévrisme induit à l'élastase chez un lapin traité par WEB.

e. *Évaluation du résultat anatomique et prélèvement de l'anévrisme traité*

Avant le sacrifice, chaque lapin a bénéficié d'une angiographie de contrôle. L'artériographie était aussi réalisée sous anesthésie générale selon le même protocole que celui utilisé pour l'embolisation en utilisant l'artère fémorale gauche (la fémorale droite ayant été ligaturée après l'embolisation). Le tronc artériel brachiocéphalique droit était alors cathétérisé sous contrôle scopique à l'aide d'une sonde Envoy 5F puis une angiographie était réalisée afin d'évaluer l'occlusion anévrismal selon l'échelle WOS (Figure 32 ; Page 118).

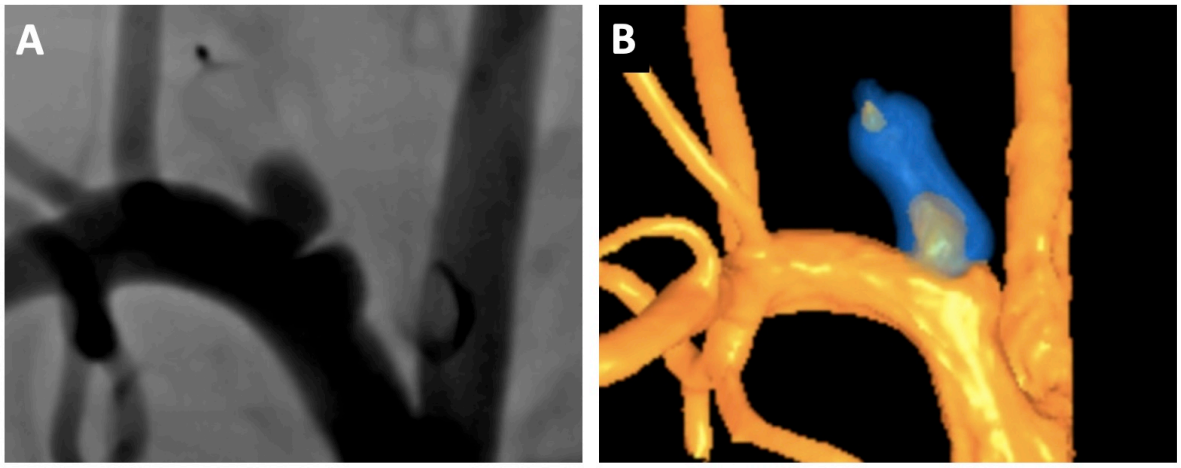

Figure 32 : Angiographie de contrôle angiographique à 1 mois de l'embolisation.

L'angiographie réalisée montre un collet résiduel et la persistance d'un flux au sein du dispositif. A=angiographie soustraite 2D ; B=reconstruction volumique

Une fois l'artériographie de contrôle réalisée, les lapins ont reçu une dose létale de T61 (Embutramide, Mébézonium, Tétracaine) afin d'être sacrifiés. Le prélèvement de l'anévrisme était alors réalisé en salle de chirurgie. Les lapins avaient la cage thoracique et la région cervicale entièrement rasées. La crosse aortique et les gros vaisseaux proximaux incluant l'anévrisme traité ont été disséqués avant d'être ligaturés puis prélevés. Une fois le segment anévrismal prélevé, la lumière des vaisseaux était soigneusement rincée au sérum physiologique afin d'éliminer le sang en place qui pourrait altérer l'analyse histologique.
La pièce prélevée était alors placée dans une solution de formol neutre tamponné à 10% (Figure 33 ; Page 119).

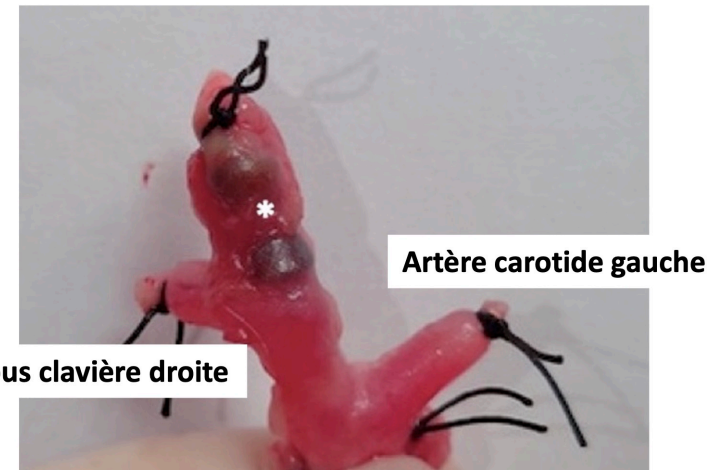

Figure 33 : Prélèvement d'un anévrisme avant d'être placé dans une solution de formaldéhyde.

**dispositif WEB*

En résumé :

Le modèle d'anévrisme à l'élastase chez le lapin est le plus adapté pour notre projet de recherche notamment car il a déjà été utilisé dans la validation histologique de l'échelle angiographique WOS.

5. Présentation de l'article 5 : WEB Device Shape Changes in Elastase-Induced Aneurysms in Rabbits.

Nous avons étudié la possibilité d'une participation de la cicatrisation anévrismale dans la survenue de la modification de forme du WEB après embolisation d'anévrisme dans un travail collaboratif avec l'équipe de la Mayo Clinic. Cette équipe réalisé également des modèles d'anévrisme induits à l'élastase chez le lapin dont la pertinence a été présentée précédemment [132]. Dans ce travail, 36 anévrismes ont été créés puis embolisés à l'aide d'un dispositif WEB. Une angiographie de contrôle était réalisée en fin de procédure immédiatement après le déploiement du WEB puis une deuxième avant le sacrifice et le prélèvement de l'anévrisme traité (2 groupes de lapins sacrifiés à 3 mois et 12 mois). Une analyse histologique à l'aide des colorations HES et trichrome de Masson et une analyse immunohistochimique marquant les cellules musculaires lisses ont été réalisées. Le score de cicatrisation de Dai et al. a également été calculé pour chaque anévrisme embolisé (Tableau 4 ; Page 101). La modification de forme du dispositif était appréciée sur les angiographies 2D non soustraites en mesurant la distance entre les 2 marqueurs du WEB sur l'imagerie réalisée en post-embolisation immédiat et sur l'imagerie de suivi. Une modification de forme était considérée présente si la distance entre les marqueurs variait de plus de 10% entre les 2 imageries.

a. PDF de l'article 5 publié dans l'AJNR

ORIGINAL RESEARCH
INTERVENTIONAL

WEB Device Shape Changes in Elastase-Induced Aneurysms in Rabbits

Y. Ding, D. Dai, A. Rouchaud, K. Janot, S. Asnafi, D.F. Kallmes, and R. Kadirvel

ABSTRACT

BACKGROUND AND PURPOSE: While WEB devices have been shown to be safe and effective for aneurysm treatment, WEB-shape modification compression has been associated with incomplete aneurysm occlusion. We explored the relationship between occlusion rates and WEB-shape modification in different WEB device types in an experimental aneurysm model.

MATERIALS AND METHODS: Elastase-induced aneurysms were created in rabbits and treated with dual-layer ($n = 12$), single-layer ($n = 12$), or single-layer sphere ($n = 12$) WEB devices. Aneurysms were followed up either at 3 or 12 months. Angiographic occlusion was graded using the WEB Occlusion Scale: grade I, complete; grade II, complete but recess filling; grade III, residual neck; or grade IV, residual aneurysm. WEB-shape modification and histologic features were also analyzed.

RESULTS: Grade I or II occlusion was seen in 16 (44%) aneurysms, and grade I, II, or III ("adequate") occlusion was observed in 22 (61.1%) aneurysms at follow-up. WEB-shape modification was observed in 22 (61.1%) aneurysms. WEB-shape modification was higher in single-layer (9/12) and dual-layer (10/12) devices compared with single-layer sphere devices (3/12). Aneurysms with WEB-shape modification had a higher level of thrombus organization in the dome compared with those without WEB-shape modification (68% [15/22] versus 50% [7/14]). WEB-shape modification was not correlated with angiographic or histologic outcomes but was significantly correlated with levels of fibrosis and smooth muscle cells in the aneurysm.

CONCLUSIONS: WEB-shape modification is not associated with incomplete aneurysm occlusion of WEB devices in the rabbit model but may be related to connective tissue formation and the healing response to WEB device implantation.

ABBREVIATIONS: FD = flow diverter; SMA = smooth muscle actin; WSM = WEB-shape modification; DL = dual-layer; SL = single-layer; SLS = single-layer sphere

During the past 2 decades, the treatment of intracranial aneurysms has rapidly evolved from the single option of open skull surgical clipping to the increasingly common use of minimally invasive endovascular techniques. While endovascular coiling has been shown to offer significant advantages over an open surgical approach, it is still associated with significant limitations. These include treatment-associated morbidity of at least 5%–7%, a high aneurysm recurrence rate (as high as 20%–30% in some series), and low aneurysm occlusion rates.[1]

Flow diverters (FDs) are innovative and promising devices used to treat complex and/or wide-neck aneurysms.[2,3] They divert blood away from aneurysms, and their use has expanded since inception.[4,5] Use of endoluminal FDs, however, necessitates the use of antiplatelet therapy, which can be problematic for ruptured aneurysms. Unfortunately, the use of FDs does not eliminate the possibility of delayed aneurysm rupture, a thromboembolic event, and parent artery stenosis.[6]

The Woven EndoBridge (WEB) device (MicroVention) is a completely intrasaccular FD device, which was designed to treat challenging, wide-neck bifurcation aneurysms that are difficult to embolize safely and effectively with other existing treatment approaches.[7,8] From the original dual-layer (DL) to current single-layer (SL) design, WEB devices have shown a good safety profile and a high rate of adequate occlusion both in experimental and clinical studies.[9-16] In the meantime, WEB-shape modification (WSM) has been reported in the literature and could

Received March 27, 2018; accepted after revision September 5, 2020.

From the Department of Radiology (Y.D., D.D., S.A., D.F.K., R.K.), Mayo Clinic, Rochester, Minnesota; Department of Interventional Neuroradiology (A.R.), University Hospital, Limoges, France; Neuroradiology Department (K.J.), University Hospital of Tours, Tours, France; and Department of Radiology (S.A.), Emory University, Atlanta, Georgia.

This study was supported, in part, by National Institutes of Health grant No. NS076491 (R. Kadirvel).

Please address correspondence to Ramanathan Kadirvel, PhD, Department of Radiology, Mayo Clinic, 200 First ST SW, Rochester, MN 55905; e-mail: kadir@mayo.edu

Indicates open access to non-subscribers at www.ajnr.org

http://dx.doi.org/10.3174/ajnr.A6899

potentially be associated with the approximately 15% rate of incomplete/inadequate aneurysm occlusion observed in the published WEB Intrasaccular Therapy (WEB-IT) trial.[17] However, this phenomenon has not been well-understood until now because other researchers have reported that this shape change did not impact the anatomic outcome after WEB deployment.[18] In this study, we compared the occlusion rates of DL, SL, and single-layer sphere (SLS) WEBs in rabbit elastase (Worthington Biochemical)-induced aneurysm models and evaluated the relationship between WSM using histologic results and angiographic occlusion rates.

MATERIALS AND METHODS

Aneurysm Creation

Elastase-induced aneurysms were created in 36 New Zealand white rabbits. Animal procedures were approved by the Institutional Animal Care and Use Committee at Mayo Clinic. Aneurysm-creation procedures were performed using an elastase-induction model as previously described.[19] Endovascular treatment of each aneurysm was undertaken at least 3 weeks after aneurysm creation.[20]

Devices

WEB devices are classified according to shape and the number of mesh layers each one contains. DL devices consist of 2 layers of braided, nitinol wire mesh. SL and SLS devices consist of a single layer of braided, nitinol/platinum wire mesh; however, SLS implants have a more rounded 3D shape than the "barrel-like" SL and DL devices. The specific qualities of the WEB devices have been previously described.[21,22]

Device Deployment

The WEB device deployment procedure has been reported previously.[7,8] The right femoral artery was briefly exposed. A 5F sheath (Envoy; Cordis) was inserted, 500 U of heparin was injected, and a 5F catheter was then advanced into the brachiocephalic trunk from the aortic arch. DSA was performed through the guide catheter. A 0.027-inch ID (interior diameter) microcatheter (VIA-27; Sequent Medical) was advanced into the aneurysm lumen over a microguidewire (Transend-14; Stryker). Appropriately sized devices were placed in the aneurysm cavity for each device ($n = 12$ [DL], $n = 12$ [SL], $n = 12$ [SLS]). DSA was performed immediately following device placement. No animals received antiplatelet therapy during the course of the study.

Follow-Up and Euthanasia

Angiographic evaluation was completed immediately after device implantation and again at follow-up. The cohort was divided into 2 subgroups preselected for euthanasia at 3 months ($n = 6$ [DL], $n = 6$ [SL], $n = 6$ [SLS]) and 12 months ($n = 6$ [DL], $n = 6$ [SL], $n = 6$ [SLS]), respectively, by intravenous injection with a lethal dose of pentobarbital through the ear vein. Following euthanasia, aneurysm tissue was harvested and placed in a 10% formalin solution.

Aneurysm Grading and WSM Assessment

The degree of angiographic aneurysm occlusion at follow-up was graded as follows: grade I, complete; grade II, complete but with recess filling; grade III, residual neck; or grade IV, residual aneurysm.[23,24] Two reviewers independently evaluated the angiographic occlusion, and disagreements were resolved by a third reviewer. Angiographic occlusion outcome was dichotomized into either complete occlusion (grade I or II) or incomplete occlusion (grade III or IV). Grades I, II, and III were considered adequate. The distance between proximal and distal device markers was measured on unsubtracted angiographic images. WSM was defined as a change in distance ($\leq -10\%$ to $\geq 10\%$) between markers at follow-up compared with immediate postdevice deployment.

Histopathologic Processing and Analysis

A histopathologist who was blinded to the angiographic results did the processing and analysis for healing evaluation. Aneurysm samples were processed at 1000-μm intervals in a coronal orientation, permitting long-axis sectioning of the aneurysm neck, with use of an IsoMet Low Speed Saw (Buehler). After the device segments were removed under a dissecting microscope, the samples were then re-embedded in paraffin, sectioned at 4 μm, and stained with hematoxylin-eosin.

Histologic healing of aneurysms was assessed using an ordinal scale.[25] The extent of blood clot organization within the aneurysm and the neointimal coverage of the aneurysm neck were evaluated. Tissue compaction, seen as a concave surface of clot tissue toward the aneurysm dome, was also analyzed. The degree of inflammation within each aneurysm was scored as 0 (no inflammatory cell infiltration); 1 (minimal or mild: scant, scattered inflammatory cell infiltration); 2 (moderate: patchy-but-localized or limited inflammatory cell infiltration); or 3 (marked: attenuated, diffuse inflammatory cell infiltration).

Masson trichrome staining was performed to evaluate collagen deposition within the aneurysm; collagen deposition within the aneurysm dome was segmented and quantified using the previously described method.[26] The fibrosis ratio (total area of fibrosis within the aneurysmal cavity divided by the total area of the aneurysmal cavity) was calculated for each aneurysm.

Immunohistochemical staining of smooth muscle cells in tissue sections was performed with smooth muscle actin (SMA).[27] The SMA–positive area was segmented and quantified with the same method used for collagen deposition as described above.

Statistical Analysis

Continuous variables were described as mean [SD] and compared using a Student t test. Categoric variables were presented as number (percentage) and compared using the Fisher exact test. The correlation between WSM and aneurysm occlusion was assessed by the Spearman rank correlation. The correlation between WSM and aneurysm geometries, histologic healing, fibrosis, and smooth muscle actin levels was evaluated by simple linear regression. A P value $< .05$ was considered statistically significant.

RESULTS

Angiographic Findings

All aneurysms were implanted with appropriately sized devices. No morbidity or mortality was observed throughout the study.

In the group of rabbits selected for euthanasia at 3 months ($n = 18$), grade I or II occlusion was achieved in 9 (50%)

aneurysms at follow-up. Within this group, 6 rabbits were treated with the DL device: 1 (16.7%) showed grade I occlusion, 3 (50.0%) showed grade II occlusion, 1 (16.7%) showed grade III occlusion, and 1 (16.7%) showed grade IV occlusion. For the 6 rabbits treated with the SL device, 1 (16.7%) showed grade I occlusion, 2 (33.3%) showed grade III occlusion, and 3 (50.0%) showed grade IV occlusion. In the final subgroup ($n = 6$) treated with the SLS device, 3 (50.0%) rabbits showed grade I occlusion, 1 (16.7%) showed grade II occlusion, and 2 (33.3%) showed grade IV occlusion.

In the 12-month group at follow-up ($n = 18$), 7 (38.9%) aneurysms had grade I or 2 occlusion. Of the 6 rabbits treated with the DL device, 3 (50.0%) showed grade I occlusion, 1 (16.7%) showed grade II occlusion, and 2 (33.3%) showed grade IV occlusion. For the 6 rabbits treated with the SL device, 1 (16.7%) showed grade I occlusion, 2 (33.3%) showed grade III occlusion, and 3 (50.0%) showed grade IV occlusion. For the rabbits treated with the SLS device, 1 (16.7%) showed grade I occlusion, 1 (16.7%) showed grade II occlusion, 1 (16.7%) showed grade III occlusion, and the remaining 3 (50.0%) showed grade IV occlusion (Table 1).

In a pooled angiographic analysis, 16 (44%) aneurysms (9 at 3 months and 7 at 12 months) demonstrated complete occlusion and 22 (61.1%) aneurysms (12 at 3 months, and 10 at 12 months) showed adequate occlusion. No significance was found in complete or adequate occlusion rates between the 3- and 12-month groups ($P = .74$). DL (75%, 9/12) devices demonstrated a higher percentage of adequate aneurysm occlusion compared with SLS (58.3%, 7/12; $P = .68$) and SL (50%, 6/12; $P = .04$) devices.

Table 1: Aneurysm occlusion grading summary

Group[a]	DL, No. (%)	SL, No. (%)	SLS, No. (%)	Total, No. (%)
3-Month group				
Grade I	1 (16.7)	1 (16.7)	3 (50.0)	5 (27.8)
Grade II	3 (50.0)	0 (0)	1 (16.7)	4 (22.2)
Grade III	1 (16.7)	2 (33.3)	0 (0)	3 (16.7)
Grade IV	1 (16.7)	3 (50.0)	2 (33.3)	6 (33.3)
Total	6	6	6	18
12-Month group				
Grade I	3 (50.0)	1 (16.7)	1 (16.7)	5 (27.8)
Grade II	1 (16.7)	0 (0)	1 (16.7)	2 (11.1)
Grade III	0 (0)	2 (33.3)	1 (16.7)	3 (16.7)
Grade IV	2 (33.3)	3 (50.0)	3 (50.0)	8 (44.4)
Total	6	6	6	18

[a] Grade I represents complete occlusion; grade II, complete occlusion with recess filling; grade III, residual neck; grade IV, residual aneurysm.

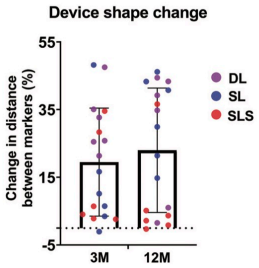

FIG 1. Range of WEB device shape change by time and device configuration. The change in distance between the distal and proximal markers of the device at follow-up compared with that immediately posttreatment. Positive values denote device shortening; negative values represent device elongation. Device elongation is seen in only 2 cases, both of which have device elongation of <2%. 3M indicates 3 months; 12M, 12 months.

WEB-Shape Modification

WSM was observed in 22 (61%) aneurysms (Fig 1), of which half (5 with complete occlusion, 6 with incomplete occlusion) were in the 3-month group and the remaining half (4 with complete occlusion, 7 with incomplete occlusion) were in the 12-month group (Table 2). WSM was not statistically associated with aneurysm neck width or height (Fig 2). There were no significant differences in occlusion grades in aneurysms with or without WSM (9 with complete occlusion, 13 with incomplete occlusion versus 7 with complete occlusion and 7 with incomplete occlusion; $P = .73$) (Fig 1). Furthermore, no correlation was found between the percentage of WSM and the occlusion grade. Most interesting, SLS had significantly less WSM (25%, 3/12) compared with the DL (83%, 10/12; $P = .012$) and SL (75%, 9/12; $P = .039$) devices.

Histologic Findings

The mean histologic healing score was not significantly different between the 3- and 12-month groups (5.6 [SD, 2.6] versus 4.2 [SD, 2.5]; $P = .11$), but it was significantly higher in aneurysms with complete occlusion compared with those with incomplete occlusion (6.39 [SD, 2.07] versus 2.80 [SD, 1.75]). Histologic evaluation of aneurysm sacs showed a combination of loose connective tissue and thrombus (unorganized, organized, and poorly organized).

Table 2: WSM and aneurysm occlusion by device type

Follow-Up, Occlusion Group[a]	DL ($n = 12$)		SL ($n = 12$)		SLS ($n = 12$)		Total ($n = 36$)	
	With WSM, No. (%)	Without WSM, No. (%)	With WSM, No. (%)	Without WSM, No. (%)	With WSM, No. (%)	Without WSM, No. (%)	With WSM, No. (%)	Without WSM, No. (%)
3 Months								
Grade I or II	4 (33.3)	0	0	1 (8.3)	1 (8.3)	3 (25.0)	5 (13.9)	4 (11.1)
Grade III or IV	2 (16.7)	0	3 (25.0)	2 (16.7)	1 (8.3)	1 (8.3)	6 (16.7)	3 (8.3)
12 Months								
Grade I or II	3 (25.0)	1 (8.3)	1 (8.3)	0	0	2 (16.7)	4 (11.1)	3 (8.3)
Grade III or IV	1 (8.3)	1 (8.3)	5 (41.7)	0	1 (8.3)	3 (25.0)	7 (19.4)	4 (11.1)
Total	10 (83.3)	2 (16.7)	9 (75.0)	3 (25.0)	3 (25.0)	9 (33.3)	22 (61.1)	14 (38.9)

[a] Grade I represents complete occlusion; grade II, complete occlusion with recess filling; grade III, residual neck; grade IV, residual aneurysm.

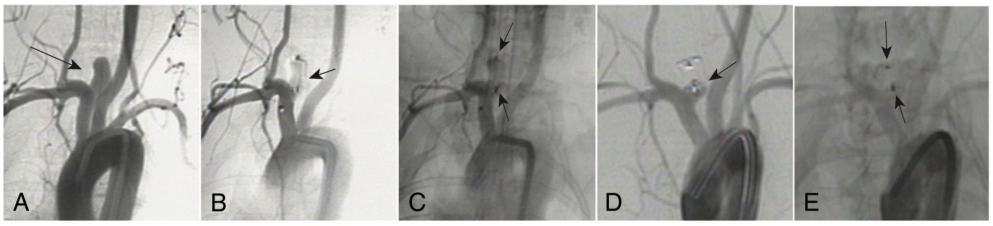

FIG 2. WEB shape changes at 3 months following device implantation. *A*, Anteroposterior DSA image before device implantation shows an aneurysm cavity (*arrow*). *B*, The DSA image immediately after SL device deployment shows complete aneurysm occlusion (*arrow*). *C*, Unsubtracted image of *B* shows proximal and distal markers (*arrows*) of the WEB device. *D*, DSA image at 3-month follow-up shows a residual neck (*arrow*). *E*, Unsubtracted image of *D* shows device compression. Note that the distance between the proximal and distal markers (*arrows*) is reduced compared with that in *C*, indicating a change in shape.

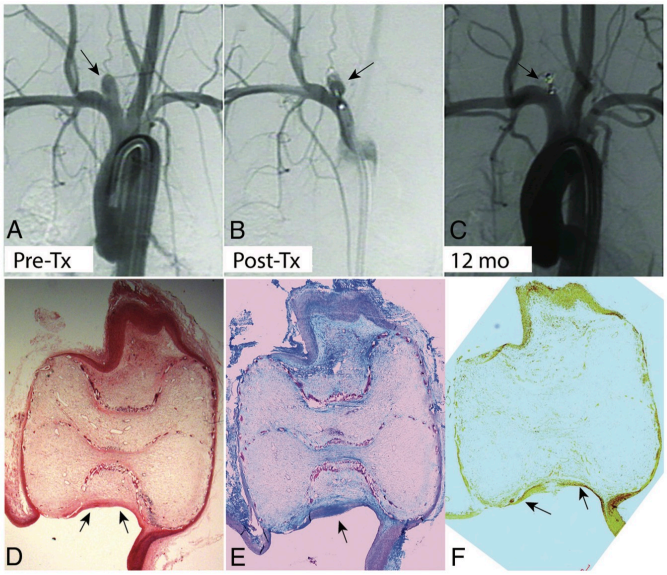

FIG 3. *A*, Anteroposterior DSA before aneurysm treatment (*arrow*). *B*, A DSA image immediately after DL device deployment shows residual aneurysm (*arrow*). *C*, *A* DSA image at 12 months shows complete occlusion (*arrow*) with substantial shortening of the device. *D*, Photomicrograph of a section (hematoxylin-eosin, original magnification ×12.5) demonstrates an aneurysm sac filled with loose connective tissue, except for a small neck remnant. A neointimal layer completely traverses the neck interface near the proximal device markers (*arrows*). *E*, Photomicrograph of a section shows moderate collagen deposition throughout the aneurysm cavity (Masson trichrome stain, original magnification ×2.3). Relatively high collagen content was noted near the proximal marker (*arrow*). *F*, Photomicrograph of a section shows the presence of smooth muscles throughout the aneurysm dome, as well as in the neointimal lining bridging the neck (*arrows*) (SMA immunostain, original magnification ×2.0). Tx indicates treatment.

Aneurysms that demonstrated complete occlusion had more organized thrombus (76%, 16/21), while aneurysms that exhibited incomplete occlusion had unorganized thrombus (60%, 9/15) in the aneurysm dome. Most aneurysms showed open areas with no tissue filling and a neck remnant with a concave surface toward the dome (75% [12/16] in the complete occlusion group versus 90% [18/20] in the incomplete occlusion group). Inflammation within the aneurysm lumen was absent or mild.

Aneurysms with the WSM showed a high level of organized thrombus compared with those without WSM (68% [15/22] versus 50% [7/14], $P = .09$) (Fig 3). The mean histologic healing score, inflammation score, fibrosis percentage, and SMA percentage was 5.0 [SD, 2.3], 1.5 [SD, 0.6], 15.9 [SD, 14.8], and 12.6 [SD, 9.6], respectively, in aneurysms with WSM, and 4.7 [SD, 3.2], 1.2 [SD, 0.8], 9.6 [SD, 8.0], and 9.5 [SD, 8.2], respectively, in aneurysms without WSM. There were no statistically significant differences in histologic healing, inflammation, fibrosis, and SMA between aneurysms with and without WSM. However, the percentage of WSM was moderately correlated with both fibrosis ($r = 0.37$, $P = .02$) and SMA levels ($r = 0.36$, $P = .032$) (Fig 4). WSM was not significantly correlated with either total histologic healing or inflammation.

DISCUSSION

Our study, which aimed to delineate the underlying mechanisms of WSM in WEB devices, demonstrates that WSM does not correlate with angiographic aneurysm occlusion or total histologic healing outcomes in the rabbit aneurysm model. However, WSM is positively associated with collagen and SMA levels, supporting the hypothesis that WSM is likely more related to aneurysm healing than external (eg, hemodynamic) compression alone.

The underlying mechanisms of WSM or compression could be multifaceted (eg, device size and construction, exact anatomic

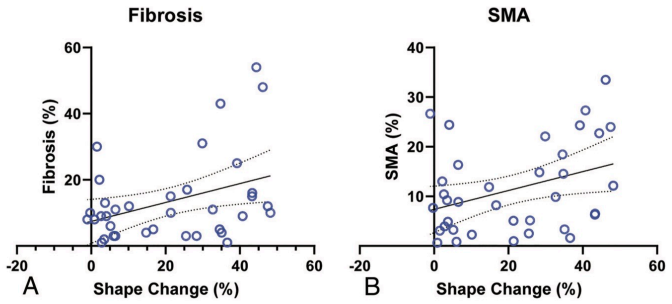

FIG 4. Correlation of the degree of device shape change with histologic features. Linear regression shows a significant positive correlation between the percentage of device length change and fibrosis (*A*) and SMA (*B*). *Straight lines* indicate regression; *bowed lines* indicate 95% CI.

configuration of aneurysm geometry and surrounding vessels, parent artery, aneurysm neck). Computational fluid dynamics simulations have shown that WEB device compression was positively correlated with computational fluid dynamics–derived inflow into the aneurysm.[28] In endoluminal FDs, pore density has been positively associated with aneurysm occlusion. Pore density at the proximal WEB device marker is relatively high compared with that in endoluminal devices,[29,30] and it is highly unlikely that device compression would lead to reduced pore density at the neck. Rouchaud et al[31] demonstrated, in coiled aneurysms, that a higher level of collagen in the aneurysm dome could trigger coil retraction from the neck orifice into the aneurysm cavity, resulting in aneurysm recurrence. Our findings suggest that WEB devices could behave like coils in the vascular microenvironment and result in device compression, and the contractile properties of connective tissue components in WEB-implanted aneurysms could lead to WSM. Proper endothelial cell growth across the pores of FDs in the aneurysm neck is also considered critical for aneurysm occlusion, in addition to the change in blood hemodynamics, for the mechanistic action of FDs. Endoluminal FDs placed in the healthy parent artery act as scaffolds for endothelial cell migration and neointima formation. In contrast, intrasaccular FDs are implanted in the aneurysm cavity, which represent a nonfunctional endothelium and a smooth-muscle layer and could explain the lack of neointimal coverage at the neck.

The observed WSM rate of 62% in the rabbit model is similar to that reported in clinical studies for the WEB device.[32-36] Although DL WEB devices had higher adequate occlusion rates compared with SL devices in this study, the DL devices also demonstrated higher WSM. Given the small sample sizes and the difference of a single result providing statistical significance, taken together, these results suggest that WSM is not well-correlated with either device type.

Our study has several limitations. First, the variation in the angiographic working projection angle resulted in inaccurate measurements of the distance between device markers. Second, we arbitrarily defined 10% of the device as a threshold for WSM. A high stringent limit may provide different results. Third, we did not evaluate numerous other factors, including mechanical and hemodynamic factors, which could influence the device shape changes.

CONCLUSIONS

WSM is not associated with incomplete aneurysm occlusion in the rabbit model but may be related to connective tissue formation and collagen deposition after WEB implantation.

Disclosures: Yonghong Ding—*RELATED: Grant*: National Institutes of Health NS071766, NS09-7038.* David F. Kallmes—*RELATED: Grant*: ev3/Covidien*; *Consulting Fee or Honorarium*: ev3/Covidien.* *UNRELATED*: Sequent Medical, Codman Neurovascular, National Institutes of Health, Surmodics, Benvenue Medi-cal, and MicroVention.* *Money paid to the institution.

REFERENCES

1. De Leacy RA, Fargen KM, Mascitelli JR, et al. **Wide-neck bifurcation aneurysms of the middle cerebral artery and basilar apex treated by endovascular techniques: a multicentre, core lab adjudicated study evaluating safety and durability of occlusion (BRANCH).** *J Neurointerv Surg* 2019;11:31–36 CrossRef Medline
2. Duman E, Coven I, Yildirim E, et al. **Endovascular treatment of wide necked ruptured saccular aneurysms with flow-diverter stent.** *Turk Neurosurg* 2017;27:362–67 CrossRef Medline
3. Simgen A, Junk D, Reith W. **Flow diverter: a new therapy option for intracranial aneurysms.** *Radiologe* 2012;52:1118–24 CrossRef Medline
4. Pumar JM, Mosqueira A, Cuellar H, et al. **Expanding the use of flow diverters beyond their initial indication: treatment of small unruptured aneurysms.** *J Neurointerv Surg* 2018;10:245–48 CrossRef Medline
5. Kallmes DF, Ding YH, Dai D, et al. **A new endoluminal, flow-disrupting device for treatment of saccular aneurysms.** *Stroke* 2007;38:2346–52 CrossRef Medline
6. Lubicz B, Collignon L, Raphaeli G, et al. **Flow-diverter stent for the endovascular treatment of intracranial aneurysms: a prospective study in 29 patients with 34 aneurysms.** *Stroke* 2010;41:2247–53 CrossRef Medline
7. Ding YH, Lewis DA, Kadirvel R, et al. **The Woven EndoBridge: a new aneurysm occlusion device.** *AJNR Am J Neuroradiol* 2011;32:607–11 CrossRef Medline
8. Ding YH, Dai D, Schroeder D, et al. **Experimental testing of the dual-layer Woven EndoBridge device using an elastase-induced aneurysm model in rabbits.** *Interv Neuroradiol* 2016;22:299–303 CrossRef Medline
9. Papagiannaki C, Spelle L, Januel AC, et al. **WEB intrasaccular flow disruptor—prospective, multicenter experience in 83 patients with 85 aneurysms.** *AJNR Am J Neuroradiol* 2014;35:2106–11 CrossRef Medline
10. Pierot L, Gubucz I, Buhk JH, et al. **Safety and efficacy of aneurysm treatment with the WEB: results of the WEBCAST 2 study.** *AJNR Am J Neuroradiol* 2017;38:1151–55 CrossRef Medline
11. Pierot L, Klisch J, Liebig T, et al. **WEB-DL endovascular treatment of wide-neck bifurcation aneurysms: long-term results in a European series.** *AJNR Am J Neuroradiol* 2015;36:2314–19 CrossRef Medline
12. Pierot L, Arthur A, Spelle L, et al. **Current evaluation of the safety and efficacy of aneurysm treatment with the WEB device.** *AJNR Am J Neuroradiol* 2016;37:586–87 CrossRef Medline
13. Lescher S, Du Mesnil de Rochemont R, Berkefeld J. **Woven EndoBridge (WEB) device for endovascular treatment of complex**

unruptured aneurysms: a single center experience. *Neuroradiology* 2016;58:383–90 CrossRef Medline
14. van Rooij WJ, Peluso JP, Bechan RS, et al. **WEB treatment of ruptured intracranial aneurysms.** *AJNR Am J Neuroradiol* 2016;37:1679–83 CrossRef Medline
15. Sivan-Hoffmann R, Gory B, Riva R, et al. **One-year angiographic follow-up after WEB-SL endovascular treatment of wide-neck bifurcation intracranial aneurysms.** *AJNR Am J Neuroradiol* 2015; 36:2320–24 CrossRef Medline
16. Gherasim DN, Gory B, Sivan-Hoffmann R, et al. **Endovascular treatment of wide-neck anterior communicating artery aneurysms using WEB-DL and WEB-SL: short-term results in a multicenter study.** *AJNR Am J Neuroradiol* 2015;36:1150–54 CrossRef Medline
17. Cognard C, Januel AC. **Remnants and recurrences after the use of the WEB intrasaccular device in large-neck bifurcation aneurysms.** *Neurosurgery* 2015;76:522–30 CrossRef Medline
18. Herbreteau D, Bibi R, Narata AP, et al. **Are anatomic results influenced by WEB shape modification? Analysis in a prospective, single-center series of 39 patients with aneurysms treated with the WEB.** *AJNR Am J Neuroradiol* 2016;37:2280–86 CrossRef Medline
19. Altes TA, Cloft HJ, Short JG, et al. **1999 ARRS Executive Council Award: creation of saccular aneurysms in the rabbit—a model suitable for testing endovascular devices. American Roentgen Ray Society.** *AJR Am J Roentgenol* 2000;174:349–54 CrossRef Medline
20. Fujiwara NH, Cloft HJ, Marx WF, et al. **Serial angiography in an elastase-induced aneurysm model in rabbits: evidence for progressive aneurysm enlargement after creation.** *AJNR Am J Neuroradiol* 2001;22:698–703 Medline
21. Caroff J, Mihalea C, Klisch J, et al. **Single-layer WEBs: intrasaccular flow disrupters for aneurysm treatment—feasibility results from a European study.** *AJNR Am J Neuroradiol* 2015;36:1942–46 CrossRef Medline
22. Pierot L, Moret J, Turjman F, et al. **WEB treatment of intracranial aneurysms: feasibility, complications, and 1-month safety results with the WEB DL and WEB SL/SLS in the French Observatory.** *AJNR Am J Neuroradiol* 2015;36:922–27 CrossRef Medline
23. Fiorella D, Arthur A, Byrne J, et al. **Interobserver variability in the assessment of aneurysm occlusion with the WEB aneurysm embolization system.** *J Neurointerv Surg* 2015;7:591–95 CrossRef Medline
24. Rouchaud A, Brinjikji W, Ding YH, et al. **Evaluation of the angiographic grading scale in aneurysms treated with the WEB device in 80 rabbits: correlation with histologic evaluation.** *AJNR Am J Neuroradiol* 2016;37:324–29 CrossRef Medline
25. Dai D, Ding Y-H, Lewis DA, et al. **A proposed ordinal scale for grading histology in elastase-induced, saccular aneurysms.** *AJNR Am J Neuroradiol* 2006;27:132–38 Medline
26. Fitzgerald S, Wang S, Dai D, et al. **Orbit image analysis machine learning software can be used for the histological quantification of acute ischemic stroke blood clots.** *PLos One* 2019;14:e0225841 CrossRef Medline
27. Dai D, Ding YH, Danielson MA, et al. **Histopathologic and immunohistochemical comparison of human, rabbit, and swine aneurysms embolized with platinum coils.** *AJNR Am J Neuroradiol* 2005;26:2560–68 Medline
28. Caroff J, Mihalea C, Da Ros V, et al. **A computational fluid dynamics (CFD) study of WEB-treated aneurysms: can CFD predict WEB "compression" during follow-up?** *J Neuroradiol* 2017;44:262–68 CrossRef Medline
29. Klisch J, Sychra V, Strasilla C, et al. **The Woven EndoBridge cerebral aneurysm embolization device (WEB II): initial clinical experience.** *Neuroradiology* 2011;53:599–607 CrossRef Medline
30. Maragkos GA, Dmytriw AA, Salem MM, et al. **Overview of different flow diverters and flow dynamics.** *Neurosurgery* 2020;86:521–34 CrossRef Medline
31. Rouchaud A, Brinjikji W, Dai D, et al. **Autologous adipose-derived mesenchymal stem cells improve healing of coiled experimental saccular aneurysms: an angiographic and histopathological study.** *J Neurointerv Surg* 2018;10:60–65 CrossRef Medline
32. Pierot L, Moret J, Turjman F, et al. **WEB treatment of intracranial aneurysms: clinical and anatomic results in the French Observatory.** *AJNR Am J Neuroradiol* 2016;37:655–59 CrossRef Medline
33. Armoiry X, Turjman F, Hartmann DJ, et al. **Endovascular treatment of intracranial aneurysms with the WEB device: a systematic review of clinical outcomes.** *AJNR Am J Neuroradiol* 2016;37:868–72 CrossRef Medline
34. Behme D, Berlis A, Weber W. **Woven EndoBridge Intrasaccular flow disrupter for the treatment of ruptured and unruptured wide-neck cerebral aneurysms: report of 55 cases.** *AJNR Am J Neuroradiol* 2015;36:1501–06 CrossRef Medline
35. Arthur AS, Molyneux A, Coon AL, et al. WEB-IT Study investigators. **The safety and effectiveness of the Woven EndoBridge (WEB) system for the treatment of wide-necked bifurcation aneurysms: final 12-month results of the pivotal WEB Intrasaccular Therapy (WEB-IT) Study.** *J Neurointerv Surg* 2019;11:924–30 CrossRef Medline
36. Pierot L, Moret J, Barreau X, et al. **Safety and efficacy of aneurysm treatment with WEB in the cumulative population of three prospective, multicenter series.** *J Neurointerv Surg* 2018;10:553–62 CrossRef Medline

b. *Résultats principaux*

Les résultats ont rapporté une modification de forme du dispositif dans 61% (22/36) des cas. L'analyse histologique a montré qu'il existait une corrélation statistiquement significative entre le taux de fibrose observée dans la malformation anévrismale et l'importance de la modification de forme (Figure 34 ; Page 127). Il existait également une corrélation significative entre le taux de cellules musculaires lisses marquées dans le sac anévrismal et l'importance de la modification de forme. En revanche, il n'y avait pas de lien retrouvé entre le score de cicatrisation anévrismale (Tableau 4 ; Page 101) et la modification de forme du WEB.

Les analyses n'ont pas montré d'association significative entre la survenue d'une modification de forme et les résultats histologiques.

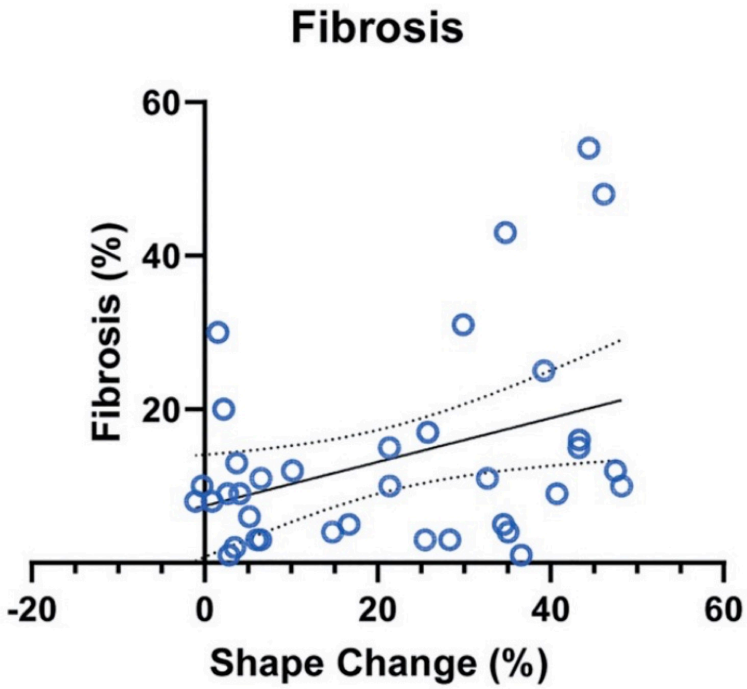

Figure 34 : Graphique montrant la corrélation entre le pourcentage de fibrose dans la cavité anévrismale et l'importance de la modification de forme du WEB.

Figure extraite de l'article de Ding et al. [132]

c. *Discussion*

Ce travail a été le premier à étudier les mécanismes biologiques potentiellement impliqués dans la déformation du WEB après embolisation d'anévrisme. Les résultats montrent une association significative entre le taux de fibrose et de cellules musculaires lisses dans le thrombus anévrismal et l'importance de la modification de forme du WEB observée sur les angiographies réalisées à 3 et 12 mois du traitement. Ces résultats sont un argument fort en faveur d'une participation des mécanismes de cicatrisation dans la survenue d'une modification de forme qui est associée à une fibrose plus importante. Des observations similaires avaient déjà été constatées sur des anévrismes traités par coils. Rouchaud et al. avait montré qu'une fibrose « excessive » du sac anévrismal pouvait être à l'origine d'une rétraction des coils par le thrombus intra-anévrismal [47].

La limite principale de ce travail résidait dans l'appréciation de la modification de forme du WEB sur une angiographie 2D. De plus, l'absence de suivi radiologique intermédiaire entre le traitement et l'angiographie de contrôle ne permettait pas d'apprécier l'évolution de ce phénomène au cours du temps alors que celui-ci était suspecté d'être progressif sur les différents suivis réalisés dans notre étude clinique [110].

Mise en perspective de l'article :

Les résultats de cette étude prouvent qu'il existe un lien entre le taux de fibrose dans le sac anévrismal et l'importance de la modification de forme du WEB ce qui est un argument fort pour l'hypothèse d'un phénomène interne de rétraction du dispositif.

Néanmoins, tout comme déjà discuté dans les études cliniques, l'évaluation subjective de la modification de forme du WEB sur des angiographies 2D limite la réflexion sur ce phénomène. Ces résultats devront être confirmés dans d'autres travaux utilisant des imageries plus précises.

Nous avons souhaité poursuivre les travaux initiés dans l'étude préclinique réalisée en collaboration avec la Mayo clinic au CHU de Limoges. Le laboratoire EMIS est équipé d'une salle monoplan Icono (Siemens Healthineers) permettant une analyse de la modification de forme du WEB chez le lapin par FPCT qui pourrait nous permettre de préciser les modifications de forme observées de manière quantitative (pour la hauteur et pour la largeur du WEB). La répétition de ces imageries pourrait aussi permettre un suivi de cette modification de forme au cours du temps.

6. Présentation de l'article 6 : WEB Shape Modification : angiography–histopathology correlations in rabbits

Dans l'étude que nous avons mise en œuvre, les anévrismes ont été induits à l'élastase chez des lapins puis embolisés à l'aide de WEB et suivis par imagerie en coupe. Un flat panel-CT était réalisé en fin de procédure puis à J1, J7 et tous les mois jusqu'à l'angiographie de contrôle finale avant sacrifice du lapin et prélèvement de l'anévrisme. Les lapins ont été séparés en 3 groupes en fonction du délai de sacrifice : 1 mois, 3 mois et 6 mois. Une analyse histologique des anévrismes embolisés était réalisée à l'aide des colorations HES et trichrome de Masson. La coloration HES a permis d'apprécier la cicatrisation anévrismale et le calcul du score de cicatrisation de Dai et al. pour chaque anévrisme (Tableau 4 ; Page 101). La coloration au trichrome de Masson a permis d'évaluer la fibrose au sein du sac anévrismal. Le protocole expérimental est présenté dans la Figure 35 ; Page 130.

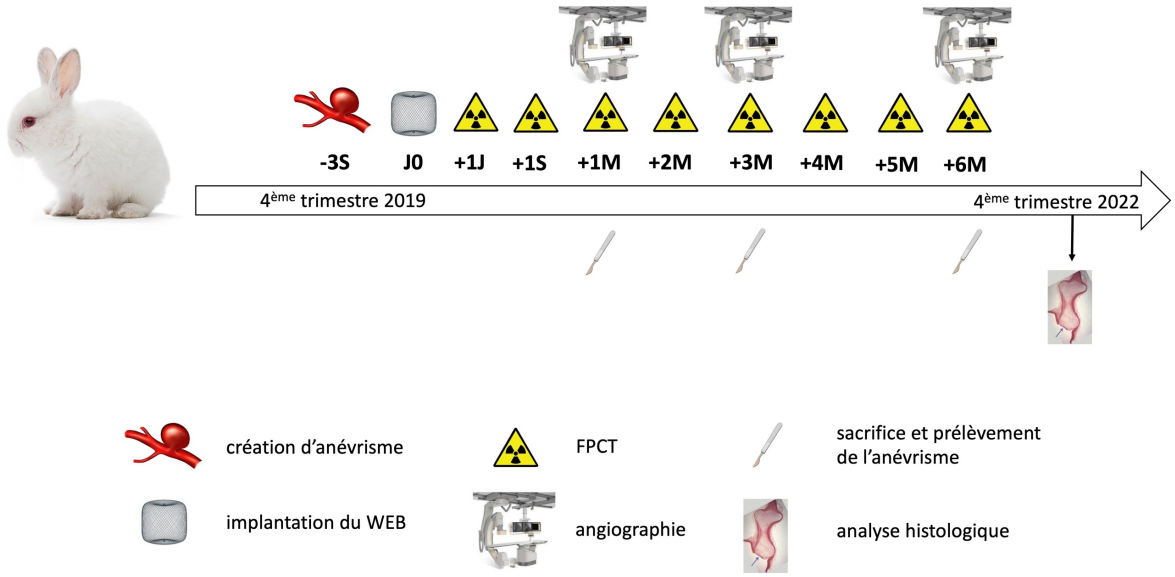

Figure 35 : Protocole expérimental.

La modification de forme du dispositif WEB était appréciée par FPCT. Ces acquisitions volumiques ont permis de mesurer précisément la hauteur et la largeur moyenne (moyenne de 2 largeurs orthogonales mesurées en coupe axiale) de chaque WEB au cours du temps. Une modification de forme était considérée présente si la largeur moyenne ou la hauteur variait de plus ou moins 5% par rapport à l'imagerie réalisée juste après l'embolisation. Un ratio de hauteur (HR) était défini pour chaque WEB à un instant t comme le ratio entre la hauteur mesurée à l'instant t et la hauteur initiale en post-embolisation immédiate. Un ratio de largeur était également défini pour chaque WEB à un instant t comme le ratio entre la largeur moyenne mesurée à l'instant t et la largeur moyenne initiale mesurée en post-embolisation immédiate. Un ratio de hauteur (HR) et un ratio de largeur (WR) ont ainsi pu être calculés au cours du suivi pour chaque WEB (Figure 36 ; Page 131).

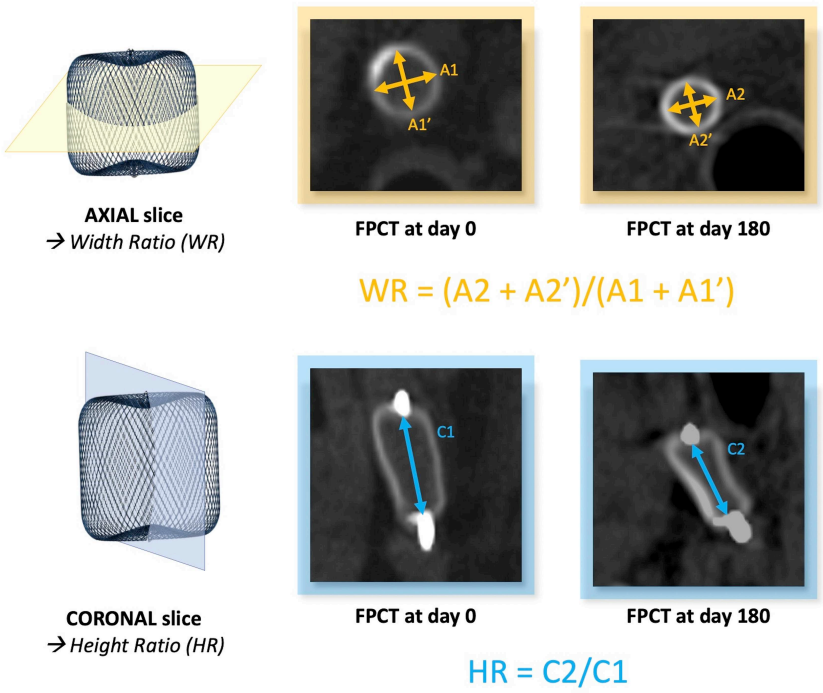

Figure 36 : Mesures et calculs des ratios de hauteur (HR) et de largeur (WR).

a. PDF de l'article 6 publié dans le JNIS

Original research

WEB shape modifications: angiography–histopathology correlations in rabbits

Kevin Janot [1], Grégoire Boulouis [1], Géraud Forestier [2], Fouzi Bala [1], Jonathan Cortese,[3,4] Zoltán Szatmáry [4], Sylvia M. Bardet [4], Maxime Baudouin,[5] Marie-Laure Perrin,[4] Jérémy Mounier,[4] Claude Couquet,[4] Catherine Yardin,[6] Guillaume Segonds,[7] Nicolas Dubois,[7] Alexandra Martinez,[7] Pierre-Louis Lesage,[7] Yong-Hong Ding,[8] Ramanathan Kadirvel [8], Daying Dai [8], Charbel Mounayer,[2] Faraj Terro,[9] Aymeric Rouchaud [2,4]

► Additional supplemental material is published online only. To view, please visit the journal online (http://dx.doi.org/10.1136/jnis-2023-020193).

For numbered affiliations see end of article.

Correspondence to
Dr Kevin Janot, Diagnostic and Interventional Neuroradiology, University Hospital of Tours, Tours, France; kevin.janot@hotmail.com

Received 13 February 2023
Accepted 17 April 2023

Check for updates

© Author(s) (or their employer(s)) 2023. No commercial re-use. See rights and permissions. Published by BMJ.

To cite: Janot K, Boulouis G, Forestier G, *et al*. *J NeuroIntervent Surg* Epub ahead of print: [*please include* Day Month Year]. doi:10.1136/jnis-2023-020193

ABSTRACT

Background WEB Shape Modification (WSM) over time is frequent after aneurysm treatment. In this study, we explored the relationship between histopathological changes and angiographic evolution over time in experimental aneurysms in rabbits treated with the Woven EndoBridge (WEB) procedure.

Methods Quantitative WSM was assessed using flat-panel computed tomography (FPCT) during follow-up by calculating height and width ratio (HR, WR), defined as the ratio between either measurement at an index time point and the measurement immediately after WEB implantation. The index time point varied from 1 day to 6 months. HR and WR were evaluated with angiographic and histopathological assessments of aneurysm healing.

Results Final HR of devices varied from 0.30 to 1.02 and final WR varied from 0.62 to 1.59. Altogether, at least 5% of HR and WR variations were observed in 37/40 (92.5%) and 28/40 (70%) WEB devices, respectively, at the time of final assessment. There was no significant correlation between complete or incomplete occlusion groups and HR or WR (p=0.15 and p=0.43). Histopathological analysis revealed a significant association between WR and aneurysm healing and fibrosis 1 month following aneurysm treatment (both p<0.05).

Conclusion Using longitudinal FPCT assessment, we observed that WSM affects both the height and width of the WEB device. No significant association was found between WSM and aneurysm occlusion status. Although presumably a multifactorial phenomenon, the histopathological analysis highlighted a significant association between width variations, aneurysm healing and fibrosis in the first month following aneurysm treatment.

WHAT IS ALREADY KNOWN ON THIS TOPIC

⇒ WEB Shape Modification (WSM) over time is a frequent after aneurysm treatment, but physiopathology remains poorly understood and there are discrepant data in the literature regarding the association of WSM with aneurysm occlusion.

WHAT THIS STUDY ADDS

⇒ Our study shows that WSM is common after WEB implantation in rabbits. WSM is a continuous longitudinal phenomenon and is more intense during the first month after device implantation. This phenomenon affects the height but also the width of the device, the latter being associated in our sample with significantly more frequent aneurysmal histopathological healing and fibrosis. No significant association was found between WSM and aneurysm occlusion status.

HOW THIS STUDY MIGHT AFFECT PRACTICE

⇒ WSM might reflect aneurysm healing and is not associated with worse angiographic outcomes. Width ratio may serve as a reliable biomarker for future research investigating results of WEB devices.

INTRODUCTION

The Woven EndoBridge (WEB) device (Microvention, California, USA) is a commonly used intrasaccular flow-disrupter used to treat intracranial aneurysms with large series reporting evidence on its safety and efficacy, mainly in wide-neck bifurcation aneurysms.[1–3]

WEB Shape Modification (WSM) is a commonly observed phenomenon during follow-up and was reported in up to 90.6% of patients[4–10] with contradictory data on its association with angiographic outcomes. Some studies found that aneurysmal recurrence was more common in case of WSM,[4 9 10] while other studies did not show a relation between WSM and incomplete aneurysm occlusion.[5 6] Pathophysiology of this phenomenon remains poorly understood although WSM is presumably multifactorial, part of it driven by "water-hammer effect" due to high inflow jet, the other part due to clot retraction secondary to intra-aneurysmal thrombosis and fibrosis induced by the healing process may contribute to this phenomenon.[11 12] Previous series may have suffered from a subjective visual qualitative assessment of WSM, preventing strong conclusions from being drawn regarding its association with aneurysm healing.

J NeuroIntervent Surg: first published as 10.1136/jnis-2023-020193 on 16 May 2023. Downloaded from http://jnis.bmj.com/ on May 18, 2023 by guest. Protected by copyright.

The elastase-induced aneurysm model in rabbits is adequate for testing neuro-interventional devices and was used to validate the Web Occlusion Scale (WOS).[13] A previous animal study from our group reported that a high fibrosis ratio could be associated with WEB shape changes in elastase induced aneurysm in rabbits.[14] However, in this previous work WSM evaluation was limited by the lack of 3D imaging, and of longitudinal assessment.

To explore the pathophysiology of WSM phenomenon in relation with aneurysm histopathological healing, we analyzed a series of rabbits treated with a WEB 17 device, followed-up longitudinally using flat-panel computed tomography (FPCT), and assessed with histopathological features at the time of last follow-up.

MATERIALS AND METHODS

Ethical statement

The experimental procedures were authorized by the veterinary ethics committee and were conducted in accordance with European requirements 2010/63/EU on the housing and use of animals for scientific purposes.

Aneurysm creation

Elastase-induced aneurysms were created in 43 New Zealand white rabbits. After the rabbits were anesthetized, the right carotid artery was exposed and a 5F sheath (*Cordis Endovascular, Miami Lakes, FL*) was inserted and a bolus of 500 IU of heparin was administered. A 4F Fogarty balloon (*Baxter Healthcare Corporation, Irvine, CA*) was advanced through the sheath to the origin of the right common carotid artery and inflated with iodinated contrast to achieve flow arrest in the carotid. An aqueous porcine elastase suspension (approximately 100 U/ml; *Worthington Biochemical Corporation, Lakewood, NJ*) mixed with iodinated contrast was incubated for 20 minutes in the dead space of the right common carotid artery above the inflated balloon.

Devices and treatment procedure

At least 3 weeks after their aneurysms were created the rabbits were treated using an angiographic system (Artis Icono, Siemens Healthineers, Germany). After anesthesia, the right common femoral artery was exposed, and a 5 French sheath (*Cordis Endovascular, Miami Lakes, FL*) was advanced into the artery. A bolus of 500 IU of heparin was administered and a 5F guiding catheter (*Envoy, Cordis Neurovascular Systems, Miami Lakes, FL*) was advanced into the brachiocephalic artery. Using a coaxial technique, a microcatheter (Via-17; Microvention) was advanced into the aneurysm. The size of the aneurysm was assessed using 3D acquisition and aneurysms were embolized using the appropriate WEB device among SLS4, SLS5, SLS6 and SLS7. Following the embolization, a final control digital subtraction angiography (DSA) and flat-panel computed tomography (FPCT) acquisitions were performed. No antiplatelet therapy was given during the post-operative period (online supplemental figure A)

Imaging follow-up

The rabbits were all assessed with serial FPCT performed with the same monoplane angiographic system following WEB implantation (Artis Icono, Siemens Healthineers) at day 1, 7, and every month thereafter. An acquisition time of 14 s was used for all FPCT. The acquisitions parameters were the following: tube voltage of 70kV, pulse width of 4 ms, rotation scan of 200° (speed rotation 0,4°/f) and a field of view of 25 cm. Five hundred projections were thus acquired and images were analyzed at 16-bit scale with matrix reconstructions of 512×512. Slices thickness was 0.1 mm and a voxel size of 154 µm.

Sedation with ketamine was used before FPCT acquisition to decrease movement artifacts. The rabbit cohort was divided into three subgroups for sacrifice at 1 month, 3 months and 6 months.

Aneurysm grading

On the day of final DSA follow-up, anesthesia was performed, and surgical access of the left femoral artery was performed in a similar way to that used for the embolization procedure. A 5F catheter was placed in the aortic arch and DSA was performed. Angiographic occlusion of the aneurysm was assessed using the Web Occlusion Scale (WOS).[15] Scores were dichotomized into complete occlusion (WOS A+WOS B) and adequate occlusion (WOS A+WOS B + WOS C).

FPCT analysis

FPCT acquisitions were reviewed for all devices over the period of follow-up until sacrifice. WEB height and average width were measured by an experienced operator (KJ) on each FPCT using multiplanar reconstructions (MPR) with Horos Software (Horos Medicale Image Software, version 3.3.6, https//horosproject.org). Height distance was assessed on coronal views by the distance between proximal and distal markers. Width distance was calculated by the average of two orthogonal measurements on an axial view measured on an orthogonal plan at the line between the two markers in the middle height of the device. To assess the interobserver variability of WEB measurements, a second reader (FB) performed the same measurements in a random sample of 10% of the study sample size.

Quantitative WSM assessment using FPCT

We calculated a height ratio (HR) and a width ratio (WR) for each implanted WEB using FPCT analysis. The height ratio was defined as the ratio between the height measured at a time point (day 1, day 7, month 1, month 2, month 3, month 4, month 5 or month 6) and the initial height measured immediately after WEB deployment (day 0). The width ratio was defined as the ratio between the average width estimated at a time point (day 1, day 7, month 1, month 2, month 3, month 4, month 5 or month 6) and the initial average (day 0). Using FPCT, WSM was defined by HR or WR variations along the time. (online supplemental figure B)

Histomorphological analysis

For histological study, the aneurysms were harvested and fixed in 10% formalin solution for at least 24 hours. The specimens were then dehydrated in graded ethanol and embedded in methyl methacrylate resin. Slices in the plane perpendicular to the aneurysm neck were cut with a laser microtome (TissueSurgeon, LLS ROWIAK GmbH, Hanover, Germany)[16] and stained with either hematoxylin-eosin or Masson's trichrome. Two histopathologists, blinded to the angiographic results, performed the histological analysis of aneurysm healing using an ordinal histological grading scale as previously described by Dai *et al*.[17] This score takes account of three criteria: Dome healing, Neck healing and Neck compaction. Neck healing is assessed by both gross and microscopic inspection. Healing at the neck tends to progress from unorganized thrombus to thin layers of hypocellular tissue permitting us to attribute scores ranging from 0 to 4. Scores from both gross and microscopic evaluations are averaged to yield a single neck score. Dome healing is assessed using the microscopic image only; it tends to progress from unorganized

J NeuroIntervent Surg: first published as 10.1136/jnis-2023-020193 on 16 May 2023. Downloaded from http://jnis.bmj.com/ on May 18, 2023 by guest. Protected by copyright.

thrombus to amorphous extracellular matrix which enables us to attribute a score from 0 to 5. Compaction at the neck is assessed by using both angiographic and histologic images from concave to convex aspect (range 0–3).

Masson's trichrome stains in blue collagen and therefore allows us to evaluate collagen deposition, which reflects the extent of fibrosis, within the aneurysmal sac. Collagen levels within the aneurysm were quantified using a threshold method in Image/Fiji software. Fibrosis was expressed as the rate of collagen-positive area over the total area of the aneurysm cavity.

Statistical analysis

Continuous variables were described as mean (SD±SD), or median (interquartile range (IQR)) and compared in multivariable analyses using a t-test, or the Wilcoxon test as appropriate. Categoric variables were presented as a number (percentage of total) and compared using the Chi-squared or Fisher's exact tests.

Associations between HR and histological healing or fibrosis ratio were evaluated using a simple linear fit (bivariate correlation), and the association between WR and histological healing or fibrosis ratio was evaluated by univariable polynomial logistic regression to account for the two ways of variation of the WR (less or greater than 1).

To assess inter-rater agreement of WEB quantitative measurements, we calculated the intraclass correlation coefficient (ICC) for the two readers.

We also conducted a sensitivity analysis to evaluate a potential association between the sizing of implanted WEB devices and HR or WR variations. Methodology and results are presented in supplemental data and supplemental figure E .

A p-value of 0.05 was considered statistically significant. Analyses were performed using JMP, Version 17 (SAS Institute Inc., Cary, NC, 1989–2021).

RESULTS

Rabbits and aneurysms

Forty-three aneurysms in 43 consecutive rabbits were treated with fifth generation WEB devices (SLS 4, SLS 5, SLS 6 or SLS 7). The mean (SD) aneurysm neck, width and height were 3.6±1 mm, 3.3±0.7 mm and 7±1.9 mm, respectively. Two rabbits died during the follow-up (at 1 week and 2 months) and DSA images were unavailable for one rabbit, yielding a sample of 40 rabbits for the final analysis. Nineteen rabbits were sacrificed at 1 month, 12 rabbits were sacrificed at 3 months and 9 rabbits were sacrificed at 6 months.

Angiographic findings

In the pooled analysis, 14/40 (35%) aneurysms demonstrated complete occlusion (WOS A+B) and 34/40 (85%) aneurysms demonstrated adequate occlusion (WOS A+B + C). No significant difference in complete or adequate occlusion was observed between 1 month, 3 month and 6 month follow-up groups (p=0.36). Detailed angiographic results regarding subgroups for sacrifice at 1 month, 3 months and 6 months are presented in online supplemental figure C.

Quantitative WSM assessment using FPCT

Interobserver agreement was excellent for all three MPR measurements with ICC values of 0.89 (95% confidence interval (CI) 0.31 to 0.97) for the height, 0.94 (95% CI 0.76 to 0.98) and 0.96 (95% CI 0.93 to 0.98) for the two orthogonal distances of width[18] (figure 1 and online supplemental figure D)

Height analysis using HR

In the pooled analysis, the final HR of WEB devices varied from 0.30 to 1.02 compared with the height measured on the FPCT performed immediately after WEB implantation. The HR decreased over time and more intensely during the first month.

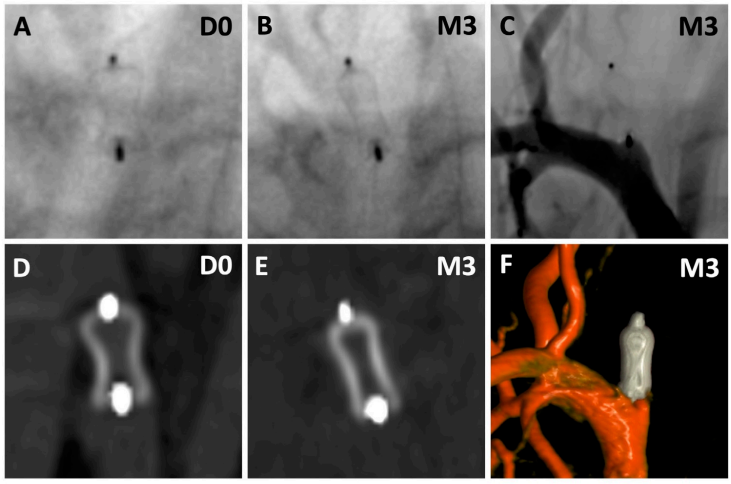

Figure 1 Aneurysm treatment with WEB device followed during 3 months. Non-subtracted DSA depicted WSM between day 0 and 3 month follow-up confirmed by FPCT (HR=0.94 and WR=0.75). Final angiogram showed a complete occlusion (WOS A). A=non-subtracted DSA at day 0; B=non-subtracted DSA at day 90; C=final angiogram at day 90; D=FPCT in coronal view at day 0; E=FPCT in coronal view at day 90; F=final angiogram in 3D volume rendering angiography.

J NeuroIntervent Surg: first published as 10.1136/jnis-2023-020193 on 16 May 2023. Downloaded from http://jnis.bmj.com/ on May 18, 2023 by guest. Protected by copyright.

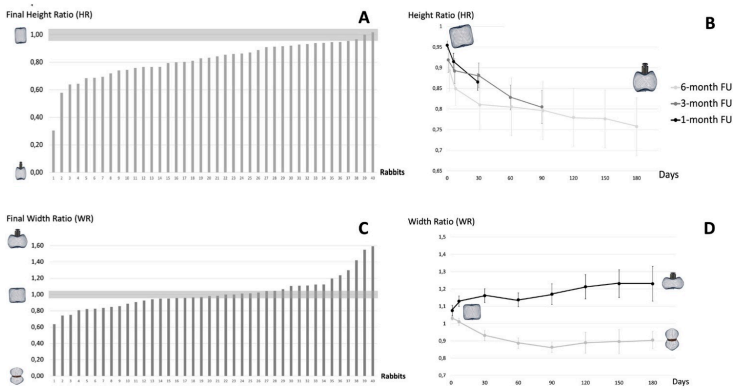

Figure 2 Analysis of height ratio (HR) and width ratio (WR) over time. A=Final HR calculated for each rabbit followed. The grey zone indicates 5% cut-off around HR=1. B=Longitudinal evolution of HR along the time. The HR calculated for each FPCT are drawn for the three groups of follow-ups. The curves analysis shows a continuous decrease of the HR over time with a more intense decrease during the first follow-ups. C=Final WR calculated for each rabbit followed. The gray zone indicates 5% cut-off around WR=1. D=Longitudinal evolution of WR along the time the width ratio calculated for each FPCT is drawn and shows a continuous evolution of the WR along the time. Moreover, WR could vary in two different directions which finally makes a larger or a narrower web device.

Indeed, 37/40 WEB devices (92.5%) had at least 5% of HR variations compared with the initial FPCT (day 0) (figure 2).

No significant difference of mean HR was observed between the occlusion groups: 0.77±0.11 (complete occlusion) vs 0.84±0.17 (incomplete occlusion), (p=0.15).

Width analysis using WR

WSM was also observed with the width analysis. In the pooled analysis, final WR of WEB devices varied from 0.62 to 1.59, meaning the WEB device can become larger (WR>1) or narrower (WR<1) over time :17/40 (42.5%) WEBs had a narrower width at the end of the follow-up compared with post-implantation measurement and 21/40 (52.5%) had larger width. Width variations varied over time with larger variation during the first month. Indeed, 28/40 WEB devices (70%) had at least 5% of WR variations compared with initial FPCT (day 0) (figure 2).

No significant difference of mean WR was observed between the occlusion groups: 0.98±0.20 (complete occlusion) vs 1.03±0.20 (incomplete occlusion), (p=0.43).

Histopathological findings: aneurysmal healing scores and fibrosis

In our sample, histologic healing scores could be estimated for 37 aneurysms (17 in the 1 month follow-up group, 11 in the 3 months follow-up group and 9 in the 6 months follow-up group) and varied from 2 to 11 (7.7±2.6). Fibrosis rates could be estimated for 35 aneurysms (16 in the 1 month follow-up group, 10 in the 3 months follow-up group and 9 in the 6 months follow-up group) and varied from 3% to 97.4% (35.5±30.0).

Association with follow-up

The mean (SD) histologic healing score was 7.6±3.0 for the 1 month group (n=17), 7.7±1.8 for the 3 months group (n=11) and 7.8±2.9 for the 6 months group (n=9) with no significant difference between follow-up groups (p=0.77). However, the fibrosis rate was significantly higher in the 6 month group (59.8%±18.8% (n=9) vs 27.4%±14.7% in the 1 month group (n=16) and 29.6%±25.4% in the 3 month group (n=10) ; p=0.02).

Association with angiographic occlusion

The mean histologic healing score was significantly higher in the complete occlusion group (WOS A & B) compared with the incomplete occlusion group (WOS C & D):9.3±1.2 vs 6.7±2.8, respectively (p<0.001). The fibrosis rate was also higher in the complete occlusion group (51.9%±25.1% compared with 27.2%±23.9% in the incomplete occlusion group; p=0.008).

Association with WSM

HR was not significantly associated with a fibrosis ratio (n=35) or aneurysm healing score (n=37) in the linear regression analysis (β estimate : −0.212; p=0.106)(figures 3 and 4).

The final WR was associated with dome organization (n=37; β estimate : 8.02; p<0.01) but not with micro-neck analysis (n=37; β estimate : 2.26; p=0.44)

In the group of rabbits sacrificed at month-1, final WR was also associated with the fibrosis ratio (n=16 ; β estimate : 250.38; p=0.03) and aneurysm healing score (n=17 ; β estimate: 30.14; p=0.04) (figures 3 and 4).

However, in the group of rabbits sacrificed at month-3 and month-6, final WR was not associated with the fibrosis ratio (respectively n=10 with β estimate: −0.239; p=0.56 and n=9 with β estimate: 57.20; p=0.79) or aneurysm healing scores (respectively n=11 with β estimate: 7.4; p=0.80 and n=9 with β estimate: 15.9; p=0.40).

DISCUSSION

In this study we showed that quantitative WSM affects both the width and the height of the device, and is associated with histopathological markers of aneurysm healing, independently of angiographic measures of occlusion.

Interestingly between the first and last assessment, the WR of the WEB device varied in our sample from 0.62 to 1.59 which indicated that the WEB device could be narrowed or enlarged.

J NeuroIntervent Surg: first published as 10.1136/jnis-2023-020193 on 16 May 2023. Downloaded from http://jnis.bmj.com/ on May 18, 2023 by guest. Protected by copyright.

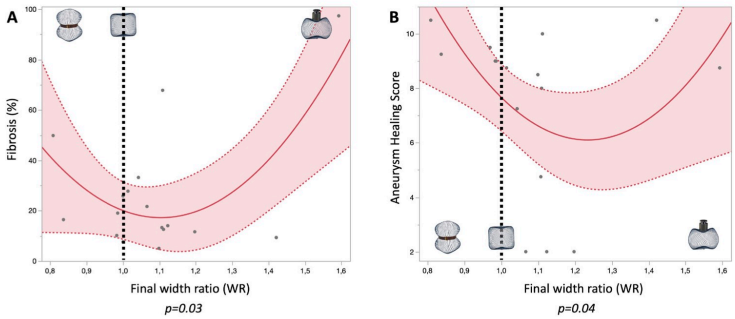

Figure 3 Significant correlation between fibrosis ratio and width ratio (A) and Aneurysm Healing score and width ratio (B) at 1 month follow-up. As the width ratio could change in two different ways, we used a polynomial fitting for correlation analysis; for both variations, significant higher fibrosis rates or healing scores were seen.

This finding, to our knowledge, has been evaluated in only one previous study in humans[10] in which the authors showed a univariate association with worse angiographic outcome, but for which no histopathological assessment was obviously available. In a distinct setting, our analysis did not show any correlation between WR variations and angiographic outcomes. Yet, a statistically significant correlation was found in the subsample of rabbits sacrificed at 1 month, the time-point with the most pronounced WSM, aneurysmal healing scores and fibrosis ratio were significantly associated with final WR. This novel result suggests that aneurysm healing could be associated to WSM and may even be a direct contributor to changes in transverse diameters.

No significant association was found between final WR and aneurysm healing or fibrosis in 3 month and 6 month groups. This loss of significance at later time points may first be explained by a lack of power to confirm trends. There were indeed fewer rabbits in 3 month (n=12) and 6 month groups (n=9) compared with the 1 month group (n=19). Moreover, WSM phenomenon is more pronounced during the first weeks following implantation, and tends to be smaller magnitude thereafter. This may also be due to the process of aneurysm histological healing, that have been shown to be more pronounced during the first month following aneurysm possibly resulting in less histological differences in the 3 month or 6 month group.[19]

In a previous study in rabbits, we also assessed the potential intrications of fibrosis with WSM and angiographic outcomes.[14] As assessed in previous studies with other embolization devices such as coils or flow-diverter stents, clot retraction during thrombus organization is a common phenomenon.[20 21] In turn, WSM could be the result of intra-aneurysmal fibrosis induced by the thrombus trapped in the aneurysm sac and invaded by mesenchymal cells and fibroblasts responsible for collagen deposition.[14 19] Intra-aneurysmal fibrosis is among the most plausible mechanisms underlying aneurysm healing, being mandatory for neck endothelialization and aneurysm exclusion. In turn, aneurysm healing and fibrosis related reactions could lead to intra-aneurysmal/intrasaccular clot retraction and traction of a WEB device. In distinct settings, similar findings have been previously reported in experimental studies in which higher fibrosis increased coils retraction with more angiographic neck remnants but with perfect histological healing and arterial reconstruction at the level of the neck.[22] The incidence of clot retraction appears to be higher in wide neck or large aneurysms which are the target of the WEB device,[17] and may present a variation of neck scarring. Similar to Brinjikji *et al.*, who reported that healing mechanisms in coiled aneurysms could be ongoing up to 1 year after treatment, we also showed variations of HR and WR in this study up to the latest follow-up, that is 6 months following deployment.[19]

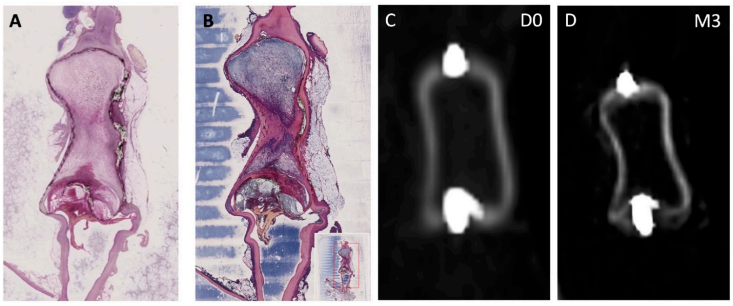

Figure 4 Correlation between histopathological analysis and quantitative analysis of WSM with FBCT. Aneurysm healing score was evaluated at 10 and fibrosis ratio measured at 78%. On FPCT, Height ratio (HR) and Width ratio (WR) were respectively measured at 0.72 and 0.89. A=histopathological slice with HES staining; B=histopathological slice with Trichrome Masson stain; C=coronal view on FPCT at day 0; D=coronal view on FPCT at day 90.

J NeuroIntervent Surg: first published as 10.1136/jnis-2023-020193 on 16 May 2023. Downloaded from http://jnis.bmj.com/ on May 18, 2023 by guest. Protected by copyright.

Our quantitative assessment using FPCT showed that 37/40 WEB devices (92.5%) had at least 5% of HR variations and 28/40 WEB devices (70%) had at least 5% of WR variations compared with the first measurements on FPCT (day 0). This rate is quite higher compared with a previous rabbit study from our group, probably due to the quantitative approach in the present work.[14] This previous study only evaluated WSM using non-subtracted DSA in working projection,[14] using a dichotomized subjective assessment of WSM, with potential imperfect interrater agreement. Yet, our results are in line with the work by *Rosskopf et al* who reported that in 29/32 (90.6%) patients, the height reduction of the WEB device was at least 5%, also using quantitative measurements with CT-scan analyses.[8] In both studies, WSM was not associated with worse angiographic results.[8] This last point remains a widely debated topic in the literature with major disagreements between studies.[4–6 8–10] These disagreements may emerge from differences in WSM assessment (using non-subtracted DSA,[4–6 10] vaso-CT[9] or computerized tomography (CT) scans[7 8]).

FPCT has proven to be an interesting tool to precisely evaluate intravascular devices including WEB.[9 23] A quantitative approach of the WSM with repeated FPCT acquisitions over a long time period following aneurysm treatment showed that WSM is present in all implanted WEB devices in variable proportions (final HR and final WR of WEB devices respectively varied from 0.30 to 1.02 and 0.62 to 1.59 compared with the height and the width measured on FPCT immediately after implantation). The time curve analysis demonstrated an early and continuous phenomenon in accordance with previous observations (figure 2).[6 8 9]

The present work also provides insight to the most recent advances of the WEB device, by giving preclinical data on the fifth generation of the WEB device (the "17-system"), with fewer wires that permits delivery of smaller WEB devices through a 0.017-inch microcatheter.[24 25] This study is, indeed, the first to evaluate the fifth generation of WEB device in elastase-induced aneurysm in rabbits, reporting similar aneurysm occlusion rates than previous series in rabbits with previous generations of WEB devices with 14/40 (35%) of complete occlusion and 34/40 (85%) of adequate occlusion[13 14 26] at the last follow-up. WEB-17 also appears to be subject to WEB shape changes after aneurysm treatment as with previous generations of these devices.

No antiplatelet therapy was given to rabbits in our study. As antiplatelet therapy could independently affect the aneurysm healing process, we chose not to use it in our study which included histological analysis. The effect of antiplatelet therapy on aneurysm healing has been shown in an animal study which analyzed aneurysm healing after hydrocoils embolization and reported that antiplatelet treatments decrease the area of organized tissue in the aneurysm sac.[27] Further, the association between antiplatelet and aneurysm healing after WEB device implantation was discussed in two clinical studies; the "BOSS1 phenomenon" which corresponds to a persistent blood flow inside a WEB device, likely due to a partial aneurysm healing could be associated with antiplatelet therapy in a post-operative period.[28 29]

Interestingly, in these two studies, WSM were less frequently observed in the case of persistent blood flow inside a WEB device (BOSS1) compared with other angiographic results.[28 29] This point supports our theory that WSM could be related to the aneurysm healing process including intra-aneurysmal tissue organization and fibrosis process, in relation to platelet aggregation.

Our study has several limitations. First, we only used WEB-17 SLS devices while we have previously showed that WEB device type could influence aneurysm healing and device shape changes after implantation.[29] The use of a newer WEB generation is in line with the device's technical evolution and the anticipated widening use of WEB17-SLS. Second, we did not consider other factors that could influence WSM incidence after WEB treatment, such as intra-aneurysmal blood flow parameters,[11] aneurysm morphology, device type and sizing,[14] anti-platelet therapy in the post-operative period, and WEB orientation after deployment.[30] Computational fluid dynamics (CFD) simulations have also shown that WEB changes could be positively correlated with flow into the aneurysm.[11] Third, the sample size was relatively small. However, to our knowledge this is the largest study assessing the correlation between quantitative WEB measurements and histologic data with a detailed angiographic analysis using FPCT.

CONCLUSION

In experimental aneurysms in a rabbit model, we showed WSM to be a common phenomenon affecting both the height and width of the device without significant association with worse angiographic outcome. Also, WSM appears to be a continuous phenomenon even if more intense early during follow-up. Although presumably a multifactorial phenomenon, we found a significant association between width variations and aneurysm healing and fibrosis at the first month following aneurysm treatment.

Author affiliations
[1]Interventional Neuroradiology, University Hospital of Tours, Tours, France
[2]Interventional Neuroradiology, University Hospital of Limoges, Limoges, France
[3]NEURI The Brain Vascular Center, Bicêtre University Hospital, Le Kremlin-Bicêtre, France
[4]XLIM UMR CNRS 7252, University of Limoges, Limoges, France
[5]Radiology, University Hospital of Limoges, Limoges, France
[6]Histology, Cytology, Cellular Biology and Cytogenetics, University Hospital of Limoges, Limoges, France
[7]University of Limoges, Limoges, France
[8]Radiology, Mayo Clinic, Rochester, Minnesota, USA
[9]Cell Biology, University Hospital of Limoges, Limoges, France

Twitter Grégoire Boulouis @gboulouis and Fouzi Bala @FouziBala

Contributors KJ conceived and composed the initial draft manuscript framework, acquired the data, wrote the original draft and is responsible for the overall content as the guarantor ; GB, AR, FB were responsible for writing, reviewing and editing the manuscript; GF, JC, ZS, SMB, MB, MLP, JM, CC,CY, ND, GS, AM, PLL,YHD, RK, DD, CM, FT all reviewed and edited the draft. All authors approved of the final version of the manuscript before submission for publication.

Funding WEB devices used for this work are provided by Microvention. This work was partially supported by Microvention and the French Radiology Society.

Competing interests AR reports consulting for Balt and Microvention.

Patient consent for publication Not applicable.

Ethics approval The experimental procedures were authorized by the French Ministry of Higher Education, Research and Innovation (APAFIS #28943-202101131019793 v1). They were carried out on the EMIS research platform (Limoges, FRANCE), in accordance with European requirements 2010/63/EU on the housing and use of animals for scientific purposes.

Provenance and peer review Not commissioned; externally peer reviewed.

Data availability statement Data are available upon reasonable request.

Supplemental material This content has been supplied by the author(s). It has not been vetted by BMJ Publishing Group Limited (BMJ) and may not have been peer-reviewed. Any opinions or recommendations discussed are solely those of the author(s) and are not endorsed by BMJ. BMJ disclaims all liability and responsibility arising from any reliance placed on the content. Where the content includes any translated material, BMJ does not warrant the accuracy and reliability of the translations (including but not limited to local regulations, clinical guidelines, terminology, drug names and drug dosages), and is not responsible for any error and/or omissions arising from translation and adaptation or otherwise.

J NeuroIntervent Surg: first published as 10.1136/jnis-2023-020193 on 16 May 2023. Downloaded from http://jnis.bmj.com/ on May 18, 2023 by guest. Protected by copyright.

ORCID iDs
Kevin Janot http://orcid.org/0000-0002-7305-3125
Grégoire Boulouis http://orcid.org/0000-0001-8422-9205
Géraud Forestier http://orcid.org/0000-0003-4797-9693
Fouzi Bala http://orcid.org/0000-0001-6748-2081
Zoltán Szatmáry http://orcid.org/0000-0002-2543-6535
Sylvia M. Bardet http://orcid.org/0000-0002-0217-6910
Ramanathan Kadirvel http://orcid.org/0000-0002-6786-9953
Daying Dai http://orcid.org/0000-0003-4051-6450
Aymeric Rouchaud http://orcid.org/0000-0003-0902-3375

REFERENCES

1 Heiferman DM, Goyal N, Inoa V, *et al*. A new era in the treatment of wide necked bifurcation aneurysms: intrasaccular flow disruption. *Interv Neuroradiol* 2022:15910199221094390.
2 Bhogal P, Udani S, Cognard C, *et al*. Endosaccular flow disruption: where are we now? *J NeuroIntervent Surg* 2019;11:1024–5.
3 Pierot L, Szikora I, Barreau X, *et al*. Aneurysm treatment with the woven endobridge (web) device in the combined population of two prospective, multicenter series: 5-year follow-up. *J Neurointerv Surg* 2022:neurintsurg-2021-018414.
4 Cognard C, Januel AC. Remnants and recurrences after the use of the web intrasaccular device in large-neck bifurcation aneurysms. *Neurosurgery* 2015;76:522–30.
5 Herbreteau D, Bibi R, Narata AP, *et al*. Are anatomic results influenced by web shape modification? analysis in a prospective, single-center series of 39 patients with aneurysms treated with the web. *AJNR Am J Neuroradiol* 2016;37:2280–6.
6 Janot K, Herbreteau D, Amelot A, *et al*. Quantitative evaluation of web shape modification: a five-year follow-up study. *J Neuroradiol* 2020;47:193–6.
7 Raoult H, Eugène F, Le Bras A, *et al*. Ct angiography for one-year follow-up of intracranial aneurysms treated with the web device: utility in evaluating aneurysm occlusion and web compression at one year. *J Neuroradiol* 2018;45:343–8.
8 Rosskopf J, Braun M, Dreyhaupt J, *et al*. Shape modification is common in woven endobridge-treated intracranial aneurysms: a longitudinal quantitative analysis study. *AJNR Am J Neuroradiol* 2020;41:1652–6.
9 Caroff J, Cortese J, Girot JB, *et al*. Woven endobridge device shape modification can be mitigated with an appropriate oversizing strategy: a vasoct based study. *J Neurointerv Surg* 2022;14:neurintsurg-2020-017232.
10 Nawka MT, Fiehler J, Bester M, *et al*. Impact of woven endobridge shape modification on aneurysm recanalization at short-term follow-up digital subtraction angiography. *Neurosurgery* 2022;90:597–604.
11 Caroff J, Mihalea C, Da Ros V, *et al*. A computational fluid dynamics (CFD) study of web-treated aneurysms: can CFD predict web "compressi" during follow-up? *J Neuroradiol* 2017;44:262–8.
12 Pierot L. Letter: web aneurysm treatment. *Neurosurgery* 2015;77:E666–7.
13 Rouchaud A, Brinjikji W, Ding Y-H, *et al*. Evaluation of the angiographic grading scale in aneurysms treated with the web device in 80 rabbits: correlation with histologic evaluation. *AJNR Am J Neuroradiol* 2016;37:324–9.
14 Ding Y, Dai D, Rouchaud A, *et al*. Web device shape changes in elastase-induced aneurysms in rabbits. *AJNR Am J Neuroradiol* 2021;42:334–9.
15 Fiorella D, Arthur A, Byrne J, *et al*. Interobserver variability in the assessment of aneurysm occlusion with the web aneurysm embolization system. *J NeuroIntervent Surg* 2015;7:591–5.
16 Verhaegen C, Kautbally S, Zapareto DC, *et al*. Early thrombogenicity of coronary stents: comparison of bioresorbable polymer sirolimus-eluting and bare metal stents in an aortic rat model. *Am J Cardiovasc Dis* 2020;10:72–83.
17 Dai D, Ding YH, Lewis DA, *et al*. A proposed ordinal scale for grading histology in elastase-induced, saccular aneurysms. *AJNR Am J Neuroradiol* 2006;27:132–8.
18 Cicchetti DV, Shoinralter D, Tyrer PJ. The effect of number of rating scale categories on levels of interrater reliability: a Monte Carlo investigation. *Applied Psychological Measurement* 1985;9:31–6.
19 Brinjikji W, Kallmes DF, Kadirvel R. Mechanisms of healing in coiled intracranial aneurysms: a review of the literature. *American Journal of Neuroradiology* 2015;36:1216–22.
20 Raymond J, Darsaut T, Salazkin I, *et al*. Mechanisms of occlusion and recanalization in canine carotid bifurcation aneurysms embolized with platinum coils: an alternative concept. *AJNR Am J Neuroradiol* 2008;29:745–52.
21 Sadasivan C, Cesar L, Seong J, *et al*. An original flow diversion device for the treatment of intracranial aneurysms: evaluation in the rabbit elastase-induced model. *Stroke* 2009;40:952–8.
22 Rouchaud A, Brinjikji W, Dai D, *et al*. Autologous adipose-derived mesenchymal stem cells improve healing of coiled experimental saccular aneurysms: an angiographic and histopathological study. *J NeuroIntervent Surg* 2018;10:60–5.
23 Caroff J, Mihalea C, Neki H, *et al*. Role of C-arm vasoct in the use of endovascular web flow disruption in intracranial aneurysm treatment. *AJNR Am J Neuroradiol* 2014;35:1353–7.
24 van Rooij SBT, Peluso JP, Sluzewski M, *et al*. The new low-profile web 17 system for treatment of intracranial aneurysms: first clinical experiences. *AJNR Am J Neuroradiol* 2018;39:859–63.
25 Mihalea C, Caroff J, Pagiola I, *et al*. Safety and efficiency of the fifth generation woven endobridge device: technical note. *J NeuroIntervent Surg* 2019;11:511–5.
26 Ding YH, Lewis DA, Kadirvel R, *et al*. The woven endobridge: a new aneurysm occlusion device. *AJNR Am J Neuroradiol* 2011;32:607–11.
27 Zhang C, Li P, Xi G, *et al*. Aspirin and clopidogrel inhibit aneurysm healing after hydrocoil implantation in external carotid artery aneurysm model. *J Stroke Cerebrovasc Dis* 2016;25:2610–8.
28 Nguyen HA, Soize S, Manceau P-F, *et al*. Persistent blood flow inside the woven endobridge device more than 6 months after intracranial aneurysm treatment: frequency, mechanisms, and management-A retrospective single-center study. *AJNR Am J Neuroradiol* 2020;41:1225–31.
29 Caroff J, Popescu SD, Mihalea C, *et al*. Persistent opacification of the woven endobridge device: a conebeam CT analysis of the bicêtre occlusion scale score 1 phenomenon. *AJNR Am J Neuroradiol* 2023;44:291–6.
30 Nawka MT, Lohse A, Bester M, *et al*. Residual flow inside the woven endobridge device at follow-up: potential predictors of the bicêtre occlusion scale score 1 phenomenon. *AJNR Am J Neuroradiol* 2020;41:1232–7.

J NeuroIntervent Surg: first published as 10.1136/jnis-2023-020193 on 16 May 2023. Downloaded from http://jnis.bmj.com/ on May 18, 2023 by guest. Protected by copyright.

Supplemental figure A : Aneurysm treatment with WEB device implantation

A = 3D view of the aneurysm ; B = nonsubtracted 2D image with WEB implanted in aneurysm ; C = subtracted 2D image after WEB implantation ; D = Volumic reconstruction after WEB implantation

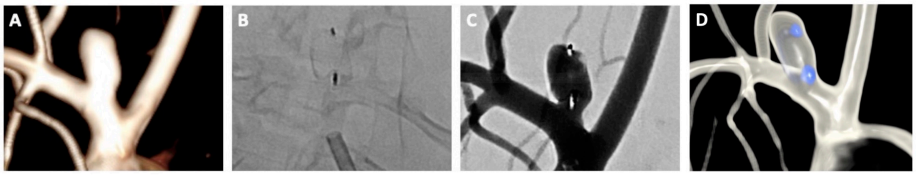

Supplemental figure B : Measurements performed using FPCT permitting to calculate height ratio (HR) and width ratio (WR)

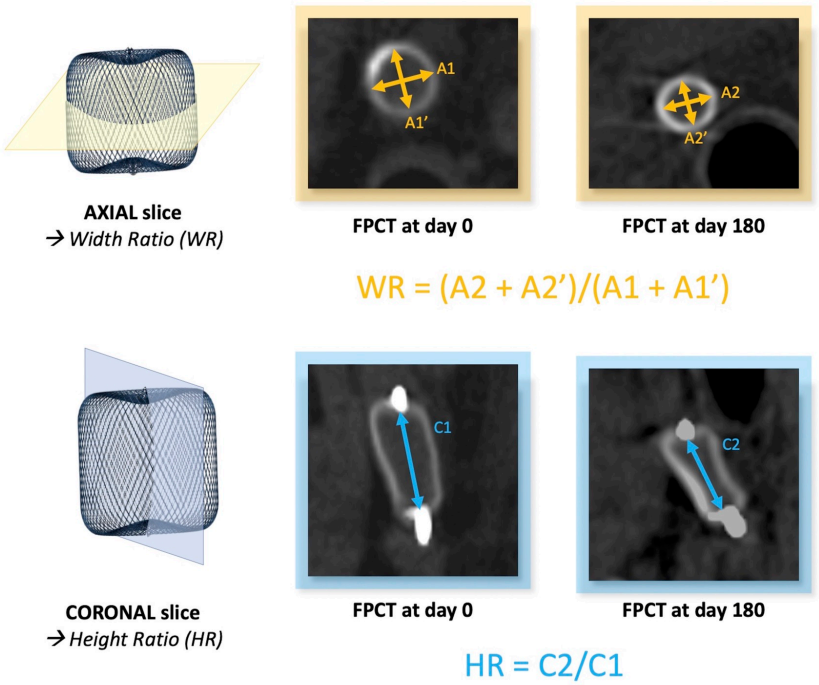

22

Supplemental figure C : Angiographic results in follow-up subgroups

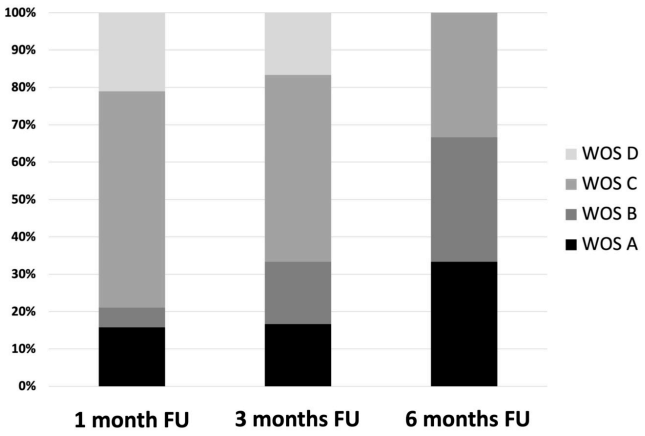

23

Supplemental Figure D : Aneurysm treatment with WEB device followed during 6 months.

Non-subtracted DSA depicted WEB shape modification between day 0 and 6-month follow-up confirmed by FPCT (HR=0.92 and WR=0.74). Final angiogram showed a complete occlusion (WOS B). A = non-subtracted DSA at day 0 ; B = non-subtracted DSA at day 180 ; C = FPCT in sagittal view at day 0 ; D = FPCT in sagittal view at 6 months ; E= final angiogram at 6 months

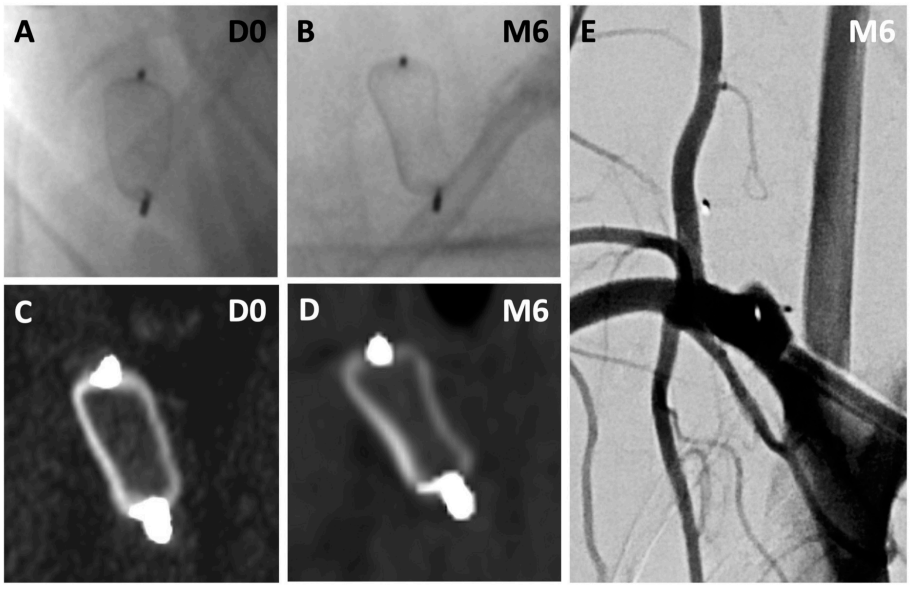

DATA SHARING:

Data are available upon reasonable request.

b. *Résultats principaux*

Dans notre étude, 40 lapins traités par WEB ont pu être suivis. Les résultats des mesures réalisées pour chaque WEB au cours du suivi ont montré que la modification de forme du WEB affectait aussi bien la hauteur que la largeur du dispositif.

La hauteur des WEB variait d'au moins 5% dans 92,5% (37/40) des cas avec un ratio de hauteur (HR) variant de 0,30 à 1,02 (Figure 37 ; image A ; Page 143).

La largeur des WEB a varié d'au moins 5% dans 70% (28/40) des cas avec un ratio de largeur (WR) variant de 0,62 à 1,59 (Figure 37 ; image C ; Page 143). La largeur du dispositif WEB pouvait évoluer dans 2 directions : un élargissement (WR > 1) ou un amincissement (WR < 1) (Figure 39 ; Page 144).

Les variations observées évoluaient progressivement et de manière continue au cours du temps même si les variations étaient plus importantes au début du suivi et notamment le premier mois (Figure 37 ; images B et D ; Page 143).

Les analyses angiographiques n'ont pas mis en évidence de lien entre les variations de hauteur et de largeur avec les résultats d'occlusion angiographiques des anévrismes embolisés selon la classification WOS.

Les analyses histologiques ont mis en évidence une corrélation significative entre le taux de fibrose du sac anévrismal et le score de cicatrisation des anévrismes embolisés et le ratio de largeur (WR) à 1 mois (Figure 38 ; Page 144).

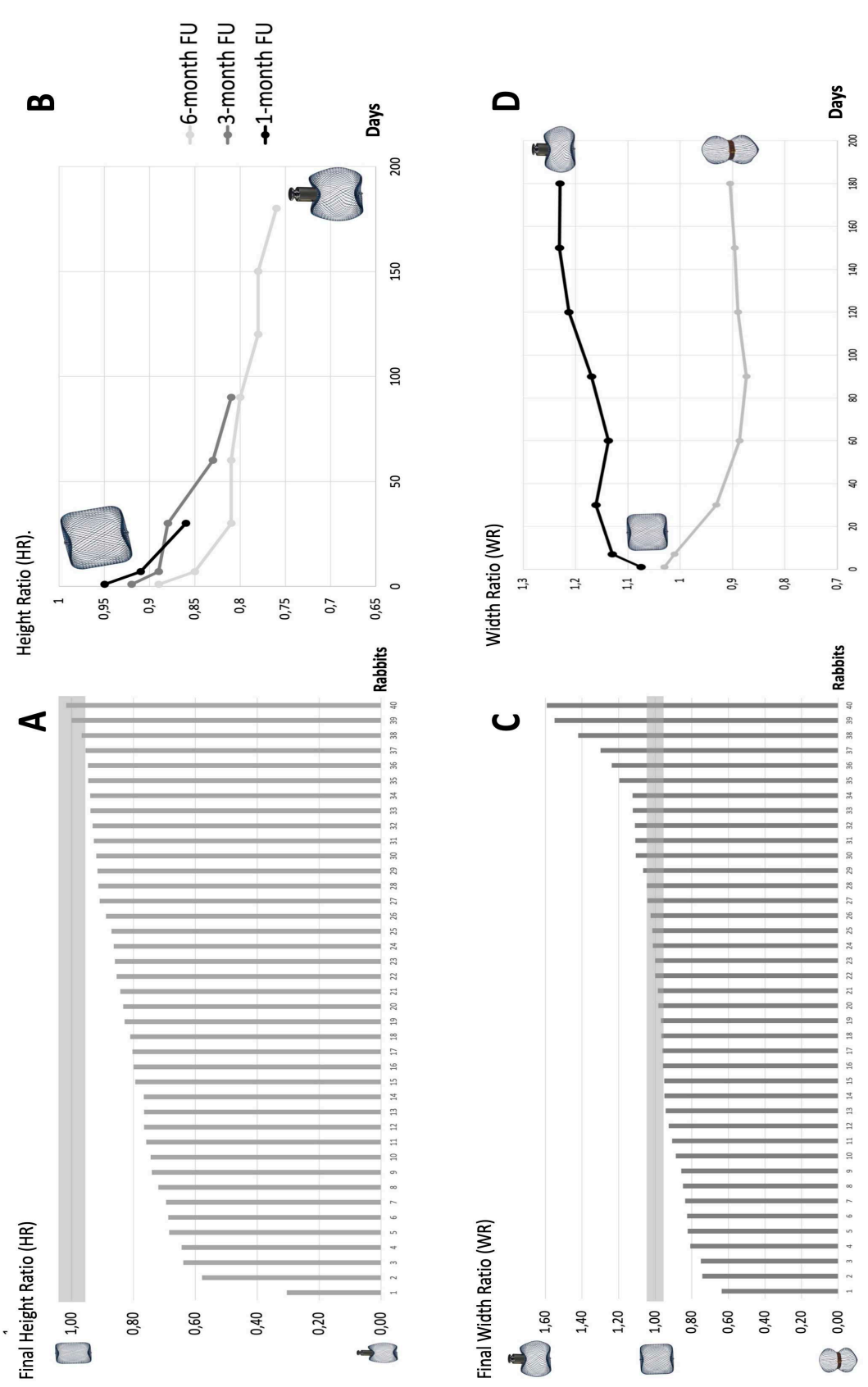

Figure 37 : Évolution des ratios de hauteur et de largeur au cours du temps.

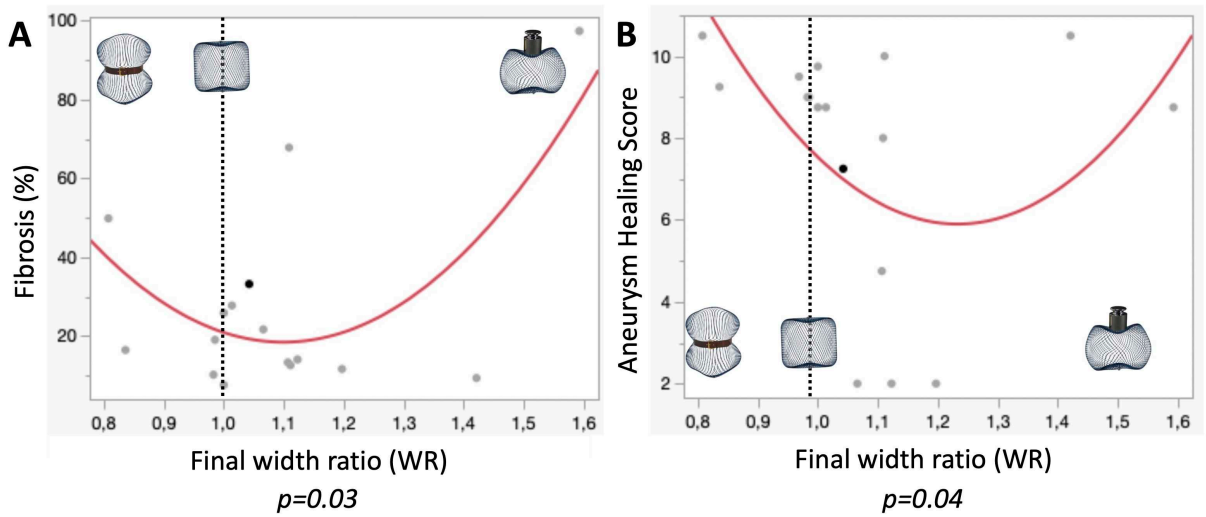

Figure 38 : Corrélation entre le ratio de fibrose et le score de cicatrisation anévrismale et le ratio de largeur (WR) à 1 mois.

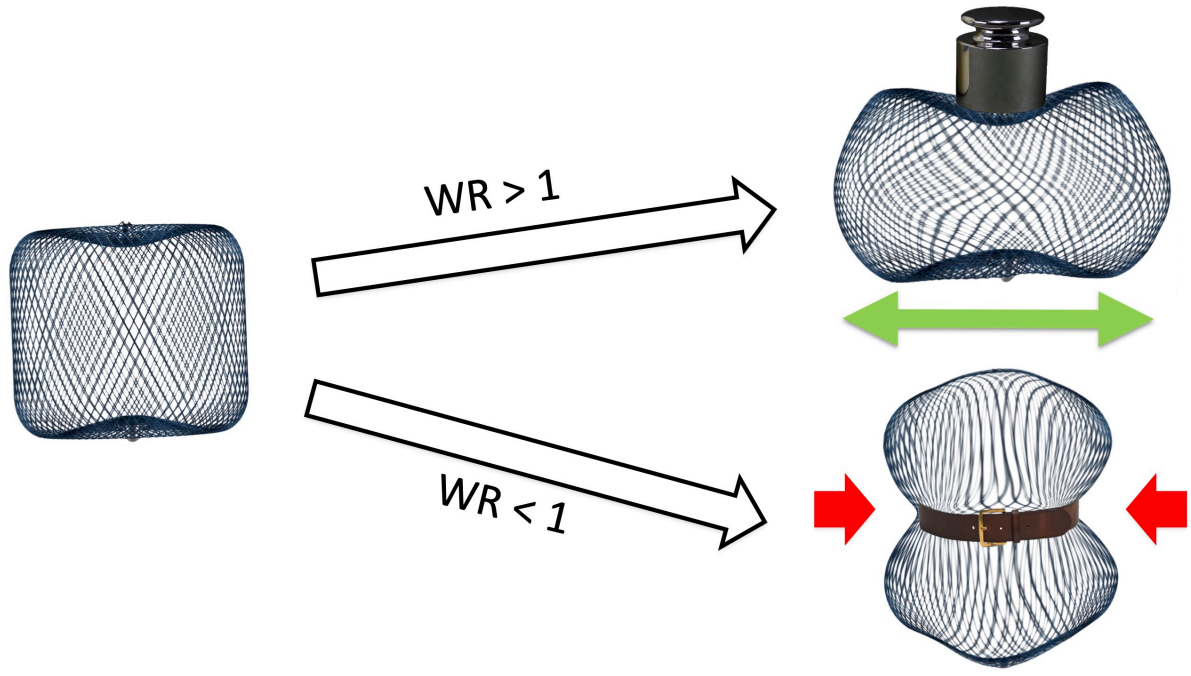

Figure 39 : Illustration des 2 évolutions possibles de la modification de forme de la largeur au cours du temps : soit un élargissement (WR > 1) soit un amincissement (WR < 1).

c. *Discussion*

Notre étude a montré que la modification de forme du WEB intéressait à la fois la hauteur mais aussi la largeur du dispositif WEB. Nous avons observé que la largeur pouvait aussi bien s'élargir que s'amincir (Figure 39 ; Page 144). Ces résultats sont cohérents avec l'étude clinique rapportée par Nawka et al qui rapportait aussi des variations de largeur [114].

En revanche, nous n'avons pas mis en évidence d'association entre les variations de forme observées et les résultats d'occlusion angiographique des anévrismes embolisés. Ce point est débattu dans la littérature mais aucun de nos articles n'a constaté d'association entre ces 2 paramètres [68,110,133].

Les analyses histologiques que nous avons réalisées ont montré que pour le groupe des lapins sacrifiés à 1 mois, il existait une corrélation statistiquement significative entre les variations observées dans la largeur et le taux de fibrose ou le score de cicatrisation anévrismale (Figure 38 ; Page 144). Ces observations confirment les résultats de notre précédente étude chez le lapin et prouvent l'implication des processus de cicatrisation anévrismale dans la déformation du WEB après embolisation d'anévrisme [132].

Le fait que la largeur du WEB puisse diminuer au cours du temps est un argument supplémentaire en faveur de l'implication de phénomènes histologiques de fibrose rétractile dans la déformation (Figure 39 ; Page 144).

La hauteur des WEB variait d'au moins 5% dans 92,5% (37/40) des cas et la largeur des WEB a varié d'au moins 5% dans 70% (28/40). Les taux rapportés sont plus élevés que dans notre précédente étude mais ils peuvent s'expliquer par le fait que dans cette étude la modification de forme a été appréciée par des mesures précises sur des imageries en coupe et non sur une angiographie 2D. Les acquisitions en FPCT ont déjà démontré qu'ils étaient un outil intéressant dans l'appréciation des dispositifs endovasculaires [134].

Les variations de forme observées semblent évoluer progressivement et de manière continue au cours du temps même si les variations sont plus importantes au début du suivi et notamment le premier mois (Figure 37 ; images B et D ; Page 143). Ces résultats sont en phase avec des études cliniques déjà publiées [107,110,113].

Mise en perspective de l'article :

D'un point de vue morphologique, les résultats de cette étude ont montré que la modification de forme du dispositif WEB après embolisation d'anévrisme affectait aussi bien la hauteur que la largeur du dispositif ; la largeur peut aussi bien augmenter que diminuer.

Les résultats de ce travail suggèrent que la modification de forme du dispositif WEB est un processus progressif et continu au cours du temps.

Aucune association significative n'a été retrouvée entre la modification de forme du dispositif et les résultats angiographiques des anévrismes embolisés.

De manière intéressante, une corrélation significative a été mise en évidence entre la cicatrisation anévrismale (fibrose dans le sac anévrismal et score de cicatrisation) et la modification de forme du WEB dans la largeur à 1 mois.

VIII. Synthèse générale, discussion et perspectives de travail

1. Synthèse générale et discussion

L'embolisation est devenue le traitement de référence pour la prise en charge des anévrismes intracrâniens rompus ou non rompus. L'évolution des dispositifs d'embolisation et notamment l'apparition de la diversion de flux comme le WEB a permis d'étendre les possibilités thérapeutiques [5,9]. Le dispositif WEB est un dispositif intra-sacculaire qui a démontré son efficacité et sa sécurité [69]. Il a été initialement développé pour permettre le traitement des anévrismes à collet large, reconnus plus difficiles à traiter par voie endovasculaire, sans utilisation de stent intracrânien et donc sans nécessité d'une double anti-agrégation pour le patient [26].

Dans la partie 1 nous évoquions que le retraitement des anévrismes initialement traités par WEB était suspecté d'être plus difficile qu'après un coiling et donc plus à risque de complications. Les données des patients traités par WEB dans 4 centres de neuroradiologie interventionnelle ont permis de recueillir les données de 57/756 patients (7,5%) traités d'une récurrence anévrismale après un traitement initial par WEB. Notre article publié dans le Journal of NeuroInterventional Surgery a montré que la réalisation du complément thérapeutique était possible, le plus souvent par voie endovasculaire (89% des cas), avec une sécurité acceptable (0% de mortalité et 5,3% de morbidité) et une bonne efficacité (occlusion adéquate dans plus de 80% des cas) [103].

Dans la partie 2 nous avons abordé le phénomène de persistance de flux sanguin circulant au sein du dispositif WEB à distance de l'embolisation. Ce phénomène relativement rare, probablement en lien avec une cicatrisation incomplète de l'anévrisme embolisé et avec une évolution naturelle encore mal connue rend complexe la prise en charge des patients. L'étude observationnelle multicentrique que nous avons menée a permis la rédaction d'un article que nous avons publié dans la revue Interventional Neuroradiology[135]. Ce travail a permis de confirmer la faible incidence de ce phénomène puisque seulement 31 BOSS1 ont été retrouvé au cours du suivi angiographique sur une cohorte multicentrique de plus de 591 patients

(5,2%). Aucune complication hémorragique n'a été observée au cours du suivi ce qui laisse supposer un faible risque hémorragique en l'absence de récurrence anévrismale associée. La comparaison de cette cohorte BOSS1 avec un groupe contrôle d'anévrismes BOSS0, BOSS0', BOSS2 et BOSS3 a montré qu'un sous-dimensionnement du WEB implanté et une double anti-agrégation post-opératoire étaient associés de manière indépendante à la survenue d'un BOSS1 au cours du suivi angiographique.

Dans la partie 3 de mon travail de thèse, nous avons rappelé que le phénomène de modification de forme du dispositif WEB avait été rapporté pour la première fois dans la littérature en 2015 par l'équipe de Toulouse et était à l'époque suspecté d'être associé à de mauvais résultats angiographiques [101]. Malgré des résultats divergents dans la littérature, les 2 études cliniques observationnelles que nous avons menées au CHRU de Tours et publiées dans l'American Journal of Neuroradiology et dans le Journal of Neuroradiology n'ont pas mis en évidence d'association statistiquement significative entre la modification de forme du dispositif WEB au cours du temps et de moins bons résultats angiographiques [68,110]. Notre revue de la littérature a montré que les modalités d'appréciation de ce phénomène et que la définition de ce phénomène ne sont pas clairement définies dans la littérature. Cette absence de consensus peut en partie expliquer les variations d'incidence rapportées entre 31,6% et 90,6% (Tableau 3 ; Page 95). Initialement évaluée sur les angiographies 2D non soustraites, l'évolution des techniques et notamment le développement de FPCT a permis une approche plus précise de ce phénomène notamment dans l'article de Caroff et al. [107].

La physiopathologie de ce phénomène est encore débattue. Même si le mécanisme est probablement multifactoriel, certaines équipes pensent que la modification de forme du WEB est en lien avec un mécanisme externe lié aux à-coups systoliques du flux sanguin alors que d'autres défendent l'idée que la modification du WEB est liée à une rétraction centripète du dispositif en lien avec la cicatrisation de l'anévrisme embolisé [102,109,124]. Ces 2 hypothèses ont été devéloppées dans la partie VII . Les 2 études pré-cliniques que nous avons menées grâce à un modèle d'anévrisme induit à l'élastase chez le lapin vont dans le sens de cette 2ème hypothèse [136]. Le premier article publié dans l'American Journal of Neuroradiology apporte la preuve d'un lien entre le taux de fibrose anévrismale et l'importance de la déformation du WEB (Figure 34 ; Page 127). Le 2ème article publié dans le Journal of NeuroInterventional

Surgery, apporte également la preuve d'une association significative entre la cicatrisation anévrismale et la déformation du WEB à 1 mois de l'embolisation[137] (Figure 34 ; Page 127).

Initialement limité à l'étude de la hauteur, Nawka et al. ont été les premiers à rapporter que la modification de forme du dispositif WEB pouvait également intéresser la largeur du dispositif avec 2 évolutions possibles : un élargissement ou un amincissement du dispositif (Figure 25 ; Page 94) [114]. L'évaluation des variations de forme était, dans son travail, réalisée sur une angiographie 2D non soustraite. Notre travail pré-clinique sur le lapin est le premier à rapporter ce même constat avec des mesures précises réalisées sur des imageries en coupe. Nos résultats ont confirmé les données de Nawka et al. en montrant que la largeur du dispositif subit aussi des variations (pas seulement la hauteur du WEB) et que celles-ci peuvent évoluer dans 2 directions : un élargissement ou un amincissement du dispositif (Figure 39 ; Page 144). Au-delà des constats histologiques, le fait que la largeur puisse diminuer au cours du temps plaide aussi pour la participation d'un mécanisme cicatriciel à la déformation du dispositif. En effet, si seul un mécanisme de flux était impliqué, il ne serait pas possible d'observer une diminution de la largeur. Au contraire, le phénomène de fibrose cicatricielle rétractile de direction centripète pourrait expliquer cette diminution de largeur.

Grâce à un suivi longitudinal, plusieurs études cliniques et notamment celle que nous avons publiée dans le Journal of Neuroradiology, laissent supposer que le phénomène de modification de forme du WEB est un phénomène d'apparition progressive et continu au cours du temps [107,110,138]. Notre étude préclinique publiée dans le JNIS réalisée sur 40 lapins a permis une étude précise et répétée de ce phénomène grâce à la réalisation de FPCT à différents temps du suivi. Les différentes mesures réalisées ont montré que le processus de modification de forme était progressif même si son intensité paraissait plus importante le premier mois (Figure 37 ; Page 143). De manière intéressante et similaire, Brinjikji et al., dans leur publication décrivant les mécanismes de cicatrisation d'un anévrisme coilé, ont rapporté que l'organisation du thrombus anévrismal et la fibrose progressive de celui-ci étaient plus intenses durant le premier mois suivant le traitement de l'anévrisme (Figure 26 ; Page 98) [13].

2. Perspectives de travail et collaborations

La modification de forme dans la largeur du dispositif WEB que nous avons rapportée dans une étude préclinique chez le lapin, justifie une étude clinique chez les patients. Nous avons donc initié une étude observationnelle rétrospective sur des patients traités par WEB et ayant un suivi angiographique avec des FPCT afin de pouvoir mesurer précisément la largeur du WEB en post-embolisation et au cours du suivi angiographique. Les objectifs de ce travail sont d'observer si la modification de la largeur existe aussi chez les patients et si les 2 types de variations sont aussi rencontrées (élargissement et amincissement). Ce travail collaboratif entre les équipes de neuroradiologie interventionnelle du CHRU de Tours et du Kremlin-Bicêtre permettra de recueillir les données d'environ 200 patients traités.

Même si les progrès technologiques des machines utilisées pour le traitement endovasculaire des patients permettent aujourd'hui la réalisation de mesures précises et reproductibles, nous avons initié de nouveaux travaux qui visent à évaluer la déformation du WEB de manière globale en mesurant un volume ou la surface du WEB de manière automatisée. Nous avons pour cela initié une collaboration avec les ingénieurs en recherche et développement de la société Sim&Cure (Montpellier, France). Des analyses sont en cours sur les données acquises sur les 40 lapins avec pour objectif d'obtenir des données volumiques et surfaciques précises et automatisées des différents WEB suivis au cours de l'étude. La méthodologie utilisée consiste à contourer le dispositif WEB sur chaque FPCT acquis et le faire coïncider avec la « simulation » 3D du dispositif WEB déjà développée par la société ; les déformations nécessaires pour faire coïncider les 2 volumes reflètent alors la déformation et les contraintes subies par le dispositif implanté dans l'anévrisme. Les contourages sont actuellement en cours avec des étapes de pré-traitement nécessaires pour s'affranchir des artéfacts liés à la position retro-sternale du dispositif et également pour repositionner le dispositif WEB dans la même incidence sur chaque série extraite. L'objectif de ce travail est de permettre une approche globale et automatisée de la déformation du WEB au cours du temps qui permettra également à terme d'envisager la prédiction de la déformation au cours du temps. Un aperçu des premiers résultats est présenté dans la Figure 40 ; Page 151.

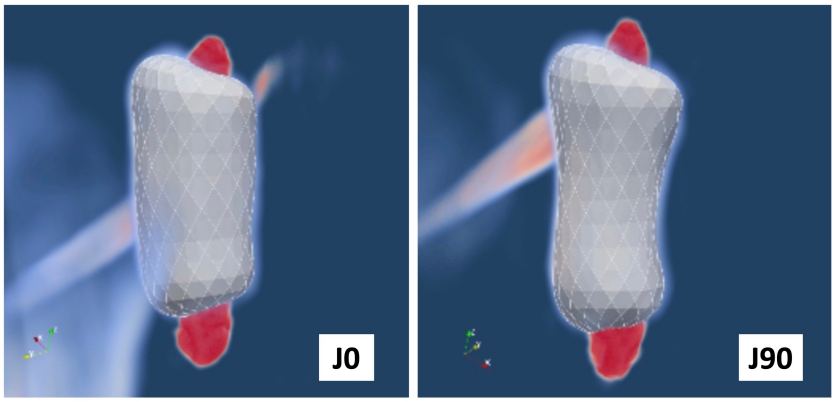

Figure 40 : Illustration des données extraites visant à apprécier de manière globale la déformation du WEB implanté dans le lapin.

A gauche la reconstruction du WEB à J0 et à droite la reconstruction réalisée à J90.

Même si les études précliniques que nous avons menées apportent la preuve d'une participation active et majeure des phénomènes de cicatrisation et de fibrose dans la déformation du WEB, il n'est pas exclu que le flux sanguin joue aussi un rôle. Afin d'étudier l'impact du flux sanguin dans la déformation du WEB, nous avons débuté une collaboration avec une équipe d'ingénieurs argentins (Romina Muñoz, PhD et Ignacio Larrabide, DSc, PLADEMA, Facultad de Ciencias Exactas UNICEN/CONICET https://yatiris.github.io) pour des analyses CFD. Après plusieurs échanges sur le projet, la technique et les simulations semblaient réalisables dans notre série de lapins embolisés mais avec une pertinence clinique faible étant donné que tous les anévrismes induits à l'élastase chez le lapin sont situés dans la même localisation (origine de la carotide droite), ont la même forme et des dimensions assez proches [131]. Nous avons donc préféré initier ce projet sur une cohorte de patients porteurs d'anévrismes de localisations et de tailles différentes. L'objectif de ce travail est d'évaluer si le flux sanguin entrant dans l'anévrisme intracrânien peut expliquer la survenue et l'intensité de la modification de forme observée. Un travail portant sur le même sujet a déjà été publié par Caroff et al. mais dans la série publiée, la cohorte a été divisée de manière binaire : avec ou sans modification de forme du WEB (appréciée sur des angiographie 2D). Dans notre projet, nous allons utiliser la même approche quantitative que pour notre étude préclinique et donc mesurer la déformation de manière précise par FPCT avec analyse de la déformation en hauteur mais également en largeur. La recherche d'une corrélation entre les paramètres

simulés de flux sanguin et les paramètres mesurés de déformation du dispositif (intéressant la hauteur mais aussi la largeur) sera donc un élément intéressant à analyser. La méthodologie de ce projet a déjà été présentée au congrès ABC WIN 2023 (Figure 41 ; Page 152). Notre travail porte sur 23 patients traités par WEB au CHRU de Tours et qui ont tous bénéficié de CBCT en fin d'embolisation et au cours du suivi angiographique.

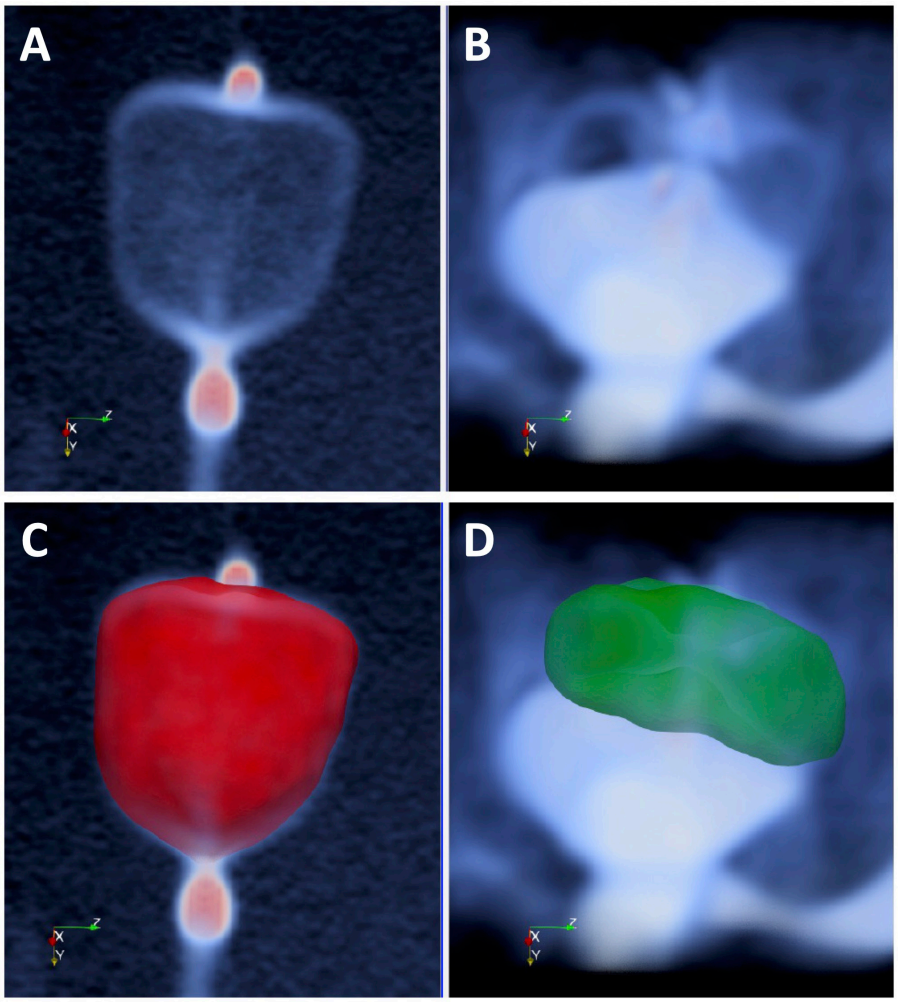

Figure 41 : Illustration de données de contourage exploitées par les ingénieurs pour l'analyse de la modification de forme du WEB avant la simulation du flux circulant dans la malformation anévrismale.

A= WEB déployé dans l'anévrisme pendant l'embolisation ; B= WEB déformé sur l'angiographie de contrôle à 6 mois avec une récurrence anévrismale ; C=contourage volumique du dispositif en fin d'embolisation ; D=contourage volumique du WEB sur le suivi angiographique.

IX. Conclusion

Nos travaux ont montré que le phénomène de modification de forme du dispositif WEB était un phénomène fréquent, qui intéressait aussi bien la hauteur que la largeur du dispositif. Ce phénomène semble progressif et évoluer de manière continue dans le temps.

Nos études précliniques chez le lapin ont prouvé qu'un mécanisme interne en lien avec les phénomènes de cicatrisation anévrismale participaient activement à la modification du WEB avec une fibrose rétractile.

L'association entre le phénomène de modification de forme du WEB et les résultats d'occlusion angiographique est débattue mais aucun de nos travaux aussi bien cliniques que précliniques n'a mis en évidence d'association significative.

L'ensemble de ces données plaide en faveur du fait que la modification de forme du dispositif est un marqueur de la cicatrisation de l'anévrisme et de l'efficacité du dispositif.

Ces résultats ont ouvert des perspectives de travail intéressantes parmi lesquelles une étude clinique sur la modification de la largeur du WEB après embolisation grâce à un suivi des patients réalisés par FPCT ainsi que des collaborations avec des équipes d'ingénieurs pour mieux prédire la modification de forme après l'embolisation d'un anévrisme.

Références bibliographiques

[1] Brown RD, Broderick JP. Unruptured intracranial aneurysms: epidemiology, natural history, management options, and familial screening. The Lancet Neurology 2014;13:393–404. https://doi.org/10.1016/S1474-4422(14)70015-8.

[2] Rinkel GJE, Djibuti M, Algra A, van Gijn J. Prevalence and Risk of Rupture of Intracranial Aneurysms. Stroke 1998;29:251–6. https://doi.org/10.1161/01.STR.29.1.251.

[3] Wermer MJH, van der Schaaf IC, Algra A, Rinkel GJE. Risk of rupture of unruptured intracranial aneurysms in relation to patient and aneurysm characteristics: an updated meta-analysis. Stroke 2007;38:1404–10. https://doi.org/10.1161/01.STR.0000260955.51401.cd.

[4] van Gijn J, Kerr RS, Rinkel GJE. Subarachnoid haemorrhage. Lancet 2007;369:306–18. https://doi.org/10.1016/s0140-6736(07)60153-6.

[5] Connolly ES, Rabinstein AA, Carhuapoma JR, Derdeyn CP, Dion J, Higashida RT, et al. Guidelines for the Management of Aneurysmal Subarachnoid Hemorrhage: A Guideline for Healthcare Professionals From the American Heart Association/American Stroke Association. Stroke 2012;43:1711–37. https://doi.org/10.1161/STR.0b013e3182587839.

[6] Greving JP, Wermer MJ, Brown RD, Morita A, Juvela S, Yonekura M, et al. Development of the PHASES score for prediction of risk of rupture of intracranial aneurysms: a pooled analysis of six prospective cohort studies. The Lancet Neurology 2014;13:59–66.

[7] The UCAS Japan Investigators. The Natural Course of Unruptured Cerebral Aneurysms in a Japanese Cohort. N Engl J Med 2012;366:2474–82. https://doi.org/10.1056/NEJMoa1113260.

[8] Brisman JL. Cerebral Aneurysms. N Engl j Med 2006.

[9] Molyneux AJ, Kerr RS, Yu L-M, Clarke M, Sneade M, Yarnold JA, et al. International subarachnoid aneurysm trial (ISAT) of neurosurgical clipping versus endovascular coiling in 2143 patients with ruptured intracranial aneurysms: a randomised comparison of effects on survival, dependency, seizures, rebleeding, subgroups, and aneurysm occlusion. The Lancet 2005;366:809–17.

[10] Molyneux A, Kerr R. International Subarachnoid Aneurysm Trial. J Neurosurg 1999;91:352–3. https://doi.org/10.3171/jns.1999.91.2.0352.

[11] Molyneux AJ, Birks J, Clarke A, Sneade M, Kerr RSC. The durability of endovascular coiling versus neurosurgical clipping of ruptured cerebral aneurysms: 18 year follow-up of the UK cohort of the International Subarachnoid Aneurysm Trial (ISAT). The Lancet 2015;385:691–7. https://doi.org/10.1016/S0140-6736(14)60975-2.

[12] Fujiwara NH, Kallmes DF. Healing Response in Elastase-Induced Rabbit Aneurysms after Embolization with a New Platinum Coil System 2002.
[13] Brinjikji W, Kallmes DF, Kadirvel R. Mechanisms of Healing in Coiled Intracranial Aneurysms: A Review of the Literature. American Journal of Neuroradiology 2015;36:1216–22. https://doi.org/10.3174/ajnr.A4175.
[14] Guglielmi G, Viñuela F, Dion J, Duckwiler G. Electrothrombosis of saccular aneurysms via endovascular approach. Part 2: Preliminary clinical experience. J Neurosurg 1991;75:8–14. https://doi.org/10.3171/jns.1991.75.1.0008.
[15] Moret J, Cognard C, Weill A, Castaings L, Rey A. [Reconstruction technic in the treatment of wide-neck intracranial aneurysms. Long-term angiographic and clinical results. Apropos of 56 cases]. J Neuroradiol 1997;24:30–44.
[16] Higashida RT, Smith W, Gress D, Urwin R, Dowd CF, Balousek PA, et al. Intravascular stent and endovascular coil placement for a ruptured fusiform aneurysm of the basilar artery: Case report and review of the literature. Journal of Neurosurgery 1997;87:944–9. https://doi.org/10.3171/jns.1997.87.6.0944.
[17] Benndorf G, Herbon U, Sollmann WP, Campi A. Treatment of a Ruptured Dissecting Vertebral Artery Aneurysm with Double Stent Placement: Case Report 2001.
[18] D'Urso PI, Lanzino G, Cloft HJ, Kallmes DF. Flow Diversion for Intracranial Aneurysms: A Review. Stroke 2011;42:2363–8. https://doi.org/10.1161/STROKEAHA.111.620328.
[19] Caroff J, Aubert L, Lavenu-Bombled C, Figueiredo S, Habchi K, Cortese J, et al. Antithrombotic therapies for neurointerventional surgery: a 2021 French comprehensive national survey. J Neurointerv Surg 2022:neurintsurg-2021-018601. https://doi.org/10.1136/neurintsurg-2021-018601.
[20] Narata AP, Amelot A, Bibi R, Herbreteau D, Angoulvant D, Gruel Y, et al. Dual Antiplatelet Therapy Combining Aspirin and Ticagrelor for Intracranial Stenting Procedures: A Retrospective Single Center Study of 154 Consecutive Patients With Unruptured Aneurysms. Neurosurgery 2018. https://doi.org/10.1093/neuros/nyy002.
[21] Pierot L, Liebig T, Sychra V, Kadziolka K, Dorn F, Strasilla C, et al. Intrasaccular Flow-Disruption Treatment of Intracranial Aneurysms: Preliminary Results of a Multicenter Clinical Study. AJNR Am J Neuroradiol 2012;33:1232–8. https://doi.org/10.3174/ajnr.A3191.
[22] Hecker C, Broussalis E, Griessenauer CJ, Killer-Oberpfalzer M. A mini-review of intrasaccular flow diverters. J NeuroIntervent Surg 2023;15:70–4. https://doi.org/10.1136/neurintsurg-2021-018426.

[23] Chen Y, Howe C, Lee Y, Cheon S, Yeo W-H, Chun Y. Microstructured Thin Film Nitinol for a Neurovascular Flow-Diverter. Sci Rep 2016;6:23698. https://doi.org/10.1038/srep23698.
[24] Ding YH, Lewis DA, Kadirvel R, Dai D, Kallmes DF. The Woven EndoBridge: A New Aneurysm Occlusion Device. AJNR Am J Neuroradiol 2011;32:607–11. https://doi.org/10.3174/ajnr.A2399.
[25] Dmytriw AA, Salem MM, Yang VXD, Krings T, Pereira VM, Moore JM, et al. Endosaccular Flow Disruption: A New Frontier in Endovascular Aneurysm Management. Neurosurgery 2020;86:170–81. https://doi.org/10.1093/neuros/nyz017.
[26] Goyal N, Hoit D, DiNitto J, Elijovich L, Fiorella D, Pierot L, et al. How to WEB: a practical review of methodology for the use of the Woven EndoBridge. J NeuroIntervent Surg 2020;12:512–20. https://doi.org/10.1136/neurintsurg-2019-015506.
[27] Turk AS, Maia O, Ferreira CC, Freitas D, Mocco J, Hanel R. Periprocedural safety of aneurysm embolization with the Medina Coil System: the early human experience. J Neurointerv Surg 2016;8:168–72. https://doi.org/10.1136/neurintsurg-2014-011585.
[28] Aguilar Perez M, Bhogal P, Martinez Moreno R, Bäzner H, Ganslandt O, Henkes H. The Medina Embolic Device: early clinical experience from a single center. J Neurointerv Surg 2017;9:77–87. https://doi.org/10.1136/neurintsurg-2016-012539.
[29] Sourour N-A, Vande Perre S, Maria FD, Papagiannaki C, Gabrieli J, Pistocchi S, et al. Medina® Embolization Device for the Treatment of Intracranial Aneurysms: Safety and Angiographic Effectiveness at 6 Months. Neurosurgery 2018;82:155–62. https://doi.org/10.1093/neuros/nyx161.
[30] Bhogal P, Brouwer PA, Yeo L, Svensson M, Söderman M. The Medina Embolic Device: Karolinska experience. Interv Neuroradiol 2018;24:4–13. https://doi.org/10.1177/1591019917733125.
[31] Haffaf I, Clarençon F, Shotar E, Rolla-Bigliani C, Vande Perre S, Mathon B, et al. Medina embolization device for the treatment of intracranial aneurysms: 18 months' angiographic results. J Neurointerv Surg 2019;11:516–22. https://doi.org/10.1136/neurintsurg-2018-014110.
[32] Fahed R, Darsaut TE, Salazkin I, Gevry G, Raymond J. Testing the Medina embolization device in experimental aneurysms. J Neurosurg 2018:1–9. https://doi.org/10.3171/2018.5.JNS18326.

[33] Kwon SC, Ding YH, Dai D, Kadirvel R, Lewis DA, Kallmes DF. Preliminary results of the luna aneurysm embolization system in a rabbit model: a new intrasaccular aneurysm occlusion device. AJNR Am J Neuroradiol 2011;32:602–6. https://doi.org/10.3174/ajnr.A2314.

[34] Piotin M, Biondi A, Sourour N, Mounayer C, Jaworski M, Mangiafico S, et al. The LUNA aneurysm embolization system for intracranial aneurysm treatment: short-term, mid-term and long-term clinical and angiographic results. J NeuroIntervent Surg 2018;10:e34–e34. https://doi.org/10.1136/neurintsurg-2018-013767.

[35] Akhunbay-Fudge CY, Deniz K, Tyagi AK, Patankar T. Endovascular treatment of wide-necked intracranial aneurysms using the novel Contour Neurovascular System: a single-center safety and feasibility study. J Neurointerv Surg 2020;12:987–92. https://doi.org/10.1136/neurintsurg-2019-015628.

[36] Bhogal P, Lylyk I, Chudyk J, Perez N, Bleise C, Lylyk P. The Contour-Early Human Experience of a Novel Aneurysm Occlusion Device. Clin Neuroradiol 2021;31:147–54. https://doi.org/10.1007/s00062-020-00876-4.

[37] Biondi A, Primikiris P, Vitale G, Charbonnier G. Endosaccular flow disruption with the Contour Neurovascular System: angiographic and clinical results in a single-center study of 60 unruptured intracranial aneurysms. J NeuroIntervent Surg 2022:jnis-2022-019271. https://doi.org/10.1136/jnis-2022-019271.

[38] Crobeddu E, Lanzino G, Kallmes DF, Cloft HJ. Review of 2 Decades of Aneurysm-Recurrence Literature, Part 1: Reducing Recurrence after Endovascular Coiling. AJNR Am J Neuroradiol 2013;34:266–70. https://doi.org/10.3174/ajnr.A3032.

[39] Naggara ON, White PM, Guilbert F, Roy D, Weill A, Raymond J. Endovascular treatment of intracranial unruptured aneurysms: systematic review and meta-analysis of the literature on safety and efficacy. Radiology 2010;256:887–97. https://doi.org/10.1148/radiol.10091982.

[40] Murayama Y, Nien YL, Duckwiler G, Gobin YP, Jahan R, Frazee J, et al. Guglielmi detachable coil embolization of cerebral aneurysms: 11 years' experience. J Neurosurg 2003;98:959–66. https://doi.org/10.3171/jns.2003.98.5.0959.

[41] Ferns SP, Sprengers MES, van Rooij WJ, Rinkel GJE, van Rijn JC, Bipat S, et al. Coiling of Intracranial Aneurysms: A Systematic Review on Initial Occlusion and Reopening and Retreatment Rates. Stroke 2009;40. https://doi.org/10.1161/STROKEAHA.109.553099.

[42] Raymond J, Guilbert F, Weill A, Georganos SA, Juravsky L, Lambert A, et al. Long-Term Angiographic Recurrences After Selective Endovascular Treatment of Aneurysms With Detachable Coils. Stroke 2003;34:1398–403. https://doi.org/10.1161/01.STR.0000073841.88563.E9.

[43] Byrne JV, Sohn MJ, Molyneux AJ, Chir B. Five-year experience in using coil embolization for ruptured intracranial aneurysms: outcomes and incidence of late rebleeding. J Neurosurg 1999;90:656–63. https://doi.org/10.3171/jns.1999.90.4.0656.

[44] Lecler A, Raymond J, Rodriguez-Régent C, Shareef FA, Trystram D, Godon-Hardy S, et al. Intracranial Aneurysms: Recurrences More than 10 Years after Endovascular Treatment—A Prospective Cohort Study, Systematic Review, and Meta-Analysis. Radiology 2015. https://doi.org/10.1148/radiol.2015142496.

[45] Johnston SC, Dowd CF, Higashida RT, Lawton MT, Duckwiler GR, Gress DR, et al. Predictors of rehemorrhage after treatment of ruptured intracranial aneurysms: the Cerebral Aneurysm Rerupture After Treatment (CARAT) study. Stroke 2008;39:120–5. https://doi.org/10.1161/STROKEAHA.107.495747.

[46] Abdihalim M, Watanabe M, Chaudhry SA, Jagadeesan B, Suri MFK, Qureshi AI. Are Coil Compaction and Aneurysmal Growth Two Distinct Etiologies Leading to Recurrence Following Endovascular Treatment of Intracranial Aneurysm?: Coil Compaction and Aneurysm Regrowth. J Neuroimaging 2014;24:171–5. https://doi.org/10.1111/j.1552-6569.2012.00786.x.

[47] Rouchaud A, Brinjikji W, Dai D, Ding Y-H, Gunderson T, Schroeder D, et al. Autologous adipose-derived mesenchymal stem cells improve healing of coiled experimental saccular aneurysms: an angiographic and histopathological study. Journal of NeuroInterventional Surgery 2018;10:60–5. https://doi.org/10.1136/neurintsurg-2016-012867.

[48] Ishii T, Fujimura S, Takao H, Uchiyama Y, Okudaira T, Ishibashi T, et al. Hemodynamic and Morphologic Factors Related to Coil Compaction in Basilar Artery Tip Aneurysms. World Neurosurgery 2021;155:e95–110. https://doi.org/10.1016/j.wneu.2021.08.011.

[49] Raymond J, Darsaut T, Salazkin I, Gevry G, Bouzeghrane F. Mechanisms of Occlusion and Recanalization in Canine Carotid Bifurcation Aneurysms Embolized with Platinum Coils: An Alternative Concept. American Journal of Neuroradiology 2008;29:745–52. https://doi.org/10.3174/ajnr.A0902.

[50] Gallas S, Januel AC, Pasco A, Drouineau J, Gabrillargues J, Gaston A, et al. Long-term follow-up of 1036 cerebral aneurysms treated by bare coils: a multicentric cohort treated between 1998 and 2003. AJNR Am J Neuroradiol 2009;30:1986–92. https://doi.org/10.3174/ajnr.A1744.

[51] Sluzewski M, van Rooij WJ, Slob MJ, Bescós JO, Slump CH, Wijnalda D. Relation between aneurysm volume, packing, and compaction in 145 cerebral aneurysms treated with coils. Radiology 2004;231:653–8. https://doi.org/10.1148/radiol.2313030460.

[52] Cognard C, Weill A, Spelle L, Piotin M, Castaings L, Rey A, et al. Long-term angiographic follow-up of 169 intracranial berry aneurysms occluded with detachable coils. Radiology 1999;212:348–56. https://doi.org/10.1148/radiology.212.2.r99jl47348.

[53] Crobeddu E, Lanzino G, Kallmes DF, Cloft HJ. Review of 2 Decades of Aneurysm-Recurrence Literature, Part 2: Managing Recurrence after Endovascular Coiling. AJNR Am J Neuroradiol 2013;34:481–5. https://doi.org/10.3174/ajnr.A2958.

[54] Lubicz B, Bandeira A, Bruneau M, Dewindt A, Balériaux D, De Witte O. Stenting is improving and stabilizing anatomical results of coiled intracranial aneurysms. Neuroradiology 2009;51:419–25. https://doi.org/10.1007/s00234-009-0519-6.

[55] Pierot L, Rajpal G, Kadziolka K, Barbe C. The place for remodeling technique and stenting in the endovascular management of intracranial aneurysms: a single-center analysis from 2008 to 2010. Neuroradiology 2012;54:973–9. https://doi.org/10.1007/s00234-011-0975-7.

[56] Gentric J-C, Biondi A, Piotin M, Mounayer C, Lobotesis K, Bonafé A, et al. Balloon remodeling may improve angiographic results of stent-assisted coiling of unruptured intracranial aneurysms. Neurosurgery 2015;76:441–5; discussion 445. https://doi.org/10.1227/NEU.0000000000000639.

[57] Pierot L, Cognard C, Anxionnat R, Ricolfi F, CLARITY Investigators. Remodeling technique for endovascular treatment of ruptured intracranial aneurysms had a higher rate of adequate postoperative occlusion than did conventional coil embolization with comparable safety. Radiology 2011;258:546–53. https://doi.org/10.1148/radiol.10100894.

[58] Broeders JA, Ahmed Ali U, Molyneux AJ, Poncyljusz W, Raymond J, White PM, et al. Bioactive versus bare platinum coils for the endovascular treatment of intracranial aneurysms: systematic review and meta-analysis of randomized clinical trials. J Neurointerv Surg 2016;8:898–908. https://doi.org/10.1136/neurintsurg-2015-011881.

[59] Kemp WJ, Fulkerson DH, Payner TD, Leipzig TJ, Horner TG, Palmer EL, et al. Risk of hemorrhage from de novo cerebral aneurysms. J Neurosurg 2013;118:58–62. https://doi.org/10.3171/2012.9.JNS111512.

[60] Soize S, Gawlitza M, Raoult H, Pierot L. Imaging Follow-Up of Intracranial Aneurysms Treated by Endovascular Means: Why, When, and How? Stroke 2016;47:1407–12. https://doi.org/10.1161/STROKEAHA.115.011414.

[61] Roy D, Milot G, Raymond J. Endovascular Treatment of Unruptured Aneurysms n.d.

[62] Serafin Z, Strześniewski P, Lasek W, Beuth W. Methods and time schedule for follow-up of intracranial aneurysms treated with endovascular embolization: a systematic review. Neurol Neurochir Pol 2011;45:421–30. https://doi.org/10.1016/s0028-3843(14)60309-1.

[63] Schaffer JE, Gordon R. ENGINEERING CHARACTERISTICS OF DRAWN FILLED NITINOL TUBE n.d.

[64] Jiang B, Paff M, Colby GP, Coon AL, Lin L-M. Cerebral aneurysm treatment: modern neurovascular techniques. Stroke Vasc Neurol 2016;1:93–100. https://doi.org/10.1136/svn-2016-000027.

[65] van Rooij SBT, Peluso JP, Sluzewski M, Kortman HG, van Rooij WJ. The New Low-Profile WEB 17 System for Treatment of Intracranial Aneurysms: First Clinical Experiences. AJNR Am J Neuroradiol 2018;39:859–63. https://doi.org/10.3174/ajnr.A5608.

[66] Mihalea C, Caroff J, Pagiola I, Ikka L, Hashemi GB, Naderi S, et al. Safety and efficiency of the fifth generation Woven EndoBridge device: technical note. J NeuroIntervent Surg 2019;11:511–5. https://doi.org/10.1136/neurintsurg-2018-014343.

[67] Pierot L, Biondi A, Narata A-P, Mihalea C, Januel A-C, Metaxas G, et al. Should indications for WEB aneurysm treatment be enlarged? Report of a series of 20 patients with aneurysms in “atypical” locations for WEB treatment. Journal of Neuroradiology 2017. https://doi.org/10.1016/j.neurad.2016.12.011.

[68] Herbreteau D, Bibi R, Narata AP, Janot K, Papagiannaki C, Soize S, et al. Are Anatomic Results Influenced by WEB Shape Modification? Analysis in a Prospective, Single-Center Series of 39 Patients with Aneurysms Treated with the WEB. American Journal of Neuroradiology 2016. https://doi.org/10.3174/ajnr.A4918.

[69] Pierot L, Szikora I, Barreau X, Holtmannspoetter M, Spelle L, Klisch J, et al. Aneurysm treatment with the Woven EndoBridge (WEB) device in the combined population of two prospective, multicenter series: 5-year follow-up. J NeuroIntervent Surg 2022:neurintsurg-2021-018414. https://doi.org/10.1136/neurintsurg-2021-018414.

[70] Cagnazzo F, Marnat G, Ferreira I, Daube P, Derraz I, Dargazanli C, et al. Comparison of Woven EndoBridge device sizing with conventional measurements and virtual simulation using the Sim&Size software: a multicenter experience. J NeuroIntervent Surg 2021;13:924–9. https://doi.org/10.1136/neurintsurg-2020-017060.

[71] Daubé P, Cagnazzo F, Barreau X, Morganti R, Ferreira I, Gariel F, et al. Influence of operator experience on the technical and clinical results of Woven EndoBridge endovascular treatment for intracranial aneurysms. Clinical Neurology and Neurosurgery 2021;208:106900. https://doi.org/10.1016/j.clineuro.2021.106900.

[72] Lebras A, Boustia F, Janot K, Lepabic E, Ouvrard M, Fougerou-Leurent C, et al. Rehearsals using patient-specific 3D-printed aneurysm models for simulation of endovascular embolization of complex intracranial aneurysms: 3D SIM study. Journal of Neuroradiology 2021:S0150986121001723. https://doi.org/10.1016/j.neurad.2021.11.008.

[73] Pierot L. Ten Years of Clinical Evaluation of the Woven EndoBridge: A Safe and Effective Treatment for Wide-Neck Bifurcation Aneurysms. Neurointervention 2021;16:211–21. https://doi.org/10.5469/neuroint.2021.00395.

[74] Pierot L, Costalat V, Moret J, Szikora I, Klisch J, Herbreteau D, et al. Safety and efficacy of aneurysm treatment with WEB: results of the WEBCAST study. Journal of Neurosurgery 2016;124:1250–6. https://doi.org/10.3171/2015.2.JNS142634.

[75] Pierot L, Gubucz I, Buhk JH, Holtmannspötter M, Herbreteau D, Stockx L, et al. Safety and Efficacy of Aneurysm Treatment with the WEB: Results of the WEBCAST 2 Study. American Journal of Neuroradiology 2017;38:1151–5. https://doi.org/10.3174/ajnr.A5178.

[76] Arthur AS, Molyneux A, Coon AL, Saatci I, Szikora I, Baltacioglu F, et al. The safety and effectiveness of the Woven EndoBridge (WEB) system for the treatment of wide-necked bifurcation aneurysms: final 12-month results of the pivotal WEB Intrasaccular Therapy (WEB-IT) Study. J NeuroIntervent Surg 2019;11:924–30. https://doi.org/10.1136/neurintsurg-2019-014815.

[77] Spelle L, Herbreteau D, Caroff J, Barreau X, Ferré J-C, Fiehler J, et al. CLinical Assessment of WEB device in Ruptured aneurYSms (CLARYS): results of 1-month and 1-year assessment of rebleeding protection and clinical safety in a multicenter study. J NeuroIntervent Surg 2022;14:807–14. https://doi.org/10.1136/neurintsurg-2021-017416.

[78] Spelle L, Cognard C, Szikora I, Costalat V, Wodarg F, Herbreteau D, et al. O-003 CLEVER: clinical evaluation of WEB 17 device in intracranial aneurysms. safety results for ruptured and unruptured aneurysm at 30 days. Journal of NeuroInterventional Surgery 2022;14:A2–A2. https://doi.org/10.1136/neurintsurg-2022-SNIS.3.
[79] Asnafi S, Rouchaud A, Pierot L, Brinjikji W, Murad MH, Kallmes DF. Efficacy and Safety of the Woven EndoBridge (WEB) Device for the Treatment of Intracranial Aneurysms: A Systematic Review and Meta-Analysis. American Journal of Neuroradiology 2016;37:2287–92. https://doi.org/10.3174/ajnr.A4900.
[80] Armoiry X, Turjman F, Hartmann DJ, Sivan-Hoffmann R, Riva R, Labeyrie PE, et al. Endovascular Treatment of Intracranial Aneurysms with the WEB Device: A Systematic Review of Clinical Outcomes. American Journal of Neuroradiology 2016;37:868–72. https://doi.org/10.3174/ajnr.A4611.
[81] Lv X, Zhang Y, Jiang W. Systematic Review of Woven EndoBridge for Wide-Necked Bifurcation Aneurysms: Complications, Adequate Occlusion Rate, Morbidity, and Mortality. World Neurosurgery 2018;110:20–5. https://doi.org/10.1016/j.wneu.2017.10.113.
[82] Tau N, Sadeh-Gonik U, Aulagner G, Turjman F, Gory B, Armoiry X. The Woven EndoBridge (WEB) for endovascular therapy of intracranial aneurysms: Update of a systematic review with meta-analysis. Clin Neurol Neurosurg 2018;166:110–5. https://doi.org/10.1016/j.clineuro.2018.01.025.
[83] van Rooij S, Sprengers ME, Peluso JP, Daams J, Verbaan D, van Rooij WJ, et al. A systematic review and meta-analysis of Woven EndoBridge single layer for treatment of intracranial aneurysms. Interv Neuroradiol 2020;26:455–60. https://doi.org/10.1177/1591019920904421.
[84] Hetts SW, Turk A, English JD, Dowd CF, Mocco J, Prestigiacomo C, et al. Stent-Assisted Coiling versus Coiling Alone in Unruptured Intracranial Aneurysms in the Matrix and Platinum Science Trial: Safety, Efficacy, and Mid-Term Outcomes. American Journal of Neuroradiology 2014;35:698–705. https://doi.org/10.3174/ajnr.A3755.
[85] Jadhav AP, Desai SM, Jovin TG, Hanel RA, Sauvageau EA, Aghaebrahim A, et al. Y-Stent–Assisted Coiling of Wide-Necked Intracranial Aneurysms With the Neuroform Atlas Stent System. SVIN 2023;3:e000437. https://doi.org/10.1161/SVIN.122.000437.
[86] Gory B, Berge J, Bonafé A, Pierot L, Spelle L, Piotin M, et al. Flow Diverters for Intracranial Aneurysms n.d.

[87] Pierot L, Moret J, Barreau X, Szikora I, Herbreteau D, Turjman F, et al. Safety and efficacy of aneurysm treatment with WEB in the cumulative population of three prospective, multicenter series. Journal of NeuroInterventional Surgery 2018;10:553–9. https://doi.org/10.1136/neurintsurg-2017-013448.

[88] Pierot L, Szikora I, Barreau X, Holtmannspoetter M, Spelle L, Herbreteau D, et al. Aneurysm treatment with WEB in the cumulative population of two prospective, multicenter series: 3-year follow-up. J NeuroIntervent Surg 2021;13:363–8. https://doi.org/10.1136/neurintsurg-2020-016151.

[89] Mascitelli JR, Moyle H, Oermann EK, Polykarpou MF, Patel AA, Doshi AH, et al. An update to the Raymond–Roy Occlusion Classification of intracranial aneurysms treated with coil embolization. J NeuroIntervent Surg 2015;7:496–502. https://doi.org/10.1136/neurintsurg-2014-011258.

[90] Fiorella D, Arthur A, Byrne J, Pierot L, Molyneux A, Duckwiler G, et al. Interobserver variability in the assessment of aneurysm occlusion with the WEB aneurysm embolization system. Journal of NeuroInterventional Surgery 2015;7:591–5. https://doi.org/10.1136/neurintsurg-2014-011251.

[91] Rouchaud A, Brinjikji W, Ding Y-H, Dai D, Zhu YQ, Cloft HJ, et al. Evaluation of the Angiographic Grading Scale in Aneurysms Treated with the WEB Device in 80 Rabbits: Correlation with Histologic Evaluation. American Journal of Neuroradiology 2016;37:324–9. https://doi.org/10.3174/ajnr.A4527.

[92] Caroff J, Mihalea C, Tuilier T, Barreau X, Cognard C, Desal H, et al. Occlusion assessment of intracranial aneurysms treated with the WEB device. Neuroradiology 2016;58:887–91. https://doi.org/10.1007/s00234-016-1715-9.

[93] Nawka MT, Lohse A, Bester M, Fiehler J, Buhk J-H. Residual Flow Inside the Woven EndoBridge Device at Follow-Up: Potential Predictors of the Bicêtre Occlusion Scale Score 1 Phenomenon. AJNR Am J Neuroradiol 2020;41:1232–7. https://doi.org/10.3174/ajnr.A6605.

[94] Nguyen HA, Soize S, Manceau P-F, Vudang L, Pierot L. Persistent Blood Flow inside the Woven EndoBridge Device More Than 6 Months after Intracranial Aneurysm Treatment: Frequency, Mechanisms, and Management—A Retrospective Single-Center Study. AJNR Am J Neuroradiol 2020;41:1225–31. https://doi.org/10.3174/ajnr.A6593.

[95] Caroff J, Popescu SD, Mihalea C, Popica DA, Ikka L, Gallas S, et al. Persistent Opacification of the Woven EndoBridge Device: A Conebeam CT Analysis of the Bicêtre Occlusion Scale Score 1 Phenomenon. American Journal of Neuroradiology 2023. https://doi.org/10.3174/ajnr.A7783.
[96] Retreatment of Residual and Recurrent Aneurysms After Emboli... : Neurosurgery n.d. https://journals.lww.com/neurosurgery/Abstract/2022/05000/Retreatment_of_Residual_and_Recurrent_Aneurysms.11.aspx (accessed February 12, 2023).
[97] Retreatment Strategies in Aneurysm Woven Endobridge Recurren... : Operative Neurosurgery n.d. https://journals.lww.com/onsonline/Abstract/2022/04000/Retreatment_Strategies_in_Aneurysm_Woven.3.aspx (accessed February 12, 2023).
[98] Pierot L, Bannery C, Batchinsky-Parrou V, Kleiber J-C, Soize S, Litre CF. Clipping of recanalized intracerebral aneurysms initially treated by the Woven EndoBridge device. J NeuroIntervent Surg 2019;11:807–11. https://doi.org/10.1136/neurintsurg-2019-014903.
[99] Kabbasch C, Goertz L, Siebert E, Herzberg M, Hamisch C, Mpotsaris A, et al. Treatment strategies for recurrent and residual aneurysms after Woven Endobridge implantation. J NeuroIntervent Surg 2019;11:390–5. https://doi.org/10.1136/neurintsurg-2018-014230.
[100] Froelich JJ, Cheung N, de Lange JA, Monkhorst J, Carr MW, DeLeacy R. Residuals, recurrences and re-treatment after endovascular repair of intracranial aneurysms: A retrospective methodological comparison. Interv Neuroradiol 2020;26:45–54. https://doi.org/10.1177/1591019919867841.
[101] Cognard C, Januel AC. Remnants and Recurrences After the Use of the WEB Intrasaccular Device in Large-Neck Bifurcation Aneurysms: Neurosurgery 2015;76:522–30. https://doi.org/10.1227/NEU.0000000000000669.
[102] Cognard C, Januel AC. Remnants and Recurrences After the Use of the WEB Intrasaccular Device in Large-Neck Bifurcation Aneurysms. Neurosurgery 2015;76:522–30. https://doi.org/10.1227/NEU.0000000000000669.
[103] Caroff J, Janot K, Soize S, Marnat G, Cortese J, Mihalea C, et al. Management of aneurysmal recurrence after Woven EndoBridge (WEB) treatment. J NeuroIntervent Surg 2022:jnis-2022-019645. https://doi.org/10.1136/jnis-2022-019645.
[104] Kerleroux B, Bourcier R, Rouchaud A, Shotar E, Janot K, Boulouis G. Interventional Neuroradiology Trainee-led Research Collaborative JENI, moving forward. Journal of Neuroradiology 2021;48:137–8. https://doi.org/10.1016/j.neurad.2021.01.007.

[105] Vranic JE, Harker P, Stapleton CJ, Regenhardt RW, Dmytriw AA, Alotaibi NM, et al. Determinants of intracranial aneurysm retreatment following embolization with a single flow-diverting stent. Neuroradiol J 2022;35:461–7. https://doi.org/10.1177/19714009211049086.
[106] Zhang C. Aspirin and Clopidogrel Inhibit Aneurysm Healing after HydroCoil Implantation in External Carotid Artery Aneurysm Model n.d.:9.
[107] Caroff J, Cortese J, Girot J-B, Mihalea C, Aguiar G, Vergara Martinez J, et al. Woven EndoBridge device shape modification can be mitigated with an appropriate oversizing strategy: a VasoCT based study. J NeuroIntervent Surg 2021:neurintsurg-2020-017232. https://doi.org/10.1136/neurintsurg-2020-017232.
[108] Pierot L. Letter: WEB Aneurysm Treatment: Occlusion Stability and "Compression." Neurosurgery 2015;77:E666-667. https://doi.org/10.1227/NEU.0000000000000880.
[109] Pierot L. Letter: WEB Aneurysm Treatment. Neurosurgery 2015;77:E666–7. https://doi.org/10.1227/NEU.0000000000000880.
[110] Janot K, Herbreteau D, Amelot A, Charbonnier G, Boustia F, Narata AP, et al. Quantitative evaluation of WEB shape modification: A five-year follow-up study. J Neuroradiol 2019. https://doi.org/10.1016/j.neurad.2019.02.010.
[111] Raymond J, Darsaut T, Salazkin I, Gevry G, Bouzeghrane F. Mechanisms of Occlusion and Recanalization in Canine Carotid Bifurcation Aneurysms Embolized with Platinum Coils: An Alternative Concept. AJNR Am J Neuroradiol 2008;29:745–52. https://doi.org/10.3174/ajnr.A0902.
[112] Raoult H, Eugène F, Le Bras A, Mineur G, Carsin-Nicol B, Ferré J-C, et al. CT angiography for one-year follow-up of intracranial aneurysms treated with the WEB device: Utility in evaluating aneurysm occlusion and WEB compression at one year. Journal of Neuroradiology 2018. https://doi.org/10.1016/j.neurad.2018.02.010.
[113] Rosskopf J, Braun M, Dreyhaupt J, Beer M, Schmitz BL, Ozpeynirci Y. Shape Modification is Common in Woven EndoBridge–Treated Intracranial Aneurysms: A Longitudinal Quantitative Analysis Study. AJNR Am J Neuroradiol 2020:ajnr;ajnr.A6669v1. https://doi.org/10.3174/ajnr.A6669.
[114] Nawka MT, Fiehler J, Bester M, Broocks G. Impact of Woven EndoBridge Shape Modification on Aneurysm Recanalization at Short-Term Follow-up Digital Subtraction Angiography. Neurosurgery 2022;90:597–604. https://doi.org/10.1227/neu.0000000000001889.

[115] Raymond J, Venne D, Allas S, Roy D, Oliva VL, Denbow N, et al. Healing mechanisms in experimental aneurysms. I. Vascular smooth muscle cells and neointima formation. J Neuroradiol 1999;26:7–20.
[116] Hino K, Konishi Y, Shimada A, Kurita H, Sato E, Hara M, et al. Morphologic changes in neo-intimal proliferation in an experimental aneurysm after coil embolization: effect of factor XIII administration. Neuroradiology 2004;46:996–1005. https://doi.org/10.1007/s00234-004-1278-z.
[117] Bouzeghrane F, Naggara O, Kallmes DF, Berenstein A, Raymond J, The International Consortium of Neuroendovascular Centres. In Vivo Experimental Intracranial Aneurysm Models: A Systematic Review. AJNR Am J Neuroradiol 2010;31:418–23. https://doi.org/10.3174/ajnr.A1853.
[118] Dai D, Ding YH, Lewis DA, Kallmes DF. RESEARCH in Elastase-Induced, Saccular Aneurysms n.d.:7.
[119] Dai D, Ding YH, Lewis DA, Kallmes DF. A Proposed Ordinal Scale for Grading Histology in Elastase-Induced, Saccular Aneurysms. AJNR Am J Neuroradiol 2006;27:132–8.
[120] Dai D, Ding YH, Danielson MA, Kadirvel R, Helm GA, Lewis DA, et al. Endovascular Treatment of Experimental Aneurysms with Use of Fibroblast Transfected with Replication-Deficient Adenovirus Containing Bone Morphogenetic Protein-13 Gene. AJNR Am J Neuroradiol 2008;29:739–44. https://doi.org/10.3174/ajnr.A0892.
[121] Gölitz P, Luecking H, Hoelter P, Knossalla F, Doerfler A. What is the hemodynamic effect of the Woven EndoBridge? An in vivo quantification using time-density curve analysis. Neuroradiology 2020;62:1043–50. https://doi.org/10.1007/s00234-020-02390-3.
[122] Mut F, Chung BJ, Chudyk J, Lylyk P, Kadirvel R, Kallmes DF, et al. Image-based modeling of blood flow in cerebral aneurysms treated with intrasaccular flow diverting devices. Int J Numer Meth Biomed Engng 2019:e3202. https://doi.org/10.1002/cnm.3202.
[123] Aghli Y, Dayyani M, Golparvar B, Baharvahdat H, Blanc R, Piotin M, et al. Image-based computational hemodynamic analysis of an anterior communicating aneurysm treated with the Woven EndoBridge device. Interdisciplinary Neurosurgery 2021;25:101251. https://doi.org/10.1016/j.inat.2021.101251.
[124] Caroff J, Mihalea C, Da Ros V, Yagi T, Iacobucci M, Ikka L, et al. A computational fluid dynamics (CFD) study of WEB-treated aneurysms: Can CFD predict WEB "compression" during follow-up? Journal of Neuroradiology 2017;44:262–8. https://doi.org/10.1016/j.neurad.2017.03.005.

[125] Sugiyama S-I, Niizuma K, Sato K, Rashad S, Kohama M, Endo H, et al. Blood Flow Into Basilar Tip Aneurysms: A Predictor for Recanalization After Coil Embolization. Stroke 2016;47:2541–7. https://doi.org/10.1161/STROKEAHA.116.013555.
[126] Cebral XJR, Chung XBJ, Mut XF, Chudyk XJ, Bleise XC, Scrivano XE, et al. Analysis of Flow Dynamics and Outcomes of Cerebral Aneurysms Treated with Intrasaccular Flow-Diverting Devices n.d.:6.
[127] Abruzzo T, Shengelaia GG, Dawson RC. Histologic and Morphologic Comparison of Experimental Aneurysms with Human Intracranial Aneurysms 1998.
[128] Ding YH, Dai D, Lewis DA, Danielson MA, Kadirvel R, Cloft HJ, et al. Long-Term Patency of Elastase-Induced Aneurysm Model in Rabbits. American Journal of Neuroradiology 2006;27:139–41.
[129] Zeng Z, Kallmes DF, Durka MJ, Ding Y, Lewis D, Kadirvel R, et al. Hemodynamics and Anatomy of Elastase-Induced Rabbit Aneurysm Models: Similarity to Human Cerebral Aneurysms? AJNR Am J Neuroradiol 2011;32:595–601. https://doi.org/10.3174/ajnr.A2324.
[130] Boillat G, Franssen T, Wanderer S, Rey J, Casoni D, Andereggen L, et al. Anatomical Variations of the Common Carotid Arteries and Neck Structures of the New Zealand White Rabbit and Their Implications for the Development of Preclinical Extracranial Aneurysm Models. Brain Sciences 2023;13:222. https://doi.org/10.3390/brainsci13020222.
[131] Brinjikji W, Ding YH, Kallmes DF, Kadirvel R. From bench to bedside: utility of the rabbit elastase aneurysm model in preclinical studies of intracranial aneurysm treatment. J NeuroIntervent Surg 2016;8:521–5. https://doi.org/10.1136/neurintsurg-2015-011704.
[132] Ding Y, Dai D, Rouchaud A, Janot K, Asnafi S, Kallmes DF, et al. WEB Device Shape Changes in Elastase-Induced Aneurysms in Rabbits n.d.:6.
[133] Ding YH, Dai D, Kadirvel R, Lewis DA, Cloft HJ, Kallmes DF. Relationship Between Aneurysm Volume and Histologic Healing after Coil Embolization in Elastase-Induced Aneurysms: A Retrospective Study. AJNR Am J Neuroradiol 2008;29:98–101. https://doi.org/10.3174/ajnr.A0752.
[134] Caroff J, Mihalea C, Neki H, Ruijters D, Ikka L, Benachour N, et al. Role of C-Arm VasoCT in the Use of Endovascular WEB Flow Disruption in Intracranial Aneurysm Treatment. AJNR Am J Neuroradiol 2014;35:1353–7. https://doi.org/10.3174/ajnr.A3860.
[135] Janot K, Charbonnier G, Marnat G, Sporns P, Burel J, Papagiannaki C, et al. Persistent flow inside the Woven EndoBridge at angiographic follow-up: A multicenter study. Interv Neuroradiol 2023:15910199231185804. https://doi.org/10.1177/15910199231185805.

[136] Ding Y, Dai D, Rouchaud A, Janot K, Asnafi S, Kallmes DF, et al. WEB Device Shape Changes in Elastase-Induced Aneurysms in Rabbits. AJNR Am J Neuroradiol 2021;42:334–9. https://doi.org/10.3174/ajnr.A6899.
[137] Janot K, Boulouis G, Forestier G, Bala F, Cortese J, Szatmáry Z, et al. WEB shape modifications: angiography–histopathology correlations in rabbits. J NeuroIntervent Surg 2023:jnis-2023-020193. https://doi.org/10.1136/jnis-2023-020193.
[138] Rosskopf J, Braun M, Dreyhaupt J, Beer M, Schmitz BL, Ozpeynirci Y. Shape Modification is Common in Woven EndoBridge–Treated Intracranial Aneurysms: A Longitudinal Quantitative Analysis Study. AJNR Am J Neuroradiol 2020:ajnr;ajnr.A6669v1. https://doi.org/10.3174/ajnr.A6669.

Kevin JANOT

Impact et signification de la modification de forme du dispositif Woven EndoBridge (WEB) après embolisation d'anévrismes intracrâniens

Résumé en français

Le Woven EndoBridge (WEB; MicroVention) est un dispositif intrasacculaire de diversion de flux utilisé depuis plus de 10 ans dans le traitement des anévrismes intracrâniens. De multiples études ont montré l'efficacité et la sécurité de ce dispositif. Cependant, certaines études ont rapporté une modification de forme du dispositif WEB au cours du temps pouvant toucher jusqu'à deux tiers des patients traités. Ce phénomène est suspecté d'être responsable d'une mauvaise occlusion anévrismale. La physiopathologie de la modification de forme du WEB n'est pas connue et est probablement multifactorielle ; elle pourrait être en rapport avec les à-coups systoliques du flux sanguin anévrismal entrant (« compaction » du dispositif) mais aussi être secondaire à la cicatrisation du thrombus au sein de l'anévrisme (« rétraction » du dispositif). Après une revue de la littérature de ce phénomène, nous avons publié 2 études observationnelles chez les patients qui n'ont pas retrouvé de lien entre la modification de forme du dispositif et le résultat angiographique de l'occlusion anévrismale. Afin de mieux caractériser les mécanismes biologiques impliqués dans ce phénomène, nous avons mené une étude dans un modèle d'anévrisme chez le lapin avec caractérisation par analyses histologiques des anévrismes traités par WEB. Nos résultats ont montré que la modification de forme du WEB touchait la hauteur du dispositif mais également la largeur du dispositif. Des mesures répétées du dispositif au cours du temps ont également mis en évidence la survenue progressive de la déformation au cours du temps. Les analyses histologiques réalisées ont trouvé une corrélation significative entre la modification de forme dans la largeur du dispositif et la cicatrisation histologique de l'anévrisme et le taux de fibrose dans le sac anévrismal. Ces résultats sont en faveur d'une participation de la cicatrisation anévrismale dans la survenue de ce phénomène.

Mots clés : Woven EndoBridge (WEB), anévrisme intracrânien

Summary

The Woven EndoBridge (WEB; MicroVention) is an intravascular flow disruptor device used since more than 10 years. This device has already been evaluated in several studies with a high efficacy and safety profile. However, WEB shape modification (WSM) after aneurysm treatment during angiographic follow-up has been reported in up to 64.3% of patients; this phenomenon has been suspected to be associated with worse angiographic occlusion. This phenomenon remains poor understood, but WSM is probably multifactorial and could be related to "water-hammer effect" due to high inflow jet or to clot retraction due to intra-aneurysmal thrombosis and fibrosis induced by the healing process. After a literature review, we published two patients' series which didn't find any association between WSM and worse angiographic outcome. Also, an histological study with animal model appeared us to be essential to analyze WSM phenomenon and try to understand histological processes implicated in this phenomenon. Our results showed that WSM affects height but also width of devices and our repeated measurements showed that WSM is a continuous phenomenon along the time although it appears to be more intense in early phase. Histological analyses found a significant association between aneurysmal healing and fibrosis rate with height or width variations. Although presumably a multifactorial phenomenon, our works showed potential implications of fibrosis and aneurysm healing process in WSM phenomenon.

Keywords : Woven EndoBridge (WEB), intracranial aneurysm