NNT/NL : 0000AIXM0000/000ED000

THÈSE DE DOCTORAT

Soutenue à Aix-Marseille Université
le 14 Avril 2023 par

Emmanuelle Lesieur

Évaluation de la face fœtale normale et pathologique

Discipline
Biologie Santé

Spécialité
Recherche clinique et santé publique

École doctorale
ED 62 – Science de la Vie et de la Terre

Laboratoire de recherche
UMR 7268 – ADES – Anthropologie bio-culturelle, Droit, Éthique et Santé

Composition du jury

Pascal ADALIAN *Aix Marseille Université*	Directeur de thèse
Florence BRETELLE *Aix Marseille Université*	Présidente du jury
Florent FUCHS *Université de Montpellier*	Rapporteur
Marie-Dominique PIERCECCHI *Aix Marseille Université*	Co-directrice de thèse
Edwin QUARELLO *Université de Paris*	Examinateur
Laurent SALOMON *Université de Paris*	Rapporteur
Julie BLANC *Aix Marseille Université*	Invitée

Affidavit

Je soussigné, Emmanuelle LESIEUR, déclare par la présente que le travail présenté dans ce manuscrit est mon propre travail, réalisé sous la direction scientifique de Pascal ADALIAN et Marie-Dominique PIERCECCCHI, dans le respect des principes d'honnêteté, d'intégrité et de responsabilité inhérents à la mission de recherche. Les travaux de recherche et la rédaction de ce manuscrit ont été réalisés dans le respect à la fois de la charte nationale de déontologie des métiers de la recherche et de la charte d'Aix-Marseille Université relative à la lutte contre le plagiat.
Ce travail n'a pas été précédemment soumis en France ou à l'étranger dans une version identique ou similaire à un organisme examinateur.

Fait à Marseille, le 17 décembre 2022



Liste de publications et participations aux conférences

1) Liste des publications réalisées dans le cadre du projet de thèse

a. Fetal Facial Bone Growth : Post – Mortem CT analysis
Lesieur E, Delteil C, Gorincour G, Panuel M, Chaumoitre K, Saliba B, Bretelle F, Piercecchi-Marti MD, Adalian P.
Morphologie. 2022 jun 20 ; doi: 10.1016/j.morpho.2022.05.006

b. Antenatal ear examination : When, how and why ?
Lesieur E, Riccardi F, Bault JP, Levaillant JP,Torrents J, Paternostre A, Quarello E
Gynecol Obstet Fertil Senol, 2022 Sept ; 50(9):624-637. Doi: 10.1016/j.gofs.2022.05.005

c. Ultrasound scan of a fetus with facial cleft must be done from the lip to the uvula : what's new ?
Lesieur E, Degardin N, Develay-Morice JE, Quarello E
Gynecol Obstet Fertil Senol, 2021oct ;49(10) :767-781

d. Antenatal diagnosis of cleft palate and pediatric developmental disorders: are there prognostic factors?
Lesieur E, Delteil C, Bretelle F, Blanc J, Faust C, Encina E, Degardin N, Quarello E, Adalian P, Piercecchi-Marti MD
Submitted article

e. Neonatal outcomes and genetic syndromes according to the type of cleft : an eye on neurodevelopmental disorders
Encina E, **Lesieur E**, Blanc J, Eydoux R, Degardin N, Sigaudy S, Piercecchi-Marti MD, Riccardi F, Bretelle F
Submitted article

2) Participation aux conférences et écoles d'été au cours de la période de thèse

<u>Communications orales</u> :

1. E. Lesieur, *Further Delineation of the normal fetal face*
" 31th European Dysmorphology workshop 2021", le 22 septembre 2021

2. E. Lesieur, *Fentes labio-palatine, quelles sont les couples utiles au dépistage et diagnostic ?*

« Journées Méditérranéenne de Medecine fœtale et d'Echographie – JMECHO », le 22 octobre 2021

Résumé

L'objectif de ce travail doctoral est d'exposer l'enjeu que représente l'étude de la face fœtale normale et pathologique en anthropologie biologique et en médecine périnatale. Dans le cadre spécifique des fentes du palais, nous avons posé l'hypothèse du rôle de facteurs pronostiques identifiés en période prénatale comme déterminants dans l'apparition de ce trouble du développement en période postnatale.

Dans un premier temps, la croissance normale des os et des angles du massif facial fœtal a été décrite et modélisée par la réalisation d'un travail original reposant sur l'étude de 118 scanners de fœtus.

Notre évaluation s'est portée dans un second temps sur la description des manifestations pathologiques de la face fœtale. Nous avons discuté des problématiques inhérentes à leur diagnostic en anténatal, ainsi que de leurs conséquences en période postnatale. Deux travaux originaux sont issus de cette évaluation.

Par la suite, dans le cadre des fentes de la face, nous avons recherché les facteurs pronostiques prénataux pouvant avoir un impact dans l'apparition de troubles du développement en postnatal. Nous nous sommes appuyés pour cela sur les caractéristiques anatomiques des fentes. L'atteinte du palais secondaire au moins, était le principal facteur de risque retrouvé, suivi de la largeur et du décalage antéro-postérieur de la fente.

Enfin, dans une dernière partie, à partir de la description des issues postnatales, nous avons évalué l'apparition de troubles du neurodéveloppement, ainsi que les résultats des explorations génétiques réalisées, la possibilité d'optimiser les diagnostics syndromiques en anténatal chez les enfants porteurs d'une fente du palais.

Mots clés : Face fœtale, croissance, malformations, diagnostic prénatal, fentes du palais, facteurs pronostiques, association syndromique.

Abstract

The objective of this doctoral work was to expose the challenge of studying the normal and pathological fetal face n biological anthropology and perinatal medicine. In the specific context of cleft palates, we hypothesized the role of prognostic factors searched for prenatally, as determinant in the appearance of acquisition disorders in postnatal.

In a first step, we described and modeled the normal growth of the bones and angles of the fetal face from 118 fetal scans.

Our evaluation was then focused on the description of the pathological manifestations of the fetal face. We discussed the problems inherent to their diagnosis in the antenatal period as well as their consequences in the postnatal period. Two original works have resulted from this evaluation.

Subsequently, in the context of facial clefts, the prognostic factors that may have an impact on the apparition of developmental disorders in the postnatal period were researched in the prenatal period, from the anatomical characteristics of the clefts. The involvement of secondary palate at least was the main risk factor found, followed by the width and the anteroposterior shift of the cleft.

Finally, based on the description of postnatal outcomes, the apparition of neuro-developmental disorders, as well as the results of the genetic explorations carried out, the possibility of optimizing antenatal syndromic diagnoses in children with a cleft palate was evaluated in the last part.

Key words : Fetal face, growth, malformations, prenatal diagnosis, cleft palate, prognostic factors, syndromic association.

Remerciements

Au Professeur Pascal Adalian, pour m'avoir accueilli dans votre unité et pour votre soutien bienveillant dans mon projet de recherche. Votre approche de l'anthropologie m'a permis d'enrichir ma vision obstétricale du prénatal.

Au Professeur Marie-Dominique Pierceccchi, pour avoir accepté de me diriger, même en cours de route. Je ne te remercierai jamais assez pour tes encouragements et tes mots justes à chaque doute, qui ont permis que j'aille jusqu'au bout de ce travail.

Au Professeur Florence Bretelle. Vous m'avez appris à toujours avancer quelque soit les obstacles. Merci d'avoir cru en moi malgré le chemin sinueux. Je suis fière d'avoir été votre interne et votre chef de clinique.

Au Docteur Edwin Quarello, pour m'avoir appris la rigueur et la persévérance nécessaire au diagnostic anténatal avec toujours beaucoup de disponibilité. Je suis heureuse de pouvoir travailler à tes côtés.

Au Professeur Laurent Salomon que je remercie pour l'intérêt porté à mon travail. Je suis très honorée que vous ayez accepté de faire partie de mon jury et d'assumer la tache de rapporteur.

Au Professeur Florent Fuchs, que je remercie pour le temps consacré à l'évaluation de ma thèse en tant que rapporteur. Les travaux réalisés par vous et votre équipe ont accompagnés une bonne partie de son élaboration.

Au Professeur Julie Blanc. Je te remercie pour ton écoute attentive et ton accompagnement bienveillant qui ont permis de me guider depuis que nous nous connaissons. Je suis ravie de pouvoir partager ce moment avec toi.

Au Docteur Clémence Delteil, ma « binôme de master-thèse » depuis le début à ADES. Merci pour ton aide très précieuse pendant tout ce parcours, ton soutien inconditionnel et tes encouragements. Je suis ravie de pouvoir t'avoir comme amie.

Aux équipes du CPDPN de la Timone, pour votre soutien inconditionnel. Je n'oublierai jamais tous les moments passés ensemble, des discussions sportives en staff, aux moments détentes plein de rires.

Aux équipes de chirurgie pédiatrique, que ce soit l'équipe du Pr Guys ou celle du Dr Degardin. Une année passée avec vous m'aura permis d'envisager les malformations fœtales sous un autre angle. Vous avez eu un impact considérable sur ma pratique.

A l'équipe de Foetopathologie, notamment Julia Torrents et Radia Fritih, pour votre gentillesse et pour m'avoir bichonné pendant 6 mois. J'espère pouvoir continuer à travailler avec vous par la suite.

A mes collègues obstétriciens et sages-femmes qui m'ont entouré pendant tout mon parcours.

A mes parents. A ma mère qui m'accompagne depuis le début avec toute sa confiance.

A mes sœurs, pour leur soutien infaillible et leur écoute permanente.

A ma famille et à ma belle-famille.

A tous mes amis pour leur amitié infinie.

A Aymeric, qui rythme mes bonheurs et qui me donne la force de ne jamais baisser les bras.

A mes enfants, Auriane, Zoé et Charles.

« Rien ne se perd, rien ne se créer, tout se transforme »

A. Lavoisier

Abréviations

ACPA : Analyse Chromosomique sur Puce à ADN

AG : Age Gestationnel

BIP : Diamètre Bipariétal

BOR (syndrome) : Branchio-oto-rénal

CNEOF : Conférence Nationale d'Échographie Obstétricale et Fœtale

CPDPN : Centre Pluridisciplinaire de Diagnostic Pré Natal

CSC : Canaux Semi-Circulaire

DPN : Diagnostic Pré Natal

DS : Dérivation Standard

EPF : Estimation de Poids Fœtal

FL : Fente labiale

FLM : Fente labio-maxillaire

FLP : Fente labio-palatine

FP : Fente palatine

IMC : Indice de Masse Corporelle

IMG : Interruption Médicale de Grossesse

IVG : Interruption Volontaire de Grossesse

IRM : Imagerie par Résonance Magnétique

LAI : Largeur de l'aile inférieur (sphénoïde)

LAS : Largeur de l'aile supérieur (sphénoïde)

LCC : Longueur Cranio – Caudale

LF : Longueur Fémorale

OAV (spectre) : Oculo – auriculo - vertébral

OMS : Organisation Mondiale de la Santé

OPN : Os Propres du Nez

PA : Périmètre Abdominal

PC : Périmètre crânien

SA : Semaine d'Aménorrhée

SAOS : Syndrome d'Apnée Obstructif du Sommeil

SPR : Séquence de Pierre Robin

TDM : Tomodensitométrie

2D : 2 dimensions

3D : 3 dimensions

4D : 4 dimensions

Financements

Ce travail doctoral n’a fait l’objet d’aucun financement dédié

Table des matières

INTRODUCTION 13

I. PARTIE I : ÉVALUATION DE LA FACE FŒTALE EN ANTHROPOLOGIE BIOLOGIQUE 15

1. POINTS GENERAUX 15
2. EMBRYOLOGIE DE LA FACE FŒTALE 16
2.1. LA CROISSANCE ET LE DEVELOPPEMENT DU SQUELETTE OSTEO-MEMBRANEUX DE LA FACE FŒTALE 16
2.2. LES SUTURES DE LA FACE 17
3. INTERETS D'EVALUATION DU MASSIF FACIAL FŒTAL EN ANTHROPOLOGIE BIOLOGIQUE 18
3.1. LA MANDIBULE 18
3.2. LE SPHENOÏDE 20
3.3. LE COMPLEXE FRONTO-MAXILLAIRE 22
4. APPLICATIONS EN BIOMECANIQUE 23
5. MODELISATION DE LA CROISSANCE NORMALE DU MASSIF FACIAL FŒTAL 24

II. PARTIE II : ÉVALUATION DE LA FACE FŒTALE EN DIAGNOSTIC PRENATAL 37

1. ÉVALUATION DE LA CROISSANCE FŒTALE EN DIAGNOSTIC PRENATAL 37
1.1. CROISSANCE GLOBALE DU FŒTUS 37
1.2. CROISSANCE DE LA FACE 38
2. APPORT DE L'IMAGERIE DANS L'EVALUATION DE LA FACE 39
3. ANOMALIES DU DEVELOPPEMENT DU MASSIF FACIAL 41
3.1. PRINCIPALES ANOMALIES DE L'ETAGE SUPERIEUR 41
3.2. PRINCIPALES ANOMALIES DE L'ETAGE MOYEN 43
3.3. PRINCIPALES ANOMALIES DE L'ETAGE INFERIEUR 47
4. MALFORMATIONS CONGENITALES DE LA FACE : BILAN SYSTEMATIQUE ET ASSOCIATION SYNDROMIQUE 49
4.1. DECOUVERTE D'UNE FENTE DE LA FACE : EXAMEN SYSTEMATIQUE ET ASSOCIATION SYNDROMIQUE 49
4.2. EXAMEN DES OREILLES : ANOMALIES ASSOCIEES ET ASSOCIATION SYNDROMIQUE 66
5. DECOUVERTE D'UNE MALFORMATION DE LA FACE EN ANTENATAL : IMPLICATION ET INFORMATION OBJECTIVE 82

III. PARTIE III : MALFORMATIONS CONGENITALES DE LA FACE ET FACTEURS PRONOSTIQUES. 84

1. ABORD DU RISQUE ET DU PRONOSTIC DANS LES MALFORMATIONS CONGENITALES DE LA FACE 84
2. FACTEURS PRONOSTIQUES ET CARACTERISTIQUES ANATOMIQUES 86
3. FACTEURS PRONOSTIQUES ET ASSOCIATION SYNDROMIQUE 113

CONCLUSION 140

BIBLIOGRAPHIE 142

TABLE DES FIGURES 148

ANNEXES 149

COURBES DE CROISSANCE NORMALE DU MASSIF FACIAL FOETAL 149

ÉCHELLES D'EVALUATIONS : LANGAGE ET NEURODEVELOPPEMENT 163

INTITULES DES DOCTORATS AMU 173

Introduction

L'évaluation spécifique de la morphologie fœtale est un domaine d'intérêt qui concerne de multiples spécialités, parmi lesquelles l'anthropologie biologique [1], le diagnostic prénatal [2,3], la pédiatrie et l'imagerie médicale.[4]

En anthropologie biologique, l'évaluation de la croissance du foetus, est l'un des domaines privilégiés d'étude, et permet - entre autres - l'estimation de l'âge au décès du sujet.[5] Les recherches effectuées en partenariat entre médecins et anthropologues ont notamment permis d'élaborer des « standards biométriques », et donc des critères normatifs devenus le support de la médicalisation de la norme.[6,7] Dès que les limites de ces normes sont franchies, une classification en « pathologique » est alors attendue, bien qu'il existe une variabilité inter-individuelle multifactorielle indiscutable.[8] En ce sens, l'évaluation biométrique du squelette céphalique fœtal, véritable socle de formation de toute la structure faciale, apparait fondamentale. Ainsi l'évaluation des biométries de la face fœtale par une approche systématique, reproductible et standardisée, est une première étape indispensable à l'étude de la dysmorphie faciale.

La médecine fœtale, médecine d'exception des pays dits « avancés », a conduit à la notion de *grossesse*, phénomène physiologique, à celle de *grossesse pathologique*, et donc à l'émergence du « fœtus patient ». L'évaluation de la morphologie fœtale en médecine prénatale a été favorisée par l'apparition et l'amélioration des supports d'imagerie (acquisitions échographiques, scanner et IRM fœtale) [9-12] parallèlement à la prise de conscience qu'une modélisation plus précise de la croissance et de la morphologie permettrait d'établir « une normalité » associée à ses variables, et « une pathologie ».[13] Cette médecine fœtale se situe au point de convergence d'une attente sociétale forte de capacité diagnostique, médicale (prévision de l'état de santé du nouveau-né et optimisation de sa prise en charge), mais également « assurantielle », par l'évolution du contexte médico-légal français.[14,15]

L'approche dysmorphologique de la face fœtale est nécessairement précautionneuse, l'impression de dysmorphie étant étroitement liée à la très grande variabilité des critères morphologiques sans signification pathologique.[16] Sur le plan pathologique, plus de 2500 syndromes malformatifs sont actuellement répertoriés, la plupart étant associés à un retard mental.[17] Devant l'étendue des possibilités diagnostiques, l'approche prénatale de la dysmorphie ne peut être envisagée que dans un cadre pluridisciplinaire, associée à une équipe entrainée, et n'a de sens que si elle s'intègre dans une enquête familiale complète.

La majorité des malformations de la face diagnostiquées en anténatal ne mettent pas en jeu le pronostic vital et font l'objet d'une réparation chirurgicale complète. [18] Ainsi pour la plupart, lorsqu'elles sont isolées, elles ne sont pas considérées comme des affections pouvant donner lieu à une interruption médicale de grossesse. La précision de leurs diagnostics, leurs conséquences physiologiques, ainsi que l'aspect pronostic est alors fondamental, et restent liées à l'expérience du praticien lui-même, ainsi qu'aux discussions collectives lors des concertations pluridisciplinaires.

Bien qu'il s'agisse d'une médecine de plus en plus précise, les conclusions portées en médecine prénatale grâce à l'imagerie et à la génétique, n'établissent qu'un « pronostic présumé ». La définition de facteurs pronostiques est ainsi indispensable à ce « pronostic présumé » et à son corolaire, l'information donnée aux patients.[19,20] Ces facteurs pronostiques doivent être basés sur des évaluations méthodologiquement

fiables, afin de les retenir comme outils cliniques, transformant une impression subjective dans certaines situations, en des données validées. Cette validation trouve notamment une application lors d'observation d'anomalies morphologiques, domaine très étroitement lié à une évaluation personnelle et subjective de chaque praticien.[21]

L'ensemble de ces constatations ont amené à définir l'objectif de ce travail doctoral. Ainsi après avoir décrit et modélisé la croissance normale des os et des angles du massif facial chez le fœtus, en fonction de l'âge gestationnel et du sexe fœtal, avec son application en anthropologie médico-légale, nous avons présenté l'enjeu que représente l'étude de de la face fœtale normale et pathologique dans le cas spécifique des fentes de la face, malformation congénitale de la face la plus fréquente.[17] Enfin, nos travaux ont été complétés par l'évaluation de facteurs pronostiques comme déterminant dans l'apparition de trouble du développement en période postnatale.

I. PARTIE I : Évaluation de la face fœtale en anthropologie biologique

1. Points généraux

En anthropologie biologique, un sujet est dit « immature » lorsqu'il n'a pas encore atteint le stade de la maturité au sens biologique du terme : cela concerne donc un âge s'étendant de la période anténatale et donc fœtale, à un sujet atteignant le stade de la maturité sur le plan anthropologique, c'est-à-dire autour de 20 ans. [2]

L'intérêt de l'étude de ces individus dans les populations archéologiques a longtemps été controversé. Cook et Buikstra attribuaient en 1979 ce peu d'intérêt à la nature même des échantillons disponibles pour les études archéologiques.[22] Les études portant sur les immatures étaient en effet souvent négligées du fait de leur préservation variable, de leur sous-représentativité et des effectifs relativement faibles. S'en est suivie une large période durant laquelle ces idées sont restées ancrées dans la plupart des travaux scientifiques menés, avec comme conséquence des populations d'études mal ou sous exploitées.

Ce courant de pensée s'est depuis profondément modifié. Il est maintenant largement reconnu que l'étude de ce type de sujet est riche d'informations, notamment sur l'estimation de l'âge au décès[5], sur la modélisation de la trajectoire de croissance et de ses variations séculaires[23-25], ainsi que dans le cadre des études culturelles entourant l'individu au décès, qui permettent d'extraire des informations à la fois sur la biologie de l'individu de son vivant (par exemple son état sanitaire et nutritionnel) et sur sa considération dans la société à laquelle il appartenait, interprétée selon ses conditions d'inhumation (culture et croyances). Selon le contexte d'application de ces études, il est également évident que l'étude des immatures prend tout son sens dans le champ de l'anthropologie médico-légale.[2] En effet, dans le cadre des expertises judiciaires, la valeur (ou « recevabilité juridique ») de l'estimation est associée à la fiabilité du mode de détermination. Or en l'espèce, évaluer l'âge d'un immature se heurte à la prise en compte de la variabilité naturelle, intra et interpopulationnelle, qui pèse de manière négative sur le besoin de précision et de fiabilité attendus par la justice.

Concernant l'évaluation des processus de croissance fœtale, quelques approches anthropologiques sont décrites dans la littérature, même si le sujet reste peu étudié.[5-7] Il persiste de ce fait un débat concernant les critères de choix des référentiels applicables, notamment sur les standards de croissance les plus fiables possibles et sur l'utilisation de ces derniers pour l'appréciation de la croissance d'un sujet donné.

2. Embryologie de la face fœtale

2.1. La croissance et le développement du squelette ostéo-membraneux de la face fœtale

Le développement fœtal du squelette céphalique s'étudie de manière systématique en distinguant deux parties :

1. Le squelette de la base du crâne, d'origine mésodermique, ayant un rôle de support, non détaillé dans ce travail
2. Et le squelette superficiel membraneux ayant un rôle de protection, qui trouve son origine dans la crête neurale.[1] Celui-ci croit à partir d'un système de sutures, détaillé plus loin.

Le squelette membraneux de la face subit pendant les périodes fœtales deux types de poussées, qui constituent l'unique moteur de la croissance ostéo-membraneuse adaptable :

- La première poussée a pour origine la base du crâne : Celle-ci assure le positionnement spatial du futur squelette membraneux fœtal
- La deuxième poussée est de type organo-fonctionnelle (de nature biomécanique) et provient des poussées de croissance centrifuge et conformatrice de l'encéphale, des globes oculaires, des muscles masticateurs et de la langue. Elle est a priori sans action sur la croissance de la base du crâne.

Concernant ce deuxième type de poussée :

- Les globes oculaires, en croissance chez le fœtus, ont une action expansive sur la partie membraneuse de leurs orbites : le malaire, le frontal, le maxillaire, l'os lacrymal et l'apophyse pyramidale du palatin. Cette croissance volumétrique est ajustée et assurée par les sutures fronto-malaire, sphéno-malaire, maxillo-unguino-ethmoïdale et sphéno-frontale. [1]
- Concernant la mandibule, sa croissance fœtale et post-natale apparait comme un phénomène secondaire, sans autonomie propre. Cette croissance est suscitée directement par l'ensemble des gaines périostées des muscles portés par cet os, à savoir ceux de la langue et de la propulsion mandibulaire mis en jeu lors des séquences orales de succion et déglutition chez le fœtus. [26]
- L'ensemble de la musculature masticatrice a, par l'intermédiaire de ses périostes et aponévroses d'insertion, une action de positionnement sur l'os malaire et l'arche zygomatique, avant même leur action d'architecturation sur ces mêmes os. [1] C'est le muscle temporal qui assure avant tout cette action sur le complexe squelettique zygomato-malo-squamosal, par le biais des sutures zygomato-malaires, sphéno-malaires et sphéno-squamosales.

2.2. Les sutures de la face

Les sutures de la face sont au nombre de sept : une suture fronto-nasale, deux sutures fronto-maxillaires, deux sutures fronto-zygomatiques et deux sutures maxillo-zygomatiques. Celles du crâne sont au nombre de cinq : métopique, coronale, sagittale, lambdoïde et temporo-pariétale.[27]

De multiples travaux expérimentaux se sont consacrés à leur comportement biologique.[27-30] Les sutures, que ce soit celles du crâne ou de la face, n'ont pas d'activité spontanée de croissance et d'ossification. Pour qu'elles les présentent, les sutures doivent être mises sous tension. Il s'agira d'un stimulus biomécanique de type étirement, lui-même étant la conséquence des poussées organiques sous-jacentes.[1]

La réponse histologique à cet étirement est la multiplication de nombreuses mitoses cellulaires (cellules de type fibroblaste) dans la partie centrale de la suture, assurant l'élargissement de la suture, les cellules les moins jeunes (cellules de type chondroïde) se retrouvant alors sur les bords des sutures pour constituer le cartilage dit secondaire.[28,29]

Un système de fibres de collagène de type tendineuse, tendues d'une berge chondroïde à l'autre, assure un régime de tension et d'étirement permettant de maintenir cet aspect histologique dans la suture, système qui se maintiendra pendant toute la croissance des organes céphaliques. [30]

Lorsque la croissance volumétrique du cerveau se termine vers l'âge de 4 ans, le nombre des mitoses de la partie centrale des sutures diminue faute de sollicitation, et l'ossification marginale finit par envahir l'espace sutural précédemment en activité. La chronologie de leur disparition varie en fonction de la suture : Les sutures de la face se ferment dans les premières années suivant la naissance, la suture métopique se ferme entre l'âge de 1 et 6 ans, et les autres sutures du crâne se ferment entre 30 et 70 ans. [31,32]

L'ensemble de ces mécanismes est représenté dans la **Figure 1**.

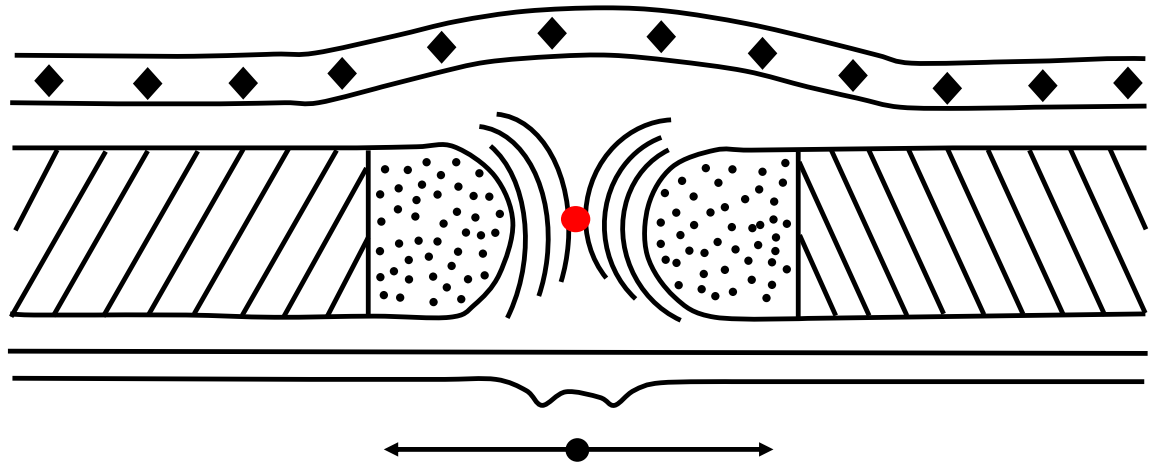

Figure 1 : **Évènements cellulaires mis en jeu lors de la mise en tension de la suture**. *De nombreuses mitoses cellulaires (cellules de type fibroblastes) sont observées au centre de la suture (points noirs). Plus on s'éloigne de la partie centrale, plus la suture est constituée de cellules de type chondroïde, moins jeune (rayures noires). Les fibres de collagène (arcs noirs) forment la thèque fibro-périostée, avec en leur centre, la région centrale de la suture*

(point rouge) et permettent le maintien de la structure histologique de la suture. Les flèches sont représentatives du mouvement d'étirement de la suture. L'ensemble de la suture est recouverte par un tégument de couverture comme la peau (losanges).

3. Intérêts d'évaluation du massif facial fœtal en anthropologie biologique

3.1. La mandibule

La mandibule, formée de deux demi-mandibules symétriques fusionnant en période postnatale, apparait très précocement dans le développement fœtal puisqu'elle est présente dès la huitième semaine d'aménorrhée.[33]

Elle semble être un bon indicateur d'estimation d'âge et de croissance fœtale en anthropologie biologique puisqu'elle est classiquement résistante aux processus taphonomiques. [34]

Mesures anthropométriques

Il existe plusieurs points de références anthropométriques décrits dans la littérature [35-37](***Figure 2***), les quatre plus courants étant :

- le processus coronoïde,
- le condyle,
- le gonion,
- le tubercule mentonnier.

Les distances entre ces quatre points de référence permettent une évaluation de la croissance mandibulaire, par la réalisation de 6 mesures (***Figure 2***) correspondant à :

- La distance processus coronoïde - condyle,
- La distance condyle - tubercule mentonnier,
- La distance tubercule mentonnier - gonion,
- La distance gonion - processus coronoïde,
- La distance processus coronoïde - tubercule mentonnier,
- La distance gonion - condyle.

De même, la mesure des angles de la mandibule est fréquemment décrite dans la littérature [38-40] (***Figure 2***), à savoir :

- Celui formé par le tubercule mentonnier, le processus coronoïde et le condyle
- Celui formé par le processus coronoïde, le condyle et le gonion
- Celui formé par le condyle, le gonion et le tubercule mentonnier

- Celui formé par le gonion, le tubercule mentonnier et le processus coronoïde.

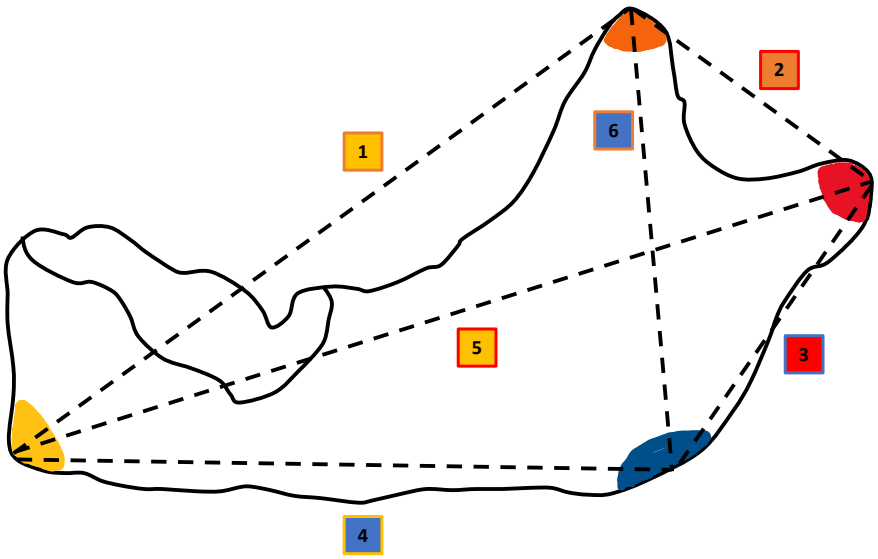

***Figure 2* : Références et mesures anthropométriques mandibulaires**. *Distances et mesure d'angles entre les 4 points anthropométriques de la mandibule. Processus coronoïde (orange), condyle (rouge), gonion (bleu), tubercule mentonnier (jaune).*

Littérature et évaluation des angles de la mandibule

Malas *et al.* se sont principalement intéressés à la croissance des angles de la mandibule.[39] En 2006, il évalue sur 161 fœtus, répartis en groupes selon leurs âge de développement, la mesure de deux angles principaux de la mandibule :

- Le premier angle correspondait à l'angle d'union des deux hémi-mandibules : Les distances gonion-tubercule mentonnier- processus coronoïde étaient prolongées pour former à leur union un angle alpha. La mesure moyenne de cet angle pendant la période fœtale était de 65° +/- 8 °.
- Le deuxième angle mesuré était celui formé par l'union de la distance condyle-gonion et gonion-tubercule mentonnier, appelé *angle de la mandibule*. La mesure moyenne de cet angle pendant la période fœtale, était selon lui de 122° +/- 8 °.

Aucune variation significative de ces angles n'était constatée pendant la grossesse, constatation reprise par plusieurs publications scientifiques par la suite, notamment celle de Uchida *et al.* [34]

Il existerait en effet une modification de l'angle de la mandibule après la naissance et non pendant la période fœtale. Celui-ci resterait stable pendant la période fœtale, aux alentours de 130°. Il serait d'environ 127° chez le nouveau né, puis de 120° vers l'âge de

4 ans après l'irruption des dents, et enfin de 110 ° à l'adolescence et à l'âge adulte. La taille définitive de la mandibule ne serait obtenue qu'une fois l'âge adulte atteint. [41]

Littérature et évaluation de la croissance de la mandibule

Dans une même démarche, Hutchinson *et al.* se sont intéressés en 2011 aux mécanismes de croissance de la mandibule par l'évaluation de 74 mandibules de fœtus âgés entre 31 et 36 semaines d'aménorrhées.[30] Ont été réalisées les mesures avec des repères anthropométriques identiques à celles représentées dans la *Figure 2*. Pour lui, la croissance fœtale de la mandibule apparaissait comme un phénomène sans autonomie propre, suscitée directement par l'ensemble des gaines périostées des muscles en fonction de la langue et de la propulsion mandibulaire.

Même si d'autres études ont jusque là aussi été menées avec comme objectif principal, l'étude de la croissance mandibulaire, peu de descriptions ont été faites concernant les modifications de la croissance mandibulaire lors de la période fœtale.

Les derniers travaux de Rémy F. *et al* en 2018, ont permis, à partir de reconstructions 3D issues de scanners de la face sur 31 fœtus, de souligner l'évolution morphologique de la mandibule en période périnatale, en identifiant un modèle de croissance qui diffère dès les 2 semaines postnatales, probablement en lien avec l'activation progressive des muscles masticateurs et de la langue à cet âge.[41-42]

Littérature et estimation de l'âge fœtal par la mandibule

Minier *et al.* se sont intéressés aux mesures de la mandibule comme moyen d'estimation de l'âge fœtal.[43] Elle propose en 2014 d'effectuer des analyses morphométriques comparatives entre la longueur fémorale, paramètre dit « de référence » dans l'estimation anthropologique de l'âge fœtal, et la mandibule fœtale. Elle s'est pour cela appuyée sur 81 fœtus entre 20 et 40 SA à l'aide de reconstructions tomodensitométriques. Les mesures comparatives comprenaient la longueur fémorale, les six distances mandibulaires décrites sur la figure 2, et les quatre angles de la mandibule formés par ces distances.

Cette équipe concluait que la mandibule était un indicateur fiable pour estimer l'âge fœtal au décès puisqu'il existait une corrélation similaire pour la mesure de ces six distances et pour la longueur fémorale. Il n'existait pas de corrélation entre les quatre angles de la mandibule par rapport à la longueur fémorale. Cette conclusion a été reprise par de nombreuses équipes, notamment celle de Barregi *et al*. [33], ou bien encore celle de Uchida *et al.* [34]

3.2. Le sphénoïde

Il existe une littérature très limitée sur l'apport du sphénoïde dans l'estimation de la croissance et de l'âge fœtal au décès.[44,45] L'équipe de Delteil C *et al*, a analysé en 2021 la dynamique de la croissance normale, ainsi que le développement et l'allométrie

ontogénique de la base crânienne de la base du crâne chez le nourrisson, permettant d'évaluer l'apport du sphénoïde dans l'évaluation de la croissance périnatale. [46]

L'os sphénoïde est un os impair et médian, participant à la fois à la base du crâne et au massif facial. On lui décrit un corps médian sur lequel se branchent les petites ailes, les grandes ailes et les processus ptérygoïdes. Il s'agit d'une structure osseuse complexe dérivant de plusieurs ébauches, notamment les cartilages trabéculaires et les cartilages parachordaux. [47]

Dans la période embryonnaire, les régions latérales droite et gauche du sphénoïde se développe sous la forme de deux paires d'ailes : l'ali-pré-sphénoïde (ou orbitosphenoïde) donnant naissance plus tard à la petite aile du sphénoïde, et l'ali-post-spéhnoïde (ou alisphénoïde) donnant naissance à la grande aile du sphénoïde ultérieurement. Le corps du sphénoïde est appelé basisphénoide dans la période embryonnaire et est divisé en deux parties : le presphenoïde et le postsphenoïde.[48] (***Figure 3***)

Son ossification est progressive pendant la période embryonnaire :

- la première région du sphénoïde à s'ossifier est le basi-sphénoide à la 16ème semaine d'aménorrhées
- vient ensuite l'ossification de l'ali-post-sphénoide à la 17ème semaine d'aménorrhées
- et enfin celle de l'ali-pré-sphénoïde à la 18ème semaine d'aménorrhées.

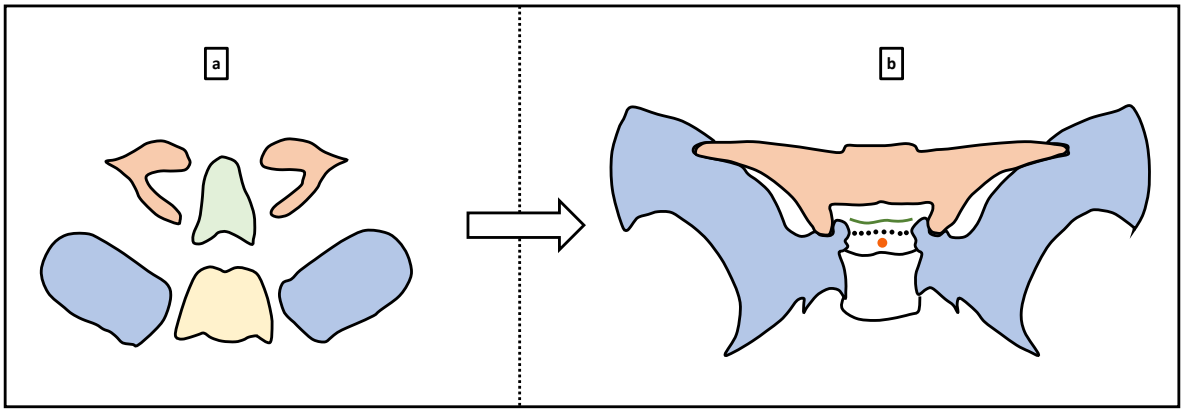

Figure 3 *: **Représentation du sphénoïde en période embryonnaire (a) et adulte (b)** avec l'orbitosphénoïde (orange) qui deviendra la petite aile du sphénoïde et l'alisphénoïde (bleu) qui deviendra la grande aile du sphénoïde. En vert, le presphénoïde ; En jaune le postphénoïde.*

3.3. Le complexe fronto-maxillaire

L'estimation de l'âge et de la croissance fœtale à l'aide de mesures orbitales a été étudiée à plusieurs reprises dans la littérature.[49-52] Mayden KL *et al* [50], Jeanty P *et al* [51], et Tongsong T *et al* [52] sont les premiers auteurs à s'être intéressés à la distance binoculaire comme élément anthropométrique permettant une datation précise et ainsi une évaluation de la croissance fœtale.

A partir de mesures échographiques effectuées sur des fœtus en position occipito transverse ou en occipito postérieur, une excellente corrélation était trouvée entre le diamètre binoculaire et l'âge gestationnel, conclusion confirmée à plusieurs reprises par différents auteurs [53,54], que ce soit pour les petits âges gestationnels ou les termes plus avancés.

D'autres équipes, notamment celle de Pommier S *et al* [49], proposèrent la mesure de la distance binoculaire comme outil pour l'estimation de l'âge et de la croissance fœtale, mais en utilisant cette fois comme moyen d'acquisition les scanners, afin de minimiser les biais potentiels introduits par l'échographie. Leurs résultats concordaient avec les équipes précédentes : les paramètres orbitaux, comme la distance binoculaire et la distance interoculaire, montraient de fortes corrélations avec l'âge fœtal, et en permettaient une estimation fiable.

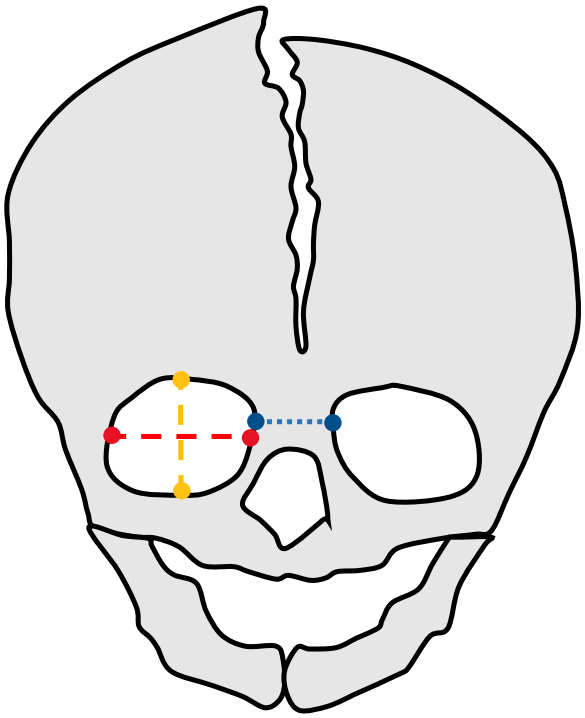

***Figure 4* : Mesures anthropométriques orbitaires évaluées dans la littérature pour l'estimation de l'âge fœtal**. *La distance interoculaire (pointillés bleus) est mesurée entre les dacryons droit et gauche (points bleus). Le diamètre orbital (traits rouge) correspond à la distance entre le dacryon et le bord latéral d'une orbite unique. La hauteur orbitale (jaune) est déterminée perpendiculairement au diamètre orbital et passe par la jonction du maxillaire et de l'os malaire. La distance binoculaire est mesurée entre le bord latéral d'une orbite et le bord latéral de l'orbite opposée.*

4. Applications en biomécanique

Dans le cadre de l'évaluation biométrique de la face fœtale, les recherches effectuées en partenariat entre médecins et anthropologues, permettent d'envisager le développement de dispositifs biomédicaux applicables aux pathologies de la face. Plusieurs structures industrielles proposent aujourd'hui des solutions d'assistance.

Cette industrie s'est appuyée sur une littérature scientifique relativement prolifique depuis le début des années 2000 concernant le domaine de la modélisation biomécanique des tissus mous peauciers (Zachow *et al*., 2000 ; Gladilin *et al.,* 2001 ; Teschner *et al*, 2001 ; Chabanas M *et al.,* 2003 ; Mollemans *et al.,* 2007), ainsi que sur la prédiction des conséquences esthétiques et fonctionnelles de geste chirurgical sur la face en développant des modèles biomécanique « générique » (Chabanas M *et al* 2002).

Le domaine de modélisation biomécanique s'est également intéressé au développement de dispositifs permettant le repositionnement des structures maxillaires et mandibulaires, comme c'est le cas notamment pour l'équipe de Floriane Rémy *et al.* [41,42,55]
En 2021, cette équipe proposait une analyse précise de la morphologie de la mandibule hypoplasique et son évolution au cours de la période de croissance afin de mieux comprendre comment elle différait de la mandibule pédiatrique saine.[55]
Puis dans un second travail en 2022 [41], cette même équipe a évalué l'efficacité de l'expansion maxillaire et de l'avancement mandibulaire simultanés dans la gestion du syndrome d'apnée obstructif du sommeil (SAOS) pédiatrique. Après 9 mois de traitement, les symptômes respiratoires du SAOS s'amélioraient de manière significative, ce qui confirmait que l'expansion maxillaire associée à une avancée mandibulaire simultanée , induisaient une modification de l'anatomie maxillo-mandibulaire et contribuaient à l'amélioration significative des symptômes respiratoires liés au SAOS.
Les conclusions des différents travaux menés par cette équipe ont permis leurs applications à différents dispositifs permettant l'amélioration de la prise en charge des patients porteurs d'anomalies de la face, notamment axées sur la croissance mandibulaire telle que dans les séquences de Pierre Robin.

5. Modélisation de la croissance normale du massif facial fœtal

Article publié dans Morphologie
Morphologie - 2022 Jun 20;S1286-0115(22)00060-1. doi: 10.1016/j.morpho.2022.05.006.

Synthèse de l'article

L'objectif ce travail était de décrire et modéliser la croissance normale des os et des angles du massif facial chez le fœtus, en fonction de l'âge gestationnel et du sexe fœtal.

L'analyse s'est portée sur 118 scanners de fœtus de 19 à 41 semaines d'aménorrhées (SA) issus d'une interruption médicale de grossesse, mort fœtale in utéro ou d'une fausse couche tardive, avec exclusion de tout fœtus porteur d'une pathologie cérébrale ou d'une anomalie du développement cranio-facial, par la réalisation d'un examen foetopathologique et neuropathologique attestant de l'absence d'anomalie.
La population d'étude a été répartie en cinq groupes en fonction de l'âge gestationnel : Le groupe 1 «19 – 22 SA », le groupe 2 « 22 SA – 26 SA », le groupe 3 « 26 SA – 32 SA », le groupe 4 « 32 SA – 36 SA » et le groupe 5 « 36 SA – 41 SA ».

La modélisation de la croissance a été réalisée pour les orbites, le maxillaire, la mandibule, le zygomatique et les angles de la face.

Les variables étudiées étaient les suivantes : 1/ Mesures orbitaires : hauteur, diamètre, profondeur orbitaire, distance binoculaire et interoculaire ; 2/ Mesures du maxillaire : longueur, la largeur et la mesure oblique du maxillaire ; 3/ Mesures de la mandibule : diamètre antéro-postérieur de la mandibule, distance bi-mandibulaire, longueur, largeur, distance « processus condylaire – angle de la mandibule », et mesure oblique de la mandibule ; 4/ Os zygomatique : longueur et largeur de l'os zygomatique ; 5/ Évaluation des angles : l'angle fronto-maxillo-mandibulaire, l'angle fronto-maxillaire et l'angle naso-frontal.

Une évaluation intra-observateur et inter-observateur sur 30 fœtus a été effectuée afin d'évaluer la validité des mesures.

Une croissance était observée sur toutes les mesures réalisées, quel que soit le groupe d'âge gestationnel (AG), exceptées celles de l'angle mandibule-fronto-maxillaire ($p = 0,412$), de l'angle naso-mandibulo-maxillaire ($p = 0,828$) et de la largeur mandibulaire ($p = 0,86$).

Il n'existait aucune différence significative selon le sexe fœtal.

A partir de ces résultats, les courbes de croissance correspondantes ont été construites (voir annexe).

Le diamètre antéro-postérieur de la mandibule (DAP) présentait une très forte corrélation avec l'âge gestationnel ($R=0,926$; $p<0,001$). L'équation suivante à partir du diamètre antéro postérieur de la mandibule permettait d'évaluer l'âge gestationnel : $AG = (8,187 \times \text{mesure du DAP}) + 4,257$. Il en était de même pour la largeur du maxillaire (LM) avec également une très forte corrélation ($R= 0,922$; $p<0,001$) par l'équation suivante : $AG = (11,059 \times LM) + 7,571$.

Ces conclusions ont permis de décrire et modéliser la croissance normale des os du massif facial fœtal, ce qui présente un intérêt majeur dans le domaine de l'anthropologie biologique et du diagnostic prénatal, du fait qu'elle permet par la suite d'envisager une « pathologie », qui ne peut l'être que parce qu'une norme a pu être définie.

Morphologie xxx (xxxx) xxx—xxx

Disponible en ligne sur ScienceDirect www.sciencedirect.com

Elsevier Masson France EM|consulte www.em-consulte.com

ORIGINAL ARTICLE

Fetal facial bone growth: Post-mortem CT analysis

Description de la croissance normale du massif facial chez le foetus

E. Lesieur[a,b,*], C. Delteil[b,c], G. Gorincour[d], M. Panuel[b,e], K. Chaumoitre[b,e], B. Saliba[b], F. Bretelle[a,f], M.D. Piercecchi-Marti[b,c], P. Adalian[b]

[a] *Screening and Diagnosis Unit, department of Obstetrics and Gynecology, Timone Hospital, Marseille, France*
[b] *UMR 7268 ADES Anthropologie droit éthique et santé, Aix Marseille université, CNRS, EFS, Marseille, France*
[c] *Forensic Department, Assistance Publique-hôpitaux de Marseille, La Timone, Marseille, France*
[d] *IMAGE 2 (Institut méditerranéen d'imagerie médicale appliquée à la gynécologie, la grossesse et l'enfance), 6, rue Rocca, 13008 Marseille, France*
[e] *Department of Radiology, CHU Nord, Assistance Publique-hôpitaux de Marseille, Marseille, France*
[f] *IHU Méditerranée Infection MEPHI, Aix-Marseille université, IRD, Assistance Publique-hôpitaux de Marseille, Marseille, France*

KEYWORDS
Fetal face;
Growth;
Bones;
Fetal age estimation;
CT scan

Summary
Objective. — To describe and model the normal growth of fetal facial bones and angles.
Material and methods. — A total of 118 fetal CT scans obtained at 19 to 41 weeks gestation after in utero fetal death or late miscarriage were analyzed. CT scan was followed by autopsy and pathological examination and only fetuses free from brain disease or abnormal craniofacial development were included. The measurements were taken using software for frontal, sagittal and 3D reconstruction from native axial sections. The optimal plane for bone analysis was chosen and the measurements made by multiplanar reconstruction.
Results. — There was a statistically significant increase ($P < 0.001$) in all measurements regardless of gestational age (GA) except those of the mandibulo-fronto-maxillary angle ($P = 0.412$), the naso-mandibulo-maxillary angle ($P = 0.828$) and mandibular width ($P = 0.86$). There was no significant difference according to fetal sex. Based on these results, the corresponding growth curves were created. The anteroposterior mandibular diameter (APD) was very strongly

* Corresponding author at: Centre de diagnostic prénatal, APHM, Hôpital Timone Enfant, 264, rue St Pierre, 13385 Marseille Cedex 05, France.
E-mail address: emmanuelle.lesieur@ap-hm.fr (E. Lesieur).

https://doi.org/10.1016/j.morpho.2022.05.006
1286-0115/© 2022 Elsevier Masson SAS. All rights reserved.

Please cite this article as: E. Lesieur, C. Delteil, G. Gorincour et al., Fetal facial bone growth: Post-mortem CT analysis, Morphologie, https://doi.org/10.1016/j.morpho.2022.05.006

correlated with GA (R = 0.926, $P < 0.001$). The following equation: GA = (8.187 × APD) + 4.257 can be used to estimate GA with a confidence interval (CI) of ± 2.42. The same applies to maxillary width (MW) (R = 0.922; $P < 0.001$). The equation GA = (11.059 × MW) + 7.571 can be used to estimate GA with a CI of 2.17.

Conclusion. — The growth of the mandible, maxilla, zygomatic bone and orbits was measured and the corresponding growth curves were established. Several measurements were strongly correlated with gestational age.

© 2022 Elsevier Masson SAS. All rights reserved.

Introduction

Reliable and accurate evaluation of the growth of facial bones is useful in multiple fields, particularly in prenatal diagnosis (in cases of suspected genetic syndrome with altered facial growth such as Binder, Treacher-Collins, Nager, Goldenhar or Stickler syndromes), maxillofacial surgery (such as Pierre Robin association) and biological anthropology (post-mortem datation).

Evaluation of growth of the fetal facial bones nevertheless relies on incomplete data [1—4]. The literature on the subject is sparse and few articles have assessed the normal growth of the bones of the fetal face and their use to estimate fetal age [5—8].

However, in prenatal diagnosis and biological anthropology, it is now recognized that fetal biometrics can be used to estimate fetal age more and more accurately [9—11]. The use of biometrics has expanded through the advent of new technologies (improved 2D, 3D and 4D ultrasound, CT scan and MRI) and above all due to awareness that more precise modelling of fetal growth can accurately visualize normal and abnormal growth, with applications in fetal medicine. Various studies support the assertion that traditional osteometric measurements can be acquired from 3D reconstructions of CT scans [12—14].

This progress has in part been facilitated by recent advances in medical imaging, including improvements in prenatal fetal CT scan and MRI [15]. Routine use of CT for fetal assessment in utero is not a possibility, but post-mortem CT can be used for anthropological studies [16—18].

The aim of this study was to describe and model the normal growth of fetal facial bones (mandible, maxilla, zygomatic bone and orbits) and to subsequently apply the model for diagnosing malformations between 19 and 41 weeks gestation, and to propose a new approach to estimate fetal age.

Material and methods

Study population

The study sample consisted of a retrospective series of fetuses between 19 and 41 weeks gestational age (GA) who underwent CT scan and fetopathological examination according to current good practice [19] in Marseille University Hospital after in utero fetal death or late miscarriage. Only fetuses with no cerebral disease or abnormal craniofacial development on imaging followed by autopsy and histopathological examination were included in the study.

We studied 118 fetal CT scans taken between January 2010 and July 2014. Fetal autopsy completed by histopathological examination was considered the gold standard to exclude any disorder. Autopsy was performed after the written consent of at least one parent had been obtained. Any external or internal abnormalities were described. Information on pregnancy, term at birth, and medical and surgical history was also recorded.

Acquisition and evaluation methods

A whole-body CT scan was performed in the axial position for all fetuses using a Siemens CT scanner with a spatial resolution of 0.6 mm to 1 mm depending on the fetus analyzed: one scan had a section thickness of 0.6 mm (0.8% of the total population), 89 scans a section thickness of 0.75 mm (75.4%) and 28 scans a section thickness of 1 mm (23.8%). The number of CT images ranged from 176 to 664. The measurements were taken using OsiriX software for frontal, sagittal and 3D reconstruction from native axial sections. The optimal plane for bone analysis was selected and the chosen measurements made by multiplanar reconstruction (MPR).

Intra-observer and inter-observer evaluation of 30 fetuses was performed to assess the validity of the measurements. Our research was approved by our local institutional review board (Aix-Marseille University).

Variables studied

The orbital height, diameter and depth and the binocular and interocular distances were measured from frontal and axial sections along the longest axis of the orbit. With regard to skull landmarks, orbital diameter is the distance from the dacryon (midpoint) to the lateral margin of a single orbit, while orbital height is the perpendicular to the orbital diameter and passes through the junction of the maxilla and the malar/zygomatic bone. Fig. 1 is a schematic representation of the measurements made, which are described in more detail below.

The length, width and oblique length of the maxilla were measured from axial sections along the longest axis of the maxilla. Three maxillary landmarks described in the literature were used for measurements: the anterior end of the anterior nasal process, the posterior end of the palatal process, and the distal end of the zygomatic process.

The mandible and maxilla are good indicators of fetal age and growth as they are classically resistant to taphonomic processes. For the mandible, four anthropometric landmarks are described in the literature: the coronoid

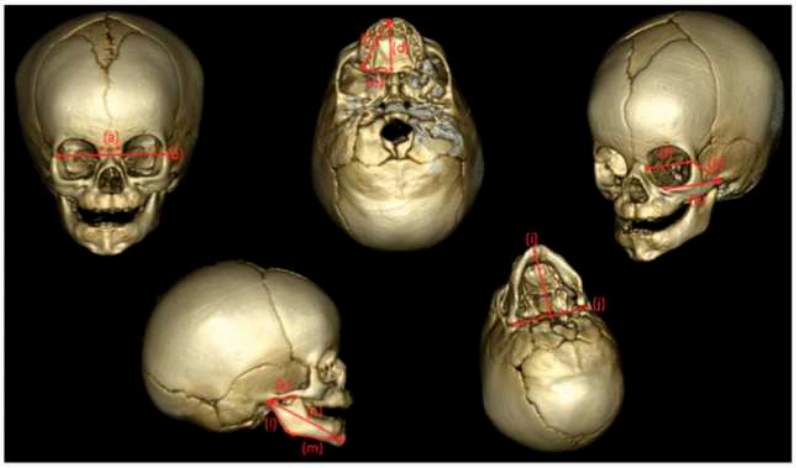

Figure 1 Measurements taken: (a) interocular distance, (b) binocular distance, (c) oblique maxillary measurement, (d) axillary length, (e) maxillary width, (f) orbital diameter, (g) zygomatic width, (h) zygomatic length, (i) bimandibular distance, (j) anteroposterior mandibular diameter, (k) mandibular width, (l) distance between condylar process and mandibular angle, (m) mandibular length, and (n) oblique mandibular distance.

process, the condyle, the gonion and the chin tubercle. The anteroposterior mandibular diameter and the bimandibular distance were measured from axial sections along the longest axis of the mandible. The distance between the two mandibles is the distance between the two condylar processes (landmarks in the center of the condylar processes). The anteroposterior diameter of the mandible is the distance between the chin process (landmark at the distal edge) and the perpendicular drawn between the two condylar processes (landmark at the medial points).

The length and width of the mandible, the distance between the condylar process and mandibular angle, and the oblique length of the mandible were measured from oblique sagittal sections also along the longest axis of the mandible. The skull landmarks of the mandible are the midpoint of the coronoid process, the condylar process, the gonion and the chin process.

The length and width of the zygomatic bone were measured from oblique sagittal sections along the longest axis of the zygomatic bone. The skull landmarks of the zygomatic bone correspond to the distal end of the temporal and maxillary processes and the superior end of the frontal process. The length of the zygomatic bone is the distance measured from the distal end of the maxillary process to the posterior end of the temporal process. Its width is the distance measured from the distal end of the maxillary process to the upper edge of the frontal process.

Lastly, the fronto-maxillo-mandibular angle, the frontomaxillary angle and nasofrontal angle were measured from a strictly sagittal section of the fetal profile. The fronto-maxillo-mandibular angle is measured by drawing a first line that passes between the nasion (intersection between the frontal and nasal bones and the anterior end of the mandible) and a second line that passes between the anterior end of the mandible and the anterior end of the maxilla. The fronto-maxillary angle is measured at the intersection of a first line drawn along the frontal bone to the distal end of the maxilla and a second line following the upper end of the maxillary bone. Lastly, the fronto-nasal angle is the angle formed by the intersection of a first line running along the frontal bone to the nasal bone and a second line running along the nasal bone.

Statistical analysis

The statistical analyses were performed using SOFA Statistics 1.4.3 software. The mean, standard deviation and 95% confidence interval were calculated for continuous variables. Correlations between categorical variables were evaluated using *Pearson's Chi*^{2} test. The connection between a two-category categorical variable and a quantitative variable was evaluated using Student's *t*-test. The connection between three or more variables was evaluated using the ANOVA test. The correlation coefficients were evaluated using the Pearson correlation coefficient and are presented with their 95% confidence interval. Using linear regression, an age prediction formula was created for bone measurements that were highly correlated with gestational age. Each formula is presented as $y = ax + b$ with a 95% confidence interval. For all tests, statistical significance was set at $P < 0.05$.

Results

Study population

The retrospective cohort included 56 girls and 62 boys. The study population was divided into five gestational age groups that are relevant in ultrasound monitoring during pregnancy: group 1, fetuses between 19 and 22 weeks gestation (19—22 WG); group 2, 23—26 WG; group 3, 27—31 WG; group 4, 32—36 WG; and group 5, fetuses >36 WG (Fig. 2).

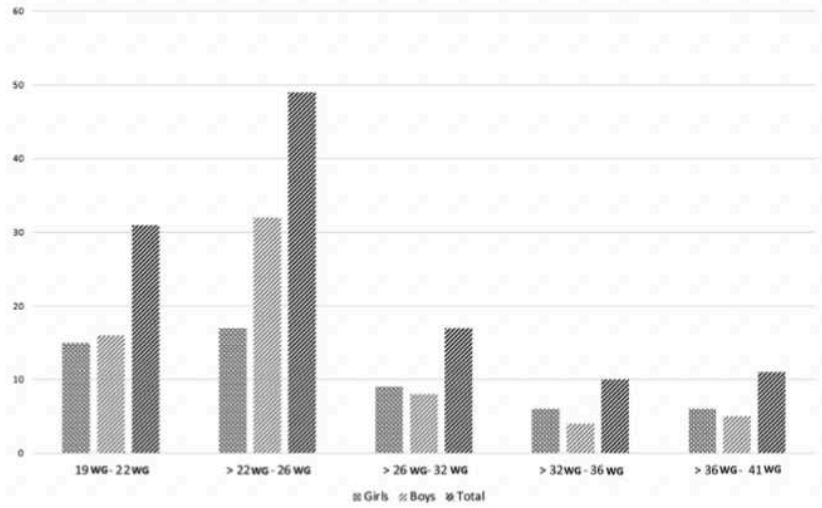

Figure 2 Distribution of the cohort of 118 fetuses according to gestational age and sex.

Table 1 Characteristics of the population of fetuses studied.

Population characteristics	*n* (%)
Study population of fetuses, sex	118 (100)
Female	56 (47.5)
Male	62 (52.5)
Groups according to gestational age	32 (27.1)
Group 1 (19—22 WG)	48 (40.7)
Group 2 (23—26 WG)	16 (13.5)
Group 3 (27—31 WG)	10 (8.5)
Group 4 (32—36 WG)	12 (10.2)
Group 5 (37—41 WG)	
Measurements	
Complete analyses	97 (82.2)
Incomplete analyses	21 (17.8)
Mandibular asymmetry	7 (5.9)
Collapsed orbital roof	9 (7.6)
Poor state of preservation	5 (4.2)
Gestational age of zygomatic bone (< 26 WG)	63 (53.4)

WG: weeks gestation.

Of the 118 scans obtained, analysis was incomplete for 21 fetuses (17.8% of our study population): seven fetuses (5.9% of the total population) had mandibular asymmetry making it impossible to measure this bone, nine fetuses (7.6%) had a collapsed orbital roof preventing complete orbital analysis and no measurements were possible for five fetuses (4.2%) due to a poor state of preservation. In addition, measurements of the zygomatic bone were only possible from 26 WG onwards. Consequently, only 55 zygomatic bones (46.6% of our population) were analyzed (Table 1).

Measurement reliability

Repeatability and reliability were studied in 30 fetuses selected at random. There was no significant difference between intra- and inter-observer measurements, except for those of zygomatic width and length ($P < 0.05$) (Annexe, Table 2).

Analysis of facial growth according to gestational age and fetal sex

A statistically significant increase ($P < 0.001$) was observed in growth measurements regardless of gestational age group for the mandible (anteroposterior diameter, length, oblique, bimandibular distance, measurement between condylar process and mandibular angle), maxilla (width, length and oblique), orbits (binocular diameter, orbital diameter, interorbital diameter, orbital height and depth) and the zygomatic bone (width and length) (Annexe, Table 3).

The mandibulo-fronto-maxillary angle ($P = 0.402$), naso-mandibulo-maxillary angle ($P = 0.828$) and mandibular width ($P = 0.86$) did not vary according to gestational age.

Based on these results, the corresponding growth curves were created (Fig. 3).

None of the variables studied showed a significant difference according to sex (Annexe, Table 4).

Correlations between bone measurement and estimated gestational age

The strongest correlations with estimated gestational age were observed for the following three measurements ($P < 0.001$): anteroposterior mandibular diameter ($R = 0.93$), maxillary width ($R = 0.92$) and bimandibular distance ($R = 0.92$).

Table 2 Comparison of intra- and inter-observer measurements.

Measurements *Angles in degrees *Distance in cm	Intra/Inter-observer	Mean	95% Confidence interval	Standard deviation	Minimum	Maximum	P
Mandibulofronto-maxillary angle	Inter-observer	78.04	75.34–81.70	7.34	65.92	91.65	0.27
	Intra-observer	77.16	73.21–81.31	7.02	67.73	93.57	
Nasomandibulo-maxillary angle	Inter-observer	17.99	15.68–20.08	10.66	12.92	23.07	0.34
	Intra-observer	17.43	15.67–19.86	10.01	12.51	22.52	
Nasofrontal angle	Inter-observer	125.33	118.95–129.70	12.87	98.70	147.55	0.22
	Intra-observer	126.70	121.58–131.82	12.25	103.70	143.11	
Anteroposterior mandibular diameter	Inter-observer	1.54	1.42–1.67	0.28	1.13	2.03	0.19
	Intra-observer	1.63	1.50–1.75	0.28	1.15	2.24	
Bimandibular distance	Inter-observer	1.63	1.47–1.78	0.40	0.99	2.41	0.57
	Intra-observer	1.60	1.46–1.74	0.37	1.07	2.39	
Mandibular width	Inter-observer	3.26	2.87–3.45	0.75	2.10	5.08	0.13
	Intra-observer	3.41	3.12–3.70	0.76	2.43	5.05	
Mandibular length	Inter-observer	1.20	0.82–1.59	0.45	0.54	2.72	0.78
	Intra-observer	1.26	1.15–1.38	0.37	0.81	2.00	
Oblique mandibular distance	Inter-observer	3.12	2.51–3.25	0.78	1.93	4.37	0.25
	Intra-observer	2.94	2.67–3.13	0.66	2.06	4.22	
Condylar process –Mandibular angle distance	Inter-observer	3.68	3.23–4.14	1.01	2.26	5.47	0.07
	Intra-observer	4.01	3.56–4.46	1.01	2.66	5.91	
Maxillary width	Inter-observer	2.27	2.01–2.34	0.58	1.42	3.50	0.11
	Intra-observer	2.35	2.14–2.56	0.55	1.62	3.39	
Maxillary length	Inter-observer	2.08	1.89–2.27	0.51	1.27	2.99	0.14
	Intra-observer	2.24	2.07–2.42	0.48	1.57	3.13	
Oblique maxillary measurement	Inter-observer	1.15	1.08–1.33	0.69	0.90	1.67	0.20
	Intra-observer	1.01	0.92–1.09	0.23	0.72	1.50	
Binocular distance	Inter-observer	7.85	7.49–8.21	8.28	6.06	10.12	0.52
	Intra-observer	7.98	7.67–8.29	7.88	6.35	9.46	
Orbital diameter	Inter-observer	1.56	1.35–1.77	0.54	1.01	3.62	0.54
	Intra-observer	1.62	1.48–1.76	0.46	1.01	2.24	
Interocular distance	Inter-observer	1.92	1.61–2.00	4.12	7.50	28.67	0.17
	Intra-observer	1.79	1.64–1.94	3.66	8.11	24.09	
Orbital height	Inter-observer	0.66	0.59–0.71	0.16	0.40	1.39	0.32
	Intra-observer	0.58	0.53–0.63	0.13	0.37	0.91	
Orbital depth	Inter-observer	4.22	3.78–4.65	1.33	2.66	7.01	0.32
	Intra-observer	3.98	3.63–4.33	0.92	2.62	5.92	
Zygomatic width	Inter-observer	1.61	1.46–1.76	0.41	1.04	2.34	< 0.05
	Intra-observer	1.86	1.67–2.06	0.54	1.08	2.97	
Zygomatic length	Inter-observer	2.29	2.11–2.46	0.47	1.55	3.39	< 0.05
	Intra-observer	2.47	2.26–2.67	0.55	1.72	3.79	

Table 3 Growth of fetal facial bones according to gestational age.

Measurements *Angles in degrees * Distance in cm	Groups	Mean ± SD	95% Confidence interval	P
Mandibulofrontomaxillary angle	1	76.65 ± 9.21	73.10–80.19	0.40
	2	79.16 ± 7.17	77.04–81.28	
	3	80.18 ± 6.46	76.67–83.69	
	4	78.52 ± 5.13	75.34–81.70	
	5	75.38 ± 6.28	71.28–79.49	
Nasomandibulomaxillary angle	1	16.55 ± 1.98	15.79–17.31	0.83
	2	17.11 ± 3.51	16.04–18.17	
	3	17.91 ± 5.93	14.55–21.26	
	4	17.66 ± 3.14	15.49–19.84	
	5	17.25 ± 2.97	15.19–19.30	
Nasofrontal angle	1	128.93 ± 8.39	125.66–132.21	0.02
	2	126.98 ± 7.70	124.66–129.32	
	3	119.90 ± 8.67	114.86–124.94	
	4	121.38 ± 11.57	114.20–128.55	
	5	127.70 ± 12.85	118.82–136.59	
Anteroposterior mandibular diameter	1	2.14 ± 0.31	2.03–2.26	< 0.01
	2	2.52 ± 0.24	2.45–2.59	
	3	3.26 ± 0.24	3.14–3.38	
	4	3.53 ± 0.27	3.34–3.72	
	5	3.89 ± 0.10	3.83–3.96	
Bimandibular distance	1	2.92 ± 0.53	2.73–3.12	< 0.01
	2	3.56 ± 0.41	3.44–3.69	
	3	4.57 ± 0.39	4.34–4.79	
	4	5.03 ± 0.29	4.83–5.23	
	5	5.53 ± 0.39	5.27–5.79	
Mandibular width	1	0.72 ± 0.14	0.67–0.77	0.86
	2	0.95 ± 0.12	0.79–1.01	
	3	1.09 ± 0.11	1.03–1.15	
	4	1.23 ± 0.13	1.14–1.32	
	5	1.35 ± 0.11	1.27–1.42	
Mandibular length	1	1.79 ± 0.23	1.71–1.88	< 0.01
	2	2.10 ± 0.25	2.02–2.17	
	3	2.72 ± 0.26	2.58–2.86	
	4	2.92 ± 0.25	2.75–3.09	
	5	3.16 ± 0.39	2.90–3.41	
Oblique mandibular distance	1	2.59 ± 0.35	2.46–2.72	< 0.01
	2	2.99 ± 0.31	2.91–3.09	
	3	3.89 ± 0.24	3.75–4.05	
	4	4.03 ± 0.26	3.85–4.21	
	5	4.60 ± 0.47	4.28–4.93	
Condylar process–Mandibular angle distance	1	1.04 ± 0.54	0.84–1.24	< 0.01
	2	1.06 ± 0.20	1.00–1.12	
	3	1.45 ± 0.19	1.33–1.56	
	4	1.43 ± 0.21	1.28–1.58	
	5	1.77 ± 0.30	1.57–1.97	
Maxillary width	1	1.33 ± 0.18	1.26–1.39	< 0.01
	2	1.55 ± 0.17	1.50–1.60	
	3	2.06 ± 0.19	1.96–2.16	
	4	2.26 ± 0.25	2.10–2.41	
	5	2.67 ± 0.26	2.51–2.83	
Maxillary length	1	1.73 ± 0.21	1.64–1.80	< 0.01
	2	1.97 ± 0.24	1.90–2.04	
	3	2.45 ± 0.25	2.31–2.59	
	4	2.70 ± 0.26	2.54–2.86	
	5	3.07 ± 0.29	2.89–3.26	
Oblique maxillary measurement	1	1.78 ± 0.19	1.70–1.85	< 0.01

Table 3 (*Continued*)

Measurements *Angles in degrees * Distance in cm	Groups	Mean ± SD	95% Confidence interval	P
	2	2.01 ± 0.23	1.94—2.07	
	3	2.42 ± 0.24	2.29—2.55	
	4	2.63 ± 0.21	2.50—2.76	
	5	2.97 ± 0.29	2.78—3.15	
Binocular distance	1	3.12 ± 0.36	2.98—3.26	< 0.01
	2	3.71 ± 0.38	3.60—3.83	
	3	4.63 ± 0.44	4.38—4.87	
	4	4.70 ± 0.63	4.31—5.09	
	5	5.55 ± 0.32	5.34—5.76	
Orbital diameter	1	1.21 ± 0.15	1.15—1.26	< 0.01
	2	1.43 ± 0.16	1.38—1.47	
	3	1.84 ± 0.20	1.72—1.95	
	4	1.91 ± 0.22	1.78—2.05	
	5	2.22 ± 0.14	2.12—2.31	
Interocular distance	1	0.55 ± 0.12	0.51—0.60	< 0.01
	2	0.60 ± 0.13	0.56—0.64	
	3	0.75 ± 0.19	0.64—0.85	
	4	0.69 ± 0.13	0.61—0.77	
	5	0.87 ± 0.22	0.72—1.02	
Orbital height	1	1.27 ± 0.14	1.21—1.32	< 0.01
	2	1.46 ± 0.13	1.42—1.50	
	3	1.82 ± 0.15	1.74—1.90	
	4	1.90 ± 0.15	1.81—1.99	
	5	1.99 ± 0.19	1.86—2.12	
Orbital depth	1	1.15 ± 0.16	1.09—1.22	< 0.01
	2	1.42 ± 0.22	1.36—1.49	
	3	1.74 ± 0.21	1.63—1.86	
	4	1.83 ± 0.26	1.67—1.99	
	5	2.14 ± 0.21	2.00—2.28	
Zygomatic width	1	Not feasible		< 0.01
	2	1.00 ± 0.17	0.91—1.10	
	3	1.19 ± 0.27	1.05—1.34	
	4	1.40 ± 0.34	1.19—1.61	
	5	1.52 ± 0.25	1.36—1.68	
Zygomatic length	1	Not feasible		< 0.01
	2	1.41 ± 0.21	1.28—1.52	
	3	1.67 ± 0.27	1.52—1.82	
	4	1.86 ± 0.30	1.68—2.05	
	5	2.03 ± 0.24	1.88—2.19	

Group 1, fetuses 19—22 weeks' gestation (WG), group 2, >22—26 WG; group 3, >26—32 WG; group 4, >32—36 WG; group 5, >36—41 WG.

The weakest correlations were observed for measurements of the condylar process-mandibular angle distance (R = 0.55), interorbital diameter (R = 0.55) and the zygomatic bone (R = 0.65 for width and R = 0.72 for length) (Annexe, Table 5).

Estimated fetal age based on bone measurement: single-variable equation

Maxillary width

In our population, maxillary width (MW) was strongly correlated with gestational age (R = 0.922, $P < 0.001$). The regression described below makes it possible to estimate fetal age with a confidence interval of ± 2.17 WG.

Estimated gestational age (in WG) = 11.059 × (MW measurement) + 7.571

Anteroposterior mandibular diameter

In our population, the anteroposterior mandibular diameter (APD) was also strongly correlated with gestational age (R = 0.926, $P < 0.001$). The regression given below estimates fetal age with a confidence interval of ± 2.42 WG.

Estimated gestational age (in WG) = 8.187 × (APD measurement) + 4.257

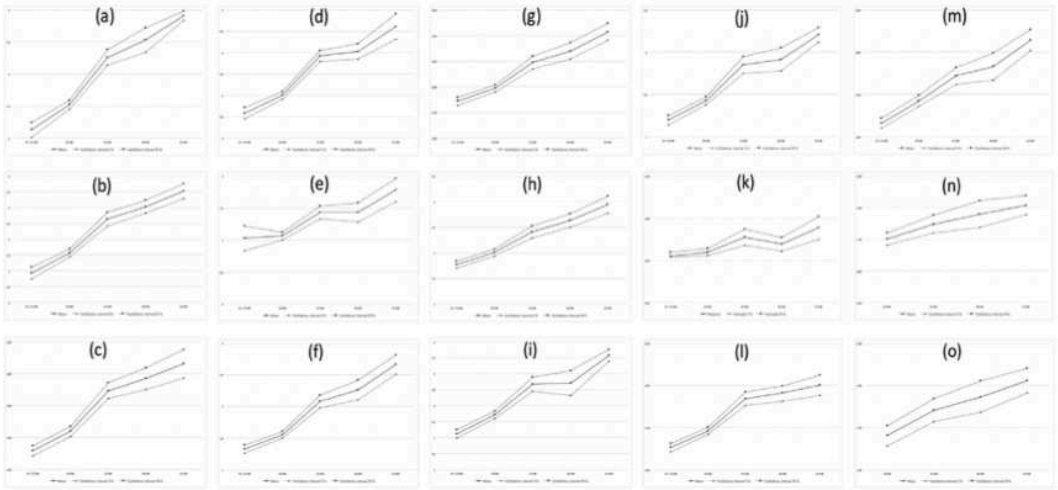

Figure 3 Growth curves according to gestational age for the (a) anteroposterior mandibular diameter, (b) bimandibular distance, (c) mandibular length, (d) oblique mandibular measurement, (e) measurement between condylar process and mandibular angle, (f) maxillary width, (g) maxillary length, (h) oblique maxillary measurement, (i) binocular diameter, (j) orbital diameter, (k) interorbital diameter and (l) orbital height, (m) orbital depth, (n) zygomatic width, and (o) zygomatic length.

Bimandibular distance

The bimandibular distance (BM) was also strongly correlated with gestational age ($R = 0.921$, $P < 0.001$). The regression given below estimates fetal age with a confidence interval of ± 3.38 WG. Estimated gestational age (in WG) = $5.404 \times$ (BM distance) + 5.842

Discussion

Evaluation of facial bone growth during a normal pregnancy is useful in multiple fields, whether to diagnose malformations [20] or accurately estimate gestational age [6].

Some facial bones have already been described in the literature as accurate indicators of fetal growth and age [6,8,16,21]. Our study is original because by evaluating several facial bones in the same cohort, we were able to determine precise statistical equations for the estimation of gestational age, using two different bones, the maxilla and the mandible.

Moreover, all the measurements carried out allowed an overall approach to facial growth in a well-defined population of fetuses. We were thus able to study a population that was unique both by the size of the series and by our use of multiple data obtained by imaging (CT scan).

In 2014, based on 81 fetal CT reconstructions, Minier et al. concluded that the mandible was one of these indicators [21], a conclusion subsequently confirmed by several teams [4,22,23] and by our study. Of all the measurements we took, the anteroposterior mandibular diameter and the bimandibular distance appeared to be particularly correlated with gestational age. Nevertheless, as mentioned above, there was mandibular asymmetry in some fetuses following advanced fetal maceration, making measurement impossible in 5% of our population. The mandible is therefore a good indicator for estimating gestational age but is limited by the state of fetal preservation.

To our knowledge, no publication has yet assessed the relevance of the maxilla in estimating gestational age. In our study, maxillary width was, once again, strongly correlated with gestational age and therefore representative of it.

The relevance of orbital measurements for estimating fetal growth and age has been studied on several occasions in the literature [6—8,24—26]. These authors proposed measuring the binocular distance by ultrasound to evaluate fetal growth [7,8,26]. In 2009, Pommier et al. developed this idea further. These authors considered that ultrasound measurement of binocular distance was a good tool for estimating fetal age and growth, but still insufficient [6]. They therefore measured several orbital parameters by CT scan to minimize the potential bias introduced by ultrasound. The aim was to study the possible correlation between these parameters and estimated fetal age. Binocular distance and interocular distance were the two distances most strongly correlated with gestational age. However, in our study, interocular distance was very weakly correlated with gestational age while binocular distance was indeed strongly correlated, since the R index was greater than 0.9. This difference in results between the study by Pommier et al. and our own is likely explained by the different measurement methods used by the two teams. Some parameters made our interorbital measurements difficult to reproduce (collapsed orbital roof for some fetuses and significantly better image quality for gestational age of over 32 weeks), methodological difficulties that were not described in the study by Pommier et al. Nevertheless, whatever the methodologies used, there are limiting factors independent of statistical precision. One of these limiting factors is the objective existence of wide interpopulation variability in the quantitative expression of facial features. For example, there is

Table 4 Analysis of facial growth according to fetal sex.

Measurements *Angles in degrees *Distance in cm	Fetal sex	Mean	95% Confidence interval	P
Mandibulofrontomaxillary angle	F	77.33 ± 6.25	75.43–79.22	0.29
	M	78.91 ± 8.18	76.84–80.97	
Nasomandibulomaxillary angle	F	17.42 ± 3.54	16.29–18.54	0.49
	M	16.92 ± 3.43	16.03–17.80	
Nasofrontal angle	F	125.80 ± 9.68	122.87–128.73	0.81
	M	126.27 ± 9.46	123.84–128.70	
Anteroposterior mandibular diameter	F	2.72 ± 0.63	2.52–2.92	0.89
	M	2.70 ± 0.62	2.55–2.86	
Bimandibular distance	F	3.79 ± 1.03	3.46–4.12	0.95
	M	3.80 ± 0.90	3.56–4.03	
Mandibular width	F	0.89 ± 0.14	0.85–0.95	0.22
	M	0.93 ± 0.27	0.86–0.99	
Mandibular length	F	2.22 ± 0.45	2.08–2.36	0.73
	M	2.26 ± 0.56	2.12–2.40	
Oblique mandibular distance	F	3.22 ± 0.70	3.00–3.43	0.95
	M	3.21 ± 0.74	3.02–3.39	
Condylar process–Mandibular angle distance	F	1.29 ± 0.52	1.14–1.44	0.07
	M	1.13 ± 0.31	1.06–1.21	
Maxillary width	F	1.78 ± 0.50	1.63–1.92	0.42
	M	1.70 ± 0.45	1.59–1.81	
Maxillary length	F	2.18 ± 0.50	2.02–2.33	0.58
	M	2.12 ± 0.48	2.00–2.24	
Oblique maxillary measurement	F	2.16 ± 0.41	2.04–2.28	0.86
	M	2.14 ± 0.46	2.03–2.26	
Binocular distance	F	3.99 ± 0.87	3.73–4.26	0.62
	M	3.91 ± 0.83	3.70–4.12	
Orbital diameter	F	1.58 ± 0.35	1.47–1.69	0.41
	M	1.52 ± 0.36	1.42–1.61	
Interocular distance	F	0.65 ± 0.17	0.60–0.71	0.50
	M	0.63 ± 0.17	0.59–0.67	
Orbital height	F	1.58 ± 0.31	1.48–1.67	0.34
	M	1.52 ± 0.27	1.45–1.59	
Orbital depth	F	1.54 ± 0.39	1.43–1.66	0.34
	M	1.47 + 0.34	1.38–1.56	
Zygomatic width	F	1.29 ± 0.32	1.15–1.44	0.36
	M	1.20 ± 0.33	1.07–1.33	
Zygomatic length	F	1.77 ± 0.31	1.64–1.90	0.26
	M	1.65 ± 0.38	1.51–11.80	

M: male; F: female.

great variability between African, Asian and European populations, and results should therefore be interpreted with caution.

A possible criticism of our study is the difficulty of ascertaining that there was no growth retardation in the fetuses included in our population. Although ideally the biometric data commonly used to estimate fetal length and weight gain should be added, we considered that post-mortem fetopathological examination, confirming that the gestational age was consistent with the ultrasound dating of the pregnancy and the absence of abnormal craniofacial development, was acceptable.

Although the biometric data conventionally used to estimate fetal length and weight gain should ideally be included, we considered that post-mortem pathological examination of the fetus, confirming that gestational age was consistent with ultrasound dating of the pregnancy and the absence of abnormal craniofacial development, was adequate. Our population distribution varied according to gestational age, with a larger population before 24 WG. This can be explained in part by the prenatal deaths in our cohort: 65 late miscarriages before 24 WG (55.1% of the total population), 53 in utero fetal deaths (44.9%) including 18 before 26 WG (15.2%). This yields a total of 70.3% late miscarriages and in utero fetal deaths before 26 WG in our cohort. It is obvious that patients who faced a sudden unexplained pathological event during pregnancy (late miscarriage and in utero fetal death) were more likely to request a pathological examination and medical imaging than patients who obtained a prenatal diagnosis. As a result, the number of fetuses

Table 5 Correlation factor R evaluating the ability to determine gestational age according to each fetal facial bone measurement.

Measurements	Correlation factor R	*P*
Mandibulofrontomaxillary angle	0.05	0.62
Nasomandibulomaxillary angle	0.12	0.33
Nasofrontal angle	0.22	0.03
Anteroposterior mandibular diameter	0.93	< 0.01
Bimandibular distance	0.92	< 0.01
Mandibular width	0.06	0.56
Mandibular length	0.88	< 0.01
Oblique mandibular distance	0.91	< 0.01
Condylar process — Mandibular angle distance	0.55	< 0.01
Maxillary width	0.92	< 0.01
Maxillary length	0.90	< 0.01
Oblique maxillary measurement	0.87	< 0.01
Binocular distance	0.90	< 0.01
Orbital diameter	0.91	< 0.01
Interocular distance	0.55	< 0.01
Orbital height	0.88	< 0.01
Orbital depth	0.85	< 0.01
Zygomatic width	0.65	< 0.01
Zygomatic length	0.72	< 0.01

studied before 26 WG was greater and the population for which zygomatic measurements were possible was considerably limited.

Our results do not make it possible to select zygomatic bone measurements as good indicators for estimating fetal age and growth, even though we observed a correlation. First of all, there was a statistically significant difference between intra- and inter-observer measurements of the zygomatic bone, questioning the reproducibility of these measurements. In addition, image acquisition by CT scan depended on fetal mineralization and was difficult before 31 WG. This explains some of the difficulties we encountered with zygomatic measurements: the lower the gestational age, the more variable the precision of the images rendered. For this reason, measurements were not possible before 26 WG, meaning that only 46.6% of our population could be used.

However, our decision to use post-mortem fetal scans appears to be justified. Such validation studies increase the confidence of the anthropologist practitioner that post-mortem CT scan data are an appropriate complement to traditional osteological collections [17]. Nevertheless, although the literature has already described CT scan as extremely efficient [27—29] for analyzing fetal facial bone growth in particular, routine use of this imaging modality for the assessment of fetuses in utero is not a possibility. However, it has been employed in the forensic morgue, particularly when pathological examination and medical imaging are requested by the parents. For this reason, we decided to use the CT scans carried out in this population to model the growth of fetal facial bones. Our findings indicate that anteroposterior mandibular diameter and maxillary width are the most precise measurements of the fetal face for estimation of gestational age.

Conclusion

Describing and modelling the normal growth and maturation of fetal facial bones is increasingly useful in prenatal diagnosis, maxillofacial surgery and biological anthropology. We were able to analyze the growth of the mandible, maxilla, zygomatic bone and orbit, and a strong correlation with gestational age was observed for several measurements Based on these results, the corresponding growth curves were created. These encouraging results lead us to seek potential uses in multiple fields. A prospective study based on this work is in progress using micro-CT scan and CT scan (depending on gestational age) with the same primary objective.

Funding

None

Disclosure of interest

The authors declare that they have no competing interest.

Ethics approval

Our study was approved by the ethics committee of our institution under the number CIL/AP-HM 2017-41.

Consent to participate

Not applicable (deceased fetuses).

Consent for publication

Not applicable (deceased fetuses).

Author Contributions

E. Lesieur: Protocol/project development; Data curation; Writing.
C. Delteil: Data curation; Reviewing.
G. Gorincour: Database.
M. Panuel: Resources; Software.
C. Chaumoitre: Resources; Software.
B. Saliba: Statistical analysis.
F. Bretelle: Supervision.
M.D. Piercecchi-Marti: Supervision; Validation; Reviewing.
P. Adalian: Project administration; Reviewing.

References

[1] Hutchinson EF, L'Abbé EN, Oettlé AC. An assessment of early mandibular growth. Forensic Sci Int 2012;217:233e1—6.
[2] Roelfsema NM, Hop WCJ, van Adrichem LNA, Wladimiroff JW. Craniofacial variability index in utero: a three-dimensional ultrasound study. Ultrasound Obstet Gynecol 2007;29:258—64.
[3] Couly G. Croissance Craniofaciale du Foetus et du Jeune Enfant. Paris: Elsevier; 2002.
[4] Malas MA, Ungör B, Tağil SM, Sulak O. Determination of dimensions and angles of mandible in the fetal period. Surg Radiol Anat 2006;28:364—71.
[5] Minier M, Dedouit F, Maret D, Vergnault M, Mokrane FZ, Rousseau H, et al. Fetal age estimation using MSCT scans of the mandible. Int J Legal Med 2014;128:493—9.
[6] Pommier S, Adalian P, Gaudart J, Panuel M, Piercecchi-Marti MD, Leonetti G. Fetal age estimation using orbital measurements: 3D CT-scan study including the effects of trisomy 21. J Forensic Sci 2009;54:7—12.
[7] Tongsong T, Wanapirak C, Jesadapornchai S, Tathayathikom E. Fetal binocular distance as a predictor of menstrual age. Int J Gynaecol Obstet 1992;38:87—91.
[8] Jeanty P, Cantraine F, Cousaert E, Romero R, Hobbins JC. The binocular distance: a new way to estimate fetal age. J Ultrasound Med 1984;3:241—3.
[9] Adalian P, Piercecchi-Marti MD, Bourlière-Najean B, Panuel M, Leonetti G, Dutour O. [New formula for the determination of fetal age]. C R Biol 2002;325:261—9.
[10] Piercecchi-Marti MD, Adalian P, Bourliere-Najean B, Gouvernet J, Maczel M, Dutour O, et al. Validation of a radiographic method to establish new fetal growth standards: radio-anatomical correlation. J Forensic Sci 2002;47:328—31.
[11] Niel M, Chaumoître K, Adalian P. Age-at-death estimation of fetuses and infants in forensic anthropology: a new ''coupling'' method to detect biases due to altered growth trajectories. Biology 2022;11:200.
[12] Verhoff MA, Ramsthaler F, Krähahn J, Deml U, Gille RJ, Grabherr S, et al. Digital forensic osteology-possibilities in cooperation with the Virtopsy project. Forensic Sci Int 2008;174:152—6.
[13] Ramsthaler F, Kettner M, Gehl A, Verhoff MA. Digital forensic osteology: morphological sexing of skeletal remains using volume-rendered cranial CT scans. Forensic Sci Int 2010;195:148—52.
[14] Robinson C, Eisma R, Morgan B, Jeffery A, Graham EAM, Black S, et al. Anthropological measurement of lower limb and foot bones using multi-detector computed tomography. J Forensic Sci 2008;53:1289—95.
[15] Gorincour G, Tassy S, d'Ercole C, Devred P. US versus MRI in prenatal diagnosis: where are we going? BJOG 2005;112:681.
[16] Minier M, Maret D, Dedouit F, Vergnault M, Mokrane FZ, Rousseau H, et al. Fetal age estimation using MSCT scans of deciduous tooth germs. Int J Legal Med 2014;128:177—82.
[17] Franklin D, Cardini A, Flavel A, Kuliukas A, Marks MK, Hart R, et al. Concordance of traditional osteometric and volume-rendered MSCT interlandmark cranial measurements. Int J Legal Med 2013;127:505—20.
[18] Mokrane FZ, Dedouit F, Gellée S, Sans N, Rousseau H, Rougé D, et al. Sexual dimorphism of the fetal ilium: a 3D geometric morphometric approach with multislice computed tomography. J Forensic Sci 2013;58:851—8.
[19] Loi n° 2004-800 du 6 août 2004 relative à la bioéthique. 2004-800 août, 2004.
[20] Philip N, Quarello E, Gorincour G, Sigaudy S. Approche de la dysmorphologie fœtale in utero. Gynecol Obstet Fertil 2010;38:677—85.
[21] Minier M, Dedouit F, Maret D, Vergnault M, Mokrane FZ, Rousseau H, et al. Fetal age estimation using MSCT scans of the mandible. Int J Legal Med 2014;128:493—9.
[22] Uchida Y, Akiyoshi T, Goto M, Katsuki T. Morphological changes of human mandibular bone during fetal periods. Okajimas Folia Anat Jpn 1994;71:227—47.
[23] Bareggi R, Sandrucci MA, Baldini G, Grill V, Zweyer M, Narducci P. Mandibular growth rates in human fetal development. Arch Oral Biol 1995;40:119—25.
[24] Goldstein I, Tamir A, Zimmer EZ, Itskovitz-Eldor J. Growth of the fetal orbit and lens in normal pregnancies. Ultrasound Obstet Gynecol 1998;12(3):175—9.
[25] Guariglia L, Rosati P. Early transvaginal biometry of fetal orbits: a cross-sectional study. Fetal Diagn Ther 2002;17:42—7.
[26] Mayden KL, Tortora M, Berkowitz RL, Bracken M, Hobbins JC. Orbital diameters: a new parameter for prenatal diagnosis and dating. Am J Obstet Gynecol 1982;144:289—97.
[27] Gorincour G, Chaumoitre K, Bourliere-Najean B, Bretelle F, Sigaudy S, D'Ercole C, et al. Fetal skeletal computed tomography: when? How? Why? Diagn Interv Imaging 2014;95:1045—53.
[28] Perez-Guevara S, Bartoli C, Giustiniani J, Adalian P, Piercecchi-Marti MD, Panuel M, et al. Validation of biometric study of fetal mandibles by 3D tomodensitometric images. Bull Group Int Rech Sci Stomatol Odontol 2006;47:11—7.
[29] Adalian P, Piercecchi-Marti MD, Bourliere-Najean B, Panuel M, Fredouille C, Dutour O, et al. Postmortem assessment of fetal diaphyseal femoral length: validation of a radiographic methodology. J Forensic Sci 2001;46:215—9.

II. PARTIE II : Évaluation de la face fœtale en diagnostic prénatal

1. Évaluation de la croissance fœtale en diagnostic prénatal

1.1. Croissance globale du fœtus

Les anomalies de la croissance fœtale sont un des principaux facteurs affectant la morbi - mortalité périnatale. Leur détection prénatale constitue donc un enjeu de santé publique, et repose sur l'utilisation de standards de référence valides et sur l'application d'une méthode de mesure échographique rigoureuse. [56]

La datation précise du fœtus est un point fondamental pour une estimation correcte de la croissance fœtale. [57] Il s'agit d'un temps essentiel à la grossesse dont la définition fiable repose sur la mesure de la longueur cranio-caudale (LCC), référentiel unique et nécessaire pour uniformiser les pratiques. Aucune proposition alternative n'est pour le moment venue supplanter cette méthode de datation. La CNEOF proposait dans son rapport de 2016, réitéré en 2022 [13], de retenir comme datation optimale, celle effectuée lors de l'échographie habituelle de dépistage du premier trimestre, à savoir lorsque la LCC est comprise entre 45 et 84 millimètres. Toute datation obtenue avant est utile mais considérée comme provisoire. Il existe une variabilité « acceptée » de plus ou moins 5 jours autour de cette date dite de début de grossesse, liée au fait que la datation proposée à l'issue de la mesure de longueur crânio-caudale peut être sensiblement différente de la date de début de grossesse supposée par le couple.

Les biométries fœtales réalisées au cours de la grossesse et permettant l'évaluation de la croissance fœtale, regroupent 4 mesures élémentaires :

- Le périmètre abdominal (PA), la longueur fémorale (LF), le périmètre crânien (PC) et le diamètre biparietal (BIP)

Et permettent de définir une « Estimation du Poids Fœtal » (EPF) obtenue indirectement par les formules de Hadlock combinant le PA, le PC et la LF.

La mesure des biométries, permettant l'évaluation de la croissance de l'ensemble des organes constituant le fœtus et faisant l'objet de consensus, sont également possibles. Ces mesures répondent à des repères anatomiques décrit dans la littérature et sur les plateformes de référence (Collège Français d'Échographie Fœtale notamment) permettant de reproduire les critères anatomiques et le plan échographique dans lequel il convient d'effectuer la mesure. [58]

Le choix des référentiels devant être proposés pour apprécier les biométries effectuées a fait l'objet de longues controverses : en effet, les pratiques échographiques en France demeuraient jusqu'à récemment hétérogènes en ce qui concerne l'utilisation des mesures biométriques fœtales pour le dépistage et le diagnostic des anomalies de croissance fœtale. Il en était de même pour les courbes utilisées pour la datation échographique de

la grossesse, les biométries élémentaires et l'Estimation de Poids Fœtal, puisque leurs utilisations différaient largement entre chaque praticien.

Les sociétés savantes françaises concernées par l'échographie obstétricale et fœtale ont donc émis en 2021 – 2022, des recommandations distinctes à ce sujet et proposent d'apprécier les biométries élémentaires et l'estimation du poids fœtal selon un standard "prescriptif" international à savoir par les courbes INTERGROWTH -21 ou OMS [59]

1.2. Croissance de la face

La Conférence Nationale d'Echographie Obstétricale et Fœtale (CNEOF), dans son rapport de 2022 des recommandations de bonnes pratiques relatives aux examens d'imagerie de diagnostic prénatal[13], insiste sur l'évaluation de la face en prénatal, en rajoutant une image échographique obligatoire supplémentaire dans l'examen de dépistage : celle de l'analyse des orbites. Jusque-là, le compte rendu minimum de l'examen de dépistage du second trimestre était restreint à visualiser la continuité de la lèvre supérieure, et celui de diagnostic considérait en plus de la visualisation de la lèvre supérieure, celle du profil avec la continuité du palais, celle des os propres du nez, ainsi que celles des orbites et des cristallins.

En échographie fœtale, trois plans échographiques sont essentiels pour l'examen biométrique et morphologique de la face : le plan coronal nez-bouche, le plan sagittal strict pour l'évaluation du profil et les coupes étagées de la face dans le plan axial pour les orbites, le maxillaire, le palais secondaire, et la mandibule.
Peu d'auteurs se sont intéressés à la croissance du massif facial fœtal en diagnostic prénatal. C'est notamment dans un de leurs livres (*La face fœtale normale et pathologique : Aspects échographiques*) que J.P Bault et J.M Levaillant décrivent l'importance de l'examen de la face fœtale en regroupant, entre autres, l'ensemble des biométries de la face accessibles en échographie prénatales utiles au diagnostic, et décrites par plusieurs auteurs dans la littérature.[2] Ces biométries concernent les biométries oculaires, les cristallins, les oreilles, les os propres du nez et narines, la longueur et la largeur du maxillaire, la largeur de la mandibule, la langue, l'épaisseur cutanée en regarde du front, le philtrum ainsi que les angles de la face (facial supérieur et facial inférieur).

Une étude en échographie volumique 3D (modes triplan, surfacique, ou coupes épaisses), quand elle est réalisable, donne une idée précise et réaliste de la face. La technique d'acquisition du volume 3D dépend de la restitution souhaitée : une restitution d'analyse anthropométrique et donc biométrique des structures osseuses, est possible à partir d'acquisition d'une coupe sagittale stricte.[60] La restitution esthétique dépend elle de l'élément d'analyse souhaité de la face. Bien qu'elle puisse être un élément de projection de leur enfant pour les futurs parents, l'apport de l'échographie 3D pour l'étude dysmorphologique est également importante : l'échographiste peut acquérir des volumes, les retravailler secondairement, et les présenter aux chirurgiens pédiatres afin d'informer au mieux les parents lors des consultations prénatales.[61]

2. Apport de l'imagerie dans l'évaluation de la face

Le diagnostic prénatal et la médecine fœtale ont considérablement évolué au cours des 40 dernières années, notamment en termes de progrès technique et de résolution des images. Cela a permis une meilleure compréhension de l'anatomie fœtale et donc l'obtention de diagnostics plus précis et plus précoces.

L'échographie obstétricale est un élément fondamental de notre politique de dépistage. Son essor considérable, du fait de l'amélioration technique des appareils échographiques, l'utilisation de sondes hautes fréquences et une connaissance accrue de l'écho-embryologie fœtale, en a fait depuis l'examen clé en matière de diagnostic anténatal. [62]

L'échographie, telle qu'elle peut être faite actuellement, permet la réalisation d'un examen dysmorphologique comprenant une analyse approfondie de la face fœtale. A cet effet, l'échographie 3D est complémentaire de l'échographie 2D : elle permet l'affichage simultané de 3 plans perpendiculaires (vues multiplanaires) et apporte des informations clés, sous le couvert d'une interprétation prudente, dans la recherche d'associations dysmorphologiques. [63]

Le recours à l'échographie a été, et reste encore à l'heure actuelle, l'outil diagnostic le plus utilisé par les praticiens pour estimer l'âge gestationnel et la croissance fœtale. Cela s'explique par son faible coût, son innocuité, sa reproductibilité, la possibilité d'étudier le fœtus en temps réel dans les trois plans de l'espace et d'accéder ainsi au dépistage d'un grand nombre de malformations congénitales. Cependant cet examen reste étroitement lié aux conditions d'examens : il nécessite, entre autres, du liquide amniotique en quantité suffisante, une position fœtale optimale, peu de mouvements fœtaux, un âge gestationnel optimal, ainsi qu'une paroi maternelle permettant ce type d'examen. Étant donné ces limites, la réalisation d'une échographie 3D et 4D osseux peut trouver ses limites dans l'évaluation de la croissance de la face, de même que sa réalisation nécessite un praticien entrainé à ce type d'examen.

Du fait du développement de séquences ultra-rapides, l'Imagerie par Résonance Magnétique (IRM), non irradiante et non invasive, s'est imposée en tant qu'outil diagnostic utilisé en diagnostic prénatal. [64,65] Elle permet d'obtenir des images de meilleur contraste, quelles que soient la position fœtale, la paroi maternelle et la quantité de liquide amniotique, ce qui est donc particulièrement intéressant en cas d'anamnios. Par ailleurs, l'analyse du signal permet de caractériser les images (sang, liquide, méconium). La biométrie est plus facilement réalisable qu'en échographie, et reproductible, en particulier le calcul des volumes (tumeurs, hypoplasie pulmonaire).
Sa réalisation en anténatal est devenue possible grâce à l'évolution de la technique et au développement de séquences ultrarapides en pondération T2, de même que l'imagerie ultrarapide (HASTE, Fast-HASTE, SS-FSE) est moins sensible aux mouvements physiologiques. Les séquences pondérées T1, plus difficiles à réaliser car plus longues, sont toutefois utiles dans certains cas pour objectiver le foie, la graisse, ou des structures vasculaires.
Initialement réalisée pour l'évaluation des anomalies cérébrales, ses applications sont maintenant multiples, qu'elles soient classiques (suspicion d'une anomalie cérébrale, thoracique, ou abdomino-pelvienne, tumeur), ou en voie de développement. La littérature

récente montre par ailleurs son application dans l'estimation du poids fœtal avec des estimation plus précises que celles réalisées en échographie.

En ce qui concerne le scanner, l'obstacle principal à son utilisation a été technique. En effet la lenteur des anciens scanners ne permettait pas d'obtenir de bonnes images en trois dimensions et imposait une longue apnée à la mère (environ 40 secondes). Avec l'apparition des scanners multi détecteurs, quelques secondes suffisent pour obtenir un scanner fœtal. Sa réalisation permet non seulement une analyse globale et précise du squelette fœtal, mais également une « extraction » virtuelle du fœtus (contenu utérin). [9]
Il reste néanmoins un examen limité dans ses indications, et est le plus souvent réalisé devant la suspicion d'anomalie de développement du squelette osseux fœtal. Il en impose donc une réalisation très rigoureuse, tant les informations qu'il apporte peuvent avoir des conséquences sur la poursuite de la grossesse. Il ne peut être réalisé dans le cadre d'une grossesse qu'après avis d'un Centre Pluridisciplinaire de Diagnostic Prénatal (CPDPN). Selon les différents travaux de la littérature, sa sensibilité se trouve autour de 82 %, sa spécificité autour de 93%. Contrairement à l'échographie, il n'existe pas de contrainte par rapport à la position du fœtus, ni par rapport à l'âge gestationnel, ni par rapport au poids maternel. Son acquisition est courte (10 secondes en moyenne). Néanmoins, l'acquisition d'images « nettes » dépend de la minéralisation du fœtus et donc de son terme, ainsi que des artéfacts de mouvements pouvant également donner lieu à de fausses interprétations. Il s'agit par ailleurs d'un examen avec radiations ionisantes, même si celles-ci restent minimes.
En fonction de l'âge fœtal, l'acquisition d'images nettes sur les fœtus de petit âge gestationnel (moins de 20 semaines d'aménorrhées) est rendue possible par les micro-scanner, qui bénéficient d'une résolution spatiale optimale (0.1 mm). Le scanner et le micro-scanner sont des examens largement utilisés en post mortem devant la suspicion de maladie osseuse ou dans l'analyse de la croissance du massif facial chez le fœtus, d'autant qu'ils restent probablement mieux acceptés par les parents du fait de leur caractère non invasif.

3. Anomalies du développement du massif facial

La description anatomique des principales anomalies de la face faite ci-dessous n'a pas pour objectif de dénombrer l'ensemble des malformations existantes. Elle insiste principalement sur des rappels fondamentaux, nécessaires à la compréhension des conséquences cliniques et pronostiques qu'implique la découverte d'une anomalie de la face fœtale, conséquences développées par la suite, dans ce travail doctoral.

3.1. Principales anomalies de l'étage supérieur

Les anomalies touchant les sutures de la face (craniosténoses) n'ont volontairement pas été développées dans ce travail doctoral, la complexité de ces pathologies nécessitant un travail à part entière associé au crâne.

Principaux aspects pathologiques oculo-orbitaire

La **microphtalmie** est caractérisée par une diminution du volume du globe oculaire inférieur au 5ème percentile en fonction de l'âge gestationnel. Le cristallin est présent, à la différence de l'anophtalmie, ce qui permet d'en faire le diagnostic différentiel. Elle peut être unilatérale, et dans ce cas de figure isolée dans la plupart des cas, ou bien bilatérale, ce qui doit faire rechercher une association syndromique. Les intoxications et les infections acquises au cours de la grossesse doivent également être éliminées.

L'**anophtalmie**, qui correspond au cas le plus extrême de la microphtalmie, correspond à une absence de globe oculaire et de cristallin malgré la présence des annexes oculaires. Le cristallin n'est pas visualisé. Sa découverte doit faire rechercher une origine syndromique.

Le **colobome** correspond à un défaut de fermeture de la fissure optique située à la partie ventrale du pédoncule optique. Il peut être limité à la paupière / l'iris, mais peut également s'étendre à la rétine et au nerf optique. L'atteinte est bilatérale dans plus de 60 % des cas. Il peut être isolé ou associé à d'autres anomalies morphologiques. Un bilan génétique ainsi qu'une enquête centrée sur la recherche de prise de toxique est à ce moment-là nécessaire. [66]

Les **cataractes congénitales** correspondent à une opacification totale ou partielle du cristallin. Un tiers des cataractes sont idiopathiques avec des formes familiales liées à une transmission autosomique dominante, récessive ou liée à l'X. Une association syndromique est retrouvée dans un tiers des cas et doit être suspectée devant l'association malformative. [67]

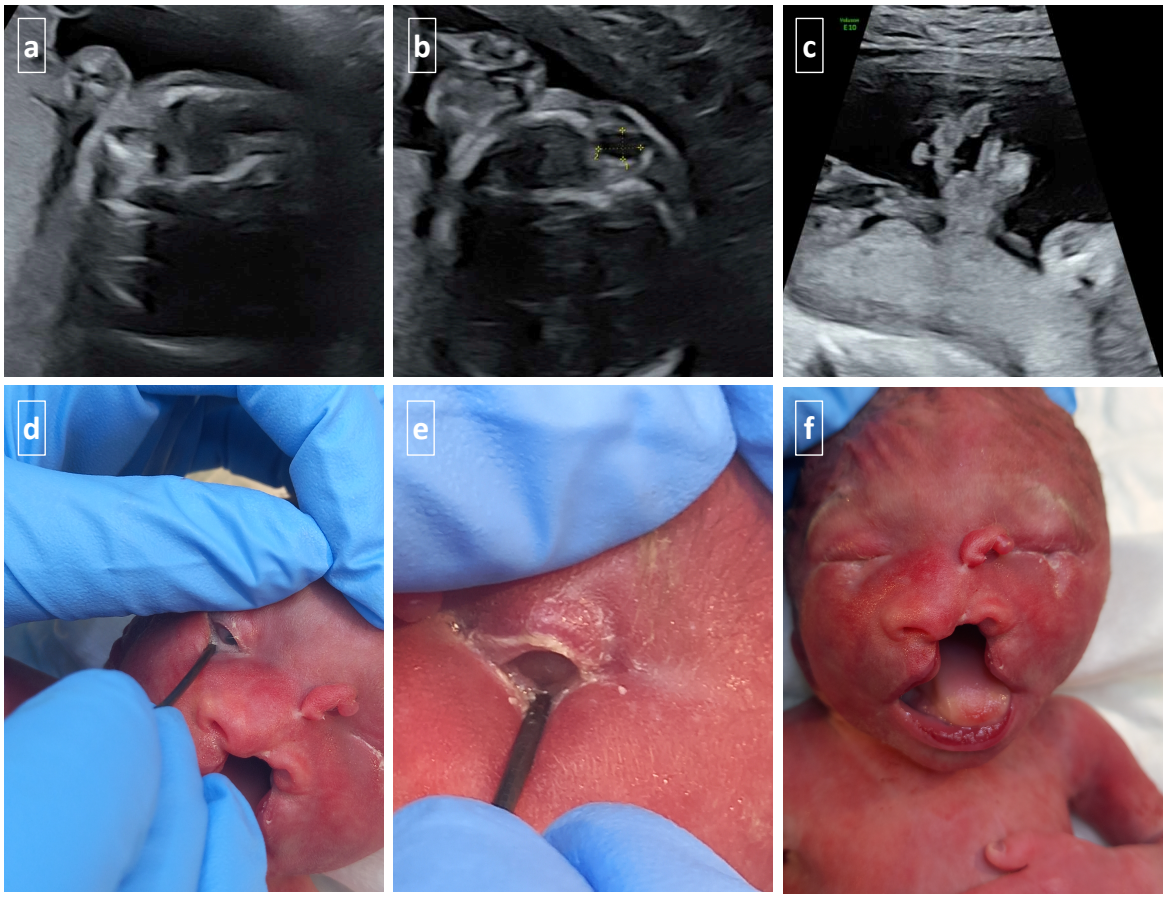

Figure 5 : *Syndrome polymalformatif avec suspicion aux échographies anténatales d'anophtalmie gauche (a) et microphtalmie controlatérale (b) chez ce fœtus également porteur d'une fente labio-maxillo-palatine bilatérale (c). Les explorations génétiques réalisées en anténatal retrouvent une FISH 46 XY et une ACPA sans déséquilibre génomique. L'IMG est réalisée à 24 SA et 3 jours. L'examen foetopathologique retrouve un hypertélorisme avec une microphtalmie gauche avec possible anophtalmie (d) et une microphtalmie droite associée à un strabisme (e), un hamartome centimétrique sur l'ensellure nasale et une fente labiopalatine médiane (f).*

Aspect pathologique de l'écartement orbitaire [67]

L'**hypertélorisme** est défini par une distance interorbitaire supérieure à 2 DS, correspondant également à une distance supérieure au 95ème percentile. Elle est rarement isolée et doit faire rechercher des anomalies associées principalement cérébrales, de la voute du crâne (craniosténoses), de la face, des reins et des extrémités.

L'**hypotélorisme** est défini par une distance interorbitaire inférieure à 2 DS, ce qui correspond à une distance inférieure au 5ème percentile. De la même manière que l'hypertélorisme, sa découverte doit faire rechercher des anomalies associées, identiques à celles recherchées dans les cas d'hypertélorisme.



***Figure 6:* Cas d'un syndrome de Donnai Barrow**. *Hypertélorisme, fente labio-palatine et anomalie des oreilles visualisés à l'échographie anténatale avec reconstruction en acquisition 3D osseux (a). Caryotype 46 XY et ACPA sans déséquilibre génomique en anténatal. L'IMG est réalisée à 26 SA et 5 jours. L'examen foetopathologique confirme les données échographiques avec au niveau de la face un hypertélorisme, un nez court et bulbeux, des anomalies au niveau des oreilles (asymétrie et repli du bord supérieur de l'oreille) (c et d), ainsi qu'une fente labio-maxillo-palatine bilatérale (b). Les explorations génétiques postnatales par séquençage de génome retrouve une mutation du gène LRP2 confirmant la suspicion de syndrome de Donnai Barrow.*

3.2. Principales anomalies de l'étage moyen

Aspect pathologique de la lèvre et du palais [68-72]

Les **fentes oro-faciales** sont de 4 types : les fentes médianes, les fentes labio-palatines, les fentes obliques ou orbitofaciales, et les fentes latérales. Elles atteignent les tissus mous et les structures osseuses et dentaires. Elles peuvent être uni ou bilatérales, partielles ou totales et parfois associées entre elles dans le cadre de syndromes rares. Leur hétérogénéité clinique est importante et rend nécessaire leur prise en charge dans des centres spécialisés de compétence des maladies rares.

Les fentes du palais primaire et secondaire correspondent à une atteinte de la lèvre et/ou de l'alvéole et/ou du palais dur et/ou du palais mou. Elles correspondent aux fentes de la face et aux malformations congénitales de la face les plus fréquentes avec une incidence de 1 pour 1000 naissance. Elle est décrite dans plus de 300 associations syndromiques. Sa découverte doit faire l'objet de bilans morphologiques et génétiques complémentaires.

Aspect pathologique de l'os zygomatique [73]

L'hypoplasie de l'os malaire et l'absence ou l'interruption de l'arc zygomatique sont le plus souvent bilatérales et symétriques se traduisant cliniquement par des fentes palpébrales orientées en bas et en dehors. Leurs découvertes doivent faire rechercher en première intention des anomalies de la face telles qu'une perte d'angulation de l'angle mandibulaire, un micrognatisme et une fente palatine afin d'éliminer un syndrome de Treacher-Collins.

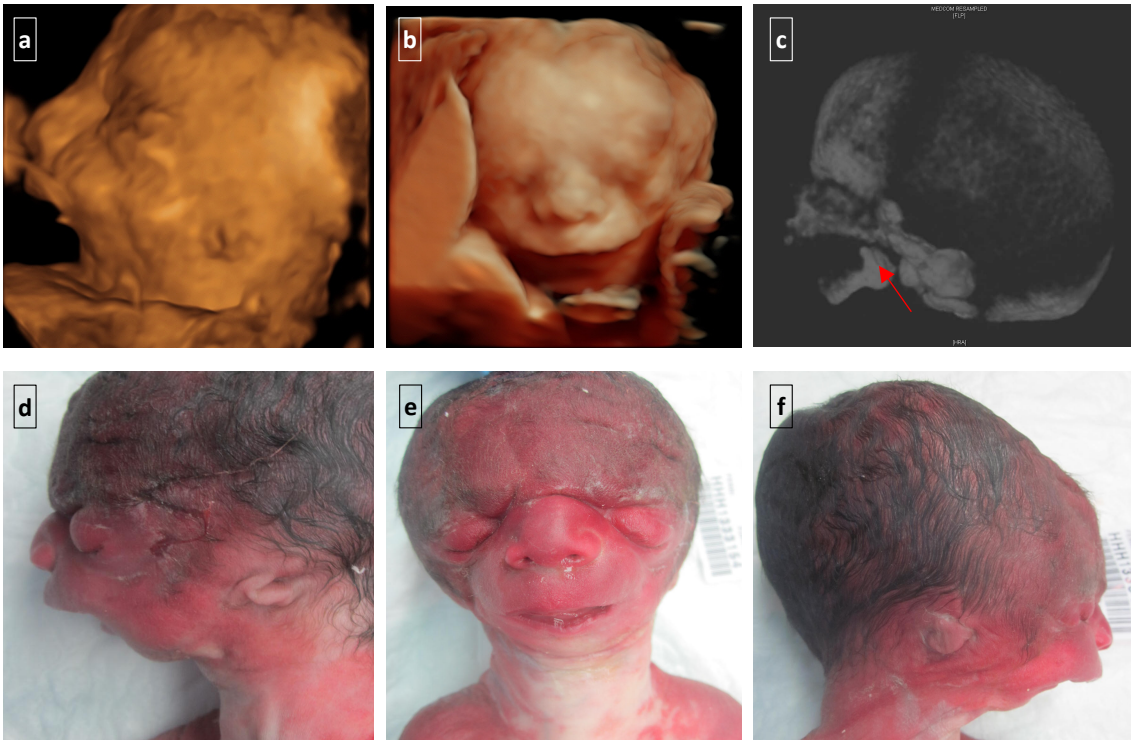

Figure 7 : Cas d'un syndrome de Treacher-Collins*. Retrognathie avec fermeture de l'angle inférieur de la face (a), fentes palpébrales en bas et en dehors et macrostomie (b) aux reconstructions 3D échographiques. Le scanner osseux réalisé en anténatal retrouve une hypoplasie bilatérale et symétrique de l'os malaire ainsi qu'une hypoplasie mandibulaire avec branche montante courte et élargie (flèche rouge) (c) sans anomalie des membres associée. Les explorations génétiques anténatales retrouvent un caryotype 46 XY et ACPA sans déséquilibre. L'IMG est réalisée à 31 SA. A l'examen foetopathologique est retrouvé une hypoplasie mandibulaire (d), une obliquité anti-mongoloïde des fentes palpébrales (e). ainsi qu' une anomalie bilatérale des oreilles de type microtie (stade III et IV) (f). Variant pathogène retrouvé au séquençage dans le gène TCOF1 en post natal, confirmant la suspicion clinique de syndrome de Treacher-Collins.*

Aspect pathologique de l'angle supérieur de la face [74-76]

L'angle facial supérieur représente l'angle formé entre la droite du front qui suit la synostose des os propres du nez et la droite des os propres du nez. Il se situe en moyenne autour de 128°+/-10,9 au 2ème trimestre de la grossesse et autour de 131°+/-12,2 au 3ème trimestre de la grossesse. L'hypoplasie de l'étage moyen de la face se traduit par un **angle supérieur de la face ouvert**, le plus souvent supérieur à 150° et un aspect aplati du profil de la face associé à une verticalisation des os propres du nez (phénotype de Binder). Les anomalies associées à ce phénotype sont fréquentes et doivent faire réaliser un examen morphologique approfondi à la recherche d'une association syndromique.

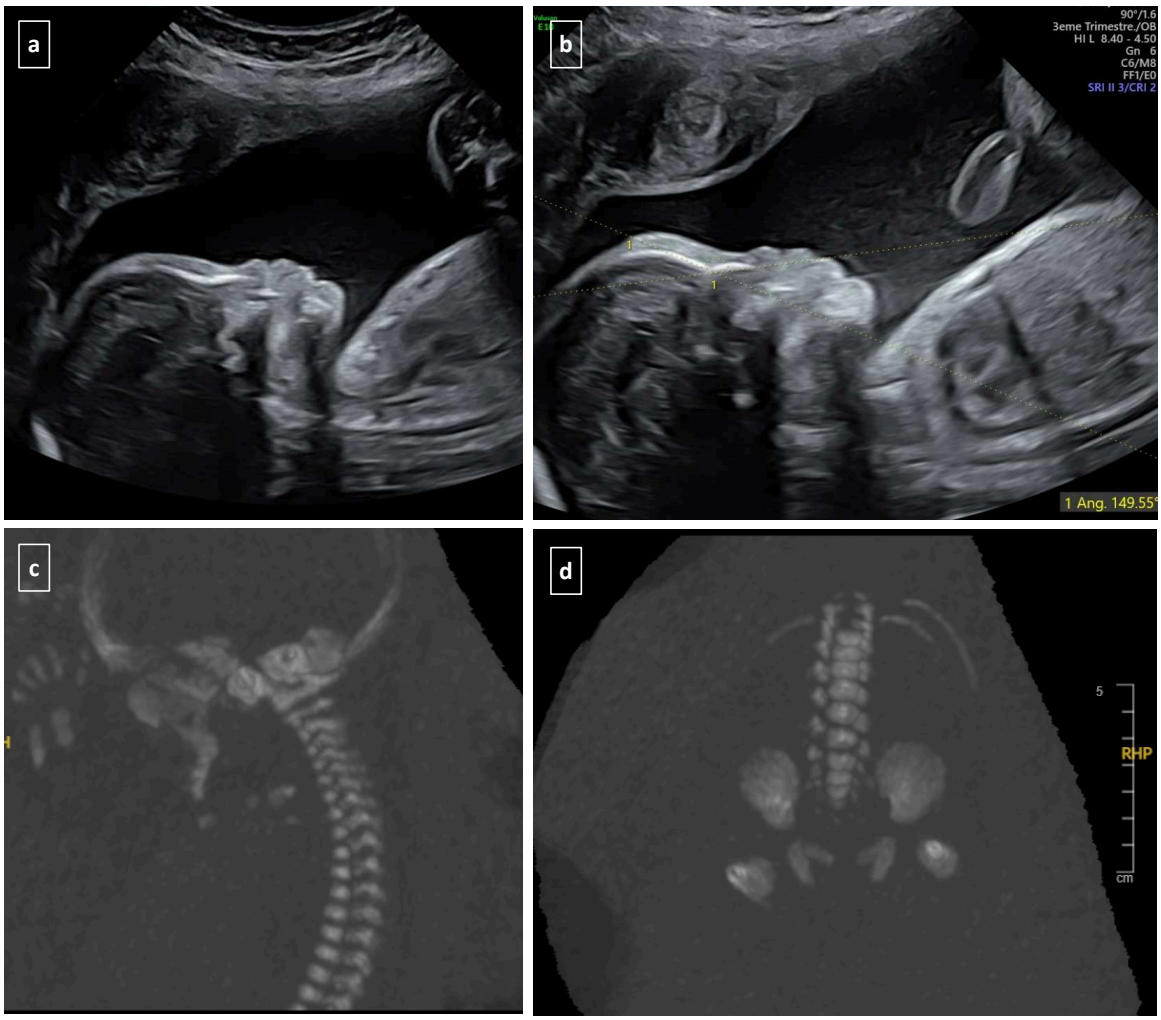

Figure 8: ***Cas d'un phénotype de Binder****. Profil échographique à 31 SA retrouvant un aspect aplati (a) et un angle supérieur de la face ouvert à 150° (b). Le scanner osseux réalisé au cours de la grossesse confirme l'ouverture de l'angle fronto-nasal, et retrouve une absence de l'épine nasal (c) ainsi qu'un amas de calcifications anormales dans les grands trochanters (d) confirmant le phénotype de Binder avec chondrodysplasie ponctuée.*

Aspect pathologique de l'oreille externe [77-80]

Les anomalies de l'oreille externe touchent environ 1 % des naissances, toutes naissances confondues, pouvant se retrouver lors d'embryopathies acquises (infections, toxiques) ou être associées à de nombreux syndromes. L'examen morphologique des oreilles en anténatal se doit de rechercher principalement 3 types d'anomalies : **celles de taille, et/ou de position, et/ou de forme**. La présence de **marqueurs pré ou rétro-auriculaires** doit aussi être recherchée.

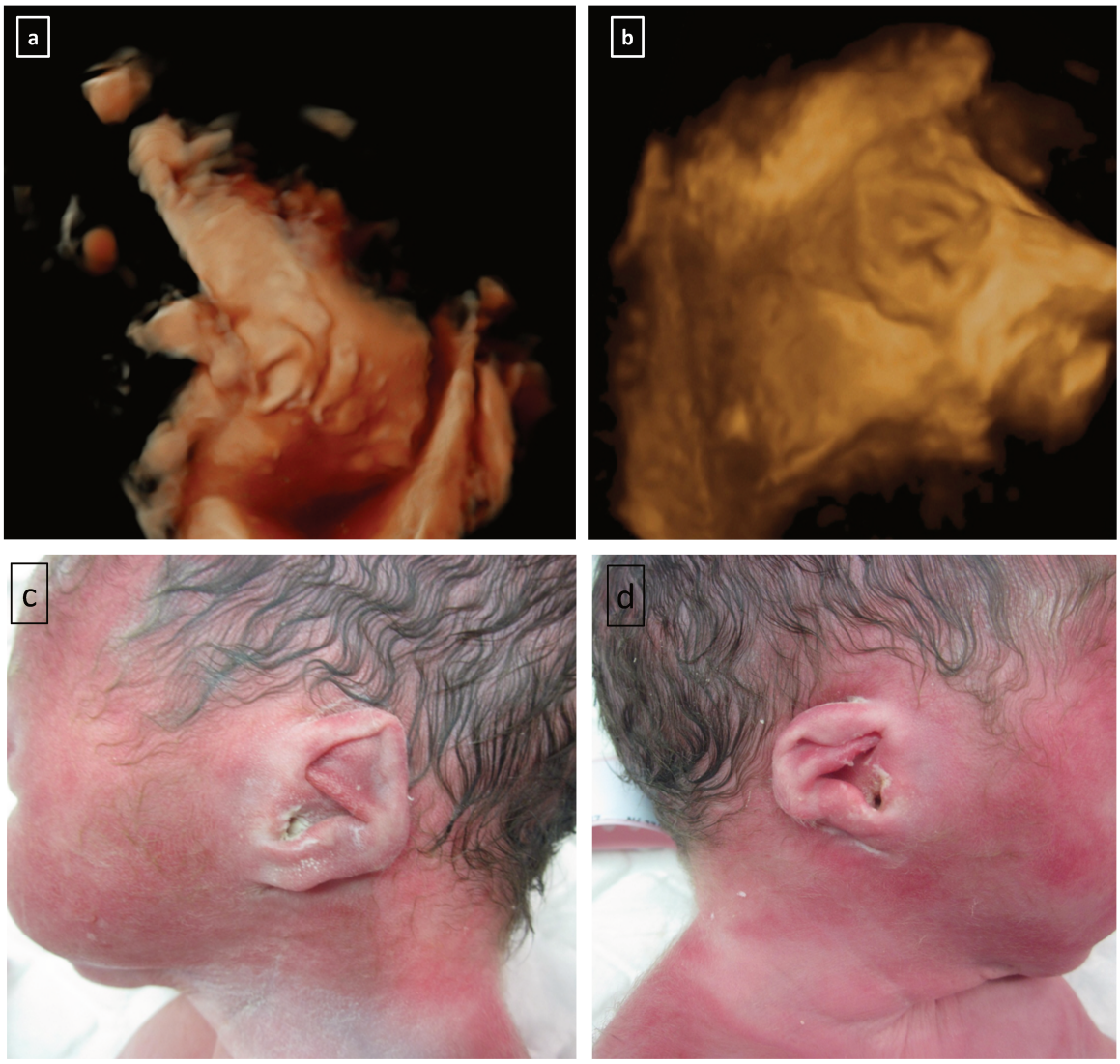

***Figure 9** : **Association CHARGE suspectée sur des anomalie des oreilles en anténatal.** Reconstructions échographiques 3D à 32 SA et 5 jours retrouvant des oreilles d'aspect carré et asymétriques (a et b) confirmé à l'examen foetopathologique (c et d) . A ce tableau était associé une agénésie des canaux semi-circulaires. Mutation du gène CHD7 retrouvé en postnatal confirmant la suspicion anténatale de l'association CHARGE.*

3.3. Principales anomalies de l'étage inférieur

Aspect pathologique de la mandibule [81]

La **micrognathie** est appréciée par un rapport largeur de la mandibule / largeur du maxillaire inférieur à 1. Il est difficile de distinguer une micrognathie, d'une retrognathie car les deux coexistent le plus souvent. Un rétromicrognathisme est isolé dans 40 % des cas et correspond alors à une variable de la normale. Elle est associée à d'autres anomalies, génétiques ou non, dans 60 % des cas. L'évaluation d'une hypoplasie de la branche montante mandibulaire peut également être appréciée en échographie 3D (mode transparent) ou en tomodensitométrie (reconstructions multiplanaires).

L'hypoplasie mandibulaire, définie par l'hypoplasie de la branche horizontale, de la branche montante et du condyle de la mandibule, se retrouve dans le groupe des "Dysplasies Oto-Mandibulaires", ensemble de malformations associant une hypoplasie de l'oreille et une hypoplasie mandibulaire. L'entité clinique commune s'appelle la Microsomie Hémi-Faciale, longtemps appelée syndrome otomandibulaire ou syndrome du 1er arc. L'anomalie peut être unilatérale, bilatérale et dans ce cas symétrique ou asymétrique, isolée ou associée à d'autres malformations faciales ou extra-faciales. (***Figure 7***)

Aspect pathologique de l'angle inférieur de la face [82]

L'angle facial inférieur représente l'angle formé par la droite perpendiculaire à la ligne du front au niveau de la synostose des os propres, la droite passant entre la pointe du menton et la lèvre la plus protruse. Il se situe en moyenne autour de 65,1°+/-7,79 au 2ème trimestre de la grossesse et autour de 69,1° +/- 7,9 au 3ème trimestre de la grossesse.

La **rethrognathie** est définie par un angle facial inférieur fermé et l'aspect sur une coupe sagittale d'une lèvre supérieure proéminente et d'un menton reculé.

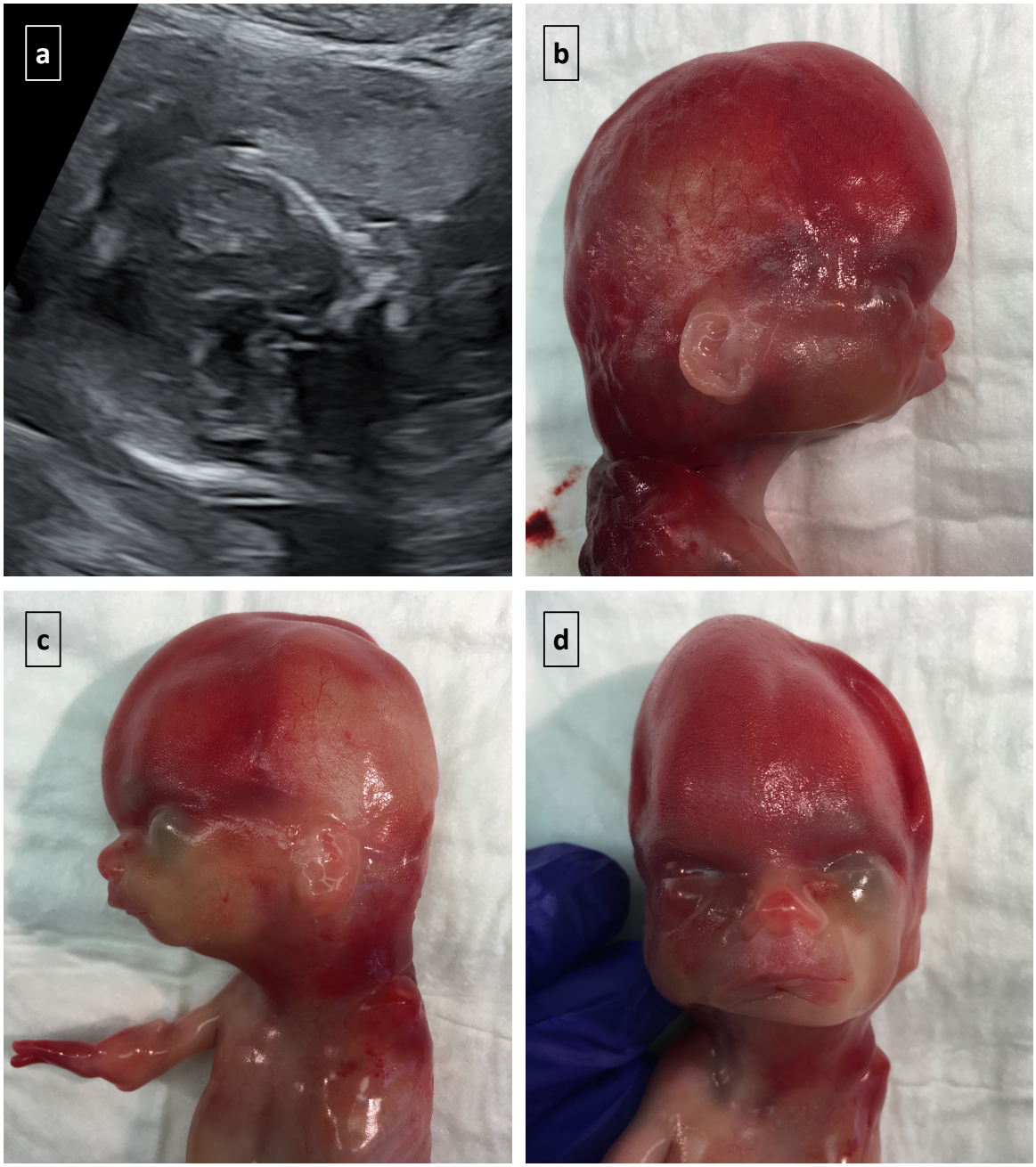

***Figure 11*: Microretrognatisme** *avec fermeture de l'angle inférieur de la face (a) et anomalie des membres supérieurs associés à un oligoamnios sévère visualisés à l'échographie anténatale. L'IMG est réalisée à 18 SA et 5 jours. L'examen foetopathologique confirme les suspicions anténatales en retrouvant les caractéristiques dysmorphiques suivantes : un microretrognatisme (b et c), une implantation des oreilles basses (b et c) ainsi qu'un philtrum long et bombé (d), associés à des anomalies réductionnelles des membres supérieurs. Il existe une agénésie du membre supérieur gauche et une micromélie avec segment proximal présent, segment moyen reduit à un bourgeon, et segment distal avec deux rayons (c).*

4. Malformations congénitales de la face : bilan systématique et association syndromique

4.1. Découverte d'une fente de la face : examen systématique et association syndromique

Article publié dans Gynécologie Obstétrique Fertilité & Sénologie (2021)
Gynecol Obstet Fertil Senol. 2021 Oct;49(10):767-781. doi: 10.1016/j.gofs.2021.03.007

Synthèse de l'article

Les fentes labio-palatines sont les anomalies cranio-faciales les plus fréquentes avec une incidence d'environ une sur 1000 naissances, toutes naissances confondues. Elles nécessitent un suivi spécialisé multidisciplinaire, à l'instar des maladies rares, ce qui implique le fait qu'elles soient suivies en centre de référence ou de compétence. Il existe par ailleurs un risque de transmission familiale ainsi qu'une variation inter-ethnique importante. Elles peuvent être une porte d'entrée à un contexte polymalformatif ou syndromique dans 25 % des fentes labiales simples, 50 % des fentes labio-palatine, et 60 % des fentes palatines. Les fentes palatines sont associées, dans environ 30 % des cas, à un diagnostic syndromique et il existe 275 syndromes pour lesquels la fente représente un critère diagnostic majeur. Les conséquences physiologiques sont potentiellement multiples : trouble de l'alimentation, de l'audition, de la parole, de la ventilation, de la croissance maxillo-faciale.

A travers une revue de la bibliographie complète, l'objectif de ce travail était de décrire, de l'embryologie à la consultation de chirurgie, l'examen échographique complet d'un fœtus porteur d'une fente du palais, depuis l'examen de la lèvre jusqu'à la luette, et d'introduire les principales associations syndromiques retrouvées.

A l'aide de schémas descriptifs, la première partie de ce travail s'est intéressée à la compréhension globale de la formation d'une fente labio-palatine, en traduisant la correspondance embryologie / image échographique / diagnostic clinique.

La deuxième partie de ce travail décrit l'ensemble de l'examen échographique à réaliser lors de la suspicion diagnostique d'une fente du palais à savoir : 1/ l'examen complet de l'étage moyen de la face, 2/ l'examen complet du palais primaire et secondaire osseux et 3/ l'examen du palais secondaire mou.

La troisième partie expose les informations à apporter utiles au chirurgien (morphologie de la fente, utilisation des acquisitions 3D, caractéristique anatomique de la fente telle que le type, la largeur, le décalage antéro-postérieur et l'existence d'un pont cutané) ainsi que l'apport de l'IRM cérébrale dans le diagnostic des fentes du palais (intérêt morphologique complémentaire lorsque les conditions d'examens sont limitées, notamment la visualisation des canaux semi-circulaires et des sillons olfactifs).

La quatrième partie développe l'association syndromique aux fentes du palais en décrivant l'examen d'orientation diagnostique systématique à réaliser, avec illustration

de cas clinique des syndromes génétiques les plus couramment retrouvés (Trisomies, délétion 22q11.2, association CHARGE, séquence de Pierre Robin, syndrome de Van Der Woude, syndrome de Treacher Collins, syndrome de Nager, syndrome de Goldenhar, Syndrome de Stickler)

Enfin, la dernière partie de ce travail discute des différents signes descriptifs d'avenir (aspect de la fente, trajet des artères carotides, évaluation de la croissance de l'arc mandibulaire), qui pourraient avoir un intérêt indéniable comme supports pour le chirurgien et/ou l'équipe pédiatrique néonatale pour une information optimale aux parents.

En conclusion, les coupes échographiques de référence doivent permettre le dépistage d'une majorité des fentes labiales et labio-alvéolaires mais restent insuffisantes pour le diagnostic des fentes du palais sans atteinte labio-alvéolaire, malgré leur association, dans presque 30 % des cas, à d'autres anomalies morphologiques. Ce seul chiffre, relativement élevé, souligne la nécessité d'un examen systématique anténatal afin d'en optimiser leur diagnostic.

Gynécologie Obstétrique Fertilité & Sénologie xxx (xxxx) xxx–xxx

Disponible en ligne sur
ScienceDirect
www.sciencedirect.com

Elsevier Masson France
EM|consulte
www.em-consulte.com



Mise au point

L'examen échographique d'un fœtus porteur d'une fente faciale doit se faire depuis la lèvre supérieure jusqu'à la luette : quoi de neuf ?

Ultrasound scan of a fetus with facial cleft must be done from the lip to the uvula: What's new?

E. Lesieur [a,*], N. Degardin [b], J.-E. Develay-Morice [c], E. Quarello [a,d]

[a] *Screening and Diagnosis Unit, Department of Obstetrics and Gynecology, Saint-Joseph Hospital, 26, boulevard de Louvain, 13008 Marseille, France*
[b] *Department of Pediatric Plastic Surgery, Public Assistance Hospital of Marseille, University Hospital Center Timone, 278, rue Saint-Pierre, 13005 Marseille, France*
[c] *Department of Gynecology and Obstetrics, Gynepole, Assistance Publique-Hôpitaux de Marseille, chemin des Bourrely, 13015 Marseille, France*
[d] *IMAGE2 Center, 6, rue Rocca, 13008 Marseille, France*

INFO ARTICLE

Historique de l'article :
Reçu le 21 janvier 2021

Mots clés :
Fœtus
Fente palatine
Échographie
Examen

RÉSUMÉ

Les fentes labiopalatines sont les anomalies cranio-faciales les plus fréquentes avec une incidence d'environ une sur 1000 naissances, toutes naissances confondues et nécessitent un suivi spécialisé multidisciplinaire. Depuis 2005, la réalisation systématique de deux coupes, nez-lèvre et profil, est recommandée, dans l'exploration de la face fœtale au 2e trimestre de la grossesse. L'application de ces recommandations devrait permettre le dépistage de la majorité des fentes labiales et des fentes labiomaxillaires. Par ailleurs, les fentes palatines, sans atteinte labiomaxillaire, sont pour le moment largement sous diagnostiquées en anténatal alors qu'elles peuvent être associées à un diagnostic syndromique jusqu'à 30 % des cas. L'objectif de ce travail est de décrire, de l'embryologie à la consultation de chirurgie, l'examen échographique complet d'un fœtus porteur d'une fente faciale classique.
© 2021 Elsevier Masson SAS. Tous droits réservés.

Keywords:
Fetal
Facial cleft
Ultrasound
Scan

ABSTRACT

Facial cleft are the most frequent craniofacial anomalies with an incidence of one for 1000 births, all births combined, and require specialized multidisciplinary care. Since 2005, the systematic realization of two ultrasound views (nose-lip and profile) is recommended for the exploration of the fetal face in the 2nd trimester of pregnancy. Application of these recommendations should allow screening of the majority of cleft lip and palate. However, cleft palates, without labiomaxillary involvement, are currently largely underdiagnosed at prenatal ultrasound, although they can be associated with a syndromic diagnosis in up to 30% of cases. The aim of this work is to describe, from embryology to surgical consultation, the complete ultrasound examination of a fetus with a classic facial cleft.
© 2021 Elsevier Masson SAS. All rights reserved.

1. Introduction

Les fentes labiopalatines sont les anomalies cranio-faciales les plus fréquentes avec une incidence d'environ une sur 1000 naissances, toutes naissances confondues [1]. Elles nécessitent un suivi spécialisé multidisciplinaire, à l'instar des maladies rares, ce qui implique le fait qu'elles soient suivies en centre de référence ou de compétence [2]. Il existe par ailleurs un risque de transmission familiale : si l'un des parents ou l'un des enfants de la famille est porteur d'une fente, il existe alors un risque de transmission autour de 5 %. Si l'un des parents et l'un des enfants sont porteurs, le risque de transmission est augmenté autour de 15 % [3,4].

Les garçons sont le plus souvent atteints en cas de fente labiale (FL) et/ou labiopalatine (FLP), tandis qu'il existe une répartition

* Auteur correspondant.
Adresse e-mail : emmanuelle.lesieur@ap-hm.fr (E. Lesieur).

https://doi.org/10.1016/j.gofs.2021.03.007
2468-7189/© 2021 Elsevier Masson SAS. Tous droits réservés.

Pour citer cet article : E. Lesieur, N. Degardin, J.-E. Develay-Morice et al., L'examen échographique d'un fœtus porteur d'une fente faciale doit se faire depuis la lèvre supérieure jusqu'à la luette : quoi de neuf ?, Gynécologie Obstétrique Fertilité & Sénologie, https://doi.org/10.1016/j.gofs.2021.03.007

équivalente entre les garçons et les filles en ce qui concerne les fentes palatines (FP) isolées. La fente unilatérale gauche labio-maxillo-palatine (FLMP) est la forme la plus fréquente [5].

Il existe, par ailleurs, une variation interethnique importante concernant les FL qu'elles soient associées ou non à une atteinte du palais : en Asie, l'incidence est 1/350 naissances, tandis qu'elle est 1/700 naissances en Europe, et 1/2000 naissances en Afrique. Il n'existe, par contre, aucune variation interethnique dans les cas de FP seule [6].

La fente LP se définit par une absence de fusion des bourgeons de la face, se traduisant par une interruption de la continuité des tissus dans les territoires concernés. Tous les éléments sont présents mais il existe un degré variable d'hypoplasie tissulaire des tissus atteints. Cette hypoplasie est en effet peu fréquente dans les formes isolées et de degré variable dans les formes syndromiques. Il existe dans certains cas une agénésie dentaire associée.

Les conséquences physiologiques sont potentiellement multiples [7] : trouble de l'alimentation [8], de l'audition (otite moyenne à répétition par anomalie de ventilation de l'oreille moyenne) [9], de la parole (contrainte d'articulation et incompétence vélopharyngée) [10], de la ventilation (obstruction nasale par déviation du septum nasal), et également, de potentielles altérations de la croissance maxillofaciale associées à d'éventuelles anomalies dentaires [11].

La Conférence nationale d'échographie obstétricale et fœtale (CNEOF) recommande, depuis 2005, puis dans sa nouvelle mouture en 2016, la réalisation systématique de deux coupes, nez-lèvre et profil, dans l'exploration de la face fœtale au 2e trimestre de la grossesse [12]. L'application de ces recommandations devrait permettre le dépistage de la majorité des FL et des FLM. Actuellement, le taux de détection en échographie anténatale est de l'ordre de 90 % pour les FL simples, entre 70 et 80 % pour les FLM et FLMP, et 20 % pour les FP isolées [13–16]. Les FP sans atteinte labiomaxillaire sont donc largement sous-diagnostiquées en anténatal alors qu'elles peuvent être associées à un diagnostic syndromique jusque dans 10 à 30 % des cas [17].

L'objectif de ce travail est de décrire, de l'embryologie à la consultation de chirurgie, l'examen échographique complet d'un fœtus porteur d'une fente faciale classique, depuis l'examen de la lèvre jusqu'à la luette. Seront volontairement exclues de ce travail l'étude des fentes faciales complexes non classiques.

2. Comment le palais se forme-t-il ?

2.1. Compréhension globale de la formation d'une fente labiopalatine

S'intéresser aux fentes nécessite une bonne compréhension de l'embryologie du palais, et en particulier des palais primaire et secondaire [18].

La formation du palais primaire se fait entre la 5e et la 8e semaine. La fermeture se fait progressivement *de l'arrière vers l'avant* (Fig. 1). En cas d'échec de fermeture précoce, la fente concernera le maxillaire, ou alvéole, et la lèvre. En cas de fermeture tardive, la fente sera uniquement labiale. Le défaut de fusion peut être uni ou bilatéral, partiel ou total.

La formation du palais secondaire se fait entre la 8e et la 12e semaine. La fermeture se fait *de l'avant vers l'arrière* (Fig. 1). La forme anatomoclinique dépendra alors du moment de survenue de l'échec de fusion. Si l'échec est précoce, la FP sera totale et associera une fente osseuse à une fente du voile du palais. Si l'échec est tardif, la fente intéressera alors uniquement le voile du palais.

Le point de fusion du palais primaire et secondaire se trouve en arrière des incisives (point rétroincisif).

En traduction clinique et échographique, la compréhension embryologique peut se résumer comme suivant [14,19] :

- si l'arc de cupidon de la lèvre supérieure est intègre, le palais primaire est intègre ;
- si la ligne hyperéchogène représentant la fusion des deux processus ptérygoïdes est intègre, le palais secondaire osseux est intègre ;
- si la luette est intègre, le palais secondaire membraneux (voile du palais) est intègre.

La fente du voile du palais se décrit en fonction de sa hauteur (plans du voile) et de sa longueur : elle peut en effet intéresser tous les plans (fente du voile totale) ou pas (fente sous muqueuse) et

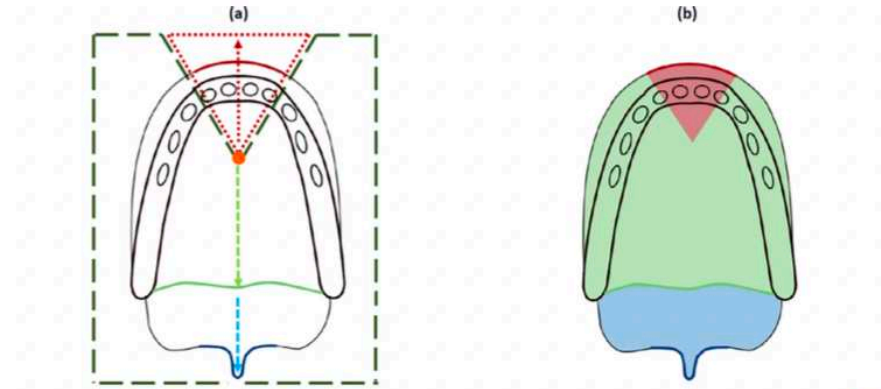

Fig. 1. Description anatomique de la formation du palais primaire et secondaire.

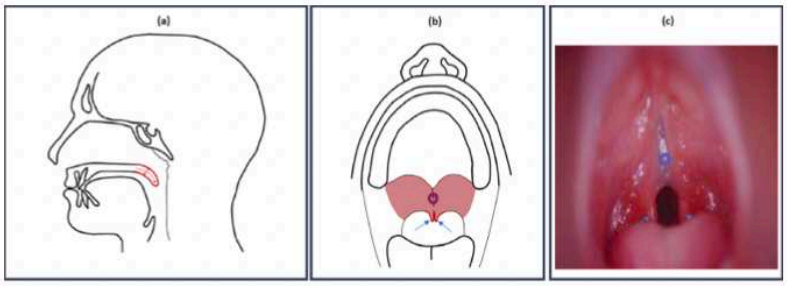

Vue de profil (a), d'en dessous (b) et correspondance clinique (c) du palais secondaire membraneux. Le voile du palais se décrit en fonction de sa hauteur (plans du voile) et de sa longueur en (a) . Elle peut intéresser tous les plans du voile (fente du voile totale) ou pas (fente sous muqueuse), apparaissant telle une « bande plus sombre » sur le palais, à l'examen clinique post natal avec l'aide d'une petite lampe, comme visualisé en (c). Elle peut être aussi plus ou moins longue : un arrêt précoce de la fermeture du palais secondaire membraneux se traduira par une fente totale, un arrêt tardif par une luette bifide comme en (b) et (c).

Fig. 2. Vue de profil (a), d'en dessous (b) et correspondance clinique (c) du palais secondaire membraneux.

peut être plus ou moins longue (luette bifide si partielle ou fente du voile totale dans les cas contraires) [20,21] (Fig. 2).

3. Comment se fait l'examen de l'étage moyen de la face ?

La CNEOF recommande la réalisation systématique de deux coupes, nez-lèvre et profil [12] au 2e trimestre de la grossesse.

L'obtention de la coupe « nez-bouche » est obtenue par un balayage de la sonde échographique, dans un plan antéropostérieur, de façon à placer le faisceau ultrasonore au mieux perpendiculairement, voire de façon oblique, aux structures représentées par le nez et les lèvres. Se contenter de visualiser les deux narines sans voir entièrement le bord antérieur de lèvre supérieure expose au risque de méconnaitre une fente labiale distale (Fig. 3).

Différentes informations peuvent ainsi être obtenues via cette coupe :

- la visualisation « d'un arc de cupidon continu » (Fig. 4), élément échographique de certitude d'intégrité de la lèvre fœtale supérieure. Cette ligne hyperéchogène s'obtient en renforçant les contrastes et en augmentant le lissage. Elle se forme par la différence d'échogénicité entre la partie cutanée supérieure et muqueuse inférieure. L'utilisation des modes Doppler couleur et/ou énergie permet d'éliminer un faux positif avec le passage d'un cordon devant la lèvre fœtale qui pourrait mimer une interruption de l'arc de cupidon [22] ;
- la visualisation simultanée de la pointe du nez, des lèvres supérieure et inférieure, et du menton, permet d'écarter la présence d'un rétrognathisme significatif ;
- les narines doivent être d'aspect symétrique. Toute asymétrie de hauteur devra nous faire suspecter une fente, au moins labiale (Fig. 5) ;
- les deux coins de la bouche, même si d'appréciation très difficile en anténatal (Fig. 6), permettent d'éliminer les très rares fentes latérales, ou commissurales (macrostomie) ;
- la visualisation ou non d'un pont narinaire (Fig. 7 et 8), petite ligne hyperéchogène obtenu par le même balayage que pour la coupe « nez-bouche », a une valeur pronostique pour la chirurgie réparatrice.

La coupe du profil fœtal permet de compléter l'évaluation des étages moyen et inférieur de la face et d'orienter l'examen dysmorphologique :

- un rétrognathisme peut être suspecté si une ligne tracée depuis l'extrémité de l'os nasal, du maxillaire supérieur et de la mandibule ne forme pas une ligne droite, mais une ligne discontinue (Fig. 9) ;
- de la même manière, la mesure des angles de la face peut être une aide diagnostique [23–29]. Ainsi, l'*angle facial supérieur*, obtenu par une ligne droite tangente au front et une autre tangente aux OPN, doit approcher 131 ± 13° (entre 22 et 32 SA) et *l'angle facial inférieur*, obtenu entre la ligne droite perpendiculaire au front et la ligne droite formée par le menton et la lèvre la plus proéminente doit être compris entre 64 et 68 ± 8° (entre 22 et 32 SA). Cependant, l'utilisation de ces angles n'est pas encore à ce jour bien démontrée dans les situations limites.



Fig. 3. La coupe « nez-bouche » recommandée par la CNEOF, permet de visualiser la symétrie des narines, la partie supérieure cutanée de la lèvre dite « lèvre blanche » apparaissant comme un liseré blanc hyperéchogène, et la partie inférieure de la lèvre dite « lèvre rouge » de revêtement muqueux, apparaissant hypoéchogène. La visualisation de ces trois points nécessite, en réalité, la réalisation de plusieurs coupes « nez-bouche », orientées différemment selon les clichés. La symétrie des narines est visualisée lorsque la pointe du nez est orientée à 12 h (a), l'intégrité de la lèvre supérieure est visualisée avec une orientation à 2 ou 10 h (b), l'intégrité de la lèvre inférieure est visualisée avec une orientation à 3 ou 9 h (c).

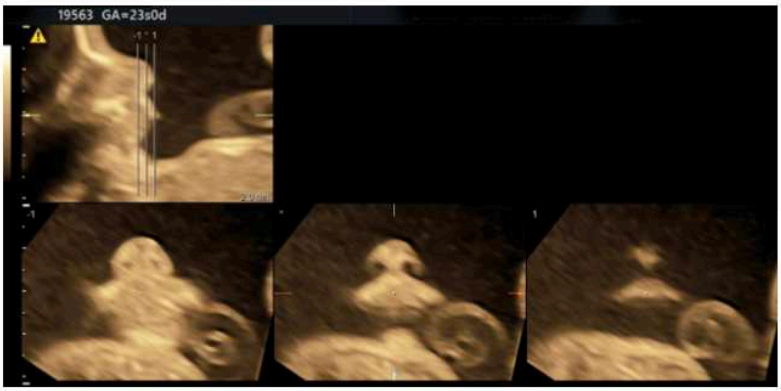

Fig. 4. La réalisation de coupes multiplanaires frontales (TUI) permet, en faisant varier l'épaisseur de coupes, d'obtenir un balayage de la coupe « nez bouche » avec une visualisation de la symétrie narinaire, de la lèvre de revêtement cutanée apparaissant hyperéchogène, et de la lèvre de revêtement muqueux apparaissant hypoéchogène.



Fig. 5. Malgré un profil d'aspect habituel (a), tout aspect asymétrique des narines sur la coupe nez-bouche (b) doit faire suspecter une fente, au moins labiale. Au cours du balayage, on constate ainsi un arc de cupidon interrompu (c), faisant apparaitre une fente labiale unilatérale droite sans atteinte du maxillaire supérieur.

Une étude en échographie volumique 3D (modes triplan, surfacique, ou coupes épaisses), quand elle est réalisable, donnera une idée plus précise et réaliste de la dysmorphie induite par la fente (Fig. 10) [30–32]. Le mode surfacique permet l'étude de la fente labionarinaire, et le mode triplan peut être d'une aide dans la reconstruction de l'interface du palais secondaire. Cependant, il est nécessaire d'informer au préalable les parents de l'utilisation de cette étude volumique 3D–4D qui peut parfois être déroutante

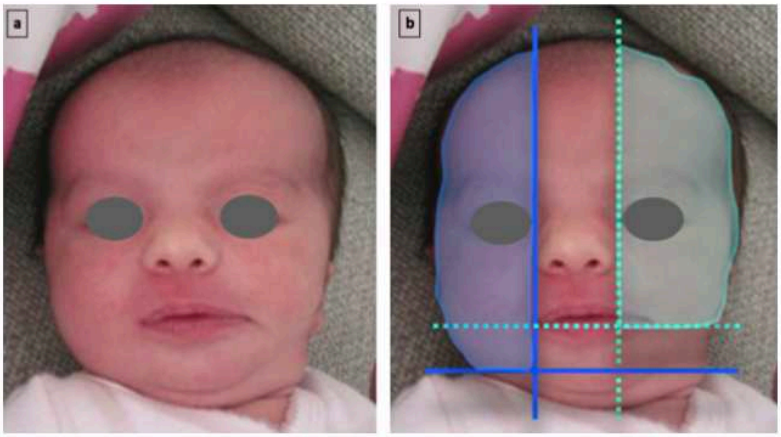

Fig. 6. L'examen du coin de la bouche permet d'éliminer de très rares fentes latérales, même si cette appréciation demeure très difficile en anténatal. Exemple d'une microsomie hémifaciale gauche (a) associée à une fente latérale gauche diagnostiquée au cours de la découverte d'une microtie unilatérale gauche. En (b), aspect d'hypoplasie faciale asymétrique avec le sillon nasogénien gauche dépassé par la commissure gauche de la bouche à la différence du sillon nasogénien droit, et le bord inférieur de la joue gauche trop haut par rapport au bord inférieur de la joue droite.

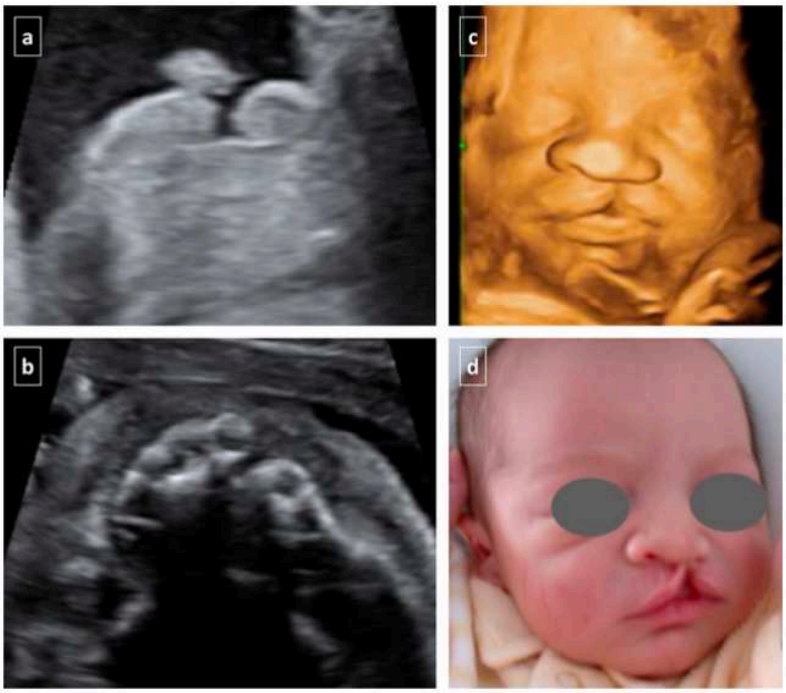

Fig. 7. Fente labiomaxillaire unilatérale gauche sans pont narinaire (a) avec décalage antéropostérieur du maxillaire peu important (b), retrouvée sur l'acquisition 3D (c) et en postnatal (d).

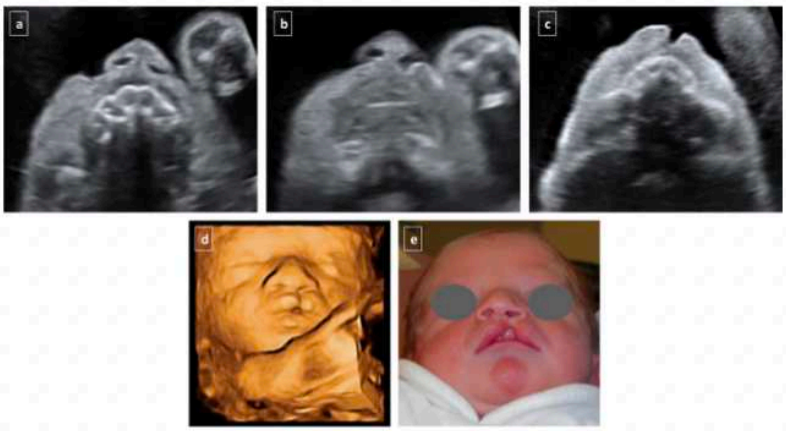

Fig. 8. Fente labiale unilatérale gauche avec pont narinaire permettant d'envisager une réparation en postnatale optimisée. Visualisation d'un aspect asymétrique des narines (a) sur la coupe nez-bouche. Au cours du balayage, visualisation de l'arc de cupidon interrompu (b), faisant apparaitre une fente labiale unilatérale gauche avec pont narinaire (c), retrouvée sur l'acquisition en 3D (d) et en postnatal (e).

[33]. L'échographiste peut également acquérir les volumes, les retravailler secondairement, et les présenter aux parents lors d'une consultation suivante [34]. Ces reconstructions en 3D peuvent aussi être utiles au chirurgien plasticien pour guider son entretien prénatal.

4. Comment se fait l'examen du palais ?

Le palais osseux secondaire se termine en arrière par la fusion des processus ptérygoïdes, se traduisant en échographie par la visualisation d'une ligne hyperéchogène [35–38] (Fig. 11).

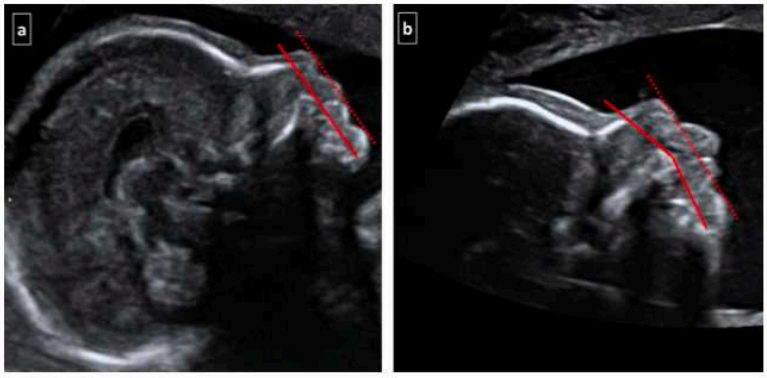

Fig. 9. Une ligne tangente aux extrémités de l'os nasal, du maxillaire supérieur, et de la mandibule permet de suspecter un rétrognathisme lorsqu'elle forme un angle (b), contrairement à une situation normale où elle forme une ligne droite (a).

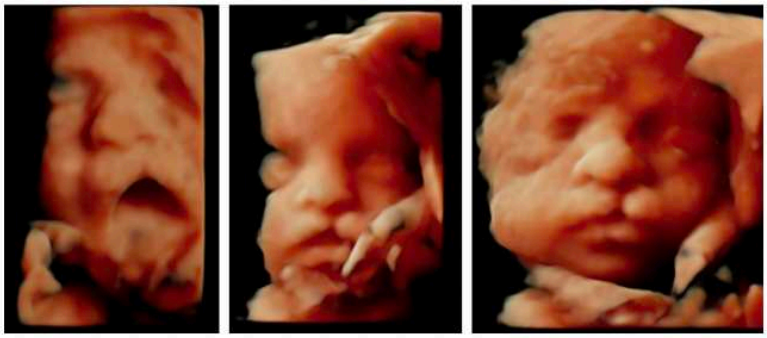

Fig. 10. L'acquisition en 3D surfacique permet une idée plus « réaliste » de la dysmorphie induite par la fente. Malgré sa valeur ajoutée, il est cependant nécessaire d'informer les parents au préalable de l'utilisation de cette étude volumique, pouvant parfois être déroutante.



Fig. 11. Intégrité du palais secondaire osseux, obtenue à partir d'une coupe axiale des orbites suivi d'un mouvement de balayage, et confirmée par la visualisation d'une ligne hyperéchogène formée par la fusion des processus ptérygoïdes.

Trois coupes permettent ainsi d'affirmer l'intégrité du palais secondaire osseux.

Sur un fœtus en position tête défléchie, et à partir d'une coupe axiale des orbites, un mouvement de balayage suivant le mouvement d'un éventail, permet de visualiser cette ligne hyperéchogène. Des images nettes peuvent s'obtenir à l'aide d'une acquisition en coupe épaisse en faisant varier l'épaisseur de coupe (Fig. 12).

En cas de fente du palais osseux, les extrémités médianes des processus ptérygoïdes ne sont plus au contact l'une de l'autre et présentent souvent une orientation oblique à la façon d'un pont levis (Fig. 13).

Dans certains cas, et malgré la continuité de cette ligne hyperéchogène, la présence d'un palais ogival ou encore d'un palais court (Fig. 14), peut instaurer un doute échographique concernant une potentielle fente du palais osseux secondaire.

À partir d'une coupe frontale, il est possible de visualiser, dans une situation normale de haut en bas, la cloison nasale, le palais osseux, puis la langue. En cas de fente du palais osseux, la langue rentrera directement en contact avec la cloison nasale, le palais osseux n'étant plus visualisé au niveau de cette zone bien précise (Fig. 15) [39].

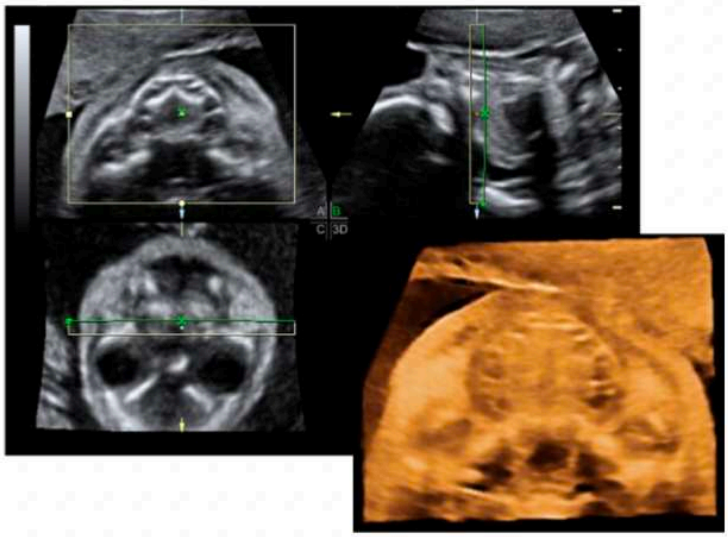

Fig. 12. Visualisation du palais osseux en coupe épaisse obtenue après acquisition multiplanaire Triplan. Faire varier l'épaisseur de coupe en accentuant les contrastes permet d'obtenir une image plus nette.

Sur une coupe de profil strict, la visualisation d'un palais épais, qui, si on le décompose, permet d'individualiser le plancher nasal, et l'os palatin, est un élément échographique supplémentaire pour affirmer l'intégrité du palais osseux secondaire (Fig. 16), et ceci dès le premier trimestre de la grossesse [40,41]. Attention cependant aux coupes para sagittales qui peuvent rassurer à tort sur l'intégrité du palais.

Là encore, nous n'avons volontairement pas développé toutes les techniques échographiques, et en particulier volumiques, décrites dans la littérature relatives à l'évaluation des palais primaire et secondaire. En effet, l'enjeu n'est plus à notre sens, dans le choix d'une technique échographique plutôt qu'une autre car elles méritent toutes d'être connues et possèdent toutes des avantages et des inconvénients, mais dans la tentative d'établir une bonne correspondance entre la problématique clinique et l'évaluation échographique.

5. Comment se fait l'examen de la luette ?

Chez le fœtus, la luette descend très bas sur l'épiglotte, pour remonter progressivement après la naissance, permettant l'acquisition secondaire de la parole.



Fig. 13. Aspect interrompu du palais secondaire osseux avec une rupture de contact des extrémités médianes des processus ptérygoïdes donnant cet aspect de « pont levis » devant faire suspecter une fente du palais secondaire osseux.



Fig. 14. Palais ogival visualisé sur une coupe axiale, donnant une fausse impression d'aspect en pont levis des processus ptérygoïdes et donc d'interruption du palais secondaire osseux.

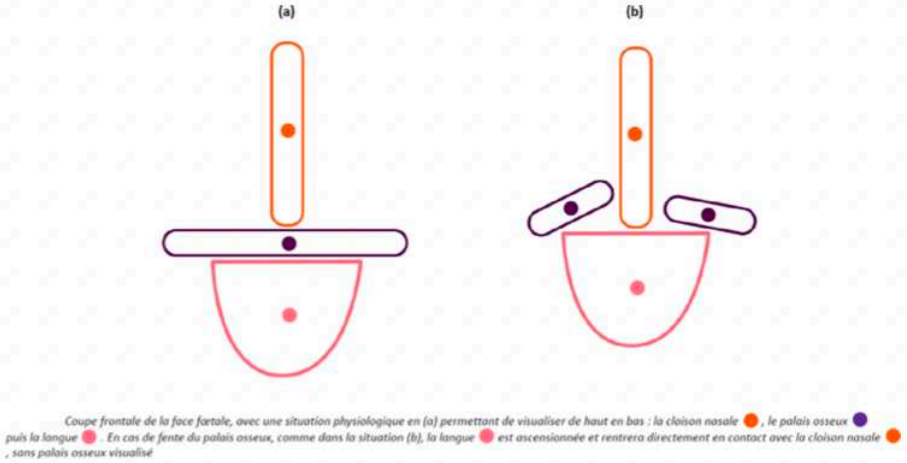

Fig. 15. Coupe frontale de la face fœtale.

Malgré l'amélioration des moyens d'imagerie ces dernières années, son évaluation en anténatal reste difficile. Différentes coupes permettent toutefois son exploration :

- une coupe frontale via un abord latéral de cette région d'intérêt, avec une orientation du faisceau ultrasonore, de façon oblique, sous l'os occipital, permet de visualiser la présence d'un « equals sign », se traduisant par deux petites structures linéaires, parallèles, hyperéchogènes permet d'affirmer l'intégrité de la luette (Fig. 17, Supplément en ligne vidéo 2). Une luette bifide peut donc être suspecter lorsqu'il est visualisé sur la même coupe frontale, un « double equals sign » [42] ;
- une coupe axiale via un abord antérieur permettra de visualiser, au même titre que la visualisation des processus ptérygoïdes dans l'évaluation du palais secondaire osseux, tout le voile du palais et la luette et donc d'identifier d'éventuelles luettes bifides (Fig. 18 ; Supplément en ligne vidéo 3) ;
- une coupe sagittale de cette même région (Fig. 19a et b) pendant les mouvements de déglutition du fœtus, permet de visualiser le voile du palais, hypoéchogène, en arrière du palais secondaire osseux, hyperéchogène et permet également de mesurer la distance luette-épiglotte, décrite comme augmentée dans les cas de luette bifide [43,44]. La réalisation de cette coupe pendant les mouvements de déglutition a toute son importance, puisqu'ils permettent la mise en évidence du voile, invisible car plaqué en arrière en dehors des mouvements de déglutition. L'identification d'une fente sous muqueuse en échographie anténatale, telle que décrite plus haut, reste pour le moment principalement l'apanage d'une phase exploratoire postnatale, malgré de rares cas décrits dans la littérature [45,46].

6. Les informations utiles au chirurgien

Plusieurs éléments clés permettraient de rendre optimale la consultation pour le chirurgien et ainsi d'être informatifs pour les parents : entre autres, le type de fente et le caractère uni- ou bilatéral, mais trois axes plus précis doivent aux mieux être détaillés pour permettre une réponse adaptée aux questions

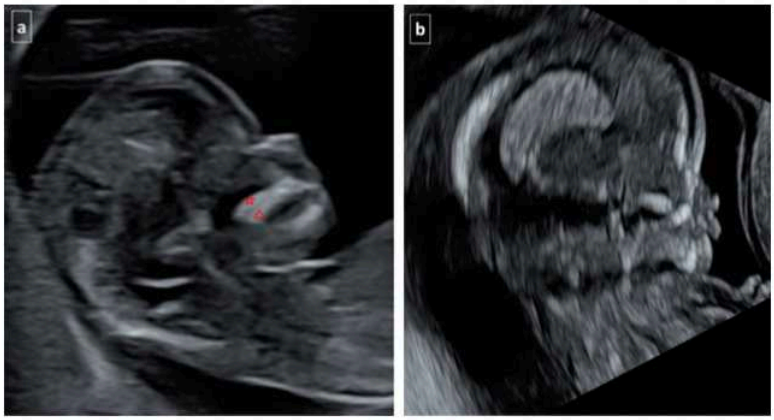

Fig. 16. En (a), coupe sagittale au 1er trimestre de la grossesse permettant de visualiser un palais épais et continu, avec individualisation du plancher nasal et de l'os palatin par un fin liseré hypoéchogène. En (b), coupe sagittale réalisée par acquisition endovaginale retrouvant un amincissement et une perte de la continuité du palais osseux.

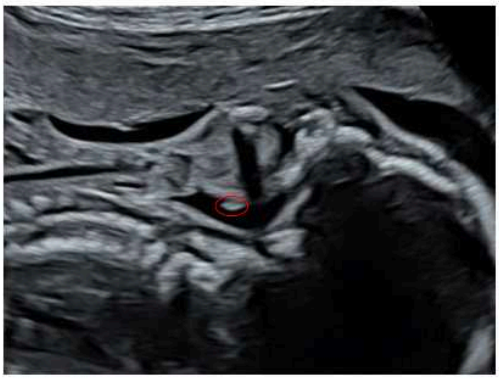

Fig. 17. Coupe frontale via un abord latéral permettant de visualiser la présence d'un « equals sign » permettant d'affirmer l'intégrité de la luette.

parentales concernant le préjudice esthétique, l'alimentation, et le calendrier chirurgical :

- le préjudice esthétique de la fente peut être estimé principalement sur l'asymétrie narinaire et le décalage antéropostérieur de la lèvre et/ou du maxillaire (Fig. 20). La largeur de la fente, même si informative, ne conditionne pas nécessairement l'esthétique puisqu'il est impossible de prévoir en anténatal l'élasticité tissulaire [47] ;
- approcher le plus possible de la forme anatomique de la fente (examens en 2D coupes épaisses et 3D) permet en général de pouvoir préciser le nombre de chirurgie et d'exposer un calendrier chirurgical réaliste aux parents [48] ;
- la question de l'alimentation est conditionnée par le diagnostic d'une fente vélaire. En effet, toute fente vélaire, qu'il s'agisse d'une luette bifide ou d'une fente sous muqueuse, peut s'accompagner d'une insuffisance vélopalatine et donc par conséquence, d'une gêne à l'alimentation précoce, accompagnée d'une difficulté de parole lors de l'acquisition [46–51]. Pouvoir donner l'information concernant les difficultés alimentaires dès la période anténatale permettrait au couple une meilleure adaptation à la situation lors de la naissance.

7. Les examens complémentaires

Les anomalies cérébrales sont retrouvées dans 5 % des FLMP isolées et dans 7 % des FP [52]. En ce sens, l'IRM cérébrale fœtale, réalisée à partir de 28–30 SA dans ces types de fente peut être proposée selon les habitudes des centres et permettra de compléter le bilan d'une éventuelle anomalie cérébrale suspectée. Elle présente par ailleurs un intérêt morphologique complémentaire de la fente, lorsque les conditions d'examens en échographie sont limitées [53,54] et permet de compléter le bilan échographique lorsqu'il est nécessaire de préciser l'aspect des canaux semi-circulaires mais également de rechercher, par une coupe frontale du pôle céphalique, très antérieure, passant par les lobes frontaux, une anomalie (agénésie ou hypoplasie) des sillons olfactifs (Fig. 21) dont l'identification peut être difficile en échographie et qui doit être appréciée à partir de 28–30 SA [55,56].



Fig. 19. Coupe sagittale pendant un moment de déglutition permettant de visualiser le voile du palais hypoéchogène, en arrière du palais secondaire osseux apparaissant hyperéchogène.

8. Et les signes associés alors ?

Douze à 22 % des fentes LP considérées comme « isolées » en anténatal sont en fait associées à d'autres malformations. En ce sens, un examen échographique approfondi d'orientation diagnostique, permettant d'orienter vers une fente isolée ou associée [17], est nécessaire même s'il reste nécessaire de souligner auprès des parents les limites actuelles des différentes investigations menées, qu'elles soient génétiques ou échographiques.

8.1. Quelques chiffres

Les fentes peuvent être une porte d'entrée à un contexte polymalformatif ou syndromique dans 25 % des FL simples, 50 % des fentes LMP, et 60 % des FP [57,58].

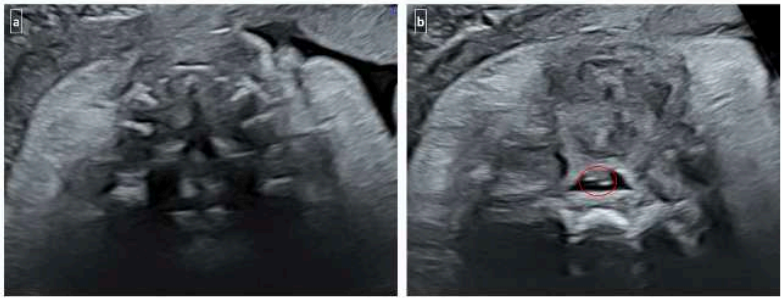

Fig. 18. Visualisation en coupe échographie axiale d'une luette bifide en cas d'atteinte de fente palatine totale avec atteinte osseuse (a) et membraneuse (b).



Fig. 20. Fente labiomaxillaire avec décalage antéropostérieur important (a et b), retrouvé sur l'acquisition 3D (c) et responsable d'un préjudice esthétique plus important à la naissance (d).

Les FP sont associées, dans environ 30 % des cas, à un diagnostic syndromique. Il existe en effet 275 syndromes pour lesquels la fente représente un critère diagnostic majeur.

8.2. Examen systématique d'orientation diagnostique

La forme de la fente est un premier indice d'orientation diagnostique.



Fig. 21. Coupe frontale de la partie antérieure du cerveau fœtal à 31 SA permettant de visualiser une asymétrie des sillons olfactifs chez un fœtus porteur d'une trisomie 18. Sur cette coupe frontale échographique, il existe une asymétrie entre le sillon olfactif gauche visible et le droit non visible.

Une forme de fente palatine en « U inversé » (Fig. 22) signe la présence d'une glossoptose et d'un rétrognathisme associés, et donc par définition, une séquence de Pierre Robin. Cette forme particulière, telle une « empreinte », est liée au positionnement de la langue, verticalisée en permanence avec glossoptose, et associée à une rétrogénie consécutive à la malposition linguale pendant la période fœtale [59]. A contrario, la présence d'une fente en « V » permettra d'exclure cette séquence malformative (Fig. 23).

L'examen de l'ensemble de la face fœtale, comprenant notamment les yeux et les oreilles, et à moindre degré celui des extrémités, apporte parfois des indices diagnostiques déterminants [60].

L'oreille doit faire l'objet d'une analyse minutieuse afin de compléter l'orientation étiologique. L'oreille externe, avec en particulier le pavillon, est relativement accessible en échographie. Des anomalies de position peuvent être retrouvées dans un certain nombre de dysostoses mandibulaires. Le spectre des anomalies morphologiques peut aller de la microtie à l'anotie (Fig. 24) [61]. Pour autant, en pratique, aucun type d'anomalie morphologique n'est véritablement typique d'une association syndromique même si dans le syndrome CHARGE, les anomalies morphologiques présentées par les oreilles sont souvent caractéristiques du fait de leur aspect carrés et asymétriques [62].

De même, l'examen de l'oreille interne, par l'analyse des canaux semi-circulaires (CSC) reste possible en échographie anténatale [63]. En effet, l'absence d'ossification importante de l'os temporal et de la fermeture de certaines sutures et fontanelles fournit une bonne fenêtre acoustique pour leur exploration avant la fin du deuxième trimestre. Ils peuvent donc être étudiés entre 20 et 26 SA et seuls les canaux supérieur et postérieur sont visibles du fait de la voie d'abord (Fig. 25). Le CSC latéral reste inaccessible dans un plan axial. L'absence de canaux semi-circulaire est rare et concerne

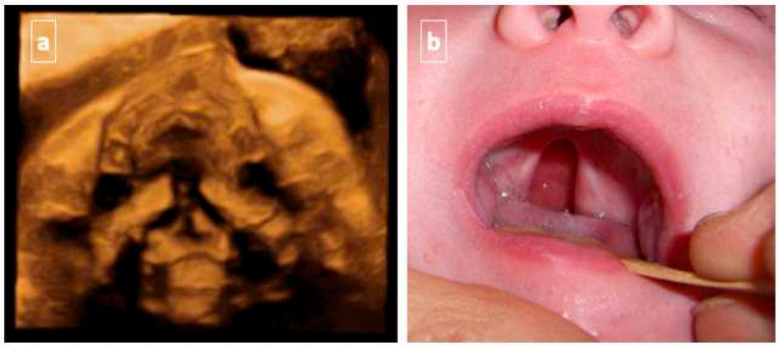

Fig. 22. Fente palatine en forme de « U inversé » chez un enfant porteur d'une séquence de Pierre Robin à 33 SA (a) et correspondance postnatale (b) (Images Dr J.P. Bault).

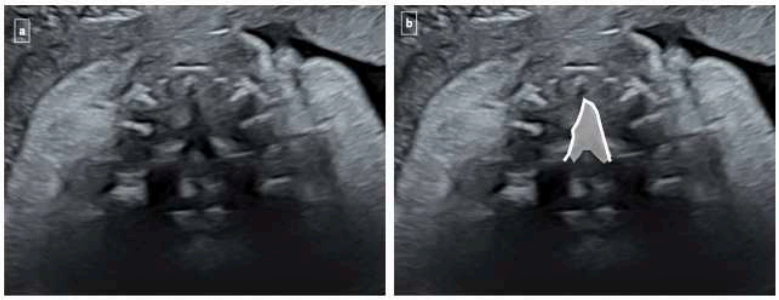

Fig. 23. Visualisation d'une fente palatine osseuse en en aspect de « V » inversé.

principalement le syndrome CHARGE due, majoritairement, à une mutation du gène CHD7 [64]. La principale difficulté de cette évaluation réside dans l'appréciation d'une hypoplasie des CSC au mieux complétée par l'IRM fœtale en complément de l'évaluation cérébrale.

L'examen précis des orbites est également précieux. En échographie fœtale, l'œil peut être examiné dés 12 SA [65], et cela dans différents plans : le plan axial pour les mesures biométriques, le plan coronal pour l'examen du cristallin et des paupières, et le plan sagittal pour le champ nasal et temporal ou chambres antérieure et postérieure. L'utilisation du mode Doppler couleur pourrait être d'une aide dans l'étude de la vascularisation orbitaire, notamment pour l'évaluation de l'artère hyaloïde en cas de doute. Celle-ci ne doit en effet plus être visualisée au-delà de 29 SA. Sa persistance pourrait faire évoquer une hyperplasie du vitré primitif, responsable de 5 % des cécités de l'enfant [61]. La découverte d'une anomalie oculo-orbitaire engage rarement un pronostic vital mais peut faire partie d'une association syndro-

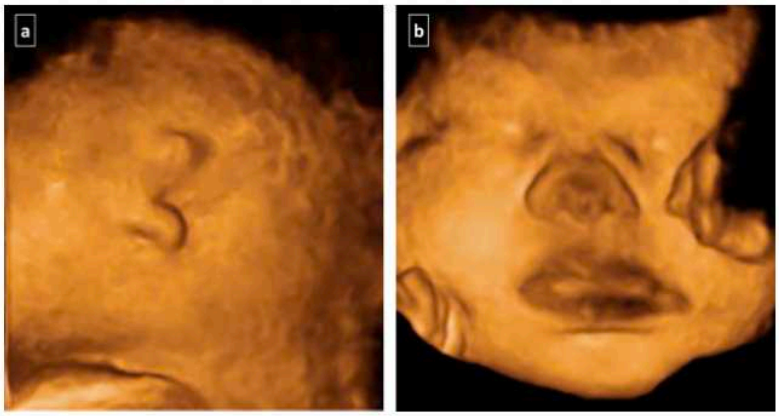

Fig. 24. Microtie gauche (a) découverte au cours d'une échographie T3 de dépistage et la réalisation d'une acquisition 3D de la face fœtale permettra de visualiser une fente commissurale gauche associée à une asymétrie de la face (b) (cf. Fig. 6) (Images Dr F. Jacquemard).

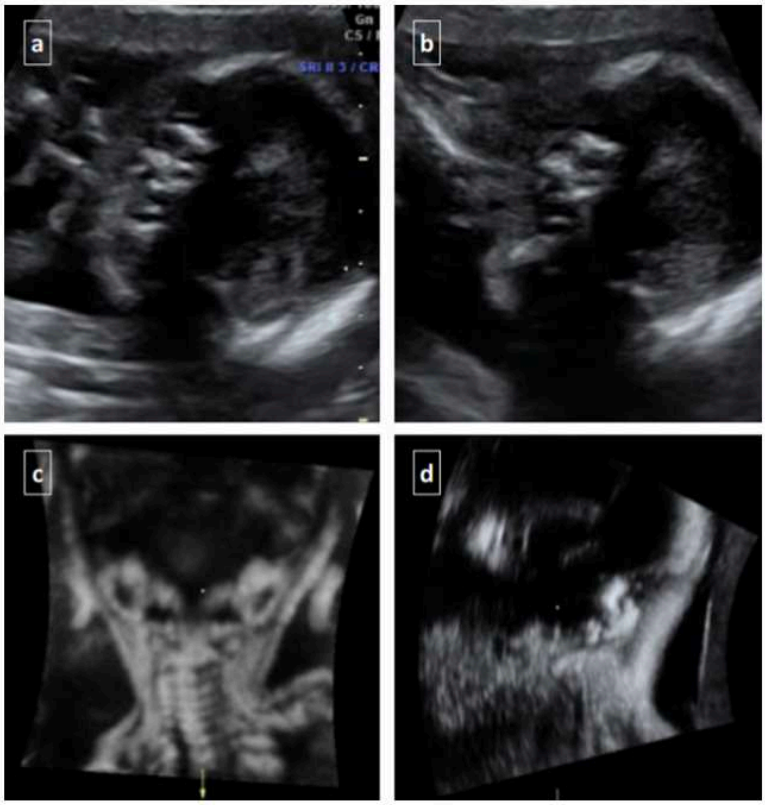

Fig. 25. Visualisation des canaux semi-circulaires (CSC) supérieur et postérieur d'aspect habituel visualisés à l'échographie du 2e trimestre sur une coupe parasagittale (a et b), et retrouvés sur des coupes épaisses frontale postérieure (c) et parasagittale (d). La recherche des CSC est principalement indiquée lorsqu'un syndrome CHARGE est suspecté.

mique. Le colobome, dont la forme rétinienne postérieure peut être accessible en période prénatale tant en échographie 2D et 3D [66–68] est l'une des composantes syndromiques à rechercher même si son incidence est faible, de l'ordre de 1/100 000 naissances. Le colobome est principalement associé aux syndromes CHARGE et au syndrome des yeux du chat, mais peut aussi être retrouvé dans d'autres syndromes tel que le syndrome de Goldenhar, de Waardenburg, et de Fraser.

Au-delà d'une analyse approfondie de ces structures, certains éléments échographiques spécifiques permettent une orientation diagnostique comme l'analyse du front (fuyant ou bombant), de la forme du nez, d'une micro- ou macrostomie, du philtrum (taille et forme) et des lèvres [60]. En ce sens, une éversion de la lèvre inférieure avec un petit orifice faisant évoquer une fistule peut par exemple faire orienter le diagnostic vers un syndrome de Van Der Woude (Fig. 26).

8.3. Et les signes d'avenir alors ?

Rechercher un trajet aberrant de l'artère carotide interne pourrait être un signe pertinent d'orientation diagnostique et pronostique. En effet, l'artère carotide interne suit dans ce cas bien précis le trajet d'une « boucle », appelée « boucle carotidienne » (Fig. 27). En postnatal, il est accepté que cette variante anatomique, aussi potentiellement visible en anténatal (Fig. 28), peut être associée à la délétion 22q11.2.

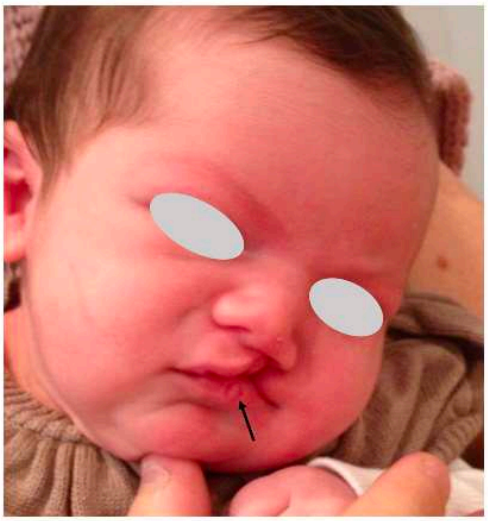

Fig. 26. Fistule de la lèvre inférieure chez un enfant porteur d'un syndrome de Van Der Woude.

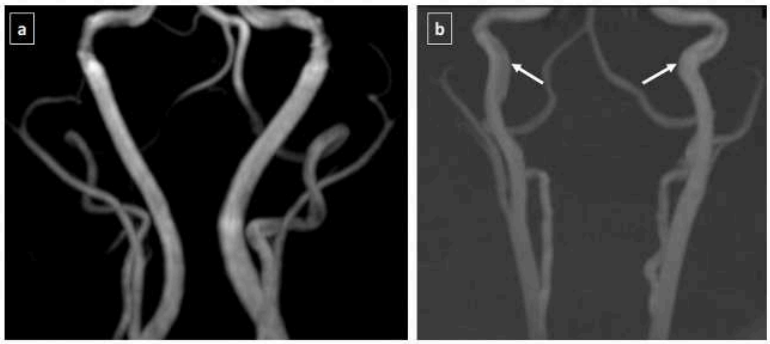

Fig. 27. Angioscanner réalisé en postnatal chez 2 enfants porteurs d'une fente palatine. En (a), trajet normal des carotides internes avec un aspect de l'artère carotide interne descendante rectiligne. En (b), la partie descendante de l'artère carotide interne décrit un trajet plus interne, rétropharyngé, avec un aspect de boucle débutante, contre indiquant tout geste de veloplastie pharyngé.

De plus, par ses rapports avec les autres structures du pharynx et par son siège vulnérable, le trajet aberrant de cette artère représente un risque hémorragique majeur lors d'un geste chirurgical, rendant impossible tout geste de la paroi pharyngée postérieure, notamment celui de pharyngoplastie, parfois nécessaire pour corriger une insuffisance vélopalatine avec ou sans fente vélopalatine associée dans ces syndromes [69]. Son diagnostic anténatal permettrait d'optimiser l'information délivrée en consultation de chirurgie, notamment sur le nombre et le type d'intervention, ainsi que sur les gestes réalisables ou non.

Au-delà de l'évaluation des angles de la face déjà décrite, l'étude précise de la croissance de l'arc mandibulaire en anténatal pourrait avoir une valeur pronostique [70]. Une hypoplasie mandibulaire est en effet retrouvée dans des syndromes tels que Treacher Collins, Nager, Goldenhar ou encore Stickler [71–73]. Plus celle-ci est marquée, plus la probabilité de présenter une détresse respiratoire néonatale est élevée et sera donc associée à une prise en charge postnatale potentiellement délicate [74]. L'intubation néonatale, dans les cas d'hypoplasie mandibulaire, est difficile, y compris pour les équipes ORL spécialisées, amenant à un risque de trachéotomie néonatale élevé [75]. Une évaluation plus précise de la croissance de l'arc mandibulaire fœtal pourrait alors avoir un impact et être à l'avenir intégré dans les critères prénataux d'évaluation.

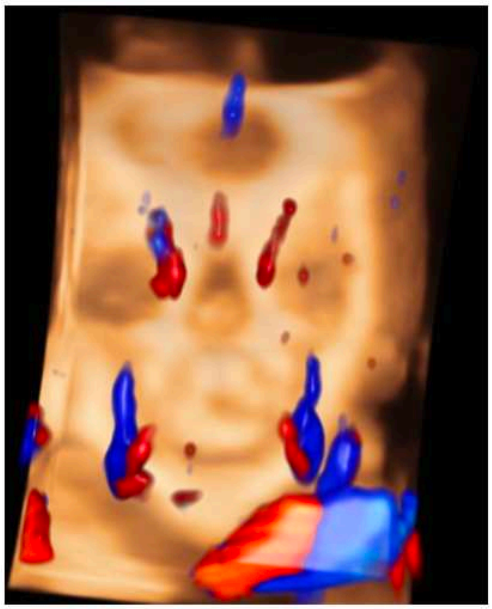

Fig. 28. Coupe frontale de la région cervicale fœtale permettant la visualisation du trajet des artères carotides internes en utilisant le mode angio Doppler 3D, d'aspect rectiligne ici.

L'évaluation des alvéoles dentaires n'aurait a priori aucune utilité pronostique en anténatal.

En effet, les dents visualisées en anténatal correspondent à une denture temporaire [76]. Il est alors impossible d'évaluer la denture définitive et les soins chirurgicaux à prévoir.

9. Conclusion

En pratique courante, les coupes échographiques de référence devraient pouvoir permettre le dépistage d'une majorité des fentes labiales et labio-alvéolaires. En revanche, les fentes palatines sans atteinte labio-alvéolaire restent sous diagnostiquées en anténatal malgré leur association, dans presque 30 % des cas, à d'autres anomalies morphologiques. Ce chiffre, relativement élevé, souligne l'éventuelle nécessité d'un examen systématique anténatal et donc l'apprentissage de sa visualisation associée bien évidemment à une courbe d'apprentissage indispensable. Les différents signes descriptifs d'avenir décrits plus haut, tel que l'aspect de la fente, le trajet des artères carotides, ou encore l'évaluation de la croissance de l'arc mandibulaire, pourraient avoir un intérêt indéniable comme supports pour le chirurgien et/ou l'équipe pédiatrique néonatale dans une perspective d'information et de préparation parentale optimales.

Déclaration de liens d'intérêts

Les auteurs déclarent ne pas avoir de liens d'intérêts.

Références non citées

[71–75].

Supplément en ligne. Matériels complémentaires

Les matériels complémentaires accompagnant la version en ligne de cet article sont disponibles sur https://doi.org/10.1016/j.gofs.2021.03.007.

Références

[1] Gillham Jc, Anand S, Bullen PJ. Antenatal detection of cleft lip with or without cleft palate: incidence of associated chromosomal and structural anomalies. Ultrasound Obstet Gynecol 2015;34(4):410–5.
[2] European Platform on Rare Disease Registration (https://eu-rd-platform.jrc.ec.europa.eu/_en).
[3] Jugessur A, Farlie Pg, Kilpatrick N. The genetics of isolated orofacial clefts: from genotypes to subphenotypes. Oral diseases 2009;15(7):437–53.
[4] Perrotin F, de Poncheville LM, Marret H, Paillet C, Lansac J, Body G. Chromosomal defects and associated malformations in fetal cleft lip with or without cleft palate. Eur J Obstet Gynecol Reprod Biol 2001;99(1):19–24.
[5] Giannantoni I, Polimeni A, Barbato E, Galluccio G. Epidemiological characteristic of Orofacial clefts and its associated congenital anomalies: retrospective study. BMC Oral Health 2019;19(1):290.
[6] Association française des jeunes chirurgiens maxillofaciaux | Chirurgie des Malformations Cranio-Faciales (http://www.afjcmf.fr/).
[7] Vyas T, Gupta P, Kumar S, Gupta R, Gupta T, Singh HP. Cleft of lip and palate: a review. J Fam Med Prim Care 2020;9(6):2621–5.
[8] Worley Ml, Patel Kg, Kilpatrick La. Cleft lip and palate. Clin Perinatol 2018;45(4):661–78.
[9] Thompson Jmd, Ayrey Sl, Slykerman Rf, Stone Pr, Fowler PV. Quality of life using general population validated questionnaires in children with cleft lip and/or palate in New Zealand. Cleft Palate Craniofac J 2020 [1055665620962371].
[10] Denadai R, Chou Py, Bergonzani M, Sato N, Yun C, Lo LJ. A comparative study evaluating speech outcomes in classic versus occult submucous Cleft palate using a primary furlow palatoplasty technique. Plast Reconstr Surg 2020;146(3):589–98.
[11] Salgado KR, Wendt Ar, Fernandes Fagundes NC, Maia LC, Normando D, Leão PB. Early or delayed palatoplasty in complete unilateral cleft lip and palate patients? A systematic review of the effects on maxillary growth. J Craniomaxillofac Surg 2019;47(11):1690–8.
[12] Collège Français d'Échographie Fœtale: Les Documents du CFEF.
[13] Sommerlad M, Patel N, Vijayalakshmi B, Morris P, Hall P, Ahmad T, et al. Detection of lip, alveolar ridge and hard palate abnormalities using two-dimensional ultrasound enhanced with the three-dimensional reverse-face view. Ultrasound Obstet Gynecol 2010;36(5):596–600.
[14] Maarse W, Pistorius LR, Van Eeten WK, Breugem CC, Kon M, Van den Boogaard MJ, et al. Prenatal ultrasound screening for orofacial clefts. Ultrasound Obstet Gynecol 2011;38(4):434–9.
[15] Bister D, Set P, Cash C, Coleman N, Fanshawe T. Incidence of facial clefts in Cambridge, United Kingdom. Eur J Orthod 2011;33(4):372–6.
[16] Clementi M, Tenconi R, Bianchi F, Stoll C. Evaluation of prenatal diagnosis of cleft lip with or without cleft palate and cleft palate by ultrasound: experience from 20 European registries. EUROSCAN study group. Prenat Diagn 2000;20(11):870–5.
[17] Chmait R, Pretorius D, Moore T, Hull A, James G, Nelson T, et al. Prenatal detection of associated anomalies in fetuses diagnosed with cleft lip with or without cleft palatein utero. Ultrasound Obstet Gynecol 2006;27(2):173–6.
[18] Couly G. Développement embryonnaire de la face. Ed Sci Médicales Elsevier SAS Paris Tous Droits Réservés Stomatol; 1992, 22–1.
[19] Rotten D, Levaillant JM. Two- and three-dimensional sonographic assessment of the fetal face. 1. A systematic analysis of the normal face. Ultrasound Obstet Gynecol 2004;23(3):224–31.
[20] Captier G, Faure J-M, Baümler M, Bonnel F, Daures J-P. Anatomy and growth of the fetal soft palate: a cadaveric study to improve its ultrasonographic observation. Cleft Palate Craniofac J 2008;45(4):439–45.
[21] Faure J-M, Bäumler M, Boulot P, Bigorre M, Captier G. Prenatal assessment of the normal fetal soft palate by three-dimensional ultrasound examination: is there an objective technique? Ultrasound Obstet Gynecol 2008;31(6):652–6.
[22] Aubry MC, Aubry JP. Prenatal diagnosis of cleft palate: contribution of color Doppler ultrasound. Ultrasound Obstet Gynecol 1992;2(3):221–4.
[23] Cuillier F, Cartault F, Lemaire P, Alessandri JL. Maxillo-nasal dysplasia (binder syndrome): antenatal discovery and implications. Fetal Diagn Ther 2005;20(4):301–5.
[24] Tekesin I, Graupner O. Measurement of inferior facial angle and prefrontal space ratio in first trimester fetuses with aneuploidies: a retrospective study. J Perinat Med 2019;47(9):969–78.
[25] Weichert J, Gembicki M, Ribbat-Idel J, Hartge DR. Assessment of Midfacial Hypoplasia in Down Syndrome Fetuses – Validity of a Two-Line Approach and Introduction of a Novel Angle (Maxilla-Mandible-Nasion Angle). Ultrasound Int Open 2016;2(2):E58–62. http://dx.doi.org/10.1055/s-0042-106397.
[26] Vos Fl, de Jong-Pleij EA, Bakker M, Tromp E, Kagan KO, Bilardo CM. Fetal facial profile markers of Down syndrome in the second and third trimesters of pregnancy. Ultrasound Obstet Gynecol 2015;46(2):168–73.
[27] Vos Fl, De Jong-Pleij EA, Ribbert LS, Tromp E, Bilardo CM. Three-dimensional ultrasound imaging and measurement of nasal bone length, prenasal thickness and frontomaxillary facial angle in normal second- and third-trimester fetuses. Ultrasound Obstet Gynecol 2012;39(6):636–41.
[28] Alphonse J, Cox J, Clarke JL, Schluter PJ, McLennan A. Frontomaxillary facial angle measurement in trisomy 21 and euploid fetuses: two- and three-dimensional assessment during routine first trimester screening. Fetal Diagn Ther 2014;36(3):183–9.
[29] Zajicek M, Achiron R, Weisz B, Shrim A, Gindes L. Sonographic assessment of fetal secondary palate between 12 and 16 weeks of gestation using three-dimensional ultrasound. Prenat Diagn 2013;33(13):1256–9.
[30] Campbell S, Lees C, Moscoso G, Hall P. Ultrasound antenatal diagnosis of cleft palate by a new technique: the 3D "reverse face" view. Ultrasound Obstet Gynecol 2005;25(1):12–8.
[31] Pilu G, Segata M. A novel technique for visualization of the normal and cleft fetal secondary palate: angled insonation and three-dimensional ultrasound. Ultrasound Obstet Gynecol 2007;29(2):166–9.
[32] Sepulveda W, Wong AE, Castro F, Adiego B, Martinez-Ten P. Feasibility of 3-dimensional sonographic examination of the fetal secondary palate during the second-trimester anatomy scan. J Ultrasound Med 2011;30(12):1619–24.
[33] Levaillant Jm, Nicot R, Benouaiche L, Couly G, Rotten D. Prenatal diagnosis of cleft lip/palate: the surface rendered oro-palatal (SROP) view of the fetal lips and palate, a tool to improve information-sharing within the orofacial team and with the parents. J Craniomaxillofac Surg 2016;44(7):835–42.
[34] Campbell S, Lees CC. The three-dimensional reverse face (3D RF) view for the diagnosis of cleft palate. Ultrasound Obstet Gynecol 2003;22(5):552–4.
[35] Faure JM, Mousty E, Bigorre M, Wells C, Boulot P, Captier G, et al. Prenatal ultrasound diagnosis of cleft palate without cleft lip, the new ultrasound semiology. Prenat Diagn 2020;40(11):1447–58.
[36] Fuchs F, Burlat J, Grosjean F, Rayssiguier R, Captier G, Faure JM, et al. A score-based method for quality control of fetal hard palate assessment during routine second-trimester ultrasound examination. Acta Obstet Gynecol Scand 2018;97(11):1300–8.
[37] Fuchs F, Grosjean F, Captier G, Faure JM. The 2D axial transverse views of the fetal face: a new technique to visualize the fetal hard palate; methodology description and feasibility. Prenat Diagn 2017;37(13):1353–9.
[38] Maarse W, Bergé SJ, Pistorius L, van Barneveld T, Kon M, Breugem C, et al. Diagnostic accuracy of transabdominal ultrasound in detecting prenatal cleft lip and palate: a systematic review. Ultrasound Obstet Gynecol 2010;35(4):495–502.
[39] Develay-Morice J, Haddad G, Frandji-Barbier N, Mousty E, Bretelle F. EP10.15: a new sign to demonstrate the presence of a cleft palate: the rolling stone sign! Ultrasound Obstet Gynecol 2017;50(S1) [300].
[40] Lakshmy SR, Rose N, Masilamani P, Umapathy S, Ziyaulla T. Absent "superimposed-line" sign: novel marker in early diagnosis of cleft of fetal secondary palate. Ultrasound Obstet Gynecol 2020;56(6):906–15.
[41] Sepulveda W, Wong Ae, Martinez-Ten P, Perez-Pedregosa J. Retronasal triangle: a sonographic landmark for the screening of cleft palate in the first trimester. Ultrasound Obstet Gynecol 2010;35(1):7–13.
[42] Wilhelm L, Borgers H. The "equals sign": a novel marker in the diagnosis of fetal isolated cleft palate. Ultrasound Obstet Gynecol 2010;36(4):439–44.
[43] Develay-Morice J, Frandji-Barbier N, Bigorre M, Haddad G, Marès P. P18.03: epiglottis-uvula distance: to be sure about soft palate integrity. Ultrasound Obstet Gynecol 2010;36(S1) [238].
[44] Develay-Morice J, Frandji-Barbier N, Haddad G, Filippi B, Hoffet M, Marès P. P12.05: fetal soft palate integrity: epiglottis-uvula distance, an easy new sign to be sure. Ultrasound Obstet Gynecol 2009;34(S1):224–5.
[45] Brusilov M, Wolman I, Ashwal E, Malinger G, Birnbaum R. Ultrasound imaging of the fetal secondary palate: methodological description of a two-dimensional approach and a case series. Prenat Diagn 2018;38(13):1049–54.
[46] Jia-Qi Hu, Yu-Guo Zhang, Wei Feng, Hua Shi. A pitfall in prenatal ultrasonic detection of submucous cleft palate. Ear Nose Throat J 2020 [14556132097486].
[47] Volk As, Davis Mj, Dempsey Rf, Masoumy M, Desai Pk, Hubli E, et al. A global evaluation of surgical techniques and results of unilateral cleft lip repairs. J Craniofac Surg 2020;31(8):2276–9.
[48] Faure J-M, Bäumler M, Bigorre M, Captier G, Boulot P. Prenatal diagnosis of an isolated incomplete V-shaped cleft palate using a new three-dimensional ultrasound technique investigation. Surg Radiol Anat 2007;29(8):695–8.
[49] Jung SE, Ha S, Koh KS, Oh TS. Clinical interventions and speech outcomes for individuals with submucous cleft palate. Arch Plast Surg 2020;47(6):542–50.
[50] Lou Q, Wang X, Chen Y. Speech outcomes comparison between adult velopharyngeal insufficiency and unrepaired cleft palate patients. J Craniofac Surg 2020 [0000000000006994].
[51] Seselgyte R, Swan MC, Birch MJ, Kangesu L. Velopharyngeal incompetence in children with 22q11.2 deletion syndrome: velar and pharyngeal dimensions. J Craniofac Surg 2020 [0000000000007202].
[52] de Milly M-N, Alison M, Arthurs O, Vuillard E, Oury J-F, Elmaleh-Berges M, et al. Is fetal cerebral MRI worthwhile in antenatally diagnosed isolated cleft lip with or without palate? Fetal cerebral MRI in antenatally diagnosed isolated cleft lip with or without palate. Prenat Diagn 2013;33(3):273–8.
[53] Benacerraf Br, Sadow Pm, Barnewolt Ce, Estroff Ja, Benson C. Cleft of the secondary palate without cleft lip diagnosed with three-dimensional ultrasound and magnetic resonance imaging in a fetus with Fryns' syndrome. Ultrasound Obstet Gynecol 2006;27(5):566–70.

[54] Dabadie A, Quarello E, Degardin N, Desbriere R, Heckenroth H, Sigaudy S, et al. Added value of MRI for the prenatal diagnosis of isolated orofacial clefts and comparison with ultrasound. Diagn Interv Imaging 2016;97(9):915–21.
[55] Azoulay R, Fallet-Bianco C, Garel C, Grabar S, Kalifa G, Adamsbaum C. MRI of the olfactory bulbs and sulci in human fetuses. Pediatr Radiol 2006;36(2): 97–107.
[56] Acanfora MM, Stirnemann J, Marchitelli G, Salomon LJ, Ville Y. Ultrasound evaluation of development of olfactory sulci in normal fetuses: a possible role in diagnosis of CHARGE syndrome. Ultrasound Obstet Gynecol 2016;48(2): 181–4.
[57] De Bérail A, Lauwers F, Noirrit Esclassan E, Woisard Bassols V, Gardini B, Galinier P. Epidemiology of malformations associated with cleft lip and palate: a retrospective study of 324 cases. Arch Pediatr 2015;22(8):816–21.
[58] Milerad J, Larson O, Hagberg C, Ideberg M. Associated malformations in infants with cleft lip and palate: a prospective, population-based study. Pediatrics 1997;100(2):180–6.
[59] Gangopadhyay N, Mendonca DA, Woo AS. Pierre robin sequence. Semin Plast Surg 2012;26(2):76–82.
[60] Philip N, Quarello E, Gorincour G, Sigaudy S. Fetal dysmorphology: a practical approach in utero. Gynecol Obstet Fertil 2010;38(11):677–85.
[61] Garel C, Cassart M. Imagerie : du fœtus au nouveau-né. Edition Medecin Sciences publications, Librairie Lavoisier; 2015.
[62] Isaac KV, Ganske IM, Rottgers SA, Lim SY, Mulliken JB. Cleft lip and palate in CHARGE syndrome: phenotypic features that influence management. Cleft Palate Craniofac J 2018;55(3):342–7.
[63] Brasseur-Daudruy M, Anquetil N, Blondel C, Diguet A, Verspyck E. Comment je fais. . . l'examen échographique des canaux semi-circulaires du fœtus. Gynecol Obstetr Fertil 2016;44(9):528–30.
[64] Simpson Bn, Khattar D, Saal H, Prada Ce, Choo D, Marcheschi L, et al. CHARGE syndrome in the era of molecular diagnosis: similar outcomes in those without coloboma or choanal atresia. Eur J Med Genet 2021;64(1):104103.
[65] Rosati P, Guariglia L. Early transvaginal fetal orbital measurements: a screening tool for aneuploidy? J Ultrasound Med 2003;22(11):1201–5.
[66] Egloff C, Tassin M, Bault Jp, Barjol A, Collin A, Simon I, et al. Prenatal description of retinal coloboma. J Gynecol Obstet Hum Reprod 2020;49(7):101746.
[67] Bault Jp, Quarello E. Retinal coloboma: prenatal diagnosis using a new technique, the "virtual fetal eyeground". Ultrasound Obstetr Gynecol 2009;33(4):495–6.
[68] Peultier As, Cazenave N, Boog G, Le Vaillant C. Facial coloboma: report of an exceptional prenatal case and interest of three-dimensional ultrasonography. J Gynecol Obstet Biol Reprod 2013;42(1):95–8.
[69] Lahiani R, Mahfoudhi M. Aberrant course of the internal carotid artery. Pan Afr Med J 2015;22:257.
[70] Remy F, Godio-Raboutet Y, Captier G, Bonnaure P, Burgart P, Guyot L. The hypoplasic mandible: what makes it different from the healthy child? Cleft Palate Craniofac J 2020 [S2468-7855(20)30266-4].
[71] Cabanillas-Aquino AG, Rojas-Yauri MC, Atoche-Socola KJ, Arriola-Guillén LE. Assessment of craniofacial and dental characteristics in individuals with treacher collins syndrome. A review. J Stomatol Oral Maxillofac Surg 2020 [S2468-7855(20)30266-4].
[72] Young A, Spinner A. Hemifacial microsomia. StatPearls [Internet]. Treasure Island (FL): StatPearls Publishing; 2021. p. 32809654.
[73] Wu Cc, Sakahara D, Imai K. Ankylosis of temporomandibular joints after mandibular distraction osteogenesis in patients with Nager syndrome: report of two cases and literature review. J Plast Reconstr Aesth Surg 2017;70(10):1449–56.
[74] Mouthon L, Busa T, Bretelle F, Karmous-Benailly H, Missirian C, Philip N, et al. Prenatal diagnosis of micrognathia in 41 fetuses: retrospective analysis of outcome and genetic etiologies. Am J Med Genet 2019;179(12):2365–73.
[75] Hammoudeh J, Bindingnavele VK, Davis B, Davidson Ward SL, Sanchez-Lara PA, Kleiber G, et al. Neonatal and infant mandibular distraction as an alternative to tracheostomy in severe obstructive sleep apnea. Cleft Palate Craniofac J 2012;49(1):32–8.
[76] Couly G, Nicot R, Kverneland B, Ferri J, Levaillant JM. Fetal dental panorama on three-dimensional ultrasound imaging. Ultrasound Obstet Gynecol 2016;48(4):541–3.

4.2. Examen des oreilles : anomalies associées et association syndromique

Article publié dans Gynécologie Obstétrique Fertilité & Sénologie
Gynecol Obstet Fertil Senol. 2022 Sep;50(9):624-637. doi: 10.1016/j.gofs.2022.05.005

Synthèse de l'article

Les anomalies de l'oreille externe touchent environ 1 % des naissances, toutes naissances confondues. Elles peuvent se retrouver lors d'embryopathies acquises (infections, toxiques) ou être associées à de nombreux syndromes. L'objectif de ce travail était de décrire, à partir d'une analyse méthodologique des oreilles en anténatal et d'une illustration par des cas cliniques exhaustifs, les entités malformatives accessibles, isolées ou associées, et de discuter des problématiques inhérentes à la nécessité ou non de proposer leur dépistage.

Dans une première partie est décrite la méthodologie d'analyse et d'exploration de l'oreille externe, moyenne et interne en anténatal. Concernant l'analyse de l'oreille externe, et par une illustration de chaque situation décrite, est souligné la nécessité de différencier les variations morphologiques (asymétrie morphologique, modification de l'aspect des creux et sillons cartilagineux, modification du lobe de l'oreille ou présence d'appendices prétragiens), des réelles anomalies des oreilles qui peuvent se diviser en 3 types d'anomalies : celles de taille, et/ou de position, et/ou de forme.

Dans une seconde partie, est décrit l'examen échographique complet à réaliser devant la découverte d'une anomalie du pavillon externe, avec l'illustration des principaux syndromes génétiques associés aux anomalies des oreilles, tels que l'association CHARGE, le syndrome de Goldenhar, le syndrome de Treacher Collins, le spectre OAV, le syndrome BOR, le syndrome de Nager, le syndrome de Noonan et le syndrome microdeletionnel 22q11.2.

A l'aide d'un tableau exhaustif et descriptif, la troisième partie de ce travail décrit les principaux syndromes associés aux différentes anomalies des oreilles en fonction du type de l'anomalie de l'oreille retrouvée, en distinguant les anomalies génétiques des diagnostics syndromiques.

La dernière partie de ce travail expose les enjeux relatifs à la découverte d'une anomalie des oreilles en anténatal, notamment sur le rôle du généticien dans le rendu des résultats. Le développement rapide des technologies et des connaissances médicales rend désormais possible la réalisation d'analyse génétique plus large. Le principal challenge réside dans l'obtention d'un faisceau d'indices cliniques et biologiques concordants permettant d'interpréter correctement les variants morphologiques et génétiques identifiés, mais également d'interpréter les variants génétiques qui restent incertains (variant de signification inconnue, VSI) qui restent rares et absents des bases de données de sujets sains ou malades et ne permettent pas de poser un diagnostic et/ou de préciser le pronostic, d'où la nécessité de réalisation d'échographies conjointes entre prénatalistes et généticiens.

L'ouverture de ce travail pose la question de la frontière qui sépare le dépistage, du diagnostic et la nécessité de rechercher une anomalie des oreilles en anténatal de façon systématique puisque celle-ci pourrait aboutir à un diagnostic syndromique sous-jacent. La visualisation lors d'une échographie d'au moins une oreille d'aspect habituel pourrait être un compromis acceptable, puisque la très grande majorité des syndromes génétiques graves présentent une atteinte des oreilles bilatérale.

En conclusion, l'aspect morphologique de l'oreille présente de nombreuses variations pouvant être identifiées lors d'une échographie anténatale. La recherche de critères descriptifs précis (taille, position, morphologie) est alors nécessaire, de même qu'un examen échographique approfondi en cas de variation morphologique, ce qui amènera l'échographiste à déterminer son caractère isolé ou associé, et ainsi caractériser son éventuelle appartenance à une entité syndromique.

Gynécologie Obstétrique Fertilité & Sénologie 50 (2022) 624–637

Disponible en ligne sur ScienceDirect www.sciencedirect.com

Elsevier Masson France EM|consulte www.em-consulte.com



Point de vue d'expert

L'examen des oreilles en anténatal : quand, comment et pourquoi ?

Antenatal ear examination: When, how and why?

E. Lesieur [a,b,*], F. Riccardi [c], J.-P. Bault [d,e,f], J.-M. Levaillant [g,h], J. Torrents [i], A. Paternostre [d,j], G. Couly [k], E. Quarello [l,m]

[a] *Department of obstetrics and gynaecology, Prenatal Diagnosis Center, La Conception hospital, Aix Marseille university, boulevard Baille, 13005 Marseille, France*
[b] *UMR 7268 ADES, Aix-Marseille université, CNRS, EFS, Marseille, France*
[c] *MMG, Inserm, Aix-Marseille université, Marseille, France*
[d] *Department of gynaecology and obstetrics, CHI Poissy-St-Germain, 78300 Poissy, France*
[e] *Centre d'échographie Ambroise-Paré, 68/70, rue Aristide-Briand, 78130 Les Mureaux, France*
[f] *Plateforme Lumière, hôpital Necker-Enfant Malade, Paris, France*
[g] *Center for Woman and Fetal Imaging, 59000, France*
[h] *Hôpital Privé Armand Brillard, Groupe Ramsay Générale De Santé, 94130 Nogent-sur-Marne, France*
[i] *Department of Pathology and Neuropathology, La Timone Hospital, Aix Marseille University, Marseille, France*
[j] *European Center of Diagnosis and Exploration of the Woman, 78150 Le Chesnay, France*
[k] *Center for Woman and Fetal Imaging, 59800 Lille, France*
[l] *Department of obstetrics and gynecology, screening and diagnosis unit, Saint Joseph hospital, 26, boulevard de Louvain, 13008 Marseille, France*
[m] *IMAGE2 Center, 6, rue Rocca, 13008 Marseille, France*

INFO ARTICLE

Historique de l'article :
Reçu le 7 décembre 2021
Accepté le 9 mai 2022
Disponible sur Internet le 8 juillet 2022

Mots clés :
Fœtus
Oreille
Dysmorphologie: Échographie

RÉSUMÉ

L'examen des oreilles en anténatal fait partie intégrante de l'examen approfondi de la face fœtale. La découverte d'une anomalie, qu'elle soit faite de manière fortuite ou lors d'un examen approfondi complémentaire, amène l'échographiste à déterminer son caractère isolé ou associé, pour ainsi caractériser son éventuelle appartenance à une entité syndromique. Dans ce contexte, la réalisation d'analyses génétiques maintenant plus précises et plus larges permettant un rendu des résultats dans un délai compatible avec une grossesse évolutive, donne au couple prénataliste – généticien un rôle central dans la prise en charge de ces couples. Le principal challenge réside dans l'obtention d'un faisceau d'indices cliniques et biologiques concordants, permettant d'interpréter correctement les résultats génétiques identifiés. Il en découle alors une information complexe à délivrer, dans le fait où la traduction clinique d'une anomalie des oreilles en anténatal peut être envisagé depuis une anomalie esthétique isolée jusqu'à un potentiel syndrome génétique avec trouble du neuro-développement. L'objectif de ce travail est de décrire, à partir d'une analyse méthodologique des oreilles en anténatal, les entités malformatives accessibles, isolées ou associées, et de discuter des problématiques inhérentes à la nécessité ou non de proposer leur dépistage.

© 2022 Elsevier Masson SAS. Tous droits réservés.

Keywords:
Fetal
Ear
Dysmorphology
Ultrasound

ABSTRACT

Antenatal ear examination is an integral part of the thorough examination of the fetal face. The discovery of an anomaly, whether it is made by chance or during a complementary in-depth examination, leads the practitioner to determine its isolated or associated character, in order to characterise its possible belonging to a syndromic entity. In this context, the realization of genetic analysis more precise and wider allowing a return of the results in a time compatible with an evolutive pregnancy, gives to the geneticist a central role in the management of these couples. The main challenge lies in obtaining a set of concordant clinical and biological clues, enabling the genetic results identified to be interpreted

* Auteur correspondant. Department of obstetrics and gynaecology, prenatal diagnosis center, Timone hospital, Aix Marseille University, boulevard Baille, 13005 Marseille, France.
Adresse e-mail : Emmanuelle.lesieur@ap-hm.fr (E. Lesieur).

https://doi.org/10.1016/j.gofs.2022.05.005
2468-7189/© 2022 Elsevier Masson SAS. Tous droits réservés.

correctly, the optimised functioning of the ultrasound practitioner – geneticist duo is therefore fundamental. This results in a complex information to deliver, in the fact that the clinical translation of an ear anomaly in antenatal can go from an isolated aesthetic anomaly to a genetic syndrome with neurodevelopmental disorder. The objective of this work is to describe, from a methodological analysis of antenatal ears, the accessible malformative entities, isolated or associated, and to discuss the problems in the need or not to propose their screening.

© 2022 Elsevier Masson SAS. All rights reserved.

1. Introduction

L'examen des oreilles en anténatal, bien que non recommandé lors d'un examen échographique de dépistage obstétrical tant au niveau national [1] qu'international [2], fait cependant partie intégrante de l'examen approfondi de la face fœtale. Les anomalies de l'oreille externe touchent environ 1 % des naissances, toutes naissances confondues [3,4]. Ces dernières peuvent se retrouver lors d'embryopathies acquises (infections, toxiques) ou être associées à de nombreux syndromes. Elles peuvent ainsi être découvertes (découverte primaire) par le dépisteur dans le cadre d'un examen de routine ou au contraire par l'expert lors du bilan complémentaire à l'issue de la découverte d'une anomalie fœtale (découverte secondaire).

Nous proposons dans ce travail spécifique à la période prénatale de passer en revue la méthodologie d'analyse des oreilles, les entités malformatives accessibles, et de discuter des problématiques inhérentes à la nécessité ou non de proposer leur dépistage.

2. Méthode

Étude descriptive analytique à partir d'une recherche électronique utilisant la base de données PubMed/MEDLINE, en utilisant les mots clés suivants : « fetal ear » « abnormalities » « dysmorphology » « genetic syndrom » « facial anomalies ». Ont été inclus tous les articles se rapportant à la description de l'oreille externe, moyenne et interne pendant la période périnatale et tous les articles associant les syndromes génétiques à une anomalie des oreilles, quel que soit le terme et l'issue de la grossesse. Tous les patients ont été informés lors des échographies de l'utilisation possible de leurs données à des fins scientifiques et pouvaient à tout moment indiquer leur refus. Un consentement écrit a été donné par les adultes ainsi que par les parents pour les mineurs et par les tuteurs pour les personnes sous tutelle. Une demande de traitement de ces données a été faite auprès du Comité de Protection des Données des Patients et a été acceptée (PADS). Toutes les données ont été entièrement anonymisées.

3. Résultats

3.1. De l'oreille externe a l'oreille interne : méthodologies d'analyse et d'explorations anténatales

L'oreille externe et moyenne dérive d'une même origine embryologique (premier et deuxième arcs branchiaux), contrairement à l'oreille interne (neuro-épithélium de la vésicule optique) [3–7], ce qui explique, d'une part, le pourcentage élevé (plus de 90 %) d'anomalies associées entre l'oreille externe et moyenne, et ce qui permet, d'autre part, de comprendre l'absence très fréquente d'anomalie de l'oreille interne en cas de découverte d'anomalie du pavillon.

3.1.1. Analyse de l'oreille externe

Toute la complexité de l'analyse du pavillon en anténatal réside dans le fait de pouvoir appréhender le continuum qui existe entre une oreille normale et pathologique, et en particulier toute la variabilité morphologique de cette structure à rattacher à la diversité humaine [3]. En échographie 2D, et préférentiellement 3D surfacique (Fig. 1), l'analyse morphologique est réalisable [5]. Le pavillon reste relativement facilement accessible en échographie anténatale, principalement au 2e trimestre de la grossesse, par la réalisation de coupes parasagittales et coronales, même si ces

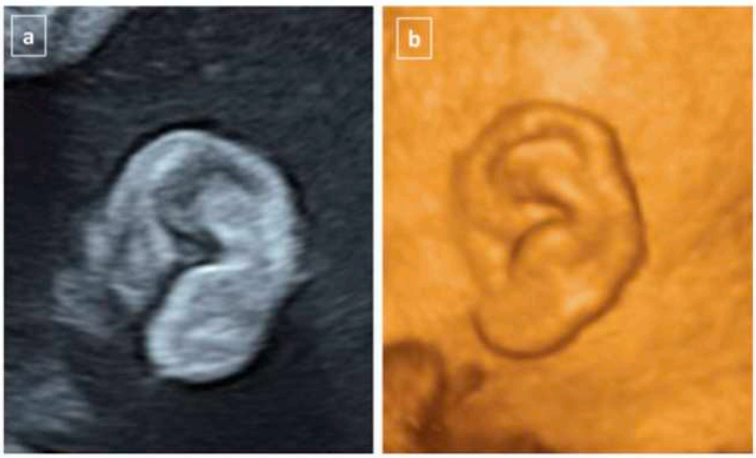

Fig. 1. Acquisition 2D d'une oreille gauche par la réalisation d'une coupe para sagittale (a). L'acquisition 3D surfacique (b) permet une vraie appréciation morphologique des creux et des sillons cartilagineux.

dernières demeurent dépendantes de la position de la tête fœtale, de l'âge gestationnel, et des contraintes inhérentes à toutes échographies (quantité de liquide amniotique, position du placenta, IMC, etc.) [6,7]. Son exploration en tomodensitométrie (TDM) reste difficile du fait de son caractère cartilagineux, et l'utilisation de l'IRM via une séquence pondérée en T2 [8,9] sera associée à un résultat moins précis en rapport avec des coupes plus épaisses et des contraintes techniques identiques à celles de l'échographie [10].

L'oreille externe normale peut présenter de nombreuses variations morphologiques, uni ou bilatérales, avec une possible asymétrie morphologique, essentiellement de forme [11]. Les plus couramment retrouvées sont, par ordre de fréquence, une modification de l'aspect des creux et sillons cartilagineux (hélix déplié, replié, hypertrophique, ou d'aspect circonflexe), une modification du lobe de l'oreille (lobes adhérents, proéminents, décollés, ou présentant une fissure transverse) ou la présence d'appendices prétragiens [12–14].

L'examen morphologique des oreilles en anténatal se doit donc d'être méthodique et systématique, à la recherche principalement de 3 types d'anomalies : celles de taille, et/ou de position, et/ou de forme. La présence de marqueurs pré ou rétro-auriculaires doit aussi être recherchée. L'examen des oreilles de chacun des membres du couple doit également être réalisé.

Les anomalies de taille : elles constituent les anomalies les plus fréquentes. Elles sont mises en évidence par la mesure de la longueur de l'oreille externe, à savoir la distance qui sépare la partie supérieure de l'hélix du lobe, avec des mesures supérieures à 16 mm à 22 SA, supérieures à 28 mm à 32 SA, et entre 30 et 40 mm à terme [15,16] (Fig. 2). Ces mesures ne sont pas à réaliser en systématique mais doivent être utilisées en cas d'oreilles présentant une taille subjectivement inhabituelle ou en cas de signes associés pouvant évoquer une cause génétique.

Une longueur inférieure à – 2 DS défini une microtie, tandis qu'une mesure supérieure à + 2 DS percentile définie une macrotie [17]. Le spectre clinique de la microtie peut varier de la petite oreille à l'anotie (Fig. 3), avec une prévalence de 0,8 à 4,2/10 000 naissances selon les populations étudiées, et une possibilité de forme familiale [18]. D'origine multifactorielle, elle survient plus fréquemment chez les garçons, est le plus souvent unilatérale, et s'associe dans plus de la moitié des cas à une atrésie ou sténose du conduit auditif externe du fait d'une origine embryologique identique [19].

Les anomalies de position : le bord supérieur de l'hélix se trouve habituellement au même niveau que la suture temporo-pariétale, dont le grand axe est parallèle à celui de la tête fœtale (Fig. 4) [20,21]. Il n'existe a priori pas, pour le moment, de repère anatomique permettant d'évaluer la position du bord inférieur de l'oreille. L'anomalie de position peut être, ou non, associée à une anomalie de rotation de l'oreille. Ces deux caractéristiques sont à considérer avec précaution car soumis à de nombreux facteurs potentiellement confusionnels (oreilles de petites tailles, oreilles dysplasiques avec repli de l'hélix, oreilles basses insérées en rapport avec la forme et la taille du crâne) [14].

Les anomalies de forme : la recherche d'anomalie(s) morphologique(s) du pavillon externe comprend une analyse de l'hélix, de l'anthélix, du tragus, de l'antitragus, de la conque, et du conduit auditif externe (Fig. 5) [22]. Le conduit auditif externe est visible en échographie à l'aide d'une sonde haute fréquence, en orientant la sonde de sorte que le méat soit perpendiculaire à la sonde [10]. Les dysplasies regroupent des anomalies variées du développement morphologiques [23,24], peuvent se retrouver dans certaines situations spécifiques, ou bien à l'inverse, être complétement non spécifiques (Fig. 6) [25,26]. Il convient également de rechercher des tubercules prétragiens (endochondromes), appendices mous, généralement localisés devant le tragus (Fig. 7). Cette anomalie mineure est fréquente, avec une prévalence estimée entre 5 et 10 pour 1000 nouveaux-nés, et est le plus souvent unilatérale, et sans malformation associée. Un certain nombre de syndromes peuvent cependant en être associés comme la dysplasie Oculo-Auriculo-Vertébrale (OAV), le syndrome Branchio-Oto-Renal (BOR) ou le syndrome de Treacher Collins entre autres [27].

3.1.2. Analyse de l'oreille moyenne

En raison de la résolution spatiale relativement limitée en anténatal, l'étrier n'est pas visualisable, quels que soit l'outil

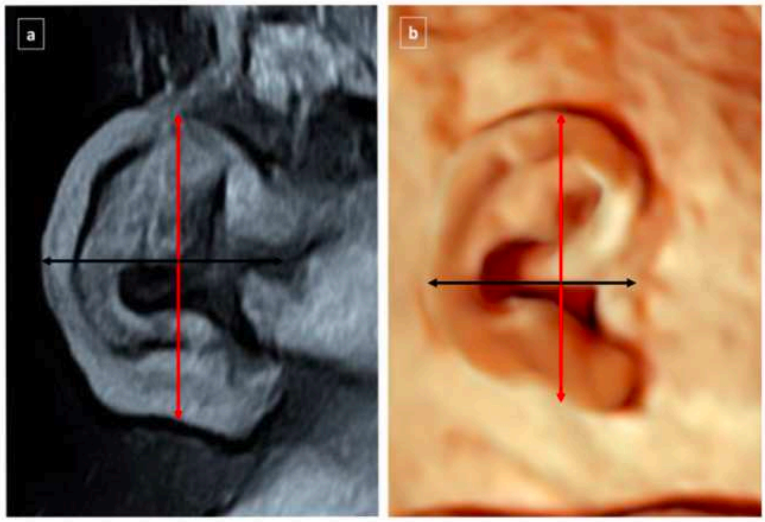

Fig. 2. La longueur d'une oreille est appréciée par la mesure de sa hauteur, à savoir la distance qui sépare la partie supérieure de l'hélix au lobe (flèche rouge), et peut être évaluer en échographie 2D (a) ou 3D (b). Elle est d'environ 10 mm à 12 SA, 16 mm à 22 SA et 28 mm à 32 SA. Le rapport de la hauteur sur la largeur (flèche noire) est toujours normal si celui-ci est supérieur à 1.

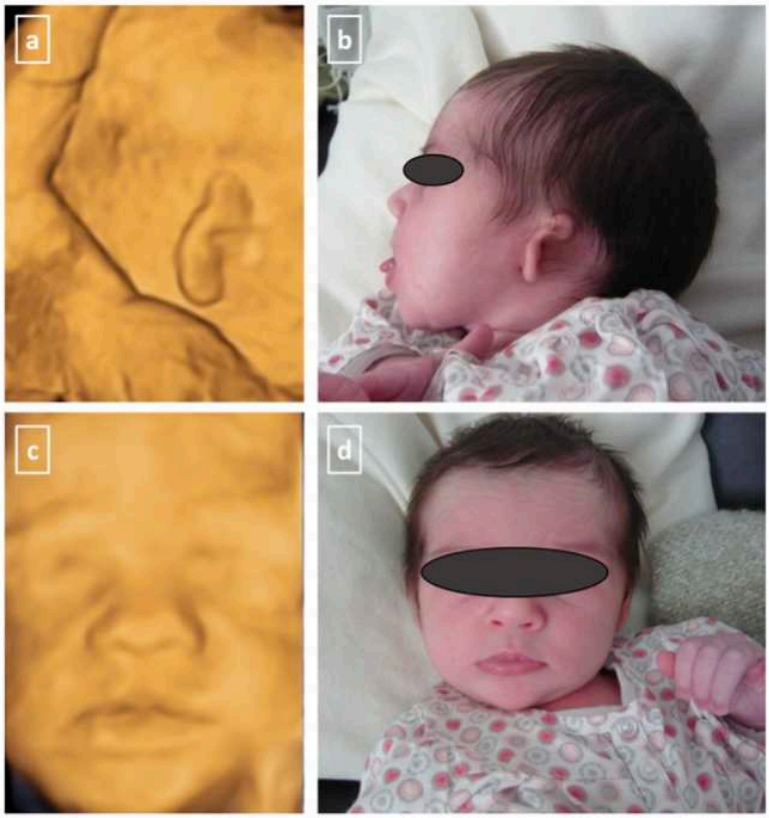

Fig. 3. Microtie unilatérale isolée en anténatal après acquisition 3D surfacique (a) et aspect néonatal (b). L'aspect normal de la face en 3D (c), l'absence d'anomalie mandibulaire, ainsi qu'un examen morphologique fœtal complet sans anomalie, a permis de suspecter puis de conclure à une anomalie isolée de l'oreille en période néonatale (d).

d'imagerie anténatale utilisé. Seuls le marteau et l'enclume le sont, avec une ossification et une taille maximale atteinte entre 21 et 22 SA [10]. En échographie, et à l'aide d'une sonde haute fréquence, positionnée de façon perpendiculaire au conduit auditif externe, la caisse du tympan apparaît dans sa continuité, anéchogène, avec en son sein, deux petites structures hyperéchogènes, correspondant au marteau et à l'enclume (Fig. 8, vidéo 1). Ils peuvent aussi bien être visualisés après 25 SA, et en TDM comme deux structures

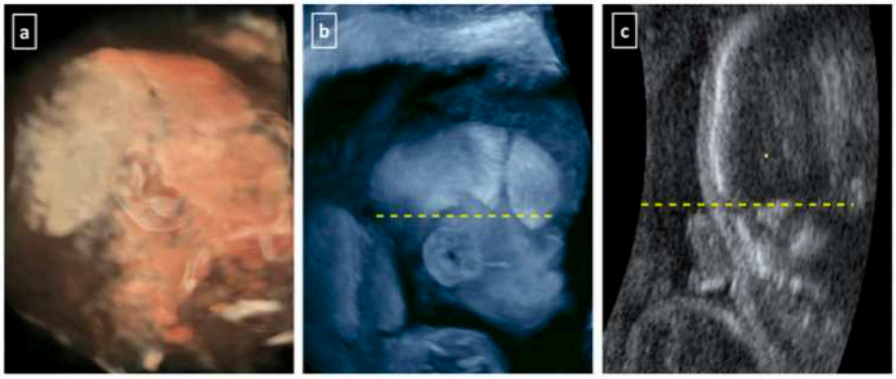

Fig. 4. La position de l'oreille est évaluée par rapport à la suture temporo-pariétale et peut être évaluée en mode transparent (a), 3D osseux (b), et coupes multiplanaires (c). Le bord supérieur de l'hélix se trouve habituellement au même niveau que la suture temporo-pariétale (tirets jaunes), dont le grand axe est parallèle à celui de la tête fœtale.



Fig. 5. Photo postnatale d'une oreille normale avec identification du bord supérieur de l'hélix (étoile), l'anthélix (rond), la conque (triangle), le tragus (croix) et le lobe (carré).

hyperdenses dans une caisse hypodense, ou bien par l'IRM comme deux structures en hyposignal au sein d'une caisse en hypersignal [25].

3.1.3. Analyse de l'oreille interne

Les canaux semi circulaires (CSC) apparaissent au cours du développement embryonnaire avec dans l'ordre d'apparition, le canal supérieur, puis postérieur, puis latéral [26]. L'examen de l'oreille interne, par l'analyse de ces CSC reste possible en échographie anténatale, entre 20 et 28 SA, en passant par un abord postérieur via des coupes coronales et/ou coupes para-sagittales, en coupe 2D ou multiplanaire (Fig. 9, vidéo 2) [28]. En effet, l'absence d'ossification importante de l'os temporal et la non-fermeture de certaines sutures et fontanelles fournit une bonne fenêtre acoustique pour leur exploration avant la fin du deuxième trimestre. Néanmoins, en dehors de situation où les conditions sont optimales, cette analyse reste souvent difficile en échographie. De même, en cas de doute ou d'analyse sub-optimale, l'analyse des CSC par TDM ou IRM constitue la référence [29,30]. Par des séquences pondérées en T2, ces modalités d'imagerie permettent toutes les deux de visualiser les CSC supérieur et postérieur dès le deuxième trimestre de la grossesse, avec en plus, la possibilité de visualiser le CSC latéral, dont l'analyse pour ce dernier n'est actuellement pas possible en échographie [31,32].

3.2. Oreille pathologique : isolée ou associée ?

De nombreuses anomalies génétiques s'accompagnent de malformations de l'oreille, avec principalement des anomalies de l'oreille externe, qu'elles soient de taille, et/ou de position, et/ou de forme [4]. La découverte primaire d'une anomalie de l'oreille entraîne la réalisation d'un examen échographique approfondi, accompagné d'éventuels examens complémentaires [31], tandis qu'une découverte secondaire, plus fréquente, peut permettre d'apporter un argument supplémentaire en faveur d'un syndrome génétique et d'orienter les analyses génétiques.

3.2.1. Examen échographique à réaliser devant la découverte d'une anomalie du pavillon externe

La découverte d'une anomalie de l'oreille externe en anténatal amène à déterminer son caractère isolé ou associé, pour ainsi caractériser son éventuelle appartenance à une entité syndromique. Du fait qu'elle soit principalement mise en évidence au cours du bilan diagnostique d'une autre malformation, il apparaît indispensable d'en faire une description précise (taille, position, forme). La face fœtale, les reins, les extrémités, le cœur, ainsi que les organes génitaux externes [32–37] doivent, dans ce contexte, faire l'objet d'une analyse attentive.

3.2.1.1. Face fœtale. L'examen de la face doit s'assurer en premier lieu, d'un palais primaire et secondaire intacts [38–40] puisque la

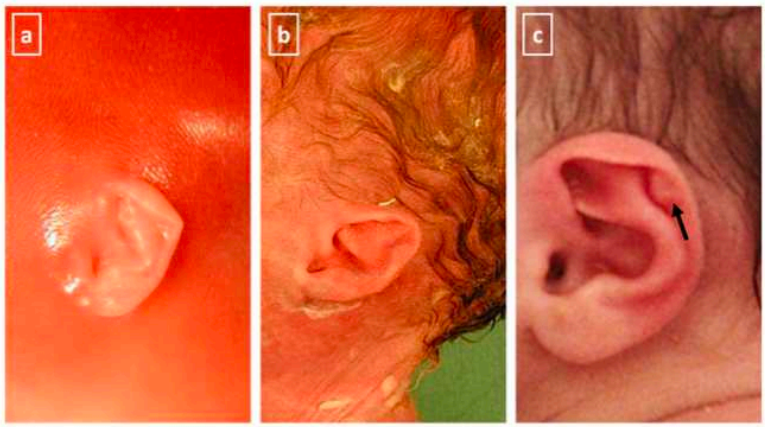

Fig. 6. Les anomalies du développement morphologique peuvent se retrouver dans certaines situations spécifiques, comme l'aspect replié du bord supérieur de l'hélix dans les cas de trisomie 21 (a) ou l'aspect « elfique » dans les cas de trisomie 18 (b). Certains autres aspects sont non spécifiques, et considérés comme variables de la normale, comme c'est le cas des tubercules de Darwin (flèche noire) (c).

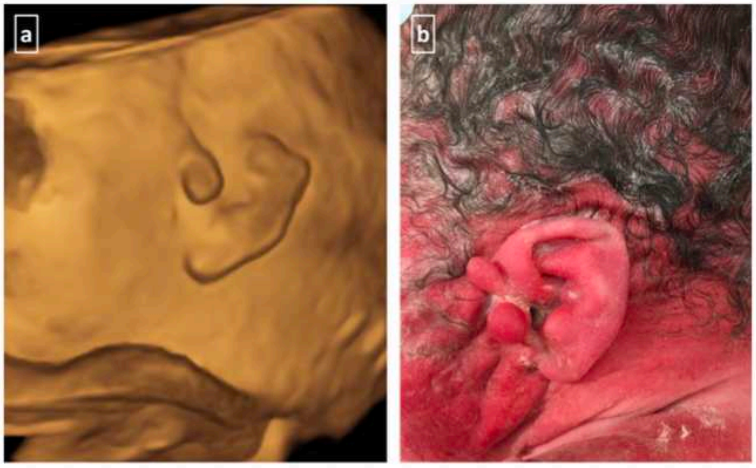

Fig. 7. Aspect anténatal par acquisition 3D surfacique (a) et correspondance néonatale (b) de tubercules prétragiens localisés à l'avant du tragus, sur une oreille gauche.

découverte d'une fente en anténatal peut également être une porte d'entrée syndromique (Fig. 10). La position de la langue, à la recherche d'une glossoptose peut également être un signe d'orientation à la recherche d'une éventuelle séquence de Pierre Robin [41] (Fig. 11).

L'examen à la recherche d'anomalies oculaires tels que la microphtalmie ou les colobomes rétiniens [42] doit aussi être réalisé. L'association syndromique œil-oreille est connue dans les syndrome CHARGE et « Cat-Eye », mais également dans les syndromes de Waardenburg, de Fraser, et le spectre OAV [43].

L'évaluation de la symétrie du visage permet également une orientation diagnostique comme dans le cas du syndrome de Goldenhar, associant entre-autre, une dysplasie oto-mandibulaire asymétrique avec des anomalies unilatérales de l'oreille (Fig. 12).

Une étude en échographie volumique 3D de la face fœtale, peut-être une réelle aide diagnostique [44–46]. C'est par exemple le cas

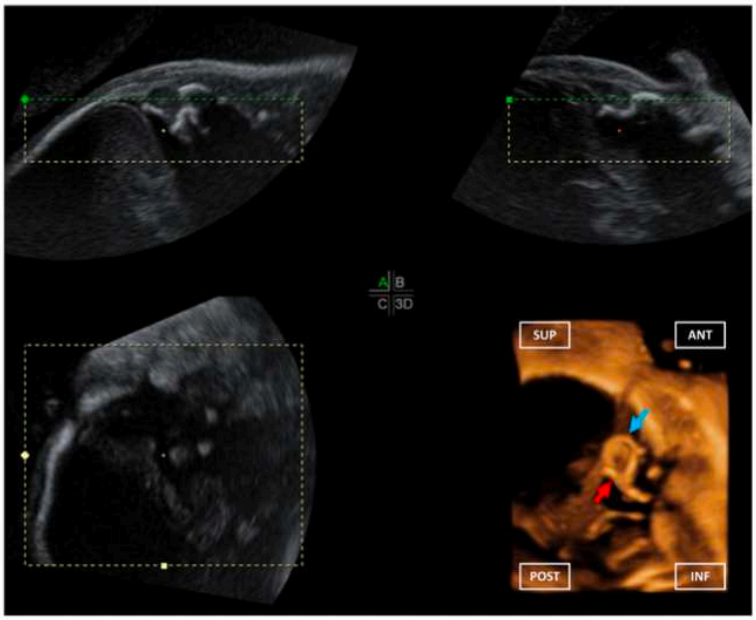

Fig. 8. Analyse des canaux semi-circulaires (CSC) en anténatal via une coupe coronale et reconstruction 3D en mode surfacique. Les CSC supérieurs (flèche rouge) et postérieurs (flèche noire) sont identifiés par la visualisation des deux structures hyperéchogènes après acquisition multiplanaire.



Fig. 9. Séquence de Pierre Robin dans le cadre d'un syndrome de Stickler. Le rétrognathisme (a) et la micrognathie (b) sont associées à une fente palatine en forme de U (c), élément d'orientation diagnostique syndromique (non pathognomonique mais fréquemment retrouvé) lors de la découverte d'une fente en anténatale. *(Images prêtées gracieusement par le Dr N. Degardin).*

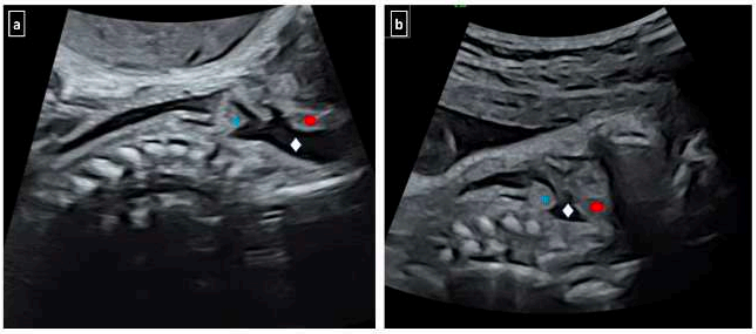

Fig. 10. Une glossoptose peut être recherchée comme signe d'orientation diagnostique lors de la découverte d'une anomalie de l'oreille. En coupe 2D sagittale, la visualisation de fluide amniotique au niveau du pharynx (losange), non comblé par la présence de la langue (ovale rouge) permet d'exclure une malposition linguale (a). Le comblement permanent de cette cavité, lié à la ptose de la langue vers l'arrière, en direction de l'épiglotte (étoile bleue) traduit une glossoptose (b).

dans le syndrome de Treacher-Collins [47], où la non – visualisation de l'arc zygomatique et l'horizontalisation de la branche montante de la mandibule lors de la reconstruction 3D, permettent d'évoquer ce diagnostic [48,49] et ce d'autant plus que l'on constate une hypoplasie de l'étage moyen de la face et en particulier des os malaire avec dans certains cas des faciès caractéristiques (Fig. 13). La microsomie hémifaciale, caractéristique du spectre OAV, est aussi plus facilement repérable par une acquisition 3D surfacique et s'associe également la plupart du temps à des anomalies oculaires, une microtie, et des tubercules prétragiens, et à d'éventuelles fentes faciales latérales intéressant le coin des lèvres [50,51].

3.2.1.2. Reins. L'examen doit ensuite porter une attention particulière à l'examen des reins [52]. Il existe en effet une association significative entre les malformations auriculaires et la présence d'anomalie rénale [53,54]. Bien que l'origine embryologique de cette association ne soit pas évidente, il a pu être montré que ces deux organes utilisent les facteurs impliqués dans la voie de signalisation Pax-Six-Eya-Dach afin de réguler leur différentiation

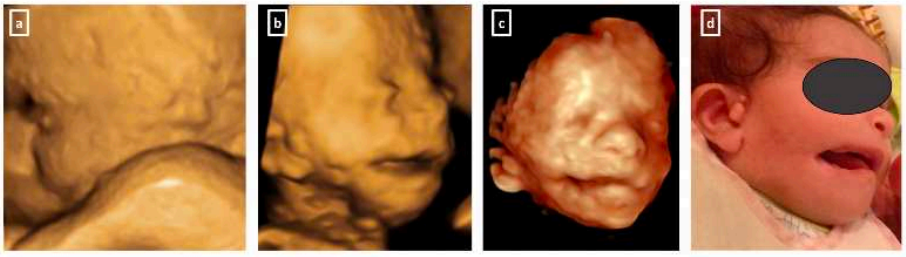

Fig. 11. Anomalies bilatérales des oreilles avec découverte d'une microtie à gauche (a) et de tubercules prétragiens à droite (b), associées à une dysplasie oto-mandibulaire asymétrique, visualisée en anténatal après acquisition 3D surfacique (c, image A. Sadji) et en néonatal (d). L'ensemble du tableau est évocateur d'un syndrome de Goldenhar.

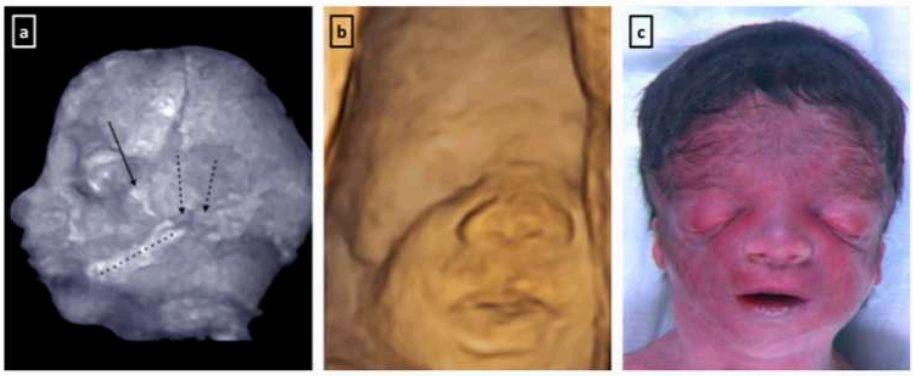

Fig. 12. L'hypoplasie malaire (flèche noire), l'absence d'arc zygomatique (flèches en pointillées), ainsi que l'horizontalisation de la branche montante de la mandibule (ligne en pointillée) doivent faire évoquer un syndrome de Treacher-Collins. L'orientation des fentes palpébrales vers le bas constatée lors de l'examen fœtopathologique (c, image B. Bessières), peut également être visualisée par un mode 3D surfacique en anténatal (b).

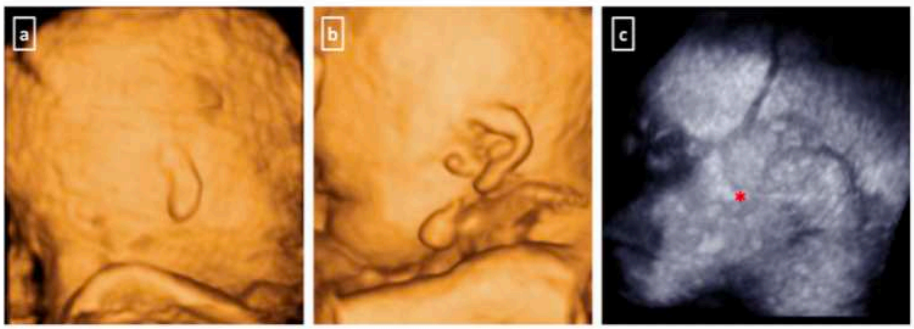

Fig. 13. Microtie unilatérale droite (a) et de tubercules prétragiens gauches (b) dans le cadre d'un syndrome BOR. La visualisation de l'arc zygomatique (étoile rouge) en mode 3D osseux (c) permet d'éliminer un syndrome de Treacher-Collins.

[55]. C'est par exemple le cas dans le syndrome BOR [27] qui est principalement causé par des mutations dans les gènes *EYA1, SIX1 et SIX5* et associe des anomalies des arcs branchiaux (fentes, fistules, kystes branchiaux), des anomalies auditives, et des anomalies rénales [32] (Fig. 14).

3.2.1.3. Extrémités. Il convient également de prêter une attention particulière à l'analyse des extrémités comme c'est par exemple le cas dans le syndrome de NAGER [33,34]. Les patients atteints de ce syndrome présentent un morphotype clinique proche de celui du syndrome de Treacher-Collins décrit plus haut, avec en plus une

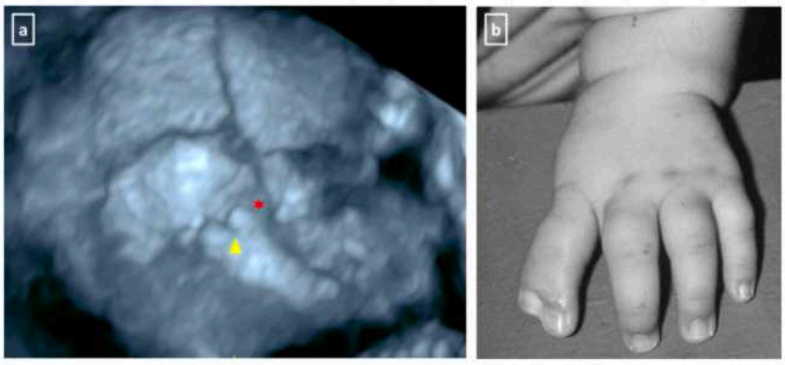

Fig. 14. L'horizontalisation de la branche montante de la mandibule ainsi que l'hypoplasie malaire visualisés en mode 3D osseux (a), diagnostiqué à partir d'un retrognatisme à l'échographie, pourrait faire évoquer dans un premier temps un syndrome de Treacher-Collins. C'est l'association à une atteinte pré-axiale du membre supérieur gauche (b, image L. Burglen) qui fera orienter le diagnostic final vers un syndrome de Nager.

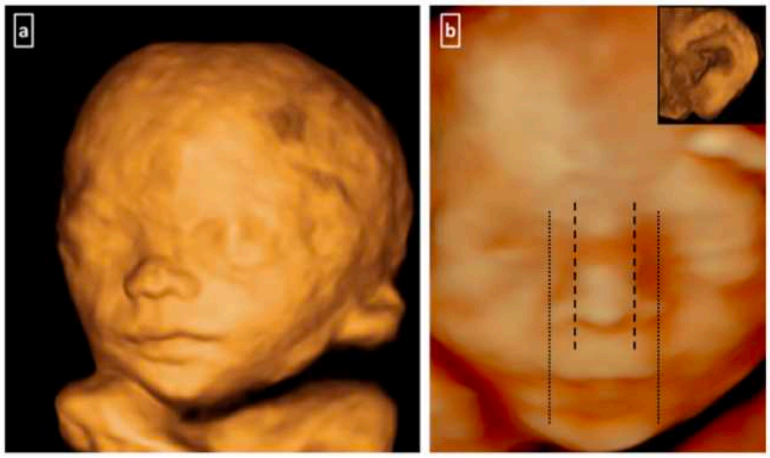

Fig. 15. Petite oreille, épaisse, inclinée en arrière et basse implantée en mode 3D surfacique (a) dans le cadre d'un syndrome de Noonan. De même, une oreille avec une hélix excessivement ourlée, associée à une microstomie et un nez tubulaire (b) doit faire évoquer un syndrome de Di George.

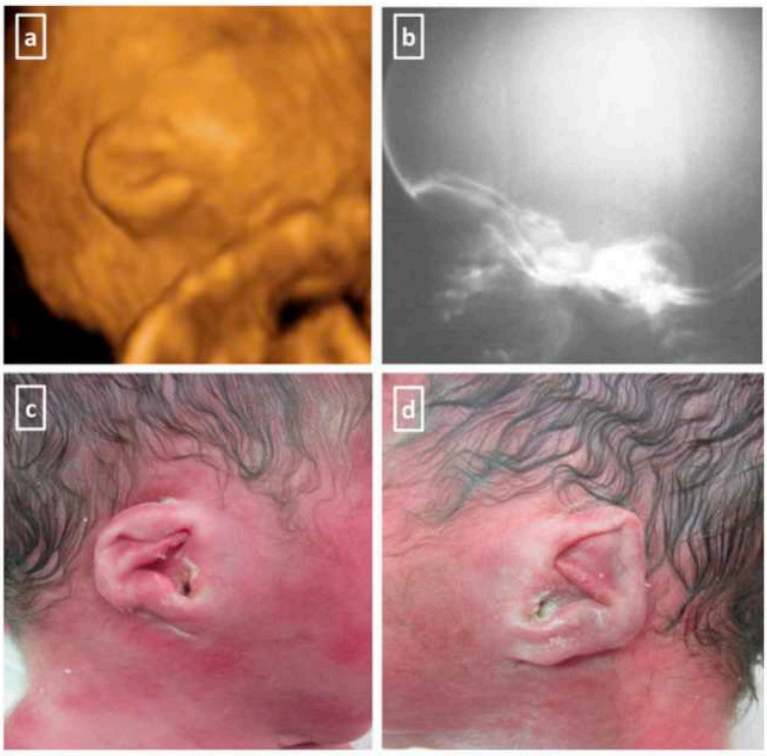

Fig. 16. Acquisition 3D surfacique d'une microtie avec impression d'oreille basse implantée (a). Un syndrome CHARGE doit être évoquer devant l'aspect asymétrique des deux oreilles (c et d). La conque triangulaire, l'anthélix proéminent et le lobule absent donne l'aspect carré typique de ces enfants (c), souvent associés à des agénésies des CSC (b).

atteinte pré-axiale du membre supérieur et des anomalies variables des membres inférieurs et extrémités (Fig. 15).

3.2.1.4. Cœur. Enfin, un examen méticuleux du cœur doit également être réalisé du fait qu'une anomalie cardiaque associée à des anomalies auriculaires doit faire évoquer un syndrome de Noonan ou bien encore un syndrome microdeletionnel 22q11.2 (Fig. 16). Un syndrome CHARGE doit également être évoquer devant un aspect asymétrique des deux oreilles, associé à une microtie avec impression d'oreille basse implantée [56,57]. La conque triangulaire, l'anthélix proéminent, et le lobule absent donne l'aspect carré typique de ces enfants porteurs de ce syndrome, souvent associés à des anomalies des CSC [58,59] (Fig. 17).

3.2.2. Malformations de l'oreille et anomalies génétiques

De nombreux syndromes génétiques associent des anomalies de l'oreille externe, à d'autres malformations congénitales de sévérité variable. La découverte d'une malformation auriculaire peut donc s'intégrer dans une entité syndromique et nécessiter la réalisation d'une consultation de conseil génétique et d'analyses génétiques (ACPA et/ou analyse de l'exome fœtal) afin de tenter d'aboutir à un diagnostic génétique précis et à un conseil génétique parental [4].

Les principaux syndromes associés aux différentes anomalies des oreilles sont décrits dans le Tableau 1. L'objectif est ici de présenter les syndromes génétiques les mieux documentés en période prénatale et donc accessibles aux professionnels formés. Cependant, du fait de l'évolution constante des connaissances médicales et scientifiques, en particulier dans le domaine de la génétique médicale, moléculaire, et des maladies rares, il n'existe pas bien évidemment de liste exhaustive.

4. Discussion

4.1. Enjeux relatifs à la découverte d'une anomalie des oreilles en anténatal : le rôle du généticien : antécédents familiaux, information sur les analyses génétiques (indications et limites), rendu des résultats et conseil génétique

La consultation de génétique médicale permet d'informer le couple sur le risque d'existence d'une maladie génétique et sur les analyses génétiques qui peuvent être réalisées dans le but de confirmer un diagnostic et d'en préciser le pronostic. En règle générale, elle s'inscrit dans le cadre de la prise en charge au sein d'un centre pluridisciplinaire de diagnostic prénatal (CPDPN) et le couple est adressé par le gynécologue-obstétricien du fait d'un antécédent personnel ou familial et/ou d'un signe d'appel échographique. À l'issue des analyses, une consultation de rendu des résultats est organisée afin d'informer le couple sur le diagnostic génétique éventuel, son mode de transmission, et le risque de récidive. En l'absence de diagnostic génétique, les limites des techniques et des connaissances médicales sont expliquées au couple.

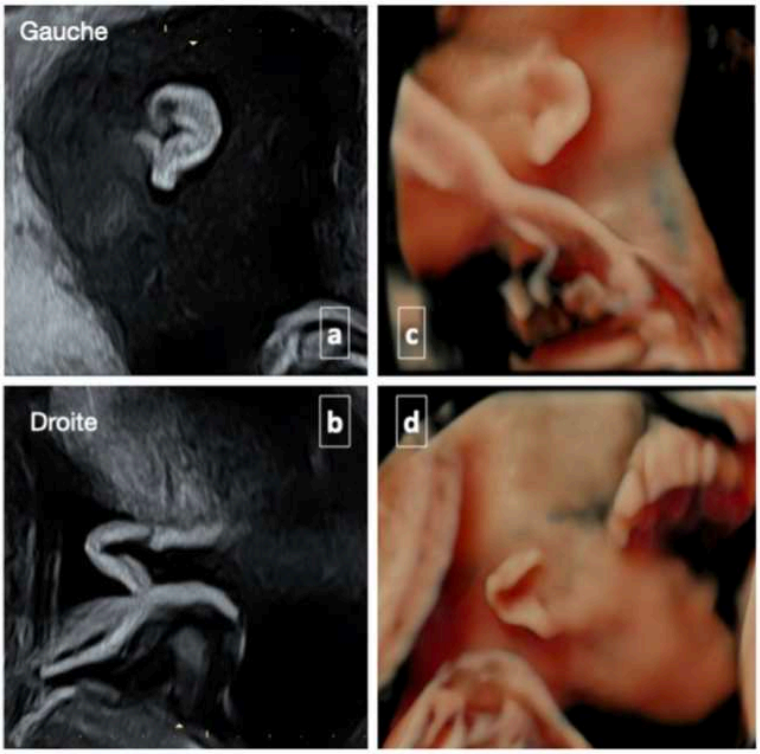

Fig. 17. Asymétrie des oreilles découvert lors d'une échographie de dépistage à 23 SA avec rendu en 2D (a et b) et 3D surfacique (c et d). L'oreille droite semble en effet présenter un repli de l'hélix pouvant conférer à tort à une impression d'oreille droite basse implantée.

Tableau 1
Anomalies associées en fonction des principales entités.

Anomalie de taille				Anomalie de position Implantation basse		Anomalie de forme (Fig. 19)		Marqueurs pré-auriculaires	
Microtie Taille < - 2DS		Macrotie Taille > +2 DS		*Bord supérieur de l'hélix en dessous de la suture temporo-pariétale*		**En capucin** (*) : *Développement exagéré de la conque + repli de la partie supérieure de l'hélix* **Type Mozart** (°) : *proéminence de la partie supérieure de l'anthélix* **Type Faunesque** (§) : *Oreilles pointues avec déformation de l'hélix en accent circonflexe* **Type Cup Ear** (#) : *Oreilles petites, recourbées, avec repli anormal de l'hélix*		*Fibrochondromes présent dans la région pré-auriculaire*	
Syndromes	Anomalies génétiques	Syndromes	Anomalies génétiques	Syndromes	Anomalies génétiques	Syndromes	Anomalies génétiques	Syndromes	Anomalies génétiques
Trisomies 13, 18, 21, 22 **Délétions** 5p, 18p		**Trisomies** 1q, 2p/2q, 4q, 7q, 8, 9, 10p **Délétions** 13q, 18p		**Trisomies** 4q, 7q, 8p, 10p/10q, 12q, 14, 17q, 19q **Délétion** 18p		**Trisomies** 21 (*), 18 (§) **Délétions** 18q (°), 4q (°)		**Trisomies** 11q **Délétions** 4p, 5p	
Syndrome de **DiGeorge**	Microdélétion 22q11.2 *(ACPA)*	Syndrome de **Pallister-Killian**	Tétrasomie 12p (en mosaïque) *(cytogénétique)*	Syndrome de **Turner**	Monosomie X (± en mosaïque) *(cytogénétique)*	Syndrome **BOR** (#)	Variants pathogènes dans EYA1 (40 %), *SIX1* ou *SIX5* *(séquençage)*	Syndrome du **Cat-Eye**	Trisomie ou tétrasomie 22q11 *(cytogénétique)*
Spectre **OAV**	Variants pathogènes dans *MYT1* ; Anomalies chromosomiques *(séquençage)*	Syndrome de **l'X fragile**	Répétition de triplets (mutation complète) au locus FMR1 *(séquençage)*	Syndrome de **DiGeorge**	Microdélétion 22q11.2 *(ACPA)*	Syndrome de **Fraser** (°)	Variants pathogènes dans *FRAS1*, *FREM2* ou *GRIP1* *(séquençage)*	Spectre **OAV**	Variants pathogènes dans *MYT1* *(séquençage)* ; Anomalies chromosomiques
Syndrome de **Treacher Collins**	Variants pathogènes dans *TCOF1*, *POLR1C*, *POLR1B* ou *POLR1D*. *(séquençage)*	Syndrome de **Borjeson-Forssman-Lehmann**	Variants pathogènes dans *PHF6* *(séquençage)*	Syndrome **de Noonan**	Variants pathogènes dans *PTPN11* (50 %), *SOS1* (15 %), *RAF1*, *LZTR1* ou autres gènes associés à la voie de signalisation RAS/MAPK *(séquençage)*	Syndrome de **Townes-Brocks** (#)	Variants pathogènes dans *SALL1, SALL4 ou DACT1* *(séquençage)*	Syndrome **BOR**	Variants pathogènes dans *EYA1* (40 %), *SIX1* ou *SIX5* *(séquençage)*
Syndrome **BOR**	Variants pathogènes dans *EYA1* (40 %), *SIX1* ou *SIX5* *(séquençage)*	Syndrome		**trichorhinophalangien de type 2 ou Syndrome de Langer-Giedion**	Microdélétion 8q23.3-q24.13 *(ACPA)*	Syndrome **CHARGE**	Variants pathogènes dans *CHD7* *(séquençage)*	Syndrome **BPE** (°)	Variants pathogènes dans *FOXL2* *(séquençage)*
Syndrome de **Walker-Warburg**	Variants pathogènes dans *POMT1, POMT, FKTN, LARGE, FKRP, POMGNT1* ou *COL4A1* *(séquençage)*								
Syndrome **CHARGE**	Variants pathogènes dans *CHD7* *(séquençage)*	Syndrome de **Melnick-Needles**	Variants pathogènes dans *FLNA* *(séquençage)*			Syndrome **LADD** (*)	Variants pathogènes dans *FGFR3*, *FGF10* ou *FGFR2* *(séquençage)*	Syndrome de **Treacher Collins**	Variants pathogènes dans TCOF1, POLR1C, POLR1B ou POLR1D. *(séquençage)*
Syndrome de **Townes-Brocks**	Variants pathogènes dans *SALL1, SALL4 ou DACT1* *(séquençage)*	Syndrome de **Weaver**	Variants pathogènes dans *EZH2* *(séquençage)*						
Syndrome de **Nager**	Variants pathogènes dans *SF3B4* *(séquençage)*								
Syndrome de **Walker-Warburg**	Variants pathogènes dans *POMT1, POMT, FKTN, LARGE, FKRP, POMGNT1* ou *COL4A1* *(séquençage)*								

OAV : oculo-auriculo-vertébral ; BOR : branchio-oto-renal ; BPE : blepharophimosis-ptosis-Epicanthus inversus ; LADD : lacrymo-auriculo-dento-digital. En italique sont les noms des gènes atteintsEn gras ce sont les noms des syndromes génétiques / du type d'anomalie génétique..

Le développement rapide des technologies et des connaissances médicales rend désormais possible la réalisation d'analyse génétique plus large, et le rendu des résultats dans un délai compatible avec une grossesse évolutive. Ainsi lorsqu'il existe une malformation fœtale de pronostic incertain et sans orientation diagnostique précise, il est classiquement proposé au couple la réalisation d'une analyse chromosomique sur puce à ADN (ACPA). Si celle-ci s'avère négative, la réalisation d'un panel de gènes voire d'un exome peut être envisagée selon les laboratoires de diagnostic et l'expertise des équipes prénatales, permettant d'augmenter le rendement diagnostique pour les signes d'appel échographiques [60,61].

Le principal challenge réside dans l'obtention d'un faisceau d'indices cliniques et biologiques concordants permettant d'interpréter correctement les variants morphologiques et génétiques identifiés. En effet, un grand nombre de variants génétiques restent incertains (variant de signification inconnue [VSI] ou variant of uncertain significance [VUS]) car ils sont rares, absents des bases de données de sujets sains ou malades et qu'il n'existe pas d'étude fonctionnelle validée pour démontrer leur impact biologique. Ces VSI ne sont donc pas « actionnables » et ne permettent pas de poser un diagnostic et/ou de préciser le pronostic à la suite de l'identification d'un signe d'appel échographique. Dans ce contexte, la réalisation d'échographies conjointes spécialistes en médecine fœtale – généticiens, peut alors permettre de rechercher des signes échographiques complémentaires, initialement passés inaperçus, et ainsi contribuer à l'obtention d'argument cliniques supplémentaires afin d'interpréter un éventuel variant génétique.

4.2. Vers un dépistage systématique ?

Actuellement non recommandé en dépistage, la découverte fortuite d'une anomalie de l'oreille en anténatal introduit une nouvelle catégorie de « risque médical » soumis à deux difficultés : la première étant l'interprétation de l'image obtenue, et la deuxième, étant la prise de responsabilité d'annoncer cette situation inattendue, sans pour autant pouvoir assurer au couple des réponses complètes aux interrogations que l'annonce va soulever. Comment déterminer alors ce qu'il faut dire ou ne pas dire au couple ? Quels sont alors les termes utiles pour une information adaptée ?

La complexité de l'information à délivrer réside dans le fait que cette découverte peut être le révélateur d'une anomalie clinique pouvant aller d'une anomalie esthétique isolée à un syndrome génétique avec trouble du neuro-développement. Les possibilités prédictives d'une telle découverte ne concernent finalement qu'un petit nombre de pathologies génétiques sous-jacente, mais une fois l'anomalie bien décrite, avec à l'appui un examen échographique morphologique complet d'orientation diagnostique, sa sensibilité diagnostique devient alors forte.

La démarche de soin actuelle implique qu'il n'y ait ni restriction d'accès à une information utile disponible, ni obligation d'accès à des informations non pertinentes. La question se pose alors sur la frontière qui sépare le dépistage, du diagnostic : devons-nous rechercher une anomalie des oreilles en anténatal de façon systématique puisque celle-ci pourrait aboutir à un diagnostic syndromique sous-jacent, tout en gardant en tête que l'on ne pourra peut-être pas avoir de réponse claire du fait d'une absence de diagnostic génétique ou bien du fait de l'existence d'un variant génétique de signification inconnue ? Le risque de faux positif et de stress généré pour les couples par une telle information vaut-elle réellement un dépistage systématique ? Au-delà d'y apporter une réponse claire, certains éléments de réponse peuvent être avancés : il est à notre sens indispensable pour les échographistes référents d'évaluer les oreilles dans le bilan diagnostique d'une autre malformation afin de pouvoir orienter le diagnostic vers un syndrome ou maladie génétique rare. Le dépisteur pourra toutefois être interpelé par la découverte d'une anomalie des oreilles en cas d'anomalie significative de l'oreille (anomie, microtie). La très grande majorité des syndromes génétiques graves présentent une atteinte des oreilles bilatérales (Fig. 18 et 19). Il serait ainsi dangereux de vouloir considérer en dépistage des anomalies de l'oreille subtiles telle que la forme et/ou la position et/ou l'orientation, d'autant plus lorsque celles-ci sont isolées.

L'analyse des oreilles reste difficile en anténatal avec un rendement très faible et trop de potentiel faux positifs pour la recommander en dépistage. Cependant, celle-ci est indispensable pour les échographistes référents dans le bilan diagnostique d'une autre malformation (en particulier face, reins, cœur, extrémités) afin d'évoquer certains syndromes/maladie génétiques rares. Les échographistes dépisteurs objectivant une de ces malformations peuvent éventuellement analyser les oreilles au moment de l'échographie pour aller plus loin dans l'examen.

Certains travaux, interrogeant les familles dont le diagnostic d'une anomalie a été porté en anténatal [62], ont démontré que les patientes pouvaient accueillir de manière favorable ce type d'information grâce à une prise en charge pluriscisciplinaire (chirurgiens pédiatriques, pédiatres spécialistes), mais les préférences de personnes ayant été confrontées à ce type de situation ne sont peut-être pas transposables à la population générale. La réponse réside probablement dans le fait d'apporter l'information la plus adaptée en s'appuyant sur un constat technique sécuritaire :

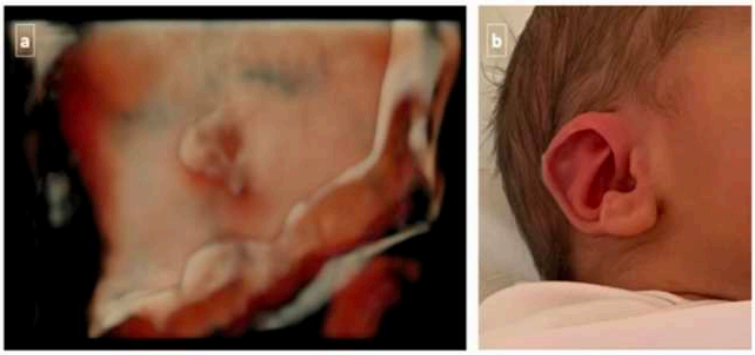

Fig. 18. Correspondance entre l'image obtenue à 23 SA et en postnatal de l'oreille droite. Une asymétrie de forme est en effet constatée à la naissance mais celle-ci semble s'inscrire dans une asymétrie physiologie du fait d'un certain degré de variabilité inter individuelle.

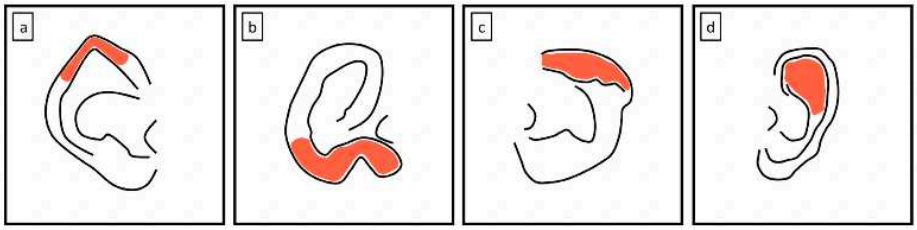

Fig. 19. Anomalie de forme : en (a), oreille type « faunesque » avec déformation de l'hélix en accent circonflexe (orange). En (b), oreille type « cup ear » représentée par une oreille petite, recourbée, et un repli anormal de l'hélix (orange). En (c), oreille dite « en capucin » avec un repli exagéré de la partie supérieure de l'hélix (orange). En (d), oreille type « Mozart » avec une proéminence de la partie supérieure de l'hélix (orange).

la grande variabilité morphologique des oreilles nécessite un examen échographique répondant à des critères descriptifs précis (taille, position, morphologie). Il est alors possible d'adapter le discours à l'interprétation des images obtenues, au contexte familial, en gardant à l'esprit qu'une anomalie de l'oreille visualisée en anténatal ne pourra, et ne devra, être considérée comme une variante de la normale, dès lors qu'un examen échographique approfondi à la recherche d'une association syndromique, aura été réalisée.

5. Conclusion

L'oreille externe présente de nombreuses variations morphologiques, pouvant être identifiées lors d'une échographie anténatale. La recherche de critères descriptifs précis (taille, position, morphologie) est alors nécessaire, de même qu'un examen échographique approfondi, ce qui amènera l'échographiste à déterminer son caractère isolé ou associé, et ainsi caractériser son éventuelle appartenance à une entité syndromique. L'un des principal challenge du couple spécialiste en médecine fœtale – généticien, réside alors dans l'obtention d'un faisceau d'indices cliniques et biologiques concordants, permettant d'améliorer ainsi l'information délivrée au couple en anténatal.

Déclaration de liens d'intérêts

Les auteurs déclarent ne pas avoir de liens d'intérêts.

Supplément en ligne. Matériel complémentaire

Le matériel complémentaire accompagnant la version en ligne de cet article est disponible sur http://www.sciencedirect.com et https://doi.org/10.1016/j.gofs.2022.05.005.

Références

[1] CFEF. Collège Français d'Échographie Fœtale : Les Documents du CFEF.
[2] Salomon LJ, Alfirevic Z, Berghella V, Bilardo C, Hernandez-Andrade E, Johnsen SL, et al. Practice guidelines for performance of the routine mid-trimester fetal ultrasound scan. Ultrasound Obstet Gynecol 2011;37(1):116–26.
[3] Brucker MJ, Patel J, Sullivan PK. A morphometric study of the external ear: age- and sex-related differences. Plast Reconstr Surg 2003;112(2):647–52.
[4] Lacombe D. [External ear abnormalities: syndromic and genetic aspects]. Rev Laryngol - Otol–Rhinol 1997;118(1):5–10.
[5] Shih JC, Shyu MK, Lee CN, Wu CH, Lin GJ, Hsieh FJ. Antenatal depiction of the fetal ear with three-dimensional ultrasonography. Obstet Gynecol 1998;91(4):500–5.
[6] Chitkara U, Lee L, El-Sayed YY, Holbrook RH, Bloch DA, Oehlert JW, et al. Ultrasonographic ear length measurement in normal second- and third-trimester fetuses. Am J Obstet Gynecol 2000;183(1):230–4.
[7] Wei J, Ran S, Yang Z, Lin Y, Tang J, Ran H. Prenatal ultrasound screening for external ear abnormality in the fetuses. BioMed Res Int 2014;2014:3575–664.
[8] Nagarajan M, Sharbidre KG, Bhabad SH, Byrd SE. MR imaging of the fetal face: comprehensive review. Radiogr Rev Publ Radiol Soc N Am Inc 2018;38(3):962–80.
[9] Milic A, Blaser S, Robinson A, Viero S, Halliday W, Winsor E, et al. Prenatal detection of microtia by MRI in a fetus with trisomy 22. Pediatric Radiology (Pediatr Radiol) 2006;36(7):706–10.
[10] Garel C, Cassart M. Imagerie : du fœtus au nouveau-né. Librairie Lavoisier; 2015.
[11] Kalcioglu MT, Toplu Y, Ozturan O, Yakinci C. Anthropometric growth study of auricle of healthy preterm and term newborns. Int J Pediatr Otorhinolaryngol 2006;70(1):121–7.
[12] Bozkir Mg, Karakaş P, Yavuz M, Dere F. Morphometry of the external ear in our adult population. Aesthetic Plast Surg 2006;30(1):81–5.
[13] Roth Da, Hildesheimer M, Bardenstein S, Goidel D, Reichman B, Maayan-Metzger A, et al. Preauricular skin tags and ear pits are associated with permanent hearing impairment in newborns. Pediatrics 2008;122(4):e884–90.
[14] Sivan Y, Merlob P, Reisner SH. Assessment of ear length and low set ears in newborn infants. J Med Genet 1983;20(3):213–5.
[15] Chitkara U, Lee L, El-Sayed Y, Holbrook Jr RH. Ultrasc
measurement in normal second- and third-trimester
Gynecol 2000;183(1):230–4.
[16] Shimizu T, Salvador L, Allanson J, Hughes-Benzie R,
graphic measurements of fetal ear. Obstet Gynecol 19
[17] Birnholz JC, Farrell EE. Fetal ear length. Pediatrics 1988;81(4):555–8.
[18] Hartzell LD, Chinnadurai S. Microtia and related facial anomalies. Clin Perinatol 2018;45(4):679–97.
[19] Alasti F, Van Camp G. Genetics of microtia and associated syndromes. J Med Genet 2009;46(6):361–9.
[20] Pretorius DH, Nelson TR. Prenatal visualization of cranial sutures and fontanelles with three-dimensional ultrasonography. J Ultrasound Med 1994;13(11):871–6.
[21] Sondern K, Kreitz K, Hammer K, Möllers M, Oelmeier de Murcia K, Köster HA, et al. 3D ultrasound evaluation of the fetal outer ear: novel biometry ratio and comparison of different surface display modes. Fetal Diagn Ther 2019;46(3):200–6.
[22] Levaillant JM, Bault JP, Vernet TH, Benoit B. Les anomalies de l'oreille externe du fœtus. Gynecol Obstet Prat 2018;12(3) [004–3].
[23] Loh TY, Cohen PR. Darwin's tubercle: review of a unique congenital anomaly. Dermatol Ther 2016;6(2):143–9.
[24] Yamashita K, Yotsuyanagi T, Saito T, Isogai N, Mori H, Itani Y. Mozart ear: diagnosis, treatment, and literature review. Ann Plast Surg 2011;67(5):547–50.
[25] Katorza E, Nahama-Allouche C, Castaigne V, Gonzales M, Galliani E, Marlin S, et al. Prenatal evaluation of the middle ear and diagnosis of middle ear hypoplasia using MRI. Pediatr Radiol 2011;41(5):652–7.
[26] Catala M. Embryologie de l'oreille interne. EM-Consulte.
[27] Bianca S, Ingegnosi C, Ettore G. Pre-auricular tags and associated anomalies: considerations for genetic counseling. Genet Couns 2003;14(3):321–4.
[28] Brasseur-Daudruy M, Anquetil N, Blondel C, Diguet A, Verspyck E. [How I do. . .the ultrasound examination of fetal semicircular canals]. Gynecol Obstet Fertil 2016;44(9):528–30.
[29] Tilea B, Garel C, Menez F, Vuillard E, Elmaleh-Bergès M, Delezoide A-L, et al. Contribution of fetal MRI to the diagnosis of inner ear abnormalities: report of two cases. Pediatr Radiol 2006;36(2):149–54.
[30] Moreira NC, Teixeira J, Raininko R, Wikstrom J. The ear in fetal MRI: what can we really see? Neuroradiology 2011;53(12):1001–8.
[31] Joukhadar N, McKee D, Caouette-Laberge L, Bezuhly M. Management of congenital auricular anomalies. Plast Reconstr Surg 2020;146(2) [205e-2016e].
[32] Krug P, Morinière V, Marlin S, Heidet L. Mutation screnning of the EYA1, SIX1, and SIX5 genes in a large cohort of patients harboring branchio-oto-renal syndrome calls into question the pathogenic role of SIX5 mutations. Hum Mutat 2011;32(2):183–90.
[33] Paladini D, Tartaglione A, Lamberti A, Lapadula C, Martinelli P. Prenatal ultrasound diagnosis of Nager syndrome. Ultrasound Obstet Gynecol 2003;21(2):195–7.
[34] Ansart-Franquet H, Houfflin-Debarge V, Ghoumid J, Pasz N, Devisme L, Manouvrier-Hanu S, et al. Prenatal diagnosis of Nager syndrome in a monochorionic-diamniotic twin pregnancy. Prenat Diagn 2009;29(2):187–9.

http://refhub.el
S2468-7189(2

5. Découverte d'une malformation de la face en anténatal : implication et information objective

La nature prédictive du diagnostic d'une malformation dépistée en anténatal, notamment celle de la face, a transformé l'impact que pouvait avoir l'annonce d'une malformation sur le couple. [83] Ne mettant pas le pronostic vital en jeu et faisant l'objet d'une prise en charge chirurgicale complète, les malformations de la face isolées, principalement les fentes du palais isolées (sans association syndromique), ne sont pas considérées comme des affections pouvant donner lieu à une interruption médicale de grossesse (IMG). [84,85] L'éventuelle demande d'IMG qui peut faire suite au diagnostic, constituent ainsi l'une des situations caractéristiques de l'embarras du corps médical face aux demandes d'IMG formulées par le couple pour des raisons qu'il ne peut lui-même considérer comme légitimes d'un point de vue médical.[86,87]

Bien qu'il soit introduit sous couvert du bien de l'enfant, et qu'il permette d'éviter un nombre important de naissances d'enfants atteints de diverses malformations, le dépistage puis le diagnostic prénatal des malformations de la face fœtale brise l'image idéalisée que les parents se faisaient généralement de leur futur enfant. [88-90]

En étant pleinement informés, les parents deviennent alors acteurs dans le processus de décision.[91]Le diagnostic prénatal d'une telle malformation génère un stress psychologique et une angoisse dont l'importance est corrélée avec l'histoire personnelle et familiale des parents. [92] La mise en place de plusieurs « barrières de protection » permet de mieux appréhender l'angoisse générée à l'annonce du diagnostic, à savoir :

- Une formation optimisée des personnels des maternités et services compétents à la spécificité de la malformation
- La mise à disposition d'un réseau de spécialistes de la pathologie concernée autour du couple
- la minimisation du délai entre l'annonce diagnostique et la première rencontre avec le chirurgien plasticien
- la proposition d'une rencontre avec d'autres couples ayant vécu la même situation
- l'optimisation de la prise en charge à la maternité (chambre seule, présentation de l'équipe de soin)
- l'optimisation de la prise en charge psychologique

L'amélioration des performances du diagnostic prénatal rend les diagnostics des malformations de plus en plus précoces. L'interruption volontaire de grossesse étant maintenant autorisée en France jusqu'à 16 semaines d'aménorrhée[93], la question de l'éthique appliquée aux diagnostics des malformations précoces se pose. En effet, la précocité du diagnostic pourrait à ce moment-là court-circuiter le temps nécessaire de la décision avec, pour conséquence, que le choix de poursuivre ou non la grossesse serait davantage celui d'une initiative instantanée. [94,95]

Néanmoins, la possibilité de réaliser un tel diagnostic au tout début de la grossesse, permet presque de « relativiser » l'importance du diagnostic, par rapport à s'il avait été réalisé à un stade plus tardif. Cette possibilité permet une impression de « moindre gravité » due à la précocité du diagnostic et, a rendu la demande d'autant plus recevable

par le corps médical, et d'autant plus facile à formuler par la mère, que les diagnostics de plus en plus précoces impliquent de moins en moins de fœticides.

Comme le stipule la loi 2002– 303 du 4 mars 2002, relative aux droits des patients, « toute personne a le droit d'être informée sur son état de santé. [...] Le médecin a désormais la charge de prouver qu'il a bien donné une information loyale, claire et appropriée. [...]. La loi s'applique donc aux diagnostics portés en anténatal, comme le diagnostic d'une malformation congénitale. Cette information a une réelle valeur éthique puisqu'elle a pour but d'éclairer sans les dicter, des choix qui peuvent aboutir à plusieurs possibilités d'action. Au-delà du fait qu'elle repose sur des savoirs scientifiques précis, l'information doit être complète mais surtout pertinente, en tenant compte du discours des parents, puisqu'elle doit être abordée de telle sorte que la décision finale de l'issue de grossesse appartiendra aux parents. [86]

Le contexte social actuel tourné vers l'image et l'immédiateté de la représentation (utilisation inadéquate des réseaux sociaux, éducation à la communication immédiate), voit le handicap physique soulevé par une malformation de la face, comme difficilement compatible avec un possible épanouissement. A l'heure où tout patient, une fois l'inquiétude soulevée par l'annonce, se tourne en premier lieu vers internet, il apparait crucial de consolider l'information délivrée et les moyens utilisés en ce sens. Il appartient alors aux praticiens compétant dans le domaine de contrecarrer les effets délétères des informations brutes et non adaptées à la situation, délivrée par beaucoup de sites internet. A cette information par le praticien vient se rajouter les programmes de formation continue des professionnels de santé, les filières de soins et organisation en réseau, qui permettent aux couples de parer à l'isolement qui peut être introduit par l'annonce d'une malformation en prénatal et qui parait fondamental à une époque où le numérique et les relations interhumaines doivent trouver le moyen de coexister.

III. Partie III : Malformations congénitales de la face et facteurs pronostiques

1. Abord du risque et du pronostic dans les malformations congénitales de la face

La réflexion pronostique lors de la découverte d'une malformation congénitale de la face se compose d'une hypothèse pronostique formulée par le praticien et de sa communication au couple. Elle reste le plus souvent prudente puisque la définition d'un pronostic est entouré d'erreurs fréquentes, ainsi que d'un degré d'incertitude.[94]

L'hypothèse selon laquelle l'annonce pronostique peut influencer le devenir même de l'enfant à naitre doit être prise en compte et doit donc interroger sur la necessité de définir des facteurs pronostiques. Ceux définis dans les malformations de la face, basés sur des évaluations méthodologiquement fiables, permettent d'étayer une impression possiblement subjective dans certaines situations, puisqu'il s'agit d'un domaine très étroitement lié à une évaluation personnelle de chaque praticien. [96,97]

En médecine prénatale et en anthropologie biologique, le risque est conçu comme la mesure du potentiel de dommages avec le plus d'exactitude et d'objectivité possible et autorise la quantification des risques associés. Il s'agit alors d'un « risque quantifié » qui insiste sur la volonté de chiffrer le potentiel de dommage. [14] Cette conception quantitative joue un rôle crucial pour le praticien, puisque le contexte médical entourant le diagnostic prénatal de telles malformations exige que les décisions qui en découlent soient légitimées par des connaissances expertes scientifiques rigoureuses.

Plusieurs risques peuvent être soulignés dans le cadre des malformations de la face, notamment trois en particulier :

- Celui du risque de transmission lors d'une prochaine grossesse
- Celui du risque opératoire lors de la chirurgie réparatrice en période postnatale et/ou d'un résultat chirurgical décevant
- Celui du non-diagnostic de la malformation en anténatal et/ou du non diagnostic d'une lésion associée plus grave

Comme toute découverte d'une malformation en période anténatale, la question d'une origine génétique, et donc de sa récidive lors d'une prochaine grossesse, se pose. Un conseil génétique, associé aux explorations complémentaires appropriées, permettra alors de quantifier le risque existant.

Lorsque le risque médical se traduit par une complication liée au risque opératoire ou un une chirurgie correctrice décevante, il se transforme potentiellement en risque médico-légal, dont il convient en amont de prévenir la concrétisation et/ou en aval de gérer au mieux les conséquences.

Dans le cadre spécifique des malformations de la face, bien qu'une consultation de chirurgie réparatrice fasse le plus souvent suite au diagnostic anténatal, les solutions correctrices proposées par le chirurgien ne sont pas dénuées de risques concernant principalement le risque opératoire et le risque d'un résultat post opératoire décevant pour le couple. Ces risques sont le plus souvent non envisagés par le couple du fait de la brutalité de l'annonce diagnostique à laquelle ils doivent faire face.
De ce fait, la connaissance des droits du patient et leur respect sont l'étape préliminaire à la prévention du risque médico-légal, de même que la possibilité pour le couple d'être acteur des décisions prises, d'où la nécessité absolue d'information, de consentement et de participation active à la prise en charge médicale entourant le diagnostic en anténatal.[15]
La définition de facteurs pronostiques entourant une pathologie, notamment dans le domaine du prénatal, accompagne possiblement une malformation non identifiée en anténatal alors qu'elle aurait pu l'être, et implique des conséquences pronostiques différentes sur l'enfant né en fonction de la pathologie non diagnostiquée. La gestion des risques et du traitement de l'événement indésirable grave que constituent alors la plainte qui peut en découler, ainsi que ses conséquences juridiques, doit nécessairement être pris en compte. [98,99]

2. Facteurs pronostiques et caractéristiques anatomiques

Article soumis

<u>Synthèse de l'article</u>

Les fentes du palais représentent un groupe hétérogène d'anomalies congénitales avec des degrés variables d'atteinte.
En diagnostic prénatal, l'analyse complète du palais comprend l'évaluation du palais primaire (lèvre et alvéole) et du palais secondaire (palais dur et mou), l'objectif étant de décrire au mieux l'aspect anatomique de la fente afin d'aider le chirurgien à délivrer au couple une information précise et adaptée au type de fente.

Une fois l'enfant né, la fente est fermée dans les premières années de vie et le suivi médical de l'enfant se fait dans la majorité des cas, une ou plusieurs fois par an, dans un Centre de Référence et de Compétence des Maladies Rares, avec des consultations multidisciplinaires, pour une évaluation globale de l'enfant. Plusieurs domaines sont évalués, notamment l'acquisition de la parole, les modalités d'alimentation, l'audition, l'intégration sociale, la croissance de la cavité buccale et des dents, ainsi que l'aspect esthétique.

La présence d'une fente du palais entraîne de nombreux troubles en postnatal décrits par de nombreux auteurs dans la littérature tels que les troubles de l'audition et du langage, les difficultés d'alimentation, ainsi que les séquelles esthétiques post chirurgicale.
Néanmoins aucun auteur n'a évalué s'il existait un lien entre les caractéristiques anatomiques de la fente visualisée lors des échographies anténatales et la survenue de ces troubles des acquisitions en post natal.
L'objectif de ce travail était donc de définir les facteurs pronostiques liés aux caractéristiques anatomiques de la fente, afin d'évaluer leur impact sur les acquisitions pédiatriques en postnatal.

Il s'agissait d'une étude rétrospective d'une file active de patients atteints de fente du palais dont le diagnostic a été posé en anténatal et adressés entre le 1er janvier 2012 et le 31 décembre 2020 au Centre de Diagnostic Prénatal de Marseille. Ont été exclus tout diagnostic posé après la naissance, toute fente syndromique, en incluant les enfants porteurs d'une séquence de Pierre Robin, et tout diagnostic posé avant la naissance mais non suivi au centre de diagnostic prénatal de Marseille.

Ont été recueillies les données échographiques anténatales relatives à la fente : type de fente, aspect uni ou bilatéral, largeur, et décalage antéropostérieur. Concernant les données postnatales, a été recueilli le diagnostic final et l'évaluation clinique de chaque enfant dans quatre domaines d'acquisition, en fonction de son âge : le langage, l'alimentation, l'audition et l'aspect esthétique post-chirurgical.

Concernant les résultats, les enfants présentant une fente avec au moins une atteinte secondaire du palais avaient, entre autres, un risque plus élevé d'avoir besoin d'une aide importante à l'apprentissage de la parole (RR = 13,8, $p < 0,001$), un risque plus élevé d'avoir un passage d'aliments dans la cavité nasale après chirurgie (RR = 3,7, $p = 0,05$) et

une asymétrie nasale persistante malgré la prise en charge chirurgicale (RR = 2,7, p = 0,03). Les enfants qui présentaient une fente large avaient également un risque plus élevé d'avoir besoin d'une aide importante à l'apprentissage de la parole (RR = 5,1, p < 0,001) et une asymétrie nasale persistante après la chirurgie (RR = 5,3, p < 0,001). Les enfants présentant des fentes bilatérales avaient 3,3 fois plus de risque d'avoir besoin d'une aide à l'apprentissage de la parole (p = 0,006). De même que pour les enfants présentant un décalage antéropostérieur : 1,3 fois plus de risque d'avoir besoin d'une aide significative à l'apprentissage de la parole (p < 0,001) et une asymétrie persistante des narines après la chirurgie (RR = 4,7 , p < 0,001). Il n'y avait pas de différence après ajustement sur l'âge du patient.

Ce travail révèle plusieurs points importants :

- l'atteinte au moins du palais secondaire semble être le facteur de risque le plus important. Des troubles de l'acquisition ont été observés dans chacun des domaines étudiés (parole, alimentation, audition et esthétique) en cas d'atteinte de celui-ci.
- la necessité d'une aide importante à l'apprentissage de la parole, la survenue d'otites séromuqueuses chroniques, et la persistance d'une asymétrie nasale après chirurgie correctrice sont systématiquement retrouvés en postnatal lorsque la fente présente des facteurs de sévérité (atteinte au moins du palais secondaire, aspect bilatéral, fente large, présence d'un décalage antéropostérieur).
- les troubles du comportement alimentaire n'étaient retrouvés qu'en cas d'atteinte du palais secondaire au moins. Aucune autre caractéristique anatomique de la fente ne semblait influencer l'apparition de troubles dans ce domaine.

Il a donc pu être conclu que les caractéristiques anatomiques de la fente étaient liées à l'apparition de troubles des acquisitions en post natal, et que chaque caractéristique de la fente augmentait la survenue d'au moins un trouble des acquisitions dans l'un des domaines étudiés.

PLOS ONE

Antenatal diagnosis of cleft palate and pediatric developmental disorders: prognostic factors

--Manuscript Draft--

Manuscript Number:	
Article Type:	Research Article
Full Title:	Antenatal diagnosis of cleft palate and pediatric developmental disorders: prognostic factors
Short Title:	Prognostic factors of facial cleft
Corresponding Author:	Emmanuelle Lesieur, M.D Hôpital Nord, AP-HM Marseille, FRANCE
Keywords:	Facial cleft prenatal diagnosis prognostic factors pediatrics disorders Speech Aesthetics disorders Hearing disorders Feeding disorders
Abstract:	Objective: To define antenatal prognostic factors related to the anatomical characteristics of clefts to assess their impact on pediatric developmental disorders. Methods: A French retrospective cohort of patients aged 2 to 10 years with nonsyndromic antenatal cleft palate diagnoses, was followed in the Rare Disease Reference and Competence Center. Antenatal data related to the cleft were collected: cleft type, uni- or bilateral aspect, width, and anteroposterior shift. Antenatal and final diagnoses were compared. The impact of cleft characteristics was evaluated in speech, feeding, hearing and postsurgical aesthetic disorders. Results: 110 children have been included. Diagnoses were highly concordant for cleft type, side, and width between antenatal and postnatal diagnoses. Children with secondary palate involvement at least, had a higher risk of requiring significant speech learning assistance (OR = 13.8 (4.4-43.9)), food passage in the nasal cavity and persistent nostril asymmetry after surgery (OR = 3.7 (1.01-13.9) and 2.7 (1.1-6.9), respectively). Children with a wide cleft had a higher risk of requiring significant speech learning assistance (OR = 3.3 (1.4-7.7)) and persistent nostril asymmetry after surgery (OR = 5.3 (2.1-13.3)). Children with an anteroposterior shift were 5.1 times more likely (2.2-12.3) to require significant speech learning assistance and have persistent nostril asymmetry after surgery (OR = 4.7 (1.9-12.0)). There was no increase in risk for any of the studied variables, whether the cleft was bilateral. Conclusions: Risk factors for pediatric developmental disorders according to the anatomical characteristics of the cleft identified in prenatal period have been identified, with secondary palate involvement at least, as the main risk factor.
Order of Authors:	Emmanuelle Lesieur, M.D
	Clemence Delteil
	Florence Bretelle
	Julie Blanc
	Cindy Faust
	Emilie Encina
	Marie-Lou Di Pilla
	Nathalie Degardin
	Edwin Quarello
	Pascal Adalian
	Marie-Dominique Piercecchi-Marti

Powered by Editorial Manager® and Production Manager® from Aries Systems Corporation

Abstract

Objective: To define antenatal prognostic factors related to the anatomical characteristics of clefts to assess their impact on pediatric developmental disorders.

Methods: A French retrospective cohort of patients aged 2 to 10 years with nonsyndromic antenatal cleft palate diagnoses, was followed in the Rare Disease Reference and Competence Center. Antenatal data related to the cleft were collected: cleft type, uni- or bilateral aspect, width, and anteroposterior shift. Antenatal and final diagnoses were compared. The impact of cleft characteristics was evaluated in speech, feeding, hearing and postsurgical aesthetic disorders.

Results: 110 children have been included. Diagnoses were highly concordant for cleft type, side, and width between antenatal and postnatal diagnoses. Children with secondary palate involvement at least, had a higher risk of requiring significant speech learning assistance (OR = 13.8 (4.4-43.9)), food passage in the nasal cavity and persistent nostril asymmetry after surgery (OR = 3.7 (1.01-13.9) and 2.7 (1.1-6.9), respectively). Children with a wide cleft had a higher risk of requiring significant speech learning assistance (OR = 3.3 (1.4-7.7)) and persistent nostril asymmetry after surgery (OR = 5.3 (2.1-13.3)). Children with an anteroposterior shift were 5.1 times more likely (2.2-12.3) to require significant speech learning assistance and have persistent nostril asymmetry after surgery (OR = 4.7 (1.9-12.0)). There was no increase in risk for any of the studied variables, whether the cleft was bilateral.

Conclusions: Risk factors for pediatric developmental disorders according to the anatomical characteristics of the cleft identified in prenatal period have been identified, with secondary palate involvement at least, as the main risk factor.

Introduction

Congenital facial cleft represents a heterogeneous group of developmental palate anomalies with variable degrees and types of congenital cleft, with an incidence of approximately 1 in 1000 births (1-3). In prenatal diagnosis, for abnormalities belonging to the facial cleft family, we should thoroughly assess the palate, especially its primary (primary palate: lips and alveolus) and secondary parts (secondary palate: hard and soft palate). The objective is to describe the anatomical aspect of the cleft as well as possible to help surgeons provide appropriate information to couples (4-7) and to exclude other malformations caused by syndromes. The antenatal ultrasound detection rate is approximately 90% for simple cleft lips, 70-80% for cleft lips and cleft palates, and approximately 20% for isolated cleft palates (8,9). Because of the possible genetic associations, amniocentesis is systematically proposed to couples (10,11).

Even if the management differs according to the teams, the cleft lip and clefts involving the soft palate alone, are usually closed before the age of one year, and the closure of the alveolus to the palate occurs before the age of 5 years (12-14). The medical follow-up of these children is performed in most cases, once or several times a year, at a Reference Center with multidisciplinary consultations for the total evaluation of the child. Several points are evaluated, notably speech, feeding modalities, hearing, social integration, growth of the oral cavity and teeth, as well as aesthetic aspects (15).

The presence of a facial cleft is associated with many postnatal disorders. Many authors have described these disorders, including audiological alterations that can affect up to 90% of children with a cleft palate (16-19), speech deficits that affect up to 5–40% of infants because of anatomical defects that persist after surgery (20-22), feeding challenges and poor weight gain in 10–20% of infants with clefts (23), postsurgical appearance disorders (24,25) and velopharyngeal insufficiency specifically related to clefts of the secondary palate (26,27). To our knowledge, no study has evaluated the relationship between the anatomical characteristics

of clefts visualized in antenatal diagnostic ultrasound and the occurrence of these pediatric disorders.

The objective of this work was to define antenatal prognostic factors related to the anatomical characteristics of clefts to assess their possible impact on pediatric developmental disorders.

Methods

Study design

French retrospective cohort representing a cross-sectional assessment of the health status of patients with cleft palate who were diagnosed before birth and referred to the Prenatal Diagnostic Center (PDC) of Marseille between 1 January 2012 and 31 December 2020.

The inclusion criteria were all children aged 2 to 10 years who were born with a facial cleft and followed in the Rare Disease Reference and Competence Center (RDRCC) of University Hospital in Marseille, south of France. The noninclusion criteria were all children followed in the RDRCC with a facial cleft without involvement of the primary and/or secondary palate. The exclusion criteria were as follows: 1) children with any diagnosis made before 2012 and after 2020 (lack of hindsight for patients born after 2020 and changes to ultrasound software before 2012); 2) children with any diagnosis made after birth (no antenatal data); 3) children with any diagnosis made before birth who were not followed at the PDC of Marseille (impossibility of collecting antenatal ultrasound data); and 4) any syndromic cleft, including Pierre Robin Sequence (confounding factor for evaluation of pediatric follow-up and choice of method related to the limits of the investigation of our study), even if it has not been established that only syndromic clefts are associated with neurodevelopmental disorders

Definitions

Primary cleft palate was defined as a cleft lip alone or a cleft lip and alveolus (1).

A secondary cleft palate was defined as a cleft of the soft palate (uvula) alone or a cleft of the hard palate and the uvula.

An affected primary and secondary palate corresponds to a cleft lip and palate and was defined as a cleft of the lip, alveolus, hard palate and uvula. In the same way, involvement of the lip without involvement of the alveolus, which is associated with involvement of the secondary bony palate, is possible, although rare. This type of cleft was included in secondary palate involvement.

Each cleft could be defined as unilateral or bilateral.

A cleft was considered wide when its width was greater than 5 mm after the second trimester of pregnancy (12).

An anteroposterior shift of the cleft was defined in the case of maxillary or maxillopalatal division at the backward movement (anteroposterior direction) of one arch under the other arch.[12] This shift can be minimal or severe, with no distinction of severity in this work.

To evaluate the impact of secondary palate involvement on pediatric developmental disorders in our work, a distinction was then made between children with primary palate involvement alone and children with secondary palate involvement at least corresponding to children with a secondary cleft palate alone or, a primary cleft palate and a secondary cleft palate.

Concerning speech language, because there is no international scale, the Borel-Maisonny scale used in France, as well as a system allowing quantitative and precise measurement of nasal air loss (assisted vocal evaluation), allowed the speech therapy evaluation of each child.

159 *Ethics*

160 As required by French law and regulations, this study was approved by the Committee of Patient
161 Data Protection (PADS reference no. 2019-147). All patients were informed during
162 consultations of the possible use of their data for scientific purposes and could indicate their
163 refusal at any time.

164

165 *Data collection management*

166 Antenatal ultrasound data related to the cleft were collected at the PDC of Marseille. Postnatal
167 data were collected during each child's follow-up consultations with the RDRCC from
168 December 1st, 2021, through July 31, 2022.

169 Each child was referred for a consultation within the RDRCC according to their age: 1) a "young
170 age" consultation for the follow-up of children from 0 to 3 years old; 2) a "middle age"
171 consultation for the follow-up of children from 4 to 10 years old; and 3) an "older age"
172 consultation for children over 10 years old. There was a monthly consultation for children in
173 each group. Our evaluation focused on patients aged 2 to 10 years; thus, some children in the
174 "young age" and the "middle age" received consultations.

175 The data were collected by a medical doctor (EE) on a basis using a data collection file
176 developed and validated by the RDRCC multidisciplinary team. Each data point was then saved
177 in an anonymized table, which allowed for evaluation and interpretation afterward.

178

179 *Collected data*

180 Ultrasound antenatal data related to the cleft were collected: the type of cleft (involvement of
181 the primary palate alone or involvement of the secondary palate), uni- or bilateral aspect, width,
182 and anteroposterior shift. Concerning postnatal data, the final diagnosis was established, and
183 each child was evaluated in four main fields according to their age: speech, feeding

184 management, hearing and postsurgical appearance. The data collected in each field are

185 presented in ***Table 1***.

186

187 **Table 1 : Antenatal and postnatal data collected**

188

	Antenatal data	Postnatal data
Anatomical Characteristics of the cleft	**Type of cleft** ▪ Primary palate involvement alone ▪ Secondary palate involvement at least **Reached side** ▪ Unilateral cleft ▪ Bilateral cleft **Wide cleft** : yes or no **Anteroposterior shift** : yes or no	**Type of cleft** ▪ Primary palate involvement alone ▪ Secondary palate involvement at least **Reached side** ▪ Unilateral cleft ▪ Bilateral cleft **Wide cleft** : yes or no **Anteroposterior shift** : yes or no
Pediatrics postsurgical disorders		**Speech disorders** ▪ Minimal speech learning assistance ▪ Significant speech learning assistance ▪ Need for additional speech therapy ▪ Persistence of a velopharyngeal insufficiency **Feeding disorders** ▪ Use of temporary nasogastric tube ▪ Persistent of a disabling gastroesophageal reflux ▪ Persistent of food passage to the nasal cavity ▪ Difficulties to switch from bottle-feeding to spoon feeding **Hearing disorders** ▪ Repeated episodes of acute otitis media ▪ Chronic seromucous otitis ▪ Need for a trans-tympanic aerator ▪ Need to perform a paracentesis **Aesthetics disorders**

		▪ Keloid scar ▪ Persistent nostril asymmetry ▪ Position of the nostril wing not corrected ▪ Height of the lip not corrected

Statistical Methods

First, a description of our population with antenatal and postnatal characteristics was performed with a comparison between antenatal diagnosis and final diagnosis at birth to assess concordance. Data are reported as percentages. The evaluation of the concordance was performed by calculating the Kappa coefficient. Concerning the interpretation of the Kappa coefficient value, the closer the value is to a coefficient of 1, the better the agreement.

We then created a binary logistic regression model to quantify the association between the characteristics of the cleft and each pediatric disorder by obtaining an odds ratio (OR) with 95% confidence intervals (95% CIs), with significance at a p value of <.05. An adjustment for age was then performed to assess whether the impact of the cleft characteristic on postnatal developmental disorders was observed regardless of patient age.

The statistical analyses were conducted using IBM SPSS Statistics version 20.0 (SPSS Inc., Chicago, IL, USA) and R software. All tests were two-sided. Statistical significance was set at P <.05.

Results

Participants

Of the 454 patients referred to the RDRCC for facial cleft follow-up in the period analyzed, 110 patients were included in our analysis. The description of our population is presented in ***Figure 1.***

Figure 1 : Flow - Chart. The excluded ones considered as "diagnostic classification error" correspond to patients with facial clefts other than those with palate involvement, as well as patients with velopharyngeal insufficiency but without palate involvement, who are followed up during these consultations. Of the 44 postnatal diagnoses, 42 concerned cleft palate alone and 2 concerned cleft lip and palate. *RDRCC : Rare Disease Reference and Competence Center ; PDC : Prenatal Diagnostic Center ; Primary palate cleft : cleft lip alone or a cleft lip and alveolus; Secondary palate cleft : cleft of the soft palate (uvula) alone or a cleft of the hard palate and the uvula.*

Of the 110 patients included, 45 (40.9%) were followed for a primary cleft only, 25 (22.7%) were followed for a secondary cleft palate only, and 40 (36.4%) were followed for a primary and secondary cleft palate. Thus, there were at least 65 (59.1%) patients who were followed for secondary palate involvement. The age distribution of the population is represented in ***Figure 2*** with a median age of 5 (2 – 10).

Figure 2 : Age distribution of the population. *Yrs. : Year*

Of all the children, only 8 (7.2%) of the 110 were born prematurely, including 3 (2.7%) very premature before 26 weeks of gestation (WG), 1 (0.9%) at 33 WG, and 4 (3.6%) between 34 and 37 WG.

Population description: concordance between antenatal and postnatal data

The concordance between the prenatal diagnosis and the final postnatal diagnosis was evaluated for the type of cleft, the type of palate affected, the side of the cleft, the width of the cleft and the existence or absence of an antero-posterior shift. Diagnoses were highly concordant between antenatal and postnatal cleft type, uni or bilateral character of the cleft, and width data, with Kappa coefficients of 0.93 (95% CI (0.82–0.97)), 0.89 (95% CI (0.74–0.96)) and 1 (95% CI (0.93–1)), respectively, ($p < 0.001$ for each characteristic studied). There was poorer diagnostic performance for anteroposterior shift, with a Kappa coefficient of 0.35 (95% CI (0.16–0.52); $p < 0.001$) (***Table 2***).

Table 2 : Evaluation of the concordance between the announced antenatal diagnoses and the final postnatal diagnosis. Concerning the anteroposterior shift, there were 8 missing data in the data collection, related to an accuracy not given in the antenatal diagnosis.; CI 95 % : Confidence Interval 95 %.

Cleft diagnosis and characteristics (n = 110)	Antenatal diagnosis n (%)	Postnatal diagnosis n (%)	Kappa coefficient CI 95 %	*P value*
Type of cleft			0.93 (0.82 – 0.97)	< 0.001
Primary palate cleft alone	47 (42.7)	45 (40.9)		
Secondary palate cleft alone	29 (26.4)	25 (22.7)		
Primary + secondary palate cleft	34 (30.9)	40 (36.4)		
Reached side			0.89 (0.74 – 0.96)	< 0.001
Unilateral	88 (80)	84 (76.4)		
Bilateral	22 (20)	26 (23.6)		
Large cleft			1 (0.93 – 1)	< 0.001
Yes	41 (37.3)	41 (37.3)		
No	67 (60.9)	67 (60.9)		
Anteroposterior shift			0.35 (0.16 – 0.52)	< 0.001
Yes	52 (47.3)	47 (42.7)		
No	50 (45.4)	55 (50)		

244

245 *Cleft characteristics and postnatal disorders*

246 Compared to children with primary palate involvement alone, children with a cleft with
247 secondary palate involvement at least were, in speech domain, 4.3 times more likely to require
248 minimal speech learning assistance ($p = 0.014$) and 13.8 times more likely to require significant
249 speech learning assistance ($p < 0.001$). In terms of hearing, these children were 47.8 times more
250 likely to have chronic seromucous otitis ($p<0.001$) and 65.4 times more likely to have a trans-
251 tympanic airway ($p<0.001$). In terms of feeding, they were 3.7 times more likely to maintain a
252 food passage in the nasal cavity after surgery ($p=0.05$). In terms of aesthetics, they were 2.7
253 times more likely to retain nostril asymmetry despite surgical management ($p = 0.03$).

254 Compared to children who did not have a wide cleft, children with a wide cleft were 3.3 times
255 more likely to require significant speech learning assistance ($p = 0.006$). In terms of hearing,
256 they were 5.3 times more likely to have chronic seromucous otitis ($p < 0.001$) and 5.3 times
257 more likely to have a transtympanic aerator ($p < 0.001$). In terms of aesthetics, these children
258 were 5.3 times more likely to retain nostril asymmetry despite surgical management ($p < 0.001$).

259 Compared to children who had no anteroposterior shift, children with an anteroposterior cleft
260 were 5.1 times more likely to require significant speech learning assistance ($p < 0.001$). In terms
261 of hearing, they were 6.5 times more likely to have chronic seromucous otitis ($p < 0.001$) and
262 4.9 times more likely to have a transtympanic aerator ($p < 0.001$). In terms of aesthetics, they
263 were 4.7 times more likely to retain nostril asymmetry despite surgical management ($p < 0.001$).

264 There was no increase in risk for any of the studied variables, whether the cleft was bilateral.

265 There was no increase in risk for any of the following variables, regardless of cleft: the
266 persistence of velopharyngeal insufficiency despite surgical management, the need for a

nasogastric tube, the existence of disabling gastroesophageal reflux, the occurrence of recurrent acute otitis media, keloid scarring, the correction of an incorrect nose wing position, and the correction of an incorrect lip height.

After multivariate analysis and adjustment for age, there was an increase in risk for the variables found in the univariate analysis, even at a constant age, except for eating disorders, regardless of cleft characteristics.

All these results are presented in ***Tables 3 to 6.***

275 **Table 3** : **Evaluation of the relation between each characteristic of the cleft and speech disorders.** OR : Odd Ratio ; CI 95 % : Confidence

276 Interval 95 %. aOR* : Age-adjusted odds ratio after multivariate analysis. A minimal speech learning assistance corresponds to regular follow-up

277 by a speech therapist in the office. A significant speech learning assistance corresponds to a sustained follow-up in a specialized center. The need

278 for additional speech therapy corresponds to a multidisciplinary follow-up by language specialists, other than speech therapists.

279

Post chirurgical speech disorders (n = 110)	**Minimal speech Learning assistance**				**Significant speech learning assistance**				**Need for additional speech therapy**				**Persistence of a velopharyngeal insufficiency**		
	n (%)	OR (CI 95 %)	*P* Value	aOR* with *Pvalue*	n (%)	OR (CI 95 %)	*P* Value	aOR* with *Pvalue*	n (%)	OR (CI 95 %)	*P* Value	aOR* with *Pvalue*	n (%)	OR (CI 95 %)	*P* Value
Caracteristics of the cleft															
Type of cleft		**4.3**	**0.014**	**4.4**		**13.8**	**< 0.001**	**13.9**		**4.6**	**0.02**	**6.8**		3.5	0.27
Primary palate involvement alone	4 (4)	**(1.3 – 13.7)**		**(1.3-14.3) p=0.013**	4 (4)	**(4.4–43.9)**		**(4.4-44.4) p<0.001**	3 (2.9)	**(1.3–17.1)**		**(1.6–27.9) p=0.01**	1 (1)	(0.4 – 30.6)	
Secondary palate involvement at least	19 (18.8)			-	36 (35.6)				17 (16.7)				5 (4.8)		
Reached side		1.2	0.70			0.63	0.32	-		0.9	0.86	-		0.61	0.58
Bilateral	5 (5)	(0.4 – 3.8)			12 (11.9)	(0.2-1.5)			5 (4.9)	(0.3–2.8)			2 (1.9)	(0.1 – 3.6)	
Unilateral	18 (17.8)			-	28 (27.7)				15 (14.7)				4 (3.8)		
Large cleft		1.3	0.57			**3.3**	**0.006**	**3.3 (1.4-7.7) p=0.01**		**2.8**	**0.05**	**3.1**		8.7	0.06
No	13 (13.1)	(0.5 – 3.4)			18 (18.2)	**(1.4–7.7)**			8 (8)	**(1.1–7.6)**		**(1.1-9.1) p=0.04**	1 (1)	(0.9 – 77.6)	
Yes	10 (10.1)			-	22 (22.2)				12 (12)				5 (4.9)		
Anteroposterior shift		1.07	0.88			**5.1**	**< 0.001**	**5.1 (2.2-12.2) p<0.001**		1.9	0.20			2.4	0.31
No	12 (11.9)	(0.4 – 2.7)			12 (11.9)	**(2.2–12.3)**			8 (8)	(0.1–5.2)		-	2 (1.9)	(0.4 – 14.1)	
Yes	11 (10.9)				28 (27.7)				12 (12)				4 (3.8)		

280

281 **<u>Table 4</u> : Evaluation of the relation between each characteristic of the cleft and postsurgical feeding disorders.** OR : Odd Ratio ; CI 95 % :

282 Confidence Interval 95 %. aOR* : Age-adjusted odds ratio after multivariate analysis. The results in bold type show an increase in risk between

283 the cleft feature and feeding disorder observed postnatally.

284

Postsurgical feeding disorders (n = 110)	**Temporary nasogastric tube**			**Persistent of a disabling gastroesophageal reflux**			**Persistence of food passage to the nasal cavity**				**Difficulties to switch from bottle-feeding to spoon feeding**			
	n (%)	OR (CI 95 %)	*P* Value	n (%)	OR (CI 95 %)	*P* Value	n (%)	OR (CI 95 %)	*P* Value	aOR* with *Pvalue*	n (%)	OR (CI 95 %)	*P* Value	aOR* with *Pvalue*
Caracteristics of the cleft														
Type of cleft		1.6	0.42		1.4	0.55		**3.7**	**0.05**	3.5		**3.7**	**0.05**	3.5
Primary palate involvement alone	5 (4.6)	(0.5 – 4.9)		5 (4.6)	(0.4 – 4.5)		3 (2.8)	**(1.01-13.9)**		(0.9-13.1) p=0.06	3 (2.8)	**(1.01 – 13.9)**		(0.9-13.1) p=0.06
Secondary palate involvement at least	11 (10.1)			10 (9.2)			14 (13.1)				14 (13.1)			
Reached side		0.6	0.45		2.2	0.31		1.05	0.93			1.1	0.94	-
Bilateral	5 (4.6)	(0.2 – 2.1)		2 (1.8)	(0.5 – 10.6)		4 (3.7)	(0.3 – 3.6)		-	4 (3.7)	(0.3 – 3.6)		
Unilateral	11 (10.1)			13 (11.9)			13 (12.1)				13 (12.1)			
Large cleft		2.4	0.12		0.6	0.42		1.3	0.61			1.3	0.61	-
No	7 (6.5)	(0.8 – 6.9)		10 (9.3)	(0.2 – 2.1)		9 (8.6)	(0.4 – 3.9)		-	9 (8.6)	(0.4 – 3.9)		
Yes	9 (8.4)			4 (3.7)			7 (6.7)				7 (6.7)			
Anteroposterior shift		1.2	0.78		0.7	0.57		1.3	0.57			1.3	0.58	-
No	8 (7.3)	(0.4 – 3.4)		9 (8.3)	(0.2 – 2.2)		8 (7.5)	(0,5 – 3.8)		-	8 (7.5)	(0.5 – 3.8)		
Yes	8 (7.3)			6 (5.5)			9 (8.4)				9 (8.4)			

285

286

287 **Table 5** : **Evaluation of the relation between each anatomical characteristic of the cleft and hearing disorders.** OR : Odd Ratio ; CI 95 % :

288 Confidence Interval 95 %. aOR* : Age-adjusted odds ratio after multivariate analysis. The results in bold type show an increase in risk between

289 the cleft feature and the hearing disorders observed postnatally.

290

Hearing disorders (n = 110)	**Repeated acute otitis media**			**Chronic seromucous otitis**				**Need for trans-tympanic aerator**				**Need to perform a paracentesis**		
	n (%)	OR (CI 95 %)	*P* Value	n (%)	OR (CI 95 %)	*P* Value	aOR* with *Pvalue*	n (%)	OR (CI 95 %)	*P* Value	aOR* with *Pvalue*	n (%)	OR (CI 95 %)	*P* Value
Caracteristics of the cleft														
Type of cleft		25.2	0.21		**47.8**	**< 0.001**	**50.6**		**65,4**	**< 0.001**	**68.7**		43.7	0.43
Primary palate involvement alone	0 (0)	(0.01 – 78.6)		4 (3.7)	**(14.2–161.5)**		**(14.6-175.6)**	3 (2.8)	**(17.1 – 250.1)**		**(17.6-268.6)**	0 (0)	(0.02 – 186)	
Secondary palate involvement at least	6 (5.6)			54 (50)			**p<.001**	54 (50)			**p<.001**	3 (2.8)		
Reached side		0.6	0.59		0.3	0.009	0.3		0.4	0.06	-		0.6	0.71
Bilateral	2 (1.9)	(0.1 – 3.6)		20 (18.5)	(0.1–0,7)		(0.1-0.7)	18 (16.7)	(0.2 – 1.1)			1 (0.9)	(0.05 – 7.2)	
Unilateral	4 (3.7)			38 (35.2)			p=0.009	39 (36.1)				2 (1.9)		
Large cleft		0.8	0.78		**5.3**	**< 0.001**	**5.3**		**4.6**	**0.001**	**4.6**		3.3	0.34
No	4 (3.8)	(0.1 – 4.5)		26 (24.5)	**(2.2–12.9)**		**(2.2-12.9)**	26 (24.5)	**(1.9 – 11.1)**		**(1.9-11.1)**	1 (0.9)	(0.3 – 37.4)	
Yes	2 (1.9)			32 (30.2)			**p<.001**	31 (29.2)			**p=0.001**	2 (1.9)		
Anteroposterior shift		0.5	0.49		**6.5**	**< 0.001**	**6.5**		**4.9**	**< 0.001**	**4.9**		0.55	0.63
No	4 (3.7)	(0.1 – 3.1)		19 (17.6)	**(2.8–15.2)**		**(2.8-15.2)**	20 (18.5)	**(2.1 – 11.1)**		**(2.1-11.1)**	2 (1.9)	(0.05 – 6.2)	
Yes	2 (1.9)			39 (36.1)			**p<.001**	37 (34.3)			**p<.001**	3 (2.8)		

291

292

293

294 **Table 6** : Evaluation of the relation between each characteristic of the cleft and the aesthetic disorders observed after surgical management. OR :

295 Odd Ratio ; CI 95 % : Confidence Interval 95 %. aOR* : Age-adjusted odds ratio after multivariate analysis. The results in bold type show an

296 increase in risk between the cleft feature and the aesthetic disorder observed postnatally.

297

Postsurgical aesthetics disorders (n = 110)	**Keloid scar**			**Persistent nostril asymmetry**				**Position of the nostril wing not corrected**			**Height of the lip not corrected**		
	n (%)	OR (CI 95 %)	*P* Value	n (%)	OR (CI 95 %)	*P* Value	aOR* with *Pvalue*	n (%)	OR (CI 95 %)	*P* Value	n (%)	OR (CI 95 %)	*P* Value
Caracteristics of the cleft													
Type of cleft		1.1	0.84		**2.7**	**0.03**	**2.8**		2.2	0.50		0.5	0.36
Primary palate involvement alone	6 (5.8)	(0.4 -3.4)		8 (7.6)	**(1.1 –6.9)**		**(1.1 – 7.2) p = 0.028**	1 (0.9 %)	(0.2 – 21.7)		6 (5.7)	(0.2 – 1.9)	
Secondary palate involvement at least	9 (8.7)			23 (21.9)				3 (2.8)			5 (4.7)		
Reached side		2.1	0.34		2.5	0.12	-		6.7	0.39		3.4	0.25
Bilateral	13 (12.5)	(0.4 – 10.2)		4 (3.8)	(0.8 – 8.0)			0 (0)	(0.2 – 20.5)		1 (0.9)	(0.4 – 27.8)	
Unilateral	2 (1.9)			27 (25.7)				4 (3.8)			10 (9.4)		
Large cleft		1.1	0.94		**5.3**	**< 0.001**	**5.3 (2.1-13.3) p<0.001**		1.6	0.66		0.9	0.83
No	6 (5.9)	(0.3 – 3.2)		10 (9.7)	**(2.1 – 13.3)**			2 (1.9)	(0.2 - 11.6)		7 (6.7)	(0.2 – 3.2)	
Yes	9 (8.8)			20 (19.4)				2 (1.9)			4 (3.8)		
Anteroposterior shift		1.2	0.72		**4.7**	**0.001**	**4.7**		1.1	0.94		0.6	0.41
No	8 (7.7)	(0.4 – 3.7)		8 (7.6)	**(1.9 – 12.0)**		**(1.9-12.0) p=0.001**	2 (1.9)	(0.2 – 7.9)		7 (6.6)	(0.2 – 2.1)	
Yes	7 (6.7)			23 (21.9)				2 (1.9)			4 (3.8)		

298

Discussion

Risk factors for pediatric developmental disorders according to the anatomical characteristics of the cleft have been identified : secondary palate involvement at least, width, and anteroposterior shift increase the occurrence of at least one disorder in one of the domains studied.

To our knowledge, this is the first study to define prognostic factors identifiable in the prenatal period that may have an influence on a child's postnatal outcomes. In our work, each cleft characteristic was evaluated independently according to the developmental domains, which allowed for a real assessment of the consequences of the cleft. The majority of studies have assessed the impact on one domain, regardless of cleft features, which introduces important confounding factors for the overall assessment of a child (19,20).

Moreover, our population reflects pediatric care in daily practice with a real and total evaluation of the child. Indeed, our study evaluated the consequences on all the fundamental domains of postnatal developmental disorders. The majority of the studies performed to date have evaluated one domain in particular. However, a real evaluation of the postnatal impact of a facial cleft on a child can only be performed if several domains of the child's development are evaluated, not one domain in particular.

Our work also reveals several important points: 1) First, because of the very good concordance between antenatal and final postnatal diagnoses, antenatal ultrasound is a very efficient diagnostic tool in the diagnosis of characteristics of clefts, especially for the type of cleft, its uni- or bilateral character and the evaluation of its width, even if its performance is not ideal in the description of anteroposterior shifts, probably explained by the 8 missing data for this variable. 2) Regarding the impact on pediatric development, the involvement of the secondary palate at least, seems to be the most important risk factor. In fact, developmental disorders were observed in each of the areas studied, i.e., speech, feeding, hearing and aesthetics. The

requirement for significant speech learning assistance, the occurrence of chronic seromucous otitis, the use of a transtympanic aerator and the persistence of nostril asymmetry after surgery were the disorders that were systematically found when the cleft presented severe factors, such as secondary palate involvement at least, the existence of a wide cleft or an anteroposterior shift. In our study, cleft bilaterality was not a risk factor but this conclusion can be balanced by a lack of power because bilateral clefts represent only 23% of our population. After adjustment for age, there was no increase in the risk of developing postanal disorder, regardless of the characteristics of the cleft. 3) The antenatal information provided to parents and the resulting management decisions are currently largely influenced by the perspective of each practitioner and who provides the information. Because of the two previous points, it is possible in the prenatal period, with the help of ultrasound, to inform parents with precision about the consequences of the cleft in the postnatal period according to the observed anatomical characteristics.

Many authors have evaluated the development of disorders related to clefts in the literature. In the field of speech, most authors previously concluded that speech disorders were associated with cleft palate,[22,28–31] without distinguishing the characteristics of the cleft (22,23). Fitzpatrick B *et al.* is one of the only authors to have evaluated speech outcomes according to the type of cleft and concluded that there was a significant association between the type of cleft and speech anomalies, with children with bilateral cleft lips and palates having the poorest speech outcomes (33). In the field of hearing, Funamura *et al* found no association between hearing disorders and specific types of clefts (34). Nevertheless, the main objective of his work was not to search for prognostic factors related to the characteristics of clefts. All authors agree that early management by treatment with an early transtympanic aerator improves the autological outcomes of these children (35). Feeding challenges and poor weight gain were also frequently

noted in the literature for infants with clefts, particularly for those with cleft palate(23,36). The interpretation of the data in the literature remains unclear in the field of aesthetics because there is no internationally accepted system, consensus or reproducible scoring system for the aesthetic evaluation of patients with clefts (24,37-39). However, the search for a keloid scar, persistent nostril asymmetry and an anomaly in the height of the lip in pediatric evaluation seemed to be relevant factors for postsurgical aesthetic evaluation.

Some limitations can be underlined in our work. Even if our data collection remains exhaustive, it is not complete: because of our methodology, we did not take into account syndromic cleft, although it can be considered a major prognostic factor (40,41). Because this area of analysis is broad and complex, this evaluation was the subject of a second, separate and parallel study. We could also be criticized for the clinical evaluation of the cohort at a precise timepoint (one consultation/one age), which limits the consideration of the potential for evolution in a child. Nevertheless, to respond to our objective, we wanted to assess a cohort rather than measure its potential for evolution. In the same way, our evaluation is limited to children of 10 years of age and therefore does not take into account odontological management (42,43), which is very important in children with facial clefts, most of which is performed after the age of 10. Furthermore, our work did not evaluate the personal experiences and social repercussions of the children and their families; it would be interesting to take into account this type of data for the evaluation of the global impact of clefts diagnosed antenatally in pediatric follow-up (44). Finally, the definition and evaluation of "global disorders linked to clefts", whether they concerns language, nutrition, hearing, or aesthetics, are difficult to quantify, which explains our methodological choice to analyze several independent variables, reflecting a disorder in the concerned areas. In the same way, on the methodological level, it was chosen to analyze each cleft characteristic in an independent way. Assessing the impact of a combination of cleft

characteristics would not have allowed us to define the characteristic to which the postnatal impact was attributable, and the final interpretation of the results would have been biased. Finally, although it is accepted in the literature that speech and language impairments of both simple and complex language functions are more common among very preterm infants (45), and could therefore constitute a bias in our interpretations, the proportion of children born before 34 WG in our population concerns less than 3%.

The evaluation of prognostic factors related to the characteristics of clefts is relevant in several medical fields, including three in particular: 1) in prenatal diagnosis, in order to search for precise anatomical criteria allowing evaluation of the severity of congenital malformations and to provide objective arguments in multidisciplinary concertation regarding possible requests for the medical termination of a pregnancy by a couple (46); 2) in forensic medicine, in the context of undiagnosed clefts in the prenatal period despite the very good ante- and postnatal concordance, with possible medico-legal consequences. The identification of these criteria can be important for the compensation of the prejudice in medical-legal practice, with the different heads of prejudice (47,48) ; and 3) in pediatric professions, whether surgical or not, to optimize care and the information given to parents. Because this is the first study evaluating these prognostic factors and because of the multidisciplinary interests that our results introduce, the realization of larger cohort studies would allow the homogenization of practices in the evaluation of the severity of cleft palates.

Conclusion

Facial clefts represent a heterogeneous group of congenital anomalies that affect speech, hearing, feeding, and appearance and can lead to long-lasting adverse outcomes for health and social integration. Anatomical characteristics of the cleft have an impact on the development of

399 disorders. Involvement of the secondary palate at least seems to be the most important risk
400 factor for the development of disorders in the postnatal period. Width and anteroposterior shift
401 also have an impact postnatally. Our findings on the identification of prognostic factors related
402 to the specific characteristics of clefts, based on our cohort, can be used as support for
403 appropriate parental counseling, as well as in prenatal diagnosis and pediatric professions.

404 **References**

405 1. Lesieur E, Degardin N, Develay-Morice JÉ, Quarello E. Ultrasound scan of a fetus with
406 facial cleft must be done from the lip to the uvula: what's new ?. *Gynecol Obstet Fertil Senol.*
407 March 22, 2021. doi:10.1016/j.gofs.2021.03.007
408 2. Giannantoni I, Polimeni A, Barbato E, Galluccio G. Epidemiological characteristic of
409 Orofacial clefts and its associated congenital anomalies: retrospective study. BMC oral health.
410 doi:10.1186/s12903-019-0980-5
411 3. IPDTOC Working Group. Prevalence at birth of cleft lip with or without cleft palate:
412 data from the International Perinatal Database of Typical Oral Clefts (IPDTOC). *Cleft Palate-*
413 *Craniofacial J.* 2011;48(1):66-81. doi:10.1597/09-217
414 4. Faure JM, Bäumler M, Bigorre M, Captier G, Boulot P. Prenatal diagnosis of an isolated
415 incomplete V-shaped cleft palate using a new three-dimensional ultrasound technique
416 investigation. *Surg Radiol Anat*. 2007;29(8):695-698. doi:10.1007/s00276-007-0271-8
417 5. Faure JM, Mousty E, Bigorre M, et al. Prenatal ultrasound diagnosis of cleft palate
418 without cleft lip, the new ultrasound semiology. *Prenat Diagn*. 2020;40(11):1447-1458.
419 doi:10.1002/pd.5794
420 6. Fuchs F, Burlat J, Grosjean F, et al. A score-based method for quality control of fetal
421 hard palate assessment during routine second-trimester ultrasound examination. *Acta Obstet*
422 *Gynecol Scand*. 2018;97(11):1300-1308. doi:10.1111/aogs.13418
423 7. Fuchs F, Grosjean F, Captier G, Faure JM. The 2D axial transverse views of the fetal
424 face: A new technique to visualize the fetal hard palate; methodology description and
425 feasibility. *Prenat Diagn*. 2017;37(13):1353-1359. doi:10.1002/pd.5189
426 8. Worley Ml, Patel Kg, Kilpatrick La. Cleft Lip and Palate. Clinics in perinatology. 2018
427 Dec;45(4):661-678. doi:10.1016/j.clp.2018.07.006
428 9. Maarse W, Pistorius Lr, Van Eeten Wk, et al. Prenatal ultrasound screening for orofacial
429 clefts. 2011 oct ;38(4):434-9. doi:10.1002/uog.8895
430 10. Perrotin F, de Poncheville LM, Marret H, Paillet C, Lansac J, Body G. Chromosomal
431 defects and associated malformations in fetal cleft lip with or without cleft palate. *Eur J Obstet*
432 *Gynecol Reprod Biol*. 2001;99(1):19–24. doi: 10.1016/s0301-2115(01)00347-5.
433 11. Milerad J, Larson O, Hagberg C, Ideberg M. Associated malformations in infants with
434 cleft lip and palate: a prospective, population-based study. *Pediatrics*. 1997;100(2):180–186.
435 doi: 10.1542/peds.100.2.180.
436 12. Association Française des Jeunes Chirurgiens Maxillo-Faciaux | Chirurgie des
437 Malformations Cranio-Faciales.
438 13. Salgado Kr, Wendt Ar, Fernandes Fagundes Nc, Maia Lc, Normando D, Leão Pb. Early
439 or delayed palatoplasty in complete unilateral cleft lip and palate patients? A systematic review
440 of the effects on maxillary growth. Journal of cranio-maxillo-facial surgery. 2019
441 Nov;47(11):1690-1698. doi:10.1016/j.jcms.2019.06.017
442 14. Shaw W, Semb G, Lohmander A, et al. Timing Of Primary Surgery for cleft palate
443 (TOPS): protocol for a randomised trial of palate surgery at 6 months versus 12 months of age.
444 *BMJ Open*. 2019;9(7):e029780. doi:10.1136/bmjopen-2019-029780
445 15. Marques IL, Nackashi JA, Borgo HC, et al. Longitudinal study of growth of children
446 with unilateral cleft-lip palate from birth to two years of age. *Cleft Palate-Craniofacial J.*
447 2009;46(6):603-609. doi:10.1597/08-105.1
448 16. Kuo CL, Lien CF, Chu CH, Shiao AS. Otitis media with effusion in children with cleft
449 lip and palate: a narrative review. *Int J Pediatr Otorhinolaryngol*. 2013;77(9):1403-1409.
450 doi:10.1016/j.ijporl.2013.07.015
451 17. Hocevar-Boltezar I, Jarc A, Kozelj V. Ear, nose and voice problems in children with

452 orofacial clefts. *J Laryngol Otol*. 2006;120(4):276-281. doi:10.1017/S0022215106000454
453 18. Cleft Lip. *Cleft lip & palate*.; 2015.
454 19. Yang CH, Lai JP, Lee AC. Prognostic Factors for Hearing Outcomes in Children with
455 Cleft Lip and Palate. Plast Reconstr Surg. 2019 Feb;143(2):368e-374e. doi:
456 10.1097/PRS.0000000000005219
457 20. Lou Q, Wang X, Chen Y. Speech Outcomes Comparison Between Adult
458 Velopharyngeal Insufficiency and Unrepaired Cleft Palate Patients. The Journal of craniofacial
459 surgery. 2021 Mar-Apr;32(2):655-659.doi:10.1097/SCS.0000000000006994
460 21. Paul N, Augustine C, Sharma UA, Nishant K, Jyotsna S. Intensive Speech Therapy
461 Programme Combined with a Speech Bulb Prosthesis in the Prosthodontic Rehabilitation of
462 Velopharyngeal Dysfunction. *Cureus*. 2020;12(2):e6951. doi:10.7759/cureus.6951
463 22. Persson C, Lohmander A, Elander A. Speech in children with an isolated cleft palate: A
464 longitudinal perspective. *Cleft Palate-Craniofacial J.* 2006;43(3):295-309. doi:10.1597/04-
465 071.1
466 23. Kaye A, Thaete K, Snell A, Chesser C, Goldak C, Huff H. Initial Nutritional Assessment
467 of Infants With Cleft Lip and/or Palate: Interventions and Return to Birth Weight. *Cleft Palate-*
468 *Craniofacial J.* 2017 Mar;54(2):127-136. doi:10.1597/15-163
469 24. Sharma VP, Bella H, Cadier MM, Pigott RW, Goodacre TEE, Richard BM. Outcomes
470 in facial aesthetics in cleft lip and palate surgery: a systematic review. *J Plast Reconstr Aesthetic*
471 *Surg JPRAS*. 2012;65(9):1233-1245. doi:10.1016/j.bjps.2012.04.001
472 25. Offerman RE, Cleall JF, Subtelny JD. symmetry of lip activity in repaired unilateral
473 clefts of the lip. *Cleft Palate J*. 1964;35:347-356.
474 26. Dzioba A, Skarakis-Doyle E, Doyle PC, Campbell W, Dykstra AD. A comprehensive
475 description of functioning and disability in children with velopharyngeal insufficiency. *J*
476 *Commun Disord*. 2013;46(4):388-400. doi:10.1016/j.jcomdis.2013.05.002
477 27. Nam SM. Surgical treatment of velopharyngeal insufficiency. *Arch Craniofacial Surg*.
478 2018;19(3):163-167. doi:10.7181/acfs.2018.02082
479 28. 33. Smith B, Guyette TW. Evaluation of cleft palate speech. *Clin Plast Surg*.
480 2004;31(2):251–260. doi: 10.1016/S0094-1298(03)00123-8.
481 29. Nagarajan R, Savitha VH, Subramaniyan B. Communication disorders in individuals
482 with cleft lip and palate: An overview. *Indian J Plast Surg*. 2009;42 Suppl:S137-143.
483 doi:10.4103/0970-0358.57199
484 30. Chapman KL, Hardin-Jones MA, Goldstein JA, Halter KA, Havlik RJ, Schulte J.
485 Timing of palatal surgery and speech outcome. *Cleft Palate-Craniofacial J.* 2008;45(3):297-
486 308. doi:10.1597/06-244
487 31. Schönweiler R, Lisson JA, Schönweiler B, et al. A retrospective study of hearing, speech
488 and language function in children with clefts following palatoplasty and veloplasty procedures
489 at 18-24 months of age. *Int J Pediatr Otorhinolaryngol*. 1999;50(3):205-217.
490 doi:10.1016/s0165-5876(99)00243-8
491 32. Denadai R, Chou Py, Bergonzani M, Sato N, Yun C, Lo Lj. A Comparative Study
492 Evaluating Speech Outcomes in Classic versus Occult Submucous Cleft Palate Using a Primary
493 Furlow Palatoplasty Technique. Plastic and reconstructive surgery. 2020 Sep;146(3):589-598.
494 doi:10.1097/PRS.0000000000007065
495 33. Fitzpatrick B, Panagamuwa C, Moss Levy L, Rihtman T. The impact of hearing loss on
496 speech outcomes in 5-year-old children with cleft palate ± lip: A longitudinal cohort study. *Int*
497 *J Pediatr Otorhinolaryngol*. 2021;149:110870. doi:10.1016/j.ijporl.2021.110870
498 34. Funamura JL, Lee JW, McKinney S, Bayoumi AG, Senders CW, Tollefson TT.
499 Children with Cleft Palate: Predictors of Otologic Issues in the First 10 Years. *Otolaryngol--*
500 *Head Neck Surg* 2019;160(5):902-910. doi:10.1177/0194599818825461

501 35. Skuladottir H, Sivertsen A, Assmus J, Remme AR, Dahlen M, Vindenes H. Hearing
502 outcomes in patients with cleft lip/palate. *Cleft Palate Craniofac J*. 2015;52(2):23–31. doi:
503 10.1597/13-009.
504 36. Madhoun LL, O'Brien M, Baylis AL. Infant-driven feeding systems: do they
505 "normalize" the feeding experience of infants with cleft palate? *Cleft Palate Craniofac J*.
506 2021;58(10):1304–1312. doi: 10.1177/1055665620984351.
507 37. Edler R, Rahim MA, Wertheim D, Greenhill D. The use of facial anthropometrics in
508 aesthetic assessment. *Cleft Palate-Craniofacial J*. 2010;47(1):48-57. doi:10.1597/08-218.1
509 38. Volk As, Davis Mj, Dempsey Rf, et al. A Global Evaluation of Surgical Techniques and
510 Results of Unilateral Cleft Lip Repairs. The Journal of craniofacial surgery. 2020
511 Nov/Dec;31(8):2276-2279. doi:10.1097/SCS.0000000000006813
512 39. Stebel A, Urbanová W, Klimova I, et al. The Slavcleft: a three-center study of the
513 outcome of treatment of cleft lip and palate. Nasolabial appearance. *PeerJ*. 2021;9:e10631.
514 doi:10.7717/peerj.10631
515 40. Jugessur A, Farlie P, Kilpatrick N. The genetics of isolated orofacial clefts: from
516 genotypes to subphenotypes. *Oral Dis*. 2009;15(7):437-453. doi:10.1111/j.1601-
517 0825.2009.01577.x
518 41. Leslie EJ, Marazita ML. Genetics of cleft lip and cleft palate. *Am J Med Genet C Semin*
519 *Med Genet*. 2013;163C(4):246-258. doi:10.1002/ajmg.c.31381
520 42. Stock NM, Sharratt ND, Heath J, et al. Falling through the gap: Dental treatment
521 experiences of patients affected by cleft lip and/or palate. *Br Dent J*. 2018;225(3):218-222.
522 doi:10.1038/sj.bdj.2018.542
523 43. Sharif F, Ur Rehman I, Muhammad N, MacNeil S. Dental materials for cleft palate
524 repair. *Mater Sci Eng C Mater Biol Appl*. 2016;61:1018-1028. doi:10.1016/j.msec.2015.12.019
525 44. Thompson Jmd, Ayrey Sl, Slykerman Rf, Stone Pr, Fowler Pv. Quality of Life Using
526 General Population Validated Questionnaires in Children With Cleft Lip and/or Palate in New
527 Zealand. The Cleft palate-craniofacial journal. 2021 Jun;58(6):779-786.
528 doi:10.1177/1055665620962371
529 45. Vohr, Betty. Speech and language outcomes of very preterm infants. 2014 Apr;
530 10.1016/j.siny.2013.10.007
531 46. Marokakis S, Kasparian NA, Kennedy SE. Prenatal counselling for congenital
532 anomalies: a systematic review. *Prenat Diagn*. 2016;36(7):662-671. doi:10.1002/pd.4836
533 47. Tsunoda K, Sasaki T, Tsunoda A, Kobayashi R, Ueha R, Shoji S. Undiagnosed
534 submucous cleft palate interfering with inhalation therapy and a solution. *J Allergy Clin*
535 *Immunol*. 2013;131(2):619-621. doi:10.1016/j.jaci.2012.07.040
536 48. Dang RR, Padwa BL, Resnick CM. Velopharyngeal Insufficiency After Le Fort I
537 Osteotomy in a Patient With Undiagnosed Occult Submucous Cleft Palate. *J Craniofac Surg*.
538 2017;28(3):752-754. doi:10.1097/SCS.0000000000003427

3. Facteurs pronostiques et association syndromique

Article soumis

<u>Synthèse de l'article</u>

La découverte d'une fente du palais en anténatal conduit à la possibilité d'une association syndromique dans 10 à 30% des cas selon le type de fente diagnostiquée. Selon le protocole national de diagnostic et de soins, les fentes pourraient être associées à plus de 500 syndromes d'origine génétiques.
La stratégie diagnostique génétique a considérablement évolué ces dernières années, en rapport avec l'évolution rapide des différentes techniques : le caryotype fœtal et l'analyse chromosomique par puce à ADN (ACPA) permettent d'identifier les variations du nombre de copies, et le séquençage de l'ADN à haut débit (panel de gènes ou séquençage de l'exome entier) permet d'identifier les variations d'un seul nucléotide. Cette stratégie diagnostique nécessite une expertise génétique dans le cadre d'une collaboration multidisciplinaire.
Il est le plus souvent observé des troubles du neuro-développement chez les enfants porteurs d'une fente associée à un diagnostic syndromique. Néanmoins, la littérature s'accorde sur le fait que les enfants présentant une fente du palais isolée obtiennent systématiquement des résultats moins performants que leur pairs sur les tests scolaires, principalement liés à la complexité des soins chirurgicaux et à la prise en charge multidisciplinaire relativement lourde.
Malgré l'amélioration des explorations échographiques et génétiques en période anténatale, la distinction entre les fentes du palais syndromiques et non syndromiques n'est pas toujours possible, avec des troubles du neuro-développement apparaissant plus tard après la naissance et conduisant à un diagnostic génétique dans l'enfance.

L'objectif de ce travail était de décrire, à partir des issues postnatales, la prévalence des syndromes génétiques et l'apparition de troubles du neuro-développement en fonction du type de fente et du résultat des explorations génétiques réalisées en période anténatale.
Ont été inclus toutes les patientes adressées au Centre de Diagnostic Prénatal entre 2010 et 2020 pour un diagnostic de fente du palais, indépendamment de l'issue néonatale. Les données prénatales recueillies étaient les suivantes : caractéristiques anatomiques de la fente, malformations congénitales associées, explorations génétiques réalisées et issues néonatale. Pour les naissances vivantes, les données suivantes postnatales ont été recueillies : diagnostic final du type de fente, diagnostic génétique associé, résultats de l'échelle d'évaluation du neuro-développement ASQ-3.

159 patientes ont été inclus dans l'analyse. Il existait une association statistique entre les caractéristiques anatomiques de la fente et le diagnostic syndromique : les fentes bilatérales et l'atteinte du palais secondaire au moins étaient plus fréquemment associées à un diagnostic syndromique. Une ACPA a été réalisée chez 63 patientes avec 58 (92 %) résultats normaux et 5 (8 %) anormaux. 7 patients (11,1 % des 63 ACPA réalisées) avaient une ACPA normale en anténatal et présentaient des résultats anormaux au test ASQ-3.

En conclusion, ces résultats nous amènent à nous interroger sur la stratégie diagnostique génétique optimale à adopter. La réalisation d'explorations génétiques anténatales complémentaires au caryotype et à l'ACPA dans le cadre du diagnostic d'une fente du palais associée à d'autres malformations congénitales est maintenant acquise. Il peut être intéressant de discuter de leur indication dans les cas des fentes palatines isolées présentant des caractéristiques anatomiques spécifiques (notamment les fentes bilatérales et/ou avec atteinte du palais secondaire au moins).

PRENATAL
DIAGNOSIS

Neonatal outcomes and genetic syndromes according to the type of cleft: an eye on neurodevelopmental disorders

Journal:	*Prenatal Diagnosis*
Manuscript ID	Draft
Wiley - Manuscript type:	Original Article
Date Submitted by the Author:	n/a
Complete List of Authors:	Encina, Emilie; Assistance Publique Hopitaux de Marseille, Gynecology and obstetrics Lesieur, Emmanuelle; Timone Hospital, BLANC, Julie; APHM, Service de gynécologie obstétrique Hôpital Nord Eydoux, Raphaelle; Assistance Publique Hopitaux de Marseille, Gynecology and obstetrics Degardin, Nathalie; Hopital d'Enfants de la Timone, Servie de chirurgie plastique pédatrique SIGAUDY, Sabine; Hopital TIMONE, Département de Génétique Médicale Piercecchi, Marie-Dominique; Assistance Publique Hopitaux de Marseille, Department of Forensic Pathology Riccardi, Florence; Aix-Marseille Universite, MMG Inserm Bretelle, Florence; CHU Nord Univeristy Aix Marseille, Gynéco-Obstétrique
Keywords:	Whole exome sequencing < FETAL GENETIC ANALYSIS, Array CGH < PRENATAL CYTOGENETICS, PRENATAL DIAGNOSIS, Cytogenetics < FETAL GENETIC ANALYSIS
Free-Text Keywords:	cleft palate, syndromic cleft, non syndromic cleft, postnatal outcome, neurodevelopmental disorders

SCHOLARONE™
Manuscripts

Neonatal outcomes and genetic syndromes according to the type of cleft: an eye on neurodevelopmental disorders

Emilie Encina[1], Emmanuelle Lesieur[1,2], Julie Blanc[1,3], Raphaelle Eydoux[1], Nathalie Degardin[4], Sabine Sigaudy[5], Marie-Dominique Piercecchi[2,6], Florence Riccardi[7], Florence Bretelle[1,8]

[1] *Department of Gynecology and Obstetrics, Prenatal Diagnostic Center, AP-HM, Assistance Publique-Hôpitaux de Marseille, Marseille, France*

[2] *UMR 7268 ADES, Aix Marseille Univ, CNRS, EFS, Marseille, France*

[3] *CEReSS, Health Service Research and Quality of Life Center, Aix-Marseille University, Marseille, France*

[4] *Department of Pediatric Plastic Surgery, Public Assistance Hospital of Marseille, University Hospital Center Timone, 278 Rue Saint Pierre, 13005, Marseille, France*

[5] *Department of Medical Genetics, Children's Hospital La Timone, AP-HM, Assistance Publique des Hôpitaux de Marseille, Marseille, France.*

[6] *Departement of forensic science, Timone Hospital, AP-HM, Assistance Publique des Hôpitaux de Marseille, Marseille, France*

[7] *Aix Marseille Université, MMG, Inserm, Marseille, France*

[8] *Unité de Recherche sur les Maladies Infectieuses Tropicales et Émergentes, UM63, CNRS 7278, IRD 198, INSERM 1095, Marseille, France.*

Corresponding author :

Dr. Emilie ENCINA

Department of obstetrics and gynecology, Prenatal Diagnostic Center, Children Timone Hospital, 264 rue Saint Pierre 13385 Marseille, France.

Phone : + 33 491 386 636

Mail : emilie.encina@ap-hm.fr

Short running Title

Value of genetic testing in the management of antenatal cleft

Total Words : 2742

Figure : 2 **Table : 4**

Conflict of interest Statement

The authors have indicated they have no potential conflicts of interest to disclose

For Peer Review

Funding Statement

The authors report no funding for this work. No financial relationships relevant to this article to disclose.

Contributors statement

Dr E.Encina and Dr E.Lesieur conceptualized and designed the study, supervised data collection, drafted the initial manuscript, and critically reviewed and revised the manuscript.

Dr N.Degardin coordinated and supervised data collection and revised the manuscript

Mrs. C.Faust realized statistical analysis

Dr F. Riccardi and Dr S. Sigaudy, Prof J. Blanc and Prof. F. Bretelle critically reviewed and revised the manuscript.

Bulleted Statement

what's already known about this topic?

The discovery of a cleft palate leads to the possibility of a syndromic association in 10 to 30% of cases with different genetic explorations available for syndromic diagnosis.

what does this study add?

The possibility of a syndromic diagnosis in cases of cleft palate can still be optimized prenatally: despite an optimal surgical repair, there is a significant proportion of postnatal neurodevelopmental disorders in isolated cleft palates with normal antenatal chromosomal microarray analysis.

Data availability statement

The datasets generated during and/or analyzed during the current study are available from the corresponding author on reasonable request.

For Peer Review

Abstract

Objective: To describe neonatal outcomes, prevalence of genetic syndromes and neurodevelopmental outcomes according to the type of cleft and results of antenatal genetic explorations.

Methods: All patients referred to the Prenatal Diagnostic Center for an antenatal diagnosis of cleft palate between 2010 and 2020 were included in this study. Antenatal data were collected: diagnostic characteristics of cleft, associated congenital malformation, genetic investigations and neonatal outcome. Postnatal data were collected : cleft evaluation, associated genetic diagnosis and/or neurodevelopmental disorders according to the ASQ-3- 24 month.

Results: A total of 159 patients were included. There was an association between the anatomical characteristics of the cleft and the syndromic diagnosis: bilateral clefts were more frequently associated with a syndromic diagnosis compared to unilateral cleft (respectively 56.4% and 19.2%, p = 0.007), as same for secondary palate involvement at least compared to primary palate involvement alone (respectively 40.5% and 23.7%, p = 0.042). A chromosomal microarray analysis (CMA) was performed in 63 patients in our population with 5 (8%) abnormal CMA observed. 7 patients (11.1% on the 63 CMA that were performed) had a normal antenatal CMA and the postnatal occurrence of neurodevelopmental disorder.

Conclusion: The occurrence of a significant proportion of neurodevelopmental disorders in cases of cleft lip and palates should elicit discussion of antenatal genetic explorations type.

For Peer Review

Key words : cleft palate – whole exome sequencing – syndromic cleft – nonsyndromic cleft – postnatal outcome – neurodevelopmental disorders – chromosomal microarrays analysis.

Introduction

Cleft lip and palates are the most frequent congenital malformation of the face, with an incidence of one in 1,000 births for all combined births.[1] These facial anomalies require early, specialized and multidisciplinary management.[2,3]

A cleft of the primary palate corresponds to a defect of closure of the alveolus and/or the lip. A secondary cleft palate is a defect in the closure of the bony palate and/or the soft palate. A cleft lip and palate correspond to involvement of the primary and secondary palate.[5] From a genetic point of view, these 2 forms can be distinguished according to the results of previous studies.[6] Indeed, secondary palatal anomalies are mainly linked to Mendelian inheritance; specifically, a single genetic anomaly is sufficient to cause the disease, whereas primary palatal anomalies are linked to polyfactorial inheritance, including genetic and environmental factors.[6]

The discovery of a cleft lip and palate leads to the possibility of a syndromic association with rate varying between 5 and 30% (depending on the type of cleft).[7,8] The French National Diagnostic and Care Protocols of facial malformations has demonstrated more than 500 syndromes associated with cleft lip and palate with all types of clefts combined.[9] The most commonly found syndromes include trisomies 13,18,21, microdeletion 22q11.2, CHARGE association and Van der Woude syndrome.[10] Therefore, an appropriate genetic diagnosis is important for precise prognoses and for proposing adequate management.[11,12] As a result, amniocentesis is typically proposed to the parents.[13]

The strategy of genetic diagnosis in prenatal diagnosis has considerably changed in recent years in conjunction with the rapid evolution of various techniques.[14-16] Foetal karyotype and chromosomal microarray analysis (CMA) allow for the identification of copy number variations (CNVs), and high throughout DNA sequencing (gene panel or whole exome sequencing) allows for the identification of single nucleotide variations (SNVs).[17-19] This diagnostic strategy for performing these investigations in antenatal diagnosis requires genetic expertise, training in the framework of a multidisciplinary collaboration and an efficient patient management flow to obtain results within a timeframe that is compatible with the pregnancy.

Postnatal neurodevelopmental disorders are very frequently associated with the syndromic diagnosis of cleft lip and palates,[29] but several authors have concluded that patients with cleft lip and palates consistently perform worse than their peers on neurodevelopmental and academic measures, with the worse performance often related to the complexity of surgical care and multidisciplinary management (speech therapy, language, hearing and aesthetic management) that are specific to children with a cleft lip and palate.[20-24] However, despite the improvements of prenatal diagnostic explorations, the distinction between syndromic and

nonsyndromic cleft lip and palates is not always possible, as additional symptoms appear later in life, thus leading to a genetic diagnosis in childhood.[16]

The aim of this work was to describe the neonatal outcomes prevalence of genetic syndromes and neurodevelopmental outcomes according to the type of cleft and results of antenatal genetic explorations.

Materials and Methods

Study design

This study involved a French retrospective cohort of foetus with cleft lip and palate with diagnoses that were made before birth.

The inclusion criteria included all patients who were referred to the Prenatal Diagnostic Center (PDC) of Marseille for an antenatal diagnosis of cleft palate (regardless of the neonatal outcome) between January 1st, 2010 and December 31st, 2020. We included all types of clefts, including primary palate and secondary palate. The outcome of pregnancies could be live birth, with postnatal follow-ups at the Rare Disease Reference and Competence Center (RDRCC) known as CCMR MAFACE AP-HM (which is the reference centre of the malformation of the face and cleft palate), or unfavourable.

The exclusion criteria were any diagnosis made before birth but with the absence of postnatal follow-up at the RDRCC (with losses of view).

Antenatal data were collected within the PDC, and postnatal data were collected within the RDRCC, from December 1st, 2021, through July 31, 2022, with data collected by a medical doctor (EE). In the postnatal period with live birth, each child was followed-up to a consultation within the RDRCC according to their age. Our evaluation focused on children who were followed up between 2-years-old and the age of 10-years-old and those who had an ASQ-3-24 month.

Each data point was subsequently saved in an anonymized table, which allowed for corresponding evaluations and interpretations. The dataset is derived from a larger database, including all of the foetuses with diagnoses of cleft lip and palate that were made in the antenatal diagnosis. A portion of the data from this database was used for a parallel study that examined prognostic factors related to the anatomical characteristics of cleft lip and palates that have an impact on postnatal speech, hearing and feeding disorders.

Definitions

Live birth was divided into two portions: live birth with isolated cleft lip and palate and live birth with syndromic cleft lip and palate with a medical postnatal follow-up in the RDRCC.
Syndromic cleft was defined as a cleft lip and/or palate associated with congenital malformations due to a gene or chromosomal anomaly.
An adverse outcome was defined as a termination of pregnancy, an in utero foetal death or a neonatal death.

Neurodevelopmental disorders were assessed by using the ASQ-3 score, which was performed around the age of two-years-old in each child who was followed in the RDRCC with the ASQ-3-24 month.[25] This score assesses the following 5 areas: communication, gross motor abilities, fine motor abilities, problem-solving abilities and individual or social abilities. The normal range was defined as the white area. If the child was below the normal range in at least 1 of the grey or black areas, then a neurodevelopmental disorder was indicated.

Ethics

As required by French law and regulations, this study was approved by the Committee of Patient Data Protection (PADS reference no. 2019-147). All of the patients were informed during their consultations of the possible use of their data for scientific purposes and could indicate their refusal to participate in the study at any time.

Data collection management

The following antenatal data were collected: maternal history with age, environmental factors (tobacco, alcohol and medication), family history of clefts and personal medical history. The following antenatal diagnostic characteristics were assessed: gestational age at diagnosis, type of cleft, associated ultrasound signs (or not) and which types of ultrasound sounds were observed (if any). The neonatal outcomes included live births or adverse outcomes.

The following postnatal data were collected: final diagnosis of the type of cleft and associated genetic diagnosis; if so, which specific genetic diagnosis and the description of it. Neurodevelopmental disorders that were observed in the postnatal period were confirmed by using an ASQ-3-24 month score during the postnatal follow-up.

Genetic Analysis

After obtaining written informed consent, DNA was extracted by using standard methods from peripheral blood lymphocytes (postnatal tests) or amniotic fluid (antenatal tests).
Antenatal and postnatal MCA were performed in the Department of Medical Genetics of La Timone Children's Hospital by using a 4 × 180 K whole-genome oligonucleotide microarray following the manufacturer's protocol (Agilent Technologies, Santa Clara, CA, USA).
Next-generation sequencing analyses (gene panel or whole exome) were performed in French partner laboratories by using different protocols and platforms, according to each laboratory standard. A parental analysis was performed for each case (when available).

Statistical Analysis

The statistical analyses were conducted by using IBM SPSS Statistics version 20.0 (SPSS Inc., Chicago, IL, USA) and R Software 4.2.1. A descriptive evaluation of neonatal outcomes was performed, and data were reported as medians with interquartile ranges (IQs), percentages with 95% confidence intervals (CIs) or means with standard deviations. The means of the quantitative variables were compared via a Student's t test when the conditions of application were respected, and the Mann–Whitney test was used otherwise. The comparison of the categorical variables was evaluated by using the Pearson's chi-squared test or Fisher's exact test. For all of the tests, the statistical significance was set at $p < 0.05$.

Results

Description of the overall population

Of the 208 patients who were referred to the Prenatal Diagnostic Center in the time period that was analysed, 159 patients were included in our analysis. Of the 159 patients who were included, 130 patients (81.8%) had a live birth, and 29 patients (18.2%) had adverse outcomes. The description of our population, as well as the distribution between syndromic and isolated clefts according to neonatal outcome, is presented in ***Figure 1, flow chart***.

There was no significant difference between the type of outcome and maternal characteristics, including family history of cleft, environmental factors and personal maternal history (***Table 1***).

There was an association between the anatomical characteristics of the cleft and the syndromic diagnosis: bilateral clefts were more frequently associated with a syndromic diagnosis compared to unilateral cleft (31 (56,4%) and 20 (19,2%) respectively, p = 0.007) and involvement of the secondary palate at least is more frequently associated with a syndromic diagnosis compared to involvement of primary palate alone (32 (40.5%) and 19 (23.7 %) respectively, p = 0.042). ***(Table 1)***

The distribution of syndromic and nonsyndromic clefts in our population according to the postnatal diagnosis of cleft is represented in ***Figure 2***.

Description of syndromic cases

In our cohort, 20 syndromic cases were relevant: 2 cases of Binder syndrome, 1 case of CHARGE association, 2 cases of Wan der Woude syndrome, 1 case of Donnai Barrow syndrome, 1 case of Aarskog-Scott syndrome and 1 case of Robinow syndrome.

Of these cases, 6 (30%) cases were antenatally diagnosed (3 CMA cases), and 11(55%) cases were postnatally diagnosed (2 CMA cases, 8 gene sequencing cases and 1 NGS sequencing case).

The descriptions of all of these cases are found in **Table 2.**

Of these 20 cases, only 1 case had a cleft primary palate alone, with no secondary palate involvement. The other 19 cases (95%) had at least secondary palate involvement. Moreover, there were 9 cases (45%) of bilateral clefts, 8 cases (40%) of unilateral clefts and 3 cases (5%) of secondary cleft palate alone ***(Table 2).***

Description of postnatal cases with neurodevelopmental disorders and antenatal normal CMA

Of the overall population, every child had an ASQ-3 score at 24 months. Among patients with normal antenatal CMA, seven patients (11.1% on the 63 CMA realised) presented neurodevelopmental disorders with associated signs on antenatal imaging. All cases had at least secondary palate involvement (6 cases of cleft lip and palate and 1 case of secondary cleft palate alone). All of the results related to neurodevelopmental disorders are found in **Table 3.**

For Peer Review

Discussion

Our study described three important points. 1. Description of syndromic cases including antenatal and postnatal investigations. 2. There was a significant association between the anatomical characteristics of the cleft and neonatal syndromic outcome, in that bilateral clefts and involvement of the secondary palate at least were more frequently associated with a syndromic diagnosis. 3. There was a meaningful percentage (11%) of cleft lip and palates with antenatal normal karyotype and CMA results associated with the appearance of neurodevelopmental disorders in the postnatal period.

Our results are consistent with those results in the literature. The characteristics of the clefts and their syndromic associations indicated a higher risk of chromosomal abnormalities when the cleft is bilateral;[26] moreover, there was an association in slightly less than a third of cases with other congenital malformations in our population, as well as the cleft palate being associated with the Pierre Robin sequences.[27,28]

The performance of antenatal CMA in the case of a cleft lip and palate is now indisputable, with a diagnosis of pathogenic deletions and duplications being confirmed, which allows us to achieve an associated genetic diagnosis. Nevertheless, despite the interest in its realization in antenatal care, some authors have described (as occurred in our cohort) normal CMA in cases of cleft lip and palate associated with other congenital malformations. This scenario occurred in the studies by Mouthon L *et al.* and Mosca AL *et al.,* who described a normal MCA in the presence of cleft associated with other congenital anomalies.[29,30] For this reason, in recent years, several teams have recommended additional genetic tests, such as whole exome sequencing (WES), to continue to evaluate prenatal genetic factors.[17,19,31] WES analyses can provide more accurate diagnoses in patients with cleft, particularly regarding potential associations with a neurodevelopmental disorder.[17] However, a genetic diagnosis does not systematically indicate that it is a severe form which coud lead to a medical termination of pregnancy. Indeed, it can also confirm a familial disorder or exclude the existence of a neurodevelopmental disorder, as in Stickler, Binder or Van der Woude syndromes.[19]

The performance of these emerging genetic technologies for the evaluation of foetuses with structural anomalies detected on ultrasound[31,32] in the foetal period (such as WES) represents significant challenges that are associated with limited genotype–phenotype correlations for genetic disorders and foetal phenotypes that are not well described.[33] The interpretation of the

results and genetic counselling are complex and require a multidisciplinary team with expertise and experience. The main challenge lies in obtaining a set of concordant clinical and genetic clues allowing for the correct interpretation of the identified morphological and genetic variants. Indeed, a large number of genetic variants remain uncertain (also known as a variant of unknown significance [VUS]) because they are rare and absent from databases of healthy or sick subjects, as well as because there are no validated functional studies to demonstrate their biological impacts.[34-37]

This study represents one of the few studies to provide a precise description of the syndromic outcomes of children with cleft lip and palate that were antenatally diagnosed with a large cohort, as well as one of the only studies to describe a postnatal neurodevelopmental follow-up of children with cleft lip and palate.

Some limitations should be highlighted in our study. Although we were able to include 159 patients in our analysis, only 63 MCAs were performed in the antenatal period. Due to the evolution of the genetic diagnostic strategy between 2010 and 2020, the genetic evaluations that were proposed to the parents have evolved during this time period. Karyotypes were initially proposed for clefts with secondary palate involvement (cleft lip and palate and cleft palate alone) and were subsequently performed for all types of clefts since 2015. CMA has been proposed for all couples (regardless of the type of cleft) since 2015. As the result of this strategy evolution, most diagnoses have been made in the postnatal period (1 by WES, and 8 by gene sequencing postnatally performed on clinical suspicion of a syndrome).

Furthermore, the use of our ASQ-3 score in the assessment of neurodevelopmental disorders may be criticized because there are many other scales that are likely more accurate for the assessment of neurodevelopmental disorders in the postnatal period.[40] Nevertheless, there is no international consensus for the assessment of neurodevelopmental disorders in children with cleft lip and palates, and the ASQ-3 is a recognized screening tool to characterize and measure neurodevelopmental disorders in children.[38-40]

Our main results lead us to reflect on the genetic diagnostic strategy. Specifically, even if the performance of genetic complementary examinations to the karyotype and CMA is now acquired in antenatal cases of cleft lip and palate associated with other congenital malformations, our results allow us to discuss their performance in cases of cleft lip and palate with specific anatomical characteristics (bilateral characteristics and secondary palate involvement in particular). Indeed, the appearance of neurodevelopmental disorders in 11% of cases of cleft with normal prenatal genetic investigations cannot be ignored. The involvement

of the secondary palate in each of these cases that were described in our cohort leads us to reflect on the existence of "anatomical criteria of severity" related to syndromic diagnoses. Moreover, the increased diagnostic performance that was simultaneously associated with the improvement of ultrasound equipment and to genetic tests can subsequently allow us to discuss the strategy of genetic tests to be adopted in antenatal care according to the ultrasound findings.

The precision of the prognosis according to genetics in this type of case can subsequently allow for better information to be collected regarding the parents.[41] Indeed, as with any prenatally diagnosed facial malformation, the possible consequences of the diagnosis of a cleft on the neonatal outcome are not insignificant.[42] Whether by a request for the termination of pregnancy or via the birth of a child with neurodevelopmental disorders with normal prenatal genetic investigations, the degree of incertitude about the postnatal outcome is one of the situations that causes embarrassment for the medical profession. Therefore, the interest in performing appropriate complementary genetic evaluations in cases of cleft palate (depending on the type of cleft and whether it is associated or not, especially when the MCA is normal) seems to be justified.

Conclusion

In patients with cleft lip and palate, there is a significant proportion of patients with normal antenatal genetic evaluation results but with the appearance of neurodevelopmental disorders during the postnatal follow-up, which leads us to consider the appropriate genetic diagnostic strategy to adopt. Genetic complementary examinations to the karyotype and CMA are now acquired in antenatal cases of cleft associated with other congenital malformations. Due to its consequence on the neonatal outcome, our results lead to a discussion of their performance in cases of cleft lip and palate with specific anatomical characteristics (bilateral characteristics and secondary palate involvement, in particular).

For Peer Review

References

1. IPDTOC Working Group. Prevalence at birth of cleft lip with or without cleft palate: data from the International Perinatal Database of Typical Oral Clefts (IPDTOC). *Cleft Palate-Craniofacial*. 2011;48(1):66-81. doi:10.1597/09-217
2. De Bérail A, Lauwers F, Noirrit Esclassan E, Woisard Bassols V, Gardini B, Galinier P. Epidemiology of malformations associated with cleft lip and palate: a retrospective study of 324 cases. Archives de pediatrie : organe officiel de la Societe française de pediatrie. doi:10.1016/j.arcped.2015.05.005
3. Nagarajan R, Savitha VH, Subramaniyan B. Communication disorders in individuals with cleft lip and palate: An overview. *Indian J Plast Surg*. 2009;42 Suppl:S137-143. doi:10.4103/0970-0358.57199
4. CNEOF_19_octobre_2022.pdf.
5. Lesieur E, Degardin N, Develay-Morice JE, Quarello E. Ultrasound scan of a fetus with facial cleft must be done from the lip to the uvula. *Gynecol Obstet Fertil Senol*. 2021;49(10):767-781. doi:10.1016/j.gofs.2021.03.007
6. Busa T, Legendre M, Bauge M, et al. Prenatal findings in children with early postnatal diagnosis of CHARGE syndrome: Prenatal findings in children with early CHARGE syndrome diagnosis. *Prenat Diagn*. 2016;36(6):561-567. doi:10.1002/pd.4825
7. Nicolaides KH, Salvesen DR, Snijders RJ, Gosden CM. Fetal facial defects: associated malformations and chromosomal abnormalities. *Fetal Diagn Ther*. 1993;8(1):1-9. doi:10.1159/000263740
8. Jugessur A, Farlie Pg, Kilpatrick N. The genetics of isolated orofacial clefts: from genotypes to subphenotypes. Oral diseases. doi:10.1111/j.1601-0825.2009.01577.x
9. pnds_fentes_labiales_etou_palatines-texte-novembre_2021.pdf.
10. Perrotin F, de Poncheville LM, Marret H, Paillet C, Lansac J, Body G. Chromosomal defects and associated malformations in fetal cleft lip with or without cleft palate. *Eur J Obstet Gynecol Reprod Biol*. 2001;99(1):19-24. doi:10.1016/s0301-2115(01)00347-5
11. Marokakis S, Kasparian NA, Kennedy SE. Prenatal counselling for congenital anomalies: a systematic review. *Prenat Diagn*. 2016;36(7):662-671. doi:10.1002/pd.4836
12. Philip N, Quarello E, Gorincour G, Sigaudy S. Fetal dysmorphology: a practical approach in utero. Gynecol, obstet & fertil. doi:10.1016/j.gyobfe.2010.09.003
13. Sohan K, Freer M, Mercer N, Soothill P, Kyle P. Prenatal detection of facial clefts. *Fetal Diagn Ther*. 2001;16(4):196-199. doi:10.1159/000053908
14. Wapner RJ, Martin CL, Levy B, et al. Chromosomal microarray versus karyotyping for prenatal diagnosis. *N Engl J Med*. 2012;367(23):2175-2184. doi:10.1056/NEJMoa1203382
15. Hillman SC, Pretlove S, Coomarasamy A, et al. Additional information from array comparative genomic hybridization technology over conventional karyotyping in prenatal diagnosis: a systematic review and meta-analysis. *Ultrasound Obstet Gynecol*. 2011;37(1):6-14.doi:10.1002/uog.7754
16. Wiechers C, Kagan KO. Fetal markers for the detection of infants with craniofacial malformation. *Semin Fetal Neonatal Med*. 2021;26(6):101291. doi:10.1016/j.siny.2021.101291
17. Jelin AC, Vora N. Whole Exome Sequencing: Applications in Prenatal Genetics. *Obstet Gynecol Clin North Am*. 2018;45(1):69-81. doi:10.1016/j.ogc.2017.10.003
18. International Society for Prenatal Diagnosis, Society for Maternal and Fetal Medicine, Perinatal Quality Foundation. Joint Position Statement from the International Society for Prenatal Diagnosis (ISPD), the Society for Maternal Fetal Medicine (SMFM), and the Perinatal Quality Foundation (PQF) on the use of genome-wide sequencing for fetal diagnosis. *Prenat Diagn*.2018;38(1):6-9.doi:10.1002/pd.5195

19. Pratt M, Garritty C, Thuku M, et al. Application of exome sequencing for prenatal diagnosis: a rapid scoping review. *Genet Med Off J Am Coll Med Genet*. 2020;22(12):1925-1934.doi:10.1038/s41436-020-0918-y
20. Tillman KK, Hakelius M, Höijer J, et al. Increased Risk for Neurodevelopmental Disorders in Children With Orofacial Clefts. *J Am Acad Child Adolesc Psychiatry*. 2018;57(11):876-883. doi:10.1016/j.jaac.2018.06.024
21. Richman LC, McCoy TE, Conrad AL, Nopoulos PC. Neuropsychological, behavioral, and academic sequelae of cleft: early developmental, school age, and adolescent/young adult outcomes. *Cleft Palate-Craniofacial J*. 2012;49(4):387-396. doi:10.1597/10-237
22. Persson C, Lohmander A, Elander A. Speech in children with an isolated cleft palate: A longitudinal perspective. *Cleft Palate-Craniofacial J*. 2006;43(3):295-309. doi:10.1597/04-071.1
23. Skuladottir H, Sivertsen A, Assmus J, Remme AR, Dahlen M, Vindenes H. Hearing outcomes in patients with cleft lip/palate. *Cleft Palate Craniofac J*. 2015;52(2):23–31. doi: 10.1597/13-009.
24. Sharma VP, Bella H, Cadier MM, Pigott RW, Goodacre TEE, Richard BM. Outcomes in facial aesthetics in cleft lip and palate surgery: a systematic review. *J Plast Reconstr Aesthetic Surg JPRAS*. 2012;65(9):1233-1245. doi:10.1016/j.bjps.2012.04.001
25. ASQ-3: Validation of the Ages and Stages Questionnaire for the detection of neurodevelopmental disorders in Argentine children. *Arch Argent Pediatr*. 2018;116(1). doi:10.5546/aap.2018.eng.7
26. Bergé SJ, Plath H, Van de Vondel PT, et al. Fetal cleft lip and palate: sonographic diagnosis, chromosomal abnormalities, associated anomalies and postnatal outcome in 70 fetuses. *Ultrasound Obstet Gynecol*. 2001;18(5):422-431. doi:10.1046/j.0960-7692.2001.00575.x
27. Stoll C, Alembik Y, Dott B, Roth MP. Associated malformations in cases with oral clefts. *Cleft Palate-Craniofacial J*. 2000;37(1):41-47. doi:10.1597/1545-1569_2000_037_0041
28. Calzolari E, Pierini A, Astolfi G, Bianchi F, Neville AJ, Rivieri F. Associated anomalies in multi-malformed infants with cleft lip and palate: An epidemiologic study of nearly 6 million births in 23 EUROCAT registries. *Am J Med Genet A*. 2007;143A(6):528-537. doi:10.1002/ajmg.a.31447
29. Mouthon L, Busa T, Bretelle F, et al. Prenatal diagnosis of micrognathia in 41 fetuses: Retrospective analysis of outcome and genetic etiologies. *Am J Med Genet A*. 2019;179(12):2365-2373. doi:10.1002/ajmg.a.61359
30. Mosca AL, Laurent N, Guibaud L, et al. Polymicrogyria, cerebellar vermis hypoplasia, severe facial dysmorphism and cleft palate: a new syndrome? *Eur J Med Genet*. 2007;50(1):48-53. doi:10.1016/j.ejmg.2006.08.002
31. Lord J, McMullan DJ, Eberhardt RY, et al. Prenatal exome sequencing analysis in fetal structural anomalies detected by ultrasonography (PAGE): a cohort study. *Lancet Lond Engl*. 2019;393(10173):747-757. doi:10.1016/S0140-6736(18)31940-8
32. Kucukguven A, Calis M, Topaloglu H, Ozgur F. Assessment of Neurologic Disorders and Rare Intracranial Anomalies Associated With Cleft Lip and Palate. *J Craniofac Surg*. 2018;29(8):2195-2197. doi:10.1097/SCS.0000000000004848
33. Drury S, Williams H, Trump N, et al. Exome sequencing for prenatal diagnosis of fetuses with sonographic abnormalities. *Prenat Diagn*. 2015;35(10):1010-1017. doi:10.1002/pd.4675
34. Mardy AH, Wiita AP, Wayman BV, Drexler K, Sparks TN, Norton ME. Variants of uncertain significance in prenatal microarrays: a retrospective cohort study. *BJOG Int J Obstet Gynaecol*. 2021;128(2):431-438. doi:10.1111/1471-0528.16427

For Peer Review

35. Chandler N, Best S, Hayward J, et al. Rapid prenatal diagnosis using targeted exome sequencing: a cohort study to assess feasibility and potential impact on prenatal counseling and pregnancy management. *Genet Med Off J Am Coll Med Genet*. 2018;20(11):1430-1437. doi:10.1038/gim.2018.30
36. Westerfield LE, Stover SR, Mathur VS, et al. Reproductive genetic counseling challenges associated with diagnostic exome sequencing in a large academic private reproductive genetic counseling practice. *Prenat Diagn*. 2015;35(10):1022-1029. doi:10.1002/pd.4674
37. Horn R, Parker M. Opening Pandora's box?: ethical issues in prenatal whole genome and exome sequencing. *Prenat Diagn*. 2018;38(1):20-25. doi:10.1002/pd.5114
38. Billotte M, Deken V, Joriot S, et al. Screening for neurodevelopmental disorders in children with congenital heart disease. *Eur J Pediatr*. 2021;180(4):1157-1167. doi:10.1007/s00431-020-03850-x
39. Pierrat V, Marchand-Martin L, Arnaud C, et al. Neurodevelopmental outcome at 2 years for preterm children born at 22 to 34 weeks' gestation in France in 2011: EPIPAGE-2 cohort study. *BMJ*. 2017;358:j3448. doi:10.1136/bmj.j3448
40. Romero Otalvaro AM, Grañana N, Gaeto N, et al. ASQ-3: Validation of the Ages and Stages Questionnaire for the detection of neurodevelopmental disorders in Argentine children. *Arch Argent Pediatr*. 2018;116(1):7-13. doi:10.5546/aap.2018.eng.7
41. Jugessur A, Farlie P, Kilpatrick N. The genetics of isolated orofacial clefts: from genotypes to subphenotypes. *Oral Dis*. 2009;15(7):437-453. doi:10.1111/j.1601-0825.2009.01577.x
42. Marokakis S, Kasparian NA, Kennedy SE. Prenatal counselling for congenital anomalies: a systematic review. *Prenat Diagn*. 2016;36(7):662-671. doi:10.1002/pd.4836
43. Tsuchiya S, Tsuchiya M, Momma H, et al. Neurodevelopmental trajectories in children with cleft lip and palate: A longitudinal study based on the Japan Environment and Children's Study. *Eur J Oral Sci*. 2022;130(2):e12857. doi:10.1111/eos.12857
44. Gallagher ER, Collett BR. Neurodevelopmental and Academic Outcomes in Children With Orofacial Clefts: A Systematic Review. *Pediatrics*. 2019;144(1). doi:10.1542/peds.2018-4027
45. Carss KJ, Hillman SC, Parthiban V, et al. Exome sequencing improves genetic diagnosis of structural fetal abnormalities revealed by ultrasound. *Hum Mol Genet*. 2014;23(12):3269-3277. doi:10.1093/hmg/ddu038
46. Fuchs F, Burlat J, Grosjean F, et al. A score-based method for quality control of fetal hard palate assessment during routine second-trimester ultrasound examination. *Acta Obstet Gynecol Scand*. 2018;97(11):1300-1308. doi:10.1111/aogs.13418
47. Faure JM, Mousty E, Bigorre M, et al. Prenatal ultrasound diagnosis of cleft palate without cleft lip, the new ultrasound semiology. *Prenat Diagn*. 2020;40(11):1447-1458. doi:10.1002/pd.5794
48. Milerad J, Larson O, Hagberg C, Ideberg M. Associated malformations in infants with cleft lip and palate: a prospective, population-based study. *Pediatrics*. 1997;100(2 Pt 1):180-186. doi:10.1542/peds.100.2.180
49. Leslie EJ, Marazita ML. Genetics of cleft lip and cleft palate. *Am J Med Genet C Semin Med Genet*. 2013;163C(4):246-258. doi:10.1002/ajmg.c.31381

Figure Legends

Figure 1: Flow Chart. *RDRCC : Rare Disease Reference and Competence Center ; PDC : Prenatal Diagnostic Center*

Figure 2: Postnatal syndromic or non-syndromic syndromes according to the type of cleft

For Peer Review

Population characteristics (n = 159)	Syndromic cleft n = 51 (%)	Non syndromic cleft n = 108 (%)	*p* value
Maternal History			
Age (mean +- SD)	32.3 +/- 5.3	32.1 +/- 7.5	0.247
Environmental Factors			
Tobacco	5 (10.6)	17 (15.2)	0.743
Alcohol	0	0	-
Medication	2 (4.2)	1 (0.9)	0.424
Family history of cleft	8 (17)	13 (11.6)	0.767
Personal Medical History			
Hypothyroidy	2 (4.2)	1 (0.9)	0.424
Lupus	0	0	-
Epilepsy	0	0	-
Hemoglobinopathy	1 (2.1)	2 (1.8)	0.321
Postnatal diagnostic			
Type of cleft			**0.042**
Primary palate involvement alone (n=80)	19 (23.7)	61 (76.2)	
Secondary palate involvement at least (n=79)	32 (40.5)	47 (59.4)	
Reached side			**0.007**
Unilateral cleft (n=104)	20 (19.2)	84 (80.7)	
Bilateral cleft (n=55)	31 (56.4)	24 (43.6)	

Table 1: Assessment of population characteristics according to postnatal syndromic diagnostic. *SD : standard deviation ; Syndromic cleft was defined as a cleft lip and/or palate associated with congenital malformations due to a gene or chromosomal anomaly.*

For Peer Review

	Type of cleft	Antenatal genetic explorations	Antenatal genetic results	Antenatal imaging (ultrasound and MRI) features	Neonatal outcome	Clinical associated signs at birth	Postnatal molecular genetic diagnosis	Postnatal genetic syndrome diagnosis
Case 1	Cleft palate	Not desired by the couple	NC	Pierre Robin Sequence - Normal cerebral MRI	Live birth	Hypotelorism Syndactyly feet Little mouth Patent ductus arteriosus Glossoptosis Microcephaly	17q12 duplication (cytogenetic CMA)	17q12 duplication syndrome
Case 2	Unilateral cleft lip and palate	Karyotype and CMA	normal	IVC Premaxillary agenesis Moderate pyelectasis - Cerebral MRI normal	Live birth	Nasal spine IVC Dual urinary tract	NC	Binder syndrome
Case 3	Cleft palate	Karyotype and CMA	15q11.2 microdeletion	Pierre Robin Sequence - Cerebral MRI normal	Live birth	Hypotonia Stereotyped behaviour Neurodevelopmental disorders	Genome « long read » sequencing non contributive	-
Case 4	Bilateral cleft lip and palate	Karyotype and CMA	normal	Hypertelorism Ocular asymmetry Low set ears - Cerebral MRI not realized	TOP	Foetopathology : Macrosomy Hypertelorism Low set ears	LRP2 gene mutation (NGS sequencing WES)	Donnai Barrow Syndrome
Case 5	Bilateral cleft lip and palate	Karyotype	Normal	Isolated cleft - Cerebral MRI not realized	Neonatal death (septic shock)	Bilateral coloboma Patent ductus arteriosus Microphthalmy	CHD7 gene mutation (gene sequencing)	CHARGE association
Case 6	Unilateral cleft lip and palate	Karyotype	Normal	Isolated cleft - Normal cerebral MRI	Live birth	Lower lip fistula	IRF6 gene mutation (gene sequencing)	Wan der Woude syndrome
Case 7	Unilateral cleft lip and palate	Karyotype	Normal	Isolated cleft - Normal cerebral MRI	Live birth	Premaxillary hypoplasia Hypotelorism	NC	Binder syndrome
Case 8	Bilateral cleft lip and	Karyotype	Normal	Limbs anomalies -	Live birth	Bilateral clinodactyly	c.3127T>C PTCH1 gene	Gorlin syndrome

For Peer Review

	palate			Normal cerebral MRI			mutation (gene sequencing)	
Case 9	Unilateral cleft lip and palate	Not desired by the couple	NC	Dolicocephaly - Normal cerebral MRI	Live birth	Dolicocephaly Dysmorphism Large ears	Mosaic deletion on 21 chromosome (cytogenetic : CMA)	-
Case 10	Unilateral cleft lip and palate	Karyotype And CMA	TFAP2A mutation - Branchio-Oculo-Facial Syndrome	Bilateral moderate pyelectasis, Hypospadias, Metopic synostosis, Hypotelorism, IUGR - Cerebral MRI not realized	TOP	NC	NC	-
Case 11	Bilateral cleft lip and palate	Karyotype and CMA	normal	Bilateral varus deformity of foot, Hypertelorism, Unique umbilical artery - Normal cerebral MRI - Clinical suspicion of Aarskog-Scott syndrome with family history	Live birth	Hypertelorism, Bilateral varus deformity of foot Strabismus	FGD1 gene mutation (gene sequencing)	Aarskog-Scott syndrome
Case 12	Unilateral cleft lip	Karyotype and CMA	Microdeletion 1p36 syndrome	Bilateral moderated ventriculomegaly, Retrognathism, Enlarged mandible - Cerebral MRI : Isolated ventriculomegaly	TOP	NC	NC	-
Case 13	Bilateral cleft lip and palate	Not desired by the couple	NC	Ectrodactyly, Lobar holoprosencephaly - Cerebral MRI not realized - Clinical suspicion of Hartsfield-Bixel-Meyer	TOP	NC	- (no foetal pathology examination)	- (no foetal pathology examination)

For Peer Review

				syndrome recurrence with family history				
Case 14	Cleft palate	Not desired by the couple	NC	Pierre Robin Sequence - Cerebral MRI not desired by the couple	Live birth	Retrognathism Earlobe hypoplasia Microcephaly Epilepsy	EFTUD2 gene mutation (gene sequencing)	Mandibulofacial dysostosis with microcephaly
Case 15	Bilateral cleft lip and palate	Karyotype	Trisomy 13	Common arterial trunk, Olfactory bulb absence, Unilateral ventriculomegaly, - Cerebral MRI : Isolated ventriculomegaly	In utero foetal death at 41 WG	NC	NC	-
Case 16	Bilateral cleft lip and palate	Not desired by the couple	NC	Short long bones - Cerebral MRI not desired by the couple - Clinical suspicion of Robinow Syndrome	Live birth	Hypertelorism Short hands Brachymesophalangia Large thumb	WNT5A gene mutation (gene sequencing)	Robinow syndrome
Case 17	Bilateral cleft lip and palate	Not desired by the couple	NC	Unique umbilical artery - Cerebral MRI not desired by the couple	In utero foetal death at 36 WG	IUGR Thick ears Hypertrichosis Toes ungual hypoplasia Atypical pulmonary lobulation	7p22.1 microdeletion (cytogenetic CMA)	7p22.1 microdeletion syndrome
Case 18	Unilateral cleft lip and palate	Karyotype	Trisomy 18	IUGR Corpus callosum agenesis Overriding aorta Hydramnios - Cerebral MRI not realized	TOP	Clinodactyly of fingers	Trisomy 18 (cytogenetic CMA)	-
Case 19	Bilateral cleft lip and palate	Karyotype	Trisomy 13	Bilateral multicystic and dysplastic kidney, Polydactyly superior and inferior limbs, IVC	TOP	NC	Trisomy 13 (cytogenetic CMA)	-

For Peer Review

				- Cerebral MRI not realized				
Case 20	Unilateral cleft lip and palate	Not desired by the couple	NC	Isolated cleft	Live birth	Congenital hypothyroidism Lower lip fistula	IRF6 gene mutation (gene sequencing)	Wan der Woude syndrome

For Peer Review

Table 2: Description of syndromic cleft lip and palate with antenatal genetic diagnosis or diagnosis made after birth; *IVC : interventricular communication ; TOP : Termination of pregnancy ; IUGR : intrauterine growth restriction ; NC : Not concerned ; MRI : Magnetic Resonance Imaging; WG : Weeks of gestation, NGS : next generation sequencing, WES : whole exome sequencing*

For Peer Review

	Type of cleft	Antenatal CMA	Associated congenital malformation	Outcome	Final postnatal diagnostic	ASQ-3 score – 24 month	
						Areas	Score
Case 1	Unilateral clef lip and palate	Normal	Normal cerebral MRI Microphtalmy	Cardiopulmonory arrest at 1 month septic shock	CHARGE Association	NC	NC
Case 2	Unilateral clef lip and palate	Normal	No associated congenital malformation - Normal cerebral MRI	Live birth	None	Communication Grass motor Fine motor Problem solving alteration Personal social alteration	10/60 45/60 10/60 25/60 40/60
Case 3	Unilateral clef lip and palate	Normal	Abnormal cerebral MRI Ventriculomegaly	Live birth	None	Communication Grass motor Fine motor Problem solving alteration Personal social alteration	15/60 55/60 35/60 30/60 50/60
Case 4	Cleft palate - Pierre Robin sequence	Normal	Club feet microcephaly - Cerebral MRI : isolated microcephaly	Live birth	None - Normal postnatal WES	Communication Gross motor Fine motor Problem solving alteration Personal social alteration	5/60 25/60 30/60 20/60 25/60
Case 5	Bilateral clef lip and palate	Normal	Short long bones Intrauterine growth restriction Normal cerebral MRI	Live birth	Aarskorg syndrome	Communication Grass motor Fine motor Problem solving alteration Personal social alteration	25/60 55/60 50/60 45/60 35/60
Case 6	Bilateral cleft lip and palate	Normal	No associated congenital malformation - Normal cerebral MRI	Live birth	None	Communication Grass motor Fine motor Problem solving alteration Personal social alteration	35/60 50/60 55/60 35/60 40/60
Case 7	Unilateral cleft lip and palate	Normal	Abnormal cerebral MRI Ventriculomegaly	Live birth	None	Communication Grass motor Fine motor Problem solving alteration	40/60 55/60 55/60 40/60

For Peer Review

						Personal social alteration	35/60

Table 3: Neurodevelopmental disorders in 7 cases with normal antenatal genetic exploration *; CMA : Chromosomal microarrays analysis ; WES : Whole exome sequencing ; MRI : Magnetic Resonance Imaging*

For Peer Review

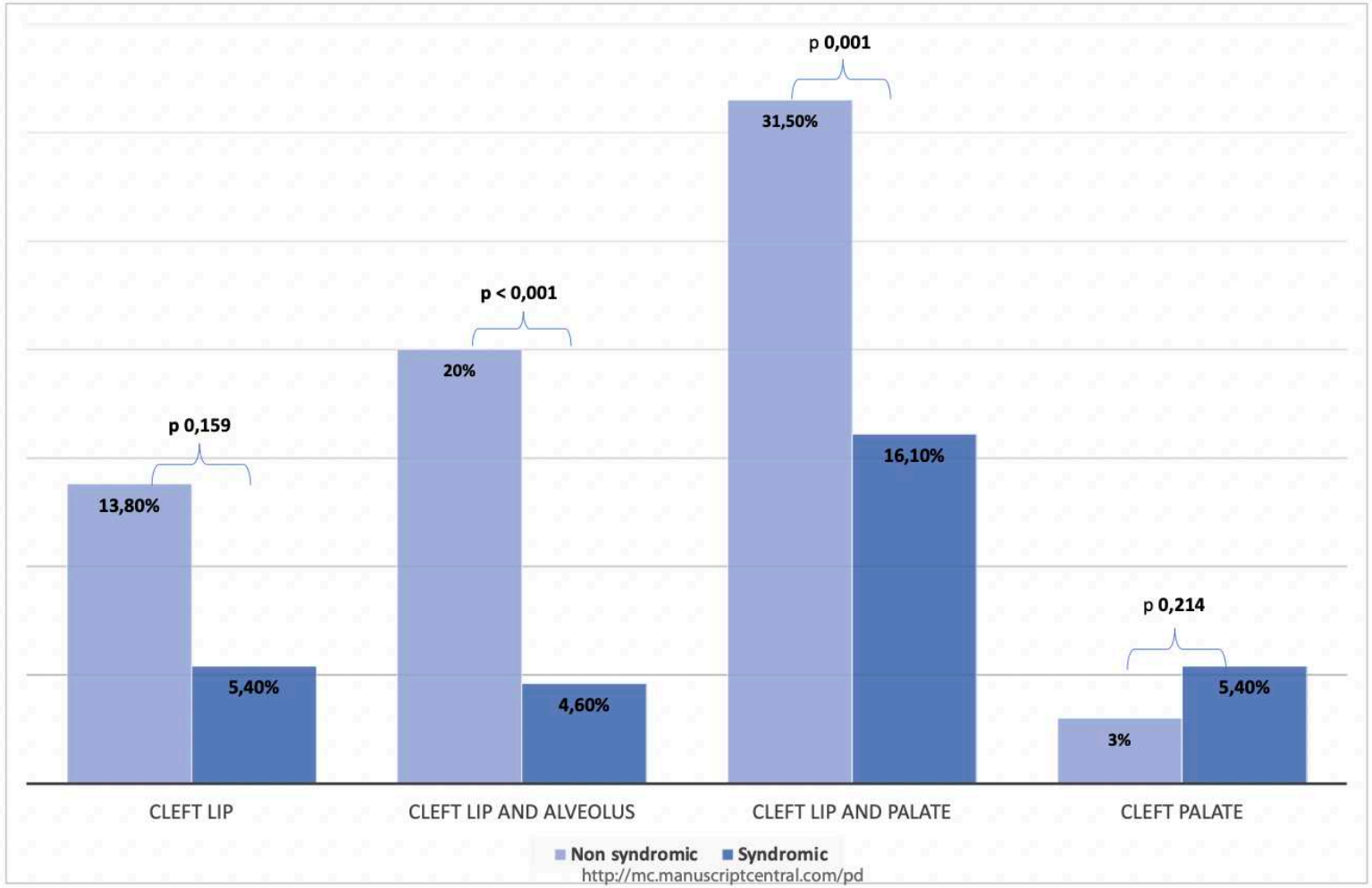
p 0,001
31,50%
p < 0,001
20%
p 0,159
13,80%
16,10%
p 0,214
5,40%
4,60%
3%
5,40%
CLEFT LIP
CLEFT LIP AND ALVEOLUS
CLEFT LIP AND PALATE
CLEFT PALATE
Non syndromic
Syndromic
http://mc.manuscriptcentral.com/pd

Conclusion

L'identification d'une pathologie périnatale nécessite des compétences de diagnostic hautement spécialisées et fait appel pour cela au savoir de multiples spécialités, notamment l'anthropologie biologique, le diagnostic prénatal, ainsi que d'autres spécialités médicales périnatales telles que la pédiatrie et l'imagerie médicale.

Nos travaux démontrent l'intérêt pluridisciplinaire entourant l'étude du fœtus depuis plusieurs années, avec une exigence indispensable de fiabilité que ce soit pour répondre à un questionnement judiciaire ou pour optimiser la prise en charge dans le cadre du soin.

En anthropologie biologique, l'évaluation de la croissance osseuse, plus particulièrement utilisée pour estimer l'âge du sujet au décès et éventuellement connaitre son statut pathologique ou non pathologique à des fins d'identification, a été abordée à travers l'analyse du développement du massif facial, jusqu'ici assez peu étudié, ou alors de façon partielle et sur une faible population.
Dans ce travail, l'évaluation de la croissance de la face a produit des données scientifiques robustes, que ce soit en raison de la taille de l'échantillon – statistiquement représentatif - ou en raison de la fiabilité de l'ensemble des mesures réalisées.
L'utilisation du scanner post-mortem a permis, sans aucune destruction matérielle, l'analyse de fœtus dont l'histoire clinique et l'examen *post-mortem* secondaire permettaient d'exclure tout état pathologique. En raison de la taille des sujets, des reconstructions volumiques étaient possibles après une seule acquisition hélicoïdale, avec des mesures précises grâce à une résolution spatiale de 0.6 mm.

Secondairement, ce travail a mis l'accent sur l'importance de l'origine de la formation et sur la description des malformations congénitales de la face, nécessaires à la compréhension des conséquences cliniques et pronostiques qu'impliquent la découverte de telles anomalies en anténatal. Même si elles ne lèsent aucune fonction physiologique vitale, les malformations de la face n'impactent pas moins le couple et le futur-patient, de par leurs conséquences physiologiques multiples (alimentation, langage, audition notamment) et en portant atteinte à l'intégration sociale du futur-patient en raison de ses conséquences esthétiques.

Dans le cas des malformations de la face, les recherches effectuées en partenariat entre médecins et anthropologues ont permis d'élaborer des critères normatifs utilisables qui permettent d'aborder au mieux le caractère pathologique de la face.
Étant donné la diversité croissante des couples ayant recours au diagnostic anténatal, il devient d'un intérêt croissant pour les praticiens de comprendre les facteurs biologiques, sociaux et culturels qui influencent la prise en charge de ces couples-fœtus. Cela exige que les praticiens aient une compétence clinique que l'on peut qualifier de transculturelle et qu'ils disposent de connaissances et de techniques appropriées.

Comme toute malformation dépistée en anténatal, l'éventuelle demande d'IMG qui peut faire suite au diagnostic, constitue l'une des situations caractéristiques de l'embarras du corps médical face aux demandes d'IMG ne mettant pas en jeu le pronostic vital en jeu. Faisant l'objet d'une prise en charge chirurgicale complète, les malformations de la face isolées, principalement les fentes du palais isolées (sans association syndromique), ne sont effectivement pas considérées en tant qu'affection pouvant donner lieu à une IMG.

La part pronostique du diagnostic d'une malformation de la face dépistée en anténatal, transforme l'impact que peut avoir l'annonce d'une malformation sur le couple. Le plus souvent, cette annonce pronostique reste prudente puisqu'elle est accompagnée d'un degré d'incertitude non négligeable. La définition de facteurs pronostiques associés aux malformations de la face permet d'étayer l'impression subjective qui accompagne l'évaluation personnelle de chaque praticien.
L'information délivrée qui en découle prend alors une réelle valeur éthique puisqu'elle a pour but d'éclairer le couple le plus précisément possible, sans dicter des choix qui peuvent aboutir à plusieurs possibilités d'action. L'information devient alors complète, pertinente et repose sur des connaissances scientifiques précises, de telle sorte que la manière d'aborder la suite de la grossesse et son issue, appartiennent aux parents dans les limites des règles de droit.

Notre travail croisant les données cliniques anté et post mortem, associé à un suivi post natal sur plusieurs années, est ainsi la première étude évaluant la corrélation anatomo-clinique de fœtus porteurs de malformations congénitales de la face, notamment des fentes du palais. Cette synthèse comparative nous incite donc à envisager un diagnostic pathologique à partir d'une normalité reposant sur l'interprétation de données fiables.

D'autres types de malformations congénitales affectant la face fœtale trouveraient également toute leur place dans une telle évaluation, du fait des domaines d'intérêts communs entre l'anthropologie médico-légale et la médecine périnatale. Il serait en effet par exemple intéressant d'évaluer la corrélation anatomo-clinique liée aux anomalies de la mandibule. Comme pour les fentes du palais, ces malformations congénitales font partie d'un ensemble de pathologies formant un groupe hétérogène d'affections et pouvant être regroupées selon leur expression clinique. La modélisation de la croissance, ainsi que du caractère normal et pathologique de la mandibule fœtale et plus particulièrement celle de son angle principal (angle de la mandibule), sur scanner osseux, permettrait d'une part de mieux définir les critères de diagnostic à rechercher en échographie ante natale mais également d'évaluer des paramètres susceptibles d'être des signes d'appel d'un contexte pathologique plus large ou d'estimer un pronostic fonctionnel dans les anomalies extrêmes de ce segment.

Bibliographie

1. Couly G. Croissance cranio-faciale du foetus et du jeune enfant. *Ed Sci Médicales Elsevier SAS Paris Tous Droits Réservés Stomatol*.
2. Levaillant Jm, Bault Jp, Benoit B, Couly G. La face foetale normale et pathologique : aspects échographiques. Accessed May 26, 2021.
3. Couture A. *Les malformations congénitales: diagnostic anténatal et devenir*. Sauramps médical; 2002.
4. Funamura JL, Lee JW, McKinney S, Bayoumi AG, Senders CW, Tollefson TT. Children with Cleft Palate: Predictors of Otologic Issues in the First 10 Years. *Otolaryngol--Head Neck Surg Off J Am Acad Otolaryngol-Head Neck Surg*. 2019;160(5):902-910. doi:10.1177/0194599818825461
5. Adalian P, Piercecchi-Marti MD, Bourliere-Najean B, et al. Postmortem assessment of fetal diaphyseal femoral length: validation of a radiographic methodology. *J Forensic Sci*. 2001;46(2):215-219.
6. Piercecchi-Marti MD, Adalian P, Bourliere-Najean B, et al. Validation of a radiographic method to establish new fetal growth standards: radio-anatomical correlation. *J Forensic Sci*. 2002;47(2):328-331.
7. Robinson C, Eisma R, Morgan B, et al. Anthropological measurement of lower limb and foot bones using multi-detector computed tomography. *J Forensic Sci*. 2008;53(6):1289-1295. doi:10.1111/j.1556-4029.2008.00875.x
8. Adalian P, Piercecchi-Marti MD, Bourlière-Najean B, Panuel M, Leonetti G, Dutour O. New formula for the determination of fetal age. *C R Biol*. 2002;325(3):261-269.
9. Gorincour G, Chaumoitre K, Bourliere-Najean B, et al. Fetal skeletal computed tomography: when? How? Why? *Diagn Interv Imaging*. 2014;95(11):1045-1053. doi:10.1016/j.diii.2014.04.014
10. Gorincour G, Tassy S, d'Ercole C, Devred P. US versus MRI in prenatal diagnosis: where are we going? *BJOG Int J Obstet Gynaecol*. 2005;112(5):681. doi:10.1111/j.1471-0528.2004.00554.x
11. Roelfsema NM, Hop WCJ, van Adrichem LNA, Wladimiroff JW. Craniofacial variability indexin utero: a three-dimensional ultrasound study. *Ultrasound Obstet Gynecol*. 2007;29(3):258-264. doi:10.1002/uog.3904
12. Salomon LJ, Bernard JP, Millischer AE, et al. MRI and ultrasound fusion imaging for prenatal diagnosis. *Am J Obstet Gynecol*. 2013;209(2):148.e1-9. doi:10.1016/j.ajog.2013.05.031
13. CNEOF_19_octobre_2022.pdf.
14. guide_lanalyse_des_evenements_indesirables_associes_aux_soins_eias.
15. Société française de médecine légale et d'expertises médicales. https://medecinelegale.com/
16. Philip N, Quarello E, Gorincour G, Sigaudy S. Fetal dysmorphology: a practical approach in utero. Gynecologie, obstetrique & fertilite. doi:10.1016/j.gyobfe.2010.09.003
17. Leslie EJ, Marazita ML. Genetics of cleft lip and cleft palate. *Am J Med Genet C Semin Med Genet*. 2013;163C(4):246-258. doi:10.1002/ajmg.c.31381
18. Volk As, Davis Mj, Dempsey Rf, et al. A Global Evaluation of Surgical Techniques and Results of Unilateral Cleft Lip Repairs. The Journal of craniofacial surgery. 2020 Nov/Dec;31(8):2276-2279. doi:10.1097/SCS.0000000000006813
19. Masson E. Le pronostic est-il éthique ? EM-Consulte.
20. Kermisch C. Risk and responsibility: a complex and evolving relationship. *Sci Eng Ethics*. 2012;18(1):91-102. doi:10.1007/s11948-010-9246-y

21. Rich BA. Defining and delineating a duty to prognosticate. *Theor Med Bioeth*. 2001;22(3):177-192. doi:10.1023/a:1011466711211
22. Cook DC, Buikstra JE. Health and differential survival in prehistoric populations: prenatal dental defects. *Am J Phys Anthropol*. 1979;51(4):649-664. doi:10.1002/ajpa.1330510415
23. Captier G, Boë LJ, Badin P, Guihard-Costa AM, Canovas F, Larroche JC. Geometrical growth models of the fetal forebrain, cerebellum, brainstem and change of the cranial base angles during fetal period]. *Morphol Bull Assoc Anat*. 2013;97(317):38-47. doi:10.1016/j.morpho.2012.12.002
24. Herlin C et al - Modeling of the human fetal skull base growth: interest in new volumetrics morphometric tools - Early Hum Dev 2011 Apr;87(4):239-45. doi: 10.1016/j.earlhumdev.2011.01.022
25. Captier G et al - Prenatal organization and morphogenesis of the sphenofrontal suture in humans - Cells Tissues Organs - 2003;175(2):98-104. doi: 10.1159/000073753.
26. Hutchinson EF, L'Abbé EN, Oettlé AC. An assessment of early mandibular growth. *Forensic Sci Int*. 2012;217(1-3):233.e1-233.e6. doi:10.1016/j.forsciint.2011.11.014
27. Opperman LA. Cranial sutures as intramembranous. Bone growth sites. *Dev Dyn* 2000 ; 219 : 472-485
28. Hall BK. Cartilage. Development, differentiation and growth. New York : Academic Press, 1963
29. Le Diascorn H. Anatomie et physiologie des sutures de la face. Paris : J Prélat, 1971
30. Ten Cate AR, Freeman G, Dickinson JB. Sutural development: structure and its response to rapid expansion. *Am J Orthod* 1977 ; 71 : 622-636
31. Todd, T. W. & Lyon, D. W. Cranial suture closure, its progress and age relationship: Part IV Ectocranial closure in adult males of Negro stock. *American Journal of Physical Anthropology* 8:149-168.
32. Olivier G (1960). *Pratique anthropologique*.Paris, Vigot Frères.
33. Bareggi R, Sandrucci MA, Baldini G, Grill V, Zweyer M, Narducci P. Mandibular growth rates in human fetal development. *Arch Oral Biol*. 1995;40(2):119-125.
34. Uchida Y, Akiyoshi T, Goto M, Katsuki T. Morphological changes of human mandibular bone during fetal periods. *Okajimas Folia Anat Jpn*. 1994;71(4):227-247.
35. Perez-Guevara S, Bartoli C, Giustiniani J, et al. Validation of biometric study of fetal mandibles by 3D tomodensitometric images. *Bull Group Int Rech Sci Stomatol Odontol*. 2006;47(1):11-17.
36. Malas MA, Ungör B, Tağil SM, Sulak O. Determination of dimensions and angles of mandible in the fetal period. *Surg Radiol Anat SRA*. 2006;28(4):364-371. doi:10.1007/s00276-006-0103-2
37. Zalel Y, Gindes L, Achiron R. The fetal mandible: an in utero sonographic evaluation between 11 and 31 weeks' gestation. *Prenat Diagn*. 2006;26(2):163-167. doi:10.1002/pd.1363
38. Rotten D, Levaillant Jm, Martinez H, Ducou le Pointe H, Vicaut E. The fetal mandible: a 2D and 3D sonographic approach to the diagnosis of retrognathia and micrognathia. Ultrasound in obstetrics & gynecology; 2002 Feb;19(2):122-30. doi:10.1046/j.0960-7692.2001.00622.x
39. Malas MA, Üngör B, Tağıl SM, Sulak O. Determination of dimensions and angles of mandible in the fetal period. *Surg Radiol Anat*. 2006;28(4):364-371. doi:10.1007/s00276-006-0103-2
40. de Jong-Pleij EAP, Ribbert LSM, Manten GTR, Tromp E, Bilardo CM. Maxilla-nasion-mandible angle: a new method to assess profile anomalies in pregnancy. *Ultrasound Obstet Gynecol*. 2011;37(5):562-569. doi:10.1002/uog.7768
41. Remy F, Godio-Raboutet Y, Verna E, et al. Characterization of the perinatal

mandible growth pattern: preliminary results. *Surg Radiol Anat*. 2018;40(6):667-679. doi:10.1007/s00276-018-2030-4
42. Remy F, Boyer E, Daniel C, et al. Management of the pediatric OSAS: what about simultaneously expand the maxilla and advance the mandible? A retrospective non-randomized controlled cohort study. *Sleep Med*. 2022;90:135-141. doi:10.1016/j.sleep.2022.01.007
43. Minier M, Dedouit F, Maret D, et al. Fetal age estimation using MSCT scans of the mandible. *Int J Legal Med*. 2014;128(3):493-499. doi:10.1007/s00414-013-0933-5
44. Léonetti G, Signoli M, Hershkovitz I, et al. Variation of sphenoidal angle of human skull in the course of aging. *C R Acad Sci III*. 1997;320(11):943-947. doi:10.1016/s0764-4469(97)80880-3
45. Okamoto K, Ito J, Tokiguchi S, Furusawa T. High-resolution CT findings in the development of the sphenooccipital synchondrosis. *AJNR Am J Neuroradiol*. 1996;17(1):117-120.
46. Delteil C, Lesieur E, Tuchtan L, et al. Study of the growth and shape of the brain and cranial base during the first two years of life. *Morphol Bull Assoc Anat*. 2021;105(348):45-53. doi:10.1016/j.morpho.2020.09.007
47. Developpement embryonnaire du sphénoide.pdf.
48. Masson E. Développement embryonnaire du sphénoïde. EM-Consulte.
49. Pommier S, Adalian P, Gaudart J, Panuel M, Piercecchi-Marti MD, Leonetti G. Fetal Age Estimation Using Orbital Measurements: 3D CT-Scan Study Including the Effects of Trisomy 21. *J Forensic Sci*. 2009;54(1):7-12. doi:10.1111/j.1556-4029.2008.00929.x
50. Mayden KL, Tortora M, Berkowitz RL, Bracken M, Hobbins JC. Orbital diameters: a new parameter for prenatal diagnosis and dating. *Am J Obstet Gynecol*. 1982;144(3):289-297.
51. Jeanty P, Cantraine F, Cousaert E, Romero R, Hobbins JC. The binocular distance: a new way to estimate fetal age. *J Ultrasound Med Off J Am Inst Ultrasound Med*. 1984;3(6):241-243.
52. Tongsong T, Wanapirak C, Jesadapornchai S, Tathayathikom E. Fetal binocular distance as a predictor of menstrual age. *Int J Gynaecol Obstet Off Organ Int Fed Gynaecol Obstet*. 1992;38(2):87-91.
53. Guariglia L, Rosati P. Early transvaginal biometry of fetal orbits: a cross-sectional study. *Fetal Diagn Ther*. 2002;17(1):42-47. doi: 10.1159/000048005.
54. Jeanty P, Dramaix-Wilmet M, Van Gansbeke D, Van Regemorter N, Rodesch F. Fetal ocular biometry by ultrasound. Radiology. doi:10.1148/radiology.143.2.6803295
55. Remy F, Godio-Raboutet Y, Captier G, Bonnaure P, Burgart P, Guyot L, Thollon L. The hypoplasic Mandible : what makes it different from the healthy child ? Cleft palate craniofac. 2021 Aug;58(8):966-973. doi: 10.1177/1055665620972301
56. Lees CC, Stampalija T, Baschat A, et al. ISUOG Practice Guidelines: diagnosis and management of small-for-gestational-age fetus and fetal growth restriction. *Ultrasound Obstet Gynecol*. 2020;56(2):298-312. doi:10.1002/uog.22134
57. ISUOG practice guidelines: performance of first-trimester fetal ultrasound scan - *Ultrasound Obstet Gynecol* - 2013 Jan;41(1):102-13. doi: 10.1002/uog.12342.
58. Salomon LJ, Alfirevic Z, Da Silva Costa F, et al. ISUOG Practice Guidelines: ultrasound assessment of fetal biometry and growth. *Ultrasound Obstet Gynecol* 2019;53(6):715-723. doi:10.1002/uog.20272
59. Collège Français d'Échographie Fœtale : comprendre Intergrowth-21st.
60. Campbell S, Lees C, Moscoso G, Hall P. Ultrasound antenatal diagnosis of cleft palate by a new technique: the 3D "reverse face" view. Ultrasound in obstetrics & gynecology. 2005;25(1):12-8
61. Sepulveda W, Wong Ae, Castro F, Adiego B, Martinez-Ten P. Feasibility of 3-dimensional sonographic examination of the fetal secondary palate during the second-

trimester anatomy scan. Journal of ultrasound in medicine. 2011;30(12):1619-24
62. Collège Français d'Échographie Fœtale. https://www.cfef.org/
63. Nagarajan M, Sharbidre KG, Bhabad SH, Byrd SE. MR Imaging of the Fetal Face: Comprehensive Review. Radiogr Rev Publ Radiol Soc N Am Inc. 2018 Jun;38(3):962–80.
64 Pico H, Dabadie A, Bourliere-Najean B, et al. Apport de l'uro-IRM fœtale dans le diagnostic prénatal des uronéphropathies. *J Radiol Diagn Interv*. 2014;95(6):571-576. doi:10.1016/j.jradio.2013.11.013
65. Moreira NC, Teixeira J, Raininko R, Wikstrom J. The ear in fetal MRI: what can we really see? Neuroradiology. 2011 Dec;53(12):1001–8.
66. Bault Jp, Quarello E. Retinal coloboma: prenatal diagnosis using a new technique, the "virtual fetal eyeground." Ultrasound in obstetrics & gynecology ; 2009 Apr;33(4):495-6. doi:10.1002/uog.6360
67. Garel C, Cassart M. Imagerie : du fœtus au nouveau-né.

68. Faure JM, Mousty E, Bigorre M, et al. Prenatal ultrasound diagnosis of cleft palate without cleft lip, the new ultrasound semiology. *Prenat Diagn*. 2020;40(11):1447-1458. doi:10.1002/pd.5794
69. Faure JM, Captier G, Bäumler M, Boulot P. Sonographic assessment of normal fetal palate using three-dimensional imaging: a new technique. *Ultrasound Obstet Gynecol*. 2007;29(2):159-165. doi:10.1002/uog.3870
70. Fuchs F, Grosjean F, Captier G, Faure JM. The 2D axial transverse views of the fetal face: A new technique to visualize the fetal hard palate; methodology description and feasibility. *Prenat Diagn*. 2017;37(13):1353-1359. doi:10.1002/pd.5189
71. Fuchs F, Burlat J, Grosjean F, et al. A score-based method for quality control of fetal hard palate assessment during routine second-trimester ultrasound examination. *Acta Obstet Gynecol Scand*. 2018;97(11):1300-1308. doi:10.1111/aogs.13418
72. Sepulveda W, Wong Ae, Martinez-Ten P, Perez-Pedregosa J. Retronasal triangle: a sonographic landmark for the screening of cleft palate in the first trimester. Ultrasound in obstetrics & gynecology : the official journal of the International Society of Ultrasound in Obstetrics and Gynecology. doi:10.1002/uog.7484
73. Cabanillas-Aquino Ag, Rojas-Yauri Mc, Atoche-Socola Kj, Arriola-Guillén Le. Assessment of craniofacial and dental characteristics in individuals with treacher collins syndrome. A review. Journal of stomatology, oral and maxillofacial surgery. doi:10.1016/j.jormas.2020.10.011
74. Borenstein M, Persico N, Strobl I, Sonek J, Nicolaides KH. Frontomaxillary and mandibulomaxillary facial angles at 11 + 0 to 13 + 6 weeks in fetuses with trisomy 18. *Ultrasound Obstet Gynecol*. 2007;30(7):928-933. doi:10.1002/uog.5188
75. Czuba B, Cnota W, Wloch A, et al. Frontomaxillary Facial Angle Measurement in Screening for Trisomy 18 at 11 + 0 to 13 + 6 Weeks of Pregnancy: A Double-Centre Study. *BioMed Res Int*. 2013;2013:1-4. doi:10.1155/2013/168302
76. Plasencia W, Dagklis T, Sotiriadis A, Borenstein M, Nicolaides KH. Frontomaxillary facial angle at 11 + 0 to 13 + 6 weeks' gestation—reproducibility of measurements. *Ultrasound Obstet Gynecol*. 2007;29(1):18-21. doi:10.1002/uog.3907
77. Busa T, Legendre M, Bauge M, et al. Prenatal findings in children with early postnatal diagnosis of CHARGE syndrome. *Prenat Diagn*. 2016;36(6):561-567. doi:10.1002/pd.4825
78. Blake Kd, Prasad C. CHARGE syndrome. *Orphanet J Rare Dis*. 2006;1. doi:10.1186/1750-1172-1-34
79. Birnholz Jc, Farrell Ee. Fetal ear length. *Pediatrics*. 1988;81(4).
80. Wei J, Ran S, Yang Z, Lin Y, Tang J, Ran H. Prenatal ultrasound screening for external ear abnormality in the fetuses. *BioMed Res Int*. 2014;2014:357564. doi:10.1155/2014/357564

81. Rotten D, Levaillant Jm, Martinez H, Ducou le Pointe H, Vicaut E. The fetal mandible: a 2D and 3D sonographic approach to the diagnosis of retrognathia and micrognathia. Ultrasound in obstetrics & gynecology; 2002 Feb;19(2):122-30. doi:10.1046/j.0960-7692.2001.00622.x
82. Thellier E, Levaillant Jm, Roume J, Quarello E, Bault Jp. Cornelia de Lange syndrome: specific features for prenatal diagnosis. Ultrasound in obstetrics & gynecology. 2017 May;49(5):668-670.doi:10.1002/uog.15788
83. De l'acceptation à la reconnaissance de la personne handicapée en France : un long et difficile processus d'intégration. doi:10.3917/empa.070.0115
84. Interruption médicale de grossesse (IMG). https://www.service-public.fr/
85. da Silva Dalben G. Termination of pregnancy after prenatal diagnosis of cleft lip and palate--possible influence on reports of prevalence. *Oral Surg Oral Med Oral Pathol Oral Radiol Endod*. 2009;107(6):759-762. doi:10.1016/j.tripleo.2009.02.008
86. Comité Consultatif National d'Ethique. https://www.ccne-ethique.fr/
87. Gissler M, Fronteira I, Jahn A, et al. Terminations of pregnancy in the European Union. *BJOG Int J Obstet Gynaecol*. 2012;119(3):324-332. doi:10.1111/j.1471-0528.2011.03189.x
88. Parental reactions following the birth of a cleft child. *Cleft Palate-Craniofacial J Off Publ Am Cleft Palate-Craniofacial Assoc*. 2012;36(1):104-108. Doi:10.1675
89. Collett BR, Speltz ML. A developmental approach to mental health for children and adolescents with orofacial clefts. *Orthod Craniofac Res*. 2007;10(3):138-148. doi:10.1111/j.1601-6343.2007.00394.x
90. Hunt O, Burden D, Hepper P, Johnston C. The psychosocial effects of cleft lip and palate: a systematic review. *Eur J Orthod*. 2005;27(3):274-285. doi:10.1093/ejo/cji004
91. Blumenfeld Z, Blumenfeld I, Bronshtein M. The early prenatal diagnosis of cleft lip and the decision-making process. *Cleft Palate-Craniofacial J Off Publ Am Cleft Palate-Craniofacial Assoc*. 1999;36(2):105-107. doi:10.1597/1545 1569_1999_036_0105
92. Krueckeberg SM, Kapp-Simon KA. Effect of parental factors on social skills of preschool children with craniofacial anomalies. *Cleft Palate-Craniofacial* 1993;30(5):490-496. doi:10.1597/1545-1569_1993_030_0490.
93. Allongement du délai légal de l'IVG à 14 semaines de grossesse. https://www.service-public.fr/particuliers/actualites/A15545
94. *LOI N° 2004-800 Du 6 Août 2004 Relative À La Bioéthique*.; 2004.
95. Kuttenberger J, Ohmer JN, Polska E. Initial counselling for cleft lip and palate: parents' evaluation, needs and expectations. *Int J Oral Maxillofac Surg*. 2010;39(3):214-220. doi:10.1016/j.ijom.2009.12.013
96. Jeong BD, An SA, Lee MY, Won HS, Han M, Yoon H, Lee JH, Cho YJ. Comparison of the prognostic factors of fetuses with congenital pulmonary airway malformations according to type. J Ultrasound Med. 2020 Nov;39(11):2243-2252. Doi:10.1002/jum.15335
97. Takahashi S, Sago H, Kanamori Y, Hayakawa M, Okuyama H, Inamura N, Taguchi T. Prognostic factors of congenital diaphragmatic hernia accompanied by cardiovascular malformation. Pediatr Int. 2013 Aug;55(4):492-7. Doi:10.1111/ped.12104

98. Tsunoda K, Sasaki T, Tsunoda A, Kobayashi R, Ueha R, Shoji S. Undiagnosed submucous cleft palate interfering with inhalation therapy and a solution. *J Allergy Clin Immunol*. 2013;131(2):619-621. doi:10.1016/j.jaci.2012.07.040
99. Dang RR, Padwa BL, Resnick CM. Velopharyngeal Insufficiency After Le Fort I Osteotomy in a Patient With Undiagnosed Occult Submucous Cleft Palate. *J Craniofac Surg*. 2017;28(3):752-754. doi:10.1097/SCS.0000000000003427

Table des figures

Figure 1 : **Évènements cellulaires mis en jeu lors de la mise en tension de la suture**.

Figure 2 : Références et mesures anthropométriques mandibulaires.

Figure 3 : **Représentation du sphénoïde en période embryonnaire (a) et adulte (b)**

Figure 4 : Mesures anthropométriques orbitaires évaluées dans la littérature pour l'estimation de l'âge fœtal.

Figure 5 : Syndrome polymalformatif avec anophtalmie et microphtalmie.

Figure 6: Cas d'un syndrome de Donnai Barrow

Figure 7: Cas d'un syndrome de Treacher-Collins.

Figure 8: Cas d'un phénotype de Binder

Figure 9 : **Anomalie des oreilles. Cas d'une association CHARGE**

Figure 10: Hypoplasie mandibulaire dans un cas de Treacher – Collins.

Figure 11: Microretrognatisme

Annexes

Courbes de croissance normale du massif facial foetal

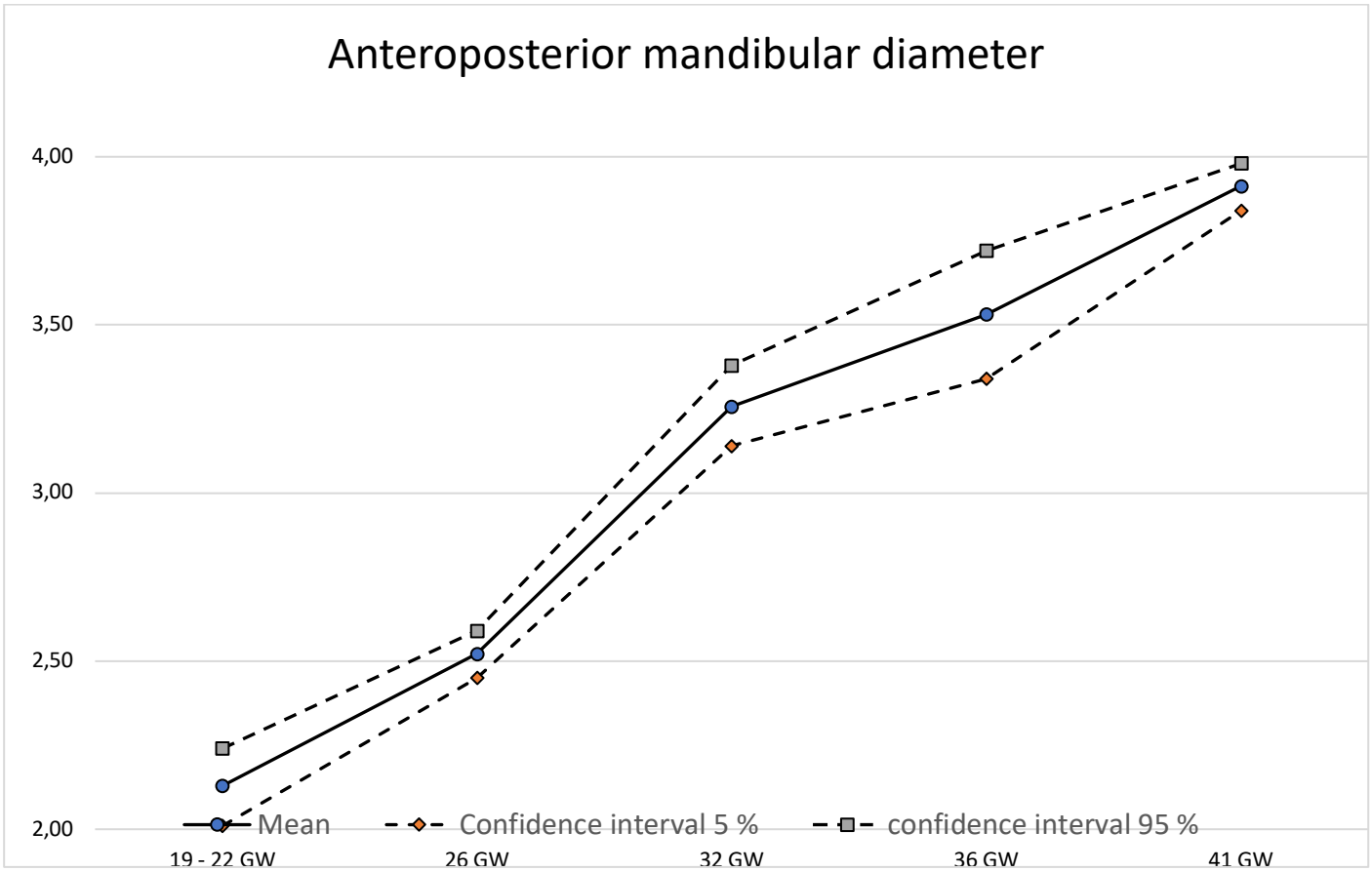

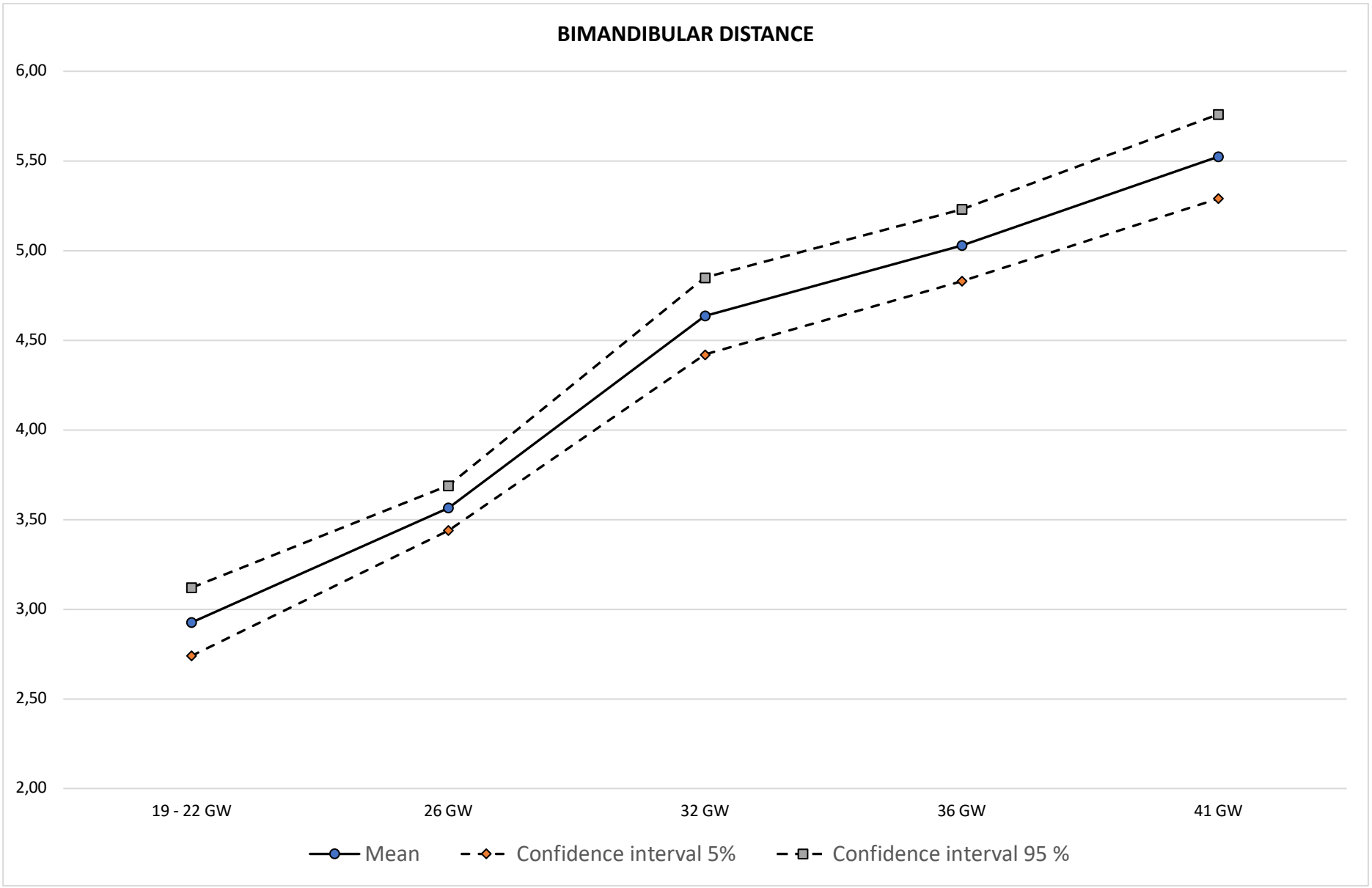
BIMANDIBULAR DISTANCE
6,00
5,50
5,00
4,50
4,00
3,50
3,00
2,50
2,00
19 - 22 GW
26 GW
32 GW
36 GW
41 GW
Mean
Confidence interval 5%
Confidence interval 95 %

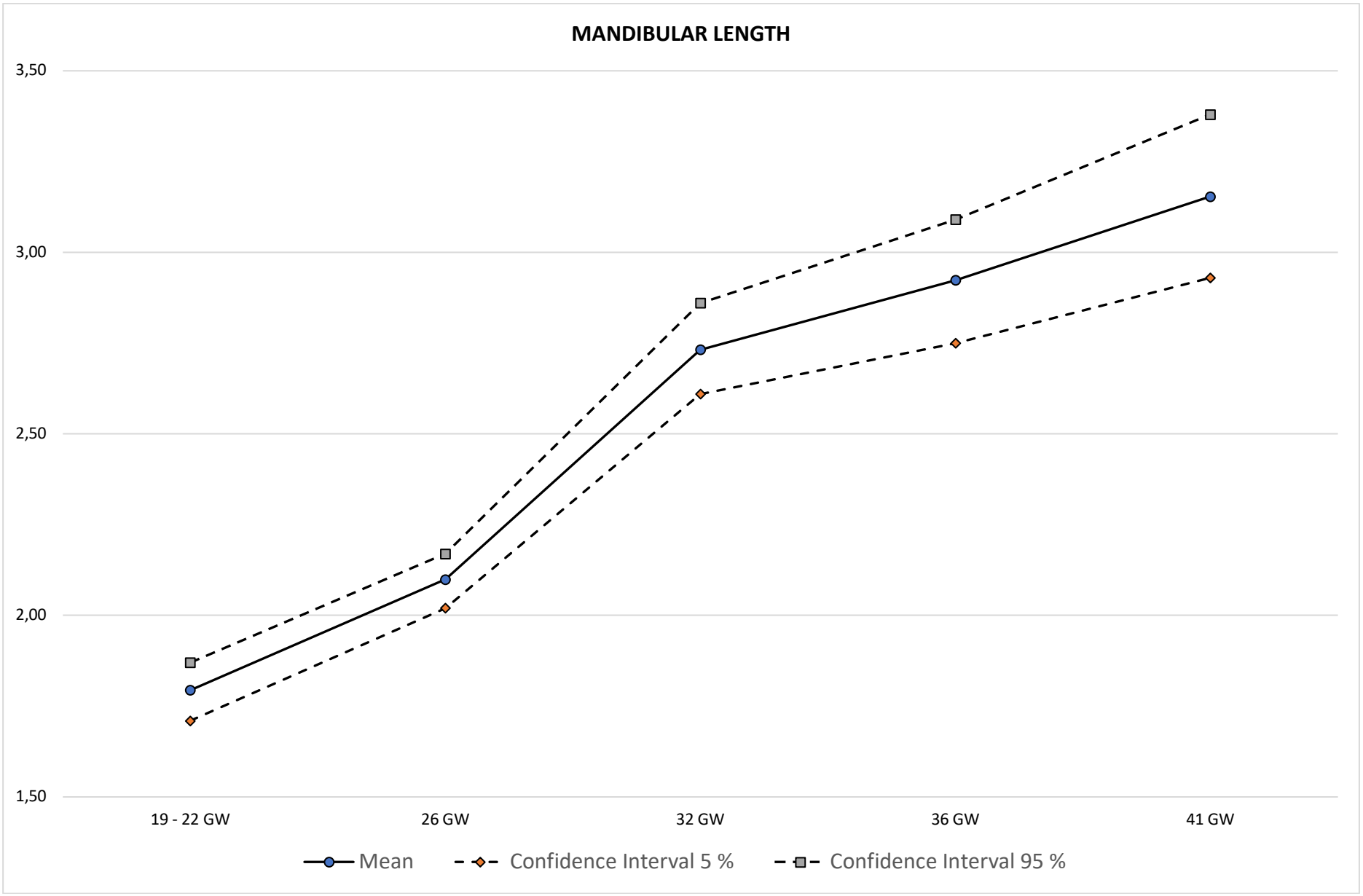
MANDIBULAR LENGTH
3,50
3,00
2,50
2,00
1,50
19 - 22 GW
26 GW
32 GW
36 GW
41 GW
Mean
Confidence Interval 5 %
Confidence Interval 95 %

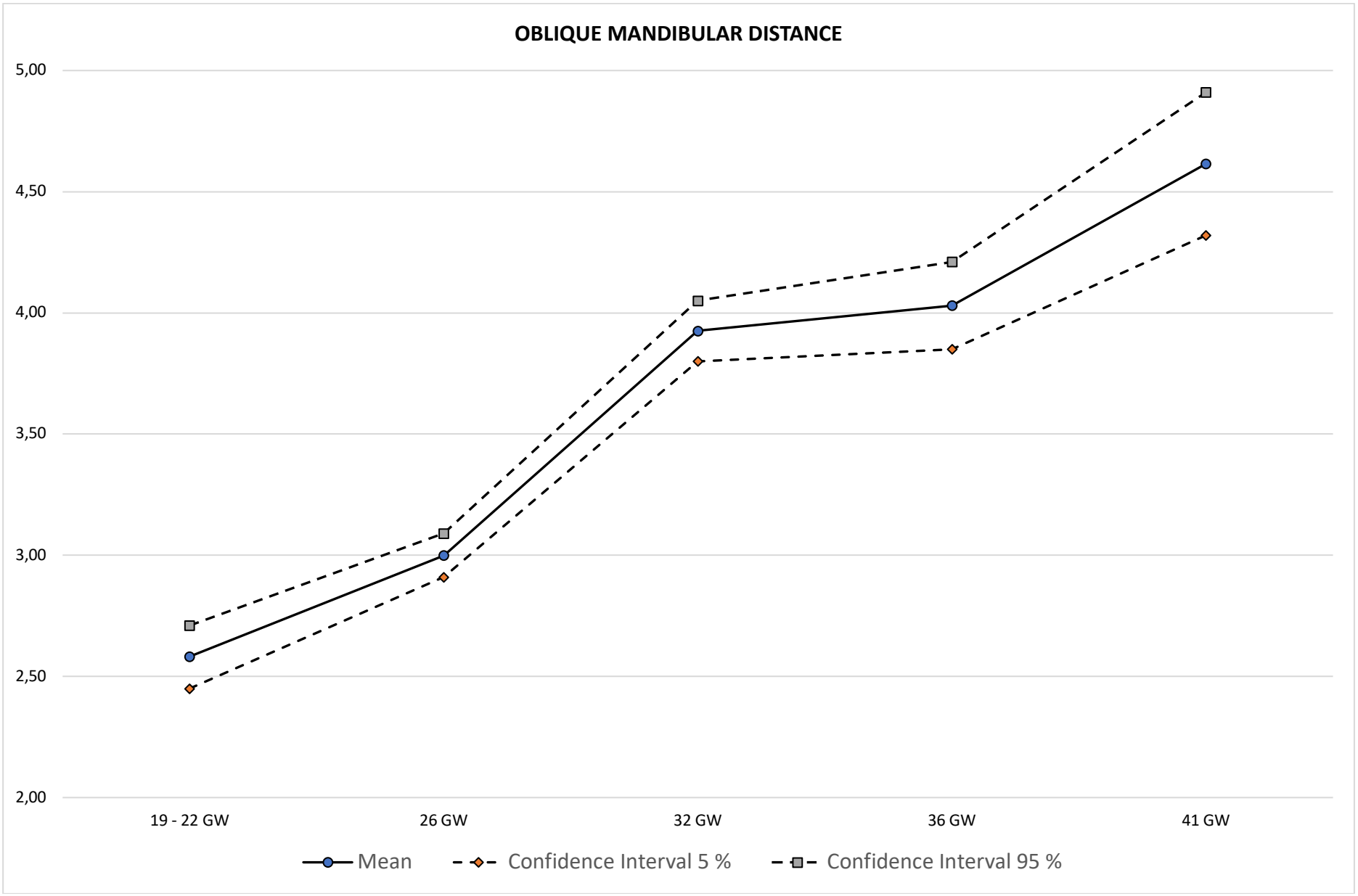
OBLIQUE MANDIBULAR DISTANCE
5,00
4,50
4,00
3,50
3,00
2,50
2,00
19 - 22 GW
26 GW
32 GW
36 GW
41 GW
Mean
Confidence Interval 5 %
Confidence Interval 95 %

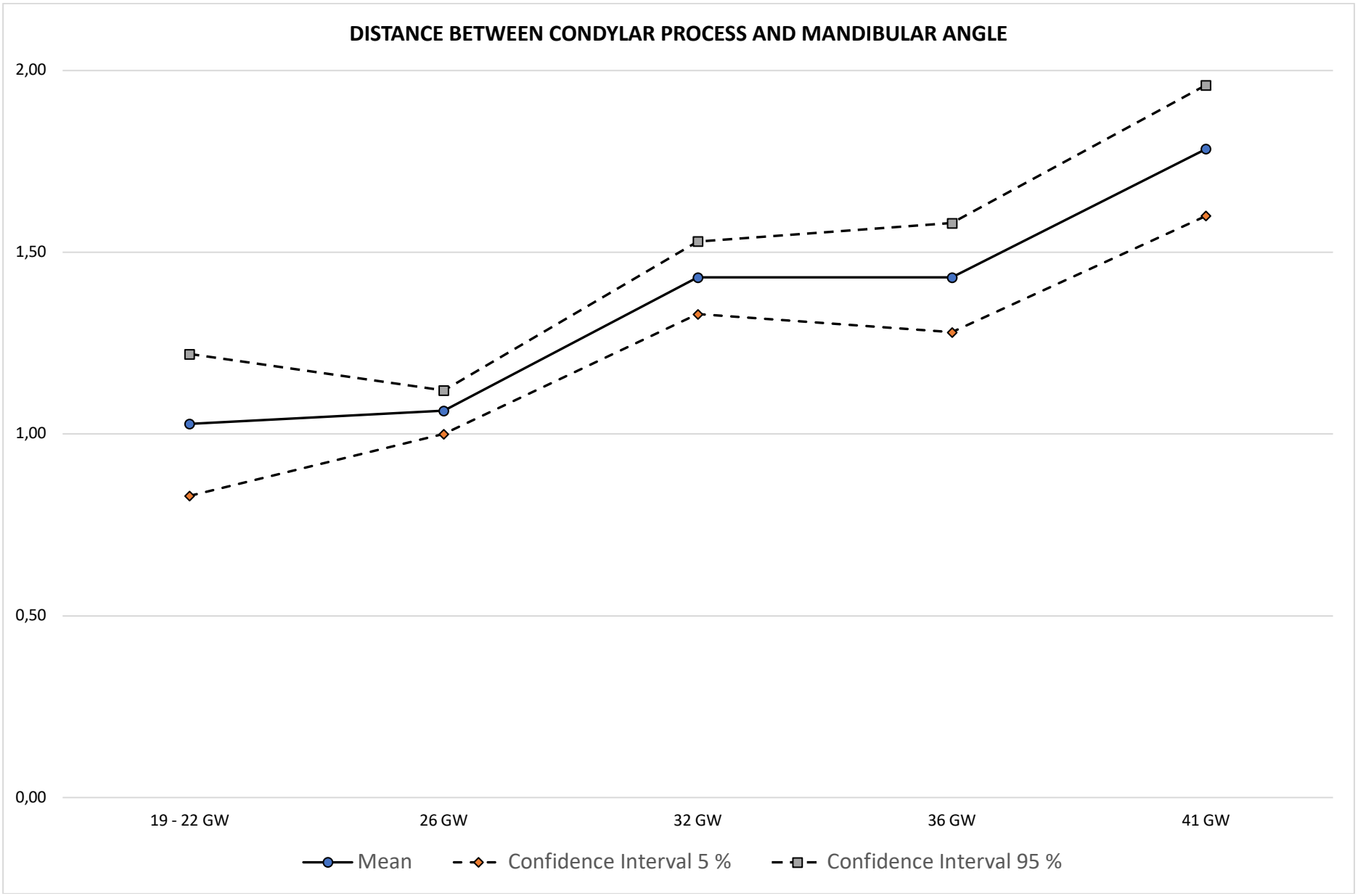
DISTANCE BETWEEN CONDYLAR PROCESS AND MANDIBULAR ANGLE
2,00
1,50
1,00
0,50
0,00
19 - 22 GW
26 GW
32 GW
36 GW
41 GW
Mean
Confidence Interval 5 %
Confidence Interval 95 %

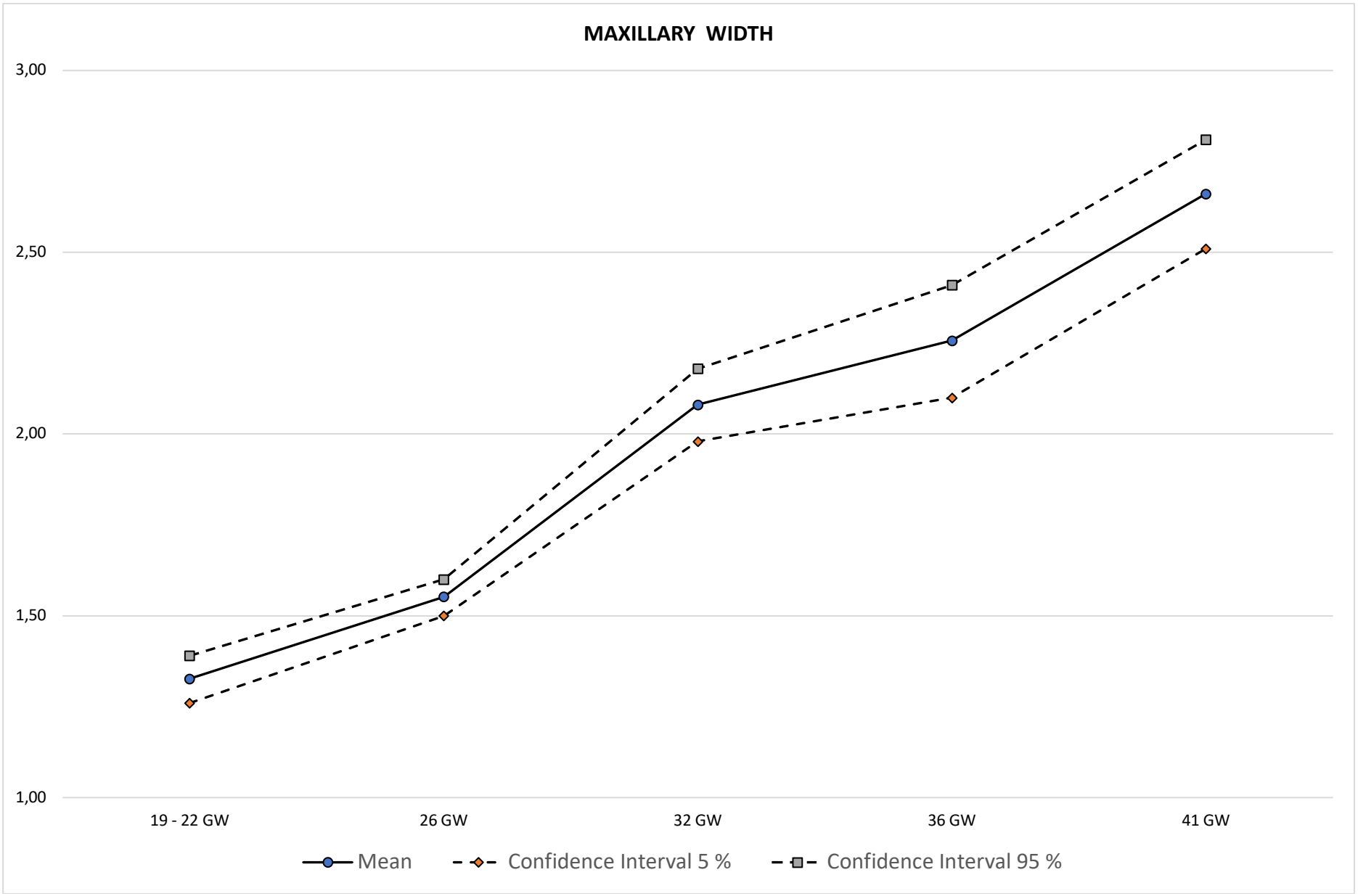
MAXILLARY WIDTH
3,00
2,50
2,00
1,50
1,00
19 - 22 GW
26 GW
32 GW
36 GW
41 GW
Mean
Confidence Interval 5 %
Confidence Interval 95 %

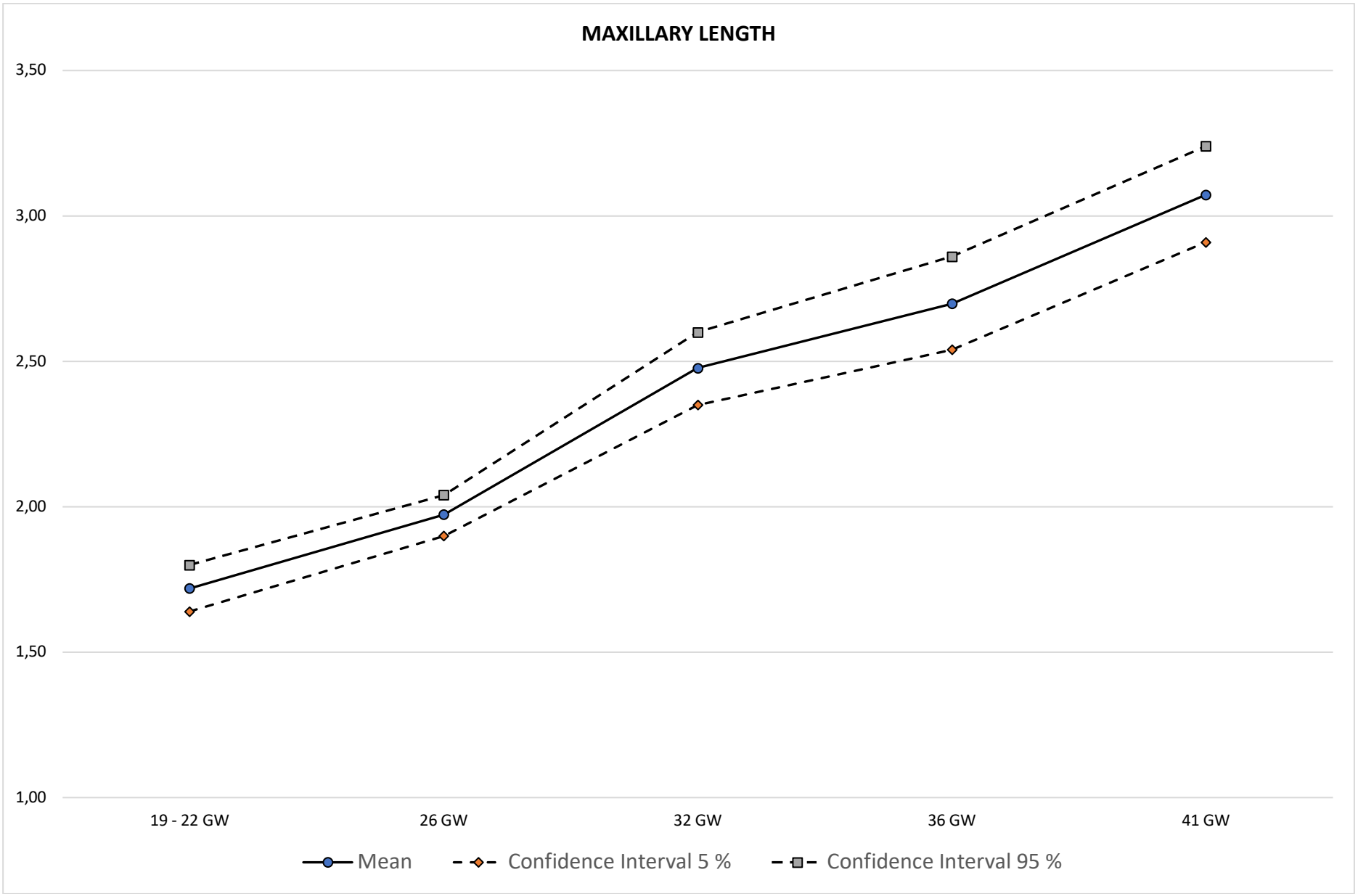
MAXILLARY LENGTH
3,50
3,00
2,50
2,00
1,50
1,00
19 - 22 GW
26 GW
32 GW
36 GW
41 GW
Mean
Confidence Interval 5 %
Confidence Interval 95 %

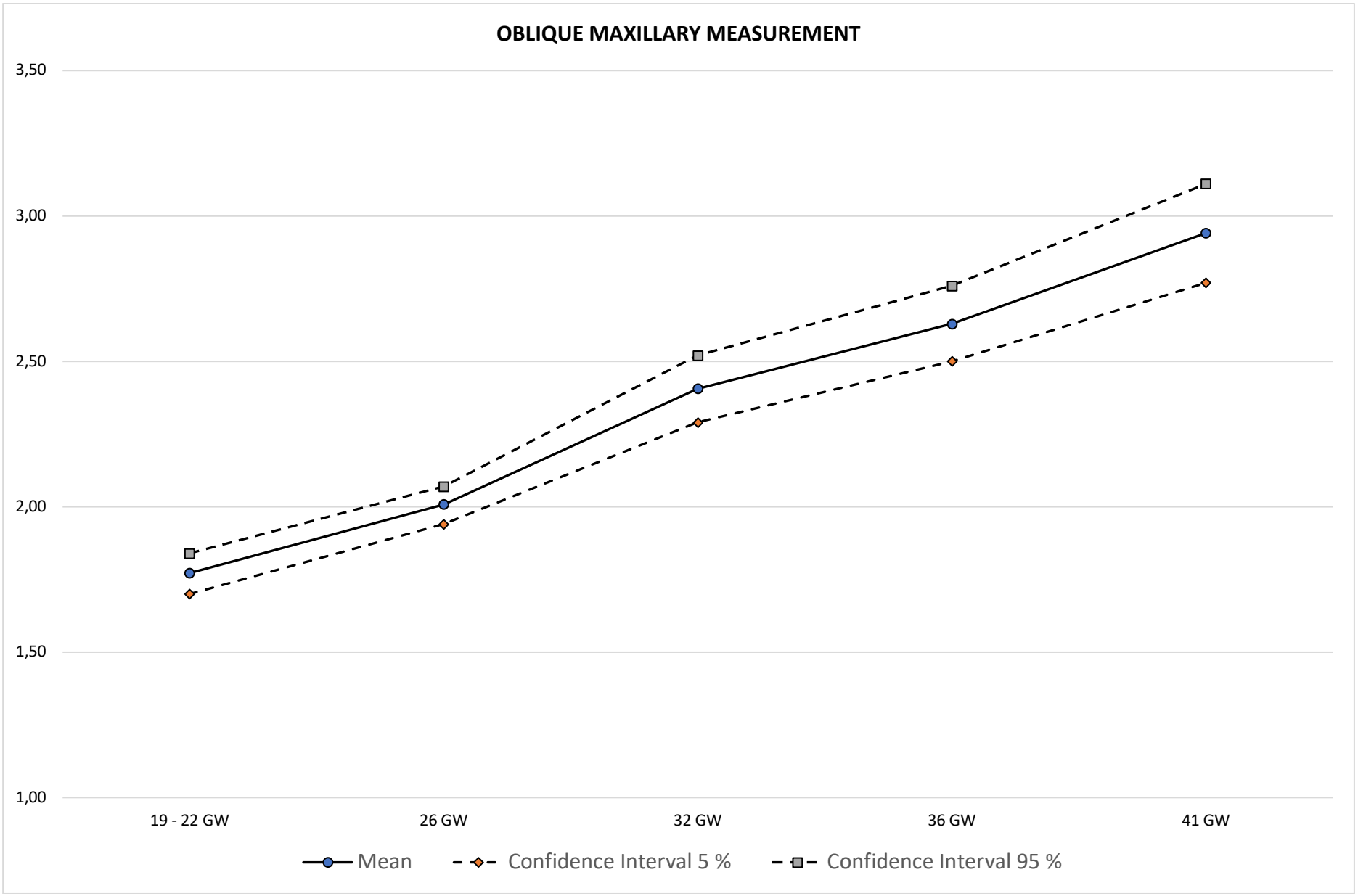
OBLIQUE MAXILLARY MEASUREMENT
3,50
3,00
2,50
2,00
1,50
1,00
19 - 22 GW
26 GW
32 GW
36 GW
41 GW
Mean
Confidence Interval 5 %
Confidence Interval 95 %

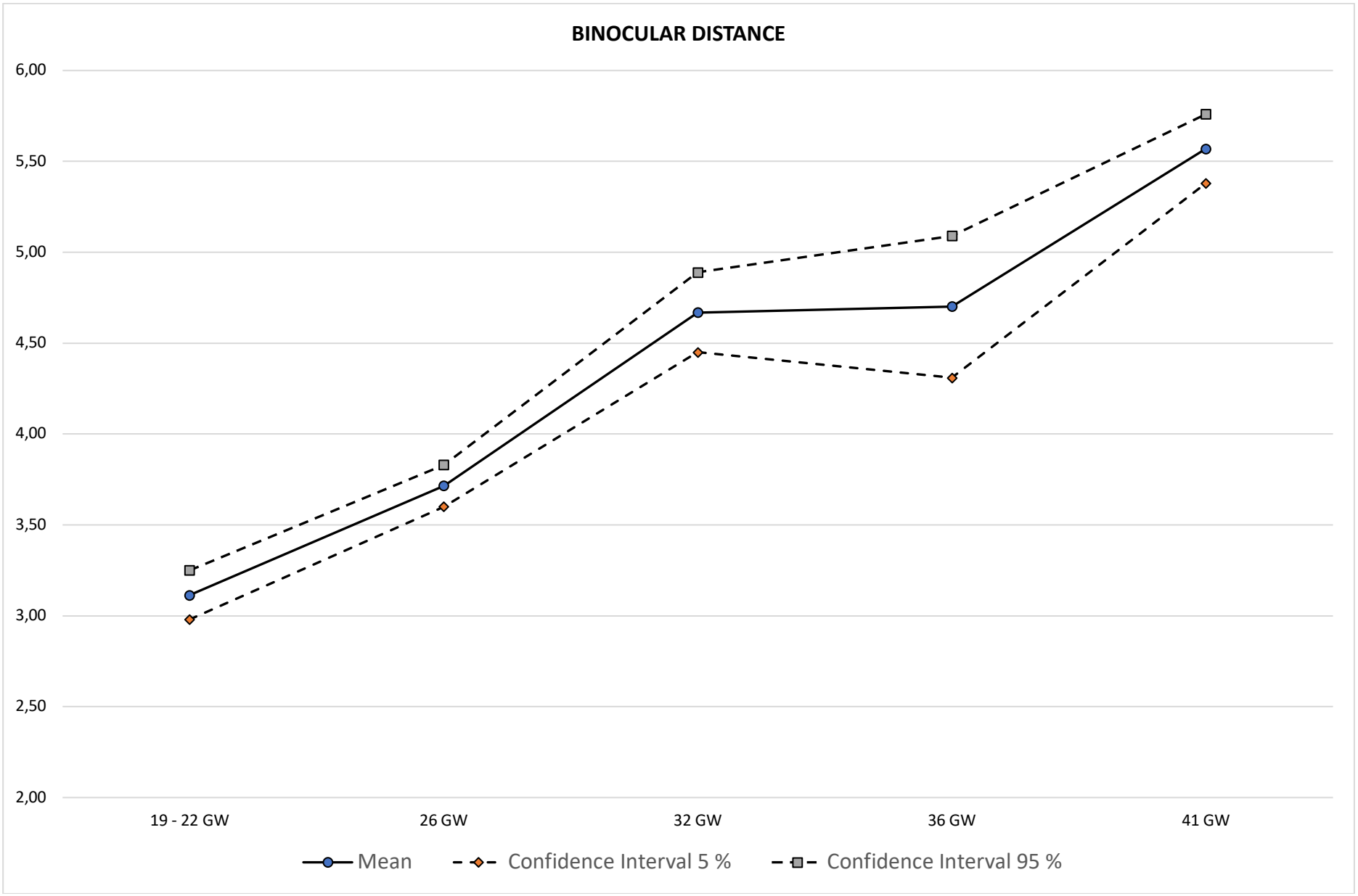
BINOCULAR DISTANCE
6,00
5,50
5,00
4,50
4,00
3,50
3,00
2,50
2,00
19 - 22 GW
26 GW
32 GW
36 GW
41 GW
Mean
Confidence Interval 5 %
Confidence Interval 95 %

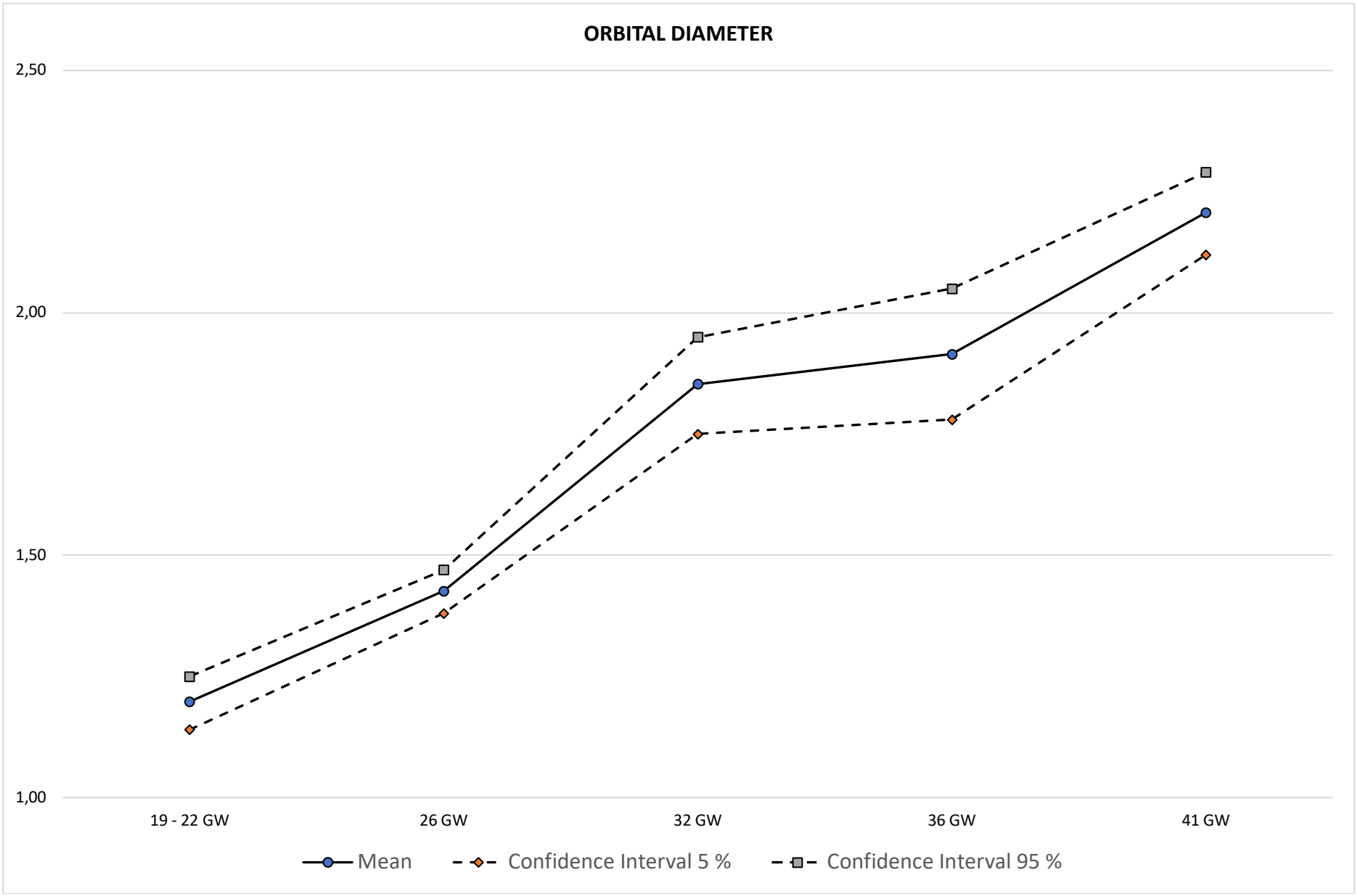
ORBITAL DIAMETER
2,50
2,00
1,50
1,00
19 - 22 GW
26 GW
32 GW
36 GW
41 GW
Mean
Confidence Interval 5 %
Confidence Interval 95 %

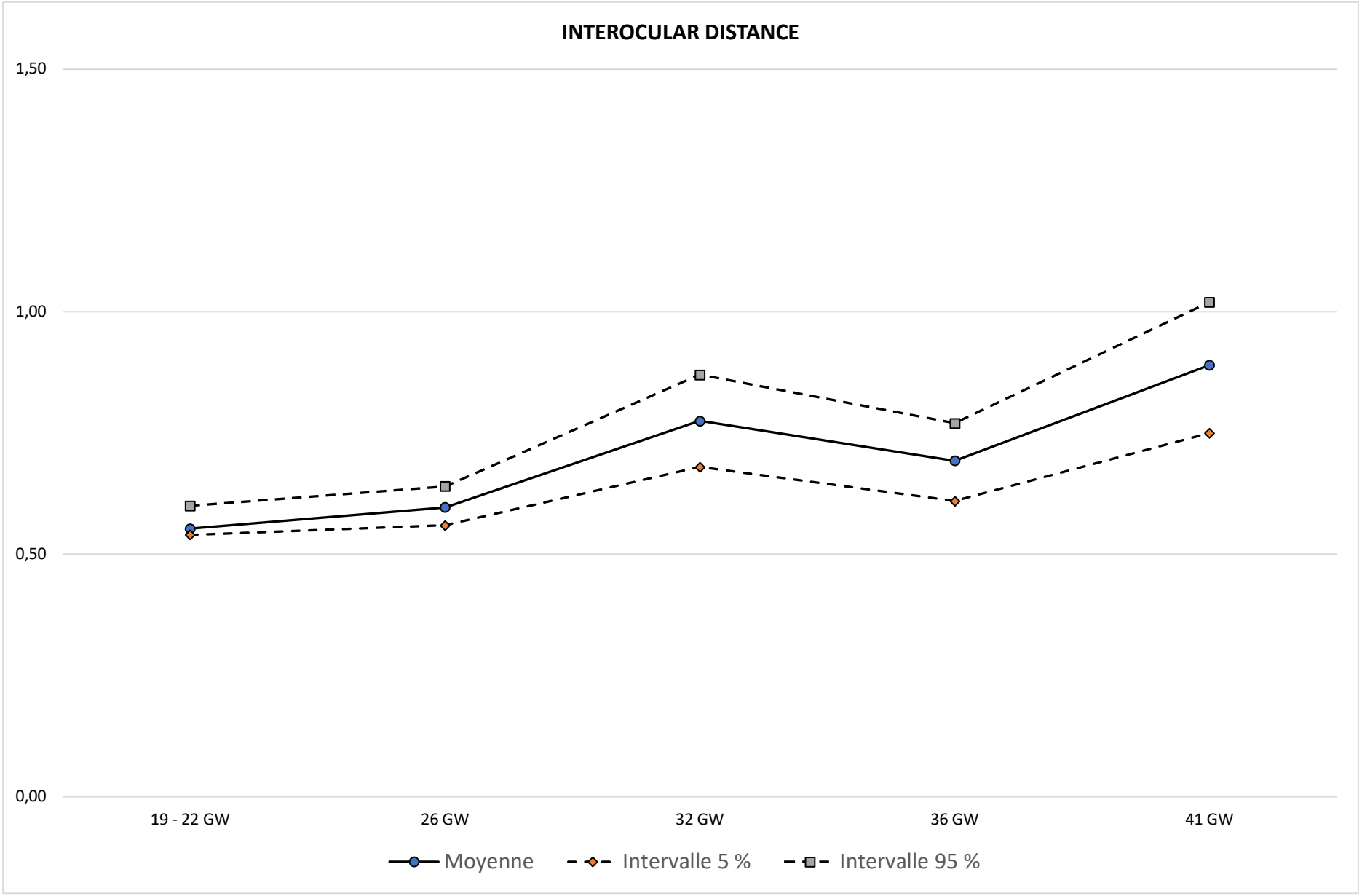
INTEROCULAR DISTANCE
1,50
1,00
0,50
0,00
19 - 22 GW
26 GW
32 GW
36 GW
41 GW
Moyenne
Intervalle 5 %
Intervalle 95 %

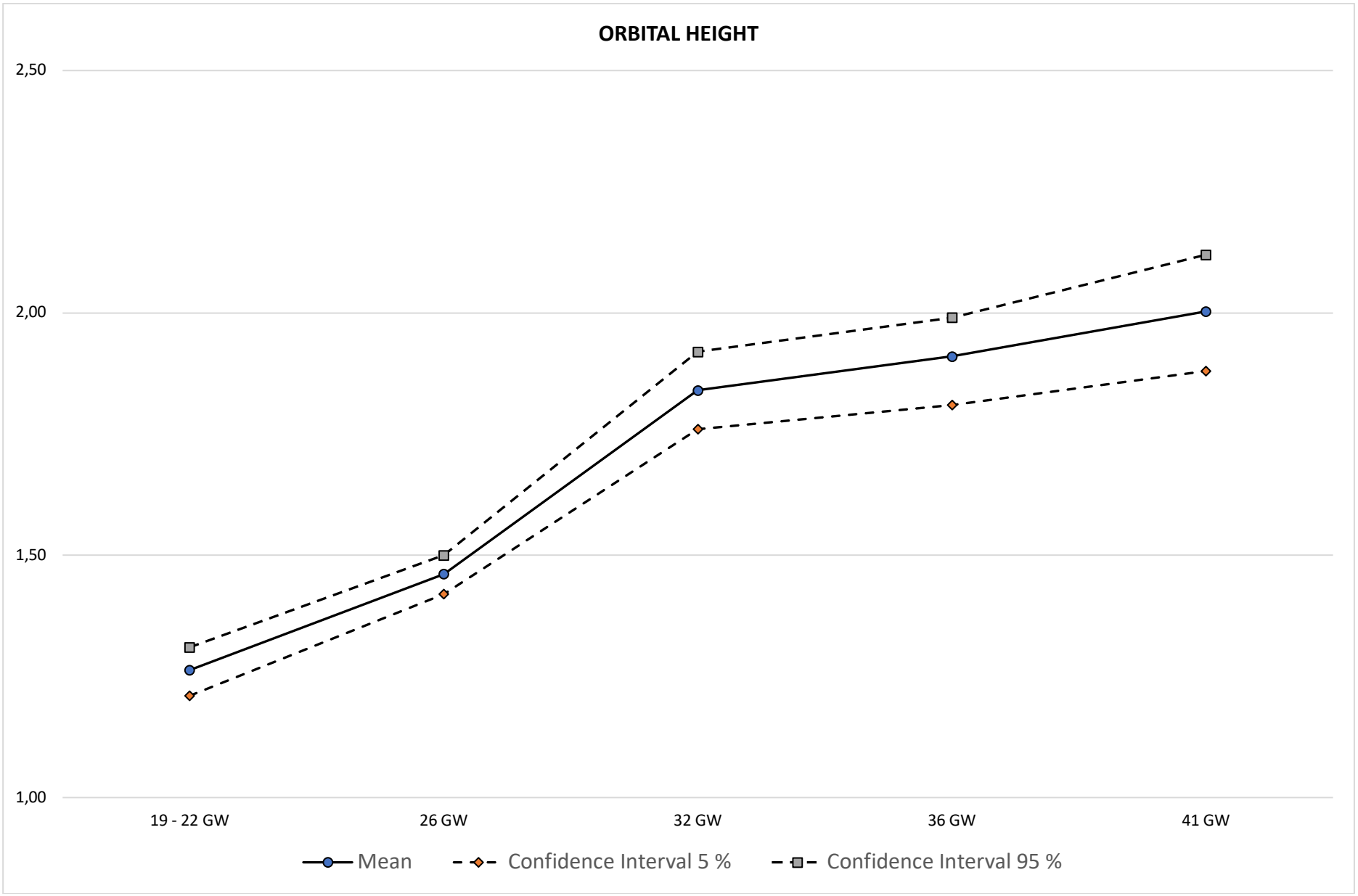
ORBITAL HEIGHT
2,50
2,00
1,50
1,00
19 - 22 GW
26 GW
32 GW
36 GW
41 GW
Mean
Confidence Interval 5 %
Confidence Interval 95 %

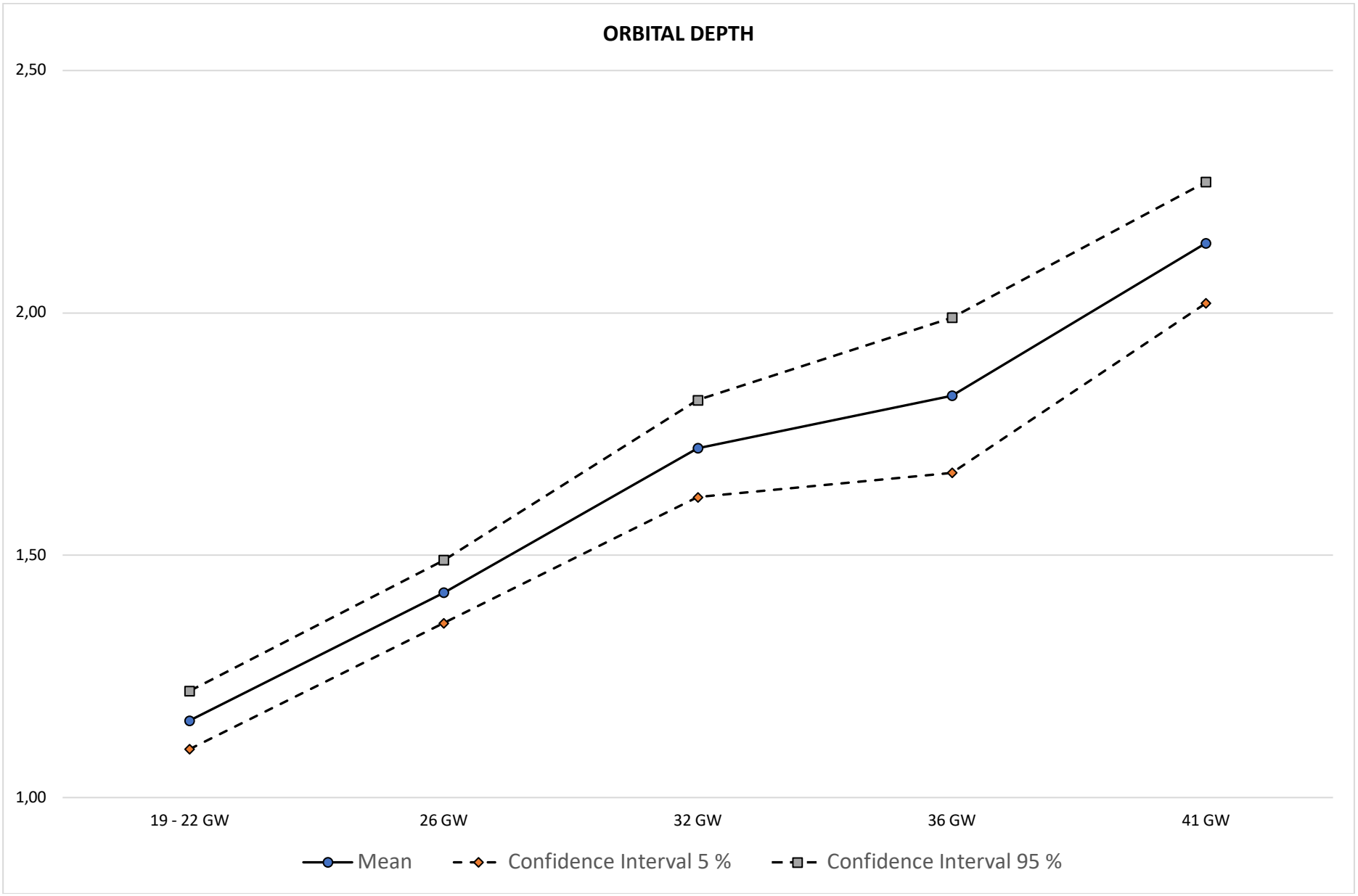
ORBITAL DEPTH
2,50
2,00
1,50
1,00
19 - 22 GW
26 GW
32 GW
36 GW
41 GW
Mean
Confidence Interval 5 %
Confidence Interval 95 %

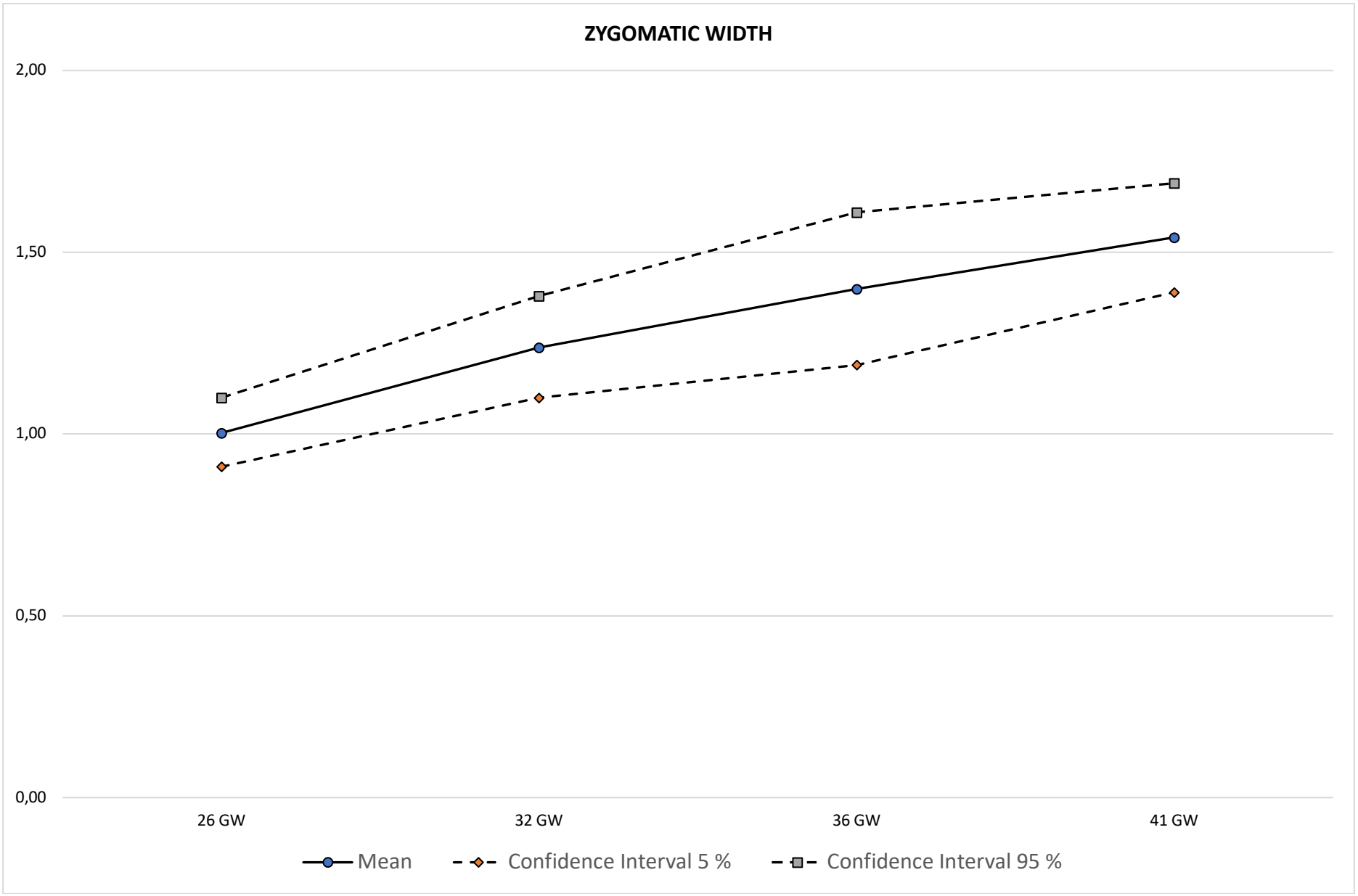
ZYGOMATIC WIDTH
2,00
1,50
1,00
0,50
0,00
26 GW
32 GW
36 GW
41 GW
Mean
Confidence Interval 5 %
Confidence Interval 95 %

Échelles d'évaluations : langage et neurodéveloppement

Classification de Borel

4 niveaux

- Phonation 0 : parole normale au niveau vélo-pharyngé (mais possible trouble articulatoire)
- Phonation 1 : timbre nasalisé avec altération des voyelles uniquement
- Phonation 2 : déperdition nasale importante avec altération des consonnes
    - 2a : ébauchées
    - 2b : omises
    - 2c : substituées en consonnes nasales
- Phonation 3 : omission des consonnes et déplacement du lieu articulatoire : **coups de glotte** et souffle rauque

Le schéma ci-dessous est proposé, afin de synthétiser visuellement cette classification si connue[83,84] :

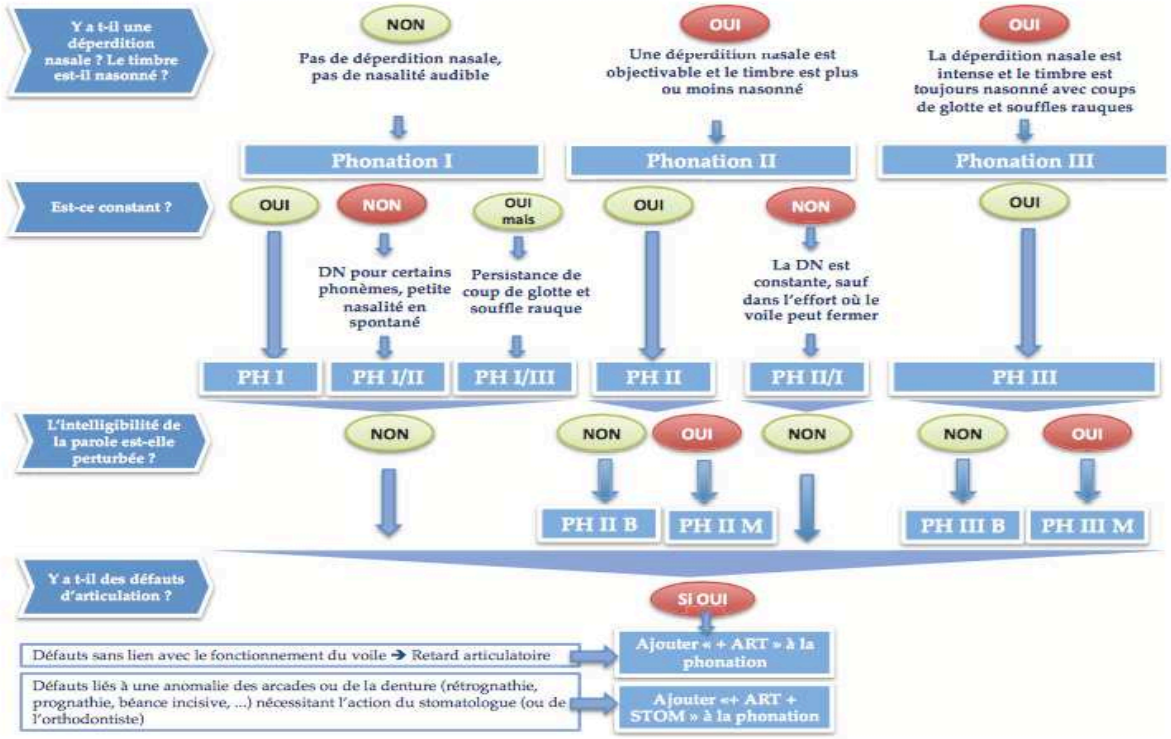

Fig. 54 : Représentation de la classification des phonations, réalisée d'après les travaux de S. Borel-Maisonny par M-E Lendre

ASQ-3 Ages & Stages Questionnaires®

24 Month Questionnaire

23 months 0 days through 25 months 15 days



Please provide the following information. Use black or blue ink only and print legibly when completing this form.

Date ASQ completed: _____

Child's information

Child's first name: _____ Middle initial: _____ Child's last name: _____

Child's gender: ◯ Male ◯ Female

Child's date of birth: _____

Person filling out questionnaire

First name: _____ Middle initial: _____ Last name: _____

Relationship to child: ◯ Parent ◯ Guardian ◯ Teacher ◯ Child care provider ◯ Grandparent or other relative ◯ Foster parent ◯ Other: _____

Street address: _____

City: _____ State/ Province: _____ ZIP/ Postal code: _____

Country: _____ Home telephone number: _____ Other telephone number: _____

E-mail address: _____

Names of people assisting in questionnaire completion: _____

Program Information

Child ID #: _____

Program ID #: _____

Program name: _____

P101240100

Ages & Stages Questionnaires®, Third Edition (ASQ-3™), Squires & Bricker
© 2009 Paul H. Brookes Publishing Co. All rights reserved.

ASQ-3

24 Month Questionnaire

23 months 0 days through 25 months 15 days

On the following pages are questions about activities children may do. Your child may have already done some of the activities described here, and there may be some your child has not begun doing yet. For each item, please fill in the circle that indicates whether your child is doing the activity regularly, sometimes, or not yet.

Important Points to Remember:

- ☑ Try each activity with your child before marking a response.
- ☑ Make completing this questionnaire a game that is fun for you and your child.
- ☑ Make sure your child is rested and fed.
- ☑ Please return this questionnaire by _____.

Notes:

_____

_____

_____

_____

At this age, many toddlers may not be cooperative when asked to do things. You may need to try the following activities with your child more than one time. If possible, try the activities when your child is cooperative. If your child can do the activity but refuses, mark "yes" for the item.

COMMUNICATION

	YES	SOMETIMES	NOT YET	
1. Without your showing him, does your child *point* to the correct picture when you say, "Show me the kitty," or ask, "Where is the dog?" *(She needs to identify only one picture correctly.)*	○	○	○	___
2. Does your child imitate a two-word sentence? For example, when you say a two-word phrase, such as "Mama eat," "Daddy play," "Go home," or "What's this?" does your child say both words back to you? *(Mark "yes" even if her words are difficult to understand.)*	○	○	○	___
3. Without your giving him clues by pointing or using gestures, can your child carry out at least *three* of these kinds of directions?	○	○	○	___
○ a. "Put the toy on the table." ○ d. "Find your coat."				
○ b. "Close the door." ○ e. "Take my hand."				
○ c. "Bring me a towel." ○ f. "Get your book."				
4. If you point to a picture of a ball (kitty, cup, hat, etc.) and ask your child, "What is this?" does your child correctly *name* at least one picture?	○	○	○	___
5. Does your child say two or three words that represent different ideas together, such as "See dog," "Mommy come home," or "Kitty gone"? *(Don't count word combinations that express one idea, such as "bye-bye," "all gone," "all right," and "What's that?")* Please give an example of your child's word combinations:	○	○	○	___

E101240200

Ages & Stages Questionnaires®, Third Edition (ASQ-3™), Squires & Bricker
© 2009 Paul H. Brookes Publishing Co. All rights reserved.

COMMUNICATION *(continued)*

	YES	SOMETIMES	NOT YET	
6. Does your child correctly use at least two words like "me," "I," "mine," and "you"?	○	○	○	____

COMMUNICATION TOTAL ____

GROSS MOTOR

	YES	SOMETIMES	NOT YET	
1. Does your child walk down stairs if you hold onto one of her hands? She may also hold onto the railing or wall. *(You can look for this at a store, on a playground, or at home.)*	○	○	○	____
2. When you show your child how to kick a large ball, does he try to kick the ball by moving his leg forward or by walking into it? *(If your child already kicks a ball, mark "yes" for this item.)* 	○	○	○	____
3. Does your child walk either up or down at least two steps by herself? She may hold onto the railing or wall. 	○	○	○	____
4. Does your child run fairly well, stopping herself without bumping into things or falling? 	○	○	○	____
5. Does your child jump with both feet leaving the floor at the same time? 	○	○	○	____
6. Without holding onto anything for support, does your child kick a ball by swinging his leg forward? 	○	○	○	____ *

GROSS MOTOR TOTAL ____

**If Gross Motor Item 6 is marked "yes" or "sometimes," mark Gross Motor Item 2 "yes."*

E101240300

Ages & Stages Questionnaires®, Third Edition (ASQ-3™), Squires & Bricker
© 2009 Paul H. Brookes Publishing Co. All rights reserved.

FINE MOTOR

	YES	SOMETIMES	NOT YET	
1. Does your child get a spoon into his mouth right side up so that the food usually doesn't spill?	○	○	○	___
2. Does your child turn the pages of a book by herself? *(She may turn more than one page at a time.)*	○	○	○	___
3. Does your child use a turning motion with his hand while trying to turn doorknobs, wind up toys, twist tops, or screw lids on and off jars?	○	○	○	___
4. Does your child flip switches off and on?	○	○	○	___
5. Does your child stack seven small blocks or toys on top of each other by herself? *(You could also use spools of thread, small boxes, or toys that are about 1 inch in size.)*	○	○	○	___
6. Can your child string small items such as beads, macaroni, or pasta "wagon wheels" onto a string or shoelace? 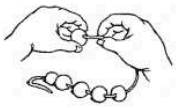	○	○	○	___
			FINE MOTOR TOTAL	___

PROBLEM SOLVING

	YES	SOMETIMES	NOT YET	
1. After watching you draw a line from the top of the paper to the bottom with a crayon (or pencil or pen), does your child copy you by drawing a single line on the paper in *any direction*? *(Mark "not yet" if your child scribbles back and forth.)* Count as "yes"  Count as "not yet" 	○	○	○	___
2. After a crumb or Cheerio is dropped into a small, clear bottle, does your child turn the bottle upside down to dump out the crumb or Cheerio? *(Do not show him how.) (You can use a soda-pop bottle or baby bottle.)*	○	○	○	___
3. Does your child pretend objects are something else? For example, does your child hold a cup to her ear, pretending it is a telephone? Does she put a box on her head, pretending it is a hat? Does she use a block or small toy to stir food?	○	○	○	___
4. Does your child put things away where they belong? For example, does he know his toys belong on the toy shelf, his blanket goes on his bed, and dishes go in the kitchen?	○	○	○	___
5. If your child wants something she cannot reach, does she find a chair or box to stand on to reach it (for example, to get a toy on a counter or to "help" you in the kitchen)?	○	○	○	___

Ages & Stages Questionnaires®, Third Edition (ASQ-3™), Squires & Bricker
© 2009 Paul H. Brookes Publishing Co. All rights reserved.

PROBLEM SOLVING *(continued)*

	YES	SOMETIMES	NOT YET	
6. While your child watches, line up four objects like blocks or cars in a row. Does your child copy or imitate you and line up *four* objects in a row? *(You can also use spools of thread, small boxes, or other toys.)* 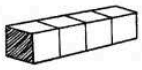	○	○	○	___

PROBLEM SOLVING TOTAL ___

PERSONAL-SOCIAL

	YES	SOMETIMES	NOT YET	
1. Does your child drink from a cup or glass, putting it down again with little spilling?	○	○	○	___
2. Does your child copy the activities you do, such as wipe up a spill, sweep, shave, or comb hair?	○	○	○	___
3. Does your child eat with a fork?	○	○	○	___
4. When playing with either a stuffed animal or a doll, does your child pretend to rock it, feed it, change its diapers, put it to bed, and so forth?	○	○	○	___
5. Does your child push a little wagon, stroller, or other toy on wheels, steering it around objects and backing out of corners if he cannot turn?	○	○	○	___
6. Does your child call herself "I" or "me" more often than her own name? For example, "I do it," more often than "Juanita do it."	○	○	○	___

PERSONAL-SOCIAL TOTAL ___

OVERALL

Parents and providers may use the space below for additional comments.

1. Do you think your child hears well? If no, explain: ○ YES ○ NO

2. Do you think your child talks like other toddlers her age? If no, explain: ○ YES ○ NO

E101240500

Ages & Stages Questionnaires®, Third Edition (ASQ-3™), Squires & Bricker
© 2009 Paul H. Brookes Publishing Co. All rights reserved.

OVERALL *(continued)*

3. Can you understand most of what your child says? If no, explain: ○ YES ○ NO

4. Do you think your child walks, runs, and climbs like other toddlers his age? If no, explain: ○ YES ○ NO

5. Does either parent have a family history of childhood deafness or hearing impairment? If yes, explain: ○ YES ○ NO

6. Do you have any concerns about your child's vision? If yes, explain: ○ YES ○ NO

7. Has your child had any medical problems in the last several months? If yes, explain: ○ YES ○ NO

Ages & Stages Questionnaires®, Third Edition (ASQ-3™), Squires & Bricker
© 2009 Paul H. Brookes Publishing Co. All rights reserved.

OVERALL *(continued)*

8. Do you have any concerns about your child's behavior? If yes, explain: ○ YES ○ NO

9. Does anything about your child worry you? If yes, explain: ○ YES ○ NO

E101240700

Ages & Stages Questionnaires®, Third Edition (ASQ-3™), Squires & Bricker
© 2009 Paul H. Brookes Publishing Co. All rights reserved.

ASQ-3 — 24 Month ASQ-3 Information Summary

23 months 0 days through 25 months 15 days

Child's name: _____ Date ASQ completed: _____

Child's ID #: _____ Date of birth: _____

Administering program/provider: _____

1. SCORE AND TRANSFER TOTALS TO CHART BELOW: See *ASQ-3 User's Guide* for details, including how to adjust scores if item responses are missing. Score each item (YES = 10, SOMETIMES = 5, NOT YET = 0). Add item scores, and record each area total. In the chart below, transfer the total scores, and fill in the circles corresponding with the total scores.

Area	Cutoff	Total Score	0	5	10	15	20	25	30	35	40	45	50	55	60
Communication	25.17		●	●	●	●	●	●	○	○	○	○	○	○	○
Gross Motor	38.07		●	●	●	●	●	●	●	●	○	○	○	○	○
Fine Motor	35.16		●	●	●	●	●	●	●	●	○	○	○	○	○
Problem Solving	29.78		●	●	●	●	●	●	●	○	○	○	○	○	○
Personal-Social	31.54		●	●	●	●	●	●	●	○	○	○	○	○	○

2. TRANSFER OVERALL RESPONSES: Bolded uppercase responses require follow-up. See *ASQ-3 User's Guide*, Chapter 6.

1. Hears well? Yes **NO**
   Comments:
2. Talks like other toddlers his age? Yes **NO**
   Comments:
3. Understand most of what your child says? Yes **NO**
   Comments:
4. Walks, runs, and climbs like other toddlers? Yes **NO**
   Comments:
5. Family history of hearing impairment? **YES** No
   Comments:
6. Concerns about vision? **YES** No
   Comments:
7. Any medical problems? **YES** No
   Comments:
8. Concerns about behavior? **YES** No
   Comments:
9. Other concerns? **YES** No
   Comments:

3. ASQ SCORE INTERPRETATION AND RECOMMENDATION FOR FOLLOW-UP: You must consider total area scores, overall responses, and other considerations, such as opportunities to practice skills, to determine appropriate follow-up.

If the child's total score is in the ▭ area, it is above the cutoff, and the child's development appears to be on schedule.
If the child's total score is in the ▨ area, it is close to the cutoff. Provide learning activities and monitor.
If the child's total score is in the ■ area, it is below the cutoff. Further assessment with a professional may be needed.

4. FOLLOW-UP ACTION TAKEN: Check all that apply.

_____ Provide activities and rescreen in _____ months.

_____ Share results with primary health care provider.

_____ Refer for (circle all that apply) hearing, vision, and/or behavioral screening.

_____ Refer to primary health care provider or other community agency (specify reason): _____.

_____ Refer to early intervention/early childhood special education.

_____ No further action taken at this time

_____ Other (specify): _____

5. OPTIONAL: Transfer item responses (Y = YES, S = SOMETIMES, N = NOT YET, X = response missing).

	1	2	3	4	5	6
Communication						
Gross Motor						
Fine Motor						
Problem Solving						
Personal-Social						

P101240800

Ages & Stages Questionnaires®, Third Edition (ASQ-3™), Squires & Bricker
© 2009 Paul H. Brookes Publishing Co. All rights reserved.

Intitulés des doctorats AMU

- Discipline
    - Spécialité

ED 62 – SCIENCES DE LA VIE ET DE LA SANTE

- Biologie santé
    - Biochimie structurale
    - Génomique et Bioinformatique
    - Biologie du développement
    - Immunologie
    - Génétique
    - Microbiologie
    - Biologie végétale
    - Neurosciences
    - Oncologie
    - Maladies infectieuses
    - Pathologie vasculaire et nutrition
    - Éthique
    - Recherche clinique et Santé Publique
    - Biotechnologie

ED 67 – SCIENCES JURIDIQUES ET POLITIQUES

- Droit
    - Droit privé
    - Droit public
    - Histoire du droit
- Science politique

ED 184 – MATHEMATIQUES ET INFORMATIQUE

- Mathématiques
- Informatique
- Automatique

ED 250 – SCIENCES CHIMIQUES DE MARSEILLE

- Sciences chimiques

ED 251 – SCIENCES DE L'ENVIRONNEMENT

- Sciences de l'environnement
    - Anthropologie biologique

- Écologie
- Géosciences
- Génie des procédés
- Océanographie
- Chimie
- Environnement et santé

ED 352 – PHYSIQUE ET SCIENCES DE LA MATIERE

- Physique et sciences de la matière
  - Astrophysique et Cosmologie
  - Biophysique
  - Énergie, Rayonnement et Plasma
  - Instrumentation
  - Optique, Photonique et Traitement d'Image
  - Physique des Particules et Astroparticules
  - Physique Théorique et Mathématique
  - Matière Condensée et Nanosciences

ED 353 – SCIENCES POUR L'INGENIEUR : MECANIQUE, PHYSIQUE, MICRO ET NANOELECTRONIQUE

- Sciences pour l'ingénieur
  - Énergétique
  - Mécanique et Physique des fluides
  - Acoustique
  - Mécanique des solides
  - Micro et Nanoélectronique
  - Génie Civil et architecture
  - Nucléaire de fission
  - Fusion magnétique

ED 354 – LANGUES, LETTRES ET ARTS

- Etudes anglophones
- Etudes germaniques
- Etudes slaves
- Langues et littératures d'Asie
  - Chinois
  - Vietnamien
  - Coréen
- Arts
  - Arts plastiques
  - Sciences de l'art
  - Musique et musicologie
  - Études cinématographiques et audiovisuelles
  - Arts de la scène
  - Médiation culturelle des arts

- Pratique et théorie de la création artistique et littéraire
- Langue et Littérature française
- Littérature générale et comparée
- Langues, littératures et civilisations romanes
    - Études hispaniques et latino-américaines
    - Études italiennes
    - Études roumaines

ED 355 – ESPACES, CULTURES, SOCIETES

- Géographie
- Urbanisme et Aménagement du territoire
- Préhistoire
- Archéologie
- Histoire de l'Art
- Histoire
- Sciences de l'Antiquité
- Mondes arabe, musulman et sémitique
- Etudes romanes
- Sociologie
- Anthropologie
- Architecture
- Cultures et Sociétés d'Asie
- Démographie

ED 356 – COGNITION, LANGAGE, ÉDUCATION

- Philosophie
- Psychologie
- Sciences du Langage
- Sciences de l'Information et de la Communication
- Sciences de l'Éducation
- Sciences Cognitives

ED 372 – SCIENCES ECONOMIQUES ET DE GESTION

- Sciences de Gestion
- Sciences Économiques

ED 463 – SCIENCES DU MOUVEMENT HUMAIN

- Sciences du Mouvement Humain