École doctorale HOB – Hématologie, Oncogénèse et Biothérapies (ED n°561)

Université Paris Cité

PHYSIOPATHOLOGIE DES CICATRICES CHÉLOÏDES :

APPROCHE MÉCANISTIQUE DES FIBROBLASTES CHÉLOÏDIENS PAR ANALYSE DES PROFILS TRANSCRIPTOMIQUES ET MÉCANIQUES

Mise en évidence de l'hétérogénéité inter- et intra-chéloïdienne

Par **Kevin SERROR**

Thèse de doctorat de Biothérapies et Biotechnologies

Dirigée par David BOCCARA et encadrée par Laurence MICHEL

Présentée et soutenue publiquement le **13 décembre 2022**

Devant un jury composé de :

Pr Barbara HERSANT, PU-PH, Université Paris-Est Créteil	-	Rapporteur
Dr Marina TROUILLAS, CR HDR, Université Paris-Saclay	-	Rapporteur
Dr Hester COLBOC, PH HDR, Sorbonne Université	-	Examinatrice
Pr Jean David BOUAZIZ, PU-PH, Université Paris Cité	-	Examinateur
Pr Maurice MIMOUN, PU-PH, Université Paris Cité	-	Examinateur
Pr David BOCCARA, PU-PH, Université Paris Cité	-	Directeur
Pr Marc CHAOUAT, PU-PH, Université Paris Cité	-	*Membre invité*
Dr Laurence MICHEL, CRHC HDR, Université Paris Cité	-	*Membre invitée*

Laboratoire INSERM U976 HIPI

« Immunologie Humaine, Physiopathologie et Immunothérapie »

Hôpital Saint Louis, Paris, France

Remerciements

A Madame le Professeur Barbara HERSANT,

Vous me faites l'honneur de juger mon travail. Vos travaux sur la potentialisation de cellules souches mésenchymateuses en thérapie cellulaire m'ont amené à vous demander de bien vouloir accepter d'être rapporteur de cette thèse. J'espère que vous trouverez dans ce travail l'expression de ma grande considération et de l'amitié qui lie nos deux services. Merci pour votre disponibilité et l'attention que vous avez porté à ce travail.

A Madame le Docteur Marina TROUILLAS

Je vous suis très reconnaissant d'avoir accepté d'être rapporteur de cette thèse. Votre expertise dans les domaines de la recherche de substituts cutanés chez le brûlé apporte un éclairage important dans l'analyse de ce travail. Veuillez trouver l'expression de mes sincères remerciements et de ma gratitude.

A Madame le Docteur Hester COLBOC

Je vous remercie d'avoir accepté de suivre l'évolution de mes recherches lors des comités de suivi de thèse. Vos conseils précieux et commentaires positifs m'ont donné du courage pour mener à bien ce travail. Merci de faire partie de mon jury aujourd'hui.

A Monsieur le Professeur Jean David BOUAZIZ

Merci d'avoir accepté de m'accueillir dans l'unité de recherche et merci d'avoir accepté de juger ce travail. Votre optimisme et votre enthousiasme vont de pair avec de grandes compétences et connaissances, qui vous ont amené là où vous êtes à ce jour. Je suis heureux et fier de travailler en grande collaboration avec votre service.

A mon maître, Monsieur le Professeur Maurice MIMOUN

Vous êtes à la genèse de ce projet de thèse et sans vous, rien de tout cela n'aurait été possible. Je mesure chaque jour l'honneur et le privilège que j'ai de travailler à vos côtés. Votre savoir, vos enseignements au quotidien, votre bienveillance et votre disponibilité font de vous un chef de service exceptionnel. Vous trouverez dans ce travail le témoignage de ma plus grande admiration. Vous m'avez fait confiance en m'orientant vers ce sujet, j'espère avoir été digne, par ce travail, de la mission que vous m'avez accordée.

A Monsieur le Professeur Marc CHAOUAT

Vous êtes un exemple de rigueur et de sérieux dans le travail, ponctué de touches d'humour et toujours de bonne humeur. Vos qualités d'analyse, de synthèse et de transmission du savoir et du savoir faire donnent à vos enseignements théoriques et pratiques, une grande richesse. Vous trouverez dans ce travail l'expression de mon plus grand respect.

A Monsieur le Professeur David BOCCARA

Tes conseils et tes avis éclairés m'ont beaucoup aidé, depuis de nombreuses années, à avancer vers ce poste tant convoité. La route est encore longue. Tu es mon ami et mon confident et je suis fier de travailler à tes cotés pendant encore, je l'espère, de longues années. Tu es un brillant chirurgien et un enseignant formidable, merci d'être là quand j'ai besoin de toi.

A Madame le Docteur Laurence MICHEL,

Tu as accepté de m'accueillir dans ton laboratoire et de m'encadrer dans ce long cheminement qu'est la thèse de sciences avec beaucoup de bienveillance. Ta grande expérience et ton esprit vif font que tu as toujours de nouvelles (bonnes) idées pour aller plus loin ou pour trouver d'autres pistes « qui ont du sens » ! Je te remercie de la confiance que tu m'as accordée et j'espère que ce travail te rendra fière du chemin parcouru.

A notre équipe de l'unité INSERM 976, Yara, Maxime, Lauren, Françoise, Suzanne, Sandy, Laurène : vous m'avez formé, aidé, accompagné, soutenu, toujours dans la bonne humeur. Je vous dois beaucoup dans l'accomplissement de ce travail.

A l'équipe du Cytomorpholab, Manuel Thery et Benoit Viannay, vous m'avez transmis une part infime de vos connaissances et compétences en microfabrication, microscopie et biophysique, et c'est déjà beaucoup !

A mes collègues du Service de Chirurgie Plastique, Reconstructrice et Esthétique de l'hôpital Saint Louis : même si j'étais moins disponible ces dernières années, la perspective de passer les prochaines années avec une telle équipe a été un moteur. Merci à tous ceux qui ont pensé à m'appeler quand ils voyaient une chéloïde en consultation ou au bloc.

A mes amis, je me suis rapproché géographiquement de certains d'entre vous, mais je n'ai pas eu beaucoup de temps à vous accorder ces derniers mois. Vous avez toujours cru en moi et m'avez accordé votre confiance dans les moments les plus personnels, votre amitié m'est très chère.

A ma famille, vous avez vécu avec moi le concours de P1, l'ECN, la thèse de médecine et maintenant la thèse de sciences. Votre présence est pour moi indespensable à la concrétisation de tous ces objectifs.

A Ella et Ava, Papa a bientôt fini d'écrire « son livre » et sera de nouveau plus disponible pour vous en lire un chaque soir.

A Sandra, cette deuxième thèse est aussi un peu la tienne, tu m'as soutenu, partagé mes moments de doute et de motivation, mes humeurs et ma fatigue, toujours avec le sourire. Je t'aime.

Table des matières

AVANT-PROPOS 1
INTRODUCTION 3
Chapitre I – LA PEAU 3
1. FONCTIONS DE LA PEAU 3
2. STRUCTURE DE LA PEAU 5
2.1. L'épiderme 6
2.2. Le derme 8
2.3. L'hypoderme 16
Chapitre II – LA CICATRISATION NORMALE 19
1. LES PHASES DE LA CICATRISATION : 19
1.1. La phase d'hémostase 21
1.2. La phase inflammatoire 24
1.3. La phase de prolifération 27
1.4. La phase de maturation 30
LES MODELES DE LA CICATRISATION : 71
1.1. Les modèles in-vitro et ex-vivo : 71
1.2. Les modèles *in vivo* ou modèles animaux : 82
Chapitre III – LA CICATRISATION PATHOLOGIQUE 87
1. LES TROUBLES DE LA CICATRISATION : 87
1.1. Les défauts de cicatrisation : 88
1.2. Les excès de cicatrisation : 89
2. LES CICATRICES CHÉLOÎDES : GÉNÉRALITÉS 94
2.1. Historique : 94
2.2. Bases physiopathologiques : 97
2.3. Épidémiologie : 102
Chapitre IV – PRÉSENTATIONS CLINIQUES DES CHÉLOÏDES : Vers le concept d'hétérogénéité 119
1. TOPOGRAPHIE DE LA OU DES LÉSION(S) : 119
1.1. Répartition topographique : 119
1.2. Chéloïde unique ou multiple : 124
2. CHRONOLOGIE : 127
2.1. Circonstances de survenue : 127
2.2. Ancienneté de la cicatrice : 128

2.3. Récidive après traitement : 130
3. SYMPTOMATOLOGIE ET ACTIVITÉ CLINIQUE : 131
3.1. Symptomatologie clinique et retentissement psychologique : 131
3.3. Signes d'activité clinique et évolutivité : 134
4. CLASSIFICATIONS CLINIQUES : 137
4.1. Classification selon l'évolution : 137
4.2. Classification selon la morphologie cicatricielle : 138
4.3. Classification à visée thérapeutique : 140
5. PRÉVENTION ET TRAITEMENT : 142
5.1. Prévention : 142
5.2. Traitements : 145
5.2.1. Traitements chirurgicaux : 147
5.2.2. Traitements médicaux : 157
5.2.3. Recommandations pour le traitement : 174
Chapitre V – HÉTÉROGÉNÉITÉ BIOLOGIQUE DES CHÉLOÏDES : Revue de la littérature 175
OBJECTIFS 215
PRINCIPALES TECHNIQUES 217
1. CULTURE DES FIBROBLASTES PRIMAIRES : 217
2. TRANSCRIPTOME : 220
3. RTqPCR (Reverse Transcriptase and quantitative Polymerase Chain Reaction) : 222
3.1. Arrêt ARN 222
3.2. Extraction d'ARN Kit Qiagen Ref 74106 – RNeasy mini kit 222
3.3. Reverse Transcription avec méthode Fluidigm® 223
3.4. Polymerase Chain Reaction (PCR) Quantitative 223
3.5. Analyse des résultats 224
4. MIGRATION CELLULAIRE par INCUCYTE : 224
5. PROLIFÉRATION CELLULAIRE par INCUCYTE : 225
6. CONTRACTION DES LATTICES DE COLLAGÈNE : 226
7. FORCES DE TRACTION en TFM : 226
7.1. Silanisation et PLL-PEG coating des lamelles 229
7.2. Préparation de billes covalentes 230
7.3. Patterning et dépôt de protéines 231
7.4. Préparation du gel de polyacrylamide 231
7.5. Polymérisation du gel de polyacrylamide 232

7.6. Ensemencement des cellules sur la lame 232
7.7. Analyse des images par Image J 233
TRAVAUX DE RECHERCHE 235
Evidence of inter- and intra-keloid heterogeneity through analysis of dermal fibroblasts : a new insight in deciphering keloid physiopathology 237
PRÉSENTATION RÉSUMÉE DES RÉSULTATS ET DISCUSSION 273
I – ETUDE GENIQUE 273
1. ANALYSE TRANSCRIPTOMIQUE : 273
1.1. Etude comparative du transcriptome des fibroblastes chéloïdiens par rapport aux fibroblastes contrôles : 276
1.2. Etude comparative du transcriptome des fibroblastes chéloïdiens en fonction de la morphologie : 279
1.3. Etude comparative du transcriptome des fibroblastes chéloïdiens en fonction de la topographie au sein de la lésion : 283
2. ANALYSE GÉNIQUE QUANTITATIVE PAR RTqPCR : 287
2.1. Etude comparative de l'expression génique des fibroblastes chéloïdiens par rapport aux fibroblastes contrôles : 291
2.2. Etude comparative de l'expression génique des fibroblastes chéloïdiens entre les deux phénotypes nodulaires et extensifs : 295
2.3. Etude comparative de l'expression génique des fibroblastes chéloïdiens au sein des différentes régions de la chéloïde : 298
2.3.1. Le derme réticulaire du centre de la chéloïde nodulaire, une région clé pour la croissance chéloïdienne: 298
2.3.3. Le derme périphérique de la chéloïde extensive joue un rôle majeur pour son extension latérale : 301
3. SYNTHESE DES RÉSULTATS DE L'ÉTUDE GÉNIQUE ET TRANSCRIPTOMIQUE : 304
II – ETUDE FONCTIONNELLE 305
1. ANALYSE DE LA PROLIFÉRATION FIBROBLASTIQUE : 305
2. ANALYSE DE LA MIGRATION FIBROBLASTIQUE : 307
3. ANALYSE DE LA CONTRACTION FIBROBLASTIQUE : 311
3.1. Etude comparative de la contraction des lattices de collagène par les fibroblastes chéloïdiens et les fibroblastes contrôles : 311
3.2. Etude comparative des forces de contraction générées par les fibroblastes chéloïdiens et les fibroblastes contrôles à l'échelle unicellulaire par Traction Force Microscopy : 313
4. SYNTHESE DES RÉSULTATS DE L'ÉTUDE FONCTIONNELLE : 317
DISCUSSION COMPLÉMENTAIRE DES RESULTATS 319

OUVERTURE ET PROJETS DE RECHERCHE 327
1. PROJETS BIOLOGIQUES : 328
1.1. Etude des populations cellulaires, dont les sous-populations fibroblastiques par scRNA-seq 328
1.2. Identification de marqueurs diagnostics du phénotyque chéloïdien et de cibles pour les thérapies ciblées 329
1.3. Etude des effets biologiques d'un traitement topique à base d'extraits de Nacre. 330
2. PROJETS CLINIQUES : 332
2.1. Nouvelle classification clinique à visée pronostic et thérapeutique basée sur l'hétérogénéité inter-chéloïdienne 332
2.2. Etude de l'effet des matrices collagéniques (ou derme artificiel) dans le traitement chirurgical et la prévention des récidives chéloïdiennes: 333
2.3. Adapatation des traitements médicaux à l'hétérogénéité intra-chéloïdienne : 334
2.4. Ouverture sur les séquelles de brûlures : 335
CONCLUSION 337
RÉFÉRENCES BIBLIOGRAPHIQUES 341
ANNEXE 1 : Article derme artificiel et fibrose séquellaire post-brûlures 369
ANNEXE 2 : Lettre à l'éditeur sur les populations CD34+ dans les chéloïdes nodulaires ... 385
ANNEXE 3 : Poster ESDR 2022 395
Résumé et mots clés .....

Table des figures

Figure 1 : Les différentes fonctions de la peau : fonction barrière, fonction de régulation, fonction sensorielle et fonction métabolique 4
Figure 2 : Représentation schématique des 3 couches de la peau et des annexes épidermiques 5
Figure 3 : Les différentes couches de l'épiderme et les cellules qui les constituent 7
Figure 4 : Coupe de peau (Coloration hématoxyline et éosine) : Le derme, situé sous la jonction dermo-épidermique (en pointillés) se compose de 2 couches : Papillaire (superficielle) et Réticulaire (profonde) 10
Figure 5 : Eléments synthétisés par les fibroblastes dermiques : Le fibroblaste produit les éléments de la MEC et régule cette production via des enzymes de remodelages et des facteurs de croissance 12
Figure 6 : Organisation de la matrice extra-cellulaire, composée de fibres de collagène, de fibres élastiques, de protéoglycanes et de glycosaminoglycanes enchevêtrés dans un maillage contenant les fibroblastes 14
Figure 7 : Composants moléculaires de la matrice extra-cellulaire. Pour chaque composant, il existe différents sous-types moléculaires 16
Figure 8 : L'hypoderme ou tissu adipeux sous dermique est composé essentiellement d'adipocytes 17
Figure 9 : Les 4 phases de la cicatrisation : Hémostase, Inflammation, Prolifération et Remodelage 20
Figure 10 : Les phases de l'hémostase : vasoconstriction, hémostase primaire et hémostase secondaire 23
Figure 11 : Interactions cellulaires lors de la phase inflammatoire de la cicatrisation 26
Figure 12 : Mécanismes cellulaires de l'angiogénèse 29
Figure 13 : **Prolifération** d'une population fibroblastique, évaluée par Incucyte®: Ensemencés à faible confluence, les fibroblastes qui prolifèrent couvrent toute la surface des puits 72
Figure 14 : Protocole d'étude migration cellulaire et suivi par Incucyte® 73
Figure 15 : **Migration** des fibroblastes dans le *scratch* effectué par *wound maker*, évaluée par Incucyte®. 73
Figure 16 : Principe du modèle de migration en anneau (avec ensemencement à l'intérieur ou à l'extérieur de l'anneau) 74
Figure 17 : Exemples de modèles de co-cultures permettant l'étude des interactions entre deux types cellulaires 76
Figure 18 : Etude des capacités des fibroblastes à contracter la matrice extra-cellulaire : le modèle des lattices de collagène 77
Figure 19 : Principe de la peau reconstruite avec une matrice dermique contenant les fibroblastes et une couverture épidermique composée de kératinocytes 78
Figure 20 : Principe du micro-patterning sur hydrogel de polyacrylamide 79
Figure 21 : Résumé des différentes étapes de confection du gel micropatterné 79
Figure 22 : Positionnement des fibroblastes au sein des *patterns* rectangulaires (les motifs contenant plusieurs fibroblastes sont éliminés de l'analyse) 80
Figure 23 : Principe de mesure de la force contractile développée par un fibroblaste sur un gel de polyacrylamide (PAA) micropatterné à partir du déplacement de billes fluorescentes contenues dans le gel 80

Figure 24 : Résultat brut de la contraction d'un fibroblaste unique (image de gauche), au sein d'un « *pattern »* rectangulaire (image du centre) : le déplacement des billes est traduit par un champ de forces aux deux extrémités de la cellule (image de droite)..... 81
Figure 25 : Principe des cultures d'explants (modèle ex-vivo) dans différentes conditions.... 81
Figure 26 : Les différents modèles murins de cicatrisation..... 83
Figure 27 : Modèle d'excision de l'oreille du lapin 84
Figure 28 : Comparaison de la structure histologique de la peau porcine et de la peau humaine 85
Figure 29 : Facteurs locaux et systémique modulant la cicatrisation..... 87
Figure 30 : Lignes de tension cutanée minimale selon *Langer, 1946*..... 90
Figure 31 : Lésion de Morphée de l'épaule (A) et de l'abdomen (B), diagnostic différentiel de cicatrice chéloïde..... 92
Figure 32 : Cancroïdes décrites par Alibert : "Ovalaire" à gauche et "Cylindracée" à droite.. 95
Figure 33 : Différenciation du fibroblaste en myofibroblaste..... 98
Figure 34 : La voie d'activation du TGF-β..... 101
Figure 35 : Patiente présentant plusieurs chéloïdes dans des zones à risque 122
Figure 36 : Localisations anatomiques (en pointillés) à risque de cicatrices chéloïdes..... 123
Figure 37 : Localisations anatomiques à risque de cicatrices chéloïdes 123
Figure 38 : Comparaison des localisations anatomiques uniques ou multiples 126
Figure 39 : Représentation de l'hétérogénéité topographique de la symptomatologie clinique : Le prurit à la périphérie et la douleur au centre 132
Figure 40 - Mécanosensibilité : l'orientation de ces cicatrices chéloïdes situées en région sternale est influencée par les forces de tension cutanée secondaires au mouvements d'ampliation thoracique lors de la ventilation (A) faisant du thorax une zone à risque majeur (B) avec des chéloïdes extensives (C) pouvant présenter des prolongements en pince de crabe (D) ou en ailes de papillons (E)..... 135
Figure 41 : Photographie de chéloïdes extensive du thorax (A) et de chéloïde nodulaire de l'oreille (B)..... 138
Figure 42 : Prévention des cicatrices chéloïdes en post-opératoire..... 144
Figure 43 : Synthèse des traitements des cicatrices chéloïdes 146
Figure 44 : Représentation schématique des différentes régions de la chéloïde séparées avant la découpe des explants 218
Figure 45 : Les fibroblastes (cellules fusiformes) migrent et prolifèrent dans la boite de Petri (à J6 de la mise en culture, MO x40) 219
Figure 46 : Fibroblaste au sein d'un *pattern* rectangulaire (à gauche), le *pattern* rectangulaire marqué au Fluor 647 (au centre), Gel contenant les billes de 0,02 microns marquées au Cy3 (à droite), observées au microscope à fluorescence avec différents lasers. 227
Figure 47 : Après trypsine, le fibroblaste s'est décollé du *pattern* et a été lavé (à gauche), le *pattern* rectangulaire marqué au Fluor 647 reste inchangé (au centre), le gel contenant les billes de 0,2 microns marquées au Cy3 est relaché et les billes ce sont déplacées (à droite), observées au microscope à fluorescence avec différents lasers. 227
Figure 48 : Photographies de billes marquées au Cy3 : à gauche, la cellule en place avec force de traction exercée au niveau de ses points d'ancrage par la cellules sur le gel contenant les billes, à droite le gel est relâché après décollement de la cellule par le trypsine, les billes reprennent une position neutre 228

Figure 49 : Le fibroblaste dans son *pattern* au microscope optique en phase (à gauche), un *pattern* rectangulaire marqué au Fluor 647 (au centre), Forces calculées aux points d'ancrage de la cellule à partir de la mesure du déplacement des billes (à droite) 229
Figure 50 : Résumé des différentes étapes de confection du gel micropatterné 229
Figure 51 : Représentation schématique des populations fibroblastiques incluses dans l'étude transcriptomique 274
Figure 52 : Représentation graphique de l'analyse principale de composant. 275
Figure 53 : Heatmap des gènes différentiellement exprimés entre fibroblastes controle (à gauche) et fibroblastes chéloïdiens (à droite) 278
Figure 54 : Heatmap des gènes différentiellement exprimés entre fibroblastes de chéloïde nodulaire (à gauche) et ceux de chéloïde extensive (à droite) 281
Figure 55 : Heatmap des gènes différentiellement exprimés entre fibroblastes de chéloïde nodulaire situés dans le derme papillaire (à gauche) ou dans le derme reticulaire (à droite) 284
Figure 56 : Expression génique du **Collagène XI** dans les différentes sous populations fibroblastiques 291
Figure 57 : Expression génique de **ACAN** dans les différentes sous populations fibroblastiques 291
Figure 58 : Expression génique du **Collagène III** dans les différentes sous-populations fibroblastiques 292
Figure 59 : Expression génique du **TGF-β** dans les différentes sous populations fibroblastiques 293
Figure 60 : Expression génique d'**αSMA** dans les différentes sous populations fibroblastiques 293
Figure 61 : Expression génique du **HIF1α** dans les différentes sous populations fibroblastiques 294
Figure 62 : Expression génique du **Collagène I** dans les différentes sous populations fibroblastiques 295
Figure 63 : Expression génique du **Collagène XVIII** dans les différentes sous populations fibroblastiques 296
Figure 64 : Expression génique d'**Elastine** dans les différentes sous populations fibroblastiques 296
Figure 65 : Expression génique de **ACAN** dans les différentes sous populations fibroblastiques 296
Figure 66 : Expression génique du Collagène I dans les différentes sous populations fibroblastiques : *le centre réticulaire est la région produisant statistiquement le plus de collagène I par rapport aux autres régions chéloïdiennes nodulaires et extensives* 298
Figure 67 : Synthèse de l'expression génique dans les différentes régions de chéloïdes nodulaires : *Le centre réticulaire CR (en rouge) est une zone clé pour l'activation génique et la synthèse de MEC* 299
Figure 68 : Représentation schématique des variations d'expression génique en jeu dans le développement centrifuge de la chéloïde nodulaire 300
Figure 69 : Expression génique du **TGF-β** dans les différentes sous populations fibroblastiques : *sur-exprimé en PR dans les extensives* 302
Figure 70 : Expression génique d'**HIF1α** dans les différentes sous populations fibroblastiques : *sur-exprimé en PR dans les extensives* 302

Figure 71 : Expression génique du **αSMA** dans les différentes sous populations fibroblastiques : *sur-exprimé en PR dans les extensives* 302
Figure 72 : Expression génique du **Collagène XI** dans les différentes sous populations fibroblastiques : *le derme réticulaire (CR et PR) produit statistiquement plus de coll XI que les autres régions chéloïdiennes. PR (encadré bleu) exprime significativement plus de collagène XI que la peau contrôle* 302
Figure 73 : Représentation schématique des variations d'expression génique en jeu dans l'extension latérale de la chéloïde extensive 303
Figure 74 : Prolifération des fibroblastes chéloïdiens et sains à J1 306
Figure 75 : Représentation de la migration fibroblastique en Incucyte 307
Figure 76 : Représentation de la migration des sous-populations fibroblastiques : *Mise en évidence de l'hétérogénéité intra-chéloïdienne en terme de mobilité (Périphérie > Centre des chéloïdes extensives et profil inversé pour les nodulaires)* 308
Figure 77 : Etude de la migration des fibroblastes chéloïdiens et des fibroblastes contrôles en absence (ronds) et en présence (carrés) de mitomycine 310
Figure 78 : Contraction des lattices de collagène en présence de fibroblastes contrôles et en présence de fibroblastes chéloïdiens 312
Figure 79 : Moyennes d'énergies en TFM des fibroblastes chéloïdiens et sains dans les différentes localisations 314
Figure 80 : Energies de traction mesurées en TFM de fibroblastes de chéloïde extensive (exemple pour un donneur, 100 positions par condition) 315
Figure 81 : Energies de traction mesurées en TFM de fibroblastes de chéloïde nodulaire 316
Figure 82 : **Chéloïde nodulaire** : Représentation schématique synthétique des résultats et mécanismes physiopathologiques de son développement 318
Figure 83 : **Chéloïde extensive** : Représentation schématique synthétique des résultats et mécanismes physiopathologiques de son développement 318

Table des tableaux

Tableau 1 : Répartition en 12 zones anatomiques des cicatrices chéloïdes et des cicatrices d'aspect normal 120
Tableau 2 : Classement des régions anatomiques selon leur susceptibilité à développer des cicatrices chéloïdes 122
Tableau 3 : Circonstance de survenue la plus fréquente de chéloïde pour chaque localisation anatomique 128
Tableau 4 : Classification de Chang-Park pour la prise en charge des chéloïdes de du lobule d'oreille 141
Tableau 5 : Caractéristiques cliniques des patients inclus dans l'étude transcriptomique (N pour nodulaire, E pour extensive, C pour contrôle) 274
Tableau 6 : Vue d'ensemble des gènes différentiellement exprimés entre fibroblastes chéloïdiens et controles; 276
Tableau 7 : Vue d'ensemble des gènes différentiellement exprimés entre fibroblastes de chéloïdes extensives et nodulaires 279
Tableau 8 : Vue d'ensemble des gènes différentiellement exprimés entre fibroblastes papillaires et réticulaires des chéloïdes nodulaires 283
Tableau 9 : Liste des gènes d'intérêt utilisés en RTqPCR 289
Tableau 10 : Caractéristiques cliniques des patients inclus dans l'étude génique et fonctionnelle 290
Tableau 11 : Proposition d'une classification morphologique des chéloïdes en 5 catégories 333

Liste des Abréviations

- 5-FU : 5-Fluoro-Uracile
- α-SMA : Alpha Smooth Muscle Actin
- ACAN : Aggrecan
- ADN : Acide Désoxyribonucléique
- ANOVA : Analysis of Variance
- ARN : Acide Ribonucléique
- B2M : Béta-2 Microglobuline
- CD : Cluster de différenciation
- CO2 : Dioxyde de carbone
- COL1A1 : Collagène 1 Alpha 1
- COL3A1 : Collagène 3 Alpha 1
- COL11A1 : Collagène 11 Alpha 1
- COL18A1 : Collagène 18 Alpha 1
- CPP : Comité de Protection des Personnes
- CT : Cycle Threshold
- EGF : Epidermal Growth Factor
- EMLA : Eutectic Mixture of Local Anesthesics
- ENTPD1 : Ectonucleoside Triphosphate Diphosphohydrolase
- FAP-α : Fibroblast Activation Protein Alpha
- FAS : FS-7-Associated Surface Antigen Cell Surface Death Receptor
- FGF : Fibroblast Growth Factor
- FMO1 : Flavin-containing MonoOxygenase 1
- GLI 1 : Glioma-Associated Oncogene 1

- HEPES : (acide 4-2-hydroxyéthyl)-1-pipérazine éthane sulfonique
- HIF1A : Hypoxia Inducible Factor 1 Subunit Alpha
- IGF1 : Insulin Growth Factor 1
- KANK4 : KN motif and Ankyrin repeat domain-containing protein 4
- KGF : Keratinocyte Growth Factor
- Laser YAG : Laser Yttrium Aluminum Garnet
- MAP-Kinase : Mitogen-Activates Protein Kinase
- MEC : Matrice Extra-Cellulaire
- MMP : Matrix Metalloproteinase
- mTOR : Mammalian Target of Rapamycin
- PAI1 : Plasminogen Activator Inhibitor
- PCR : Polymerase Chain Reaction
- PDGF : Platelet Derived Growth Factor
- RPMI : Roswell Park Memorial Institute (milieu de culture)
- RT-qPCR : Reverse Transcription quantitative Polymerase Chain Reaction
- SFRP2 : Secreted Frizzled-Related Protein-2
- SMAD : Suppressor of Mothers against Decapentaplegic
- SVF : Serum de Veau Fœtal
- TFM : Traction Force Microscopy
- TIMP : Tissue Inhibitors of Metalloproteinase
- TGF-β : Transforming Growth Factor Béta
- TLR : Toll-Like Receptor
- TNF- α : Tumor Necrosis Factor Alpha
- VEGF : Vascular Endothelial Growth Factor
- Wnt : Wingless-related integration site

AVANT-PROPOS

La qualité cicatricielle est un enjeu majeur en chirurgie plastique, reconstructrice et esthétique et dans le traitement des brûlés. Le résultat d'une intervention ou les séquelles d'une brûlure seront fortement impactés par l'aspect et les caractéristiques de la cicatrice. Sans que l'on ne connaisse précisément les causes et sans que l'on puisse le prévoir en pré-opératoire, certains patients vont présenter des cicatrices pathologiques hypertrophiques et proliférantes que l'on appelle **cicatrices chéloïdes**. Ces cicatrices ont un impact majeur sur le patient -et sur le chirurgien- puisqu'elles affectent considérablement le résultat esthétique et fonctionnel de l'intervention. En effet, elles peuvent être à l'origine de douleurs ou de prurit, de rétractions et de brides, notamment à proximité des articulations, qui limitent les amplitudes articulaires et entravent la qualité de vie des patients. Les données récentes de la littérature évaluent à 100 millions par an *(Glass et al. 2017)* le nombre de patients souffrant de ce type de cicatrices dans le monde, ce qui en fait une **problématique importante de santé publique** en chirurgie et en dermatologie. Des études ont permis d'identifier des facteurs de risques tels que le terrain génétique, l'âge jeune, la colonisation bactérienne cutanée et la tension cicatricielle. Cependant, la connaissance de ces facteurs de risque et leur prévention, lorsque cela est possible, n'ont pas permis d'endiguer le phénomène. Par ailleurs, même si différents traitements médicaux et chirurgicaux peuvent être proposés, seuls ou en association, les taux de récidive après traitement restent majeurs et font des chéloïdes une pathologie chronique dont les traitements sont souvent mis en échec. L'étude approfondie des acteurs cellulaires et des mécanismes mis en jeu dans le développement d'une chéloïde pourrait nous

permettre de mieux comprendre les facteurs qui mènent à son apparition et les moyens d'arrêter et de faire reculer sa progression.

La présentation clinique des chéloïdes est variable d'un individu à l'autre et parfois même d'une topographie à l'autre chez le même patient. La variabilité de la présentation clinique nous a menés à parler d'hétérogénéité inter-chéloïdienne. De plus, lorsque l'on se concentre sur une chéloïde, la lésion peut paraître irrégulière, notamment en ce qui concerne l'épaisseur des tissus. On parlera d'hétérogénéité intra-chéloïdienne. Une meilleure description des mécanismes impliqués dans ces niveaux d'hétérogénéité permettrait de mieux en appréhender les causes à l'échelon cellulaire et moléculaire et d'adapter *in fine* le traitement.

Pour introduire notre étude, nous présenterons la peau et ses différentes fonctions. Puis, nous rappellerons les mécanismes de la cicatrisation physiologique et les modèles pour les étudier. Enfin, nous décrirons les troubles de la cicatrisation et, en particulier, les cicatrices chéloïdes.

Nous détaillerons les caractéristiques cliniques et biologiques des chéloïdes, ce dernier point ayant fait l'objet d'une revue de la littérature avec un regard axé sur l'hétérogénéité chéloïdienne. Enfin, nous présenterons les résultats de notre étude sur les caractéristiques intrinsèques des fibroblastes chéloïdiens en fonction du type morphologique de chéloïde et de la topographie intra-chéloïdienne de ces derniers.

INTRODUCTION

Chapitre I – LA PEAU

1. FONCTIONS DE LA PEAU

La peau est un organe majeur du corps humain, tant du point de vue quantitatif que qualitatif. Du point de vue quantitatif, la couverture de la surface corporelle nécessite que cet organe soit très étendu (jusqu'à $2m^2$) et par conséquent très lourd (environ 5% du poids du corps) *(Leider 1949, Mosteller 1987)*. Du point de vue fonctionnel, la peau joue quatre rôles fondamentaux (Figure 1) *(Scott and Miller 2011)* :

- Elle participe à la **régulation thermique** en contrôlant les échanges entre la température interne et la température extérieure par un équilibre entre les phénomènes de vaso-constriction et vaso-dilatation notamment.
- Elle assure, via l'hypoderme, un **rôle métabolique** de réserve énergétique (couche adipeuse sous cutanée) et de synthèse ou transformation de vitamines, d'hormones et de facteurs de croissance (Vitamine D synthétisée par le kératinocyte en présence de rayonnement UV, production de MSH « Melanocyte Stimulating Hormone » responsable de la synthèse de mélanine par les mélanocytes en présence de rayonnement UV également ou la production d'EGF « Epidermal Growth Factor », de TGF-β « Transforming Growth Factor β» ou de FGF-2 « Fibroblast Growth Factor ».
- Elle correspond à une **interface sensorielle** entre le sujet et son environnement et lui permettra, par le biais de mécano-récepteurs, de nocicepteurs et de thermo-récepteurs, de percevoir respectivement la sensibilité au tact, à la douleur ou à la température.

- Enfin, elle joue un **rôle de barrière** entre le corps et l'environnement. Cette barrière permet de protéger le sujet des agressions de son environnement, qu'elles soient physiques (mécanique, chimique, radique…) ou biologique (bactéries, virus, champignon …).

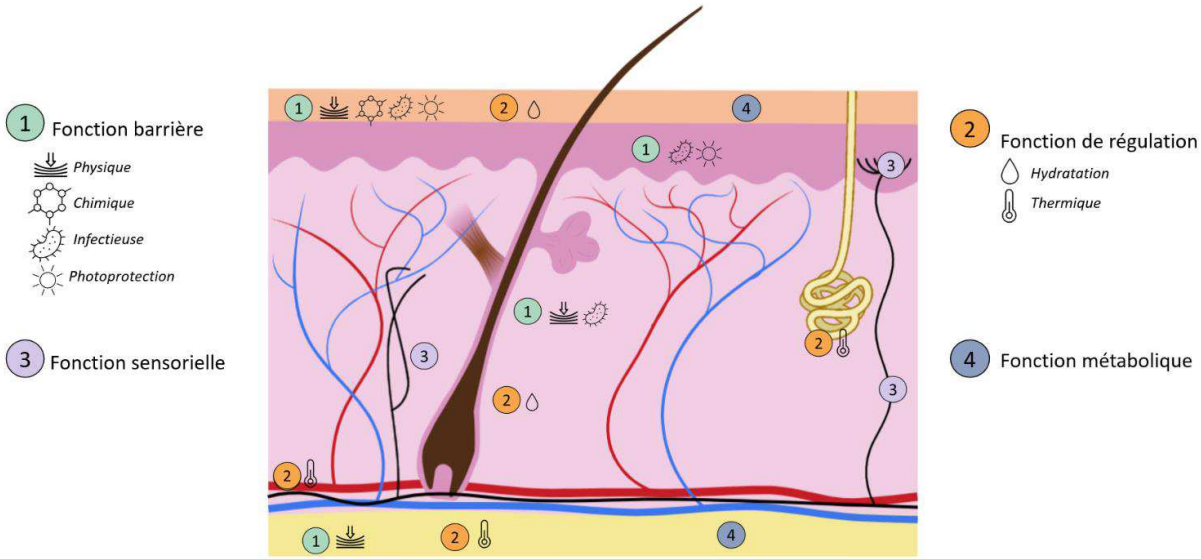

Figure 1 : Les différentes fonctions de la peau : fonction barrière, fonction de régulation, fonction sensorielle et fonction métabolique

Adapté de *(McLafferty et al. 2012)*

Ces différentes fonctions sont possibles grâce à une organisation de la peau en plusieurs couches successives composées de cellules dont chacune assure un rôle spécifique en interaction avec les autres types cellulaires, que nous détaillerons dans le paragraphe suivant. Lorsque la peau est lésée, un mécanisme de réparation tissulaire, la cicatrisation cutanée, se met en place pour permettre la restauration de ces fonctions avec une séquelle cicatricielle minime. En cas d'altération des mécanismes de cicatrisation, elle aboutira à une séquelle plus importante à la fois esthétique et fonctionnelle. Nous présenterons ensuite les différentes phases de la cicatrisation normale et pathologique, pouvant aboutir à une cicatrice chéloïde.

2. STRUCTURE DE LA PEAU

La peau a une structure complexe lui permettant d'assurer et de maintenir ces différentes fonctions. Elle est composée de 3 couches superposées (Figure 2), de la surface à la profondeur : l'épiderme, le derme et l'hypoderme *(Zeng et al. 2011)*. Elles contiennent ou sont traversées par différents éléments vasculo-nerveux ainsi que par les annexes épidermiques (glandes sébacées, glandes sudoripares et follicules pileux).

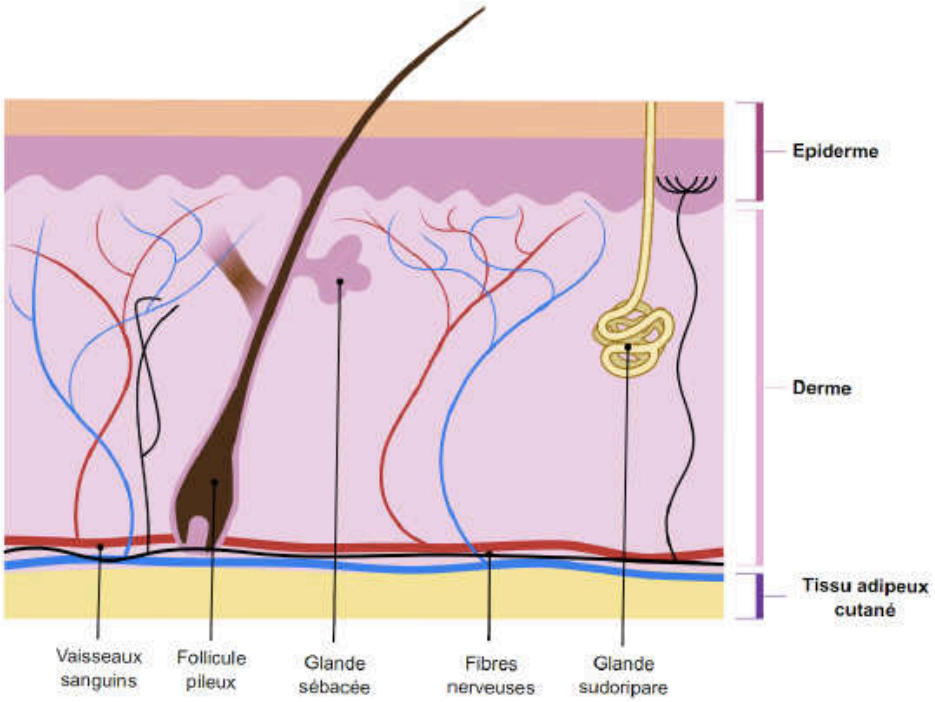

Figure 2 : Représentation schématique des 3 couches de la peau et des annexes épidermiques

Adapté de *(McLafferty et al. 2012)*

2.1. L'épiderme

L'épiderme représente la couche la plus superficielle de la peau. Il s'agit d'un épithélium pavimenteux, stratifié et kératinisé. Il se renouvelle tous les 21 jours à partir des cellules de la couche basale. Il n'est pas traversé par des vaisseaux sanguins mais est vascularisé par imbibition à partir de la couche sous-jacente : le derme superficiel. Il joue un rôle fondamental dans la fonction de barrière de la peau *(Madisson, 2003)*.

L'épiderme est composé de 4 principaux types cellulaires *(Prost-Squarcioni, 2006)* :

- **Les kératinocytes** (80-90%) sont le type cellulaire principal de l'épiderme. Au niveau de la couche basale (la plus profonde), 10% des cellules germinatives vont proliférer pour constituer une population de réserve tandis que les autres vont se différencier petit à petit jusqu'à leur anucléation en cellules cornifiées appelées cornéocytes. La couche cornée, superficielle, assure la résistance et l'imperméabilité de l'épiderme *(Dréno, 2009)*.
- **Les mélanocytes** (10-15%) sont responsables de la pigmentation de la peau et de la protection vis à vis des rayons UV du soleil par mélanogénèse (synthèse d'un pigment, la mélanine, stockée dans les mélanosomes) *(Cichorek, 2013)*.
- **Les cellules de Langerhans** (2-3%) font partie du système immunitaire cutané. Sous-type de cellules dendritiques, elles ont un rôle de cellules présentatrices d'antigènes et interviennent dans la lutte contre les infections cutanées et les phénomènes allergiques *(Clayton 2017)*.

- **Les cellules de Merkel** (1-2%) au niveau de la couche basale, sont associées aux filaments terminaux des nerfs cutanés, jouent un rôle de mécanorécepteur *(Halata 2010).*

L'ensemble de ces cellules se répartit pour former les 4 couches de l'épiderme, avec de la profondeur à la surface (Figure 3) :

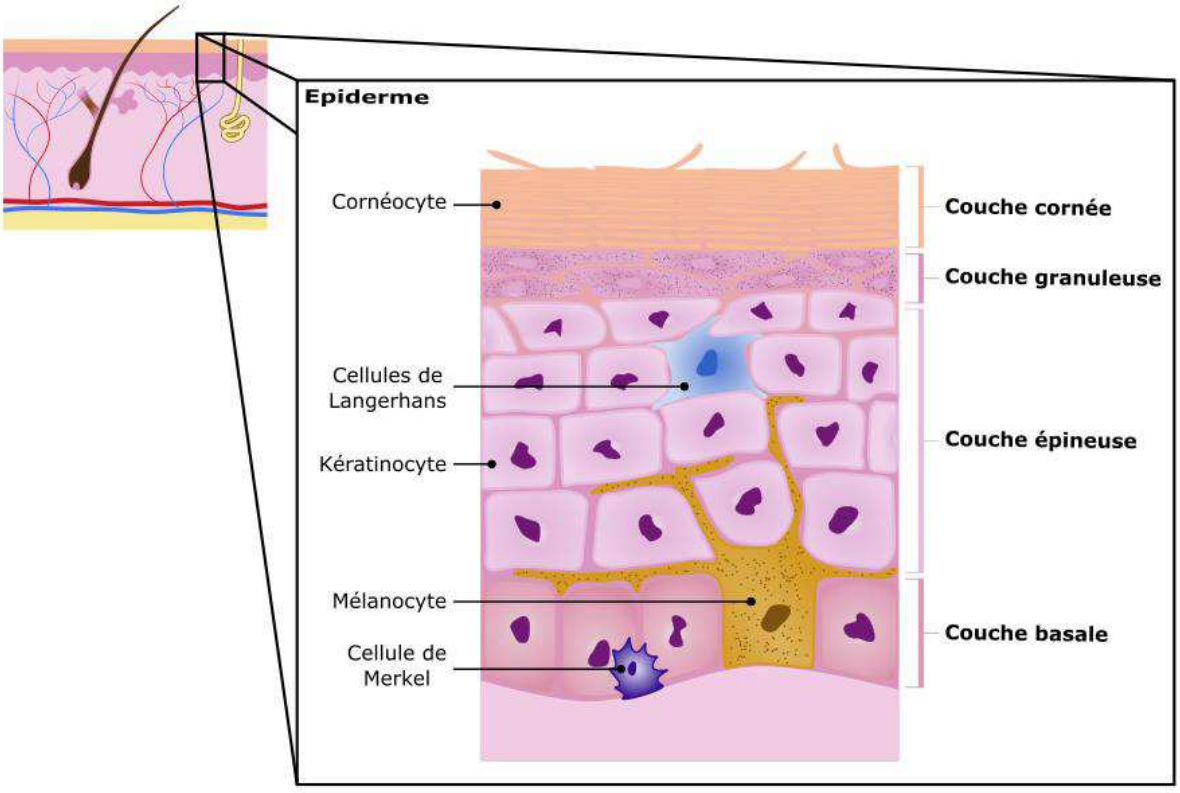

Figure 3 : Les différentes couches de l'épiderme et les cellules qui les constituent

Adapté de *(McLafferty et al. 2012)*

- La couche basale ou « *stratum germinativum* » est la couche la plus profonde. Elle est composée d'une monocouche de kératinocytes basaux dont 10% vont se diviser pour donner naissance aux cellules filles qui vont maintenir le pool de cellules

basales ou se différencier progressivement au cours de leur progression vers la couche épineuse.

- La couche épineuse de Malpighi ou « *stratum spinosum* » est constituée de 3 à 5 couches de kératinocytes polygonaux liés entre eux par des desmosomes qui leur donnent cet aspect spiculé caractéristique en microscopie.
- La couche granuleuse ou « *stratum granulosum* » contient 3 ou 4 couches de kératinocytes aplatis. Ces kératinocytes sont responsables de la constitution de faisceaux de kératines contribuant à l'agrégation des cellules pour jouer leur rôle barrière. En phase terminale de différenciation, ces cellules évoluent en cornéocytes après apoptose et anucléation.
- La couche cornée ou « *stratum corneum* » est composée de 5 à 15 couches de cornéocytes anucléés riches en kératine. La richesse en aquaporines à la surface des cornéocytes permet leur hydratation, nécessaire à l'élasticité et à la souplesse de la couche cornée.

2.2.Le derme

Le derme est un tissu conjonctif de soutien situé sous l'épiderme, auquel il est lié par la jonction dermo-épidermique. Le derme contient une population cellulaire principale, les fibroblastes, qui sont des cellules mésenchymateuses productrices de matrice extra-cellulaire (MEC) et des acteurs majeurs de la cicatrisation. Des cellules du système immunitaire (mastocytes résidents, macrophages et cellules dendritiques dermiques) patrouillent dans le derme et jouent un rôle dans la défense contre les infections *(Deniz et al, 2019).*

Le derme contient les annexes épidermiques : glandes sébacées, sudoripares et follicules pileux. Il est traversé par un réseau vasculaire et lymphatique dense.

Le derme se compose de 2 couches (Figure 4) dont la structure diffère :

- Le derme superficiel ou derme papillaire est constitué par un tissu conjonctif lâche formé de fibres de collagène et d'élastine. Situé juste sous la jonction dermo-épidermique, il présente des invaginations ou papilles dermiques qui lui ont donné son nom et qui permettent une grande surface d'échange entre l'épiderme et le derme.
- Le derme profond ou derme réticulaire est constitué par un tissu conjonctif plus dense, composé de fibres de collagène plus épaisses, irrégulièrement disposées et peu de fibres élastiques. Il est responsable de la résistance de la peau.

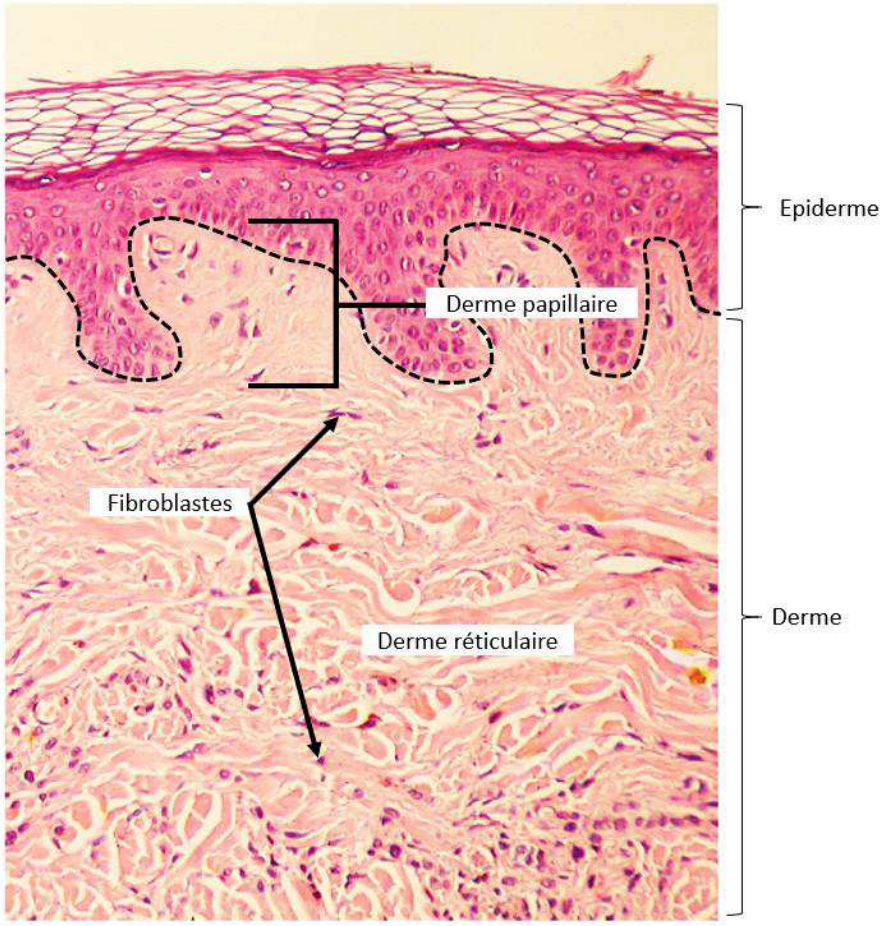

Figure 4 : Coupe de peau (Coloration hématoxyline et éosine) : Le derme, situé sous la jonction dermo-épidermique (en pointillés) se compose de 2 couches : Papillaire (superficielle) et Réticulaire (profonde)

D'après *(Biga et al. 2019)*

Le derme comprend différents types cellulaires comme nous l'avons introduit. Les fibroblastes sont la principale population cellulaire dermique, suivie des cellules immunitaires résidentes (mastocytes, macrophages et cellules dendritiques dermiques) et des cellules endothéliales vasculaires.

- **Les fibroblastes** sont des cellules mésenchymateuses fusiformes dont la fonction principale est de produire et de remodeler la matrice extra-cellulaire (*Nilforoushzadeh et al. 2017, Stunova et Vistejnova, 2018)*. Ils constituent une famille cellulaire

relativement hétérogène. Des sous-populations fibroblastiques peuplent le derme papillaire et le derme réticulaire, ce qui peut expliquer les différences structurelles et architecturales décrites ci-dessus *(Woodley 2017)*. Différentes études transcriptomiques et de single-cell RNA-seq ont en effet retrouvé des variations d'expressions géniques entre les fibroblastes du derme papillaire et du derme réticulaire *(Haydont et al., 2019, Xie et al., 2021, Feng et al., 2022)*. En l'absence de stimulation, la majorité des fibroblastes résidents dans la peau sont en phase de quiescence. Cependant, en cas de stimulation, notamment par le TGF-β *« Transforming growth factor »* ou par le PDGF *« Platelet-derived growth factor »* qui activent respectivement la voie des Smad et la voie Pi3Kinase-Akt ou encore l'activation des voies Jun-Kinase et Wnt/β-caténine, les fibroblastes vont passer à un état d'activation en myofibroblastes. Ces derniers expriment l'α-SMA *« smooth muscle actin »* et acquièrent un phénotype contractile *(Desmoulière et al., 2014)*. Ces voies de signalisation vont également moduler les différentes propriétés des fibroblastes : prolifération, migration, contraction cellulaire, production et remodelage de la matrice extra-cellulaire : collagènes, élastine, fibrilline, matrice extra-fibrillaire (protéoglycanes, GAG, fibronectine), facteurs de croissance et enzymes (telles que les métalloprotéinases) comme décrit dans la Figure 5. Ces propriétés font du **fibroblaste**, **un acteur majeur dans la cicatrisation** (que nous détaillerons dans la partie suivante).

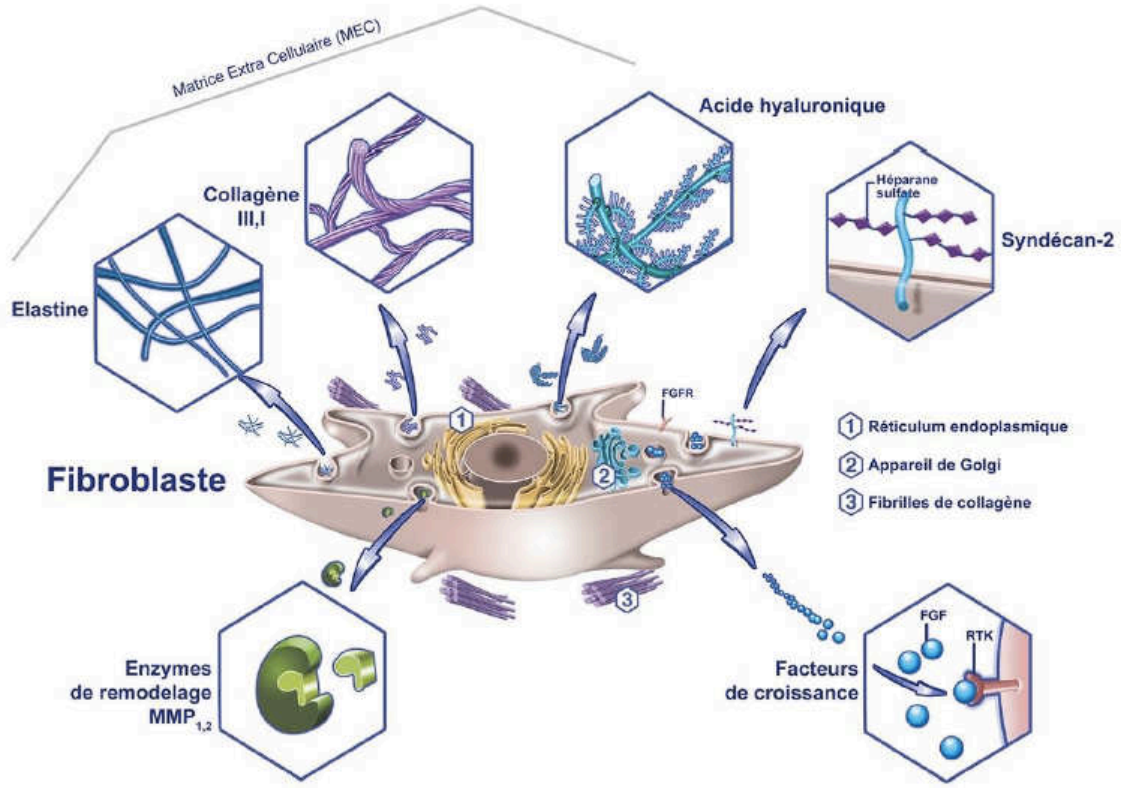

Figure 5 : Eléments synthétisés par les fibroblastes dermiques : Le fibroblaste produit les éléments de la MEC et régule cette production via des enzymes de remodelages et des facteurs de croissance

D'après *(Gabbiani et al. 2003)*

- **Les cellules immunitaires dermiques** participent à la surveillance et à la défense de la barrière cutanée :
    - **Les macrophages** dérivent des monocytes sanguins et résident dans le derme. Ils assurent des fonctions de phagocytose, de production de cytokines pro et anti-inflammatoires, et participent à la présentation antigénique.
    - **Les monocytes** sont responsables des réactions allergiques immédiates par libération du contenu de leurs granules. Ils participent également au déclenchement des réponses immunitaires et au maintien de

l'inflammation, en stimulant le recrutement des leucocytes par la sécrétion de cytokines.

- **Les cellules dendritiques**, également issues des monocytes circulants, traversent le derme puis vont migrer par voie lymphatique vers les organes lymphoïdes secondaires pour présenter les antigènes rencontrés et « processés » afin d'activer la réponse immunitaire adaptative.
- **D'autres cellules immunitaires** sont présentes en faible proportion : granulocytes et lymphocytes (NK pour « *Natural Killer* », ILC pour « *Innate Lymphocyte cell* », T CD4+ et de rares B activés).

- **Les cellules endothéliales vasculaires**, constitutives notamment de l'épithélium des capillaires qui traversent le derme, forment une barrière entre le sang et les tissus. Des échanges se font à travers cette barrière, échanges cellulaires (comme pour les monocytes, par exemples) et échanges moléculaires (responsables de l'équilibre entre vasodilatation –NO, prostacycline- et vasoconstriction –endothéline, thromboxane-) *(Rajendran et al., 2013)*. La micro-vascularisation dermique est impliquée dans la thermorégulation, la cicatrisation, le contrôle de la pression sanguine et la réponse immunitaire. Elle est organisée en 2 réseaux anastomotiques : les plexus profonds (ou sous dermiques) et les plexus superficiels (ou sous-papillaires) *(Liu et Drexler, 2019)*.

La vascularisation lymphatique est impliquée dans la réponse immunitaire en conduisant les leucocytes en provenance du site de l'inflammation vers les organes lymphoïdes secondaires.

Ces différents vaisseaux et cellules sont contenus dans un tissu de support qu'on appelle la matrice extra-cellulaire.

La matrice extra-cellulaire est un maillage tridimensionnel de tissu conjonctif (Figure 6) composé de différentes protéines ayant un rôle de support mais également de régulation des fonctions cellulaires : prolifération, migration, contraction, angiogénèse …

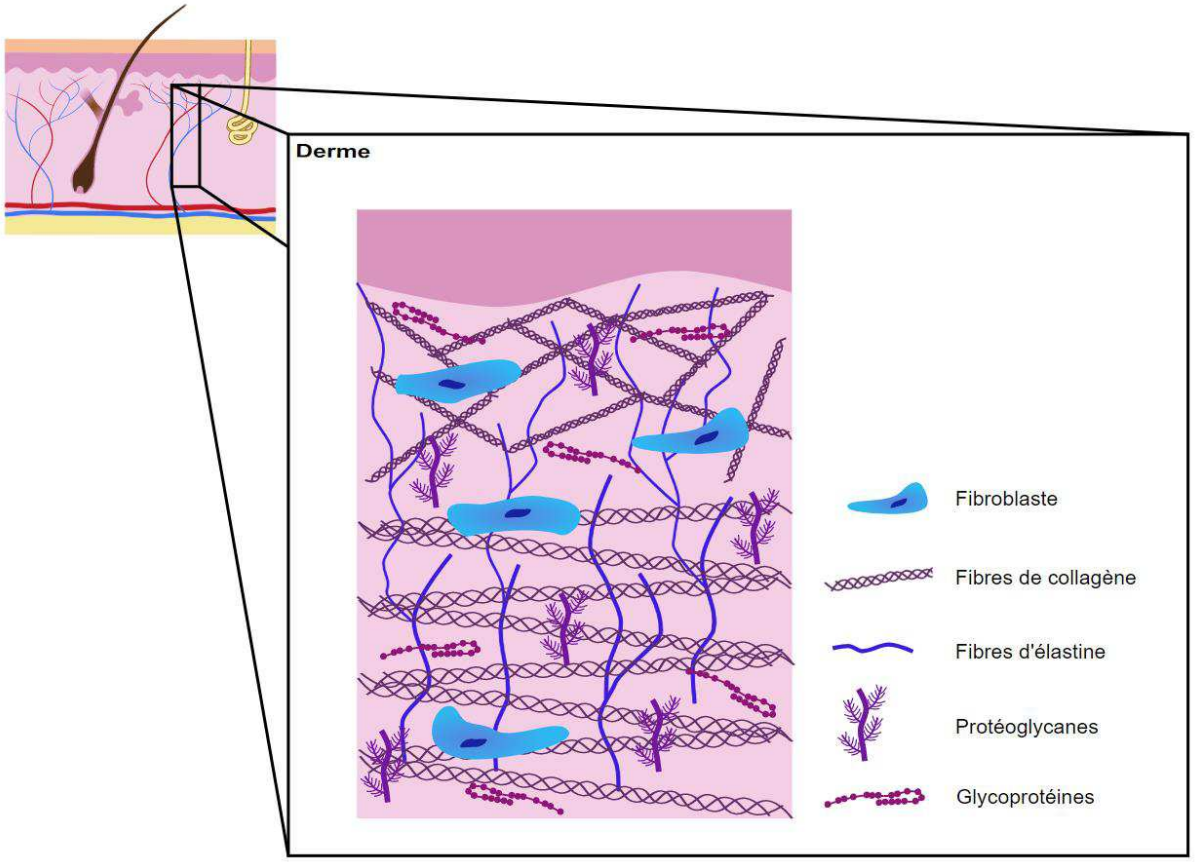

Figure 6 : Organisation de la matrice extra-cellulaire, composée de fibres de collagène, de fibres élastiques, de protéoglycanes et de glycosaminoglycanes enchevêtrés dans un maillage contenant les fibroblastes

Adapté de *(McLafferty et al. 2012)*

Les principales composantes moléculaires (Figure 7) sont :

- **Le collagène**, constitué de l'association de fibres, est la protéine la plus abondante de la peau. Différents types de fibres se côtoient dans le derme :

- Le collagène de type I est le plus abondant, il représente 80% du collagène dermique
- Le collagène de type III représente 15% environ
- Le collagène de type V représente presque 5%

Le collagène est formé par clivage des propeptides, qui permet aux fibres de s'entre-croiser et de s'assembler, par trimérisation, en fibres épaisses nécessaires pour assurer l'intégrité structurelle des tissus.

- **Les fibres élastiques** : L'élastine est le principal composant des fibres élastiques, elle assure la réversibilité de l'étirement de la peau, la résilience mécanique et l'interactivité cellulaire. L'élastine est relativement durable. Bien qu'elle ne soit plus fabriquée à l'âge adulte, elle persiste dans la peau grâce à une demi-vie de 70 ans. *(Hedtke et al., 2019)*. A l'instar du collagène, l'élastine est synthétisée par le fibroblaste sous forme de tropoélastine, son précurseur.

- **La fibronectine** est une glycoprotéine ubiquitaire qui se présente sous forme de dimères. La fibronectine joue un rôle essentiel dans l'assemblage des différents éléments de la matrice extra-cellulaire (collagène, fibrine, protéoglycanes) avec les récepteurs cellulaires transmembranaires (intégrines, notamment α5β1). La fibronectine est également présente sous forme circulante dans le plasma où elle joue un rôle dans l'agrégation plaquettaire, la formation du caillot de fibrine et *in fine*, l'hémostase.

- **Les protéoglycanes (PG) et glycosaminoglycanes (GAG)** sont des composants ubiquitaires de la MEC. Les GAG sont des polysaccharides non ramifiés, subdivisés

en 6 sous types : le sulfate de chondroïtine, le sulfate de keratane, le sulfate de dermatane, le sulfate d'héparane, l'héparine et l'acide hyaluronique ou hyaluronane qui est le seul GAG non sulfaté *(Puri et al., 2020)*. Les PG sont composés d'une protéine centrale et d'au moins une chaine latérale de GAG auxquelles elles sont liées de manière covalente (ex : décorine, versican, perlecan…). Ces composants, fortement hydrophiles, ont un rôle direct sur la trophicité et la rigidité des tissus.

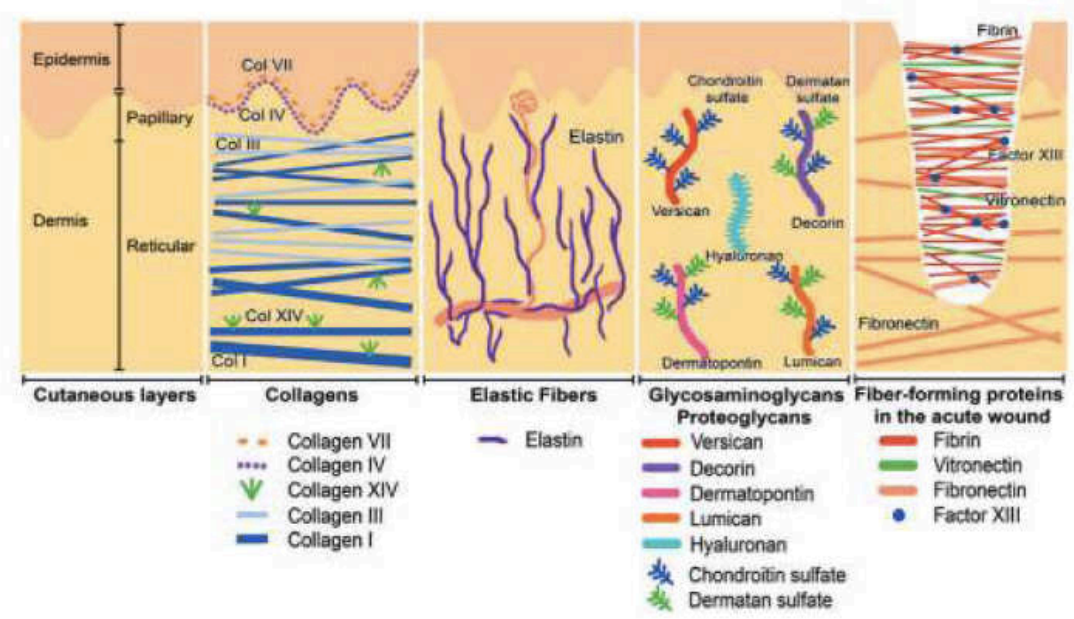

Figure 7 : Composants moléculaires de la matrice extra-cellulaire. Pour chaque composant, il existe différents sous-types moléculaires

D'après (Tracy et al. 2016)

2.3. L'hypoderme

L'hypoderme est une couche de tissu adipeux sous-dermique, auquel il est rattaché par des fibres de collagène et d'élastine (Figure 8). Composé essentiellement d'adipocytes inclus dans

un tissu conjonctif lâche, l'hypoderme est richement vascularisé et innervé. Cette couche profonde de la peau a des fonctions métaboliques (stockage d'acides gras), de thermorégulation (isolant thermique) et de protection mécanique (absorption des chocs).

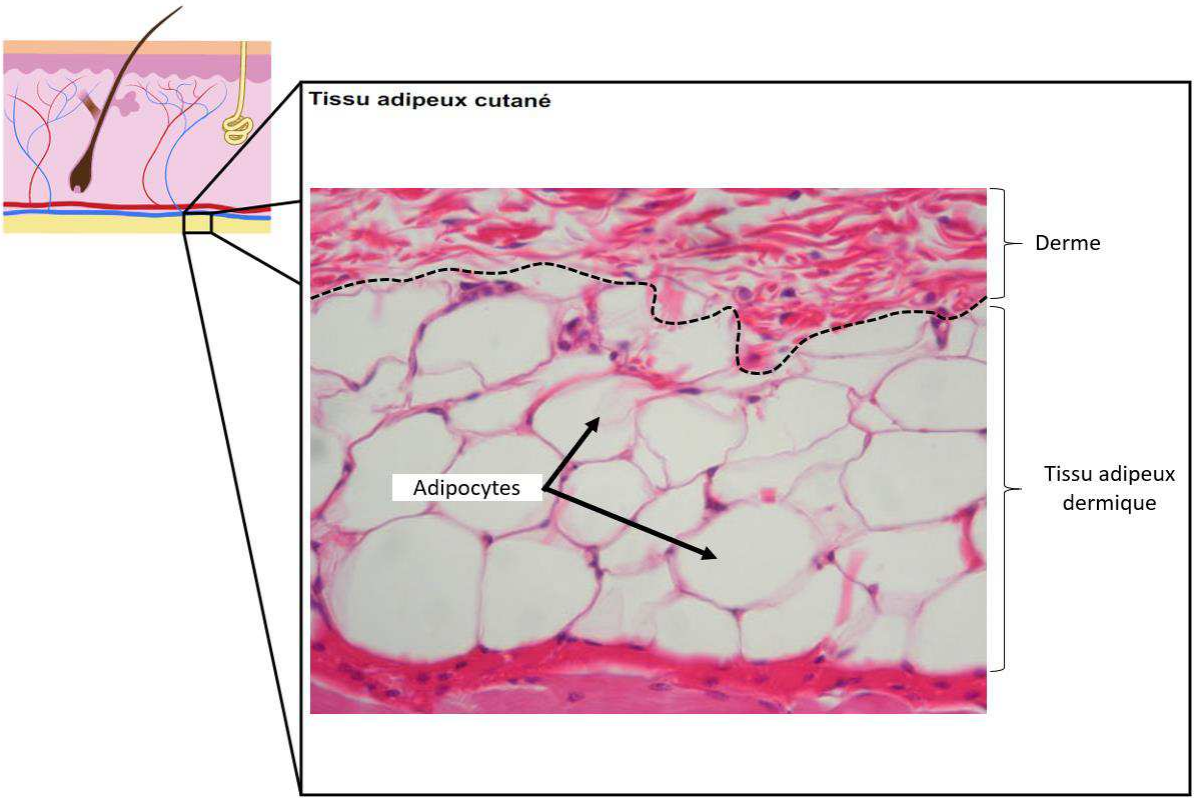

Figure 8 : L'hypoderme ou tissu adipeux sous dermique est composé essentiellement d'adipocytes

D'après (Hart et al. 2019)

L'intégrité et les interconnexions entre les différentes couches de la peau lui permettent d'assurer ses différentes fonctions à l'état basal, mais également en cas d'agression, et notamment en cas de plaie, lorsque le processus de cicatrisation doit être initié.

Chapitre II – LA CICATRISATION NORMALE

1. LES PHASES DE LA CICATRISATION :

Lorsque la peau est lésée, un processus complexe permettant sa réparation se met en place : **la cicatrisation**. Elle repose sur un enchainement de plusieurs étapes mettant en jeu différents acteurs cellulaires (cellules immunitaires, endothéliales et épithéliales) et moléculaires (cytokines, chimiokines et facteurs de croissance) et dont l'objectif est de restituer l'intégrité de la barrière cutanée pour lui permettre d'assurer ses différentes fonctions.

Le processus de cicatrisation peut être subdivisé en quatre grandes phases successives et interconnectées (Figure 9) :

- La phase d'hémostase
- La phase inflammatoire
- La phase de prolifération
- La phase de maturation / remodelage

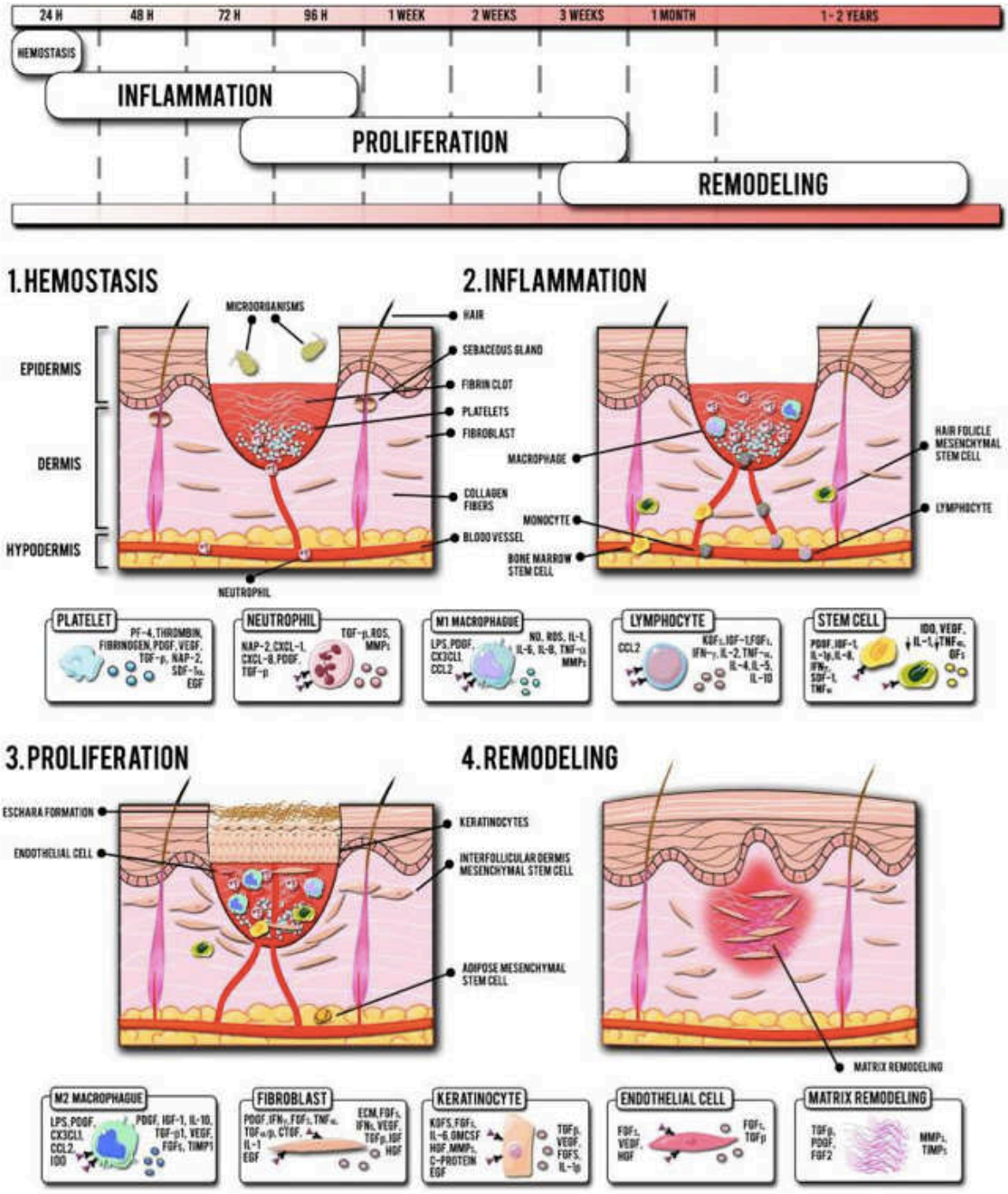

Figure 9 : Les 4 phases de la cicatrisation : Hémostase, Inflammation, Prolifération et Remodelage

D'après *(Las Heras et al, 2020)*

1.1. La phase d'hémostase

L'hémostase est la première phase de la cicatrisation. Elle débute immédiatement après la survenue de la plaie : elle permet de contrôler la perte sanguine et de préparer les phases ultérieures de la cicatrisation.

Comme schématisé sur la Figure 10, la phase d'hémostase se décompose en 4 étapes *(Hiller, 2007)* :

- **La vasoconstriction** : lors d'une lésion des cellules endothéliales, la sécrétion des agents vaso-dilatateurs (NO, prostacyclines) diminue alors que celle des agents vaso-constricteurs (catécholamines, prostaglandines) augmente. La contraction des cellules musculaires lisses péri-vasculaires permet de diminuer le calibre de la lumière vasculaire et, en conséquence, diminuer le débit du saignement.

- **L'hémostase primaire** : l'agrégation et l'activation plaquettaire sont provoquées par l'exposition des plaquettes à la matrice sous-endothéliale et aboutissent à la formation du clou plaquettaire *(Broos et al., 2011)*. Au contact du collagène, de la fibronectine ou du facteur vonWillebrand, les plaquettes vont adhérer aux vaisseaux sanguins et entre elles par le biais de récepteurs transmembranaires de type Intégrines α11β3 et α1β2 *(Furie and Furie, 2008)*. L'activation plaquettaire conduit à l'attachement des plaquettes entre elles et avec la matrice extra-cellulaire. Elle est caractérisée par deux évènements : - l'augmentation du pourcentage de filament d'actine qui provoque un

changement morphologique et – la libération des granules plaquettaires (granules alpha α et granules denses).

- Les granules α sont impliquées dans différentes fonctions métaboliques (hémostase, inflammation, réparation tissulaire) *(Golebiewska and Poole, 2015)*. Elles contiennent des facteurs de coagulation (facteur I, II (prothrombine), V, XI, XIII et Zinc), des facteurs de croissance (PF4 (facteur plaquettaire 4), PDGF (facteur de croissance dérivé des plaquettes), vWF (facteur von Willebrand, synthétisé par les cellules endothéliales essentiellement) et des protéines de la matrice extra-cellulaire (fibronectine) *(Yun et al., 2016)*.
- Les granules denses contiennent des amines (sérotonine, histamine), des nucléotides (ADP/ATP) et du Calcium.

  La libération de ces granules va à la fois favoriser la poursuite de la phase d'hémostase mais également initier la phase inflammatoire.

- **L'hémostase secondaire** : elle repose sur deux voies parallèles, co-activées ou non, qui aboutissent à la formation du caillot sanguin de fibrine. Le facteur tissulaire extravasculaire va activer le facteur VII et se lier au facteur VII activé pour former un complexe permettant d'activer le facteur X. Une fois activé, le

facteur Xa va transformer la Prothrombine (II) en Thrombine (IIa), qui va elle-même activer le Fibrinogène (I) en Fibrine (Ia) nécessaire à la constitution du caillot sanguin. La voie intrinsèque s'active également en cas de lésion vasculaire et le facteur XII est activé, puis le facteur XI, puis le IX et enfin le X. Le facteur Xa va induire la production de Thrombine puis de Fibrine.

- **La fibrinolyse** contribue à contrôler le développement du caillot hémostatique composé de fibrine. Les molécules impliquées dans ce processus protéolytiques sont les activateurs du plasminogène de type tissulaire (t-PA) et de type urokinase (u-PA), les inhibiteurs de plasmine α2 anti-plasmine (α2 AP) et l'inhibiteur des activateurs du plasminogène de type 1 (PAI-1) *(Kolev and Longstaff, 2016)*. Un équilibre dynamique entre la production de fibrine et sa dégradation se crée et s'accompagne de modifications des phénomènes de migration cellulaire et de remodelage tissulaire.

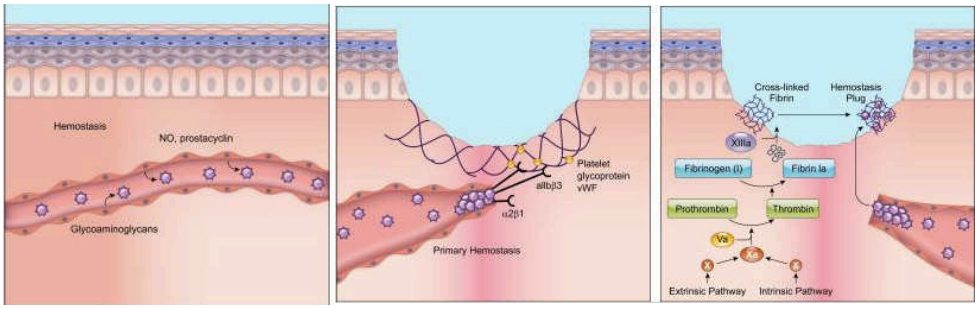

Figure 10 : Les phases de l'hémostase : vasoconstriction, hémostase primaire et hémostase secondaire

D'après (Rodrigues et al. 2019)

1.2. La phase inflammatoire

Les éléments libérés lors de la dégranulation plaquettaire, qui a lieu en phase d'hémostase, vont contribuer à déclencher la phase inflammatoire. Les DAMP *« Damage-Associated Molecular Patterns »* sécrétés par les cellules lésées ou stressées et les PAMP *« Pathogen-Associated Molecular Patterns »* libérés par les agents pathogènes présents sur le site de la plaie vont être reconnus par les cellules immunitaires résidentes (monocytes et macrophages) via leurs récepteurs PRR *« Pattern Recognition Receptors ».* L'activation de ces récepteurs déclenche l'activation de voies de signalisation codant pour les gènes de plusieurs médiateurs pro-inflammatoires : TNF-α, TGF-β, Interleukines 1 et 6, amplifiant la réponse inflammatoire locale et conduisant au recrutement de cellules immunitaires circulantes (Kirchner et al., 2020). La phase inflammatoire peut se subdiviser en deux phases :

- **La phase inflammatoire précoce** (24-48h) : elle est initiée par la dégranulation des plaquettes et la libération des anaphylatoxines (C3a et C5a), de la thrombine, du TGF-β et du PDGF. Elle se caractérise par le recrutement des polynucléaires neutrophiles (PNN). Ces neutrophiles traversent la paroi des vaisseaux au niveau de la zone lésée car les cellules endothéliales en regard expriment des molécules d'adhésion (intégrines Mac-1 et LFA-1, L-sélectine, P-sélectine glycoproteine ligand PSGL1) qui permettent la diapédèse des PNN jusqu'au site de la lésion (*Zarbock and Ley, 2009).*

  Au niveau de la plaie, les PNN phagocytent les bactéries et molécules étrangères et libèrent leurs granules contenant des enzymes lytiques. Après élimination des bactéries et tissus lésés, les neutrophiles meurent par apoptose et sont

phagocytés par les macrophages sous forme de corps apoptotiques. C'est la phase de détersion suppurée.

Parallèlement à l'action des PNN, les lymphocytes de l'immunité innée, notamment les NK, participent également à l'élimination non spécifique des agents pathogènes. Par ailleurs, les lymphocytes vont contribuer à la polarisation des monocytes sanguins en macrophages et à l'activation de la réponse adaptative.

- **La phase inflammatoire tardive** (48-72h) : L'augmentation des macrophages tissulaires repose à la fois sur le recrutement des macrophages résidents par migration depuis les tissus adjacents, mais également par l'extravasation des monocytes circulants en présence de facteurs chimio-attractants tels que le PF4, l'IL-8, le TGF-β, le PDGF et le MCP-1. Leur migration à travers l'endothélium est en outre régulée par l'intégrine α4β1 *(Cotran and Mayadas-Norton, 1998)*. Une fois dans le tissu lésé, les macrophages peuvent se différencier en deux phénotypes : M1 (pro-inflammatoire et anti-fibrotique) et M2 (anti-inflammatoire et pro-fibrotique) en fonction du microenvironnement local. Les macrophages, en phagocytant les polynucléaires, favorisent le nettoyage de la plaie et la résolution de la phase inflammatoire, avec une transition progressive d'un phénotype pro-inflammatoire M1 à un phénotype anti-inflammatoire pro-fibrotique M2.

  L'immunité adaptative joue également un rôle dans la phase inflammatoire tardive. Les lymphocytes Th1, qui produisent du TNF-α et de l'IFN-γ, permettent le maintien du microenvironnement inflammatoire. En revanche, les

lymphocytes Th2, qui produisent de l'IL-4, de l'IL-13 et l'amphiréguline (AREG, ligand de l'EGFR), favorisent la résolution de la phase inflammatoire et la promotion de la phase de prolifération (stimulation des fibroblastes et kératinocytes, angiogénèse).

La Figure 11 schématise les interactions entre les différentes populations cellulaires impliquées dans la phase inflammatoire de la cicatrisation.

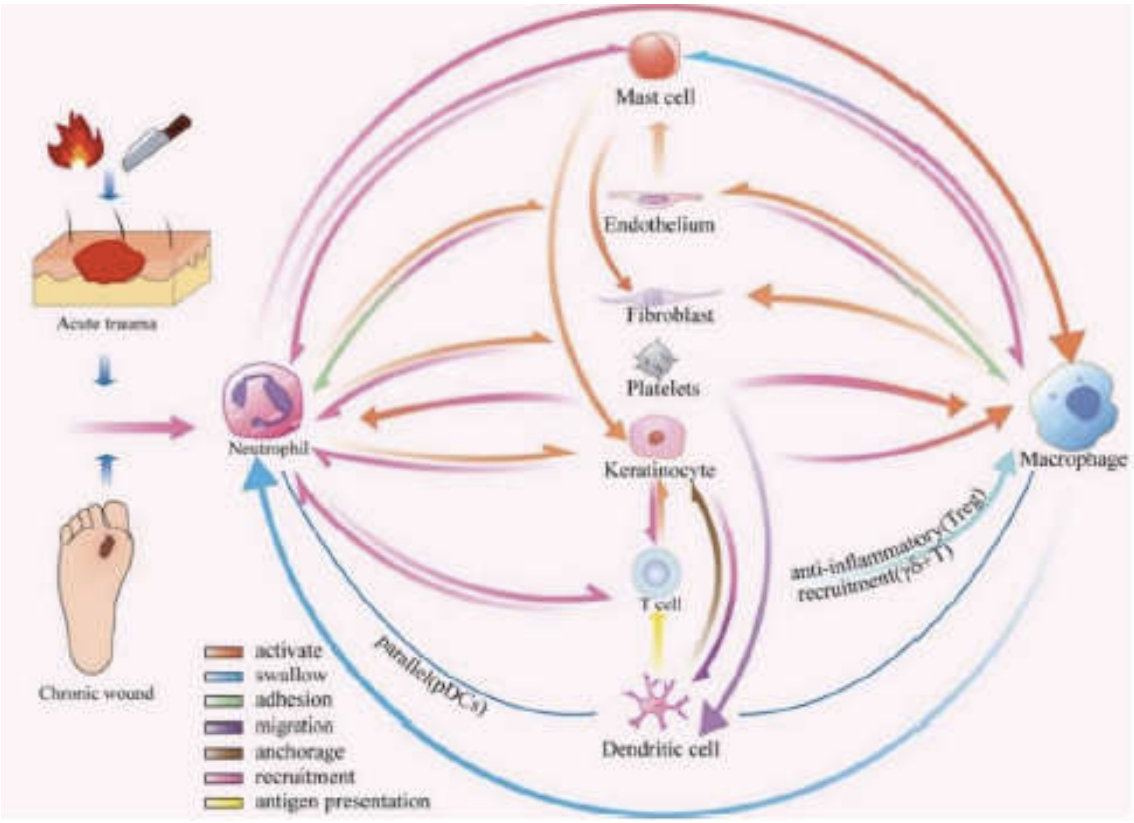

Figure 11 : Interactions cellulaires lors de la phase inflammatoire de la cicatrisation

D'après (*Wang et al. 2022)*

Le rôle des cellules de l'immunité innée a été davantage développé dans une **revue de la littérature** insérée à la fin de ce chapitre, intitulée : **Cutaneus Wound Healing : A Review About Innate Immune Response and Current Therapeutic Applications** publiée comme chapitre dans *Prime Archives in Immunology : 2nd Edition* en Octobre 2022.

1.3. La phase de prolifération

La phase de réparation tissulaire ou phase dite de prolifération a pour objectif de remplacer la matrice provisoire, composée de fibrine et de plaquettes, par un tissu de granulation, composé d'une MEC néoformée, qui va recouvrir le lit de la plaie et restaurer un réseau vasculaire. Cette phase se décompose en trois étapes :

- **La Fibroplasie** : Les fibroblastes sont les acteurs cellulaires majeurs de cette phase. Leur migration vers la surface de la plaie est stimulée par le TGF-β et le PDGF excrétés par les macrophages et les plaquettes lors des phases précédentes. Une fois sur place, les fibroblastes et myofibroblastes vont synthétiser une nouvelle MEC composée de collagène immature (type III) pendant 4 à 6 semaines. Cette nouvelle MEC permettra de combler la perte de substance, de restaurer la résistance mécanique et de permettre la migration des kératinocytes. Les myofibroblastes, riches en α-SMA, se lient au collagène et à la fibronectine de la matrice néo-formée et exercent des forces contractiles pour rapprocher les berges de la plaie *(Darby et al., 2014)*. Lorsque la nouvelle MEC de la plaie présente une résistance à la traction similaire à celle du tissu sain

environnant, ces fibroblastes, jusqu'alors très actifs, disparaissent après apoptose *(Hinz et al., 2007)*.

- **L'épidermisation** : Les kératinocytes sont les acteurs cellulaires principaux de cette phase. Présents sur les berges de la plaie, ils vont proliférer et migrer vers le centre en réponse à la stimulation par différents facteurs de croissance tels que l'EGF, le FGF et le KGF secrétés par les plaquettes activées, les cellules endothéliales, les fibroblastes et les leucocytes *(Werner and Grose, 2003)*. Les kératinocytes du bord de la plaie vont, sous l'action de collagénases et d'élastases, libérer leurs adhésions entre eux (Desmosomes) et à la membrane basale (Hémi-desmosomes). Leur cytosquelette va se modifier pour leur donner une forme aplatie plutôt que cubique et leur permettre de débuter leur migration (en présence de kératine K6, K16 et K17). Les kératinocytes du bord de la plaie vont migrer vers le centre tandis que les kératinocytes situés en arrière vont proliférer. L'inhibition de contact entre ces cellules provoquera l'arrêt de la migration et de la prolifération une fois la plaie recouverte et déclenchera leur différenciation et la reformation progressive d'un épithélium stratifié *(Safferling et al., 2013)*.

- **La néovasularisation** : Les conditions hypoxiques de la plaie stimulent la synthèse d'HIF-1 (Hypoxia Inductible Factor-1) par les cellules endothéliales, les fibroblastes, les kératinocytes et les macrophages conduisant à la formation de facteurs pro-angiogéniques : VEGF, FGF, PDGF

et TGF-β *(Pugh and Ratcliffe, 2003)*. L'angiogenèse (Figure 12) se déroule comme suit :

- Activation des cellules endothéliales locales qui tapissent la surface interne des vaisseaux sanguins
- Dégradation locale de la membrane basale du vaisseau par des enzymes protéolytiques sécrétées des cellules endothéliales activées
- Prolifération (« stalk cells ») et migration (« tip cells ») des cellules endothéliales, un processus également connu sous le nom de "sprouting"
- Formation d'une nouvelle structure tubulaire *(Senger and Davis, 2011)*.

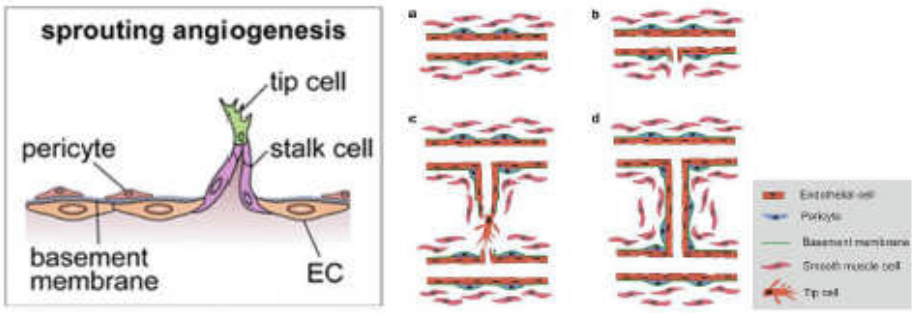

Figure 12 : Mécanismes cellulaires de l'angiogénèse

D'après (Eelen et al., 2020; Nosrati et al., 2021)

Les nouveaux vaisseaux se différencient ensuite en artères et en veinules et arrivent à maturité par une stabilisation supplémentaire de leur paroi par les péricytes. Les péricytes sont un autre type cellulaire qui entoure les cellules endothéliales dans les vaisseaux sanguins et qui sont responsables de la stabilisation et la déstabilisation des parois vasculaires *(Medrado et al., 2010)*.

1.4. La phase de maturation

La phase de maturation est la plus longue, elle débute au bout de 2-3 semaines et dure plus d'un an. Le remodelage du tissu de granulation permettra de restaurer au maximum la structure et les caractéristiques de la peau avant la lésion. La composition de la matrice extra-cellulaire se modifie :

- Le collagène III du tissu de granulation va être dégradé par les MMP (synthétisé par les fibroblastes, macrophages et cellules endothéliales) et va être remplacé par du collagène I, synthétisé de novo par les fibroblastes, pour permettre d'obtenir une meilleure résistance de la peau cicatricielle.
- Les GAG et les PG vont progressivement diminuer.
- Le flux sanguin de la zone cicatricielle va progressivement diminuer (diminution de la rougeur cicatrice), la densité de fibroblastes et de macrophages va également diminuer au fur et à mesure de leur apoptose.

La cicatrice mature présente des caractéristiques qui la rapprochent de la peau saine, avec un nombre réduit de cellules et de vaisseaux et une grande résistance à la traction. Différents modèles expérimentaux ont été développés afin d'étudier les différentes phases et le rôle des différents acteurs cellulaires et moléculaires de la cicatrisation.

Prime Archives in Immunology: 2nd Edition

Book Chapter

Cutaneous Wound Healing: A Review About Innate Immune Response and Current Therapeutic Applications

Yara Adib[1,2], Kevin Serror[1,2,3] and Laurence Michel[1,2]*

[1]INSERM UMR_S 976, INSERM U976, Hôpital Saint-Louis, France
[2]Université de Paris, France
[3]Département de Chirurgie Plastique et Reconstructive, Hôpital Saint-Louis, Paris

***Corresponding Author:** Laurence Michel, INSERM UMR_S 976, INSERM U976, Hôpital Saint-Louis, Paris, France

Published **October 27, 2022**

How to cite this book chapter: Yara Adib, Kevin Serror, Laurence Michel. Cutaneous Wound Healing: A Review about Innate Immune Response and Current Therapeutic Applications. In: Ajmal Khan, Ahmed Al-Harrasi, editors. Prime Archives in Immunology: 2nd Edition. Hyderabad, India: Vide Leaf. 2022.

© The Author(s) 2022. This article is distributed under the terms of the Creative Commons Attribution 4.0 International License (http://creativecommons.org/licenses/by/4.0/), which permits unrestricted use, distribution, and reproduction in any medium, provided the original work is properly cited.

Prime Archives in Immunology: 2nd Edition

Conflicts of Interest: The authors declare that there is no conflict of interest regarding the publication of this paper.

Abstract

Skin wounds and compromised wound healing are major concerns for the public. Although skin wound healing has been studied for decades, the molecular and cellular mechanisms behind the process are still not completely clear. The systemic responses to trauma involve the body's inflammatory and immunomodulatory cellular and humoral networks. Studies over the years provided essential insights into a complex and dynamic immunity during the cutaneous wound healing process. This review will focus on innate cell populations involved in the initial phase of this orchestrated process, including innate cells from both the skin and the immune system.

Abbreviations

AMPs-Antimicrobial Peptides; APC-Antigen-Presenting Cell; AREG-Amphiregulin; BMCMCs-Bone Marrow-Derived Cultured MCs; CSF-Colony Stimulating Factor; CXCL8-C-X-C Motif Chemokine Ligand 8; CXCR2-C-X-C Motif Chemokine Receptor 2; DAMPs-Damage-Associated Molecular Patterns; DCs-Dendritic Cells; ECM-Extracellular Matrix; EGFR-Epidermal Growth Factor Receptor; ETs-Extracellular Traps; FGF-Fibroblast Growth Factor; FKDP-Fur keratin Derived Powder; GM-CSF- Granulocyte-Macrophage Colony-Stimulating Factor; HMGB1-High Mobility Group B1; ICAM-Intercellular Adhesion Molecule; IFN-γ-Interferon-γ; IP-10-IFN-γ-Induced Protein 10; IL-Interleukin; ILCs -Innate Lymphocyte Cells; KCs-Keratinocytes; LCs-Langerhans Cells; LTB4-Leukotriene B4; MCP-1-Monocyte Chemoattractant Protein-1; MCs- Mast Cells; METosis- Macrophage Extracellular Traps (osis); MMPs- Matrix Metalloproteinases; NETosis-Neutrophil Extracellular Traps (osis); NK- Natural Killer; Inkt- Invariant Natural Killer T-Cell; PAMPs-Pathogen-Associated Molecular Patterns; PDGFs-Platelet-Derived Growth Factors; PF4-Platelet Factor 4; PRR-Pattern Recognition Receptor; RIR-Renal Ischemia Reperfusion; ROS-Reactive Oxygen Species; TGF-β1-

Tumor Growth Factor; TLRs-Toll-like Receptors; TNF-α-Tumor Necrosis Factor-Alpha; TSLP-Thymic Stromal Lymphopoietin; VEGF-Vascular Endothelial Growth Factor

Introduction

Wound healing is a highly regulated physiological process that involves interactions between resident cells, infiltrating cell subtypes, extracellular matrix molecules, and cytokines. The consecutive steps of the healing process tend to achieve both control of the external aggression, eradication of the eventual foreign adversary, and homeostasis, in order to guarantee the maintenance of tissue integrity and function of wounded tissue after trauma with a complete final tissue regeneration [1,2]. By definition, a wound is a damage or disruption to the normal anatomical structure and function of the tissue. It can range from a simple break in the epithelial integrity of the skin to a more profound lesion reaching the dermis or extending into subcutaneous tissue with damage to other structures such as muscles, vessels, and organs (lungs, intestine, cornea) [3]. It has been demonstrated that despite many differences among organs and injuries, the wound healing of the skin or internal organs, like the heart, is characterized by a similar, complex series of overlapping events involving multiple different cell types and cellular interactions [4]. This review will overview the major cutaneous wound healing events and focus on innate cells from both the skin and the immune system. Some examples might also be quoted from other types of wound healing due to the similarity between mechanisms.

The skin as the external envelope of the body serves as a physical barrier, mainly by the structure of the stratum corneum that assures the primary defense against environmental, physical aggressions, and external pathogen invasion. Additionally, superficial skin layers are colonized by populations of micro-organisms that forms the cutaneous commensal microbiota, participating in the instruction and support of the skin immune system [5–7]. A secondary defense line is conducted by innate immune cells (mast cells, neutrophils, macrophages, Innate lymphocyte cells), by resident dendritic and Langerhans cells

that link innate and adaptive immunity, and by non-immune cells like epidermal keratinocytes and melanocytes, as reviewed by Rodrigues *et al.* [8]. Cells from the adaptive immune system (T lymphocytes; Cytotoxic T cells, helper T cells, and γδ T cells) participate later in the skin defense and its immune activity [9]. All these elements play a central role in orchestrating the tissue healing process and are actively engaged in re-establishing homeostasis after tissue injury through multiple mechanisms [10]. The main resident or recruited innate cells are listed in table 1.

Table 1: Major roles of resident or recruited innate immune cells in the inflammatory phase.

Cells	Major role	Inflammatory mediators	References
Keratinocytes	Primary defense Release of alarmins and AMPs	MCP-1 IL1β, GM-CSF, TNF-α	[11]
Langerhans cells	Monitoring the presence of infection and damage within the epidermis Antigen-presenting cells (APCs)	IL2 IL-12, IL-23 IL-10	[9]
Dendritic cells	Antigen-presenting cells (APCs) priming naïve T cells	TNF-α, CXCL-10, IL-6	[12]
Mast cells	Vasodilation Source of inflammatory mediators Neutrophil recruitment	Histamine Leukotrienes Prostaglandins Proteases Cytokines	[13] [14]
Neutrophils	Phagocytosis and digestion of bacteria, pathogens, and tissue debris	Proteases TNF-α IL1-α and β	[15] [16]
Monocytes/ Macrophages M1 Macrophages M2	Efferocytosis Phagocytosis/secretion of proinflammatory cytokines Secretion of anti-inflammatory cytokines/promote	TNF/IL-6/IL-1β IL10/IL-1RII PDGF/FGF/VEGF, TGF-β/TGF-α	[17] [18] [19]

	repair Revascularization and wound reepithelialization		
NK	Cytotoxic against bacteria, viruses, and senescent cells Immunoregulatory cells	IFN-γ, TNF-α, IL10	[20] [21] [22]
iNKT	Immunoregulatory cells	IFN-γ, IL-4	[23]
ILC2	Activation of macrophage M2	IL-5, IL-13	[24]

Cutaneous Wound Healing Stages

Temporally, cutaneous wound healing involves four consecutive stages (figure 1):

1- hemostasis (within minutes to hours), 2- inflammation (1-7 days), 3- the resolution of inflammation overlaps with the beginning of the third phase, which is the proliferative process of repair (weeks to months), 4- the remodeling phase starting about three weeks post-injury and maintained up to 2 years [25].

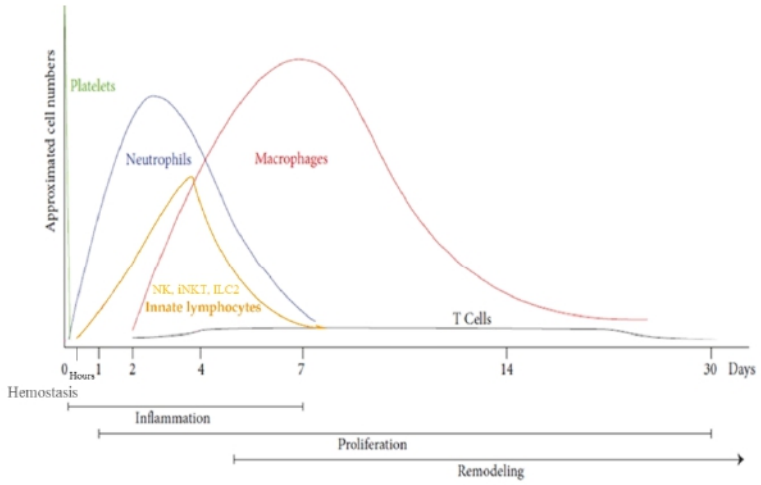

Figure 1: Wound healing process. Timeline of immune cell migration in relation with the phases of wound healing. (Adapted from [26])

Dermal skin lesions provoke rupture of blood vessels leading to bleeding and subsequent rapid accumulation of platelets, and thrombogenesis, initiating the clotting process, where a successive conversion of clotting enzymes into their active forms leads to a fibrin clot [27]. In this first step of the wound healing process, aggregated platelets degranulate and release growth factors and chemotactic factors such as tumor growth factor (TGF-β1), platelet-derived growth factors (PDGFs), and Platelet Factor 4 (PF4) [28].

Under the local release of these chemotactic factors, the inflammatory phase begins to take place with the diapedesis of circulating innate immune cells such as neutrophils and macrophages through the intact walls of the capillaries [29]. These cells will interact with the extracellular matrix (ECM) through the integrin-binding site to migrate towards the wound bed [30]. To note, the quality and duration of the inflammatory response define the progress of the healing wound. If inflammation persists for an extended period of time, wound healing will be impaired, and chronic ulcers might be generated [31].

The third phase of the wound healing process concerns, besides the resolution of the inflammatory phase, the proliferative phase, during which the tissue begins to heal by the effective closure of the wound, obtained by the migration of keratinocytes that will cover the lesion [32]. Dermal fibroblasts participate in this closure phase by their migration, their local differentiation into myofibroblasts, and the production of a new ECM [33,34]. The key events during this phase are the regeneration of a novel ECM, the formation of a new epithelial barrier (i.e. re-epithelialization), the establishment of sufficient blood supply through angiogenesis, and strengthening of the injured dermal tissue (i.e. fibroplasia).

The fourth and final stage is known as the remodeling process, with as main characteristics, the change of ECM composition [35]. This phase helps to generate great tensile strength with a gradual turnover of collagen as type III collagen undergoes degradation and type I collagen synthesis increases. The balance

between the activities of matrix metalloproteinases (MMPs) and tissue inhibitors of metalloproteinases is noteworthy critical to wound repair and remodeling [36].

Host Innate Response

Different signals can induce the activation of resident innate cells and the recruitment of circulating inflammatory cells into the wound site; they include the release of alarmins, also known as damage-associated molecular patterns or DAMPs by damaged host cells (*e.g.,* uric acid, DNA, RNA, extracellular matrix components) [37,38], the release of inflammatory mediators by platelets during the hemostasis phase (e.g., PF4, CXCL8, ...) [39] and the production of Reactive Oxygen Species (ROS) by many immune and non-immune cells [40]. Indeed, ROS (e.g., O•−2, OH• , H2O2) play a key immediate-early role through platelet activation, leukocyte recruitment, as well as keratinocyte and fibroblast proliferation and migration [40,41]. The innate cells present at the injury site (keratinocytes, Langerhans cells, mast cells, and macrophages) recognize potential pathogens through multiple pattern recognition receptors (PRRs), including toll-like receptors (TLRs) that bind to pathogen-associated molecular patterns (PAMPs) associated with microbes [42]. This binding triggers signaling events that activate anti-microbial defense systems and stimulate pro-inflammatory cytokine production by the inflammatory cells [43].

As introduced, various immune cell types are mobilized following tissue injury (figure 2), and several cell subsets contribute to the production of cytokines and growth factors during normal and impaired wound healing. Indeed, there are a large variety of crucial mediators for wound healing and the inflammatory process in both the innate and adaptive arms of the immune system. Among them, the ability of the innate immune cells to communicate with epithelial cells for an effective immune response is a key feature of the cutaneous immune system.

Herein, we put the light on the early steps of the wound healing process and focus on innate cell subtypes that are involved,

including skin resident cells, and recruited circulating ones: 1- Keratinocytes (KCs), 2- Langerhans cells (LCs), and Dermal Dendritic cells (DCs), 3- Mast cells, 4- Neutrophils, 5- Monocytes/Macrophages, and 6- Innate lymphoid cells (ILCs). However, it must be underlined that a fragile balance exists between a normal and an excessive inflammatory response. In some cases, the sustained presence of inflammatory cells, such as neutrophils or pro-inflammatory macrophages producing inflammatory mediators locally, will induce the persistence of chronic wounds [44]. Therefore, controlling/modifying the immune system has become of major interest for immunotherapy to promote tissue repair and regeneration.

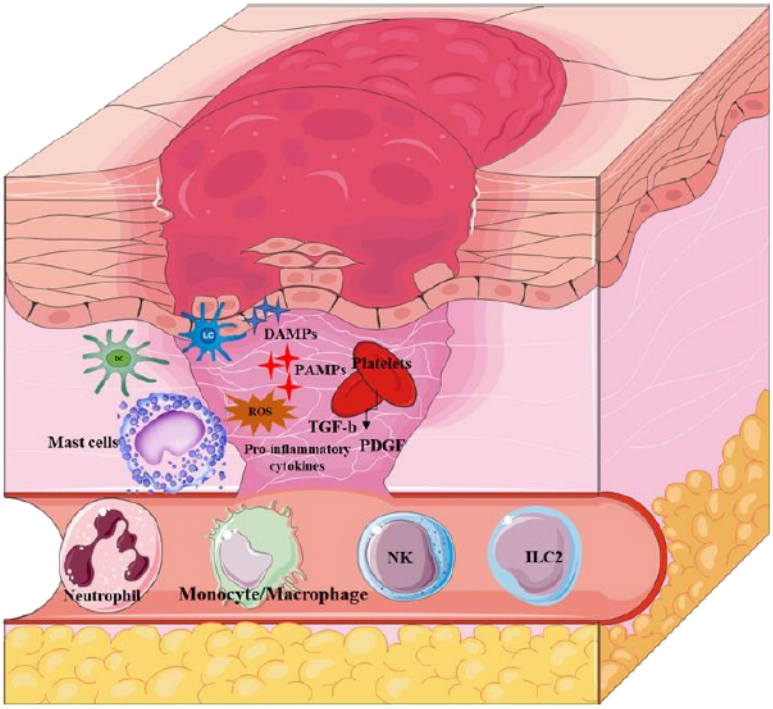

Figure 2: Inflammatory phase of wound healing. Main innate cells that invade wound bed in response to local stimuli upon injury.

Prime Archives in Immunology: 2nd Edition

The Contribution of Resident Innate Skin Cells in Cutaneous Wound Healing

Keratinocytes (KCs)

Keratinocytes are the major cellular components of the epidermis, involved in both the physical and immune defense of the host [45]. They act as sentinels by sensing microbial pathogens or physical insults [46]. Upon injury, KCs release mediators and consequently participate in the activation of cutaneous immune cells, such as mast cells, dendritic cells, and Langerhans cells, and in the recruitment of circulating innate immune cells, including neutrophils and macrophages, to the wound site [47]. The numerous mediators produced by KCs include cytokines (IL-1, TNF-α, IL-6, IL-10), chemokines (CXCL-8, CXCL1), growth factors (TGF-β, GM-CSF, PDGF, VEGF), and anti-microbial peptides (AMPs), such as β-defensins 2,3,4 , cathelicidins, S100 family members and others [11]. AMPs are peptides constituted by 12 to 50 amino acids with an amphipathic structure and are well described for their antimicrobial activity [48]. Natural or synthesized AMPs are used to treat bacterial infections [49] and modulate the inflammatory immune response during wound healing [50]. As an example, a small designed peptide tiger17 was shown to modulate several events of wound healing in a murine model of full-thickness wounds [51]. In this model, it favors the induction of the recruitment of macrophages to the wound site, induces the stimulation of TGF-β secretion by fibroblasts as well as the promotion of the migration and proliferation of keratinocytes and fibroblasts [51]. Other AMPS like SR0379 and epinecidin-1 have been shown to be involved in collagen synthesis by fibroblasts during the remodeling phase [52].

In addition to AMPs, keratins released by KCs could act as alarmins upon injury: the expression of KRT6, 16, and 17 by stressed keratinocytes at the suprabasal layers of the epidermis represents a highly activated and proliferative stage of these cells under pathological conditions [53]. These keratins contribute to wound repair by properly regulating the production of innate danger signals [54] and by optimizing several keratinocyte functions, such as cell adhesiveness, mechanical

integrity/resilience against physical stress, and proliferative potential [55].

Of interest, the use of keratin-based wound dressings offers a novel approach to wound management. As an example, the potent role of keratin in diabetic wound healing has been studied by using biocompatible and biodegradable keratin-based wound dressings "*Fur keratin-derived powder* (FKDP)" on full-thickness wounds in diabetic mice [56]. Anti-microbial efficiency and a faster healing process were observed in FKDP treated wounds compared to untreated wounds.

Langerhans (LCs) and Dermal Dendritic cells (DCs)

Langerhans cells represent 2 to 4% of the epidermal cell population and are dendritic cells sharing typical features with DCs, especially in terms of migratory potential and ability to stimulate T cells [57]. In response to trauma, LCs extend their dendrites vertically through epidermal tight junctions and engulf foreign antigens via dendrite tips [58]. Upon antigen recognition, LCs downregulate their E-cadherin expression (this expression normally affording for their contact with keratinocytes) [59], and are able to migrate through dermo-epidermal junction throughout degraded ECM under the action of locally released MMP2 and MMP9 [60]. Chemokines secreted in the wound site guide their migration from the epidermis through the dermis into the draining lymph nodes, where LCs initiate a T cell-mediated adaptive response [61,62]. Together with dermal DCs, as discussed thereafter, they are the major antigen-presenting cell (APC) subsets responsible for initiating immune responses in the skin. In addition to their immunogenic role, they display marked functional plasticity [63], serving as tolerogenic cells by their increased capacity to produce Interleukin-10 (IL-10) that induces the activation and proliferation of skin resident T regulatory cells [64].

In inflamed or injured skin, endogenous alarmins and cytokines produced by nearby KCs, such as monocyte chemoattractant protein-1 (MCP-1), as well as other inflammatory signals like PAMPs, can promote the recruitment, activation, and maturation

of LCs, as shown by their increased T cell-stimulatory capacity and increased MHC-II molecule expression [65]. A beneficial role for human LCs in cutaneous wound healing has been highlighted in chronic wounds [66]. In particular, in diabetic foot ulcers, LCs were present in high numbers and associated with a better healing outcome [67].

Dermal DCs represent a complex heterogeneous population, classified into conventional DCs or non-conventional DCs (plasmacytoid DCs) that differs in ontology and specific functions, as reviewed by Balan *et al*. [68]. As their epidermal counterpart, Langerhans cells, the primary function of dermal DCs is to deliver antigen to CD8 and CD4 T cells, playing a crucial role in the immune system by linking the innate and the adaptive immunity [69]. Evidence about the role of dermal DC in wound closure has been demonstrated by the crosstalk between epithelial cells and DCs residing in the corneal epithelium during corneal epithelial wound healing; the consequences of this interaction on wound healing have been studied using B6-diphtheria toxin receptor transgenic mice (B6-DTR) depleted of their DC subtype [70]. In DT injected corneas, impaired wound closure and attenuated wound-induced expression of CXCL10, thymic stromal lymphopoietin (TSLP), IL-1, and IL-1Ra, produced by migratory epithelia, were observed compared with PBS injected ones.

These results identified an additional function of DCs in interacting with adjacent epithelial cells for maintaining tissue homeostasis and for tissue repair. In the case of burns, the destroyed epidermis and dermis induce a great susceptibility of wounds to infections [71]. Using CD11c-DTR transgenic mice, Vanish et al. showed a significantly decreased wound closure and granulation tissue formation in DC depleted mice compared to control mice [72]. This study suggests that dermal DCs present in the regenerating dermis at 4 days post-burn participate in accelerating wound healing by enhancing fibroblast proliferation and production of TGF-β without leading to excessive collagen deposition and scar formation.

Of note, both Langerhans cells and a subpopulation of dermal dendritic cells express langerin, a C-type lectin receptor [73]. The ablation of langerin-positive cells in mice (a langerin-DTR depletable mouse model) induced the healing of a full-thickness excision wound by increased neo-epidermis and granulation tissue formation [74].

Altogether, these recent data demonstrate the involvement of Langerhans cells and dendritic cells in early phases of wound healing, thus linking innate and adaptive immunity.

Mast Cells (MCs)

Mast cells derived from the myeloid stem cells are key effector cells of the innate immune. They are abundant in barrier organs such as the skin, representing 2 to 8 % of dermal cells [75]. Since their discovery in the late 1800s, they have been intensively studied as major actors in allergic inflammation. Although they are one of the first cells to respond to injury, their precise role in wound healing remains debated. Following injury, they accumulate in the wound bed within the first 24 hours, in correlation with the level of MCP-1 released by resident KCs and macrophages [76]. Moreover, even when neutrophils and lymphocytes disappear, few resident MCs and macrophages are still present during the remodeling phase, and this suggests that mast cells may participate in all stages of wound healing [77]. In response to wounding, they release their cytoplasmic granules containing histamine, serotonin, chymase, as well as tryptase, and they produce various cytokines and inflammatory mediators, including tumor necrosis factor (TNF-α), IL-1, growth factors, such as TGF-β1 or PDGF [78]. Secreted histamine and vascular endothelial growth factor (VEGF) stimulate vessel permeabilization, promoting the influx of neutrophils, macrophages, and additional MCs into the tissue (figure 3). In addition, cytokines released by MCs also promote pro-inflammatory mediators production by resident cells that will favor the recruitment of additional circulating immune cells to the wound site and the activation and proliferation of endothelial cells for the revascularization of injured tissue [79,80]. However, cellular interactions between mast cells and fibroblasts have

shown that histamine, TGF-β, and some serine proteases released by MCs induce proliferation and migration of fibroblasts in normal skin, and this might promote fibrotic responses [81].

In accordance, the involvement of mast cells in the process of wound healing has been studied using Mast cell-deficient mice such as WBB6F$_1$-*Kit*$^{W/W-v}$ and C57BL/6-*Kit*$^{W-sh/W-sh}$ mice [82]. In MC- deficient Kit^{W}/Kit^{W-v} model, wound closure was significantly impaired in the absence of MCs during the first 6 days of wound healing with impaired extravasation and recruitment of neutrophils to the wounded areas [83]. To validate the effective involvement of MCs, an adoptive transfer of functional MCs to Kit^{W}/Kit^{W-v} mice led to a complete normalization of wound closure, restored extravasation, and neutrophil accumulation.

Another role that might be important during the process of wound healing is the MC contribution to anti-bacterial defense by releasing antimicrobial peptides [84] and forming extracellular traps (ETs) [85], as recently reviewed by Elieh Ali Komi *et al.* 2021 [86]. This process of defense against infection has been first described in neutrophils under the term Neutrophil Extracellular Traps (NETs), corresponding to the NETosis mechanism [87]. NETosis has been shown to play a potent role in wound healing [88]. Such process of defense is also used by macrophages in response to various stimuli, known as Macrophage Extracellular Traps (osis) (METosis)[89]. These ETs are structures composed of granular and nuclear constituents that disarm and kill bacteria extracellularly [87]. However, excess or deregulation of these processes, particularly NETosis, can cause tissue damage and delayed wound healing by amplifying inflammation [90]. MCs are also indirectly involved in the defense against bacterial infections by releasing soluble factors that recruit or activate immune cells, such as neutrophils, dendritic cells, and T cells. Zimmerman *et al.* [91] studied the anti-bacterial role of mast cells in wounds infected with Pseudomonas aeruginosa of either WT mice or MC-deficient Kit^{W}/Kit^{W-v} mice. In contrast to WT mice, MC-deficient mice exhibited an impaired skin wound healing in response to this infection that was restored after local adoptive transfer of bone

marrow-derived cultured MCs (BMCMCs). However, the count of the numbers of neutrophils was not different in MC-deficient mice and WT mice. The results of Zimmerman's study brought evidence of a potent anti-bacterial effect of MCs, independently of neutrophils, in infected wounds; this was linked to mast-cell-derived IL-6 that led to the release of anti-bacterial AMPs by keratinocytes and turned these latter into better bacterial killers [91].

However, through their production of numerous pro-inflammatory mediators, MCs may alter the wound remodeling process, as shown by the promotion of chronic non-healing ulcerations associated with excess degranulation and increased numbers of skin MCs [92]. Some studies also suggested a role of MCs in fibrotic conditions, where their increased number was associated with an excessive production of chymase and tryptase (figure 3). Indeed, these enzymes have been shown to stimulate fibroblast proliferation and myofibroblast differentiation via the TGF-β1/Smads signaling pathway leading to the synthesis upregulation of collagen I, collagen III, and other extracellular matrix components, as observed in hypertrophic scars [93–95] and keloids [77,96].

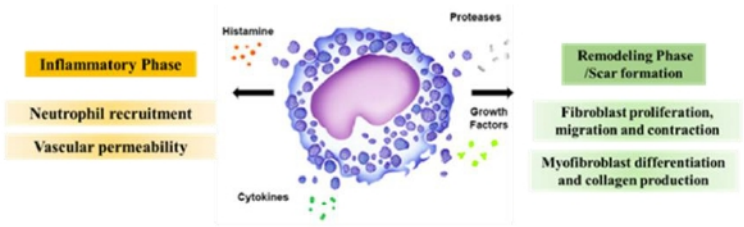

Figure 3: Mast cell activities during wound healing. Secretion of mediators by MCs affect several phases of wound healing. As detailed here: MCs stimulate inflammation by releasing pro-inflammatory mediators inducing vascular permeability and recruitment of neutrophils (left side). MCs influence the remodeling phase and scar formation by secreting proteases that cleave extracellular matrix components and by producing a variety of mediators that stimulate fibroblasts (right side).

Although wound healing in rodents is fundamentally different from that of humans and occurs via tissue contraction, some murine models overcome this difference by incorporating a

splint around the wound, enabling the repair process to become dependent on epithelialization, cellular proliferation, and angiogenesis, which closely mirror the biological processes of human wound healing [97,98]. The role of mast cells in wound healing and scar formation was confirmed by using three different genetically mast cell-deficient murine models that mimic the physiological repair of cutaneous wounds in humans [99]. Wound closure kinetics were studied in splinted wounds; the results did not bring any evidence of differences in the time of wound closure, the wound size, quantity of collagen, and collagen microarchitecture between these models and the control mice, suggesting that MCs are not required for wound healing in these murine models.

However, the use of mast cell inhibitors such as disodium cromoglycate in mice models reduces scar formation and the production of pro-inflammatory cytokines like IL-1β and CXCL1 without affecting the re-epithelialization of the wound or further weakening the healed wound [100]. The modulation of mast cell activity by ketotifen or sodium cromoglycate has also been studied in Yorkshire pigs that exhibit a wound healing process close to the human one or in red Duroc pigs that form pathogenic fibroproliferative or hypercontractile scars [101]. This study highlighted a major role of mast cells in preventing wound contraction and a slight requirement in healing cutaneous wounds.

Altogether the involvement of mast cells in cutaneous wound healing has been clearly demonstrated during the last two decades, although these cells might favor scar fibrosis in some pathological cases, such as keloids, by the production of active substances.

The Contribution of Innate Immune Cells in Cutaneous Wound Healing

Neutrophils

Wound healing is a dynamic process that involves not only resident mast cells but also infiltrating neutrophils and macrophages. Neutrophils appear shortly after injury; their

numbers reach a maximum level between day 1 and day 2, followed by the infiltration of monocytes into the wound in day 2 to day 3 post-injury [102–104]. Neutrophils and monocytes begin to emigrate from blood capillaries into the wounded tissue in response to pro-inflammatory cytokines and chemokines present in the wound bed during the hemostasis phase. These include CXCL8 and leukotriene B4 (LTB4), two strong inducers of neutrophil chemotaxis [105,106]. Neutrophils locally phagocytose and digest bacteria, pathogens, and tissue debris using a variety of antimicrobial substances, such as ROS, cationic peptides, and proteases (elastase, cathepsin G, proteinase 3, urokinase-type plasminogen activator)[16,107]. As introduced above, they also exert anti-bacterial defense by NETosis [87]. In addition, they release cytokines, including IL-1α and β and TNF-α, which provide some of the earliest signals that activate local fibroblasts and keratinocytes [15]. Very recent studies have distinguished two distinct subsets of neutrophils in the context of the myocardial infarction: - N1 that are pro-inflammatory and anti-tumoral cells, characterized by a higher level of intercellular adhesion molecule (ICAM)-1 expression and high secretion of IL-12, CCL3, and IFN-γ-induced protein 10 (IP-10)/ CXCL10; - N2 that exhibit anti-inflammatory and pro-tumoral characteristics, with a high cell surface expression of C-X-C motif chemokine receptor 2 (CXCR2) and high secretion levels of IL-8, IL-10, and CCL2 [108,109]. The anti-inflammatory N2 subset might play a potent role in tissue regeneration, although the short life of this N2 subset did not enable a clear demonstration of their role in wound healing and tissue regeneration [110]. Further studies are needed to clearly demonstrate the functions and phenotypic profiles of this N2 subset in wound reparation.

The major role of neutrophils in the wound healing process was demonstrated by using a model of neutrophil knockdown mice obtained by the injection of a specific anti-mouse neutrophil antibody (rat anti-mouse Gr-1 monoclonal antibody RB6-8C5) [111]. Of interest, this study has shown that the process of wound repair was delayed in old mice as compared to young ones, in links with neutrophil dysfunction reported as a feature of immune aging [112,113].

However, some negative effects of neutrophils in chronic wounds have been also observed. Indeed, since active neutrophils are present for an extended period in chronic wounds, their excessive protease production could cause inactivation of growth factor receptors and the degradation of the extracellular matrix that can enlarge the area in need of repair [114]. This suggests that an enhancement in the healing process of chronic wounds might be obtained by neutralizing neutrophil proteases without losing their capacity to eliminate pathogens and to limit infection. Of interest, the use of local or systemic administration of granulocyte-macrophage colony-stimulating factor (GM-CSF) was shown to increase infiltrating neutrophil count and phagocytosis index simultaneously, enhancing acute and chronic wound healing [115-117].

Monocytes and Macrophages M1/M2

During wound healing, hypoxia is one of the prominent micro-environmental factors in tissue injury. It induces stimulation of various cell populations, including resident macrophages that produce mediators and chemo-attractants that enhance leukocyte recruitment. Circulating monocytes enter the wound in tandem with the influx of neutrophils and differentiate into mature tissue macrophages locally [118]. Several wound macrophage subsets could be derived from monocytes, according to the time of recruitment and the local wound environment.

Macrophages commonly exist in two distinct subsets: M1 macrophages, currently named "classically activated" macrophages, characterized by the expression of a combination of cell surface markers (CD80, CD86, TLR2, and TLR4), the production of pro-inflammatory key cytokines (TNF-α, IL-12, IL-6, IL-8 as well as IFN-γ) and by their phagocytic ability; M2 macrophages called "alternatively activated" macrophages, exhibit CD200R, CD206, and CD163 as cell surface markers; they produce IL-10 and TGF-β and exert anti-inflammatory functions through these mediators [119]. The switch M1/M2, defined as macrophage polarization, occurs during wound healing [120] (figure 4). Within 2-4 days, M1 macrophages enter the injury site and produce their pro-inflammatory mediators in

response to bacteria or/and local IFN-γ and TNF-α present in the injured tissue [121].

The M1 macrophages will phagocyte apoptotic neutrophils that had undergone programmed cell death, a process defined as efferocytosis that enables a progressive attenuation of the local inflammation [122–126]. Besides efferocytosis signaling that regulates macrophage inflammatory responses and favors an anti-inflammatory M2 phenotype that promote tissue repair [125,126], macrophages also participate in tissue clearance by METosis as previously introduced [89].

Activated M2 macrophages release potent growth factors (PDGF, fibroblast growth factor (FGF), VEGF, TGF-β, and TGF-α), chemotactic factors (fibronectin), and anti-inflammatory cytokines like IL-10 or IL-4 [127,128]. By that way, they initiate granulation tissue formation by activating fibroblast proliferation, favoring their migration and ECM production, as well as angiogenesis. Thus, it can be concluded that macrophages through their plasticity play a key role in the transition between inflammation and tissue repair.

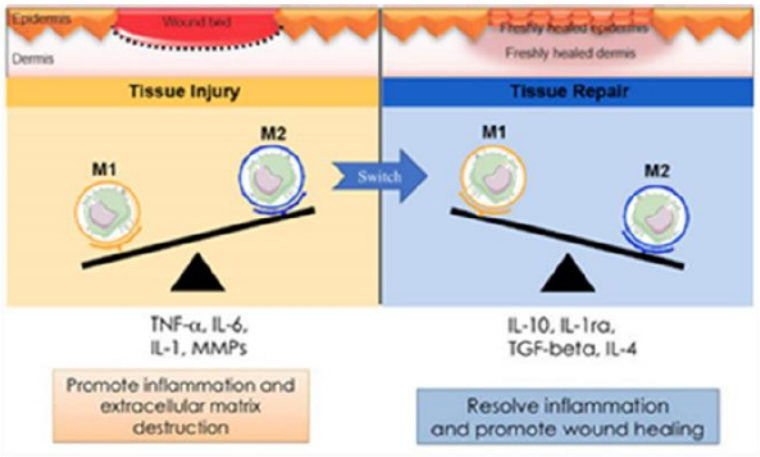

Figure 4: Macrophage polarization (Switch M1/M2) during wound healing.

In order to define the mechanisms of cutaneous wound healing depending on macrophages or not, a mouse model allowing the depletion of macrophages in a temporally controlled manner was used to target each phase of wound healing one by one, separately [129]. This study validated the involvement of macrophages in all steps of wound healing, confirmed by a delayed wound closure, a decrease in granulation tissue formation and angiogenesis, as well as a decrease in collagen synthesis due to a reduced level of myofibroblasts under macrophage depletion. It has also been shown that the selective depletion of the anti-inflammatory subset M2 using blockade of the Colony Stimulating Factor (CSF-1) signaling induced a prolongation of the inflammatory phase in surgical wounds through an increase in the numbers of neutrophils and of M1 macrophages as well as an attenuation of collagen deposition [130]. In another study, the systemic depletion of M2 macrophages, that are present for 3-4 weeks in subacute wounds, reduced hypertrophic scar formation [131].

In order to improve wound repair, cell therapy or targeted therapy affecting the role of macrophages have been assessed for enhancing this process. For instance, the topical application of ex-vivo generated M2 macrophages sub-phenotype, was shown to be inefficient in mice, indicating that the manipulation of the wound environment by exogenous administration of M2-polarized macrophages did not bring an efficient therapeutic approach [132]. Furthermore, since humans are consistently exposed to α-Gal antigens produced by enteric florae and ingested food (carbohydrate from animal meat consumption), the interaction α-Gal antibody: anti-Gal antigen could have excellent potential as a therapeutic strategy. Accordingly, recent studies have highlighted the benefits of using α-Gal nanoparticles or liposomes in accelerating healing of impaired wounds in diabetic patients and elderly individuals by the enhancement of macrophage invasion as well as a by privileging M2 tissue reparative phenotype [133,134]. Another promising therapeutic target might be IL-1 β, knowing that this cytokine plays a key role in sustaining the pro-inflammatory macrophage phenotype. Indeed, targeting the IL-1β pathway *in vitro* using neutralizing antibodies or *in vivo* using macrophages isolated from IL-1R1

knockout mice helped the improvement of the healing of diabetic wounds [135]. Another pharmacological approach might be the use of dexamethasone, known as a highly potent glucocorticoid routinely used as an anti-inflammatory agent. Liposome formulations for local delivery of dexamethasone to primary human macrophages have been assessed in vitro and showed an increased efferocytosis activity and a decreased IL-6 and TNF-α production by macrophages [136]. Therefore, dexamethasone might favor an anti-inflammatory/pro-resolution macrophage phenotype appropriate for tissue repair. These findings and applications came from the increasing knowledge of molecular and cellular mechanisms that help develop and define potential pathways, considering the various underlying pathophysiological factors and different forms of macrophages in wounds and their unique requirements.

Innate Lymphoid Cells

Natural Killer (NK)

The presence of NK cells during the early inflammatory phase of wound healing has been reported in the first 3 days post-injury with a progressive decrease to negligible levels at 7 to 14 days post wounding [137]. Although the direct contribution of NK cells in human cutaneous wound healing remains unclear, their cytotoxic capacity and their immuno-regulatory function enable them to control infections and to prevent the development of chronic inflammatory diseases.

Indeed, NK cells are cytotoxic innate immune cells that contain lytic granules (perforin and granzymes) [138] and will degranulate upon activation following injuries and bacterial invasion.

They secrete IFN-γ [139], responsible for both neutrophil recruitment and apoptotic cell clearance, as well as for the activation of immune cells such as macrophages [20]. The role of IFN-γ in wound healing remains however controversial. On one hand, an accelerated healing and enhanced TGF-β expression have been reported in IFN-γ KO mice compared to WT mice [140]. On the other hand, a recent study reported a

positive IFN-γ contribution to the skin wound healing process, especially in the neutrophilic inflammatory response at the wound site [141]. In fact, IFN-γ KO mice displayed significant attenuation in wound closure, wound breaking strength, and myofibroblast differentiation in the proliferation phase compared to WT mice through prolonged neutrophil accumulation and enhanced MMP-2 activation.

The role of NK cells on fibrosis and tissue regeneration could be explained by their double function of cytotoxicity and immuno-regulation capacity. They can produce cytokines and growth factors that directly support tissue repair, or they can interact with other cell types, including DCs and macrophages, to indirectly modulate the wound healing process (figure 5). NK cells promote functional DC maturation and activation via direct cell-cell contact and secreted soluble mediators, including TNF-α and IFN-γ [142,143]. In return, IL-18 secreted by activated DC activates the NK cells [21]. Straino *et al.* reported that the alarmin High mobility group B1 (HMGB1), a multifunctional pro-inflammatory cytokine secreted by the NK cells plays a major role in the maturation of dendritic cells in diabetic wound healing [144].

The interaction of NK cells with macrophages is also a potent first-line defense against pathogens. Indeed, the secretion of IFN-γ by activated NK cells contributes to the activation of monocytes into pro-inflammatory and anti-microbial M1 macrophages [145]. Conversely, macrophages can prime NK cells by two main mechanisms: 1) activation through soluble mediators, such as IL-12, IL-18, and 2) stimulation through direct cell-cell contact [22,146]. This contact involves, in particular, the expression of MICA, ULBP1, 2 and 3 at the surface of macrophages exposed to high amounts of LPS. The interaction of these ligands with NKG2D at the surface of NK cells activates these NK to release perforin and granzyme for cytotoxic lysis of overstimulated macrophages [147]. It has also been shown that the release of lytic granules containing perforin and granzymes by NK cells is involved in senescent cell elimination [148], leading to the acceleration of the repair and prevention of fibrosis [149,150].

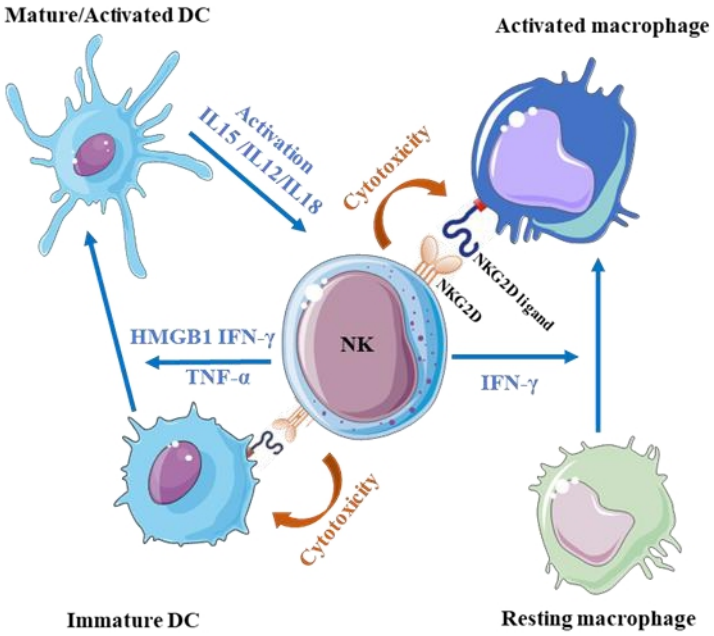

Figure 5: Crosstalk of NK cells with immature Dc/activated DC, and with resting or activated macrophages either by soluble mediators (blue arrows) or by direct receptor-mediated cell-cell interaction (orange arrows).

Of interest, the activating receptor NKG2D on NK cells seems implicated in their role in wound healing and might be a potential target to ameliorate this process. Indeed, Schenkel *et al*. showed that the stimulation of NKG2D by the injection of NKG2D-stimulating antibodies into the peritoneal cavity of C57BL/6 mice accelerated wound healing compared to wound healing of mice injected with isotype controls; they also showed that the genetic ablation of NKG2D induced a delayed wound healing process [151]. The active role of NKG2D was also documented in the model of corneal epithelial abrasion, where the blockage of NKG2D receptor on NK cells inhibited corneal nerve regeneration and epithelial healing [152]. Thus NKG2D engagement might be of interest in tissue regeneration, although this remains to be further investigated.

Invariant Natural Killer T-Cell (iNKT)

As reviewed by Kumar *et al.* [153], a unique and heterogeneous T-cell population, invariant Natural Killer T-cell (iNKT), shares some functional and phenotypical characteristics with NK cells and interplays between innate and adaptive immunity. These cells co-express CD3 and CD56 epitope, produce T helper 1 and T helper 2 cytokines (IFN-γ and IL-4), and contain high levels of granzyme B and perforin [23]. iNKT can activate several cell types, including NK cells, macrophages, conventional $CD4^+$, $CD8^+$ T cells, and B cells, and can also recruit myeloid dendritic cells [22,154–156]. They infiltrate the cutaneous wounds during the first hours of the inflammatory phase and reach maximal numbers by day 1 until day 3 [157]. The role of iNKT in wound healing is still not fully understood. A genetically modified mouse (Jα18KO mice deficient in invariant NKT) has permitted to identify a positive contribution of these cells in tissue repair of chronic wounds by avoiding a prolonged inflammatory response mediated by neutrophils; they also activate macrophage phagocytic capacity and their secretion of VEGF, essential for angiogenesis, through the early production of IFN-γ [158]. Moreover, they stimulate fibroblasts to produce TGF-β, leading to myofibroblast differentiation and increased collagen deposition that favor wound closure [159].

« Non NK-ILC »: ILC-2

Numerous Innate lymphoid cells (ILCs) are present in the healthy dermis at a high abundance as compared to other tissue barriers. There are three groups of ILCs classified according to the transcription factor pathways involved in their differentiation from a common precursor, as well as according to their signature cytokine production and their specific function: 1) the first group of ILCs corresponds to NK cells, also called ILC1s, express the transcription factor T-bet, with a Th1 cytokine signature; 2) the group 2 of ILCs referred to as ILC2s, express GATA-3 signaling pathway and produce Th2 cytokines; 3) the group 3, ILC3, express (ROR)γt and is characterized by a Th17 cytokine signature [160,161]. The most prevalent ILC population within human skin is the ILC2 population, enriched under inflammatory

conditions [162]. ILC2s can be mainly activated by predominant epithelial cell-derived alarmins, such as TSLP, IL-25, and IL-33. As introduced, they are characterized by the expression of GATA3 and secretion of Th2-associated cytokines such as IL-5 and IL-13 [163,164], which may induce eosinophilia, mucus production from goblet cells, activation of M2 macrophages, muscle contractility, mastocytosis, as well as antihelminthics and allergic immune responses [24]. In particular, in the pathogenesis of cutaneous atopic disease, human ILC2s have been shown to infiltrate the skin after allergen challenge, where they were able to produce Th2 cytokines IL-5 and IL-13 by the IL-33 signaling pathway via the IL-33 receptor ST2 expressed on their surface [165]. ILC2s contribute to tissue repair of various organs, including, as reported in mouse models, the lung following influenza infection [166] or the intestine after intestinal injury [167]. These studies highlighted the major role of ILC2 in tissue injury, notably through the secretion of amphiregulin (AREG), a ligand of the epidermal growth factor receptor (EGFR), in response to epithelial IL-33. The protective role of amphiregulin has also been demonstrated in a mice model of renal ischemia-reperfusion injury (RIR) by the abolishment of its protective effect following the deletion of AREG in ILC2 using CRISPR-Cas9 [168]. This study also underlined the beneficial role of epithelial IL-33 and ILC2 in reducing RIR mice mortality. To note, this renoprotection required ILC2 production of amphiregulin and was associated with the presence of M2 macrophages in the kidney; this suggests that the IL-33-ILC2 axis in renal IRI could be potentiated as a therapeutic strategy.

Similarly, in the skin, using a splinted excisional wound mice model, ILC2s were identified as innate immune cells with an essential role in maintaining tissue integrity [169]. An increase of IL-33 in wound bed was indeed observed between the 3rd and the 5th day post wounding, with an accumulation and an increase in the frequency of ILC2. This work demonstrated that cutaneous injury promotes an IL-33-dependent ILC2 response and that abrogation of this response impairs re-epithelialization and wound closure. This study also provided results about an increased ILC2 activation in acute wounds of human skin. Another main role of the activation of ILC2 in response to IL-33

has been shown to involve the polarization of macrophages into the M2 phenotype [170,171]. In particular, the IL-33 delivery in the diabetic wound has been shown to accelerate wound closure by favoring M2 macrophage polarization *in vitro* and *in vivo* and by increasing fibroblast proliferation under M2 macrophages conditioned medium [172]. Nevertheless, the interplay between macrophages and the innate lymphoid cells might generate fibrosis and favor chronic wound scars. Altogether suggested that the manipulation of IL-33-mediated signal and the modulation of ILC2 activity might be a potential therapeutic approach for skin wounds, providing a basis for improved immunotherapy [173].

Conclusion

In this review, the contribution of the innate immune system to establishing an effective wound healing was discussed, and the necessity of a fully functioning immune system to create an adequate inflammatory response was highlighted to favor efficient wound closure. The immune system is highly involved in wound re-epithelization, and the delicate immunological balance in the skin deserves further investigation to develop new therapeutic regimens and to get clinical improvement. In the future, better knowledge of novel efficient therapeutic strategies will allow to use immune-stimulating or suppressing molecules to accelerate wound healing.

References

1. GC Gurtner, S Werner, Y Barrandon, MT Longaker. Wound repair and regeneration. Nature. 2008; 453: 314–321.
2. JM Reinke, H Sorg. Wound repair and regeneration. Eur Surg Res. 2012; 49: 35–43.
3. KM Vannella, TA Wynn. Mechanisms of organ injury and repair by Macrophages. Annu. Rev. Physiol. 2017; 79: 593–617.
4. RJ Richardson. Parallels between vertebrate cardiac and cutaneous wound healing and regeneration. Npj Regen Med. 2018; 3: 21.
5. SL Percival, C Emanuel, KF Cutting, DW Williams.

Microbiology of the skin and the role of biofilms in infection. International Wound Journal. 2012; 9: 14–32.
6. AL Byrd, Y Belkaid, JA Segre. The human skin microbiome. Nat Rev Microbiol. 2018; 16: 143–155.
7. D Pistone, G Meroni, S Panelli, E D'Auria, M Acunzo, et al. A journey on the skin microbiome: Pitfalls and Opportunities. IJMS. 2018; 22: 9846.
8. M Rodrigues, N Kosaric, CA Bonham, GC Gurtner. Wound healing: a cellular perspective. physiological reviews. 2019; 99: 665–706.
9. N Strbo, N Yin, O Stojadinovic. Innate and adaptive immune responses in wound epithelialization. Advances in Wound Care. 2014; 3: 492–501.
10. F Abdallah, L Mijouin, C Pichon. Skin immune landscape: inside and outside the organism. Mediators of Inflammation. 2017; 2017: 1–17.
11. Y Jiang, LC Tsoi, AC Billi, NL Ward, PW Harms, et al. Cytokinocytes: the diverse contribution of keratinocytes to immune responses in skin. JCI Insight. 2020; 5: e142067.
12. Agrawal, S Agrawal, S Gupta. Role of dendritic cells in Inflammation and loss of tolerance in the elderly. Front. Immunol. 2017; 8: 896.
13. K Mukai, M Tsai, H Saito, SJ Galli. Mast cells as sources of cytokines, chemokines and growth factors. Immunol Rev. 2019; 282: 121-150.
14. EZM da Silva, MC Jamur, C Oliver. Mast cell function: a new vision of an old cell, J Histochem Cytochem. 2014; 62: 698–738.
15. G Hübner, M Brauchle, H Smola, M Madlener, R Fässler, et al. Differential regulation of pro-inflammatory cytokines during wound healing in normal and glucocorticoid-treated mice. Cytokine. 1996; 8: 548–556.
16. C Nathan. Neutrophils and immunity: challenges and opportunities, Nat Rev Immunol. 2006; 6: 173-182.
17. AJ Meszaros, JS Reichner, JE Albina. Macrophage phagocytosis of wound neutrophils. J Leukoc Biol. 1999 ; 65 : 35–42.
18. V Falanga. Growth factors and wound healing. The Journal of Dermatologic Surgery and Oncology. 1993 ; 19 : 711–714.

19. M Hesketh, KB Sahin, ZE West, RZ Murray. Macrophage phenotypes regulate scar formation and chronic wound healing. International Journal of Molecular Sciences. 2017; 18: 1545.
20. J Liippo, M Toriseva, VM Kähäri. Natural killer cells in wound healing. In: Natural Killer Cells. Amsterdam: Elsevier Publisher. 2010; 39 : 519–525.
21. C Semino, G Angelini, A Poggi, A Rubartelli. NK/iDC interaction results in IL-18 secretion by DCs at the synaptic cleft followed by NK cell activation and release of the DC maturation factor HMGB1. Blood. 2005; 106: 609–616.
22. E Vivier, E Tomasello, M Baratin, T Walzer, S Ugolini. Functions of natural killer cells, Nat Immunol. 2008; 9: 503–510.
23. JL Matsuda, T Mallevaey, J Scott-Browne, L Gapin. CD1d-restricted iNKT cells, the "Swiss-Army knife" of the immune system. Curr Opin Immunol. 2009; 20: 358–368.
24. PG Fallon, HE Jolin, P Smith, CL Emson, MJ Townsend, et al. IL-4 induces characteristic Th2 responses even in the combined absence of IL-5, IL-9, and IL-13. Immunity. 2002; 17: 7-17.
25. LM Morton, TJ Phillips. Wound healing and treating wounds. Journal of the American Academy of Dermatology. 2006; 74: 589–605.
26. L Cañedo-Dorantes, M Cañedo-Ayala. Skin acute wound healing: a comprehensive review. International Journal of Inflammation. 2019; 2019: 1–15.
27. N Mayet, YE Choonara, P Kumar, LK Tomar, C Tyagi, et al. A comprehensive review of advanced biopolymeric wound healing systems. Journal of Pharmaceutical Sciences. 2014; 103: 2211–2230.
28. P Martin, SJ Leibovich. Inflammatory cells during wound repair: the good, the bad and the ugly. Trends in Cell Biology. 2005; 15: 599–607.
29. EM Golebiewska, AW Poole. Platelet secretion: From haemostasis to wound healing and beyond. Blood Reviews. 2015; 29: 153–162.
30. P Friedl, EB Bröcker, KS Zänker. Integrins, Cell matrix Interactions and cell Migration strategies: fundamental differences in leukocytes and tumor Cells. Cell Adhesion

and Communication. 1998; 6: 225–236.
31. MA Matias, JM Saunus, S Ivanovski, LJ Walsh, CS Farah. Accelerated wound healing phenotype in Interleukin 12/23 deficient mice. J Inflamm. 2011; 6: 39.
32. HN Wilkinson, MJ Hardman. Wound healing: cellular mechanisms and pathological outcomes, Open Biol. 2020; 10: 200223.
33. F Klingberg, B Hinz, ES White. The myofibroblast matrix: implications for tissue repair and fibrosis: The myofibroblast matrix. J. Pathol. 2013; 229: 298–309.
34. LE Tracy, RA Minasian, EJ Caterson. Extracellular matrix and dermal fibroblast function in the healing wound. Adv Wound Care (New Rochelle). 2016; 5: 119–136.
35. J Li, J Chen, R Kirsner. Pathophysiology of acute wound healing, Clinics in Dermatology. 2007; 25: 9–18.
36. MP Caley, VLC Martins, EA O'Toole. Metalloproteinases and Wound Healing, Adv Wound Care (New Rochelle). 2004 ; 4 : 225-234.
37. H Kono, KL Rock. How dying cells alert the immune system to danger, Nat Rev Immunol. 2009; 8: 279–289.
38. TA Wilgus. Alerting the body to tissue injury: The role of alarmins and DAMPs in cutaneous wound healing. Curr Pathobiol Rep. 2018; 6: 55–60.
39. S Ellis, EJ Lin, D Tartar. Immunology of wound healing. Curr Derm Rep. 2018; 7: 350–358.
40. C Dunnill, T Patton, J Brennan, J Barrett, M Dryden, et al. Reactive oxygen species (ROS) and wound healing: the functional role of ROS and emerging ROS- modulating technologies for augmentation of the healing process: Reactive oxygen species and wound healing. Int Wound J. 2017; 14: 89–96.
41. P Niethammer, C Grabher, AT Look, TJ Mitchison. A tissue-scale gradient of hydrogen peroxide mediates rapid wound detection in zebrafish. Nature. 2009; 459: 996–999.
42. MJ Portou, D Baker, D Abraham, J Tsui. The innate immune system, toll-like receptors and dermal wound healing: A review. Vascular Pharmacology. 2015; 71: 31–36.
43. L Chen, LA DiPietro. Toll-Like Receptor function in acute wounds, Advances in Wound Care. 2017; 6: 344–355.
44. NB Menke, KR Ward, TM Witten, DG Bonchev, RF

Diegelmann. Impaired wound healing. Clinics in Dermatology. 2007; 25: 19–25.
45. FO Nestle, P Di Meglio, JZ Qin, BJ Nickoloff. Skin immune sentinels in health and disease. Nat Rev Immunol. 2009; 9: 679–691.
46. G Kollisch, BN Kalali, V Voelcker, R Wallich, H Behrendt, et al. Various members of the Toll-like receptor family contribute to the innate immune response of human epidermal keratinocytes. Immunology. 2005; 114: 531–541.
47. M Piipponen, D Li, NX Landén. The immune functions of keratinocytes in skin wound Healing, IJMS. 2020; 21: 8790.
48. MR Yeaman, NY Yount. Mechanisms of antimicrobial peptide action and resistance, Pharmacol Rev. vol. 55, no. 1, pp. 27–55.
49. Pfalzgraff, L Heinbockel, Q Su, T Gutsmann, K Brandenburg, et al. Synthetic antimicrobial and LPS-neutralising peptides suppress inflammatory and immune responses in skin cells and promote keratinocyte migration. Sci Rep. 2016; 6: 31577.
50. S Gera, E Kankuri, K Kogermann. Antimicrobial peptides – Unleashing their therapeutic potential using nanotechnology. Pharmacology & Therapeutics. 2021; 107990.
51. J Tang, H Liu, C Gao, L Mu, S Yang, et al. A small peptide with potential ability to promote wound healing, PLoS ONE. 2004; 9: e92082.
52. C Chessa, C Bodet, C Jousselin, M Wehbe, N Lévêque, et al. Antiviral and immunomodulatory properties of antimicrobial peptides produced by human keratinocytes. Front. Microbiol. 2020; 11: 1155.
53. IM Freedberg, M Tomic-Canic, M Komine, M Blumenberg. Keratins and the keratinocyte activation cycle, Journal of Investigative Dermatology. 2001; 116: 633–640.
54. JC Lessard, S Pina-Paz, JD Rotty, RP Hickerson, RL Kaspar, et al. Keratin 16 regulates innate immunity in response to epidermal barrier breach. Proceedings of the National Academy of Sciences. 2013 ; 110 : 19537–19542.
55. X Zhang, M Yin, L Zhang. Keratin 6, 16 and 17—Critical barrier alarmin molecules in skin wounds and psoriasis. Cells. 2019; 8: 807.
56. M Konop, J Czuwara, E Kłodzińska, AK Laskowska, U

Zielenkiewicz, et al. Development of a novel keratin dressing which accelerates full-thickness skin wound healing in diabetic mice: In vitro and in vivo studies. J Biomater Appl. 2008; 33: 527–540.
57. N Romani, S Holzmann, CH Tripp, F Koch, P Stoitzner. Langerhans cells – dendritic cells of the epidermis, APMIS. 2003; 111: 725–740.
58. Kubo, K Nagao, M Yokouchi, H Sasaki, M Amagai. External antigen uptake by Langerhans cells with reorganization of epidermal tight junction barriers. J Exp Med. 2009; 206: 2937–2946.
59. Tang, M Amagai, LG Granger, JR Stanley, MC Udey. Adhesion of epidermal Langerhans cells to keratinocytes mediated by E-cadherin. Nature. 1993; 361: 82–85.
60. G Ratzinger, P Stoitzner, S Ebner, MB Lutz, GT Layton, et al. Matrix metalloproteinases 9 and 2 are necessary for the migration of Langerhans Cells and dermal dendritic cells from human and murine Skin. J Immunol. 2002; 168: 4361–4371.
61. K Kabashima, N Shiraishi, K Sugita, T Mori, A Onoue, et al. CXCL12-CXCR4 engagement is required for migration of cutaneous dendritic cells. Am J Pathol. 2007; 171: 1249–1257.
62. L Ohl, M Mohaupt, N Czeloth, G Hintzen, Z Kiafard, et al. CCR7 governs skin dendritic cell migration under inflammatory and steady-state conditions. Immunity. 2004; 21: 279–288.
63. J Seneschal, RA Clark, A Gehad, CM Baecher-Allan, TS Kupper. Human epidermal Langerhans cells maintain immune homeostasis in skin by activating skin resident regulatory T Cells. Immunity. 2012; 36: 873–884.
64. HC West, CL Bennett. Redefining the role of Langerhans Cells as immune regulators within the Skin. Front Immunol. 2008; 8: 1941.
65. O Joffre, MA Nolte, R Spörri, C Reis e Sousa. Inflammatory signals in dendritic cell activation and the induction of adaptive immunity. Immunol Rev. 2009; 227: 234–247.
66. H Galkowska, WL Olszewski, U Wojewodzka. Expression of natural antimicrobial peptide beta-defensin-2 and Langerhans cell accumulation in epidermis from human non-

healing leg ulcers. Folia Histochem Cytobiol. 2005; 43: 133–136.
67. O Stojadinovic, N Yin, J Lehmann, I Pastar, RS Kirsner, et al. Increased number of Langerhans Cells in the epidermis of diabetic foot ulcers correlates with healing outcome. Immunol Res. 2013; 57: 222–228.
68. S Balan, M Saxena, N Bhardwaj. Dendritic cell subsets and locations, in: International Review of Cell and Molecular Biology. Amsterdam: Elsevier. 2019; 348: 1–68.
69. JB McLachlan, DM Catron, JJ Moon, MK Jenkins. Dendritic cell antigen presentation drives simultaneous cytokine production by effector and regulatory T cells in inflamed skin. Immunity. 2009; 30: 277–288.
70. N Gao, J Yin, GS Yoon, QS Mi, FSX Yu. Dendritic cell–epithelium interplay is a determinant factor for corneal epithelial wound repair. The American Journal of Pathology. 2011; 179: 2243–2253.
71. MG Jeschke, ME van Baar, MA Choudhry, KK Chung, NS Gibran, et al. Burn injury. Nat Rev Dis Primers. 2020; 6: 11.
72. M Vinish, W Cui, E Stafford, L Bae, H Hawkins, et al. Dendritic cells modulate burn wound healing by enhancing early proliferation. Wound Repair and Regeneration. 2016; 24: 6–13.
73. J Lipozencić, S Ljubojević. Identification of Langerhans cells in dermatology, Arh Hig Rada Toksikol. 2004; 55: 167–174.
74. Rajesh, L Wise, M Hibma. The role of Langerhans cells in pathologies of the skin, Immunol Cell Biol. 2009; 97: 700–713.
75. J Grabbe, N Haas, BM Czarnetzki. The mast cell. Hautarzt. 1994; 45: 55–63.
76. Trautmann, A Toksoy, E Engelhardt. Mast cell involvement in normal human skin wound healing: expression of monocyte chemoattractant protein-1 is correlated with recruitment of mast cells which synthesize interleukin-4 in vivo. J Pathol. 2000; 190: 100-106.
77. CA Oskeritzian. Mast cells and wound healing. Advances in Wound Care. 2012; 1: 23–28.
78. MF Ng. The role of mast cells in wound healing. Int Wound J. 2010; 7: 55-61.

79. DEA Komi. A review of the contribution of mast cells in wound healing: Involved molecular and cellular mechanisms. Clin Rev Allergy Immunol. 2020; 58: 298-312.
80. El Ayadi, JW Jay, A Prasai. Current approaches targeting the wound healing phases to attenuate fibrosis and scarring. IJMS. 2020; 21: 1105.
81. PA Hebda, MA Collins, MD Tharp. Mast cell and myofibroblast in wound healing. Dermatologic Clinics. 1993; 11: 685–696.
82. LL Reber, T Marichal, SJ Galli. New models for analyzing mast cell functions in vivo. Trends Immunol. 2013; 33: 613-625.
83. K Weller, K Foitzik, R Paus, W Syska, M Maurer, et al. Mast cells are required for normal healing of skin wounds in mice. FASEB j. 2006; 20: 2366–2368.
84. AD Nardo, K Yamasaki, RA Dorschner, Y Lai, RL Gallo. Mast cell cathelicidin antimicrobial peptide prevents invasive group A streptococcus infection of the skin. J Immunol. 2008; 180: 7565–7573.
85. SN Abraham, ALS John. Mast cell-orchestrated immunity to pathogens, Nat Rev Immunol. 2015; 10: 440–452.
86. D Elieh Ali Komi, WM Kuebler. Significance of mast cell formed extracellular traps in microbial defense. Clinic Rev Allerg Immunol. 2021; 22: 1-20.
87. V Brinkmann, U Reichard, C Goosmann, B Fauler, Y Uhlemann, et al. Neutrophil extracellular traps kill bacteria, Science. 2004; 303: 1532-1535.
88. S Zhu, Y Yu, Y Ren, L Xu, H Wang, et al The emerging roles of neutrophil extracellular traps in wound healing. Cell Death Dis. 2021; 12: 984.
89. DM Boe, BJ Curtis, MM Chen, JA Ippolito, EJ Kovacs. Extracellular traps and macrophages: new roles for the versatile phagocyte. Journal of Leukocyte Biology. 2015; 97: 1023–1035.
90. Heuer, C Stiel, J Elrod, I Königs, D Vincent, et al. Therapeutic targeting of neutrophil extracellular traps improves primary and secondary intention wound healing in mice. Front. Immunol. 2021 ; 12 : 614347.
91. Zimmermann, D Troeltzsch, VA Giménez-Rivera, SJ Galli, M Metz, et al. Mast cells are critical for controlling the

bacterial burden and the healing of infected wounds. Proc Natl Acad Sci USA. 2019; 116: 20500-20504.
92. J Dong, L Chen, Y Zhang, N Jayaswal, I Mezghani, et al. Mast cells in diabetes and diabetic wound healing, Adv Ther. 2020; 37: 4519–4537.
93. S Ud-Din, TA Wilgus, A Bayat. Mast cells in skin scarring: A review of animal and human research, Front. Immunol. 2020; 11: 552205.
94. M Abe, M Kurosawa, Y Miyachi. Effect of mast cell–derived mediators and mast cell–related neutral proteases on human dermal fibroblast proliferation and type I collagen production. JALLERGY CLIN IMMUNOL. 2000; 106: S78-84.
95. H Chen, Y Xu, G Yang, Q Zhang, X Huang, et al. Mast cell chymase promotes hypertrophic scar fibroblast proliferation and collagen synthesis by activating TGF-β1/Smads signaling pathway. Experimental and Therapeutic Medicine. 2007; 14: 4438-4442.
96. SA Shaker, NN Ayuob, NH Hajrah. Cell Talk: A phenomenon observed in the keloid scar by Immunohistochemical Study. Applied Immunohistochemistry & Molecular Morphology. 2011; 19: 153–159.
97. L Dunn, HCG Prosser, JTM Tan, LZ Vanags, MKC Ng, et al. Murine model of wound healing, Journal of Visualized Experiments. 2003; 75: e50265.
98. WJ Lindblad. Considerations for selecting the correct animal model for dermal wound-healing studies. Journal of Biomaterials Science, Polymer Edition. 2008; 19: 1087–1096.
99. AC Nauta, M Grova, DT Montoro, A Zimmermann, M Tsai, et al. Evidence that mast cells are not required for healing of splinted cutaneous excisional wounds in Mice. PLoS ONE. 2013; 8: e59167.
100. L Chen, ME Schrementi, MJ Ranzer, TA Wilgus, LA DiPietro. Blockade of mast cell activation reduces cutaneous scar formation, PLoS ONE. 2004; 9: e85226.
101. CL Gallant-Behm, KA Hildebrand, DA Hart. The mast cell stabilizer ketotifen prevents development of excessive skin wound contraction and fibrosis in red Duroc pigs.

Wound Repair Regen. 2008; 16: 226-233.
102. MH Kim, W Liu, DL Borjesson, FRE Curry, LS Miller, et al. Dynamics of neutrophil infiltration during cutaneous wound healing and infection using fluorescence imaging. Journal of Investigative Dermatology. 2008; 128: 1812–1820.
103. SH Bongers, N Chen, E van Grinsven, S van Staveren, M Hassani, et al. Kinetics of neutrophil subsets in acute, subacute, and chronic inflammation. Front Immunol. 2021; 12: 674079.
104. S de Oliveira, EE Rosowski, A Huttenlocher. Neutrophil migration in infection and wound repair: going forward in reverse. Nat Rev Immunol. 2016; 16: 378–391.
105. DIH Heijink, MSD Pouwels, C Leijendekker. Cigarette smoke induced DAMP release from necrotic neutrophils triggers pro-inflammatory mediator release. Am J Respir Cell Mol Biol. 2014 ; 52 : 554-62.
106. T Lämmermann, PV Afonso, BR Angermann, JM Wang, W Kastenmüller, et al. Neutrophil swarms require LTB4 and integrins at sites of cell death in vivo. Nature. 2013; 498: 371–375.
107. FH Epstein, SJ Weiss. Tissue destruction by neutrophils. N Engl J Med. 1989; 320: 365–376.
108. M Ohms, S Möller, T Laskay. An Attempt to polarize human neutrophils toward N1 and N2 phenotypes in vitro. Front. Immunol. 2020; 11: 532.
109. Y Xu, Q Zhang, Y Zhao. The functional diversity of neutrophils and clustered polarization of immunity. Cell Mol Immunol. 2020; 17: 1212–1214.
110. J Wang. Neutrophils in tissue injury and repair. Cell Tissue Res. 2018; 371: 531–539.
111. N Nishio, Y Okawa, H Sakurai, K Isobe. Neutrophil depletion delays wound repair in aged mice. AGE. 2008; 30: 11–19.
112. T Fulop, A Larbi, N Douziech, C Fortin, KP Guérard, et al. Signal transduction and functional changes in neutrophils with aging, Aging Cell. 2004; 3: 217-226.
113. S Dodig, I Čepelak, I Pavić. Hallmarks of senescence and aging. Biochem. Med. (Online). 2019; 29: 483–497.
114. TA Wilgus, S Roy, JC McDaniel. Neutrophils and

wound Repair: Positive actions and negative reactions. Advances in Wound Care. 2013; 2: 379–388.
115. H Brem, R Howell, T Criscitelli, A Senderowicz, N Siegart, et al. Practical application of Granulocyte-Macrophage Colony-Stimulating Factor (GM-CSF) in patients with wounds. Surg Technol Int. 2018; 32: 61–66.
116. NZ Cantürk, N Esen, B Vural, Z Cantürk, G Kirkali, et al. The relationship between neutrophils and incisional wound healing. Skin Pharmacol Appl Skin Physiol. 2001 ; 14 : 108-116.
117. MA Gulcelik, S Dinc, M Dinc, E Yenidogan, H Ustun, et al. Local granulocyte-macrophage colony-stimulating factor improves incisional wound healing in adriamycin-treated rats. Surg Today. 2006 ; 36 : 47–51.
118. CK Sen. Wound healing essentials : Let there be oxygen. Wound Repair Regen. 2010 ; 17 : 1-18.
119. K Zen. Molecular mechanisms that influence the macrophage M1–M2 polarization balance. Frontiers in Immunology. 2014 ; 5 : 614.
120. Das. Monocyte and macrophage plasticity in tissue repair and regeneration. The American Journal of Pathology. 2015 ; 185 : 2596-2606.
121. BM Delavary, WM van der Veer, M van Egmond, FB Niessen, RHJ Beelen. Macrophages in skin injury and repair. Immunobiology. 2011; 216: 753–762.
122. CN Serhan, J Savill. Resolution of inflammation: the beginning programs the end. Nat Immunol. 2005; 6: 1191–1197.
123. Kourtzelis, G Hajishengallis, T Chavakis. Phagocytosis of apoptotic cells in resolution of inflammation. Front. Immunol. 2020; 11: 553.
124. JS Savill, AH Wyllie, JE Henson, MJ Walport, PM Henson, et al. Macrophage phagocytosis of aging neutrophils in inflammation. Programmed cell death in the neutrophil leads to its recognition by macrophages. J. Clin. Invest. 1989; 83: 865–875.
125. JA Marwick, R Mills, O Kay, K Michail, J Stephen, et al. Neutrophils induce macrophage anti-inflammatory reprogramming by suppressing NF-κB activation. Cell Death Dis. 2018; 9: 665.

126. MR Elliott, KM Koster, PS Murphy. Efferocytosis signaling in the regulation of Macrophage inflammatory responses. J Immunol. 2017; 198: 1387–1394.
127. P Krzyszczyk, R Schloss, A Palmer, F Berthiaume. The role of macrophages in acute and chronic wound healing and interventions to promote pro-wound healing phenotypes. Front. Physiol. 2018; 9: 419.
128. DM Mosser, K Hamidzadeh, R Goncalves. Macrophages and the maintenance of homeostasis. Cell Mol Immunol. 2021; 18: 579–587.
129. T Lucas, A Waisman, R Ranjan, J Roes, T Krieg, et al. Differential roles of macrophages in diverse phases of skin repair. J Immunol. 2007; 184: 3964–3977.
130. K Klinkert, D Whelan, AJP Clover, AL Leblond, AHS Kumar, et al. Selective M2 macrophage depletion leads to prolonged inflammation in surgical wounds. Eur Surg Res. 2017; 58: 109-129.
131. Z Zhu, J Ding, Z Ma, T Iwashina, EE Tredget. Systemic depletion of macrophages in the subacute phase of wound healing reduces hypertrophic scar formation. Wound Repair Regen. 2016; 24: 644-656.
132. N Jetten, N Roumans, MJ Gijbels, A Romano, MJ Post, et al. Wound administration of M2-polarized macrophages does not improve murine cutaneous healing responses. PLoS ONE. 2014; 9: e102994.
133. OE Kaymakcalan, S Karinja, A Abadeer, X Dong, JL Jin, et al. Antigen-mediated, macrophage-stimulated, accelerated wound healing using α-Gal nanoparticles: Annals of Plastic Surgery. 2018; 80: S196-S203.
134. KM Wigglesworth, WJ Racki, R Mishra, E Szomolanyi-Tsuda, DL Greiner, et al. Rapid recruitment and activation of macrophages by Anti- Gal/α-Gal liposome interaction accelerates wound healing. J Immunol. 2014 ; 186 : 4422-4432.
135. RE Mirza, MM Fang, WJ Ennis, TJ Koh. Blocking interleukin-1b induces a healing-associated wound macrophage phenotype and improves healing in type 2 diabetes. Diabetes. 2013 ; 62 : 2579-2587.
136. Gauthier, A Fisch, K Seuwen, B Baumgarten, H Ruffner, et al. Glucocorticoid-loaded liposomes induce a pro-

resolution phenotype in human primary macrophages to support chronic wound healing. Biomaterials. 2018 ; 178 : 481–495.
137. AD Agaiby, M Dyson. Immuno-inflammatory cell dynamics during cutaneous wound healing. J Anatomy. 1999; 195: 531–542.
138. Voskoboinik, JC Whisstock, JA Trapani. Perforin and granzymes: function, dysfunction and human pathology. Nature Reviews Immunology. 2015; 15: 388–400.
139. LM Kanevskiy, WG Telford, AM Sapozhnikov, EI Kovalenko. Lipopolysaccharide induces IFN-γ production in human NK cells. Front. Immun. 2013; 4: 11.
140. Y Ishida, T Kondo, T Takayasu, Y Iwakura, N Mukaida. The essential involvement of cross-talk between IFN-✐ and TGF-✎ in the skin wound-healing process. The Journal of Immunology. 2004; 172: 1848-55.
141. E Kanno, H Tanno, A Masaki, A Sasaki, N Sato, et al. Defect of interferon γ leads to impaired wound healing through prolonged neutrophilic inflammatory response and enhanced MMP-2 activation. IJMS. 2009; 20: 5657.
142. G Ferlazzo, M Pack, D Thomas, C Paludan, D Schmid, et al. Distinct roles of IL-12 and IL-15 in human natural killer cell activation by dendritic cells from secondary lymphoid organs. Proceedings of the National Academy of Sciences. 2004; 101: 16606–16611.
143. M Vitale, MD Chiesa, S Carlomagno, D Pende, M Aricò, et al. NK-dependent DC maturation is mediated by TNFα and IFNγ released upon engagement of the NKp30 triggering receptor. Blood. 2005; 106: 566–571.
144. S Straino, A Di Carlo, A Mangoni, R De Mori, L Guerra, et al. High-Mobility Group Box 1 Protein in human and murine skin: Involvement in wound healing, Journal of Investigative Dermatology. 2008; 128: 1545–1553.
145. S Herbst, UE Schaible, BE Schneider. Interferon gamma activated macrophages kill mycobacteria by nitric oxide induced apoptosis. PLoS ONE. 2011; 6: e19105.
146. T Michel, F Hentges, J Zimmer. Consequences of the crosstalk between monocytes/macrophages and natural killer cells. Front. Immun. 2013; 3: 403.
147. S Nedvetzki, S Sowinski, RA Eagle, J Harris, F Vély, et

al. Reciprocal regulation of human natural killer cells and macrophages associated with distinct immune synapses. Blood. 2007; 109: 3776–3785.

148. Kale, A Sharma, A Stolzing, PY Desprez, J Campisi. Role of immune cells in the removal of deleterious senescent cells. Immun Ageing. 2020; 17: 16.

149. Sagiv, A Biran, M Yon, J Simon, SW Lowe, et al. Granule exocytosis mediates immune surveillance of senescent cells, Oncogene. 2013; 32: 1971–1977.

150. Sagiv, DGA Burton, Z Moshayev, E Vadai, F Wensveen, et al. NKG2D ligands mediate immunosurveillance of senescent cells. Aging. 2016; 8: 328-344.

151. JM Schenkel, JC Kubasiak, H Dolubzino, FJ Kohlhapp, S Tarabichi, et al. Therapeutic NKG2D ligation facilitates improved wound healing. The Journal of Immunology. 2017; 198: 221.18-221.18.

152. Q Liu, CW Smith, W Zhang, AR Burns, Z Li. NK cells modulate the inflammatory response to corneal epithelial abrasion and thereby Support wound Healing. The American Journal of Pathology. 2012; 181: 452–462.

153. Kumar, N Suryadevara, TM Hill, JS Bezbradica, L Van Kaer, et al. Natural Killer T Cells: An ecological evolutionary developmental biology perspective. Front. Immunol. 2017; 8: 1858.

154. SC Yue, A Shaulov, R Wang, SP Balk, MA Exley. CD1d ligation on human monocytes directly signals rapid NF- B activation and production of bioactive IL-12. Proceedings of the National Academy of Sciences. 2005; 102: 11811–11816.

155. F Cortesi, G Delfanti, G Casorati, P Dellabona. The pathophysiological relevance of the iNKT cell/mononuclear phagocyte crosstalk in tissues. Front. Immunol. 2018; 9: 2375.

156. Münz, RM Steinman, S Fujii. Dendritic cell maturation by innate lymphocytes. Journal of Experimental Medicine. 2005; 202: 203–207.

157. DF Schneider, JL Palmer, JM Tulley, EJ Kovacs, RL Gamelli, et al. Prevention of NKT cell activation accelerates cutaneous wound closure and alters local inflammatory

signals. J Surg Res. 2011; 171: 361–373.
158. H Tanno, K Kawakami, E Kanno, A Suzuki, N Takagi, et al. Invariant NKT cells promote skin wound healing by preventing a prolonged neutrophilic inflammatory response: iNKT cell regulation of neutrophilic response. Wound Rep and Reg. 2017; 25: 805–815.
159. H Tanno, K Kawakami, M Ritsu, E Kanno, A Suzuki, et al. Contribution of invariant Natural Killer T Cells to skin wound healing. Am J Pathol. 2015; 185: 3248–3257.
160. H Spits, JH Bernink, L Lanier. NK cells and type 1 innate lymphoid cells: partners in host defense. Nat Immunol. 2016; 17: 758–764.
161. ANJ McKenzie, H Spits, G Eberl. Innate Lymphoid Cells in inflammation and immunity. Immunity. 2014; 41: 366–374.
162. K Orimo, M Tamari, H Saito, K Matsumoto, S Nakae, et al. Characteristics of tissue–resident ILCs and their potential as therapeutic targets in mucosal and skin inflammatory diseases. Allergy. 2021; 76: 3332–3348.
163. JA Walker. Innate lymphoid cells — how did we miss them? Nat Rev Immunol. 2013 ; 13 : 75-87.
164. J Yang, L Zhao, M Xu, N Xiong. Establishment and function of tissue-resident innate lymphoid cells in the skin. Protein Cell. 2017; 8: 489–500.
165. M Salimi, JL Barlow, SP Saunders, L Xue, D Gutowska-Owsiak, et al. A role for IL-25 and IL-33–driven type-2 innate lymphoid cells in atopic dermatitis. Journal of Experimental Medicine. 2013; 210: 2939–2950.
166. LA Monticelli, GF Sonnenberg, D Artis. Innate lymphoid cells: critical regulators of allergic inflammation and tissue repair in the lung. Current Opinion in Immunology. 2012; 24: 284–289.
167. LA Monticelli, LC Osborne, M Noti, SV Tran, DMW Zaiss, et al. IL-33 promotes an innate immune pathway of intestinal tissue protection dependent on amphiregulin–EGFR interactions. Proc Natl Acad Sci USA. 2015; 112: 10762–10767.
168. Q Cao, Y Wang, Z Niu, C Wang, R Wang, et al. Potentiating tissue-resident Type 2 Innate Lymphoid Cells by IL-33 to prevent renal ischemia-reperfusion injury. J Am

Soc Nephrol. 2018; 29: 961-976.
169. GD Rak, LC Osborne, MC Siracusa, BS Kim, K Wang, et al. IL-33-Dependent Group 2 Innate Lymphoid Cells promote cutaneous wound healing. Journal of Investigative Dermatology. 2016; 136: 487–496.
170. M Ebbo, A Crinier, F Vély, E Vivier. Innate lymphoid cells: major players in inflammatory diseases. Nat Rev Immunol. 2017; 17: 665–678.
171. Y You, X Zhang, X Wang, D Yue, F Meng, et al. ILC2 proliferated by IL-33 stimulation alleviates acute colitis in Rag1 -/- Mouse through promoting M2 macrophage polarization. Journal of Immunology Research. 2020; 2020: 5018975.
172. R He, H Yin, B Yuan, T Liu, L Luo, et al. IL-33 improves wound healing through enhanced M2 macrophage polarization in diabetic mice. Molecular Immunology. 2017; 90: 42–49.
173. E Hams, R Bermingham, PG Fallon. Macrophage and Innate Lymphoid Cell Interplay in the Genesis of Fibrosis. Front Immunol. 2015; 6: 597.

LES MODELES DE LA CICATRISATION :

Afin de pouvoir étudier et mieux comprendre les mécanismes impliqués dans la cicatrisation et ses anomalies, rechercher de nouveaux biomarqueurs et tester de nouvelles thérapies, des modèles *in vitro*, des modèles *ex vivo* et des modèles *in vivo* ont été développés.

1.1. Les modèles in-vitro et ex-vivo :

- **La culture cellulaire monocouche (2D monocellulaire)** est une méthode permettant l'étude des caractéristiques intrinsèques d'un type cellulaire (ex : comportement migratoire ou prolifératif) et d'étudier l'impact d'une pathologie ou d'une action thérapeutique sur ces propriétés fonctionnelles.
    - **La prolifération** est étudiée sur une monocouche cellulaire à faible ensemencement. Les divisions cellulaires vont se succéder au fil du temps jusqu'à l'obtention d'un état de confluence, à partir duquel l'inhibition de contact va venir freiner ce phénomène. L'évolution du pourcentage de confluence dans le temps est enregistrée en vidéo-microscopie et permet le calcul de la vitesse de prolifération. Dans notre pratique, nous utilisons l'INCUCYTE®, un incubateur doté d'un vidéo-microscope qui enregistre à intervalle de temps régulier, les photographies de l'avancée de la prolifération dans le puits, comme présenté dans la Figure 13.



Figure 13 : **Prolifération** d'une population fibroblastique, évaluée par Incucyte®: Ensemencés à faible confluence, les fibroblastes qui prolifèrent couvrent toute la surface des puits

(*Expérience menée au laboratoire*)

De manière complémentaire ou en l'absence de matériel permettant la mesure directe de la prolifération, cette dernière peut être approchée par le temps de doublement d'une population cellulaire « population doubling time » ou PDT.

- **La migration** est étudiée sur une monocouche cellulaire à l'état de sub-confluence au centre de laquelle une plaie linéaire artificielle (ou *« scratch-wound »*) est réalisée par une pointe de cône de pipette ou un *« wound maker »* permettant de standardiser la direction et la largeur de la plaie. Une bande de cellules est décollée mécaniquement de la monocouche cellulaire au centre des puits et retirée par lavage. La migration est objectivée par la progression des cellules des berges de la plaie vers le centre de celle-ci. La fermeture de la plaie est mesurée dans le temps par microscopie ou vidéo-microscopie. Dans notre pratique,

nous utilisons l'INCUCYTE®, un incubateur doté d'un vidéo-microscope qui enregistre à intervalles de temps réguliers, les photographies de l'avancée de la fermeture de plaie (Figure 14). La cinétique de la migration est extrapolée à partir du calcul de la confluence dans le « *scratch* » (Figure 15).

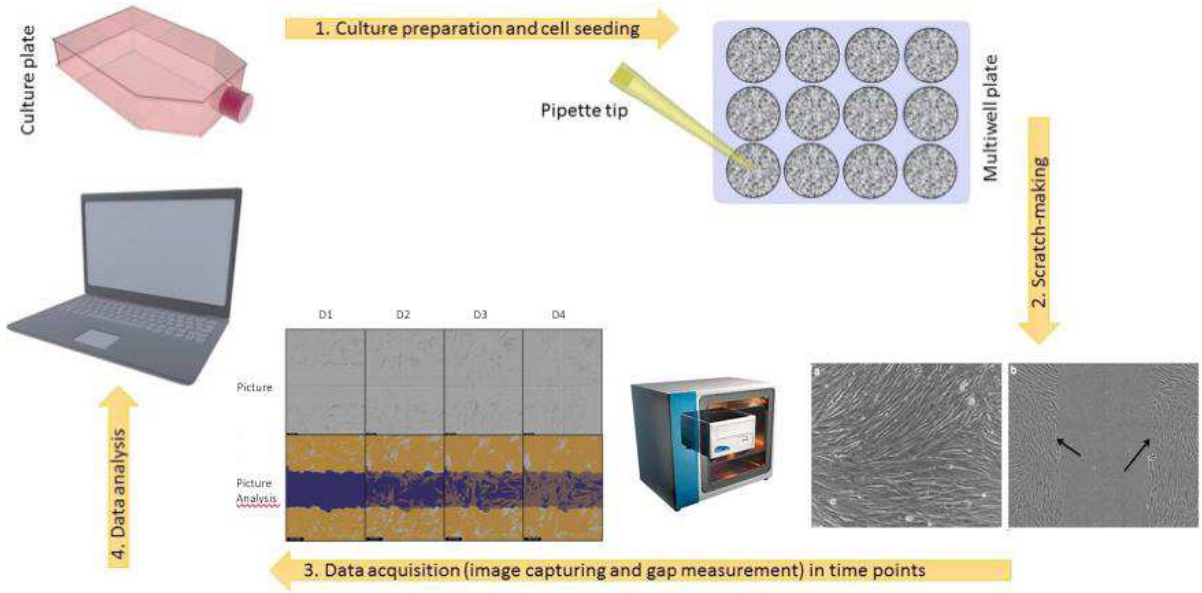

Figure 14 : Protocole d'étude migration cellulaire et suivi par Incucyte®

D'après (*Grada et al. 2017)*



Figure 15 : **Migration** des fibroblastes dans le *scratch* effectué par *wound maker*, évaluée par Incucyte®.

(*Expérience menée au laboratoire*)

Par ailleurs, un autre modèle de migration peut être proposé. La plaie linéaire est remplacée par une « perte de substance » circulaire : c'est le modèle de migration en anneau (Figure 16). Les cellules sont ensemencées soit à l'extérieur de l'anneau, soit à l'intérieur de celui-ci, et un suivi vidéo-microscopique permet d'évaluer la vitesse de migration cellulaire, l'orientation du déplacement migratoire cellulaire et le temps de fermeture selon les conditions choisies *(Legrand et al. 1999)*.

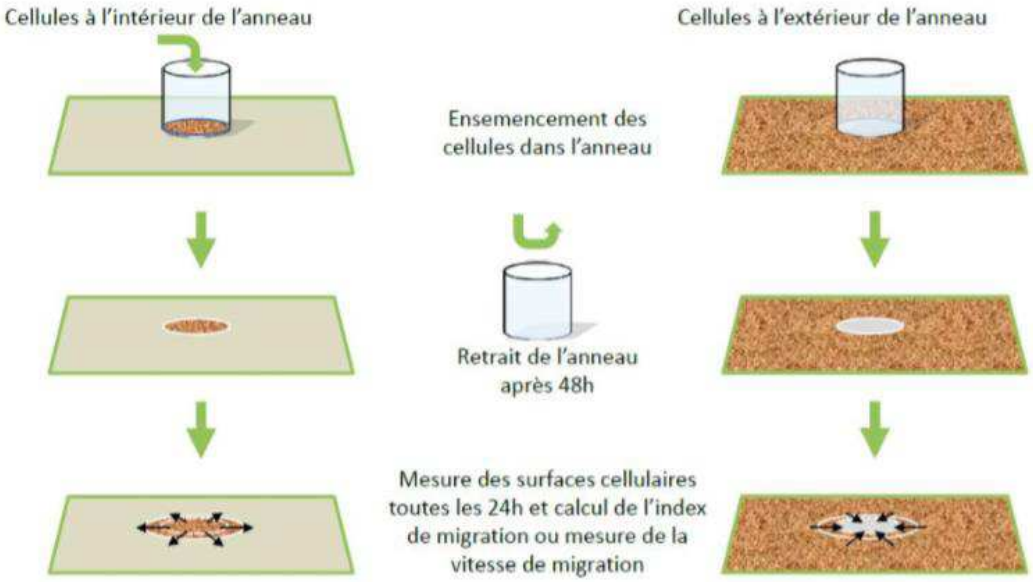

Figure 16 : Principe du modèle de migration en anneau (avec ensemencement à l'intérieur ou à l'extérieur de l'anneau)

D'après *(Chen and Nalbantoglu 2014)*

- **La co-culture kératinocytes et fibroblastes (2D co-cultures)** : permet d'étudier les interactions entre les différents types cellulaires. Les co-cultures

apportent des informations complémentaires sur les interactions épithélio-mésenchymateuses, comparées aux cultures monotypiques. Le système du « transwell » (ou chambre de Boyden) est basé sur la culture en monocouche des fibroblastes et des kératinocytes séparés en deux compartiments par une membrane poreuse *(Ud-Din and Bayat, 2017)*. Ce système (Figure 17) permet d'étudier la migration directionnelle des différents types cellulaires en réponse aux chimiokines sécrétées par un autre type cellulaire *(Postlethwaite et al., 1976)*. Pour résoudre les contraintes de l'essai traditionnel en chambre de Boyden, des essais microfluidiques caractérisés par l'utilisation d'une chambre de migration avec deux canaux séparés par une barrière verticale avec de multiples travées de pores ont été mis au point récemment (*Chowdhury et al., 2017)*. Pour ce faire, les cellules sont placées dans le canal d'un côté de la barrière tandis qu'un chimio-attractant circule dans le canal de l'autre côté de la barrière (*Breckenridge et al., 2010)*. Ce modèle fabriqué à l'aide des techniques de microfabrication par photolithographie fournit un gradient stable de chimiokines et évite le gradient abrupt non contrôlé des autres techniques. Cependant, les co-cultures ne fournissent qu'une compréhension bidimensionnelle des processus de cicatrisation de la peau.

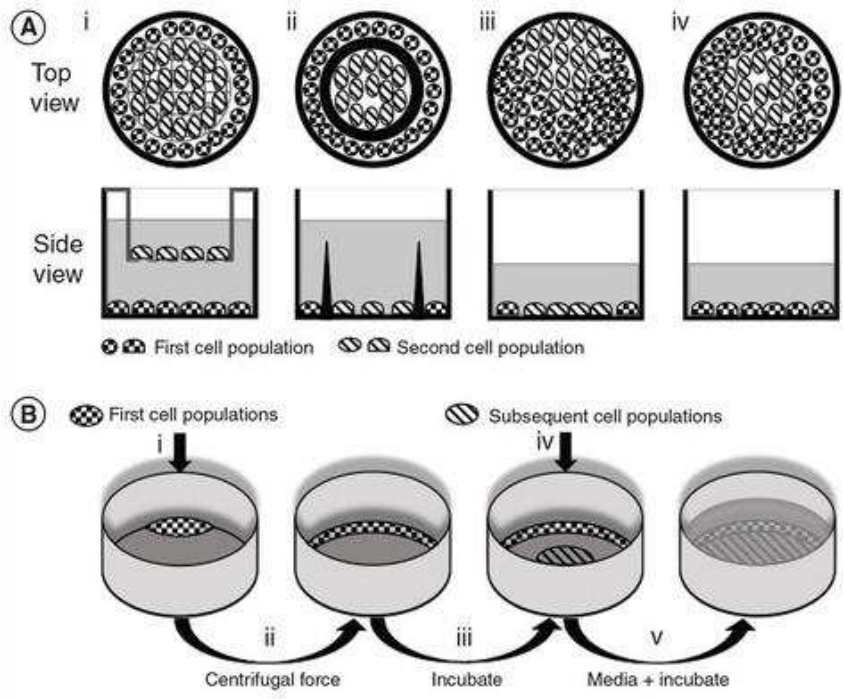

Figure 17 : Exemples de modèles de co-cultures permettant l'étude des interactions entre deux types cellulaires

D'après (Venter and Niesler 2018)

- **La peau équivalente (3D)** : L'interaction entre les fibroblastes, la matrice et les kératinocytes est aussi étudiée dans un modèle 3D. Lorsque les kératinocytes ont été cultivés séparément, puis placés sur un gel de collagène contenant les fibroblastes, une culture tridimensionnelle organotypique ressemblant à une peau est créée (*Stark et al., 2004)*. Ce modèle 3D permet aussi d'étudier la cicatrisation des plaies pathologiques. Par exemple, un épiderme construit à partir de kératinocytes isolés à partir d'une cicatrice pathologique sur une matrice dermique peuplée de fibroblastes sains peut induire des modifications des caractéristiques fibroblastiques menant à cette cicatrice anormale. Ces résultats traduisent les interactions moléculaires entre cellules épidermiques et cellules dermiques sous-jacentes (*Bellemare et al., 2005)*.

Les fibroblastes peuvent être ensemencés dans un gel de collagène ou « lattice » (Figure 18). A partir de ces modèles de matrice dermique peuplés de fibroblastes d'intérêt, nous avons pu étudier les capacités contractiles de ces derniers. La mesure de la diminution du diamètre de cette lattice à intervalles de temps réguliers traduira l'intensité des forces développées par cette population fibroblastique.

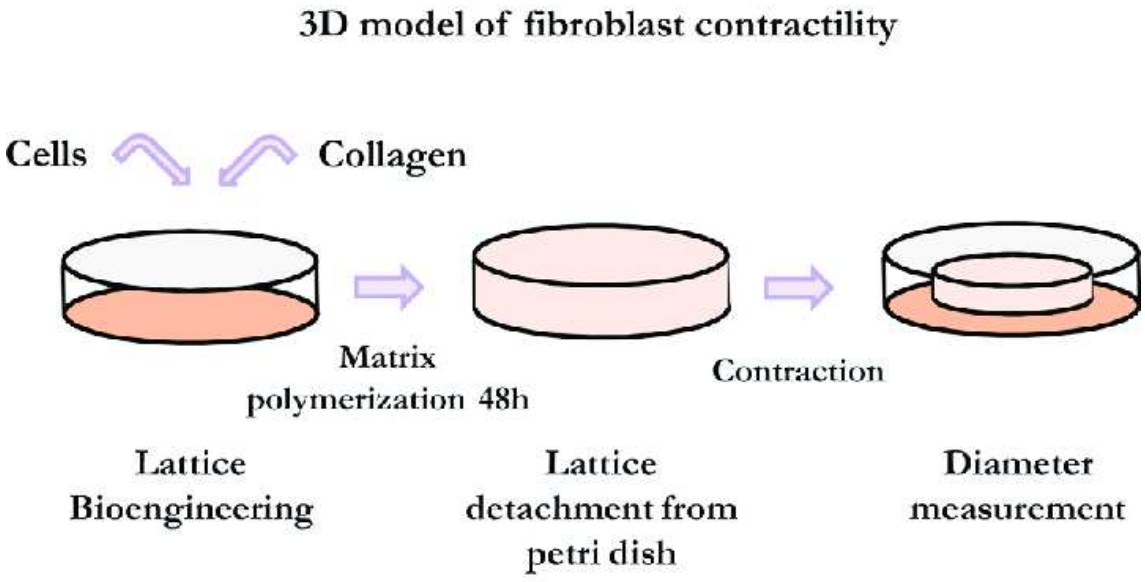

Figure 18 : Etude des capacités des fibroblastes à contracter la matrice extra-cellulaire : le modèle des lattices de collagène

D'après (Bell et al. 1979)

La technique de peau reconstruite, initialement décrite par *Eugène Bell en 1979*, permet d'analyser l'interaction entre le derme et l'épiderme *(Sriram et al. 2015)*. La construction de ce modèle nécessite deux étapes successives (Figure 19) : la création d'un derme équivalent par l'association d'une lattice de collagène et d'une population fibroblastique, puis l'adjonction, à sa surface, d'une population de kératinocytes

(Wojtowicz et al. 2014). On obtient alors une peau reconstruite en 3D, modèle comparable mais simplifié, de la peau humaine. L'ajout d'autres acteurs cellulaires (tels que les mélanocytes, les cellules immunitaires, les cellules endothéliales ou les adipocytes, par exemple) est possible pour étayer leur rôle dans les processus de cicatrisation.

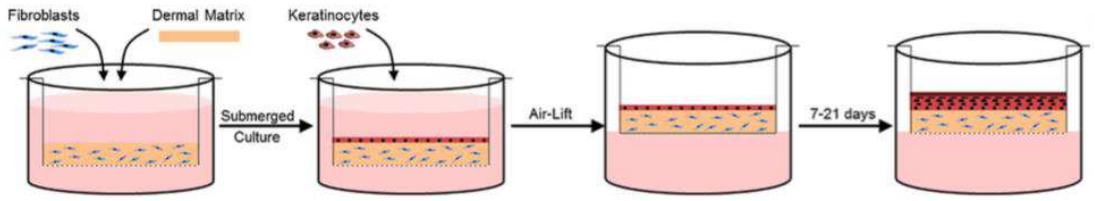

Figure 19 : Principe de la peau reconstruite avec une matrice dermique contenant les fibroblastes et une couverture épidermique composée de kératinocytes

D'après (Sriram et al. 2015)

Pour aller plus loin dans l'étude des forces contractiles développées par les fibroblastes et plus particulièrement par leur forme activée en myofibroblaste, nous avons travaillé sur une technique innovante d'étude des forces appelée Traction Force Microscopy (TFM) développée en collaboration avec l'équipe du physicien Manuel Thery (Cytomorpholab, CEA). A la différence des lattices de collagène qui étudient les forces contractiles développées par une population fibroblastique au sein d'un gel de collagène mimant la MEC, la TFM nous permet d'étudier les forces contractiles à l'échelle unicellulaire. Elle repose sur l'étude microscopique du déplacement de billes fluorescentes au sein d'un hydrogel de polyacrylamide dont la rigidité sera établie par le choix d'un ratio acrylamide 40%/ bis-acrylamide 2% (Figure 20 et 21). Au sein de ce gel sont créés des « *patterns* » rectangulaires qui vont accueillir un fibroblaste (figure 22). Ce dernier va adhérer aux protéines matricielles qui recouvrent le gel et va tracter

les coins du gel. La mesure du déplacement des billes inclues dans le gel en présence de la cellule contractée et après décollement de la cellule par l'ajout de Tryspsine permet d'évaluer la force générée par chaque cellule (Figure 23 et 24).

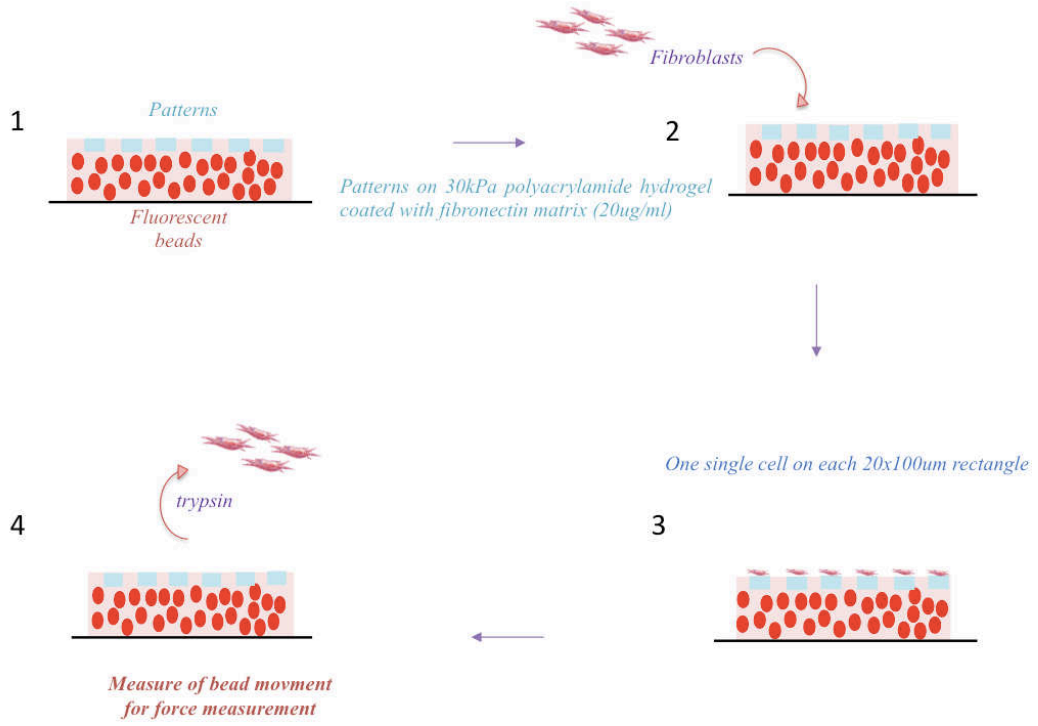

Figure 20 : Principe du micro-patterning sur hydrogel de polyacrylamide

(Représentation schématique réalisée par nos soins)

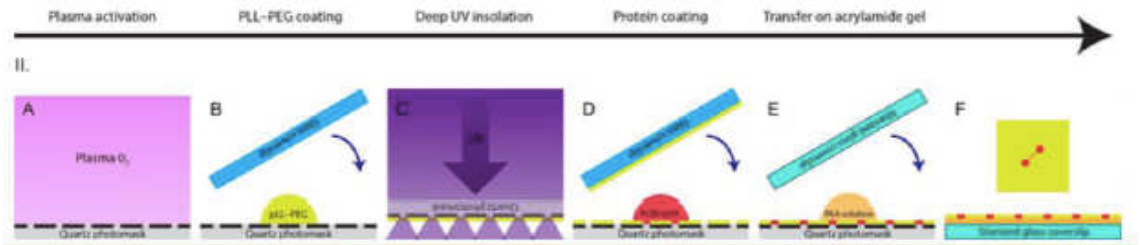

Figure 21 : Résumé des différentes étapes de confection du gel micropatterné

D'après (Vignaud et al. 2014)



Figure 22 : Positionnement des fibroblastes au sein des *patterns* rectangulaires (les motifs contenant plusieurs fibroblastes sont éliminés de l'analyse)

(*Expérience menée au laboratoire*)

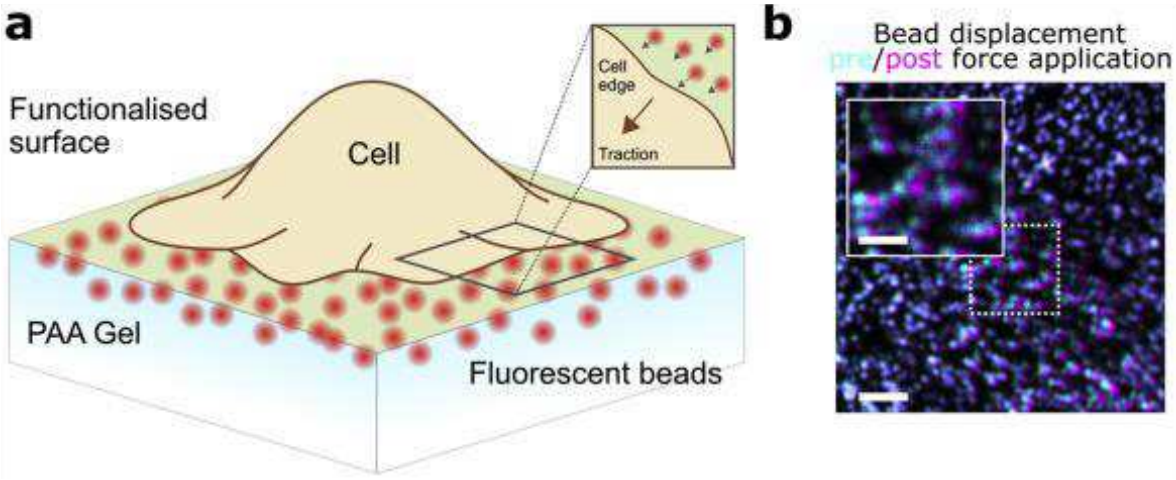

Figure 23 : Principe de mesure de la force contractile développée par un fibroblaste sur un gel de polyacrylamide (PAA) micropatterné à partir du déplacement de billes fluorescentes contenues dans le gel

D'après (*Colin-York et Fritzsche, 2018)*



Figure 24 : Résultat brut de la contraction d'un fibroblaste unique (image de gauche), au sein d'un « *pattern* » rectangulaire (image du centre) : le déplacement des billes est traduit par un champ de forces aux deux extrémités de la cellule (image de droite)

(*Expérience menée au laboratoire*)

- **Le modèle ex-vivo** : La culture cellulaire organotypique à partir d'explants de peau fournit aussi une structure 3D et peut être utilisée pour étudier la réparation des plaies et tester les effets de différentes thérapies *(Danso et al., 2015)*. Dans ce modèle (Figure 25), les interactions cellule-cellule ou cellule-matrice, et le microenvironnement des cellules en termes biophysiques et biochimiques, sont conservés.

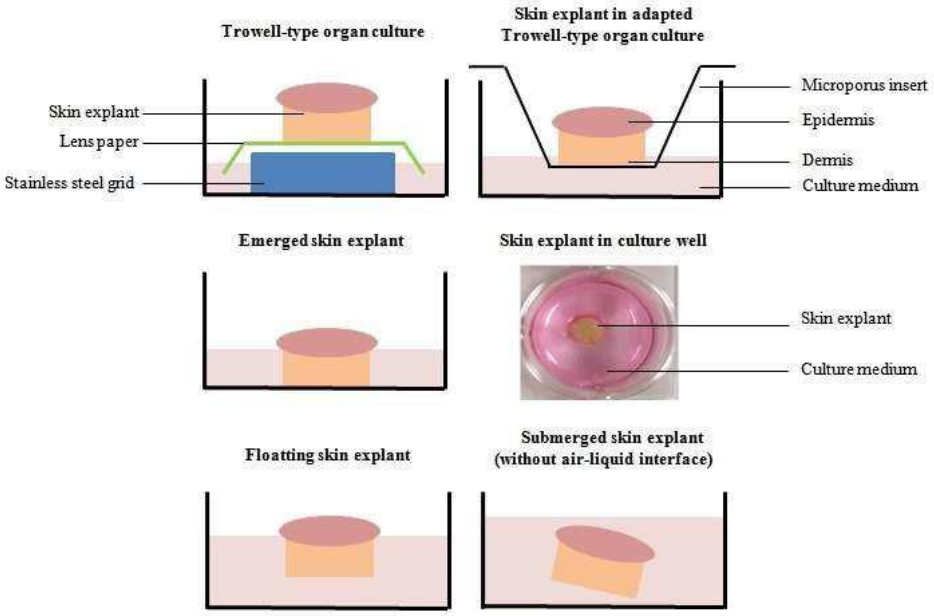

Figure 25 : Principe des cultures d'explants (modèle ex-vivo) dans différentes conditions

D'après (Lebonvallet, 2010)

Pour approcher plus près de l'état *in situ* et des interactions complexes entre tous les intervenants, des modèles animaux ont été développés.

1.2.Les modèles *in vivo* ou modèles animaux :

Les modèles *in vivo* sont les plus pertinents pour étudier la cicatrisation des plaies. Ces modèles peuvent être divisés en deux catégories : les modèles de cicatrisation aiguë et les modèles de cicatrisation chronique. Ils peuvent être réalisés chez des petits animaux, des grands animaux ou des humains. Ils présentent plusieurs avantages sur les études *in vitro*, car ils permettent d'étudier la physiopathologie de la cicatrisation en temps réel. Bien que les peaux animales ne ressemblent pas à la peau humaine, ces modèles ont été développés et utilisés pour étudier la complexité du processus de cicatrisation, notamment dans le cas des plaies chroniques *(Lindblad, 2012)*. Les modèles *in vivo* consistent à créer une plaie sur la peau d'un animal de laboratoire et à observer la fermeture de la plaie au fil du temps. Des modifications physiques, chimiques ou biologiques de l'environnement de la plaie peuvent également être incorporées en présence ou en absence d'altérations génétiques *(Fang et Mustoe. 2012)*.

- **Les modèles murins** (Figure 26) : La peau des rongeurs a la particularité de posséder une couche de « panniculus carnosus » qui est une fine couche musculaire qui produit une contraction rapide de la plaie après une blessure (*Zomer and Trentin, 2018)*, à la différence des plaies humaines qui guérissent par formation de tissu de granulation et ré-épithélialisation. Ce sont des

différences importantes à prendre en compte lors de l'évaluation de la pertinence translationnelle des études sur les rongeurs. L'utilisation d'une attelle en silicone centrée et fixée sert à inhiber la contraction dermique et à augmenter la fiabilité des modèles murins pour mimer la cicatrisation des plaies chez l'homme (*Davidson et al., 2013)*. Dans ce système d'attelle, la plaie va guérir par réépithélialisation et formation du tissu de granulation, comme c'est le cas chez l'homme.

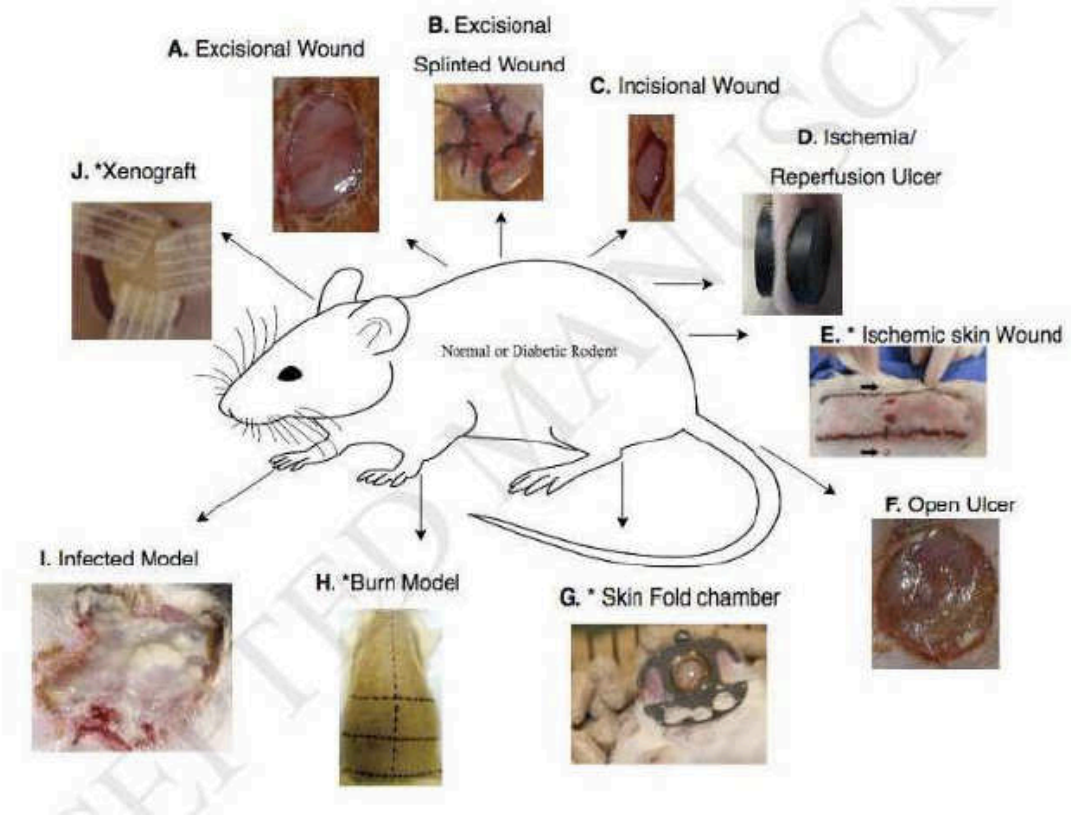

Figure 26 : Les différents modèles murins de cicatrisation

D'après (*Sami et al. 2019)*

- **<u>Les modèles « lapins »</u>** (Figure 27) : ils sont utilisés via un modèle de plaie par excision de l'oreille du lapin (*Seth et al., 2011)*. La réparation se fait de la

périphérie vers le centre, uniquement par ré-épithélialisation et sans contraction contrairement aux modèles murins (*Masson-Meyers et al., 2020)*. Environ six plaies peuvent être créées sur chaque oreille, ce qui permet d'avoir suffisamment de réplications chez le même animal (pour limiter les effets des variations inter-individuelles) et d'utiliser un petit nombre d'animaux. Les inconvénients de l'utilisation du lapin comme modèle animal sont son coût d'élevage élevé et le fait qu'il soit difficile de le modifier génétiquement.

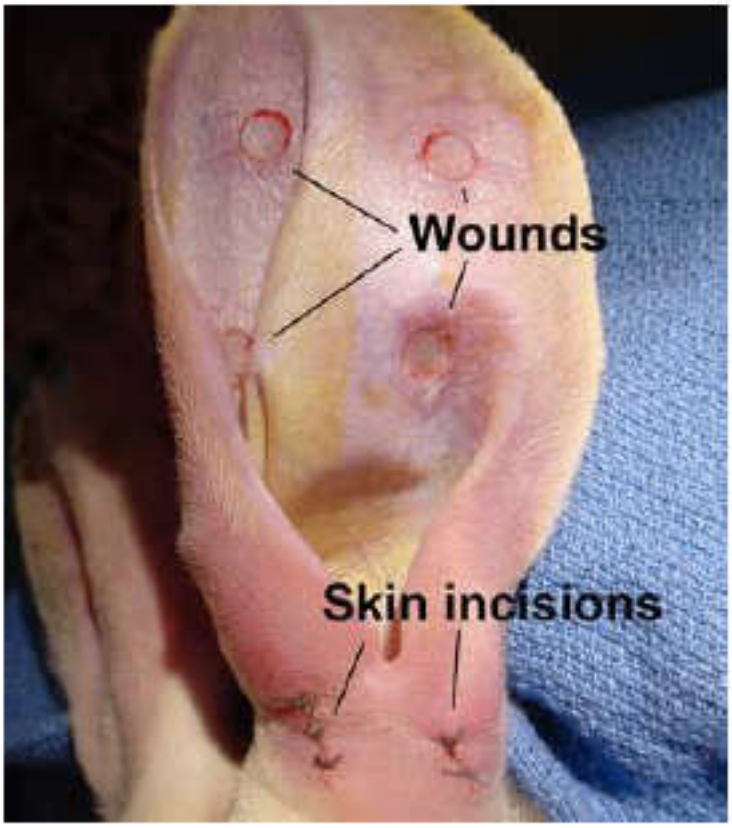

Figure 27 : Modèle d'excision de l'oreille du lapin

D'après (*Seth et al. 2011)*

- **Les modèles porcins** : ils sont prometteurs pour l'étude de la cicatrisation des plaies en raison de la similitude physiologique et anatomique de la peau de

cochon (surtout ventrale) avec celle de l'homme (*Swindle et al., 2012)*. Les porcs ont une structure cutanée proche en effet (Figure 28) avec : (i) des couches épaisses d'épiderme et de derme ; (ii) la même structure des follicules pileux et des glandes apocrines ; (iii) un contenu et une structure du collagène et de l'élastine du derme proches, (iv) la présence de types de cellules immunitaires similaires et une réponse biologique aux facteurs de croissance proche (*Grada et al., 2017)*.

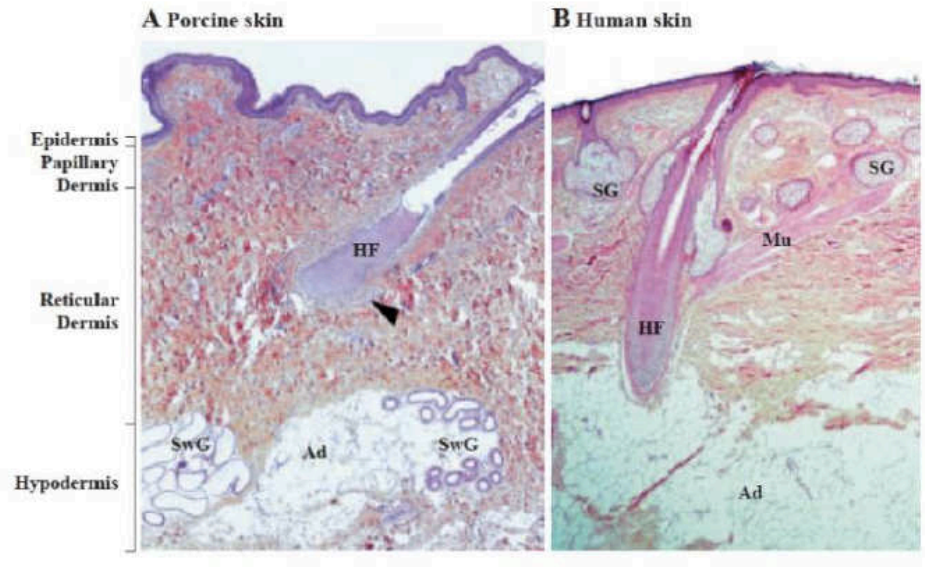

Figure 28 : Comparaison de la structure histologique de la peau porcine et de la peau humaine

D'après (Swindle et al., 2012)

La pathologie chéloïdienne étant une pathologie strictement humaine *(Bakry et al, 2013)*, il n'existe pas de modèle animal pour ce trouble de la cicatrisation. Dans l'optique d'étudier les caractéristiques intrinsèques des fibroblastes chéloïdiens,

que nous détaillerons plus loin, nous avons choisi de travailler sur des cultures monocouches à partir d'explants en vue de réaliser des cultures primaires.

Chapitre III – LA CICATRISATION PATHOLOGIQUE

1. LES TROUBLES DE LA CICATRISATION :

La cicatrisation est un phénomène complexe qui repose sur les interactions de nombreux acteurs cellulaires et moléculaires et la succession chronologique de différentes phases que nous avons décrites précédemment. Différents facteurs intrinsèques et extrinsèques vont venir moduler ce phénomène, comme une infection, un état de dénutrition, le tabac, l'âge, le diabète ou l'hypoxie tissulaire, par exemple (Figure 29). Certains de ces facteurs sont réversibles et la correction de chacun d'entre eux, lorsque cela est possible, permet parfois de reprendre le chemin de la cicatrisation physiologique. Les troubles de la cicatrisation peuvent schématiquement prendre deux formes : les « défauts » ou retard de cicatrisation qui, *in fine*, peuvent aboutir à une plaie chronique, ou les « excès » de cicatrisation qui peuvent mener à des cicatrices hypertrophiques voire chéloïdiennes.

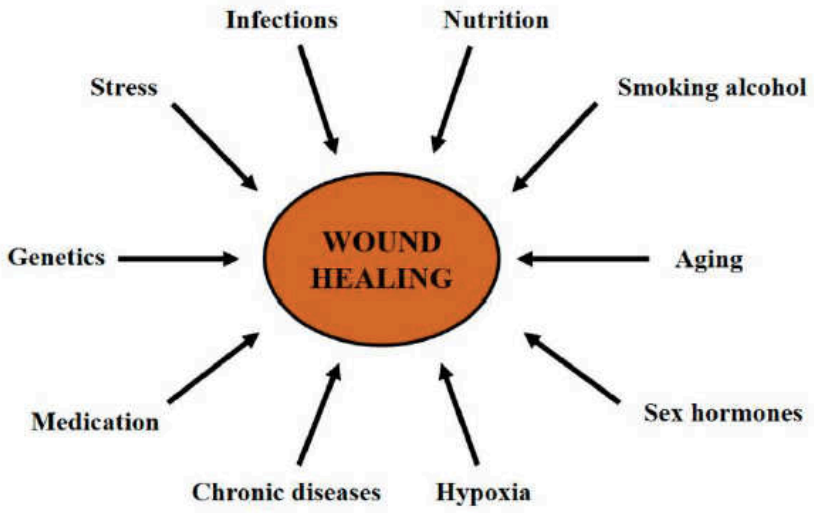

Figure 29 : Facteurs locaux et systémique modulant la cicatrisation

D'après (Gushiken et al. 2021)

1.1. Les défauts de cicatrisation :

Les retards de cicatrisation, voire les plaies chroniques, peuvent être définis par un défaut de synchronisation entre les différents acteurs de la cicatrisation, voire un arrêt de la cicatrisation à une de ses phases intermédiaires. Ces troubles sont souvent multifactoriels (phénomènes vasculaires, surinfection, carence métabolique, troubles neurologiques etc…) comme dans les ulcères vasculaires (veineux ou artériels), les plaies du pied diabétique ou les escarres. En cas de défaut d'apport artériel soit par artériopathie, soit par compression extrinsèque, l'ischémie tissulaire va être responsable d'une nécrose tissulaire. Après détersion, l'absence d'une vascularisation artérielle suffisante limitera l'apport d'oxygène sur le lit de la plaie et des différents éléments transférés par voie sanguine au lit de la plaie. A l'inverse, en cas d'insuffisance veineuse, l'obstacle au drainage des déchets et l'abondance des exsudats de stase seront également un frein à la cicatrisation. Dans les plaies du pied diabétique, les causes sont souvent multifactorielles : artériopathie, neuropathie avec hypoesthésie distale responsable de plaies souvent passées inaperçues, surinfection parfois favorisée par l'hyperglycémie chronique, … Lors des escarres, la fragilité du patient doit être prise en compte. La levée de la compression avec reverticalisation du patient et la surveillance de tous les facteurs extrinsèques de pression sont des facteurs majeurs. La lutte contre la macération, la dénutrition et les frictions sur la plaie sont également fondamentaux. La correction de chacun de ces facteurs favorisants peut mener à la cicatrisation de la plaie. La précocité des mesures correctives permettra d'optimiser la cicatrisation et de minimiser les séquelles.

1.2. Les excès de cicatrisation :

Les cicatrices hypertrophiques sont définies par une formation excessive de tissu conjonctif fibreux (accumulation de collagène) due à une activité excessive des fibroblastes au niveau du site de la plaie secondaire à une phase inflammatoire prolongée. La fibrose est la conséquence d'un déséquilibre entre la production de la MEC et sa dégradation qui devrait aboutir à une destruction de la structure tissulaire *(Cook et al., 2000)*. Les cicatrices hypertrophiques, à la différence des cicatrices chéloïdes, ne s'étendent pas au delà de la lésion initiale et ont une tendance spontanée à la régression au bout de plusieurs mois. Les cicatrices hypertrophiques peuvent faire suite à différentes étiologies. Les cicatrices de brûlures, qu'elles aient été greffées ou non, dans un contexte inflammatoire systémique, ont une tendance à s'hypertrophier. La compression, notamment par vêtements compressifs ou plaques de silicone, permet de prévenir et de limiter l'intensité des cicatrices hypertrophiques. Les cicatrices hypertrophiques peuvent aussi faire suite à une intervention chirurgicale et en altérer le résultat morphologique. Cependant, un délai de 1 an est communément accepté pour considérer le passage d'une cicatrice hypertrophique à une cicatrice chéloïde.

Quelques diagnostics différentiels (troubles de la cicatrisation éventuellement associées à une fibrose ou lésions tumorales bénignes ou malignes) sont classiquement éliminés face au diagnostic de chéloïde :

- **La cicatrice hypertrophique** : est une cicatrice en relief liée à un processus de cicatrisation anormal mais n'excédant pas les marges de la lésion initiale *(Conway et al. 1960)*. Elle est inflammatoire, rouge et sensible, elle augmente de volume principalement entre 3 et 6 mois d'évolution. L'intensité de la réaction hypertrophique semble liée à l'âge du patient : elle est très marquée chez les enfants et les jeunes

adultes. Les cicatrices sur lesquelles s'exerce une forte tension cutanée, situées perpendiculairement par rapport aux lignes de Langer (Figure 30) sont plus à risque d'évoluer vers des cicatrices hypertrophiques *(Atkinson et al. 2005)*.



Figure 30 : Lignes de tension cutanée minimale selon *Langer, 1946*

Les cicatrices hypertrophiques apparaissent fréquemment sur les cicatrices post-opératoires mais peuvent également survenir lors de traumatismes avec perte de substance cutanée ou altération de la qualité de la peau *(Mowlem, 1951)*. La cicatrice hypertrophique, quelle que soit sa taille, reste localisée aux tissus lésés initialement et augmente de volume en repoussant les marges de la zone atteinte sans envahir la peau non lésionnelle voisine, contrairement aux cicatrices chéloïdes *(Muir, 1990)*. Après une phase de stabilisation, les cicatrices hypertrophiques ont tendance à régresser en moins d'une année, à la différence des cicatrices chéloïdes. Il est parfois difficile de différencier cliniquement une cicatrice qui évolue en repoussant les marges de la lésion initiale, d'une autre qui envahit la peau saine adjacente. La réaction hypertrophique peut

être très intense dans des tissus qui ont été faiblement endommagés initialement, mais qui sont tout de même cicatriciels, et dans lesquels la réaction observée n'est pas due à une invasion. Le diagnostic est clinique et le diagnostic différentiel de ces cas difficiles peut s'effectuer avec le temps en suivant l'évolution de la cicatrice après un an minimum. Cette durée d'évolution limite entre les 2 pathologies est traditionnellement fixée à 1 an sans qu'il n'y ait d'éléments dans la littérature pour justifier le choix de cette durée. Il existe également des arguments anatomopathologiques en faveur du diagnostic de cicatrice hypertrophique comme une jonction dermo-épidermique qui conserve son relief et des fibres de collagènes organisées dans le derme, à la différence des cicatrices chéloïdes *(Jumper et al. 2015)*. Notons qu'il n'existe pas de différence d'incidence selon l'ethnie pour les cicatrices hypertrophiques, à l'inverse des cicatrices chéloïdes *(Crockett, 1954)*.

- **Le dermatofibrome ou histiocytofibrome**, comme les cicatrices chéloïdes, survient sur une peau ayant subi un traumatisme. Lésion nodulaire parfois squameuse, régulière et de petite taille, fréquemment localisée sur les membres, il ne récidive pas après excision chirurgicale *(Jumper et al. 2015)*. L'examen dermoscopique aide au diagnostic clinique.

  Plus rarement, **le dermatofibrosarcome de Darrier-Ferrand**, à un stade précoce, peut se présenter sous forme d'un nodule cutané. Ce sarcome cutané est de croissance lente, absent des paumes et des plantes. Son incidence est plus élevée chez les patients à peau noire. Il survient le plus fréquemment chez des patients jeunes, de 20 à 50 ans, et peut récidiver après excision chirurgicale. Cliniquement, les nodules de dermatofibrosarcome de Darrier-Ferrand sont cependant plus volumineux et fixés. Le

diagnostic est anatomopathologique avec une morphologie dermique caractéristique en nid d'abeille *(Jumper et al. 2015)*.

- **Les lésions de Morphée** en plaques, sur sclérodermie localisée, se présente sous la forme de nodules qui apparaissent spontanément sur une peau pathologique fixée avec limitation des mobilités des articulations adjacentes, notamment les mains *(Addison, 1854)*. Le caractère spontané de l'apparition de la lésion, la peau périphérique sclérodermiforme et l'association aux signes fonctionnels et cliniques, oriente vers le diagnostic de sclérodermie localisée, dite Morphée (Figure 31).

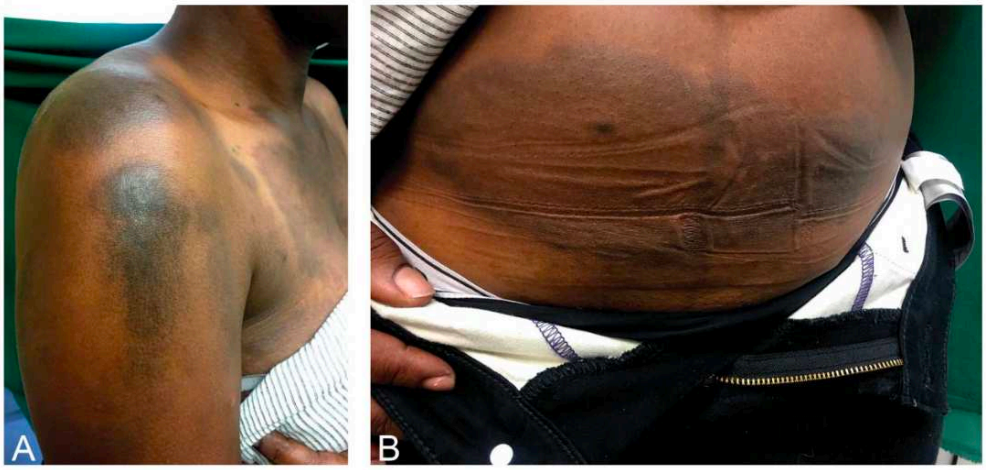

Figure 31 : Lésion de Morphée de l'épaule (A) et de l'abdomen (B), diagnostic différentiel de cicatrice chéloïde

D'après (*Yu et al. 2020)*

Ces diagnostics différentiels sont souvent écartés cliniquement, soit du fait de la présentation des lésions et des signes associés, soit du fait de l'évolution dans le temps des lésions. Le diagnostic de chéloïde sera retenu sur des critères cliniques dans la grande majorité des cas

(Wolfram et al., 2009). Lorsque le diagnostic est douteux, *Bella et al. (PRS, 2011)* proposent des critères cliniques en faveur du diagnostic de cicatrice chéloïde : antécédent familial, hyperpigmentation de la périphérie lésionnelle, mécanosensibilité c'est-à-dire influence des forces de tension cutanée sur l'évolution de la cicatrice, et récidive après excision chirurgicale.

2. LES CICATRICES CHÉLOÏDES : GÉNÉRALITÉS

2.1. Historique :

La première description clinique des chéloïdes pourrait dater de l'Egypte Antique (- 1700). L'égyptologue *Edwin Smith (1930)* a traduit des papyrus décrivant des tumeurs indurées se développant sur la poitrine. Ce n'est que beaucoup plus tard, en *1790,* que *Retz* en fait une description plus précise et les nomme « dartre graisseux ».

Jean-Louis Alibert, médecin en chef de l'hôpital Saint-Louis et considéré comme le fondateur de la dermatologie en France, publie une description systématisée de nombreuses maladies cutanées dans son Arbre des Dermatoses. En *1806*, dans son recueil intitulé Description des maladies de la peau observées à l'hôpital Saint- Louis, et exposition des meilleures méthodes suivies pour leur traitement, il décrit des *« excroissances carniformes, tantôt ovalaires, tantôt oblongues, situées sur une ou plusieurs parties des téguments (…) poussant quelquefois leurs bords de petits prolongements bifurqués, qui ont quelques rapports avec les pattes d'une écrevisse »*. Il esquisse une première classification clinique en deux catégories : « cancroïdes ovalaires » assez plate d'extension horizontale avec un centre atrophique et « candroïdes cylindracées » de croissance verticale (Figure 32).

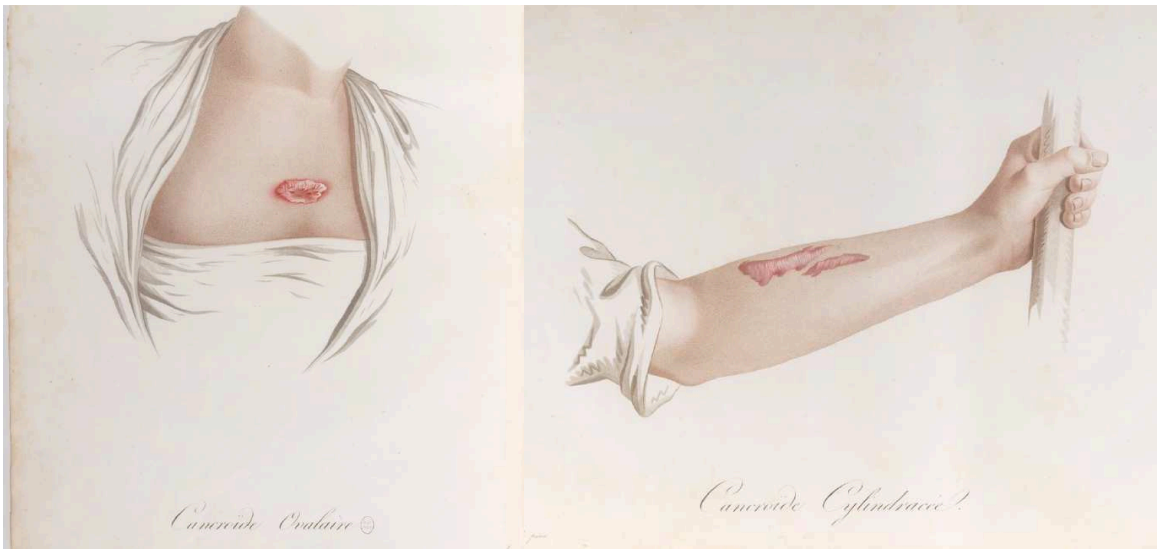

Figure 32 : Cancroïdes décrites par Alibert : "Ovalaire" à gauche et "Cylindracée" à droite

D'après (*Alibert, 1806)*

Les signes fonctionnels qui les accompagnent y sont également rapportés : *« il y a d'ordinaire une augmentation considérable de la chaleur (...) démangeaisons et picotements insupportables, des douleurs vives et pungitives »*. Il décrit également des topographies préférentielles : *« Cette affection se place presque toujours dans l'intervalle des deux seins, à la partie postérieure des bras ou des épaules, à la partie externe des cuisses »*. L'évolution naturelle est à la persistance voire à l'aggravation des lésions : *« les cancroïdes disparoissent rarement ; elles sont aussi durables que les cancers ».* Les traitements médicaux et chirurgicaux sont souvent mis en échec : *« l'opération chirurgicale (...) moyen infructueux », « caustique (...) Soins superflus ! ».* Il donna le nom de *« cancroïdes »* à ces lésions en rapport avec leurs prolongements qu'il compare avec des pattes d'écrevisses. Bien qu'il les ait longtemps considérées comme des formes intermédiaires, *« Par un double rapport, les Cancroïdes semblent se lier aux affections dartreuses et aux affections cancéreuses »*, Alibert

changea le terme cancroïdes et choisit le terme de chéloïdes afin d'éviter tout confusion avec une néoplasie cutanée.

Addison, en 1904, différencie deux catégories de lésions en fonction du mécanisme de survenue : *« chéloïde vraie »* d'apparition spontanée et *« fausse chéloïde »* qui fait suite à une brûlure ou une ulcération cutanée (aussi appelée « chéloïde d'Alibert »). La chéloïde d'*Alibert* est observée plutôt chez les femmes entre 18 et 35 ans, majoritairement sur le sternum, elle apparait fréquemment dans les suites d'une lésion cutanée (brûlure, acné, etc.). Dans cette pathologie, la peau adjacente est saine et est envahie progressivement par le tissu chéloïdien. La « vraie » chéloïde d'*Addison* apparait spontanément sur une peau pathologique fixée avec limitation des mobilités des articulations adjacentes notamment les mains. Il s'agit en réalité de lésions de *Morphée* sur sclérodermie localisée, diagnostic différentiel des cicatrices chéloïdes.

Dubreuilh, en 1904, introduit le concept de *« cicatrice hypertrophique »* où la lésion consécutive à une cicatrice ne dépasse pas les limites de la lésion initiale. Il distingue donc trois formes : les cicatrices hypertrophiques (ne dépassant pas la cicatrice initiale), les cicatrices chéloïdes (qui font suite à une lésion initiale et qui la dépassent) et les chéloïdes « dites spontanées ». Le « dite » traduit le scepticisme présent chez de nombreux médecins, pour lesquels la chéloïde spontanée n'existe pas : selon eux, une lésion préexistante – traumatisme minime ou folliculite – est toujours à l'origine du processus de cicatrisation dont le dérèglement aboutit à la formation de la chéloïde.

En 1918, Darier a voulu mettre fin à cette distinction entre chéloïdes vraies et fausses, spontanées et post-traumatiques, en une seule et même entité : La véritable chéloïde est bien celle décrite par *Alibert*.

2.2. Bases physiopathologiques :

La cicatrice chéloïde est une tuméfaction bénigne riche en collagène, liée à un processus de cicatrisation anomale chez un individu prédisposé en réponse à un traumatisme, une infection, une chirurgie, ou une brûlure. Il s'agit d'une cicatrice surélevée, évoluant depuis plus d'un an, envahissant la peau saine adjacente, ne régressant pas spontanément et ayant tendance à récidiver voire s'aggraver après excision chirurgicale.

Du point de vue histologique, les chéloïdes sont caractérisées par une fibrose dermique majeure en lien direct avec une production excessive de matrice extra-cellulaire par les fibroblastes *(Colwell et al. 2005)* et une extension progressive de ces anomalies au delà de la lésion initiale.

Du point de vue physiopathologique, nous pouvons synthétiser le développement des chéloïdes selon 4 phénomènes majeurs :

1 – Prolifération des fibroblastes et activation en myofibroblastes

2 – Augmentation de la production de matrice extra-cellulaire et diminution de son élimination

3 – Interaction entre derme et épiderme

4- Développement du réseau vasculaire intra-chéloïdien

Les fibroblastes chéloïdiens sont activés sous forme de myofibroblastes en présence de facteurs de croissance comme le TGF-β *(Abdou et al. 2011)*. Leur activation (Figure 33) s'accompagne de l'amplification de deux fonctions cellulaires majeurs : leurs capacités migratoires et

contractiles (notamment en rapport avec des modifications du cytosquelette, comme en témoigne l'augmentation de l'expression d'α-SMA (Smooth Muscle Actin)) et leur capacité à produire la matrice extra-cellulaire. Par ailleurs, les capacités prolifératives des fibroblastes chéloïdiens sont activées, alors que les tendances à l'apoptose de ces populations cellulaires sont diminuées *(Luo et al. 2001, Tucci Viegas et al. 2010)*.

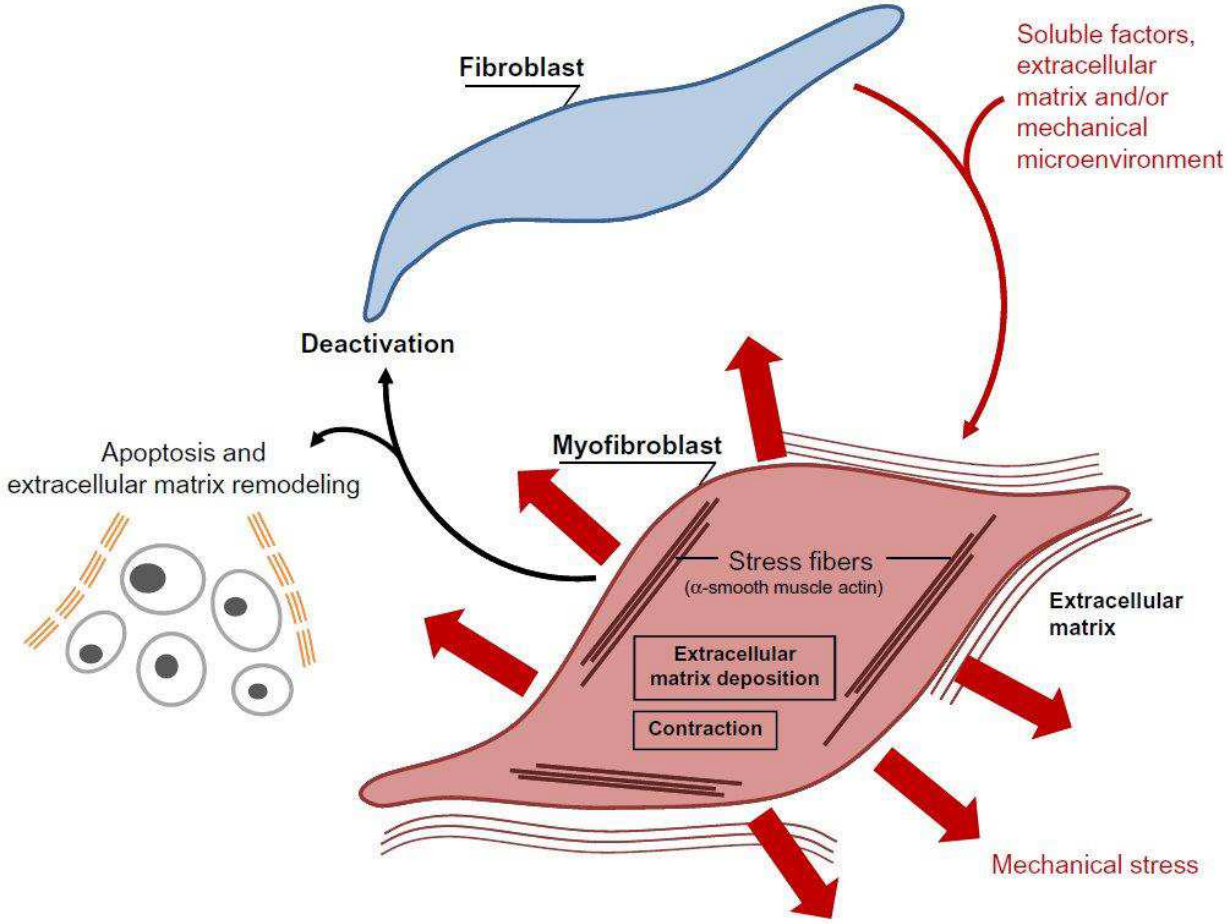

Figure 33 : Différenciation du fibroblaste en myofibroblaste

D'après (Desmoulière et al. 2014)

La présence de forces de tension sur le site cicatriciel va stimuler la mécano-sensibilité fibroblastique, notamment par le biais de la voie ROCK/Caveolin-1 *(Dohi et al., 2019)*. Ces

derniers vont développer un phénotype de proto-myofibroblaste en réponse à cette stimulation mécanique avec expression d'actine de type béta β et gamma γ. En présence de TGF-β, ces proto-myofibroblastes vont pouvoir terminer leur processus d'activation par la synthèse d'α-SMA.

Les capacités migratoires des fibroblastes chéloïdiens sont également augmentées comparés aux fibroblastes témoins *(Jiao et al. 2004, Ohtsuru et al. 2000)*, notamment en rapport avec la stimulation de la voie IGF-1. Les capacités contractiles des fibroblastes chéloïdiens sont augmentées, notamment au centre de la chéloïde *(Suttho et al. 2017)*.

L'augmentation de ces 2 fonctions fibroblastiques joue un rôle dans la contraction du tissu chéloïdien et la progression périphérique dans les tissus sains.

La synthèse de MEC est augmentée. Les fibroblastes chéloïdiens présentent une élévation de l'expression de collagène 1 *(Supp et al, 2012)*, qui est surtout synthétisé dans le derme profond (derme réticulaire) du tissu chéloïdien pour le collagène *(Hellstrom et al. 2014)* tout comme les autres composants de la matrice (ex : augmentation de la Hyluronane synthase 1 au centre des lésions chéloïdiennes).

La dégradation de la MEC est diminuée parallèlement. Les metalloprotéinases matricielles (notamment MMP3) sont diminuées dans les zones actives de la chéloïde, favorisant l'accumulation de MEC *(Seifert et al. 2008)*.

Les cellules de l'inflammation, et notamment les lymphocytes, vont être impliqués dans le dérèglement de la synthèse de collagène par la sécrétion de cytokines pro-fibrosantes telles que l'IL-4, IL-5, IL-6, IL-10, et IL-13 *(Wynn et al. 2014)*.

L'épiderme, par le biais d'interactions épithélio-mésenchymateurses, joue également un rôle actif dans l'induction de la fibrose dermique *(Abdou et al. 2011)* : en stimulant les capacités prolifératives des fibroblastes dermiques et leurs capacités productives de MEC *(Lim et al. 2001, Phan et al. 2002).* Cette interaction se fait par la production par les cellules épidermiques de TGF-β notamment *(Mukhopadhyay et al. 2005)*.

L'hypoxie tissulaire, par son médiateur (Hypoxia Inducible Factor, HIF1α), joue également un rôle majeur dans l'activation de la voie TGF-β (Figure 34) et la stimulation de la néo-angiogénèse (y compris dans la zone périlésionnelle) pour permettre la progression périphérique des lésions.

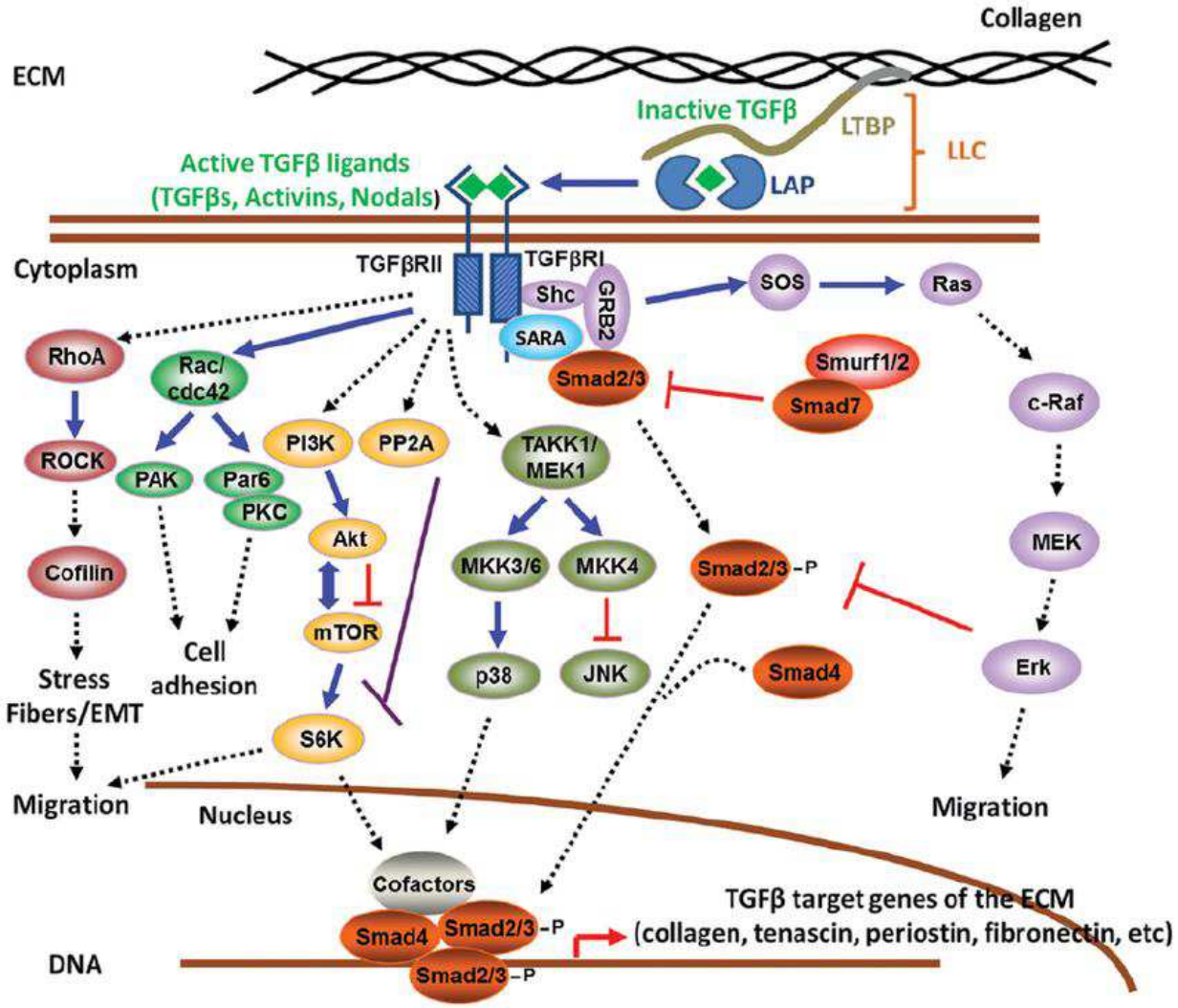

Figure 34 : La voie d'activation du TGF-β

D'après (Papageorgis and Stylianopoulos 2015)

Ces éléments majeurs de la physiopathologie chéloïdienne, nécessaires à la compréhension des éléments cliniques et thérapeutiques présentés dans la partie suivante, seront développés plus profondément dans la partie sur l'hétérogénéité biologique des chéloïdes.

2.3. Épidémiologie :

Les cicatrices chéloïdes apparaissent rapidement après le traumatisme cutané initial, dès 1 à 3 mois, mais peuvent survenir plus tardivement jusqu'à 1 an après *(Brisset et al. 2001)*.

Elles n'ont pas tendance à régresser spontanément et persistent au cours du temps, avec plus ou moins de signes d'activité clinique.

Plusieurs **facteurs de risque intrinsèques** ont été identifiés :

- **Les antécédents familiaux** : La majorité des chéloïdes sont des cas sporadiques mais il existe des formes familiales. En 1961, *Cosman et al.* ont rapporté 8% d'antécédents familiaux chez les 247 patients présentant des cicatrices chéloïdes traitées. *Shaheen et al. (2016)* ont retrouvé des antécédents familiaux chez 19,3% des 259 patients de leur série, avec une localisation et un mécanisme de survenue similaire à leurs apparentés dans 2/3 des cas. Ces formes familiales semblent toucher une localisation préférentielle. Dans la même étude, les patients présentant des cicatrices sternales ou de l'épaule sont plus nombreux à avoir des antécédents familiaux de cicatrices chéloïdes. *Bayat et al.* (2005) retrouvent plus de 50% d'antécédents familiaux dans leur série de 211 patients. *Ramakrishnan et al*. (1974) ont étudié 1000 patients du Sud de l'Inde présentant des cicatrices chéloïdes. Ils ont retrouvé parmi eux des membres de 19 familles. *Marneros et al.* (2001) se sont intéressés à 14 familles présentant des cicatrices chéloïdes et ont démontré un mode de transmission autosomique dominant à pénétrance réduite et d'expression clinique variable. L'étude de *Clark et al.* (2009) à propos de 5 familles dont les membres présentent des cicatrices chéloïdes, semble confirmer l'hypothèse

d'une transmission autosomique dominante à pénétrance variable avec une moyenne de 53% des membres d'une même famille atteints.

Il existe une importante hétérogénéité au sein des cas familiaux de cicatrices chéloïdes, en terme de sévérité et de morphologie cicatricielle. De plus, des individus prédisposés vont cicatriser sous forme de chéloïde dans une certaine localisation anatomique et pas une autre *(Bayat et al. 2005)*, et celle-ci peut être plus à risque dans certaines familles *(Clark et al. 2009)*.

Marneros et al. (2004) ont trouvé dans une famille afro-américaine un *locus* à risque sur les chromosome 7p11, et dans une famille japonaise un autre *locus* à risque en 2q23. A ce jour, aucune mutation de ces *loci* ne peut être considérée comme en cause dans la cicatrisation chéloïdienne.

Les chéloïdes familiales peuvent s'inscrire dans de très rares syndromes comme les syndromes de Rubinstein-Taybi et de Goeminne. Des résultats préliminaires suggèrent une hétérogénéité des *loci* encore plus importante dans les formes familiales de chéloïdes *(Marneros et al. 2004)*. La présence d'antécédents familiaux semble associée à un risque de récidive après traitement chirurgical plus important *(Cosman et al. 1961)*.

- **L'origine ethnique** : Les cicatrices chéloïdes touchent préférentiellement les populations noires, asiatiques, orientales et hispaniques. Il est difficile en pratique, et même interdit légalement en France, d'effectuer des comparaisons précises entre les différentes ethnies. Mais cette tendance est évidente pour tout clinicien en contact avec des patients atteints de cicatrices chéloïdes. Le risque de développer une cicatrice chéloïde est environ 15 fois plus élevé chez un individu noir que caucasien *(Brissett et al, 2001)*, entre 2 et 19 selon d'autres sources *(Marneros et al, 2004)*. *Brissett et al.* rapportent une incidence des cicatrices chéloïdes dans les populations noires et

hispaniques entre 4,5 et 16%. *Bloom et al.* (1956) retrouvent une incidence élevée de 16% au Zaïre, contre moins de 1% en Angleterre.

Crockett et al. (1962) étudient la survenue de différentes pathologies dans la population Soudanaise et notamment les cicatrices chéloïdes. Les populations étudiées au Soudan en 1962 sont originaires de différentes ethnies avec peu de mixité. L'incidence des cicatrices chéloïdes semble variable selon ces ethnies et notamment selon leur phototype. Par exemple, l'auteur n'a observé aucun cas de cicatrices chéloïdes chez les patients originaires d'Égypte ou de Turquie, à la peau plus claire. *Bella et al. (2011)* ont également étudié les cicatrices chéloïdes de patients soudanais en 2011 et se sont focalisés sur des familles issues de 3 ethnies : Hawsa, Nubiens, et Arabes. Les membres de chacune de ces ethnies partagent des caractéristiques cliniques statistiquement différentes concernant la morphologie et la distribution anatomique de leurs cicatrices chéloïdes. A l'inverse, les patients étiquetés cicatrices chéloïdes « sporadiques », consultant à l'hôpital de Khartoum, ont une présentation clinique plus variable. Parmi les 175 patients étudiés en Malaysie par *Alhady et al*. (1969), l'ethnie chinoise est celle qui forme le plus de chéloïde par rapport aux Indiens et aux Malaysiens, qui ont une peau plus foncée. *Shaheen et al. (2016)* ont étudié 259 patients syriens (caucasiens) présentant des cicatrices chéloïdes. *Muir (1990)* a pu étudier un nombre important de cicatrices chéloïdes chez des patients majoritairement caucasiens en Ecosse. Il existe une réelle susceptibilité aux cicatrices chéloïdes dans certaines ethnies, sans que celle-ci soit liée au phototype mais plus vraisemblablement à des facteurs génétiques. Cette prédisposition, bien qu'évidente pour le clinicien, est difficile à explorer dans une étude bien menée en raison de la difficulté à traiter des données ethniques.

- **Le sexe** : Aucune différence significative de susceptibilité aux cicatrices chéloïdes n'a été retrouvée entre les sexes *(Shaheen et al. 2016, Ramakrishnan et al. 1974, Alhady et al. 1969)*. Cependant, certaines études épidémiologiques retrouvent plus de chéloïdes chez les femmes *(Cosman et al. 1961)*, cela s'expliquerait par la préoccupation plus importante des femmes par l'aspect inesthétique de ces cicatrices, et par la fréquence plus élevée des piercing de l'oreille chez ces dernières *(Marneros et al. 2004, Kelly, 2004)*.

  Après 40 ans, en revanche, les cicatrices chéloïdes semblent se développer plus fréquemment chez les hommes que les femmes *(Shaheen et al. 2016)* et certaines localisations, comme la face ou le cuir chevelu, sont préférentiellement masculines *(Bayat et al. 2005)*.

- **L'âge** : L'apparition de cicatrices chéloïdes est liée à l'âge et elle est beaucoup plus fréquente chez le sujet jeune entre 10 et 30 ans (50 à 80% des patients*) (Shaheen et al. 2016, Ramakrishnan et al. 1974, Crockett et al 1962)*. La médiane d'âge de survenue se situe autour de 22 ans (*Cosman et al.* 1961). Ces cicatrices surviennent bien plus rarement chez les patients plus âgés, à partir de 50 ans (*Ramakrishnan et al. 1974, Alhady et al. 1969)*. Cette fréquence plus importante chez le sujet jeune pourrait s'expliquer par des traumatismes, responsables de plaies, plus fréquents dans cette population, et une tension cutanée plus élevée que celle du sujet âgé (Bayat et al. 2005). En effet, les capacités fonctionnelles des fibroblastes et notamment leurs forces contractiles et leur propension à produire la matrice-extra cellulaire sont altérées au cours du vieillissement.

Le rôle du vieillissement sur les capacités fonctionnelles des fibroblastes ont été davantage développés dans une **revue de la littérature** insérée à la fin de ce chapitre, intitulée : **Vieillissement cutané : Physiopathologie et thérapie innovantes** publiée dans *Médecine/Sciences* en Décembre 2020.

- **Les facteurs hormonaux** : Les cicatrices chéloïdes ont tendance à se développer pendant et après la puberté. Elles apparaissent plus fréquemment ou augmentent de volume à partir de la puberté (Muir, 1990) et pendant la grossesse (surtout à partir du 2ème trimestre) (Ramakrishnan et al. 1974, Moustafa et al. 1975) et diminuent après la ménopause (Wolfram et al. 2009). La formation du tissu chéloïdien pourrait être sous influence hormonale notamment des androgènes, certaines études ayant retrouvé un nombre augmenté de récepteurs aux androgènes dans les cicatrices chéloïdes (Marneros et al., 2004).

- **Le groupe sanguin** : *Ramikrishnan et al. (1974)* et *Shaheen et al. (2016)* ont observé que le groupe sanguin A semble être un facteur de risque statistiquement significatif de développer des cicatrices chéloïdes respectivement dans les populations indienne et syrienne. *Mouhari-Toure et al (2012)* n'ont pas retrouvé d'association significative entre le groupe sanguin et la survenue de cicatrices chéloïdes dans leur étude cas-témoin en population togolaise. Cette association fait peu sens sur le plan physiopathologique. D'autres études multicentriques avec des patients issus de différents groupes ethniques permettraient d'élucider cette hypothèse.

Les facteurs constitutionnels incluant les antécédents familiaux, l'ethnie, le phototype et les facteurs hormonaux pourraient être des facteurs de susceptibilité individuelle. A ceux-ci s'ajoutent l'influence de facteurs liés à la cicatrice en elle-même : localisation anatomique, orientation par rapport aux lignes de tension cutanée et mécano-sensibilité, circonstances de survenue. Malgré une définition qui tend à regrouper la pathologie chéloïdienne, en pratique clinique, les patients présentent des lésions assez variées en termes de localisation, de nombre, de circonstances de survenue, d'évolution dans le temps et de récidive, de symptomatologie et de signes d'activité clinique, et de retentissement psycho-social. Nous avons regroupé tous ces éléments sous le terme d'hétérogénéité clinique des chéloïdes.

médecine/sciences 2020 ; 36 : 1163-72

Vieillissement physiologique et pathologique

Vieillissement cutané

Physiopathologie et thérapies innovantes

Françoise Boismal[1], Kevin Serror[2], Gabor Dobos[1,3], Elina Zuelgaray[1,3], Armand Bensussan[1], Laurence Michel[1,3]

› Un des enjeux majeurs de ce XXIe siècle est la lutte contre le vieillissement, défini comme un ensemble de mécanismes physiologiques altérant les capacités physiques et intellectuelles de l'organisme. Le vieillissement de la peau n'est qu'un trait visible de ce processus. Il est associé à des défauts de cicatrisation majeurs liés à l'altération des propriétés biomécaniques des cellules cutanées, essentiellement des fibroblastes dermiques. Le système immunitaire, autre composante clé du maintien de l'homéostasie cutanée et du bon déroulement de la cicatrisation des plaies, subit aussi les effets du temps : l'immunosénescence cutanée consécutive limiterait la réponse anti-infectieuse et vaccinale, tout en favorisant un environnement pro-tumoral. Les principales atteintes cutanées dues au vieillissement, que celui-ci soit intrinsèque ou extrinsèque, seront détaillées avant d'énumérer les stratégies anti-âges efficaces pour lutter contre les stigmates dermiques et épidermiques liées à l'âge. ‹

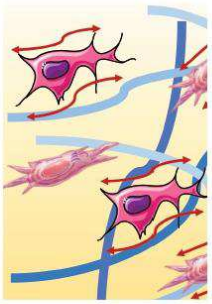

[1]Inserm U976 ; Centre de recherche sur la peau ; hôpital Saint-Louis, Paris, France.
[2]Service de chirurgie plastique et reconstructrice, hôpital Saint-Louis, Paris, France.
[3]Service de dermatologie, hôpital Saint Louis, Paris, France.
laurence.michel@inserm.fr

Un des enjeux majeurs de ce XXIe siècle est la lutte contre le vieillissement de l'organisme, tout particulièrement celui de la peau, plus visible. L'apparition de rides d'expression, comme celle des cheveux blancs ou des taches brunes, constitue un des premiers signes apparents du vieillissement de l'être humain. Mieux connaître les mécanismes mis en jeu dans ces processus est dès lors nécessaire pour développer des produits efficaces afin d'atténuer les signes visibles de l'âge, un enjeu commercial majeur des laboratoires cosmétiques au vu de l'ampleur du marché.

Le vieillissement cutané est un processus complexe qui n'est pas complètement élucidé à ce jour. Il résulte de nombreuses interactions biologiques, biochimiques et physiques [1] qui induisent des dommages qui vont altérer les fonctions cutanées. Ce processus physiologique multifactoriel atteint les différentes couches de la peau et des tissus de support. L'épiderme est affiné, le renouvellement cellulaire est diminué : la prolifération kératinocytaire est ralentie. Les jonctions dermo-épidermiques sont fragilisées. Le derme s'atrophie, avec une diminution de la cellularité, de la vascularisation et de la matrice extracellulaire (MEC) (désorganisation, fragmentation et réduction des fibres de collagène). Le tissu adipeux sous-cutané s'atrophie également (par des mécanismes de sénescence, de lipolyse, et de redistribution viscérale), tout comme les masses musculaires qui s'amyotrophient[1]. Ces phénomènes induisent un amincissement global de la peau et un affaiblissement de son support adipo-musculaire, conduisant au relâchement cutané.

La perte de tissu cutané, notamment aux niveaux dermique et hypodermique, favorise l'apparition de signes visibles, tels que les rides. Le vieillissement est aussi associé à des défauts de cicatrisation, responsables de l'apparition de plaies chroniques, d'ulcères, voire d'escarres, et peut également favoriser l'apparition de pathologies cutanées plus sévères.

Nous nous focaliserons dans cette revue sur les propriétés mécaniques des fibroblastes dermiques. Les caractéristiques biologiques des kératinocytes au cours du vieillissement sont abordées par ailleurs dans ce numéro [57] (➜).

(➜) Voir la Synthèse de J. Rorteau *et al.*, page 1155 de ce numéro

Nous détaillerons également les caractéristiques du système immunitaire, une autre composante clé du maintien de l'homéostasie cutanée et du bon déroulement de la cicatrisation des plaies. Son atteinte au cours du processus de vieillissement, qualifiée d'immu-

[1] L'amyotrophie est une diminution du volume du muscle.

Figure 1. ***Fibroblastes et cicatrisation. A. Les fibroblastes dans la cicatrisation de la peau jeune.*** Le processus de cicatrisation physiologique se déroule en trois phases : *inflammation* avec production de cytokines qui activent la différenciation de fibroblastes en myofibroblastes ; *prolifération* fibroblastique avec migration vers le site lésé ; et *remodelage* de la matrice extracellulaire (MEC). Durant la phase de prolifération, un tissu de granulation se forme, avec production de MEC, engendrant un début de *contraction*. La contraction est une partie importante de cette phase de cicatrisation car elle permet la fermeture de la plaie par la traction des bords de la lésion : elle fait alors intervenir des *forces biomécaniques efficaces*. Pour assurer cette dynamique de réparation cutanée, la morphologie en forme de fuseau des fibroblastes peu contractiles, qui n'expriment pas l'actine musculaire α-lisse (α-SMA), est conjuguée aux caractéristiques des myofibroblastes, notamment par une adhérence intercellulaire et cellules-matrice très élevée, la présence de jonctions lacunaires, l'expression d'α-SMA et la génération de fibres de stress associées à des protéines contractiles telles que la myosine non musculaire. La polymérisation de l'actine à l'avant de la cellule permet aussi de générer des forces contractiles et d'assurer la migration des fibroblastes. Toutes ces forces générées permettent une traction/contraction et une migration et sont étroitement régulées par le différentiel entre fibroblastes et myofibroblastes de l'expression de l'α-SMA ainsi que des protéines actino-myosiniques régulatrices liées à l'actine. ***B. Les fibroblastes dans la cicatrisation de la peau âgée.*** Comparée à la peau jeune, la peau âgée présente moins de myofibroblastes activés, moins de prolifération et de migration fibroblastique sur le site lésé. Le remodelage de la MEC en est diminué, les capacités biomécaniques des cellules se trouvant également diminuées par rapport à celles des peaux jeunes.

nosénescence, favorise en effet l'avènement de nombreuses pathologies cutanées associées à l'âge. Nous établirons une liste des principales atteintes cutanées liées à l'âge, en détaillant les stratégies « anti-âge » les plus efficaces pour lutter contre les stigmates dermiques et épidermiques du vieillissement cutané, et des traitements actuellement accessibles en dermatologie/chirurgie afin de limiter le vieillissement cutané.

Les altérations des propriétés mécaniques des fibroblastes au cours du vieillissement : implication du cytosquelette et conséquences sur la cicatrisation

Les altérations les plus connues dans le derme au cours du vieillissement concernent la diminution des fibres de collagènes et d'élastine. Elles sont à l'origine d'une perte globale de formation/production de la matrice extra-cellulaire (MEC) liée à une diminution du nombre de fibroblastes dermiques et à leur perte d'efficacité [2]. En condition physiologique, les fibroblastes assurent le renouvellement de la MEC. En cas de blessure, ils assurent la fermeture de la plaie en migrant vers le site traumatisé et en synthétisant une nouvelle MEC, la contractant et la remodelant progressivement (*Figure 1A*). Avec l'âge, les fonctions cellulaires de ces fibroblastes sont altérées. Cela conduit progressivement à une diminution du renouvellement de la MEC et, en conséquence, de la fermeture des plaies [3, 4]. Ces cellules peuvent également devenir sénescentes [5], ce qui s'accompagne d'une diminution de leurs forces mécaniques.

Si de nombreuses études se sont intéressées aux mécanismes biologiques mis en jeu au cours du vieillissement, très peu d'entre elles ont décrit un lien entre vieillissement cutané et altération des propriétés mécaniques, tant au niveau du tissu qu'au niveau cellulaire [6]. Or, les propriétés biomécaniques jouent un rôle clé dans toutes les fonctions cellulaires : c'est en effet l'une des caractéristiques communes des organismes vivants [7], l'exercice de forces mécaniques étant nécessaire pour de nombreux processus impliqués dans la survie des cellules (prolifération, division), pour la contraction ou encore pour le trafic intracellulaire [8]. La réponse du fibroblaste aux modifications de son environnement est décrite sous le nom de mécanosensation [9] et la capacité de la cellule à transmettre cette information, par des signaux biochimiques, est appelée mécanotransduction [10, 11]. Ce processus de transmission de l'information mécanique est rendu possible grâce à la dynamique du cytosquelette d'actine des cellules [12].

Au cours du vieillissement cutané, la modification de la MEC induit une altération des caractéristiques biomécaniques des tissus conjonctifs [6, 13]. En effet, la MEC, qui joue un rôle clé dans la structure de la peau, participe aussi à sa fonction mécanique, et sa désorganisation favorise une mécanosensation des fibroblastes moins efficace [14-16]. Un « vieillissement moléculaire, cumulatif et souvent irréversible, des protéines de structure » existe [17] (➜).

(➜) Voir la Synthèse de S. Jaisson *et al.*, *m/s* n° 2, février 2017, page 176

Tout au long de la vie, les protéines de la matrice sont en effet exposées à des réactions délétères qui contribuent, progressivement, à l'altération de leurs propriétés structurales et fonctionnelles, affectant leurs interactions moléculaires et cellulaires. Les protéines de la MEC cutanée jouent un rôle important dans l'architecture tissulaire. Leur vieillissement moléculaire est responsable d'une perte progressive des propriétés mécaniques de la peau. Le collagène devient ainsi plus rigide, sous l'effet de la réaction de glycation, un processus qui réduit également les propriétés élastiques de l'élastine. L'analyse du collagène de type I glyqué, par microscopie électronique, a en effet montré un épaississement et un diamètre irrégulier des fibres de collagène, conduisant à une désorganisation du réseau fibrillaire. La glycation est également responsable d'une diminution des interactions entre collagène et protéoglycanes, autres constituants de la MEC, qui perturbe l'adhérence et la migration des cellules environnantes. Suite à une blessure de la peau âgée, l'altération biomécanique de la MEC va ainsi participer à des anomalies de migration des fibroblastes vers le site de la lésion [18, 19]. Cela

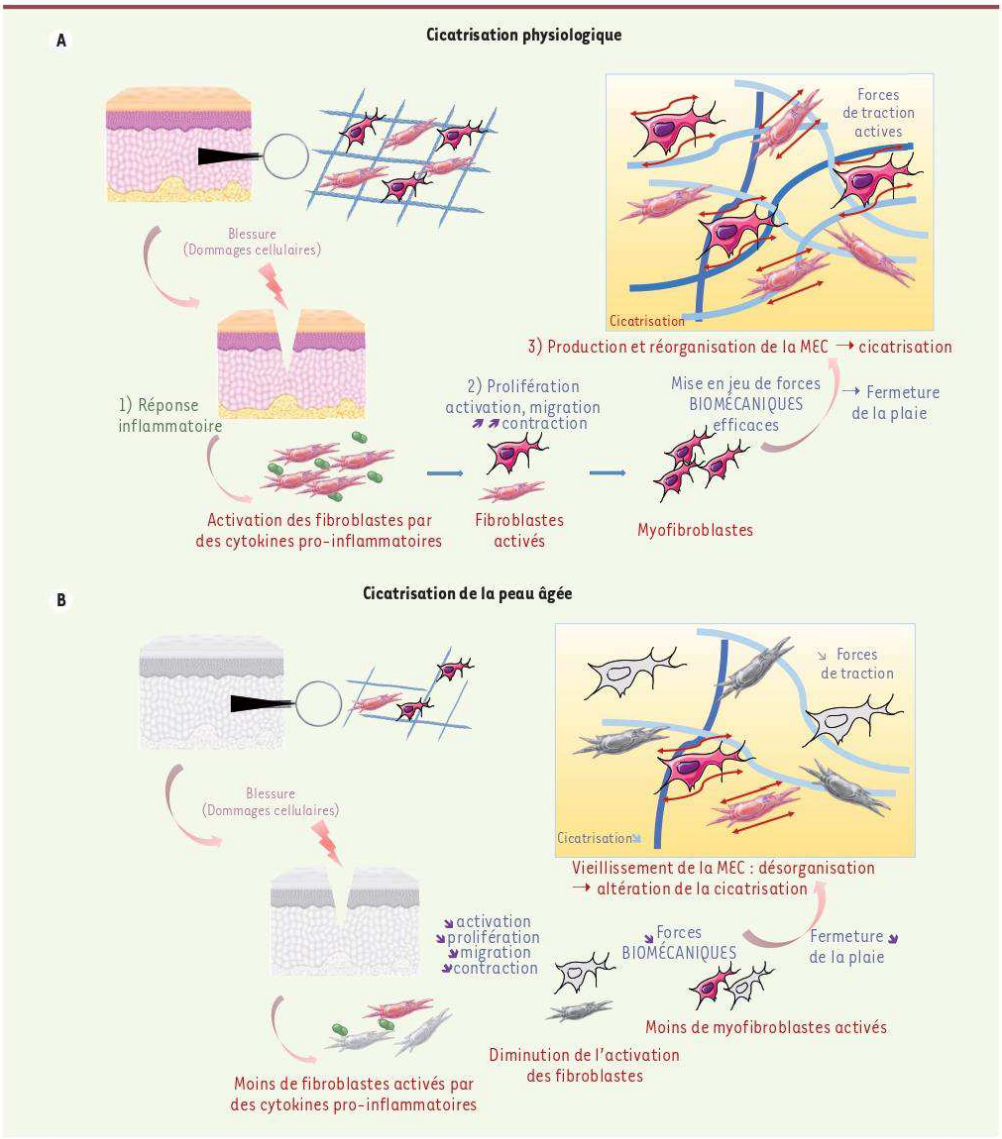

s'ajoute à la diminution de leur propre capacité migratoire, due à leur vieillissement, limitant ainsi fortement la cicatrisation chez les personnes âgées [13, 20].

Rappelons que pendant le processus de cicatrisation, les fibroblastes interviennent par leurs propriétés de motilité/migration et de traction *(Figure 1A)*. En condition physiologique, ces cellules assurent le renouvellement de la MEC. Leur profil contractile est faible, juste suffisant pour maintenir l'homéostasie tissulaire, sans contraction majeure [4]. S'il y a blessure, les fibroblastes localisés autour de la lésion se différencient en myofibroblastes, des cellules très contractiles qui expriment l'actine musculaire α-lisse (α-SMA). Elles vont produire des quantités abondantes de protéines matricielles [21]. Les fibroblastes plus éloignés de la plaie ne sont pas très

Figure 2. ***Immunosénescence et ses conséquences. A. Épuisement des défenses immunitaires avec l'âge.*** Comparé au système immunitaire jeune, le système immunitaire âgé est moins efficace : cette immunosénescence diminue les capacités du patient âgé à se défendre contre les agents agresseurs étrangers ou potentiellement dangereux du non-soi, tels que les micro-organismes (bactéries, virus, champignons), les parasites, ou encore les cellules cancéreuses. Cela conduit à une incidence accrue d'infections bactériennes et virales ou encore de cancers et de maladies auto-immunes (adapté de [58]). ***B. Vieillissement cutané.*** Des facteurs intrinsèques ou extrinsèques favorisent le vieillissement cutané, caractérisé par une altération de la matrice extracellulaire et une diminution de la réparation des plaies. L'immunosénescence cutanée plus ou moins sévère qui est associée conduit à une diminution de la réponse anti-infectieuse et de la réponse vaccinale ainsi qu'à une altération de la défense anti-tumorale. L'ensemble de ces anomalies favorise l'apparition de plaies chroniques (ulcères, etc.), d'infections sévères, de maladies auto-immunes ou encore de cancers cutanés tels que les carcinomes.

contractiles : ils migrent sur le site, grâce à leurs lamellipodes, pour renouveler le contingent fibroblastique [22]. Les forces de migration et de traction des fibroblastes, plus éloignés de la plaie, et la contraction coordonnée des myofibroblastes, permettent ainsi d'assurer le rapprochement des berges de la plaie et *in fine* sa fermeture efficace [26]. Les forces générées par l'adhérence des fibroblastes à la MEC favorisent leur migration au travers de cette matrice [23, 24]. Ils la déforment, ce qui engendre un stress et des contraintes dans le réseau matriciel [25]. Ils modulent, par mécanosensation, les fonctions cellulaires des cellules adjacentes : les fibroblastes et les cellules immunitaires présentes. Les forces impliquées dans cette déformation matricielle sont nettement supérieures à celles nécessaires pour la migration cellulaire. Elles permettent un réarrangement des fibres de collagènes durant la phase de remodelage du processus cicatriciel.

Avec le vieillissement cutané et les altérations de la MEC qui en résultent, les forces générées par les fibroblastes et les myofibroblastes sont réduites, en partie à cause de la diminution de la mécanotransduction *(Figure 1B)* [6]. Les fibroblastes génèrent moins de forces et les berges de la plaie ne sont pas refermées efficacement. Les myofibroblastes expriment moins d'α-SMA, mais aussi des fibres de stress altérées, et un cytosquelette plus rigide qui ne leur permet plus d'être actifs [26-28]. La cicatrisation des plaies est ainsi diminuée chez les personnes âgées.

Récemment, une analyse transcriptomique, après séquençage d'ARN de cellule unique, a défini quatre sous-populations principales de fibroblastes, avec des localisations spatiales et des caractérisations fonctionnelles différentes, dont la capacité de réparation tissulaire. On distingue ainsi les fibroblastes *sécrétoires-réticulaires*, les fibroblastes *sécrétoires-papillaires*, les fibroblastes *pro-inflammatoires* et les fibroblastes *mésenchymateux* [29]. Cette spatialisation/spécialisation semble diminuer avec l'âge, tout comme la capacité d'interactions de ces cellules avec d'autres cellules cutanées, dont les kératinocytes basaux. Ces travaux ont apporté la preuve d'une spécialisation fonctionnelle des fibroblastes dermiques humains. Ils ont également révélé la perte partielle d'identité cellulaire comme étant une modification importante liée à l'âge. Ces différentes observations peuvent avoir des implications importantes pour mieux traiter le vieillissement du derme, notamment l'altération de la cicatrisation en ciblant les phénotypes fibroblastiques qui y sont associés.

L'immunosénescence cutanée

Le vieillissement de l'organisme est caractérisé par un déclin des compétences du système immunitaire [30]. Cette altération progressive, appelée immunosénescence, est associée à une augmentation de la production de cytokines pro-inflammatoires, décrite sous le nom d'*inflammaging*[2]. Elle survient dans des conditions de multi-morbidité et de facteurs environnementaux potentiellement délétères (événements stressants, infections, etc.), et augmente ainsi le risque de fragilité des personnes âgées. Certaines infections chroniques ou des déficits nutritionnels contribuent au déclin de la réponse immunitaire des personnes âgées. Chez ces sujets, l'immunosénescence est caractérisée par une altération de la réponse immunitaire innée, tout particulièrement de la capacité de défense, notamment vis-à-vis des bactéries, par diminution de l'activité phagocytaire des macrophages. Elle favorise ainsi une augmentation de l'incidence des infections bactériennes ou virales chez ces personnes, mais également un accroissement de certaines pathologies auto-immunes ou de cancers *(Figure 2A)* [31, 32]. L'immunité adaptative est également altérée chez les personnes âgées, avec une réponse immunitaire qui se révèle moins efficace [31-33].

La peau, aux côtés de la cornée et des différentes muqueuses (respiratoires, gastro-intestinales et génito-urinaires), participe à la première ligne de défense de l'organisme. Elle assure à la fois une barrière physique et une fonction immunitaire efficace. Elle apporte une défense antimicrobienne active par la sécrétion de peptides antimicrobiens (ou défensines) par les kératinocytes de l'épiderme et de substances antimicrobiennes (comme l'acide lactique, ou des acides gras) par les glandes sébacées et sudorales. Différentes cellules immunitaires localisées dans l'épiderme (lymphocytes intra-épithéliaux, cellules de Langerhans présentatrices de l'antigène) et dans le derme (mastocytes, cellules dendritiques myéloïdes/plasmacytoïdes, cellules lymphoïdes innées [*innate lymphoid*

[2] Pour évaluer l'*inflammaging*, la mesure de quinze cytokines pro- (IL[interleukine]-1, -2, -6, -12, -15, -18, -22, -23, TNF-α [*tumor necrosis factor-α*], IFN-γ [interféron-γ]) et anti-inflammatoires (IL-1Ra, -4, -10, TGF[*transforming growth factor*]-β1), et la lipoxine A4, dans le sérum des individus, peut permettre de caractériser aisément la réponse inflammatoire du système immunitaire sur une longue période dans la population générale, tout particulièrement chez les personnes âgées.

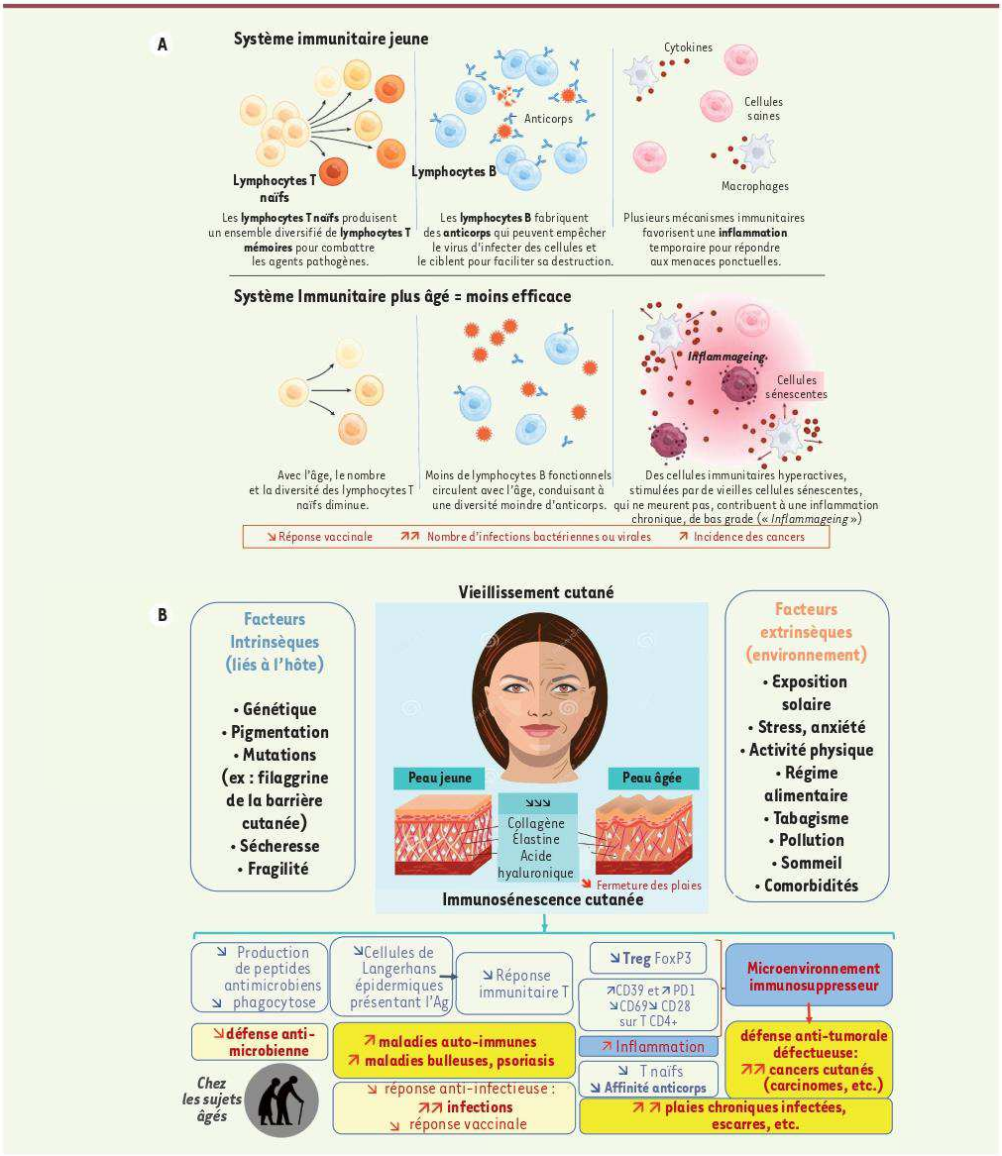

cells, ou ILC]) assurent en cas d'agression ou de rupture de la barrière cutanée une réponse immunitaire efficace, innée et/ou acquise selon l'agent agresseur.

Avec l'âge, l'immunosénescence cutanée se traduit donc par une réduction de l'efficacité de ces capacités de réponses antimicrobiennes et immunitaires *(Figure 2B)* [32, 34], avec notamment une diminution du nombre de cellules de Langerhans[3], entraînant une présentation antigénique aux lymphocytes T altérée et ainsi une réponse insuffisante. Une

[3] Des cellules spécialisées dans la reconnaissance des antigènes qui sont responsables de la présentation antigénique aux lymphocytes.

augmentation du nombre de lymphocytes T CD4$^+$ régulateurs, exprimant FOXP3$^+$ et une surexpression du marqueur inhibiteur PD-1 (*programmed cell death-1*) à la surface des lymphocytes T CD4$^+$ ont par ailleurs été rapportées dans la peau des personnes âgées, par rapport aux sujets jeunes, contribuant ainsi à un microenvironnement immunosuppresseur dans la peau mature [32].

Nos travaux ont révélé une augmentation significative de la proportion de lymphocytes T CD4$^+$ cutanés avec l'âge, ainsi qu'une diminution du nombre de lymphocytes T naïfs et une augmentation de l'expression de CD39 (*ecto-nucleoside triphosphate diphosphohydrolase-1 [ENTPD-1]*) et de PD-1 à la surface des lymphocytes T CD4$^+$ cutanés [35]. La surexpression de CD39 par les lymphocytes T résidents cutanés et la diminution du taux de lymphocytes naïfs dans la peau des sujets âgés pourraient contribuer à la déficience des réponses anti-infectieuse et vaccinale chez ces sujets. Quant à la surexpression du signal inhibiteur PD-1 par les lymphocytes T cutanés sénescents, elle pourrait entretenir un microenvironnement immunosuppresseur favorable à une susceptibilité accrue aux infections et à la progression tumorale. Si nous n'observons pas de variation significative du nombre de lymphocytes Tγδ avec l'âge, le nombre d'ILC2 (*innate lymphoid cells type 2*) diminue dans la peau âgée, ce qui pourrait contribuer à une fréquence réduite des réactions allergiques chez les personnes âgées.

Caractéristiques cliniques du vieillissement intrinsèque et extrinsèque : les principales maladies associées à l'âge

Le vieillissement de la population est un élément majeur de la démographie actuelle, avec une proportion de sujets âgés de plus de 65 ans en constante augmentation dans les pays occidentaux. Actuellement, plus de 15 % de la population générale en France est vieillissante [36]. Les modifications et la détérioration des fonctionnalités de la peau commencent très tôt, dès l'âge adulte. Elles dépendent de facteurs intrinsèques, dont des facteurs génétiques [37], parmi lesquels le taux d'expression des pigments cutanés, les mutations qui favorisent certaines maladies ou certains processus néoplasiques, les instabilités ou les polymorphismes génomiques, mais aussi des différences hormonales liées au sexe *(Tableau I)*. En tant qu'organe barrière exposé aux facteurs environnementaux, la peau subit un vieillissement dit « extrinsèque » qui est lié à de multiples facteurs environnementaux, que l'on identifie désormais sous le terme d'« exposome » [38, 59] (➜). Ces facteurs, qui dépendent du comportement individuel, pourraient être des cibles pour la prévention du vieillissement. L'un de ces facteurs environnementaux concerne les rayonnements électromagnétiques, et tout particulièrement les rayons ultra-violets (UV). Ceux-ci peuvent en effet induire des mutations de l'ADN et modifier l'expression de gènes, mais ils stimulent également l'expression des métalloprotéinases (MMP), les enzymes qui dégradent la MEC, et la dégradation du collagène. La lumière visible et les infrarouges, ainsi que la chaleur peuvent également accélérer le vieillissement cutané. S'ajoutent également les effets de la pollution environnementale et du tabagisme. À l'inverse, la nutrition peut jouer un rôle protecteur dans le vieillissement, si celle-ci est équilibrée, riche en vitamines et en antioxydants. En revanche, une alimentation riche en sucres, ou une hydratation insuffisante, favorise la glycation et la perte de collagène [39, 40]. Les facteurs psychologiques, le stress et le manque de sommeil accélèrent également le vieillissement cutané. À l'inverse, diminuer ses apports énergétiques sur la journée, par exemple en sautant un repas (jeûne intermittent) ou en mangeant moins à chaque repas (avec une diminution de 20 % de calories), semble contribuer à augmenter l'espérance de vie et maintient l'apparence cutanée. Cet effet de la restriction calorique sur la longévité pourrait être dû notamment à la diminution du stress oxydant, au maintien de l'intégrité des membranes cellulaires, à l'activation du gène *SIRT1* (codant la sirtuine 1), et l'activation de l'autophagie.

(➜) Voir l'Éditorial de B. Jégou, *m/s* n° 11, novembre 2020, page 959

Complexe, le vieillissement cutané présente une multitude de signes cliniques [41]. Les rides et les cheveux blancs ont été longtemps considérés comme des signes majeurs, mais les modifications du relief cutané sont désormais prises en compte, tout comme les changements de pigmentation, notamment la dépigmentation observée avec l'âge dans la peau des personnes asiatiques, ou l'apparition de taches sur les peaux claires, dans les zones protégées des rayons UV ou celles qui sont exposées [42]. Ces changements, visibles dans l'épiderme, sont accompagnés d'altérations qui touchent des couches plus profondes de la peau, notamment le réseau de collagène, et d'une atrophie musculaire et de la perte de matière grasse sous-cutanée [43], l'ensemble concourant à son affaissement. Le fonctionnement de la barrière cutanée se détériore également, sans influence des rayons UV [44]. Dans les zones photo-protégées, l'analyse des signes cliniques du vieillissement cutané montre que le temps en est le principal responsable. Néanmoins, les facteurs environnementaux se révèlent avoir une influence cruciale dans l'apparition et l'aspect des rides, l'affaissement du tissu cutané et les troubles pigmentaires, de même que l'apparition de kératoses actiniques[4] et de carcinomes cutanés plus ou moins invasifs, ou encore de lentigines solaires[5] [44]. Récemment, deux formes cliniques différentes de vieillissement cutané ont été décrites : la forme hypertrophique, avec des rides importantes, une couleur plutôt grisâtre et une perte d'élasticité et moins de risque d'apparition des cancers cutanés et la forme atrophique caractérisée par moins de rides, plus

[4] Marqueurs de surexposition solaire, les kératoses actiniques sont dues à l'exposition solaire intense et prolongée. Elles forment de petites lésions en relief souvent multiples. Dans un certain nombre de cas (5 à 15 %), ces lésions peuvent évoluer avec le temps en carcinome épidermoïde.

[5] Ou taches de vieillesse.

Intrinsèque	Mixte	Extrinsèque
Rides fines	Perte d´élasticité, affaissement	Rides profondes
Couleur pâle	Hétérogénéité pigmentaire	Couleur jaunâtre
Augmentation du pH	Xérose, prurit	
Hémangiomes	Kératoses séborrhéiques	*Elastosis rhomboidalis nuchae*
	Rosacée	Télangiectasies, érythème
Alopécie androgénique		
	Hypopigmentation en gouttes	Lentigines solaires
		Maladie de Favre-Racouchot
		Pseudo-cicatrices stellaires
Cicatrisation ralentie		
Ulcères vasculaires		
Décubitus		
Maladies bulleuses		
Mélanome		Kératoses actiniques, carcinomes spinocellulaires, carcinomes basocellulaires
	Infections fongiques, infections bactériennes, autres infections	

Tableau I. *Signes et symptômes cliniques selon l'origine du vieillissement cutané.*

de télangiectasies[6], un érythème plus important et une probabilité plus élevée de cancers cutanés [45].

Les effets des facteurs intrinsèques et extrinsèques s´accumulent avec le temps et chacun augmente la probabilité d'apparition de maladies cutanées, certaines étant surtout causées par des facteurs extrinsèques, notamment quand ils s'accumulent, comme les carcinomes cutanés, d´autres étant plus liées aux facteurs intrinsèques et à l'immunosénescence cutanée [46]. Chez les hommes âgés, les carcinomes épithéliaux peuvent ainsi être expliqués par l'alopécie androgénique qui expose le cuir chevelu aux rayons UV, la dépigmentation de la peau à ce niveau la rendant plus sensible à ces rayonnements à l'origine de cancers. La transformation des kératoses actiniques en carcinomes invasifs est aussi favorisée par la détérioration du système immunitaire chez les personnes âgées [47]. La fréquence des ulcères artériels et veineux, augmentée chez ces personnes, peut également être associée à l´accumulation de facteurs de comorbidité, tels que des risques cardiovasculaires (dus au tabagisme, à une artériosclérose ou à une hypercholestérolémie), des insuffisances artérielles ou veineuses (voire mixtes), mais aussi à la diminution de l´activité physique et à l'altération de la réponse immunitaire [48], sans oublier le vieillissement de la MEC et le ralentissement du processus de cicatrisation. Les plaies chroniques, dues aux maladies bulleuses auto-immunes comme la pemphigoïde bulleuse[7], peuvent aussi résulter de l'accumulation de ces facteurs. Ces maladies sont observées chez les séniors, non seulement à cause de la perte de l´élasticité de la peau sur les zones de tension, mais aussi à cause du vieillissement du système immunitaire qui perd de son efficacité [49].

La plupart des pathologies cutanées associées à l´âge nécessitent l'intervention du dermatologue [43, 46] et la dermatologie du sujet âgé prend de plus en plus d'importance dans la pratique courante. À ce titre, la demande en dermatologie dans les unités de gériatrie ne cesse de s'accroître. La prévalence des symptômes dermatologiques augmente en effet avec l'âge, avec une fréquence accrue de maladies fréquentes, comme le prurit, les érythèmes fessiers, les plaies chroniques, des infections fongiques ou des lésions psoriasiques, ou

[6] Dilatation anormale de vaisseaux sanguins superficiels.

[7] Dermatose bulleuse auto-immune provoquant des lésions bulleuses prurigineuses généralisées chez le patient âgé.

avec des pathologies spécifiques de l'âge, telles que la pemphigoïde ou des lésions précancéreuses/cancéreuses, incluant les carcinomes et les lymphomes cutanés.

Les traitements du vieillissement cutané

Le vieillissement de la peau est un processus physiologique multifactoriel qui atteint ses différentes couches et les tissus de support avec, pour conséquence, son amincissement et un affaiblissement de son support adipo-musculaire.

Comment combattre ces signes visibles et ces pathologies liées à l'âge ? Les stratégies « anti-âge » tentent de lutter contre les stigmates dermiques et épidermiques du vieillissement intrinsèque et extrinsèque. Nous présentons ici les différentes approches utilisées pour s'opposer aux signes visibles du temps sur la peau *(Figure 3)*.

Les traitements topiques (ou locaux)

Deux types d'agents peuvent être utilisés en topiques : les antioxydants, tels que les vitamines C, B3 et E et les polyphénols, qui améliorent l'élasticité et diminuent les érythèmes et les troubles de pigmentations (taches) ; les régulateurs cellulaires, comme la vitamine A (ou rétinol) et ses dérivés (rétinaldéhyde et trétinoïne), qui stimulent la synthèse de collagène et de fibres élastiques, ont aussi un effet antioxydant et réduisent la synthèse des MMP [50,51].

Les traitements systémiques

Les antioxydants (vitamine C et E, superoxyde dismutase, catalase, glutathione peroxydase et coenzyme Q10), administrés *per os*, neutralisent les dérivés réactifs de l'oxygène. Ils diminuent ainsi l'activation des voies impliquant les MAPK (*mitogen-activated protein kinases*) et donc la synthèse des MMP qui dégradent le collagène [52]. Pour les femmes, un traitement hormonal de la ménopause, comme les stéroïdes sexuels en période pré-ménopausique, a un effet trophique sur la croissance épidermique et l'activité fibroblastique (synthèse de collagène et d'acide hyaluronique). Ces hormones permettent d'obtenir une augmentation de l'épaisseur du derme, en stimulant la prolifération fibroblastique, la synthèse de collagène, et en réduisant la production de MMP [53]. Ces processus ont un effet inverse à ceux que l'on observe lors du vieillissement cutané physiologique.

Les traitements invasifs

Les signes du vieillissement se manifestent essentiellement sur des zones qui sont photo-exposées, principalement le visage. Le relâchement du visage est plurifactoriel : relâchement cutané (amincissement et perte d'élasticité dermique), fonte du tissu adipeux sous-jacent, et relâchement musculo-aponévrotique. Le *lifting* (en français, lissage) temporo-jugo-cervical[8], avec blépharoplastie[9], permet de traiter le relâchement cutané par redrapage (la peau est tirée en arrière et vers le haut) et résection de l'excès cutané. Des techniques de plicatures, ou lambeaux de SMAS (système musculo-aponévrotique superficiel), permettent de remettre en tension les tissus sous-cutanés et de relocaliser les volumes au niveau des zones qui se sont affaissées. Des greffes adipeuses traitent également les régions de lipo-atrophie, essentiellement au niveau des sillons nasogéniens et de la région malaire. Ces techniques de lipo-injections ont été proposées également pour les mains où l'amincissement de la peau et des tissus sous-cutanés à la face dorsale est un signe de vieillissement [54].

Le *lifting* ne cible pas la région péri-buccale, ni la qualité du revêtement cutané. Des techniques de dermabrasion (ou *peeling*) chimique (par l'acide trichloroacétique et le phénol) ou par laser (laser CO_2 à 10 600 nm ou laser Erbium : Yag à 2 940nm) ont été décrites pour améliorer le revêtement cutané. L'effet ablatif du laser CO_2 s'accompagne d'un effet thermique important. Le laser Erbium : Yag a une affinité pour l'eau 10 fois supérieure à celle du laser CO_2, d'où un effet ablatif quasi pur (si on utilise des temps de tir très courts) par vaporisation des tissus. L'effet thermique peut être modulé, en variant le temps de tir[10]. Il existe deux modalités de traitement par laser : en continu, avec un traitement de 100 % de la surface, désormais peu utilisé ; ou en fractionné, au cours duquel seul un pourcentage (variable) de la surface est traité, le faisceau laser étant fragmenté en plusieurs faisceaux microscopiques. Les lasers fractionnés sont actuellement les plus utilisés. Ils permettent une pénétration plus profonde dans les tissus, conduisant à une contraction et un remodelage tissulaire plus importants, ainsi qu'une augmentation de la production de collagène.

Il existe également des produits qui peuvent être injectés : les produits de comblement, et les modulateurs de la contraction musculaire. L'acide hyaluronique est le produit de comblement hydrophile le plus fréquemment utilisé. Il permet de combler rides et ridules. Il a pour effet d'augmenter l'hydratation et l'activation fibroblastique [55]. Son effet est temporaire (6 mois en moyenne). L'effet « volumateur » sera plus important pour un produit fortement réticulé. Un produit faiblement réticulé sera plus fluide (il sera privilégié pour les lèvres, par exemple). La toxine botulique permet elle, d'atténuer les rides dynamiques secondaires à l'activité excessive des muscles de la mimique : muscle corrugateur au niveau de la glabelle (entre les sourcils), muscle orbiculaire de l'œil pour la patte d'oie, muscle frontal. Le plasma

[8] Des tempes, des joues et du cou.

[9] Les blépharoplasties permettent de traiter les signes péri-orbitaires du vieillissement : les poches graisseuses au niveau des paupières inférieures, et l'excès cutané au niveau des paupières supérieures (ou blépharochalasis).

[10] Le temps de tir est la durée pendant laquelle l'énergie est activée.

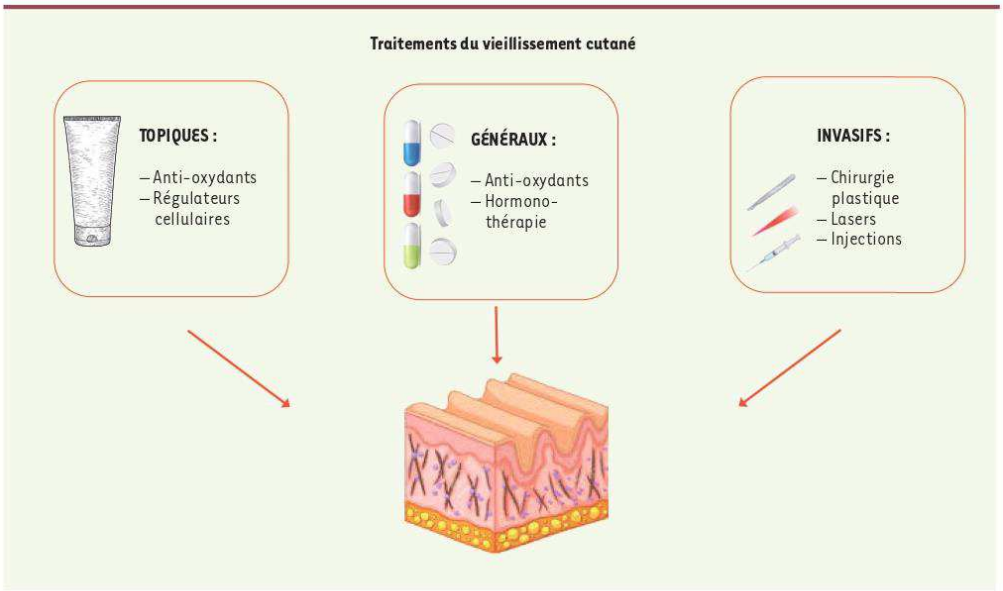

Figure 3. *Les principaux traitements actuels du vieillissement cutané.*

riche en plaquettes (ou PRP) a aussi été un espoir majeur dans le traitement du vieillissement. Néanmoins, les études permettant de confirmer ses effets sur les cellules cutanées, en particulier sur les fibroblastes, restent limitées. Le PRP aurait un effet modeste sur l'amélioration de la texture de la peau dans le contexte du vieillissement cutané [56].

En conclusion, l'effort des dermatologues, cosmétologues et chirurgiens-plasticiens, associé à l'engagement actif des personnes vieillissantes, devrait permettre d'offrir, un jour, le plus beau vieillissement possible et de répondre au rêve de conserver une très belle apparence. ◊

SUMMARY

Skin aging: Pathophysiology and innovative therapies

One of the major challenges of the 21st century is the fight against aging, defined as a set of physiological mechanisms altering the physical and intellectual capacities of human beings. Aging of the skin is only one visible part of this process. It is associated with major healing defects linked in part to the alteration of the biomechanical properties of skin cells, mainly dermal fibroblasts. The immune system, another key component in maintaining skin homeostasis and the efficient healing of wounds, also suffers the effects of time: the consequent skin immunosenescence would limit the anti-infectious and vaccine response, while promoting a pro-tumor environment. The main skin damages due to aging, whether intrinsic or extrinsic, will be detailed before listing the effective anti-aging strategies to combat age-related dermal and epidermal stigmas. ◊

LIENS D'INTÉRÊT

Les auteurs déclarent n'avoir aucun lien d'intérêt concernant les données publiées dans cet article.

RÉFÉRENCES

1. Harman D. The aging process. *Proc Natl Acad Sci USA* 1981 ; 78 : 7124-8.
2. Haydont V, Neiveyans V, Fortunel NO, *et al.* Transcriptome profiling of human papillary and reticular fibroblasts from adult interfollicular dermis pinpoints the tissue skeleton gene network as a component of skin chrono-ageing. *Mech Ageing Dev* 2019 ; 179 : 60-77.
3. Gosain A, DiPietro LA. Aging and wound healing. *World J Surg* 2004 ; 28 : 321-6.
4. Li B, Wang JHC. Fibroblasts and myofibroblasts in wound healing: force generation and measurement. *J Tissue Viability* 2011 ; 20 : 108-20.
5. Brun C, Jean-Louis F, Oddos T, *et al.* Phenotypic and functional changes in dermal primary fibroblasts isolated from intrinsically aged human skin. *Exp Dermatol* 2016 ; 25 : 113-9.
6. Phillip JM, Aifuwa I, Walston J, *et al.* The mechanobiology of aging. *Annu Rev Biomed Eng* 2015 ; 17 : 113-41.
7. Janmey PA, Weitz DA. Dealing with mechanics: mechanisms of force transduction in cells. *Trends Biochem Sci* 2004 ; 29 : 364-70.
8. Schulze C, Wetzel F, Kueper T, *et al.* Stiffening of human skin fibroblasts with age. *Biophys J* 2010 ; 99 : 2434-42.
9. Wang HB, Dembo M, Hanks SK, *et al.* Focal adhesion kinase is involved in mechanosensing during fibroblast migration. *Proc Natl Acad Sci USA* 2001 ; 98 : 11295-300.
10. Panciera T, Azzolin L, Cordenonsi M, *et al.* Mechanobiology of YAP and TAZ in physiology and disease. *Nat Rev Mol Cell Biol* 2017 ; 18 : 758-70.
11. Chandorkar Y, Castro Nava A, Schweizerhof S, *et al.* Cellular responses to beating hydrogels to investigate mechanotransduction. *Nat Commun* 2019 ; 10 : 4027.
12. Kuo JC. Mechanotransduction at focal adhesions: integrating cytoskeletal mechanics in migrating cells. *J Cell Mol Med* 2013 ; 17 :704-12.
13. Cole MA, Quan T, Voorhees JJ, *et al.* Extracellular matrix regulation of fibroblast function: redefining our perspective on skin aging. *J Cell Commun Signal.* 2018 ; 12 : 35-43.

RÉFÉRENCES

14. Park D, Wershof E, Boeing S, *et al.* Extracellular matrix anisotropy is determined by TFAP2C-dependent regulation of cell collisions. *Nat Mater* 2020 ; 19 :227-38.
15. Jin T, Li L, Siow RC, *et al.* Collagen matrix stiffness influences fibroblast contraction force. *Biomed Phys Eng Express* 2016 ; 2 : 047002.
16. Ozcelikkale A, Dutton JC, Grinnell F, *et al.* Effects of dynamic matrix remodelling on *en masse* migration of fibroblasts on collagen matrices. *JR Soc Interface* 2017 ; 14 : 20170287.
17. Jaisson S, Desmons A, Gorisse L, *et al.* Vieillissement moléculaire des protéines : quel rôle en physiopathologie ? *Med Sci (Paris)* 2017 ; 33 : 176-82.
18. Achterberg VF, Buscemi L, Diekmann H, *et al.* The nano-scale mechanical properties of the extracellular matrix regulate dermal fibroblast function. *J Invest Dermatol* 2014 ; 134 : 1862-72.
19. Qin Z, Fisher GJ, Voorhees JJ, *et al.* Actin cytoskeleton assembly regulates collagen production via TGF-β type II receptor in human skin fibroblasts. *J Cell Mol Med* 2018 ; 22 : 4085-96.
20. Reed MJ, Ferara NS, Vernon RBB. Impaired migration, integrin function, and actin cytoskeletal organization in dermal fibroblasts from a subset of aged human donors. *Mech Ageing Dev* 2001 ; 122 : 1203-20.
21. Tomasek JJ, Gabbiani G, Hinz B, *et al.* Myofibroblasts and mechano-regulation of connective tissue remodelling. *Nat Rev Mol Cell Biol* 2002 ; 3 : 349-63.
22. Sandbo N, Dulin N. Actin cytoskeleton in myofibroblast differentiation: ultrastructure defining form and driving function. *Transl Res* 2011 ; 158 : 181-96.
23. Beningo KA, Dembo M, Kaverina I, *et al.* Nascent focal adhesions are responsible for the generation of strong propulsive forces in migrating fibroblasts. *J Cell Biol* 2001 ; 153 : 881-8.
24. De Pascalis C, Etienne-Manneville S. Single and collective cell migration: the mechanics of adhesions. *Mol Biol Cell* 2017 ; 28 : 1833-46.
25. Yamada KM, Sixt M. Mechanisms of 3D cell migration. *Nat Rev Mol Cell Biol* 2019 ; 20 : 738-52.
26. Abreu-Blanco MT, Watts JJ, Verboon JM, *et al.* Cytoskeleton responses in wound repair. *Cell Mol Life Sci* 2012 ; 69 : 2469-83.
27. Braverman IM, Fonferko E. Studies in cutaneous aging. I. The elastic fiber network. *J Invest Dermatol* 1982 ; 78 : 434-43.
28. Pellegrin S, Mellor H. Actin stress fibres. *J Cell Sci* 2017 ; 120 : 3491-9.
29. Solé-Boldo L, Raddatz G, Schütz S, *et al.* Single-cell transcriptomes of the human skin reveal age-related loss of fibroblast priming *Commun Biol* 2020 ; 3 : 188.
30. Vallet H, Fali T, Sauce D. Le vieillissement du système immunitaire : du fondamental à la clinique. *Rev Med Interne* 2019 ; 40 : 105-111.
31. Goronzy J J, Weyand C M. Understanding immunosenescence to improve responses to vaccines. *Nat Immunol* 2013 ; 14 : 428-36.
32. Vukmanovic-Stejic M, Sandhu D, Seidel JA, *et al.* The characterization of varicella zoster virus-specific t cells in skin and blood during aging. *J Invest Dermatol* 2015 ; 135 : 1752-62.
33. Jagger A, Shimojima Y, Goronzy JJ, *et al.* Regulatory T cells and the immune aging process: a mini-review. *Gerontology* 2014 ; 60 : 130-7.
34. Smithey MJ, Uhrlaub JL, Li G, *et al.* Lost in translation: mice, men and cutaneous immunity in old age. *Biogerontology* 2015 ; 16 : 203-8.
35. Zuelgaray E, Boccara D, Ly Ka So S, *et al.* Increased expression of PD1 and CD39 on $CD3^+$ $CD4^+$ skin T cells in the elderly. *Exp Dermatol* 2019 ; 28 : 80-2.
36. WHO. *World health statistics 2020. monitoring health for the SDGs, sustainable development goals.* Geneva : World Health Organization, 2020 ; Licence : CC BY-NC-SA 3.0 IGO.
37. Vierkötter A, Ranft U, Krämer U, *et al.* The SCINEXA: a novel, validated score to simultaneously assess and differentiate between intrinsic and extrinsic skin ageing. *J Dermatol Sci* 2009 ; 53 :207-11.
38. Krutmann J, Passeron T, Gilaberte Y, *et al.* Photoprotection of the future: challenges and opportunities. *J Eur Acad Dermatol Venerol* 2020 ; 34 : 447-54.
39. Fournet M, Bonté F, Desmoulière A. Glycation damage: a possible hub for major pathophysiological disorders and aging. *Aging Disease* 2018 ; 9 : 880-900.
40. Akdeniz M, Boeing H, Müller-Werdan U, *et al.* Effect of fluid intake on hydration status and skin barrier characteristics in geriatric patients: an explorative study. *Skin Pharmacol Physiol* 2018 ; 31 : 155-62.
41. Dobos G, Lichterfeld A, Blume-Peytavi U, *et al.* Evaluation of skin ageing: a systematic review of clinical scales. *Br J Dermatol* 2015 ; 172 : 1249-61.
42. Dobos G, Trojahn C, Lichterfeld A, *et al.* Quantifying dyspigmentation in facial skin ageing: an explorative study. *Int J Cosmet Sci* 2015 ; 37 : 542-9
43. Beylot C. Vieillissement cutané. Vieillissement facial global : orientation thérapeutique. *Ann Dermatol Venereol* 2019 ; 146 : 41-74.
44. Trojahn C, Dobos G, Lichterfeld A, *et al.* Characterizing facial skin ageing in humans: disentangling extrinsic from intrinsic biological phenomena. *Biomed Res Int* 2015 ; 2015 : 318586.
45. Ayer J, Ahmed A, Duncan-Parry E, *et al.* A photonumeric scale for the assessment of atrophic facial photodamage. *Br J Dermatol* 2018 ; 178 : 1190-5.
46. Laughter MR, Maymone MBC, Karimkhani C, *et al.* The burden of skin and subcutaneous diseases in the United States from 1990 to 2017. *JAMA Dermatol* 2020 ; 156 : 1-8.
47. Grandahl K, Olsen J, Friis KBE, *et al.* Photoaging and actinic keratosis in Danish outdoor and indoor workers. *Photodermatol Photoimmunol Photomed* 2019 ; 35 : 201-7.
48. Dean SM. Cutaneous manifestations of chronic vascular disease. *Prog Cardiovasc Dis* 2018 ; 60 : 567-79.
49. Yang M, Wu H, Zhao M, Chang C, Lu Q. The pathogenesis of bullous skin diseases. *J Transl Autoimmun* 2019 ; 2 : 100014.
50. Zouboulis CC, Gancevienne R, Aikaerini IL, *et al.* Aesthetic aspects of skin aging, prevention, and local treatment. *Clin Dermatol* 2019 ; 37 : 365-7.
51. Ganceviciene R, Liakou AI, Theodoridis A, *et al.* Skin anti-aging strategies. *Dermatoendocrinol* 2012 ; 4 : 308-19.
52. Zhang S, Duan E. Fighting against skin aging: the way from bench to bedside. *Cell Transplant* 2018 ; 27 : 729-38.
53. Remoué N, Molinari J, Andres E, *et al.* Development of an in vitro model of menopause using primary human dermal fibroblasts. *Int J Cosmet Sci* 2013 ; 35 : 546-54.
54. Yun-Nan L, Shu-Hung H, Tsung-Ying L, *et al.* Micro-autologous fat transplantation for rejuvenation of the dorsal surface of the aging hand. *J Plast Reconstr Aesthet Surg* 2018 ; 71 : 573-84.
55. Yoneda M, Shimizu S, Nishi Y, *et al.* Hyaluronic acid-dependent change in the extracellular matrix of mouse dermal fibroblasts that is conducive to cell proliferation. *J Cell Sci* 1988 ; 90 : 275-86.
56. Maisel-Campbell AL, Ismail A, Reynolds KA, *et al.* A systematic review of the safety and effectiveness of platelet-rich plasma (PRP) for skin aging. *Arch Dermatol Res* 2020 ; 312 : 301-15.
57. Rorteau J, Chevalier FP, Fromy B, Lamartine J. Vieillissement et intégrité de la peau, de la biologie cutanée aux stratégies anti-âge. *Med Sci (Paris)* 2020 ; 36 : 1155-62.
58. Willyard C. How anti-ageing drugs could boost COVID vaccines in older people. *Nature* 2020 ; 586 : 352-4.
59. Jégou B. Le paradigme de l'exposome : définition, contexte et perspective. *Med Sci (Paris)* 2020 ; 36 : 959-60.

TIRÉS À PART
L. Michel

LA FONDATION PREMUP : UN OPÉRATEUR DE TERRAIN EN PÉRINATALITÉ RECONNU POUR SON EXCELLENCE ET SON INTERDISCIPLINARITÉ

La Fondation de coopération scientifique PremUp, unique en Europe, intervient sur la prévention du handicap à la naissance, par la protection de la santé de la femme enceinte et du nouveau-né.

premup
FONDATION DE COOPÉRATION SCIENTIFIQUE SUR LA GROSSESSE ET LA PRÉMATURITÉ

Chapitre IV – PRÉSENTATIONS CLINIQUES DES CHÉLOÏDES : Vers le concept d'hétérogénéité

Le terme chéloïde regroupe sous une même entité des cicatrices fibrosantes et proliférantes unique ou multiples présentant cependant des caractéristiques cliniques variables.

1. TOPOGRAPHIE DE LA OU DES LÉSION(S) :

1.1. Répartition topographique :

Les cicatrices chéloïdes apparaissent le plus fréquemment au niveau des oreilles dans les populations noires d'Afrique ou des Antilles, les autres localisations préférentielles sont le thorax, les épaules, le dos et la nuque *(Bella et al. 2011, Crockett et al. 1942, Alhady et al. 1969, Bayat et al. 2004)*. L'étude de populations syrienne *(Shaheen et al. 2016)* et indienne *(Ramakrishnan et al. 1974)* retrouve une fréquence importante de chéloïdes du thorax et des épaules, mais les chéloïdes de l'oreille sont beaucoup moins fréquentes autour de 2%. Cela pourrait être lié au fait que les oreilles des petites filles indiennes sont très souvent percées avant l'âge de un an en Inde, et les auteurs observent des cicatrices chéloïdes chez des femmes ayant eu les oreilles percées tardivement, c'est-à-dire après 16 ans *(Ramakrishnan et al. 1974)*.

L'apparition des cicatrices chéloïdes semble liée à la tension cutanée *(Marneros et al. 2004)* notamment au niveau du thorax, mais cette hypothèse semble moins plausible pour les chéloïdes de l'oreille. D'autant plus que les cicatrices chéloïdes sont rares sur les jambes *(Crockett et al. 1962)* et presque jamais observées au niveau des paumes des mains et de plantes des pieds, ou des fesses, alors que ces zones subissent d'importantes forces de tension

(Shaheen et al. 2016, Brissett et al 2001). Dans l'étude d'*Alhady et al. (1969)* sur une population malaysienne, les patients ont une tendance beaucoup plus marquée à former des cicatrices chéloïdes au niveau du lobe de l'oreille (12% contre environ 3% pour les autres localisations). Il existerait donc une prédisposition génétique, à la formation de chéloïdes préférentiellement dans certaines localisations. Cette hypothèse est étayée par l'étude de *Bella et al. (2011)* qui retrouve une répartition des cicatrices chéloïdes différente selon les ethnies étudiées : plus fréquente sur le thorax pour les El-Rawda, proportion de chéloïdes abdominales plus importante chez les Butris.

Crockett (1964) a comparé le risque de survenue des cicatrices chéloïdes comparativement à des cicatrices d'aspect normal selon la localisation anatomique, chez des patients présentant au moins une cicatrice chéloïde, comme rapporté dans le Tableau 1.

Region	Front of Chest, Midline	Upper Back	Beard Area	Ear	Upper Line, Pre-axial	Front of Chest, Lateral	Scalp and Forehead	Lower Back	Abdomen	Lower Line	Upper Line, Post-axial	Central Face
Scar Cases	16	11	24	24	21	16	6	2	9	18	10	23
Keloid Cases	15	10	19	18	16	12	2	1	2	6	1	1
Severe Keloid	9	6	11	10	9	4	2	0	0	0	0	0
Non-Keloid Scar	1	1	8	15	15	7	5	2	7	16	9	23

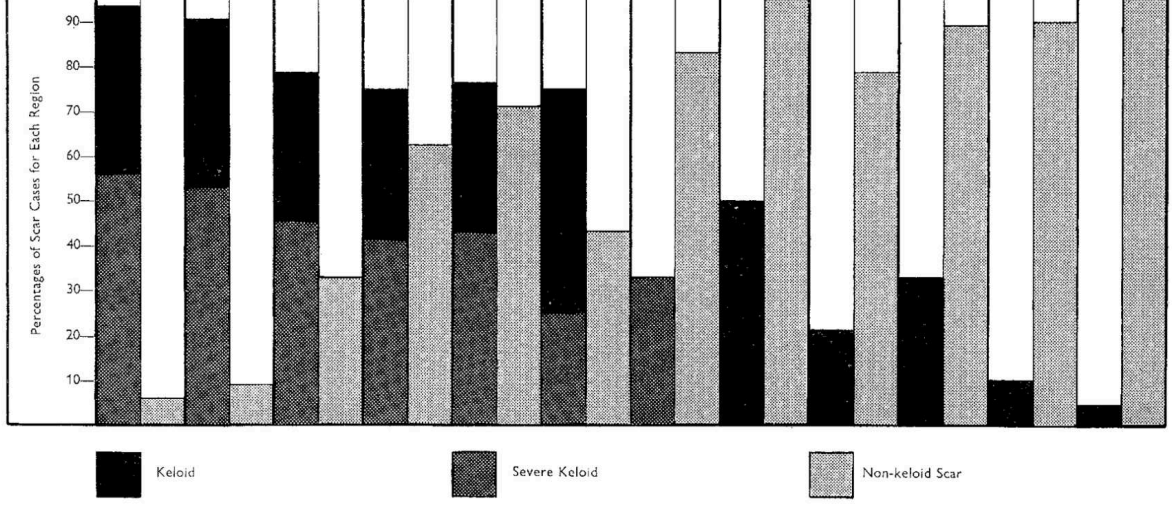

Tableau 1 : Répartition en 12 zones anatomiques des cicatrices chéloïdes et des cicatrices d'aspect normal

D'après Crockett (1964)

Ce tableau représente la répartition selon la localisation anatomique des chéloïdes, chéloïdes sévères et cicatrices non chéloïdes dans cette série (Figure 35 à 37). Les régions les plus à risque de chéloïdes, et d'autant plus sévères, semblent être le sternum, la partie supérieure du dos, la barbe (inclut la peau pré-auriculaire, la partie inférieure de la joue et du menton, et les portions latérales du cou au-dessus du cartilage cricoïde), les oreilles et la face antérieure du membre supérieur. Au niveau de la face, il existe un véritable contraste d'incidence de chéloïde entre la région de la barbe et la région centro-faciale (paupières, région infra-orbitaire, nez et lèvres) où les cicatrices chéloïdes sont très rares. Les cicatrices du nez ne deviennent jamais chéloïdes. Les chéloïdes de la région de la barbe surviennent dans 63% des cas chez des femmes. Certaines zones, dans chacune des régions définies, sont plus à risque de chéloïdes : il s'agit de la région sternale pour le tronc, la région deltoïdienne pour le membre supérieur, le genou et la partie supérieure de la jambe pour le membre inférieur. La population étudiée n'a signalé aucune cicatrice chéloïde génitale alors que dans cette population, au moment de l'étude en 1963, la circoncision est très fréquente, et les mutilations sexuelles féminines (infibulation : excision de type III) quasi-constantes. *Crockett* classe les régions anatomiques en 3 groupes en fonction du risque de survenue de cicatrices chéloïdes en cas de lésion (Tableau 2).

Degré de susceptibilité régionale	Régions anatomiques	Risque d'évolution vers une cicatrice chéloïde
1	Pré-sternale, partie supérieure du dos	Chez des individus à risque, chaque cicatrice est susceptible d'être une chéloïde
2	Barbe (femmes et enfants principalement), oreille, deltoïde et partie antérieure du membre supérieur, thorax antérieur sauf pré-sternal, front et scalp	Les circonstances de survenue peuvent influencer l'évolution en cicatrice chéloïde.
3	Région lombaire, abdomen, membre inférieur, partie postérieure du membre supérieur, région centro-faciale, organes génitaux.	L'apparition de cicatrice chéloïde est exceptionnelle et presque jamais sévère.

Tableau 2 : Classement des régions anatomiques selon leur susceptibilité à développer des cicatrices chéloïdes

D'après (Crockett, 1964)

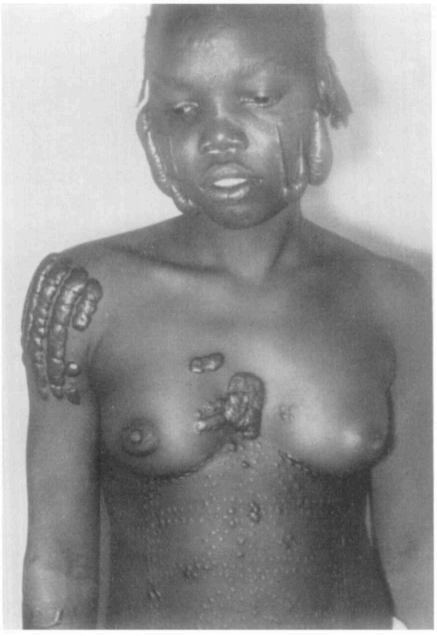

Figure 35 : Patiente présentant plusieurs chéloïdes dans des zones à risque

D'après (Crockett, 1964)

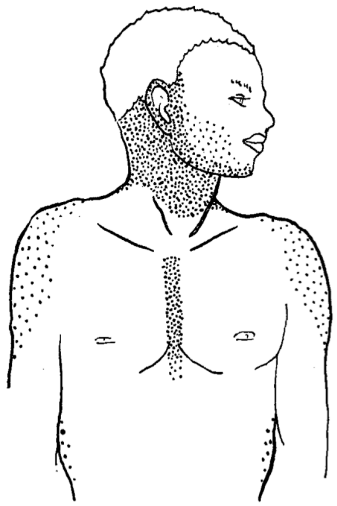

Figure 36 : Localisations anatomiques (en pointillés) à risque de cicatrices chéloïdes

D'après (Crockett, 1964)

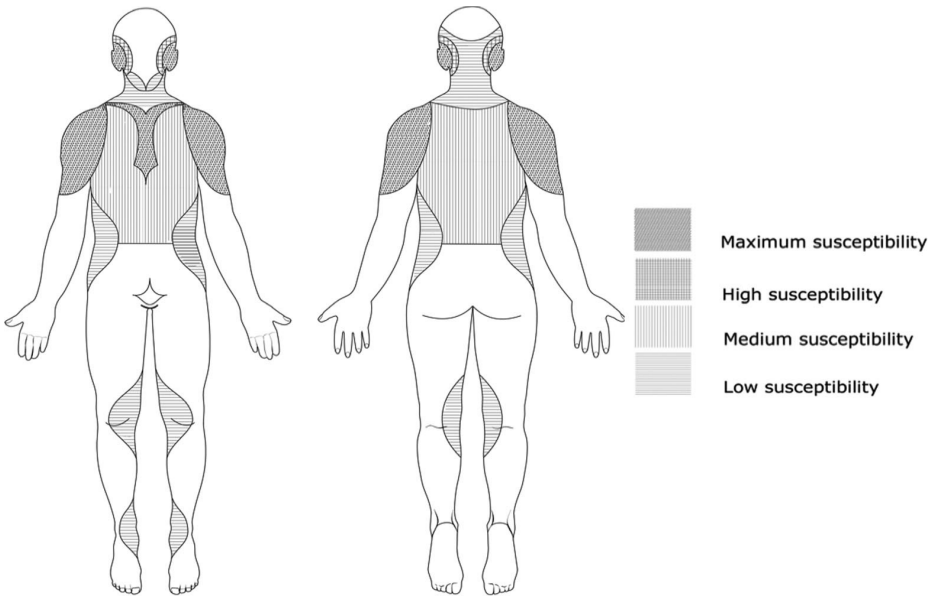

Figure 37 : Localisations anatomiques à risque de cicatrices chéloïdes

D'après (Bella et al., 2011)

Le risque de récidive post-chirurgicale après exérèse serait également lié à cette susceptibilité régionale selon Crockett.

Ramakrishnan et al. (1974) isolent 2 localisations particulières de cicatrices chéloïdes : l'oreille et la région pré-sternale.

- Les cicatrices de l'oreille, individualisées également par *Crockett* comme étant plus fréquemment de localisation unique et sporadique, sans antécédents familiaux, apparaitraient plutôt lors du contact avec l'or des boucles d'oreille qu'au moment du piercing. Leur traitement est plutôt chirurgical avec association de radiothérapie externe.
- Les cicatrices de la région pré-sternale, de forme plus « étirée » sur l'axe horizontal suivant les lignes de tension cutanée seraient particulièrement sensibles au traitement par corticothérapie injectable.

Les différences de localisations anatomiques où se développent le plus fréquemment les cicatrices chéloïdes peuvent être liées à différents facteurs : susceptibilité génétique et familiale variable, influence de l'ethnie, variation du type de peau, facteurs environnementaux, pratique du perçage de l'oreille, exposition à divers traumatismes *(Bayat et al. 2005)*.

1.2. Chéloïde unique ou multiple :

Shaheen et al. (2016) retrouvent dans leur étude portant sur 259 patients syriens, une majorité de patients présentant une chéloïde unique : 80,7% contre 19,3% patients avec chéloïdes multiples. La localisation sternale est la plus fréquente pour une chéloïde unique, il s'agit

plutôt des membres supérieurs pour les chéloïdes multiples. Ils font la différence entre cicatrices chéloïdes dans de multiples localisations, et plusieurs cicatrices chéloïdes sur une même zone anatomique.

A l'inverse, parmi les 46 patients soudanais étudiés par *Crockett*, 52% présentent des cicatrices chéloïdes dans de multiples localisations. Cette représentation importante des cicatrices multiples est possiblement influencée par le mécanisme de survenue à l'époque, principalement au cours de rituels ou de traitements par scarifications. Il retrouve au total 250 cicatrices chéloïdes, et décrit également les cicatrices non chéloïdes de ces patients au nombre de 170. *Bella et al. (2011)* catégorisent les cicatrices chéloïdes multiples en 3 groupes :

- Locales, cicatrices très proches, à moins de 5cm les unes des autres,

- Régionales, plusieurs chéloïdes sont situées dans une même région anatomique mais espacées de plus de 5cm,

- Extra-régionales, cicatrices chéloïdes présentes dans plusieurs régions anatomiques.

Cette cohorte de patients soudanais retrouve une répartition variable de ces différentes catégories de multiplicité cicatricielles entre les ethnies : certaines présentant préférentiellement une atteinte locale ou régionale alors qu'une autre, les Butris, ont des cicatrices chéloïdes plus disséminées. Des facteurs génétiques seraient donc en lien avec la répartition anatomique des cicatrices chéloïdes et leur multiplicité.

Bayat et al. (2005) se sont particulièrement intéressés à l'unicité ou la multiplicité des localisations anatomiques de cicatrices chéloïdes chez 211 patients afro-caribéens, 122 avec une seule localisation de chéloïde (58%) et 89 avec localisations multiples. L'oreille est la localisation anatomique la plus fréquente pour les chéloïdes uniques ou multiples (Figure 38).

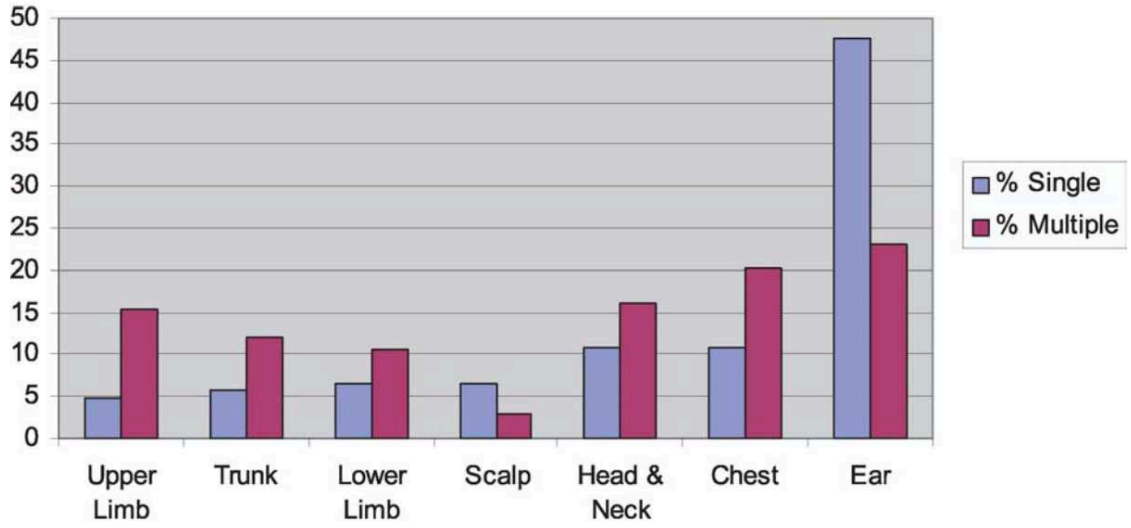

Figure 38 : Comparaison des localisations anatomiques uniques ou multiples

D'après (Bayat et al., 2004)

La localisation sur de multiples sites anatomiques des cicatrices chéloïdes est statistiquement plus fréquente chez les patients les plus jeunes, les femmes, et chez les patients présentant des antécédents familiaux de cicatrices chéloïdes. Ces résultats ont été confirmés, sauf le sexe féminin, dans une étude portant sur plus de 800 patients asiatiques présentant des cicatrices chéloïdes *(Park et al. 2005)*.

2. CHRONOLOGIE :

2.1. Circonstances de survenue :

Les cicatrices chéloïdes surviennent suite à des traumatismes cutanés variés : piercing, brûlure, plaie, cicatrice post-opératoire, folliculite, vaccin, piqures d'insecte… *(Shaheen et al. 2016)*. La scarification rituelle ou à visée thérapeutique est une circonstance de survenue classique de cicatrice chéloïde chez des individus prédisposés et se pratique toujours dans certaines tribus, au Soudan par exemple *(Bella et al. 2011)*. Les piqures par seringues ou aiguilles, comme lors d'anesthésie locale, ne causent pas de cicatrice chéloïde sauf si l'injection est responsable d'une inflammation comme lors d'une vaccination *(Robles et al. 2007)*. Certains patients ne retrouvent pas de cause particulière et décrivent l'apparition de leur cicatrice chéloïde comme spontanée *(Ramakrishnan et al. 1974, Brissett et al. 2001)*. Bien que de telles cicatrices chéloïdes aient été décrites depuis longtemps, notamment par *Addison* en 1854, ces dernières étaient en réalité une forme de sclérodermie cutanée, la *Morphée*, et la survenue de chéloïdes est liée à un processus cicatriciel aberrant, même si la lésion initiale a pu passer inaperçue auprès du patient *(Brissett et al. 2001)*.

Shaheen et al. (2016) notent que la survenue de cicatrices chéloïdes différentes chez un même patient peut être liée à la même cause, 97% dans leur série, ou plus rarement à des mécanismes lésionnels différents. *Bayat et al. (2005)* ont étudié la circonstance de survenue la plus fréquente selon la localisation anatomique des cicatrices chéloïdes (Tableau 3).

Scar regions (combined anatomical sites)	Commonest cause of scarring	Age range (years)	Age range SD (years)	Average age (years)
Chest	Laceration	1-64	12.2	22.3
Ear	Ear piercing	1-37	7.04	17.1
Head and neck	Laceration	1-51	11.6	17.6
Lower limb	Acne	1-53	12.02	17.4
Scalp	Acne	1-38	9.5	21.4
Trunk	Laceration	1-68	13.06	22.0
Upper limb	Vaccination	2-44	9.96	15.5

Tableau 3 : Circonstance de survenue la plus fréquente de chéloïde pour chaque localisation anatomique

D'après (Bayat et al. 2005)

2.2. Ancienneté de la cicatrice :

L'ancienneté de la cicatrice permet d'éliminer un diagnostic différentiel que sont les cicatrices hypertrophiques, qui évoluent depuis moins d'une année. Elle permet aussi de classer les cicatrices chéloïdes en 2 groupes selon *Muir (1990)*, à partir de l'étude d'une population caucasienne :

- Durée d'évolution intermédiaire notamment les chéloïdes des oreilles ou de la région deltoïdienne après vaccination,

-Évolution à long terme, particulièrement observée en région pré-sternale.

Cette ébauche de classification reste à confronter aux autres données, constitutionnelles du patient et locales liées à la cicatrice, afin d'être validée. D'une part, les cicatrices évoluant à long terme semblent présenter une activité clinique moins intense mais persistante sur de nombreuses années. Elles surviennent en général chez des sujets jeunes après la puberté. Parmi ces lésions, on retrouve fréquemment des cicatrices chéloïdes apparues sans cause évidente mais avec antécédents d'acné, et localisées au sternum, à la région deltoïdienne et la

partie supérieure du dos. Elles sont souvent multiples, et présentent parfois une forme clinique caractéristique en « ailes de papillons » *(Muir 1990)*. L'extension de la lésion s'observe classiquement à la périphérie de la cicatrice chéloïde et s'associe à une régression centrale. D'autre part, les cicatrices chéloïdes de durée d'évolution intermédiaire regroupent par exemple, les chéloïdes de l'oreille et de l'épaule. Les cicatrices chéloïdes de la région deltoïdienne, surviennent fréquemment dans les suites d'une vaccination par le BCG, en général entre 7 et 14 ans, après une période de latence. Elles ont une forme plus irrégulière que les cicatrices sternales de la catégorie précédente, et ont tendance à régresser partiellement après une activité clinique intense de 1 ou 2 ans. L'évolution clinique de cicatrices chéloïdes de la partie basse du cou et de la clavicule semble similaire.

Les cicatrices chéloïdes de l'oreille sont sub-divisées en 3 groupes :

- celles de l'hélix (piercing ou otoplastie),
- celles du lobule qui augmentent de volume sans déborder de cette zone, et
- celles du lobule qui, inversement, le dépassent.

Les chéloïdes de l'hélix ont des caractéristiques atypiques, peut-être liées à l'implication du cartilage dans la lésion : elles surviennent fréquemment d'un seul côté alors que le mécanisme de survenue était bilatéral, et la peau est mobile par rapport à l'épaisseur de la chéloïde, à l'inverse des cicatrices pré-sternales beaucoup plus fixées.

La durée d'évolution est un critère clinique important permettant de distinguer les formes cliniques de cicatrices chéloïdes, mais un recul suffisant est nécessaire à l'obtention de cette donnée clinique. Il parait difficile d'attendre pour initier un traitement en pratique.

2.3. Récidive après traitement :

L'antécédent de récidive de la lésion, après avoir été traitée chirurgicalement, la fait qualifier de cicatrice chéloïde **secondaire**, par opposition aux cicatrices chéloïdes **primitives,** qui n'ont jamais subi de chirurgie d'exérèse *(Park et al. 2015)*. Ces cicatrices chéloïdes secondaires, récidivantes, semblent être de mauvais pronostic et ont tendance à la récidive lors du traitement chirurgical *(Cosman et al. 1961)*. La notion d'antécédent de récidive est notamment un argument en faveur de l'introduction d'un traitement plus invasif, tel que la radiothérapie, dans la stratégie thérapeutique *(Robles et al. 2007)*.

3. SYMPTOMATOLOGIE ET ACTIVITÉ CLINIQUE :

3.1. Symptomatologie clinique et retentissement psychologique :

Les signes fonctionnels associés aux cicatrices chéloïdes ont été caractérisés dès les premières descriptions cliniques de ces lésions : prurit invalidant, douleurs à type constriction et de piqure *(Addisson, 1854)*. L'intensité et la répartition des symptomes est variable selon le type de chéloïde.

- **Le prurit** : *Lee et al. (2004)* ont étudié 28 patients présentant des cicatrices chéloïdes du tronc et des membres, 86% d'entre eux ont rapporté un prurit, que la très grande majorité localisaient à la périphérie de la chéloïde (92%) s'étendant à la peau périchéloïdienne. Le prurit est fréquemment exacerbé lorsque la chéloïde est cliniquement en phase d'activité et de croissance *(Bayat et al. 2004)*.

- **La douleur** : Dans la série de *Lee et al. (2004),* 46% des patients présentant des cicatrices chéloïdes rapportent des douleurs localisées en majorité (77%) dans la région centrale de la chéloïde. Cette symptomatologie douloureuse pourrait s'expliquer par l'action du volumineux dépôt de collagène sur les fibres nerveuses du derme chéloïdien. L'exploration d'anomalies de fibres nerveuses de faible calibre, à type d'*allodynie*, c'est-à-dire une douleur provoquée par un stimulus mécanique normalement indolore et d'*alloknesis*, même principe pour le prurit, retrouve des perturbations dans les cicatrices chéloïdes. Ces dernières pourraient expliquer la symptomatologie prurigineuse et douloureuse. Notons que si le prurit est davantage

ressenti à la périphérie, la douleur est plus centrale, en accord avec les données décrites ci-dessous (Figure 39).

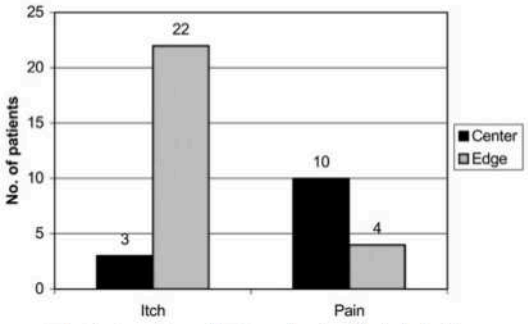

Fig 1. Location of itch and pain felt in keloids.

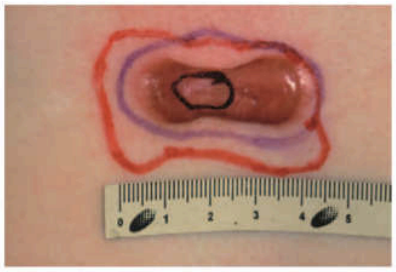

Fig 2. Photograph of chest keloid showing markings corresponding to pain felt at center of keloid (*black*) and itch perilesionally (*purple*), and allodynia (*red*).

Figure 39 : Représentation de l'hétérogénéité topographique de la symptomatologie clinique : Le prurit à la périphérie et la douleur au centre

D'après (Lee et al. 2004)

- **L'infection** : le diagnostic d'infection est clinique, la cicatrice chéloïde présente alors les signes cardinaux de l'inflammation : rougeur, douleur, chaleur, avec un éventuel écoulement purulent. Des signes d'infection peuvent également être observés lors de l'examen anatomopathologique du tissu chéloïdien. Une folliculite est souvent retrouvée dans les zones pileuses, elle entretient le cercle vicieux de l'inflammation et la progression de la chéloïde.

- **Limitation fonctionnelle** : Certaines cicatrices chéloïdes peuvent induire des restrictions de mobilités selon la taille de la lésion et la localisation, notamment les articulations. Elles sont responsables d'une altération de la qualité de vie des patients *(Bock et al. 2006)*.

- **Le retentissement psychologique** et l'impact social de ces lésions sont importants. La peau est un organe impliqué dans les interactions avec notre environnement et notamment dans les relations sociales. Les dermatoses chroniques, comme le psoriasis, sont particulièrement à risque de stigmatisation et de troubles psycho-sociaux *(Bock et al. 2006)*. La prévalence des cicatrices chéloïdes dans les régions socialement exposées telles que le visage, les oreilles, le cou et la poitrine est élevée *(Motoki et al. 2019)*. Ces lésions impactent négativement la représentation corporelle et engendrent une dysmorphophobie et des perturbations de l'estime de soi des patients atteints (40% dans l'étude de *Motoki et al.*). Les cicatrices chéloïdes ont un impact psychologique négatif sur la qualité de vie des patients *(Minji et al. 2022)*, d'autant plus qu'elles sont socialement exposées, que la durée d'évolution est longue et que les patients ont récidivé après traitement. Les patients s'imposent des restrictions liées à leur pathologie comme ne pas aller à la piscine, en lien avec un sentiment de rejet et de perte d'estime de soi. Ils essayent également de cacher leurs cicatrices, même à leurs proches *(Bock et al. 2006)*.

3.3. Signes d'activité clinique et évolutivité :

Les signes d'activité clinique des cicatrices chéloïdes sont définis par *Muir (1990)* par le prurit, l'inflammation et l'augmentation de volume.

- **La mécanosensibilité** : La forme des cicatrices chéloïdes semble varier selon leur localisation anatomique, notamment en fonction de la direction prédominante des lignes de tension cutanées *(Bella et al. 2011, Marneros et al. 2004)*. En effet, les cicatrices situées au niveau du sternum présentent des extensions latéro-thoraciques comparées à des pinces de crabes ou en forme d'ailes de papillon *(Akaishi et al. 2010)*. Les localisations préférentielles des différentes cicatrices chéloïdes seraient liées à la tension cutanée. La peau du sternum est fréquemment mise en tension par les mouvements respiratoires (Figure 40). Celle des membres supérieurs, de l'épaule et de la région scapulaire est sollicitée lors des mouvements du membre supérieur. La peau de la partie inférieure de l'abdomen et du pubis est étirée par les passages répétés du lever à la position assise. Le poids de la boucle d'oreille et ses mouvements, remplacés ensuite par le poids de la chéloïde seraient à l'origine du développement de cicatrices chéloïdes dans cette localisation *(Akaishi et al. 2010)*. Ces lésions seraient plus rares au niveau du scalp et des jambes car la peau est très proche du plan osseux dans ces zones, et soumise à peu de forces de tension.

  La **transgression** est une caractéristique clinique observée dans certaines cicatrices chéloïdes. Il s'agit d'extensions linéaires rappelant les pinces d'un crabe. *Bella et al. (2011)* ont observé significativement plus de transgression dans les cicatrices chéloïdes d'extension horizontale.

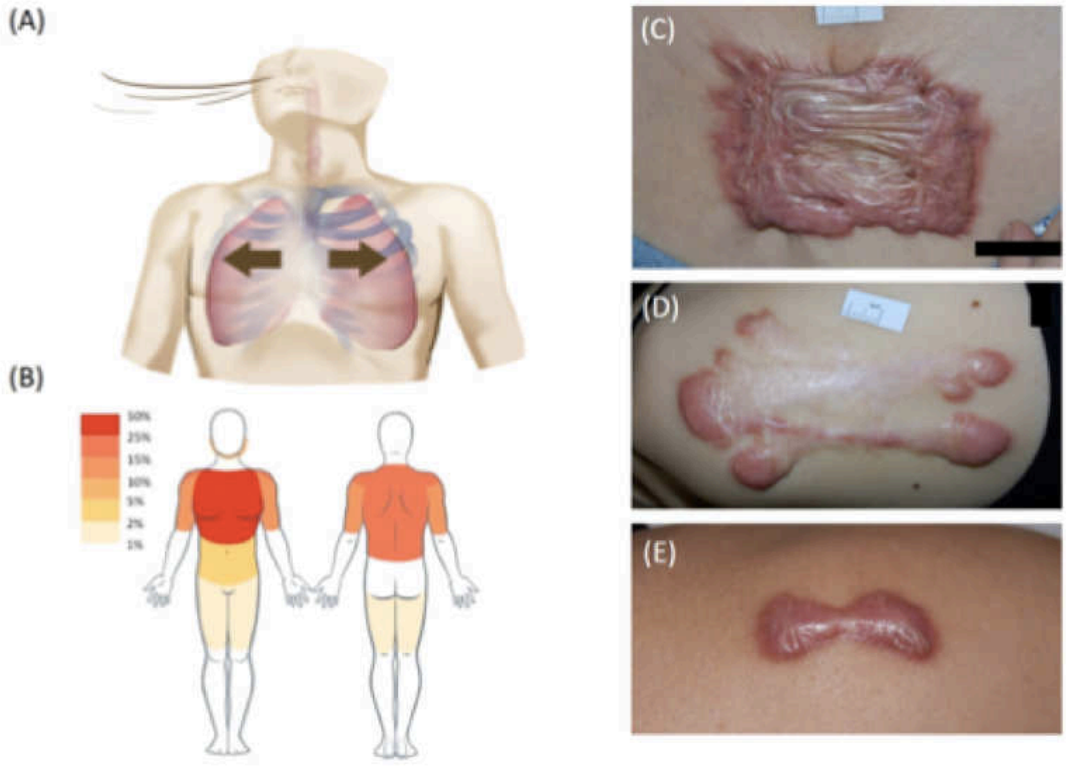

Figure 40 - Mécanosensibilité : l'orientation de ces cicatrices chéloïdes situées en région sternale est influencée par les forces de tension cutanée secondaires au mouvements d'ampliation thoracique lors de la ventilation (A) faisant du thorax une zone à risque majeur (B) avec des chéloïdes extensives (C) pouvant présenter des prolongements en pince de crabe (D) ou en ailes de papillons (E)

D'après (HSU et al. 2018)

- **<u>La régularité</u>** : *Akaishi et al.* se sont intéressés à l'aspect clinique de 220 cicatrices chéloïdes qu'ils ont classées selon leur régularité. La régularité des cicatrices chéloïdes est définie par un aspect arrondi ou bien plus aplati mais suivant une ligne de tension cutanée principale, les autres cas sont considérés comme irréguliers. 70% des lésions ont été décrites comme régulières, le reste comme irrégulières *(Akaishi et*

al. 2010). Le *sex ratio* est similaire dans les 2 groupes, autour de 2 en faveur des femmes. La forme irrégulière est associée à une récidive avec antécédent de prise en charge chirurgicale et à un diagnostic histologique d'infection. Ces éléments pourraient en effet expliquer un remaniement important du tissu cicatriciel, responsable de l'irrégularité perçue cliniquement. En l'absence d'infection ou d'antécédent de traitement chirurgical de la chéloïde, sa forme pourrait être liée principalement à la tension cutanée.

- **La pigmentation** des cicatrices chéloïdes peut être uniforme ou hétérogène, semblable à celle de la peau adjacente, hypo ou hyper-pigmentée.

- **La régression centrale** : Une quiescence centrale de la cicatrice se traduit par un aplatissement en son centre associé à une hypo-pigmentation liée à une régression de l'activité clinique dans cette région cicatricielle *(Bella et al. 2011)*. Elle s'observe plus fréquemment dans les cicatrices chéloïdes localisées sur le sternum *(Bayat et al. 2004)*. Cette régression clinique peut aller jusqu'à une dépression centrale fixée qualifiée d'omphalotype.

- **La sévérité clinique** a été définie dans l'étude de *Crockett (1964)* par une extension clinique supérieure à 1 *inch* (2,54 cm) en largeur ou en épaisseur, au-delà de la lésion initiale apparente. Sur les 250 cicatrices chéloïdes de cette série chez 46 patients, 32% ont été classées sévères. La sévérité semble liée à la localisation anatomique de la cicatrice chéloïde, avec certaines régions plus à risque d'évolution des cicatrices en chéloïdes et également de sévérité supérieure.

4. CLASSIFICATIONS CLINIQUES :

Historiquement, les cicatrices chéloïdes ont été considérées comme la pathologie finale unique d'un continuum de cicatrices pathologiques. Cependant, l'hétérogénéité clinique sous-tendue par les différences morphologiques, symptomatiques et évolutives nous invite à distinguer différentes formes cliniques de cicatrices chéloïdes. Au sein de la grande hétérogénéité des cicatrices chéloïdes, on retrouve certaines caractéristiques cliniques nous permettant de les regrouper et les classifier.

4.1. Classification selon l'évolution :

Muir (1990) classifie en 2 groupes les cicatrices chéloïdes selon l'ancienneté de la lésion : durée d'évolution intermédiaire *vs.* à long terme. L'intérêt d'une classification clinique est que le clinicien puisse prédire l'évolution d'une pathologie. L'anatomopathologie a très bien réussi cela pour les tumeurs, mais une classification sur des bases anatomopathologiques seules ne semble pas applicable aux cicatrices chéloïdes. Cependant, la caractérisation clinique précise des lésions et de leur durée d'évolution permet de différencier les cicatrices chéloïdes des cicatrices hypertrophiques. Mais aussi, de les classer en 2 groupes : cicatrices du tronc d'extension latérale avec quiescence centrale évoluant à long terme, fréquentes chez l'adulte jeune et influencées par des facteurs hormonaux *vs.* cicatrices du deltoïde et des oreilles de durée d'évolution intermédiaire. Cette classification, pertinente sur le plan physiopathologique, présente cependant un faible intérêt clinique car elle implique un long suivi avant de pouvoir classifier et traiter les lésions.

4.2. Classification selon la morphologie cicatricielle :

Deux types de morphologies de cicatrices chéloïdes ont été décrites à partir d'observations cliniques :

- **Superficielles extensives** (Figure 41A) d'extension horizontale, irrégulières avec quiescence centrale fréquente, et une pigmentation hétérogène
- **Nodulaire** (Figure 41B) présentant une croissance verticale, de forme bulbeuse, plus régulière *(Robles et al. 2007, Bella et al. 2011)*.

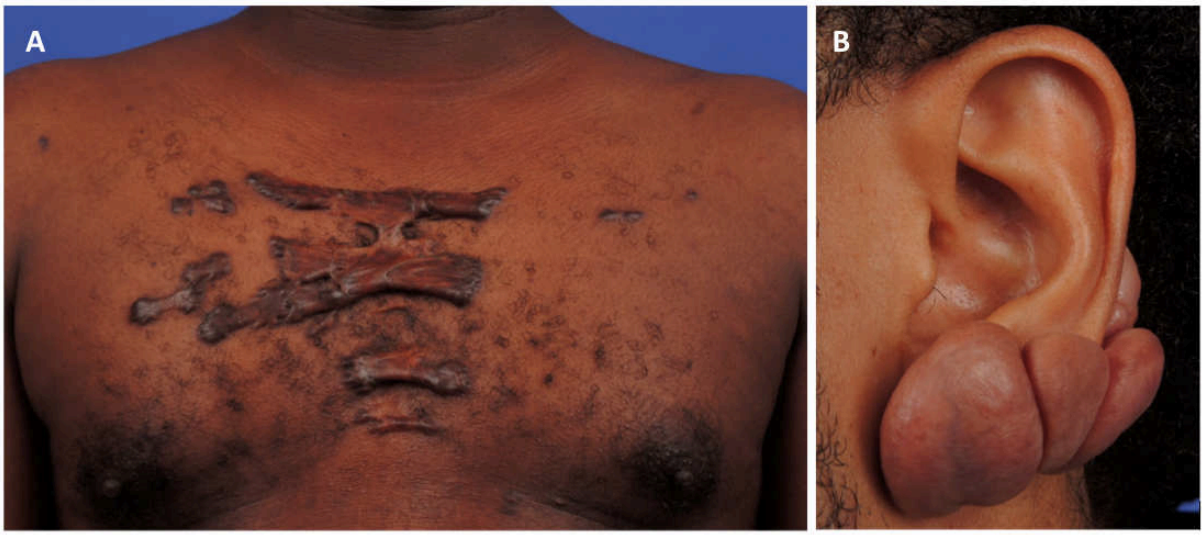

Figure 41 : Photographie de chéloïdes extensive du thorax (A) et de chéloïde nodulaire de l'oreille (B)

(Photographies de patients inclus dans l'étude)

Cette classification apparait dans la littérature en 1951, *Conway et al.* différencient les cicatrices chéloïdes **nodulaires**, des chéloïdes **en ailes de papillon** et proposent d'adapter le traitement chirurgical à chacun de ces types de cicatrices chéloïdes. Notons que, cette classification renvoie à celle décrite initialement par *Alibert*, les *cancroïdes ovalaires*

deviennent les cicatrices chéloïdes superficielles extensives et les *cancroïdes cylindracées*, les cicatrices chéloïdes nodulaires.

Bella et al. (2011) observent, sur des patients soudanais issus de 3 ethnies, une répartition différente des morphologies cicatricielles selon les ethnies. Comme introduit auparavant, les Butris d'origine marocaine avec un phototype plus clair ont une prédominance de cicatrice superficielles extensives (60%), contrairement aux tribus Bonza (21%) et El-Rawda (28%) chez qui les cicatrices chéloïdes sont majoritairement nodulaires. Dans cette série, les cicatrices superficielles extensives sont significativement associées à plus de quiescence centrale et de mécanosensibilité. Cette étude suggère qu'il existe différentes morphologies cliniques de cicatrices chéloïdes liées notamment à des caractéristiques génétiques.

Cette classification morphologique entre chéloïdes nodulaires et superficielles extensive a servi de base pour notre travail sur l'hétérogénéité biologique.

Bayat et al. ont développé une classification plus détaillée des morphologies lésionnelles de cicatrices chéloïdes en 3 groupes selon leur forme : **géométrique** (ovoïde, linéaire, sphéroïde, globuleuse), **reconnaissable** (en ailes de papillon, haltère, hélice, pétaloïde, botryoïde, réniforme), ou **irrégulière** non reconnaissable. Il s'agit d'une classification plus détaillée mais aussi plus subjective que celle de *Conway* entre extensive et nodulaire.

L'*Acne keloïdalis* a été décrite comme une entité à part entière dès 1869 par *Kaposi* puis *Bazin* et plus proche de nous par *Cosman et al. 1972* et *Sperling et al. 2000*. Il s'agit de cicatrices chéloïdes survenant exclusivement chez l'homme, au niveau du cuir chevelu occipital et de la nuque à la suite des folliculites, sans association avec l'*Acne vulgaris*. Les lésions d'abord individualisées ont tendance à conglomérer et former une plage de tissu cicatriciel hypertrophique alopécique pouvant se compliquer d'épisodes infectieux.

L'hétérogénéité clinique des cicatrices chéloïdes peut être liée à des susceptibilités génétiques différentes selon les ethnies et au sein de familles. Regrouper ces différents phénotypes cliniques ensemble afin de les étudier globalement pourrait biaiser les résultats. Il s'agit donc de caractériser les différents phénotypes de cicatrices chéloïdes afin d'adapter les protocoles de recherche et la stratégie thérapeutique, en prenant en compte cette hétérogénéité clinique.

4.3. Classification à visée thérapeutique :

Chang et al. (2011) ont développé la Classification de *Chang-Park* à visée thérapeutique des cicatrices chéloïdes du lobe de l'oreille à partir d'une série de 1027 chéloïdes traitées sur 10 ans (Tableau 4). Les cicatrices chéloïdes du lobe d'oreille ont été classées en 5 catégories selon leur morphologie clinique afin d'orienter la technique chirurgicale d'exérèse et de suture, qui est associée à un traitement médical adjuvant. Les lésions chéloïdiennes ont été classées en pédiculée ou sessile selon la surface en contact avec la peau saine : le diamètre de surface de contact des lésions sessiles avec la peau saine dépasse 2/3 de la taille maximale de la lésion. Le tableau résume cette classification avec la prise en charge chirurgicale préconisée pour chaque type de lésion chéloïdienne du lobe d'oreille. Chacune de ces cicatrices a été traitée par exérèse juxta- chéloïdienne associée à une suture cutanée directe, et à un traitement adjuvant par pressothérapie par aimants 12h par jour pendant 6 mois. Le taux de récidive est de 7,6 à 11,2% selon la technique chirurgicale à 18 mois.

Classification	Image	n (%)	Technique chirurgicale
Pedunculated on the anterior auricular surface, **Type IA**	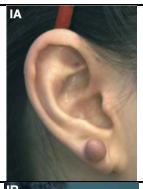	267 (26%)	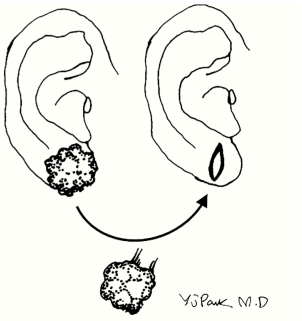 Standard keloidectomy
Pedunculated on the posterior auricular surface, **Type IB**	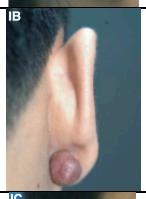	25 (2,4%)	
Pedunculated on the anterior and posterior auricular surface, **Type IC**	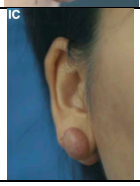	32 (3,1%)	
Sessile, single nodular pattern, **Type II**	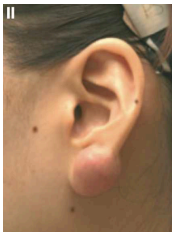	415 (40,4%)	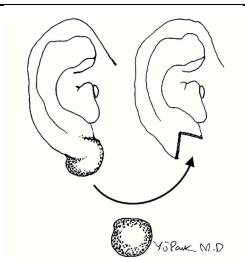 Radical keloidectomy
Sessile, multinodular pattern, **Type III**	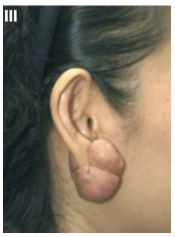	177 (17,2%)	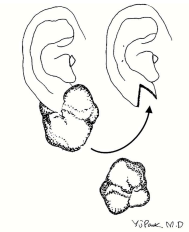 Radical keloidectomy, sometimes completed by lobule Z-plasty
Buried, **Type IV**	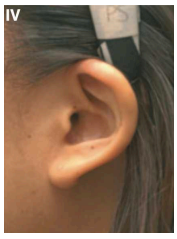	59 (5,7%)	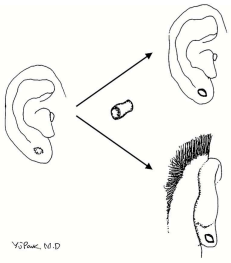 Core extirpation using penetrating technique
Mixed, **Type V** (>80 % buried on the anterior surface and pedunculated on the posterior auricular surface)	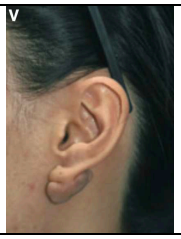	52 (5,1%)	Technique la plus adaptée parmi les 3 décrites

Tableau 4 : Classification de Chang-Park pour la prise en charge des chéloïdes de du lobule d'oreille

D'après (Chang et al., 2011)

5. PRÉVENTION ET TRAITEMENT :

5.1. Prévention :

La prévention est un facteur fondamental dans la prise en charge des individus prédisposés aux cicatrices chéloïdes (antécédent personnel ou familial) *(Mustoe et al. 2002)*. Il s'agit, avant, tout d'éviter une cicatrice inutile, notamment piercing, ou une intervention à visée esthétique chez les patients particulièrement prédisposés *(Berman et al. 2017)*.

Lorsqu'une intervention chirurgicale est nécessaire ou à la suite d'un traumatisme, des mesures de prévention doivent être prises (Figure 42). Les cicatrices doivent être fermées sans tension, suivant les lignes de Langer (plis cutanés) et ne pas être perpendiculaires à des articulations. Les cicatrices médio-sternales sont à éviter. Les scotchs hypoallergéniques microporeux type STERISTRIPS permettent de limiter la tension cicatricielle et seraient utiles pendant quelques semaines en post-opératoire. Leur utilisation est recommandée sur des données empiriques et n'a pas fait l'objet d'essais cliniques contrôlés *(Mustoe et al. 2002)*.

Une étude contrôlée randomisée récente a évalué l'efficacité d'un pansement scotch hypoallergénique sur la survenue de cicatrices hypertrophiques après césarienne *(Atkinson et al. 2005)*. A 12 semaines, 41% des patientes du groupe contrôle (qui n'ont reçu aucune prévention post-opératoire), ont présenté une cicatrice hypertrophique, alors qu'aucune n'a présenté d'hypertrophie cicatricielle lorsque traitées par pansement adhésif quotidien. Après arrêt de la compression, une patiente du groupe traitement a présenté une cicatrice hypertrophique, et 4 des cicatrices élargies. Bien que la tension cicatricielle semble clé dans le mécanisme physiopathologique des cicatrices chéloïdes, la prévention de l'hypertrophie cicatricielle pourrait inclure d'autres facteurs comme l'occlusion et l'hydratation. Les pansements siliconés ont également été évalués en prévention des cicatrices hypertrophiques

et chéloïdes et sont recommandés en première intention dans les recommandations internationales de prise en charge des cicatrices *(Mustoe et al. 2002)*. Ils devraient être utilisés dès l'épithélialisation de la plaie, pour une durée de 1 mois minimum pendant 12 heures par jour minimum. Cependant, leur efficacité n'est pas constante et certaines études, comme celle de *Niessen et al. (1998)* ne retrouvent aucun effet de ce traitement pour prévenir les cicatrices hypertrophiques et chéloïdes suite à une plastie mammaire de réduction. L'effet en préventif des pansements siliconés sur les cicatrices hypertrophiques et chéloïdes est donc à caractériser par d'autres études, sur différentes localisations cutanées. Les injections de corticoïdes intra lésionnelles peuvent également être utilisées en prévention mais plutôt en 2nde intention, en raison des douleurs liées aux injections. Des crèmes à base d'extraits d'oignons ont également été utilisées, sans véritable preuve de leur efficacité *(Gold et al. 2014)*.

L'Avotermin, une molécule recombinante de TGF-β3, a présenté un effet statistiquement significatif sur la prévention des cicatrices hypertrophiques. L'Avotermin (JUVISTA®) est injectée dans les berges de la cicatrice avant l'incision et 24h après le geste. Les analyses histologiques ont retrouvé des fibres de collagènes mieux organisées dans les cicatrices traitées par Avotermin *(Occleston et al. 2008)*. Les effets indésirables observés sont un érythème et un œdème de la cicatrice.

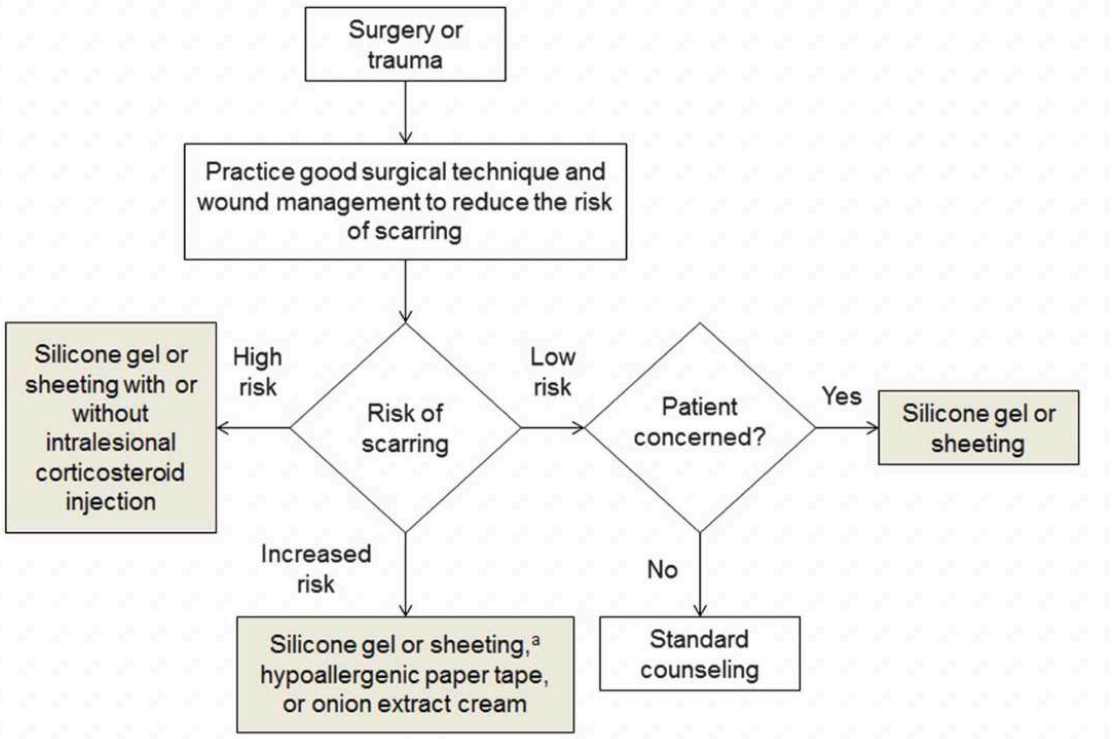

Figure 42 : Prévention des cicatrices chéloïdes en post-opératoire

D'après (Gold et al. 2014)

Il n'existe, à ce jour, pas de mesure préventive avec un taux d'efficacité élevée permettant une prévention primaire (avant la survenue de la 1ère chéloïde) ou une prévention secondaire (avant la récidive post-traitement). Après l'apparition de la chéloïde, de nombreux traitements ont été proposés pour la traiter.

5.2. Traitements :

De nombreuses modalités thérapeutiques ont été utilisées aussi bien pour traiter les cicatrices chéloïdes que prévenir leur récidive après traitement chirurgical, avec un rationnel clinique et scientifique de degré variable. L'arsenal thérapeutique et les méthodes disponibles pour prévenir les cicatrices chéloïdes sont insuffisants. L'efficacité de la plupart des traitements proposés pour les cicatrices chéloïdes n'a pas été évaluée lors d'essais cliniques contrôlés. Les traitements combinés associant injections de corticostéroïdes ou radiothérapie avec un traitement chirurgical, sont considérées comme des traitements efficaces, du fait d'une importante expérience clinique *(Marneros et al. 2004)*. Des traitements plus récents, comme l'Imiquimod, Interféron gamma, 5-FU, Bléomycine, développés à partir de tests *in vitro*, sont également employés mais leur efficacité n'a pas été investiguée dans le cadre d'essais randomisés. Nous présenterons ces différents traitements en séparant les traitements chirurgicaux des traitements médicaux (Figure 43).

1- Excision chirurgicale (intra- ou juxta-chéloïdienne) et fermeture ou couverture de la plaie	
2- Injections intra-lésionnelles de corticoïdes retard	
3 - Cryothérapie	a. Cryothérapie de contact ou en spray b. Cryothérapie combinée aux injections intralésionnelles de corticoïdes c. Cryothérapie intralésionnelle à l'aiguille
4 - Laser	a. Laser à colorant pulsé 585 nm b. Laser à colorant pulsé combiné aux injections intralésionnelles de corticoïdes c. Laser YAG
5 - Radiothérapie	a. Radiothérapie à faisceaux d'électrons b. Curiethérapie intralésionnelle c. Radiothérapie externe post opératoire
6 - Gel de silicone	
7 – Presso-thérapie	
8 - Application topique d'imiquimod en post opératoire	
9 - Injection intra-lésionnelle d'interféron-γ	
10 - Injection intra-lésionnelle de 5-florouracil	

Figure 43 : Synthèse des traitements des cicatrices chéloïdes

5.2.1. Traitements chirurgicaux :

- **L'excision de la chéloïde :**

Le traitement des cicatrices chéloïdes par exérèse chirurgicale est associé à un taux élevé de récidives entre 45 et 100% *(Mustoe et al. 2002, Berman et al. 2017)*. Compte tenu du taux élevé de récidive, le traitement chirurgical des cicatrices chéloïdes ne devrait pas s'envisager sans traitement adjuvant *(Robles et al. 2006)*. L'exérèse chirurgicale juxta-chéloïdienne résulte fréquemment d'une cicatrice plus longue qu'originellement, et la récidive peut être à l'origine d'une cicatrice chéloïde plus volumineuse *(Poochareon et al. 2003)*. Les traitements adjuvants au traitement chirurgical incluent la plupart des traitements médicaux disponibles. Une des associations les plus utilisées est l'injection de corticoïdes retards en post-opératoire. Des essais cliniques non contrôlés ont étudié le traitement topique par Imiquimod sur un faible nombre de patients et suggèrent que ce traitement permettrait de limiter les récidives *Berman et al. 2002)*. L'exérèse chirurgicale associée à un traitement adjuvant par radiothérapie aurait un taux bien plus faible, entre 0 et 8,6%, de récidive *(Berman et al. 2017)*.

L'exérèse chirurgicale s'effectue selon diverses modalités : « juxta-cicatricielle » de la totalité de la cicatrice chéloïde jusqu'en peau saine, ou « intra-cicatricielle » conservant une frange périphérique de cicatrice chéloïde *(Van Leeuwen et al. 2015)*. L'intérêt de l'exérèse intra-cicatricielle est d'éviter de léser la peau saine adjacente, et la couche profonde du derme, en retirant le maximum de tissu prolifératif afin de faciliter les injections post-opératoires *(Goutos et al. 2019)*. Cette technique d'exérèse intra-cicatricielle permet également la suture directe qui facilite les suites post-opératoires et la mise en place de sondes de curiethérapie qui sont maintenues dans la lésion par la suture cutanée. Une revue de la littérature *(Goutos et al. 2019)* compare ces 2 types d'exérèse, à partir de seulement 6 études s'intéressant au risque de récidive selon la technique, et serait en faveur de l'exérèse juxta-cicatricielle. Il serait

vraiment intéressant de comparer ces 2 techniques d'exérèse pour traiter différents types de cicatrices chéloïdes dans une étude clinique prospective bien menée.

- **<u>Fermeture de plaie ou couverture de la perte de substance</u> :**

La perte de substance cutanée secondaire à l'excision de la chéloïde peut être suturée ou bien laissée en cicatrisation dirigée, si la tension semble trop importante *(Berman et al. 2017)*.

Les cicatrices chéloïdes peuvent être laissées en cicatrisation dirigée après exérèse chirurgicale, éventuellement associée à des traitements adjuvants par injection de corticoïdes une fois la plaie refermée ou application régulière de corticoïdes type DIPROSONE® sur la plaie en post-opératoire immédiat.

Le protocole et la série de patients que nous avons décrits à ce sujet est présenté dans un **article** inséré dans ce chapitre, intitulé : **A new therapeutic protocol for the treatment of keloid scars: a retrospective study** publié dans *Journal of Wound Care* en 2021.

practice

A new therapeutic protocol for the treatment of keloid scars: a retrospective study

Objective: There are few means to treat large keloid scars, as exeresis—even if partial—impedes direct closure without tension in the absence of a flap or a skin graft. This study evaluates the efficacy, indications for use and limitations of a new therapeutic protocol, combining an extralesional keloid excision left to heal by secondary intention with a paraffin dressing and glucocorticoid ointment, followed by monthly intrascar injections of corticosteroids upon full re-epithelialisation.
Method: A retrospective study of patients treated for keloid scars by using the new therapeutic protocol. Scars were categorised as either healed or recurring. Their recurrence was scored according to the changes in functional signs and the scar volume.
Results: A total of 36 scars were studied. The mean follow-up was 14.1 months. Healing occurred in a mean of 6.8 weeks. The mean surface area was 21.6cm^2. Healing rate was 30.5%. Scar volume was improved in 60% of recurrent cases and functional signs in 56%. Based on adherence with the corticotherapy, two patient groups could be discerned. For patients in the 'adherent' group, the healing rate was 40%, and scar volume was improved in 75% of recurrent cases and the functional signs in 83% of cases.
Conclusions: The healing rate in this study was close to that reported in the literature. Excision-healing by secondary intention could therefore be offered to patients for whom adherence is uncertain. The protocol in this study offers a straightforward, fast, accessible solution that does not appear to entail any risk of additional keloids. It could potentially offer a treatment option in case of failure of other treatments, large keloid scars or scalp keloids.
Declaration of interest: The authors have no conflicts of interest.

corticotherapy • extralesional excision • healing by secondary intention • keloid • surgical technique • wound

The treatment of keloid scars is a challenge for both surgeon and patient. Its morbidity, in terms of frequency and recurrence, is high.[1] The pathophysiology of the appearance of keloid scars has long been studied, but remains poorly understood.[1–7]

Although some authors describe keloids as being 'spontaneous',[8] there are often minor triggering factors, such as trauma, folliculitis, or dermatosis.[8] Risk factors described in the literature include being dark-skinned,[9,10] specific locations of the scars,[3] age,[11] elevated hormone levels (for example, in puberty or pregnancy),[3] genetic predisposition[12] and scar tension.[13–15]

The diversity of therapeutic approaches for keloid scars reflects the lack of consensus on the most effective treatments.[16] Treatments comprise intralesional injections of the synthetic glucocorticoid triamcinolone acetonide,[17] surgical exeresis, radiotherapy, cryotherapy and antimitotics. As none of these stand out as an effective monotherapy, combined therapies have been recommended in recent years in order to decrease the risk of recurrence.[7,18,19]

Wide and flat keloid scars present a particularly complex treatment scenario because their exeresis, even partial, does not allow for direct closure without tension, a flap or skin graft.

In this paper, the authors describe a new therapeutic protocol of extralesional keloid surgical excision, left to heal by secondary intention (i.e., without suture or primary surgery with a flap or skin graft) using daily paraffin dressings and glucocorticoid ointment, which is then followed by monthly injections of corticosteroids (triamcinolone acetonide) upon full re-epithelialisation.

The aim of this study was to evaluate the efficacy of this new combination therapy and to identify its indications for use as well as any limitations.

Methods

Patients

A retrospective study was conducted from July 2013 to June 2017 on a series of patients treated at the plastic surgery unit of the Saint-Louis Hospital in Paris.

A positive diagnosis of a keloid scar was confirmed histologically on the resected specimen.

All patients with histologically confirmed keloids were included in the study.

The study was approved by the local ethics committee and informed consent was signed by each patient.

David Boccara,[1] Plastic Surgeon*; **Kevin Serror,**[1] Plastic Surgeon; **Sarah Chatelain,**[1] Plastic Surgeon; **Marc Chaouat,**[1] Plastic Surgeon; **Maurice Mimoun,**[1] Plastic Surgeon; **Laura Azoulay,**[1] Plastic Surgeon
***Corresponding author email:** davboc9@hotmail.com
1 Saint-Louis Hospital, 1 avenue Claude Vellefaux, 75010 Paris, France.

iowc.2021.30. Downloaded from https://www.magonlinelibrary.com. By Mark Allen Group Online Library - on 03 novembre 2022. Re-use and distribution is strictly not permitted, except for Open Access articles.
© 2021 MA Healthcare Ltd

All data were collected from patients' electronic medical records.

Therapeutic protocol

Whenever possible, the extralesional keloid excision (Fig 1) was performed under local anaesthetic (1% xylocaine with adrenaline). General anaesthesia was used when local anaesthetic was contraindicated due to hyperalgesia. The wound was dressed with a haemostatic dressing with calcium alginate following excision in the operating theatre.

The surgical wound from the exeresis was left to heal by secondary intention with no suture or surgery to cover the area (i.e., no flap or skin graft).

Postoperative nursing care consisted of daily dressings of paraffin gauze (Jelonet, Smith+Nephew, UK) with a thin layer of a potent (class II) dermocorticoid, such as betamethasone (Diprosone 0.5%, Merck Sharp & Dohme, UK).

Once full healing was obtained, intramuscular injections of triamcinolone acetonide (40mg/ml at a set dose of 1ml per patient) were given systematically at medical consultations until stabilisation of functional signs (for example, pruritus, pain) and scar volume. Injections were given directly into the keloid. In the case of bleaching, the injections were discontinued. Resorption is slow, taking between two and three weeks. There was a four-week interval between the two injections. In hyperalgesic patients, a local anaesthetic cream (lidocaine 2.5g and prilocaine 2.5g) was applied two hours before the injection.

The therapeutic protocol is summarised in Fig 2.

Assessment criteria

A number of characteristics, such as age, skin phototype, location, surface area, scar appearance and the triggering cause were surveyed.

As the impact of a scar is subjective, it was decided to evaluate the efficacy of the treatment using the criteria of scar volume and functional signs as scored by patients. The results of treatment, including its tolerability and efficacy were evaluated by patients during telephone appointment with the lead author in June 2017.

Patients made a distinction between their keloid scar being healed and recurrences. Being healed was defined as having achieved a flat and asymptomatic scar. Recurrences were quantified by the change in volume of the scar and of the functional signs linked with the scar (for example, pain, pruritus) relative to the preoperative condition. The change in the functional signs was classified as one to three (1—worsening; 2—return to previous condition; 3—improvement).

The change in volume was classified from one to three (1—worsening, 2—return to the previous condition, 3—improvement). The level of satisfaction of the patient with their treatment was assigned a score from one to four (1—not satisfied; 2—somewhat satisfied; 3—reasonably satisfied and 4—very satisfied).

Fig 1. Extralesional keloid excision and healing by secondary intention in a 33-year-old male patient. Keloid scar on the torso due to scratching lesions (**a**). Appearance after extralesional keloid excision and seven days of healing by secondary intention, where the wound is starting to heal (**b**). Cervical keloid scar in 44 year-old male patient due to wounds after shaving (**c**). Appearance after extralesional excision and 20 days of healing by secondary intention. Full re-epithelialisation has almost been achieved. A recurrence is starting at the anterior end of the scar (**d**)

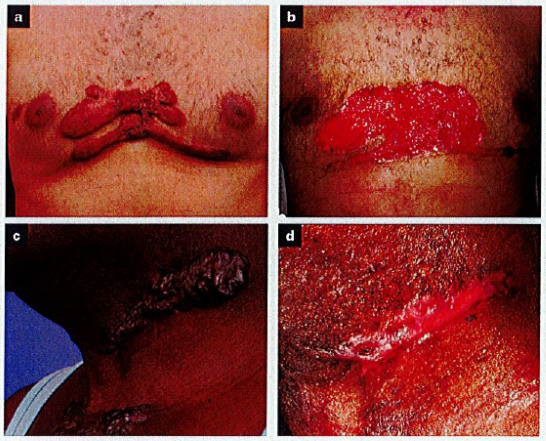

The surface area was measured based on the histological analysis reports.

Results

Patients

A total of 42 patients (11 female/31 male) were treated for 57 histologically confirmed keloid scars. Mean age was 37.7±12.1 years, median age 37 (range: 27.5–41.5) years. Male participants had more than double the number of scars of female patients (39 versus 18, respectively). Mean scar surface area was 23.5±29.7cm^2, the median surface area was 12 (range: 3.5–32) cm^2. Of the 57 scars, 51 (89.5%) had skin phototypes five and six (according to the Fitzpatrick classification). Scar location varied including the torso (n=16, 28%), cervicofacial region (n=15, 26.3%), scalp (n=7, 12.3%), occipital scalp (n=6, 10.5%), limbs (n=7, 12.3%), pubis (n=7, 12.3%) and the auricle (n=5, 8.8%). The scars were secondary to folliculitis lesions (n=37, 64%), major trauma (n=7, 12.3%), piercings (n=5, 8.8%), minor trauma (n=2, 3.4%), dermatosis (chicken pox, n=2, 3.4%), and without aetiology that could be determined (n=6, 10.5%). Patient characteristics are summarised in Table 1.

Over the course of the study, 11 patients (treated for 16 scars) were lost to follow-up. In three patients, five postoperative wounds had not formed a scar at the time of the study, although one of these patients was still included in the study as they exhibited other scars. Therefore, a total of 36 scars in 29 patients were studied.

© 2021 MA Healthcare ltd

jowc. 2021. 30, Downloaded from https://www.magonlinelibrary.com. by Mark Allen Group Online Library - on 03 novembre 2022. Re-use and distribution is strictly not permitted, except for Open Access articles

Fig 2. The therapeutic protocol

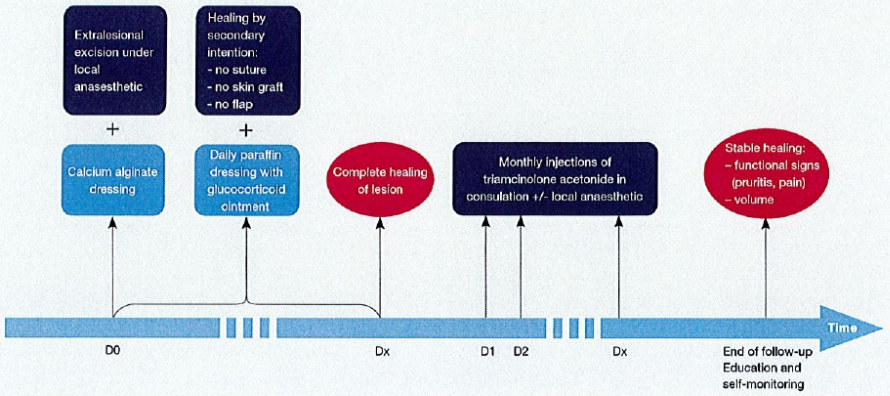

Treatment and follow-up

Median follow-up was 12.5 (range: 7.75–22) months, mean follow-up was 14.1±8.1 months. Median healing time was 5.5 (range: 4–8) weeks, mean 6.8±4.4 weeks. The period of directed healing was well supported by all patients. Median surface area was 11 (range: 3.3–25) cm^2, mean 21.6±30.5cm^2.

Mean number of glucocorticosteroid injections per patient for the whole patient group was 16.7±5.1 (range: 14.7–18.6). In patients who adhered to treatment, mean number of injections was lower at 15.5±4.6 (range: 13.4–17.8), and higher for patients who did not adhere to treatment, 18.1±5.5 (range: 15.2–21.1).

Complete healing was observed in 11 (30.5%) scars. There were 25 (69.4%) recurrences. Functional signs had a mean score of 2.32±0.9, with a median of 3 (range: 2–3). Scar appearance had a mean score of 2.28±0.9, with a median of 3 (range: 1–3). Mean score for satisfaction level was 2.9±1.2, with a median of 3 (range: 2–4). Results are summarised in Table 2.

Adherence to treatment

As noted above, it was possible to discern two subgroups of patients based on adherence with the monthly injection protocol of triamcinolone acetonide upon full re-epithelialisation. Reasons for non-adherence were: the patient failed to attend the postoperative consultation (but could be reached during the study for collection of the assessment criteria); the patient stopped having the injections before the end of the injection protocol due to lack of availability, intolerable pain during the injections, or for no particular reason. The characteristics of the two subgroups are summarised in Table 1, and outcomes summarised in Table 2.

The adherent subgroup comprised 17 patients treated for 20 scars. Mean age was 38.2±11.6 years, median 37 (range: 29.5–45.3) years. Median scar surface area was 8 (range: 3.15–21) cm^2, mean was 15.3±17.5 cm^2. Median follow-up was 12 (range: 8–21) months, mean was 12.7±7.6 months. Mean healing duration was 6.7±4.5 (range: 4–8) weeks, median was 5.5. Within this group, eight scars (40%) achieved complete healing. There were 12 (60%) scar recurrences. Functional signs were given a mean score of 2.83±0.4, median 3 (range: 3–3). The change in volume was given a mean score of 2.6±0.8, median was 3 (range: 2.75–3). The mean level of satisfaction was 3.35±1, median was 4 (range: 3–4).

The remaining 12 patients (mean age 34.3 years), treated for 16 scars, did not comply with the injection protocol. Median scar surface area was 21 (range: 5.1–34.8) cm^2, mean was 29.5±40.8cm^2. Median follow-up was 17.5 (range: 7.9–23.3) months, mean was 15.8±8.4 months. Healing was achieved in a mean of 7.1±4.2 (range: 4–8.5) weeks, median was 5 weeks. Complete healing was achieved in three (18.8%) cases. There were 13 (81.2%) recurrences of scars. Functional signs were given a mean score of 1.8±0.9, median was 2 (range: 1–3). The change in volume was given a mean score of 2±1, median was 2 (range: 1–3). Mean satisfaction level was 2.3±1.3, median was 2.6 (range: 1–4).

The main cause of dissatisfaction was cutaneous dyschromia secondary to triamcinolone acetonide, and seven (1%) patients were affected by this phenomenon. No skin atrophy or telangiectasis was found in any of the patients.

The wound healing rate was 30.5%. For recurrent scars, the scar volume improved in 60% of cases and the functionality score in 56% of scars. In the adherent subgroup, the healing rate was 40%, and in recurrent scars, the scar volume was improved in 75% of cases and the functionality score in 83% of cases.

Discussion

The patient cohort in this study is comparable to those of other studies in the literature in terms of age and skin phototype. Scar locations differed, however, relative to

jowc 2021 30, Downloaded from https://www.magonlinelibrary.com. By Mark Allen Group Online Library - on 03 novembre 2022. Re-use and distribution is strictly not permitted, except for Open Access articles

© 2021 MA Healthcare ltd

Table 1. Patient characteristics

	Study population	Adherent group	Non-adherent group
Patients, n	42	17	12
Scars, n	57	20	16
Age, years, mean±SD, median (range)	37.7±12.1 37.0 (27.5–41.5)	38.2±11.6 37.0 (29.5–45.3)	34.3 35.0 (25.0–40.0)
Gender, n (%)			
Female	18 (31.5)	4 (20.0)	4 (25.0)
Male	39 (68.5)	16 (80.0)	12 (75.0)
Skin phototype 5 and 6, n (%)	51 (59.5)	17 (85.0)	2 (87.5)
Scar surface area, cm^2, mean±SD, median (range)	23.5±29.7 12.0 (3.5–32.0)	15.3±17.5 8.0 (3.2–21.0)	29.5±40.8 21.0 (5.1–34.8)
Location, n (%)			
Torso	16 (28.0)	9 (45.0)	2 (7.7)
Cervicofacial	15 (26.3)	6 (30.0)	3 (18.8)
Pubis	7 (12.3)	0 (0.0)	2 (7.7)
Scalp	7 (12.3)	3 (15.0)	2 (7.7)
Limbs	7 (12.3)	1 (5.0)	4 (25.0)
Auricle	5 (8.8)	1 (5.0)	3 (18.8)
Triggering factor, n (%)			
Folliculitis	37 (64.0)	13 (65.0)	9 (56.3)
Surgical trauma	7 (12.3)	3 (15.0)	0 (0.0)
No aetiology found	6 (10.5)	1 (5.0)	3 (18.8)
Piercing	5 (8.8)	1 (5.0)	3 (18.8)
Minor trauma	2 (3.4)	1 (5.0)	0 (0.0)
Dermatosis	2 (3.4)	1 (5.0)	1 (6.3)

SD—standard deviation

the other studies; the torso and occipital scalp are the most commonly reported locations while the auricle is encountered rarely.[9,20,21]

In the current study, two-thirds of the scars were secondary to folliculitis lesions. To the authors' knowledge, no other study has clearly established the efficacy of this therapy.

None of the currently available therapies are fully effective. Cryotherapy yields poor yet encouraging results.[22–24] External radiotherapy has been discarded due to long-term complications such as ulceration and radiodermatitis,[25] brachytherapy[26,27] and transdermal radiotherapy[28,29] provide good results but remain irradiating and are contraindicated in certain areas (for example, for the breast and the cervical area).[28,29] As a result of anti-inflammatory and anti-oedematous activities, intralesional corticotherapy decreases the proliferation of fibroblasts and hence the production of collagen in the extracellular environment. It also reduces the volume and the functional signs of the scar.[17,18]

The rate of recurrence once injections are stopped is reported to reach 50% at five years.[30] A review of the literature reported recurrence rates of 45–100% after surgical exeresis only.[31] For several years, therapeutic protocols combining surgical exeresis with medical therapy have been recommended in order to reduce the risk of recurrence.[7,18,19] A study by Lawrence found a cure rate of 31% following therapy combining surgical exeresis with medical treatment (intralesional corticotherapy or colchicine) in a series of 55 scars in 36 patients.[21]

Allah et al.[9] obtained results that were less good. After surgical exeresis and injection of triamcinolone acetonide for 149 scars in 88 patients, all of the scars recurred. No significant differences were found between intralesional keloid exeresis followed by direct suture and extralesional keloid exeresis followed by a thin-skin graft. Some patients treated by thin-skin graft developed

© 2021 MA Healthcare ltd

iowc 2021; 30. Downloaded from https://www.magonlinelibrary.com. By Mark Allen Group Online Library - on 03 novembre 2022. Re-use and distribution is strictly not permitted, except for Open Access articles

Table 2. Results of study

	Study population	Adherent group	Non-adherent group
Patients, n	29	17	12
Scars, n	36	20	16
Follow-up, months, mean±SD, median (range)	14.1±8.1 12.5 (7.75–22.0)	12.7±7.6 12.0 (8.0–21.0)	15.8±8.4 17.5 (7.9–23.3)
Healing time, weeks, mean±SD, median (range)	6.8±4.4 5.5 (4.0–8.0)	6.7±4.5 5.5 (4.0–8.0)	7.1±4.2 5.0 (4.0–8.5)
Complete healing, n (%)	11 (30.5)	8 (40.0)	3 (18.8)
Recurrence, n (%)	25 (69.4)	12 (60.0)	13 (81.2)
Volume (1–3), mean±SD, median (range)	2.3±0.9 3.0 (1.0–3.0)	2.6±0.8 3.0 (2.8–3.0)	2.0±1.0 2.0 (1.0–3.0)
Functional signs (1–3), mean±SD, median (range)	2.3±0.9 3.0 (2.0–3.0)	2.8±0.4 3.0 (3.0–3.0)	1.8±0.9 2.0 (1.0–3.0)
Satisfaction (1–4), mean±SD, median (range)	2.9±1.2 3.0 (2.0–4.0)	3.4±1.0 4.0 (3.0–4.0)	2.3±1.3 2.0 (1.0–4.0)

SD=standard deviation

a keloid scar at the level of the donor site.[12]

The keloids in this study were expansive (mean: 21.6cm^2). The scar surface areas in another study by Nguyen et al.[32] were either smaller or not indicated. Large keloid scars pose a therapeutic problem since their exeresis—even when partial—does not allow for direct closure without tension or without surgery to cover the area using a flap or a skin graft.

In 2016, Nguyen et al.[32] treated five keloid scars (mean size 14.2cm^2) by surgery only. They did not note any recurrences at 49 weeks. The surgery to cover the area was carried out in two stages by using artificial skin on the day of the exeresis (Integra, Integra LifeSciences, US) that was covered three weeks later by epidermic micrografts harvested with CelluTome (3M KCI, US). Unlike Allah et al., keloid formation at the donor site was not observed. Thus, by not creating dermal trauma, the harvesting of epidermic grafts does not, in theory, risk causing keloid scars. The cost of the artificial skin and the harvesting of epidermic grafts with CelluTome needs to be taken into account with the use of this protocol.[32]

In our series, the healing rate was close to that found in the literature. The protocol of excision-healing by secondary intention with paraffin dressings and glucocorticoid ointment has been shown, for the patients in this study, to be an effective therapeutic intervention, including for patients for whom postoperative adherence is uncertain. Comparison of outcomes according to treatment adherence showed that its association with a well-managed postoperative intralesional corticotherapy further improved the symptoms, and increased the healing rate.

Possible side effects of the therapeutic protocol detailed in this study are dyschromia, skin atrophy, telangiectasis and injection traces,[33,34] though none of these were found in this study. If this protocol with limited side effects is not effective, it is still possible to use other treatments instead of the corticosteroid injections, such as radiotherapy, a widely used adjuvant therapy, and electron beam therapy.[35–38]

Limitations

The main limitations of this study include the difficulty in following up patients, the relatively short duration of follow-up, and the evaluation of the result because no validated score exists for keloids scars.

A validated scar score was not used in this study to evaluate the efficacy of our protocol, nor does it measure pain, which is an important element for the patient.

Conclusion

This study describes a new therapeutic protocol that combines surgical exeresis that is left to heal by secondary intention using a paraffin dressing and glucocorticoid ointment, without suture or surgery to cover the area (i.e., no skin graft or flap) with monthly intralesional injections of corticotherapy.

The protocol offers an alternative treatment solution for the treatment of large keloid scars, including keloid scars on the scalp, and where patient adherence is uncertain.

The therapeutic strategy needs to be clearly explained to the patient in order to increase adherence with the protocol of postoperative injections of corticotherapy in order to further improve healing outcomes. **JWC**

© 2021 MA Healthcare ltd

References

1 Philandrianos C, Gonnelli D, Andrac-Meyer L et al. Mise au point d'un modèle animal original de cicatrice chéloïde. Ann Chir Plast Esthet 2014; 59(4):246–252. https://doi.org/10.1016/j.anplas.2012.05.001

2 Nakaoka H, Miyauchi S, Miki Y. Proliferating activity of dermal fibroblasts in keloids and hypertrophic scars. Acta Derm Venereol 1995; 75(2):102–104. https://doi.org/10.2340/0001555575102104

jowc 2021; 30. Downloaded from https://www.magonlinelibrary.com. by Mark Allen Group Online Library - on 03 novembre 2022. Re-use and distribution is strictly not permitted, except for Open Access articles

Reflective questions

- What role does the type of keloid excision play in minimising scarring?
- What role should/could dermal substitutes play in the future management of keloids?
- What possible alternatives to intrakeloid injections of glucocorticoids could be used in the future to minimise scarring?

3 Rockwell WB, Cohen IK, Ehrlich HP. Keloids and hypertrophic scars: a comprehensive review. Plast Reconstr Surg 1989; 84(5):827–837. https://doi.org/10.1097/00006534-198911000-00021

4 Syed F, Ahmadi E, Iqbal SA et al. Fibroblasts from the growing margin of keloid scars produce higher levels of collagen I and III compared with intralesional and extralesional sites: clinical implications for lesional site-directed therapy. Br J Dermatol 2011; 164(1):83–96. https://doi.org/10.1111/j.1365-2133.2010.10048.x

5 Philandrianos C, Kerfant N, Jaloux C Jr et al. Les cicatrices chéloïdes (première partie): une pathologie de la cicatrisation cutanée. Ann Chir Plast Esthet 2016; 61(2):128–135. https://doi.org/10.1016/j.anplas.2015.09.005

6 Philandrianos C, Kerfant N, Jaloux C Jr et al. Keloid scars (part I): clinical presentation, epidemiology, histology and pathogenesis. Ann Chir Plast Esthet 2016; 61(2):128–135.https://doi.org/10.1016/j.anplas.2015.09.005

7 Kauh YC, Rouda S, Mondragon G et al. Major suppression of pro-α1(I) type I collagen gene expression in the dermis after keloid excision and immediate intrawound injection of triamcinolone acetonide. J Am Acad Dermatol 1997; 37(4):586–589. https://doi.org/10.1016/S0190-9622(97)70176-2

8 Kerfant N, Gasnier P, Boloorchi A et al. [An exceptional case of spontaneous keloids]. [In French]. Ann Chir Plast Esthet 2011; 56(4):339–341. https://doi.org/10.1016/j.anplas.2009.12.003

9 Allah KC, Yéo S, Kossoko H, Djè VA, Kadio MR. [Keloid scars on black skin: myth or reality]. [In French]. Annal de Chir Plastique Esthetique 2013; 58(2):115–122. https://doi.org/10.1016/j.anplas.2012.02.005

10 English RS, Shenefelt PD. Keloids and hypertrophic scars. Dermatol Surg 1999; 25(8):631–638. https://doi.org/10.1046/j.1524-4725.1999.98257.x

11 Bayat A, Arscott G, Ollier WE et al. Keloid disease: clinical relevance of single versus multiple site scars. Br J Plast Surg 2005; 58(1):26–37. https://doi.org/10.1016/j.bjps.2004.04.024

12 Marneros AG, Norris JE, Olsen BR, Reichenberger E. Clinical genetics of familial keloids. Arch Dermatol 2001; 137(11):1429–1434. https://doi.org/10.1001/archderm.137.11.1429

13 Brody GS, Peng ST, Landel RF, Sullivan LH. The etiology of hypertrophic scar contracture: another view. Plast Reconstr Surg 1981; 67(5):673–684. https://doi.org/10.1097/00006534-198105000-00021

14 Akaishi S, Ogawa R, Hyakusoku H. Keloid and hypertrophic scar: Neurogenic inflammation hypotheses. Med Hypotheses 2008; 71(1):32–38. https://doi.org/10.1016/j.mehy.2008.01.032

15 Ogawa R. Keloid and hypertrophic scarring may result from a mechanoreceptor or mechanosensitive nociceptor disorder. Med Hypotheses 2008; 71(4):493–500. https://doi.org/10.1016/j.mehy.2008.05.020

16 Jaloux C, Bertrand B, Degardin N et al. Keloid scars (part II): treatment and prevention. Ann Chir Plast Esthet 2017; 62(1):87–96. https://doi.org/10.1016/j.anplas.2016.04.006

17 Ledon JA, Savas J, Franca K et al. Intralesional treatment for keloids and hypertrophic scars: a review. Dermatol Surg 2013; 39(12):1745–1757. https://doi.org/10.1111/dsu.12346

18 Roques C, Téot L. The use of corticosteroids to treat keloids: a review. Int J Low Extrem Wounds 2008; 7(3):137–145. https://doi.org/10.1177/1534734608320786

19 Gold MH, McGuire M, Mustoe TA et al.; International Advisory Panel on Scar Management. Updated international clinical recommendations on scar management: part 2—algorithms for scar prevention and treatment. Dermatol Surg 2014; 40(8):825–831. https://doi.org/10.1111/dsu.0000000000000050

20 Carmassi M, Eraud J, Gonelli D et al. [Keloid scars: a case series study]. [In French]. Ann Pathol 2015; 35(2):148–153. https://doi.org/10.1016/j.annpat.2014.10.007

21 Lawrence WT. In search of the optimal treatment of keloids: report of a series and a review of the literature. Ann Plast Surg 1991; 27(2):164–178. https://doi.org/10.1097/00000637-199108000-00012

22 Har-Shai Y, Amar M, Sabo E. Intralesional cryotherapy for enhancing the involution of hypertrophic scars and keloids. Plast Reconstr Surg 2003; 111(6):1841–1852. https://doi.org/10.1097/01.PRS.0000056868.42679.05

23 Benmously R, Mokni S, Hammami H et al. Efficacy and safety of cryosurgery in the treatment of keloids. [In French.] Ann Dermatol Venereol 2011; 138(12):A194–A195. https://doi.org/10.1016/j.annder.2011.10.173

24 Sellier S, Boullie MC, Joly P, Dehesdin D. Treatment of keloids with shaving and cryosurgery: preliminary reports. Ann Dermatol Venereol 2006; 133(3):225–229. https://doi.org/10.1016/s0151-9638(06)70884-5

25 Xu J, Yang E, Yu NZ, Long X. Radiation therapy in keloids treatment. Chin Med J (Engl) 2017; 130(14):1715–1721. https://doi.org/10.4103/0366-6999.209896

26 Arnault JP, Peiffert D, Latarche C et al. Keloids treated with postoperative iridium 192* brachytherapy: a retrospective study. J Eur Acad Dermatol Venereol 2009; 23(7):807–813. https://doi.org/10.1111/j.1468-3083.2009.03190.x

27 Rio E, Bardet E, Peuvrel P et al. [Perioperative interstitial brachytherapy for recurrent keloid scars]. [In French]. Cancer Radiother 2010;14(1):65–68. https://doi.org/10.1016/j.canrad.2009.05.008

28 Bhusari P, Shukla J, Kumar M et al. Noninvasive treatment of keloid using customized Re-188 skin patch. Dermatol Ther 2017; 30(5):e12515. https://doi.org/10.1111/dth.12515

29 Salgueiro MJ, Ughetti R, Nicolini J et al. P-patch contact brachyradiotherapy in the management of recalcitrant keloids and hypertrophic scars. Indian J Dermatol Venereol Leprol 2007; 73(5):336–339. https://doi.org/10.4103/0378-6323.35736

30 Gerbault O. Skin cicatrisation. Annales de Chirurgie Plastique. 2017 Jul

31 Berman B, Bieley HC. Adjunct therapies to surgical management of keloids. Dermatol Surg 1996; 22(2):126–130. https://doi.org/10.1111/j.1524-4725.1996.tb00493.x

32 Nguyen KT, Shikowitz L, Kasabian AK, Bastidas N. A novel approach to keloid reconstruction with bilaminar dermal substitute and epidermal skin grafting. Plast Reconstr Surg 2016; 138(1):235–239. https://doi.org/10.1097/PRS.0000000000002242

33 Roques C, Téot L. The use of corticosteroids to treat keloids: a review. Int J Low Extrem Wounds 2008; 7(3):137–145. https://doi.org/10.1177/1534734608320786

34 Perdanasari AT, Lazzeri D, Su W et al. Recent developments in the use of intralesional injections keloid treatment. Arch Plast Surg 2014; 41(6):620–629. https://doi.org/10.5999/aps.2014.41.6.620

35 Arima J, Dohi T, Kuribayashi S et al. Z-plasty and postoperative radiotherapy for anterior chest wall keloids. Plast Reconstr Surg Glob Open 2019; 7(3):e2177. https://doi.org/10.1097/GOX.0000000000002177

36 Dohi T, Kuribayashi S, Tosa M et al. Z-plasty and postoperative radiotherapy for upper-arm keloids. Plast Reconstr Surg Glob Open 2019; 7(11):e2496. https://doi.org/10.1097/GOX.0000000000002496

37 Ogawa R, Tosa M, Dohi T et al. Surgical excision and postoperative radiotherapy for keloids. Scars, Burns & Healing 2019; 5. https://doi.org/10.1177/2059513119891113

38 van Leeuwen MC, Stokmans SC, Bulstra AE et al. Surgical excision with adjuvant irradiation for treatment of keloid scars. Plast Reconstr Surg Glob Open 2015; 3(7):e440. https://doi.org/10.1097/GOX.0000000000000357

journal of wound care

JOURNAL OF WOUND CARE WELCOMES YOUR SUBMISSIONS FOR A NEW SECTION OF OUR JOURNAL CALLED **INNOVATIONS IN WOUND CARE**

Please submit your Innovations piece and limit this to 900 words and 2 figures or tables and 5 references. Please use our standardised **JWC** patient consent form for any patient photographs submitted. Any declarations of interest should also be included. We welcome the opportunity to showcase the best of global innovation in wound care with a view to incorporating this into better clinical practice and patient outcomes. **Submissions to Editor JWC Email: negin.shamsian@markallengroup.com**

© 2021 MA Healthcare Ltd

jowc 2021. 30. Downloaded from https://www.magonlinelibrary.com. By Mark Allen Group Online Library - on 03 novembre 2022. Re-use and distribution is strictly not permitted, except for Open Access articles

Sachant qu'une tension cutanée élevée au niveau d'une cicatrice semble associée à la survenue de cicatrices chéloïdes, il est préférable de refermer les cicatrices de ces patients avec le minimum de tension possible, en suivant les lignes de faible tension cutanée pour le positionnement des cicatrices *(Robles et al. 2006)*. Il s'agit également de manipuler délicatement la peau lors de la suture, et d'utiliser des points profonds afin de limiter la tension cicatricielle *(Berman et al. 2017)*.

L'exérèse chirurgicale de larges cicatrices chéloïdes peut être à l'origine d'une perte de substance cutanée importante que l'on peut couvrir soit à l'aide des propres tissus du patient par greffe de peau, ou lambeau local éventuellement précédé d'une expansion cutanée ; soit avec du derme artificiel INTEGRA® constitué de collagène bovin, sulfate de chondroïtine recouvert d'une membrane de silicone *(Clayman et al. 2006)* :

- La couverture par greffe de peau ou lambeau local sont des traitements historiques des larges cicatrices chéloïdes, ces 2 techniques imposent de créer d'autres cicatrices chez le patient, avec un risque de formation de nouvelles chéloïdes et de récidive d'environ 59% pour les greffes de peau *(Clayman et al. 2006)*.
- Le développement du derme artificiel INTEGRA® est une alternative permettant la couverture de ces larges pertes de substance dont la durée de cicatrisation dirigée s'estime en mois, avec une bonne trophicité cutanée. Le derme artificiel est constitué d'une matrice de collagène préformée, qui est colonisée par les cellules du patient et altère le microenvironnement cicatriciel, ce qui diminue le taux de récidive *(Bidic et al. 2012)*. Une revue de la littérature sur la reconstruction par INTEGRA® post exérèse de cicatrice chéloïde de 2012 regroupe seulement 3 articles, qui rapportent une efficacité et une satisfaction élevées des patients après un suivi de 6 à 27 mois *(Bidic et al. 2012*. La technique employée pour les chéloïdes est une couverture par INTEGRA® lors de l'exérèse complète de la chéloïde, juxta-cicatricielle, puis une

couverture à 4 semaines lors du retrait de la couche superficielle de silicone par greffe de peau mince.

- Dans notre expérience, la couverture par derme artificiel lors des fibroses cicatricielles rétractiles (séquelles de brûlures) permet d'obtenir une amélioration de la qualité cicatricielle. L'**article** est rapporté en ANNEXE 1 : **Dermal substitution, a safe and effective way in surgical management of adults post burn dorsal foot contractures**, SERROR K et al., accepté dans *European Review for Medical and Pharmacological sciences* en octobre 2022

Divers traitements adjuvants par injection de corticoïdes, de 5FU et irradiation cicatricielle, ou VAC thérapie sont également employés *(Park et al. 2009)*. Les localisations de cicatrices récidivantes dont l'exérèse est suivie d'une couverture par derme artificiel rapportées dans la littérature chez 6 patients au total sont le cou, le bras (*Bidic et al. 2012)*, l'hélix *(Reiffel et al. 2012)*, le scalp *(Park et al. 2009)*, le poignet et l'aine *(Clayman et al. 2006)*. Il s'agirait d'évaluer cette technique prometteuse mais coûteuse, sur un nombre plus important de patients, comparativement et avec un suivi à plus long terme. Nous avons mis en place une étude rétrospective comparative entre les patients traités par excision-cicatrisation dirigée et excision-couverture par Integra® pour évaluer le bénéfice sur le critère de jugement principal qu'est la récidive chéloïdienne à 1 an et sur les critères secondaires (douleur post opératoire et délai de cicatrisation). L'article est en cours de rédaction.

Les traitements chirurgicaux seuls sont insuffisants et doivent être associés à un ou des traitements médicaux au décours.

5.2.2. Traitements médicaux :

- **L'injection intra-lésionnelle de corticoïdes :**

Le traitement par injection de corticoïdes, souvent de première intention, peut être utilisé seul ou en thérapie adjuvante au traitement chirurgical. Il s'agit d'un traitement efficace pour assouplir la cicatrice chéloïde et améliorer ainsi son aspect esthétique. De plus, ce traitement peut permettre de soulager les patients symptomatiques à type de prurit, douleurs et paresthésies *(Alhady et al. 1969)*.

L'acétonide de triamcinolone inhibe la croissance des fibroblastes chéloïdiens in vitro, réduit leur densité et modifie leur processus de maturation *(Berman et al. 2017, Cruz et al. 1994)*. L'inhibition de la prolifération cellulaire fibroblastique et de la sécrétion de collagène par l'acétonide de triamcinolone pourrait être liée à une diminution de la production de TGF-β1 et à l'augmentation du β-FGF. Les corticoïdes agissent également en altérant les glycosaminoglycanes qui composent la MEC et par leur effet anti-inflammatoire.

Du fait de son accessibilité, sa bonne tolérance et son efficacité sur les symptômes à type de prurit, douleurs et paresthésies, les injections de corticoïdes intra-lésionnelles sont un des traitements les plus employés pour les cicatrices chéloïdes. L'acétonide de triamcinolone (KENALOG® ou KENACORT®) est utilisé en général à la concentration de 40 mg/mL, en fonction de la taille de la lésion *(Robles et al. 2007)*. La plupart des études évaluant ces injections ont été réalisées dans les années 1960-1970, et rapportent un taux de récidive inférieur à 50%. Les injections sont réalisées régulièrement toutes les 4 à 6 semaines pendant plusieurs mois ou jusqu'à ce que la cicatrice chéloïde diminue de volume *(Kiil, Ketchum et al. 1971, Griffith et al. 1966, Griffith et al. 1970)*. Les injections de corticoïdes intra-lésionnelles permettent d'assouplir et diminuer le volume de la cicatrice chéloïde, mais ces résultats sont rarement durables. Le taux d'efficacité est évalué entre 50 et 80%, avec un taux de récidive

entre 9 et 50%. Les injections de corticostéroïdes utilisés en traitement adjuvant associé au traitement chirurgical ont un taux de récidive inférieur à 50% *(Berman et al. 2017)*.

Les complications classiques de ce traitement sont l'apparition de télangiectasies, l'atrophie cutanée et une hypo- ou hyper- pigmentation. Les injections peuvent être douloureuses notamment pour des lésions étendues, elles peuvent être associées à un anesthésiant local (EMLA ou lidocaïne injectable) afin de soulager le patient. Ce traitement est difficile à utiliser pour les chéloïdes étendues et/ou nombreuses à cause des douleurs générées par les injections et des effets indésirables liés aux injections répétées de fortes doses de corticostéroïdes *(Robles et al. 2007)*.

Un protocole associant l'injection de stéroïdes adjuvants post-excision chirurgicale débutée lors de l'ablation des points de suture, toutes les 2 semaines pour un total de 5 injections, à l'application topique de stéroïdes dans le pansement, 2 fois par jour pendant 6 mois a été étudié. Le taux de récidive de ce protocole est de 14,3 % pour les cicatrices chéloïdes, et de 16,7% pour les cicatrices hypertrophiques *(Robles et al. 2007)*.

Les corticoïdes en application topique ont également été utilisés dans les cicatrices chéloïdes avec une efficacité aléatoire, mais l'absorption dermique du principe actif parait limitée à travers un épiderme sain *(Mustoe et al. 2002)*.

L'injection de corticoïdes intra-lésionnelle constitue la pierre angulaire du traitement des cicatrices chéloïdes, seule ou en traitement adjuvant de l'exérèse chirurgicale. Il s'agit cependant d'un traitement nécessitant plusieurs séances, avec des injections intra-chéloïdiennes fréquemment douloureuses, limitant l'observance des patients *(Boccara et al. 2021)*.

- **La radiothérapie :**

La radiothérapie utilisée sur les fibroblastes chéloïdiens est responsable d'une inhibition de leur prolifération et de leur senescence *in vitro* en inhibant le cycle cellulaire. Son mécanisme d'action dans le tissu chéloïdien n'est pas connu précisément. Il pourrait être lié à divers effets: en limitant la repopulation de la cicatrice par les fibroblastes après exérèse chirurgicale ou en modulant des facteurs humoraux ou cellulaires qui recrutent et stimulent les fibroblastes ou en inhibant la néo-angiogenèse (*Berman et al. 2017)*.

Plusieurs études se sont intéressées à l'utilisation de la radiothérapie après excision de la cicatrice chéloïde et son efficacité à long terme, mais sans standardisation de la dose de rayons utilisée, de l'énergie, ni du timing. Les comparaisons de leurs résultats sont difficilement interprétables *(Robles et al. 2006)*. La radiothérapie a démontré son efficacité pour diminuer la récidive des cicatrices chéloïdes avec différentes techniques comme la radiothérapie externe superficielle ou standard et la curiethérapie, à faible ou forte dose. La radiothérapie externe est utilisée à doses plus élevées en raison de la distance plus importante entre la source de radiation et la cicatrice, la peau saine adjacente est parfois exposée aux rayonnements ionisants.

La curiethérapie (ou radiothérapie interne) s'effectue à l'aide d'un dispositif irradiant implanté directement dans la lésion lors du geste chirurgical, permettant un traitement plus ciblé. La curiethérapie peut être administrée à faible ou forte dose, mais le traitement à faible dose s'effectue sur une durée plus longue et en hospitalisation, ce traitement est moins adapté aux pathologies bénignes *(Berman et al. 2017)*.

La radiothérapie administrée en traitement adjuvant immédiatement après le traitement chirurgical est un des traitements les plus efficaces des cicatrices chéloïdes avec un taux de récidive entre 1 et 35%. Un traitement par *single fraction radiotherapy* 24h après l'excision juxta-cicatricielle a été évalué sur 80 cicatrices chéloïdes issues de 80 patients, avec une durée

de suivi de 5 ans *(Ragoowansi et al. 2003)*. Les meilleurs résultats ont été observés pour des doses de 1500 à 2000 rads en 5 à 6 séances dans la phase post-opératoire précoce *(Mustoe et al. 2002)*. Lors de l'évaluation à 5 ans du traitement, 20 patients (25%) étaient perdus de vue, et parmi les 60 patients analysés : 79% des cicatrices chéloïdes du lobe d'oreille et 86% des cicatrices sternales n'ont pas récidivé.

Dans une seconde étude rétrospective de 147 cicatrices chéloïdes traitées par irradiation par faisceaux d'électrons de 15 gray avec une durée de suivi de 18 mois, le taux de récidive a été estimé à 32,7% *(Ogawa et al. 2003)*. Il a été estimé à 9% dans une étude rétrospective sur 834 cicatrices chéloïdes traitées par radiothérapie par faisceaux d'électrons sur 14 années *(Berman et al. 2017)*.

Une revue de la littérature a repris 33 études concernant la radiothérapie, externe ou curiethérapie, adjuvante post-traitement chirurgical des cicatrices chéloïdes. Le taux de récidive le plus faible est de 10,5% avec curiethérapie à haute dose, contre 21% pour la curiethérapie faible dose, et 22% pour la radiothérapie externe. Une durée courte (>7h) entre l'excision et la radiothérapie diminue le risque de récidive, comparée à une durée plus longue (>24h) *(Berman et al. 2017)*. Notons que ces taux de récidive paraissent élevés, car ces lésions sont fréquemment récidivantes.

Les effets indésirables de ce traitement sont un érythème transitoire et une hyperpigmentation. Ce traitement à base de radiations ionisantes présente des risques de carcinogenèse. Il est donc important d'avertir les patients que ce risque de développer une tumeur maligne, bien que faible, existe. Peu de cas ont été rapportés dans la littérature évoquant une potentielle association entre le développement d'une tumeur maligne et antécédent de traitement de cicatrice chéloïde dans le même territoire anatomique *(Robles et al. 2007)*. *Botwood et al. (1999)* ont décrit un cas de cancer du sein bilatéral chez une patiente traitée 30 ans auparavant par radiothérapie pour des cicatrices chéloïdes de la paroi thoracique. Il n'est pas certain que

la carcinogénèse soit liée directement au traitement par radiothérapie, d'autant plus que le cancer du sein est une pathologie assez fréquente chez les femmes. Un cas de carcinome thyroïdien survenu 8 ans après le traitement d'une cicatrice chéloïde du menton chez une enfant de 11 ans a été décrit, mais des doutes persistent sur le lien de causalité *(Hoffman et al. 1982)*. Bien que les risques de carcinogénèse ne soient pas bien élucidés, certains auteurs recommandent de limiter les indications de radiothérapie aux patients âgés de plus de 21 ans et en seconde intention après une première récidive *(Robles et al. 2007)*. De plus, ce traitement ne peut être utilisé chez la femme enceinte, l'enfant de moins de 12 ans, et dans les localisations à risque (zones radiosensibles comme la thyroïde) *(Berman et al. 2017)*.

- **La cryothérapie**

Le traitement par cryothérapie est plutôt utilisé pour des cicatrices chéloïdes de faible volume. In vitro, la cryothérapie est responsable de lésions cellulaires de la membrane plasmique avec perturbation des mécanismes enzymatiques intracellulaires et formation de cristaux de glace intracellulaires *(Robles et al. 2007)*. Ce traitement agit également en causant des lésions micro-vasculaires responsables d'une nécrose lésionnelle ischémique *(Van Leeuwen et al. 2015)*. Les différents types cellulaires n'ont pas la même sensibilité à la cryothérapie : les mélanocytes sont lésés entre -7 et -4°C, les fibroblastes entre -35 et -30°C *(Berman et al. 2017)*. La cryothérapie semble modifier la synthèse collagénique et orienter la différenciation des fibroblastes chéloïdiens vers un phénotype sain et semble permettre de normaliser le rapport collagène III/I *(Dalkowski et al. 2003)* bien que les mécanismes mis en jeu restent obscurs. Ce traitement peut être administré par contact direct avec la lésion, par spray ou en intra-lésionnel. Les effets indésirables observés sont une douleur intense lors du traitement et la survenue fréquente de phlyctènes et d'hypo-pigmentations, liées à la sensibilité au froid des mélanocytes (*Har-Shai et al. 2003)*. En monothérapie, ce traitement en spray ou par contact

direct est efficace dans environ 70% des cas avec un taux de récidive évalué à 2%, mais nécessite de nombreuses séances plurimensuelles (*Mustoe et al. 2002)*. La cryothérapie intra-lésionnelle permet de concentrer le traitement au sein de la lésion avec moins d'effets indésirables à type d'hypopigmentations que les autres modes d'administration. Cette technique serait efficace sur le volume cicatriciel (>50% mais sans éradication complète), et sur les symptômes à type de prurit et de douleur avec une amélioration subjective observée par les patients. Les risques sont la survenue d'hypopigmentation permanente chez 30% des patients traités, et de réaugmentation de volume secondaire d'environ jusqu'à 24% à 18 mois, déhiscence cicatricielle et infection *(Berman et al. 2017, Van Leeuwen et al. 2015)*. La cryothérapie, utilisée en association avec les injections de corticoïdes, permettrait d'obtenir des meilleurs résultats : l'œdème engendré par la cryothérapie assouplit le tissu chéloïdien et permet une injection intralésionnelle de corticoïdes plus aisée *(Robles et al. 2007)*. Ce traitement est privilégié dans les cicatrices chéloïdes de faible volume *(Mustoe et al. 2002)* et chez les patients qui présentent une contre-indication à la radiothérapie : moins de 12 ans, localisation particulièrement radiosensible de la cicatrice *(Van Leeuwen et al. 2015)*.

- **Les lasers** :

Différents types de lasers ont été utilisés dans le traitement des cicatrices chéloïdes, avec cependant une efficacité limitée *(Mustoe et al. 2002)*. Le traitement par laser, responsable de lésions thermiques tissulaires non spécifiques, permettrait une destruction partielle du tissu chéloïdien avec une cicatrice moins à risque de récidive que lors du traitement chirurgical *(Poochareon et al. 2003)*.

Les lasers CO2 et Argon sont peu utilisés car le taux de récidive après traitement avec ces types de lasers seuls est estimé à 90% *(Poochareon et al. 2003)*.

Une étude sur 17 patients présentant des cicatrices chéloïdes traitées par Laser YAG, a montré 60% d'efficacité complète du laser seul avec obtention d'un volume cicatriciel normal *(Kumar et al. 2000)*. Les autres patients ont bénéficié d'une association du laser à des injections de corticoïdes et ont tous été traités avec succès. Entre 18 mois et 5 ans de suivi, 82% des patients n'avaient pas récidivé *(Robles et al. 2007)*.

Les résultats obtenus avec laser 585-nm à colorant pulsé sont les plus encourageants avec une réduction du prurit, de l'érythème et de la hauteur de la cicatrice chéloïde dans 57 à 83% des cas *(Poochareon et al. 2003)*, des traitements répétés semblent plus efficaces *(Robles et al. 2007)*. Un traitement combiné par laser à colorant pulsé avec des injections intra-lésionnelles de corticoïdes permet, sur le même principe que la cryothérapie, de faciliter les injections grâce à l'œdème lésionnel engendré. *Kuo et al. (2005)* ont observé une régression de cicatrices chéloïdes après traitement par laser à colorant pulsé liée à une diminution de prolifération des fibroblastes chéloïdiens et une induction d'apoptose. Ce traitement serait également responsable d'une diminution de l'expression du TGF-β, et d'une augmentation de l'activité de MMP13, qui dégrade la collagène *(Robles et al. 2007)*. Bien qu'il semble efficace, sûr, et de faible coût, le traitement par laser à colorant pulsé ainsi que d'autres types de lasers, reste un traitement innovant dans la cicatrice chéloïde qui nécessite d'être étudié sur plus de patients avec une durée de suivi plus longue *(Poochareon et al. 2003)*.

- **Les pansements siliconés :**

Les pansements de gel de silicone semblent efficaces lorsqu'ils sont utilisés précocément après l'excision chirurgicale pour prévenir la récidive de cicatrices hypertrophiques et chéloïdes dans 60 à 70% des cas *(Berman et al. 2017)*. Leur utilisation permettrait de diminuer la stimulation excessive des kératinocytes dans la chéloïde et de moduler les interactions entre kératinocytes et fibroblastes chéloïdiens *(Oliveira et al. 2020)*. Les gels de

silicone permettent d'assouplir la cicatrice, et réduisent son volume ainsi que les symptômes : douleur, prurit, anomalies de pigmentation et érythème *(Oliveira et al. 2020)*.

Le traitement adjuvant par gel de silicone est conseillé, dans les recommandations internationales de prise en charge des cicatrices de 2002 et 2014, en première intention en prévention des récidives de cicatrices chéloïdes après exérèse chirurgicale, pendant 1 mois minimum *(Mustoe et al. 2002)*.

Ces pansements devraient être appliqués dès que la ré-épithélialisation est finalisée, et laissés en place minimum 12h par jour. Ce traitement requiert donc une compliance importante de la part des patients. Les gels de silicone peuvent être nettoyés et ré-utilisés, chacun pouvant être utilisé entre 10 et 12 jours d'affilée. L'effet indésirable principal possible est une macération cicatricielle *(Oliveira et al. 2020)*.

Un comparatif de gel de silicone *vs*. sans silicone a été réalisé sur 26 patients présentant 41 cicatrices hypertrophiques ou chéloïdes *(De Oliveira et al. 2001)*. Cette étude retrouve une efficacité similaire entre les 2 types de gel pour la réduction de taille de la cicatrice, de sa rigidité et des symptômes. Ces résultats suggèrent que c'est plutôt le caractère occlusif du pansement siliconé qui est responsable de l'effet en augmentant l'hydratation cicatricielle, que la nature du silicone *(Robles et al. 2007, Oliveira et al. 2020)*.

- **La presso-thérapie :**

La presso-thérapie consiste en l'application d'une pression locale sur les cicatrices chéloïdes. La compression réduit la cohésion des fibres de collagène dans le tissu cicatriciel, cela s'observe en microscopie électronique, et permet ainsi de diminuer l'épaisseur cutanée des cicatrices hypertrophiques. Cet effet implique des mécanorécepteurs qui peuvent induire l'apoptose une fois activés et interviennent dans le remodelage de la matrice extra-cellulaire. L'augmentation de la rigidité aurait également un effet sur la migration, la prolifération et la différenciation cellulaire notamment des fibroblastes. La pression recommandée devrait être maintenue entre 24 et 30 mmHg, pour une durée de traitement de 6 à 12 mois *(Mustoe et al. 2002)*. Il est difficile d'obtenir une compliance satisfaisante de la part des patients car il s'agit d'un traitement long. Le traitement s'effectue par des clips de compression pour les oreilles, et permettrait d'obtenir un taux de récidive de 30% à 18 mois *(Berman et al. 2017)*.

- **Application topique d'Imiquimod**

L'Imiquimod est un immuno-modulateur d'application topique, agoniste du TLR7. Il stimule la production locale de cytokines pro-inflammatoires incluant le TNF-α, qui diminue la production collagénique des fibroblastes et induit leur apoptose *(Poochareon et al. 2003, Berman et al. 2017)*. Douze patients ont été traités, après excision chirurgicale, par Imiquimod 5% crème en topique appliquée le soir au coucher pour la nuit quotidiennement pendant 8 semaines *(Berman et al. 2002)*. Les effets secondaires observés avec ce traitement sont le prurit, des sensations de brûlures, des douleurs, et l'apparition de phlyctènes. La durée de suivi était de 6 mois, aucune récidive n'a été observée *(Klotz et al. 2019)*. Dans une seconde étude, non contrôlée, avec une durée de suivi de 6 mois également, le traitement par Imiquimod de 8 cicatrices chéloïdes du lobe d'oreille après l'exérèse chirurgicale a semblé efficace avec 25% de récidive *(Matin-Garcia et al. 2005)*. Cependant, un taux de récidive

élevé, 89%, a été observé dans une autre étude sur 9 patients traités par application d'Imiquimod 5% crème après excision chirurgicale *(Berman et al. 2017)*.

Les cicatrices chéloïdes récidivent en moyenne à plus de 12 mois du traitement chirurgical, certains auteurs suggèrent donc que la durée de suivi minimale pour l'évaluation d'un traitement de cicatrices chéloïdes est d'un an, d'autres discutent même 2 à 3 ans de suivi. Les essais réalisés étant de petite taille et non contrôlés, avec une durée de suivi insuffisante, le bénéfice du traitement par Imiquimod dans les cicatrices chéloïdes reste incertain *(Robles et al. 2007)*.

- **Tacrolimus**

Le Tacrolimus est un traitement immunosuppresseur fréquemment employé chez les patients transplantés d'organe afin de prévenir le rejet, et en application topique pour des pathologies cutanées telles que la dermatite atopique.

Le Tacrolimus a de multiples cibles thérapeutiques potentielles qui pourraient permettre de traiter les cicatrices chéloïdes. *In vitro*, il inhibe les effets stimulants du TGF-β sur les fibroblastes chéloïdiens, diminuant ainsi leur prolifération, leur migration et leur sécrétion collagénique (Wu et al, 2012). Le Tacrolimus agit également sur l'oncogène GLI-1 qui semble surexprimé dans les fibroblastes chéloïdiens. Ce traitement étudié sur un modèle d'oreille de lapin permet de prévenir la survenue de cicatrices hypertrophiques. Dans une étude sur 11 patients présentant des cicatrices chéloïdes, le Tacrolimus diminue les symptômes à type de douleurs, induration, sans que l'effet soit significatif. Il s'agirait de mieux explorer les effets de ce traitement sur les cicatrices chéloïdes dans de nouvelles études.

- **Sirolimus**

Le Sirolimus est un antibiotique de la classe des macrolides, qui est un inhibiteur de la voie de signalisation mTOR. La voie mTOR régule la croissance, la prolifération, la mobilité et le cycle cellulaire, ainsi que l'expression du Collagène de type I et de l'α-SMA dans les fibroblastes du derme. Son expression est plus élevée dans le tissu chéloïdien *(Berman et al. 2017)*. L'effet du Sirolimus dans la chéloïde pourrait être lié à une inhibition du PDGF, qui stimule la production de matrice extra-cellulaire *(Berman et al. 2017)*.

Cette molécule n'a pas encore été étudiée cliniquement dans le traitement des cicatrices chéloïdes, des essais cliniques de ce type sont donc à développer.

- **Injection intra-lésionnelle d'Anti-prolifératifs :**
  - **5-Fluoro-Uracile (5 FU)**

Le 5-FU est un analogue pyrimidique utilisé en tant qu'anti-métabolite en chimiothérapie anti-cancéreuse. Le 5-FU est converti en substrat actif dans le compartiment intracellulaire, il inhibe alors la synthèse d'ADN en entrant en compétition avec l'Uracile lors de la polymérisation de l'ADN.

Les fibroblastes chéloïdiens qui prolifèrent de façon excessive, seraient une cible privilégiée du 5-FU en application topique, sachant qu'il limite également la synthèse de Collagène de Type I induite par le TGF-β *(Bijlard et al. 2015)*. Le traitement par 5-FU a été étudié en monothérapie, en association avec les injections de corticothérapie intra-lésionnelle, et en traitement adjuvant après exérèse chirurgicale dans les cicatrices chéloïdes *(Berman et al. 2017)*.

28 patients présentant des cicatrices chéloïdes anciennes de 6 à 15 ans ont été traités par application de 5-FU (50 mg/mL) hebdomadaire pendant 12 semaines (*Nanda et al. 2004)*. Le résultat a été évalué à 6 mois, sur le degré de satisfaction du patient, les photographies, et un clinicien indépendant. Les symptômes à type de douleurs et de prurit ont disparu chez 78% des patients et une diminution significative de la taille des lésions a été observée chez 70% des patients. Les effets secondaires décrits sont des douleurs au niveau du site d'injection (100%), la survenue d'ulcérations (21,4%), et des sensations de brulures (7,1%). *Gupta et al. (2002)* ont étudié ce traitement sur 24 patients et ont obtenu un aplatissement des cicatrices chéloïdes dans 50% des cas. Notons que, seul un patient de cette série a présenté une ulcération cutanée, une hyperpigmentation localisée est apparue chez 100% des patients. Une autre étude sur 20 patients recevant des injections hebdomadaires intra-lésionnelles de 5-FU (50 ng/mL) montre une amélioration de plus de 50% du volume de la cicatrice chez 85% des patients, avec un taux de récidive cependant élevé à 47% *(Kontochristopoulos et al. 2005)*.

Le 5-FU associé aux injections intra-lésionnelles de corticothérapie a montré une efficacité supérieure (84% de résultats excellents) aux injections de corticoïdes seules (68% de résultats excellents) dans une étude contrôlée randomisée sur 150 sujets, avec une diminution du nombre de complications dans le groupe association de traitement *(Robles et al. 2007)*.

L'association 5-FU avec corticoïdes a été testée par injections intradermique à pression DERMOJET avec des résultats encourageants *(Levenberg et al. 2020)*. Le traitement est acheminé dans le tissu chéloïdien à l'aide de 2 niveaux de pressions différents : un plus faible pour la partie superficielle, un plus élevé pour la partie profonde. Les injections sont peu douloureuses avec une EVA moyenne à 2/10, et le traitement semble efficace. Ce mode d'injection devrait être étudié de manière approfondie dans une étude comparativement aux injections intra-lésionnelles.

Le traitement adjuvant par injections mensuelles de 5-FU après exérèse chirurgicale a également été étudié, le taux de récidive est de 19% à 1an. 100% des patients ont présenté des douleurs du site d'injection et 30% une desquamation localisée, dans une étude avec le 5-FU en injections intra-lésionnelles. Les autres effets indésirables observés sont des ulcérations et hyperpigmentations localisées *(Kontochristopoulos et al. 2005)*.

Un des inconvénients de traitement par 5-FU est la nécessité d'une surveillance de la numération sanguine car la diffusion systémique de cette molécule peut causer une anémie, une leucopénie et une thrombocytopénie. Ce type de complication n'a cependant jamais été rapporté dans le cadre d'un traitement par injections intra-lésionnelles *(Berman et al. 2017)*. Ce traitement est déconseillé chez les femmes enceintes et allaitantes et chez les patients immunodéprimés ou porteurs d'une infection active sévère *(Robles et al. 2007)*.

- **Bléomycine**

La Bléomycine est un antibiotique cytotoxique, utilisé en dermatologie dans le traitement des verrues récidivantes et des kérato-acanthomes. *In vitro,* les fibroblastes mis au contact de Bléomycine diminuent leur sécrétion collagénique *(Shridharani et al, 2010 ; Moravej et al. 2022)*.

Les cicatrices chéloïdes et hypertrophiques de 13 patients ont été traitées par application-puncture de Bléomycine (Espana et al. 2001). Les auteurs ont retrouvé une diminution de plus de 75% du volume de toutes les cicatrices étudiées, et une récidive chez 2 patients à 10 et 12 mois de la dernière injection. L'injection Dermojet (injection intradermique à pression sans aiguille) de Bléomycine (1,5 IU/mL) peut être utilisée pour les cicatrices chéloïdes résistantes et les cicatrices hypertrophiques *(Saray et al. 2005)*. Entre 2 et 6 séances d'injections ont été

nécessaires pour obtenir une diminution de volume satisfaisante, et aucune récidive n'a été observée jusqu'à 19 mois de suivi.

Les principaux effets secondaires de ce traitement sont des douleurs, ulcérations superficielles, et la constitution de croûtes au site d'injection ainsi qu'une hyperpigmentation transitoire, et une atrophie cutanée *(Robles et al. 2007)*. Bien que l'injection systémique de Bléomycine puisse causer des effets indésirables pulmonaires, rénaux, cutanés, hépatique et une myelotoxicité, aucune de ces complications n'a été observée lors d'un traitement topique à faibles doses *(Berman et al. 2017)*. Ce traitement nécessite plus d'investigations pour mieux évaluer son efficacité et sa sécurité *(Robles et al. 2007)*.

- **Doxorubicine**

La Doxorubicine est un traitement antitumoral appartenant à la famille des anthracyclines. Les anthracyclines inhibent l'action de la topoisomérase II, enzyme responsable de la cassure bicaténaire de l'ADN, nécessaire à la transcription.

Les patients recevant ce traitement pour un cancer, présentent des troubles de la cicatrisation, liée à une perturbation de la synthèse collagénique. Ce traitement pourrait être utilisé dans les cicatrices hypertrophiques et chéloïdes, aucune étude clinique n'a été menée pour le moment dans cette indication *(Berman et al. 2017)*.

- **Injections intra-cicatricielles d'interféron γ**

Les interférons sont des cytokines impliquées dans de nombreux processus avec des effets antiprolifératifs, antifibrotiques et antiviraux dans divers types cellulaires. Les interférons modulent le TGF-β et régulent la synthèse de collagène et la prolifération des fibroblastes

(Euler et al, 2019) . L'interféron α-2B serait responsable d'une stimulation des collagénases et d'une inhibition des métalloprotéases, qui inhibent elles-mêmes les collagénases *(Poochareon et al. 2003)*.

Bien que l'on observe une diminution de la synthèse collagénique en présence d'interféron *in vitro*, l'étude de l'effet de l'interféron-α-2B sur les cicatrices chéloïdes montre des résultats contrastés. Les injections intralésionnelles d'interféron sont responsables de douleurs à l'injection très intenses, ayant conduit plus de la moitié des patients d'une étude (15/22) au retrait, 3 patients ont présenté une réduction faible du volume de la chéloïde. Son utilisation en association avec les injections de corticothérapie intralésionnelle semble améliorer l'efficacité du traitement. Utilisé en traitement adjuvant post-excision, l'interféron α-2B a un taux de récidive de 18%, inférieur à celui du traitement adjuvant par injection de corticoïdes seul 51%, et à l'excision chirurgicale seule 58%.

Les principaux effets indésirables observés sont un syndrome pseudo-grippal, chez 73% des patients, des douleurs et une inflammation du site d'injection *(Berman et al. 2017)*.

Le traitement adjuvant par interferon semble donc efficace, mais il nécessite d'être étudié de manière plus approfondie, et son utilisation est limitée par ses effets indésirables *(Poochareon et al. 2003)*.

- **Toxine botulique A**

La toxine botulique de type A inhibe l'exocytose de l'acétylcholine, et bloque l'activation de la jonction neuromusculaire, empêchant ainsi la contraction musculaire. La tension cutanée est impliquée dans la pathogénèse des cicatrices chéloïdes et le traitement par toxine botulique permet de diminuer la tension cicatricielle au cours de la cicatrisation. Ce traitement modifie également la distribution des différentes phases du cycle cellulaire dans les fibroblastes de

cicatrices hypertrophiques, et favorise leur quiescence. Un autre mécanisme envisagé pourrait être la transdifférenciation des myofibroblastes en cellules adipocytaires *(Dai et Lei. 2021)*.

12 patients présentant des cicatrices chéloïdes ont été traités par des injections de 70 à 140 unités de toxine botulique de type A par sessions à 3 mois d'intervalle pour une durée maximale de traitement de 9 mois. 25% des patients ont présenté d'excellents résultats, 41,6% de bons résultats, sans aucun échec de traitement. Ces résultats satisfaisants ont été confirmés par une étude portant sur 19 patients traités mensuellement pendant 3 mois. D'autres études obtiennent des résultats contraires, 4 patients traités par injection de toxine botulique n'ont vu aucune amélioration de leur cicatrice chéloïde.

Bi et al. (2019) ont regroupé dans une revue les études prospectives ayant évalué l'efficacité du traitement par toxine botulique de type A contre placebo, et d'autres contre la corticothérapie intra-lésionnelle. Le traitement par toxine botulique de type A semble prometteur, d'une efficacité comparable voir supérieure à la corticothérapie intra-lésionnelle, moins douloureux lors des injections. Son utilisation a été testée dans différentes localisations anatomiques de cicatrices chéloïdes, mais majoritairement la face incluant l'oreille (>50%), ce qui pourrait influencer les résultats obtenus. Plusieurs des études analysées ont inclus environ 100 patients, portant le nombre de patients inclus dans cette méta-analyse à 600. Le traitement adjuvant des cicatrices chéloïdes par la toxine botulique de type A mérite d'être employé chez un nombre plus important de patients dans des études de bonne qualité afin de valider son efficacité.

Une des limites de l'utilisation de ce traitement est son coût élevé, une étude ayant montré des résultats satisfaisants après 11 mois de traitement par injections mensuelles.

- **Colchicine**

Le traitement adjuvant par colchicine a été étudié dans les cicatrices chéloïdes de l'oreille, suite à une effet anti-fibrotique observé dans la cirrhose hépatique *(Sigler et al. 2010)*. La colchicine est associée au traitement chirurgical et a été administrée en pré et post-opératoire chez 10 patients présentant des cicatrices chéloïdes de l'oreille récidivantes. La dose est de 2mg *per os* quotidien pendant 1 mois avant la chirurgie d'exérèse puis poursuivie à la même dose pendant 1 an après l'intervention. Les effets observés sont un assouplissement de la cicatrice et une disparition du prurit en pré-opératoire. Les effets indésirables de la colchicine sont des troubles gastro-intestinaux (diarrhées, nausées, vomissements, anorexie, etc.), une pancytopénie et des troubles de la fonction rénale. Ce traitement impose une surveillance biologique de la fonction rénale et de l'hémogramme. Parmi les 10 patients étudiés, aucun n'a récidivé. Ce traitement semble prometteur et devrait être étudié chez plus de patients et de manière comparative.

5.2.3. Recommandations pour le traitement :

En raison du taux élevé de récidive après traitement chirurgical isolé, un traitement combiné semble être plus efficace car il agit sur divers éléments impliqués de la physiopathologie *(Robles et al. 2007)*. La difficulté réside dans le fait que de nombreux traitements sont disponibles mais peu ont fait la preuve de leur efficacité dans des études bien conduites, sur un nombre de patient suffisant *(Mustoe et al. 2002)*.

Akoz et al. (2002) recommandent d'associer le traitement chirurgical à des injections d'acétonide de triamcinolone, de pansements de gel de silicone avec presso-thérapie pour les cicatrices chéloïdes du lobe de l'oreille.

Prado et al. (2006) traitent les cicatrices chéloïdes selon un algorithme : en 1ère intention gel de silicone appliqué sous un dispositif de pression continue (effet blanchisseur) seul pendant 6 mois. En l'absence de réponse, des injections de corticoïdes (acétonide de triamcinolone) sont réalisées associées aux pansements siliconés pendant 1 mois, puis seul. Après 6 mois, en absence de réponse, un traitement chirurgical par exérèse juxta-lésionnelle incluant le tissu sous cutané est réalisé. Si le patient est adulte, une association avec de la curiethérapie peut y être associée : Iridium 192 sous cutané pendant 30 heures, à partir du 2ème jour post-opératoire.

L'efficacité modérée des traitements, et leur choix empirique, mis en parallèle avec l'hétérogénéité des présentations cliniques des chéloïdes nous ont poussé à étudier plus en détails l'hétérogénéité de cette pathologie. : Hétérogénéité entre les différentes formes cliniques (hétérogénéité inter-chéloïdienne) et hétérogénéité entre les différentes régions d'une même chéloïde (hétérogénéité intra-chéloïdienne).

Chapitre V – HÉTÉROGÉNÉITÉ BIOLOGIQUE DES CHÉLOÏDES : Revue de la littérature

Des présentations morphologiques cliniques hétérogènes ont été mises en évidence dans la partie précédente. Deux morphologies cliniques principales semblent se faire face : les chéloïdes nodulaires d'extension verticale et les chéloïdes planes extensives de progression horizontale. A partir de ces deux morphologies cicatricielles, des variations au sein même de chaque chéloïde existent entre la périphérie et le centre d'une part et entre la superficie et la profondeur du derme chéloïdien d'autre part.

Ces variations biologiques intra-chéloïdiennes ont été développées dans une **revue de la littérature** insérée ci-dessous, intitulée : **HETEROGENEITY : A NEW INSIGHT IN DECIPHERING KELOID PATHOPHYSIOLOGY** soumis au Journal of Plastic Reconstructive and Aesthetic Surgery en Novembre 2022.

HETEROGENEITY:

A NEW INSIGHT IN DECIPHERING KELOID PATHOPHYSIOLOGY

Authors

SERROR Kévin[1,2,3], FERRERO Lauren[1,2,3], BOCCARA David[1,2,3], CHAOUAT Marc[1,2,3], MIMOUN Maurice[1,2,3], MICHEL Laurence[1,2]

[1] INSERM UMR_S 976, Skin Research Center, Saint-Louis Hospital, Paris,

[2] Paris University, Paris,

[3] Department of Reconstructive and Plastic Surgery, Saint-Louis Hospital, Paris,

Corresponding Author

MICHEL Laurence

Address: INSERM UMR_S 976, Saint-Louis Hospital – Pavillon Bazin, 1 avenue Claude Vellefaux 75010 Paris, France

Tel : +33(0)153722055, Fax : +33(0)153722051

E-mail Address: laurence.michel@inserm.fr

Abstract

Keloids are a pathological wound healing process characterized by excessive extracellular matrix deposition, extension beyond the initial wound and without any tendency to spontaneous regression. They are treated as a single entity with poor results. Clinically, different morphological presentations can be described, with at least two morphologies: nodular keloids and superficial/extensive keloids. Within a keloid, several lines of evidence suggest that they may be compartimentalized lesions that contain fibroblasts with distinct molecular and functional characteristics: center *versus* periphery area and papillary *versus* reticular dermis. This review aims to describe and analyse the intra- and inter-keloid heterogeneity on one side, according to their clinical and morphological aspect, with the distinction between the two main types of keloids : nodular and extensive ones and on another side, through the identification of keloid fibroblast subpopulations in links with their functional capacities and their biological characteristics.

We performed a systematic review, including articles dealing with biological arguments in favor of inter- and intra-keloid heterogeneity.

If clinical descriptions have been reported for inter-keloid heterogeneity, no article detailed biological differences between keloid morphologies.

Concerning fibroblasts which play a major role in keloid properties, their biological and functional characteristics differ according to their cellular localization within the lesion. Papillar fibroblasts exhibit a proliferative profile whereas deep fibroblasts seem mainly oriented for extra cellular matrix production.

While apoptosis is reduced in active regions of keloids, proliferation is increased in these areas. Interestingly, migration properties are major in peripheral fibroblasts.

Fibroblasts of active regions of the keloid are activated in myofibroblasts expressing αSMA in the context of TGF-β related stimulation. Dense regions of keloids are more ischemic and fibroblasts from these regions express HIF1α which is also a key growth factor in keloids.

The present review highlights that the absence of description of the morphological presentation in published articles might introduce discrepancy between the published results about intra-keloid heterogeneity since nodular and extensive morphology of the keloids exhibit very distinct feature. In conclusion, inter- and intra-keloid heterogeneity appear to be a key factor in deciphering keloid pathophysiology.

Keywords: keloid, heterogeneity, dermis, fibroblasts, extensive / superficial, nodular,

INTRODUCTION:

Keloïds are pathologic scars characterized by excessive deposition of extracellular matrix leading to dermal fibrosis and extension beyond the initial site of wound injury [1, 2]. Their high prevalence - up to 5-15% in Africans, 1/1000 in Asians and <1/1000 in people from other regions [3], their persistance during a life time and the lack of natural regression are main concerns for patients. They negatively affect body image [4] causing physical and psychological distress for patients complaining of pain, pruritus and restrictions of mobility [5-7].

Keloids are often described as a heterogenous, largely misunderstood fibroproliferative benign tumor and this review aims at highlighting some pathophysiological links between morphology and clinical evolution.

Bella *et al.* [8] reported that two main distinct morphologic phenotypes of keloid scarring can be observed. The first phenotype has been designated as nodular or raised keloid with a rather vertical extension leading to a nodular presentation. The second has been designated as extensive or superficial spreading keloid with a horizontal extension.

Keloid development is linked to abnormal features of cutaneous cells, especially dermal fibroblasts [9, 10]. These cells are responsible for extracellular matrix production, scar remodeling, growth factor synthesis and mechanical tension development during wound closure. A better understanding of the behavior of keloid will help scientists and physicians to optimize or find new therapeutic approaches.

Of interest, several lines of evidence suggest that keloids may be compartimentalized lesions that contain fibroblasts with different activities according to their localisation and their capacity to synthetise extracellular matrix (ECM) proteins [11].

According to their localisation in the dermis, two main types of fibroblasts have been described including Papillary Fibroblasts in the superficial dermis and Reticular Fibroblasts in the deep dermis in healthy subjects. This identification could be extended to keloids as detailed thereafter. Morever recent studies have also described fibroblast profiles from two major topographies in keloids, namely central and peripheral fibroblasts according to their location within a keloid [10]. The recent advances in single-cell sequencing have enhanced the understanding of keloids as recently described by Shim *et al.* [12] that described cellular heterogenicity of fibroblasts and myofibroblasts within keloids. Deng *et al.* [13] by using single-cell RNA-seq also explore fibroblast heterogeneity in keloid and replorted that keloid fibroblasts can be divided into 4 subpopulations: secretory-papillary, secretory-reticular, mesenchymal and pro-inflammatory. Moroever, they showed that the percentage of mesenchymal fibroblast subpopulation was significantly increased in keloid compared to normal scar.

While there is much evidence dealing with comparisons between keloid and nonkeloid fibroblasts, very few studies aimed at elucidating the specific characteristics within keloid lesions. If heterogeneity between keloid types and within the same keloid exists, it is not at all taken into account for result interpretation and this intra- and inter-keloid heterogeneity may explain discrepancies between studies.

Although treatments have been proposed, no effective treatment is available to prevent and to cure keloids. The lack of effective treatments might be associated with the poor understanding of keloid pathogenesis and the heterogeneity between the different clinical presentations of keloids and their efficiency might be highly dependent of this clinical presentation as well as of the intra-keloid heterogeneity within the same entity.

This review aims to describe and analyse the intra- and inter-keloid heterogeneity according to their clinical and morphological aspect with the distinction between two main types of keloids: nodular and extensive ones. The heterogeneity will be also observed through the fibroblast subpopulations in links with their functional capacities and their biological characteristics. Consecutively, this review will present main clinical characteristics, before introducing immunohistochemical data, detailing functional properties of fibroblasts which are the main cellular actors of keloids and exposing characteristics of extracellular matrix components.

1. CLINICAL PRESENTATION

1.1. Shape of the keloïd

Clinical observations suggest that keloids are not simply homogenous outgrowths [14]. Two main types of keloids could be described according to their shape and evolution. Based on their clinical aspects, the two types of keloïd that have been described are

- Extensive keloids with a horizontal extension (Figure 1.A)

- Nodular keloid with a rather vertical extension leading to a nodular presentation (Figure 1.B).

While the majority of published studies support the notion of an active periphery and a more quiescent center [15], the opposite has also been reported with the central region thought to be the driving force behind keloid formation [16]).

This dichotomy in the description of growth progression reflects again the inter-keloid heterogeneity.

Accordingly, Limandjaja et al. [17] confirmed that at least two keloid phenotypes exist, namely the superficial-spreading/flat keloids and the bulging/raised keloids, suggesting that the actively-growing region may be, respectively, the periphery or the center .

Extensive keloids have been currently described with a red, raised peripheral margin which actively invades the surrounding skin, and with a more depressed, lighter colored center showing clinical regression [10, 18, 19]. In contrast, nodular keloids exhibited a homogeneous « round » shape with uniform color.

Among major stimuli, the stretching tension may play a role in the development of keloid in tension areas of the body such as pre-sternal or deltoidal regions [20]. This tension does not seem equally distributed through the keloid. High tension has been observed at the edges of the keloid whereas low tension was measured at the center. This repartition between center and periphery can explain the aspect of superficial spreading keloids with quiescent center and raised active edges. Accordingly, Akaishi *et al*. [21] described that several features brought evidence of high tension exerted at the edges, and not in the entire region, of extended keloids.

Keloid centers were regions of low tension, with a low activity. It could be suggested that keloid expansion occurred in the direction of the stretch tensions exerted by the surrounding tissue. In some cases, the "crab's claw"-shaped invasion occurred in response to increased stretching tension. Accordingly, skin stiffness at the circumference of a keloid was associated with greatly increased tension [21]. However, no evidence of tension has been reported in nodular keloids. Feng *et al*. [22] detailed the role of biomechanical factors in keloid formation

in a recent review. They explained that mechanical stimulation can lead to excessive proliferation of wound fibroblasts, deposition of ECM, secretion of more pro-fibrosis factors, and continuous increase of keloid matrix stiffness. Converseley matrix mechanics resulting from increased matrix stiffness further activates the fibrotic phenotype of keloid fibroblasts, thus forming a loop that continuously invades the surrounding normal tissue.

1.2. Symptomatology

Keloids are responsible for alteration of quality of life due to sensations of pain and itching. The sensation of itching, felt at the periphery of the extensive keloids, reinforces the biological activity of the border that can extend to peri-keloidal normal-appearing skin [15]. In contrast, pain has been commonly reported in the center. As described by Lee *et al*. [15], the physical pressure of the collagen deposition on nerve fibers causing an entrapment neuropathy, might induce pain in the center of the keloid, while at the border of the keloid, a disproportionate number of regenerating, unmyelinated C nerves may cause itch. On the opposite, no significant itch or pain have been reported for nodular keloid, whatever the size and the localization on the body surface.

2. HISTOLOGY and IMMUNOHISTOCHEMISTRY : Keloid Structure

2.1. Cellular composition

Fibroblasts are the main cellular actors responsible for fibrosis due to an intense dermal collagen deposit characteristic of keloids [23]. Nodular keloids present a continuous and homogenous fibrosis from the center to peripheral areas. In contrast, superficial keloids exhibit a regressive, avascular center with very few fibroblasts and an active periphery. At the interface between the lesion and the extralesional tissues, dermis displays less fibrosis and contains large populations of lymphocytes and fibroblasts interspersed in a dense capillary network [24]. Ueada *et al.* described less vessels in keloids than in hypertrophic or atrophic scars [25]. Studies from Ogawa *et al*. [26] showed that tension on the skin around the wound results in prolonged and/or repeated bouts of inflammation in the reticular layer of the dermis and that this inflammation generates abnormal numbers of blood vessels (as well as collagen and nerve fibers) in the dermal reticular layer. Recent findings from Shim et al. [12] reported a potential role of an increased fibrovascular communication and mesenchymal activation of vascular cells that might be involved in the keloid pathogenesis.

Besides the presence of fibroblasts and endothelial cells within the abundant ECM, an infiltration of immune cells has been described in the dermis of keloids. Lymphocyte infiltration with the presence of lymphoid aggregates within keloid lesional sites demonstrates immune upregulation when compared with normal scar tissues [27]. A greater infiltration of lymphocytes in the margin of the keloid than in the center of the lesion has been reported [28], with a preferential perivascular location in the superficial dermis of the keloid [28]. Similarly, a perivascular infiltration of activated T-lymphocyte was reported in the skin of patients with systemic sclerosis, another autoimmune fibrotic skin disease [29]. T-

lymphocytes are involved in keloid fibrosis through the secretion of cytokines such as IL-4, IL-5, IL-6, IL-10, and IL-13 that stimulate the synthesis of collagen by human fibroblasts [30]. An increase in intraepidermal T-cell infiltration in intralesional and perilesional sites in keloids whatever their types has also been reported. A very recent GEO database-derived data analysis validated the association of keloid biomarkers with infiltrating immune cells [31]. Four potential biomarkers were identified among the 406 differential expressed genes (DEG), with expression of DAAM correlated with monocytes and mast cells, SDC4 with effector memory $CD4^+$ T cells, STC2 with T follicular helper cells, and NOX4 with central memory $CD8^+$ T cells, revealing a critical role of immune cell infiltration in the pathogenesis of keloids.

While the frequency of mast cells has been reported lower in keloid centers than in other scar tissues and normal skin [32], a very recent single-cell RNAsequencing revealed a significant increase of mast cells, besides fibroblasts, endothelial cells, mural cells, and Schwann cells in keloid[22]. An increased infiltration of classical ($CD68^+$) and alternative ($CD163^+$) macrophages has also been reported within keloid lesional sites [27].

2.2. Dermal layers

The histological composition of a healthy dermis has been described with two morphologically distinct layers: (*i*) the superficial layer (or papillary dermis), composed of a lax extracellular matrix with dispersed fibroblats and dense vascularization with microvessels and (*ii*) the deep layer (or reticular dermis) containing a dense connective tissue, with abundant extra cellular matrix with few large vessels.

In contrast to normal skin, some other authors described either one or three distinct layers in keloid dermis. Sutto *et al*. [33] considered that the dermal structure which looked like reticular dermis persisted in the center of keloids. Ultrastructural studies of keloids revealed an altered collagen structure in the dermal layers, with an abundance of collagen fibers of similar diameter in both the reticular dermis (RD) and the papillary dermis (PD) compared to normal skin, which made Hellstrom et al. consider a single dermal structure [32]. Jiao *et al.* [28] described three separate dermal structures in keloids:

- the superficial dermis, directly beneath the epidermis, was the thinnest one (643 ± 380µm) and was morphologically similar to the granulation tissue observed in normal wound healing. In this superficial layer, a dense cell infiltrate, including spindle-shaped fibroblasts and lymphocytes was found. The collagen bundles were fine and organized parallel to each other [28].

- The deeper mid-dermis [34] is accounting for more than half of the thickness of the lesion, with compact collagen fibers and the most prominent fibroblast infiltration [28].

- The third layer or very deep dermis featured prominent degeneration and necrosis of dermal cells contained. Atrophic and degenerate cells, the basophilic nuclear scattered remnants in the ECM. Collagen bundles were abnormally thick as well as randomly and loosely organized, and hyalinized collagen fibers were more aboundent in this layer

Keloids are characterized by several features, with, as reported by Lee *et al.* [28] : “absence of prominent vertically oriented blood vessels, the presence of keloidal collagen, of prominent disarray of fibrous fascicles/nodules, of a tongue-like advancing edge underneath normal-appearing epidermis and papillary dermis, and horizontal cellular fibrous band in the upper reticular dermis, as well as prominent fascia-like fibrous band” [35]

2.3. Epidermal structure

The epidermis of keloid tissues may also play a role in the pathophysiology of keloids. Keloids displayed epidermal changes with an increased thickness in comparison with normal skin, with a median value of 23.4 mm in healthy skin compared to 48.9 mm in keloids ($p < 0.008$) [32]. Limandjaja *et al* described no epidermal flattening or even increase of epidermal thickness [36]. The basement membrane was characterized by fewer hemidesmosomes and an altered shape of desmosomes in the entire enlarged spinous layer. [32].

3. FUNCTIONAL CHARACTERISTICS OF THE MAIN CELLULAR ACTOR: THE FIBROBLAST

3.1 Proliferative capacities

Keloid fibroblasts proliferate abnormally and secrete too much extracellular matrix, and present very distinct characteristics in terms of proliferation as compared to normal fibroblasts. The proportion of mesenchymal fibroblast subpopulations in keloids was markedly higher than those in the surrounding normal skin tissue and was depending on their localization, considering center and periphery of the keloid [22]. Suttho et al. [33] showed that, in extensive keloids, the growth kinetic profile of the keloid fibroblasts of the periphery was close to the profile of extra-lesional fibroblasts and was faster than the central keloid fibroblasts in superficial spreading keloids. The population doubling time of central keloid fibroblasts reaching 17 hours was significantly longer than that of peripheral keloid fibroblasts with only 10 hours.

In accordance, Tucci-Viegas et al. [37] used cell cycle analysis by flow cytometry for reporting that 60% of the peripheral keloid fibroblasts were in a proliferating phase (G2-M or S phases) *versus* only 41% of the central keloid fibroblasts. Noteworthy, the majority (58%) of the central keloid fibroblasts were distributed in resting G0-G1 phase, indicating a resting area in the center of the keloid.

Accordingly, Lu *et al.* [10] described a similar situation with approximately 60% of central keloid fibroblasts distributed to the G0 to G1 phase, 3% in G2 phase and 35% in S phase, while 36% of peripheral keloid fibroblasts were in resting G0-G1 phase, with the majority distributed to the proliferative phases of the cell cycle (G2, 6% ; S, 55%). Thus, central and peripheral keloid fibroblasts did present different phases in cell cycle distribution. The

exhibited differences of proliferation and cellular cycle did clearly demonstrate differences between peripheral and central keloid fibroblasts suggesting that the first ones favor the extension of the scar at the external border in extensive keloids.

As described in the morphological part dealing with « crab'claw », stretching tensions may play a major role in the developpment of keloids and particularly in the regulation of keloid fibroblast proliferation since keloid fibroblasts have been showed to proliferate more intensively post-tension than without as reported by Suarez et al. [38]. The caveolin-1/ROCK pathway could be a major actor of this cellular response to tension. This pathway was preferentially up-regulated at the periphery as opposed to the center of keloid tissue. ROCK1, a key downstream regulator of caveolin-1 mechanotransduction, was also significantly increased in the peripheral tissue [39]. Increased mechanical strain correlated with up-regulation of mechanotransduction pathways, including caveolin-1/ROCK, and enhanced proliferation and inflammation at the periphery of the keloid, which may mediate keloid progression into surrounding skin [39].

As introduced above, there was a significant induction of proliferation of keloid fibroblasts following mechanical tension in the 3D model. Keloid fibroblast proliferation ratios were significantly higher ($p<0.0001$) when tension forces were applied compared with control fibroblast at both 24 and 48 hours [38]. Of interest, mechanical tension enhanced cell proliferation and upregulates the expression of the integrin αvβ3 (a transmembrane receptor that facilitate cell-ECM adhesion and activate signal transduction pathways)[40].

Fibroproliferative disorders in keloid tissues take place especially in the reticular layer of the dermis, which exhibits continuous inflammation and collagen accumulation. This inflammatory state is linked in part to increased vascular permeability that may activate

fibroblast proliferation and activation towards collagen producing myofibroblasts. In accordance, Luo *et al.* [11] reported that the growth rate of keloid fibroblasts was variable according to their superficial, intermediate or deep location in the dermis. The intermediate keloid cells exhibited a higher population doubling time than the one of superficial cells. Deep keloid fibroblasts showed a proliferating profile similar to control fibroblasts. These data underline that superficial dermis (and intermediate dermis to a lesser extent) appear as the responsible area for keloid proliferation.

In contrast to proliferation, a significant lower percentage of apoptotic cells was found in all these three layers. Superficial, intermediate and deep keloid-derived fibroblasts were composed of only 1% of apoptotic cells as compared with control fibroblasts (2%) [11]. As far as central and peripheral comparison was concerned, the apoptotic index of fibroblasts from both central and peripheral region of keloids was lower than the one of fibroblasts from adjacent skin [37]. Fibroblasts from the central part of keloids were not only mostly distributed to the G0-G1 resting phase, but had higher p53 expression than the peripheral keloid fibroblasts,with no major difference for the expression of apopototic features like expression of Fas (a death transmembrane receptor that leads to apoptosis)and Bcl-2 family in the report from Lu et al. [10].

Moreover, the expression of key proteins involved in apoptosis regulation such as p53 and bcl2 expression, was shown to colocalize in the hypercellular, peripheral areas of keloids. An inverse distribution of Fas expression was demonstrated with a more diffuse and intense staining limited to the central hypocellular regions [41]. An apoptosis induction could consequently be induced in the central regressing part of superficial keloids as compared with the peripheral regions of the same keloids. Of interest, fibroblasts from the central regressing part of superficial keloids also exhibited an upregulation of other apoptosis-inducing genes

such as the metalloproteinase ADAM12 shown to increase the apoptotic sensitivity of non-neoplastic cells [19]. Therefore, these data suggest that increased expression of ADAM 12 reported in the regressing center compared to the periphery is involved in the depressed aspect of the center of extensive keloids.

Up regulation of the CCAR1 (*Cell division cycle and apoptose regulator1*) in the regressing center of the keloid might also promote apoptosis by activating p38 MAPK and caspase-9 known to favor apoptosis [19].

These data suggest that apoptosis-related genes found to be up-regulated in the central part of the keloids are essential for clinical regression of the center of extensive keloids.

Moreover, Seifert *et al.* also reported a localized overexpression of the novel apoptosis inhibitor AVEN (*Apoptosis and caspase activation inhibitor*) at the active margin of extensive keloids. AVEN represents a new class of cell death regulators. It binds to both Bcl-x(L) and the caspase regulator Apaf-1. Interestingly, only Bcl-x(L) mutants that retain their antiapoptotic activity portion are capable of binding AVEN. AVEN suppresses apoptosis induced by Apaf-1 and caspase-9 [19]

To conclude this section about proliferation and apoptosis heterogeneity of keloid fibroblasts according to their location, it must be underlined that the active periphery of extensive keloids exhibits high proliferation with apoptosis inhibition whereas their regressing center shows down-regulation of proliferation and up-regulation of apoptosis.

Transforming growth factor (TGF)-β1 pathway, that has been shown to be elevated in keloid tissues, may play a role in keloid resistance to both Fas-mediated and staurosporine-induced apoptosis [42]. Indeed, neutralization of autocrine TGF-β1 with anti-TGF-β1 antibody abrogated the resistance of keloid-derived fibroblasts, assuming a pivotal role for the anti-apoptotic effect of TGF-β1 in this resistance.

The epidermis of keloids could also be a key factor in the pathophysiology of this fibroproliferative disorder of the skin. Indeed, keratinocytes play an active role in the induction of fibrosis as described by Abdou *et al.* [43]. A significantly increased proliferation was detected in fibroblasts co-cultured with keloid keratinocytes, as compared with the normal keratinocyte controls at day 5. These results strongly suggest that the overlying epidermal keratinocytes of the keloid may have an important role in keloid pathogenesis using paracrine or epithelial-mesenchymal signalling [44].

Moreover, an increased growth and proliferation, as well as an induction of keloid-like collagen secretory characteristics was reported in normal fibroblasts co-cultured with keloid-derived keratinocytes [45], again suggesting epithelial-mesenchymal interactions.

2.2 Migrative properties

Besides proliferation, migration is a major fibroblast function involved in cutaneous wound healing process. In accordance with the evidence that keloids result from abnormal healing of injured and irritated skin, fibroblasts from keloid dermis showed a higher migration pattern in comparison with fibroblasts from normal skin or even hypertrophic scar as shown by several works [46-48]. Such migratory ability may be a key mechanism for keloid extension above the limits of the initial wound.

Of interest, keloid fibroblasts from superficial dermis have been shown to migrate faster when compared with fibroblasts from the middle or deep dermis [28]. IGF1 (*Insulin-like growth factor 1*) may be one of the key growth factors for keloid fibroblast migration. The invasive activity of IGF-1R-overexpressing keloid fibroblasts was greatly increased in the presence of IGF-1, and inhibited by a neutralizing antibody to IGF-1. In contrast, the invasive activity of « IGF-1R weak-expressing » normal fibroblasts was not changed [49].

To conclude about fibroblast functional characteristics, it could be underlined that fibroblasts from the periphery of extensive keloids exhibit a higher proliferation rate, a lower sensitivity to apoptosis and a faster ability to migrate at the border of the keloid than fibroblasts from the center. In conjonction with the stimulating effects of tension forces at the periphery, these data can explain the propension of the periphery of extensive keloids to progress and extend on the healthy surrounding tissue. On the opposite, fibroblasts from the central regressing region of extensive keloids are characterized by a lower migration and proliferation capacities, a cell cycle in resting phase and a higher sensitivity to apoptosis.

3. EXTRA-CELLULAR MATRIX PRODUCTION AND REMODELLING

3.1. Collagen production :

Fibroblasts play a key role in the production, remodeling and degradation of extracellular matrix. At the initial step of wound healing, as early as 2 or 3 days following wounding, fibroblasts synthesize different types of collagen including type III collagen. As wound healing progresses, the synthesis of type III collagen gradually decrease, in parallele to an increase in type I collagen production around 6 to 7 days following wounding [50, 51].

Compared to normal fibroblasts, keloid-derived fibroblasts in monolayer cultures show

increased expression of collagen type I, activin-A, follistatin, αSMA, thrombospondin [52] [45, 53, 54].

The papillar dermis of normal skin contained moderate amounts of collagen I and III. The reticular dermis contained moderate amounts of collagen I, but a weak distribution of collagen III. In reticular dermis, collagen I was distributed in a spot-like pattern. The distribution of collagen I was similar in the papillar dermis in all scar tissues, whereas in reticular dermis, the amount was more prominent in the mature scar tissue and weaker in the keloids. Also, the occurrence of collagen III was more pronounced in the papillar dermis of the hypertrophic scar tissues and weak in keloids. However, in all scar tissues, the distribution of the collagen types of reticular dermis was more extensively expressed compared to normal skin. [32].

Considering central and peripheral keloid areas, a significantly higher production of collagen I and III was reported in the perilesional site than in extralesional and intralesional sites of extensive keloids. A significant increase in collagen I and III mRNA level was also observed in the perilesional site of the keloid compared with extralesional and intralesional sites as

shown in cell cultures *in vitro* or in tissue samples *ex vivo*. *In vitro*, it has been reported that the successive expansion of the cells according to the number of cell passages induced a significant decrease of collagen I synthesis and a light increase in collagen III by keloid fibroblasts, as shown by qRT-PCR, ELISA and in-cell Western blotting analyses [55]. In this work, it was also shown that fibroblasts from the growing margin (periphery) of superficial spreading keloids produced higher levels of collagen I and III than fibroblasts from the center [55].

In keloids, a dysregulation of the extra-cellular matrix synthesis was reported. An up regulation of type I collagen (α1-chain) and fibronectin, two genes related to extracellular matrix proteins, was reported in keloid fibroblasts [9] as it could be observed in normal wound healing.

In addition, the ECM structure differs according to the deepness in keloid dermis. In the superficial dermis of keloids, the amount of type III collagen fibers was significantly higher than that of type I collagen fibers. Type III collagen fibers progressively decreased in the medium dermis of the keloid, whereas type I collagen increased. Type I collagen fibers comprised the majority of the extra-cellular matrix in the deep dermis of keloids. Moreover, parallel arrangement of type I and III collagen fibers was found in the superificial and medium of keloids, but in the deep dermis of keloids, collagen fibers were irregularly arranged [28]. In native keloid tissue, keloidal collagen was located in the deeper reticular dermis within the CD34_ 'scar regions', where αSMA staining was reduced (but still positive). This area formed an inner oval-shaped spheroid in the middle of the keloid and therefore comprised parts of the periphery and superficial and deep central regions [36].

Compared with superficial keloid fibroblasts and normal fibroblasts, deep keloid fibroblasts displayed elevated expression of type 1 collagen alpha 1 (COL1A1), besides TGFβ-1, periostin, plasminogen activator inhibitor (PAI)2, and inhibin βA [56].

Studies have reported different results for type I/III collagen ratio which were increased in keloids ((Weber, 1978 #299); [51]), while other studies have suggested that this ratio was decreased [57].

Consistent with a role in ECM assembly, type VI collagen was highly expressed at the edges of extensive keloids. This pattern was observed for different samples examined, which included different ethnicities and scar locations, and was distinct from the pattern of type I collagen and fibronectin, which were observed more uniformly throughout the papillary and reticular dermis. Type III collagen, which also has a role in matrix assembly [58], localized to the papillary dermis and the leading edge of keloids, similar to type VI collagen [59].

Moreover, the collagen synthesis seems to be enhanced by mechanical tensions [40]. Smad3 plays a major role in the TGF-β induced fibrosis observed in keloids. Downregulation of Smad3 expression using SiRNA in keloid fibroblasts can significantly decrease procollagen gene expression and was an efficient reagent to reduce ECM deposition and to attenuate the fibrosis process. Could it be a promising therapeutic approach to improve skin wound healing and inhibit progression of fibrotic conditions by interrupting the TGF-β signal pathway in patients suffering from keloids? [60] This remains a current debate.

Epidermis may also play a role in determining ECM composition in the dermis. Keratinocyte-conditioned media regulate collagen expression in dermal fibroblasts, in particular, for type I

collagen synthesis and expression in normal fibroblasts [61]. Moreover, these fibroblasts cocultured with keloid keratinocytes produced increased soluble collagen I and III with a corresponding increase in procollagen I and III mRNA transcript levels [62].

3.2. Collagen remodeling :

Once produced, dermal fibroblast also play a major role in remodeling ECM.

In vitro studies of fibroblast-related contraction of ECM pointed out differences between center and periphery. Indeed, when comparing center, periphery and extra lesionnal fibroblasts, Suttho et al. reported that after 1 day of culture, the diameter of the collagen lattice significantly decreased in the presence of keloid fibroblasts from the center compared to peripheral and extra-lesional ones [33].

There was only little αSMA staining in control skin and in perilesionnal skin around keloids, but positive αSMA staining was clearly intense in the center of keloids, particularly in the deep dermis [14]. The difference in αSMA expression was not the result of a disparity in the cellular contents of the dermis as there was no difference in vimentin staining between the models. Consequently, this contraction could be due to myofibroblasts contraction and matrix remodelling factors. The increased contraction in keloids was associated with the presence of myofibroblasts. [14]

Matrix metalloproteinases (MMP) belong to a large familly of enzymes capable of degrading extra-cellular matrix proteins and also known to play a role in cell behaviors (proliferation, migration, differentiation, apoptosis…). A higher profuction of these matrix remodeling

factors, including MMP1, MMP2, and the tissue inhibitor of metalloproteinases 1 (TIMP1) were more produced by keloid fibroblasts in monolayer culture [45, 52-54].

A down-regulation of MMP3 in keloids compared with control skin, might explain the decreased ECM degradation in keloids [17]. Interestingly, data revealed a spatially relative up-regulation of MMP3 in the superficial regressing part of the keloid center, leading to increased ECM breakdown.

In extensive keloids, a localized overexpression of MMP19 in the central part of keloids has been described and might promote regression of the center, as MMP19 is involved in ECM degradation [63]. This might explain, in part, why clinically, a thin center is observed in these extensive scars.

A localized up-regulation of Hyaluronane Synthase 1 (HAS1) has been described in the central deeper part of the nodular keloids [17]. Under the effects of growth factors, HAS1 gene expression may have important implications for tissue remodeling. HAS1 might be involved in shifting the phenotype of keloids from uncontrolled ECM production to more normal wound healing processes, but the role of HAS1 in keloid development can at this point only be speculated.[19]

Interactions between epidermis and dermis was confirmed by cocultures: conditioned media from keloid keratinocyte⁄keloid fibroblast coculture induced increased contraction of the collagen lattice compared with non-cocultured conditioned media [54]. When keloid fibroblasts populated the collagen lattice, a significantly increased contraction of the latticea was induced compared with lattices populated by normal fibroblasts. The addition of anti-TGF-β neutralizing antibody to the conditioned media produced an attenuation of the

contraction of the lattices. These elements are in favor of the action of keratinocytes on keloid fibroblasts mediated by TGF- β [54].

The quantity, the distribution between superficial and deep dermis and the organization of fibrillin-1 and elastin were also disturbed in keloids: less fibrillin 1 in keloids than in normal skin or normal scars, less in reticular dermis than in papillar one in keloids *versus* more elastin in reticular dermis than in papillar one in keloids [64].

In superficial dermis, fibrillin-1 was present in very thin fibers and did not present the candelabra-like arrangement. In deep dermis, fibrillin-1 was decreased and present in very thin fibers. In reticular dermis, elastin was increased and present in fibers arranged parallel to collagen fibers [64].

Moreoveer keloid fibroblasts cocultured with keloid keratinocytes expressed higher levels of mRNA for TGF-β1, -β2, TGF-β receptor(R)1 and Smad2. Keloid fibroblasts also produced type I collagen, connective tissue growth factor (CTGF), and insulin-like growth factor-II/mannose-6-phosphate receptor when cocultured with keloid keratinocytes *in* higher amounts than with normal keratinocytes [65].

Compared to normal skin, keloids expressed high basal levels of TGF-β receptor 1 and 2 (TβR1 and TβR2), Smad2, 3 and 4 and phospho-Smad2. The activation of Smad signalling, especially that of Smad3, appeared to be one facet of the complex epithelial-mesenchymal interactions in keloid pathogenesis, resulting in active keloid fibroblast proliferation and collagen-ECM production in co-culture with keloid keratinocytes. Upregulation of TGF-βR1 and TGF-βR2, Smad3 and p-Smad2 was also observed in keloid fibroblasts co-cultured with keloid keratinocytes, together with enhanced Smad3 phosphorylation and Smad2/3/4 binding complex production [66].

4. TWO KEY REGULATORS FOR KELOID PATHOPHYSIOLOGY

4.1. Role of TGF-β

TGF-β plays a major role in the development of keloids by promoting:

(*i*) – Extra-cellular matrix production and remodeling.

(*ii*) – Fibroblast proliferation and activation in myofibroblast

Significantly greater expression of TGF-β was reported in keloid fibroblasts when compared with that in normal scars [67]. The ability to express TGF-β was significantly enhanced in keloid fibroblasts, with an increased TGF- β1 mRNA expression of 3.6-fold in cultured keloid fibroblasts [53].

As introduced above, an increased expression of TGF-β receptors (TβR1 and TβR2) was observed in keloid fibroblasts, leading to an increased phosphorylation of Smad 3 in comparison with healthy dermal fibroblasts. These data support the role of TGF-β and its receptors as fibrosis-inducing growth factors in keloids [44]. Indeed, TGF-β, when bound to (TβR) on the target cell membrane, initiated the intracellular corresponding signal transduction (Smad pathway) to trigger a variety of physiological effects. As TGFβ1 regulates the expression and deposition of collagenous extracellular matrix, it has been expected that keloids develop due to aberrant responses to this cytokine [68]. Accordingly, higher levels of TβR1 and Smad3 activation were recently reported in keloid fibroblasts. TGF-β1 also supports the differentiation of fibroblasts into myofibroblasts, which are a major constituent of the granulation tissue [69].

TGF-β1 induced Smad2/3 phosphorylation at both the C-terminal and the linker region, thus promoting formation of the Smad 2/3/4 complex and nuclear translocation, and PAI-1 mRNA expression in keloid fibroblasts. In addition, TGF-β1 decreased the expression of the inhibitory Smad7. Meanwhile, the p38 inhibitor significantly inhibited Smad2/3 phosphorylation, especially at the linker region, and furthermore blocked Smad2/3/4 complex formation, and thus decreased PAI-1 mRNA expression; decreased Smad7 expression induced by TGF-β1 was also reversed by the p38 inhibitor. The ERK and JNK inhibitors also interrupted Smad2/3/4 complex translocation into the nucleus and consequently decreased PAI-1 mRNA expression [69].

TGF-β induces activation of β-catenin-mediated transcription in human dermal fibroblasts via the Smad3 and p38 MAPK pathways. Immunohistochemical studies demonstrated that β-catenin protein levels are elevated in keloid tissues [70].

CTGF is another downstream mediator of TGF-β activity that has been also associated with scar and fibrosis. Baseline CTGF expression was increased 20-fold in unstimulated hypertrophic scar fibroblasts and 15-fold in keloid fibroblasts as compared with normal fibroblasts [23]. CTGF expression in keloid fibroblasts also increased more than 100-fold after stimulation with TGF-β and more than 75-fold after addition of TGF-β2 and TGF-β3 [23].

4.1.1. Role of TGF-β on ECM production :

TGF-β1 stimulated collagen type I expression and collagen synthesis in keloid fibroblasts, which can be reversed by recombinant CTHRC1 [71].

TGF-β 1 has been implicated in promoting formation of fibrotic disorders. It can act as a chemoattractant for neutrophils, lymphocytes, monocytes, and fibroblasts. The autoinduction

of TGF-β 1 production by fibroblasts may contribute to fibrosis and wound contraction by increasing the production of collagen, fibronectin and proteoglycan or by increasing protease inhibitors, such as b2-macroglobulin. Therefore, the prolonged and excessive production of TGF-β 1 likely contributes to the formation of keloids [72].

4.1.2. Role of TGF-β on fibroblast proliferation

Keloid-derived fibroblasts exhibited a greater mitogenic response to TGF-β , than normal cells. Keloid-derived fibroblasts exhibit unique sensitivity to TGF-β [73].

There was an increase of SMA expression in keloid tissue and in keloid-derived fibroblasts. The cell rigidity increased by TGF-β TGF-β 1 in keloid fibroblasts occurred concomitantly with increases in SMA expression. TβR1 kinase inhibitors reduced TGF-β 1-induced cellular rigidity and SMA expression. Knocking-down αSMA with SiRNA resulted in a reduction of TGF-β1-enhanced rigidity, suggesting that TGF-β1 increases cell rigidity via αSMA expression [74].

Nevertheless, TGF-β1 may be a major actor in keloid development and upregulation of this mediator production by fibroblasts may be necessary, but is not sufficient for excessive scarring [75].

Noteworthy, TGF-β1 signalling has been shown to be largely attributed to the keloid center as compared to the margin or extralesional dermis [76].

4.2. Role of hypoxia

Heterogeneity in aerobic/anaerobic metabolism and in tissular oxygenation could play a key role in keloid development. Oxygen supply within a keloid may differ in the different regions of the keloid and hypoxemia may play a role in the developpment of keloids.

In keloids, lactate concentrations were higher than in normal scars corresponding to an anaerobic metabolism. Moreover, in scar tissues, the lactate concentration decreased as the interval since the initial lesion grow longer. However, keloids still had a high lactate content 40 months after trauma and there was no correlation between elapsed time and lactate concentration [25].

Hypoxia-Inducible Factor [77] signaling may play a key role during the formation and progression of keloids [78]. HIF1α is a major transcriptional regulator which helps cells adapt to the hypoxic microenvironment [79]. It is composed of two subunits, HIF1α and HIF1β. HIF1α is the only subunit which is regulated by a reduced oxygen level [80, 81].

Tissular hypoxia induce an elevation of HIF1α which activates the TGF-β/smad signaling pathway to promote keloid formation [82]. Under hypoxic conditions, the ubiquitination and degradation processes of HIF-lα are inhibited, and the expression of the HIF-1α protein increases, resulting in an intracellular accumulation of HIF1α protein and dimerization with HIF1β, forming an active HIF1 protein and thereby activating the expression of various.

The hypoxic microenvironment in keloid tissues induced an increase in HIF1α expression that was significantly higher in keloid tissues than in the normal skin tissues [82] .

In response to hypoxia, HIF1α will play a major role in 4 parameters leading to heterogenous keloid development:

(*i*) – Extra-cellular matrix production and remodeling

(*ii*) – Fibroblast proliferation and activation in myofibroblast

(*iii*) – Interaction between epidermis and dermis

(*iv*) – Vascular network development

(*i*) HIF1α elevation induces a pro-fibrotic state in dermal fibroblasts *in vitro* with a significant increase in both collagen I and III protein expression [78].

(*ii*) The proliferation of keloid fibroblasts was significantly increased after hypoxic stimulation. Hypoxia-stimulated HIF1α expression promotes the proliferation of keloid fibroblasts. In addition, we also found that the number of apoptotic keloid fibroblasts that were stimulated by appropriate hypoxia was not significantly increased [82]. Hypoxia-induced HIF1α expression significantly inhibited cellular apoptosis and promoted cellular proliferation in keloid fibroblasts but not in normal fibroblasts [82].

Moreover, fibroblast activation in myofibroblasts is marked by the elevation of α-SMA expression. The hypoxia-induced transition of dermal fibroblasts to a myofibroblast-like phenotype is associated with the activation of Smad3 [78]. The hypoxia-induced transition of dermal fibroblasts into myofibroblasts might be dependent on the TGF-β1/Smad3 pathway [78].

Hypoxia up-regulated TGF-β1, Smad2/3, p-Smad2/3, Smad4, and total collagen in both normal and keloid fibroblasts via HIF1α, which was attenuated by HIF1α inhibition, but

TβRII levels were not significantly altered. Silencing Smad4 under hypoxia decreased the mRNA and protein levels of HIF1α, suggesting up-regulated Smad4 may also plays a role in promoting HIF1α [83]. Specifically, HIF1α activated the TGF-β/Smad and TLR4/MyD88/NF-κB pathways, and the interaction of these two pathways may promote the development of keloids [82].

(*iii*) HIF1α has been shown to also upregulate vimentin and fibronectin expression and to down regulate E-cadherin and ZO-1 expression in keloid keratinocytes under hypoxic conditions, which consequently promotes the EMT process and enhances the invasive capacity of the keloid keratinocytes [84].

The hypoxia-related HIF1α microenvironment provides a favorable environment for keloid-derived keratinocytes to adopt a fibroblast-like appearance through EMT. This transition may be responsible for the enhanced capacity of keloid keratinocytes at the periphery to invade, allowing the keloids to extend beyond the wound margin [84].

(*iv*) An overexpression of PAI-1 may partly contribute to keloid formation and tissue fibrosis extracellular signal-regulated kinase (ERK)1/2 signaling pathway is mainly involved in VEGF-induced PAI-1 expression [85].

TGF-β and HIF1α could induce and stimulate the expression of vascular endothelial growth factor (VEGF) [86]. An abundant production of VEGF in keloids was noticed and the major source of VEGF was the overlying epidermis [87].

Hypoxia induces an increase in PAI-1 expression in keloid fibroblasts at both transcriptional and posttranscriptional levels (66), during which multiple signaling pathways including

extracellular signal-regulated kinase (ERK)1/2, phosphatidylinositol 3-kinase (PI3-kinase)/Akt, and protein tyrosine kinases (PTKs) have been involved [88].

Based on H&E staining and expression of CD31, keloids were compartmentalized into hypoxic central and normoxic marginal zones [89].

In keloids, HIF1a expression was higher in the central areas than in marginal (p<0.01, paired t-test), whereas vascular density was higher in the marginal areas than in central (p<0.01, paired t-test). No significant differences were observed in VEGF expression between the central and marginal areas. Localized differentiation of HIF1a expression and vascular density were recognized only in keloids [90].

Vimentin-expressing fibroblasts in the central zone exhibited greater autophagy than their marginal-zone counterparts, as evidenced by increased LC3 puncta formation and co-localization with lysosomal pan-cathepsin. LDH (a lactate stimulator), MCT4 (a lactate exporter) and HIF1 α expression levels were also higher in central-zone fibroblasts [89].

The identification of angiogenesis and cell-cell signalling networks as well as VEGF as an upstream regulator upheld the margin as the active site of keloid and emphasised the role of the epidermis in this process [55]

Conversely, HIF2α expression was upregulated in fibroblasts and endothelial cells of the peripheral zone, while MCT1 was expressed in both zones. Taken together, these observations suggest that upregulation of autophagy and glycolysis markers in keloid hypoxic-zone

fibroblasts may indicate a prosurvival mechanism allowing the extrusion of lactate to marginal-zone fibroblasts via metabolic coupling. The authors believe this is the first report on differential expression of autophagic and glycolytic markers in keloid-zone fibroblasts [89].

These data indicate that HIF1α may consequently play a role in the heterogeneity of superficial keloid and their spreading. Moreover, *in vivo* experiments showed that the inhibition of HIF1α significantly reduced the growth of keloids [82].

CONCLUSION

Several histological features were identified according to dermal depth of the keloids and this may explain the conflicting findings observed by several authors.

The repartition of conditions of tension, hypoxia, epithelio-mesenchymal cross talks, localisation and morphology of keloids help us to better understand the keloid heterogeneity in terms of proliferation, migration, extra-cellular matrix production and remodeling, as weel as myofibroblast contraction (Figure 2A and 2B). A better characterization of the intra and inter - keloid heterogeneity and a better knowledge about the type of samples of keloids used in studies would help us to better understand the physiopathology and to be more consistent in our conclusions with, as a consequence, a better use of therapeutic targets adapted to the type of keloids.

Figure 1 - Clinical aspects

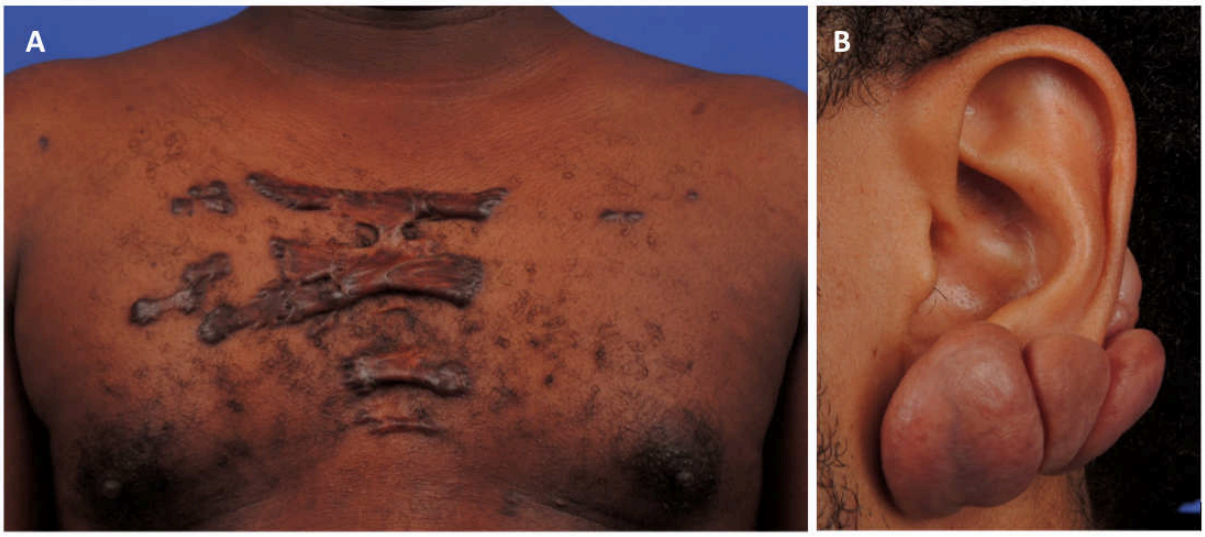

(A) Extensive keloid ***(B) Nodular keloid of the ear lobe***

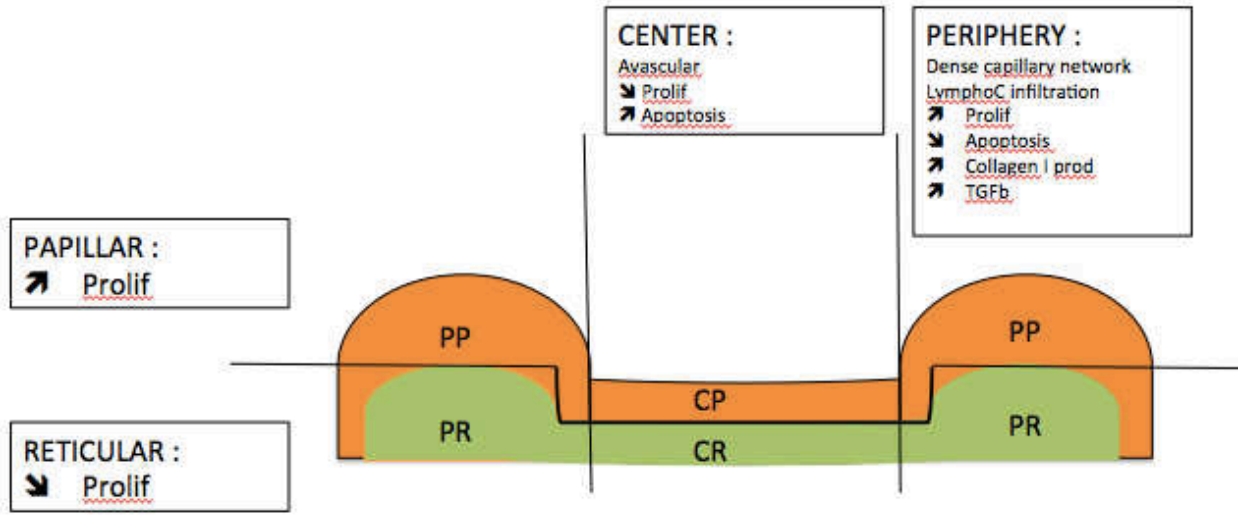

Figure 2.A : Schematic representation of heterogeneity of an extensive keloid

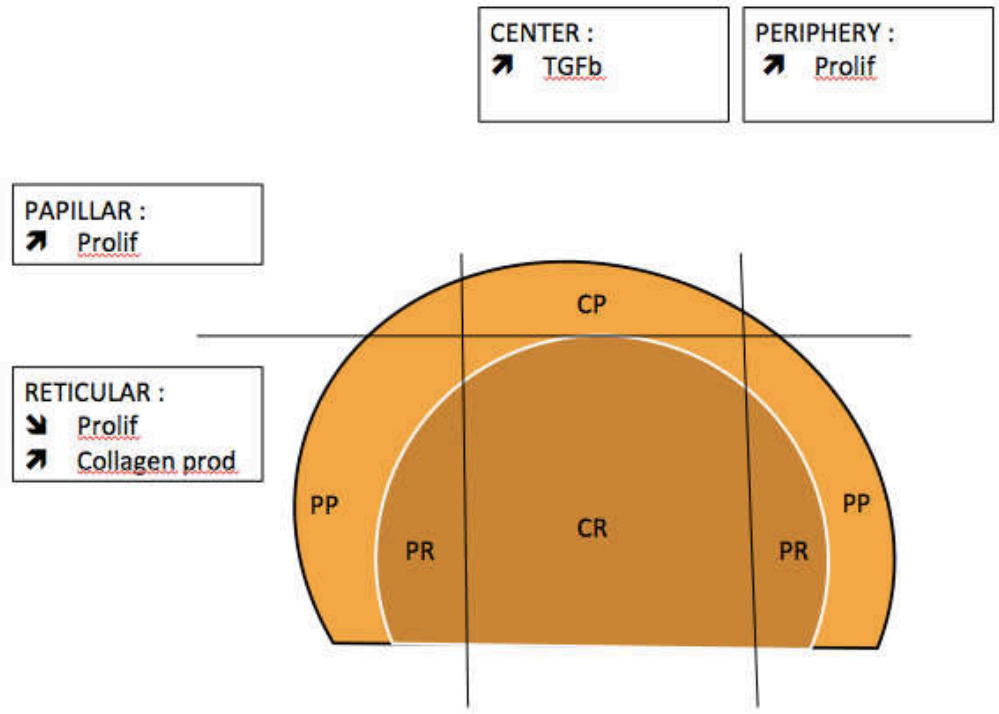

Figure 2.B : Schematic representation of heterogeneity of a nodular keloid

References :

1. Atiyeh, B.S., M. Costagliola, and S.N. Hayek, *Keloid or hypertrophic scar: the controversy: review of the literature.* Ann Plast Surg, 2005. **54**(6): p. 676-80.
2. Butler, P.D., M.T. Longaker, and G.P. Yang, *Current progress in keloid research and treatment.* J Am Coll Surg, 2008. **206**(4): p. 731-41.
3. Glass, D.A., 2nd, *Current Understanding of the Genetic Causes of Keloid Formation.* J Investig Dermatol Symp Proc, 2017. **18**(2): p. S50-s53.
4. Motoki, T.H.C., et al., *Keloid negatively affects body image.* Burns, 2019. **45**(3): p. 610-614.
5. Bayat, A., et al., *Genetic susceptibility to keloid disease and hypertrophic scarring: transforming growth factor beta1 common polymorphisms and plasma levels.* Plast Reconstr Surg, 2003. **111**(2): p. 535-43; discussion 544-6.
6. Brown, J.J., et al., *Genetic susceptibility to keloid scarring: SMAD gene SNP frequencies in Afro-Caribbeans.* Exp Dermatol, 2008. **17**(7): p. 610-3.
7. Bock, O., et al., *Quality of life of patients with keloid and hypertrophic scarring.* Arch Dermatol Res, 2006. **297**(10): p. 433-8.
8. Bella, H., et al., *A clinical characterization of familial keloid disease in unique African tribes reveals distinct keloid phenotypes.* Plast Reconstr Surg, 2011. **127**(2): p. 689-702.
9. Satish, L., et al., *Gene expression patterns in isolated keloid fibroblasts.* Wound Repair Regen, 2006. **14**(4): p. 463-70.
10. Lu, F., et al., *Biological differences between fibroblasts derived from peripheral and central areas of keloid tissues.* Plast Reconstr Surg, 2007. **120**(3): p. 625-30.
11. Luo, S., et al., *Abnormal balance between proliferation and apoptotic cell death in fibroblasts derived from keloid lesions.* Plast Reconstr Surg, 2001. **107**(1): p. 87-96.
12. Shim, J., et al., *Integrated analysis of single-cell and spatial transcriptomics in keloids: Highlights on fibro-vascular interactions in keloid pathogenesis.* J Invest Dermatol, 2022.
13. Deng, C.-C., et al., *Single-cell RNA-seq reveals fibroblast heterogeneity and increased mesenchymal fibroblasts in human fibrotic skin diseases.* Nature Communications, 2021. **12**(1).
14. Limandjaja, G.C., et al., *Reconstructed human keloid models show heterogeneity within keloid scars.* Arch Dermatol Res, 2018. **310**(10): p. 815-826.
15. Lee, S.S., et al., *Pruritus, pain, and small nerve fiber function in keloids: a controlled study.* J Am Acad Dermatol, 2004. **51**(6): p. 1002-6.
16. Tsujita-Kyutoku, M., et al., *Comparison of transforming growth factor-beta/Smad signaling between normal dermal fibroblasts and fibroblasts derived from central and peripheral areas of keloid lesions.* In Vivo, 2005. **19**(6): p. 959-63.
17. Limandjaja, G.C., et al., *The Keloid Disorder: Heterogeneity, Histopathology, Mechanisms and Models.* Frontiers in Cell and Developmental Biology, 2020. **8**.
18. Louw, L., et al., *Keloids: peripheral and central differences in cell morphology and fatty acid compositions of lipids.* Adv Exp Med Biol, 1997. **407**: p. 515-20.

19. Seifert, O., et al., *Identification of unique gene expression patterns within different lesional sites of keloids.* Wound Repair Regen, 2008. **16**(2): p. 254-65.
20. Brissett, A.E. and D.A. Sherris, *Scar contractures, hypertrophic scars, and keloids.* Facial Plast Surg, 2001. **17**(4): p. 263-72.
21. Akaishi, S., et al., *The relationship between keloid growth pattern and stretching tension: visual analysis using the finite element method.* Ann Plast Surg, 2008. **60**(4): p. 445-51.
22. Feng, F., et al., *Biomechanical Regulatory Factors and Therapeutic Targets in Keloid Fibrosis.* Front Pharmacol, 2022. **13**: p. 906212.
23. Colwell, A.S., et al., *Hypertrophic scar fibroblasts have increased connective tissue growth factor expression after transforming growth factor-beta stimulation.* Plast Reconstr Surg, 2005. **116**(5): p. 1387-90; discussion 1391-2.
24. Appleton, I., N.J. Brown, and D.A. Willoughby, *Apoptosis, necrosis, and proliferation: possible implications in the etiology of keloids.* Am J Pathol, 1996. **149**(5): p. 1441-7.
25. Ueda, K., et al., *Inadequate blood supply persists in keloids.* Scand J Plast Reconstr Surg Hand Surg, 2004. **38**(5): p. 267-71.
26. Ogawa, R., et al., *The relationship between skin stretching/contraction and pathologic scarring: the important role of mechanical forces in keloid generation.* Wound Repair Regen, 2012. **20**(2): p. 149-57.
27. Bagabir, R., et al., *Site-specific immunophenotyping of keloid disease demonstrates immune upregulation and the presence of lymphoid aggregates.* Br J Dermatol, 2012. **167**(5): p. 1053-66.
28. Jiao, H., et al., *The Superficial Dermis May Initiate Keloid Formation: Histological Analysis of the Keloid Dermis at Different Depths.* Front Physiol, 2017. **8**: p. 885.
29. Kalogerou, A., et al., *Early T cell activation in the skin from patients with systemic sclerosis.* Ann Rheum Dis, 2005. **64**(8): p. 1233-5.
30. Wynn, T.A., *Fibrotic disease and the T(H)1/T(H)2 paradigm.* Nat Rev Immunol, 2004. **4**(8): p. 583-94.
31. Yin, X., et al., *Keloid Biomarkers and Their Correlation With Immune Infiltration.* Front Genet, 2022. **13**: p. 784073.
32. Hellström, M., et al., *The structure of the basement membrane zone differs between keloids, hypertrophic scars and normal skin: a possible background to an impaired function.* J Plast Reconstr Aesthet Surg, 2014. **67**(11): p. 1564-72.
33. Suttho, D., et al., *3D modeling of keloid scars in vitro by cell and tissue engineering.* Arch Dermatol Res, 2017. **309**(1): p. 55-62.
34. Alghamdi, M.A., et al., *Secreted Factors from Keloid Keratinocytes Modulate Collagen Deposition by Fibroblasts from Normal and Fibrotic Tissue: A Pilot Study.* Biomedicines, 2020. **8**(7): p. 200.
35. Lee, J.Y., et al., *Histopathological differential diagnosis of keloid and hypertrophic scar.* Am J Dermatopathol, 2004. **26**(5): p. 379-84.
36. Limandjaja, G.C., et al., *Hypertrophic and keloid scars fail to progress from the CD34(-) /alpha-smooth muscle actin (alpha-SMA)(+) immature scar phenotype and show gradient differences in alpha-SMA and p16 expression.* Br J Dermatol, 2019.
37. Tucci-Viegas, V.M., et al., *Keloid explant culture: a model for keloid fibroblasts isolation and cultivation based on the biological differences of its specific regions.* Int Wound J, 2010. **7**(5): p. 339-48.
38. Suarez, E., et al., *Skin equivalent tensional force alters keloid fibroblast behavior and phenotype.* Wound Repair Regen, 2014. **22**(5): p. 557-68.

39. Dohi, T., et al., *The Interplay of Mechanical Stress, Strain, and Stiffness at the Keloid Periphery Correlates with Increased Caveolin-1/ROCK Signaling and Scar Progression.* Plast Reconstr Surg, 2019. **144**(1): p. 58e-67e.
40. Song, H., et al., *Tension enhances cell proliferation and collagen synthesis by upregulating expressions of integrin αvβ3 in human keloid-derived mesenchymal stem cells.* Life Sciences, 2019. **219**: p. 272-282.
41. Ladin, D.A., et al., *p53 and apoptosis alterations in keloids and keloid fibroblasts.* Wound Repair Regen, 1998. **6**(1): p. 28-37.
42. Chodon, T., et al., *Keloid-derived fibroblasts are refractory to Fas-mediated apoptosis and neutralization of autocrine transforming growth factor-beta1 can abrogate this resistance.* Am J Pathol, 2000. **157**(5): p. 1661-9.
43. Abdou, A.G., et al., *Immunohistochemical expression of TGF-β1 in keloids and hypertrophic scars.* Am J Dermatopathol, 2011. **33**(1): p. 84-91.
44. Lim, I.J., et al., *Investigation of the influence of keloid-derived keratinocytes on fibroblast growth and proliferation in vitro.* Plast Reconstr Surg, 2001. **107**(3): p. 797-808.
45. Phan, T.T., et al., *Differences in collagen production between normal and keloid-derived fibroblasts in serum-media co-culture with keloid-derived keratinocytes.* J Dermatol Sci, 2002. **29**(1): p. 26-34.
46. Lim, C.P., et al., *Stat3 contributes to keloid pathogenesis via promoting collagen production, cell proliferation and migration.* Oncogene, 2006. **25**(39): p. 5416-25.
47. Song, J., et al., *Madecassoside suppresses migration of fibroblasts from keloids: involvement of p38 kinase and PI3K signaling pathways.* Burns, 2012. **38**(5): p. 677-84.
48. Yun, I.S., et al., *Heat Shock Protein 90 Inhibitor (17-AAG) Induces Apoptosis and Decreases Cell Migration/Motility of Keloid Fibroblasts.* Plast Reconstr Surg, 2015. **136**(1): p. 44e-53e.
49. Ohtsuru, A., et al., *Insulin-like growth factor-I (IGF-I)/IGF-I receptor axis and increased invasion activity of fibroblasts in keloid.* Endocr J, 2000. **47 Suppl**: p. S41-4.
50. Diegelmann, R.F., L.C. Rothkopf, and I.K. Cohen, *Measurement of collagen biosynthesis during wound healing.* J Surg Res, 1975. **19**(4): p. 239-43.
51. Hayakawa, T., et al., *Changes in type of collagen during the development of human post-burn hypertrophic scars.* Clin Chim Acta, 1979. **93**(1): p. 119-25.
52. Chipev, C.C., et al., *Myofibroblast phenotype and apoptosis in keloid and palmar fibroblasts in vitro.* Cell Death Differ, 2000. **7**(2): p. 166-76.
53. Fujiwara, M., Y. Muragaki, and A. Ooshima, *Upregulation of transforming growth factor-beta1 and vascular endothelial growth factor in cultured keloid fibroblasts: relevance to angiogenic activity.* Arch Dermatol Res, 2005. **297**(4): p. 161-9.
54. Mukhopadhyay, A., et al., *Conditioned medium from keloid keratinocyte/keloid fibroblast coculture induces contraction of fibroblast-populated collagen lattices.* Br J Dermatol, 2005. **152**(4): p. 639-45.
55. Syed, F., et al., *Fibroblasts from the growing margin of keloid scars produce higher levels of collagen I and III compared with intralesional and extralesional sites: clinical implications for lesional site-directed therapy.* Br J Dermatol, 2011. **164**(1): p. 83-96.
56. Supp, D.M., et al., *Deep and superficial keloid fibroblasts contribute differentially to tissue phenotype in a novel in vivo model of keloid scar.* Plast Reconstr Surg, 2012. **129**(6): p. 1259-71.

57. Friedman, D.W., et al., *Regulation of collagen gene expression in keloids and hypertrophic scars.* J Surg Res, 1993. **55**(2): p. 214-22.
58. Brisson, B.K., et al., *Type III Collagen Directs Stromal Organization and Limits Metastasis in a Murine Model of Breast Cancer.* Am J Pathol, 2015. **185**(5): p. 1471-86.
59. Theocharidis, G., et al., *Type VI Collagen Regulates Dermal Matrix Assembly and Fibroblast Motility.* J Invest Dermatol, 2016. **136**(1): p. 74-83.
60. Wang, Z., et al., *Inhibition of Smad3 expression decreases collagen synthesis in keloid disease fibroblasts.* J Plast Reconstr Aesthet Surg, 2007. **60**(11): p. 1193-9.
61. Ghaffari, A., R.T. Kilani, and A. Ghahary, *Keratinocyte-conditioned media regulate collagen expression in dermal fibroblasts.* J Invest Dermatol, 2009. **129**(2): p. 340-7.
62. Lim, I.J., et al., *Fibroblasts cocultured with keloid keratinocytes: normal fibroblasts secrete collagen in a keloidlike manner.* Am J Physiol Cell Physiol, 2002. **283**(1): p. C212-22.
63. Murphy, G., et al., *Evaluation of some newer matrix metalloproteinases.* Ann N Y Acad Sci, 1999. **878**: p. 25-39.
64. Amadeu, T.P., et al., *Fibrillin-1 and elastin are differentially expressed in hypertrophic scars and keloids.* Wound Repair Regen, 2004. **12**(2): p. 169-74.
65. Xia, W., et al., *Complex epithelial-mesenchymal interactions modulate transforming growth factor-beta expression in keloid-derived cells.* Wound Repair Regen, 2004. **12**(5): p. 546-56.
66. Phan, T.T., et al., *Smad3 signalling plays an important role in keloid pathogenesis via epithelial-mesenchymal interactions.* J Pathol, 2005. **207**(2): p. 232-42.
67. da Cunha Colombo Tiveron, L.R., et al., *High in situ mRNA levels of IL-22, TFG-beta, and ARG-1 in keloid scars.* Immunobiology, 2018. **223**(12): p. 812-817.
68. Chipev, C.C. and M. Simon, *Phenotypic differences between dermal fibroblasts from different body sites determine their responses to tension and TGFbeta1.* BMC Dermatol, 2002. **2**: p. 13.
69. He, S., et al., *Mechanisms of transforming growth factor beta(1)/Smad signalling mediated by mitogen-activated protein kinase pathways in keloid fibroblasts.* Br J Dermatol, 2010. **162**(3): p. 538-46.
70. Sato, M., *Upregulation of the Wnt/beta-catenin pathway induced by transforming growth factor-beta in hypertrophic scars and keloids.* Acta Derm Venereol, 2006. **86**(4): p. 300-7.
71. Li, J., et al., *Collagen triple helix repeat containing-1 inhibits transforming growth factor-b1-induced collagen type I expression in keloid.* Br J Dermatol, 2011. **164**(5): p. 1030-6.
72. Chen, W., et al., *Analysis of differentially expressed genes in keloids and normal skin with cDNA microarray.* J Surg Res, 2003. **113**(2): p. 208-16.
73. Bettinger, D.A., et al., *The effect of TGF-beta on keloid fibroblast proliferation and collagen synthesis.* Plast Reconstr Surg, 1996. **98**(5): p. 827-33.
74. Lee, C.H., et al., *TGF-beta1 increases cell rigidity by enhancing expression of smooth muscle actin: keloid-derived fibroblasts as a model for cellular mechanics.* J Dermatol Sci, 2012. **67**(3): p. 173-80.
75. Campaner, A.B., et al., *Upregulation of TGF-beta1 expression may be necessary but is not sufficient for excessive scarring.* J Invest Dermatol, 2006. **126**(5): p. 1168-76.
76. Jumper, N., et al., *Site-specific gene expression profiling as a novel strategy for unravelling keloid disease pathobiology.* PLoS One, 2017. **12**(3): p. e0172955.

77. Cristodor, P.L., et al., *New Antifibroblastic Medication in Dermatology: Could Nintedanib Treat Scarring?* International Journal of General Medicine, 2022. **Volume 15**: p. 7169-7172.
78. Zhao, B., et al., *Hypoxia drives the transition of human dermal fibroblasts to a myofibroblast-like phenotype via the TGF-beta1/Smad3 pathway.* Int J Mol Med, 2017. **39**(1): p. 153-159.
79. Zhang, Q., et al., *Hypoxia-induced HIF-1 alpha accumulation is augmented in a co-culture of keloid fibroblasts and human mast cells: involvement of ERK1/2 and PI-3K/Akt.* Exp Cell Res, 2006. **312**(2): p. 145-55.
80. Ivan, M., et al., *HIFalpha targeted for VHL-mediated destruction by proline hydroxylation: implications for O2 sensing.* Science, 2001. **292**(5516): p. 464-8.
81. Jaakkola, P., et al., *Targeting of HIF-alpha to the von Hippel-Lindau ubiquitylation complex by O2-regulated prolyl hydroxylation.* Science, 2001. **292**(5516): p. 468-72.
82. Lei, R., et al., *HIF-1alpha promotes the keloid development through the activation of TGF-beta/Smad and TLR4/MyD88/NF-kappaB pathways.* Cell Cycle, 2019. **18**(23): p. 3239-3250.
83. Mingyuan, X., et al., *Hypoxia-inducible factor-1α activates transforming growth factor-β1/Smad signaling and increases collagen deposition in dermal fibroblasts.* Oncotarget, 2018. **9**(3): p. 3188-3197.
84. Ma, X., et al., *Keloid-derived keratinocytes acquire a fibroblast-like appearance and an enhanced invasive capacity in a hypoxic microenvironment in vitro.* Int J Mol Med, 2015. **35**(5): p. 1246-56.
85. Wu, Y., et al., *Increased vascular endothelial growth factor may account for elevated level of plasminogen activator inhibitor-1 via activating ERK1/2 in keloid fibroblasts.* Am J Physiol Cell Physiol, 2004. **286**(4): p. C905-12.
86. Bozova, S. and G.O. Elpek, *Hypoxia-inducible factor-1alpha expression in experimental cirrhosis: correlation with vascular endothelial growth factor expression and angiogenesis.* Apmis, 2007. **115**(7): p. 795-801.
87. Gira, A.K., et al., *Keloids demonstrate high-level epidermal expression of vascular endothelial growth factor.* J Am Acad Dermatol, 2004. **50**(6): p. 850-3.
88. Wu, W.-S., et al., *Dexamethasone Induction of Keloid Regression through Effective Suppression of VEGF Expression and Keloid Fibroblast Proliferation.* Journal of Investigative Dermatology, 2006. **126**(6): p. 1264-1271.
89. Okuno, R., et al., *Upregulation of autophagy and glycolysis markers in keloid hypoxic-zone fibroblasts: Morphological characteristics and implications.* Histol Histopathol, 2018. **33**(10): p. 1075-1087.
90. Touchi, R., et al., *Central regions of keloids are severely ischaemic.* J Plast Reconstr Aesthet Surg, 2016. **69**(2): p. e35-41.

OBJECTIFS

Les connaissances cliniques et fondamentales de la pathologie chéloïdienne n'ont pas permis à ce jour de pouvoir proposer aux patients des traitements efficaces et des solutions pérennes pour les guérir définitivement de ces troubles cicatriciels qui ont un retentissement à la fois physique mais également psychologique. Les thérapeutiques globales et communes, pour une pathologie aussi hétérogène dans sa présentation clinique et dans ses caractéristiques biologiques, se sont avérées être un échec jusqu'à présent. Dans une époque où la maîtrise des caractéristiques moléculaires, cellulaires et géniques de chaque pathologie, dans ce qu'elle a de plus spécifique, permet d'adapter les traitements et de développer des thérapeutiques ciblées, nous nous sommes appliqués à décrire les caractéristiques intrinsèques de l'acteur cellulaire majeur qu'est le fibroblaste et son rôle dans la physiopathologie chéloïdienne. Une meilleure compréhension de l'hétérogénéité entre les différents types de chéloïdes (hétérogénéité inter-chéloïdienne) et au sein même d'une chéloïde (hétérogénéité intra-chéloïdienne) pourrait nous permettre, *in fine*, d'adapter le traitement et de déterminer des cibles thérapeutiques ou des protocoles de traitements adaptés à chaque sous-type.

Ainsi, pour caractériser cette hétérogénéité, nous avons étudié différentes caractéristiques des fibroblastes, en fonction du type morphologique de chéloïde de laquelle ils étaient issus et en fonction de la localisation au sein même du tissu chéloïdien. Pour ce faire, nous avons cherché à caractériser les différences géniques et fonctionnelles caractéristiques de chaque région chéloïdienne. La comparaison du profil d'expression génique nous permettra de confirmer les différences entre les sous-populations fibroblastiques et d'identifier des gènes clés variables

d’un type chéloïdien à l’autre. L’étude des caractéristiques fonctionnelles des sous-populations de fibroblastes permet d’approfondir notre connaissance pour mieux comprendre la physiopathologie des chéloïdes.

PRINCIPALES TECHNIQUES

1. CULTURE DES FIBROBLASTES PRIMAIRES :

Les cultures de fibroblastes sont réalisées à partir de tissus frais obtenus suite à une intervention chirurgicale chez des patients ayant signé un consentement éclairé, dans le service de chirurgie plastique de l'Hôpital Saint-Louis. Il s'agit de cicatrices chéloïdes traitées par exérèse chirurgicale, plus ou moins associée à d'autres modalités thérapeutiques mais n'ayant pas bénéficié d'autres traitements, y compris des injections de KENACORT, dans les 6 mois précédent le geste pour ne pas que les traitements interfèrent avec les propriétés fibroblastiques étudiées. Les fibroblastes contrôles ont été obtenus à partir de la peau saine prélevée lors de plasties mammaires de réduction chez des sujets sans antécédent dermatologique. Les tissus frais sont transportés dans un contenant stérile, trempés dans une solution antibiotique (pénicilline et streptomycine) pendant une heure, dégraissés (excision de l'hypoderme) puis découpés en explants d'environ 0,5 à 1 mm^2. Les explants sont disposés coté profond sur le fond de la boîte de Pétri. Les fibroblastes de peau saine sont scindés en deux conditions : derme superficiel (ou papillaire - Pap) et derme profond (ou réticulaire - Ret). Les cicatrices chéloïdes sont divisées en 4 zones d'intérêt : Centre Superficiel (Papillaire – CP), Centre Profond (Réticulaire – CR), Périphérie Superficielle (Papillaire – PP), Périphérie Profonde (Réticulaire – PR) (Figure 44).

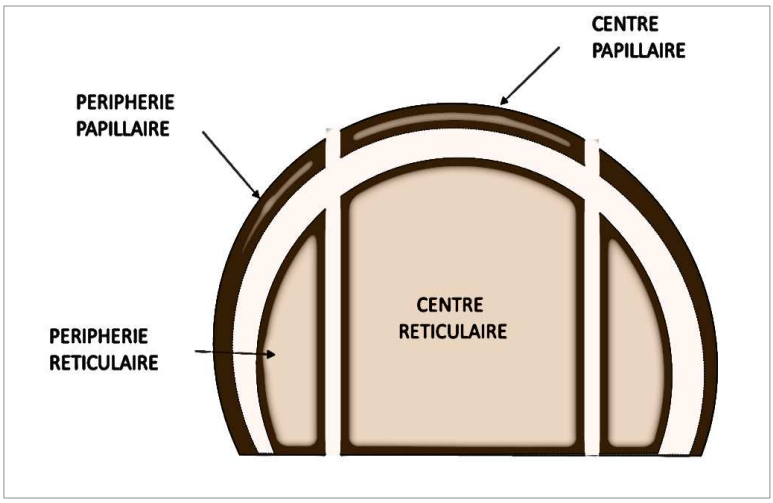

Figure 44 : Représentation schématique des différentes régions de la chéloïde séparées avant la découpe des explants

(Représentation schématique réalisée par nos soins)

Les explants, une fois disposés au fond d'une boite de Pétri, sont mis à l'incubateur en présence de milieu de culture complet, remplacé par du milieu frais de façon hebdomadaire. Le milieu de culture complet R10 est composé de RPMI avec 10% de Sérum de Veau Fœtal (SVF), 1% Penicilline-Streptomycine, 1% HEPES (acide 4-2-hydroxyéthyl)-1-pipérazine éthane sulfonique), 1% Amphotéricine B, 1% L-Glutamine, 0,2 % Plasmocine. Des surnageants, par échantillon de 1mL de milieu, sont récupérés et congelés à -80°C à J1 et J15. Progressivement au cours des 15 jours suivant la mise en culture, les fibroblastes chéloïdiens comme sains, migrent à partir des explants, adhèrent au fond de la boîte de Pétri, et y prolifèrent (Figure 45).

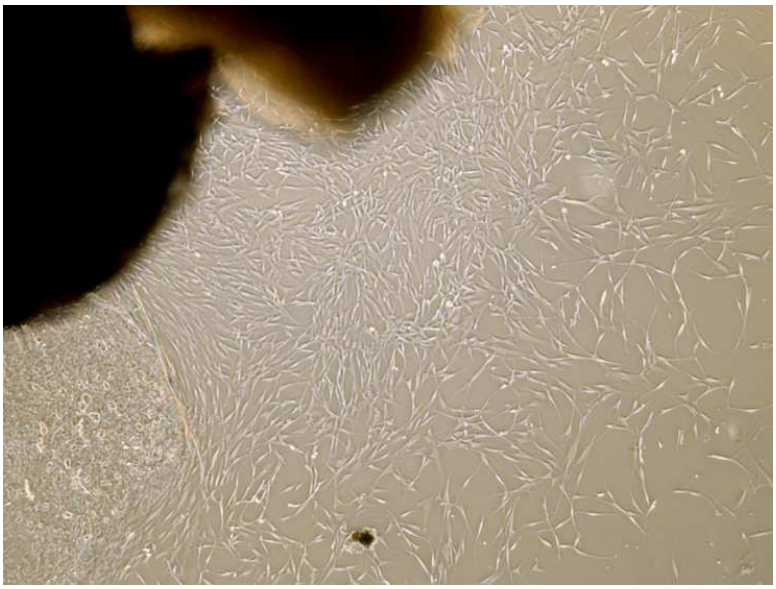

Figure 45 : Les fibroblastes (cellules fusiformes) migrent et prolifèrent dans la boite de Petri (à J6 de la mise en culture, MO x40)

(Photographie réalisée par nos soins)

Lorsque les fibroblastes recouvrent la surface de la boîte de Pétri (on parle de confluence), les explants sont retirés. Deux jours plus tard, les cellules non adhérentes sont lavées, les cellules adhérentes sont décollées par Trypsine 1x, comptées et réensemencées pour expansion (on parle de passage) ou congelées pour pouvoir réaliser, sur ces différentes populations de fibroblastes, les explorations nécessaires.

Pour certaines études, l'activation des fibroblastes est nécessaire (par exemple, pour comparer à l'état basal) et repose sur l'utilisation d'un facteur de croissance fibroblastique : le TGF-β. Les cellules peuvent être cultivées dans 3 conditions : milieu dit « complet » R10, milieu « déprivé en sérum » R0.5 sans TGF-β ou avec TGF-β à la concentration de 5ng/mL. Le milieu R10 est le milieu de culture utilisé couramment, à base de RPMI avec 10% de SVF, le milieu R0.5 est un milieu déprivé composé de RPMI avec 0.5 % de SVF. Le milieu déprivé permet d'assurer l'activité biologique du TGF-β déclenchée par la liaison avec son récepteur TGFβR qui peut être diminuée en présence de protéines sériques. Les cellules sont

ensemencées de façon comparable, puis pendant une nuit, une condition est laissée en R10 (le milieu est changé à J1) et les 2 autres conditions en R0.5 pour être déprivées. Le lendemain, le TGF-β 5ng/mL dans un milieu R0.5 est ajoutée au cellule en condition TGF-β +, la condition R0.5 – TGF-β – est remise en R0.5 seul. Les cellules restent ainsi pendant 24h puis sont détachées soit pour être utilisées pour des études fonctionnelles, soit pour être utilisées pour des études génique en Buffer RLT (milieu d'extraction d'ARN) afin de réaliser différentes analyses sur les cellules contrôles (R10), activées en TGF-β (R0.5 TGF β+), ou non activées (R0.5 TGF β-).

2. TRANSCRIPTOME :

Le transcriptome est défini comme l'ensemble des transcrits présents dans une cellule à un moment donné et dans des conditions données. C'est une image de l'état fonctionnel du

génome.

Les puces à ADN permettent d'étudier le transcriptome par l'observation simultanée de l'expression de plusieurs milliers de gènes dans une cellule donnée, mesurant ainsi les modifications des différents états cellulaires. La technique des puces à ADN est basée sur le principe d'hybridation qui stipule que deux fragments d'acides nucléiques complémentaires peuvent s'associer et se dissocier de façon réversible sous l'action de la chaleur et de la concentration saline du milieu.

Concrètement, une puce à ADN est un support rigide (en verre, voire en nylon) de quelques centimètres carrés, sur lequel de courtes séquences d'ADN ont été déposées. Ces courtes séquences sont nommées "sondes" et correspondent à des oligonucléotides de synthèse ou à des produits de PCR. Les sondes ont la particularité d'avoir été choisies de manière à être

spécifique d'un seul et unique gène. Ce microdispositif est mis au contact des ARNs extraits des échantillons à analyser appelés "cibles". Ces cibles sont marquées par incorporation de radioéléments ou de fluorochromes. Après acquisition des images d'hybridation, la quantification des signaux d'hybridation reflète le niveau d'expression, dans l'échantillon initial, de chacun des gènes représentés sur la puce.

Après la préparation des cibles génétiques et l'hybridation des puces Affymetrix (« human Clariom D »), à partir de 100ng d'ARN total extraits des fibroblastes, l'analyse et la visualisation des données des puces ont été réalisées par GenoSplice (www.genosplice.com). Les données Affymetrix human ClariomD ont été normalisées à l'aide de la normalisation par quantile. Des corrections de fond ont été effectuées avec des sondes anti-génomiques, et les sondes ont été sélectionnées comme décrit précédemment. Seules les sondes ciblant les exons annotés à partir des transcriptions FAST DB v20218_1 ont été sélectionnées pour se concentrer sur les gènes bien annotés dont les séquences d'ARNm sont dans les bases de données publiques. Les sondes sélectionnées de mauvaise qualité (par exemple, les sondes étiquetées par Affymetrix comme « hybridation croisée ») et les sondes dont le signal d'intensité était trop faible par rapport aux sondes de fond anti-génomiques ayant le même contenu en GC ont été exclues de l'analyse. Seules les sondes ayant une valeur DABG $P \leq 0,05$ dans au moins la moitié des tableaux ont été considérées pour l'analyse statistique. Seuls les gènes exprimés dans au moins une condition de comparaison ont été analysés. Pour être considérées comme exprimées, au moins la moitié des sondes génétiques devaient avoir une valeur DABG $P \leq 0,05$. La comparaison des intensités des gènes entre les différentes répliques biologiques a été réalisée à l'aide du test t de Student non apparié. Les gènes ont été considérés comme significativement régulés avec un fold-change $\geq 1,5$ et avec une valeur non corrigée $P \leq 0,05$. Les analyses d'enrichissement ont été réalisées à l'aide de « WebGestaltR » à partir des bases de données KEGG, GO et Reactome.

3. RTqPCR (Reverse Transcriptase and quantitative Polymerase Chain Reaction) :

3.1. Arrêt ARN

Les fibroblastes obtenus en culture au 3e passage, environ à 250 000 cellules par échantillon sont lysés soit directement en boîte de Pétri soit sur culot cellulaire sec après centrifugation lors d'un passage cellulaire. Les cellules sont d'abord lavées ou re-suspendues avec un tampon PBS, puis centrifugées à 2500 rpm (650 g) pendant 5 minutes dans la lyse cellulaire sur culot sec. Ensuite sous Sorbonne, elles sont mises au contact de 350 µL de tampon de lyse par échantillon, ce dernier est constitué de 10 µL de Béta-mecaptoéthanol pour 1mL de RLT-Buffer (Kit QIAGEN). Enfin, les cellules lysées en Béta-mercaptoéthanol dilué sont récupérées et conservées à -80°C.

3.2. Extraction d'ARN Kit Qiagen Ref 74106 – RNeasy mini kit

L'extraction d'ARN est réalisée à l'aide d'un kit RNeasy selon le protocole Qiagen®. Les fibroblastes en Béta-mercaptoéthanol sont décongelés, puis précipités par un volume égal, de 350µL, d'éthanol dilué à 70% sous Sorbonne. Les 700 µL d'échantillon sont transférés sur une colonne de Kit RNeasy. L'échantillon est centrifugé, lavé au tampon RW1 puis incubé pendant 15 minutes au contact de DNAse reconstituée (par échantillon 10µL DNase pour 70 µL de RDD, tampon du Kit RNeasy). Il est ensuite centrifugé à plusieurs reprises après avoir été mis en contact avec différents tampons (RW1 puis RPE). L'ARN obtenu est resuspendu dans 30 µL d'eau RNAse-free (Kit RNeasy, Qiagen).

Les échantillons d'ARN sont mis sur glace et analysés au NANODROP®. Nous dosons la concentration en ARN de l'échantillon et mesurons des ratios (260/280 et 260/230) nous

permettant d'évaluer sa pureté vis-à-vis de contaminations par l'ADN d'autre protéines, solvants, ou autres contaminants qui auraient pu être co-purifiés. Ces échantillons d'ARN sont ensuite conservés à -80°C.

3.3. Reverse Transcription avec méthode Fluidigm®

A l'aide des mesures de concentration des échantillons d'ARN obtenues au NANODROP après extraction, nous calculons le mélange à effectuer contenant : la quantité d'ARN souhaitée (250 ou 500 ng), le mix enzymatique RT-Fluidigm 4µL, et de l'eau (PCR Water) en quantité suffisante pour un total de 16 µL de mélange. Les échantillons sont ensuite mis en place dans l'appareil de Reverse Transcription pour une durée de cycle de 45 minutes. Une fois terminé, nous obtenons des échantillons d'ADN qui sont conservés à -20°C.

3.4. Polymerase Chain Reaction (PCR) Quantitative

La réaction de PCR Quantitative est réalisée à partir du kit Power Sybr Green PCR Applied Biosystem (ThermoFisher, UK) selon les instructions du fournisseur. Toute cette manipulation s'effectue sur glace.

En pratique, nous réalisons un mélange contenant, pour chaque gène :

-Les amorces Sens et Anti-Sens spécifiques du gène à amplifier

-De l'eau de Biologie Moléculaire (Sigma, UK)

-Le tampon Master Mix SYBR Green

Ce mélange est distribué dans la plaque de PCR 96 puits selon un plan déterminé préalablement, avec dupliquât de chaque puits. Les cDNA des échantillons d'intérêt, obtenus par Reverse Transcription avec méthode Fluidigm, sont ajoutés ensuite dans les puits en

respectant le plan de plaque. La q-PCR est effectuée par l'appareil Lightcycler 480, avec le logiciel Lightcycler 480 v1.5.

3.5. Analyse des résultats

Les résultats obtenus sont des valeurs de CT (cycle de seuil) correspondant à une mesure relative de la concentration du gène cible dans la réaction de PCR. Pour chaque échantillon, le CT du gène d'intérêt est systématiquement analysé en fonction du CT du gène de référence du même échantillon, ici la β2M. Nous calculons la différence ΔCt entre ces 2 valeurs, par exemple ΔCt = CT gène X (Condition A1) – CT B2M (Condition A1), pour chaque dupliquât. Nous calculons ensuite la valeur 2^(-ΔCt), de très faible valeur, multipliée par un facteur arbitraire, nous utilisons 10 000. Nous obtenons 4 valeurs de 2^(-ΔCt) par échantillon/gène d'intérêt dont nous calculons la moyenne. Cette moyenne correspond à la valeur résultat qui est ensuite analysée et discutée.

4. MIGRATION CELLULAIRE par INCUCYTE :

L'analyse fonctionnelle de migration cellulaire « *post-Scratch Wound* » *en* IncuCyte correspond à un modèle de fermeture de plaie *in vitro*.

Les fibroblastes sont ensemencés à forte densité (10 000 / puits) dans une plaque 96 puits type Image Lock, selon un plan de plaque préalablement défini avec 3 à 6 puits identiques par condition. L'expérience avec réalisation de la plaie sera démarrée lorsque les cellules arrivent à environ 80% de confluence dans les puits. Les fibroblastes sont étudiés en milieu complet R10.

Il s'agit d'effectuer manuellement un équivalent de plaie linéaire calibrée dans le fond de chaque puit : on parle de « *Scratch-Wound* ». Le « *scratch* » est réalisé à l'aide d'un « *WoundMaker* », qui est fait de 96 pointes qui vont retirer la couche cellulaire du fond de chacun des puits sur une ligne droite de largeur constante créant une plaie *in-vitro* comparable dans tous les puits.

La plaque est ensuite placée à l'IncuCyte®, incubateur doté d'une plateforme de vidéo-microscopie permettant la quantification en temps réel du comportement de cellules vivantes. La migration des fibroblastes pour recoloniser la plaie est étudiée par des images régulières de la plaque effectuées à intervalle de 2 heures, jusqu'à recolonisation complète (environ 6 jours).

Le logiciel de l'IncuCyte permet ensuite de mesurer, sur les images obtenues, la migration cellulaire en calculant la valeur de « Wound Confluence ». Il s'agit d'un pourcentage d'occupation du « *scratch* » initial par les fibroblastes, mesuré toutes les 2 heures.

5. PROLIFÉRATION CELLULAIRE par INCUCYTE :

L'analyse fonctionnelle de la confluence cellulaire en Incucyte® correspond une mesure objective de la prolifération cellulaire basale, sans réponse à un stimulus. Les fibroblastes sont ensemencés à plus faible densité (3 500 / puits) dans une plaque 96 puits de culture cellulaire, selon un plan de plaque préalablement défini avec 3 à 6 puits identiques par condition. L'expérience sera démarrée une fois que les cellules ont adhéré au fond du puits et que la confluence est jugée suffisante (environ 20%). Les fibroblastes sont étudiés en milieu complet R10. La plaque est placée dans l'incubateur avec vidéo-microscopie (IncuCyte) qui enregistre la prolifération des fibroblastes dans chaque puits par des images régulières de la plaque,

effectuées à intervalle de 2 heures, jusqu'à confluence (environ 6 jours). Le logiciel de l'IncuCyte permet ensuite de calculer sur les images obtenues, la prolifération cellulaire par la valeur « Confluence ». Il s'agit du pourcentage d'aire du puits occupé par les cellules sur sa surface totale, mesuré toutes les 2 heures à chaque image.

6. CONTRACTION DES LATTICES DE COLLAGÈNE :

Le "derme équivalent", présenté en introduction, est le modèle le plus simple et le plus utilisé pour évaluer les capacités contractiles des fibroblastes *in vivo* (Egles et al. 2008). En effet, ces fibroblastes sont ensemencés dans un gel de lattice de collagène en 3D, et sont ainsi enrobés et enchâssés dans le gel de collagène. Sur une plaque 6 puits (volume 2,5 ml par puits) posée sur un support glacé, on dépose 1,375 mL de R10, 0,75 mL de collagène 1 (CORNING® Collagen type I Rat Tail 3.34 mg/mL) et 0,125 mLde NaOH 0,1N pour 250 000 cellules (prélevées dans 250 µL de R10). Après gélification pendant 2h à 37°C, les bords de la lattice sont décollés des parois des puits. Des photos des lattices de collagène sont prises tous les jours au-dessus d'un papier millimétré pour mesurer le diamètre de la lattice et l'aire des lattices est déterminée par le logiciel FIJI®. Plus l'aire est faible, plus la lattice est contractée par les fibroblastes. La courbe de contraction de la lattice (diminution de surface en fonction du temps) peut alors être tracée pour comparer différentes populations ou conditions de fibroblastes.

7. FORCES DE TRACTION en TFM :

L'analyse des forces de contraction générées par une cellule est effectuée en TFM (Traction Force Microscopy). Les cellules vivantes sont ensemencées sur une lame sur laquelle ont été créés des *patterns,* de forme et taille préétablis, recouverts de fibronectine favorisant l'adhésion cellulaire. Ces *patterns* sont à la surface d'un gel de rigidité prédéterminée

contenant des billes marquées par un fluorophore. Les lames ensemencées avec les cellules d'intérêt sont observées dans un incubateur par un microscope. Elles sont photographiées montrant ainsi chaque cellule prenant la forme du *pattern*, qui est marqué par un fluorophore AlexaFluor F647 et billes marquées par un second fluorophore la Cyanine 3. Un minimum de 100 positions sont réalisées par condition en présence des fibroblastes : le gel est contracté autour du fibroblaste (Figure 46). Des positions sans cellule sont photographiées sur chaque lame pour tester le mouvement des billes en l'absence de cellules et mesurer le bruit de fond ou *background*.



Figure 46 : Fibroblaste au sein d'un *pattern* rectangulaire (à gauche), le *pattern* rectangulaire marqué au Fluor 647 (au centre), Gel contenant les billes de 0,02 microns marquées au Cy3 (à droite), observées au microscope à fluorescence avec différents lasers.

(Montages réalisés par nos soins)

Après enregistrement des positions, un millilitre de trypsine 1x est déposé sur la lame afin de décoller complètement les fibroblastes du gel et les mêmes positions sont ensuite photographiées de nouveau, sans cellule : le gel est relâché (Figure 47).



Figure 47 : Après trypsine, le fibroblaste s'est décollé du *pattern* et a été lavé (à gauche), le *pattern* rectangulaire marqué au Fluor 647 reste inchangé (au centre), le gel contenant les billes de 0,2 microns marquées au Cy3 est relaché et les billes ce sont déplacées (à droite), observées au microscope à fluorescence avec différents lasers.

(Montages réalisés par nos soins)

Les images de billes à l'intérieur du gel, prises en présence et en absence de cellules sont analysées sur un logiciel de traitement d'image, Image J, qui permet de les aligner et de mesurer le mouvement de ces billes en présence et en absence de cellule (Figure 48).



Figure 48 : Photographies de billes marquées au Cy3 : à gauche, la cellule en place avec force de traction exercée au niveau de ses points d'ancrage par la cellules sur le gel contenant les billes, à droite le gel est relâché après décollement de la cellule par le trypsine, les billes reprennent une position neutre

(Montages réalisés par nos soins)

Ces mouvements traduisent une force de traction exercée par la cellule qui dépend de la rigidité du gel (nous utilisons un gel de 30kPa). Ils permettent de mesurer l'énergie exercée par la cellule au niveau de ses points d'ancrage. L'analyse des cellules sur *patterns* permet de standardiser la forme des cellules et les forces exercées afin d'en faciliter la comparaison. Le résultat pour une cellule apparaît sous la forme d'un champ de force aux deux extrémités de la cellule, à partir duquel une analyse bio-informatique appelée « macro » permet d'extrapoler l'intensité d'énergie dégagée par la cellule (Figure 49).



Figure 49 : Le fibroblaste dans son *pattern* au microscope optique en phase (à gauche), un *pattern* rectangulaire marqué au Fluor 647 (au centre), Forces calculées aux points d'ancrage de la cellule à partir de la mesure du déplacement des billes (à droite)

(Montages réalisés par nos soins)

Les différentes étapes suivies pour la réalisation de ce protocole sont les suivantes, la préparation des lames de verre est effectuée dans une salle de microfabrication (Figure 50) :

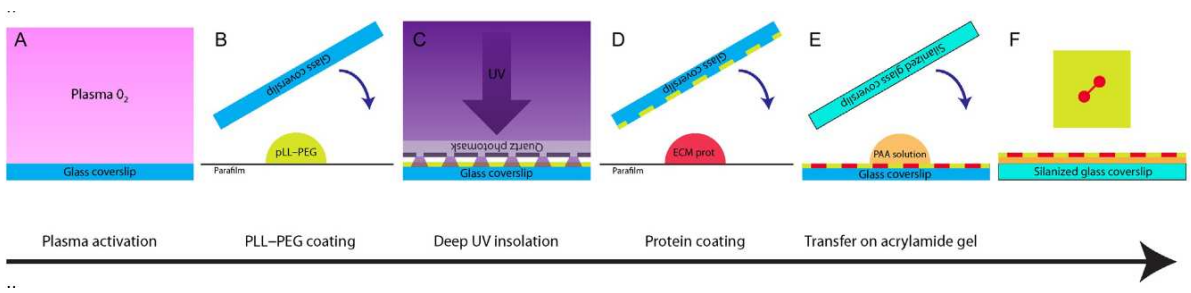

Figure 50 : Résumé des différentes étapes de confection du gel micropatterné

D'après (*Vignaud et al. 2014)*

7.1. Silanisation et PLL-PEG coating des lamelles

Le principe de cette technique repose sur 2 lamelles de verre : une lamelle (20x20mm) de plus grande taille qui reçoit le gel, c'est la « lamelle silanisée » et une autre, pégylée, plus petite (18x18 mm), qui reproduit les motifs choisis (ou *patterns)* sur le gel : nous parlerons de « lame patternée ».

Chaque type de lame 20x20mm et 18x18mm est nettoyée par bains successifs de solvants (acétone et isopropanol) effectués dans un sonicateur, puis est activé dans un plasmatiseur. Cette étape permet une meilleure adhérence des différents produits qui seront déposés sur la lame.

La lame de 20x20mm est ensuite silanisée avec du Silane Méthacrylate (3-(Trimethoxysilyl)propyl methacrylate, Sigma, USA), qui facilitera le transfert des éléments de la lame pegylée sur cette dernière. Une fois silanisée, la lame 20x20mm est conservée à température ambiante.

Une solution de Poly-L-Lysine-PEG (PLL-PEG) est préparée par dilution de PEG à 1mg/mL dans de l'HEPES 10 mM pH 7.4, puis filtrée avec une seringue et un filtre 0.22 mm pore size (SLGP033RS, Millex, IRL). La lame de 18x18mm est recouverte de PLL-PEG, cette étape correspondant à un dépôt de protéines sur la lamelle qui permettront de créer des *patterns*. Une fois ce coating PLL-PEG réalisé, la lamelle est conservée au minimum une nuit à 4°C pour un coating optimal.

7.2. Préparation de billes covalentes

Les billes covalentes sont préparées le même jour que le patterning à l'aide de plusieurs solutions : MES (2-(N-Morpholino)-ethanosulfonic acid) 10mM , NHS 16mg/mL (N-Hydroxysuccinamide), EDC 8mg/mL (Chlorhydrate de N(3diméthylaminopropyl)-N'ethylcarbodimide), du PLL-PEG dilué à 1mg/mL qui permet d'empêcher les agrégats de billes. Ces billes de 20 nm marquées par un fluorophore (Cyanine 3 ou Texas-Red) subissent 2 lavages successifs à l'Hepes pH 7.4 avec centrifugation 13 000 rpm (18 000g) pendant 15 minutes puis sont resuspendues dans 0,04 mL d'Hepes pH 7.4.

7.3. Patterning et dépôt de protéines

La lame pégylée est « patternée » à l'aide d'un masque diposant du motif souhaité, ici de forme rectangulaire de 20x100 µm, et d'un Deep-UV exposer. Le PLL-PEG sur la lame est détruit par le faisceau UV du DEEP-UV exposer (Deep UV lamp (UVO Cleaner Model NO.342A-220, Jelight Company, USA), sauf au niveau des *patterns* protégés par un masque chromé adhérent durant l'exposition U.V par un système d'aspiration par pompe (Vacuum mask holder (custom, SMGOP, France). Le PLL-PEG disparait selon la forme des *patterns* choisis, rectangulaires de 20x100. La « lame patternée » est ensuite mise au contact de fibronectine et de fibrinogène marqué par un fluorophore le Fluor 647 ou Cyanine 5.

Pour chaque lame, le calcul de solution à reconstituer est le suivant : 2 µL de Fibrinogène marqué au AlexaFluor 647, 2µL de Fibronectine, 100 µl de NAHCO3. Ce marquage permettra de vérifier que les lames sont correctement « patternées » selon la forme voulue. La fibronectine, composant de la matrice extra-cellulaire, favorise l'adhésion des cellules aux *patterns*. Au terme de cette étape, on obtient des « lames patternées », qui sont recouvertes, seulement au niveau des *patterns*, de fibronectine et de fibrinogène marqué.

7.4. Préparation du gel de polyacrylamide

Un gel de polyacrylamide est préparé en utilisant de l'eau Mili-Q, une solution d'Acrylamide (01697, Fluka Analytical, USA) et une solution de N,N0-MethyleneBisacrylamide (66675, Fluka Analytical, USA). La rigidité du gel dépend du ratio Acrylamide/Bis-acrylamide. Nous utilisons un gel de 30kPa : pour obtenir 0,5 mL de Gel, il faut mélanger 0,3 mL d'eau Mili-Q,

0,125 mL d'acrylamide 40% et 0,075 mL de Bis-acrylamide 2%. Le gel est ensuite dégazé pendant 30 minutes en atmosphère inerte.

7.5.Polymérisation du gel de polyacrylamide

Une fois la lame pegylée, « patternée » et recouverte des protéines d'intérêt (fibronectine et fibrinogène marqué), le gel est mélangé aux billes covalentes : 0,125 mL de gel 30kPa dégazé et 0,04 mL de billes covalentes. Les agents polymérisants : Ammonium persulfate (APS) (A3678, Sigma, USA) dilué dans l'eau Mili-Q à 10% et TEMED (T9281, Sigma, USA), sont ensuite ajoutés à ce mélange. Le gel, mélangé aux billes, est ensuite déposé entre la lame pegylée et la lame silanisée. Au cours de la polymérisation du gel qui dure environ 30 minutes, les *patterns* et les protéines qui sont fixés sur la lame pegylée, sont transférés sur la lame silanisée. La lame pegylée est détachée et jetée au terme de cette étape. Finalement, nous obtenons une lame silanisée qui est couverte de *patterns*, de protéines, et du gel contenant les billes.

7.6. Ensemencement des cellules sur la lame

La lame est ensemencée avec les cellules d'intérêt, 30 000 cellules par lame et la lecture au microscope optique Spinning-Disk est débutée à 24h, une fois que les cellules ont adhéré aux *patterns*.

Les lames sont mises en place dans un support appelé *Chamlide chamber*, avec 1mL de R10, dans un incubateur, et lues au microscope Spinning-Disk. La position de chaque cellule sur *pattern* est enregistrée, cellule par cellule, puis lors de l'acquisition des données, la cellule est photographiée, ainsi que les billes et le *pattern* par les lasers adaptés au fluorophore de chacun. Il s'agit de l'acquisition *Force* : la cellule exerce des forces et une énergie sur le gel

au niveau de ses points d'ancrage. Une fois l'acquisition effectuée pour un nombre suffisant de cellules (minimum 100), le milieu est ensuite retiré délicatement et remplacé par 1 mL de Trypsine 1x. La lame ne doit pas être déplacée au cours de ce processus. Après avoir vérifié au microscope que les cellules sont bien décollées, il s'agit d'effectuer la seconde acquisition sans cellules pour obtenir les 3 mêmes images en *No-Force* : pas de cellule donc pas de force ni d'énergie exercée.

7.7. Analyse des images par Image J

Les 3 images obtenues sont analysées à l'aide du logiciel Image J. Une macro appelée Macro-Batch TFM V1.1 permet de calculer, à partir des Images de billes Force et No-Force qui sont alignées par l'utilisateur, la force et l'énergie exercées par les cellules au niveau de leurs adhésions focales.

La présence d'une seule cellule, et non plusieurs, par *pattern* est également vérifiées. On obtient au terme de cette analyse, pour chaque cellule étudiée, la valeur de l'énergie totale exercée par celle-ci au niveau de ses points d'ancrage.

TRAVAUX DE RECHERCHE

Mon travail de recherche a été mené selon deux axes :

- Une ETUDE GENIQUE avec analyse transcriptomique et par RTqPCR des différentes sous-populations en fonction des deux sous-types chéloïdiens
- Une ETUDE FONCTIONNELLE avec étude de la migration, prolifération et capacités contractiles des différents fibroblastes chéloïdiens.

Ce travail a conduit à la rédaction d'un **article** inséré ci-dessous, intitulé :

"Evidence of inter- and intra-keloid heterogeneity through analysis of dermal fibroblasts: a new insight in deciphering keloid physiopathology"

SERROR K et al.

Soumis à *Experimental Dermatology* en Novembre 2022.

Evidence of inter- and intra-keloid heterogeneity through analysis of dermal fibroblasts: a new insight in deciphering keloid physiopathology

SERROR Kévin[1,2,3], FERRERO Lauren[1,2,3], BOISMAL Françoise[1,2], THERY Manuel[2,4], VIANEY Benoit[2,4], GENTIEN David [5], DELAGRANGE Pierre[6], BOCCARA David[1,2,3], MIMOUN Maurice[1,2,3], BOUAZIZ Jean-David[1,2,7], BENSSUSSAN Armand[1,2], MICHEL Laurence[1,2,6]

[1]INSERM UMR_S 976, Skin Research Center, Saint-Louis Hospital, Paris,

[2]Paris University, Paris,

[3]Department of Reconstructive and Plastic Surgery, Saint-Louis Hospital, Paris,

[4]INSERM UMR_S 976, CEA CytoMorphoLab, Saint-Louis Hospital, Paris,

[5]Plateform of Genomics. Department of Translational Research. Institut Curie, Paris, France

[6]GenoSplice, Paris, France

[7]Dermatology Department, Saint-Louis Hospital, Paris, France

Correspondence : MICHEL Laurence, INSERM UMR_S 976, Saint-Louis Hospital – Pavillon Bazin, 1 avenue Claude Vellefaux 75010 Paris, France ; Tel : +33(0)153722055, Fax : +33(0)153722051, E-mail : laurence.michel@inserm.fr

Conflict of interest: none

Short title: inter- and intra-keloid heterogeneity

Keywords: keloid, dermal fibroblasts, extensive / superficial, nodular

Abstract

Keloid scars are hypertrophic and proliferating pathological scars extending beyond the initial lesion and without tendency to regression. Usually, keloids are considered and treated as a single entity but clinical observations suggest heterogeneity in keloid morphologies with distinction of superficial/extensive and nodular entities. Within a keloid, heterogeneity could also be detected between superficial and deep dermis or center and periphery. Focusing on fibroblasts as main actors of keloid formation, we aimed at evaluating intra- and inter-keloid fibroblast heterogeneity by analyzing their gene expression and functional capacities (proliferation, migration and traction forces), in order to improve our understanding of keloid pathogenesis. Fibroblasts were obtained from center, periphery, papillary and reticular dermis from extensive or nodular keloids and were compared to control fibroblasts from healthy skin. Transcriptional profiling of fibroblasts identified a total of 834 differentially-expressed genes between nodular and extensive keloids. Quantification of ECM-associated gene expression by RT-qPCR brought evidence that central reticular fibroblasts of nodular keloids are the population which synthesize higher levels of mature collagens, TGFβ, HIF1α and αSMA as compared to control skin suggests that this central deep region is the nucleus of ECM production with a centrifuge extension in keloids. No significant variations were found for basal proliferation. Migration of peripheral fibroblasts from extensive keloids was higher than that of central extensive ones and of nodular cells. Moreover, papillary fibroblasts from extensive keloids exhibited higher traction forces than reticular and any nodular ones. Altogether, studying fibroblast features demonstrate keloid heterogeneity. This may lead to a better understanding of keloid pathophysiology and treatment adaptation.

INTRODUCTION

Keloids are a pathological wound healing process characterized by a hypertrophic wound, extending beyond the initial wound and without any tendency to spontaneous regression. Keloids are benign fibroproliferative skin disorders characterized by uncontrolled fibroblast proliferation and excessive extracellular matrix (ECM) synthesis and deposition in the dermis which result in excessive collagen disorders and calcinosis, increasing the remodeling and stiffness of keloid matrix [1]. However, the pathophysiology of keloid formation is not yet completely understood. Many methods of treatment have been described (including surgery, radiotherapy, chemotherapy and cryotherapy), with unsatisfactory results when evaluating the overall efficiency and the rate of recurrence at the end of the treatment.

Keloids are treated as a single entity, whereas clinical arguments are in favor of their heterogeneity. Indeed, keloid morphology exhibit differences with distinction between two major entities including nodular and extensive / superficial entities as described by Conway *et al.* in 1960 [2]. However, this concept was not really taken into account in the pathophysiology, in the diagnosis or in the treatment of keloids although several classifications have been proposed. Bella *et al.* [3] reported several familial cases that were distinguished in superficial - spreading phenotype and raised vertical one. More recently, Lemperle *et al.* [4] proposed a classification in 4 subtypes: “Fresh nodular” keloids (still growing), “Superficial spreading” keloids or “Extensive” keloids (butterfly keloids), “Mature” keloids (nongrowing and burned-out) and, “Transition” keloids that cannot be classified immediately.

Heterogeneity within a phenotype of keloid including different regions in the lesion itself can also be discussed, with distinction between center and periphery in one side, and between superficial and deep dermis in the other side. These variations can be recognized as an “Intra-keloid heterogeneity”. Lee *et al.* [5] reported differences in terms of symptomatology, in particular for pain and itching, between the center and the border of the keloid. Some morphological differences have been also underlined within a given keloid, like in extensive keloids in which the center is thin and regressing whereas the periphery is raised and progressing. On the opposite, the center in nodular keloids is raised and bulky.

This article aims at evaluating intra- and inter-keloid heterogeneity through analysis of gene expression and functional properties of keloid fibroblasts from either nodular or extensive/superficial keloids and for both keloid types, distinction of fibroblast area origin with separation of peripheral *versus* central zone and papillary *versus* deep dermis. Transcriptional profiling of fibroblasts enables identification of a total of 574 differentially-expressed genes (DEG) (fold change > 1.5, false discovery rate < 0.05) in keloids compared to control skin, genes which were mainly enriched in ECM organization, with significantly increased expression of collagens (*e.g.* COL1A1 or COL11A1) and glycoproteins such as ACAN. Comparison of nodular and extensive keloids brought evidence of a total of 834 DEG that clearly identify heterogeneity in keloid entities. Gene expression using RT-qPCR confirmed some gene identifications. Of interest, peripheral fibroblasts from extensive keloid exhibited a significantly higher migration than that of central ones and significantly higher than nodular cells. They also exerted higher traction forces than nodular ones as did papillary fibroblasts compared to reticular ones.

MATERIAL AND METHODS

Patients

Tissue biopsies of mature keloid scars and control healthy skin from breast reduction mammoplasty were obtained from our department of Plastic Surgery, Saint-Louis Hospital. Tissue collection was collected in compliance with ethics recommendations and a written informed consent was given by each patient. Keloids were diagnosed clinically by an experienced plastic surgeon after at least one year of fibrosis evolution. Patients who have received a treatment in the last 6 months were excluded. Keloids were classified as nodular or superficial on the basis of the clinical aspect.

Primary Fibroblast cultures

Fibroblasts were isolated from keloid tissues of 20 patients. Immediately after keloid surgical ablation breast reduction mammoplasty, tissues were transferred to the laboratory where adipose tissues were separated from the dermis in sterile conditions. Each keloid specimen classified as nodular or extensive was dissected into four regions: center versus periphery on one side, papillar (or superficial) and reticular (or deep) regions on the other side. This leads to cultures of four fibroblasts subtypes: central papillary (CP), central reticular (CR), peripheral papillary (PP) and peripheral reticular (PP) as previously described for control skin [6]. Briefly, each region was cut into small pieces (0.5 mm^2) and was cultured in Roswell Park Memorial Institute 1640 (RPMI) supplemented with 10% foetal bovine serum (FBS), 1% penicillin/streptomycin, 2mM L-Glutamin, 25µg/mL amphotericin B and 5µg/mL of plasmocin (complete RPMI medium). Fibroblasts progressively migrated from skin explants over 3 weeks of culture at 37°C under 5% CO2 and were expanded to be used at the 3rd passage.

RNA extraction, Reverse transcription and Quantitative PCR

The mRNA expression levels of fibrosis-related genes were determined using real-time quantitative PCR (qPCR). At sub-confluency, fibroblasts were lysed by a mix of RLT-β-mercaptoethanol. RNA extraction, reverse transcription were performed as previously

described [7]. Briefly, gene expression was quantified by qPCR using the 7300 Real Time PCR System (Applied Biosystems). Total RNA was isolated from 0.5 10^6 cells with RNeasy extraction kit (Qiagen) according to the manufacturer's instructions. Total RNA (1µg) were reverse-transcripted with a Thermoscript RT-PCR system kit (Invitrogen) using oligo dT primers. The resulting first-strand cDNA was assayed by quantitative real time PCR using SYBR Green PCR Reagents (Applied Biosystems) according to the manufacturer's instructions. Several sets of genes were quantified according to their specific functions, using specific primers (sequences available on request). Gene expression levels were calculated relative to the expression of the housekeeping gene β2-microglobulin.

Transcriptomic analysis

After preparation of gene target and array hybridation**,** microarray data analysis and visualization were performed by GenoSplice (www.genosplice.com) as detailed in Supplementary Methods SM1.

Migration and proliferation assays

For migration, the IncuCyte®S3 Live-Cell Analysis System was used for quantitatively measurement of fibroblast migration until the scratch wound was completely closed, over an average of 5 days. Captured images were analyzed using the integrated software by calculating the cell confluence in the wound. See details in Supplementary Methods SM2.

Collagen gel contraction assay

Fibroblasts ($0.5x10^6$) were added to Type I Collagen (BD Biosciences) neutralized solution and incubated in a Petri dish for 2 h at 37°C to induce gelation. Dermal collagen lattices were detached allowing floatation. Two lattices were made for each condition. Lattice diameter (mm) was daily measured during 1 week for contraction analysis.

Micropatterning system with hydrogel preparation

Patterned polyacrylamide hydrogels were prepared according to previously published methods of hydrogel preparation [8] as reported in Supplementary Methods SM3.

Traction force microscopy assay (TFM) and acquisition

Traction force microscopy (TFM) assays were realized, performed and imaged on a Nikon confocal spinning-disc system (EclipseTi-E) equiped with a CSUX1-A1 Yokogawa confocal head and a Retiga 3 camera. An objective with a magnification of 20X was used for the TFM assay (PlanAPO 20X/0.75). At this level of objective magnification, a doublet of patterns fits within the imaging window. The glass coverslips were mounted in a chamber of the confocal microscope where the temperature was maintained at 37°C and CO2 at 5% using with a Live Cell Instrument CU-109 and FC-5 respectively during all the experiments and kept in a wet environment to avoid any alterations in the polyacrylamide hydrogel mechanical properties. Unique fibroblasts that were well spread or not on the micropatterns were selected manually and was recorded by Metamorph® software. A first acquisition was then done with living cells on their micropatterns in the hydrogel containing the beads. The cells were then detached from the hydrogel by using trypsin and a new acquisition was done. Data were then analyzed using FIJI® software.

Analysis of traction force microscopy using FIJI® software

TFM data were analyzed with numerous plugins from FIJI® software as previously described [9] and described in Supplementary Methods (SM4).

Statistical analysis

Statistical significance for all experiments was assessed using Prism® 8 appropriate statistical tests, including One Way ANOVA Multiple comparisons followed by Fisher's

Tests for multiple comparisons. The two-sided Student's t test was used to compare between two groups. A p-value<0.05 was considered to be statistically significant.

RESULTS

Clinical variations

Clinical examinations lead us to classify keloid scars as nodular or superficial/extensive as illustrated by Figure 1 A and B. The analyses were performed on 8 nodular keloid and 5 superficial keloid scars *versus* 5 control skins (Table 1).

Transcriptome analyses pointed out differences between the two morphotypes of keloids and between sublocations within the keloids

Transcriptome analysis of whole genome was assessed for both keloid entities, including three nodular and three extensive keloids that were compared to three control skins (data available on request). For each studied keloid, four conditions of fibroblast subtypes (Central Papillary, Central Reticular, Peripheral Papillary, and Peripheral Reticular) were analyzed and compared to papillary and reticular fibroblasts from control skin. The Principal Component Analysis (PCA) clearly identified three clusters of fibroblasts that each specifically grouped nodular keloids, extensive keloids or control skins (Figure 2A).

The hierarchical clustering of the DEG identified a total of 574 genes between fibroblasts from all the keloids *versus* the control skins (considering a fold change ≥ 1.5 with a *p-value* ≤ 0.05), with 416 up-regulated *versus* 158 down-regulated ones. Focusing on the comparison of extensive and nodular keloids enables identifying 834 DEG with 390 up- *vs* 444 down-regulated genes in extensive *vs* nodular keloids, as shown in the representative heat map (Figure 2B). These results bring clear evidence of gene heterogeneity between the two keloid entities. Significant alterations of 370 signaling pathways were depicted between these keloids using Reactome software. In Table2 are presented ratio of some selected genes that were significantly modified between extensive and nodular keloids, including cell cycle regulators, actin cytoskeleton activators or integrin cell surface proteins. Of interest, *HOXC6* which has been described as the top-ranking hub gene of keloid fibroblasts in microarray datasets from GEO was upregulated in keloid fibroblasts compared to controls, with a 4.5-fold increase in extensive as compared to nodular ones. Numerous cytokines involved in autocrine growth and immune cell activation were also significantly altered.

Considering nodular keloid subtype by itself, comparison of this entity with control skin showed a total of 1218 DEG with a clear separation between reticular and papillary fibroblast subpopulations (Figure 2C). A significant increase in cytokine and growth factor-signaling, including IL-6, IL-7, PDGF and TGF-β with its receptor TBR1 as well as collagens (Coll11 A1 or Coll8A1), was noted in nodular keloids compared to control skin in contrast to a significant decrease in metalloproteinases (MMP1, MMP3 or MMP10) or senescence-associated genes. Intra-nodular keloid comparison identified 518 DEG between papillary and reticular fibroblasts from nodular keloids, with 250 up- *vs* 268 down-regulated genes, as shown by the corresponding Heat map (Figure 2D). Numerous genes were significantly increased in papillary fibroblasts compared to reticular ones, including metalloproteinases such as MMP1 (x10.2) or MMP3 (x5.25), integrins including ITGA2 (x1.52) or filamin (FLNB x1.6), cytokines such as CXCL12 (x7), IL-24 (x5.96) or IL-32 (x2.5), as well as TGF-β2 (x2.17). This reinforced the distinction of papillary and reticular fibroblasts in nodular keloids, whereas no major gene alterations were observed between center and peripheral areas of nodular keloids. In contrast, fibroblasts from the peripheral superficial area of extensive keloids exhibited some significant gene alteration such as increase in actin-associated genes, including CORIN and ICAM1 expression, growth factors, such as TGF-β2 or FGF7, or chemokines, such as CCL2 or CXCL12, as well as decrease in metalloproteinases (MMP3).

Altogether, comparison of transcriptome profiling of nodular and extensive keloids demonstrate that they are totally different entities, and this is reinforced by the clear distinction between papillary and reticular dermis in nodular keloids especially.

Higher mRNA expression of ECM-associated genes in keloid fibroblasts than in control skin measured by qPCR reflects keloid fibrosis

To further reinforce the results showing a heterogeneity between nodular and extensive entities, several potential markers of keloid fibrosis were quantified by qRT-PCR on mRNA of fibroblasts from nodular or extensive keloid lesions and the healthy skin tissues. Gene expression was compared between the two phenotypes of keloids, nodular (n=8) and extensive (n=4) keloids *versus* control skin (n=5) for several genes of interest related to extra-cellular matrix, including aggrecan (ACAN), collagens (I, III, XI, XVIII), and elastin.

Data from qPCR of some targeted genes confirmed significant differences between keloid scars and control fibroblasts in terms of ECM production and activation-associated markers and reinforced the demonstration of keloid heterogeneity (Figure 3).

As compared to control skin, a significant higher expression of Col11A1 mRNA was quantified in fibroblasts from extensive keloids in both central and peripheral areas, with a significantly higher expression in all keloid fibroblasts (x10, $p<0.01$) compared to controls. This observation is markedly observed in reticular cells from both keloid types (Figure 3A). In contrast, the mean expression of Col3A1 mRNA from all keloids was three times lower than control skin ($p<0.001$) (Figure 3B). Although there were no statistical differences of Col3A1 expression between both phenotypes, Col1A1 expression significantly differed between nodular and extensive keloids, with a 3 times higher expression in nodular keloids than in extensive ones, especially for central reticular area ($p<0.001$) (Figure 3C). ACAN mRNA was also more expressed in keloids than in control skin, with a 10-fold mean increase for central reticular areas from both nodular and extensive keloids ($p<0.001$) (Figure 3D) although ACAN expression was higher in extensive than in nodular keloids ($p<0.05$).

Elastin expression was twice higher in nodular keloids than in extensive ones although with no significance (Figure 3E). Similarly, Col18A1 mRNA levels were not significantly altered in all keloids as compared to controls and however with a significantly twice higher level in nodular than in extensive keloids ($p<0.02$, data not shown).

These elements are in favor of the significant differences of ECM synthesis between keloids and control skin, as well as between nodular and extensive entities themselves. This variation of ECM production and the dysregulation of the ECM synthesis by fibroblasts are under the control of TGF-β expression which was significantly over-expressed in keloid dermis ($p<0.02$), especially in central reticular fibroblasts from nodular keloids (Figure 3F). Over-expression of TGF-β might lead to keloid fibroblast activation into myofibroblasts characterized by the expression of αSMA. Our results showed that αSMA mRNA levels in keloid fibroblasts were significantly over-expressed as compared to control skin ($p<0.001$), with again higher expression in all reticular cells, whatever the entity (Figure 3G).

Hypoxia-Induced Factor (HIF)1α was significantly more expressed by central reticular fibroblasts from nodular keloids but also from extensive ones, although with no significance, as compared to control skin ($p<0.001$).

Altogether, quantification of mRNA expression demonstrated that keloid fibroblasts exhibited higher ECM production than fibroblasts from control skin *in vitro*, with a preponderance of central reticular activity, especially in nodular entity, in favor of elevated tissue fibrosis, in relation with αSMA overexpression and collagen deposition.

Proliferation of keloid fibroblasts is not increased

Whatever their sublocations, keloid fibroblasts have a similar proliferating profile in culture basal conditions, close to control fibroblasts at day 1 (Figure 4A), at very low subconfluence as well as at day 4, closed to culture confluence (data not shown).

Migration of peripheral fibroblasts from extensive keloids may contribute to their lateral progression

Using scratch assays, cell migration was measured during 5 days. At day 1 (Figure 4B), the mean migration of both central and peripheral areas of nodular keloids were lower than control skin, suggesting that this feature is not a major activity of this keloid phenotype. In contrast, migration of fibroblasts from the periphery of extensive keloids was higher than the mean of control fibroblasts. This suggests a role of migration of peripheral fibroblasts in the lateral extension of extensive keloid.

Addition of the antimitotic mitomycin to inhibit proliferation of fibroblasts during cell migration assay (Figure 4C) enables to measure the involvement of proliferation during migration event. It induced a significant reduction of more than 60% of wound closure by keloid fibroblasts whereas only 20% of inhibition was observed for control papillary fibroblasts. This suggests that in response to wound aggression, fibroblasts from keloids will significantly more proliferate for answering healing than fibroblasts from normal control skin that will migrate preferentially. This proliferating feature associated to migratory capacities could favor keloid expansion at the periphery, especially in case of surgical intervention.

Increased ECM contraction is associated with traction forces in keloids

Collagen remodeling and wound bed contractions play a key role in wound healing and in keloid development. The capacity of remodeling extracellular matrix by fibroblast

subpopulations was analyzed using collagen lattice contraction (Figure 4D). Our results showed a significantly higher contraction of collagen gels by keloid fibroblasts (continued lines) as compared to control fibroblasts (dotted lines) during the first 3 days of contraction. Although this analysis was not carried out with sub-populations of fibroblasts, it clearly identified higher collagen traction forces by fibroblasts from keloids than controls. To improve this analysis, we developed a quantitative analysis of contraction forces of fibroblasts as patterned single cells by using an innovative performant technology, traction force microscopy (TFM). This study brought evidence of significant differences between fibroblasts from nodular keloids, extensive keloids and control skin (Figure 4E) : papillary fibroblasts of extensive keloids, either from central or peripheral areas, exhibited significantly higher traction forces than other control fibroblasts and nodular ones, whatever their tissue localization.

Moreover, central papillary fibroblasts from nodular keloids develop quite less contractile energy than control papillary fibroblasts.

These observations confirm the evidence of an intra-keloid heterogeneity between papillary and reticular dermis and between center and periphery. Papillary fibroblasts exert more tensions on ECM and the peripheral region of extensive keloids appear to develop strong forces to contribute to peripheral extension of extensive keloids. These results also support the concept of inter-keloid heterogeneity by the evidence of different mechanical behavior of the fibroblasts in the various keloid entities.

Noteworthy, since several studies have shown that the TGF-β/SMADS signaling pathway is linked to keloids and since TGF-β pathway can participate in tissue fibrosis though the SMAD protein signaling pathway leading to an increased expression of collagen genes in fibroblasts, the intra- and inter-keloid heterogeneity was also considered under TGF-β activation of fibroblasts and showed preponderant response of nodular keloid fibroblasts to TGF-β activation compared to normal and extensive morphologies (data not shown).

Discussion

Our present results did demonstrate that fibroblast features with distinct gene profiling and functional properties enable to defining two morphotypes of keloids, at least. Morphological differences have been described in the literature according to the description based on the clinical aspect of the lesion. Conway *et al* [2] were among the first to suggest the difference between « nodular » and « butterfly's wing » morphologies. Bella *et al* [3] describe two morphologies of keloids in three african rural tribes in Sudan designated as "superficial spreading" (horizontal) keloid and "raised" (vertical) keloid. Bayat *et al* [10] have also shown that there are phenotypic variations among keloid scars with no homogenous entity, suggesting this must be taken into account in studies of the cellular and molecular biology of keloid tissue. Lemperle *et al* [4] used this morphological classification to discuss therapeutic options. Nevertheless, no biological studies have confirmed the differences that can be observed clinically and our study is the first, to our knowledge, to evaluate fibroblast characteristics based on the morphological aspect of the keloids.

Of interest, our transcriptomic results confirm the clinically suggested differences between nodular and extensive keloids, and our results showed an "ECM production" profile for the central fibroblasts of nodular keloids and a "migrating" profile for fibroblasts of the periphery of extensive keloids.

Keloid fibroblasts, as the major actor in the development and the apparition of morphological characteristics of keloid lesions, are a heterogeneous cellular family composed of several subpopulations in the dermis. The present data confirm previous observation that keloid fibroblasts present specific features in term of gene expression and functional properties when compared to control skin and this underlines that culture of fibroblasts from skin biopsies did not alter fibroblast characteristics. The use of fibroblasts in primary culture after the 2nd passage is in favor that the analyzed characteristics of fibroblasts were not influenced by paracrine effect from other surrounding cells such as epithelial, endothelial or immune cells.

Both our transcriptome data and gene expression quantified by RTqPCR in basal conditions brought evidence of differences not only between keloid fibroblasts and control cells but also demonstrated heterogeneity between fibroblasts from nodular and extensive keloids. Focus on localization within a keloid did also reveal an intra-keloid heterogeneity between the various

sublocations of fibroblasts with distinction between the center and the periphery of the scar as well as between the superficial and deep dermal area.

Our data corroborate several previously published results about altered ECM production in keloids, such as those from Barallobre-Barreiro *et al* [11] reporting an increase in ACAN expression in fibrotic diseases, including keloids, as also did Naitoh *et al* [12] and Seifert *et al* [13] previously. Overexpression of elastin in keloids was described by Russel *et al* [14] a long time ago in cultures of keloid fibroblasts. Hellstrom *et al* [15] reported a week distribution of collagen III in keloids, while more recently, Hsu *et al* (2018) [16] and Dai *et al* [17] described an elevation of collagen I, III and XI in whole keloid tissues. However, no biological study dealing with the different phenotypes of keloids has been published yet.

Amadeu *et al* [18] reported a difference of elastin volume density according to dermal layers of the keloids, with, as compared with normal skins, a lower density in superficial dermis and in contrast, an increase in deep dermis. In our work, a higher ECM production was mainly detected in nodular keloids as compared to extensive keloids and normal skin. In nodular keloids, the reticular dermis seems to be the key region of ECM production with an increased TGF-β-signaling and intense tissue hypoxia (HIF1α), leading to fibroblast activation into myofibroblasts expressing higher αSMA level and producing more ECM components. Central reticular fibroblasts especially from nodular keloids exhibited among other fibroblasts, the highest Collagen I expression as well as other ECM genes (Elastin, Collagen XI and Collagen XVIII). This central deep region in nodular keloid appears to be the nucleus of ECM production with a centrifuge extension. This might be under the control of the two main depicted growth factors, TGFβ and HIF1α that were significantly over-expressed in this region as compared to control skin, leading to fibroblast autocrine stimulation, as revealed by elevation of αSMA expression and consequent over-production of ECM in this central, deep, hypoxic region of nodular keloids.

In contrast, the peripheral deep region of extensive keloids seems to be the most active area for ECM production, including ACAN, collagen XI, I and III, although these gene levels were lower than in nodular fibroblasts. The latter collagen III, which has been described as a newly-synthetized collagen during wound closure, might reflect the time-lasting expansion of the scar towards the peripheral healthy tissue. Similarly, deep peripheral fibroblasts from extensive keloids expressed higher mRNA levels of TGF-β, HIF1α and αSMA as a key marker of their activity. Our global results concerning ECM and growth factor gene

expression by fibroblasts from extensive keloids reflected the morphology of this keloid type and their difference with nodular ones. Indeed, these keloids are less bulky than nodular ones in links on one side, with their lower fibroblast collagen I expression, and on the other side, with their preponderant ECM production rather at the peripheral region, as shown by the present data.

Very few data are available about keloid sublocations. The microarray analysis published by Seifert *et al* [13] about three keloids from various localization (chest, abdomen and upper back) showed a higher collagen I expression in the periphery than in the center. Considering the localization of the keloids and the profile of dysregulated genes they published, it could be supposed they might studied rather extensive keloids. Shih *et al* [19] also reported an over-expression of ACAN in the center compared to the periphery, however with no indication about the keloid morphotype.

Concerning collagens, an elevated production of collagen I and III by keloid fibroblasts from the growing margin (periphery) of superficial spreading keloids has been reported compared to fibroblasts from the center [20].

The major factor involved in fibroblast activation is TGF-β. This factor plays a key role in keloid development through the smad-pathway by promoting ECM production/remodeling, fibroblast proliferation and activation in myofibroblasts [21, 22]. Significantly higher TGF-β expression was reported in keloid fibroblasts compared with normal scars [23], according to our results showing a significantly higher expression of TGF-β in reticular fibroblasts from nodular keloids and to a less extent, from extensive keloids, as compared to controls.

In accordance with data from Touchi *et al* [24] that reported that, in keloids, an increased HIF-1α expression in the central areas rather than in marginal zones, we also detected a significantly higher HIF-1α expression in central reticular cells from nodular keloids. This is related with the dense hypertrophic scar compartmentalized into hypoxic central and normoxic marginal zones [25]. HIF-1α expression might be linked to the HOXC6 upregulation we observed, contributing to keloid fibroblast proliferation, migration, apoptosis inhibition and collagen accumulation [26].

Of interest, collagen synthesis might be enhanced by mechanical tensions [27]. These forces should be due to extrinsic tensions during respiratory movements of the chest [16] and this could favor keloid development on the chest or other tensed areas [28]. Mechanical stimulation has been shown to lead to excessive proliferation of wound fibroblasts, deposition of ECM, secretion of more pro-fibrosis factors, and continuous increase of keloid matrix stiffness [28]. The fibrotic phenotype of keloid fibroblasts might be consequently activated by matrix mechanics resulting from increased matrix stiffness, through a loop that continuously invades the surrounding normal tissue. Thus, mechanical force is one of the initial factors of keloid formation, and matrix mechanics leads to further keloid development.

In our study, the elevation of αSMA in peripheral reticular dermis of both extensive and nodular keloids might be related to response to matrix stiffness leading to increased rigidity and contraction capability of dermal keloid fibroblasts that also exhibit higher traction forces themselves.

Keloid fibroblasts could remodel and contract ECM. In accordance with our present results, Suttho *et al* [29] reported an increased contraction of collagen lattice by keloid fibroblasts, higher with fibroblasts coming from the center of a post-burn extensive keloid of the dorsal hand. Furthermore, our TFM experiments showed that fibroblasts from extensive keloids did exert significantly higher traction forces than control and nodular cells. These results reinforce our observation of the heterogeneity of keloids in terms of functional capacities: extensive keloids seem to exert higher tension forces within a matrix stiffness of 30 kPa, this could be higher in the origin tissue area. Of interest, TFM assays on 40 kPa stiffness showed higher tension forces of these cells (data not shown).

Although fibroblast proliferation participates to keloid development, we did not observe differences of proliferation between keloids and control skin, whatever the fibroblast dermal areas or the keloid morphotype. In contrast to data from Luo *et al* [30] that showed variations of the growth rate of keloid fibroblasts according to their superficial, intermediate or deep location in the dermis. Deep keloid fibroblasts showed a slow proliferating profile when compared to superficial ones.

The growth kinetic profile of peripheral fibroblasts from extensive keloids was shown to be faster than the one of central keloid fibroblasts [29]. The majority of these central keloid fibroblasts were distributed in resting G0-G1 phase whereas peripheral cells were in a

proliferating phase (G2-M or S phases), indicating a resting area in the center of extensive keloid [31, 32]. These differences of proliferation and cellular cycle in extensive keloids did clearly support the notion of extension of the lesion at the external border.

Migrating ability is another key property of fibroblasts, responsible for lesion extension above the limits of the initial wound. Keloid fibroblasts showed a higher migration pattern in comparison with control as shown by several works [33-35]. Our results are in favor of an increased of fibroblasts migration in extensive keloid rather at the periphery. Jiao *et al* [36] evaluated the migrating properties by the propension of fibroblasts to spread out of the biopsies. After 7 days of culture, keloid superficial fibroblasts cover the Petri dish, a few fibroblasts from the mid-dermis were observed and there were no fibroblasts from the deep dermis. Our observations of papillar and reticular fibroblasts were consistent with this observation in primary cultures (data not shown). Thus, fibroblasts from the reticular dermis may migrate and proliferate less than superficial ones while they produce higher level of ECM.

Conclusion

Altogether, the present results enable identifying two keloid entities through fibroblast features and, within a keloid, fibroblasts differ according to their location at the center or periphery and in the superficial or deep dermis. These heterogeneities may lead to a better understanding of keloid pathophysiology in order to adapt treatments and to decrease in the rate of recurrence after treatment.

Our studies using cell culture, migration and proliferation assays, traction forces, transcriptome profiling and gene expression analyses have validated differences between subpopulations of fibroblasts, including papillary and reticular cells in one side, and central and peripheral fibroblasts in the other side. The recent advances in single-cell sequencing have allowed researchers to identify distinct fibroblast populations in human dermis on the basis of their transcriptional profile. Herein, we demonstrated that fibroblast gene profiling and functional properties bring evidence of an inter-keloid heterogeneity as well as an intra-keloid one. Further understanding fibroblast heterogeneity in keloid may provide new insights

into pathophysiology of wound healing and its dysfunction and could lead to developing new treatments.

Conflict of interests

None

There are no patents, products in development or marketed products to declare.

Acknowledgments

We thank the team of the institute's microscopy and cytometry platform of Saint-Louis Institute (IRSL) conducted by SETTERBLAD N. for their availability in our work.

Author contributions

SERROR K. and FERRERO L. carried out the experiments and their analysis and wrote the article. BOISMAL F. carried out the fibroblast sample preparation and their collection for transcriptomic assay and participated to TFM experiments. GENTIEN D carried out microarray assays and DELAGRANGE P. supervised transcriptomic analysis. BOCCARA D., MIMOUN M. provided all the surgery skin samples. THERY M. and MICHEL L. conceptualized TFM studies. MICHEL L. supervised the whole project, including writing, review and editing of the paper.

References

1. Macarak, E.J., et al., *Keloid disorder: Fibroblast differentiation and gene expression profile in fibrotic skin diseases.* Experimental Dermatology, 2020. **30**(1): 132-145.
2. Conway, H., et al., *Differential diagnosis of keloids and hypertrophic scars by tissue culture technique with notes on therapy of keloids by surgical excision and decadron.* Plast Reconstr Surg Transplant Bull, 1960. **25**: 117-32.
3. Bella, H., et al., *A clinical characterization of familial keloid disease in unique African tribes reveals distinct keloid phenotypes.* Plast Reconstr Surg, 2011. **127**(2): 689-702.
4. Lemperle, G., et al., *Keloids: Which Types Can Be Excised without Risk of Recurrence? A New Clinical Classification.* Plast Reconstr Surg Glob Open, 2020. **8**(3): p. e2582.
5. Lee, S.S., et al., *Pruritus, pain, and small nerve fiber function in keloids: a controlled study.* J Am Acad Dermatol, 2004. **51**(6): 1002-6.
6. Ladin, D.A., et al., *p53 and apoptosis alterations in keloids and keloid fibroblasts.* Wound Repair Regen, 1998. **6**(1): 28-37.
7. Brun, C., et al., *Phenotypic and functional changes in dermal primary fibroblasts isolated from intrinsically aged human skin.* Exp Dermatol, 2016. **25**(2): 113-9.
8. Vignaud, T., H. Ennomani, and M. Théry, *Polyacrylamide hydrogel micropatterning.* Methods Cell Biol, 2014. **120**: 93-116.
9. Martiel, J.L., et al., *Measurement of cell traction forces with ImageJ.* Methods Cell Biol, 2015. **125**: 269-87.
10. Bayat, A., et al., *Description of site-specific morphology of keloid phenotypes in an Afrocaribbean population.* Br J Plast Surg, 2004. **57**(2): 122-33.
11. Barallobre-Barreiro, J., et al., *Cartilage-like composition of keloid scar extracellular matrix suggests fibroblast mis-differentiation in disease.* Matrix Biol Plus, 2019. **4**: 100016.
12. Naitoh, M., et al., *Gene expression in human keloids is altered from dermal to chondrocytic and osteogenic lineage.* Genes Cells, 2005. **10**(11): p. 1081-91.
13. Seifert, O., et al., *Identification of unique gene expression patterns within different lesional sites of keloids.* Wound Repair Regen, 2008. **16**(2): 254-65.
14. Russell, S.B., et al., *Glucocorticoid regulation of elastin synthesis in human fibroblasts: down-regulation in fibroblasts from normal dermis but not from keloids.* J Invest Dermatol, 1995. **104**(2): 241-5.
15. Hellström, M., et al., *The structure of the basement membrane zone differs between keloids, hypertrophic scars and normal skin: a possible background to an impaired function.* J Plast Reconstr Aesthet Surg, 2014. **67**(11): 1564-72.
16. Hsu, C.K., et al., *Mechanical forces in skin disorders.* J Dermatol Sci, 2018. **90**(3): 232-240.
17. Dai, X. and T.C. Lei, *Botulinum toxin A promotes the transdifferentiation of primary keloid myofibroblasts into adipocyte-like cells.* 2021. **129**(6): 462-9.
18. Amadeu, T.P., et al., *Fibrillin-1 and elastin are differentially expressed in hypertrophic scars and keloids.* Wound Repair Regen, 2004. **12**(2): 169-74.
19. Shih, B., D.A. McGrouther, and A. Bayat, *Identification of novel keloid biomarkers through profiling of tissue biopsies versus cell cultures in keloid margin specimens compared to adjacent normal skin.* Eplasty, 2010. **10**: e24.
20. Syed, F., et al., *Fibroblasts from the growing margin of keloid scars produce higher levels of collagen I and III compared with intralesional and extralesional sites:*

clinical implications for lesional site-directed therapy. Br J Dermatol, 2011. **164**(1): 83-96.
21. Chen, W., et al., *Analysis of differentially expressed genes in keloids and normal skin with cDNA microarray.* J Surg Res, 2003. **113**(2): 208-16.
22. da Cunha Colombo Tiveron, L.R., et al., *High in situ mRNA levels of IL-22, TFG-beta, and ARG-1 in keloid scars.* Immunobiology, 2018. **223**(12): 812-817.
23. Fujiwara, M., Y. Muragaki, and A. Ooshima, *Upregulation of transforming growth factor-beta1 and vascular endothelial growth factor in cultured keloid fibroblasts: relevance to angiogenic activity.* Arch Dermatol Res, 2005. **297**(4): 161-9.
24. Touchi, R., et al., *Central regions of keloids are severely ischaemic.* J Plast Reconstr Aesthet Surg, 2016. **69**(2): e35-41.
25. Okuno, R., et al., *Upregulation of autophagy and glycolysis markers in keloid hypoxic-zone fibroblasts: Morphological characteristics and implications.* Histol Histopathol, 2018. **33**(10): 1075-1087.
26. Wang, Q., et al., *Multitranscriptome analyses of keloid fibroblasts reveal the role of the HIF-1α/HOXC6/ERK axis in keloid development.* Burns & Trauma, 2022. **10**: tkac013
27. Song, H., et al., *Tension enhances cell proliferation and collagen synthesis by upregulating expressions of integrin αvβ3 in human keloid-derived mesenchymal stem cells.* Life Sciences, 2019. **219**: 272-82.
28. Feng, F., et al., *Biomechanical Regulatory Factors and Therapeutic Targets in Keloid Fibrosis.* Front Pharmacol, 2022. **13**: 906212.
29. Suttho, D., et al., *3D modeling of keloid scars in vitro by cell and tissue engineering.* Arch Dermatol Res, 2017. **309**(1): 55-62.
30. Luo, S., et al., *Abnormal balance between proliferation and apoptotic cell death in fibroblasts derived from keloid lesions.* Plast Reconstr Surg, 2001. **107**(1): 87-96.
31. Tucci-Viegas, V.M., et al., *Keloid explant culture: a model for keloid fibroblasts isolation and cultivation based on the biological differences of its specific regions.* Int Wound J, 2010. **7**(5): 339-48.
32. Lu, F., et al., *Biological differences between fibroblasts derived from peripheral and central areas of keloid tissues.* Plast Reconstr Surg, 2007. **120**(3): 625-30.
33. Lim, C.P., et al., *Stat3 contributes to keloid pathogenesis via promoting collagen production, cell proliferation and migration.* Oncogene, 2006. **25**(39): 5416-25.
34. Song, J., et al., *Madecassoside suppresses migration of fibroblasts from keloids: involvement of p38 kinase and PI3K signaling pathways.* Burns, 2012. **38**(5): 677-84.
35. Yun, I.S., et al., *Heat Shock Protein 90 Inhibitor (17-AAG) Induces Apoptosis and Decreases Cell Migration/Motility of Keloid Fibroblasts.* Plast Reconstr Surg, 2015. **136**(1): 44e-53e.
36. Jiao, H., et al., *The Superficial Dermis May Initiate Keloid Formation: Histological Analysis of the Keloid Dermis at Different Depths.* Front Physiol, 2017. **8**: 885.

Tables

Table 1- Clinical characteristics of the patients with keloids included in the study

Patient	Sex - Age	Localisation	Type	Phototype	Clinical activity (volume augmentation, inflammation)	Duration (Years)	Cause	Recurrence
N1	F 48	Pubis	Nodular	II	No	2	Post op (ceasarean)	No
N2	F 26	Ear	Nodular	VI	Yes	5	Piercing	No
N3	F 27	Ear	Nodular	VI	Yes	3	Piercing	Yes
N4	F 31	Ear	Nodular	VI	Yes	2	Piercing	Yes
N5	F 18	Ear	Nodular	VI	Yes	1	Piercing	No
N6	M 22	Ear	Nodular	VI	Yes	3	Trauma	No
N7	F 24	Ear	Nodular	VI	Yes	10	Piercing	Yes
N8	F 25	Ear	Nodular	VI	Yes	4	Piercing	Yes
E1	M 27	Scalp	Extensive	VI	No	10	Folliculitis	No
E2	M 69	Thorax	Extensive	VI	No	15	Folliculitis	No
E3	M 32	Beard	Extensive	VI	Yes	4	Folliculitis	No
E4	M 21	Thorax	Extensive	V	Yes	1	Burns	No
E5	M 21	Forearm	Extensive	V	No	10	Burns	No
C1	F25	Thorax	Control skin	V	No keloid	-	-	-
C2	F23	Thorax	Control skin	III	No keloid	-	-	-
C3	F19	Thorax	Control skin	VI	No keloid	-	-	-
C4	F25	Thorax	Control skin	IV	No keloid	-	-	-
C5	F17	Thorax	Control skin	VI	No keloid	-	-	-

Table 2 – Transcriptome profiling of fibroblasts from extensive versus nodular keloids: ratio of gene expression in extensive *versus* nodular keloids

Cellular function / Pathway description (KEGG)	Gene modified	Regulation	Fold-change Extensive / Nodular
Regulation of cell cycle	GADD45B	up	1.61
Regulation of ECM adhesion	Fibulin	up	1.76
Regulation of actin cytoskeleton	PAK6	down	3.12
Connective tissue development	HOXC6	up	4.60
Cell adhesion	ICAM1	up	2.33
Cell adhesion	ITGB3	up	1.65
Collagen binding	ITGA11	up	2.11
Cell adhesion	ITGA6	Down	1.5
Cytokines Growth factors	CXCL12	Up	2.48
Cytokines Growth factors	CCL28	up	1.65
Cytokines Growth factors	NGF	Down	1.68
Cytokines Growth factors	CSF1	up	1.76
Cytokines Growth factors	FGF7	up	1.94
	FGF10		2.80
Cytokines Growth factors	PDGFD	up	1.90

Cytokines Growth factors	LIF	down	1.78
Cytokine receptor	IL7R	down	2.86
Cytokine receptor	LIFR	up	1.60
Extracellular matrix	Col11A1	up	1.64

Legends to figures

Figure 1: **Clinical presentation** of the 2 morphotypes of keloids studied:

A = Nodular scar of the ear, B = Extensive scar of the chest

Figure 2: **Transcriptome analysis** of papillary, reticular, peripheral or center subpopulations of fibroblasts from control skin (n=3), nodular keloids (n=3) and extensive keloids from either thorax or scalp localization (n=3)

(2A): Principal Component Analyses (PCA)

(2B): Differentially-Expressed Genes between papillary, reticular, peripheral or center fibroblasts from extensive keloids (n=3) and those from nodular keloids (n=3)

(2C): Differentially-Expressed Genes between papillary, reticular, peripheral or center fibroblasts from nodular keloids (n=3) and papillary or reticular fibroblasts from control skin (n=3)

(2D): Differentially-Expressed Genes between papillary and reticular subpopulations fibroblasts from nodular keloids (n=3)

Figure 3: Gene expression of ECM-associated or activation growth factors

Quantitative RT-PCR showed differences in expression of ECM-associated genes (**3A-3E**) and growth or cell-activation factors (**3F-3G**) between fibroblasts from nodular and extensive keloids and compared with those from control skin. Fibroblasts were from peripheral (P) or center (C) area and from papillary (P) or reticular (R) dermis, isolated from nodular keloids (nod, n=8), extensive keloids (ext, n=4) and control skin (CT, n=5). The data are presented as single points and the means (black horizontal bars) ± SD. Statistics: One Way ANOVA Multiple comparisons, *: $p<0.05$; **: $p<0.01$; ***: $p<0.001$;

$ tendency $p<0.1$.

Figure 4: Fibroblast functional properties in function of localization

Fibroblasts were from peripheral (P) or center (C) area and from papillary (P) or reticular (R) dermis, isolated from nodular keloids (nod), extensive keloids (ext) and control skin (CT).

(4A): Proliferation of fibroblasts in complete culture medium at Day 1 for nodular (n=6, circles) and extensive (n=2, squares) keloids *vs* Control PAP (PAP CT, n=4) and Control RET (RET CT, n=3), expressed as percentage of covering of culture dish surface (% confluence)

(4B): Migration of fibroblasts from control skin (PAP CT, n=4), nodular (n=8) and extensive keloids (n=4), at Day 1 after wound scratch, as measured by percentage of wound closure

(4C): Migration of fibroblasts in the presence or not of mitomycin (Mito, 10 µg/ml) used to inhibit the part of cell proliferation during migration for fibroblasts from nodular (n=6), extensive keloids and control papillary fibroblasts (CT n=3)

(4D): Collagen lattice contraction of fibroblasts from keloids (n=6) (continued lines) and from control skin (n=6) (dotted lines) over a 5 day period

(4E): Evaluation of single fibroblast traction forces with TFM, from control skin (n=3), from nodular keloids (n=6), from extensive keloids (n=3)

The data are presented as single points and the means (black horizontal bars) ± SD. Statistics: One Way ANOVA Multiple comparisons, *: $p<0.05$; **: $p<0.01$; ***: $p<0.001$;
$ tendency $p<0.1$.

Figures

Figure 1

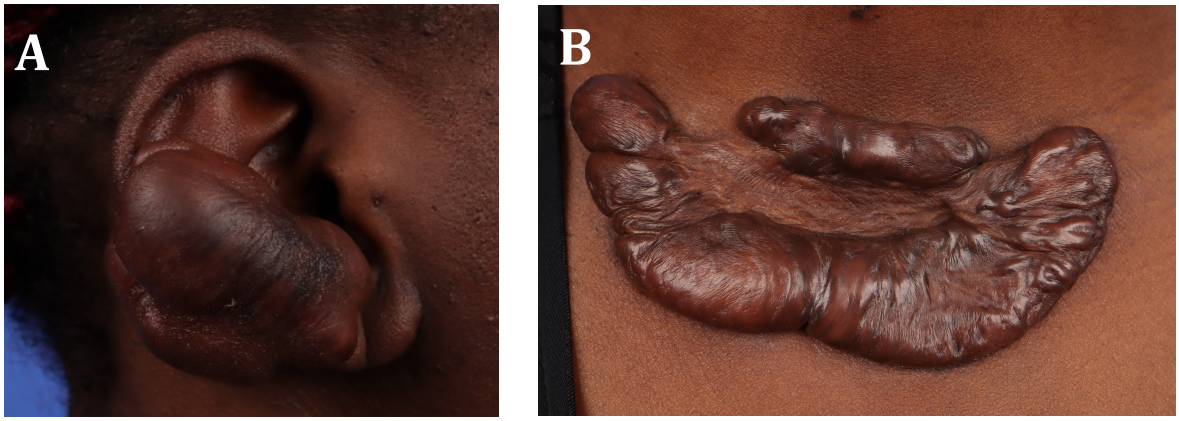

A

Figure 2

2A

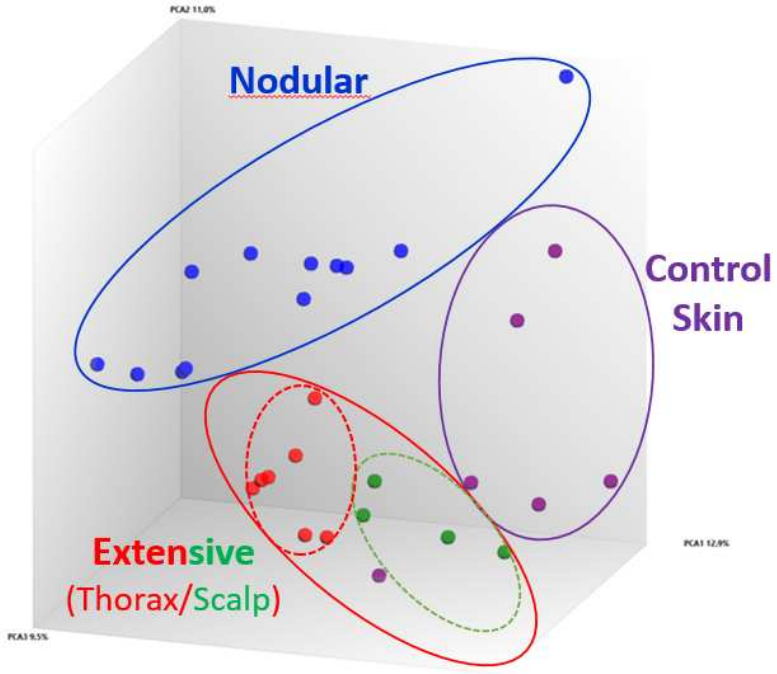

2B

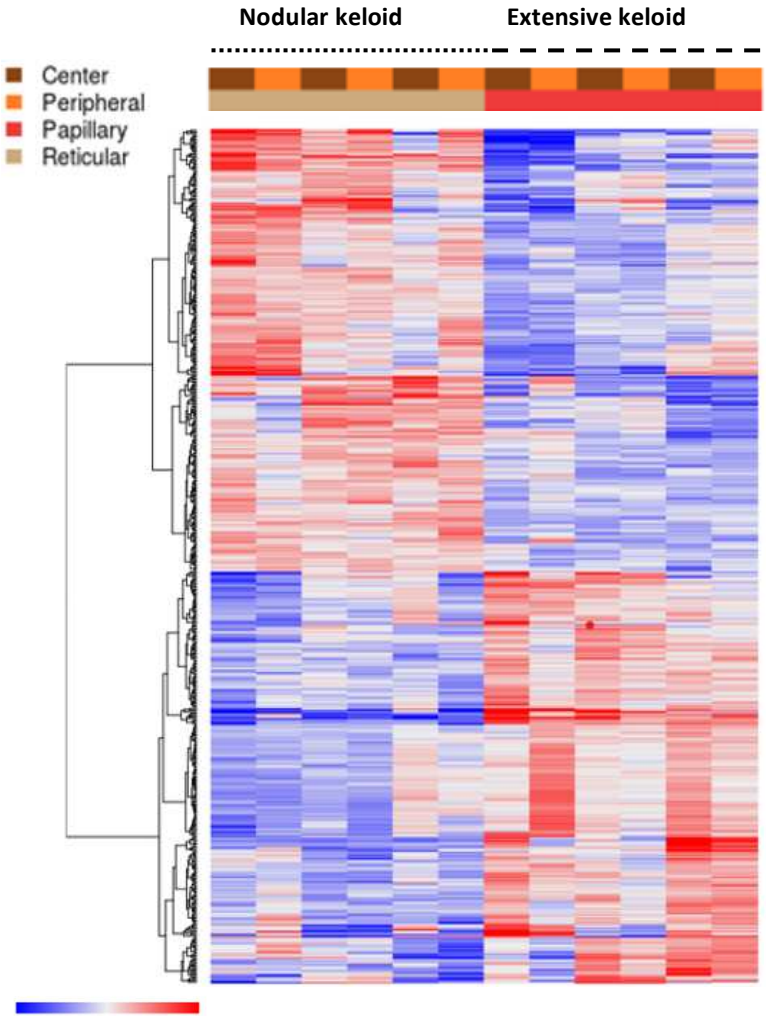

2C

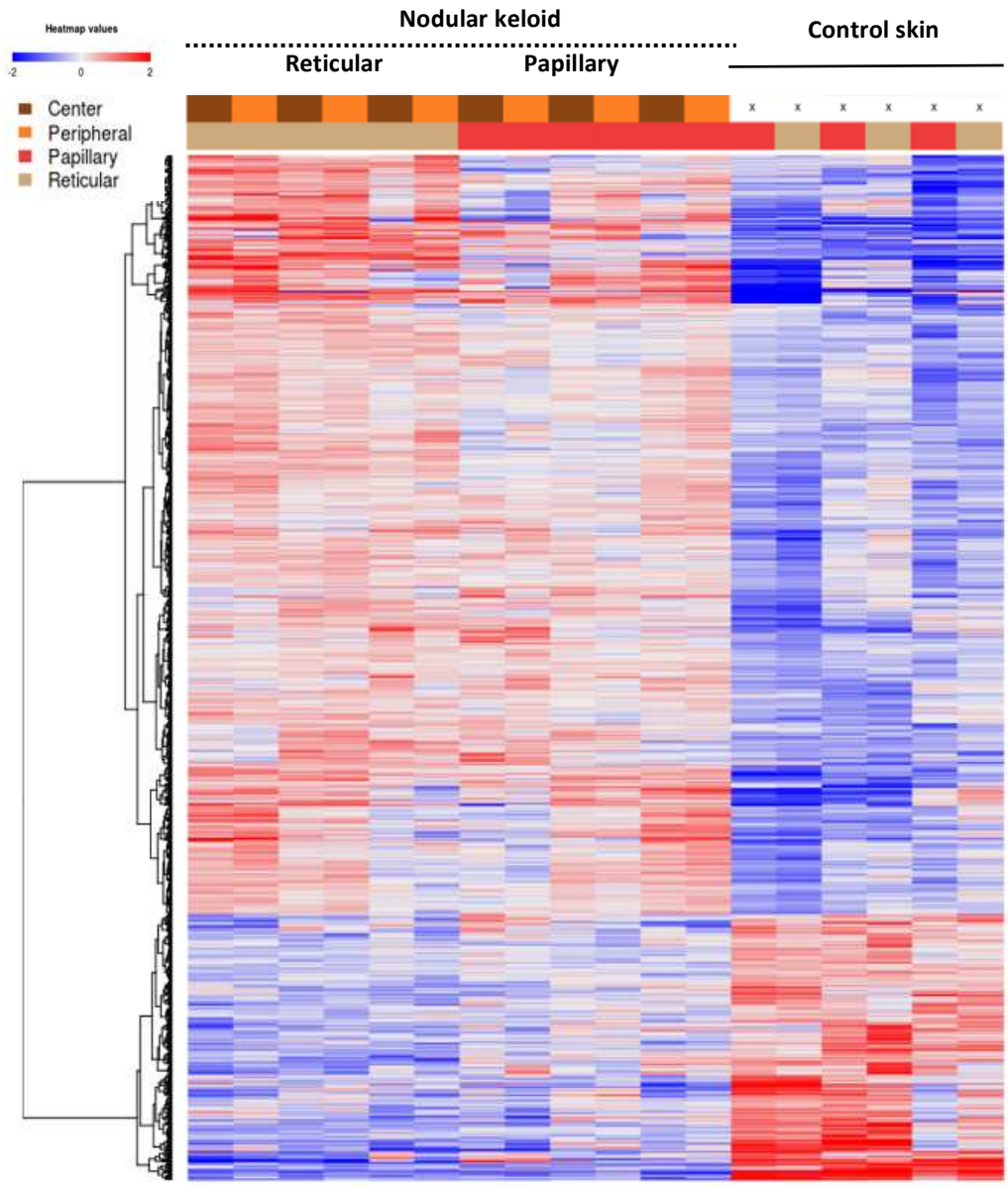
Heatmap values
-2
0
2
Nodular keloid
Control skin
Reticular
Papillary
Center
Peripheral
Papillary
Reticular

2D

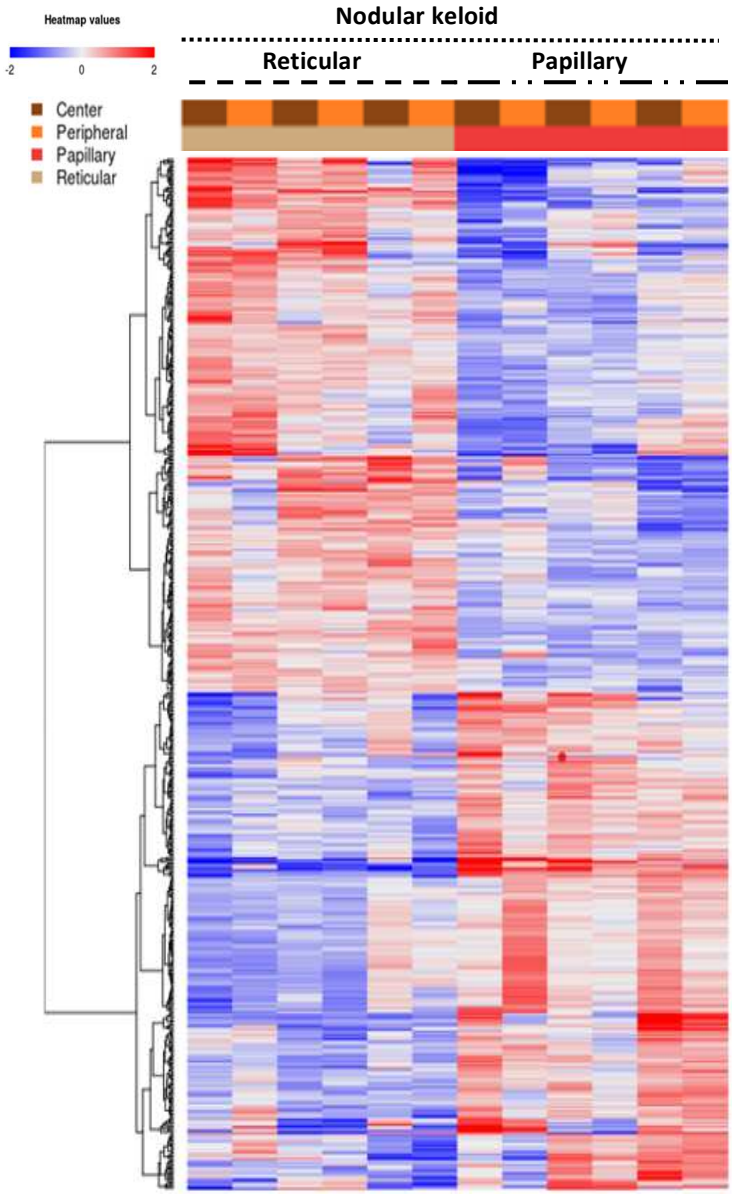
Heatmap values
-2
0
2
Nodular keloid
Reticular
Papillary
Center
Peripheral
Papillary
Reticular

Figure 3

3A

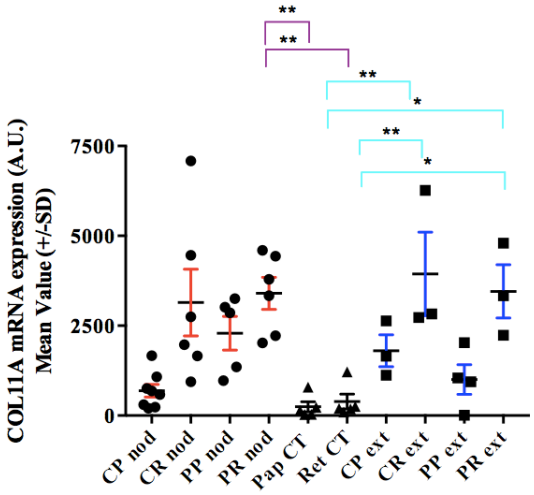

3B

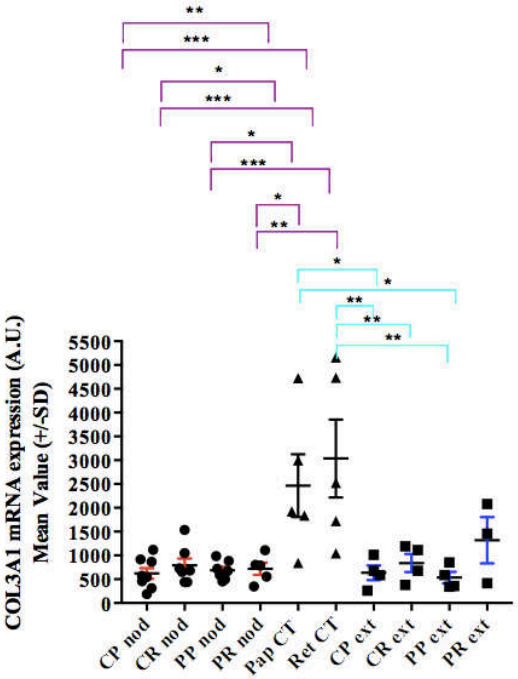

3C

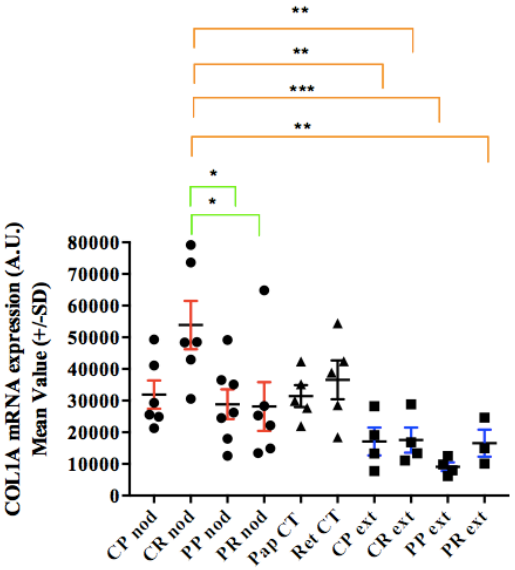

3D

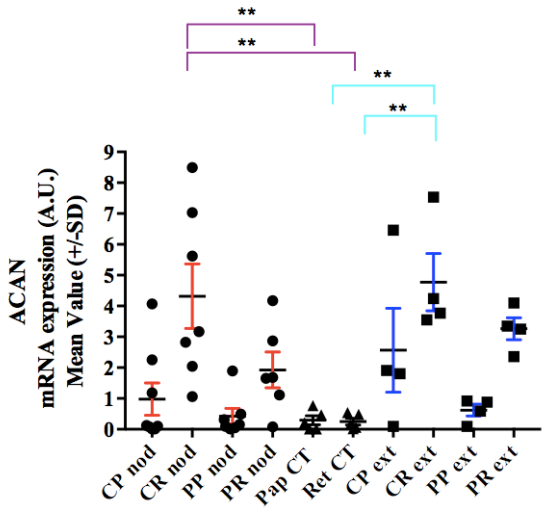

3E

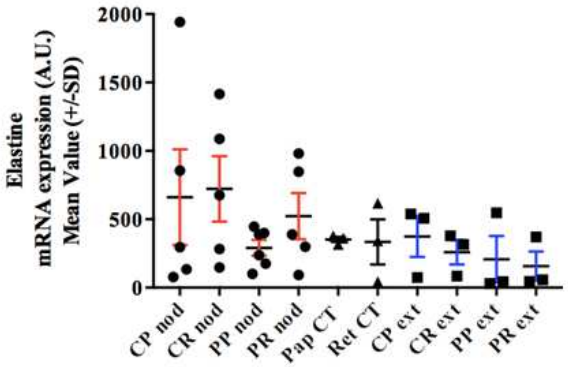
Elastine
mRNA expression (A.U.)
Mean Value (+/-SD)
2000
1500
1000
500
0
CP nod
CR nod
PP nod
PR nod
Pap CT
Ret CT
CP ext
CR ext
PP ext
PR ext

3F

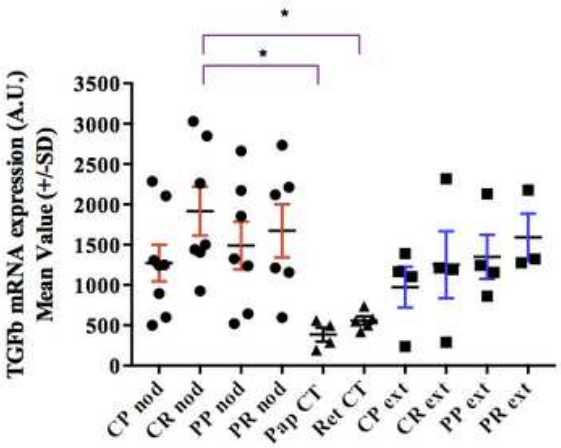
TGFb mRNA expression (A.U.)
Mean Value (+/-SD)
3500
3000
2500
2000
1500
1000
500
0
*
*
CP nod
CR nod
PP nod
PR nod
Pap CT
Ret CT
CP ext
CR ext
PP ext
PR ext

3G

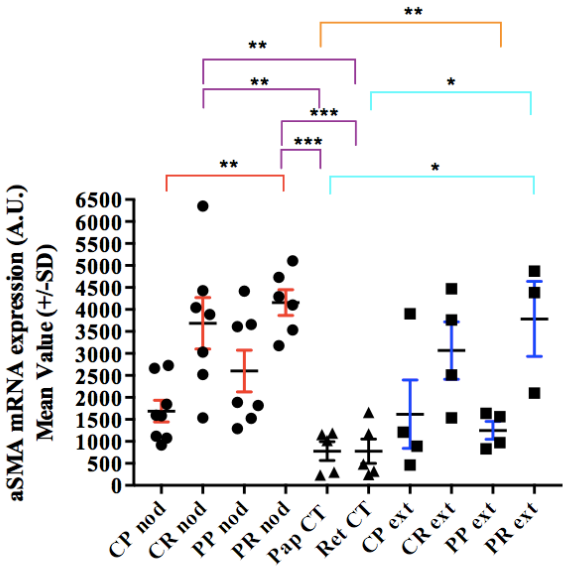
aSMA mRNA expression (A.U.)
Mean Value (+/-SD)
6500
6000
5500
5000
4500
4000
3500
3000
2500
2000
1500
1000
500
0
**
**
**
***
***
**
*
*
CP nod
CR nod
PP nod
PR nod
Pap CT
Ret CT
CP ext
CR ext
PP ext
PR ext

3H

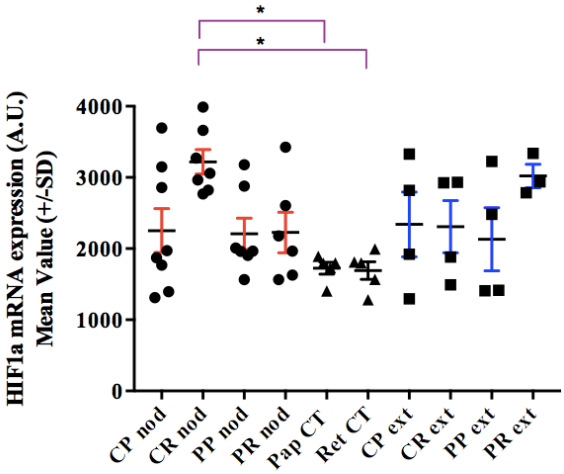
HIF1a mRNA expression (A.U.)
Mean Value (+/-SD)
4000
3000
2000
1000
0
*
*
CP nod
CR nod
PP nod
PR nod
Pap CT
Ret CT
CP ext
CR ext
PP ext
PR ext

Figure 4

4A

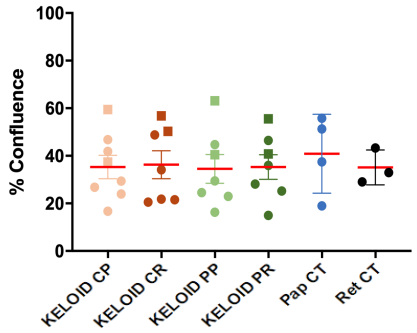

4B

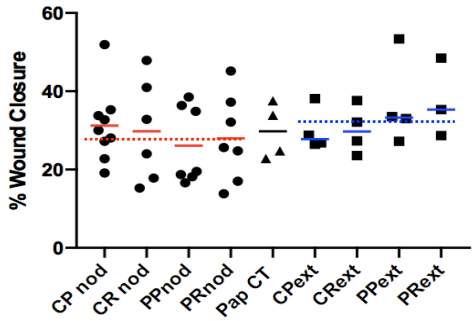

4C

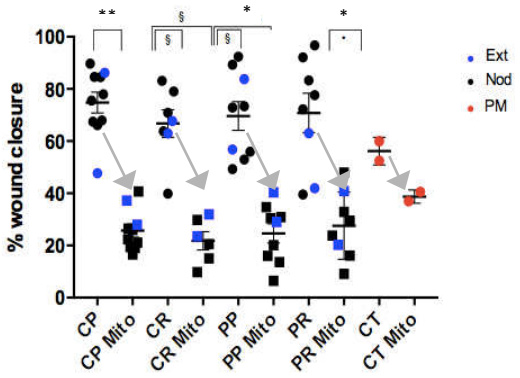

4D

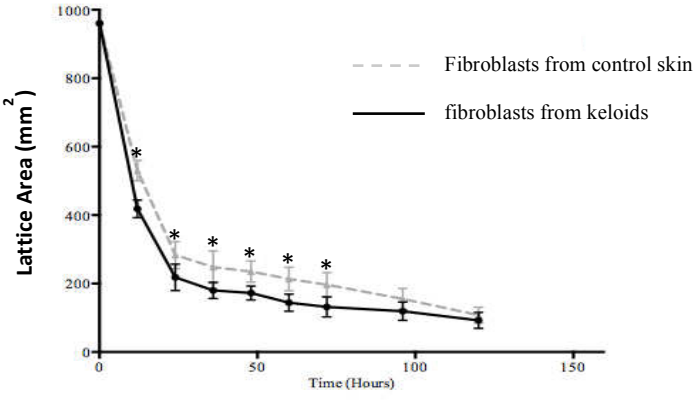

4E

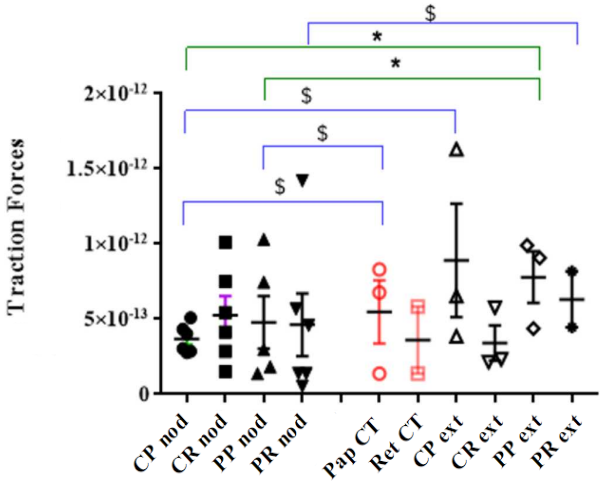

SUPPLEMENTARY Methods

SM1 – Transcriptomic analysis

Affymetrix human ClariomD data were normalized using quantile normalization. Background corrections were made with antigenomic probes, and the probes were selected as described previously. Only probes targeting exons annotated from FAST DB v20218_1 transcripts were selected to focus on well-annotated genes whose mRNA sequences of which are in public databases. Bad-quality selected probes (e.g., probes labeled by Affymetrix as 'cross-hybridizing') and probes which intensity signal was too low compared to antigenomic background probes with the same GC content were excluded from the analysis. Only probes with a DABG P value ≤0.05 in at least half of the arrays were considered for statistical analysis. Only genes expressed in at least one comparison condition were analyzed. To be considered as expressed, at least half of the gene probes had to have a DABG P-value ≤0.05. Comparison of gene intensities among the different biological replicates was performed using the unpaired Student's t-test. Genes were considered significantly regulated with a fold-change ≥1.5 and with an uncorrected P value ≤0.05. Enrichment analyses were performed using WebGestaltR from KEGG, GO and Reactome databases.

SM2 - Migration and proliferation assays

The IncuCyte®S3 Live-Cell Analysis System was used for quantitative label-free collective migration measurements over a 5 day-long lasting culture. Briefly, fibroblasts were seeded at 10000 cells per well into 96-well plate to obtain a whole confluency after 24h of culture in complete medium. Plates were scratched with a semi-automatized scratch system, creating reproductive regular wounds in each well. Cells were washed to remove cellular debris and complete RPMI medium was added. Plates were placed into the IncuCyte ZOOM® system for scanning every hour until the scratch wound was completely closed. Captured images were analysed using the integrated software by calculating the cell confluence in the wound. To study the involvement of proliferation during migration, mitomycin C was added during 2h before cell scratching to inhibit fibroblast proliferation.

For proliferation assay, a similar protocol without scratching was used.

SM3 - Micropatterning system with hydrogel preparation

Patterned polyacrylamide hydrogels were prepared according to previously published methods of hydrogel preparation (Vignaud T., Ennomani H. & Théry M. *Polyacrylamide Hydrogel Micropatterning*. Methods in Cell Biology. 120: 93–116, 2014). A quartz photomask already with its defined shape of patterns was cleaned with a first bath of acetone then with a bath of isopropanol. First of all, glass coverslip with 18x18mm dimension (631-0121; VWR) suffer from the same clean process and were used to do the micropatterns. Beside these steps, a 20x20mm glass coverslip (631-0122; VWR) was clean following the same cleaning process as described before and the surface was activated with a plasma machine, then was incubated with a small amount of silane methotrexate (M6514, Sigma) for 1H at room temperature. At the end of the incubation with silane methotrexate, the glass coverslip was beaked for at least 1H at 120°C. The surface of the 18x18mm glass coverslip was also activated through a plasma machine and then incubated with 0.1mg/ml of polylysine–polyethylene glycol (PLL-g-PEG) (ZL187P072, JenKem Technology) diluted in 10mM HEPES pH 7.4, for 1H at room temperature. After the incubation finished, the 18x18mm glass coverslips were de-wetting and let resting at 4°C overnight. To prepare the micropatterning, the 18x18mm glass coverslips were put between the support of the deep-UV lamp and the quartz photomask for 3 min, allowing the UV-lamp to burn the target area with a defined shape with dimensions of 100µm-long, 20µm-wide rectangle. Next patterns on the 18x18mm glass coverslip pre-coated with the PLL-PEG were incubated with a mix of 20µg/ml fibronectin (F1141, Sigma) and 20µg/ml fibrinogen-Alexa-Fluor-647 conjugate (F35200, Invitrogen) in 100mM sodium bicarbonate (NaHCo3) buffer with a pH 8.4 for 30 min. A mix of 40% acrylamide solution (A4058; Sigma) and 2% bis-acrylamide solution (M1533; Sigma), corresponding to a theoretical Young modulus defined in the guidelines of 1; 4.47; and 34.88 kPa, was degassed for approximately 30 min, mixed with 40µL of 0.2 µm PLL-PEG covalently coated fluorescent beads (Fluorosphere F8810, Life Technologies) and sonicated before addition of APS and TEMED. A volume of 25µl of indicated mix was added on a 20x20mm silanized glass coverslip then covered by the micropatterned glass coverslip and allowed to polymerize for 25 min at room temperature before being gently detached in the presence of sodium bicarbonate buffer. Micropatterns on hydrogel glass silanized coverslips were stored in sodium bicarbonate buffer before being plating by keloid or control fibroblasts.

SM4 - Analysis of traction force microscopy using FIJI® software

TFM datas were analyzed with numerous plugins from FIJI® software as previously described (Martiel, J.-L. *et al. Measurement of cell traction forces with ImageJ*. Methods in Cell Biology. 125: 269–287, 2015). The images from beads were corrected from any rotation and translation and re-aligned with a subpixel accuracy correction. The bead displacements were obtained using the first acquisition in the presence of living cells and last acquisition with detached cells by trypsin treatment. These fields of bead displacement were calculated using particle imaging velocimetry (PIV) that was used with a normalized cross-correlation based method containing an iterative scheme. Final vector-grid size ranged from 1.55µm x 1.55µm. Fourier-transform traction cytometry was used to compute the traction force field, with a regularization parameter set to 3.2 x 10-10. Force vectors located outside of the micropattern area were discarded for calculation of strain energy.

PRÉSENTATION RÉSUMÉE DES RÉSULTATS ET DISCUSSION

Nous avons choisi de présenter en français les résultats de nos travaux soumis pour publication afin de les discuter autrement que dans la version de l'article.

I – ETUDE GENIQUE

1. ANALYSE TRANSCRIPTOMIQUE :

Cette étude du transcriptome des fibroblastes chéloïdiens permet de détecter, amplifier, caractériser et quantifier l'ensemble des ARN messagers, issus de la transcription du génome, présent dans ce type cellulaire dans les conditions de l'étude. L'analyse du transcriptome permet ainsi de mettre en évidence des gènes et des voies de signalisation différentiellement exprimés selon le type cellulaire ou dans un même type cellulaire, selon les conditions expérimentales.

Nous avons réalisé le transcriptome de 3 chéloïdes nodulaires, 3 chéloïdes extensives et 3 peaux témoins issues de plastie mammaire. Pour chaque échantillon chéloïdien, nous avons isolé nos 4 populations fibroblastiques d'intérêt : centre papillaire (CP), centre réticulaire (CR), périphérie papillaire (PP) et périphérie réticulaire (PR). Pour la peau témoin, nous avons séparé 2 populations cellulaires, les fibroblastes papillaires (superficiels) et les fibroblastes réticulaires (profonds) en découpant le derme horizontalement. La répartition des populations cellulaires est schématisée ci-après (Figure 51). Au total, l'étude transcriptomique a été menée à partir des tissus de 9 patients (Table 5)

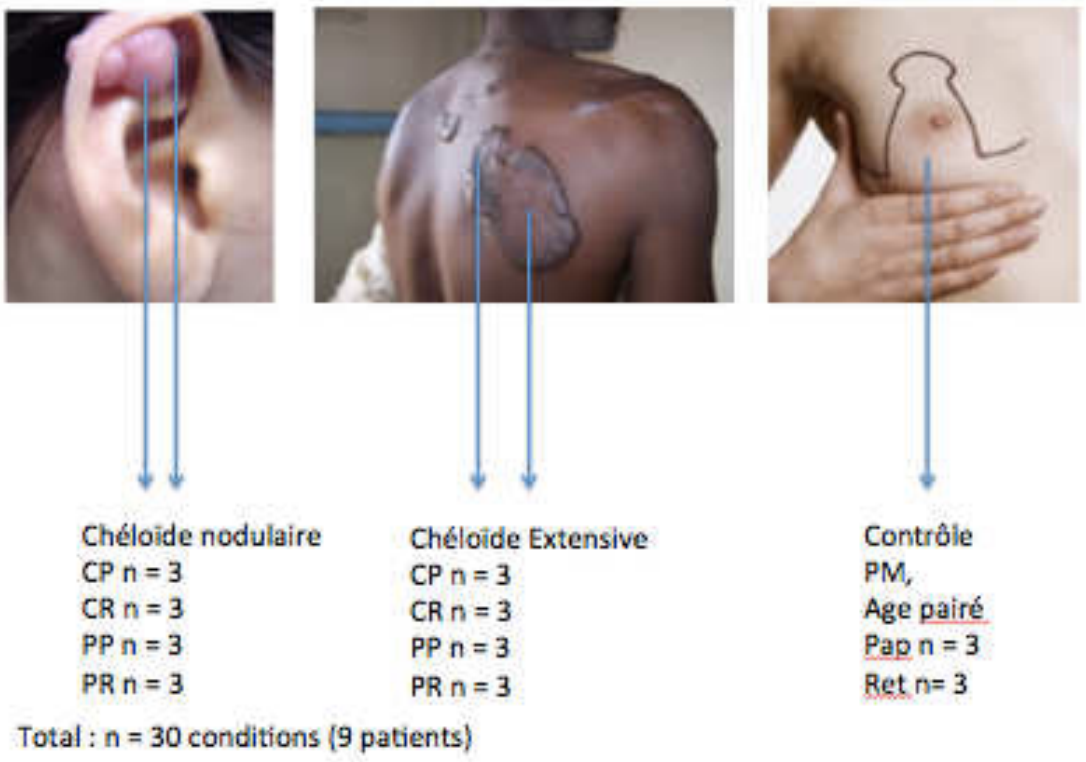

Figure 51 : Représentation schématique des populations fibroblastiques incluses dans l'étude transcriptomique

Patient	Sex - Age	Localisation	Type	Phototype	Activité clinique (augmentation de volume, inflammation)	Durée (Années)	Cause
N1	F 31	Oreille	Nodulaire	VI	Oui	2	Piercing
N2	M 22	Oreille	Nodulaire	VI	Oui	3	Traumatisme
N3	F 25	Oreille	Nodulaire	VI	Oui	4	Piercing
E1	M 27	Scalp	Extensive	VI	Non	10	Folliculite
E2	M 69	Thorax	Extensive	VI	Non	15	Folliculite
E3	M 21	Thorax	Extensive	V	Oui	1	Brulures
C1	F25	Thorax	Contrôle	V	-	-	-
C2	F23	Thorax	Contrôle	III	-	-	-
C3	F19	Thorax	Contrôle	VI	-	-	-

Tableau 5 : Caractéristiques cliniques des patients inclus dans l'étude transcriptomique (N pour nodulaire, E pour extensive, C pour contrôle)

Les résultats du transcriptome ont été interprétés sous forme d'une analyse de composantes principales (ou Principal Componant Analysis Mapping) (Figure 52). Cet outil bio-informatique d'analyse permet de représenter de larges bases de données contenant un nombre élevé de dimensions et de caractéristiques sous forme d'un nuage de points pour en augmenter l'interprétabilité tout en préservant le maximum d'informations et permettre la visualisation de données multidimensionnelles.

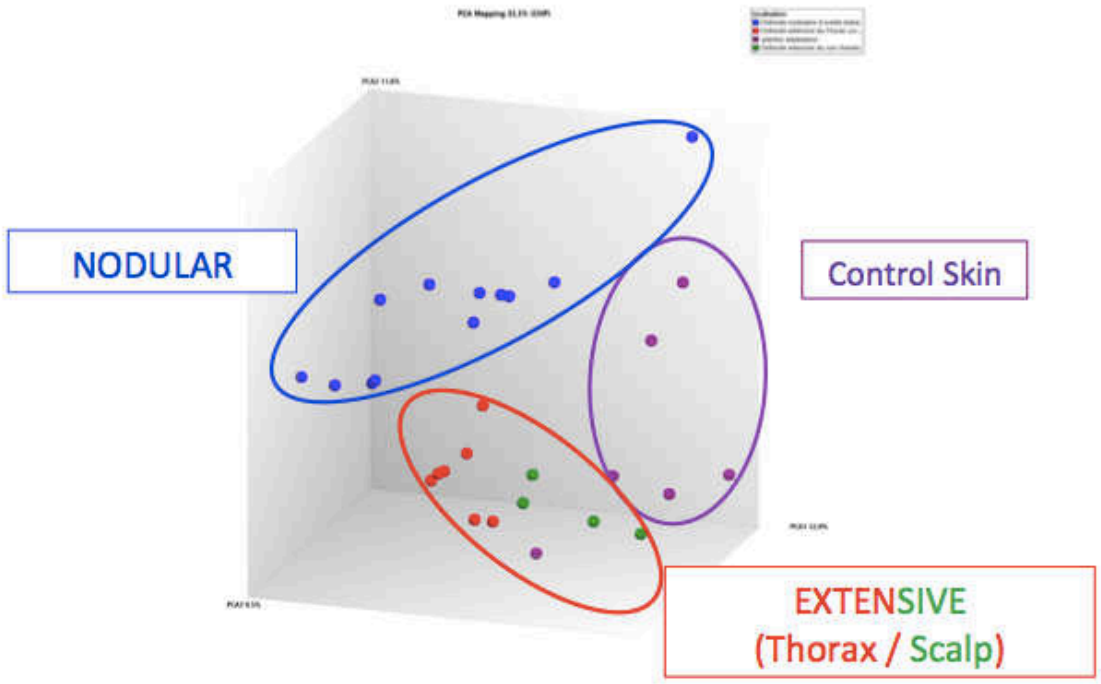

Figure 52 : Représentation graphique de l'analyse principale de composant.

Sur la figure 52, on observe une répartition spontanée en grappes. Les fibroblastes contrôles (en violet) apparaissent sur la partie droite du diagramme alors que les fibroblastes chéloïdiens plutôt dans la partie gauche (supérieure gauche pour les nodulaires en bleu, inférieure gauche pour les extensives, avec une séparation entre celles du thorax en rouge et

celle du scalp en vert). L'analyse du transcriptome est alors approfondie selon les 3 niveaux de lecture prévus initialement :

- Comparaison entre fibroblastes chéloïdiens et fibroblastes contrôles
- Comparaison entre chéloïdes nodulaires et extensives
- Comparaison entre les 4 différentes régions au sein d'une même chéloïde

1.1. Etude comparative du transcriptome des fibroblastes chéloïdiens par rapport aux fibroblastes contrôles :

L'étude du transcriptome des tissus sains comparé à celui des tissus chéloïdiens nous a permis de mettre en évidence 574 gènes exprimés différentiellement entre ces 2 populations (fold-change ≥ 1.5; *p-Value* ≤ 0.05). Parmi ces derniers, 416 étaient surexprimés contre 158 sous-exprimés (Table 6). Ce résultat abonde dans le sens de l'existence de spécificités intrinsèques des fibroblastes chéloïdiens par rapport aux fibroblastes contrôles.

	Up-regulated	**Down-regulated**	**All**
Number of regulated genes	416	158	574

Tableau 6 : Vue d'ensemble des gènes différentiellement exprimés entre fibroblastes chéloïdiens et controles;

L'ensemble des gènes différentiellement exprimés, le sens de variation et l'intensité de leur expression sont schématisés sous forme d'une heat-map (Figure 53). Les fibroblastes contrôles, situés sur la partie gauche de la figure, présentent une relative homogénéité des expressions entre les différentes souches de fibroblastes contrôles. Les fibroblastes chéloïdiens sont situés sur la partie droite de la figure avec davantage de gènes surexprimés

par rapport à la peau contrôle (couleur rouge). Parmi ces gènes surexprimés, on peut retrouver, par exemple :

- 15 gènes de la voie MAPKinase qui relaie, amplifie et intègre différents stimuli extérieurs induisant une réponse physiologique en terme de prolifération, développement et réponse inflammatoire.
- 15 autres gènes de la voie PI3K-Akt qui active la survie cellulaire, la croissance et l'angiogénèse en réponse à un signal extra-cellulaire.
- 7 gènes de régulation du cytosquelette d'actine et 7 gènes de CAMs (cell adhesion molecules) qui jouent un rôle, notamment, dans la plasticité et la mobilité fibroblastique.

Les surexpressions de certains gènes promoteurs de la prolifération cellulaire, de la mobilité, de la réponse inflammatoire, et la diminution de gènes de rétro-contrôle peuvent apporter des éléments qui orientent vers l'histoire naturelle des chéloïdes qui ont tendance à progresser en taille et en surface.

Par ailleurs, l'expression génique dans les sous-populations chéloïdiennes est plus hétérogène avec des variations du taux d'expression des gènes. Ces variations nous invitent à étudier cette hétérogénéité chéloïdienne plus en détails.

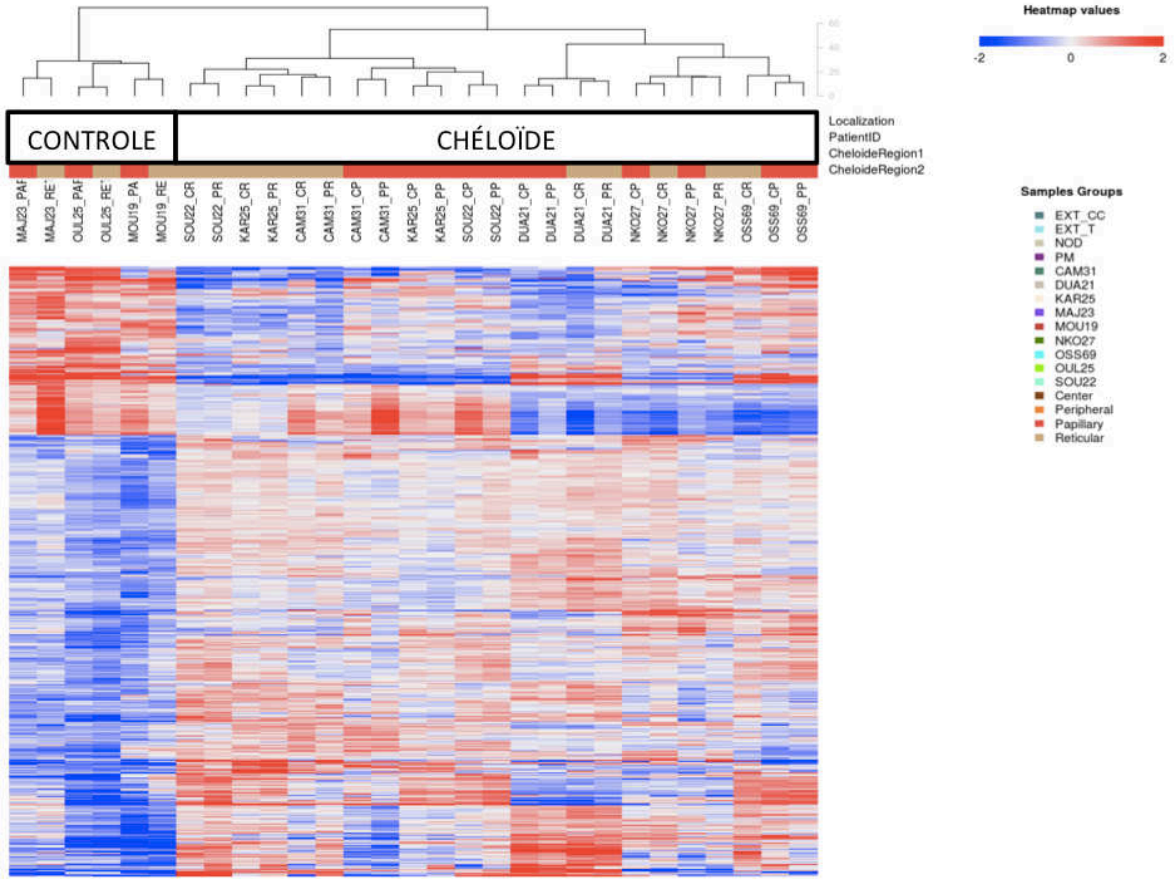

Figure 53 : Heatmap des gènes différentiellement exprimés entre fibroblastes controle (à gauche) et fibroblastes chéloïdiens (à droite)

1.2. Etude comparative du transcriptome des fibroblastes chéloïdiens en fonction de la morphologie :

L'étape suivante a été la comparaison des transcriptomes des deux phénotypes chéloïdiens. Cette analyse nous a permis de mettre en évidence 834 gènes exprimés différentiellement entre ces 2 populations (fold-change ≥ 1.5; *p-Value* ≤ 0.05). Parmi ces derniers, 390 étaient surexprimés dans les chéloïdes extensives par rapport aux nodulaires contre 444 sous-exprimés (Table 7). L'existence de profils d'expression génique différents entre les deux morphologies de chéloïdes et relativement stable au sein d'un même phénotype est un argument fort en faveur de l'existence de deux entités cliniques distinctes : les chéloïdes nodulaires et les chéloïdes extensives.

	Up-regulated	**Down-regulated**	**All**
Number of regulated genes	390	444	834

Tableau 7 : Vue d'ensemble des gènes différentiellement exprimés entre fibroblastes de chéloïdes extensives et nodulaires

L'ensemble des gènes différentiellement exprimés (DEG), le sens de variation et l'intensité de leur expression sont schématisés sous forme d'une heat-map (Figure 54). Les profils d'expression génique différents clairement entre ces deux types cliniques. L'analyse détaillée des voies de signalisation (Pathway analysis) retrouve :

- Des modifications de la régulation du cycle cellulaire, avec une élévation de l'expression génique de GADD45b (appartenant à la famille GADD : growth arrest and DNA damage inducible) dans les extensives. Ce gène joue un rôle clé dans la régulation du cycle cellulaire, la survie ou l'apoptose en réponse à un stress. L'élévation de GADD45b induit une hausse des capacités prolifératives des cellules et une protection contre le phénomène de sénescence *(Magimaidas et al, 2016)*. Cette caractéristique pourrait participer à la prolifération et l'extension des chéloïdes superficielles, supérieure à celle des chéloïdes nodulaires.
- Des modifications du cytosquelette, avec en particulier une augmentation de l'expression du gène de l'actine (qui joue un rôle important dans l'architecture et les mouvements cellulaires) et de PAK (famille de protein-kinase régulant l'organisation du cytosquelette d'actine). Ces modifications pourraient également promouvoir l'extension de ce phénotype chéloïdien en favorisant la mobilité fibroblastique.
- Des modifications des molécules d'adhésion cellulaire, en particulier ICAM-1 qui est un régulateur majeur de la réponse cellulaire à l'inflammation, la résolution des plaies et la tumorigénèse *(Bui et al, 2020)*. L'élévation d'ICAM-1 induit une augmentation des phénomènes de migration, prolifération, néo-vascularisation et invasion tumorale. L'intégrine β3, qui est également augmentée dans les chéloïdes extensives, influence l'angiogénèse, la croissance tumorale et les métastases dans un contexte carcinologique.
- Certaines protéines de la matrice extra-cellulaire sont également différentiellement exprimées. Le collagène XI est surexprimé dans les extensives par rapport aux nodulaires (ce que nous confirmerons plus loin dans notre analyse en RTqPCR).
- Certaines cytokines sont également surexprimées dans les extensives par rapport aux nodulaires. CXCL12 (ou SDF-1 pour Stromal-cell Derived Factor) joue un rôle

promoteur de la migration des cellules stromales et inhibiteur de l'apoptose. PDGFD, qui est également surexprimé, est un facteur stimulant la fibrogénèse par les fibroblastes.

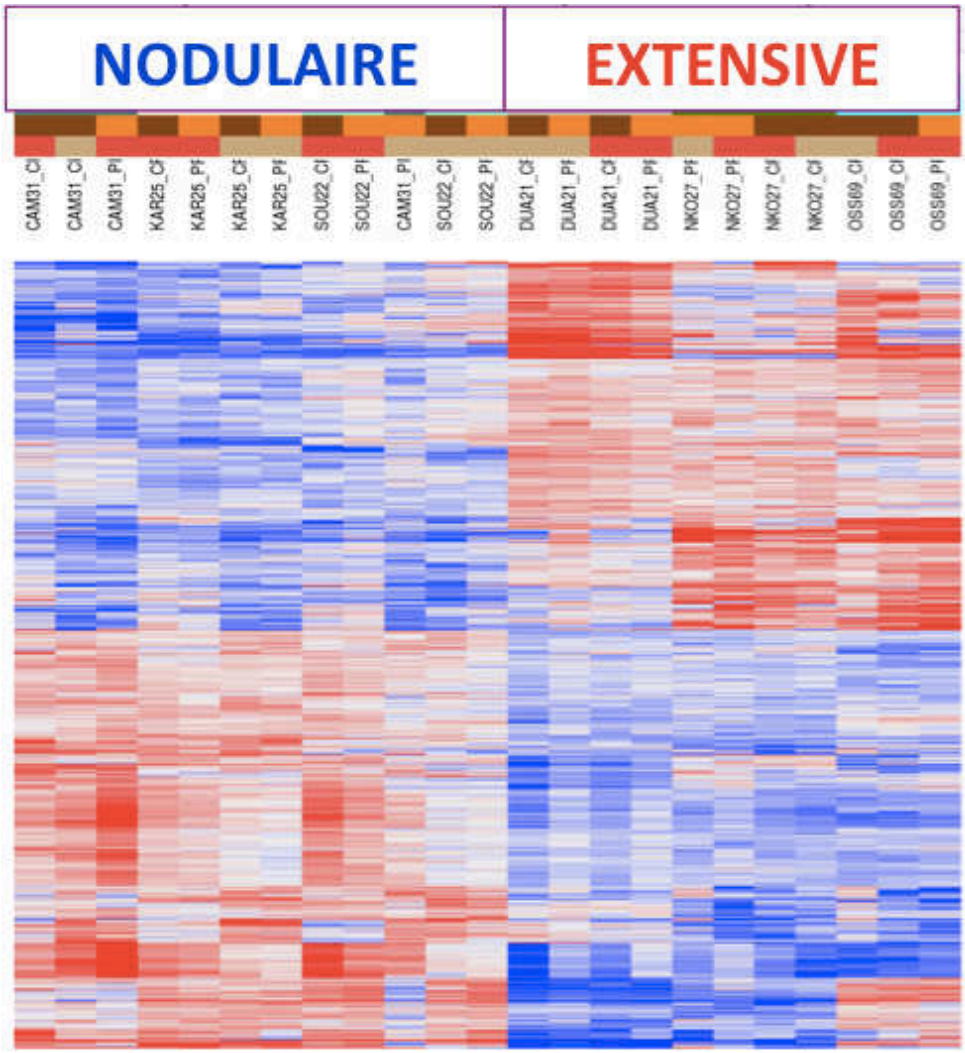

Figure 54 : Heatmap des gènes différentiellement exprimés entre fibroblastes de chéloïde nodulaire (à gauche) et ceux de chéloïde extensive (à droite)

L'analyse comparative du transcriptome des deux phénotypes chéloïdiens apporte des arguments forts pour confirmer l'existence de ces deux entités distinctes. L'analyse des voies de signalisation activées, ou au contraire inhibées, permet de définir des profils fibroblastiques dans les deux types de chéloïdes avec notamment pour les extensives, un

profil d'expression génique en faveur d'une prolifération et une migration cellulaire plus importante qui pourrait expliquer son évolution et sa forme caractéristique. Ces résultats vont dans le sens de l'hétérogénéité entre les différents morphotypes de chéloïdes ou hétérogénéité inter-chéloïdienne.

Pour aller plus loin, nous pouvons comparer les profils d'expression génique de différentes régions d'un même phénotype chéloïdien.

1.3. Etude comparative du transcriptome des fibroblastes chéloïdiens en fonction de la topographie au sein de la lésion :

Le 3e niveau d'analyse repose sur l'étude des transcriptomes au sein d'un phénotype chéloïdien entre le centre et la périphérie ou entre le derme superficiel (papillaire) et le derme profond (réticulaire) : c'est le concept d'hétérogénéité intra-chéloïdienne. Pour les chéloïdes nodulaires, nous avons obtenus des résultats probants entre le derme superficiel et le derme profond. Cette analyse nous a permis de mettre en évidence 518 gènes exprimés différentiellement entre ces 2 populations (fold-change $\geq$ 1.5; *p-Value* $\leq$ 0.05). Parmi ces derniers, 250 étaient surexprimés dans le derme papillaire par rapport au derme réticulaire contre 268 sous-exprimés (Table 8). Les expressions différentielles entre les régions papillaires et réticulaires des fibroblastes isolés à partir d'une chéloïde nodulaire vont dans le sens de l'existence de différentes populations fibroblastiques en fonction de la profondeur dans la chéloïde.

	Up-regulated	Down-regulated	All
Number of regulated genes	250	268	518

Tableau 8 : Vue d'ensemble des gènes différentiellement exprimés entre fibroblastes papillaires et réticulaires des chéloïdes nodulaires

L'ensemble des gènes différentiellement exprimés, le sens de variation et l'intensité de leur expression sont schématisés sous forme d'une heat-map (Figure 55). Certaines voies d'activation peuvent être différentiellement activées entre la superficie et la profondeur.

- 10 gènes de la voie Wnt sont relativement sous-exprimés dans le derme papillaire et sur-exprimés dans le derme réticulaire. Cette voie est activée dans les pathologies inflammatoires chroniques.
- 13 gènes de la voie MAPKinase sont plus exprimés dans le derme réticulaire que dans le derme papillaire responsable d'une stimulation, notamment, de la réponse inflammatoire.

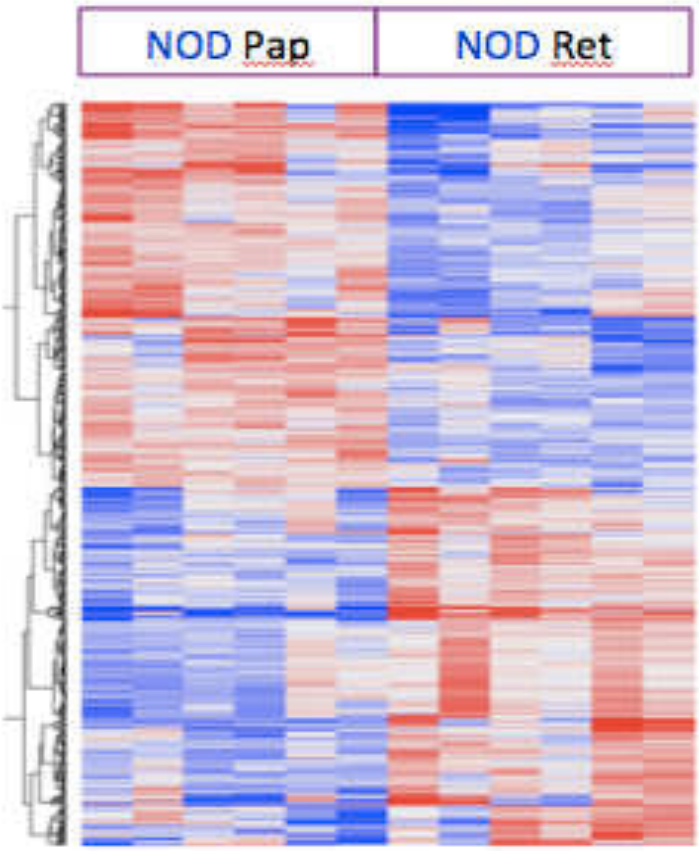

Figure 55 : Heatmap des gènes différentiellement exprimés entre fibroblastes de chéloïde nodulaire situés dans le derme papillaire (à gauche) ou dans le derme reticulaire (à droite)

L'étude comparative du transcriptome des chéloïdes nodulaires confirme les différences entre le derme superficiel et profond. Ces deux régions d'une même entité présentent donc des profils d'expression génique différents, en rapport, comme nous allons le voir, avec des caractéristiques fonctionnelles différentes. Ces différences entre deux populations fibroblastiques situées dans deux régions d'un même phénotype chéloïdien renseignent sur l'existence d'une hétérogénéité intra-chéloïdienne. Les analyses différentielles de gènes des autres régions, comme les fibroblastes du centre et de la périphérie des nodulaires, par exemple, donnent des résultats moins caractéristiques et sont plus délicats à décrire sans une analyse bio-informatique très poussée.

Toutefois, afin de pouvoir valider les premières conclusions de l'étude transcriptomique mettant en avant des différences profondes entre les fibroblastes chéloïdiens et les fibroblastes sains, entre les fibroblastes de chéloïdes nodulaires et extensives, et enfin entre les fibroblastes de différentes régions d'un morphotype chéloïdien, nous avons procédé à des quantifications par RTqPCR de l'expression génique de gènes clés issus de la confrontation entre les résultats du transcriptome et l'analyse des données de la littérature.

2. ANALYSE GÉNIQUE QUANTITATIVE PAR RTqPCR :

L'analyse transcriptomique a permis de mettre en évidence des différences entre les populations fibroblastiques, à savoir : fibroblastes chéloïdiens et fibroblastes contrôles, fibroblastes de différentes morphologies chéloïdiennes nodulaires et extensives (= hétérogénéité inter-chéloïdienne), fibroblastes de différentes régions au sein d'une chéloïde (= hétérogénéité intra-chéloïdienne).

Pour mieux caractériser ces différentes populations fibroblastiques, nous avons réalisé des études quantitatives des ARNm transcrits, témoins de l'activité de synthèse de chaque sous-population, à partir d'une liste de gènes qui nous sont apparus clés (table 9).

Gènes de composants de la Matrice extra-cellulaire	**ACAN**	*Aggrecan*	Composant de la MEC
	COL1A1	*Collagène 1 Alpha 1*	Collagène fibrillaire clé de la MEC
	COL3A1	*Collagène 3 Alpha 1*	Collagène fibrillaire fréquemment associé au Collagène 1, impliqué dans le remodelage de la MEC, notamment à la phase précoce de la cicatrisation
	COL11A1	*Collagène 11 Alpha 1*	Rôle dans l'organisation des fibres de collagène en maintenant les espaces interfibrillaires
	COL18A1	*Collagène 18 Alpha 1*	Homologue des *Frizzled-Receptors*, rôle dans la régulation de la mobilité cellulaire au sein de la matrice extra-cellulaire
	ELASTINE		Compose les fibres élastiques
Gènes de facteurs de croissance ou signaux d'activation	**TGF-β**	*Transforming Growth Factor Beta*	Facteur de croissance inducteur de la prolifération de fibroblastes et de la production de matrice extra-cellulaire ayant un effet pro-fibrotique majeur
	HIF1A	*Hypoxia Inducible Factor 1 Subunit Alpha*	Régulateur majeur de la réponse cellulaire et systémique à l'hypoxie
	α-SMA	*Alpha Smooth Muscle Actin*	Actine prédominant dans les cellules musculaires lisses, marqueur des myofibroblastes
Gènes exprimés par les cellules précurseurs	**KANK4**	*KN motif and Ankyrin repeat domain-containing protein 4*	Participe au contrôle du cytosquelette par régulation de la polymérisation de l'actine
	SFRP2	*Secreted Frizzled-Related Protein-2*	Code pour une protéine régulatrice de la voie Wnt (apoptose)
	FMO1	*Flavin-containing MonoOxygenase 1*	Impliqué dans le métabolisme oxydatif

	CD 26	*FAP, Fibroblast Activation Protein Alpha*	Impliqué dans le contrôle de la croissance des fibroblastes
	CD 39	ENTPD1 *Ectonucleoside Triphosphate Diphosphohydrolase*	Intervient dans la fibrinolyse et l'inflammation
	CD 34		Exprimé par plusieurs types cellulaires fibrocytes, cellules souches mésenchymateuses et hématopoïétiques, mais aussi cellules endothéliales et dendritiques stromales, semble associé à un caractère assez immature indifférencié
Gène de référence	**β2M**	*Béta 2 Microglobuline*	Expression est très constante dans toutes les cellules

Tableau 9 : Liste des gènes d'intérêt utilisés en RTqPCR

Nous avons étudié l'expression de ces gènes sur un panel de 17 échantillons (n=8 chéloïdes nodulaires, n=4 chéloïdes extensives, n=5 plastie mammaires). Les caractéristiques des patients inclus dans cette étude génique et dans l'étude fonctionnelle sont reportés dans le tableau suivant et seront les mêmes que ceux utilisés dans l'étude fonctionnelle par la suite (table 10).

Patient	Sex - Age	Localisation	Type	Phototype	Activité clinique (augmentation de volume, inflammation)	Durée (Années)	Cause
N1	F 31	Oreille	Nodulaire	VI	Oui	2	Piercing
N2	M 22	Oreille	Nodulaire	VI	Oui	3	Traumatisme
N3	F 25	Oreille	Nodulaire	VI	Oui	4	Piercing
N4	F 48	Pubis	Nodulaire	II	No	2	Césarienne
N5	F 26	Oreille	Nodulaire	VI	Oui	5	Piercing
N6	F 27	Oreille	Nodulaire	VI	Oui	3	Piercing
N7	F 18	Oreille	Nodulaire	VI	Oui	1	Piercing
N8	F 24	Oreille	Nodulaire	VI	Oui	10	Piercing
E1	M 27	Scalp	Extensive	VI	Non	10	Folliculite
E2	M 69	Thorax	Extensive	VI	Non	15	Folliculite
E3	M 32	Barbe	Extensive	VI	Oui	4	Folliculite
E4	M 21	Thorax	Extensive	V	Oui	1	Brulures
C1	F25	Thorax	Contrôle	V	-	-	-
C2	F23	Thorax	Contrôle	III	-	-	-
C3	F19	Thorax	Contrôle	VI	-	-	-
C4	F25	Thorax	Contrôle	IV	-	-	-
C5	F17	Thorax	Contrôle	VI	-	-	-

Tableau 10 : Caractéristiques cliniques des patients inclus dans l'étude génique et fonctionnelle

2.1. Etude comparative de l'expression génique des fibroblastes chéloïdiens par rapport aux fibroblastes contrôles :

L'analyse de l'expression génique entre fibroblastes chéloïdiens et fibroblastes contrôles confirme et précise les différences retrouvées lors de l'analyse transcriptomique. Comme dans l'article, nous avons présenté, pour chaque gène, les résultats sur un graphique présentant chaque sous-population : à gauche, les 4 sous-populations des chéloïdes nodulaires (centre papillaire CP, centre réticulaire CR, périphérie papillaire PP, périphérie réticulaire PR) ; à droite les 4 sous-populations des chéloïdes extensives ; et au centre les 2 sous-populations contrôle (papillaire et réticulaire). En ce qui concerne les gènes de la matrice extra-cellulaire, le collagène XI (Figure 56) est dix fois plus transcrits dans les chéloïdes (totales) que dans la peau contrôle (*p <0,01,* Mann-Whitney test). ACAN (Figure 57) est aussi plus de dix fois plus exprimé par les fibroblastes chéloïdiens que par les fibroblastes de peau contrôle (*p <0,0001*).

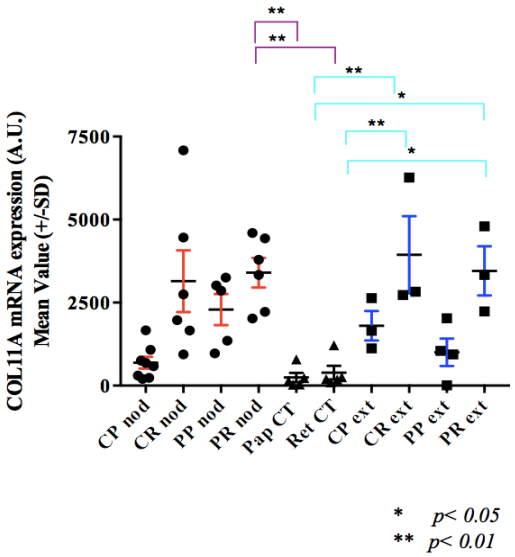

Figure 56 : Expression génique du **Collagène XI** dans les différentes sous populations fibroblastiques

(Test ordinary one-way ANOVA for multiples comparisons)

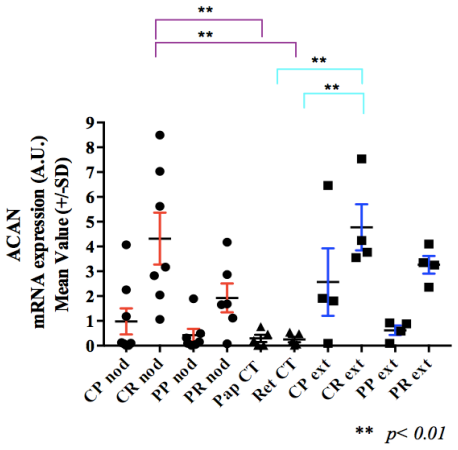

Figure 57 : Expression génique de **ACAN** dans les différentes sous populations fibroblastiques

(Test ordinary one-way ANOVA for multiples comparisons)

Le collagène III (Figure 58) est, à l'inverse, trois fois moins exprimé dans les tissus chéloïdiens que dans la peau saine (*p <0,0001*).

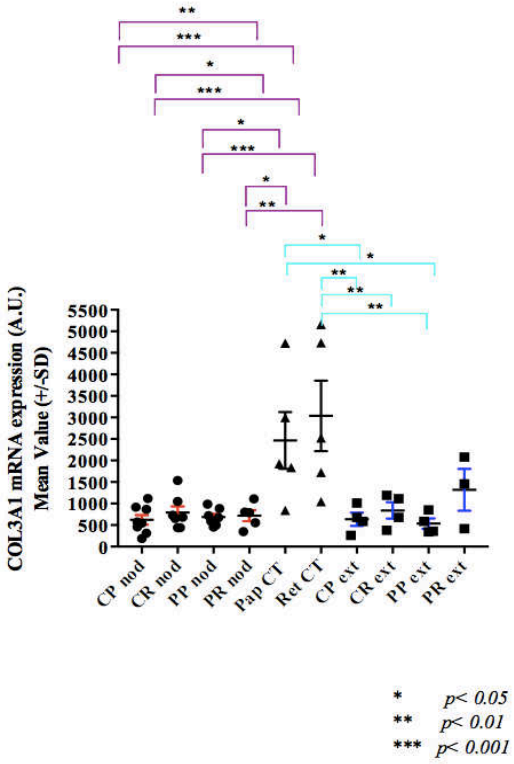

Figure 58 : Expression génique du **Collagène III** dans les différentes sous-populations fibroblastiques

(Test ordinary one-way ANOVA for multiples comparisons)

Ces éléments confirment l'existence d'une composition différente de la MEC entre le derme de peau saine et le derme chéloïdien. Ces différences de production de tissu dermique sont stimulées par le TGF-β (Figure 59), qui est deux fois plus exprimé par les fibroblastes chéloïdiens (*p<0,05*), sans qu'il n'y ait cependant de differences majeurs entre les deux types de chéloïdes. Le TGF-β est un facteur de croissance fibroblastique impliqué dans le développement des chéloïdes par la stimulation de la synthèse de MEC mais également dans et suite à l'activation des fibroblastes en myofibroblastes. Cette activation est mesurée ici par l'élévation de l'expression d'αSMA. En effet, l'αSMA (Figure 60) est largement sur-exprimé

par les fibroblastes chéloïdiens par rapport aux fibroblastes contrôles (facteur 3,5 avec *p <0,0001*). Elle est un peu sur-exprimée dans les chéloïdes nodulaires par rapport aux chéloïdes extensives.

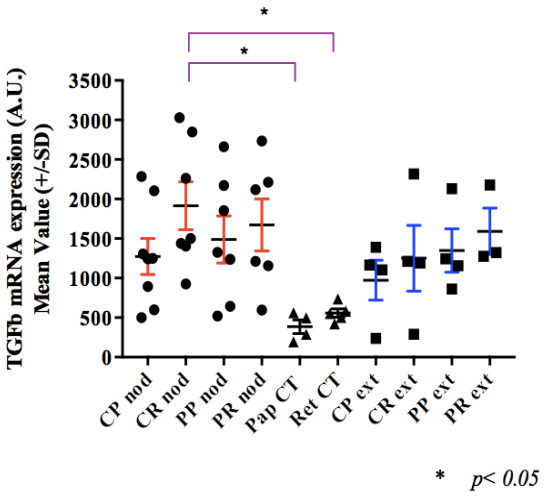

Figure 59 : Expression génique du **TGF-β** dans les différentes sous populations fibroblastiques

(Test ordinary one-way ANOVA for multiples comparisons)

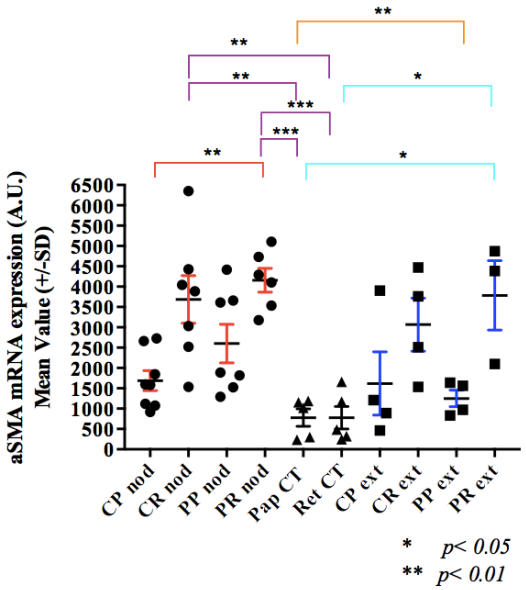

Figure 60 : Expression génique d'**αSMA** dans les différentes sous populations fibroblastiques

(Test ordinary one-way ANOVA for multiples comparisons)

HIF1α est un médiateur produit en cas d'ischémie tissulaire qui active la voie du TGF-β. Dans les tissus chéloïdiens, l'expression d'HIF1α (Figure 61) est significativement plus importante que dans les tissus sains (facteur 1,5 avec *p<0,05*) sans grande variation entre les deux types de chéloïdes. Ce résultat est en faveur d'une ischémie tissulaire au sein d'une fibrose dense secondaire à un excès de dépôt de MEC, pouvant faire suite à un défaut ou une inadéquation avec le développement de réseau vasculaire.

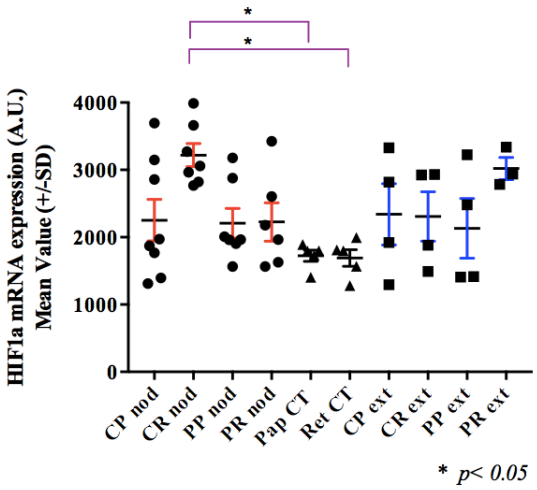

Figure 61 : Expression génique du **HIF1α** dans les différentes sous populations fibroblastiques

(Test ordinary one-way ANOVA for multiples comparisons)

Ces éléments confirment les différences intrinsèques entre des fibroblastes isolés en culture à partir de tissus chéloïdiens et d'autres à partir de tissus sains. Le profil d'expression génique des fibroblastes chéloïdiens est intrinsèquement différent de celui des fibroblastes de peau saine. La stimulation de la voie du TGF-β, éventuellement accentuée par HIF1α en cas d'ischémie tissulaire, augmente l'activation des fibroblastes en myofibroblastes dans les chéloïdes et augmente également le dépôt de MEC par rapport au tissu sain.

2.2. Etude comparative de l'expression génique des fibroblastes chéloïdiens entre les deux phénotypes nodulaires et extensifs :

La comparaison des deux présentations cliniques de chéloïdes confirme certaines spécificités mises en avant par le transcriptome. Le collagène I est un composant majeur de la fibrose constitutive du tissu chéloïdien. Il est 2,4 fois plus exprimé dans les chéloïdes nodulaires que dans les chéloïdes extensives ($p < 0,001$) (Figure 62).

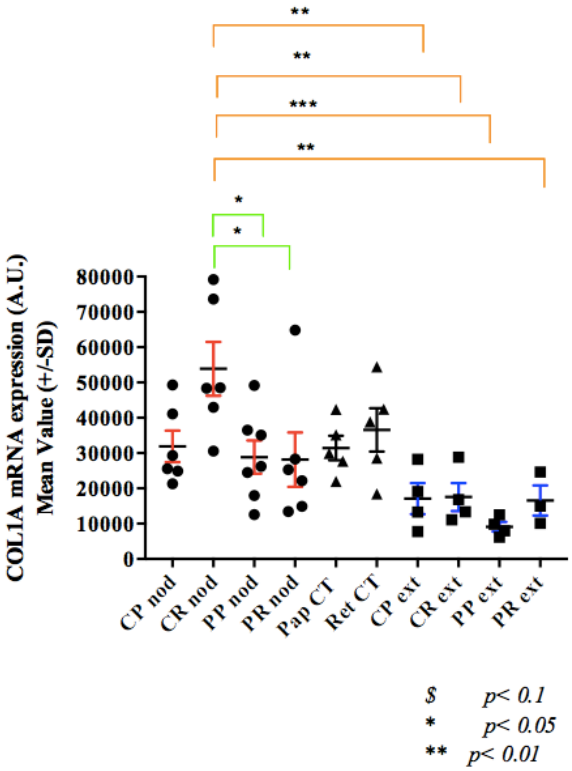

Figure 62 : Expression génique du **Collagène I** dans les différentes sous populations fibroblastiques

(Test ordinary one-way ANOVA for multiples comparisons)

De même, le gène du collagène XVIII (Figure 63) est aussi deux fois plus exprimé dans les chéloïdes nodulaires que dans les extensives ($p < 0,05$).

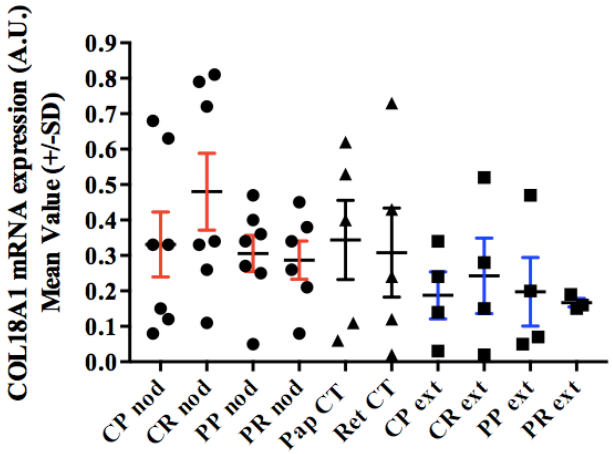

Figure 63 : Expression génique du **Collagène XVIII** dans les différentes sous populations fibroblastiques

(Test ordinary one-way ANOVA for multiples comparisons)

L'expression génique de l'elastine (Figure 64) est deux fois plus importante dans les chéloïdes nodulaires que dans les chéloïdes extensives ($p<0,05$). A l'inverse, l'expression d'ACAN (Figure 65) est un peu plus faible dans les nodulaires que dans les extensives (*$p<0,05$*).

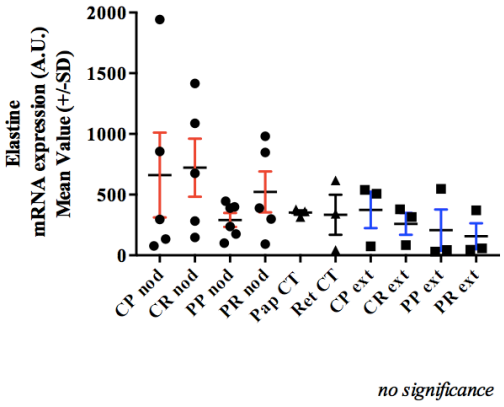

Figure 64 : Expression génique d'**Elastine** dans les différentes sous populations fibroblastiques

(Test ordinary one-way ANOVA for multiples comparisons)

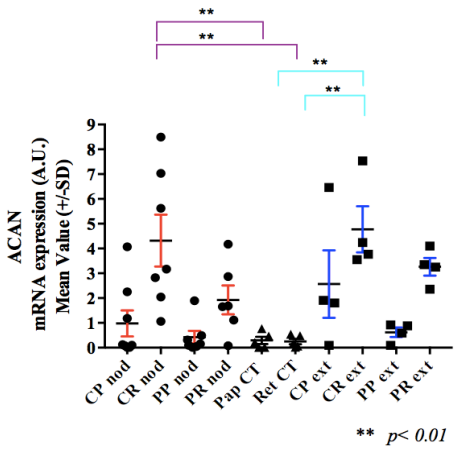

Figure 65 : Expression génique de **ACAN** dans les différentes sous populations fibroblastiques

(Test ordinary one-way ANOVA for multiples comparisons)

Ces résultats soulignent des spécificités dans l'expression des gènes de la MEC au sein des chéloïdes et tendent à confirmer des différences géniques qualitatives et quantitatives, qui sous-tendent les différences morphologiques observées cliniquement. En effet, les gènes de la MEC ne sont pas exprimés dans les mêmes proportions dans les chéloïdes nodulaires et extensives, et globalement, la production de MEC est quantitativement plus importante dans les chéloïdes nodulaires.

2.3. Etude comparative de l'expression génique des fibroblastes chéloïdiens au sein des différentes régions de la chéloïde :

2.3.1. Le derme réticulaire du centre de la chéloïde nodulaire, une région clé pour la croissance chéloïdienne:

Les fibroblastes réticulaires centraux sont la population fibroblastique dans laquelle l'expression génique du collagène I est la plus forte (Figure 66, reprise de la Figure 62). Dans cette région chéloïdienne, il existe également une tendance à une plus forte production d'autres éléments de la matrice extra-cellulaire : Elastine, ACAN, Collagène XI et Collagène XVIII (Figures 56, 63-65).

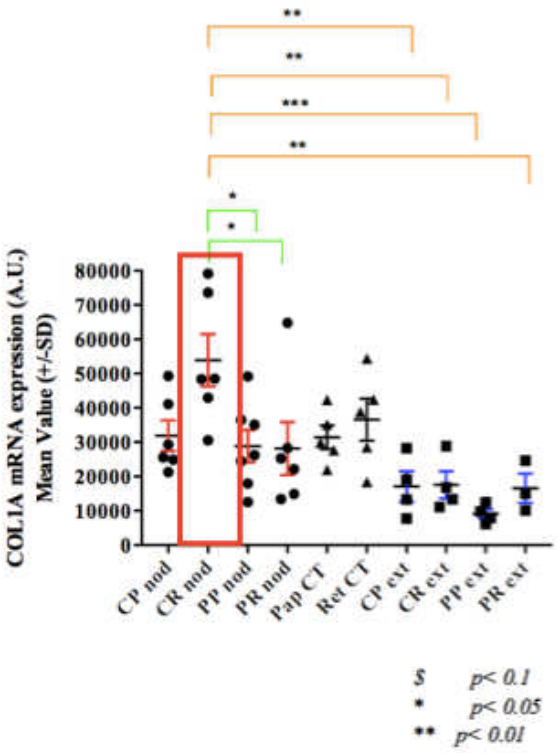

Figure 66 : Expression génique du Collagène I dans les différentes sous populations fibroblastiques : *le centre réticulaire est la région produisant statistiquement le plus de collagène I par rapport aux autres régions chéloïdiennes nodulaires et extensives*

(Test ordinary one-way ANOVA for multiples comparisons)

Cette surproduction de MEC serait sous le contrôle de deux facteurs de croissance majeurs : HIF1α et TGF-β. HIF1α est significativement plus élevé dans le centre réticulaire des chéloïdes nodulaires que dans la peau contrôle et plus élevée que dans les autres régions chéloïdiennes (Figure 67). L'hypoxie tissulaire relative au centre de la chéloïde stimule la production d' HIF1α qui a, lui-même, un effet stimulant sur l'expression de TGF-β. Le TGF-β apparaît être le plus exprimé également dans le centre réticulaire des cicatrices chéloïdes. L'αSMA est plus exprimée dans le derme réticulaire des chéloïdes. En réponse à la stimulation par HIF1α et TGF-β, les fibroblastes réticulaires sont activés en myofibroblastes et ce phénomène s'accompagne d'une surproduction de matrice extra-cellulaire. Lorsque l'on regroupe les expressions géniques dans les différentes régions d'une chéloïde nodulaire, le diagramme obtenu (Figure 67) nous oriente vers le rôle prépondérant du centre réticulaire pour la production de MEC.

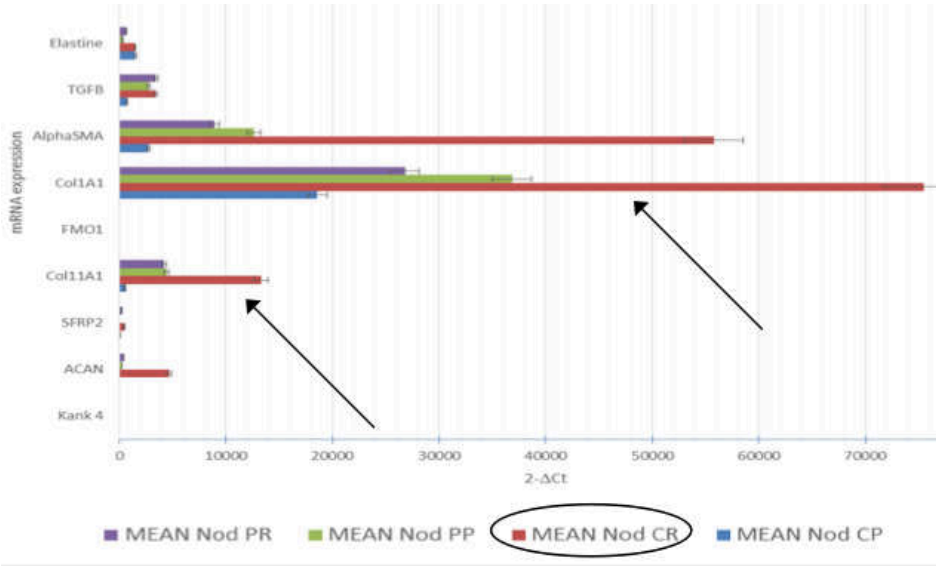

Figure 67 : Synthèse de l'expression génique dans les différentes régions de chéloïdes nodulaires : *Le centre réticulaire CR (en rouge) est une zone clé pour l'activation génique et la synthèse de MEC*

Nous avons ainsi schématisé les facteurs d'expression génique responsables de la croissance centrifuge du nodule chéloïdien à partir de son centre profond (Figure 68).

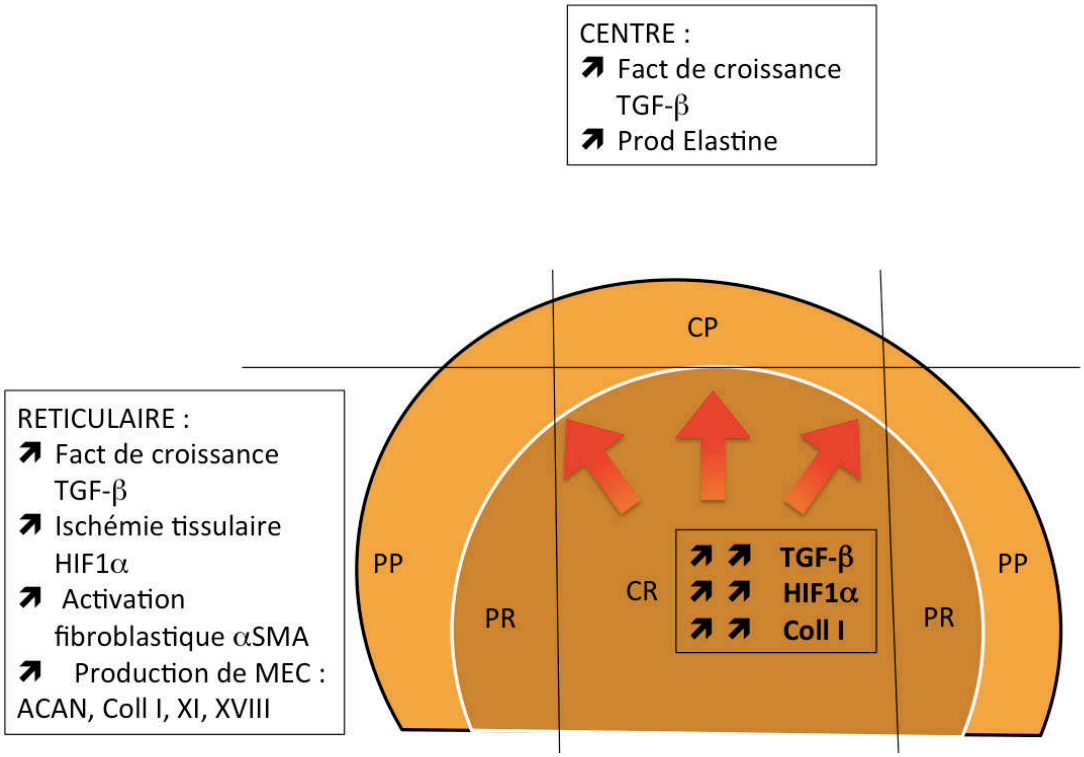

Figure 68 : Représentation schématique des variations d'expression génique en jeu dans le développement centrifuge de la chéloïde nodulaire

2.3.3. Le derme périphérique de la chéloïde extensive joue un rôle majeur pour son extension latérale :

Dans les chéloïdes extensives, la région périphérique profonde apparaît être la plus active et le derme profond joue également un rôle majeur dans la production de MEC. L'expression des facteurs de croissance fibroblastique apparaît être la plus importante dans cette localisation. Le gène du TGF-β a tendance à être plus exprimé dans la région périphérique réticulaire que dans les autres régions de la chéloïde extensive (Figure 69). Cette tendance est également retrouvée pour HIF1α, l'autre facteur de stimulation de cette région chéloïdienne (Figure 70). Ainsi, αSMA (Figure 71), le marqueur d'activation des fibroblastes en myofibroblastes, est également aussi plus élevé dans la région périphérique réticulaire que dans les autres localisations extensives.

Cette activation de la région périphérique réticulaire se traduit notamment par des modifications de l'expression des gènes de la matrice extra-cellulaire. Le collagène III est plus exprimé dans le derme périphérique profond des chéloïdes extensives que dans les autres régions de celle-ci. Le derme réticulaire des chéloïdes extensives exprime également fortement d'autres gènes de la MEC tels que le collagène XI (Figure 72) et ACAN.

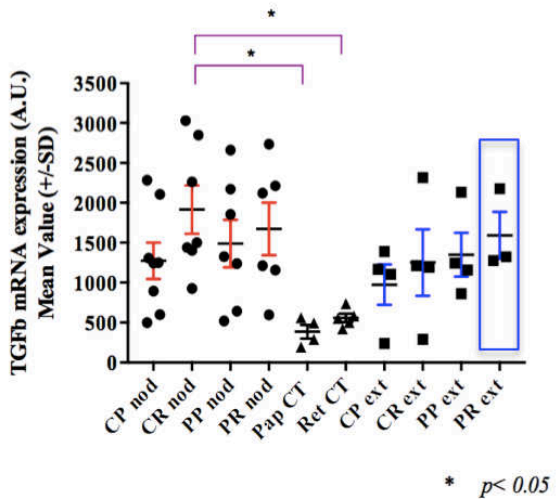

Figure 69 : Expression génique du **TGF-β** dans les différentes sous populations fibroblastiques : *sur-exprimé en PR dans les extensives*

(Test ordinary one-way ANOVA for multiples comparisons)

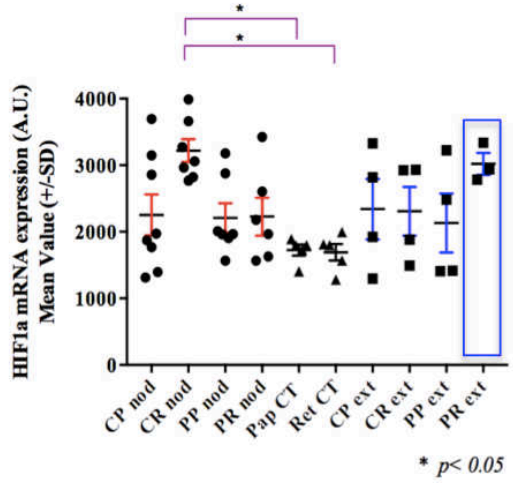

Figure 70 : Expression génique d'**HIF1α** dans les différentes sous populations fibroblastiques : *sur-exprimé en PR dans les extensives*

(Test ordinary one-way ANOVA for multiples comparisons)

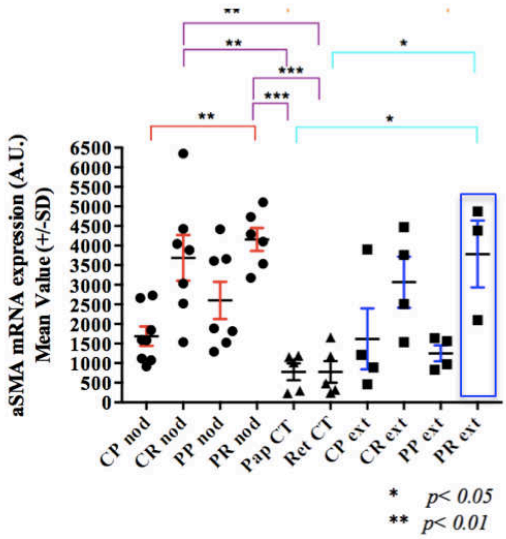

Figure 71 : Expression génique du **αSMA** dans les différentes sous populations fibroblastiques : *sur-exprimé en PR dans les extensives*

(Test ordinary one-way ANOVA for multiples comparisons)

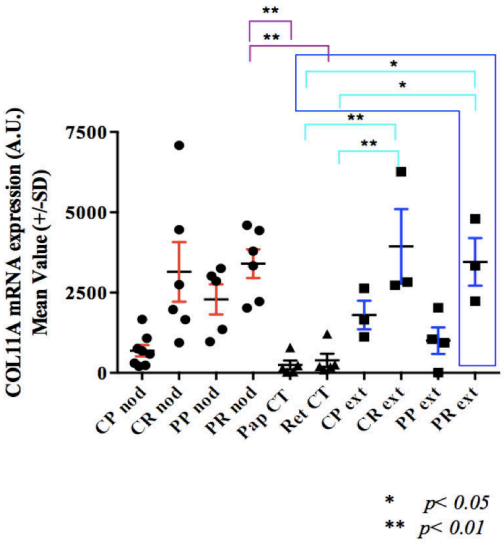

Figure 72 : Expression génique du **Collagène XI** dans les différentes sous populations fibroblastiques : *le derme réticulaire (CR et PR) produit statistiquement plus de coll XI que les autres régions chéloïdiennes. PR (encadré bleu) exprime significativement plus de collagène XI que la peau contrôle*

(Test ordinary one-way ANOVA for multiples comparisons)

Nous avons ainsi schématisé les facteurs d'expression génique responsables de la progression latérale de la chéloïde extensive à partir de sa périphérie (Figure 73).

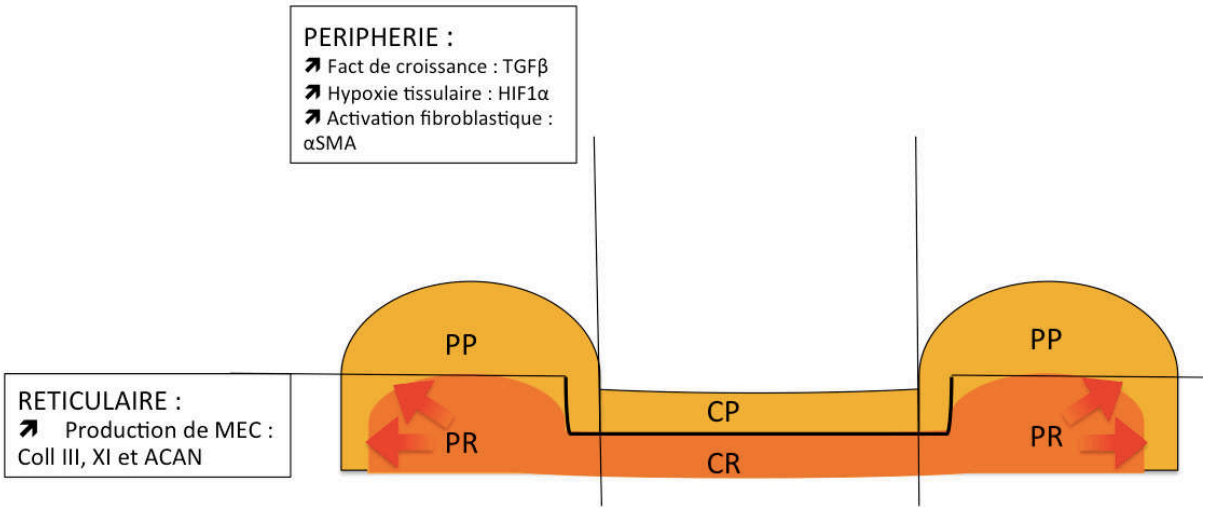

Figure 73 : Représentation schématique des variations d'expression génique en jeu dans l'extension latérale de la chéloïde extensive

3. SYNTHESE DES RÉSULTATS DE L'ÉTUDE GÉNIQUE ET TRANSCRIPTOMIQUE :

Les études géniques et transcriptomiques nous ont permis de confirmer l'existence de réelles différences entre les fibroblastes chéloïdiens et les fibroblastes contrôles. Le fibroblaste chéloïdien en culture, isolé d'autres facteurs (cellulaires et moléculaires), présente un profil d'expression génique propre, différent de celui d'un fibroblaste de peau saine. Cet élément est un argument fort pour le rôle central du fibroblaste dans la physiopathologie chéloïdienne.

La mise en évidence de différences d'expression génique entre deux entités cliniques d'une même pathologie confirme l'existence de ces deux phénotypes. La distinction entre chéloïde nodulaire et extensive n'est pas uniquement basée sur leur aspect morphologique mais repose sur des différences biologiques, et en particulier d'expression génique, des fibroblastes qui les composent : on parle d'hétérogénéité inter-chéloïdienne.

L'analyse des profils d'expression génique des sous-populations fibroblastiques dans les différentes régions chéloïdiennes permet de mieux comprendre la présentation morphologique et leur progression clinique. Cette analyse a permis de mettre en évidence des différences entre les sous-populations d'un même morphotype chéloïdien : on parle d'hétérogénéité intra-chéloïdienne.

Les résultats obtenus sur les variations d'expression génique nous ont poussés à étudier les modifications fonctionnelles inhérentes à ces variations d'expression génique, afin de comprendre si les fonctions fibroblastiques sont également altérées dans les chéloïdes.

II – ETUDE FONCTIONNELLE

1. ANALYSE DE LA PROLIFÉRATION FIBROBLASTIQUE :

La prolifération et la migration fibroblastique ont été étudiées sur monocouche de fibroblastes primaires en culture à partir des mêmes échantillons que l'étude génique (Tableau 10). Ces fibroblastes provenaient soit de peaux contrôles (derme papillaire et réticulaire), soit de chéloïdes nodulaires ou extensives avec pour chacune d'elles, les différentes conditions topographiques (centre papillaire, centre réticulaire, périphérie papillaire et périphérie réticulaire). La prolifération était observée dans des puits de culture à faible ensemencement jusqu'à confluence. La migration était mesurée après la réalisation d'une plaie de largeur standardisée dans le tapis cellulaire par l'étude de la cinétique de fermeture de la plaie en vidéo-microscopie (Incucyte®).

Dans les conditions basales, en l'absence de toute stimulation, les fibroblastes de chéloïdes présentent globalement un profil de prolifération proche de celui des fibroblastes de peau contrôle (Figure 74). Dans la peau contrôle, les fibroblastes du derme papillaire ont une tendance à proliférer plus que les fibroblastes de chéloïdes, quel que soit le type. Lorsque l'on se concentre sur les phénotypes chéloïdiens, les fibroblastes de chéloïdes extensives (carrés) ont une tendance à proliférer plus que les fibroblastes de chéloïdes nodulaires (ronds).

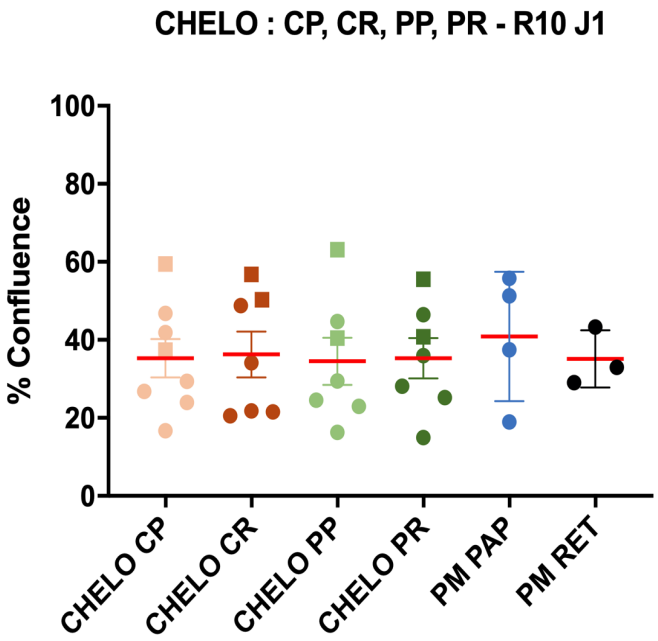

Figure 74 : Prolifération des fibroblastes chéloïdiens et sains à J1

(n=6 pour les chéloïdes nodulaires (ronds), n=2 pour les chéloïdes extensives (carrés), n=4 pour les peaux contrôles (notés PM))

2. ANALYSE DE LA MIGRATION FIBROBLASTIQUE :

Dès J1, les profils de migration apparaissent différents entre les 2 types de chéloïdes et la peau contrôle (Figure 75). Le pourcentage de fermeture de plaies à J1 en présence des souches extensives (ligne rouge en pointillés = 34%) apparaît plus élevé que la moyenne pour les fibroblastes contrôle (30%). Le pourcentage de fermeture de plaies à J1 en présence des souches nodulaires (ligne bleue en pointillés = 28%) est la plus faible. Toutes conditions regroupées, il apparaît que la migration moyenne des fibroblastes de chéloïdes extensives est plus importante que la migration moyenne des fibroblastes de peau saine, elle-même plus importante que la migration moyenne des fibroblastes de chéloïde nodulaire, sans pour autant que le seuil de significativité ait été atteint ($p<0,1$). Ces résultats abondent également dans le sens d'une hétérogénéité inter-chéloïdienne.

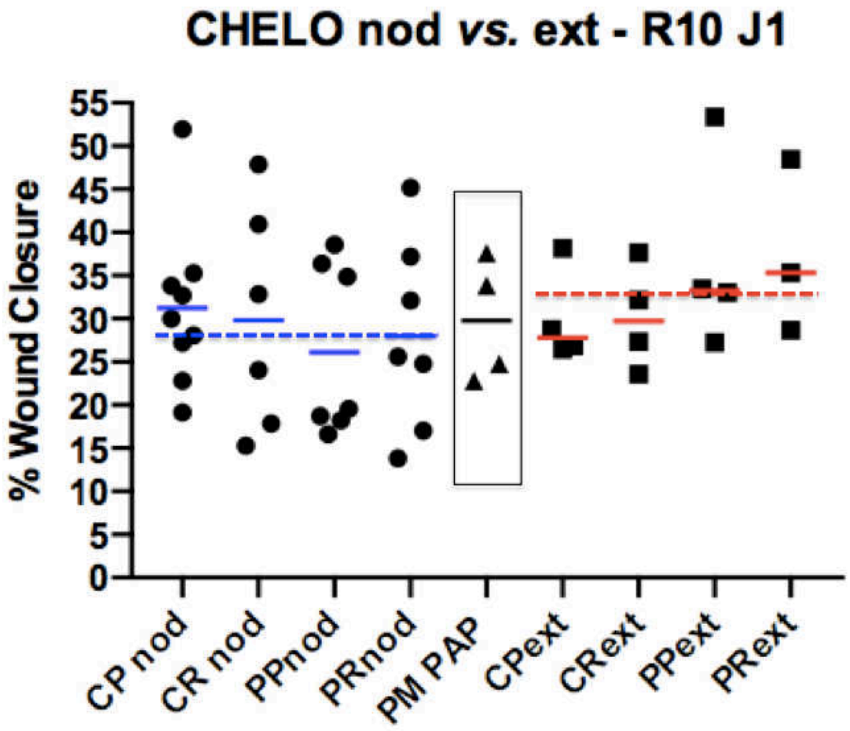

Figure 75 : Représentation de la migration fibroblastique en Incucyte

(n=8 pour les chéloïdes nodulaires, n=4 pour les chéloïdes extensives, n=4 pour les peaux contrôles)

Lorsque l'on se concentre sur les sous-populations fibroblastiques de chaque sous-type, on observe deux profils opposés (Figure 76). D'une part, les fibroblastes de chéloïdes extensives sont plus enclins à la migration avec en périphérie un profil migratoire plus élevé que le centre. D'autre part, les fibroblastes de chéloïdes nodulaires ont un profil migratoire plus faible avec une périphérie peu mobile.

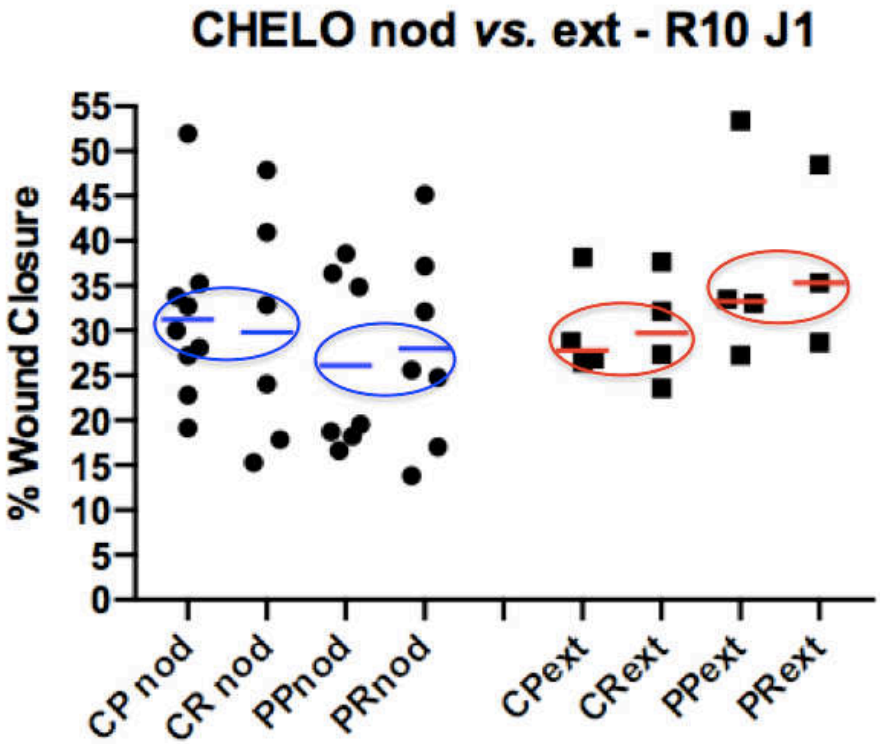

Figure 76 : Représentation de la migration des sous-populations fibroblastiques : *Mise en évidence de l'hétérogénéité intra-chéloïdienne en terme de mobilité (Périphérie > Centre des chéloïdes extensives et profil inversé pour les nodulaires)*

La combinaison des deux types d'analyse (migration et prolifération) nous permet d'appréhender de manière indirecte le rôle de la prolifération en cas de stimulation cellulaire par une plaie. En effet, la fermeture d'une plaie est la conjonction d'un phénomène de prolifération des fibroblastes sur les bords de la plaie et de migration de ces derniers vers le centre de la plaie. La mitomycine est une chimiothérapie permettant de bloquer la prolifération sans pour autant inhiber la migration. L'étude de la fermeture de plaie en présence de mitomycine (reposant uniquement sur la migration) par rapport à la fermeture de plaie en absence de mitomycine (reposant sur la prolifération et la migration) permet d'apprécier la participation de la prolifération dans le phénomène.

A J3, en l'absence de mitomycine, on observe que la fermeture de plaie réalisée par les fibroblastes chéloïdiens est plus rapide (fermeture de 70%) que la fermeture réalisée par les fibroblastes contrôles (fermeture de 60%), avec une différence est statistiquement significative pour la sous-population CP par rapport au contrôle Pap. En présence de mitomycine, dans les puits voisins, on observe un taux de confluence beaucoup moins important pour les chéloïdes (de l'ordre de 20-30% de confluence) et un peu moins important pour les contrôles (de l'ordre de 50% de confluence) par rapport à la situation sans mitomycine. La prolifération joue clairement un rôle clé dans la fermeture des plaies en peau saine mais surtout dans les chéloïdes.

Lorsque l'on se concentre sur la part de la prolifération dans le phénomène de fermeture des plaies, on observe que pour les fibroblastes chéloïdiens, la prolifération joue pour environ les deux tiers de la fermeture de plaie, alors que pour les fibroblastes contrôles, la prolifération ne représente que 20% de la fermeture de plaie (Figure 77). Ainsi, nous pouvons extrapoler le

fait qu'en cas de stimulation par une plaie, la réponse proliférative des fibroblastes chéloïdiens est plus importante que la réponse des fibroblastes contrôles. La situation est probablement la même en cas de poussées inflammatoires ou infectieuses de la chéloïde ou en cas de nouveau traumatisme accidentel ou chirurgical, la prolifération fibroblastique étant alors activée à un niveau plus important dans les chéloïdes que dans la peau saine.

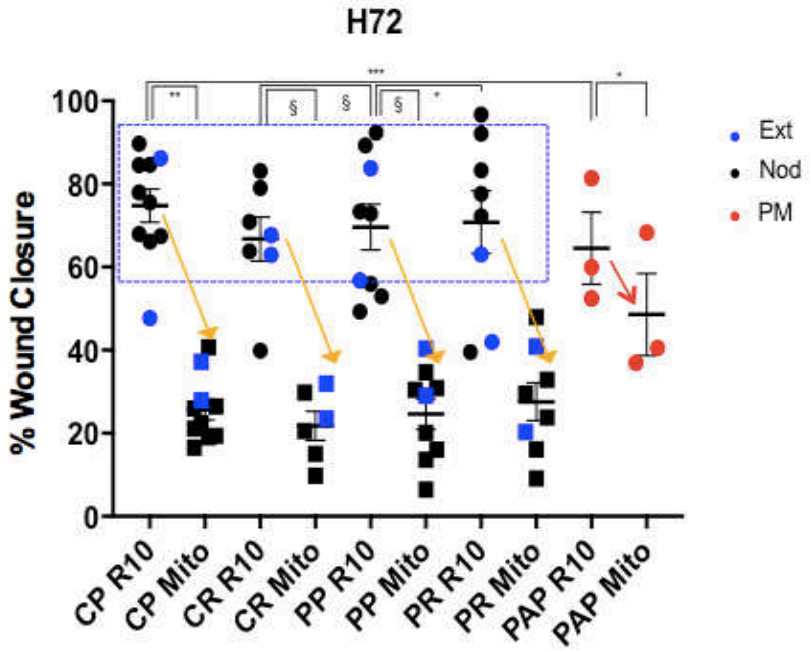

Figure 77 : Etude de la migration des fibroblastes chéloïdiens et des fibroblastes contrôles en absence (ronds) et en présence (carrés) de mitomycine

(n=8 pour les chéloïdes nodulaires, n=2 pour les chéloïdes extensives, n=3 pour les peaux contrôles)

3. ANALYSE DE LA CONTRACTION FIBROBLASTIQUE :

Le remodelage de la matrice extra-cellulaire et la contraction du lit de la plaie jouent un rôle clé dans la cicatrisation cutanée et dans le développement de chéloïdes. Nous avons donc réalisé une étude de la contraction de la matrice en présence d'une population fibroblastique avec un modèle de lattice de collagène peuplée de la sous-population fibroblastique d'intérêt. Puis, nous avons évalué les forces de tension générées à l'échelle uni-cellulaire par un fibroblaste grâce à la Traction Force Microscopy statique (TFM), technologie hautement sophistiquée et performante.

3.1. Etude comparative de la contraction des lattices de collagène par les fibroblastes chéloïdiens et les fibroblastes contrôles :

La courbe de suivi de contraction des lattices de collagène est en faveur d'une contraction plus intense et plus rapide en présence d'une population de fibroblastes chéloïdiens qu'en présence d'une population de fibroblastes contrôles (Figure 78). Les différences sont statistiquement significatives pendant les 3 premiers jours.

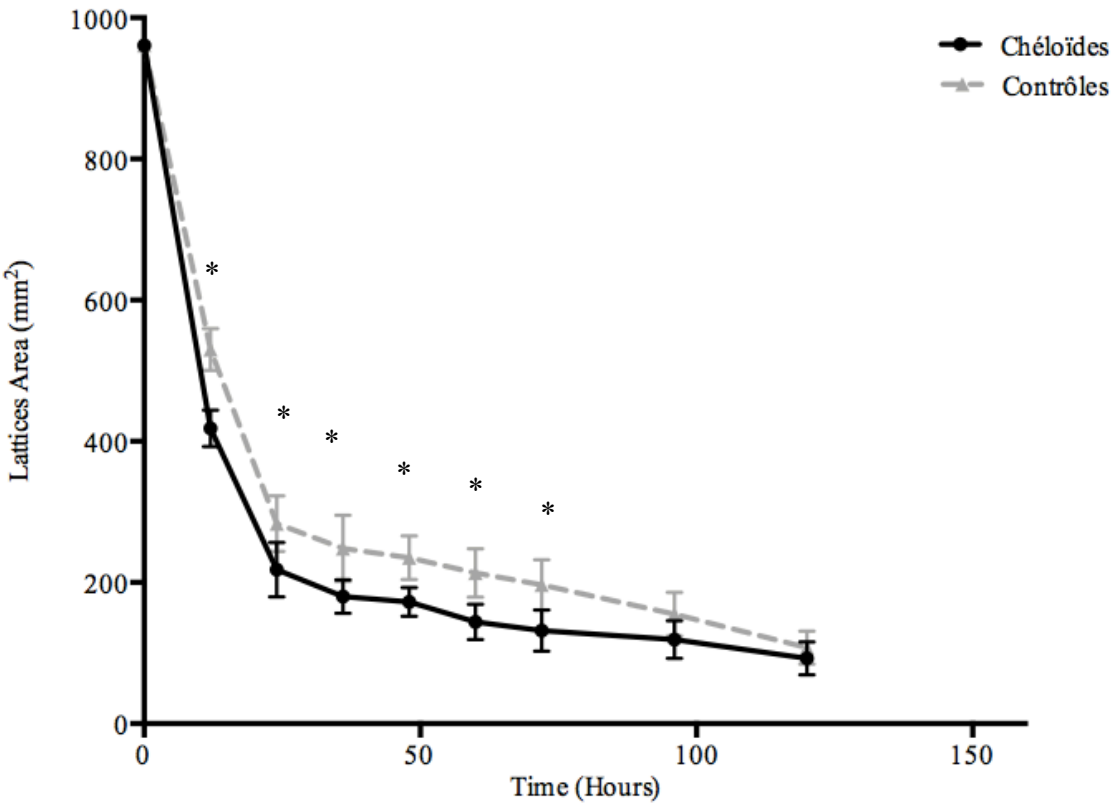

Figure 78 : Contraction des lattices de collagène en présence de fibroblastes contrôles et en présence de fibroblastes chéloïdiens

(n=6 pour les chéloïdes et n=6 pour les peaux contrôles)

Les résultats obtenus pour une population de fibroblastes chéloïdiens montrant une contraction plus importante qu'en présence de fibroblastes contrôles est un argument pour dire que la contraction de la MEC joue un rôle dans la physiopathologie chéloïdienne et nous invite à évaluer ces capacités contractiles plus précisément dans les sous-populations chéloïdiennes et à l'échelon uni-cellulaire par l'analyse des forces de tension en TFM statique.

3.2. Etude comparative des forces de contraction générées par les fibroblastes chéloïdiens et les fibroblastes contrôles à l'échelle unicellulaire par Traction Force Microscopy :

Les fibroblastes des différentes conditions ont été ensemencés sur un gel de polyacrylamide patterné d'une rigidité de 30 kPa. La force de traction exercée par les fibroblastes aux deux extrémités du *pattern* a été extrapolée par une « macro » (algorithme informatique) permettant de calculer l'intensité de la force de traction à partir du déplacement des billes contenues dans le gel lors du décrochage de la cellule par application de trypsine. Pour chaque souche, la mesure pour 100 cellules de chaque condition (CP, CR, PP, PR) était réalisée avant et après tryspination. Nous avons étudié 6 souches nodulaires, 3 souches extensives et 3 souches de peau témoin.

L'analyse globale des résultats nous montre que les fibroblastes issus de cicatrices chéloïdes extensives ont une tendance à développer des forces de contraction plus importantes que les fibroblastes de chéloïdes nodulaires (Figure 79). Les fibroblastes de chéloïdes nodulaires émettent moins de forces que ceux des plasties mammaires, et surtout que ceux des chéloïdes extensives. Les fibroblastes de chéloïdes extensives exercent significativement plus de force, comparés aux fibroblastes de chéloïdes nodulaires et aux fibroblastes contrôles, avec toutefois des fibroblastes du centre réticulaire exerçant une énergie plus faible. Globalement, les fibroblastes papillaires semblent être ceux qui produisent les forces de traction les plus importantes, comparativement à ceux du derme réticulaire. Cette différence d'énergie entre les fibroblastes papillaires et réticulaires s'atténue dans les cicatrices chéloïdes nodulaires.

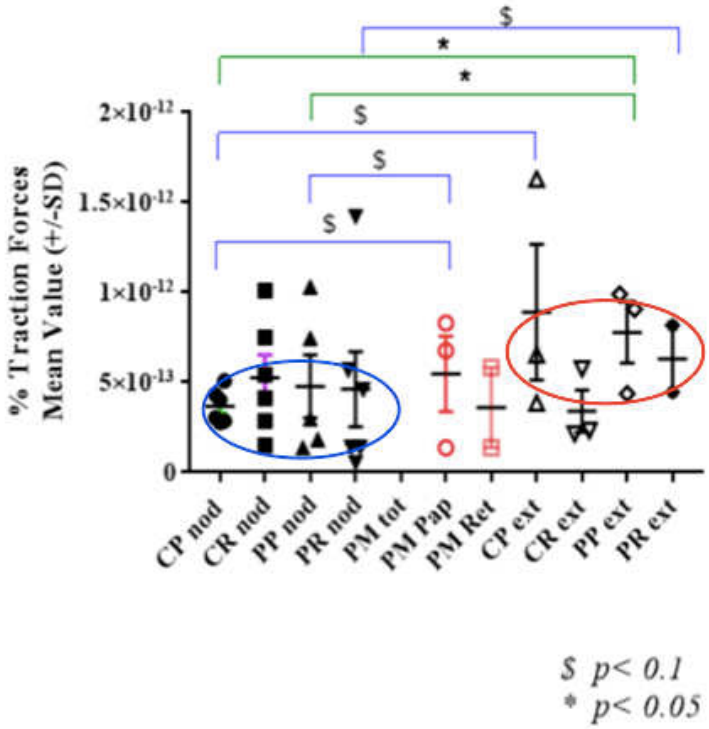

Figure 79 : Moyennes d'énergies en TFM des fibroblastes chéloïdiens et sains dans les différentes localisations

(n=6 souches nodulaires, n=3 souches extensives et n=3 souches de peau témoin)

L'existence de différences de niveaux d'énergie développée par les fibroblastes des 2 phénotypes chéloïdiens est un élément supplémentaire de l'hétérogénéité inter-chéloïdienne. Lorsque l'on étudie en détails chacune des deux morphologies chéloïdiennes, on retrouve cette tendance des fibroblastes papillaires à générer plus de forces de tension que les fibroblastes réticulaires dans les mêmes régions chéloïdiennes, notamment pour les extensives (Figure 80).

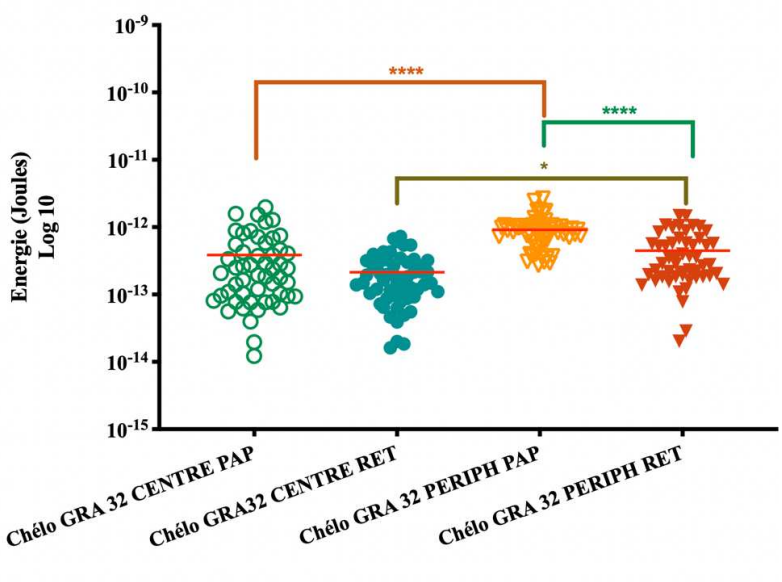

Figure 80 : Energies de traction mesurées en TFM de fibroblastes de chéloïde extensive (exemple pour un donneur, 100 positions par condition)

(Test statistique : Ordinary one-way ANOVA multiple comparisons)

Les énergies mesurées pour une chéloïde extensive représentative entre les différentes conditions sont : PP > PR > CP > CR. L'analyse détaillée des énergies cellulaires montre une différence significative ($p<0,0001$) entre les fibroblastes du centre papillaire par rapport à ceux de la périphérie papillaire, et entre ceux du centre réticulaire par rapport à ceux de la périphérie réticulaire ($p<0,05$). Il n'existe pas de différence significative entre les fibroblastes du centre papillaire et ceux du centre réticulaire ; mais il existe une différence significative entre ceux de la périphérie papillaire et ceux de la périphérie réticulaire ($p<0,0001$).

Les mesures de TFM sont en faveur d'une hétérogénéité intra-chéloïdienne dans les chéloïdes extensives avec les fibroblastes du derme papillaire qui génèrent plus de forces de tension que ceux du derme réticulaire et les fibroblastes de la périphérie qui génèrent plus de forces de tension que ceux du centre. Les fibroblastes de la périphérie papillaire sont ceux qui génèrent le plus de forces.

En ce qui concerne les chéloïdes nodulaires, les différences d'énergies sont moins marquées entre la superficie et la profondeur. Cependant, on retrouve des différences entre la périphérie et le centre. Les énergies mesurées entre les différentes conditions pour une chéloïde nodulaire représentative sont les suivantes : CP = CR > PP = PR (Figure 81). L'analyse détaillée des énergies exprimées montre une différence significative ($p<0,01$) entre les fibroblastes du centre papillaire et ceux de la périphérie papillaire, et entre ceux du centre réticulaire et ceux de la périphérie réticulaire. Il n'existe pas de différence significative entre les fibroblastes du centre papillaire et ceux du centre réticulaire ; ni entre ceux de la périphérie papillaire et ceux de la périphérie réticulaire.

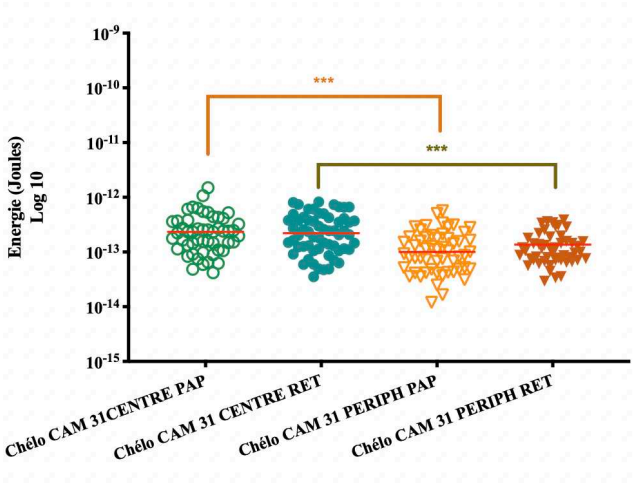

Figure 81 : Energies de traction mesurées en TFM de fibroblastes de chéloïde nodulaire (exemple pour un donneur, 100 positions par condition)

(Test statistique : Ordinary one-way ANOVA multiple comparisons)

On observe que les fibroblastes du centre de la chéloïde nodulaire génèrent des forces de tension plus importantes que les fibroblastes de la périphérie, c'est un autre argument pour l'hétérogénéité intra-chéloïdienne.

4. SYNTHESE DES RÉSULTATS DE L'ÉTUDE FONCTIONNELLE :

Les études fonctionnelles (migration, prolifération et contraction) sont venues compléter les résultats obtenus lors de l'analyse génique et nous ont apporté des éléments complémentaires pour confirmer les différences entre les fibroblastes chéloïdiens et les fibroblastes contrôles.

La caractérisation des différences fonctionnelles entre les deux entités cliniques décrites d'une même pathologie confirme l'existence de ces deux phénotypes et permet de mieux comprendre que la forme de la chéloïde est intimement liée aux capacités fonctionnelles des fibroblastes chéloïdiens Les fibroblastes des chéloïdes extensives auront un profil fonctionnel avec globalement des capacités migratoires et contractiles fortes à la différences des fibroblastes des chéloïdes nodulaires pour lesquelles ces fonctions seront moins marquées : on parle d'hétérogénéité inter-chéloïdienne.

Lorsque l'on compare les populations fibroblastiques d'un même phénotype chéloïdien, on retrouve également des différences que l'on a pu mettre en avant dans cette partie. Dans les cicatrices extensives, la périphérie joue un rôle majeur dans la progression de la chéloïde de par ses propriétés contractiles et migratoires exacerbées par rapport au centre : on parle d'hétérogénéité intra-chéloïdienne. A l'inverse, dans les chéloïdes nodulaires, le centre présente un profil plus actif que la périphérie.

Les résultats dans ces deux parties peuvent être synthétisés sous forme schématique pour les deux phénotypes chéloïdiens (Figures 82 et 83) :

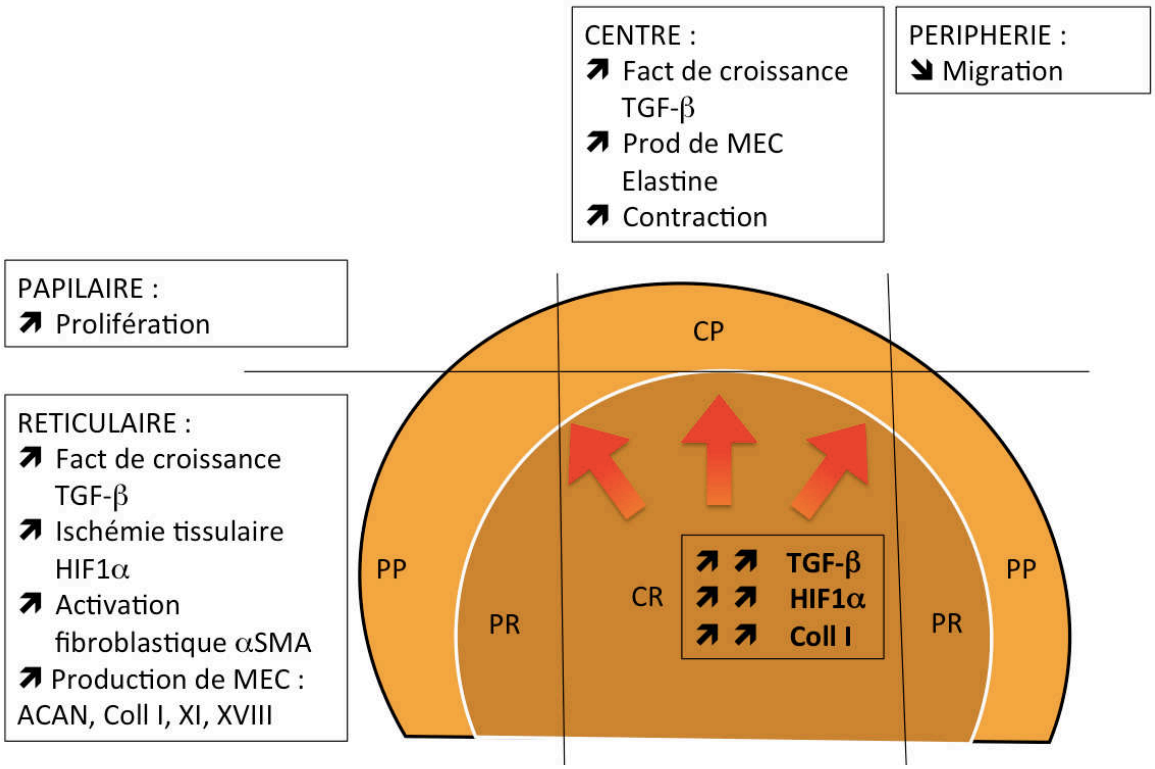

Figure 82 : **Chéloïde nodulaire** : Représentation schématique synthétique des résultats et mécanismes physiopathologiques de son développement

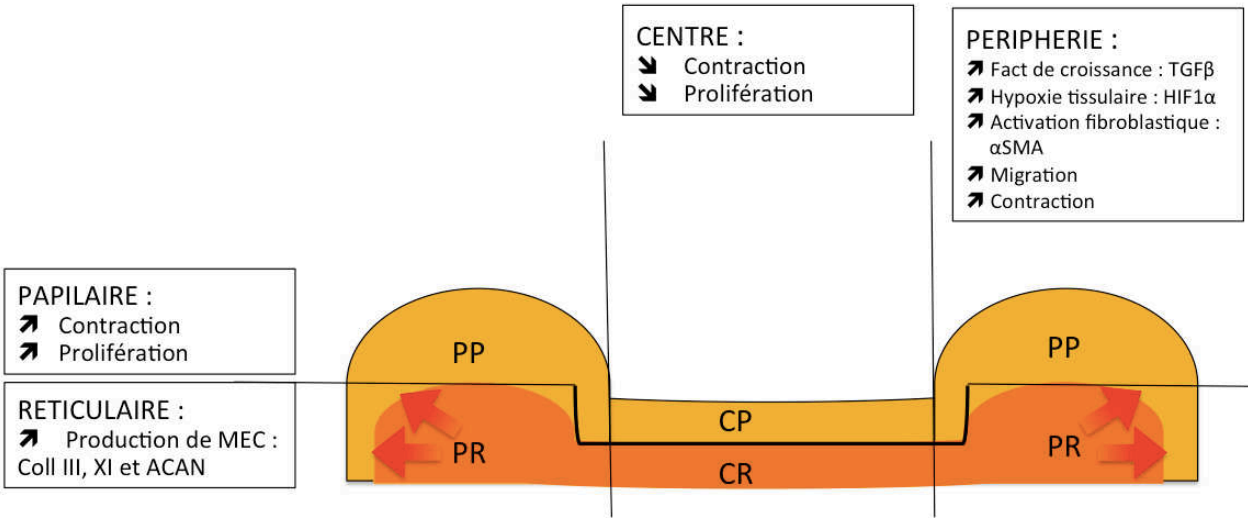

Figure 83 : **Chéloïde extensive** : Représentation schématique synthétique des résultats et mécanismes physiopathologiques de son développement

DISCUSSION COMPLÉMENTAIRE DES RESULTATS

Nos travaux de recherche vont dans le sens du concept proposé par *Driskell et al (2013)* puis *Rinkevich et al. (2015)* selon lequel les fibroblastes représentent une famille cellulaire hétérogène spécialisée dans la synthèse et le maintien de la matrice extra-cellulaire et la coordination entre eux, mais pas uniquement. Ils apparaissent comme une population cellulaire dynamique impliquée dans de nombreux processus physiopathologiques différents, dont la régulation des cellules voisines (Janson et al. 2012). Ses caractéristiques géniques et fonctionnelles en font un acteur clé dans le développement d'une chéloïde et les différences entre les sous-populations fibroblastiques ainsi que leur représentation spatiale dans la chéloïde influencent grandement le développement et la morphologie de cette dernière. La chéloïde apparaît alors comme une lésion complexe dont la genèse découle de l'intrication de sous-populations fibroblastiques différentes, présentant des profils d'expression génique et fonctionnels spécifiques, différent des fibroblastes de peau saine et caractéristique du type de lésion à partir de laquelle ils ont été cultivés et de leur localisation initiale au sein de cette lésion.

En effet, à travers notre étude génique et transcriptomique, nous avons retrouvé des variations d'expression génique entre les fibroblastes chéloïdiens et les fibroblastes sains. Avec plus de 500 gènes exprimés différentiellement entre fibroblastes de chéloïdes et de peau saine (avec 70% de gènes surexprimés dans les chéloïdes), nos résultats sont concordants avec ceux de *Chen et al., 2003* qui retrouvait environ 400 gènes différentiellement exprimés sur les 8400 étudiés (cDNA microarray), dont deux tiers sur-exprimés par rapport à des biopsies de peau totale. Les microarrays utilisés dans notre étude couvrent l'ensemble du génome humaine (« whole genome sequencing ») soit plus de 25 000 gènes. Les gènes en cause, sur- ou sous-

exprimés dans nos résultats, aboutissent à l'accumulation de matrice extra-cellulaire, à un défaut de dégradation de cette dernière, à la prolifération excessive des fibroblastes et à une inhibition de l'apoptose, résultant *in fine* à la formation d'une chéloïde. La confirmation de ces résultats précédemment publiés est un argument important pour la comparabilité de notre étude transcriptomique entre fibroblastes normaux et chéloïdiens et nous autorise à aller plus loin dans l'étude des sous-populations fibroblastiques au sein des chéloïdes.

Le choix du comparateur considéré comme « peau saine » peut être discuté. Nous avons choisi la peau de plastie mammaire car il s'agit d'un tissu disponible dans le service de chirurgie plastique où cette intervention est réalisée en routine. La peau était récupérée en per opératoire après l'obtention d'un consentement préalablement signé par la patiente et transportée directement au laboratoire pour une mise en culture précoce. La peau est prélevée au niveau de la poitrine, qui est reconnue comme une zone majeure à risque de chéloïdes *(Hsu et al, 2018)*, notamment en raison des forces de tension qui y sont exercées.

Dans la littérature, les tissus employés sont variables, divers échantillons cutanés de chirurgie plastique comme l'abdominoplastie, la brachioplastie, l'otoplastie pour oreilles décollées (Mukhopadhy, 2005), la peau de prépuce (Phan et al, 2002) voire parfois un mélange des deux (Euler et al, 2019) ont été utilisées. Le choix de la plastie mammaire permet d'avoir un comparateur stable en terme de localisation car les caractéristiques de la peau (par exemple, l'épaisseur et la composition du derme) vont varier d'une région à l'autre.

L'utilisation de peau extra-lésionnelle parfois proposée *(Syed et al, 2010)*, même si elle pourrait être un comparateur idéal (même patient, mêmes conditions), pose un problème éthique majeur du fait du risque de développement et d'extension de la chéloïde dans cette région non atteinte.

En lien avec les données épidémiologiques rapportées en introduction et avec la banque de chéloïdes que nous avons constituée, nous nous sommes attachés à utiliser des contrôles d'âge proche (adultes jeunes). L'absence de comparateur masculin pourrait être reproché mais le sexe féminin était plus représenté dans les études épidémiologiques et dans notre série, donc ce comparateur nous est apparu, malgré cela, valide.

Des tissus cicatriciels auraient également pu être utilisés comme comparateur, mais la reprise chirurgicale de cicatrices de bonne qualité est rare, ce qui nous aurait confronté à des difficultés d'obtention des tissus contrôles. Les modifications de l'imprégnation hormonale sont également connues de longue date pour avoir un impact sur la qualité de cicatrisation (*Muir 1990*), le fait d'harmoniser les prélèvements chez des femmes jeunes permet de minimiser ces variations chez les populations contrôles.

Le choix de travailler en cultures monocellulaires et sur cellules isolées à partir de ces cultures (comme pour la TFM) permet d'étudier les caractéristiques intrinsèques des fibroblastes. En effet, le fait d'avoir cultivé les cellules adhérentes jusqu'à 2 ou 3 passages permet de se libérer des rapports avec les autres types cellulaires comme les kératinocytes avec lesquelles des interactions épithélio-mésenchymateuses existent *(Kuwahara et al., 2016, Yan et al., 2015)* ou avec les cellules immunitaires qui influencent également les fibroblastes chéloïdiens, tels que les lymphocytes *(Chen et al., 2019)* ou les monocytes et macrophages *(Shook et al., 2018).* L'utilisation des fibroblastes en culture précoce a pour objectif aussi de prévenir la perte de leurs caractéristiques propres qui ont tendance à s'étioler au fur et à mesure des passages *(Syed et al, 2011)*.

Comme nous l'avons vu en introduction, la description de différentes morphologies cliniques de chéloïdes et les tentatives de classifications morphologiques ont jalonné l'histoire de la recherche chéloïdienne. *D'Alibert* au XVIIIe siècle à *Bella et al. (2011)* en passant par *Conway et al (1960)*, plusieurs auteurs ont proposé des ébauches de classifications basées sur

les présentations cliniques des chéloïdes qu'ils considéraient déjà comme hétérogènes. Ils avaient conclu à une « évidence forte » de l'existence d'au moins deux phénotypes de chéloïdes basée sur les deux morphologies (nodulaire et extensive) observées, décrites et statistiquement vérifiées sur des séries de patients. *Bayat et al (2004)* avaient suggéré que la poursuite des études cellulaires et moléculaires du tissu chéloïdien devait tenir compte de ces différences cliniques. Jusqu'à présent, la présentation morphologique est un argument à prendre en compte dans le choix thérapeutique et l'évaluation du pronostic lésionnel selon *Lemperle et al (2020)*. Cependant, nous n'avons pas retrouvé d'étude biologique ou fondamentale permettant de confirmer le rationnel physiopathologique de cette dichotomie cliniquement reconnue entre chéloïde nodulaire et chéloïde extensive.

La constitution de notre banque de tissu chéloïdien s'est basée sur des critères purement cliniques puisqu'il n'existe, à ce jour, pas de marqueurs biologiques permettant de classifier les morphologies. Chaque chéloïde était donc évaluée par deux chirurgiens plasticiens pour en determiner le phénotype. En cas de doute ou de morphologie intermédiaire, le prélèvement n'était pas réalisé pour l'étude afin de limiter les biais liés au choix du comparateur inclus dans l'étude. Nous verrons plus loin qu'il existe sans doute plus de deux phenotypes chéloïdiens à travers une proposition de classification morphologique plus large et que l'inclusion de morphologies intermédiaires ou différentes aurait pu être à l'origine d'une baisse de puissance de l'étude. Mis à part les périodes de restrictions opératoires liées au contexte sanitaire pendant lesquelles aucune chéloïde n'a pu être prélevée, nous avons observé une disponibilité plus importante des échantillons de chéloïdes nodulaires que de chéloïdes extensives. Il n'existe pas de données épidémiologiques sur la repartition des différentes morphologies. Nous avons obtenu plus de chéloïdes nodulaires que de chéloïdes extensives ce qui explique le déséquilibre des groupes avec un rapport 2/1 globalement. Les chéloïdes extensives sont probablement plus souvent traitées médicalement par les

dermatologues, ce qui peut expliquer un biais de recrutement lors de la chirurgie de ces lésions.

Notre etude transcriptomique basée sur la morphologie lésionnelle retrouve des différences d'expression génique entre chéloïde nodulaire et peau contrôle, entre chéloïde extensive et peau contrôle et entre chéloïde nodulaire et chéloïde extensive. La description de ces trois niveaux de différences est un argument fort dans le sens de l'existence de réelles spécificités entre les morphologies chéloïdiennes qui ne seraient alors pas une construction de l'esprit. Nous reviendrons un peu plus loin, dans la discussion générale, sur l'influence de cette classification morphologique notamment en terme de pronostic et de thérapeutique. L'analyse des differences entre les deux morphologies nous a donc permis de mettre en lumière des profils fibroblastiques différents. Une difficulté importante de cette partie de discussion par rapport aux données de la littérature est que la morphologie lésionnelle n'était pas décrite dans les séries. Le morphotype chéloidien pouvait parfois être déterminé à partir des photographies des lésions, lorsqu'elles étaient présentes dans l'article, ou à partir de la description lésionnelle. *Muthusubramaniam et al. (2014)* décrivaient un centre en régression et une périphérie en progression donc nous pouvions supposer qu'il s'agissait de chéloïdes extensives. La topographie pouvait également être un indice du morphotype analysé dans l'étude (plutôt extensive sur le thorax, plutôt nodulaire sur l'oreille), mais ne permet pas de conclure avec certitude, surtout pour les topographies où plusieurs morphotypes sont possibles (l'abdomen par exemple). De plus, il était assez fréquent que les études mêlent différentes morphologies et différentes topographies ce qui a rendu parfois difficile la comparabilité avec notre étude.

A travers nos résultats, nous avons vu se dessiner deux profils physiopathologiques différents entre chéloïdes nodulaires et extensives. Dans les nodulaires, la zone centrale réticulaire apparaît comme une zone clé de la synthèse de matrice extra-cellulaire avec des fibroblastes

en superficie qui prolifèrent pour suivre l'augmentation volumique concentrique de la sphère chéloïdienne. Dans les extensives, au contraire, la périphérie joue un rôle majeur dans la progression par la synthèse de matrice, la migration vers la région péri-lésionnelle et la contraction de la matrice périphérique. Une étude en immuno-histochimie approfondie permettra de corréler les résultats moléculaires avec la caractérisation de la fibrose dermique *in situ*. De plus, des marquages spécifiques de molécules cibles, telles que des cytokines exprimées de façon différentielle dans notre analyse transcriptomique, seront réalisés pour compléter ces données.

Les différences moléculaires observées entre les sous-populations fibroblastiques cultivées à partir de zones différentes mettent en évidence l'hétérogénéité des fibroblastes chéloïdiens. Les études de single-cell RNA-sequencing (scRNA-seq) permettent de différencier les populations cellulaires qui peuplent un échantillon. Des avancées récentes obtenues grâce à cette technologie vont permettre d'aller plus loin dans la compréhension de l'hétérogénéité chéloïdienne, notamment en étudiant toutes les populations cellulaires qui composent une chéloïde ou une région chéloïdienne (kératinocytes, fibroblastes, cellules endothéiales, leucocytes…). *Philipeos et al. (2018)* a décrit au moins quatre sous-populations fibroblastiques différentes en fonction de leur localisation dans le derme et de leurs caractéristiques d'expression génique dans la peau saine. Dans son étude sur le vieillissement cutané, *Solé Boldo et al. (2020)* ont décrit différentes sous-populations fibroblastiques (papillaires sécrétant, réticulaires sécrétant, mésenchymateux et pro-inflammatoires). Le scRNA-seq réalisé par *Shim et al. (2022)* a permis de confirmer l'hétérogénéité des populations cellulaires de fibroblastes, myofibroblastes et cellules endothéliales au sein des chéloïdes. L'application de cette technique innovante à notre hypothèse pourrait permettre de la confirmer en mettant en avant la composition variable des différentes morphologies lésionnelles (hétérogénéité inter-chéloïdienne) et des topographies au sein d'une même

chéloïde (hétérogénéité intra-chéloïdienne) en terme de populations fibroblastiques mais également d'autres populations cellulaires, ce qui permettrait *in fine* d'acquérir une meilleure compréhension des mécanismes cellulaires en cause dans le développement chéloïdien. A partir des différentes zones de tissu chéloïdien, nous analyserons la composante immunitaire car nos résultats sur le transcriptome montrent la synthèse, par les fibroblastes des différentes zones de chéloïdes, de médiateurs capables de stimuler les lymphocytes et les macrophages. Pour aller plus loin, nous avons digéré les tissus chéloïdiens pour analyser la composante immunitaire (études en cours). Nous avons étudié simultanément la composante stromale adhérente.

Les données sur ce dernier point ont été résumées dans une **Lettre** insérée en Annexe 2, intitulée : **Detection of CD34+stromal cells/fibroblasts/fibrocytes/telocytes in nodular keloids : are these cells a tissue reservoir of fibrosis-inducing cells ?** en cours de soumission à *Journal of dermatological Science*, Novembre 2022.

Les résultats de cette lettre montrent qu'il existe une population de cellules stromales/mésenchymateuses (MSC) CD34+/CD90+, une population de type télocytes CD34+/CD90- et des fibroblastes définis par CD34-/CD90+. Le pourcentage des MSC de la périphérie des chéloïdes est inférieur à celui du centre réticulaire, tandis que le pourcentage des fibroblastes est supérieur en périphérie. L'expression de CD26, un marqueur d'activation des fibroblastes, est significativement supérieure dans les fibroblastes de chéloïdes par rapport aux fibroblastes contrôles et augmente au cours de la culture. A l'inverse, il existe une perte d'expression de CD34 en culture, en accord avec le phénotypage des fibroblastes que nous observons sur nos cultures de fibroblastes obtenus par migration à partir des explants cutanés.

Ceci montre que pour étudier les propriétés fonctionnelles de ces 3 sous-populations, il nous faudra réaliser des digestions de biopsies, plutôt que des migrations à partir d'explants.

La description des acteurs cellulaires et de leurs interactions dans les différentes morphologies chéloïdiennes nous permettra d'identifier des cibles thérapeutiques spécifiques d'une entité chéloïdienne donnée qui pourraient être modulées, voire bloquées, par des thérapies ciblées (type anticorps monoclonaux ou inhibiteurs spécifiques). Les traitements pourront être injectés dans une topographie élective de la lésion (par exemple, la périphérie des extensives) pour limiter spécifiquement le développement et la progression de la chéloïde.

OUVERTURE ET PROJETS DE RECHERCHE

Ces trois années de travail de thèse m'ont permis de découvrir et d'acquérir des connaissances et une expérience sur différentes techniques et modèles de biologie cellulaire et moléculaire. Les exigences de la culture cellulaire, les mesures d'aseptie proches du bloc opératoire pour prévenir les contaminations des cultures, la précision des pipetages, la rigueur des protocoles de PCR, la minutie des techniques de TFM, entre autres, ont jalonné d'épreuves, d'échecs et de « petits succès » ces travaux de recherche. La thèse de sciences est une école de l'humilité. Grâce à ces techniques, nous avons pu obtenir des résultats sur le rôle et la physiopathologie des fibroblastes chéloïdiens. Ces résultats ne sont pas une fin en soi mais le début d'une voie d'expérimentations biologiques et cliniques sur la base de ce concept innovant d'hétérogénéité inter- et intra-chéloïdien. Plusieurs axes (plus ou moins avancés à ce jour) et projets peuvent être évoqués ici.

Du point de vue biologique, nous envisageons une étude des sous-populations cellulaires par single-cell RNAseq pour une caractérisation plus précise de ces populations cellulaires. L'identification de marqueurs diagnostics du phénotyque chéloïdien et de cibles pourra amener au dévéloppement de thérapies ciblées. Enfin, nous nous sommes intéressés aux potentiels effets biologiques d'un traitement topique à base de poudre de Nacre.

Du point de vue clinique, nous avons développé une nouvelle classification clinique à visée pronostic et thérapeutique basée sur l'hétérogénéité inter-chéloïdienne. En ce qui concerne le traitement, nous nous sommes intéressés à l'effet des matrices collagéniques (ou derme artificiel) dans le traitement chirurgical et la prévention des récidives chéloïdiennes. Au delà du traitement chirurgical, l'adaptation des traitements médicaux à l'hétérogénéité chéloïdienne permettra de proposer un traitement plus précis des zones intra-chéloïdiennes.

Enfin, nous pourrions poursuivre nos recherches sur une pathologie pourvoyeuses de cicatrices chéloïdes et étudier en parallèle la fibrose dans les séquelles de brûlures.

1. PROJETS BIOLOGIQUES :

1.1. Etude des populations cellulaires, dont les sous-populations fibroblastiques par scRNA-seq

A travers nos travaux, nous avons identifié différentes populations fibroblastiques avec des caractéristiques géniques et fonctionnelles spécifiques. Des travaux complémentaires non présentés dans les résultats de ce manuscrit nous ont permis d'identifier une sous-population d'intérêt CD34+, sur-représentée dans la circulation sanguine périphérique *(Tanaka et al., 2019),* qui pourrait avoir un rôle dans la genèse et le maintien de la fibrose.

Ces résultats nous invitent à considérer le rôle de toutes les sous-populations cellulaires intra-chéloïdiennes, leur composition qualitative et quantitative, pour mieux en appréhender la physiopathologie. Pour ce faire, nous mettons en place une étude en scRNA-seq tels que d'autres l'ont développé *(Deng et al, 2021 ; Xie et al, 2021 ; Shim et al, 2022)*. Le coût très élevé de cette technique est un frein à sa généralisation mais nous espérons obternir prochainement un financement qui nous permettra de pouvoir le réaliser à partir de nos échantillons. Notre objectif est de comparer, à partir de peau totale et/ou de fibroblastes isolés, les deux morphotypes chéloïdiens pour leurs composantes cellulaires (fibroblastiques et autres) afin d'établir des signatures moléculaires caractéristiques des différentes entités et destinées à de futures thérapies ciblées.

1.2. Identification de marqueurs diagnostics du phénotype chéloïdien et de cibles pour les thérapies ciblées

La mise en évidence de spécificités d'expression génique entre fibroblastes témoins et fibroblastes chéloïdiens d'une part, entre fibroblastes de chéloïdes nodulaires et extensives d'autre part, pourrait nous amener à identifier des marqueurs spécifiques, sur-exprimés dans un phénotype, nous permettant, après excision chirurgicale, de confirmer l'appartenance à un type chéloïdien. L'association d'un tel biomarqueur moléculaire (ou la combinaison de plusieurs biomarqueurs) à l'analyse immunohistochimique pourrait être réalisée en routine en post-opératoire afin de confirmer le type lésionnel observé en clinique et de valider un traitement adapté et ciblé comme cela est déjà réalisé dans certaines spécialités (maladies auto-immunes et cancers). Des anticorps monoclonaux, comme le bévacizumab ou ranibizumab (anti-VEGF), pourraient être utilisés en injections topiques pour cibler spécifiquement les protéines hyper-exprimées associées à l'altération du réseau vasculaire profond des chéloïdes. D'autres anticorps monoclonaux, tels que le Dupilumab (anti IL-4 et IL-13), ciblant les populations lymphocytaires, pourraient limiter la fibrose cutanée décrite dans les chéloïdes *(Diaz et al, 2020)* bien qu'une étude récente ait présenté des résultats modérés de ce traitement sur les chéloïdes totales *(Tirgan et al, 2022)*. D'autres traitements sont développés dans la fibrose tissulaire, notamment au niveau pulmonaire dans les fibroses idiopathiques, comme la Pirfenidone qui diminue la production de collagène I et III via l'inhibition de la synthèse d'une HSP (Heat Shock Protein) *(Hisatomi et al, 2012)*. Nos données moléculaires retrouvent des biomarqueurs qui peuvent être ciblés par ces inhibiteurs tels que SIK1 (Salt Induced Kinase 1) sur-exprimé dans les chéloïdes (x3) par rapport aux fibroblastes sains et sur-exprimé dans les nodulaires par rapport aux extensives (x2) et par rapport aux fibroblastes sains (x4,5). Le Nintedanib *(Zhou et al, 2020 ; Cristodor et al, 2022)*, un inhibiteur de tyrosine kinase pourrait être évalué dans le traitement des chéloïdes

nodulaires, plus spécifiquement, pour bloquer la cascade enzymatique liée à la sur-expression de SIK1.

1.3. Etude des effets biologiques d'un traitement topique à base d'extraits de Nacre

Les extraits de poudre de nacre, issus d'huitres perlières, ont été utilisés à des fins médicinales et cosmétiques pendant de nombreuses générations par différentes civilisations asiatiques. Des observations empiriques ont montré une amélioration de la qualité cicatricielle dans des populations asiatiques avec une diminution du volume de la cicatrice, notamment dans le cadre de cicatrices hypertrophiques et chéloïdes, sans que ces résultats n'aient été publiés. *Chen et al. (2019)* ont rapporté que la nacre pouvait avoir un effet régulateur sur l'activation des phases précoces de la cicatrisation. La fermeture rapide de la plaie et son passage en phase de remodelage pourrait prévénir l'évolution vers la chronicisation de la phase de prolifération et la persistance de l'hyperproduction de matrice extra-cellulaire par les fibroblastes qui sont des facteurs clés du développement chéloïdien. Nous sommes entrés en contact avec l'équipe du Dr Rousseau (Laboratoire SAINBIOSE, INSERM U1059) qui a travaillé sur les effets biologiques des extraits de nacre sur les kératinocytes *(Rousseau et al., 2006)* et sur les cellules osseuses *(Rousseau et al., 2003)* pour partager son expérience. Son enthousiasme vis à vis des effets biologiques du produit et ses résultats préliminaires nous ont amenés à rencontrer l'équipe industrielle Mégabiopharma® qui travaille au développement de biothérapies à base d'extraits de nacre. Nous avons réalisé des premiers essais de bio-compatibilité et de toxicité des extraits de nacre, confirmant le bas niveau de toxicité de ces produits sur les fibroblastes *(Agarwal et al, 2014)*. Nous testerons prochainement l'effet de ces extraits de nacre sur des fibroblastes chéloïdiens et sains en culture afin de confirmer ou

d'infirmer leur effet régulateur sur les fonctions fibroblastiques et les potentiels effets bénéfiques *in fine* dans le traitement des chéloïdes. Des résultats encourageants *in vitro* pourraient nous amener à développer un essai thérapeutique de ces extraits en pratique clinique dans la prévention primaire (après chirurgie) et la prévention secondaire (après excision d'une chéloïde) des cicatrices pathologiques.

2. PROJETS CLINIQUES :

2.1. Nouvelle classification clinique à visée pronostic et thérapeutique basée sur l'hétérogénéité inter-chéloïdienne

Au regard des résultats obtenus en faveur de l'existence d'au moins deux morphotypes chéloïdiens, nous avons envisagé une classification clinique plus complète des morphologies chéloïdiennes. En collaboration avec le Dr Ferrero, nous avons réalisé une étude épidémiologique descriptive rétrospective de 95 cicatrices chéloïdes sur 89 patients opérés et suivi pendant plus de deux ans pour évaluer le risque de récidive et les modalités thérapeutiques proposées selon la morphologie *(article en cours de rédaction)*. Cinq types morphologiques permettant de classer toutes les chéloïdes rencontrées dans l'étude ont été décrits : les chéloïdes extensives, les chéloïdes nodulaires de l'oreille, les chéloïdes nodulaires hors oreille, les acnés chéloïdales et les formes intermédiaires ou frontières. Une association statistiquement significative entre les formes cliniques de cicatrices chéloïdes décrites par la classification et le risque de récidive a été rapportée. Le pronostic de récidive était donc intimement lié à la forme de la chéloïde avec des morphologies de bon pronostic (acné chéloïdale avec < 10% de récidive ou nodulaire hors oreille avec < 30% de récidive après traitement chirurgical) et des formes de mauvais pronostic (formes mixtes > 75% de récidive).

Au delà de son apport pronostic, cette classification morphologique guide la thérapeutique avec la proposition d'arbres de prise en charge adaptés à chaque type de morphologie clinique. Ces arbres thérapeutiques sont souvent basés sur l'association de traitements médicaux et chirurgicaux pour en potentialiser l'effet et permettre de diminuer les risques de récidive, qui restent cependant importants.

Catégorie	Sexe	Âge	Localisation anatomique	Morphologie lésionnelle	Forme familiale	Atteinte localisée ou multifocale	Infection	Circonstances de survenue	ATCD de récidive	Pronostic
Acne Kéloïdalis	**Masculin**	-	**Scalp**	-	-	Plutôt localisée	**Fréquente**	Plutôt **folliculite**	-	Bon pronostic
Nodulaire sauf oreille	-	-	Plutôt **abdomen** et **pubis**	Nodulaire	-	-	Rare	Plutôt folliculite et **chirurgie**	-	Bon pronostic
Plane extensive	-	Plutôt patients **âgés** (>60 ans)	Plutôt thorax	Superficielle extensive	-	-	Rare	Plutôt **chirurgie** et folliculite	-	Pronostic moyen
Nodulaire d'oreille	-	Plutôt patients **jeunes** (<30 ans)	Oreilles	Nodulaire	-	Plutôt localisée	Rare	Plutôt piercing	**Fréquent**	Pronostic moyen
Mixte	-	-	Plutôt membres inférieurs	Mixte entre nodulaire et superficielle extensive	Forme familiale	Plutôt **multifocale**	**Fréquente**	Plutôt folliculite	**Fréquent**	Mauvais pronostic

Tableau 11 : Proposition d'une classification morphologique des chéloïdes en 5 catégories

D'après (Ferrero et al, article en cours)

2.2. Etude de l'effet des matrices collagéniques (ou derme artificiel) dans le traitement chirurgical et la prévention des récidives chéloïdiennes:

Une matrice extra-cellulaire collagénique anormale dans sa composition et son organisation est un des facteurs en cause dans le développement des chéloïdes. Des matrices de régénération dermique acellulaires (type Integra®) existent et sont composées d'un agencement de fibres de collagène et de glycosaminoglycanes. Comme présenté dans le volet thérapeutique de l'introduction, nous avons montré que ces matrices sont un moyen sûr et efficace pour lutter contre les rétractions tissulaires dans les séquelles de brûlures *(Dermal substitution, a safe and effective way in the surgical correction of post burn dorsal foot contractures in adults, Serror et al., 2022, accepté pour publication dans European Review for Medical and Pharmacological sciences*, Annexe 1*)*. L'utilisation d'une matrice dermique

exogène recolonisée secondairement par les fibroblastes du patient pourrait être un moyen de rétrocontrôler négativement la production de collagène par les fibroblastes endogènes, si les voies de ce rétrocontrôle sont encore fonctionnelles. Nous avons réalisé une série prospective toujours en cours d'implémentation. Des résultats préliminaires comparant les taux de récidive après l'excision de larges chéloïdes extensives laissées en cicatrisation dirigée ou couverte par Integra® témoignent d'une tendance à la baisse du taux de récidive après couverture par Integra® (article en cours de rédaction).

2.3. Adapatation des traitements médicaux à l'hétérogénéité intra-chéloïdienne :

Au delà du développement de nouveaux traitements, nous pouvons nous questionner sur l'administration de ces traitements et en particulier la topographie des injections. Le rôle variable des différentes régions chéloïdiennes dans le développement des chéloïdes doit nous amener à nous interroger sur les modalités d'administration des traitements. Les corticoïdes injectables sont à l'heure actuelle le traitement médical le plus largement utilisé dans le traitement des chéloïdes. Au regard des résultats observés en terme d'hétérogénéité intra-chéloïdienne, nous pouvons proposer des injections différentes en fonction de la morphologie lésionnelle, à savoir plutôt au centre de la chéloïde nodulaire et plutôt à la périphérie, voire à la frontière avec la peau péri-lésionnelle pour bloquer la progression des chéloïdes planes extensives. Ces propositions basées sur nos données physiopathologiques seraient bien-sûr à confirmer *in vitro* dans un premier temps puis par une étude clinique.

2.4. Ouverture sur les séquelles de brûlures :

La brûlure est un grand pourvoyeur de cicatrices inflammatoires et dystrophiques, hypertrophiques voire chéloïdes. La prise en charge des patients brûlés, traités chirurgicalement ou non, nous amène à être confrontés à un large éventail de ces cicatrices pathologiques et à probablement devoir les considérer comme un continuum allant de la cicatrice quasi-invisible à la cicactice chéloïde la plus volumineuse, proliférante et symptomatique. Des études comparatives à tous les niveaux, biologiques, cliniques et thérapeutiques entre ces séquelles de brûlures et les chéloïdes en peau non brûlée pourraient nous permettre de mettre en avant des points communs et de faire bénéficier des avancées physiopathologiques et thérapeutiques des uns aux autres. L'utilisation du derme artificiel, pour reprendre cet exemple de traitement chirurgical, a d'abord été proposée dans le traitement des séquelles de brûlures avant d'être envisagée dans le service pour le traitement des chéloïdes après excisions. Je pense que les progrès des uns pourront bénéficier aux autres dans un sens comme dans l'autre et que la recherche fondamentale et clinique est un levier majeur pour venir en aide à ces patients en grande souffrance en raison de séquelles de brûlures ou de chéloïdes.

DISCUSSION

CONCLUSION

Les chéloïdes, bien que décrites il y a plusieurs siècles, restent une pathologie cutanée particulière avec une part de mystère et un côté inquiétant. Inquiétantes pour le patient qui connaît, ou a déjà connu, la gêne esthétique et fonctionnelle de voir se développer et progresser ces lésions qui s'accompagnent de douleurs, de prurit, de raideurs, de poussées inflammatoires ou d'épisodes infectieux. Cette pathologie, parfois défigurante lorsqu'elle affecte le visage, et le cortège symptomatique qui l'accompagne, est également responsable de souffrances psychologiques chez le patient. Inquiétantes pour le chirurgien, qui malgré tous les efforts et toute l'application portée à son intervention, peut en voir le résultat profondément dégradé par l'apparition et le développement de ces lésions. Mystérieux parce que, malgré des années de recherches, les moyens sûrs de prévenir son apparition, de contrôler sa progression et de faire régresser les chéloïdes installées ne sont pas découverts et les chéloïdes continuent de « fleurir » sur les corps et les visages de patients parfois meurtris. L'absence de maîtrise fait peur et la pathologie chéloïdienne, du fait des interrogations qu'elle laisse persister et des échecs auxquels elle expose les soignants, peut conduire les médecins et chirurgiens à éviter de la prendre en charge tant son traitement est difficile. S'aventurer à traiter une chéloïde, c'est s'engager dans un long chemin avec le patient, dont l'issue est parfois pire que la présentation initiale. Cependant, modestement et avec beaucoup d'humilité, nous avons essayé de percer une partie des mystères de la chéloïde en l'attaquant par l'angle de l'hétérogénéité, qui nous avait été soufflé par nos observations cliniques. La recherche d'explications biologiques et cellulaires aux variations de présentations cliniques entre les différentes chéloïdes et au sein d'une même chéloïde, nous a amenés à décrire les niveaux d'hétérogénéité inter-chéloïdienne et intra-chéloïdienne. Les différentes régions de la

chéloïde et leurs caractéristiques propres ont été évoquées par certains auteurs du XXIe siècle et notre travail a eu pour but de les synthétiser dans une revue et de les compléter par nos travaux expérimentaux. Nous avons pu mettre en évidence, aux travers des fonctions et propriétés des fibroblastes chéloïdiens, un noyau central profond responsable de la progression centrifuge de la chéloïde nodulaire et une bordure active en cause dans l'extension des chéloïdes planes extensives. La confirmation biologique de l'existence de ces deux entités cliniques est également une avancée majeure dans la compréhension de la physiopathologie chéloïdienne puisqu'elle n'avait jusqu'alors pas été décrite. La reconnaissance biologique d'au moins deux types de chéloïdes nous pousse à valider la classification morphologique clinique proposée en fin de manuscrit pour pouvoir développer des traitements spécifiques du type de chéloïde, ciblés sur les marqueurs moléculaires identifiés et caractéristiques de chaque type. La description de cette physiopathologie complexe est la première marche qui permettra d'échafauder des traitements spécifiques afin de faire de la chéloïde une pathologie curable de manière stable et prolongée. Les traitements curatifs et préventifs de la chéloïde auront pour but de faire de cette complication majeure qui inquiète patients et chirurgiens, un aléa thérapeutique mineur accessible à une prise en charge validée et routinière. La gestion de la chéloïde ne sera alors plus regardée avec distance et méfiance et le chirurgien ne se sentira plus désarmé dans le combat contre la cicatrice pathologique. Alibert a écrit, lors de la première description des cicatrices chéloïdes : « j'estime que l'étude des (chéloïdes) est d'une très grande importance en pathologie. En effet, ces tumeurs sont le tourment de la vie, et les moyens de l'art sont néanmoins insuffisants pour les combattre ». Cette affirmation reste vraie encore aujourd'hui, mais le travail de recherche et le développement de nouvelles thérapeutiques nous permettra, dans un avenir proche, je l'espère, d'y parvenir.

RÉFÉRENCES BIBLIOGRAPHIQUES

Abdou, A. G., Maraee, A. H., Al-Bara, A. M., & Diab, W. M. (2011). Immunohistochemical expression of TGF-β1 in keloids and hypertrophic scars. Am J Dermatopathol, 33(1), 84-91. doi: 10.1097/DAD.0b013e3181d0c3ad

Addison, T. On the Keloid of Alibert, and on True Keloid. Medico-Chir. Trans. 1854, 37, 27–47. https://doi.org/10.1177/095952875403700106.

Agha, R., Ogawa, R., Pietramaggiori, G., & Orgill, D. P. (2011). A review of the role of mechanical forces in cutaneous wound healing. J Surg Res, 171(2), 700-708. doi: 10.1016/j.jss.2011.07.007

Akaishi, S., Akimoto, M., Ogawa, R., & Hyakusoku, H. (2008). The relationship between keloid growth pattern and stretching tension: visual analysis using the finite element method. Ann Plast Surg, 60(4), 445-451. doi: 10.1097/SAP.0b013e3181238dd7

Akaishi, S.; Ogawa, R.; Hyakusoku, H. Visual and Pathologic Analyses of Keloid Growth Patterns. Ann. Plast. Surg. 2010, 64 (1), 80–82. https://doi.org/10.1097/SAP.0b013e31819967ed.

Akasaka, Y., Fujita, K., Ishikawa, Y., Asuwa, N., Inuzuka, K., Ishihara, M., . . . Ishii, T. (2001). Detection of apoptosis in keloids and a comparative study on apoptosis between keloids, hypertrophic scars, normal healed flat scars, and dermatofibroma. Wound Repair Regen, 9(6), 501-506. doi: 10.1046/j.1524-475x.2001.00501.x

Aköz, T.; Gideroğlu, K.; Akan, M. Combination of Different Techniques for the Treatment of Earlobe Keloids. Aesthetic Plast. Surg. 2002, 26 (3), 184–188. https://doi.org/10.1007/s00266-002-1490-3.

Alhady, S. M. A.; Sivanantharajah, K. KELOIDS IN VARIOUS RACES A Review of 175 Cases: Plast. Reconstr. Surg. 1969, 44 (6), 564–566. https://doi.org/10.1097/00006534-196912000-00006.

Alibert, J.-L. (1768-1837). Description des maladies de la peau observées à l'hôpital Saint-Louis, et exposition des meilleures méthodes suivies pour leur traitement, par J.-L. Alibert,... avec figures coloriées. 105.

Amadeu, T. P., Braune, A. S., Porto, L. C., Desmoulière, A., & Costa, A. M. (2004). Fibrillin-1 and elastin are differentially expressed in hypertrophic scars and keloids. Wound Repair Regen, 12(2), 169-174. doi: 10.1111/j.1067-1927.2004.012209.x

Appleton, I., Brown, N. J., & Willoughby, D. A. (1996). Apoptosis, necrosis, and proliferation: possible implications in the etiology of keloids. Am J Pathol, 149(5), 1441-1447.

Aramaki-Hattori, N., Okabe, K., Hamada, M., Takato, T., & Kishi, K. (2017). Relationship between Keloid Formation and YAP/TAZ Signaling. Plast Reconstr Surg Glob Open, 5(6), e1357. doi: 10.1097/gox.0000000000001357

Atiyeh, B. S., Costagliola, M., & Hayek, S. N. (2005). Keloid or hypertrophic scar: the controversy: review of the literature. Ann Plast Surg, 54(6), 676-680. doi: 10.1097/01.sap.0000164538.72375.93

Atkinson, J.-A. M.; McKenna, K. T.; Barnett, A. G.; McGrath, D. J.; Rudd, M. A Randomized, Controlled Trial to Determine the Efficacy of Paper Tape in Preventing Hypertrophic Scar Formation in Surgical Incisions That Traverse Langer??S Skin Tension Lines: Plast. Reconstr. Surg. 2005, 116 (6), 1648–1656. https://doi.org/10.1097/01.prs.0000187147.73963.a5.

Babu, M.; Oliver', N. Fibronectin Is Overproduced by Keloid Fibroblasts during Abnormal Wound Healing. MOL CELL BIOL 1989, 9, 9.

Bagabir, R., Byers, R. J., Chaudhry, I. H., Müller, W., Paus, R., & Bayat, A. (2012). Site-specific immunophenotyping of keloid disease demonstrates immune upregulation and the presence of lymphoid aggregates. Br J Dermatol, 167(5), 1053-1066. doi: 10.1111/j.1365-2133.2012.11190.x

Barallobre-Barreiro, J., Woods, E., Bell, R. E., Easton, J. A., Hobbs, C., Eager, M., . . . Shaw, T. J. (2019). Cartilage-like composition of keloid scar extracellular matrix suggests fibroblast mis-differentiation in disease. Matrix Biol Plus, 4, 100016. doi: 10.1016/j.mbplus.2019.100016

Barnes, L. A., Marshall, C. D., Leavitt, T., Hu, M. S., Moore, A. L., Gonzalez, J. G., . . . Gurtner, G. C. (2018). Mechanical Forces in Cutaneous Wound Healing: Emerging Therapies to Minimize Scar Formation. Adv Wound Care (New Rochelle), 7(2), 47-56. doi: 10.1089/wound.2016.0709

Bayat, A., Arscott, G., Ollier, W. E., Ferguson, M. W., & Mc Grouther, D. A. (2004). Description of site-specific morphology of keloid phenotypes in an Afrocaribbean population. Br J Plast Surg, 57(2), 122-133. doi: 10.1016/j.bjps.2003.11.009

Bayat, A., Bock, O., Mrowietz, U., Ollier, W. E., & Ferguson, M. W. (2003). Genetic susceptibility to keloid disease and hypertrophic scarring: transforming growth factor beta1 common polymorphisms and plasma levels. Plast Reconstr Surg, 111(2), 535-543; discussion 544-536. doi: 10.1097/01.prs.0000041536.02524.a3

Bayat, A.; Arscott, G.; Ollier, W. E. R.; Ferguson, M. W. J.; Mc Grouther, D. A. Description of Site-Specific Morphology of Keloid Phenotypes in an Afrocaribbean Population. Br. J. Plast. Surg. 2004, 57 (2), 122–133. https://doi.org/10.1016/j.bjps.2003.11.009.

Bayat, A.; Arscott, G.; Ollier, W. E. R.; McGrouther, D. A.; Ferguson, M. W. J. Keloid Disease: Clinical Relevance of Single versus Multiple Site Scars. Br. J. Plast. Surg. 2005, 58 (1), 28–37. https://doi.org/10.1016/j.bjps.2004.04.024.

Bella, H., Heise, M., Yagi, K. I., Black, G., McGrouther, D. A., & Bayat, A. (2011). A clinical characterization of familial keloid disease in unique African tribes reveals distinct keloid phenotypes. Plast Reconstr Surg, 127(2), 689-702. doi: 10.1097/PRS.0b013e3181fed645

Berman, B.; Kaufman, J. Pilot Study of the Effect of Postoperative Imiquimod 5% Cream on the Recurrence Rate of Excised Keloids. J. Am. Acad. Dermatol. 2002, 47 (4), S209–S211. https://doi.org/10.1067/mjd.2002.126585.

Berman, B.; Maderal, A.; Raphael, B. Keloids and Hypertrophic Scars: Pathophysiology, Classification, and Treatment. Dermatol. Surg. Off. Publ. Am. Soc. Dermatol. Surg. Al 2017, 43 Suppl 1, S3–S18. https://doi.org/10.1097/DSS.0000000000000819.

Bi, M.; Sun, P.; Li, D.; Dong, Z.; Chen, Z. Intralesional Injection of Botulinum Toxin Type A Compared with Intralesional Injection of Corticosteroid for the Treatment of Hypertrophic Scar and Keloid: A Systematic Review and Meta-Analysis. Med. Sci. Monit. Int. Med. J. Exp. Clin. Res. 2019, 25, 2950–2958. https://doi.org/10.12659/MSM.916305.

Bidic, S. M.; Dauwe, P. B.; Heller, J.; Brown, S.; Rohrich, R. J. Reconstructing Large Keloids with Neodermis: A Systematic Review. Plast. Reconstr. Surg. 2012, 129 (2), 380e–382e. https://doi.org/10.1097/PRS.0b013e31823aefee.

Bijlard, E., Steltenpool, S., & Niessen, F. B. (2015). Intralesional 5-fluorouracil in keloid treatment: a systematic review. Acta Derm Venereol, 95(7), 778-782. doi: 10.2340/00015555-2106

Bloom, D. Heredity of Keloids; Review of the Literature and Report of a Family with Multiple Keloids in Five Generations. N. Y. State J. Med. 1956, 56 (4), 511–519.

Boccara, D.; Serror, K.; Chatelain, S.; Chaouat, M.; Mimoun, M.; Azoulay, L. A New Therapeutic Protocol for the Treatment of Keloid Scars: A Retrospective Study. J. Wound Care 2021, 30 (3), 184–190. https://doi.org/10.12968/jowc.2021.30.3.184.

Bock, O., Yu, H., Zitron, S., Bayat, A., Ferguson, M. W., & Mrowietz, U. (2005). Studies of transforming growth factors beta 1-3 and their receptors I and II in fibroblast of keloids and hypertrophic scars. Acta Derm Venereol, 85(3), 216-220. doi: 10.1080/00015550410025453

Bock, O.; Schmid-Ott, G.; Malewski, P.; Mrowietz, U. Quality of Life of Patients with Keloid

and Hypertrophic Scarring. Arch. Dermatol. Res. 2006, 297 (10), 433–438. https://doi.org/10.1007/s00403-006-0651-7.

Botwood, N.; Lewanski, C.; Lowdell, C. The Risks of Treating Keloids with Radiotherapy. Br. J. Radiol. 1999, 72 (864), 1222–1224. https://doi.org/10.1259/bjr.72.864.10703484.

Brissett, A. E.; Sherris, D. A. Scar Contractures, Hypertrophic Scars, and Keloids. Facial Plast. Surg. FPS 2001, 17 (4), 263–272. https://doi.org/10.1055/s-2001-18827.

Brun, C., Jean-Louis, F., Oddos, T., Bagot, M., Bensussan, A., & Michel, L. (2016). Phenotypic and functional changes in dermal primary fibroblasts isolated from intrinsically aged human skin. Exp Dermatol, 25(2), 113-119. doi: 10.1111/exd.12874

Butler, P. D., Longaker, M. T., & Yang, G. P. (2008). Current progress in keloid research and treatment. J Am Coll Surg, 206(4), 731-741. doi: 10.1016/j.jamcollsurg.2007.12.001

Campaner, A. B., Ferreira, L. M., Gragnani, A., Bruder, J. M., Cusick, J. L., & Morgan, J. R. (2006). Upregulation of TGF-beta1 expression may be necessary but is not sufficient for excessive scarring. J Invest Dermatol, 126(5), 1168-1176. doi: 10.1038/sj.jid.5700200

Chen, L., Su, Y., Yin, B., Li, S., Cheng, X., He, Y., & Jia, C. (2022). LARP6 REGULATES KELOID FIBROBLASTS PROLIFERATION, INVASION AND COLLAGEN SYNTHESIS. J Invest Dermatol. doi: 10.1016/j.jid.2022.01.028

Chen, W. L., & Simmons, C. A. (2011). Lessons from (patho)physiological tissue stiffness and their implications for drug screening, drug delivery and regenerative medicine. Adv Drug Deliv Rev, 63(4-5), 269-276. doi: 10.1016/j.addr.2011.01.004

Chen, W., Fu, X., Sun, X., Sun, T., Zhao, Z., & Sheng, Z. (2003). Analysis of differentially expressed genes in keloids and normal skin with cDNA microarray. J Surg Res, 113(2), 208-216. doi: 10.1016/s0022-4804(03)00188-4

Chen, X., Peng, L. H., Chee, S. S., Shan, Y. H., Liang, W. Q., & Gao, J. Q. (2019). Nanoscaled pearl powder accelerates wound repair and regeneration in vitro and in vivo. Drug Dev Ind Pharm, 45(6), 1009-1016. doi: 10.1080/03639045.2019.1593436

Chen, Y., Jin, Q., Fu, X., Qiao, J., & Niu, F. (2019). Connection between T regulatory cell enrichment and collagen deposition in keloid. Exp Cell Res, 383(2), 111549. doi: 10.1016/j.yexcr.2019.111549

Cheng, A. Y., Lee, C. N., HSIEH, F. N., LO, T. K., HUANG, H. Y., HSU, C. K., . . . YANG, C. C. (2019). "Spade sign" and inflammation/fibrosis limited to the upper and mid-dermis as the pathognomonic features of acne keloidalis. J Dermatol. doi: 10.1111/1346-8138.15127

Chin, G. S., Liu, W., Peled, Z., Lee, T. Y., Steinbrech, D. S., Hsu, M., & Longaker, M. T. (2001). Differential expression of transforming growth factor-beta receptors I and II and

activation of Smad 3 in keloid fibroblasts. Plast Reconstr Surg, 108(2), 423-429. doi: 10.1097/00006534-200108000-00022

Chipev, C. C., & Simon, M. (2002). Phenotypic differences between dermal fibroblasts from different body sites determine their responses to tension and TGFbeta1. BMC Dermatol, 2, 13. doi: 10.1186/1471-5945-2-13

Chipev, C. C., Simman, R., Hatch, G., Katz, A. E., Siegel, D. M., & Simon, M. (2000). Myofibroblast phenotype and apoptosis in keloid and palmar fibroblasts in vitro. Cell Death Differ, 7(2), 166-176. doi: 10.1038/sj.cdd.4400605

Chodon, T., Sugihara, T., Igawa, H. H., Funayama, E., & Furukawa, H. (2000). Keloid-derived fibroblasts are refractory to Fas-mediated apoptosis and neutralization of autocrine transforming growth factor-beta1 can abrogate this resistance. Am J Pathol, 157(5), 1661-1669. doi: 10.1016/s0002-9440(10)64803-1

Chung, S., Nakashima, M., Zembutsu, H., & Nakamura, Y. (2011). Possible involvement of NEDD4 in keloid formation; its critical role in fibroblast proliferation and collagen production. Proc Jpn Acad Ser B Phys Biol Sci, 87(8), 563-573. doi: 10.2183/pjab.87.563

Clark, J. A.; Turner, M. L.; Howard, L.; Stanescu, H.; Kleta, R.; Kopp, J. B. Description of Familial Keloids in Five Pedigrees: Evidence for Autosomal Dominant Inheritance and Phenotypic Heterogeneity. BMC Dermatol. 2009, 9 (1), 8. https://doi.org/10.1186/1471-5945-9-8.

Clayman, M. A.; Clayman, S. M.; Mozingo, D. W. The Use of Collagen-Glycosaminoglycan Copolymer (Integra) for the Repair of Hypertrophic Scars and Keloids: J. Burn Care Res. 2006, 27 (3), 404–409. https://doi.org/10.1097/01.BCR.0000216749.72080.89.

Colwell, A. S., Phan, T. T., Kong, W., Longaker, M. T., & Lorenz, P. H. (2005). Hypertrophic scar fibroblasts have increased connective tissue growth factor expression after transforming growth factor-beta stimulation. Plast Reconstr Surg, 116(5), 1387-1390; discussion 1391-1382. doi: 10.1097/01.prs.0000182343.99694.28

Conway, H., Gillette, R., Smith, J. W., & Findley, A. (1960). Differential diagnosis of keloids and hypertrophic scars by tissue culture technique with notes on therapy of keloids by surgical excision and decadron. Plast Reconstr Surg Transplant Bull, 25, 117-132. doi: 10.1097/00006534-196002000-00001

Cosman, B.; Crikelair, G. F.; Ju, D. M. C.; Gaulin, J. C.; Lattes, R. THE SURGICAL TREATMENT OF KELOIDS: Plast. Reconstr. Surg. 1961, 27 (3), 335–358. https://doi.org/10.1097/00006534-196104000-00001.

Cosman, B.; Wolff, M. Acne Keloidalis. Plast. Reconstr. Surg. 1972, 50 (1), 25–30. https://doi.org/10.1097/00006534-197207000-00004.

Cristodor, P. L., Nechifor, A., Fotea, S., Nadasdy, T., Bahloul, Y., Nicolescu, A. C., & Tatu, A. L. (2022). New Antifibroblastic Medication in Dermatology: Could Nintedanib Treat Scarring? Int J Gen Med, Volume 15, 7169-7172. doi: 10.2147/ijgm.s377073

Crockett, D. J. Colour, Cancer, and Keloids in the Sudan. Br. J. Plast. Surg. 1962, 15, 408–416. https://doi.org/10.1016/s0007-1226(62)80066-6.

Crockett, D. J. REGIONAL KELOID SUSCEPTIBILITY. Br. J. Plast. Surg. 1964, 17, 245–253. https://doi.org/10.1016/s0007-1226(64)80040-0.

Cruz, N. I.; Korchin, L. Inhibition of Human Keloid Fibroblast Growth by Isotretinoin and Triamcinolone Acetonide In Vitro: Ann. Plast. Surg. 1994, 33 (4), 401–405. https://doi.org/10.1097/00000637-199410000-00007.

da Cunha Colombo Tiveron, L. R., da Silva, I. R., da Silva, M. V., Peixoto, A. B., Rodrigues, D. B. R., & Rodrigues, V., Jr. (2018). High in situ mRNA levels of IL-22, TFG-beta, and ARG-1 in keloid scars. Immunobiology, 223(12), 812-817. doi: 10.1016/j.imbio.2018.08.010

Dachlan, I., Wirohadidjojo, Y. W., Wahyuningsih, M. S. H., Aryandono, T., Soebono, H., & Afandy, D. (2019). The effect of 5alpha-oleandrin on keloid fibroblast activities. BMC Proc, 13(Suppl 11), 14. doi: 10.1186/s12919-019-0177-6

Dai X, Lei TC. Botulinum toxin A promotes the transdifferentiation of primary keloid myofibroblasts into adipocyte-like cells. Basic Clin Pharmacol Toxicol. 2021 Dec;129(6):462-469. doi: 10.1111/bcpt.13661. Epub 2021 Oct 20. PMID: 34571584.

Dalkowski, A.; Fimmel, S.; Beutler, C.; Zouboulis, Ch. C. Cryotherapy Modifies Synthetic Activity and Differentiation of Keloidal Fibroblasts in Vitro: Cryotherapy of Keloidal Fibroblasts in Vitro . Exp. Dermatol. 2003, 12 (5), 673–681. https://doi.org/10.1034/j.1600-0625.2003.00015.x.

De Felice, B., Wilson, R. R., & Nacca, M. (2009). Telomere shortening may be associated with human keloids. BMC Med Genet, 10, 110. doi: 10.1186/1471-2350-10-110

de Oliveira, G. V.; Nunes, T. A.; Magna, L. A.; Cintra, M. L.; Kitten, G. T.; Zarpellon, S.; do Amaral, C. M. R. Silicone versus Nonsilicone Gel Dressings: A Controlled Trial. Dermatol. Surg. 2001, 27 (8), 721–726. https://doi.org/10.1046/j.1524-4725.2001.00345.x.

Dean, D. M., Rago, A. P., & Morgan, J. R. (2009). Fibroblast elongation and dendritic extensions in constrained versus unconstrained microtissues. Cell Motil Cytoskeleton, 66(3), 129-141. doi: 10.1002/cm.20335

Deng, C. C., Zhu, D. H., Chen, Y. J., Huang, T. Y., Peng, Y., Liu, S. Y., . . . Rong, Z. (2019). TRAF4 Promotes Fibroblast Proliferation in Keloids by Destabilizing p53 via Interacting with the Deubiquitinase USP10. J Invest Dermatol, 139(9), 1925-1935.e1925. doi: 10.1016/j.jid.2019.03.1136

Deng, C.-C., Hu, Y.-F., Zhu, D.-H., Cheng, Q., Gu, J.-J., Feng, Q.-L., . . . Yang, B. (2021). Single-cell RNA-seq reveals fibroblast heterogeneity and increased mesenchymal fibroblasts in human fibrotic skin diseases. Nat Commun, 12(1). doi: 10.1038/s41467-021-24110-y

Diaz, A., Tan, K., He, H., Xu, H., Cueto, I., Pavel, A. B., . . . Guttman-Yassky, E. (2020). Keloid lesions show increased IL-4/IL-13 signaling and respond to Th2-targeting dupilumab therapy. J Eur Acad Dermatol Venereol, 34(4), e161-e164. doi: 10.1111/jdv.16097

Dienus, K., Bayat, A., Gilmore, B. F., & Seifert, O. (2010). Increased expression of fibroblast activation protein-alpha in keloid fibroblasts: implications for development of a novel treatment option. Arch Dermatol Res, 302(10), 725-731. doi: 10.1007/s00403-010-1084-x

Dohi, T., Padmanabhan, J., Akaishi, S., Than, P. A., Terashima, M., Matsumoto, N. N., . . . Gurtner, G. C. (2019). The Interplay of Mechanical Stress, Strain, and Stiffness at the Keloid Periphery Correlates with Increased Caveolin-1/ROCK Signaling and Scar Progression. Plast Reconstr Surg, 144(1), 58e-67e. doi: 10.1097/PRS.0000000000005717

Driskell RR, Lichtenberger BM, Hoste E, Kretzschmar K, Simons BD, Charalambous M, et al. Distinct fibroblast lineages determine dermal architecture in skin development and repair. Nature 2013;504:277e81.

Duan, X., Wu, Y., Zhang, Z., & Lu, Z. (2020). Identification and analysis of dysregulated lncRNA and associated ceRNA in the pathogenesis of keloid. Ann Transl Med, 8(5), 222. doi: 10.21037/atm.2020.01.07

España, A.; Solano, T.; Quintanilla, E. Bleomycin in the Treatment of Keloids and Hypertrophic Scars by Multiple Needle Punctures. 10.

Euler, T., Valesky, E. M., Meissner, M., Hrgovic, I., Kaufmann, R., Kippenberger, S., & Zoller, N. N. (2019). Normal and keloid fibroblasts are differentially influenced by IFN-gamma and triamcinolone as well as by their combination. Wound Repair Regen, 27(5), 450-461. doi: 10.1111/wrr.12722

Feng, F., Liu, M., Pan, L., Wu, J., Wang, C., Yang, L., . . . Lei, M. (2022). Biomechanical Regulatory Factors and Therapeutic Targets in Keloid Fibrosis. Front Pharmacol, 13, 906212. doi: 10.3389/fphar.2022.906212

Friedman, D. W.; Boyd, C. D.; Mackenzie, J. W.; Norton, P.; Olson, R. M.; Deak, S. B. Regulation of Collagen Gene Expression in Keloids and Hypertrophic Scars. J. Surg. Res. 1993, 55 (2), 214–222. https://doi.org/10.1006/jsre.1993.1132.

Fujita, M., Yamamoto, Y., Jiang, J. J., Atsumi, T., Tanaka, Y., Ohki, T., . . . Murakami, M. (2019). NEDD4 Is Involved in Inflammation Development during Keloid Formation. J Invest Dermatol, 139(2), 333-341. doi: 10.1016/j.jid.2018.07.044

Fujiwara, M., Muragaki, Y., & Ooshima, A. (2005). Upregulation of transforming growth factor-beta1 and vascular endothelial growth factor in cultured keloid fibroblasts: relevance to angiogenic activity. Arch Dermatol Res, 297(4), 161-169. doi: 10.1007/s00403-005-0596-2

Gao, F.-L.; Jin, R.; Zhang, L.; Zhang, Y.-G. The Contribution of Melanocytes to Pathological Scar Formation during Wound Healing. 5.

Gao, N., Lu, L., Ma, X., Liu, Z., Yang, S., & Han, G. (2022). Targeted inhibition of YAP/TAZ alters the biological behaviours of keloid fibroblasts. Experimental Dermatology, 31(3), 320-329. doi: 10.1111/exd.14466

Gao, Z., Wang, Z., Shi, Y., Lin, Z., Jiang, H., Hou, T., . . . Jin, Y. (2006). Modulation of collagen synthesis in keloid fibroblasts by silencing Smad2 with siRNA. Plast Reconstr Surg, 118(6), 1328-1337. doi: 10.1097/01.prs.0000239537.77870.2c

Ghaffari, A., Kilani, R. T., & Ghahary, A. (2009). Keratinocyte-conditioned media regulate collagen expression in dermal fibroblasts. J Invest Dermatol, 129(2), 340-347. doi: 10.1038/jid.2008.253

Ghazizadeh, M., Tosa, M., Shimizu, H., Hyakusoku, H., & Kawanami, O. (2007). Functional implications of the IL-6 signaling pathway in keloid pathogenesis. J Invest Dermatol, 127(1), 98-105. doi: 10.1038/sj.jid.5700564

Gira, A. K., Brown, L. F., Washington, C. V., Cohen, C., & Arbiser, J. L. (2004). Keloids demonstrate high-level epidermal expression of vascular endothelial growth factor. J Am Acad Dermatol, 50(6), 850-853. doi: 10.1016/j.jaad.2003.11.061

Giugliano, G., Pasquali, D., Notaro, A., Brongo, S., Nicoletti, G., D'Andrea, F., . . . Sinisi, A. A. (2003). Verapamil inhibits interleukin-6 and vascular endothelial growth factor production in primary cultures of keloid fibroblasts. Br J Plast Surg, 56(8), 804-809. doi: 10.1016/s0007-1226(03)00384-9

Glass, D. A., 2nd. (2017). Current Understanding of the Genetic Causes of Keloid Formation. J Investig Dermatol Symp Proc, 18(2), S50-s53. doi: 10.1016/j.jisp.2016.10.024

Gold, M. H.; McGuire, M.; Mustoe, T. A.; Pusic, A.; Sachdev, M.; Waibel, J. Updated International Clinical Recommendations on Scar Management: Part 2—Algorithms for Scar Prevention and Treatment. Dermatol. Surg. 2014, 7.

Goutos, I. Intralesional Excision as a Surgical Strategy to Manage Keloid Scars: What's the Evidence? Scars Burns Heal. 2019, 5, 205951311986729. https://doi.org/10.1177/2059513119867297.

Griffith, B. H. The Treatment of Keloids with Triamcinolone Acetonide: Plast. Reconstr. Surg. 1966, 38 (3), 202–208. https://doi.org/10.1097/00006534-196609000-00004.

Griffith, B. H.; Monroe, C. W.; Mckinney, P. A FOLLOW-UP STUDY ON THE TREATMENT OF KELOIDS WITH TRIAMCINOLONE ACETONIDE: Plast. Reconstr. Surg. 1970, 46 (2), 145–150. https://doi.org/10.1097/00006534-197008000-00006.

Gupta, S.; Kalra, A. Efficacy and Safety of Intralesional 5-Fluorouracil in the Treatment of Keloids. Dermatology 2002, 204 (2), 130–132. https://doi.org/10.1159/000051830.

Guy, W. M., Pattisapu, P., Ongkasuwan, J., & Brissett, A. E. (2015). Creation of a head and neck Keloid quality of life questionnaire. Laryngoscope, 125(12), 2672-2676. doi: 10.1002/lary.25309

Hamburg-Shields, E., DiNuoscio, G. J., Mullin, N. K., Lafyatis, R., & Atit, R. P. (2015). Sustained β-catenin activity in dermal fibroblasts promotes fibrosis by up-regulating expression of extracellular matrix protein-coding genes. J Pathol, 235(5), 686-697. doi: 10.1002/path.4481

Har-Shai, Y.; Amar, M.; Sabo, E. Intralesional Cryotherapy for Enhancing the Involution of Hypertrophic Scars and Keloids: Plast. Reconstr. Surg. 2003, 111 (6), 1841–1852. https://doi.org/10.1097/01.PRS.0000056868.42679.05.

Hasegawa, T., Nakao, A., Sumiyoshi, K., Tsuchihashi, H., & Ogawa, H. (2005). SB-431542 inhibits TGF-beta-induced contraction of collagen gel by normal and keloid fibroblasts. J Dermatol Sci, 39(1), 33-38. doi: 10.1016/j.jdermsci.2005.01.013

Haydont, V., Neiveyans, V., Fortunel, N. O., & Asselineau, D. (2019). Transcriptome profiling of human papillary and reticular fibroblasts from adult interfollicular dermis pinpoints the 'tissue skeleton' gene network as a component of skin chrono-ageing. Mech Ageing Dev, 179, 60-77. doi: 10.1016/j.mad.2019.01.003

He, S., Liu, X., Yang, Y., Huang, W., Xu, S., Yang, S., . . . Roberts, M. S. (2010). Mechanisms of transforming growth factor beta(1)/Smad signalling mediated by mitogen-activated protein kinase pathways in keloid fibroblasts. Br J Dermatol, 162(3), 538-546. doi: 10.1111/j.1365-2133.2009.09511.x

He, X. J., & Han, C. M. (2004). [Study on the expression of tenascin-C in keloid and hyperplastic scar]. Zhonghua Shao Shang Za Zhi, 20(2), 79-81.

Hellström, M., Hellström, S., Engström-Laurent, A., & Bertheim, U. (2014). The structure of the basement membrane zone differs between keloids, hypertrophic scars and normal skin: a possible background to an impaired function. J Plast Reconstr Aesthet Surg, 67(11), 1564-1572. doi: 10.1016/j.bjps.2014.06.014

Hietanen, K. E., Järvinen, T. A., Huhtala, H., Tolonen, T. T., Kuokkanen, H. O., & Kaartinen, I. S. (2019). Treatment of keloid scars with intralesional triamcinolone and 5-fluorouracil

injections - a randomized controlled trial. J Plast Reconstr Aesthet Surg, 72(1), 4-11. doi: 10.1016/j.bjps.2018.05.052

Hisatomi, K., Mukae, H., Sakamoto, N., Ishimatsu, Y., Kakugawa, T., Hara, S., . . . Kohno, S. (2012). Pirfenidone inhibits TGF-β1-induced over-expression of collagen type I and heat shock protein 47 in A549 cells. BMC Pulm Med, 12, 24. doi: 10.1186/1471-2466-12-24

Ho, J. D., Chung, H. J., Ms Barron, A., Ho, D. A., Sahni, D., Browning, J. L., & Bhawan, J. (2019). Extensive CD34-to-CD90 Fibroblast Transition Defines Regions of Cutaneous Reparative, Hypertrophic, and Keloidal Scarring. Am J Dermatopathol, 41(1), 16-28. doi: 10.1097/dad.0000000000001254

Hoffman, S. Radiotherapy for Keloids?: Ann. Plast. Surg. 1982, 9 (3), 265. https://doi.org/10.1097/00000637-198209000-00020.

Hou, Z., Fan, F., & Liu, P. (2019). BTXA regulates the epithelial-mesenchymal transition and autophagy of keloid fibroblasts via modulating miR-1587/miR-2392 targeted ZEB2. Biosci Rep, 39(10). doi: 10.1042/bsr20190679

Hsu, C. K., Lin, H. H., Harn, H. I., Hughes, M. W., Tang, M. J., & Yang, C. C. (2018). Mechanical forces in skin disorders. J Dermatol Sci, 90(3), 232-240. doi: 10.1016/j.jdermsci.2018.03.004

Huang, C., Liu, L., You, Z., Wang, B., Du, Y., & Ogawa, R. (2017). Keloid progression: a stiffness gap hypothesis. Int Wound J, 14(5), 764-771. doi: 10.1111/iwj.12693

Iqbal, S. A., Sidgwick, G. P., & Bayat, A. (2012). Identification of fibrocytes from mesenchymal stem cells in keloid tissue: a potential source of abnormal fibroblasts in keloid scarring. Arch Dermatol Res, 304(8), 665-671. doi: 10.1007/s00403-012-1225-5

Ishihara, H., Yoshimoto, H., Fujioka, M., Murakami, R., Hirano, A., Fujii, T., . . . Yamashita, S. (2000). Keloid fibroblasts resist ceramide-induced apoptosis by overexpression of insulin-like growth factor I receptor. J Invest Dermatol, 115(6), 1065-1071. doi: 10.1046/j.1523-1747.2000.00180.x

Janson, D. G., Saintigny, G., van Adrichem, A., Mahé, C., & El Ghalbzouri, A. (2012). Different gene expression patterns in human papillary and reticular fibroblasts. J Invest Dermatol, 132(11), 2565-2572. doi: 10.1038/jid.2012.192

Jian, X., Qu, L., Wang, Y., Zou, Q., Zhao, Q., Chen, S., . . . He, C. (2019). Trichostatin Ainduced miR30a5p regulates apoptosis and proliferation of keloid fibroblasts via targeting BCL2. Mol Med Rep, 19(6), 5251-5262. doi: 10.3892/mmr.2019.10185

Jiang, Y., Yao, Y., Li, J., Wang, Y., Cheng, J., & Zhu, Y. (2021). Functional Dissection of CD26 and Its Pharmacological Inhibition by Sitagliptin During Skin Wound Healing. Med Sci Monit, 27, e928933. doi: 10.12659/msm.928933

Jiao, H., Zhang, T., Fan, J., & Xiao, R. (2017). The Superficial Dermis May Initiate Keloid Formation: Histological Analysis of the Keloid Dermis at Different Depths. Front Physiol, 8, 885. doi: 10.3389/fphys.2017.00885

Jumper, N., Hodgkinson, T., Paus, R., & Bayat, A. (2017). Site-specific gene expression profiling as a novel strategy for unravelling keloid disease pathobiology. Plos One, 12(3), e0172955. doi: 10.1371/journal.pone.0172955

Jumper, N.; Paus, R.; Bayat, A. Functional Histopathology of Keloid Disease. Histol. Histopathol. 2015, 30 (9), 1033–1057. https://doi.org/10.14670/HH-11-624.

Jusman, S. W. A., Sari, D. H., Ningsih, S. S., Hardiany, N. S., & Sadikin, M. (2019). Role of Hypoxia Inducible Factor-1 Alpha (HIF-1α) in Cytoglobin Expression and Fibroblast Proliferation of Keloids. Kobe J Med Sci, 65(1), E10-e18.

Kamamoto, F., Paggiaro, A. O., Rodas, A., Herson, M. R., Mathor, M. B., & Ferreira, M. C. (2003). A wound contraction experimental model for studying keloids and wound-healing modulators. Artif Organs, 27(8), 701-705. doi: 10.1046/j.1525-1594.2003.07277.x

Kelly, A. P. Medical and Surgical Therapies for Keloids. Dermatol. Ther. 2004, 17 (2), 212–218. https://doi.org/10.1111/j.1396-0296.2004.04022.x.

Kenny, F. N., Drymoussi, Z., Delaine-Smith, R., Kao, A. P., Laly, A. C., Knight, M. M., . . . Connelly, J. T. (2018). Tissue stiffening promotes keratinocyte proliferation through activation of epidermal growth factor signaling. J Cell Sci, 131(10). doi: 10.1242/jcs.215780

Ketchum, L. D.; Robinson, D. W.; Masters, F. W. FOLLOW-UP ON TREATMENT OF HYPERTROPHIC SCARS AND KELOIDS WITH TRIAMCINOLONE: Plast. Reconstr. Surg. 1971, 48 (3), 256–259. https://doi.org/10.1097/00006534-197109000-00010.

Khoo, Y. T., Ong, C. T., Mukhopadhyay, A., Han, H. C., Do, D. V., Lim, I. J., & Phan, T. T. (2006). Upregulation of secretory connective tissue growth factor (CTGF) in keratinocyte-fibroblast coculture contributes to keloid pathogenesis. J Cell Physiol, 208(2), 336-343. doi: 10.1002/jcp.20668

Kiil, J. KELOIDS TREATED WITH TOPICAL INJECTIONS OF TRIAMCINOLONE ACETONIDE (KENALOG@). 4.

Kim, D. H., Han, K., Gupta, K., Kwon, K. W., Suh, K. Y., & Levchenko, A. (2009). Mechanosensitivity of fibroblast cell shape and movement to anisotropic substratum topography gradients. Biomaterials, 30(29), 5433-5444. doi: 10.1016/j.biomaterials.2009.06.042

Kim, M., Mirsky, N., & Spielman, A. (2022). Evaluating Symptomatic and Psychosocial Well-being After Keloid Treatment With SCAR-Q. doi: 10.1093/asj/sjac043
Kischer, C. W. (1984). Comparative ultrastructure of hypertrophic scars and keloids. Scan Electron Microsc(Pt 1), 423-431.

Kontochristopoulos, G.; Stefanaki, C.; Panagiotopoulos, A.; Stefanaki, K.; Argyrakos, T.; Petridis, A.; Katsambas, A. Intralesional 5-Fluorouracil in the Treatment of Keloids: An Open Clinical and Histopathologic Study. J. Am. Acad. Dermatol. 2005, 52 (3), 474–479. https://doi.org/10.1016/j.jaad.2004.09.018.

Köse, O., & Waseem, A. (2008). Keloids and hypertrophic scars: are they two different sides of the same coin? Dermatol Surg, 34(3), 336-346. doi: 10.1111/j.1524-4725.2007.34067.x

Kumar, K.; Kapoor, B. S.; Rai, P.; Shukla, H. S. In-Situ Irradiation of Keloid Scars with Nd:YAG Laser. J. Wound Care 2000, 9 (5), 213–215. https://doi.org/10.12968/jowc.2000.9.5.25985.

Kuo, Y.-R.; Wu, W.-S.; Jeng, S.-F.; Huang, H.-C.; Yang, K. D.; Sacks, J. M.; Wang, F.-S. Activation of ERK and P38 Kinase Mediated Keloid Fibroblast Apoptosis after Flashlamp Pulsed-Dye Laser Treatment. Lasers Surg. Med. 2005, 36 (1), 31–37. https://doi.org/10.1002/lsm.20129.

Kuwahara, H., Tosa, M., Egawa, S., Murakami, M., Mohammad, G., & Ogawa, R. (2016). Examination of Epithelial Mesenchymal Transition in Keloid Tissues and Possibility of Keloid Therapy Target. Plast Reconstr Surg Glob Open, 4(11), e1138. doi: 10.1097/gox.0000000000001138

Kuwahara, H., Tosa, M., Egawa, S., Murakami, M., Mohammad, G., & Ogawa, R. (2016). Examination of Epithelial Mesenchymal Transition in Keloid Tissues and Possibility of Keloid Therapy Target. Plast Reconstr Surg Glob Open, 4(11), e1138. doi: 10.1097/gox.0000000000001138

Ladin, D. A., Hou, Z., Patel, D., McPhail, M., Olson, J. C., Saed, G. M., & Fivenson, D. P. (1998). p53 and apoptosis alterations in keloids and keloid fibroblasts. Wound Repair Regen, 6(1), 28-37. doi: 10.1046/j.1524-475x.1998.60106.x

Leask, A. (2013). Focal Adhesion Kinase: A Key Mediator of Transforming Growth Factor Beta Signaling in Fibroblasts. Adv Wound Care (New Rochelle), 2(5), 247-249. doi: 10.1089/wound.2012.0363

Lee, C. H., Hong, C. H., Chen, Y. T., Chen, Y. C., & Shen, M. R. (2012). TGF-beta1 increases cell rigidity by enhancing expression of smooth muscle actin: keloid-derived fibroblasts as a model for cellular mechanics. J Dermatol Sci, 67(3), 173-180. doi: 10.1016/j.jdermsci.2012.06.004

Lee, H. J.; Jang, Y. J. Recent Understandings of Biology, Prophylaxis and Treatment Strategies for Hypertrophic Scars and Keloids. Int. J. Mol. Sci. 2018, 19 (3), E711. https://doi.org/10.3390/ijms19030711.

Lee, J. Y., Yang, C. C., Chao, S. C., & Wong, T. W. (2004). Histopathological differential diagnosis of keloid and hypertrophic scar. Am J Dermatopathol, 26(5), 379-384. doi: 10.1097/00000372-200410000-00006

Lee, S.-S.; Yosipovitch, G.; Chan, Y.-H.; Goh, C.-L. Pruritus, Pain, and Small Nerve Fiber Function in Keloids: A Controlled Study. J. Am. Acad. Dermatol. 2004, 51 (6), 1002–1006. https://doi.org/10.1016/j.jaad.2004.07.054.

Lee, Y. S., Liang, Y. C., Wu, P., Kulber, D. A., Tanabe, K., Chuong, C. M., & Widelitz, R. (2019). STAT3 signalling pathway is implicated in keloid pathogenesis by preliminary transcriptome and open chromatin analyses. Exp Dermatol, 28(4), 480-484. doi: 10.1111/exd.13923

Lei, R., Li, J., Liu, F., & Li, W. (2019). HIF-1alpha promotes the keloid development through the activation of TGF-beta/Smad and TLR4/MyD88/NF-kappaB pathways. Cell Cycle, 18(23), 3239-3250. doi: 10.1080/15384101.2019.1670508

Lemperle, G., Schierle, J., Kitoga, K. E., Kassem-Trautmann, K., Sachs, C., & Dimmler, A. (2020). Keloids: Which Types Can Be Excised without Risk of Recurrence? A New Clinical Classification. Plast Reconstr Surg Glob Open, 8(3), e2582. doi: 10.1097/gox.0000000000002582

Levenberg, A.; Vinshtok, Y.; Artzi, O. Potentials for Implementing Pressure-controlled Jet Injection in Management of Keloids with Intralesional 5FU and Corticosteroids. J. Cosmet. Dermatol. 2020, 19 (8), 1966–1972. https://doi.org/10.1111/jocd.13522.

Li, J., Cao, J., Li, M., Yu, Y., Yang, Y., Xiao, X., . . . Chen, H. (2011). Collagen triple helix repeat containing-1 inhibits transforming growth factor-b1-induced collagen type I expression in keloid. Br J Dermatol, 164(5), 1030-1036. doi: 10.1111/j.1365-2133.2011.10215.x

Li, J., Zou, Y., Wang, S., Guo, S., Huang, Z., & Huo, R. (2022). Long-term explant culture: an improved method for consistently harvesting homogeneous populations of keloid fibroblasts. Bioengineered, 13(1), 1565-1574. doi: 10.1080/21655979.2021.2014674

Li, Y., Li, M., Qu, C., Li, Y., Tang, Z., Zhou, Z., . . . Shi, T. (2021). The Polygenic Map of Keloid Fibroblasts Reveals Fibrosis-Associated Gene Alterations in Inflammation and Immune Responses. Front Immunol, 12, 810290. doi: 10.3389/fimmu.2021.810290

Li, Y., Liu, H., Liang, Y., Peng, P., Ma, X., & Zhang, X. (2017). DKK3 regulates cell proliferation, apoptosis and collagen synthesis in keloid fibroblasts via TGF-beta1/Smad signaling pathway. Biomed Pharmacother, 91, 174-180. doi: 10.1016/j.biopha.2017.03.044

Liang, X., Ma, L., Long, X., & Wang, X. (2015). LncRNA expression profiles and validation in keloid and normal skin tissue. Int J Oncol, 47(5), 1829-1838. doi: 10.3892/ijo.2015.3177

Lim, C. P., Phan, T. T., Lim, I. J., & Cao, X. (2006). Stat3 contributes to keloid pathogenesis via promoting collagen production, cell proliferation and migration. Oncogene, 25(39), 5416-5425. doi: 10.1038/sj.onc.1209531

Lim, I. J., Phan, T. T., Bay, B. H., Qi, R., Huynh, H., Tan, W. T., . . . Longaker, M. T. (2002). Fibroblasts cocultured with keloid keratinocytes: normal fibroblasts secrete collagen in a keloidlike manner. Am J Physiol Cell Physiol, 283(1), C212-222. doi: 10.1152/ajpcell.00555.2001

Lim, I. J., Phan, T. T., Song, C., Tan, W. T., & Longaker, M. T. (2001). Investigation of the influence of keloid-derived keratinocytes on fibroblast growth and proliferation in vitro. Plast Reconstr Surg, 107(3), 797-808. doi: 10.1097/00006534-200103000-00022

Limandjaja, G. C., Belien, J. M., Scheper, R. J., Niessen, F. B., & Gibbs, S. (2019). Hypertrophic and keloid scars fail to progress from the CD34(-) /alpha-smooth muscle actin (alpha-SMA)(+) immature scar phenotype and show gradient differences in alpha-SMA and p16 expression. Br J Dermatol. doi: 10.1111/bjd.18219

Limandjaja, G. C., van den Broek, L. J., Waaijman, T., Breetveld, M., Monstrey, S., Scheper, R. J., . . . Gibbs, S. (2018). Reconstructed human keloid models show heterogeneity within keloid scars. Arch Dermatol Res, 310(10), 815-826. doi: 10.1007/s00403-018-1873-1

Limandjaja, G. C., van den Broek, L. J., Waaijman, T., van Veen, H. A., Everts, V., Monstrey, S., . . . Gibbs, S. (2017). Increased epidermal thickness and abnormal epidermal differentiation in keloid scars. Br J Dermatol, 176(1), 116-126. doi: 10.1111/bjd.14844

Liu, X., Chen, W., Zeng, Q., Ma, B., Li, Z., Meng, T., . . . Long, X. (2022). Single-Cell RNA-Sequencing Reveals Lineage-Specific Regulatory Changes of Fibroblasts and Vascular Endothelial Cells in Keloids. J Invest Dermatol, 142(1), 124-135.e111. doi: 10.1016/j.jid.2021.06.010

Liu, Y., Gao, J., Liu, X., Lu, F., & Liu, H. (2008). [Correlation analysis between clinical phenotypes of keloids and polymorphism of p53 gene codon 72]. Zhongguo Xiu Fu Chong Jian Wai Ke Za Zhi, 22(12), 1433-1436.

Louw, L., van der Westhuizen, J. P., Duyvene de Wit, L., & Edwards, G. (1997). Keloids: peripheral and central differences in cell morphology and fatty acid compositions of lipids. Adv Exp Med Biol, 407, 515-520. doi: 10.1007/978-1-4899-1813-0_77

Lu, F., Gao, j., & Li, X. (2000). [The distrubution of cell cycle on fibrolasts derived from the pathlogical scars and analysis of Fas gene mutations in keloids using polymerse chain

Reaction-based single-strand conformation polymorphism]. Zhonghua Yi Xue Za Zhi, 80(9), 709-712.

Lu, F., Gao, J., Ogawa, R., & Hyakusoku, H. (2007). Variations in gap junctional intercellular communication and connexin expression in fibroblasts derived from keloid and hypertrophic scars. Plast Reconstr Surg, 119(3), 844-851. doi: 10.1097/01.prs.0000255539.99698.f4

Lu, F., Gao, J., Ogawa, R., Hyakusoku, H., & Ou, C. (2007). Biological differences between fibroblasts derived from peripheral and central areas of keloid tissues. Plast Reconstr Surg, 120(3), 625-630. doi: 10.1097/01.prs.0000270293.93612.7b

Lu, F., Gao, J., Ogawa, R., Hyakusoku, H., & Ou, C. (2007). Fas-mediated apoptotic signal transduction in keloid and hypertrophic scar. Plast Reconstr Surg, 119(6), 1714-1721. doi: 10.1097/01.prs.0000258851.47193.06

Luo, S.; Benathan, M.; Raffoul, W.; Panizzon, R. G.; Egloff, D. V. Abnormal Balance between Proliferation and Apoptotic Cell Death in Fibroblasts Derived from Keloid Lesions: Plast. Reconstr. Surg. 2001, 107 (1), 87–96. https://doi.org/10.1097/00006534-200101000-00014.

Ma, X., Chen, J., Xu, B., Long, X., Qin, H., Zhao, R. C., & Wang, X. (2015). Keloid-derived keratinocytes acquire a fibroblast-like appearance and an enhanced invasive capacity in a hypoxic microenvironment in vitro. Int J Mol Med, 35(5), 1246-1256. doi: 10.3892/ijmm.2015.2135

Macarak, E. J., Wermuth, P. J., Rosenbloom, J., & Uitto, J. (2020). Keloid disorder: Fibroblast differentiation and gene expression profile in fibrotic skin diseases. Experimental Dermatology, 30(1), 132-145. doi: 10.1111/exd.14243

Marneros, A. G. (2019). A Role for the E3 Ubiquitin Ligase NEDD4 in Keloid Pathogenesis. J Invest Dermatol, 139(2), 279-280. doi: 10.1016/j.jid.2018.09.007

Marneros, A. G.; Krieg, T. Keloids - Clinical Diagnosis, Pathogenesis, and Treatment Options. Keloide - Klinische Diagnose, Pathogenese Und Behandlungsoptionen. J. Dtsch. Dermatol. Ges. 2004, 2 (11), 905–913. https://doi.org/10.1046/j.1439-0353.2004.04077.x.

Marneros, A. G.; Norris, J. E. C.; Olsen, B. R.; Reichenberger, E. Clinical Genetics of Familial Keloids. Arch. Dermatol. 2001, 137 (11). https://doi.org/10.1001/archderm.137.11.1429.

Marneros, A. G.; Norris, J. E. C.; Watanabe, S.; Reichenberger, E.; Olsen, B. R. Genome Scans Provide Evidence for Keloid Susceptibility Loci on Chromosomes 2q23 and 7p11. J. Invest. Dermatol. 2004, 122 (5), 1126–1132. https://doi.org/10.1111/j.0022-202X.2004.22327.x.

Martiel, J. L., Leal, A., Kurzawa, L., Balland, M., Wang, I., Vignaud, T., . . . Théry, M. (2015). Measurement of cell traction forces with ImageJ. Methods Cell Biol, 125, 269-287. doi: 10.1016/bs.mcb.2014.10.008

Martín-García, R. F.; Busquets, A. C. Postsurgical Use of Imiquimod 5% Cream in the Prevention of Earlobe Keloid Recurrences: Results of an Open-Label, Pilot Study. Dermatol. Surg. 2005, 31 (11), 1394–1398. https://doi.org/10.2310/6350.2005.31203.

Massague, J. (2000). How cells read TGF-beta signals. Nat Rev Mol Cell Biol, 1(3), 169-178. doi: 10.1038/35043051

Matsuzaki, Y., Umemoto, T., Tanaka, Y., Okano, T., & Yamato, M. (2015). β2-Microglobulin is an appropriate reference gene for RT-PCR-based gene expression analysis of hematopoietic stem cells. Regen Ther, 1, 91-97. doi: 10.1016/j.reth.2015.04.003

Messadi, D. V.; Le, A.; Berg, S.; Jewett, A.; Wen, Z.; Kelly, P.; Bertolami, C. N. Expression of Apoptosis-associated Genes by Human Dermal Scar Fibroblasts. Wound Repair Regen. 1999, 7 (6), 511–517. https://doi.org/10.1046/j.1524-475X.1999.00511.x.

Michel, L., Reygagne, P., Benech, P., Jean-Louis, F., Scalvino, S., Ly Ka So, S., . . . Hocquaux, M. (2017). Study of gene expression alteration in male androgenetic alopecia: evidence of predominant molecular signalling pathways. Br J Dermatol, 177(5), 1322-1336. doi: 10.1111/bjd.15577

Mingyuan, X., Qianqian, P., Shengquan, X., Chenyi, Y., Rui, L., Yichen, S., & Jinghong, X. (2018). Hypoxia-inducible factor-1α activates transforming growth factor-β1/Smad signaling and increases collagen deposition in dermal fibroblasts. Oncotarget, 9(3), 3188-3197. doi: 10.18632/oncotarget.23225

Motoki, T. H. C.; Isoldi, F. C.; Brito, M. J. de A.; Filho, A. G.; Ferreira, L. M. Keloid Negatively Affects Body Image. Burns 2019, 45 (3), 610–614. https://doi.org/10.1016/j.burns.2018.10.009.

Mouhari-Toure, A.; Saka, B.; Kombaté, K.; Akakpo, S.; Egbohou, P.; Tchangaï-Walla, K.; Pitche, P. Is There an Association between Keloids and Blood Groups? ISRN Dermatol. 2012, 2012, 1–4. https://doi.org/10.5402/2012/750908.

Moustafa, M. F. H.; Abdel -Fa Ttah, A.-F. T. M. A. PRESUMPTIVE EVIDENCE OF THE EFFECT OF PREGNANCY ESTROGENS ON KELOID GROWTH: Plast. Reconstr. Surg. 1975, 56 (4), 450–453. https://doi.org/10.1097/00006534-197510000-00019.

Mowlem, R. Hypertrophic Scars. Br. J. Plast. Surg. 1951, 4 (2), 113–120. https://doi.org/10.1016/s0007-1226(51)80016-x.

Muir, I. F. On the Nature of Keloid and Hypertrophic Scars. Br. J. Plast. Surg. 1990, 43 (1), 61–69. https://doi.org/10.1016/0007-1226(90)90046-3.

Mukhopadhyay, A., Tan, E. K., Khoo, Y. T., Chan, S. Y., Lim, I. J., & Phan, T. T. (2005). Conditioned medium from keloid keratinocyte/keloid fibroblast coculture induces contraction of fibroblast-populated collagen lattices. Br J Dermatol, 152(4), 639-645. doi: 10.1111/j.1365-2133.2005.06545.x

Murao, N., Seino, K., Hayashi, T., Ikeda, M., Funayama, E., Furukawa, H., . . . Oyama, A. (2014). Treg-enriched CD4+ T cells attenuate collagen synthesis in keloid fibroblasts. Exp Dermatol, 23(4), 266-271. doi: 10.1111/exd.12368

Mustoe, T. A.; Cooter, R. D.; Gold, M. H.; Hobbs, F. D. R.; Ramelet, A.-A.; Shakespeare, P. G.; Stella, M.; Téot, L.; Wood, F. M.; Ziegler, U. E.; International Advisory Panel on Scar Management. International Clinical Recommendations on Scar Management. Plast. Reconstr. Surg. 2002, 110 (2), 560–571. https://doi.org/10.1097/00006534-200208000-00031.

Muthusubramaniam, L., Zaitseva, T., Paukshto, M., Martin, G., & Desai, T. (2014). Effect of collagen nanotopography on keloid fibroblast proliferation and matrix synthesis: implications for dermal wound healing. Tissue Eng Part A, 20(19-20), 2728-2736. doi: 10.1089/ten.TEA.2013.0539

Naitoh, M., Kubota, H., Ikeda, M., Tanaka, T., Shirane, H., Suzuki, S., & Nagata, K. (2005). Gene expression in human keloids is altered from dermal to chondrocytic and osteogenic lineage. Genes Cells, 10(11), 1081-1091. doi: 10.1111/j.1365-2443.2005.00902.x

Nakaoka, H.; Miyauchi, S.; Miki, Y. Proliferating Activity of Dermal Fibroblasts in Keloids and Hypertrophic Scars. Acta Derm. Venereol. 1995, 75 (2), 102–104. https://doi.org/10.2340/0001555575102104.

Nanda, S.; Reddy, B. S. N. Intralesional 5-Fluorouracil as a Treatment Modality of Keloids. Dermatol. Surg. 2004, 30 (1), 54–57. https://doi.org/10.1111/j.1524-4725.2004.29382.x.

Nguyen, A. V., & Soulika, A. M. (2019). The Dynamics of the Skin's Immune System. Int J Mol Sci, 20(8). doi: 10.3390/ijms20081811

Niessen, F. B., Spauwen, P. H., Schalkwijk, J., & Kon, M. (1999). On the nature of hypertrophic scars and keloids: a review. Plast Reconstr Surg, 104(5), 1435-1458. doi: 10.1097/00006534-199910000-00031

Niessen, F. B.; Spauwen, P. H. M.; Robinson, P. H.; Fidler, V.; Kon, M. The Use of Silicone Occlusive Sheeting (Sil-K) and Silicone Occlusive Gel (Epiderm) in the Prevention of Hypertrophic Scar Formation: Plast. Reconstr. Surg. 1998, 102 (6), 1962–1972. https://doi.org/10.1097/00006534-199811000-00023.

Niessen, F. B.; Spauwen, P. H. M.; Schalkwijk, J.; Kon, M. On the Nature of Hypertrophic Scars and Keloids: A Review: Plast. Reconstr. Surg. 1999, 104 (5), 1435–1458. https://doi.org/10.1097/00006534-199910000-00031.

Ogawa, R., Akaishi, S., Dohi, T., Kuribayashi, S., Miyashita, T., & Hyakusoku, H. (2015). Analysis of the surgical treatments of 63 keloids on the cartilaginous part of the auricle: effectiveness of the core excision method. Plast Reconstr Surg, 135(3), 868-875. doi: 10.1097/prs.0000000000000962

Ogawa, R., Okai, K., Tokumura, F., Mori, K., Ohmori, Y., Huang, C., . . . Akaishi, S. (2012). The relationship between skin stretching/contraction and pathologic scarring: the important role of mechanical forces in keloid generation. Wound Repair Regen, 20(2), 149-157. doi: 10.1111/j.1524-475X.2012.00766.x

Ogawa, R.; Mitsuhashi, K.; Hyakusoku, H.; Miyashita, T. Postoperative Electron-Beam Irradiation Therapy for Keloids and Hypertrophic Scars: Retrospective Study of 147 Cases Followed for More Than 18 Months: Plast. Reconstr. Surg. 2003, 111 (2), 547–553. https://doi.org/10.1097/01.PRS.0000040466.55214.35.

Ohtsuru, A., Yoshimoto, H., Ishihara, H., Namba, H., & Yamashita, S. (2000). Insulin-like growth factor-I (IGF-I)/IGF-I receptor axis and increased invasion activity of fibroblasts in keloid. Endocr J, 47 Suppl, S41-44. doi: 10.1507/endocrj.47.supplmarch_s41

Okuno, R., Ito, Y., Eid, N., Otsuki, Y., Kondo, Y., & Ueda, K. (2018). Upregulation of autophagy and glycolysis markers in keloid hypoxic-zone fibroblasts: Morphological characteristics and implications. Histol Histopathol, 33(10), 1075-1087. doi: 10.14670/hh-18-005

Oliveira, G. V.; Gold, M. H. Silicone Sheets and New Gels to Treat Hypertrophic Scars and Keloids: A Short Review. Dermatol. Ther. 2020, 33 (4). https://doi.org/10.1111/dth.13705.

Oliver, N.; Babu, M.; Diegelmann, R. Fibronectin Gene Transcription Is Enhanced in Abnormal Wound Healing. J. Invest. Dermatol. 1992, 99 (5), 579–586. https://doi.org/10.1111/1523-1747.ep12667776.

Ong, C. T., Khoo, Y. T., Tan, E. K., Mukhopadhyay, A., Do, D. V., Han, H. C., . . . Phan, T. T. (2007). Epithelial-mesenchymal interactions in keloid pathogenesis modulate vascular endothelial growth factor expression and secretion. J Pathol, 211(1), 95-108. doi: 10.1002/path.2081

Onoufriadis, A., Hsu, C. K., Ainali, C., Ung, C. Y., Rashidghamat, E., Yang, H. S., . . . McGrath, J. A. (2018). Time Series Integrative Analysis of RNA Sequencing and MicroRNA Expression Data Reveals Key Biologic Wound Healing Pathways in Keloid-Prone Individuals. J Invest Dermatol, 138(12), 2690-2693. doi: 10.1016/j.jid.2018.05.017

Oriente, A., Fedarko, N. S., Pacocha, S. E., Huang, S. K., Lichtenstein, L. M., & Essayan, D. M. (2000). Interleukin-13 modulates collagen homeostasis in human skin and keloid fibroblasts. J Pharmacol Exp Ther, 292(3), 988-994.

Park, C. A.; Defranzo, A. J.; Marks, M. W.; Molnar, J. A. Outpatient Reconstruction Using Integra* and Subatmospheric Pressure. Ann. Plast. Surg. 2009, 62 (2), 164–169. https://doi.org/10.1097/SAP.0b013e31817d87cb.

Park, T. H., Kim, C. W., Choi, J. S., Park, Y. J., Chong, Y., Park, M. J., & Cho, Y. (2019). PARP1 Inhibition as a Novel Therapeutic Target for Keloid Disease. Adv Wound Care (New Rochelle), 8(5), 186-194. doi: 10.1089/wound.2018.0910

Park, T. H.; Park, J. H.; Tirgan, M. H.; Halim, A. S.; Chang, C. H. Clinical Implications of Single- Versus Multiple-Site Keloid Disorder: A Retrospective Study in an Asian Population. Ann. Plast. Surg. 2015, 74 (2), 248–251. https://doi.org/10.1097/SAP.0b013e3182a2b537.

Park, T. H.; Seo, S. W.; Kim, J. K.; Chang, C. H. Earlobe Keloids: Classification According to Gross Morphology Determines Proper Surgical Approach. Dermatol. Surg. Off. Publ. Am. Soc. Dermatol. Surg. Al 2012, 38 (3), 406–412. https://doi.org/10.1111/j.1524-4725.2011.02199.x.

Patrick Abergel, R.; Pizzurro, D.; Meeker, C. A.; Lask, G.; Matsuoka, L. Y.; Minor, R. R.; Chu, M.-L.; Uitto, J. Biochemical Composition of the Connective Tissue in Keloids and Analysis of Collagen Metabolism in Keloid Fibroblast Cultures. J. Invest. Dermatol. 1985, 84 (5), 384–390. https://doi.org/10.1111/1523-1747.ep12265471.

Phan, T. T., Lim, I. J., Aalami, O., Lorget, F., Khoo, A., Tan, E. K., . . . Longaker, M. T. (2005). Smad3 signalling plays an important role in keloid pathogenesis via epithelial-mesenchymal interactions. J Pathol, 207(2), 232-242. doi: 10.1002/path.1826

Phan, T. T., Lim, I. J., Bay, B. H., Qi, R., Huynh, H. T., Lee, S. T., & Longaker, M. T. (2002). Differences in collagen production between normal and keloid-derived fibroblasts in serum-media co-culture with keloid-derived keratinocytes. J Dermatol Sci, 29(1), 26-34. doi: 10.1016/s0923-1811(02)00008-7

Philippeos, C., Telerman, S. B., Oulès, B., Pisco, A. O., Shaw, T. J., Elgueta, R., . . . Watt, F. M. (2018). Spatial and Single-Cell Transcriptional Profiling Identifies Functionally Distinct Human Dermal Fibroblast Subpopulations. J Invest Dermatol, 138(4), 811-825. doi: 10.1016/j.jid.2018.01.016

Pitaval, A., Christ, A., Curtet, A., Tseng, Q., & Théry, M. (2013). Probing ciliogenesis using micropatterned substrates. Methods Enzymol, 525, 109-130. doi: 10.1016/b978-0-12-397944-5.00006-7

Poochareon, V. N.; Berman, B. New Therapies for the Management of Keloids: J. Craniofac. Surg. 2003, 14 (5), 654–657. https://doi.org/10.1097/00001665-200309000-00009.

Prado, A. S.; Fontbona, M. A 1.8-Kg Keloid of the Arm: Plast. Reconstr. Surg. 2006, 117 (1), 335–336. https://doi.org/10.1097/01.prs.0000196267.51812.14.

Ragoowansi, R.; Comes, P. G. S.; Moss, A. L.; Glees, J. P. Treatment of Keloids by Surgical Excision and Immediate Postoperative Single-Fraction Radiotherapy: Plast. Reconstr. Surg. 2003, 111 (6), 1853–1859. https://doi.org/10.1097/01.PRS.0000056869.31142.DE.

Ramakrishnan, K. M.; Thomas, K. P.; Sundararajan, C. R. Study of 1,000 Patients with Keloids in South India. Plast. Reconstr. Surg. 1974, 53 (3), 276–280. https://doi.org/10.1097/00006534-197403000-00004.

Reiffel, A. J.; Sohn, A. M.; Henderson, P. W.; Fullerton, N.; Spector, J. A. Use of Integra and Interval Brachytherapy in a 2-Stage Auricular Reconstruction after Excision of a Recurrent Keloid. J. Craniofac. Surg. 2012, 23 (5), e379-380. https://doi.org/10.1097/SCS.0b013e3182587388.

Rinkevich Y, Walmsley GG, Hu MS, Maan ZN, Newman AM, Drukker M, et al. Skin fibrosis. Identification and isolation of a dermal lineage with intrinsic fibrogenic potential. Science 2015;348:aaa2151.

Rippa, A. L., Kalabusheva, E. P., & Vorotelyak, E. A. (2019). Regeneration of Dermis: Scarring and Cells Involved. Cells, 8(6). doi: 10.3390/cells8060607
Rippa, A. L.; Kalabusheva, E. P.; Vorotelyak, E. A. Regeneration of Dermis: Scarring and Cells Involved. Cells 2019, 8 (6), 607. https://doi.org/10.3390/cells8060607.

Robles, D. T., & Berg, D. (2007). Abnormal wound healing: keloids. Clin Dermatol, 25(1), 26-32. doi: 10.1016/j.clindermatol.2006.09.009
Robles, D. T.; Berg, D. Abnormal Wound Healing: Keloids. Clin. Dermatol. 2007, 25 (1), 26–32. https://doi.org/10.1016/j.clindermatol.2006.09.009.

Rockwell, W. B.; Cohen, I. K.; Ehrlich, H. P. Keloids and Hypertrophic Scars: A Comprehensive Review. Plast. Reconstr. Surg. 1989, 84 (5), 827–837. https://doi.org/10.1097/00006534-198911000-00021.

Rousseau, M., Bédouet, L., Lati, E., Gasser, P., Le Ny, K., & Lopez, E. (2006). Restoration of stratum corneum with nacre lipids. Comp Biochem Physiol B Biochem Mol Biol, 145(1), 1-9. doi: 10.1016/j.cbpb.2006.06.012

Rousseau, M., Pereira-Mouriès, L., Almeida, M. J., Milet, C., & Lopez, E. (2003). The water-soluble matrix fraction from the nacre of Pinctada maxima produces earlier mineralization of MC3T3-E1 mouse pre-osteoblasts. Comp Biochem Physiol B Biochem Mol Biol, 135(1), 1-7.

Russell, S. B., Trupin, J. S., Kennedy, R. Z., Russell, J. D., & Davidson, J. M. (1995). Glucocorticoid regulation of elastin synthesis in human fibroblasts: down-regulation in fibroblasts from normal dermis but not from keloids. J Invest Dermatol, 104(2), 241-245. doi: 10.1111/1523-1747.ep12612788

Saddawi-Konefka, R., & Watson, D. (2019). Nonsurgical Treatment of Keloids and Hypertrophic Scars. Facial Plast Surg, 35(3), 260-266. doi: 10.1055/s-0039-1688847

Sahara, K., Kucukcelebi, A., Ko, F., Phillips, L., & Robson, M. (1993). Suppression of in vitro proliferative scar fibroblast contraction by interferon alfa-2b. Wound Repair Regen, 1(1), 22-27. doi: 10.1046/j.1524-475X.1993.10107.x

Saito, M., Yamazaki, M., Maeda, T., Matsumura, H., Setoguchi, Y., & Tsuboi, R. (2012). Pirfenidone suppresses keloid fibroblast-embedded collagen gel contraction. Arch Dermatol Res, 304(3), 217-222. doi: 10.1007/s00403-011-1184-2

Sakaguchi, M., Fukumoto, T., Fujishima, F., Fukuda, K., Kozaru, T., Ban, M., & Oka, M. (2017). Bilateral breast keloids in an elderly woman associated with bilateral breast cancers and high concentration of serum tumor growth factor-beta. J Dermatol, 44(11), 1303-1308. doi: 10.1111/1346-8138.13910

Sang, P. F., Wang, H., Wang, M., Hu, C., Zhang, J. S., Li, X. J., & Zhu, F. (2015). NEDD4-1 and PTEN expression in keloid scarring. Genet Mol Res, 14(4), 13467-13475. doi: 10.4238/2015.October.28.7

Saray, Y.; Gulec, A. T. Treatment of Keloids and Hypertrophic Scars with Dermojet Injections of Bleomycin: A Preliminary Study. Int. J. Dermatol. 2005, 44 (9), 777–784. https://doi.org/10.1111/j.1365-4632.2005.02633.x.

Sarrazy, V., Billet, F., Micallef, L., Coulomb, B., & Desmouliere, A. (2011). Mechanisms of pathological scarring: role of myofibroblasts and current developments. Wound Repair Regen, 19 Suppl 1, s10-15. doi: 10.1111/j.1524-475X.2011.00708.x

Satish, L., Babu, M., Tran, K. T., Hebda, P. A., & Wells, A. (2004). Keloid fibroblast responsiveness to epidermal growth factor and activation of downstream intracellular signaling pathways. Wound Repair Regen, 12(2), 183-192. doi: 10.1111/j.1067-1927.2004.012111.x

Satish, L., Lyons-Weiler, J., Hebda, P. A., & Wells, A. (2006). Gene expression patterns in isolated keloid fibroblasts. Wound Repair Regen, 14(4), 463-470. doi: 10.1111/j.1743-6109.2006.00135.x

Sato, H., Suzuki, A., Funahashi, M., Takezawa, T., Ogawa, Y., & Yoshizato, K. (1996). Characteristics of growth, morphology, contractility, and protein expression of fibroblasts derived from keloid. Wound Repair Regen, 4(1), 103-114. doi: 10.1046/j.1524-475X.1996.40117.x

Sato, M. (2006). Upregulation of the Wnt/beta-catenin pathway induced by transforming growth factor-beta in hypertrophic scars and keloids. Acta Derm Venereol, 86(4), 300-307. doi: 10.2340/00015555-0101

Sato, M., Ishikawa, O., & Miyachi, Y. (1998). Distinct patterns of collagen gene expression are seen in normal and keloid fibroblasts grown in three-dimensional culture. Br J Dermatol, 138(6), 938-943. doi: 10.1046/j.1365-2133.1998.02258.x

Seifert, O., Bayat, A., Geffers, R., Dienus, K., Buer, J., Löfgren, S., & Matussek, A. (2008). Identification of unique gene expression patterns within different lesional sites of keloids. Wound Repair Regen, 16(2), 254-265. doi: 10.1111/j.1524-475X.2007.00343.x

Shaheen, A.; Khaddam, J.; Kesh, F. Risk Factors of Keloids in Syrians. BMC Dermatol. 2016, 16 (1), 13. https://doi.org/10.1186/s12895-016-0050-5.

Shi, C. K., Zhao, Y. P., Ge, P., & Huang, G. B. (2019). Therapeutic effect of interleukin-10 in keloid fibroblasts by suppression of TGF-beta/Smad pathway. Eur Rev Med Pharmacol Sci, 23(20), 9085-9092. doi: 10.26355/eurrev_201910_19311

Shih, B., Garside, E., McGrouther, D. A., & Bayat, A. (2010). Molecular dissection of abnormal wound healing processes resulting in keloid disease. Wound Repair and Regeneration, 18(2), 139-153. doi: 10.1111/j.1524-475X.2009.00553.x

Shih, B., McGrouther, D. A., & Bayat, A. (2010). Identification of novel keloid biomarkers through profiling of tissue biopsies versus cell cultures in keloid margin specimens compared to adjacent normal skin. Eplasty, 10, e24.

Shim, J., Oh, S. J., Yeo, E., Park, J. H., Bae, J. H., Kim, S. H., . . . Lee, J. H. (2022). Integrated analysis of single-cell and spatial transcriptomics in keloids: Highlights on fibro-vascular interactions in keloid pathogenesis. J Invest Dermatol. doi: 10.1016/j.jid.2022.01.017

Shook, B. A., Wasko, R. R., & Rivera-Gonzalez, G. C. (2018). Myofibroblast proliferation and heterogeneity are supported by macrophages during skin repair. Science, 362(6417). doi: 10.1126/science.aar2971

Shridharani, S. M., Magarakis, M., Manson, P. N., Singh, N. K., Basdag, B., & Rosson, G. D. (2010). The emerging role of antineoplastic agents in the treatment of keloids and hypertrophic scars: a review. Ann Plast Surg, 64(3), 355-361. doi: 10.1097/SAP.0b013e3181afaab0

Sigler, A. Use of Colchicine to Prevent Recurrence of Ear Keloids. A New Approach. J. Plast. Reconstr. Aesthet. Surg. 2010, 63 (8), e650–e652. https://doi.org/10.1016/j.bjps.2010.03.018.

Smith, P., Mosiello, G., Deluca, L., Ko, F., Maggi, S., & Robson, M. C. (1999). TGF-beta2 activates proliferative scar fibroblasts. J Surg Res, 82(2), 319-323. doi: 10.1006/jsre.1999.5580

Solé-Boldo, L., Raddatz, G., Schütz, S., Mallm, J.-P., Rippe, K., Lonsdorf, A. S., . . . Lyko, F. (2020). Single-cell transcriptomes of the human skin reveal age-related loss of fibroblast priming. Communications Biology, 3(1). doi: 10.1038/s42003-020-0922-4

Song, H., Liu, T., Wang, W., Pang, H., Zhou, Z., Lv, Y., . . . Zhang, Y. (2019). Tension enhances cell proliferation and collagen synthesis by upregulating expressions of integrin αvβ3 in human keloid-derived mesenchymal stem cells. Life Sci, 219, 272-282. doi: 10.1016/j.lfs.2018.12.042

Song, J., Xu, H., Lu, Q., Xu, Z., Bian, D., Xia, Y., . . . Dai, Y. (2012). Madecassoside suppresses migration of fibroblasts from keloids: involvement of p38 kinase and PI3K signaling pathways. Burns, 38(5), 677-684. doi: 10.1016/j.burns.2011.12.017

Sperling, L. C.; Homoky, C.; Pratt, L.; Sau, P. Acne Keloidalis Is a Form of Primary Scarring Alopecia. Arch. Dermatol. 2000, 136 (4). https://doi.org/10.1001/archderm.136.4.479.

Sriram, G., Bigliardi, P. L., & Bigliardi-Qi, M. (2015). Fibroblast heterogeneity and its implications for engineering organotypic skin models in vitro. Eur J Cell Biol, 94(11), 483-512. doi: 10.1016/j.ejcb.2015.08.001

Stone, R. C., Pastar, I., Ojeh, N., Chen, V., Liu, S., Garzon, K. I., & Tomic-Canic, M. (2016). Epithelial-mesenchymal transition in tissue repair and fibrosis. Cell Tissue Res, 365(3), 495-506. doi: 10.1007/s00441-016-2464-0

Suarez, E., Syed, F., Alonso-Rasgado, T., & Bayat, A. (2015). Identification of biomarkers involved in differential profiling of hypertrophic and keloid scars versus normal skin. Arch Dermatol Res, 307(2), 115-133. doi: 10.1007/s00403-014-1512-4

Suarez, E., Syed, F., Rasgado, T. A., Walmsley, A., Mandal, P., & Bayat, A. (2014). Skin equivalent tensional force alters keloid fibroblast behavior and phenotype. Wound Repair Regen, 22(5), 557-568. doi: 10.1111/wrr.12215

Supp, D. M., Hahn, J. M., Glaser, K., McFarland, K. L., & Boyce, S. T. (2012). Deep and superficial keloid fibroblasts contribute differentially to tissue phenotype in a novel in vivo model of keloid scar. Plast Reconstr Surg, 129(6), 1259-1271. doi: 10.1097/PRS.0b013e31824ecaa9

Suttho, D., Mankhetkorn, S., Binda, D., Pazart, L., Humbert, P., & Rolin, G. (2017). 3D modeling of keloid scars in vitro by cell and tissue engineering. Arch Dermatol Res, 309(1), 55-62. doi: 10.1007/s00403-016-1703-2

Syed, F., Ahmadi, E., Iqbal, S. A., Singh, S., McGrouther, D. A., & Bayat, A. (2011). Fibroblasts from the growing margin of keloid scars produce higher levels of collagen I and

III compared with intralesional and extralesional sites: clinical implications for lesional site-directed therapy. Br J Dermatol, 164(1), 83-96. doi: 10.1111/j.1365-2133.2010.10048.x

Szulgit, G., Rudolph, R., Wandel, A., Tenenhaus, M., Panos, R., & Gardner, H. (2002). Alterations in fibroblast alpha1beta1 integrin collagen receptor expression in keloids and hypertrophic scars. J Invest Dermatol, 118(3), 409-415. doi: 10.1046/j.0022-202x.2001.01680.x

Szulgit, G.; Rudolph, R.; Wandel, A.; Tenenhaus, M.; Panos, R.; Gardner, H. Alterations in Fibroblast A1β1 Integrin Collagen Receptor Expression in Keloids and Hypertrophic Scars. J. Invest. Dermatol. 2002, 118 (3), 409–415. https://doi.org/10.1046/j.0022-202x.2001.01680.x.

Tabib, T., Morse, C., Wang, T., Chen, W., & Lafyatis, R. (2018). SFRP2/DPP4 and FMO1/LSP1 Define Major Fibroblast Populations in Human Skin. Journal of Investigative Dermatology, 138(4), 802-810. doi: 10.1016/j.jid.2017.09.045

Tan, E. M., Hoffren, J., Rouda, S., Greenbaum, S., Fox, J. W. t., Moore, J. H., Jr., & Dodge, G. R. (1993). Decorin, versican, and biglycan gene expression by keloid and normal dermal fibroblasts: differential regulation by basic fibroblast growth factor. Exp Cell Res, 209(2), 200-207. doi: 10.1006/excr.1993.1302

Tanaka, R., Umeyama, Y., Hagiwara, H., Ito-Hirano, R., Fujimura, S., Mizuno, H., & Ogawa, R. (2019). Keloid patients have higher peripheral blood endothelial progenitor cell counts and CD34(+) cells with normal vasculogenic and angiogenic function that overexpress vascular endothelial growth factor and interleukin-8. Int J Dermatol, 58(12), 1398-1405. doi: 10.1111/ijd.14575

Tangrea, M. A., Jumper, N., Hodgkinson, T., Paus, R., & Bayat, A. (2017). Site-specific gene expression profiling as a novel strategy for unravelling keloid disease pathobiology. Plos One, 12(3), e0172955. doi: 10.1371/journal.pone.0172955

Tapking, C., Prasai, A., & Branski, L. K. (2020). Are hypertrophic scars and keloids the same? Br J Dermatol, 182(4), 832-833. doi: 10.1111/bjd.18447
Teofoli, P., Barduagni, S., Ribuffo, M., Campanella, A., De Pita, O., & Puddu, P. (1999). Expression of Bcl-2, p53, c-jun and c-fos protooncogenes in keloids and hypertrophic scars. J Dermatol Sci, 22(1), 31-37. doi: 10.1016/s0923-1811(99)00040-7

Theocharidis, G., Drymoussi, Z., Kao, A. P., Barber, A. H., Lee, D. A., Braun, K. M., & Connelly, J. T. (2016). Type VI Collagen Regulates Dermal Matrix Assembly and Fibroblast Motility. J Invest Dermatol, 136(1), 74-83. doi: 10.1038/jid.2015.352

Tian, Y., Jin, L., Zhang, W., Ya, Z., Cheng, Y., & Zhao, H. (2019). AMF siRNA treatment of keloid through inhibition signaling pathway of RhoA/ROCK1. Genes Dis, 6(2), 185-192. doi: 10.1016/j.gendis.2018.05.002

Tirgan, M. H., & Uitto, J. (2022). Lack of efficacy of dupilumab in the treatment of keloid disorder. 36(2), e120-e122. doi: 10.1111/jdv.17669

Touchi, R., Ueda, K., Kurokawa, N., & Tsuji, M. (2016). Central regions of keloids are severely ischaemic. J Plast Reconstr Aesthet Surg, 69(2), e35-41. doi: 10.1016/j.bjps.2015.11.006

Tsujita-Kyutoku, M., Uehara, N., Matsuoka, Y., Kyutoku, S., Ogawa, Y., & Tsubura, A. (2005). Comparison of transforming growth factor-beta/Smad signaling between normal dermal fibroblasts and fibroblasts derived from central and peripheral areas of keloid lesions. In Vivo, 19(6), 959-963.

Tu, T., Huang, J., Lin, M., Gao, Z., Wu, X., Zhang, W., . . . Liu, W. (2019). CUDC907 reverses pathological phenotype of keloid fibroblasts in vitro and in vivo via dual inhibition of PI3K/Akt/mTOR signaling and HDAC2. Int J Mol Med, 44(5), 1789-1800. doi: 10.3892/ijmm.2019.4348

Tuan, T. L., Hwu, P., Ho, W., Yiu, P., Chang, R., Wysocki, A., & Benya, P. D. (2008). Adenoviral overexpression and small interfering RNA suppression demonstrate that plasminogen activator inhibitor-1 produces elevated collagen accumulation in normal and keloid fibroblasts. Am J Pathol, 173(5), 1311-1325. doi: 10.2353/ajpath.2008.080272

Tucci-Viegas, V. M., Hochman, B., Franca, J. P., & Ferreira, L. M. (2010). Keloid explant culture: a model for keloid fibroblasts isolation and cultivation based on the biological differences of its specific regions. Int Wound J, 7(5), 339-348. doi: 10.1111/j.1742-481X.2010.00698.x

Ueda, K., Yasuda, Y., Furuya, E., & Oba, S. (2004). Inadequate blood supply persists in keloids. Scand J Plast Reconstr Surg Hand Surg, 38(5), 267-271. doi: 10.1080/02844310410029552

van Leeuwen, M. C. E.; Bulstra, A. E. J.; Ket, J. C. F.; Ritt, M. J. P. F.; van Leeuwen, P. A. M.; Niessen, F. B. Intralesional Cryotherapy for the Treatment of Keloid Scars: Evaluating Effectiveness. Plast. Reconstr. Surg. - Glob. Open 2015, 3 (6), e437. https://doi.org/10.1097/GOX.0000000000000348.

Vignaud, T., Ennomani, H., & Théry, M. (2014). Polyacrylamide hydrogel micropatterning. Methods Cell Biol, 120, 93-116. doi: 10.1016/b978-0-12-417136-7.00006-9

Wang, Q., Zhong, Y., Li, Z., Zhu, D., Lu, H., Chen, P., . . . Zeng, K. (2022). Multitranscriptome analyses of keloid fibroblasts reveal the role of the HIF-1α/HOXC6/ERK axis in keloid development. Burns Trauma, 10. doi: 10.1093/burnst/tkac013

Wang, R., Bai, Z., Wen, X., Du, H., Zhou, L., Tang, Z., . . . Ma, W. (2019). MiR-152-3p regulates cell proliferation, invasion and extracellular matrix expression through by targeting FOXF1 in keloid fibroblasts. Life Sci, 234, 116779. doi: 10.1016/j.lfs.2019.116779

Wang, X., Ma, Y., Gao, Z., & Yang, J. (2018). Human adipose-derived stem cells inhibit bioactivity of keloid fibroblasts. Stem Cell Res Ther, 9(1), 40. doi: 10.1186/s13287-018-0786-4

Wang, Z., Gao, Z., Shi, Y., Sun, Y., Lin, Z., Jiang, H., . . . Jin, Y. (2007). Inhibition of Smad3 expression decreases collagen synthesis in keloid disease fibroblasts. J Plast Reconstr Aesthet Surg, 60(11), 1193-1199. doi: 10.1016/j.bjps.2006.05.007

Wolfram, D.; Tzankov, A.; Pülzl, P.; Piza-Katzer, H. Hypertrophic Scars and Keloids—A Review of Their Pathophysiology, Risk Factors, and Therapeutic Management. Dermatol. Surg. 2009, 35 (2), 171–181. https://doi.org/10.1111/j.1524-4725.2008.34406.x.

Wong, V. W., Akaishi, S., Longaker, M. T., & Gurtner, G. C. (2011). Pushing back: wound mechanotransduction in repair and regeneration. J Invest Dermatol, 131(11), 2186-2196. doi: 10.1038/jid.2011.212

Wu, C. S., Wu, P. H., Fang, A. H., & Lan, C. C. (2012). FK506 inhibits the enhancing effects of transforming growth factor (TGF)-β1 on collagen expression and TGF-β/Smad signalling in keloid fibroblasts: implication for new therapeutic approach. Br J Dermatol, 167(3), 532-541. doi: 10.1111/j.1365-2133.2012.11023.x

Wu, W.-S., Wang, F.-S., Yang, K. D., Huang, C.-C., & Kuo, Y.-R. (2006). Dexamethasone Induction of Keloid Regression through Effective Suppression of VEGF Expression and Keloid Fibroblast Proliferation. Journal of Investigative Dermatology, 126(6), 1264-1271. doi: 10.1038/sj.jid.5700274

Wu, Y., Zhang, Q., Ann, D. K., Akhondzadeh, A., Duong, H. S., Messadi, D. V., & Le, A. D. (2004). Increased vascular endothelial growth factor may account for elevated level of plasminogen activator inhibitor-1 via activating ERK1/2 in keloid fibroblasts. Am J Physiol Cell Physiol, 286(4), C905-912. doi: 10.1152/ajpcell.00200.2003

Xia, W., Phan, T. T., Lim, I. J., Longaker, M. T., & Yang, G. P. (2004). Complex epithelial-mesenchymal interactions modulate transforming growth factor-beta expression in keloid-derived cells. Wound Repair Regen, 12(5), 546-556. doi: 10.1111/j.1067-1927.2004.012507.x

Xie, J., Chen, L., Cao, Y., Wu, D., Xiong, W., Zhang, K., . . . Wang, M. (2021). Single-Cell Sequencing Analysis and Weighted Co-Expression Network Analysis Based on Public Databases Identified That TNC Is a Novel Biomarker for Keloid. Front Immunol, 12, 783907. doi: 10.3389/fimmu.2021.783907

Xu, B., Liu, Z. Z., Zhu, G. Y., Yang, J. F., Zhao, J. P., Wang, J. C., & Cai, J. L. (2008). Efficacy of recombinant adenovirus-mediated double suicide gene therapy in human keloid fibroblasts. Clin Exp Dermatol, 33(3), 322-328. doi: 10.1111/j.1365-2230.2007.02615.x

Xu, Z., & Guo, B. (2019). The Differential Expression of miRNAs and a Preliminary Study on the Mechanism of miR-194-3p in Keloids. Biomed Res Int, 2019, 8214923. doi: 10.1155/2019/8214923

Yan, C., Grimm, W. A., Garner, W. L., Qin, L., Travis, T., Tan, N., & Han, Y. P. (2010). Epithelial to mesenchymal transition in human skin wound healing is induced by tumor necrosis factor-alpha through bone morphogenic protein-2. Am J Pathol, 176(5), 2247-2258. doi: 10.2353/ajpath.2010.090048

Yan, L., Cao, R., Wang, L., Liu, Y., Pan, B., Yin, Y., . . . Xiao, R. (2015). Epithelial-mesenchymal transition in keloid tissues and TGF-beta1-induced hair follicle outer root sheath keratinocytes. Wound Repair Regen, 23(4), 601-610. doi: 10.1111/wrr.12320

Yu, D.; Ibarra, B. S.; Akkurt, Z. M.; Ahn, C.; Sangüeza, O. P. Morphea With Keloidal Features: A Case Report and Review of the Literature. Am. J. Dermatopathol. 2020, 42 (10), 766–768. https://doi.org/10.1097/DAD.0000000000001629.

Yun, I. S., Lee, M. H., Rah, D. K., Lew, D. H., Park, J. C., & Lee, W. J. (2015). Heat Shock Protein 90 Inhibitor (17-AAG) Induces Apoptosis and Decreases Cell Migration/Motility of Keloid Fibroblasts. Plast Reconstr Surg, 136(1), 44e-53e. doi: 10.1097/prs.0000000000001362

Zhang, G. Y., Yu, Q., Cheng, T., Liao, T., Nie, C. L., Wang, A. Y., . . . Gao, W. Y. (2011). Role of caveolin-1 in the pathogenesis of tissue fibrosis by keloid-derived fibroblasts in vitro. Br J Dermatol, 164(3), 623-627. doi: 10.1111/j.1365-2133.2010.10111.x

Zhang, J., Na, S., Pan, S., Long, S., Xin, Y., Jiang, Q., . . . Cao, Z. (2019). Inhibition of USP4 attenuates pathological scarring by downregulation of the TGFbeta/Smad signaling pathway. Mol Med Rep, 20(2), 1429-1435. doi: 10.3892/mmr.2019.10370

Zhang, Q., Oh, C. K., Messadi, D. V., Duong, H. S., Kelly, A. P., Soo, C., . . . Le, A. D. (2006). Hypoxia-induced HIF-1 alpha accumulation is augmented in a co-culture of keloid fibroblasts and human mast cells: involvement of ERK1/2 and PI-3K/Akt. Exp Cell Res, 312(2), 145-155. doi: 10.1016/j.yexcr.2005.10.006

Zhang, Y., Cheng, C., Wang, S., Xu, M., Zhang, D., & Zeng, W. (2019). Knockdown of FOXM1 inhibits activation of keloid fibroblasts and extracellular matrix production via inhibition of TGF-beta1/Smad pathway. Life Sci, 232, 116637. doi: 10.1016/j.lfs.2019.116637

Zhang, Z., Garron, T., Li, X. J., Liu, Y., Zhang, X., Li, Y. Y., & Xu, W. S. (2009). Recombinant Human Decorin Inhibits TGF-b1 Induced Contraction of Collagen Lattice by Keloid Fibroblasts. Wounds, 21(2), 47-56.

Zhang, Z., Nie, F., Chen, X., Qin, Z., Kang, C., Chen, B., . . . Ma, Y. (2015). Upregulated periostin promotes angiogenesis in keloids through activation of the ERK 1/2 and focal adhesion kinase pathways, as well as the upregulated expression of VEGF and angiopoietin-1. Mol Med Rep, 11(2), 857-864. doi: 10.3892/mmr.2014.2827

Zhang, Z., Yu, K., Liu, O., Xiong, Y., Yang, X., Wang, S., . . . Peng, Y. (2020). Expression profile and bioinformatics analyses of circular RNAs in keloid and normal dermal fibroblasts. Exp Cell Res, 388(1), 111799. doi: 10.1016/j.yexcr.2019.111799

Zhao, B., Guan, H., Liu, J. Q., Zheng, Z., Zhou, Q., Zhang, J., . . . Hu, D. H. (2017). Hypoxia drives the transition of human dermal fibroblasts to a myofibroblast-like phenotype via the TGF-beta1/Smad3 pathway. Int J Mol Med, 39(1), 153-159. doi: 10.3892/ijmm.2016.2816

Zhou, B. Y., Wang, W. B., Wu, X. L., Zhang, W. J., Zhou, G. D., Gao, Z., & Liu, W. (2020). Nintedanib inhibits keloid fibroblast functions by blocking the phosphorylation of multiple kinases and enhancing receptor internalization. Acta Pharmacol Sin, 41(9), 1234-1245. doi: 10.1038/s41401-020-0381-y

Zhou, P., Shi, L., Li, Q., & Lu, D. (2015). Overexpression of RACK1 inhibits collagen synthesis in keloid fibroblasts via inhibition of transforming growth factor-beta1/Smad signaling pathway. Int J Clin Exp Med, 8(9), 15262-15268.

ANNEXE 1 : Article derme artificiel et fibrose séquellaire post-brûlures

DERMAL SUBSTITUTE : A SAFE AND EFFECTIVE WAY IN SURGICAL MANAGEMENT OF ADULTS POST-BURN DORSAL FOOT CONTRACTURES

Serror K, Boccara D, Chaouat M, Cottone G, Amendola F, Alessandri Bonetti M, De Francesco F, Mimoun M.

ABSTRACT

Neglected dorsal foot burns may result in typical forefoot deformities characterised by contractures leading to hyperextension of the toes and gait disturbance. These deformities usually cause a significant impairment in daily activities and difficulty in wearing shoes. This article presents a reconstruction series of severe forefoot deformities by means of dermal regeneration templates (also known as dermal substitutes) and split thickness skin grafts. We retrospectively reviewed our institutional burn database from 2010 to 2020 focusing on all those dorsal foot contractures treated with the use of a dermal regeneration template. The patients' demographics, burn injury mechanisms, depth, localization, surface, treatments and follow up were described. Twelve patients underwent this procedure and the mean affected area was 75 cm^2. The mean time between the dermal regeneration template application and the split thickness skin graft was 19.6 days. Just for one patient, an additional skin grafting procedure was required. The mean follow up was 4.6 years. We did not register specific complications at both the recipient (forefoot) and donor sites (scalp). All patients were able to wear shoes and to walk after the procedure. No recurrence of contractures were observed. All patients were satisfied with cosmetic results, and they did not request any additional procedure of cosmetic improvement. The use of the dermal regeneration template can be considered an extremely safe and efficient treatment of severe post-burn forefoot deformities.

Key words : dermal regeneration template, dermal substitute, foot burn, foot contracture, skin graft, toe contracture

INTRODUCTION

In extensive limb acute burns, the greatest attention is paid to the preservation of hands' functions but feet are sometimes less noticed and could be neglected in terms of wound management, surgical interventions and rehabilitation [1]. It is well stated that feet play a major role in ambulation, but not everybody knows that the initial foot burns management is crucial to maintain this role. Neglected dorsal foot burns may result in severe forefoot deformities caracterised by deleterious dorsal contractures leading to hyperextension of the toes [2] and gait disturbance. These musculoskeletal alterations and limited range of motion often impair several daily activities [3]. As a result, these severe forefoot deformities commonly provoque contact ulcers and chronic inflammation also. For these reasons, a special attention should consequently be paid on post-burn foot reconstruction in order to restore a normal foot anatomy and a durable soft tissue coverage as well as to limit this contractive scars formation and/or relapse.

In this study, we aim to show the effective combination of contractures release and double layer dermal regeneration template (DRT ; also known as dermal substitute) application in the management of dorsal foot post-burn sequelae.

MATERIALS AND METHOD

This series reports a two-stage surgical management we performed to treat dorsal foot contractures in adults by means of the application of a DRT (Integra®, Integra Life Sciences, Princeton, NJ, USA) to reach a viable *neodermis* regeneration, followed by a second surgical procedure with split-thickness skin graft (STSG) always harvested from the occipital region of the scalp.

We evaluated a retrospective cohort of adult patients (≥18 yo) affected by post-burn dorsal foot contractures who were treated by a surgical scar excision and subsequent coverage with Integra® DRT in our institution over the last 10 years.

Specifically, we retrospectively reviewed our institutional database with the key-words: *foot contracture*, *foot burn*, *dermal regeneration template*, *dermal substitute and Integra*. Inclusion criteria were: 1) adult (*i.e.* ≥18 yo) patients; 2) dorsal foot contracture secondary to burn injuries; 3) functional deficit and/or chronic pain; 4) referral to our Burn Center from January 2010 to December 2020. The patients' demographics (age, gender), burn injury mechanisms, depth, localization, surface, treatments and follow up were showed in **[Table 1]**.

Surgical procedure

The dorsal forefoot contracture was always incised transversally over the metatarsal bones in order not to expose the joints capsule. Adequate contracture release required not only the scar incision but also excision of some portions of it when incisions were insufficient. After skin contracture release, tenolysis or tenotomies were often necessary to put the toes back in the correct position. External mobilisation of the metatarsophalangeal joints was also required to release the capsular contracture due to prolonged hypomobilization. The width of the resultant soft tissues defect was measured from its proximal to distal edges. K-wire fixation was performed to hold the toes in proper alignment before the application of the DRT.

Patients were always discharged with these suggestions : 1) do not stand up and do not weight-bearing for one week; 2) do not let toes touch the floor until the next skin graft procedure; 3) return to full ambulation one week after the skin graft.

We always performed an outpatient evaluation once a week until the second surgical step. Around three weeks (mean time: 19.6 days) after the DRT application, we completed the

procedure : the superficial silicon sheet was removed and the *neodermis* bed was accurately evaluated. After a gently curettage to revive the neovascularization, a thin STSG (always harvested from the occipital region by means of an air-powered dermatome set to 0.2mm) was performed.

RESULTS :

The procedure was performed on 12 consecutive patients affected by unilateral dorsal forefoot post-burn contracture. Five men and seven women (mean age :23 yo), were treated for the aforementioned burns sequeale occurred during childhood (before 3yo for two third of the patients) or adolescence. in developing countries **[Table 1]** and all of them reported a non surgical initial management with basic dressings. The average delay from the initial burn trauma to our treatment was 18 years. All patients suffered from progressive gait disturbance due to toes hyperextension and difficulties to wear shoes.

Retractionss involved toes, dorsal foot and ankle (Fig.1 A-B and Fig.2 A-B). After our surgical release of contracted tissues, the mean tissue loss area was 75 cm^2 (ranging from 48 to 140 cm^2) but a mean of 8 cm tissue advancement was always obtained by means of accurate undemining or z-plasties (Fig.1C and Fig.2C). All patients received the already described two-step procedure, with a mean time of 19.6 days between the DRT application (Fig. 1D and 2D) and the STSG. For just one patient, an additional skin graft procedure was necessary to optimize the wound healing because of a partial peripheral necrosis of the graft. Skin grafts were always harvested from the occipital scalp and no complications were observed on the donor site. No further procedures of touch-up were needed. No recurrences were registered during the follow up period (median FU time : 4.6 years) **[Table2]**. The pain associated to toe contractures disappeared post operatively in all the patients except for two

patients who continued to suffer from a plantar chronic pain reported before surgery. All patients were satisfied about the aesthetic appearance of the reconstructed foot (Fig.1 E-F and Fig.2 E-F) even if two patients developed an hypertrophic scar on the skin graft. The daily walking was improved in all patients and all of them also reported to feel more comfortable when wearing shoes.

DISCUSSION

Dorsal foot contracture represents a common complication of lower limbs burns. Despite adequate treatments during the acute phase, contractures rate is reported as high as 36% [4]. Little attention has been given to the surgical management of post-burn contractures of the ankle and foot to date in the literature : case series reported the management of dorsal foot contracture using split or full thickness skin grafts, Z plasty, local or free flaps but no article was found describing the use of DRT in this scenario.

The growing interest of the medical community for this topic is testified by the recent publication of very interesting works..

Chang et al.[2] in 2014 proposed an useful classification for toes burn scar contractures (TBSC) :mild TBSC involve scarring of the superficial tissues only with no functional impairment and these were treated with scar release or local tissue rearrangement ; moderate TBSC involve soft tissue shortages requiring skin grafts and occasional closed joint capsulotomy; severe TBSC cause the greatest impairment in function and involved burn injury to deeper structures.According to the Chang classification, forefoot deformities in our patients can be classified as severe because of their functional impact. Leung et al. [5] suggested to treat mild and moderate contractures with Z plasty and skin grafts whereas severe and mutilating sequelae with flaps or grafts. We believe our procedure can be used in

most of the cases because DRT provide a correct and reliable coverage of exposed joints and articular capsules.

We also think that scar releasing incisions and additional partial excisions must be considered as one of the most effective treatment for severe and wide post-burn deformities, particularly when over the joints. Again, differents procedures have been described in the literature to manage the resulting skin defect.Both the works of Constantino and Dhanraj stated that skin grafting is a quick and simple technique [6,7], but a STSG is more prompt to produce contracture recurrences after reconstruction[4]. Moreover, after contraction release, a tendinous exposition or capsular breach can occur and an isolated skin graft is not an effective way to cover it. To obtain and maintain good aesthetic and functional results, it is also important to avoid further damage to the remaining tissues while performing the surgical coverage in order to let ligaments and joints move freely. The interposition of a DRT plays this role.Local skin flaps including V-Y plasty or Z-plasty can also be used, but these techniques are not effective in the treatment of extended contractures. They provide a limited coverage, making the reconstruction challenging in many cases. Moreover, in most of the cases even the surrounding tissues are cicatricial. Sen. et al.[8] described a technique of releasing incisions associated with a "quadra Z plasty " that can be useful for mild or moderate contractures in order to minimize complications of a classic releasing incision technique. Daya[9] reported a seven-flap local plasty associating Y-V flaps and Z plasty in two post-burn dorsal foot retractions but these procedures are highly dependent on the quality of the surrounding scars. Local flap techniques based on geometrical flaps (Y-V plasty, Z-plasty and their variations) are not our choice for several reasons: the subcutaneous dorsal fat layer is extremely thin and blood circulation in distal lower limb is reduced expecially around scar tissue area; therefore, flaps have an high risk of necrosis in these cases[10]. Some pedicled local flaps (the distally based island dorsal foot flap[11] and the distally based dorsalis pedis island flap[12]) have also

been described but they provide a limited skin coverage, too.Loco-regional flaps and expanders are not very suitable because they strongly depend on the characteristics of contractureand the availability of healthy surrounding skin. Eubanks et al.[13] decribed the V-Y advancement of a dorsalis pedis-based cutaneous flap for limited dorsal foot contracture (advancement flap of 3,5 to 4 cm). Acarturk et al.[14] described a case of left distal dorsal foot contracture reconstructed by means of a peroneal artery anterior perforator based rotation flap : even reporting a 20% distal flap loss, they reported a good outcome. Safety and feasibility of this kind of flap highly relies on the quality of the surrounding skin, but still they often require skin grafting of the donor site withunaesthetic sequelae.Distant pedicled flaps such as *cross leg* flaps represent alternatives described by Ay et al.[15] but these lead to a longer immobilization period, debulking procedures (in dorsal foot reconstruction, a thin flap is essential for post-operative ambulation and wearing shoes) and sequelae in the donor site.EventuallyLee et al.[16] reported a series of seven patients successfully treated with the *anterolateral thigh* flap *;* they report no complications and just one debulking procedure. These procedures expose the patients to an higher risk of failure and complications and that is the reason why we consider free flaps as a second-line procedure to consider in cases of failure or unavailability of DRT.To regenerate the dermis by means of a DRT allows to cover a large soft tissue defect. Bloemen [17] and Cottone performed an objective and long term follow-up of dermal substitutes emphasizing an improvement in both scar and healing parameters in both acute and chronic wounds, proving a long-lasting effect on scar quality compared to skin grafts alone. We decided to use a two layer DRT because it is proven to be the best choice at long-term follow-up[18] : the double layer structure lead to an optimal result in terms ofretraction rate, skin quality and mobility recovery. In our experience, local flaps could be used in association of a DRT when a linear post-burn scar contracture affecting the ankle dorsiflexion is also present [10] (Fig.1 C and D).

Even if we did not perform bilateral correction, a study showed the feasibility of simultaneous bilateral correction of post-burn foot contractures in children [7].It is important to outline that the splinting method also plays a crucial role in maintaining released tissues in the correct position until a complete wound healing. Calhoun et al. [19] described the use of the Ilizarov fixator in the treatment of feet chronic burn deformities. Erdogan et al. [20] reported the use of external fixators. Anyway, we consider these procedures heavy and invasive and this is the reason why we proposed a lightero stabilization by means of Kirschner wires associated with a plantar splint.

Alternative methods without the use of K-wires or external fixation have been described [21-23]. Wang et al. [21] reported a postoperative temporary non-invasive fixation by using gauze and sutures to hold toes in a correct position . Guild et al. [23] described a tailored thermoplastic splint fixed with Velcro strap. But in conclusion we consider that to maintain the extension of metatarso-phalangeal joint is the main point, difficult to carry out without the use of K-wires.

CONCLUSION

Patients suffering from severe post-burn dorsal foot contractures deserve a meticulous combined management with scars transversal incisions, extensive tenolysis and external capsular release in addition to the use of a dermal regeneration template to cover the resulting loss of soft tissue. This technique provides a large and thin soft tissue reliable coverage.

All our patients recovered a normal gait function a few weeks after surgery and were able to wear shoes once again. To date, we have not encountered any contractures reccurence.

A longer follow up could be useful to draw stronger conclusions regarding the duration of both the technique and results. In case of contracture reccurence, other procedures including

DRT re-application are still possible or otherwise other options including free flaps is worth considering.

Double-layer DRT appears to be a safe, efficient and reliable solution in the treatment of dorsal foot post-burn contractures in adults.

REFERENCES

1. Mohammadi AA, Mohammadi S. The foot, an important but less noticed burned area of the body. *Burns : journal of the International Society for Burn Injuries.* Aug 2017;43(5):1137.

2. Chang JB, Kung TA, Levi B, Irwin T, Kadakia A, Cederna PS. Surgical management of burn flexion and extension contractures of the toes. *Journal of burn care & research : official publication of the American Burn Association.* Jan-Feb 2014;35(1):93-101.

3. Uygur F, Duman H, Ulkur E, Celikoz B. Are reverse flow fasciocutaneous flaps an appropriate option for the reconstruction of severe postburn lower extremity contractures? *Annals of plastic surgery.* Sep 2008;61(3):319-324.

4. Alison WE, Jr., Moore ML, Reilly DA, Phillips LG, McCauley RL, Robson MC. Reconstruction of foot burn contractures in children. *The Journal of burn care & rehabilitation.* Jan-Feb 1993;14(1):34-38.

5. Leung PC, Cheng JC. Burn contractures of the foot. *Foot & ankle.* Jun 1986;6(6):289-294.

6. Constantino JA, Rodriguez-Yuste JA, Quiles M. Severe post-burn hyperextension of metatarsophalangeal joints in a child with bilateral foot contracture. *The Journal of foot and ankle surgery : official publication of the American College of Foot and Ankle Surgeons.* Jan-Feb 2007;46(1):48-51.

7. Dhanraj P, Owiesy F, Phillips LG, McCauley RL. Burn scar contractures of the feet: efficacy of bilateral simultaneous surgical correction. *Burns : journal of the International Society for Burn Injuries.* Dec 2002;28(8):814-819.

8. Sen C, Karacalar A, Agir H, Dinar S, Isil E, Iscen D. A simple and effective procedure for treating burn contractures: releasing incision and quadra Z technique. *Burns : journal of the International Society for Burn Injuries.* Mar 2007;33(2):241-245.

9. Daya M. Clinical experience and analysis of length gain with the use of seven-flap plasty in burn contractures. *Burns : journal of the International Society for Burn Injuries.* Nov 2008;34(7):1022-1026.

10. Grishkevich VM. Ankle dorsiflexion postburn scar contractures: anatomy and reconstructive techniques. *Burns : journal of the International Society for Burn Injuries.* Sep 2012;38(6):882-888.

11. Bharathwaj VS, Quaba AA. The distally based islanded dorsal foot flap. *British journal of plastic surgery.* Jun 1997;50(4):284-287.

12. Ishikawa K, Isshiki N, Suzuki S, Shimamura S. Distally based dorsalis pedis island flap for coverage of the distal portion of the foot. *British journal of plastic surgery.* Sep 1987;40(5):521-525.

13. Eubanks RD, Bowker HD, Al-Mufarrej F. Innervated Dorsalis Pedis Advancement Flap for Burn Foot Contractures. *Journal of burn care & research : official publication of the American Burn Association.* Jul 8 2019.

14. Acarturk TO, Tunc S, Acar F. Versatility of the Perforator-Based Adipose, Adipofascial, and Fasciocutaneous Flaps in Reconstruction of Distal Leg and Foot Defects. *The Journal of foot and ankle surgery : official publication of the American College of Foot and Ankle Surgeons.* Mar-Apr 2016;55(2):362-367.

15. Ay A. An unusual contracture of the foot caused by a neglected burn wound salvaged by a cross-leg flap. *Plastic and reconstructive surgery.* Oct 2002;110(5):1373.

16. Lee SH, An SJ, Kim NR, Kim UJ, Kim JI. Reconstruction of Postburn Contracture of the Forefoot Using the Anterolateral Thigh Flap. *Clinics in orthopedic surgery.* Dec 2016;8(4):444-451.

17. Bloemen MC, van Leeuwen MC, van Vucht NE, van Zuijlen PP, Middelkoop E. Dermal substitution in acute burns and reconstructive surgery: a 12-year follow-up. *Plastic and reconstructive surgery.* May 2010;125(5):1450-1459.

18. Vana LPM, Battlehner CN, Ferreira MA, Caldini EG, Gemperli R, Alonso N. Comparative long-term study between two dermal regeneration templates for the reconstruction of burn scar contractures in humans: Clinical and histological results. *Burns : journal of the International Society for Burn Injuries.* Oct 20 2019.

19. Calhoun JH, Evans EB, Herndon DN. Techniques for the management of burn contractures with the Ilizarov Fixator. *Clinical orthopaedics and related research.* Jul 1992(280):117-124.

20. Erdogan B, Gorgu M, Girgin O, Akoz T, Deren O. Application of external fixators in major foot contractures. *The Journal of foot and ankle surgery : official publication of the American College of Foot and Ankle Surgeons.* May-Jun 1996;35(3):218-221.

21. Wang YY, He JY, Liu XP, Li XF. A new surgical technique for stabilizing toes in plantar flexion positions after solution of dorsum scar. *Burns : journal of the International Society for Burn Injuries.* Aug 2010;36(5):733-735.

22. Sonmez Ergun S. A New Splint for Dorsal Foot Burns. *Journal of burn care & research : official publication of the American Burn Association.* Feb 20 2018;39(2):308-310.

23. Guild S. A new splinting approach for dorsal foot burns. *The Journal of burn care & rehabilitation.* Nov-Dec 2001;22(6):454-456.

Age/Sex	Etiology	Interval since burns (years)	Defect location	Dimensions of the loss of tissues (cm)	Exposed critical structures	Delay between 2 procedures (days)	Complications
27/F	Thermal burn	25	Right distal dorsal foot	10 x 6.5	Tendons	19	none
34/F	Thermal burn	33	Right dorsal foot and ankle	20 x 7	Tendons, joints	17	none
18/M	Thermal burn	17	Left distal dorsal foot	10 x 8	Tendons	20	Partial lysis of the graft
28/M	Thermal burn	10	Left dorsal foot and ankle	6 x 8	Tendons	22	none
21/F	Explosion	19	Right dorsal foot and ankle	6 x 8	Tendons	18	none
23/M	Thermal burn	4	Right distal dorsal foot	9 x 10	Tendons	21	none
25/M	Thermal burn	22	Right distal dorsal foot	8 x 9	Tendons	20	none
27/F	Electric burns	25	Left dorsal foot	10 x 7	Tendons, joints	19	none
18/F	Thermal burn	16	Right distal dorsal foot	11 x 8	Tendons	21	none
19/M	Thermal burn	10	Left dorsal foot	7 x 9	Tendons	21	none
20/F	Thermal burn	18	Right dorsal foot and ankle	6 x 8	Tendons, joints	18	Partial lysis of the graft
22/F	Thermal burn	17	Right distal dorsal foot	8 x 10	Tendons	20	none

Table 1 : Patient demographics and interventions

Age/Sex	Follow up (years)	Toe contracture pain	Confort when wearing shoes	Ability of walking	Remaining complain
27/F	6	Decreased	Improved	Improved	Syndactylie
34/F	5	Decreased	Improved	Improved	Hypertrophic scar
18/M	6	Decreased	Improved	Improved	None
28/M	4	Stable	Improved	Improved	Persistant pain of the footplant
21/F	1	Decreased	Improved	Improved	None
23/M	5	Decreased	Improved	Improved	Syndactylie
25/M	4	Decreased	Improved	Improved	None
27/F	7	Decreased	Improved	Improved	None
18/F	4	Decreased	Improved	Improved	Hypertrophic scar
19/M	2	Decreased	Improved	Improved	None
20/F	3	Stable	Improved	Improved	Persistant pain of the footplant
22/F	3	Decreased	Improved	Improved	None

Table 2 : Functionnal evaluation (subjectively reported by the patient)

Legend of the figures :

Figure 1 : Pre-operative aspect of the right foot of a female patient (A and B), Per-operative aspect before (C) and after (D) application of the dermal regeneration template, 6 months post-operative aspect (E and F).

Figure 2 : Pre-operative aspect of the right foot of a male patient (A and B), Per-operative aspect before (C) and after (D) application of the dermal regeneration template, 12 months post-operative aspect (E and F).



Figure 1



Figure 2

ANNEXE 2 : Lettre à l'éditeur sur les populations CD34+ dans les chéloïdes nodulaires

LETTER TO THE EDITOR

Submitted to Journal of Dermatological Science

Detection of $CD34^+$ stromal cells/fibroblasts/telocytes in nodular keloids: are these cells a tissue reservoir of fibrosis-inducing cells?

SERROR Kévin[1,2,3] [$], SINTES Maxime[1,2] [$], FERRERO Lauren[1,2,3], BOCCARA David[1,2,3], MIMOUN Maurice[1,2,3], MICHEL Laurence[1,2]

[1] INSERM UMR_S 976, Skin Research Center, Saint-Louis Hospital, Paris,

[2] Paris University, Paris,

[3] Department of Reconstructive and Plastic Surgery, Saint-Louis Hospital, Paris,

Corresponding Author

MICHEL Laurence

INSERM UMR_S 976, Saint-Louis Hospital – Pavillon Bazin, 1 avenue Claude Vellefaux, 75010 Paris, France

Tel : +33(0)153722055, Fax : +33(0)153722051

E-mail Address: laurence.michel@inserm.fr

Conflict of interest

The authors have no conflict of interest to declare

Keloid is a benign fibroproliferative disorder of the skin that results from abnormal wound healing, with continuously extending and invading scar spreading above the adjacent normal skin [1]. The etiology and the mechanisms behind keloid scarring are still poorly understood. A major role of fibroblasts in keloid development has been clearly evidenced by their excessive proliferation and production of extracellular matrix (ECM), including collagen, in response to autocrine activation by excessively-produced transforming growth factor-beta (TGF-β). Fibroblasts have been shown to be present in higher numbers in keloids and exhibited site-specific biological properties such as faster migration for papillary fibroblasts *versus* reticular ones [2]. Other dermal cell types in keloids include myofibroblasts, fibrocytes and endothelial cells as well as mesenchymal stromal cells (MSCs) and telocytes, all might be involved in progression of keloid skin fibrosis [3,4].

By combining analysis of ScRNA-seq and cell lineage tracing methods, Pu *et al*. described a heterogeneous population of $CD34^+$ cells in which a small proportion of the cells have a capacity of endothelial and fibroblast progenitors [5]. They found that CD34 expression persistently exists in these cells as well as in matured endothelial cells and fibroblasts. This suggests that heterogeneous $CD34^+$ cells serve as a contributor to both endothelial regeneration and wound healing response, and may provide therapeutic insights into organ fibrosis. Dermal cells such as telocytes and MSCs can also express CD34 [6,7].

As we have detected a positive staining for $CD34^+$ in nodular keloids by immunohistochemistry, we aimed to investigate the role of these $CD34^+$ cells by phenotyping dermal cells after tissue digestion. Analysis of CD34 expression was combined with surface expression of two fibroblast markers, CD90 and CD26. Sub-population identification was assessed by $CD34^+CD90^+$ double staining for MSCs, $CD34^-CD90^+$ for fibroblasts and $CD34^+CD90^-$ for telocytes.

The expression of the phenotypic marker combinations was studied on freshly-isolated and cultured dermal cells obtained from four distinct areas of nodular keloids (n=11), including central papillar (CP), central reticular (CR), peripheral papillar (PP) and peripheral reticular (PR). Normal skin (NS) from breast surgery was used as control (n=14). Briefly, overnight digestion performed out using collagenase P (1mg/mL) before removal of DNA debris with DNAse II (0,1mg/mL) and filtration of cell suspension. At day 0 and after 7 and 14 days of culture in RPMI1640 medium containing 10% fetal calf serum, dermal cells were stained with fluorochrome-conjugated antibodies and phenotyped using flow cytometry after exclusion of $CD45^+$ immune cells and $CD31^+$ endothelial cells.

At day 0, the percentage of $CD34^+CD90^+$ MSCs was significantly lower in CP, PP, and PR than in the deep central area (CR) and in NS whereas in the opposite, the percentage of $CD34^-CD90^+$ fibroblasts was significantly higher in CP, PP and PR compared to CR and NS (Figure.1a). $CD34^+CD90^-$ telocytes represented 5.5±1.0% of dermal cells in NS and their percentage was slightly higher in keloid, reaching 9.5±2.7 to 11.6±2.3% depending on dermal areas. To further characterize the dermal subpopulations we were interested in, we quantified CD26 expression as it is expressed by active fibroblasts like Col1α1-overproducing papillary fibroblasts in wound healing process [8,9]. The analysis showed that 58.3±4.9 to 67.4±6.4% of keloid MSCs expressed CD26, with no significant difference from NS MSCs (Figure.1b). In contrast, the expression of CD26 was significantly higher in $CD34^-CD90^+$ fibroblasts from all keloid areas (30.1±5.3 to 44.0±6.9%) compared to NS fibroblasts (6.9±2.6%) and inversely, was significantly lower on $CD34^+CD90^-$ telocytes from all keloids (14.6±5.5 to 19.9±4.7%) compared to NS (49.2±5.8%). Therefore, the higher percentage of activated CD26-expressing $CD34^-CD90^+$ fibroblasts we found in the peripheral and superficial central dermis of keloids suggests they could be involved in scar outgrowth within the border and surface.

Further analysis of cell phenotype after 7 and 14 days of culture showed that the percentage of MSCs and telocytes decreased while the percentage of fibroblasts increased during culture (Figure.2a). Noteworthy, the percentage of keloid telocytes was totally decreased in culture in contrast to NS (Figure.2a). These telocytes might be a pool of exhausted cells designed for disappearing as shown in fibrotic systemic sclerosis where they were severely damaged and progressively lost [4].

On one hand, an increase in CD26 surface expression was observed in all fibroblasts (75-85%) over the 14 days (Figure.2b), suggesting a higher ECM production, like for papillary cells in wound healing [2]. On another hand, analysis of fibroblasts obtained from migration out of NS and keloid explants (usual culture conditions) revealed that more than 99% of them expressed CD26 at their surface and lack both mRNA and surface CD34 expression (data not shown). This suggests that cultures of cells migrating from explants preferentially bring selection of "activated" $CD26^{+}CD34^{-}CD90^{+}$ myofibroblasts rather than MSCs or telocytes, and emphasizes the use of freshly-isolated cells to study all the mesenchymal cell populations.

Loss of CD34 expression in culture was previously reported for several cell types (*e.g.* endothelial cells, bone-marrow stem cells…) [7,10]. To confirm whether the increased percentage of $CD34^{-}CD90^{+}$ cells was associated with the loss of CD34 expression or the disappearance of MSCs, we isolated $CD34^{+}$ cells from NS after skin digestion using CD34-coated microbeads (Miltenyi). Flow cytometry analysis showed that the expression of CD34 decreased over time (from D0 to D21) during cell culture with no viability alteration (Figure.2c). However, we also observed that CD34 mRNA was still detectable by RT-qPCR in these cells (data not shown), according to Fina's report [10] showing CD34 mRNA detection in cultured endothelial cells lacking CD34 surface expression. Our freshly-isolated $CD34^{+}$ cells expressed low mRNA amounts of α-smooth muscle actin, TGF-β and Col1α1 but these expressions increased in culture and were similar to those of cultured $CD34^{-}$ fibroblasts,

suggesting that $CD34^+$ cells differentiate into $CD34^-CD90^+$ fibroblast/myofibroblasts in culture. This observation also suggests that under local factors keloid MSCs might differentiate into fibroblast/myofibroblasts which could participate to fibrosis by producing ECM.

Altogether, we have highlighted a differential in spatial cell distribution with a higher fibroblast percentage and a lower MSCs one at the periphery and superficial dermis compared to the deep center. Further studies must be performed to better characterize functional properties of these mesenchymal cell populations in regards to keloid pathophysiology.

REFERENCES

[1] F.W. Nangole, G.W. Agak, Keloid pathophysiology: fibroblast or inflammatory disorders?, JPRAS Open. 22 (2019) 44–54.

[2] H. Jiao, T. Zhang, J. Fan, R. Xiao, The Superficial Dermis May Initiate Keloid Formation: Histological Analysis of the Keloid Dermis at Different Depths, Front. Physiol. 8 (2017) 885.

[3] K.H. Lim, T. Itinteang, P.F. Davis, S.T. Tan, Stem Cells in Keloid Lesions: A Review, Plast. Reconstr. Surg. Glob. Open. 7 (2019) e2228.

[4] M. Manetti, S. Guiducci, M. Ruffo, I. Rosa, M.S. Faussone-Pellegrini, M. Matucci-Cerinic, L. Ibba-Manneschi, Evidence for progressive reduction and loss of telocytes in the dermal cellular network of systemic sclerosis, J. Cell. Mol. Med. 17 (2013) 482–496.

[5] X. Pu, P. Zhu, X. Zhou, Y. He, H. Wu, L. Du, H. Gong, X. Sun, T. Chen, J. Zhu, Q. Xu, H. Zhang, CD34+ cell atlas of main organs implicates its impact on fibrosis, Cell. Mol. Life Sci. CMLS. 79 (2022) 576.

[6] L. Díaz-Flores, R. Gutiérrez, M.P. García, M. González-Gómez, R. Rodríguez-Rodriguez, N. Hernández-León, L. Díaz-Flores, J.L. Carrasco, Cd34+ Stromal Cells/Telocytes in Normal and Pathological Skin, Int. J. Mol. Sci. 22 (2021) 7342.

[7] C.-S. Lin, H. Ning, G. Lin, T.F. Lue, Is CD34 Truly a Negative Marker for Mesenchymal Stem Cells?, Cytotherapy. 14 (2012)

[8] C. Philippeos, S.B. Telerman, B. Oulès, A.O. Pisco, T.J. Shaw, R. Elgueta, G. Lombardi, R.R. Driskell, M. Soldin, M.D. Lynch, F.M. Watt, Spatial and Single-Cell Transcriptional Profiling Identifies Functionally Distinct Human Dermal Fibroblast Subpopulations, J. Invest. Dermatol. 138 (2018) 811–825.

[9] C.A. Worthen, Y. Cui, J.S. Orringer, T.M. Johnson, J.J. Voorhees, G.J. Fisher, CD26 Identifies a Subpopulation of Fibroblasts that Produce the Majority of Collagen during Wound Healing in Human Skin, J. Invest. Dermatol. 140 (2020) 2515-2524.e3.

[10] L. Fina, H.V. Molgaard, D. Robertson, N.J. Bradley, P. Monaghan, D. Delia, D.R. Sutherland, M.A. Baker, M.F. Greaves, Expression of the CD34 gene in vascular endothelial cells, Blood. 75 (1990) 2417–2426.

FIGURES

Figure 1

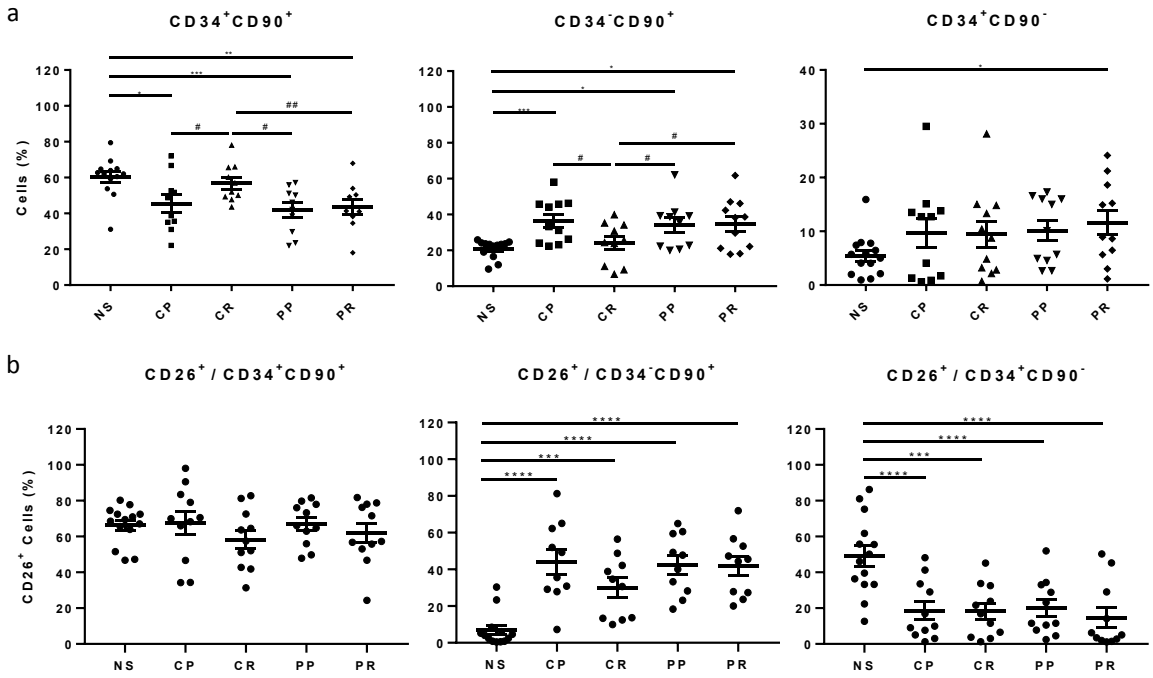

Figure 1 – Dermal cell phenotype after digestion (Day 0)

Flow cytometry analysis of dermal cells obtained from normal skin (NS) and all four keloid areas directly after digestion (D0) shows **(a)** the percentage of mesenchymal stromal cells ($CD34^+CD90^+$), fibroblasts ($CD34^-CD90^+$) and telocytes ($CD34^+CD90^-$) as well as **(b)** the surface expression of CD26 on each respective cell type. Results represent the mean ± SEM of NS (n=14) and keloids (n=11). Statistical comparison was assessed using the Mann-Whitney (*) test for keloid vs NS and Wilcoxon signed-rank test (#) for keloid vs keloid. *,#: $p<0.05$, **,##: $p<0.01$, ***: $p<0.001$, ****: $p<0.0001$.

Figure 2

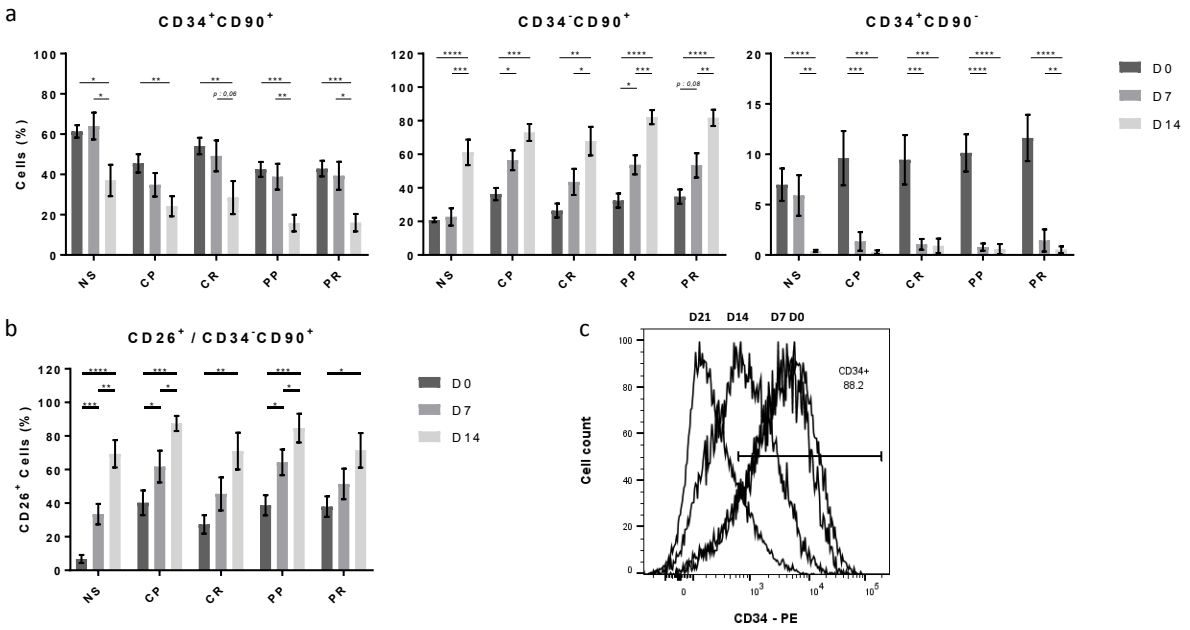

Figure 2 – Evolution of cell phenotypes over 14 days of culture

Flow cytometry analysis of dermal cells obtained from normal skin (NS) and all four keloid areas shows the evolution in culture at day 0 (D0), 7 and 14 of **(a)** the percentage of mesenchymal stromal cells ($CD34^+CD90^+$), fibroblasts ($CD34^-CD90^+$) and telocytes ($CD34^+CD90^-$) as well as **(b)** the surface expression of CD26 on $CD34^-CD90^+$ fibroblasts. **(c)** Surface expression of CD34 on CD34-isolated cells over 21 days of culture. Results represent the mean ± SEM of n=14 NS and n=11 keloids. Statistical comparison of D0 *versus* D7 *versus* D14 was assessed using the Mann-Whitney. *: $p<0.05$, **: $p<0.01$, ***: $p<0.001$, ****: $p<0.0001$.

ANNEXE 3 : Poster ESDR 2022

HETEROGENEITY : A New Insight In Deciphering Keloid Physiopathology

SERROR Kevin[1,2,3], FERRERO Lauren[1,2,3], BOISMAL Françoise[1,2], THERY Manuel[2,4], VIANEY Benoit[2,4], BOCCARA David[1,2,3], MIMOUN Maurice[1,2,3], BOUAZIZ Jean-David[1,2,5], BENSSUSSAN Armand[1,2], MICHEL Laurence[1,2,6] (Corresponding author : laurence.michel@inserm.fr)

[1]INSERM UMR_S 976, Skin Research Center, Saint-Louis Hospital, Paris, [2]Paris University, Paris, [3]Department of Reconstructive and Plastic Surgery, Saint-Louis Hospital, Paris, [4]INSERM UMR_S 976, CEA CytoMorphoLab, Saint-Louis Hospital, Paris, [5]Dermatology Department, Saint-Louis Hospital, Paris, France

Introduction

Keloid scars are hypertrophic and proliferating pathological scars extending beyond the initial lesion and without any tendency to regression.

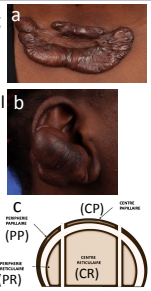

Keloids are considered as a single entity but clinical observations suggest an **heterogeneity.**

✓ Heterogeneity between two morphologies : **superficial/extensive** (a) and **nodular** (b).

✓ Heterogeneity within a keloid (c) between :
- Superficial (Pap) and Deep (Ret) dermis
- Center and Periphery

Aim

The objective of this work was to characterise keloid heterogeneity considering the major cellular actor : the **fibroblast**.

Fibroblasts were obtained from mature keloid biopsies for :

✓ Genomic analyses : transcriptome & RTqPCR

✓ Functional analyses : migration, proliferation & Traction Force Microscopy

Results

Transcriptome

❖ Hierarchical Clustering of the Regulated Genes between nodular and extensive keloids (A)

⇨ demonstrates gene differences between the 2 entities

⇨ With significant alteration of signaling pathways between Extensive / Nodular keloids, such as for example:
- regulation of cell cycle ↗ GADD45
- actin cytoskeleton ↗ PAK, ↗ Actin
- cytokine interaction ↗ CXCL12, ↗CCL28, ↗ NGF, ↗ CSF, ↗ IL7R, ↗FAS, ↗ LIF and ↗ LIFR…

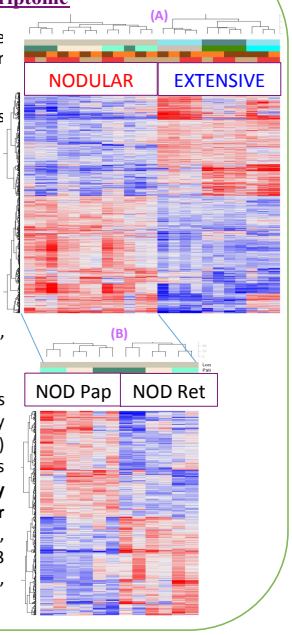

❖ Confirms genetical differences between superficial or papillary (pap) and deep or reticulary (ret) dermal fibroblasts, with numerous gene increase in **papillary** fibroblasts compared to **reticular** ones (B), including: MMP1 (x10.2), CXCL12 (x7), IL24 (x5.96), MMP3 (x5.25), IL32 (x2.5), TGFB2 (x2.17), FLNB (x1.6), ITGA2 (x1.52).

RTqPCR of selected genes

- **αSMA** elevation in keloids compared to control fibroblasts :
  ⇨ higher **activation of keloid fibroblasts** in Myofibroblasts
- **Col1A1** expression by fibroblasts from Nodular keloids is significantly higher than in Extensive ones :
  ⇨ ***Increased production of ECM*** *in* ***nodular*** *>* ***extensive*** *keloids*
- The highest Col1A1 gene expression is detected in **central reticular** (CR) fibroblasts of **nodular** keloids as compared to other fibroblast localizations
- **ColXIA1** gene expression is significantly higher in **reticular** dermis than in papillary dermis
  ⇨ ***Increased production of ECM*** *in* ***deep*** *>* *superficial dermis*

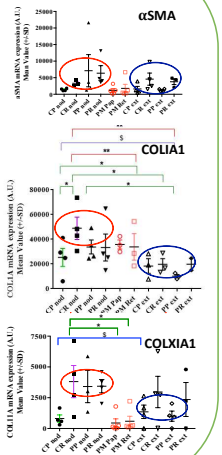

Proliferation & Migration

❖ **PROLIFERATION**

In basal conditions :
no differences between the sub-populations of keloid CP, CR, PP, PR fibroblasts and control PAP fibroblasts
In wound conditions (scratch): proliferation is higher in keloid fibroblasts than in control ones

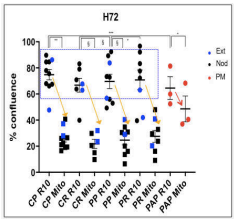

❖ **MIGRATION**

To close a scratch lesion, migration of fibroblasts
- from **extensive** keloids is > than the one from nodular keloids
- in **peripheral** fibroblasts of **extensive** keloids than from central areas

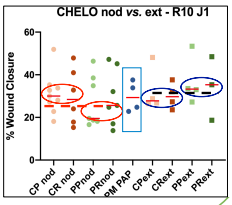

Traction Force Microscopy TFM

❖ **CONTRACTION**

Fibroblasts from **extensive** keloids exhibit higher traction forces than **nodular** ones

Papillary fibroblasts are responsible for higher contraction forces than **reticular** ones.

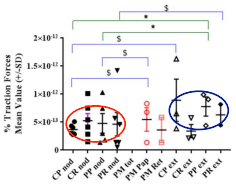

$ p< 0.1
* p< 0.05

Discussion and Conclusion

At least two profiles of keloids could be defined considering fibroblast characteristics : **superficial/extensive** and **nodular** entities.
Within a keloid, the characteristics of the dermal fibroblasts differ depending on their location in the central or peripheral dermis as well as in the superficial or deep dermis.
Studying these heterogeneities may lead to a better understanding of the pathophysiology of keloids in order to adapt treatments.

Summary

PHYSIOPATHOLOGY OF KELOID SCARS: MECHANISTIC APPROACH OF KELOID FIBROBLASTS BY ANALYSIS OF TRANSCRIPTOMIC AND MECHANISTIC PROFILES

Demonstration of inter- and intra-keloid heterogeneity

Keloid scars are hypertrophic and proliferative pathological scars that extend beyond the initial lesion and have no tendency to regress. Because of their frequency, unpredictability, and aesthetic, functional, and psychological impact, keloids should be considered a true public health problem. Usually, keloids are investigated and treated as a single entity, with poor outcomes in response to treatment and a high rate of recurrence. However, clinical observations suggest heterogeneity in keloid morphologies with a distinction between nodular and extensive/superficial entities. Within a keloid, heterogeneity could also be analyzed between the superficial and deep dermis or between the center and the periphery.

In order to improve our understanding of keloid pathogenesis, the work of this thesis aimed to evaluate intra- and inter-keloid heterogeneity by in-depth analysis of gene expression and functional properties of fibroblasts, known as major actors in the formation and growth of keloids.

Cultures of fibroblasts were established from nodular or extensive mature keloid scars, with distinction between center and peripheral areas as well as superficial and deep dermal layers. Fibroblasts from healthy skin were used as controls.

The results of the transcriptome analysis confirmed the significant alteration of gene expression between keloids and control fibroblasts and especially demonstrated inter-keloid heterogeneity as shown by the differential identification of a total of more than 800 genes between nodular and extensive keloids. Intra-keloid heterogeneity was clearly demonstrated within these two types of keloids, with predominant activation of reticular fibroblasts in nodular keloids and peripheral fibroblasts in extensive keloids.

Activation of keloid fibroblasts into myofibroblasts, as evidenced by higher expression of αSMA and excessive production of extracellular matrix, was observed in both nodular and extensive keloids compared with control fibroblasts, with more intense activation in the reticular dermis of nodular keloids than in other areas. In addition, fibroblasts from extensive keloids showed significantly higher migration than fibroblasts from nodular keloids, especially in the periphery, and exerted higher tensile forces, which were more observed for papillary fibroblasts compared with reticular fibroblasts.

Overall, the results identify two distinct keloid entities through the characteristics of the fibroblasts. This helps in a better understanding of keloid pathophysiology and will allow the development of more effective treatments for each type of keloids in the future.

Keywords: keloid, extensive, nodular, fibroblast, heterogeneity, scarring, fibrosis

Résumé

PHYSIOPATHOLOGIE DES CICATRICES CHÉLOÏDES : APPROCHE MÉCANISTIQUE DES FIBROBLASTES CHÉLOÏDIENS PAR ANALYSE DES PROFILS TRANSCRIPTOMIQUES ET MÉCANIQUES

Mise en évidence de l'hétérogénéité inter- et intra-chéloïdienne

Les cicatrices chéloïdes sont des cicatrices pathologiques hypertrophiques et prolifératives s'étendant au-delà de la lésion initiale et sans tendance à la régression. En raison de leur fréquence, de leur imprévisibilité et de leur impact esthétique, fonctionnel et psychologique, les chéloïdes doivent être considérées comme un véritable problème de santé publique. En pratique, les chéloïdes sont diagnostiquées et traitées comme une entité unique, avec une réponse aux traitements décevante et un taux élevé de récidive. Les observations cliniques suggèrent une hétérogénéité dans les morphologies chéloïdiennes avec une distinction entre chéloïde nodulaire et extensive. Au sein même d'une chéloïde, il pourrait exister une hétérogénéité entre le derme papillaire et le derme réticulaire ou encore, entre le centre et la périphérie.

Afin d'améliorer notre compréhension de la physiopathologie des chéloïdes, le travail de cette thèse a eu pour objectif d'évaluer l'hétérogénéité inter- et intra-chéloïdienne par l'analyse approfondie des expressions géniques et des capacités fonctionnelles des fibroblastes reconnus comme les acteurs majeurs de la formation et de l'évolution de ces cicatrices dystrophiques.

Pour ce faire, des cultures de fibroblastes ont été établies à partir de cicatrices chéloïdes matures nodulaires ou extensives, en distinguant les zones centrales et périphériques ainsi que les couches dermiques superficielles et profondes. Des fibroblastes provenant de peau saine ont été utilisés comme témoins.

Les résultats de l'analyse transcriptomique confirment l'altération significative de l'expression génique entre les chéloïdes et les fibroblastes témoins et surtout démontrent l'hétérogénéité inter-chéloïdienne comme le montre l'identification différentielle d'un total de plus de 800 gènes entre les chéloïdes nodulaires et les chéloïdes extensives. L'hétérogénéité intra-chéloïdienne est clairement démontrée au sein de ces deux types de chéloïdes, avec une activation prédominante des fibroblastes réticulaires dans les chéloïdes nodulaires et des fibroblastes périphériques dans les chéloïdes extensives.

L'activation des fibroblastes chéloïdiens en myofibroblastes, comme le montrent l'expression plus élevée de αSMA et la production excessive de matrice extracellulaire, est observée à la fois dans les chéloïdes nodulaires et extensives par rapport aux fibroblastes témoins, avec une activation plus intense dans le derme réticulaire des chéloïdes nodulaires que dans les autres zones. Par ailleurs, les fibroblastes des chéloïdes extensives présentent une migration significativement plus élevée que celle des fibroblastes de chéloïdes nodulaires, tout particulièrement en périphérie, et exercent des forces de traction plus élevées, davantage observées pour les fibroblastes papillaires par rapport aux fibroblastes réticulaires.

Dans l'ensemble, les résultats permettent d'identifier deux entités chéloïdiennes bien distinctes grâce aux caractéristiques des fibroblastes. Ceci aide à une meilleure compréhension de la physiopathologie des chéloïdes et permettra de développer des traitements plus efficaces pour chaque type de chéloïdes dans l'avenir.

Mots clés : chéloïde, extensive, nodulaire, fibroblaste, hétérogénéité, cicatrisation, fibrose