THÈSE POUR OBTENIR LE GRADE DE DOCTEUR DE L'UNIVERSITÉ DE MONTPELLIER

En Mécanique et Génie Civil

École doctorale : Information, Structures, Systèmes
Unité de recherche LMGC

Influence de l'implantation d'une prothèse totale de genou postéro-stabilisée sur les contraintes fémoropatellaires au cours de la simulation d'un squat

Présentée par le Docteur Louis DAGNEAUX
PHU de Chirurgie orthopédique et traumatologique

Le 8 Avril 2022

Sous la direction de Franck JOURDAN, Etienne MALACHANNE et François CANOVAS

Devant le jury composé de

Patrick CHABRAND, Professeur, Aix-Marseille Université	Président
Nadia BAHLOULI, Professeur, Université de Strasbourg	Rapporteur
Sébastien LUSTIG, PUPH, Université Claude Bernard Lyon 1	Rapporteur
Franck REMY, Chirurgien, Président de la SFHG	Examinateur
Etienne MALACHANNE, Assistant-Professeur, IMT d'Alès	Co-encadrant
François CANOVAS, PUPH, Université de Montpellier	Co-directeur
Franck JOURDAN, Professeur, Université de Montpellier	Co-directeur

UNIVERSITÉ DE MONTPELLIER

SOMMAIRE

REMERCIEMENTS - 7 -

INTRODUCTION GÉNÉRALE - 9 -

ANATOMIE DU GENOU ET CONTEXTE PROTHÉTIQUE - 13 -

1. ANATOMIE DESCRIPTIVE DU COMPLEXE ARTICULAIRE DU GENOU - 15 -
1.1. LE FÉMUR DISTAL - 16 -
1.2. LE TIBIA PROXIMAL - 16 -
1.3. LA PATELLA - 16 -
1.4. MOYENS D'UNION ET TISSUS D'INTERPOSITION - 17 -
1.5. L'APPAREIL EXTENSEUR - 18 -
2. GONIOMÉTRIE ET PARAMÈTRES ANGULAIRES - 20 -
2.1. CLICHÉS RADIOGRAPHIQUES PRÉOPÉRATOIRES - 20 -
2.2. LA GONIOMÉTRIE - 21 -
2.3. PARAMÈTRES ANGULAIRES MESURÉS - 24 -
3. CONTEXTE HISTORIQUE DE LA PTG - 25 -
3.1. LES PREMIÈRES PROTHÈSES DE GENOU - 25 -
3.2. LES PROTHÈSES À GLISSEMENT - 26 -
3.3. ÉVOLUTION MODERNE DU DESSIN PROTHÉTIQUE - 28 -
4. L'ALIGNEMENT POSTOPÉRATOIRE DANS LES PTG - 29 -
4.1. HISTOIRE DE L'ALIGNEMENT - 29 -
4.2. TECHNIQUES D'IMPLANTATION PAR ALIGNEMENT SYSTÉMATIQUE - 30 -
4.3. TECHNIQUES D'ALIGNEMENT PERSONNALISÉ - 38 -
4.4. TECHNIQUES HYBRIDES - 43 -
5. VARIABILITÉ DES PARAMÈTRES ANATOMIQUES DU GENOU - 46 -
5.1. LE CONCEPT DE PHÉNOTYPE - 46 -
5.2. LE CONCEPT DE VARUS CONSTITUTIONNEL - 49 -
5.3. L'OBLIQUITÉ DE L'INTERLIGNE FÉMORAL DISTAL - 50 -
6. PROBLÉMATIQUES LIÉES AUX RÉSULTATS FONCTIONNELS APRÈS PTG - 51 -

INFLUENCE DE LA VARIATION D'OBLIQUITÉ FÉMORALE SUR LES RÉSULTATS FONCTIONNELS - 55 -

1. CONTEXTE CLINIQUE - 57 -
2. MATÉRIEL ET MÉTHODES - 58 -
2.1. MODALITÉS D'INCLUSION DES PATIENTS - 58 -
2.2. TECHNIQUE CHIRURGICALE - 60 -
2.3. RECUEIL DE DONNÉES - 62 -
2.4. MESURES RADIOGRAPHIQUES PRÉOPÉRATOIRES - 63 -
2.5. PHÉNOTYPAGE DU MEMBRE INFÉRIEUR - 65 -
2.6. OBLIQUITÉ DE L'INTERLIGNE ARTICULAIRE - 66 -
2.7. MESURES RADIOGRAPHIQUES POSTOPÉRATOIRES - 67 -
2.8. ÉVALUATION FONCTIONNELLE - 69 -
2.9. CONSTITUTION DES GROUPES - 71 -

2.10. ANALYSE STATISTIQUE - 71 -
3. RÉSULTATS - 72 -
3.1. RÉSULTATS RADIOGRAPHIQUES - 72 -
3.2. RÉSULTATS FONCTIONNELS - 80 -
3.3. INFLUENCE FONCTIONNELLE DE L'ALIGNEMENT POSTOPÉRATOIRE (HKA) - 80 -
3.4. INFLUENCE FONCTIONNELLE DU PHÉNOTYPE POSTOPÉRATOIRE (AFM / ATM) - 82 -
3.5. INFLUENCE FONCTIONNELLE DE L'OBLIQUITÉ FÉMORALE - 83 -
3.6. MODÈLE LINÉAIRE MULTIVARIÉ - 89 -
4. DISCUSSION - 90 -
4.1. RÉSULTATS RADIOGRAPHIQUES - 90 -
4.2. RÉSULTATS FONCTIONNELS - 91 -
4.3. INFLUENCE DE L'ALIGNEMENT POSTOPÉRATOIRE - 92 -
4.4. INFLUENCE DE L'OBLIQUITÉ DE L'INTERLIGNE ARTICULAIRE - 93 -
4.5. LIMITES DE L'ÉTUDE - 97 -
5. CONCLUSIONS - 98 -

COMPORTEMENT BIOMÉCANIQUE FÉMOROPATELLAIRE DES PTG - 101 -

1. APPROCHE BIOMÉCANIQUE DE BASE - 103 -
2. GÉOMÉTRIE DES IMPLANTS - 107 -
2.1. GÉOMÉTRIE DES IMPLANTS TROCHLÉENS - 107 -
2.2. DESSIN DES IMPLANTS PATELLAIRES - 108 -
3. CINÉMATIQUE FÉMOROPATELLAIRE PROTHÉTIQUE - 108 -
3.1. DÉFINITIONS ET RÉFÉRENTIELS - 108 -
3.2. ESSAIS EXPÉRIMENTAUX CADAVÉRIQUES - 111 -
3.3. ÉTUDES IN VIVO - 112 -
4. EFFORTS ET SURFACES DE CONTACT - 114 -
4.1. ESSAIS EXPÉRIMENTAUX CADAVÉRIQUES - 116 -
4.2. ÉTUDES IN VIVO - 117 -
5. APPORT DE LA SIMULATION NUMÉRIQUE ET DE LA MODÉLISATION EN ÉLÉMENTS FINIS (MEF) - 118 -
5.1. PRINCIPES GÉNÉRAUX DE LA MEF - 119 -
5.2. PRINCIPALES PUBLICATIONS MEF INTÉGRANT LA FÉMOROPATELLAIRE PROTHÉTIQUE - 121 -
5.3. MODÉLISATION DE L'APPAREIL EXTENSEUR - 127 -
5.4. PROPRIÉTÉS MÉCANIQUES DES TISSUS MOUS - 127 -
5.5. PROPRIÉTÉS MÉCANIQUES DES IMPLANTS - 128 -
5.6. APPORT DE LA MEF DANS LE COMPORTEMENT BIOMÉCANIQUE FÉMOROPATELLAIRE - 129 -
6. ALTERNATIVES NUMÉRIQUES À LA MEF - 131 -

MODÈLE NUMÉRIQUE ANALYSANT LES EFFORTS FÉMOROPATELLAIRES D'UNE PTG POSTÉRO-STABILISÉE LORS D'UN SQUAT. - 135 -

1. CONCEPTION DU MODÈLE NUMÉRIQUE - 137 -
1.1. GÉOMÉTRIE DU GENOU ET DES IMPLANTS PROTHÉTIQUES - 137 -
1.2. IMPLANTATION PROTHÉTIQUE - 139 -
1.3. PROPRIÉTÉS DES MATÉRIAUX - 140 -
1.4. CHARGEMENT ET CONDITIONS AUX LIMITES - 142 -
1.5. ÉTUDE DE VALIDATION - 144 -
2. VALIDATION DU MODÈLE NUMÉRIQUE - 145 -
2.1. EFFORTS DU TENDON QUADRICIPITAL - 145 -
2.2. EFFORTS DE CONTACT FÉMOROPATELLAIRE - 145 -

2.3. Efforts du tendon patellaire rapporté à la force quadricipitale - 147 -
2.4. Efforts de contact fémorotibial - 148 -
2.5. Mise en contact du système plot-came - 148 -
3. Comparaison entre implantation mécanique et cinématique - 148 -
3.1. Création du scénario d'implantation prothétique - 148 -
3.2. Comparaison des efforts extérieurs - 150 -
3.3. Comparaison des pressions de contact fémoropatellaires - 151 -
3.4. Comparaison des efforts appliqués au retinaculum latéral - 152 -
4. Discussion - 153 -
4.1. Validation externe du modèle d'implantation mécanique - 153 -
4.2. Comparaison des implantations prothétiques - 154 -
4.3. Limitations scientifiques du modèle - 159 -
5. Conclusion - 161 -

CONCLUSION GÉNÉRALE ET PERSPECTIVES - 163 -

RÉFÉRENCES BIBLIOGRAPHIQUES - 165 -

LÉGENDES DES FIGURES - 190 -

TABLEAUX - 195 -

ANNEXES - 196 -

1. Annexe 1 : HSS Patella score - 196 -
2. Annexe 2 : Knee injury and Osteoarthritis Outcome Score (KOOS-12) - 197 -
3. Annexe 3: Forgotten Joint Score (FJS-12) - 199 -

RÉSUMÉ / ABSTRACT - 201 -

REMERCIEMENTS

A notre Maître,
Monsieur le Professeur François CANOVAS
Chirurgien Orthopédiste et Chef de service
J'espère être à la hauteur du soutien indéfectible que vous m'accordez depuis 15 ans maintenant.
Votre confiance est un privilège. Soyez assuré de ma reconnaissance sans limite.

A notre Directeur de thèse,
Monsieur le Professeur Franck JOURDAN
Professeur de Biomécanique
Merci de votre soutien et de nous avoir fait confiance, il y a quelques années, pour mener ce projet jusqu'à cette soutenance. C'est un honneur de continuer à travailler au LMGC sous votre direction.

A notre Co-encadrant,
Monsieur le Docteur Etienne MALACHANNE
Docteur en Biomécanique
Merci de la bienveillance dont vous avez fait preuve à mon égard.
Vous avez rendu la biomécanique plus accessible au chirurgien que je suis !

A notre rapporteur,
Madame le Professeur Nadia BAHLOULI
Professeur de Biomécanique
Vous nous faites l'honneur de juger ce travail. Le Professeur Jourdan ne tarit pas d'éloges vous concernant. Veuillez accepter toute notre gratitude.

A notre rapporteur,
Monsieur le Professeur Sébastien LUSTIG
Professeur de Chirurgie orthopédique
Vous nous faites l'honneur de juger ce travail. Votre parcours et votre expérience de la chirurgie prothétique forcent le respect. Veuillez trouver ici la marque d'une profonde admiration.

A notre examinateur,
Monsieur le Professeur Patrick CHABRAND
Professeur de Biomécanique
Vous nous faites le plaisir de juger ce travail. Quelques années après avoir publié ensemble, votre présence au sein de notre Jury est un immense honneur.

A notre examinateur,
Monsieur le Docteur Franck REMY
Chirurgien Orthopédiste et Président de la SFHG
Vous nous faites l'honneur de juger ce travail. Votre expertise de la fémoropatellaire est un modèle pour nous. Veuillez accepter notre profonde reconnaissance.

A ma famille pour leur bienveillance et compréhension
vis-à-vis d'un parcours universitaire et professionnel qui aura plus que duré…

A Marie, impossible de réaliser tout cela sans toi.
Le reste, je le chuchote au creux de ton oreille.

A mon fils, Marcel. Tu vois, j'essaie de grandir aussi vite que toi.
Tu fais ma fierté au quotidien. Sois assuré de mon amour malgré mes absences.

Introduction générale

Contexte médical de la thèse

Les personnes âgées de 60 ans et plus sont au nombre de 15 millions aujourd'hui, en France ; elles seront près de 24 millions en 2060. Ce phénomène de vieillissement s'accompagne d'une progression de la gonarthrose (arthrose du genou) et avec elle, du nombre de patients en situation de handicap et de perte d'autonomie. Les pathologies ostéoarticulaires du genou font partie de celles qui ont l'impact le plus élevé sur la qualité de vie. Ainsi, le retour à des activités quotidiennes normales, y compris physiques et sportives, permet de renseigner le médecin ou le chirurgien sur les attentes des patients et le succès de leur traitement. Avec près de 100000 poses par an en France, le remplacement articulaire du genou par une prothèse totale de genou (PTG) permet une reprise d'appui indolore, ainsi qu'une reprise des activités professionnelles voire sportives.

L'implantation d'une PTG primaire a considérablement évolué durant ces vingt dernières années. En France, les données de l'Assurance Maladie rapportaient plus de 80 000 PTG posées en 2013, avec un nombre croissant d'années en années. L'objectif du remplacement prothétique est de parvenir à l'obtention d'un genou mobile, indolore et stable. Historiquement, l'implantation des prothèses articulaires de genou répond à des règles définies pour assurer un alignement mécanique du membre inférieur et des implants, favorable à une survie optimale, c'est-à-dire une répartition homogène des efforts du fémur sur le tibia. Cette technique d'alignement dite « mécanique », développée par John Insall dans les années 80, est associée à de bons voire d'excellents résultats fonctionnels, améliorant de manière significative la qualité de vie des patients. De plus, cette amélioration fonctionnelle augmente en fonction du temps lors de la première année postopératoire. Néanmoins, les résultats après PTG sont moins univoques que ceux rapportées après prothèse totale de hanche, avec un taux d'insatisfaction variable pouvant aller jusqu'à 15% à 20% des séries, hors complications chirurgicales, fonction de la technique chirurgicale employée, des caractéristiques démographiques, et du concept prothétique implanté. Parmi les solutions évoquées pour pallier cette variabilité, la restauration d'une anatomie constitutionnelle évoquée par Kenneth A. Krackow est ainsi remise au goût du jour.

Notre équipe hospitalo-universitaire, sous la direction du Professeur François Canovas, a eu l'occasion d'étudier les facteurs influençant la qualité de vie après PTG au cours de la Conférence nationale d'enseignement de la Société Française de Chirurgie orthopédique et traumatologie (SOFCOT) en 2018. Un des facteurs source d'insatisfaction est la persistance ou la survenue de douleurs antérieures après PTG, jusqu'à 50% des patients. Il s'agit de douleurs essentiellement mécaniques, favorisées par la mise en flexion du genou prothétique lors d'activités quotidiennes, voire spécifiques au compartiment fémoropatellaire (montée et descente des escaliers, agenouillement, position assise prolongée, position de squat). Si une meilleure compréhension de la biomécanique fémoropatellaire après PTG a permis l'identification de facteurs prédictifs de douleurs antérieures (taille des implants, resurfaçage patellaire, hauteur patellaire, équilibrage ligamentaire et alignement de l'appareil extenseur), l'influence des techniques d'alignement prothétique sur les douleurs antérieures est peu comprise.

Verrous scientifiques

Parallèlement aux progrès réalisés dans la conception et l'implantation des PTG, des simulations numériques et essais in vitro ont été développés afin de comprendre les différences biomécaniques entre un genou sain natif et un genou prothétique, et de valider ces différents concepts. Parmi les moyens numériques à notre disposition, la modélisation en éléments finis permet de simuler des conditions de chargement très variable et de répondre à des problématiques cliniques dans un contexte de PTG en relation avec des éléments déformables. La versatilité de cette méthode numérique permet de tester différents scénarios et de comparer leurs résultats en termes d'efforts, pressions de contact, contraintes. Ces éléments peuvent améliorer notre compréhension de l'usure, des anomalies cinématiques, voire générer un stimulus nociceptif. De notre point de vue, le principal verrou scientifique était l'absence de modèle et de simulation en éléments finis de référence permettant d'étudier le comportement fémoropatellaires après PTG, de même que l'absence de simulateur in vitro. C'est ainsi que nous nous sommes rapprochés de l'équipe BIOTIC, du Laboratoire de Mécanique et de Génie Civil (LMGC) de Montpellier, animée par le Professeur Franck Jourdan au sein de l'École doctorale I2S (Informations, structures et systèmes) de l'Université de Montpellier.

Objectifs de la thèse

Dans ce travail de thèse, nous allons nous restreindre aux objectifs suivants qui feront l'objet d'un chapitre individuel, en partant de la problématique clinique observée dans notre département de Chirurgie orthopédique, en présentant les travaux qui ont permis ou permettront le développement de nouvelles méthodes d'analyse fémoropatellaire en collaboration entre le chirurgien et l'ingénieur (modélisation en éléments finis, banc d'essai in vitro), et en étayant notre hypothèse par la présentation de résultats numériques comparant les techniques d'implantation.

1) Déterminer l'influence de l'obliquité de l'interligne fémoral distal sur le retentissement fonctionnel par l'étude d'une cohorte de patients. L'objet de cette étude clinique préliminaire était de rapporter les différences fonctionnelles observées en comparant des groupes de patient opérés d'une PTG selon la variation postopératoire du phénotype du genou et de l'obliquité fémorale distale, par le bais de scores fonctionnels généraux et spécifiques fémoropatellaires.

2) Développer un nouveau modèle numérique permettant une simulation de squat dans un contexte de PTG, pilotée en efforts et moments. Ici, l'objectif de cette étude en éléments finis était de valider une simulation numérique nous permettant d'analyser le comportement biomécanique fémoropatellaire au cours de la flexion, en l'absence de données cinématiques enregistrées, et de comparer les différents éléments de validation (efforts appliqués à l'appareil extenseur, pressions de contact sur l'insert tibial, mise en contact du système plot-came) aux données de la littérature issues d'autres simulations numériques ou essais expérimentaux.

3) Comparer l'influence des différentes techniques d'implantation prothétique sur le comportement biomécanique fémoropatellaire (étude en éléments finis). En d'autres termes, existe-t-il une différence biomécanique du comportement fémoropatellaire au cours de la simulation d'un squat, si l'on respecte l'obliquité de l'interligne fémorale (alignement cinématique) ou non (alignement mécanique) lors de l'implantation d'une PTG postéro-stabilisée ? Une attention toute particulière a été portée sur les efforts appliqués à l'implant patellaire, mais également à la tension reçue par le retinaculum latéral au cours de la flexion.

Chapitre 1

Anatomie du genou et contexte prothétique

Ce chapitre nous servira à poser les bases anatomiques du complexe articulaire du genou, avec une attention toute particulière sur le compartiment fémoropatellaire et l'appareil extenseur qui seront le principal objet de cette thèse. Ensuite, nous définirons les concepts qui ont permis le développement et l'implantation des PTG modernes, en présentant les méthodes de mesures angulaires du membre inférieur. Enfin, nous dégagerons les problématiques cliniques en rapport avec les résultats postopératoires dans un contexte de grande variabilité anatomique interindividuelle. La compréhension de ce dernier point sera essentielle dans le développement des techniques d'implantation patient-spécifique qui font l'actualité en recherche clinique et biomécanique.

1. Anatomie descriptive du complexe articulaire du genou

Le complexe articulaire du genou est une articulation synoviale du membre pelvien (inférieur), reliant la cuisse à la jambe, permettant de faire varier la distance entre le tronc et le pelvis avec le sol. Le genou doit donc associer une grande mobilité en flexion, essentielle pour la réalisation des activités courantes, à une grande stabilité notamment en extension pour assurer la station debout. La description de l'anatomie du genou ainsi que la compréhension du contexte d'implantation d'une PTG nécessitent au préalable l'établissement de conventions, notamment de définir une position de référence du corps humain et du genou en particulier. La position de référence, dite « anatomique », est définie sur un corps en position debout, avec les membres supérieurs positionnés de part et d'autre du tronc. L'extrémité céphalique, les yeux et les paumes de mains sont tournées vers l'avant, les membres inférieurs sont en position d'extension, les pieds au contact du sol (Figure 1.1).

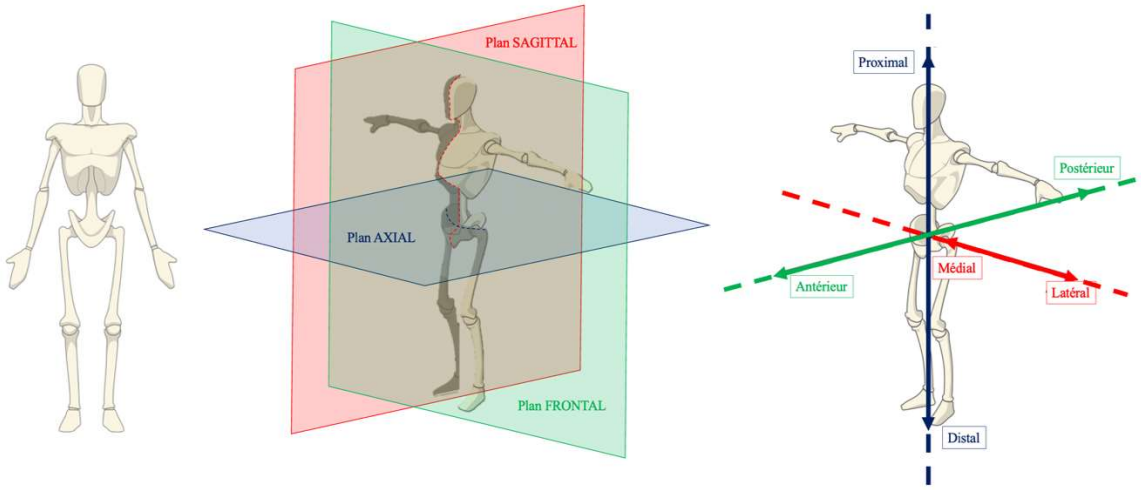

FIGURE 1.1 : Position anatomique de référence et définitions des plans et directions de référence

Cette position de référence permet de définir les plans principaux du corps humain : le plan sagittal (parallèle au plan médian, divisant le corps en une partie gauche et droite), le plan axial ou transverse (horizontal et orthogonal au plan médian), et le plan coronal ou frontal (orthogonal aux deux premiers plans). On définit également des directions usuelles : proximale / distale (direction normale au plan frontal), antérieure / postérieure (direction normale au plan axial), et médiale / latérale (direction normale au plan sagittal, médiale = se rapprochant de l'axe médian).

1.1. Le fémur distal

Le fémur est un des os longs associés au membre pelvien (inférieur), composé d'une épiphyse proximale et distale de part et d'autre d'un segment long appelé diaphyse. L'épiphyse distale du fémur est un volume quadrilatère et asymétrique qui présente au milieu de ses faces inférieures et postérieures une échancrure profonde, appelée fosse intercondylaire. Cette dernière sépare deux masses correspondant de part et d'autre aux condyles fémoraux médial et latéral. Ceux-ci sont proéminents vers l'arrière du fémur, et présentent une convexité dans le plan sagittal et transversal. Les condyles s'enroulent d'avant en arrière, autour d'un axe transversal selon une courbe de rayon régulièrement décroissant. Vers l'avant, ils convergent pour former la surface patellaire ou trochlée fémorale. Cette portion de poulie creuse est orientée vers l'avant et est en continuité avec les condyles fémoraux. Elle est formée de deux berges asymétriques, latérale (plus haute, plus médiale et plus frontale) et médiale, séparées par une gorge. Elle s'articule en avant avec la face postérieure de la patella (Figure 1.2).

1.2. Le tibia proximal

L'extrémité proximale du tibia est constituée de deux condyles tibiaux (ou tubérosités), chacun surmontée d'une cavité glénoïde, sur lesquels les condyles fémoraux viennent s'articuler (Figure 1.2). Le plateau tibial médial est concave et constitue une cupule dans laquelle s'articule le condyle fémoral médial. Le plateau tibial latéral présente une légère convexité et s'articule avec le condyle fémoral latéral. Entre les plateaux se trouve l'aire intercondylaire recevant le massif des épines tibiales (ou éminence intercondylaire), point de rotation qui s'engage dans la fosse intercondylienne. Dans le plan sagittal, les plateaux tibiaux présentent un dénivelé oblique vers le bas et l'arrière par rapport à l'axe diaphysaire caractérisant la pente tibiale. Les valeurs physiologiques de cette dernière vont de 5° à 15° selon les études et les populations étudiées[1]. A la partie postéro-latérale du tibia se trouve la fibula, avec qui elle constitue l'articulation tibio-fibulaire proximale. Sur la fibula, s'insèrent des complexes ligamentaires et musculaires participant à la stabilité latérale et postéro-latérale du genou.

1.3. La patella

En avant du genou se situe la patella, os court, pair, contenu dans le tendon du muscle quadriceps fémoral. Elle compose avec ce dernier et le ligament patellaire, l'appareil extenseur. Cet os triangulaire est composé d'une base proximale, d'un apex (ou pointe) distal, et de 2 bords médial et latéral. Servant de protection, la face antérieure de la patella est convexe et épaisse ;

elle est recouverte d'une bourse de glissement pré-patellaire. La face postérieure de la patella sert de soutien au cartilage patellaire (le plus épais du corps humain, environ 6 mm en moyenne) et sa partie non-articulaire répond à l'apex. Une crête longitudinale délimite deux facettes articulaires, médiale et latérale, s'articulant avec la trochlée fémorale. Cette arrête longitudinale participe au recentrage de la patella à son passage dans la gorge trochléenne, en association avec d'autres éléments de stabilisation, musculaires et ligamentaires, actifs et passifs. La patella assure ainsi la transmission des contraintes de l'appareil extenseur, l'augmentation du bras de levier, le maintien des forces exercées par le muscle quadriceps dans l'axe, et le freinage de la flexion du segment jambier.

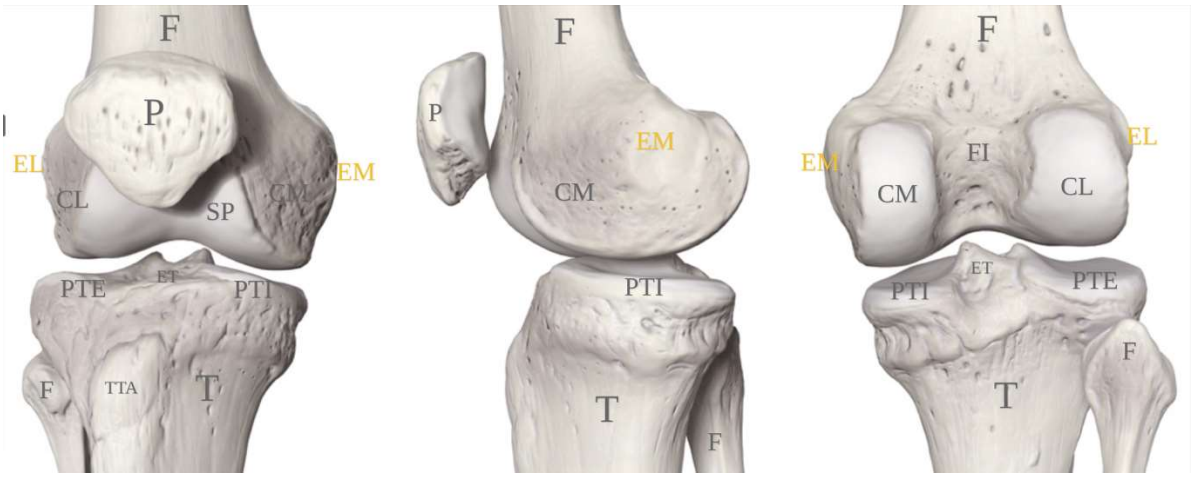

FIGURE 1.2: Genou droit en vue antérieure (à gauche), de profil (au centre) et postérieure (à droite).
F : Fémur, T : Tibia, P : Patella, CL : Condyle latéral, CM: Condyle médial, EL : Epicondyle latéral, EM : Epicondyle médial, TTA : Tubérosité tibiale antérieure, F : Fibula, PTE : Plateau tibial externe ou latéral, PTI : Plateau tibial interne ou médial, FI : Fosse intercondylaire, ET : Épines tibiales

1.4. Moyens d'union et tissus d'interposition

Le complexe articulaire du genou est composé de 3 compartiments : fémorotibial médial, fémorotibial latéral, et fémoropatellaire. Entre les condyles et les plateaux s'interposent deux ménisques, médial et latéral, qui sont réséqués en cas d'implantation prothétique. Le ménisque médial a une forme de C et augmente la concavité du plateau tibial médial, donc la congruence articulaire. Le ménisque latéral a une forme de O et apporte une certaine concavité à la convexité du plateau tibial latéral. Ils correspondent à un fibrocartilage qui joue un rôle dans

la stabilité du genou, l'amortissement des chocs et la répartition des charges sur les surfaces articulaires.

Autour de ces compartiments s'organise un système musculaire qui assure la stabilisation statique et dynamique, complété d'un système ligamentaire et capsulaire permettant la liaison mécanique entre les structures osseuses. En dehors des ligaments croisés antérieur et postérieur, les ligaments primordiaux lors de la pose d'une PTG postéro-stabilisée sont représentés par les ligaments collatéraux, médial et latéral. Le ligament collatéral médial (LCM) s'étend de l'épicondyle médial au fémur à la face antéro-médiale du tibia. Il est composé de deux faisceaux, un profond et un superficiel, ce dernier se distinguant lui-même en fibres parallèles et en fibres obliques postérieures. Le ligament collatéral latéral (LCL) s'étend de l'épicondyle fémoral latéral à la tête de la fibula. Ces deux ligaments participent à la stabilité du genou dans le plan frontal et leur préservation est indispensable lors de la pose d'une PTG à glissement (Figure 1.3).

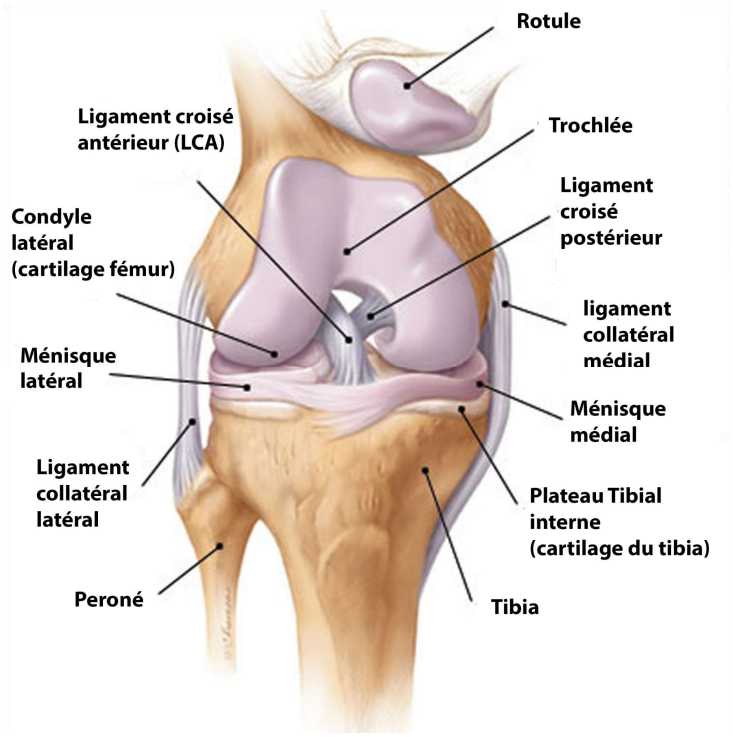

FIGURE 1.3 : Genou droit vue de face (la rotule étant relevée)

1.5. L'appareil extenseur

La patella est attachée proximalement par sa base au tendon quadricipital et distalement par son apex au ligament patellaire. Le ligament patellaire s'insère sur la tubérosité tibiale antérieure

et le tendon quadricipital rejoint les muscles droit fémoral, vaste latéral, vaste intermédiaire et vaste médial composant le muscle quadricipital s'insérant sur le pelvis et le fémur proximal. Cet ensemble compose l'appareil extenseur qui est souvent assimilé à une poulie sans friction par simplification, compte-tenu du faible coefficient de friction habituellement rapporté pour les articulations synoviales. Néanmoins, le rapport entre la force appliquée au ligament patellaire (F_{TP}) à celle appliquée au tendon quadricipital (F_Q) n'est pas constant, mais variable au cours de la flexion, confirmant que l'analogie avec une poulie sans friction n'est pas tout à fait exacte[2].

La patella est également rattachée au fémur distal par le biais de deux ailerons patellaires (ou retinaculum), médial et latéral, permettant de guider la patella au cours de la flexion dans le plan axial (Figure 1.4). Le retinaculum patellaire latéral prend son origine proche de l'épicondyle fémoral latéral, son trajet est transversal vers l'avant, de forme triangulaire à sommet postérieur, et se termine au bord latéral de la patella. Le retinaculum patellaire médial prend son origine proche de l'épicondyle fémoral médial et se termine au bord médial de la patella.

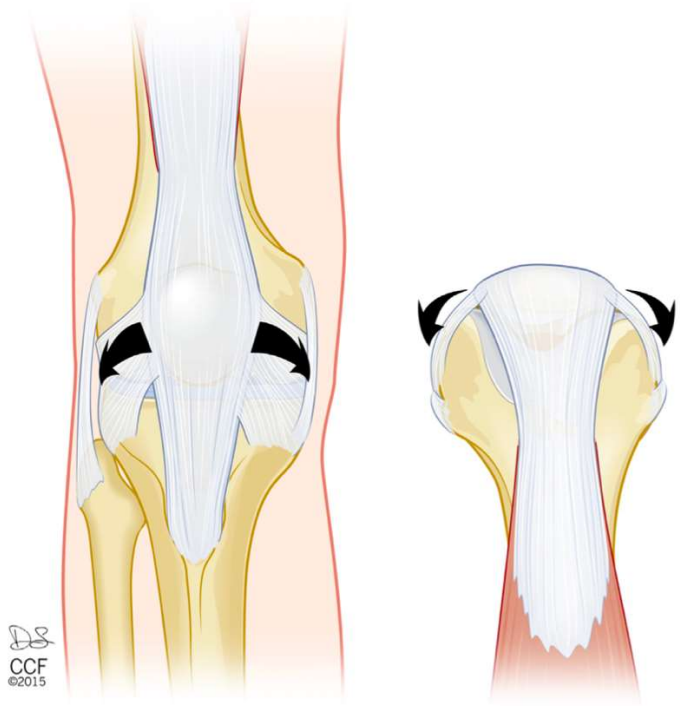

FIGURE 1.4: Visualisation de l'action des retinaculum patellaires, intervenant dans le contrôle axial de la patella au cours de son engagement dans la trochlée fémorale, selon J.T. Andrish[3]..

2. Goniométrie et paramètres angulaires

2.1. Clichés radiographiques préopératoires

Le bilan d'imagerie préopératoire d'une PTG passe par la réalisation de plusieurs clichés radiographiques du genou (Figure 1.5) :

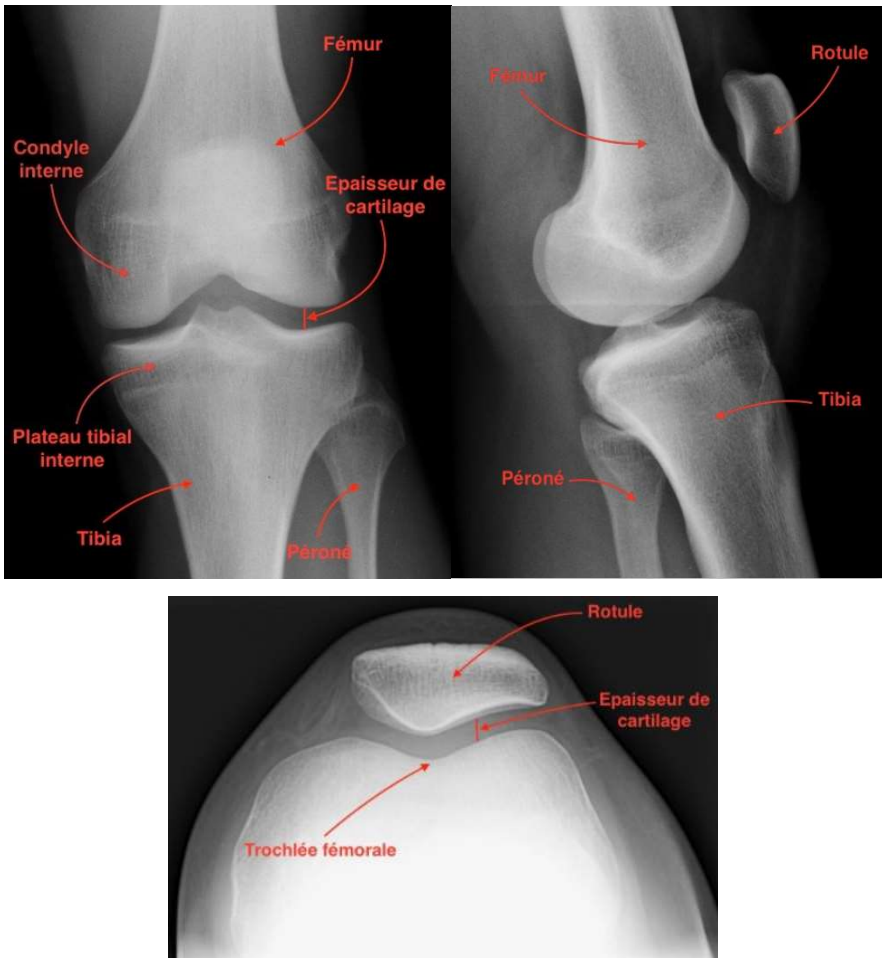

FIGURE 1.5 : Radiographie du genou gauche de face (en haut à gauche), de profil (en haut à droite), et du défilé fémoropatellaire à 30° de flexion (en bas)

- Cliché de face en appui monopodal à 30° de flexion : il assure la mise en contrainte des surfaces articulaires et permet de détecter un pincement de l'espace interosseux, signe indirect de lésion cartilagineuse ;
- Cliché de profil en appui monopodal à 30° de flexion : il permet l'analyse de la pente tibiale et de la hauteur patellaire ;
- Défilé fémoropatellaire à 30° de flexion : il apprécie la morphologie de la rotule ainsi que des joues trochléennes, et également la subluxation ou la bascule de la rotule par rapport à la trochlée ;

- Cliché "en schuss" en appui bipodal à 45° de flexion : il permet de découvrir un pincement des interlignes fémorotibiaux, signe indirect d'une lésion cartilagineuse plutôt postérieure ;
- Télémétrie des deux membres inférieurs en charge de face et de profil : elle apprécie la totalité du membre inférieur, des tête fémorales en haut jusqu'au pieds en bas. Cet examen authentifie et quantifie la déviation estimée cliniquement du membre inférieur, et permet la mesure de l'alignement entre le fémur et le tibia, ou goniométrie.

2.2. La goniométrie

La goniométrie est la mesure de l'alignement du fémur et du tibia, au moyen de clichés radiologiques de l'ensemble du membre inférieur. Elle permet de mesurer l'orientation angulaire entre les deux os et de rechercher et quantifier les déviations des genoux "en dedans" (genu valgum) ou "en dehors" (genu varum). Elle s'appuie sur des axes géométriques reliant les différentes références anatomiques du membre inférieur.

3.1.1. Références anatomiques

2.2.1.1. Référence fémorale

Le premier point de référence est situé au niveau du fémur proximal et représenté par le centre de la tête fémorale. Il est établi par l'utilisation d'un cercle dont le diamètre correspond à celui de la tête fémorale et dont le centre définit ce point de référence anatomique. Le second point se situe au niveau du centre du genou (Figure 1.6). Moreland *et al.*[4] dans leur travail sur l'alignement des membres inférieurs ont proposé cinq localisations différentes pour repérer le centre du genou. Duparc et Massare ont déterminé le centre du genou comme étant l'intersection d'une ligne tangente aux condyles distaux avec la perpendiculaire qui joint les épines tibiales[5]. Deltour *et al.* ont considéré que le centre du genou est le point situé au milieu de la ligne qui joint le sommet des épines tibiales[6]. Selon Cooke *et al.,* il est localisé au niveau de la partie supérieure de l'échancrure intercondylienne, c'est le centre du fémur distal[7]**.**

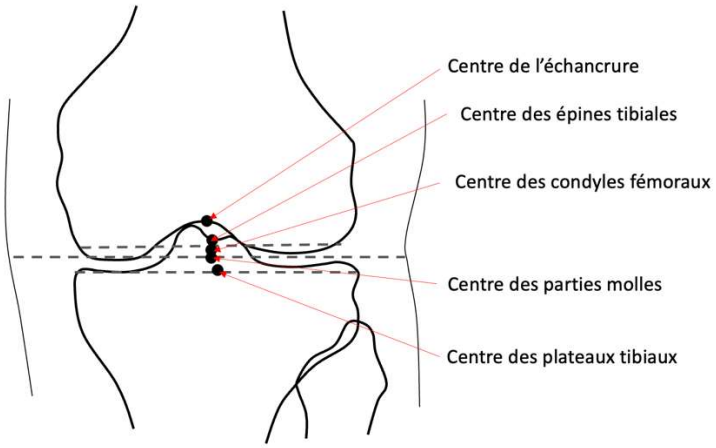

FIGURE 1.6 : Localisations du centre du genou selon Moreland

2.2.1.2. Référence tibiale

Au tibia proximal, le point de référence anatomique est représenté par le centre des deux épines tibiales, défini comme le centre du tibia proximal. En distalité, Moreland propose trois repères permettant de définir le centre de la cheville : le milieu du centre de masse de la cheville prenant en compte les tissus mous, le milieu de la droite reliant le centre des deux malléoles, le centre de la partie supérieure du dôme talien[4]. Classiquement, c'est le milieu du dôme du talus qui est retenu et qui caractérise le centre de la cheville (Figure 1.5).

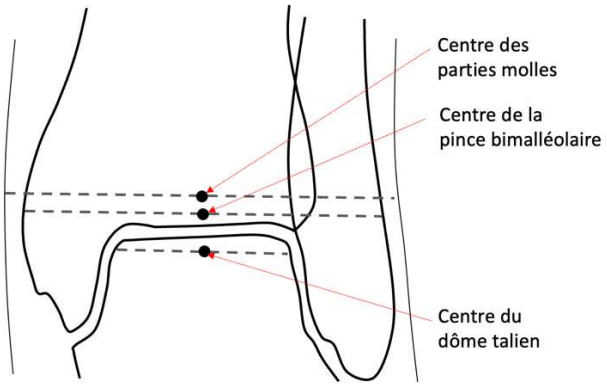

FIGURE 1.5 : Les différents centres de la cheville selon Moreland

3.1.2. Axes géométriques

En reliant les différentes références anatomiques citées précédemment, la gonométrie permet la création de segments ou axes géométriques. Leur identification permet d'évaluer l'équilibre anatomique ou la sévérité du déséquilibre des membres inférieurs. Leur estimation après la mise en place d'une PTG permet d'évaluer la qualité de la restitution de l'anatomie préopératoire. On distingue deux types d'axes : mécaniques et anatomiques.

2.2.2.1. Axes mécaniques

L'axe mécanique global du membre inférieur est représenté dans le plan frontal par la droite reliant le centre de la tête fémorale au centre de la cheville. L'axe mécanique du fémur est représenté par la droite reliant le centre de la tête fémorale au centre du fémur distal. L'axe mécanique du tibia est représenté par la droite reliant le centre du tibia proximal et le centre de la cheville (Figure 1.6.).

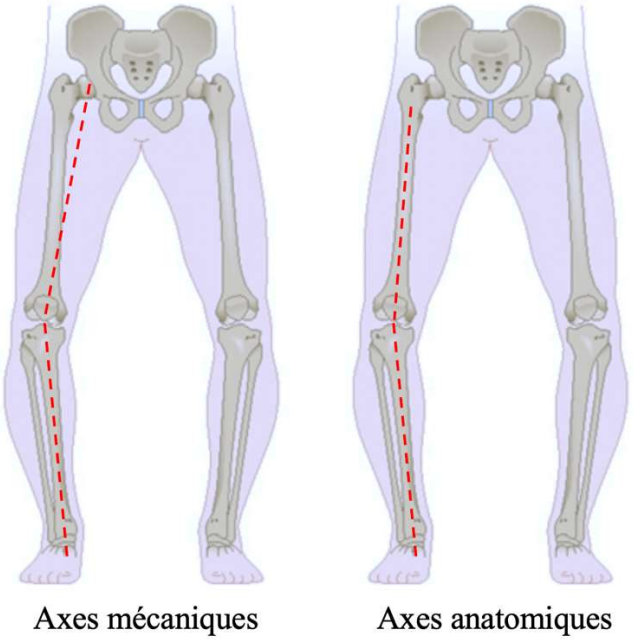

FIGURE 1.6. Représentations des axes mécaniques et anatomiques fémoral et tibial dans le plan frontal

2.2.2.2. Axes anatomiques

Au niveau du fémur, en raison du porte-à-faux réalisé par le col fémoral, l'axe anatomique se distingue de l'axe mécanique par une différence angulaire (appelée valgus fémoral). Moreland propose deux méthodes pour estimer l'axe anatomique du fémur[4]. La première consiste à identifier un premier point au centre de la diaphyse fémorale. L'axe anatomique passe alors entre ce point et le centre du genou défini précédemment. La deuxième méthode utilise le même point diaphysaire et un deuxième point défini par le centre de la largeur métaphyso-diaphysaire à 10cm au-dessus de la surface articulaire. Au niveau du tibia, l'axe anatomique du tibia se confond avec son axe mécanique (Figure 1.6.). Enfin, deux axes transverses prendront également part dans la mesure des paramètres angulaires du membre inférieur : l'axe bicondylien distal, représenté par la droite tangente au sommet des deux condyles distaux

fémoraux ; et l'axe biglénoïdien proximal, représenté la droite tangente des deux plateaux tibiaux.

2.3.Paramètres angulaires mesurés

L'alignement du membre inférieur est évalué en mesurant les angulations entre les axes mécaniques et/ou anatomiques précédemment cités (Figure 1.7) :

- l'**angle fémoro-tibial mécanique** (**AFTm**) : formé par l'axe mécanique du fémur et l'axe mécanique du tibia, il est mesuré en dedans (en médial). L'angle **HKA** pour Hip-Knee-Ankle (Hanche-Genou-Cheville) est l'anglicisme couramment utilisé pour le décrire. Il est mesuré en médial ;
- l'**angle fémoral mécanique** (**AFM**) : formé par l'axe mécanique du fémur et l'axe bicondylien distal, il est mesuré en médial ;
- l'**angle tibial mécanique** (**ATM**) : formé par l'axe mécanique et l'axe biglénoïdien proximal, il est mesuré en médial ;
- l'**angle fémoro-fémoral** : formé par les axes mécanique et anatomique du fémur. L'angle **HKS** pour Hip-Knee-Shaft (Hanche – Genou – Diaphyse fémorale) est l'anglicisme couramment utilisé pour le décrire. Deux mesures sont possibles selon la détermination de l'axe anatomique proposée par Moreland, déterminant les angles HKS-1 et HKS-2.

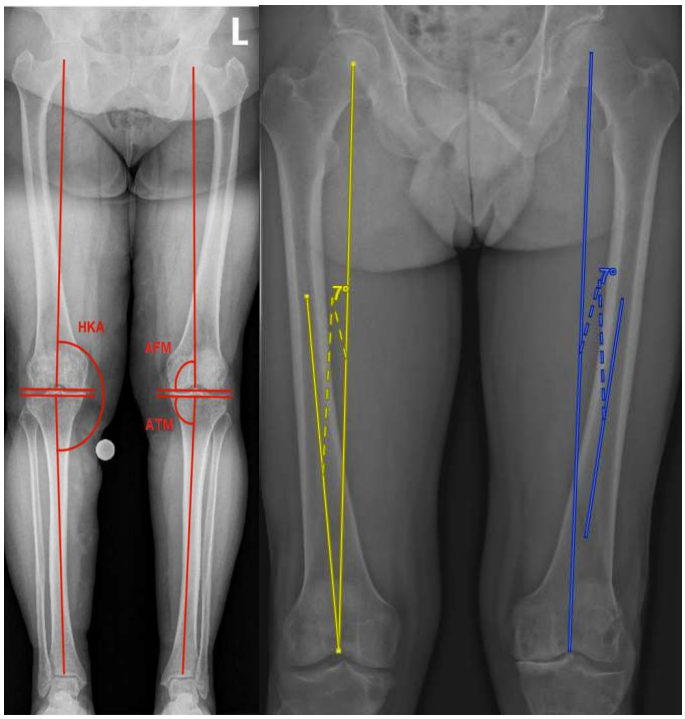

FIGURE 1.7 : Angles HKA, AFM et ATM (en rouge), HKS1 (en jaune) et HKS2 (en bleu) mesurés sur un cliché de face des membres inférieurs en totalité en charge

La mesure de l'alignement dans le plan frontal permet alors de définir le genu varum, le genu valgum ou un membre inférieur normo-axé. Par convention, un angle fémorotibial mécanique (HKA) inférieur à 180° définit le genu varum (déformation présentant le genou "en dehors"). A contrario, un angle HKA supérieur à 180° définit le genu valgum (déformation présentant le genou "en dedans"). Un angle HKA égal 180° définit un genou normo-axé (Figure 1.8).

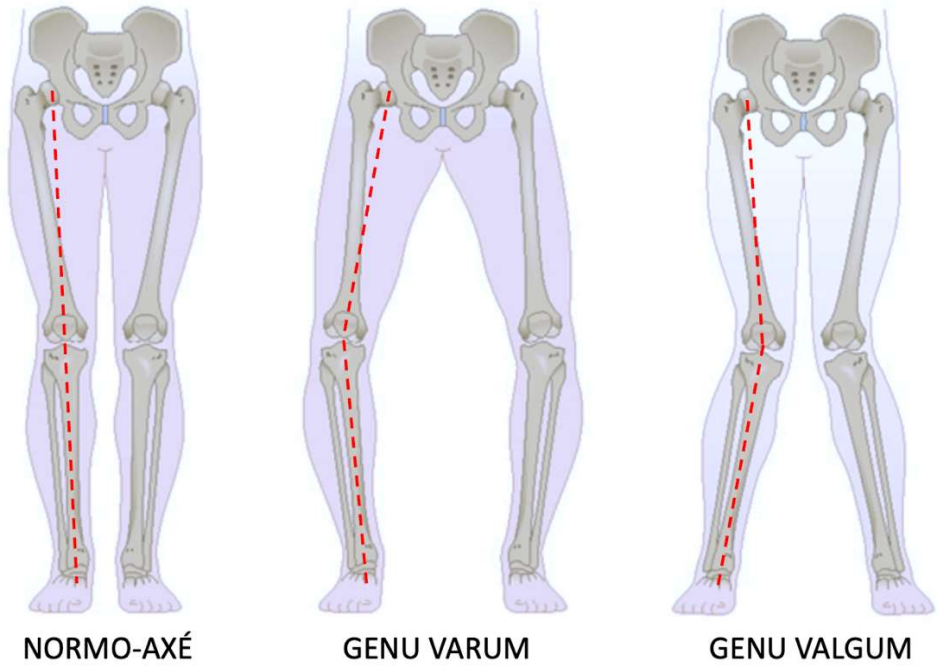

FIGURE 1.8 : Différents morphotypes selon l'alignement global des membres inférieurs

3. Contexte historique de la PTG

3.1. Les premières prothèses de genou

Initialement, Murphy en 1913 a proposé une résection de l'articulation pour les raideurs dans les arthrites rhumatoïdes. En 1920, Putti proposait d'interposer entre les surfaces articulaires un tissu d'interposition comme le fascia lata. Peu après les ébauches de prothèses charnières de Robert et Jean Judet en 1947, Kuhns et Potteren ont publié en 1951 dans les Annales de rhumatologie une série de résections arthroplastiques du genou utilisant une membrane de nylon dans les arthrites rhumatismale et dans l'arthrose[8]. La première expérience de prothèse de genou remonte aux tentatives de Gluck avec de l'ivoire jouant le rôle de charnière fixe au genou

(Figure 1.9)[9]. D'autres essais utilisaient d'autres matériaux tels que le caoutchouc ou le platine, avec des échecs se soldant souvent par des infections mortelles.

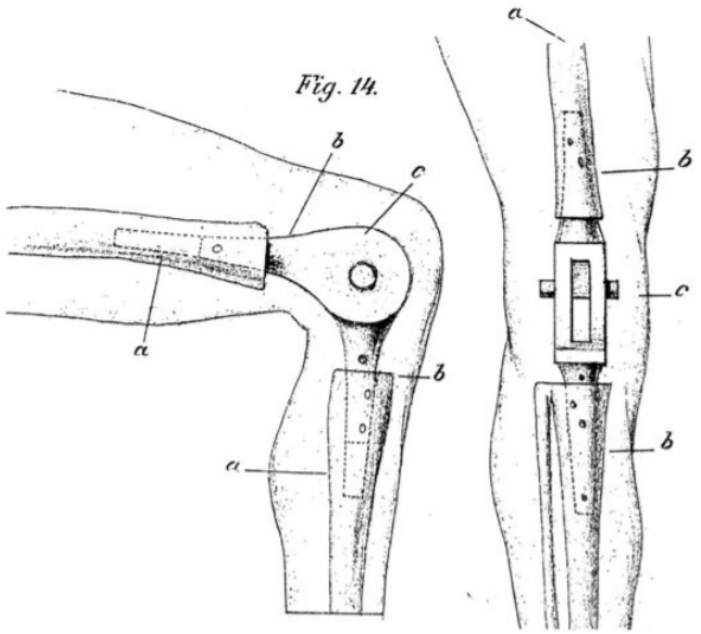

FIGURE 1.9 : Prothèse de genou selon les schémas illustrés de Themistocles Gluck en 1890

Les débuts de l'ère moderne de la prothèse totale de genou sont marqués par l'apparition de la première prothèse à charnière "Börje Walldius". La population cible de ces interventions était principalement des patients lourdement handicapés et porteurs d'importantes déformations chez qui les résultats restaient limités par la fragilité du matériau utilisé (acrylique puis inox). Initialement ces prothèses étaient à charnière fixe, une première évolution importante a été accomplie avec l'apparition des premières charnières rotatoires de Trillat ou de Lagrange-Letournel.

3.2. Les prothèses à glissement

C'est à Gunston, en 1965, que revient le mérite d'avoir mis au point la première prothèse non contrainte à glissement (Figure 1.10). Il est le premier à réaliser un remplacement complet des surfaces articulaires sans stabilisation mécanique entre les deux parties fémorales et tibiales. Ce type de prothèse non contrainte demande des appareils ligamentaires et musculaires parfaitement intègres, rendant parfois délicate leur mise en place.

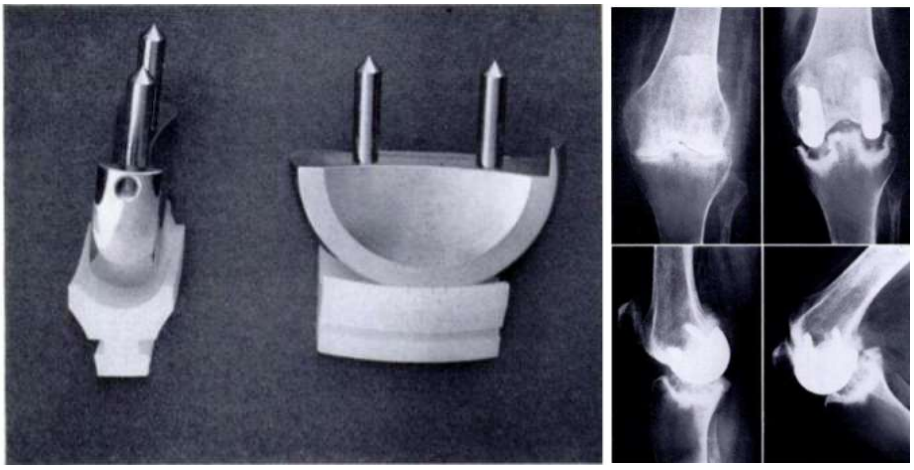

FIGURE 1.10 : Prothèse de genou à glissement de Gunston

C'est ainsi que Swanson et Freeman mettent au point la première prothèse « semi-contrainte », à glissement, en 1969[10]. L'originalité de cet implant réside dans la forme spécifique de ses pièces qui va induire une certaine cinématique et permettre une certaine stabilité de l'articulation. Le dessin des implants dépend directement de la conservation plus ou moins complète du pivot central ligamentaire ou de son ablation. Bien que semi-contrainte, cette prothèse reste à glissement car il n'existe pas de moyen mécanique d'union entre les deux pièces fémorale et tibiale. En 1972, Insall et Burstein popularisent ces prothèses semi-contraintes à glissement en présentant la "Total Condylar" et son amélioration par un système de pivot tibial/cage fémorale (Figure 1.11)[11].



FIGURE 1.11 : Prothèse de genou Total Condylar postéro-stabilisée de Insall et Burstein

Ce système de stabilisation tente alors de recréer artificiellement la fonction du ligament croisé postérieur réséqué en facilitant le mouvement de "roll-back" du fémur sur le tibia et la translation postérieure du tibia par rapport à l'implant fémoral (Figure 1.12)[12,13].

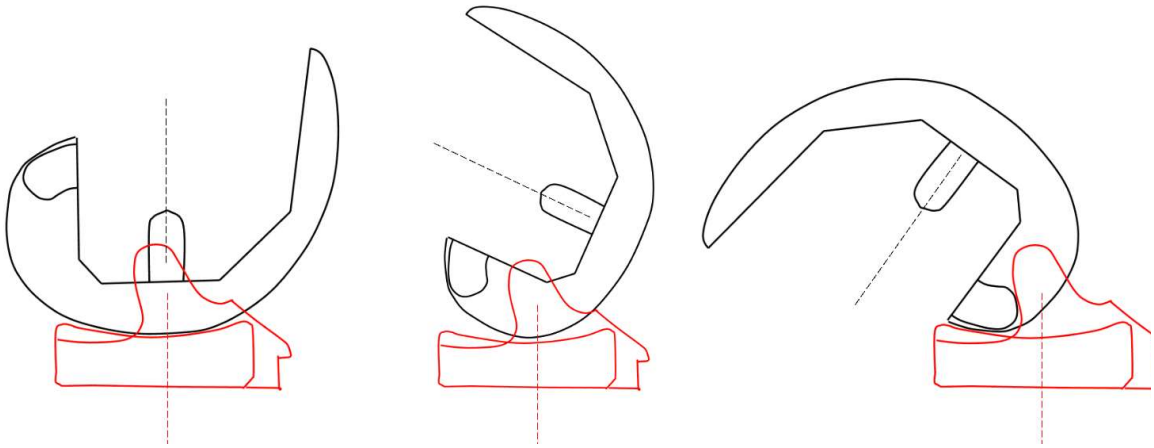

FIGURE 1.12 : Fonctionnement du plot-came de postéro-stabilisation des implants « high-flexion ». Visualisation sagittale du système en extension, puis à 70° et 135° de flexion

3.3. Évolution moderne du dessin prothétique

L'évolution moderne des implants en chirurgie du genou a ensuite vu l'émergence de différents systèmes et dessins des pièces prothétiques[14]. Certains implants cherchent à conserver le ligament croisé postérieur (LCP) qui est l'un des stabilisateurs passifs les plus importants de l'articulation fémorotibiale. Ce concept permet d'éviter la réalisation d'une boîte de postéro-stabilisation et représente donc une solution plus conservatrice concernant le stock osseux au niveau du fémur. Néanmoins, la réalisation de ce type d'implant sous-entend une intégrité du LCP chez des sujets généralement âgés, et a pour inconvénient la difficulté d'équilibrage de la tension de celui-ci[15].

Les implants à plateau mobile ont été développés dans le but de proposer une cinématique du genou toujours plus physiologique[16,17]. Leur philosophie repose sur une amélioration de la cinématique articulaire susceptible de diminuer l'usure du polyéthylène en augmentant la surface de contact qui se déplace ainsi avec les mouvements du genou. Ce polyéthylène est laissé mobile au-dessus de l'implant tibial, permettant des mouvements de rotation lors de la mise en flexion du genou[18,19].

Les implants « High Flexion » ont pour objectif de créer un implant permettant une flexion du genou supérieure à 120°[13,20]. Initialement à conservation du ligament croisé postérieur, le

développement d'implants High Flexion postéro-stabilisés par un système de plot tibial et de cale fémorale a été nécessaire pour obtenir une flexion satisfaisante et lutter contre la translation antérieure du fémur sur le tibia[13].

Les implants ultra-congruents ont justifié leur conception par l'amélioration de la conformation entre l'insert en polyéthylène et l'implant fémoral, dans le but de réduire les zones soumises à des pics de contraintes lors du mouvement, et ainsi minimiser l'usure du polyéthylène. Ces inserts sont caractérisés par une lèvre antérieure proéminente et un creusement plus marqué de la concavité au milieu de l'insert[21]. La stabilité prothétique dans le plan sagittal est assurée par une articulation plus anatomique qui suppose un équilibrage ligamentaire optimal. Ces implants ne nécessitent pas de système plot/came, évitant le risque de conflit avec le plot central, l'usure du polyéthylène de la came et le risque de fracture des condyles fémoraux liée à une résection osseuse importante lors de la préparation de la cage de postéro-stabilisation intercondylienne[22].

L'évolution la plus récente concerne l'avènement d'implants "anatomiques"[23–25]. Les formes du fémur distal et du tibia proximal présentent une importante variabilité interindividuelle, favorisée par l'origine ethnique, mais également intra-individuelle chez un même patient. Ces variations rendent certaines situations délicates du fait d'une inadéquation entre morphologie et implants prothétiques. En cas d'inadéquation, un compromis lors de la sélection des implants peut être réalisé, induisant un risque d'anomalie positionnelle, d'insuffisance de couverture osseuse, voire de conflits avec les parties molles environnantes. Des implants dits « anatomiques », avec un dessin tibial asymétrique (permettant un meilleur compromis entre la couverture de la surface osseuse et la rotation axiale de l'implant tibial) ou une gamme de taille millimétrique, ont été développés et mis sur le marché depuis 2015[14].

4. L'alignement postopératoire dans les PTG

4.1. Histoire de l'alignement

Les premiers patients ayant bénéficié de la pose d'une PTG étaient initialement des patients lourdement handicapés, présentant des déformations majeures du membre inférieur. L'implantation d'une PTG était alors une solution innovante et alternative à un traitement médical relativement peu efficace ou à un traitement radical tel qu'une arthrodèse du genou. Avec les premières prothèses à charnière, la question de l'alignement du membre inférieur

n'avait qu'une part minime dans la réflexion et les premiers résultats aboutissaient fréquemment à des douleurs persistantes, des descellements prothétiques majeurs ainsi que des reprises précoces.

C'est avec les PTG « modernes » à glissement que la question de l'alignement a commencé à se poser réellement. Afin de créer un environnement optimal pour les implants prothétiques d'un point de vue mécanique, Insall préconisait la réalisation de coupes orthogonales aux axes mécaniques du fémur et du tibia, aboutissant à un membre inférieur axé à 180°[11]. De ce point de vue, la répartition des contraintes sur les implants était favorable à une préservation des biomatériaux et de la fixation des implants dans le temps, devant aboutir à une survie optimale de la prothèse. Dans les mêmes années, Krackow et Hungerford apportèrent certaines critiques à cet alignement neutre en avançant le fait que les axes mécaniques n'étaient pas orthogonaux à l'interligne articulaire. A partir d'une population de genou sain, ils avaient relevé une obliquité constitutionnelle de l'interligne articulaire d'environ 3°, avec des angles AFM et ATM moyens de 93° et 87° respectivement. Krackow introduisit alors le principe de l'alignement anatomique, afin de se rapprocher le plus possible de l'anatomie native (constitutionnelle) du genou[12].

D'une technique favorisant un environnement mécanique aux implants (alignement mécanique d'Insall) à une autre centrée sur la restauration de l'anatomie préopératoire (alignement anatomique de Krackow), d'autres techniques alternatives d'alignement se sont par la suite développées.

4.2. Techniques d'implantation par alignement systématique

Les techniques d'alignement systématique sont des techniques chirurgicales reposant sur le même procédé d'implantation pour chaque patient, dont le but est d'obtenir un alignement neutre du membre inférieur (défini par un angle HKA égal à 180° ± 3°). L'implantation est réalisée à l'aide de coupes osseuses fémorales, patellaire et tibiale, permettant de conformer l'épiphyse osseuse au dessin prothétique et de gérer les espaces prothétiques en flexion et en extension (Figure 1.13).

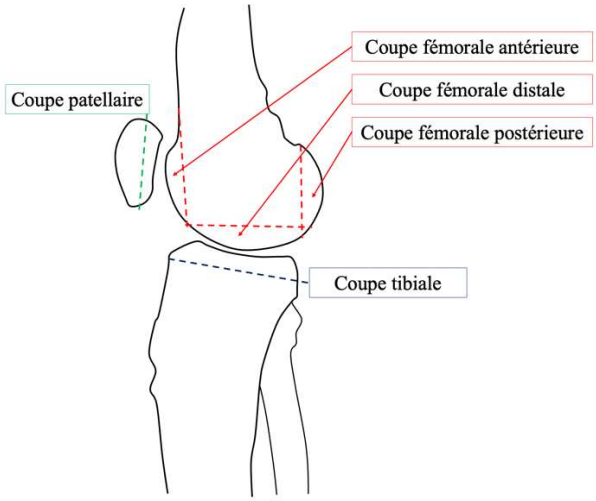

FIGURE 1.13: Visualisation des différentes coupes osseuses fémorales, patellaire et tibiale sur un genou de profil.

3.1.3. Alignement mécanique (AM)

Décrite par Insall *et al.*, cette technique est la plus répandue internationalement, par sa reproductibilité et sa compréhension relativement aisée[26,27]. L'alignement mécanique d'une PTG consiste à positionner les implants prothétiques perpendiculaires aux axes mécaniques du fémur et du tibia, de sorte à obtenir un alignement global du membre inférieur à 180° ± 3°, avec un interligne perpendiculaire à cet axe et sans laxité, ni en extension ni en flexion. Les coupes osseuses sont effectuées pour obtenir un espace équivalent à l'encombrement prothétique de la prothèse, cet espace devant être identique en extension et en flexion du genou (Figures 1.14 et 1.15).

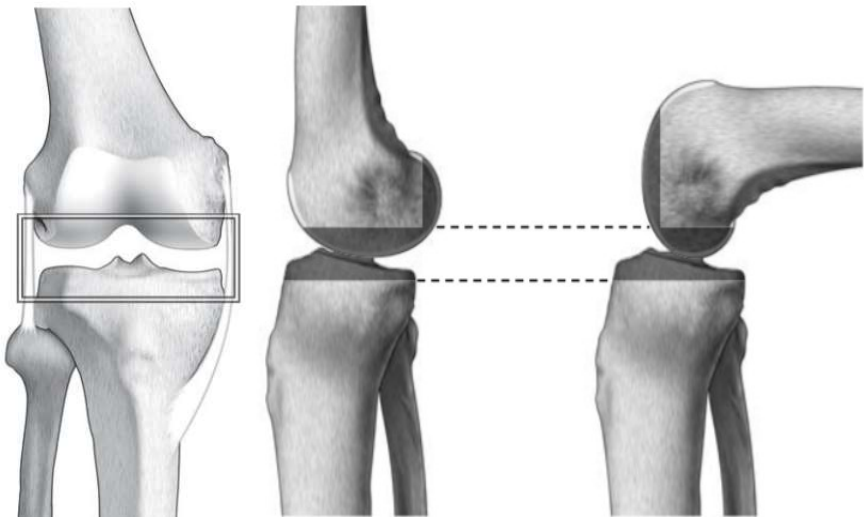

FIGURE 1.14 : Genou droit vue de face (à gauche) et de profil (centre et droite) montrant l'espace (encombrement) de la future prothèse, d'après « Les prothèses tricompartimentaires du genou de première intention » aux éditions Springer.

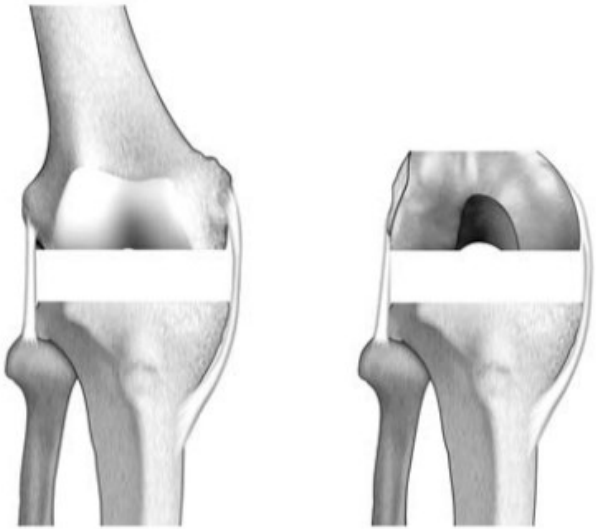

FIGURE 1.15 : Genou de face en extension (à gauche) et en flexion (à droite) après réalisation des coupes osseuses montrant un espace identique, d'après « Les prothèses tricompartimentaires du genou de première intention » aux éditions Springer.

4.2.1.1. Coupe et implantation tibiale

La coupe tibiale est commune aux deux espaces en extension et en flexion dont elle forme le plancher. Dans le plan frontal, elle est réalisée par l'utilisation d'ancillaire de visée intramédullaire ou extramédullaire, de sorte à être perpendiculaire à l'axe mécanique du tibia. Dans le plan sagittal, la coupe tibiale peut être perpendiculaire à l'axe mécanique du tibia, sacrifiant plus d'os en avant. Classiquement, une coupe tibiale avec une pente postérieure est recherchée, la valeur préférentielle de la pente tibiale étant associée au système prothétique. Une pente fixe ne tient pas compte des variations anatomiques et peut être insuffisante ou excessive[1,28,29]. Une pente anatomique est parfois importante, risquant d'engendrer des forces de translation tibiale antérieure nuisibles en l'absence de ligament croisé antérieur. Dans le plan axial, la rotation de l'embase tibiale est alignée par rapport au tiers médial de la tubérosité tibiale antérieure.

4.2.1.2. Coupe fémorale distale

La coupe fémorale distale est fondamentale dans l'équilibrage de l'espace en extension. Son orientation modifie l'axe mécanique du membre inférieur, mais elle n'a aucun rôle sur l'espace en flexion. Dans le plan frontal, elle est classiquement réalisée à l'aide d'un ancillaire de visée intramédullaire rapportant l'axe anatomique sur l'axe mécanique du fémur, représenté par l'angle HKS, et permettant une coupe orthogonale à l'axe mécanique. Dans le plan sagittal, certains ancillaires de coupe présentent une légère flexion d'environ 3° dans le guide de coupe

afin de favoriser le positionnement du bouclier fémoral au niveau de la corticale antérieure du fémur.

4.2.1.3. Coupe fémorale antérieure

Elle tient un rôle majeur dans la détermination de l'espace antérieur fémoropatellaire car elle détermine l'encombrement antérieur du genou. Le repère est la corticale antérieure du fémur sur laquelle doit venir s'appuyer l'implant. Une coupe insuffisante induit une augmentation des contraintes rotuliennes, une coupe excessive entraîne quant à elle une fragilisation de la corticale antérieure du fémur, appelée "notching", potentiellement source de fracture fémorale distale.

4.2.1.4. Coupe fémorale postérieure

Elle contribue à l'équilibrage de l'espace en flexion. Un excès de coupe entraînera une laxité en flexion, alors qu'une coupe insuffisante entraînera un espace en flexion serré à l'origine d'une raideur en flexion. Elle permet de donner un certain degré de rotation latérale à l'implant fémoral, favorisant la cinématique fémoropatellaire.

4.2.1.5. Coupe patellaire

Elle peut être réalisée à l'aide d'ancillaires divers ou encore à main levée. Les principaux écueils à éviter sont la réalisation d'une coupe asymétrique et la modification de l'épaisseur globale de la patella (définit par l'encombrement antérieur avec l'épaisseur antérieure de l'implant fémoral). L'utilisation d'un mesureur type pied à coulisse est utile tant pour contrôler une asymétrie de coupe que pour retrouver l'épaisseur initiale. Une épaisseur résiduelle trop importante augmente l'encombrement fémoropatellaire, pouvant entraîner des douleurs, une raideur en flexion, voire des anomalies cinématiques patellaires. Une épaisseur résiduelle trop faible entraîne une fragilisation du système extenseur, exposant aux fractures de la patella, de nécrose patellaire ou de descellement de l'implant.

4.2.1.6. Équilibrage des espaces par libération ligamentaire

Les coupes fémorales distale et postérieure représentent le plafond de l'espace respectivement en extension et en flexion. Les coupes osseuses constituent alors les parois horizontales de ces volumes. Les formations ligamentaires que sont le ligament collatéral latéral et médial représentent quant à elles les parois verticales de ces volumes. Le but à atteindre est que ces

formations ligamentaires aient une longueur et une tension identique en fin d'intervention ; il s'agit de l'équilibrage ligamentaire (Figure 1.16).

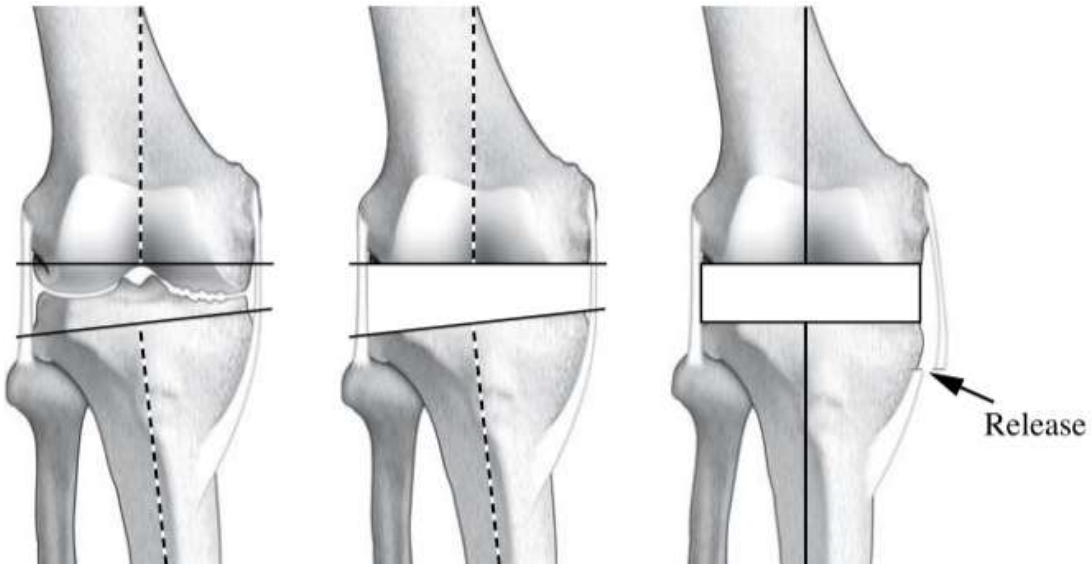

FIGURE 1.16 : Genou droit de face en extension : équilibrage ligamentaire par release du ligament collatéral médial dans le cadre d'une déformation en varus, d'après « Les prothèses tricompartimentaires du genou de première intention » aux éditions Springer.

Lorsque l'enveloppe ligamentaire ne comporte ni distension ni rétraction, les coupes osseuses sont faites sans tenir compte de l'équilibre ligamentaire, car elles n'entraînent pas d'asymétrie dans l'espace ainsi créé. Cet équilibre ligamentaire est quasi automatique et l'interligne articulaire est à hauteur normale. Quand l'enveloppe ligamentaire comporte une rétraction de la concavité sans distension de la convexité, un relâchement des parties molles rétractées permet l'équilibrage ligamentaire de façon simple. La difficulté consiste à obtenir un espace prothétique identique en extension et en flexion. Quand l'enveloppe ligamentaire comporte une rétraction de la concavité et une distension de la convexité, il faut allonger le côté rétracté et lutter contre la distension de la convexité en augmentant la hauteur de l'espace fémorotibial.

4.2.1.7. Gestion de la rotation latérale de l'implant fémoral

Dans le plan axial, le positionnement de l'implant fémoral est déterminé par la réalisation de la coupe fémorale postérieure, elle-même déterminant l'espace en flexion. Pour réaliser la coupe fémorale postérieure en flexion, différents repères anatomiques sont alors utilisés (Figure 1.17):

- la ligne de Whiteside, définie par un axe antéro-postérieur, allant du milieu de la trochlée fémorale au sommet de l'échancrure intercondylienne ;

- l'axe transépicondylien, allant de l'épicondyle latéral à l'épicondyle médial. Il est perpendiculaire à la ligne de Whiteside ;
- la ligne bicondylienne postérieure, définie par la droite tangente aux condyles postérieurs.

Il est classiquement décrit que l'axe transépicondylien est en rotation latérale d'environ 3° par rapport à la ligne bicondylienne postérieure[30], et représente l'axe constitutionnel de flexion-extension du genou natif[27,31]**.**

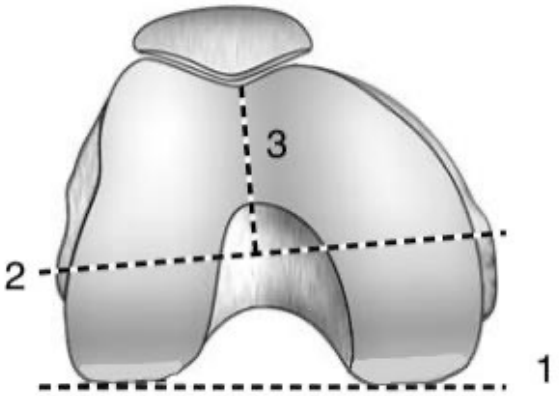

FIGURE 1.17 : Les repères de rotation de l'extrémité inférieure du fémur en flexion. 1) Ligne bicondylienne postérieure ; 2) Axe transépicondylien ; 3) Ligne de Whiteside, d'après « Les prothèses tricompartimentaires du genou de première intention » aux éditions Springer.

Les travaux scientifiques ont montré qu'il existait chez la majorité des patients, arthrosiques ou asymptomatiques, un ATM en moyenne de 87° correspondant à environ 3° de tibia varum[32,33]. Cette orientation épiphysaire du tibia proximal entraîne, lors de la réalisation de la coupe tibiale orthogonale à son axe mécanique, une asymétrie d'épaisseur de coupe osseuse. La résection est moindre au niveau du plateau tibial médial comparativement au plateau tibial latéral, occasionnant un compartiment médial légèrement plus serré.

En extension, cette asymétrie est rattrapée par l'existence d'une orientation épiphysaire du fémur distal en valgus en moyenne de 2 à 3°, correspondant à un AFM de 92° à 93°. L'un compensant l'autre, l'espace en extension sera presque spontanément symétrique sans qu'il soit nécessaire de jouer sur les parties molles pour rétablir l'équilibre ligamentaire dans le cadre d'une déformation d'usure stricte.

Concernant l'espace en flexion, il n'existe pas de valgus physiologique des condyles postérieurs. En cas de coupe osseuse parallèle à la ligne bicondylienne postérieure, la résection osseuse des condyles est symétrique et l'espace un peu plus serré en dedans du fait d'une coupe tibiale préalable moindre en médial. S'il n'est pas excessif, celui-ci peut être toléré, réalisant un compromis admis par Dejour[34]. Une autre solution consiste à couper un peu plus de condyle médial que de condyle latéral pour libérer la partie médiale de l'espace en flexion[27]. Cela revient à faire tourner l'implant fémoral en dehors, d'une amplitude déterminée à l'avance ou à la demande en se fondant sur d'autres repères tels que l'axe bicondylien ou la ligne de Whiteside, favorisant d'autant plus la cinématique fémoropatellaire (Figures 1.18 et 1.19).

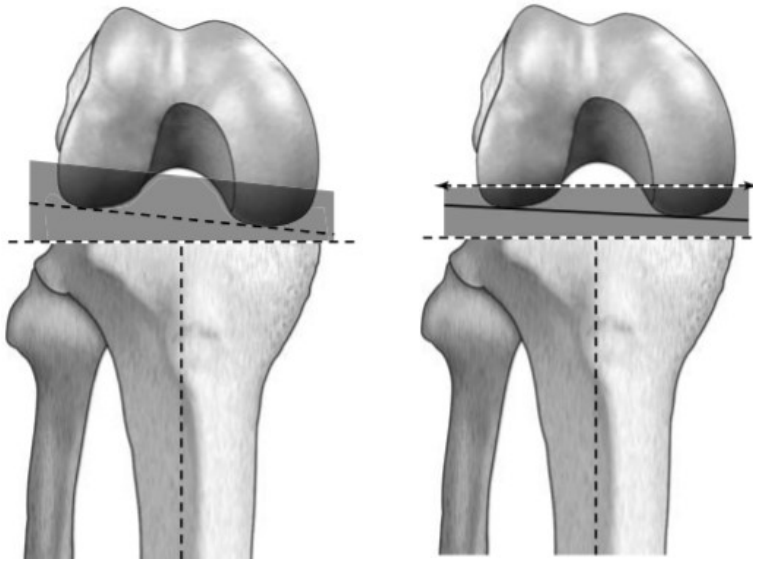

FIGURE 1.18 : A gauche - Coupe fémorale postérieure parallèle à la ligne bicondylienne créant un espace trapézoïdal en flexion. A droite - Coupe fémorale postérieure en rotation latérale de 3° créant un espace quadrangulaire en flexion, d'après « Les prothèses tricompartimentaires du genou de première intention » aux éditions Springer.

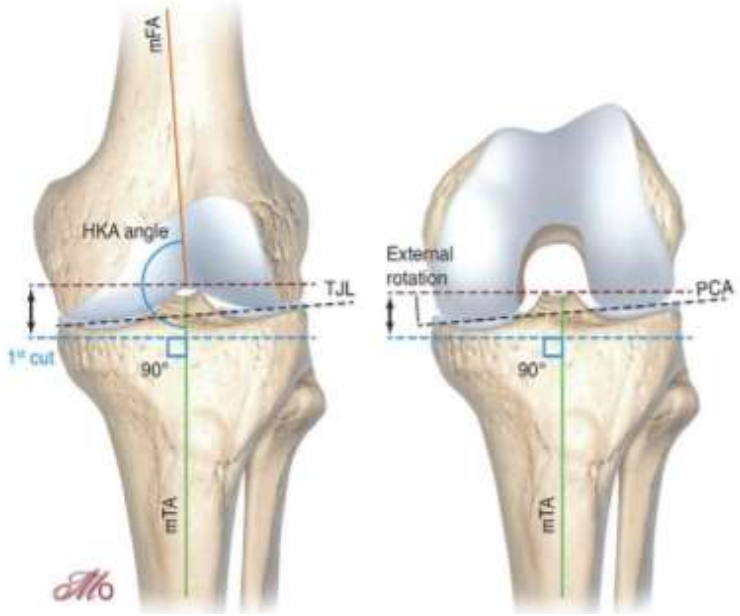

FIGURE 1.19 : Création des espaces en extension et en flexion selon une technique d'alignement mécanique
TJL : Interligne articulaire tibial
PCA : Axe condylien postérieur
mFA : Axe fémoral mécanique
mTA : Axe tibial mécanique
Source : Maîtrise Orthopédique

3.1.4. Alignement anatomique

Parallèlement à l'alignement mécanique, dans les années 1980, Hungerford et Krackow ont critiqué ce concept d'alignement neutre en montrant que, pour un genou sain, les axes mécaniques ne sont pas orthogonaux à l'interligne articulaire[35]. Ce dernier est oblique en moyenne de 3°, avec un ATM en moyenne de 87°, un AFM en moyenne de 93°, le tout réalisant un alignement global du membre inférieur à 180° (Figure 1.20). La philosophie de l'alignement anatomique repose alors sur l'obtention d'un membre normo-axé à 180°, avec une coupe tibiale à 3° de varus et une coupe fémorale à 3° de valgus (HKA 180° = AFM 93° + ATM 87°), reproduisant ainsi l'obliquité de l'interligne[35]. Par la réalisation d'une coupe tibiale en varus de 3°, l'épaisseur de coupe est identique entre les deux compartiments fémorotibiaux médial et latéral, créant un espace en extension oblique. Comparativement à l'alignement mécanique, cette symétrie de coupe ne nécessite pas de compensation au niveau des condyles postérieurs. L'espace en flexion est alors réalisé par une coupe fémorale postérieure parallèle à la ligne bicondylienne postérieure.

Cette technique vise théoriquement à optimiser la biomécanique patellaire du fait d'une altération moindre de l'anatomie physiologique du fémur distal. Cette philosophie ne s'est que

peu répandue du fait du défi technique, dans les années 1980, d'obtenir des coupes osseuses précises et donc d'avoir le risque d'obtenir un varus trop important et prétendument délétère du membre ou de l'embase tibiale. De nos jours, ce manque de précision chirurgicale a été surmonté par le biais de moyens qui sont, d'une part, l'utilisation d'outils de précision pour le positionnement de l'implant (système de navigation et technologie robotique) et, d'autre part, le développement d'implants avec un design incorporant une obliquité de l'interligne articulaire de 3°. Ce dernier moyen permet d'obtenir un interligne articulaire oblique tout en effectuant des coupes osseuses orthogonales (technique d'alignement "anatomique-like"). Des publications récentes montrent des résultats fonctionnels à moyen terme comparables à ceux de l'alignement mécanique[36].

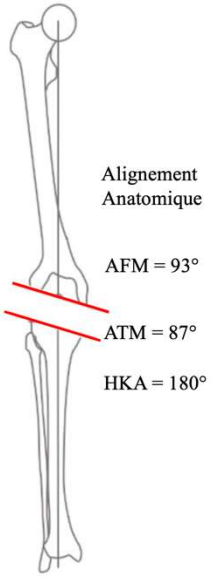

FIGURE 1.20 : Alignement frontal du membre inférieur en extension selon un alignement anatomique

4.3. Techniques d'alignement personnalisé

Les techniques d'alignement personnalisé sont des techniques adaptées à l'anatomie spécifique de chaque patient, visant à rétablir l'anatomie constitutionnelle pré-arthritique du genou. La conservation de la physiologie native du genou par respect de l'enveloppe capsulo-ligamentaire (alignement cinématique) ainsi que l'évaluation peropératoire de la laxité du genou (alignement fonctionnel) sont les principes fondamentaux de ces techniques.

4.3.1. Alignement cinématique

4.3.1.1. Alignement cinématique pur

La technique de l'alignement cinématique est une nouvelle technique chirurgicale décrite et popularisée par le Professeur Stephen Howell en 2006. Il s'agit d'une chirurgie patient-spécifique, visant à rétablir l'anatomie native pré-arthrosique du patient[37,38]. Cette technique correspond à un resurfaçage véritable du genou, où l'épaisseur des coupes osseuses correspond à l'épaisseur de l'implant prothétique implanté. L'épaisseur de la lame de scie ainsi que l'usure cartilagineuse font partie intégrante dans la mesure de ces résections. C'est une procédure osseuse pure qui respecte l'enveloppe capsulo-ligamentaire et restaure l'anatomie constitutionnelle propre à chaque patient[39,40].

L'alignement des composants prothétiques se fait sur les trois axes cinématiques du genou régissant les mouvements du tibia et de la patella par rapport au fémur distal, inspiré par les travaux d'Eckhoff et de Hollister[41,42]:

- un axe transverse transcondylien, qui représente l'axe de flexion-extension du tibia sur le fémur[43];
- un axe transverse patellaire , autour duquel la rotule se mobilise par rapport au fémur ;
- un axe longitudinal du tibia, autour duquel le tibia effectue des mouvements de rotation interne et externe par rapport au fémur.

Chacun de ces trois axes est soit perpendiculaire soit parallèle à l'interligne articulaire native (Figure 1.21)[44].

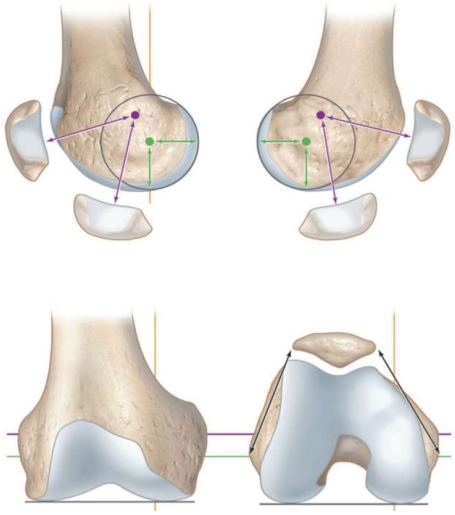

FIGURE 1.21 : Représentation des trois axes cinématiques autour desquels s'organise la cinématique du genou : axe transverse transépicondylien (en vert), axe transverse patellaire (en violet) et axe longitudinal tibial (en jaune)
Source : Maitrise Orthopédique

L'implantation d'une PTG selon une technique d'alignement cinématique peut être réalisée à l'aide d'une instrumentation manuelle (technique calibrée avec pied à coulisse) ou par les outils technologiques (guides de coupes sur mesure, navigation, assistance robotique). En utilisant la technique calibrée, le chirurgien effectue des résections symétriques au niveau du fémur distal de sorte à préserver l'obliquité de l'interligne articulaire, après avoir pris en compte l'usure cartilagineuse en regard. La rotation axiale du composant fémoral est basée sur la ligne bicondylienne postérieure après compensation d'une éventuelle usure. Le même procédé de coupes osseuses symétriques après prise en compte de l'usure cartilagineuse est réalisé au niveau du tibia proximal. La pente tibiale est basée sur la pente native du plateau tibial médial. La rotation de l'embase tibiale est déterminée selon un axe antéro-postérieur tracé sur le plateau tibial latéral[45]. A chaque étape, les épaisseurs de résections osseuses sont contrôlées à l'aide d'un pied à coulisse, et ajustées par une instrumentation dédiée si nécessaire. Les espaces en extension et en flexion peuvent être modifiés par la retouche de la coupe tibiale si nécessaire afin de parvenir au meilleur équilibrage[37].

Par la réalisation d'un resurfaçage des surfaces articulaires du genou, l'alignement cinématique vise à restaurer l'anatomie native (constitutionnelle) pré-arthrosique des patients et à s'affranchir de gestes de libérations ligamentaires. Cependant, contrairement à l'alignement mécanique qui aligne le membre inférieur à 180°, l'alignement cinématique conserve la déformation initiale du membre inférieur, avec un positionnement fréquemment observé de l'embase tibiale en varus et de l'implant fémoral en valgus (Figure 1.22)[46].

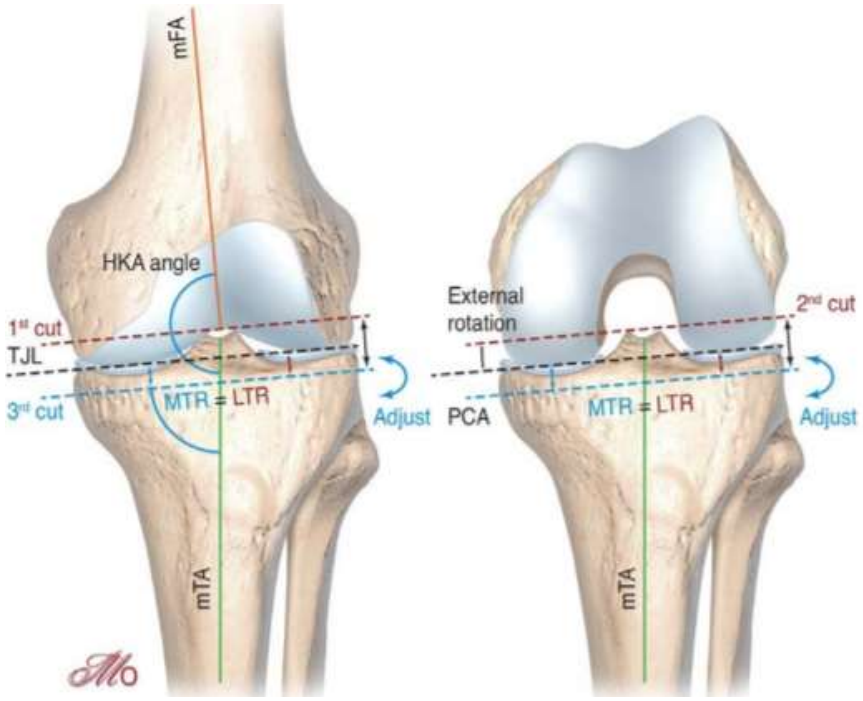

FIGURE 1.22 : Représentation des différentes coupes osseuses réalisées lors d'un alignement cinématique pur du genou. MTR : Résection tibiale médiale ; LTR : Résection tibiale latérale ; mFA : Axe fémoral mécanique ; mTA : Axe tibial mécanique ; TJL : Interligne articulaire tibial

Source : Maîtrise Orthopédique

4.3.1.2. Alignement cinématique inverse

L'alignement cinématique pur réalise un resurfaçage du fémur dont le but est de maintenir l'obliquité native pré-arthritique du fémur distal, où les espaces en extension et en flexion sont équilibrés par ajustement de la coupe tibiale. Dans certains cas complexes, l'équilibrage peut impliquer de réaliser une coupe tibiale avec une forte obliquité en varus, pouvant alors compromettre le stock osseux au niveau du plateau tibial médial et aboutir à une laxité médiale de résection[47].

La technique de l'alignement cinématique inverse a été proposée par Winnock de Grave *et al.* en 2020, avec l'utilisation d'une assistance robotique[48]. Le principe est de réaliser le resurfaçage premier du tibia en réalisant des épaisseurs de coupes osseuses identiques en médial et en latéral, après prise en compte de l'usure cartilagineuse. Une zone de sécurité doit être respectée avec un ATM résultant entre 84° et 92°. La pente tibiale est déterminée par celle du plateau tibial médial. L'obliquité native pré-arthritique du tibia étant maintenue, l'équilibrage des espaces en extension et en flexion se fait alors par la réalisation des coupes fémorales distales et postérieures, respectivement (Figure 1.23).

Le but est d'aboutir, après réalisation de toutes les coupes osseuses, à une laxité résiduelle de 1 à 2 mm au niveau des deux compartiments fémorotibiaux concernant l'espace en extension, et de 1 à 2 mm au niveau du compartiment médial et de 1 à 3 mm au niveau du compartiment latéral concernant l'espace en flexion. L'alignement global du membre inférieur final doit se situer dans une zone de sécurité représentée par un HKA compris entre 174° et 183°.

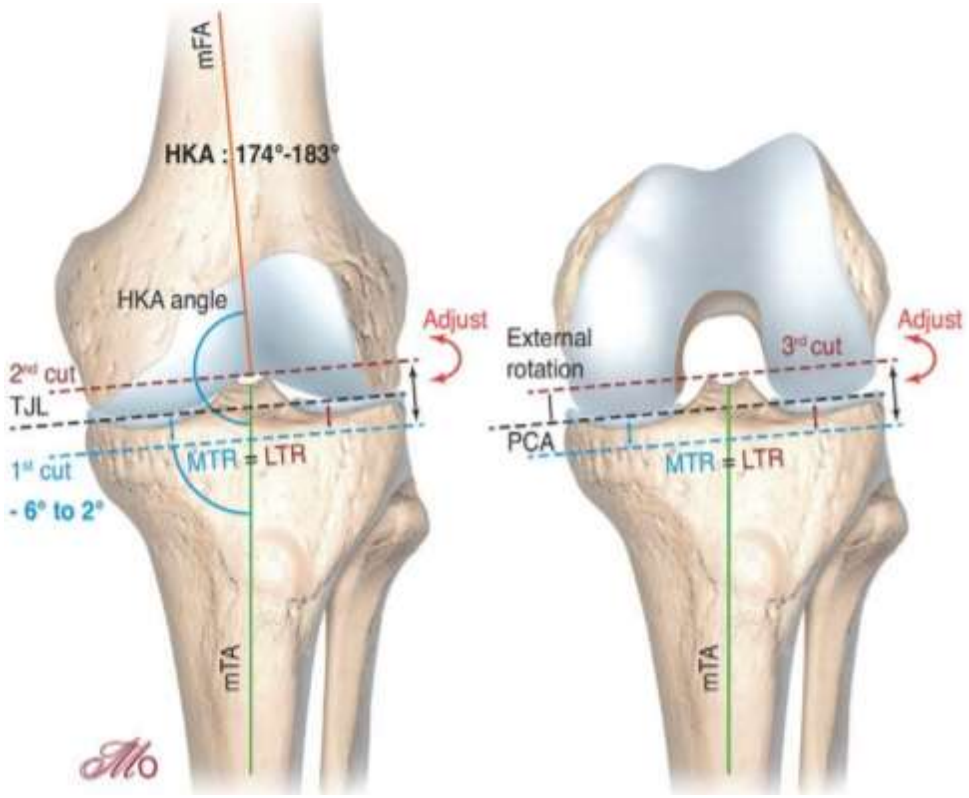

FIGURE 1.23 : Représentation des différentes coupes osseuses réalisées lors d'un alignement cinématique inverse du genou. MTR : Résection tibiale médiale ; LTR : Résection tibiale latérale ; mFA : Axe fémoral mécanique ; mTA : Axe tibial mécanique ; TJL : Interligne articulaire tibial
Source : Maîtrise Orthopédique

3.1.5. Alignement fonctionnel

L'alignement fonctionnel est une technique suivant les mêmes principes que l'alignement cinématique, c'est-à-dire la restauration de l'anatomie constitutionnelle native du patient, en utilisant les outils technologiques tels que la navigation ou l'assistance robotique[49]. Elle utilise les outils technologiques modernes pour respecter au maximum l'enveloppe capsulo-ligamentaire et l'anatomie propre à chaque patient. Le chirurgien évalue en peropératoire la déformation globale du membre inférieur ainsi que les espaces en flexion et en extension avant de réaliser les coupes osseuses. Une fois les coupes osseuses réalisées et les implants d'essai en place, le chirurgien ou l'outil technologique utilisé est en mesure de détecter un déséquilibre

ligamentaire. Les ajustements nécessaires à la correction de ce déséquilibre peuvent être simulés virtuellement, soit une recoupe osseuse soit une libération ligamentaire, afin d'estimer le meilleur geste d'équilibrage à effectuer tout en maintenant au mieux l'alignement natif et l'anatomie constitutionnelle du patient.

Concernant le fémur, dans le plan frontal, l'orientation du composant fémoral peut être modifiée de ± 5° par rapport à l'axe mécanique du fémur, influençant alors l'espace en extension. Dans le plan sagittal, le composant fémoral est implanté de sorte à éviter toute entaille sur la corticale antérieure du fémur, pouvant adopter une flexion de 0° à 5°. Dans le plan axial, il est aligné avec l'axe transépicondylien ± 3° pour équilibrer l'espace en flexion. Concernant le tibia, dans le plan frontal, l'orientation de l'embase tibiale est alignée perpendiculairement à l'axe mécanique du tibia ± 3°, influençant l'espace en extension. Dans le plan sagittal, la pente imprimée lors de la coupe tibiale est réglée pour correspondre à celle du patient, pouvant être modifiée si nécessaire pour réaliser l'équilibrage de l'espace en extension. Dans le plan axial, la référence de rotation pour l'embase tibiale correspond à la ligne d'Akagi (Figure 1.24)[50].

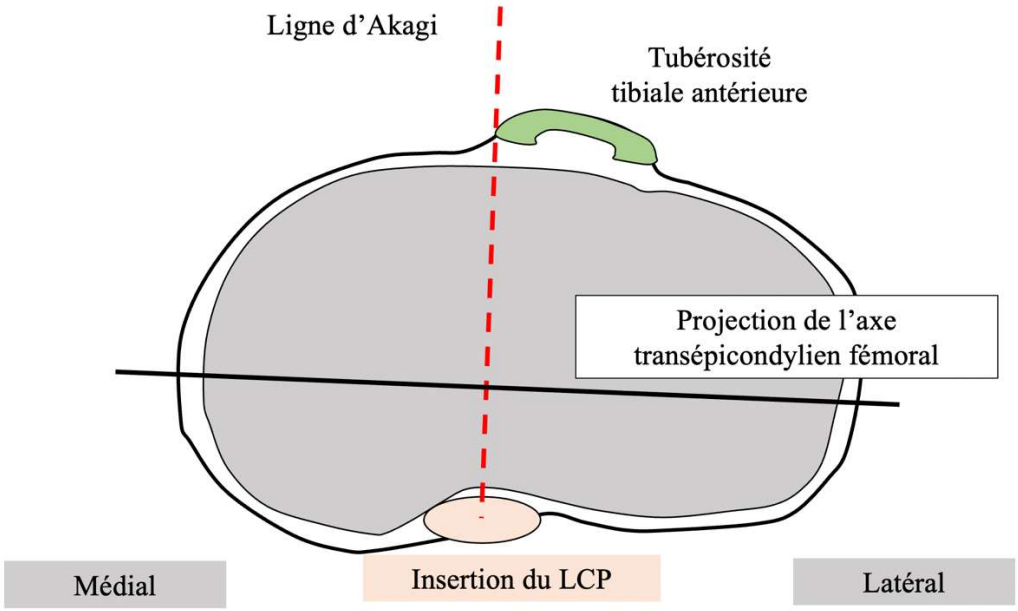

FIGURE 1.24 : Construction de la ligne d'Akagi entre l'insertion du LCP et le bord médial de la tubérosité tibiale antérieure

4.4. Techniques hybrides

Les techniques hybrides sont des techniques à la frontière des précédentes, dont le but est de respecter la physiologie du genou en minimisant les gestes de libération ligamentaire, tout en visant un alignement frontal post-opératoire proche de la neutralité.

3.1.6. Alignement mécanique ajusté

La technique d'alignement mécanique ajusté, aussi appelée alignement constitutionnel, est une adaptation de la technique conventionnelle d'alignement mécanique. Elle a pour objectif d'aboutir à un alignement du membre inférieur avec quelques degrés résiduels de déformation frontale, varus ou valgus, dépendant de l'alignement constitutionnel préopératoire du membre du patient. En effet, Bellemans *et al*. ont souligné le fait que chez la grande majorité des personnes, les membres inférieurs ne sont pas alignés de manière neutre[33]. Dans leur article, ils ont montré que chez une population jeune et en bonne santé, environ 36 % des hommes et 17 % des femmes présentaient un alignement du genou en varus constitutionnel (HKA < 177°). Ils ont donc remis en question le principe visant à opter systématiquement pour un alignement neutre afin de corriger le désaxage des patients, exigeant de libérer des tissus mous et de modifier leur biomécanique naturelle. À partir de cette nouvelle approche, ils ont introduit le concept d'alignement "constitutionnel" afin de ne réaligner que partiellement les genoux en varus et en valgus. Ils ont proposé d'effectuer une sous-correction au niveau du fémur et de mettre le tibia à 90° de son axe mécanique. Cela permet d'obtenir un alignement plus spécifique à chaque patient et d'adapter la libération en fonction de la déformation du genou.

De ce fait, la déformation constitutionnelle de chaque patient doit être considérée, et le maintien en partie de celle-ci permettrait de s'affranchir d'une libération ligamentaire étendue ainsi que de conserver au maximum la physiologie native du genou (aucune libération si la déformation est limitée et une libération réduite si la déformation est importante).

Les promoteurs de cette technique visent à maintenir l'implant tibial aligné mécaniquement en réalisant une coupe orthogonale à son axe mécanique. Cette prudence au niveau tibial est justifiée par la crainte d'un potentiel risque de descellement accru de l'embase tibiale dans le cas d'une orientation en varus du composant prothétique. Le réglage du positionnement de l'implant est alors effectué sur le côté fémoral, avec dans le cas d'une déformation initiale en varus, la réalisation d'une coupe fémorale distale orientée en varus par rapport à l'axe mécanique du fémur afin de maintenir une part de la déformation dans la coupe.

3.1.7. Alignement cinématique restreint

Du fait d'une anatomie du genou variable d'un patient à un autre, certains patients seraient susceptibles de présenter des anatomies défavorables à la biomécanique des implants

prothétiques et prétendre à des usures prématurées, notamment pour les grandes déformations[33,51]. La réalisation d'une technique d'alignement cinématique pur, avec conservation de l'enveloppe capsulo-ligamentaire et sans correction de la déformation osseuse préopératoire, reste controversée du fait de l'orientation des implants en varus au tibia et en valgus au fémur dans la majorité des cas[46]. Des effets délétères tels que des descellements aseptiques pourraient survenir, compromettant alors la survie des implants.

Pour remédier à cela, certains auteurs ont opté pour un compromis lors de l'implantation d'une PTG sur des patients présentant une déformation majeure ou une obliquité importante de l'interligne articulaire. Le Docteur Pascal-André Vendittoli a ainsi proposé une technique d'alignement cinématique "restreint" dans le cas de déformation globale du membre inférieur supérieure à 3° (HKA < 177° ou > 180°) et/ou de surfaces articulaires fémorales et tibiales supérieures à 5° d'obliquité de leurs axes mécaniques (AFM ou ATM > 95° ou < 85°)[52].

Les séquences chirurgicales sont similaires à un alignement cinématique pur, où le chirurgien cherche à reproduire l'anatomie native pré-arthrosique du patient. La différence réside dans l'existence d'une "zone de sécurité" d'alignement. Cette dernière consiste à obtenir, dans le plan frontal, des coupes tibiales et fémorales orientées de ± 5° par rapport à leurs axes mécaniques, soit un ATM et un AFM compris entre 85° et 95°, ainsi qu'un alignement global du membre inférieur de ± 3° (177° ≤ HKA ≤ 183°).

Pour exécuter l'algorithme de l'alignement cinématique restreint avec précision, des contrôles peropératoires doivent être réalisés par l'utilisation d'outils technologiques tels que les guides de coupes sur mesures, la navigation ou la robotique. Lorsqu'une correction anatomique est nécessaire avec rattrapage de l'alignement dans la zone de sécurité définie, les auteurs de cette technique choisissent de modifier la coupe tibiale en priorité afin de préserver au mieux l'anatomie fémorale native et l'axe de flexion-extension du genou, respectant le principe cinématique d'alignement du composant fémoral avec l'axe d'Eckhoff (Figure 1.25)[53]. L'alignement cinématique restreint permet ainsi de corriger les anatomies extrêmes vers des valeurs d'alignement acceptables, tout en gardant à l'esprit la conservation de la physiologie native du genou et la diminution des gestes de libérations ligamentaires.

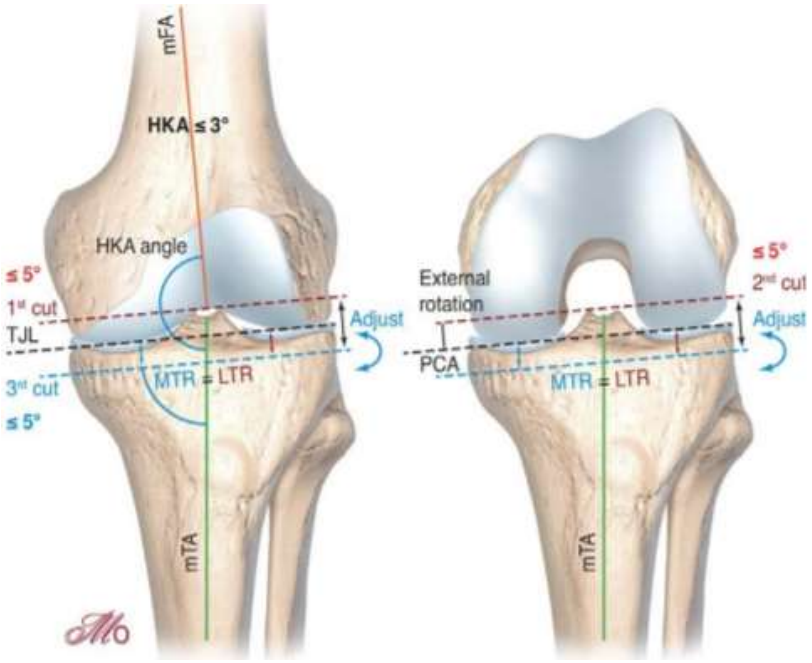

FIGURE 1.25 : Représentation des différentes coupes osseuses réalisées lors d'un alignement cinématique restreint du genou. MTR : Résection tibiale médiale ; LTR : Résection tibiale latérale ; mFA : Axe fémoral mécanique ; mTA : Axe tibial mécanique ; TJL : Interligne articulaire tibial
Source : Maîtrise Orthopédique

5. Variabilité des paramètres anatomiques du genou

5.1. Le concept de phénotype

Les données de la littérature montrent que les déformations frontales du membre inférieur en valgus et en varus sont principalement dues à un valgus du fémur distal et un varus du tibia proximal, respectivement[54,55]. Au-delà de la déviation du membre inférieur "en dedans" ou "en dehors", définissant respectivement un morphotype en varus ou en valgus, le concept de phénotype fonctionnel est une nouvelle méthode exhaustive d'évaluation de l'alignement frontal du genou. Il est basé sur une analyse de l'alignement des genoux de 308 sujets jeunes ne présentant aucun signe d'arthrose, prenant en considération la déformation globale du membre inférieur, évaluée par l'angle HKA, mais également l'orientation épiphysaire du fémur distal et du tibia proximal, évaluée par les angles AFM et ATM. Hirschmann *et al*. ont montré l'existence d'une importante variabilité de ces paramètres dans une population de genoux sains[51].

Un phénotype représente la variation de l'alignement frontal du fémur (phénotype fémoral), du tibia (phénotype tibial) ou du membre inférieur complet (phénotype du membre inférieur). Chaque variation de l'alignement dépend d'un angle spécifique (AFM pour le fémur, ATM

pour le tibia et HKA pour le membre inférieur complet) et chaque phénotype représente une plage de ± 1,5° par rapport à une valeur moyenne spécifique de chaque phénotype. La désignation de ce dernier se décline par conséquent en trois parties :

- la première partie définit la nature de la déviation (NEU pour une déformation neutre, VAR pour une déformation en varus, VAL pour une déformation en valgus) par rapport à la valeur moyenne globale de l'angle ;
- la deuxième partie définit l'angle spécifique du phénotype (indiquée sous forme d'indice : HKA pour le membre inférieur, AFM pour le fémur, ATM pour le tibia) ;
- la troisième partie indique la déviation moyenne par rapport aux valeurs moyennes (0°, 3° et 6°).

La combinaison des phénotypes permet la caractérisation d'un phénotype de genou (phénotype fémoral + phénotype tibial) et d'un phénotype fonctionnel global (phénotype du membre inférieur + phénotype fémoral + phénotype tibial). Les valeurs neutres étaient définies par les valeurs moyennes retrouvées dans une population de genoux non arthrosiques, soit un HKA de 180° ± 1,5, un AFM de 93° ±1,5 et un ATM de 87° ±1,5 (Figure 1.26).

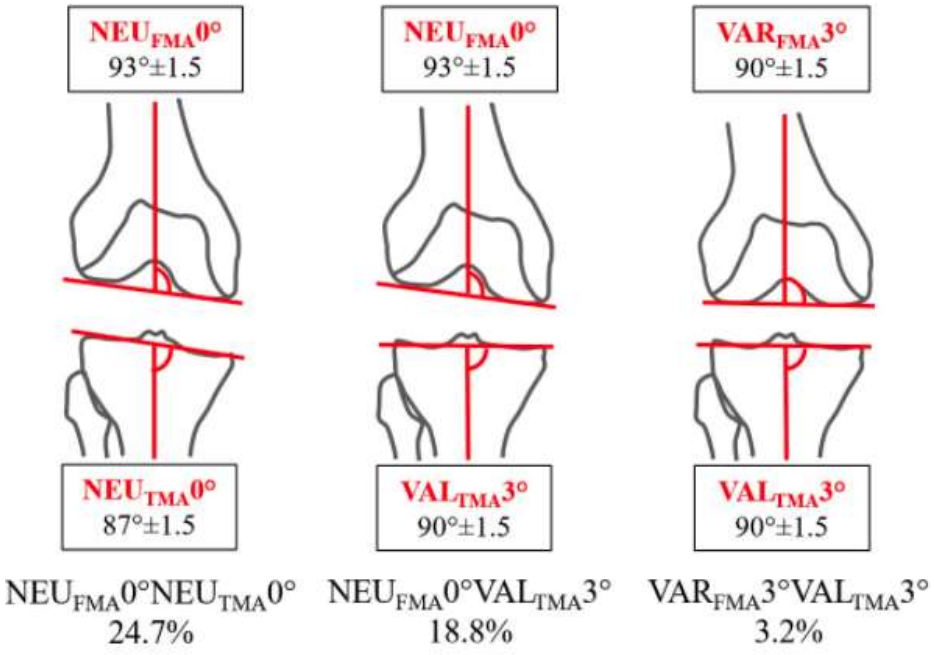

FIGURE 1.26 : Différents phénotypes de genou et leur prévalence chez les sujets jeunes non arthrosiques selon Hirschmann *et al.*

Dans la figure ci-dessus, la variation d'alignement fémoral la plus fréquente (c'est-à-dire le phénotype fémoral) était $NEU_{AFM}0°$, ce qui signifie que la plupart des patients avaient un angle mécanique fémoral de 93° ±1,5°. De plus, la combinaison des phénotypes fémoraux et tibiaux a montré que le phénotype de genou le plus fréquent avec un taux de 24,7 % correspondait à l'orientation de l'interligne articulaire du concept d'alignement anatomique (AFM=93° ±1,5°, ATM=87° ±1,5° soit $NEU_{AFM}0°/NEU_{ATM}0°$). Une grande partie de la population (18,8 %) avait un fémur neutre (AFM=93° ±1,5° soit $NEU_{AFM}0°$) et un léger valgus du tibia (ATM=90° ±1,5° soit $VAL_{ATM}3°$). En revanche, moins de 4 % des sujets présentaient une orientation mécanique de l'interligne articulaire (AFM=90° ±1,5°, ATM=90° ±1,5° soit $VAR_{AFM}3°/VAL_{ATM}3°$) (Figure 1.27).

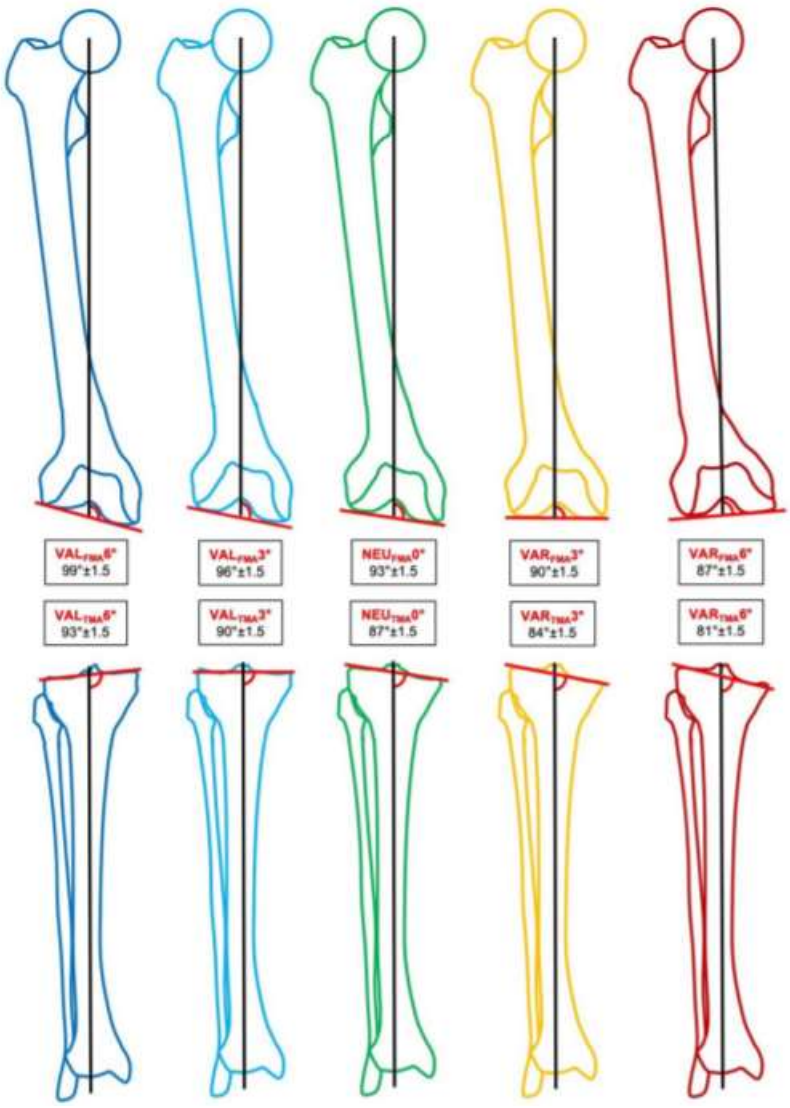

FIGURE 1.27 : Différents phénotypes du genou selon l'orientation épiphysaire du fémur distal et du tibia proximal selon Hirschmann *et al.*

5.2.Le concept de varus constitutionnel

La restauration d'un alignement neutre à 180° ± 3° du membre inférieur est considérée historiquement comme la cible à atteindre pour parvenir à une PTG fonctionnellement efficace et durable dans le temps[56]. Une déviation en dehors de cette zone serait à risque de résultats défavorables et entraînerait un descellement précoce des implants prothétiques. L'alignement neutre mécanique du membre inférieur favoriserait la répartition de la charge du corps de manière égale au centre du genou, évitant ainsi les zones de contraintes excessives et retardant alors l'usure du polyéthylène[57].

Bien que l'alignement du membre inférieur lors de la pose d'une PTG ait gagné en précision par les outils technologiques modernes[58], le pourcentage de patients satisfaits de leur prothèse ainsi que les résultats fonctionnels demeurent perfectibles[59]. La part d'insatisfaction persistante pourrait être expliquée par l'importante variabilité anatomique existante chez les patients opérés[59–61]. Bellemans *et al.* ont rapporté dans leur étude sur 250 patients présentant des genoux sains non arthrosiques, l'existence chez 32% d'hommes et 17% de femmes d'une déformation globale du membre inférieur en varus de plus de 3°[33]. L'obtention d'un membre inférieur axé à 180° lors de la pose d'une PTG à un stade de vie plus avancé chez cette partie de la population serait un alignement anormal par rapport à la déformation naturelle présente depuis leur maturité squelettique. Les auteurs abordaient la question de savoir si cette hypercorrection d'une déformation constitutionnelle pourrait prétendre à ressentir un genou non naturel après la mise en place d'une prothèse. De plus, le varus constitutionnel au tibia conduit à une coupe asymétrique pour retrouver une coupe tibiale perpendiculaire à l'axe mécanique, à l'origine d'une laxité externe de résection (Figure 1.28). Pour remédier à cela, des gestes complémentaires de libération du plan capsulo-ligamentaire interne sont nécessaires à l'obtention d'un espace équilibré en extension.

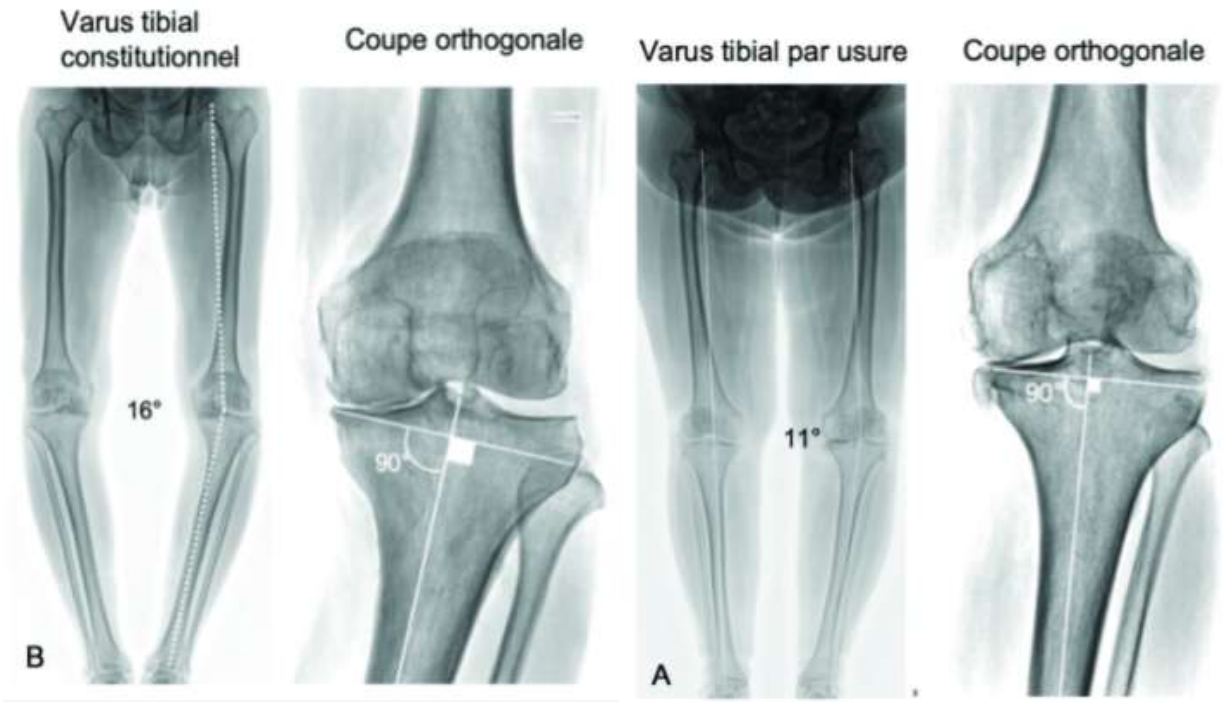

FIGURE 1.28 : Coupe tibiale orthogonale à l'axe mécanique plus à risque d'entraîner une laxité de résection dans le cas d'un varus tibial constitutionnel
Source : Maîtrise Orthopédique

5.3. L'obliquité de l'interligne fémoral distal

L'interligne articulaire au genou présente un certain degré d'obliquité du fait d'une orientation épiphysaire du fémur distal en valgus et du tibia proximal en varus, représenté historiquement dans un souci de neutralité par un angle AFM égal à 93° et un ATM égal à 87°[4,62]. Plus récemment, Micicoi *et al.* ont rapporté chez une population de patients non arthrosique que le phénotype du membre inférieur le plus fréquent était un alignement neutre résultant d'un valgus fémoral et d'un varus tibial de 4°[62]. Dans une population de 220 patients présentant des genoux arthrosiques, les travaux de Cooke en 1989 rapportaient déjà l'existence d'une déformation globale du membre inférieur en varus associé à une forte obliquité des surfaces articulaires retrouvé chez 11,5% de ces patients[63].

Une étude préliminaire réalisée dans notre service à partir de la cohorte de Thèse du Docteur Julien Bourlez a permis d'identifier 4 phénotypes de genou pour lesquels des scores fonctionnels postopératoires ont pu être comparés après la pose d'une PTG postéro-stabilisée selon une technique d'alignement mécanique. Les phénotypes étaient définis selon la déformation globale du membre inférieur dans le plan frontal mesuré par l'angle HKA, et selon l'orientation du fémur distal mesurée par l'Angle Fémoral Mécanique (AFM). Il a été retrouvé

que le phénotype en varus (HKA<180°) à interligne oblique (AFM>93°) était associé à de moins bons scores fémoropatellaires, d'autant moins bons que l'obliquité préexistante de l'interligne fémoral distal n'était pas restituée en postopératoire *(Communication à l'Académie de Chirurgie, 2019)*. Néanmoins, le faible nombre de patients dans chaque groupe morphologique et le recul clinique limité à 1 an postopératoire ne nous permettaient pas de confirmer l'imputabilité des résultats fonctionnels à cette variation d'obliquité fémorale.

6. Problématiques liées aux résultats fonctionnels après PTG

Le positionnement de la PTG comme traitement de choix dans la prise en charge de la gonarthrose sévère et invalidante s'explique majoritairement par leurs très bons résultats fonctionnels, étant le fruit d'une meilleure compréhension de la cinématique du genou (notamment du compartiment fémoropatellaire) mais également d'une amélioration des techniques chirurgicales et des implants prothétiques utilisés. Les objectifs de la PTG sont nombreux et se concentrent principalement sur l'amélioration fonctionnelle, la sédation des douleurs (ou indolence) et la satisfaction du patient[13,17]. Contrairement à la prothèse de hanche, la PTG permet rarement d'obtenir un genou oublié[64,65]. Bien qu'elle soit généralement considérée comme une procédure très efficace pour soulager la douleur et améliorer la fonction du genou, une certaine proportion de patients rapportent des résultats suboptimaux ou une insatisfaction après PTG[59,66,67].

Il existe une véritable discordance entre les attentes du chirurgien et celles du patient puisqu'un résultat postopératoire optimal ne garantit pas la satisfaction du patient[68–70]. Une part importante de la satisfaction du patient se retrouve dans l'amélioration de sa qualité de vie. Cela se traduit par la capacité à réaliser les activités courantes dites de « vie quotidienne » ou à reprendre une activité physique pour les patients les plus jeunes[67,71]. Le clinicien quant à lui s'intéresse à l'amélioration fonctionnelle avec la sédation des douleurs, la récupération d'amplitudes articulaires optimales et la reprise d'une marche normale.

De nombreux facteurs influencent les résultats fonctionnels et la satisfaction après PTG. Concernant les caractéristiques démographiques, une récente méta-analyse n'a pas retrouvé de différence concernant la douleur et les résultats fonctionnels en fonction de l'âge des patients opérés[72]. Néanmoins, l'amélioration fonctionnelle semble plus importante chez les patients de plus de 80 ans alors que le taux d'insatisfaction est plus élevé chez les patients jeunes (moins

de 60 ans)[72]. Le sexe féminin semble avoir un effet péjoratif sur les douleurs résiduelles et la raideur postopératoire[67,73].

Concernant les facteurs propres aux patients, Parrate et Nunez ont étudié l'impact de l'obésité sur les résultats des PTG[74,75]. Ils rapportaient des résultats fonctionnels plus faibles en rapport avec la limitation en flexion par l'importance des parties molles ou en rapport avec le degré de difficulté opératoire et les complications postopératoires[74,76,77]. Néanmoins, Parratte *et al.* retrouvaient une amélioration fonctionnelle plus élevée pour les patients avec un IMC élevé par rapport à ceux ayant un IMC normal[74]. De plus, les patients opérés d'une PTG ont souvent des comorbidités associées pouvant participer à des douleurs chroniques surajoutées avec retentissement sur la qualité de vie. L'existence d'un état dépressif préopératoire s'associe volontiers à la persistance de douleurs postopératoires[78,79]. L'histoire du genou avant la PTG avec la chronicité de la maladie, et surtout son étiologie [80] est également déterminante. Les PTG sur arthrite inflammatoire présentent d'excellents résultats fonctionnels[81–83] alors que la gonarthrose post-traumatique donne classiquement des résultats plus modérés [84–86]. Enfin, des facteurs ethniques et socio-économiques sont connues pour avoir une influence sur la douleur et la fonction après une PTG [87].

En termes de satisfaction, l'obtention d'un genou oublié semble être le but ultime d'une PTG. Contrairement à l'arthroplastie totale de hanche, la PTG permet rarement d'obtenir un genou oublié[68]. Cette différence peut s'expliquer par le taux de douleurs résiduelles postopératoires plus élevées malgré un résultat fonctionnel satisfaisant [64,88]. Ces douleurs postopératoires sont une cause fréquente d'échec de PTG et sont retrouvées jusqu'à 20% des cas avec une variabilité du niveau de douleurs [78,89]. La dépression et les douleurs associées sont des déterminants significatifs de douleurs postopératoires persistantes après PTG, s'expliquant par une possible vulnérabilité sous-jacente à la douleur [90]. La satisfaction est également corrélée à l'amélioration de la fonction et aux attentes du patient [69,91,92]. Un score spécifique (FJS-12) a été proposé en vue d'une évaluation plus discriminante en faveur d'une articulation prothétique oubliée[93]. Les facteurs influençant cette sensation de genou oublié étaient l'âge jeûne (60-65 ans), le sexe masculin et un IMC inférieur à 30.

La PTG ne permet pas de restaurer totalement la fonction du genou, surtout pour les activités à haute sollicitation comme s'agenouiller, s'accroupir, porter des charges, avoir des activités physiques ou même sexuelles. Les résultats des PTG évoluent dans le temps et doivent tenir

compte de la détérioration continue et physiologique de la fonction du genou avec l'âge. Selon Noble *et al.* seulement 40% du déficit fonctionnel après PTG peut être attribué aux effets du vieillissement, indépendamment du sexe [94]. Les patients présentant déjà une importante dégradation de leur qualité de vie liée à des pathologies associées sont susceptibles d'être insatisfaits après une PTG [95]. Brander *et al.* ont précisé que l'anxiété, la dépression et les douleurs préopératoires sont prédictifs de douleur postopératoire. Ils signalent également une consommation d'antalgiques et un recours aux soins de kinésithérapie plus important en postopératoire chez ces patients. Le délai de récupération est variable mais la majorité des patients déclarent une amélioration significative entre 3 et 6 mois après l'intervention [96].

Dans l'ensemble, une amélioration continue peut être observée jusqu'à 12 mois après la chirurgie [97]. Brander *et al.* ont étudié et proposé un schéma « normal » d'évolution de la douleur postopératoire après PTG pouvant servir de référence : la douleur diminue de moitié à 3 mois postopératoire mais 25% des patients à plus de 3 mois et 1 patient sur 8 à 1 an gardent des douleurs significatives (EVA > 4/10) malgré un bilan radio-clinique normal. Desmeules *et al.* ajoutaient que le retard thérapeutique à la mise en place d'une PTG pour gonarthrose avait un impact négatif sur la douleur, la fonction et la qualité de vie avant et à 6 mois postopératoire [98]. Ainsi, Maratt *et al.* ont introduit la notion de « fenêtre d'opérabilité » dans laquelle les patients peuvent tirer le plus grand bénéfice de la PTG, en sachant que la satisfaction est d'autant plus grande que le retentissement fonctionnel préopératoire est important[95].

EN RÉSUMÉ :

1. Il existe une grande variabilité anatomique du genou, que l'on peut décomposer en morphotypes et phénotypes, fémoral et tibial.
2. Le choix d'une technique d'implantation prothétique influence l'alignement global du membre inférieur et les paramètres mécaniques radiographiques du genou prothétique.
3. Malgré l'évolution des dessins prothétiques, un taux d'insatisfaction variable mais significatif a été retrouvé après implantation d'une PTG.

Chapitre 2

Influence de la variation d'obliquité fémorale sur les résultats fonctionnels

Compte tenu du taux rapporté d'insatisfaction après PTG implantée selon un alignement systématique mécanique d'une part, et de la grande variabilité inter-individuelle de phénotypes fémoral et tibial d'autre part, nous avons cherché à comprendre l'influence des variations anatomiques postopératoires sur les résultats fonctionnels. Cette problématique nous a permis de construire cette étude clinique initiée il y a 3 ans, qui se veut préliminaire au travail numérique de cette thèse.

1. Contexte clinique

L'obtention d'un alignement postopératoire neutre à 180° du membre inférieur est historiquement considéré comme le but ultime à atteindre après implantation d'une PTG. Plusieurs études ont indiqué qu'une déviation dans le plan frontal supérieure à 3° de cet alignement neutre serait associée à de moins bons scores cliniques[99,100] et un risque majoré de descellement à moyen et long terme[101]. L'alignement frontal neutre réduirait ce risque de descellement par une transmission des forces passant par le centre du genou, répartissant de manière équivalente les contraintes sur les implants et retardant l'usure du polyéthylène[56,101]. Par conséquent, les composants prothétiques sont positionnés perpendiculairement aux axes mécaniques du fémur et du tibia de manière systématique pour chaque patient.

La précision du geste chirurgical a été améliorée par les ancillaires de pose et de nouvelles technologies, permettant de diminuer le nombre de prothèses avec un défaut d'alignement postopératoire[57,102]. Malgré cela, le pourcentage de patients satisfaits de leur prothèse semble avoir atteint un plateau[60,103], parmi lesquels seule la moitié considère leur genou comme normal[59]. Récemment, le bénéfice d'un alignement neutre a été questionné par une survie comparable quelque-soit l'alignement frontal[104] et par l'avènement de nouvelles techniques d'implantation lui préférant un alignement plus physiologique[40].

Adapter l'implantation prothétique selon l'anatomie constitutionnelle du patient a ainsi été promu par plusieurs auteurs devant la grande variabilité inter-indviduelle des phénotypes de genou et de meilleurs scores fonctionnels à court terme[38,44]. Néanmoins, en dehors de publications rapportant de meilleurs scores fonctionnels en cas de conservation d'un varus résiduel[105–107], il existe peu de données publiées sur l'influence des variations anatomiques intrinsèques à l'implantation d'une PTG selon un alignement mécanique sur les résultats fonctionnels, dans un contexte de déformation préopératoire en varus ou de tibia vara prononcé.

Ainsi, l'objectif principal de cette étude était d'analyser l'influence de l'alignement postopératoire et de la variation d'obliquité fémorale sur les résultats fonctionnels après implantation d'une PTG selon une technique d'alignement mécanique, dans un contexte de gonarthrose primitive sur déformation en varus. L'hypothèse principale était que les scores fonctionnels et la satisfaction du patient après implantation d'une PTG étaient influencés par la

modification postopératoire du phénotype et de l'obliquité de l'interligne fémoral distal. Les objectifs secondaires étaient d'ordre observationnels, incluant la répartition des morphotypes du membre inférieur et phénotypes de genou dans une population arthrosique en attente d'une PTG, l'estimation du pourcentage de phénotypes postopératoires correspondant à la technique d'alignement mécanique (HKA= 180° ±3, AFM=90° ±2, ATM=90° ±2) et le pourcentage de modification de leur phénotype préopératoire dans le sous-groupe étudié.

2. Matériel et méthodes

Nous avons effectué une étude rétrospective clinique et radiographique, incluant tous les patients opérés dans notre Département de Chirurgie Orthopédique d'une PTG primaire, postéro-stabilisée, selon une technique d'alignement mécanique conventionnelle. Il s'agissait d'une étude monocentrique multi-opérateurs.

2.1. Modalités d'inclusion des patients

Nous avons initialement sélectionné tous les patients présentant une gonarthrose primitive sur un alignement préopératoire en varus ou un alignement neutre avec varus tibial (ATM<88°), opérés d'une PTG postéro-stabilisée de type Persona® ou Nexgen® (Zimmer Biomet, Warsaw, IN, USA) de janvier 2017 à janvier 2020.

Les critères d'exclusion de premier rang étaient les suivants :

- gonarthrose post-traumatique ou secondaire aux rhumatismes inflammatoires tels que la polyarthrite rhumatoïde (PR) ;
- antécédents de chirurgie au genou autre qu'une méniscectomie isolée ;
- pertes osseuses sévères nécessitant la réalisation de greffe osseuse ou l'implantation d'une prothèse contrainte (contrainte condylienne ou semi-contrainte, prothèse à charnière) ;
- présence d'une prothèse totale de hanche (PTH) homolatérale ;
- bilan radiographique préopératoire était incomplet ou indisponible.

De janvier 2017 à janvier 2020, 676 dossiers de patients opérés d'une PTG ont pu être analysés. Parmi cette population, 216 ont été exclus : 117 n'avaient pas de bilan radiographique complet ou disponible, 36 étaient atteints de polyarthrite rhumatoïde, 28 étaient porteurs d'une prothèse totale de hanche homolatérale et 35 présentaient des antécédents traumatiques ou chirurgicaux

au niveau de leur genou. Après application des critères d'exclusion de premier rang, la population globale était constituée de 460 PTG, retenues pour l'évaluation préalable du phénotype préopératoire du membre inférieur et du genou selon le modèle anatomique d'Hirschmann.

Les critères d'exclusion de second rang étaient:

- un alignement préopératoire en valgus avec un HKA > 180° compte-tenu de la forte prévalence d'un interligne fémoral oblique chez ces patients et des résultats préliminaires de notre étude;
- une déformation dans le plan frontal ou sagittal supérieure à 20 degrés;
- un système prothétique autre que Persona® ou Nexgen® ;
- un indice de masse corporelle (IMC) supérieur à 40 kg/m².

Parmi la population initiale, 192 patients supplémentaires ont été exclus : 83 présentaient une valeur d'angle HKA supérieure à 180°, 11 présentaient une déformation en varus ou un flessum préopératoires supérieurs à 20°, 74 avaient été opérés avec un système prothétique autre que Persona® ou Nexgen®, 15 avaient un IMC supérieur à 40 kg/m² et 9 avaient bénéficié d'une révision précoce de leur PTG. Après application des critères d'exclusion de second rang, la population d'étude, uniquement constituée de déformation en varus, était représentée par 268 patients qui ont été contactés pour réaliser une évaluation clinique et radiologique.

Parmi ces 268 patients, 105 patients (39%) n'ont pu être revus, 8 patients avaient nécessité une reprise de leur PTG (4 pour sepsis, 2 pour descellement mécanique, 1 pour instabilité et 1 pour rupture de l'appareil extenseur). Finalement, 163 PTG chez 148 patients ont été revus en consultation pour lesquels un bilan radiographique postopératoire complet a été réalisé ainsi qu'une évaluation fonctionnelle (Figure 2.1). Quinze patients (10%) présentaient une PTG bilatérale. Les patients étaient revus au recul moyen de 34 ±11 mois [13 – 54].

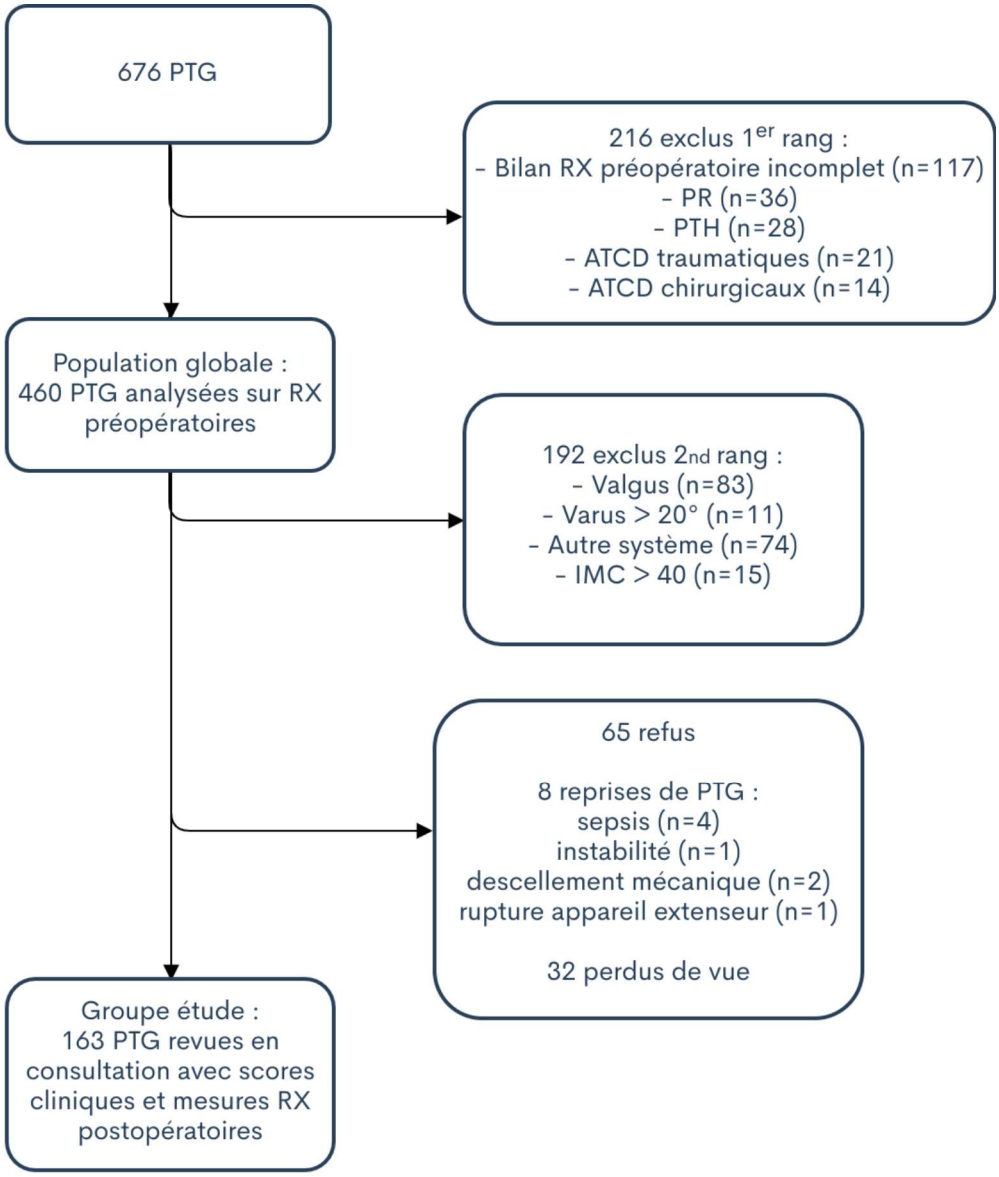

FIGURE 2.1 : Diagramme de flux de l'étude
RX = Radiographies ; ATCD = antécédents

2.2. Technique chirurgicale

Le patient était installé en décubitus dorsal, avec mise en place de cales au niveau du genou pour un flexion de 90° environ. Un garrot pneumatique était positionné à la racine du membre opéré, mais n'était pas systématiquement gonflé. L'anesthésie était majoritairement générale, associée à des blocs nerveux périphériques et à la mise en place d'un cathéter nerveux fémoral permettant l'analgésie post-opératoire du patient. Dans le cas d'une contre-indication à l'anesthésie générale, les patients étaient opérés sous anesthésie péri-rachidienne (rachianesthésie) ou sous anesthésie loco-régionale par la réalisation de blocs nerveux multiples.

Après incision cutanée à la face antérieure du genou, la réalisation de l'arthrotomie était para-patellaire médiale. La patella était éversée ou réclinée afin d'exposer les surfaces articulaires. Un nettoyage était réalisé par la résection des ménisques et des ligaments croisés. Le tibia était exposé en avant par la mise en place d'écarteurs contre-coudés.

La coupe tibiale était réalisée à l'aide d'un ancillaire de visée intramédullaire ou extramédullaire. Un crochet palpeur est utilisé afin de définir le niveau de coupe osseuse, soit à 10 mm sous le plateau tibial sain, correspondant à l'encombrement prothétique, soit à 2 mm sous le plateau tibial usé, permettant une coupe plane passant au ras de la cupule. L'orientation du guide de coupe était ajustée dans le plan frontal et sagittal par rapport à la crête antérieure du tibia, afin d'obtenir une coupe orthogonale au tibia et une pente postérieure d'environ 7° incluse dans le guide de coupe. Enfin, la rotation du guide de coupe était ajustée par rapport au plan postérieur des plateaux tibiaux, au tiers médial de la tubérosité tibiale antérieure et à l'axe du 2ème métatarsien au pied. Après réalisation de la coupe à la scie oscillante, un contrôle intermédiaire de l'espace en extension est effectué par la mise en place d'un espaceur de 10 mm entre le fémur distal et la coupe tibiale.

La coupe fémorale distale était réalisée à l'aide d'un ancillaire de visée centromédullaire. Le valgus du guide de coupe était déterminé par l'angle HKS mesuré sur la planification préopératoire de sorte à obtenir une coupe orthogonale à l'axe mécanique du fémur. La bonne application des deux patins de l'ancillaire sur les condyles distaux était vérifiée. Un espace persistant entre le patin et le condyle faisait évoquer une hypoplasie du condyle, affectant majoritairement le condyle fémoral latéral. Le niveau de résection osseuse était de 10 mm à partir de l'interligne sain (le moins usé). Un contrôle final de l'espace en extension était effectué par la mise en place d'un espaceur de 20 mm entre les coupes fémorales distales et tibiales.

Dans le cas d'un espace en extension serré, une libération des coques condyliennes postérieures était réalisée. Le cas échéant, les guides de coupes tibial et fémoral permettaient une recoupe supplémentaire de 2 ou 4mm. Les coupes fémorales étaient poursuivies par la mise en place de l'ancillaire permettant de déterminer la taille de l'implant fémoral. La référence était postérieure, basée sur les condyles postérieurs dans le cas d'une prothèse Persona®. La référence était antérieure, basée sur le point supéro-latéral le plus proéminent de la trochlée fémorale dans le cas d'une prothèse Nexgen®. La rotation latérale était déterminée par rapport

à la ligne bicondylienne postérieure et d'environ 3° par rapport à cette dernière. Dans le cas d'une hypoplasie du condyle fémoral latéral, une rotation latérale plus importante de 5° ou 7° pouvait être déterminée afin de retrouver un plan de coupe postérieure parallèle à l'axe transépicondylien. Les coupes fémorales antérieures, postérieures et des chanfreins étaient réalisées à la scie oscillante au travers du guide de coupe 4 en 1. Enfin, la finition du fémur était effectuée par la réalisation de la cage de postéro-stabilisation à la scie réciproquante. La finition du tibia était réalisée par l'utilisation d'essais de différentes tailles de plateaux permettant une couverture osseuse la plus complète en évitant tout débord antéro-postérieur ou médio-latéral. Une fois la taille et le positionnement idéal trouvés, le passage d'une mèche et d'une quille à taper était effectué pour préparer l'accueil de l'implant tibial. Enfin, la mise en place des implants d'essais permettant d'évaluer la présence d'un recurvatum ou d'un flessum, le degré de flexion du genou, l'équilibrage des espaces en extension et en flexion

La patella était systématiquement resurfacée par un implant patellaire de polyéthylène en dôme. Son épaisseur initiale était mesurée à l'aide d'un pied à coulisse. La coupe osseuse était réalisée par un ancillaire permettant d'obtenir une épaisseur résiduelle patellaire d'environ 14 mm. Un minimum de 12 mm d'épaisseur résiduelle était requis pour l'implantation du bouton patellaire. ainsi que la cinématique fémoropatellaire. Après ablation des implants d'essais, lavage du genou et hémostases soigneuses, la mise en place des implants définitifs était réalisée. Une cimentation de l'embase tibiale et de l'implant patellaire était systématiquement effectuée. Un implant fémoral non cimenté était impacté sauf en cas de mauvaise qualité osseuse ou d'implantation de la première taille. Un lavage abondant ainsi qu'une fermeture sans systématisation d'un système de drainage venaient conclure l'intervention.

2.3. Recueil de données

Nous avons récupéré les données préopératoires à partir des dossiers médicaux et des comptes rendus de consultations. La population d'étude recensait 148 patients représentant 163 PTG. On retrouvait 104 femmes (64%) pour 59 hommes (36%). L'âge moyen au moment de la chirurgie était de 73 ±7 ans [52 – 86]. L'IMC moyen était de 29 ±5 kg/m² [19 – 39]. Le score ASA était de 1 dans 21 cas (13%), de 2 dans 125 cas (77%) et de 3 dans 17 cas (10%). Le tableau suivant résume les caractéristiques démographiques de la population d'étude.

TABLEAU 2.1 : Caractéristiques démographiques de la population d'étude

Caractéristiques	**Série (N=163)**
Age (années)	73 ± 7 [52 – 86]
Sexe (Femme)	104 (64%)
IMC (kg/m²)	29 ± 5 [19 – 39]
< 25	30 (18%)
25-30	58 (36%)
30 - 35	51 (31%)
35 - 40	24 (15%)
> 40	0 (0%)
ASA	
1	21 (13%)
2	125 (77%)
3	17 (10%)

Variables quantitatives exprimées en moyenne et écart-type, avec intervalle de données
Variables discrètes exprimées en effectif et pourcentages

Concernant les données cliniques préopératoires, la flexion du genou était en moyenne de 110° ±18 [70° – 140°]. La présence d'un recurvatum était relevée chez 4 patients (2,5%), et la présence d'un flessum était relevée chez 62 patients (38%) avec une moyenne de 7° ±5 [5° – 15°]. Concernant le bilan radiographique préopératoire, on retrouvait majoritairement un stade d'arthrose fémorotibiale de grade 3 selon Ahlbäck chez 112 patients (69%), suivi du grade 4 chez 39 patients (24%) et du grade 2 chez 12 patients (7%). L'arthrose fémoropatellaire était classée de stade 3 selon la classification d'Iwano[108] chez 109 patients (67%), de stade 4 chez 46 patients (28%) et de stade 2 chez 8 patients (5%).

2.4. Mesures radiographiques préopératoires

Les mesures étaient effectuées sur le logiciel d'imagerie de notre département (Centricity web PACS®). Les points de référence anatomiques étaient identifiés selon la technique de Moreland[4] et les mesures d'angles suivaient le protocole de mesure de Cooke *et al.*[7], permettant de déterminer les angles et index suivants (Figure 2.2 et 2.3):

- **HKA** : angle mesuré en médial entre les axes mécaniques du fémur et du tibia ;
- **HKS** : angle mesuré entre l'axe mécanique et anatomique du fémur ;

- **AFM** : angle mesuré en médial entre l'axe mécanique du fémur et la tangente aux condyles fémoraux ;
- **ATM** : angle mesuré en interne entre l'axe mécanique du tibia et la tangente aux plateaux tibiaux ;
- Angle fémoral distal latéral anatomique (**aLDFA**) : représenté par l'angle latéral formé par la tangente aux condyles fémoraux et l'axe anatomique du fémur ;
- Index de Caton-Deschamps (**CD**)[109]: rapport de la droite joignant le point le plus antérieur du plateau tibial au point le plus inférieur de la surface articulaire patellaire, sur la surface articulaire patellaire, définissant la hauteur patellaire sur une radiographie de profil strict. Sa valeur normale est comprise entre 0,8 et 1,2. Une valeur inférieure à 0,8 signe une patella baja, une valeur supérieure à 1,2 signe une patella alta ;
- Pente tibiale (**PT**) : angle mesuré entre la tangente à la corticale postérieure du tibia et la droite passant par les sommets antérieurs et postérieurs du plateau tibial médial. Elle est mesurée sur le grand cliché en charge des membres inférieurs de profil[110].

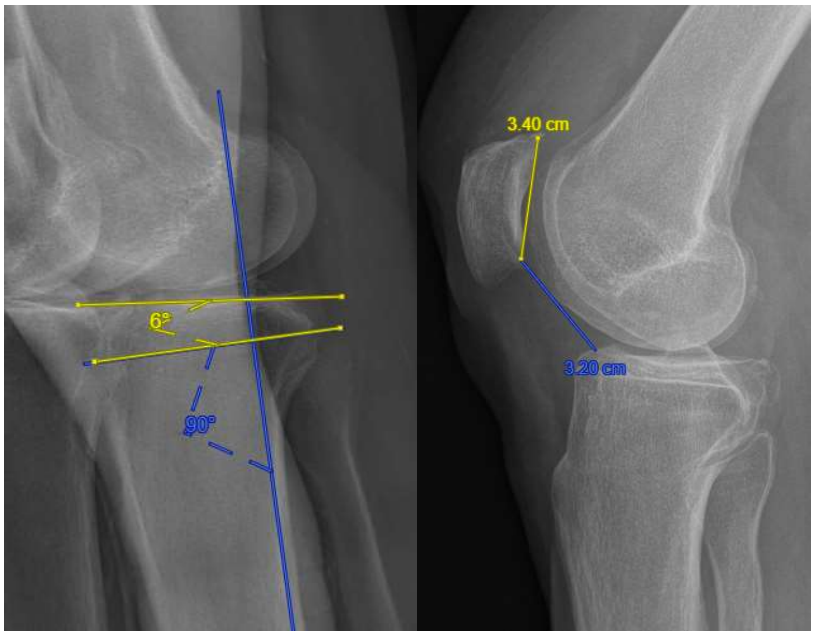

FIGURE 2.2 : Mesures préopératoires de la pente tibiale (à gauche, valeur 6°) et de l'index de Caton-Deschamps (à droite, valeur 0.94)

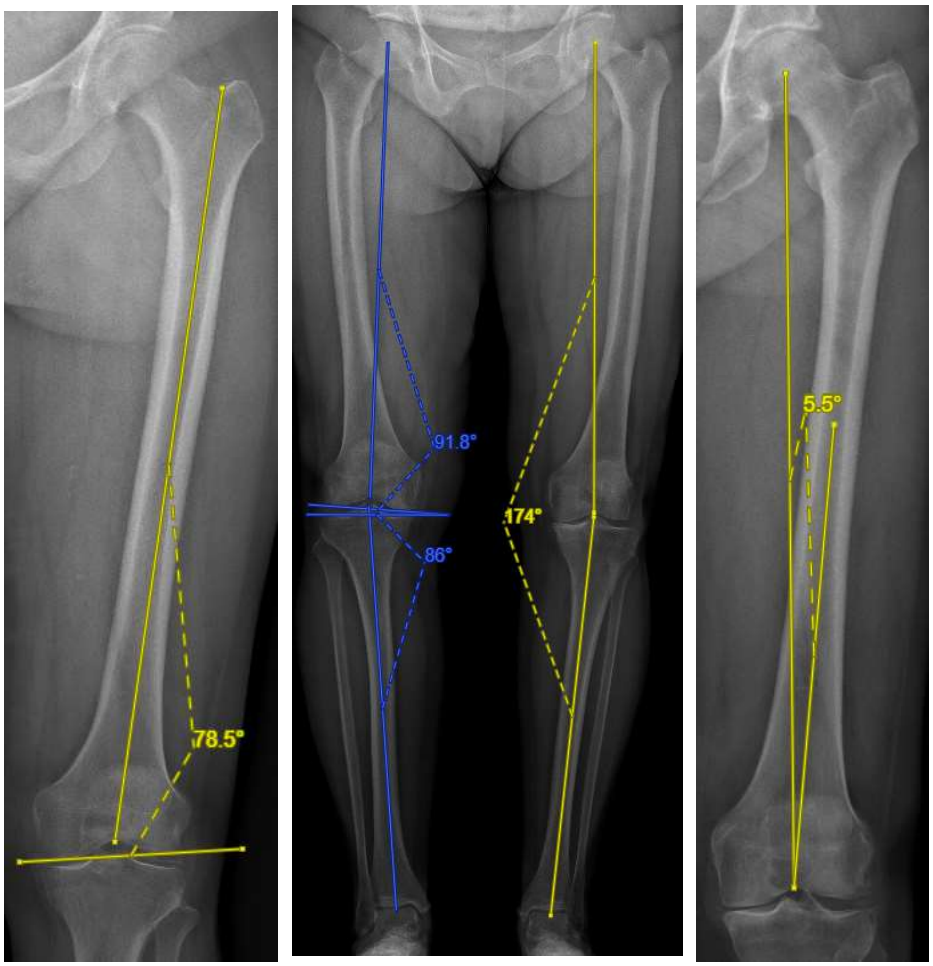

FIGURE 2.3 : Télémétrie préopératoire des membres inférieurs en charge en appui bipodal (au centre), mesure du aLDFA (à gauche) et mesure de l'angle HKS (à droite) : HKA = 174° ; AFM = 91,8° ; ATM = 86° ; aLDFA = 78,5° ; HKS = 5,5°

2.5. Phénotypage du membre inférieur

La classification en phénotypes du membre inférieur et du genou a été réalisée selon un modèle mécanique, suivant les principes de l'alignement mécanique d'Insall[27]. Concernant le membre inférieur, la mesure de l'angle HKA permettait la distinction des patients en 3 catégories selon l'alignement frontal du membre inférieur :

- Varus : HKA < 177° ;
- Neutre : 177° ≤ HKA ≤ 183° ;
- Valgus : HKA > 183°.

Concernant le genou, une orientation et un positionnement neutres des implants étaient définis par un AFM et un ATM de 90° ±2, appartenant au groupe AFM_{NEUTRE} et ATM_{NEUTRE}. Les valeurs d'AFM et d'ATM supérieures à 92° appartenaient au groupe AFM_{VALGUS} et

ATM_{VALGUS}. Les valeurs d'AFM et d'ATM inférieures à 88° appartenaient au groupe AFM_{VARUS} et ATM_{VARUS}. En fonction de l'importance de la déviation, on distinguait trois phénotypes de fémur et de tibia :

- AFM_{VARUS} ou ATM_{VARUS} : < 88° ;
- AFM_{NEUTRE} ou ATM_{NEUTRE} : 90° ±2 ;
- AFM_{VALGUS} ou ATM_{VALGUS} : > 92°.

Nous avons décidé d'inclure les valeurs d'HKA égales à 177° et 183° dans le morphotype neutre du membre inférieur ainsi que les valeurs d'AFM et d'ATM égales à 88° et 92° dans les phénotypes neutre du genou afin de déterminer le nombre de patients pour lesquels le phénotype post-opératoire correspond au phénotype attendu lors de la réalisation d'une PTG par alignement mécanique (objectif HKA = 180° ±3 et AFM/ATM = 90° ±2), soit la combinaison HKA_{NEUTRE}-AFM_{NEUTRE}-ATM_{NEUTRE}.

2.6. Obliquité de l'interligne articulaire

L'obliquité fémorale distale était estimée par les valeurs des angles AFM et aLDFA. Ces deux angles dépendent de l'orientation de la surface articulaire du fémur distal sur une radiographie de face, relativement aux axes mécaniques (AFM) et anatomiques (aLDFA) du fémur (Figure 2.4). Cette obliquité est d'autant plus importante que les valeurs de l'AFM sont élevées et les valeurs du aLDFA sont faibles.

Dans la littérature, les études relatives aux mesures des paramètres angulaires du membre inférieur retrouvent des valeurs moyennes d'AFM variant entre 91° et 95° selon les séries[63,111]. Dans ce travail, un AFM supérieur à 93° définissait une obliquité fémorale d'un point de vue mécanique. A fortiori, la valeur du aLDFA était dépendante de l'AFM et de l'HKS, de telle sorte que aLDFA = 180° - (AFM + HKS). Considérant une valeur d'HKS moyenne de 7° retrouvée par Thienpont *et al.*[55], une valeur d'aLDFA inférieure ou égale à 80° définissait une obliquité fémorale d'un point de vue anatomique. Les mesures permettaient la distinction en deux catégories d'interligne fémoral :

- AFM > 93° et/ou aLDFA ≤ 80° : interligne oblique ;
- AFM ≤ 93° et/ou aLDFA > 80° : interligne orthogonal (horizontal).

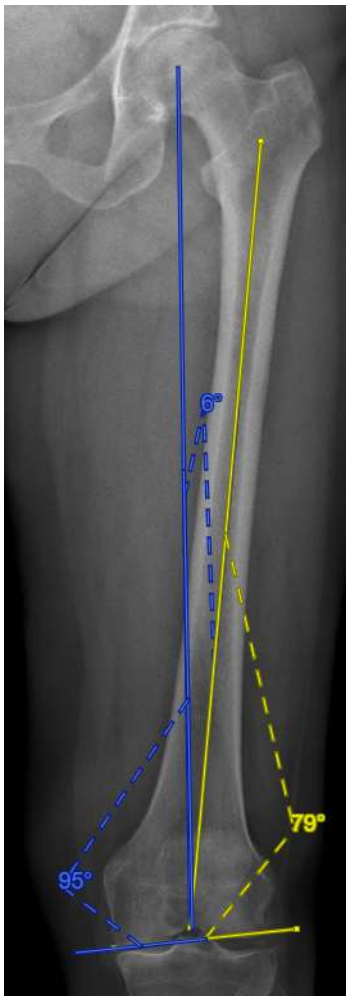

FIGURE 2.4 : Obliquité de l'interligne fémorale distal définit
par des valeurs d'AFm > 93° et d'aLDFA ≤ 80°

2.7. Mesures radiographiques postopératoires

Le bilan radiographique postopératoire était identique à celui réalisé en préopératoire. Un protocole standardisé permettait de contrôler le positionnement et l'écart des pieds des patients afin de minimiser le risque de malposition. Il était demandé aux patients de se tenir debout, en appui bipodal avec une répartition équivalente du poids du corps sur les membres inférieurs, les rotules dirigées vers l'avant et les genoux en extension complète. La qualité du grand cliché en charge de face était évaluée par le contour du petit trochanter et de la tête fibulaire qui devaient être similaires des deux côtés, ainsi que le centrage de la patella entre les condyles fémoraux. Une adaptation des points de références anatomiques était nécessaire du fait de la présence des implants (Figure 2.5 et 2.6) :

- Le centre du genou était défini par le sommet de l'échancrure intercondylienne de l'implant fémoral et par le centre de l'embase tibiale.

- La tangente aux condyles fémoraux était définie par la tangente aux condyles prothétiques.
- La tangente aux plateaux tibiaux était définie par la tangente à l'embase tibiale.
- L'index de Caton-Deschamps était réalisé par la mesure du rapport entre la droite joignant le point le plus antérieur de l'embase tibiale au point le plus inférieur de la surface articulaire patellaire, et la droite tangente à la surface postérieure du bouton rotulien.
- La pente tibiale était définie par l'angle formé par la tangente à la corticale postérieure du tibia et la tangente à l'embase tibiale.

L'étude de fiabilité des mesures réalisées retrouvait un coefficient de corrélation intra-classe (ICC) intra- et inter-observateur supérieurs à 0,9 pour toutes les mesures, correspondant à une excellente reproductibilité[112].

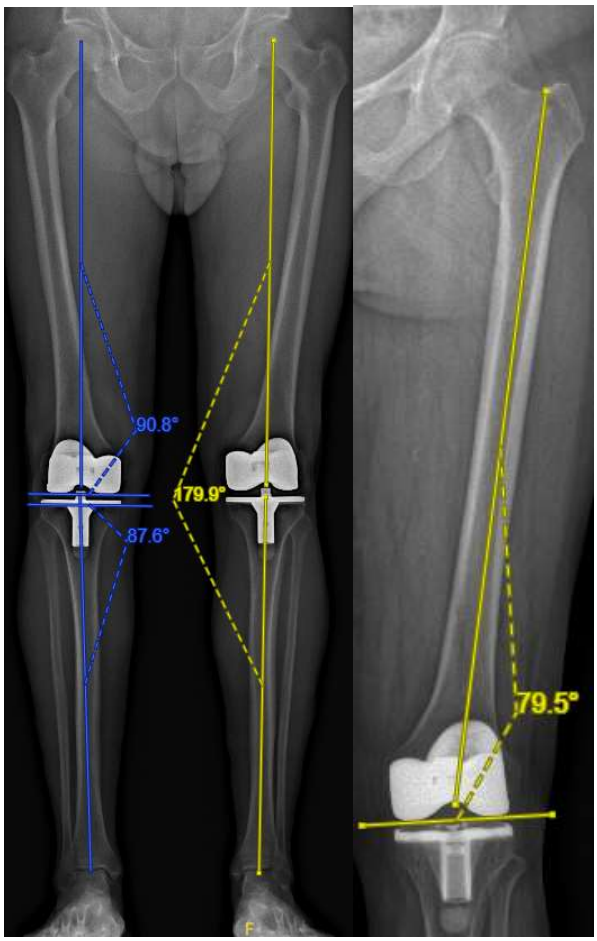

FIGURE 2.5 : Télémétrie postopératoire des membres inférieurs en charge en appui bipodal (à gauche) et mesure du aLDFA (à droite).
HKA = 179,9° ; AFM = 90,8° ; ATM = 87,6° ; aLDFA = 79,5°

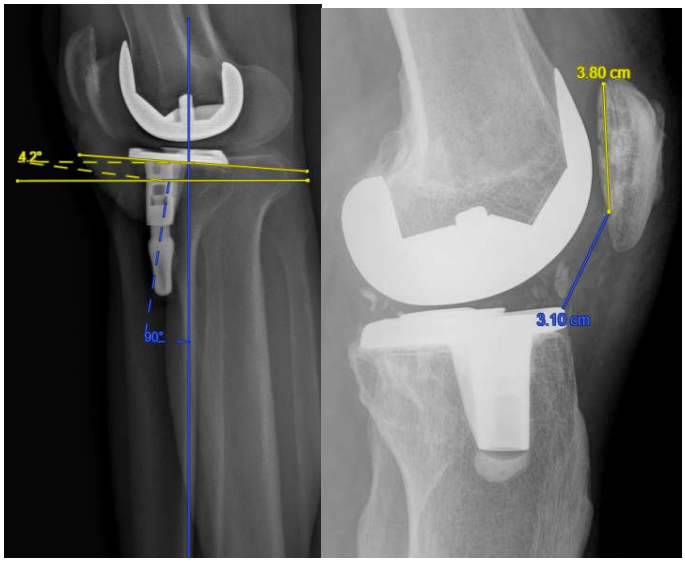

FIGURE 2.6 : Mesures postopératoires de la pente tibiale (à gauche, valeur 4,2°)
et de l'index de Caton-Deschamps (à droite, valeur 0,82)

La comparaison des phénotypes pré- et postopératoires permettait d'identifier les patients ayant conservé ou non leur déformation initiale, représenté par le morphotype de membre inférieur, ainsi que leur orientation épiphysaire fémorale et tibiale, représentée par les phénotypes du genou. Les mesures postopératoires de l'AFM et du aLDFA permettaient la distinction des patients selon leur obliquité d'interligne fémoral avec les mêmes seuils qu'en préopératoire. La variation entre les mesures pré- et postopératoires s'exprimait en valeur absolue.

Toutes les mesures étaient réalisées sur le même logiciel (Centricity Web PACS®) de manière indépendante par un seul opérateur. Une répétition des mesures a été réalisée par la réalisation de 30 mesures radiographiques à un mois d'intervalle afin d'évaluer la corrélation intra-observateur et inter-observateur. La différence moyenne entre mesures utilisant la méthode de Bland et Altman[112] variait de 0° à 1,6°. Le coefficient de corrélation intra-classe (CCI) intra- et inter-observateur était supérieur à 0,9 pour toutes les mesures, correspondant à une excellente reproductibilité[113].

2.8. Évaluation fonctionnelle

Pour chaque patient revu, nous avons effectué un examen clinique complet du genou ainsi qu'une évaluation fonctionnelle au dernier recul, composée de trois scores rapportés par le patient (PROMS ou Patient Reported Outcome Measures) selon un protocole validé dans le suivi postopératoire des PTG[114].

- **Le HSS Patella score** (Hospital for Special Surgery) a été introduit à la fin des années 1970. Il est basé sur un total de 100 points, avec une première partie remplie en autonomie par le patient et la seconde remplie par le praticien à la suite d'un examen physique[115].

  La première partie consiste en une auto-évaluation par le patient de sa douleur au genou, évaluée de 0 à 10, lors de sa levée d'une chaise. Le patient renseigne ensuite la part de limitation induite par son genou lors de la montée et descente des escaliers, ou lors d'une station assise prolongée. La seconde partie est une évaluation objective du genou réalisée par le praticien. Il est recherché une sensibilité à la palpation des ailerons rotuliens interne et externe, la présence d'un rabot, et la force du quadriceps cotée de 0 à 5/5. Plus le total du score est élevé, meilleur est le résultat clinique. Le score final est « excellent » si inclus entre 85 et 100, « bon » si inclus entre 70 et 84, « juste » si inclus entre 60 et 69 et « pauvre » si inférieur à 60. Le meilleur score est égal à 100.

- **Le score KOOS** (Knee Injury and Osteoarthritis Outcome Score) est un des questionnaires d'auto-évaluation les plus largement utilisés dans le suivi clinique des PTG[116–119]. Cependant, le score originel est constitué de 42 questions, entraînant une charge de travail plus importante pour le patient lors de la complétion du questionnaire. C'est pour cette raison que le score KOOS-12 a été développé. Il représente une version version abrégé du score originel, n'ayant conservé que les items les plus pertinents[116,120,121]. Il contient 12 questions, contenant chacune 5 choix de réponses, chaque réponse étant cotée de 0 à 4 points. Une valeur de 0 représente un genou sans aucun problème, alors qu'une valeur de 4 représente un genou avec des douleurs ou des difficultés extrêmes. Le score est divisé en 3 sous-parties contenant chacune 4 questions, permettant de diviser le score total en une partie "douleurs", une partie "fonction" et une partie "qualité de vie". Le total du score est présenté sous forme de pourcentage, contrastant avec les valeurs individuelles des réponses, où 0 est le plus mauvais score possible et 100 le meilleur.

- **Le Forgotten Joint Score (FJS-12)**. Après la mise en place d'une PTG, la plupart des patients rapportent une diminution des douleurs par rapport à leur état antérieur, mais gardent cependant conscience que leur genou n'est plus un genou natif. Du point de vue du chirurgien, la situation postopératoire optimale sur long terme est d'arriver à

procurer au patient une absence totale de douleurs, des amplitudes articulaires complètes et des activités quotidiennes non limitées par l'articulation opérée. On parle de "genou oublié". En 2012 a été développé et validé le "Forgotten Joint Score", un questionnaire rempli en autonomie par le patient et établi spécialement pour l'évaluation postopératoire des arthroplasties[122]. Ce score reflète l'aptitude du patient à oublier son genou prothétique dans la vie quotidienne. Il est composé de 12 questions, comportant chacune 5 choix de réponses. Ces questions réfèrent à des actes de la vie quotidienne au cours desquels le patient a plus ou moins conscience de son genou. Les réponses sont cotées de 0 à 4, 0 représentant le moins bon résultat et 4 le meilleur. Le résultat s'établit sur un total de 48 points, rapporté en pourcentage. Un score haut se traduit par la capacité du patient à "oublier" son genou.

2.9. Constitution des groupes

L'analyse des résultats fonctionnels s'est établie selon différents critères d'alignement :

- Le premier critère était représenté par l'angle HKA, définissant le morphotype du membre inférieur. On distinguait 3 groupes postopératoires selon l'alignement résiduel en varus, valgus ou neutre.

- Le deuxième critère concernait la variation du phénotype fémoral ou tibial représentée par les angles AFM et ATM.

- Le troisième et dernier critère était appliqué chez les patients dont l'alignement résiduel était neutre (HKA = 180° ±3), comparant la restitution ou non de leur obliquité fémorale (AFM > 93° ou aLDFA ≤ 80°).

2.10. Analyse statistique

Les données étaient décrites par leur moyenne et écart-type pour les variables continues, et par leurs effectifs et pourcentages pour les variables discrètes. Les comparaisons entre les groupes étaient réalisées par un test du Chi-2 pour les variables qualitatives, ou par un test de Fisher quand les conditions de validité du Chi-2 n'étaient pas remplies. Nous avons utilisé le test de Student pour les variables quantitatives (ou par des tests de Wilcoxon ou Mann Whitney quand les conditions de validité du test de Student n'étaient pas remplies). Les comparaisons de données qualitatives appariées (comparaison avant-après) ont été testées par le test du Chi 2 de McNemar (variables à deux classes). Les comparaisons de données quantitatives appariées ont été testées à l'aide du test de Student pour séries appariées. Quand les conditions de validité du test de Student pour séries appariées n'étaient pas remplies, nous avons effectué des tests de

Wilcoxon et Mann Whitney pour séries appariées. La concordance des différents scores fonctionnels a été étudiée à l'aide du coefficient de corrélation intra classe. L'influence des différents facteurs sur les scores fonctionnels a été étudiée à l'aide d'une régression linéaire.
L'analyse statistique était effectuée en recueillant l'ensemble des données sur le logiciel Microsoft Excel™ (Microsoft™, Redmond, Washington, USA) puis en utilisant le logiciel STATA. L'étude statistique était réalisée par le Département de l'Information Médical local. Une valeur de p inférieure à 0.05 était considérée comme significative.

3. Résultats

3.1. Résultats radiographiques

Concernant l'alignement global du membre inférieur, les valeurs moyennes de l'angle HKA étaient de 173° en préopératoire, et de 178,3° en postopératoire. Concernant l'orientation des surfaces articulaires au genou, les valeurs moyennes d'AFM et d'ATM étaient respectivement de 91,6° et 86,1° en préopératoire, et de 89,9° et 88,7° en postopératoire. Concernant l'obliquité fémorale, la valeur moyenne du aLDFA était de 81,7° en préopératoire, et de 83,7° en postopératoire. Les valeurs moyennes de l'angle HKS, de la pente tibiale et de l'index de Caton-Deschamps étaient respectivement de 6,6°, 6,2° et de 1 en préopératoire, pour 6,4°, 6,3° et 1 en postopératoire. Il n'y avait pas de différence significative entre les hommes et les femmes sur les paramètres anatomiques pré- et postopératoires (Tableaux 2.2 et 2.3).

TABLEAU 2.2 : Paramètres anatomiques **préopératoires** de la population d'étude

	Série (N=163)	Hommes (N=59)	Femmes (N=104)	p
HKA (°)	173 ±4 (162-180)	173 ±3,9 (163-180)	173 ±4,3 (162-179,8)	0,9
HKS (°)	6,6 ±0,8 (4,5-9)	6,6 ±0,7 (4,7-8)	6,6 ±0,8 (5-9)	0,9
AFM (°)	91,6 ±2,3 (84,3-97,5)	91,3 ±2,1 (84,3-96,1)	91,8 ±2,3 (84,4-97,5)	0,4
ATM (°)	86,1 ±2,1 (78,6-89,9)	86,3 ±2,3 (81,9-89,9)	86,1 ±2,1 (78,6-89,8)	0,1
aLDFA (°)	81,7 ±2,3 (75,2-88,1)	82,1 ±2,1 (78-88,1)	81,7 ±2,3 (75,2-88,1)	0,06
CD	1 ±0,1 (0,5-1,6)	1 ±0,1 (0,7-1,2)	1 ±0,2 (0,5-1,6)	0,9
PT (°)	6,2 ±1,8 (1,5-12)	6,4 ±1,8 (3-11)	6,1 ±1,9 (1,5-12)	0,4

Variables quantitatives exprimées en moyenne et écart-type, avec intervalle de données

HKA Hip Knee Ankle, *HKS* Hip Knee Shaft, *AFM* Angle fémoral mécanique, *ATM* Angle tibial mécanique, *aLDFA* Angle fémoral distal latéral anatomique, *CD* Index de Caton-Deschamps, *PT* Pente tibiale

TABLEAU 2.3 : Paramètres anatomiques **postopératoires** de la population d'étude

	Série (N=163)	Hommes (N=59)	Femmes (N=104)	p
HKA (°)	178,3 ±3,4 (171,2-187,9)	178,4 ±3,5 (171,5-187,9)	178,2 ±3,3 (171,2-186,5)	0,7
HKS (°)	6,4 ±0,6 (5-8)	6,4 ±0,6 (5-7,7)	6,5 ±0,8 (5-8)	0,9
AFM (°)	89,9 ±2 (85,3-95)	90,1 ±2 (85,7-95)	89,8 ±2 (85,3-95)	0,3
ATM (°)	88,7 ±2,2 (83,1-94,6)	86,6 ±2,3 (84,7-94,6)	88,8 ±2,2 (83,1-94,1)	0,7
aLDFA (°)	83,7 ±2 (79,2-88,7)	83,6 ±1,9 (79,2-87)	83,8 ±2 (79,3-88,7)	0,7
CD	1 ±0,1 (0,5-1,6)	1 ±0,1 (0,7-1,3)	1 ±0,2 (0,5-1,6)	0,8
PT (°)	6,3 ±1,9 (1-13,7)	5,9 ±1,8 (2,8-10)	6,5 ±1,9 (1-13,7)	0,05

Variables quantitatives exprimées en moyenne et écart-type, avec intervalle de données

HKA Hip Knee Ankle, *HKS* Hip Knee Shaft, *AFM* Angle fémoral mécanique, *ATM* Angle tibial mécanique, *aLDFA* Angle fémoral distal latéral anatomique, *CD* Index de Caton-Deschamps, *PT* Pente tibiale

La comparaison des mesures radiographiques pré- et postopératoires rapportait des différences significatives concernant les angles HKA, AFM, ATM et ALDFA. Il n'y avait pas de différence significative concernant la valeur de l'angle HKS, la mesure de la pente tibiale ou l'index de Caton-Deschamps (Tableau 2.4).

TABLEAU 2.4 : Comparaison des paramètres anatomiques pré- et postopératoires de la population d'étude

	PREOP	**POSTOP**	p
HKA (°)	173 ±4,1 (162-180)	178,3 ±3,4 (171,2-187,9)	**< 0,001**
HKS (°)	6,6 ±0,8 (4,5-9)	6,4 ±0,6 (5-8)	NS
AFM (°)	91,6 ±2,3 (84,3-97,5)	89,9 ±2 (85,3-95)	**< 0,001**
ATM (°)	86,1 ±2,1 (78,6-93)	88,7 ±2,2 (83,1-94,6)	**< 0,001**
aLDFA (°)	81,7 ±2,3 (75,2-88,1)	83,7 ±2 (79,2-88,7)	**< 0,001**
CD	1 ±0,1 (0,5-1,6)	1 ±0,1 (0,5-1,6)	NS
PT (°)	6,2 ±1,8 (1,5-12)	6,3 ±1,9 (1-13,7)	NS

Variables quantitatives exprimées en moyenne et écart-type, avec intervalle de données

HKA Hip Knee Ankle, *HKS* Hip Knee Shaft, *AFM* Angle fémoral mécanique, *ATM* Angle tibial mécanique, *aLDFA* Angle fémoral distal latéral anatomique, *CD* Index de Caton-Deschamps, *PT* Pente tibiale, *NS* Non significatif

9.1.1. Morphotype du membre inférieur selon l'HKA

En préopératoire, le morphotype HKA le plus fréquent était représenté par une déformation en varus du membre inférieur retrouvé chez 129 patients (79,1%). Un alignement neutre était retrouvé chez 34 patients (20,9%). En postopératoire, on retrouvait 55 patients (34%) avec un alignement résiduel en varus de leur membre inférieur, 91 patients (56%) avec un alignement neutre et 17 patients (10%) avec un alignement résiduel en valgus (Figure 2.7).

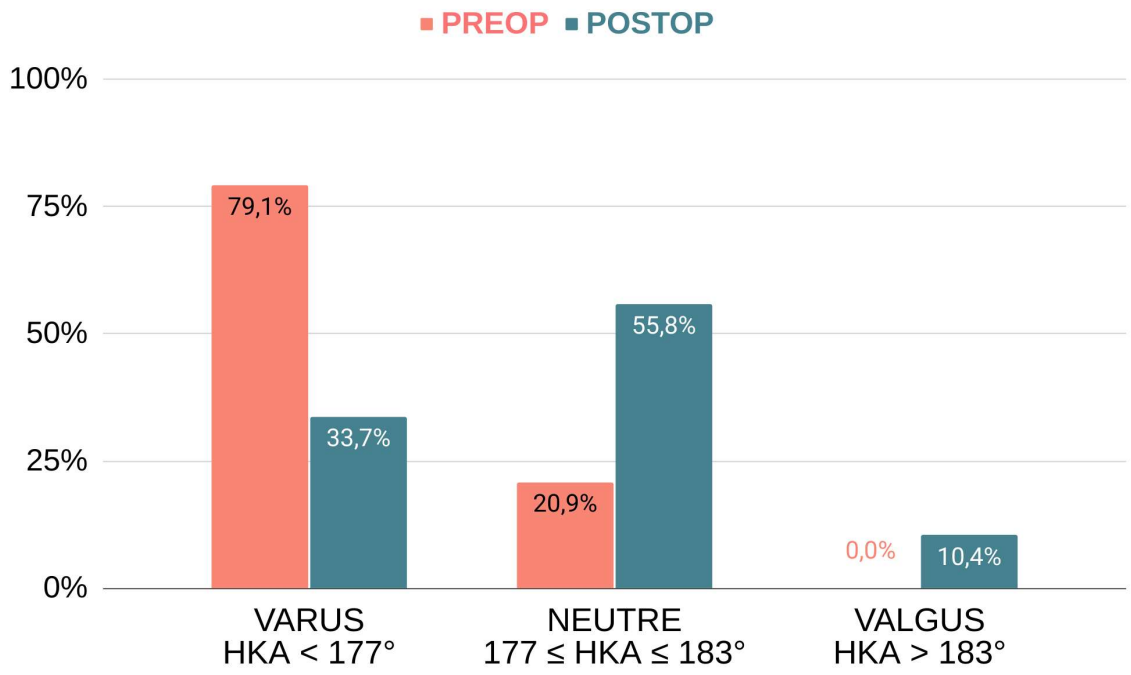

FIGURE 2.7 : Répartition des morphotypes du membre inférieur pré et postopératoire

Les mesures radiographiques postopératoires des trois phénotypes de membre inférieur sont résumées dans le tableau 2.5. On retrouvait une différence significative concernant les angles HKA, AFM, ATM et aLDFA entre les trois morphotypes postopératoires ($p \leq 0{,}001$). Les valeurs de l'angle HKS, de la pente tibiale et de la hauteur patellaire ne présentaient pas de différence significative selon le morphotype postopératoire.

TABLEAU 2.5 : Paramètres anatomiques postopératoires selon le morphotype HKA

	VARUS HKA < 177° N = 55 (33,7%)	**NEUTRE HKA 180° ±3** N = 91 (55,9%)	**VALGUS HKA > 183°** N = 17 (10,4%)	p
HKA (°)	174,8 ±1,7 (171,2-176,8)	179,2 ±1,5 (177-183)	184,9 ±1,5 (183,2-187,9)	**< 0,001**
HKS (°)	6,5 ±0,5 (5,4-7,7)	6,4 ±0,6 (5-8)	6,3 ±0,6 (5-7,2)	NS
AFM (°)	88,5 ±1,5 (85,3-91,6)	90,3 ±1,7 (85,9-95)	92,1 ±1,6 (89-95)	**< 0,001**
ATM (°)	86,9 ±1,5 (83,1-90,8)	89,1 ±1,5 (85,5-93,3)	92,7 ±1,4 (89,4-94,6)	**< 0,001**
aLDFA (°)	85,1 ±1,5 (81,9-88,7)	83,3 ±1,7 (79,3-88,4)	81,8 ±1,6 (79,2-85,3)	**0,001**
CD	1 ±0,1 (0,7-1,6)	1 ±0,1 (0,7-1,2)	1 ±0,2 (0,4-1,2)	NS
PT (°)	6,4 ±1,8 (2,8-10,5)	6,2 ±1,8 (1-10,8)	6,7 ±2,6 (4-13,7)	NS

Variables quantitatives exprimées en moyenne et écart-type, avec intervalle de données

Variables discrètes exprimées en effectif et pourcentages

HKA Hip Knee Ankle, *AFM* Angle fémoral mécanique, *ATM* Angle tibial mécanique, *aLDFA* Angle fémoral distal latéral anatomique, *CD* Index de Caton-Deschamps, *PT* Pente tibiale, *NS* Non significatif

9.1.2. Phénotype du genou selon l'AFM et l'ATM

Parmi les 9 phénotypes préopératoires de genoux théoriques possibles (3 fémoraux et 3 tibiaux), 7 ont été retrouvés dans notre population d'étude.

Concernant le fémur, le phénotype fémoral le plus fréquent était AFM_{NEUTRE} retrouvé chez 81 patients (50%) soit un AFM égal à 90° ±2. On retrouvait 73 patients (45%) avec un valgus fémoral > 92° et 9 patients (5%) avec un varus fémoral < 88°.

Concernant le tibia, le phénotype tibial le plus fréquent était ATM_{VARUS} retrouvé chez 128 patients (78%) soit un ATM strictement inférieur à 88°. On retrouvait 34 patients (21%) avec une orientation neutre du tibia et un seul patient (1%) avec un valgus tibial > 92°. Les phénotypes de genou les plus fréquents étaient AFM_{NEUTRE}-ATM_{VARUS} et AFM_{VALGUS}-ATM_{VARUS} avec 60 patients (37%) dans chacun des deux phénotypes (Tableau 2.6).

TABLEAU 2.6 : Distribution des phénotypes préopératoires de genou selon un modèle mécanique dans la population d'étude

Effectif (%)		AFM VARUS < 88°	AFM NEUTRE 90° ±2	AFM VALGUS > 92°	TOTAL
ATM VARUS	< 88°	8 (4,9%)	60 (36,8%)	60 (36,8%)	128 (78,5%)
ATM NEUTRE	90° ±2	1 (0,6%)	20 (12,3%)	13 (8%)	34 (20,9%)
ATM VALGUS	> 92°	0 (0%)	1 (0,6%)	0 (0%)	1 (0,6%)
TOTAL		9 (5,5%)	81 (49,7%)	73 (44,8%)	163 (100%)

Données exprimées en valeurs absolues d'effectif et pourcentages

AFM Angle fémoral mécanique, *ATM* Angle tibial mécanique

Parmi les 9 phénotypes postopératoires de genoux théoriques possibles, 8 ont été retrouvés en postopératoire. Dans la majorité des cas, les implants prothétiques étaient alignés de manière neutre d'un point de vue mécanique avec un AFM et un ATM de valeur égale à 90° ±2 chez 119 patients (73%) et 94 patients (58%), respectivement. L'implant fémoral présentait une orientation en varus ou en valgus dans 13,5% des cas. L'embase tibiale était orientée en varus et en valgus dans 34% et 8% des cas, respectivement. Les phénotypes de genou les plus fréquents étaient AFM_{NEUTRE}-ATM_{NEUTRE} retrouvé chez 67 patients (41%), suivi par AFM_{NEUTRE}-ATM_{VARUS} retrouvé chez 42 patients (26%) (Tableau 2.7).

TABLEAU 2.7 : Distribution des phénotypes postopératoires de genou dans la population d'étude

Effectif (%)		AFM VARUS < 88°	AFM NEUTRE 90° ±2	AFM VALGUS > 92°	TOTAL
ATM VARUS	< 88°	8 (4,9%)	42 (25,8%)	5 (3,1%)	55 (33,7%)
ATM NEUTRE	90° ±2	14 (8,6%)	67 (41,1%)	13 (8%)	94 (57,7%)
ATM VALGUS	> 92°	0 (0%)	10 6,1%)	4 (2,5%)	14 (8,6%)
TOTAL		22 (13,5%)	119 (73%)	22 (13,5%)	163 (100%)

Données exprimées en valeurs absolues d'effectif et pourcentages

AFM Angle fémoral mécanique, *ATM* Angle tibial mécanique

9.1.3. Variation des phénotypes fémoral et tibial

Dans notre population d'étude, la mise en place d'une PTG entrainait une modification du phénotype fémoral chez 76 patients (47%). Ainsi, le phénotype fémoral était restitué dans 87 cas (53%) (Tableau 2.8).

TABLEAU 2.8 : Modification du phénotype fémoral lors de l'implantation d'une PTG dans la population étudiée

Effectif (%)		AFM PREOP			TOTAL
		VARUS	NEUTRE	VALGUS	
AFM POSTOP		< 88°	90° ±2	> 92°	
VARUS	< 88°	**4 (2,5%)**	10 (6,1%)	8 (4,9%)	22 (13,5%)
NEUTRE	90° ±2	5 (3,1%)	**66 (40,5%)**	48 (29,4%)	119 (73%)
VALGUS	> 92°	0 (0%)	5 (3,1%)	**17 (10,4%)**	22 (13,5%)
TOTAL		9 (5,5%)	81 (49,7%)	73 (44,8%)	163 (100%)

Données exprimées en valeurs absolues d'effectif et pourcentages. *AFM* : Angle fémoral mécanique

On retrouvait une modification du phénotype tibial chez 92 patients (56%). Le phénotype tibial était donc restitué dans 71 cas (44%) (Tableau 2.9).

TABLEAU 2.9 : Modification du phénotype tibial lors de l'implantation d'une PTG dans la population étudiée

Effectif (%)		ATM PREOP			TOTAL
		VARUS	NEUTRE	VALGUS	
ATM POSTOP		< 88°	90° ±2	> 92°	
VARUS	< 88°	**48 (29,4%)**	7 (4,3%)	0 (0%)	55 (33,7%)
NEUTRE	90° ±2	70 (42,9%)	**23 (14,1%)**	1 (0,6%)	94 (57,5%)
VALGUS	> 92°	10 (6,1%)	4 (2,5%)	0 (0%)	14 (8,6%)
TOTAL		128 (78,5%)	34 (20,9%)	1 (0,6%)	163 (100%)

Données exprimées en valeurs absolues d'effectif et pourcentages. *ATM :* Angle tibial mécanique

9.1.4. Variation de l'obliquité fémorale

En **préopératoire**, on retrouvait une valeur d'AFM > 93° déterminant un interligne oblique chez 50 patients (31%), et une valeur ≤ 93° déterminant un interligne orthogonal chez 113 patients (69%). En **postopératoire**, on retrouvait des valeurs déterminant un interligne oblique chez seulement 12 patients (7%). La majorité de la population présentait en postopératoire un interligne orthogonal retrouvé chez 151 patients (93%) (Figure 2.8).

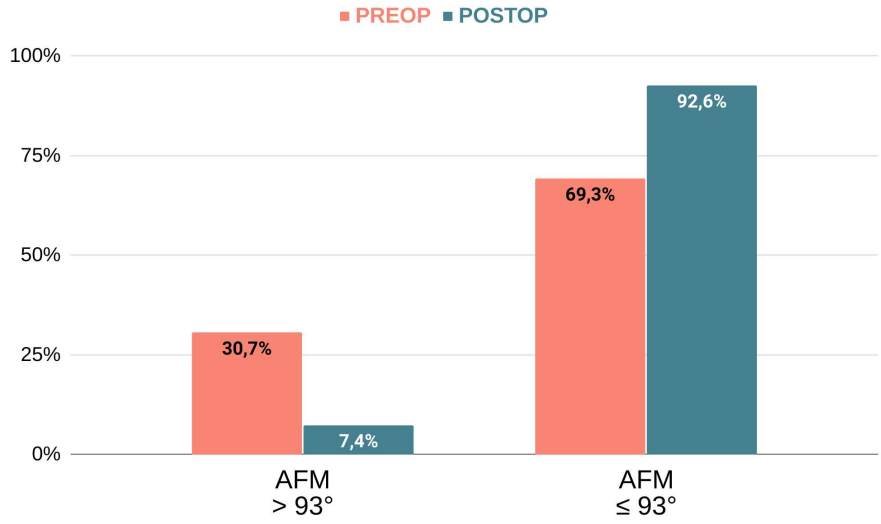

FIGURE 2.8 : Obliquité de l'interligne fémoral pré- et postopératoire selon l'AFM

L'analyse de la variation d'obliquité fémorale selon l'AFM rapportait une orientation de l'interligne fémoral conservée chez 115 patients (70,5%) et une modification d'obliquité chez 48 patients (29,5%).

TABLEAU 2.10 : Variation de l'obliquité fémorale mécanique selon l'AFM

Effectif (%)		AFM Préop		TOTAL
		≤ 93°	> 93°	
AFM Postop	≤ 93°	108 (66,2%)	43 (26,4%)	151 (92,6%)
	> 93°	5 (3,1%)	7 (4,3%)	12 (7,4%)
TOTAL		113 (69,3%)	50 (30,7%)	163 (100%)

Données exprimées en valeurs absolues d'effectif et pourcentages

AFM Angle fémoral mécanique

Concernant l'aLDFA, en **préopératoire**, on retrouvait une valeur d'aLDFA ≤ 80° déterminant un interligne oblique chez 41 patients (25%), et une valeur > 80° déterminant un interligne orthogonal chez 122 patients (75%). En **postopératoire**, on retrouvait des valeurs déterminant un interligne oblique chez seulement 7 patients (4,3%). La majorité de la population présentait en postopératoire un interligne orthogonal retrouvé chez 156 patients (95,7%) (Figure 2.9).

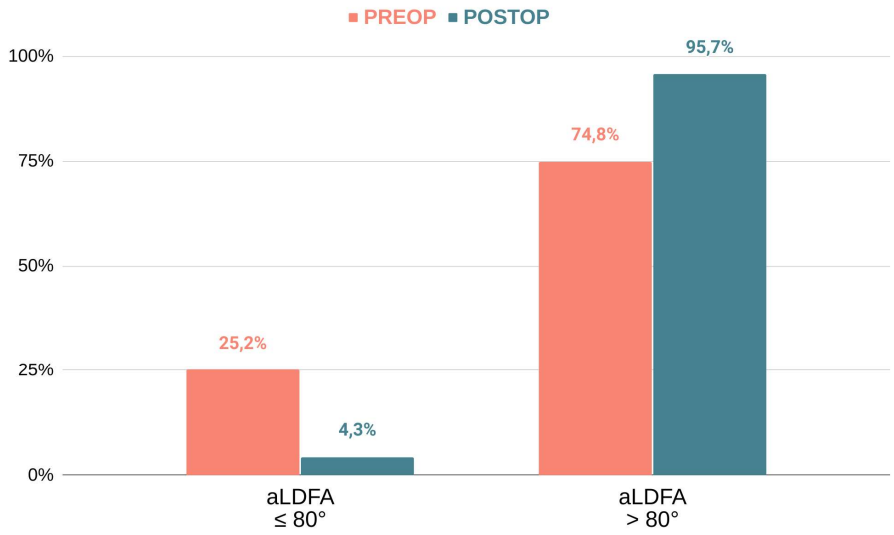

FIGURE 2.9 : Obliquité de l'interligne fémoral pré- et postopératoire selon l'aLDFA

L'analyse de la **variation** d'obliquité fémorale selon l'aLDFA rapportait une orientation de l'interligne fémoral conservée chez 127 patients (77,9%) et une modification d'obliquité chez 36 patients (22,1%) (Tableau 2.11).

TABLEAU 2.11 : Variation de l'obliquité fémorale anatomique dans la population d'étude

Effectif (%)		aLDFA Préop		TOTAL
		> 80°	≤ 80°	
aLDFA Postop	> 80°	121 (74,2%)	35 (21,5%)	156 (95,7%)
	≤ 80°	1 (0,6%)	6 (3,7%)	7 (4,3%)
TOTAL		122 (74,8%)	41 (25,2%)	163 (100%)

Données exprimées en valeurs absolues d'effectif et pourcentages

aLDFA Angle anatomique du fémur distal latéral

3.2. Résultats fonctionnels

La flexion postopératoire était en moyenne de 123° ± 9 [90 – 140], soit un gain moyen de 13° par rapport à la valeur préopératoire (p<0,01). **Concernant le score FJS**, on retrouvait une moyenne de 24,2 sur un total de 48 points, soit une moyenne de 50,4 (rapportée en pourcentage). La proportion de genoux oubliés dans la population d'étude retrouvait un score maximal de 48 points (100%) chez 12 patients (7%). Le score minimal de 0 était retrouvé chez 7 patients (4%). Un score inférieur au 1er quartile (10 points sur 48) était retrouvé chez 40 patients (24%). Un score supérieur au 3ème quartile (39 points sur 48) était retrouvé chez 37 patients (23%).

Concernant le score KOOS-12, on retrouvait pour les composantes "Douleur", "Fonction" et "Qualité de vie" des moyennes de 73, 76 et 68, respectivement. **Concernant le score HSS** spécifique de l'articulation fémoropatellaire, on retrouvait une moyenne de 78,7 sur la série totale (Tableau 2.12).

TABLEAU 2.12 : Scores cliniques postopératoires de la population d'étude et selon le sexe

	Série (N=163)	Hommes (N=59)	Femmes (N=104)	p
HSS	78,7 ±23,3 (0-100)	78,2 ±23,9 (20-100)	78,2 ±23,9 (20-100)	0,90
KOOS Douleur	72,9 ±25,2 (0-100)	71,1 ±25 (19-100)	73,9 ±25,4 (0-100)	0,35
KOOS Fonction	75,9 ±22,9 (0-100)	76,2 ±21,5 (19-100)	75,7 ±23,8 (0-100)	0,35
KOOS QDV	67,8 ±27,9 (0-100)	68,9 ±27,8 (0-100)	68,9 ±27,8 (0-100)	0,50
FJS (%)	50,4 ±32,4 (0-100)	48,4 ±32,9 (0-100)	51,6 ±32,3 (0-100)	0,57

Variables quantitatives exprimées en moyenne et écart-type, avec intervalle de données. *HSS* Hospital for Special Surgery, *KOOS* Knee Osteoarthritis Outcome Score, *FJS* Forgotten Joint Score, *QDV* Qualité De Vie

3.3. Influence fonctionnelle de l'alignement postopératoire (HKA)

Les données démographiques et cliniques des trois groupes étaient comparables entre elles. On ne retrouvait pas de différence significative entre les morphotypes en varus et les morphotypes neutres sur les scores fonctionnels. Cependant, les patients avec un morphotype en valgus présentaient des scores fonctionnels postopératoires significativement plus faibles que les morphotypes en varus ou les morphotypes neutres sur le score FJS (p=0,001), sur le score HSS (p=0,004 et p=0,001 respectivement), ainsi que sur les composantes "Douleur" (p=0,04 et p=0,003 respectivement) et "Fonction" (p=0,03 et p=0,001 respectivement) du scores KOOS (Figures 2.10 et 2.11). La composante 'Qualité de vie" du score KOOS retrouvait une

différence significative entre les valgus et les neutres (p=0,03), qui n'était pas retrouvée entre les valgus et les varus (p=0,12).

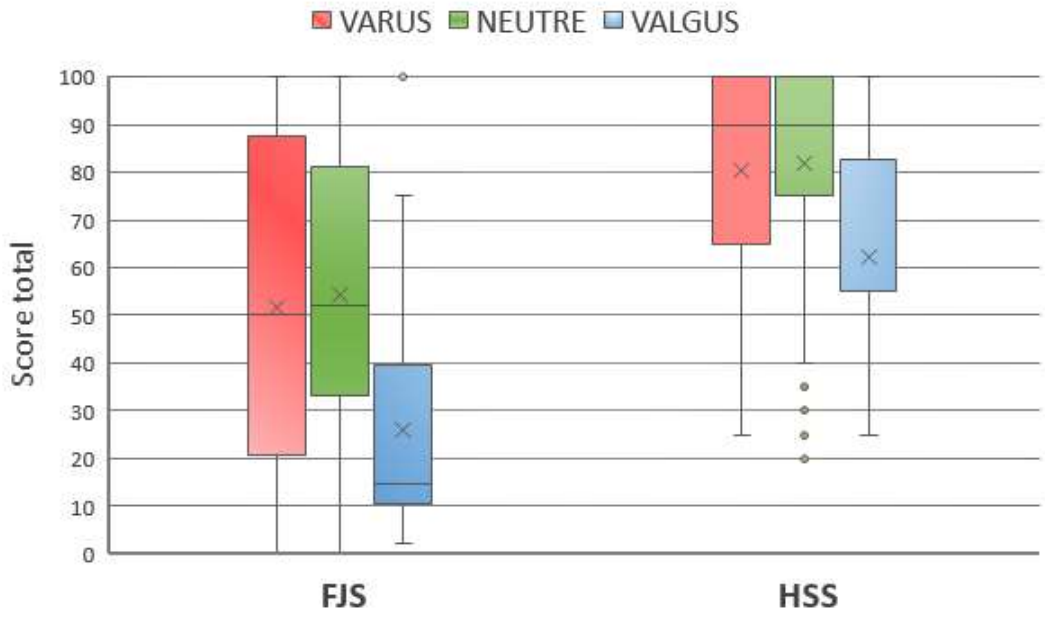

FIGURE 2.10 : Scores FJS-12 et HSS selon le morphotype postopératoire du membre inférieur

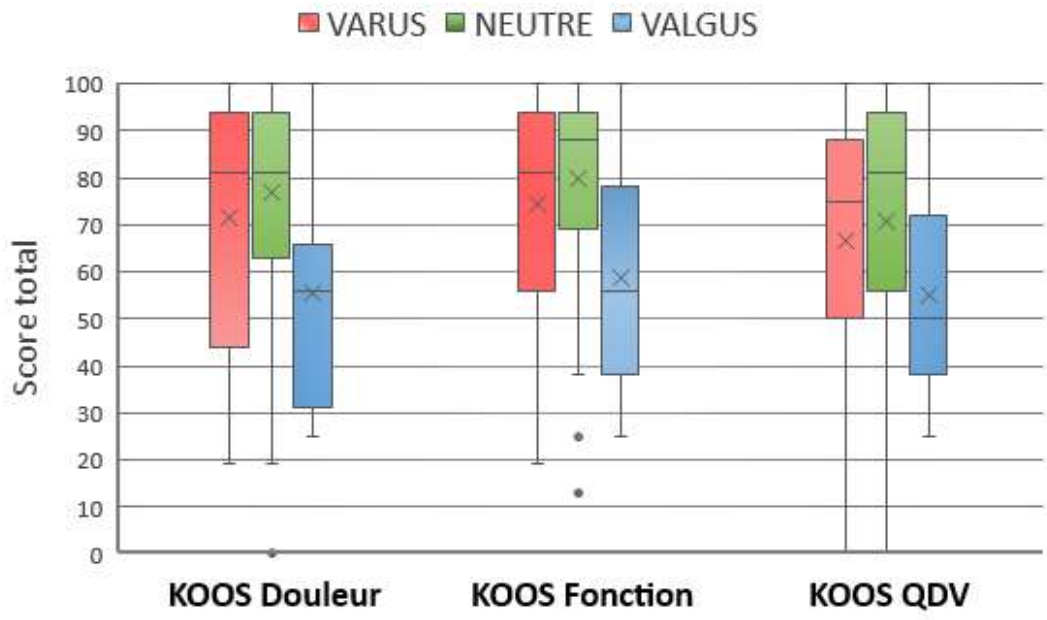

FIGURE 2.11 : Composantes du score KOOS-12 selon le morphotype postopératoire du membre inférieur

Les scores fonctionnels selon l'alignement résiduel en varus, valgus ou neutre du membre inférieur (HKA) sont résumés dans le tableau suivant :

TABLEAU 2.13 : Scores fonctionnels postopératoires selon le phénotype résiduel du membre inférieur

	VARUS HKA < 177°	**NEUTRE** HKA = 180 ± 3°	**VALGUS** HKA > 183°	p		
	N = 55 (33,7%)	N = 91 (55,9%)	N = 17 (10,4%)	NEUTRE / VARUS	NEUTRE / VALGUS	VARUS / VALGUS
Age (années)	73,3 ± 8,8 (56-89)	72,7 ±6,8 (54-88)	72,6 ±6,9 (62-85)	NS	NS	NS
Sexe						
- Femme	37 (67,3%)	57 (62,6%)	10 (58,8%)	NS	NS	NS
- Homme	18 (32,7%)	34 (37,4%)	7 (41,2%)	NS	NS	NS
IMC (kg/m²)	30,1 ±5,1 (19-39)	28,3 ±4,5 (19-39)	29,7 ±5,1 (23-39)	NS	NS	NS
Système						
- Persona	36 (65,5%)	49 (53,8%)	11 (64,7%)	NS	NS	NS
- Nexgen	19 (34,5%)	42 (46,2%)	6 (35,3%)	NS	NS	NS
Flexion (°)	123,8 ±9,3 (100-140)	125,1 ±9,3 (90-140)	122,1 ±8,7 (100-140)	NS	NS	NS
HSS	80,3 ±22,3 (25-100)	82 ±21,5 (20-100)	62,4 ±21,8 (25-100)	0,77	**0,001**	**0,004**
KOOS Douleur	71,4 ±26 (19-100)	77 ±23,5 (0-100)	55,5 ±25,2 (25-100)	0,16	**0,003**	**0,04**
KOOS Fonction	74,5 ±23,2 (19-100)	80 ±21,1 (0-100)	58,6 ±24,2 (25-100)	0,15	**0,001**	**0,03**
KOOS QDV	66,8 ±28,6 (0-100)	70,8 ±27,6 (0-100)	54,9 ±25,3 (25-100)	0,37	**0,03**	0,12
FJS (%)	51,6 ±34 (0-100)	54,4 ±30,6 (0-100)	25,9 ±26,6 (2,1-100)	0,69	**0,001**	**0,001**

Variables quantitatives exprimées en moyenne et écart-type, avec intervalle de données

Variables discrètes exprimées en effectif et pourcentages

HSS Hospital for Special Surgery, *KOOS* Knee Osteoarthritis Outcome Score, *FJS* Forgotten Joint Score

QDV Qualité De Vie, *IMC* Indice de masse corporelle, *NS* Non significatif

3.4. Influence fonctionnelle du phénotype postopératoire (AFM / ATM)

On retrouvait des scores fonctionnels significativement moins bons chez les patients présentant une modification de leur phénotype fémoral (Tableau 2.14). Néanmoins, les scores fonctionnels ne présentaient pas de différence significative selon la modification ou la restitution du phénotype tibial.

TABLEAU 2.14 : Scores fonctionnels selon la restitution ou la modification du phénotype fémoral

	Restitution AFM N = 87 (53,4%)	**Modification AFM** N = 76 (46,6%)	p
IMC (kg/m²)	27,9 ±4,2 (20,6-35,5)	28,6 ±4,8 (19-39)	NS
Système			
- Persona	52 (59,8%)	44 (57,9%)	NS
- Nexgen	35 (40,2%)	32 (42,1%)	NS
Flexion (°)	123,8° ±10,3 (90-140)	126,5° ±7,9 (105-140)	NS
HKA (°)	179,5 ±1,6 (177-183)	178,9 ±1,3 (177-182,7)	NS
AFM (°)	90,7 ±1,7 (87,7-95)	89,9 ±1,6 (85,9-93,7)	NS
ATM (°)	89,1 ±1,6 (86,6-93,3)	89,1 ±1,3 (85,5-92)	NS
aLDFA (°)	82,9 ±1,7 (79,3-86)	83,7 ±1,7 (80,3-88,4)	NS
HSS	89,1 ±16,4 (20-100)	75,3 ±23,7 (20-100)	**< 0,01**
KOOS Douleur	83,5 ±21,7 (0-100)	71 ±23,7 (25-100)	**0,01**
KOOS Fonction	84,8 ±21,7 (0-100)	75,4 ±22,5 (13-100)	**0,05**
KOOS QDV	77 ±25,6 (0-100)	65 ±28,3 (19-100)	**0,04**
FJS (%)	61,7 ±26,8 (0-100)	47,5 ±32,5 (0-100)	**0,04**

Variables quantitatives exprimées en moyenne et écart-type, avec intervalle de données

Valeurs discrètes exprimées en effectif et pourcentages

HSS Hospital for Special Surgery, *KOOS* Knee Osteoarthritis Outcome Score, *FJS* Forgotten Joint Score

QDV Qualité De Vie, *IMC* Indice de masse corporelle, *NS* Non significatif

3.5. Influence fonctionnelle de l'obliquité fémorale

Selon l'AFM, 4 patients (2,5%) présentaient un interligne oblique préopératoire (AFM > 93°) qui était restitué en postopératoire, et 31 patients (20%) présentaient une modification de leur obliquité fémorale en passant d'un interligne oblique préopératoire à un interligne orthogonal en postopératoire (Tableau 2.15).

TABLEAU 2.15 : Variation d'obliquité fémorale selon l'AFM

Effectif (%)				AFM Préop		TOTAL
				≤ 93°	> 93°	
VARUS POSTOP	< 177°	AFM Postop	≤ 93°	47 (28,8%)	8 (4,9%)	55 (33,7%)
			> 93°	0 (0%)	0 (0%)	0 (0%)
NEUTRE POSTOP	177° ≤ HKA ≤ 183°		≤ 93°	57 (34,9%)	30 (18,4%)	87 (53,4%)
			> 93°	0 (0%)	4 (2,5%)	4 (2,5)
VALGUS POSTOP	> 183°		≤ 93°	5 (3,1%)	5 (3,1%)	10 (6,1%)
			> 93°	4 (2,5%)	3 (1,8%)	7 (4,3%)
TOTAL				113 (69,3%)	50 (30,7%)	163 (100%)

Valeurs discrètes exprimées en effectif et pourcentages

HKA Hip-Knee-Ankle, *AFM* Angle Fémoral Mécanique

Les patients avec un alignement neutre postopératoire pour lesquels une variation d'obliquité fémorale mécanique (AFM) survenait après PTG présentaient de moins bons scores fonctionnels de manière significative concernant le score HSS (p=0,04), les composantes "Fonction" (p=0,05) et "Qualité de vie" (p<0,01) du KOOS-12 et le score FJS-12 (p=0,03). Seule la composante "Douleur" du score KOOS ne présentait pas de différence significative selon la restitution ou non de l'obliquité fémorale mécanique (Tableau 2.16).

TABLEAU 2.16: Scores fonctionnels selon la variation de l'obliquité fémorale mécanique (AFM)

	AFM		
	Variation d'obliquité	Pas de variation	p
	N = 30 (33%)	N = 61 (67%)	
IMC (kg/m²)	28,3 ±5 (19-39)	28,2 ±4,3 (20,6-39)	NS
Système			
- Persona	14 (46,7%)	35 (57,4%)	NS
- Nexgen	16 (53,3%)	26 (42,6%)	NS
Flexion (°)	123,7 ±8,1 (90-140)	124,7 ±8,5 (105-140)	NS
HKA (°)	179,2 ±1,5 (177-182,7)	179,2 ±1,5 (177-183)	NS
AFM (°)	90,4 ±1,7 (85,9-93)	90,3 ±1,7 (87-95)	NS
ATM (°)	89 ±1,2 (86,6-92)	89,1 ±1,6 (85-5-93,3)	NS
ALDFA (°)	83,2 ±2,1 (79,3-88,4)	83,3 ±1,6 (79,8-86,2)	NS
ΔAFM (°)	-3,7 ±2 (-7,8/-0,6)	-0,8 ±1,8 (-4,8/3,2)	< 0,001
HSS	74,3 ±24,7 (20-100)	85,7 ±18,9 (20-100)	**0,037**
KOOS Douleur	72,2 ±25,9 (25-100)	79,4 ±22 (0-100)	0,22
KOOS Fonction	72,5 ±24,5 (13-100)	82,9 ±18,7 (0-100)	**0,05**
KOOS QDV	62,6 ±29,6 (19-100)	74,8 ±25,8 (0-100)	**< 0,01**
FJS (%)	45,8 ±32,7 (0-100)	58,6 ±29,5 (0-100)	**0,03**

Variables quantitatives exprimées en moyenne et écart-type, avec intervalle de données

Valeurs discrètes exprimées en effectif et pourcentages

HKA Hip Knee Ankle, *AFM* Angle fémoral mécanique, *ATM* Angle tibial mécanique, *aLDFA* Angle anatomique du fémur distal latéral

HSS Hospital for Special Surgery, *KOOS* Knee Osteoarthritis Outcome Score, *FJS* Forgotten Joint Score

QDV Qualité De Vie, *NS* Non significatif, *Δ* Variation

Selon l'aLDFA, quatre patients (2%) présentaient un interligne oblique préopératoire (aLDFA ≤ 80°) qui était restitué en postopératoire, et 25 patients (15%) présentaient une modification de leur phénotype articulaire en passant d'un interligne oblique préopératoire à un interligne orthogonal en postopératoire (Tableau 2.17).

TABLEAU 2.17 : Variation d'obliquité fémorale selon l'aLDFA

Effectif (%)				aLDFA Préop		TOTAL
				> 80°	≤ 80°	
VARUS POSTOP	< 177°	aLDFA Postop	> 80°	50 (30,7%)	5 (3,1%)	55 (33,7%)
			≤ 80°	0 (0%)	0 (0%)	0 (0%)
NEUTRE POSTOP	177° ≤ HKA ≤ 183°		> 80°	62 (38%)	25 (15,3%)	87 (53,4%)
			≤ 80°	0 (0%)	4 (2,5%)	4 (2,5%)
VALGUS POSTOP	> 183°		> 80°	9 (5,5%)	5 (3,1%)	14 (8,6%)
			≤ 80°	1 (0,6%)	2 (1,2%)	3 (1,8%)
TOTAL				122 (74,8%)	41 (25,2%)	163 (100%)

Valeurs discrètes exprimées en effectif et pourcentages

HKA Hip-Knee-Ankle, *aLDFA* Anatomic Lateral Distal Femoral Angle

Les patients avec un alignement postopératoire neutre pour lesquels une variation d'obliquité fémorale anatomique (aLDFA) survenait après PTG présentaient de moins bons scores fonctionnels de manière significative concernant le score HSS (p=0,01), les composantes "Fonction" (p=0,04) et "Qualité de vie" (p=0,01) du KOOS-12 et le score FJS-12 (p=0,02) (Figures 2.12 et 2.13). Seule la composante "Douleur" du score KOOS ne présentait pas de différence significative selon la restitution ou non de l'obliquité de l'interligne (Tableau 2.18).

TABLEAU 2.18 : Scores fonctionnels selon la variation de l'obliquité fémorale anatomique (aLDFA)

	aLDFA		
	Variation	Pas de variation	p
	N = 25 (27,5%)	N = 66 (72,5%)	
IMC (kg/m²)	27,7 ±4,6 (19-36)	28,5 ±4,4 (20,6-39)	NS
Système			
- Persona	10 (40%)	39 (59,1%)	NS
- Nexgen	15 (60%)	27 (40,9%)	NS
Flexion (°)	124,1 ±8,4 (90-140)	125,1° ±8,2 (105-140)	NS
HKA (°)	179,5 ±1,6 (177,1-183)	179,1 ±1,5 (177-183)	NS
AFM (°)	90,8 ±1,6 (88,7-94,5)	90,2 ±1,8 (85,9-95)	NS
ATM (°)	88,9 ±1 (87-91)	89,2 ±1,6 (85,5-93,3)	NS
aLDFA (°)	82,9 ±1,6 (79,8-86)	83,4 ±1,8 (79,3-88,4)	NS
ΔaLDFA (°)	3,9 ±1,5 (1-6,9)	1,3 ±2,1 (-3,1-8,2)	**< 0,001**
HSS	73,2 ±23,9 (20-100)	85,4 ±19,8 (20-100)	**0,01**
KOOS Douleur	70,6 ±25,3 (25-100)	79,1 ±22,3 (0-100)	0,13
KOOS Fonction	72 ±24,2 (13-100)	83 ±19,1 (0-100)	**0,04**
KOOS QDV	57,4 ±28,9 (19-100)	74,8 ±26,4 (0-100)	**< 0,01**
FJS (%)	40,8 ±30,6 (0-100)	59 ±28,9 (0-100)	**0,02**

Variables quantitatives exprimées en moyenne et écart-type, avec intervalle de données

Valeurs discrètes exprimées en effectif et pourcentages

HKA Hip Knee Ankle, *AFM* Angle fémoral mécanique, *ATM* Angle tibial mécanique, *aLDFA* Angle anatomique du fémur distal latéral

HSS Hospital for Special Surgery, *KOOS* Knee Osteoarthritis Outcome Score, *FJS* Forgotten Joint Score

QDV Qualité De Vie, *NS* Non significatif, *Δ* Variation

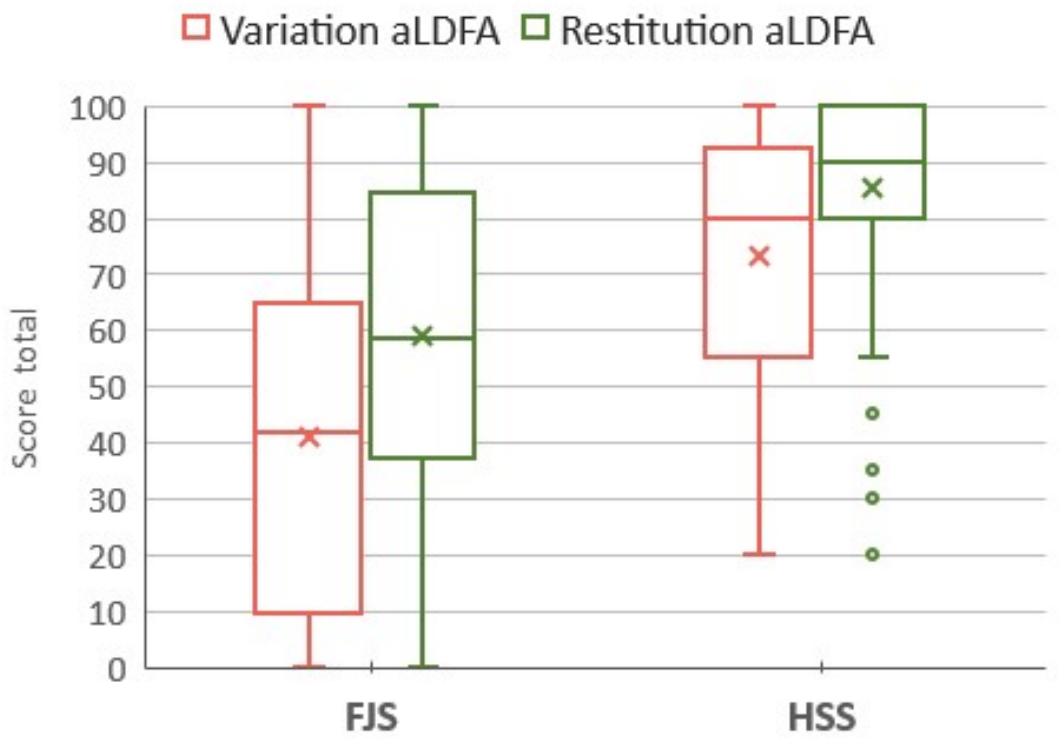

FIGURE 2.12 : Scores FJS et HSS selon la variation d'obliquité fémorale anatomique

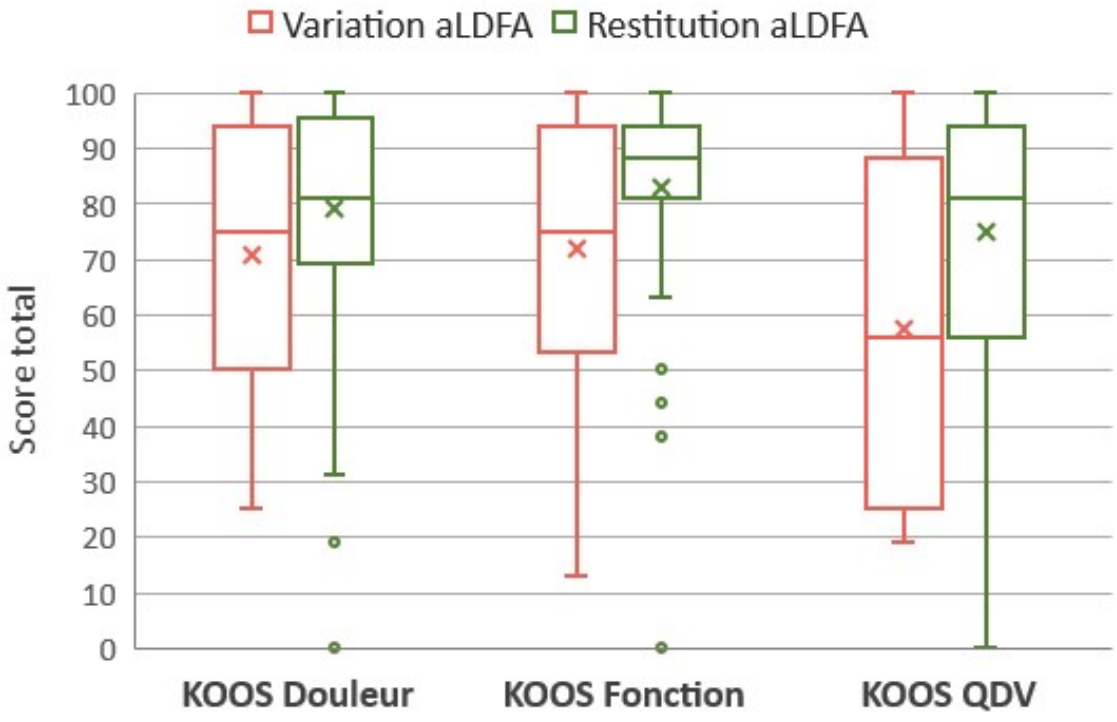

FIGURE 2.13 : Score KOOS-12 selon la variation d'obliquité fémorale anatomique

3.6. Modèle linéaire multivarié

Les variables prédictives de moins bons scores fonctionnels étaient les suivantes :

- **L'IMC** : un IMC élevé était associé à une diminution des scores HSS (p<0,01) et FJS (p=0,03). Cette variable n'avait pas d'influence significative sur le score KOOS-12 ;
- **Un morphotype HKA_{VALGUS} postopératoire** : un morphotype postopératoire en valgus était associé à une perte de 21 points sur le score HSS (p<0,001) et de 14 points sur le score FJS (p<0,01). On retrouvait une perte de 24, 23 et 19 points sur les composantes douleur (p<0,001), fonction (p<0,001) et qualité de vie (p<0,001) du score KOOS-12, respectivement ;
- **ΔaLDFA** : chaque degré de variation du aLDFA entraînait une perte de 2.2 points sur le score HSS (p<0,01) et de 2 points sur le FJS (p<0,001). On retrouvait une perte de 3.2, 2.3 et 3.1 points sur les composantes douleur (p<0,001), fonction (p<0,01) et qualité de vie (p=0,001) du score KOOS-12, respectivement (Figure 2.14).

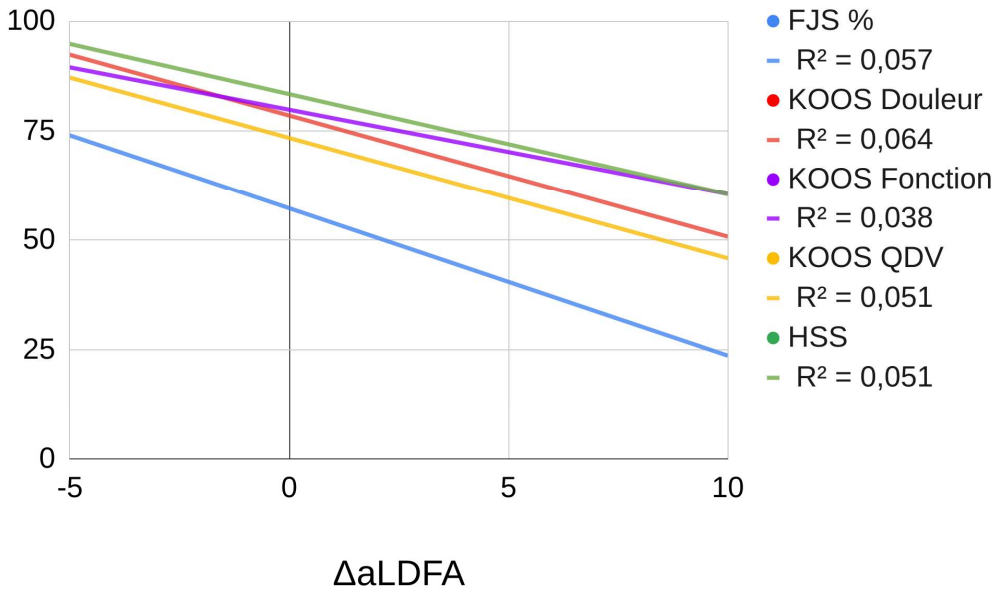

FIGURE 2.14 : Courbes de corrélation des scores fonctionnels selon la variation du aLDFA

4. Discussion

L'objectif principal de cette étude était dans un premier temps d'évaluer les résultats fonctionnels selon l'alignement postopératoire du membre inférieur après PTG postéro-stabilisée, dans un contexte de gonarthrose primitive associée à une déformation en varus ou un tibia vara. Dans un deuxième temps, l'analyse de la modification du phénotype fémoral/tibial sur les scores fonctionnels a été effectuée. Enfin, l'analyse de la variation d'obliquité fémorale et son influence sur les résultats fonctionnels a été réalisée chez les patients normo-axés en postopératoire, afin de limiter le biais inhérent à un alignement neutre non atteint (en dehors de la zone de sécurité de 180° ±3°).

L'exclusion des patients présentant une déformation dans le plan frontal en valgus était décidée pour donner suite aux résultats préliminaires d'une étude faite à partir de la cohorte de thèse du Docteur Julien Bourlez. Cette dernière, après analyse de l'obliquité fémorale préopératoire et de sa variation après PTG, ne rapportait pas d'effet significatif sur les résultats fonctionnels chez les patients présentant un valgus initial[123]. De plus, plusieurs études s'intéressaient aux patients présentant une déformation préopératoire en varus global, et à l'influence que pouvait avoir la conservation d'une déformation résiduelle en postopératoire[124,125]. Enfin, il est classiquement décrit qu'une déformation du membre inférieur en valgus est fréquemment le fruit d'une épiphyse fémorale orientée en valgus, et qu'une déformation en varus résulte dans la majorité des cas d'une surface articulaire tibiale orientée en varus[126]. Néanmoins, nous retrouvions environ 30% de patients qui associaient un alignement préopératoire global en varus avec une obliquité marquée sur le versant fémoral.

4.1.Résultats radiographiques

La question de l'alignement optimal du membre inférieur après PTG est toujours débattue, mais la plupart des travaux sur la survie des implants ou sur les résultats radiographiques s'accordent à définir un axe mécanique du membre inférieur axé à 180° ±3 comme l'objectif à atteindre afin de garantir une durabilité des implants dans le temps[56,99,127]. Dans de nombreuses études, cette zone de sécurité était également utilisée afin de comparer les résultats fonctionnels selon l'alignement postopératoire après PTG, considérant celle-ci comme l'alignement de référence garantissant de meilleurs résultats fonctionnels[100,101,128].

Nous avons retrouvé 56% de patients normo-axés en postopératoire, 34% en varus et 10% en valgus. Un alignement postopératoire en dehors de la zone de neutralité était également retrouvé chez un tiers des patients dans l'étude de Huang *et al*. et deux tiers des patients dans l'étude de Haaker *et al.* lors de la mise en place d'une PTG avec instrumentation conventionnelle[128,129]. Dans une étude plus récente sur une large cohorte de 1078 PTG, Sappey-Marinier *et al.* retrouvaient en postopératoire 63% de cas normo-axés, 27% en varus et 10% en valgus après technique d'alignement mécanique conventionnel[130].

Concernant l'orientation des implants, nous avons retrouvé un implant fémoral neutre dans 73% des cas pour 27% de cas en varus (13,5%) ou valgus (13,5%). L'embase tibiale était orientée de manière neutre dans 58% des cas pour 42% de cas en dehors d'un positionnement neutre optimal, majoritairement dû à une orientation en varus (34%). Des proportions similaires ont été observées dans l'étude de Stucinskas *et al.* qui retrouvaient 20% d'implant fémoral et 16% d'implant tibial orientés en dehors de la cible d'alignement mécanique[131], bien que les bornes d'orientation neutre des implants par rapport aux axes mécaniques du fémur et du tibia ne soient pas exactement les même.

Concernant la variation des phénotypes fémoraux et tibiaux, nos résultats sont en accord avec ceux de D'Amato *et al.* qui rapportaient 22% de modification du phénotype fémoral et 38% de modification du phénotype tibial après PTG selon une technique d'alignement mécanique conventionnel[132]. Sappey-Marinier *et al.* retrouvaient également une modification de l'orientation de l'interligne articulaire inhérente à la technique d'implantation selon un alignement mécanique[130]. En préopératoire, les auteurs rapportaient une majorité de patients présentant un interligne oblique (64%), qui n'était restitué que dans un faible nombre de cas (5%), du fait d'une technique d'alignement mécanique établissant majoritairement un interligne neutre en postopératoire.

4.2.Résultats fonctionnels

Dans notre population d'étude, les résultats fonctionnels étaient en accord avec ceux retrouvés dans la littérature. La moyenne du score HSS se situait dans la catégorie indiquant un résultat postopératoire "bon" après PTG primaire. Dans une méta-analyse sur la qualité de vie après PTG, Shan *et al.* ont rapporté une satisfaction retrouvée chez 75% des patients à plus de 10 ans de recul[133]. Dans notre travail, la moyenne du score FJS était de 50,4 points, supérieure au

seuil clinique défini comme acceptable par le patient de 45,8 après PTG, rapporté par Clément *et al.*[134].

Certains de nos patients gardaient cependant une part d'insatisfaction, malgré un alignement prothétique optimal d'un point de vue biomécanique. Si l'influence de l'alignement global postopératoire sur les résultats fonctionnels a été confirmée par Matsuda *et al.*[135], l'insatisfaction reste multifactorielle et d'autres paramètres semblent à prendre en compte.

4.3.Influence de l'alignement postopératoire

De nombreux travaux se sont intéressés à l'influence de l'alignement frontal postopératoire dans une population de patients présentant une gonarthrose en varus et opérés d'une PTG. Certains d'entre eux affirment que la conservation de l'alignement constitutionnel en varus apporterait de meilleurs résultats fonctionnels par la diminution des gestes de libération ligamentaire autour du genou, fréquents lors de la réalisation d'un alignement mécanique[136]. Van Lommel *et al.* rapportaient de meilleurs résultats sur les scores KSS et WOMAC chez des patients présentant un varus préopératoire pour lesquels une déformation postopératoire en varus était conservée (174°<HKA<177°), par rapport à ceux pour lesquels un alignement neutre était obtenu[125]. Schiffner *et al.* retrouvaient des résultats identiques dans une population similaire à celle de Van Lommel[137]. Le groupe conservant un alignement en varus présentait un score KOOS total de 83 points contre 74 pour le groupe contrôle. La différence retrouvée était statistiquement significative, mais inférieure à la valeur seuil au-delà de laquelle une différence minimale cliniquement pertinente peut être affirmée (DMCP = 11) rapportée par Eckhard *et al.*[120].

D'autres études ne retrouvaient pas de différence en termes de résultats fonctionnels entre une conservation à minima de la déformation préopératoire en varus et l'obtention d'un alignement neutre. Nishida *et al.* retrouvaient qu'un varus postopératoire supérieur à 6° (HKA < 174°) ou un valgus postopératoire (HKA > 183°) entraînait des scores fonctionnels inférieurs aux patients pour lesquels une déformation minime en varus (174°<HKA<177°) ou un alignement neutre (HKA=180°±3) était obtenus[124]. Les résultats fonctionnels entre ces deux derniers groupes étaient similaires. Magnussen *et al.* dans leur étude portant sur 553 patients opérés d'une PTG pour gonarthrose primitive en varus ne retrouvaient pas de différence sur le score

KSS à 10 ans de recul entre des patients ayant conservé une part de leur déformation préopératoire en varus et ceux ayant abouti à un alignement neutre[105].

Notre étude rapportait des résultats fonctionnels comparables entre un alignement en varus et un alignement neutre postopératoires. L'infériorité des scores fonctionnels chez les patients présentant un alignement postopératoire en valgus était statistiquement significative, et également cliniquement pertinente avec une variation au-delà des DMCP. En effet, les valeurs seuil rapportées dans la littérature permettant d'affirmer une différence minimale cliniquement pertinente entre deux groupes étaient de 5 pour le score HSS[138], de 13 / 15 / 8 respectivement pour les trois composantes du KOOS-12 (douleur/fonction/qualité de vie)[120] et de 28 pour le FJS-12[134]. Ces valeurs seuils étaient atteintes lors de la comparaison des valgus postopératoires avec les varus et les neutres.

4.4.Influence de l'obliquité de l'interligne articulaire

Hirschmann *et al.* ont montré l'existence d'une importante variabilité des phénotypes de genou, prenant en compte la déformation globale du membre inférieur et également l'orientation des surfaces articulaires du fémur et du tibia par rapport à leurs axes mécaniques respectifs[51]. Plusieurs études ont par la suite analysé la répercussion de cette orientation de l'interligne sur les scores fonctionnels.

D'Amato *et al.* ont analysé les résultats fonctionnels de 90 patients après PTG selon le changement de phénotype fémoral ou tibial et selon l'orientation de l'interligne articulaire[132]. Cette dernière était définie par l'angle entre la ligne parallèle à l'embase tibiale et la parallèle au sol[139] (Figure 2.15). Leur travail n'a pas montré de différence sur les scores fonctionnels KSS et KOOS à 1 an de recul selon le changement de phénotype fémoral ou tibial. Ils ont rapporté cependant que les patients présentant une orientation de la coupe tibiale en valgus avaient de meilleurs résultats pour les sous-catégories "Symptômes", "Fonction", "Sport" et "Qualité de vie" du score KOOS. Leur conclusion sur ce résultat était contraire à leur hypothèse de départ selon laquelle une coupe tibiale en varus prétendrait à de meilleurs résultats fonctionnels par l'horizontalisation de l'interligne lors de la marche et une meilleure répartition des contraintes sur les implants[140,141]. Une limite possible de ce travail peut être l'inclusion dans leur population de déformations préopératoires en valgus, ainsi que l'absence de prise en

compte de la variation d'obliquité de l'interligne fémorale, en ne se focalisant que sur l'obliquité tibiale.

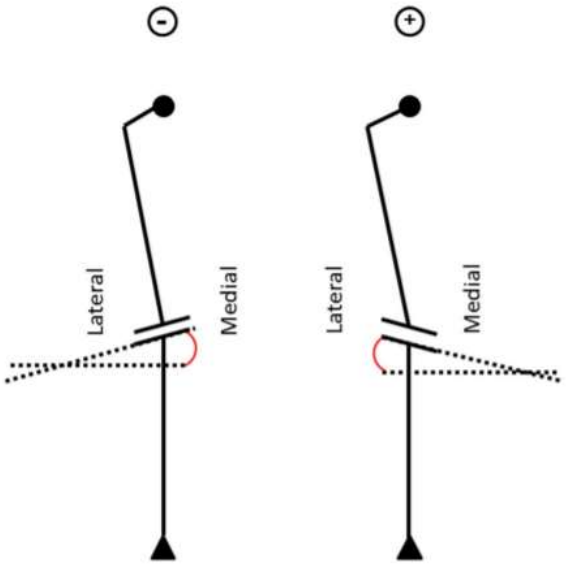

FIGURE 2.15 : Orientation de l'interligne articulaire selon le Tibial Joint Angle (orientation de la coupe tibiale par rapport au sol)
Source : D'Amato et al.

Rames *et al.*, sur une cohorte de 256 patients présentant un varus préopératoire, ont analysé les résultats fonctionnels selon l'orientation postopératoire de l'embase tibiale calculée par l'ATM[142]. Les patients étaient classés en 4 groupes selon un ATM neutre (90°±2), en varus modéré (86°<ATM<88°) ou sévère (ATM<86°) et en valgus (ATM>92°), sans montrer de différence significative entre les 4 groupes sur les scores Oxford, SF-12 et FJS. Dans notre étude, la majorité des patients (79%) présentaient un varus tibial préopératoire inférieur à 88° compte-tenu d'une inclusion restreinte à un alignement préopératoire en varus ou un alignement neutre avec tibia vara. En postopératoire, une orientation neutre de l'embase tibiale était retrouvée à 80%, et il n'y avait pas de différence significative sur les scores fonctionnels selon la modification ou la restitution du phénotype tibial.

Plus récemment, Sappey-Marinier *et al.* ont analysé les résultats fonctionnels de 1078 PTG par le score KSS au recul moyen de 2,5 ans[130]. La classification utilisée était celle de MacDessi (Figure 2.16), prenant en compte l'angle HKA et l'obliquité de l'interligne articulaire par les mesures du Mechanical Lateral Distal Femoral Angle (mLDFA) et du Medial Proximal Tibial Angle (MPTA)[143]. En préopératoire, la majorité des patients présentaient un interligne oblique comprenant un valgus fémoral et un varus tibial. En postopératoire, une orientation

neutre de l'interligne était principalement retrouvée. Dans leur étude, les patients présentant un interligne oblique préopératoire, associant un valgus fémoral et un varus tibial, pour lesquels cette obliquité était restituée en postopératoire présentaient un meilleur score uniquement concernant la composante "Douleur" du score KSS. Toutefois, les auteurs précisaient que cette différence était statistiquement significative mais que la différence minimale cliniquement pertinente n'était pas acquise. L'inclusion de patients sans distinction de leur déformation préopératoire en varus ou en valgus a probablement favorisé l'apparition de facteurs confondants lors de l'analyse des scores fonctionnels.

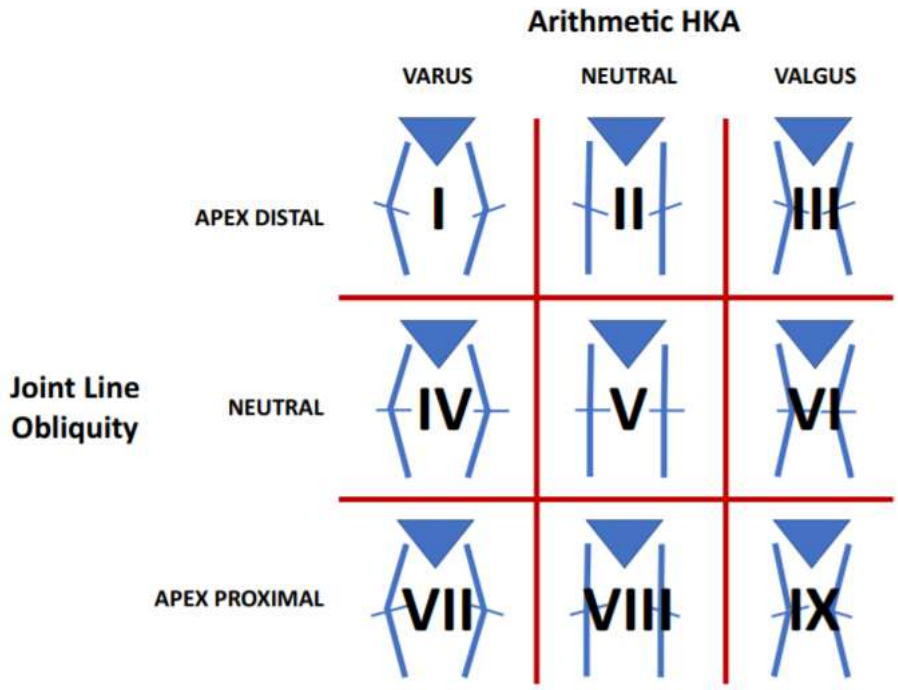

FIGURE 2.16 : Classification de l'alignement frontal du membre inférieur intégrant l'obliquité de l'interligne articulaire du genou selon MacDessi

Bien que les études citées précédemment s'intéressaient à l'influence de l'orientation de l'interligne articulaire sur les scores fonctionnels après PTG, l'influence de la variation de phénotype en distinguant les varus et valgus préopératoires en deux groupes distincts n'était pas évaluée. De plus, nous n'avons pas retrouvé d'étude similaire s'intéressant spécifiquement à l'obliquité fémorale et à son impact sur des scores spécifiques fémoropatellaires tel que le score HSS, contrairement à notre étude préliminaire qui retrouvait une influence sur les douleurs antérieures et aux résultats actuels sur le score lui-même.

Plusieurs hypothèses peuvent être formulées afin d'expliquer cette influence de la variation d'obliquité fémorale sur la symptomatologie antérieure du genou prothétique. Rivière *et al.* ont analysé l'encombrement prothétique sur des IRM préopératoires de genoux de patients en attente d'une PTG[144]. Il a été réalisé une modélisation de l'implant Persona® ainsi qu'une simulation de coupes osseuses selon une technique d'alignement mécanique conventionnelle. Les auteurs ont rapporté qu'un alignement mécanique conventionnel ne permettait pas systématiquement la restitution de l'obliquité fémorale et l'orientation de la trochlée fémorale, pouvant être la source d'un déséquilibre ligamentaire et d'un encombrement prothétique notamment en regard du condyle fémoral latéral (Figure 2.17). Cet encombrement condylien latéral (ou *lateral overstuffing*) chez les patients avec un interligne fémoral oblique serait un facteur supplémentaire d'augmentation des efforts de contact au niveau de l'implant patellaire et d'une tension excessive du retinaculum latéral[123].

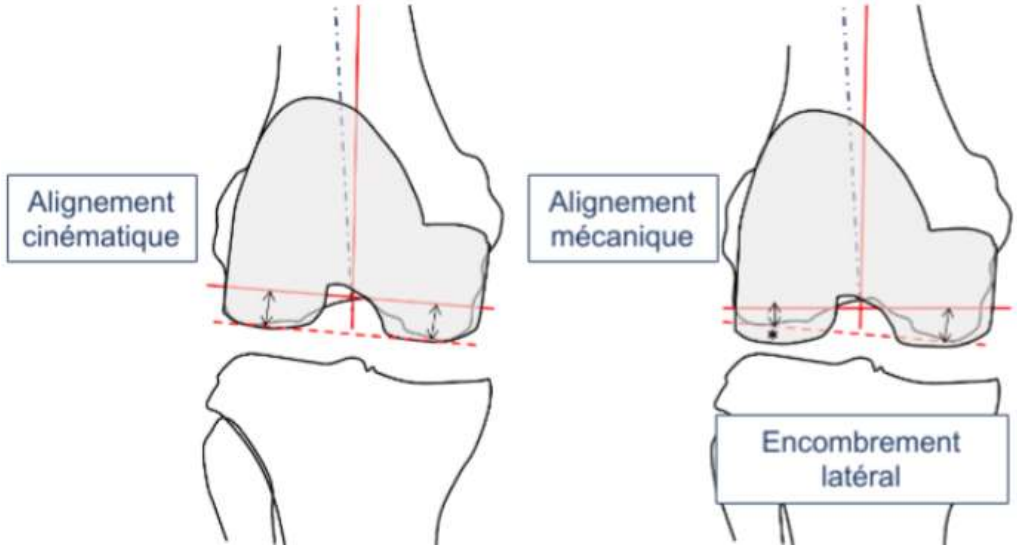

FIGURE 2.17 : Excès d'encombrement condylien latéral (*) par modification de l'obliquité fémorale

Dans notre étude, l'analyse de la restitution ou de la variation de l'obliquité fémorale était restreinte aux patients pour lesquels un alignement neutre avait été obtenu afin de limiter l'influence d'un alignement frontal non optimal (facteur confondant). De meilleurs résultats fonctionnels concernant les trois scores recueillis étaient retrouvés chez les patients pour lesquels l'obliquité fémorale n'était pas ou peu modifiée. Toutefois, les DMCP n'étaient atteintes que pour le score HSS (ΔHSS > 5) et la composante "Qualité de vie" (ΔKOOS-QDV > 8) du score KOOS-12.

4.5. Limites de l'étude

Notre étude présentait certaines limites que nous devons discuter. Premièrement, par son caractère rétrospectif, seule une association statistique entre l'alignement postopératoire, la variation d'obliquité fémorale et les résultats fonctionnels pouvait être déterminée, sans préjuger du lien de causalité de ces variables sur les scores fonctionnels.

Deuxièmement, l'analyse radiographique s'effectuait à partir d'une imagerie biplanaire en charge des membres inférieurs. Bien que la reconstruction 3D permet une mesure de la déformation globale plus fiable, il est connu que la rotation du membre inférieur peut influencer la fiabilité des mesures du phénotype fémoral et tibial[145–147]. Afin de minimiser les erreurs de mesures, un protocole détaillé était suivi lors de l'acquisition des radiographies et la reproductibilité des mesures était jugée excellente entre deux observateurs. De plus, plusieurs auteurs ont montré des résultats comparables des mesures radiographiques entre des télémétries 2D et des scanner 3D des membres inférieurs[148–150].

Troisièmement, seul le plan frontal était utilisé pour analyser l'alignement postopératoire et simplifier l'analyse statistique. Cependant, d'autres facteurs tels que l'alignement postopératoire sagittal (pente tibiale) et la rotation des implants dans le plan axial pouvaient influencer nos résultats[151].

Quatrièmement, le recul moyen de 34 mois était relativement court par rapport aux études de la littérature sur les PTG primaires, et ne permettait pas une analyse de survie des implants. Toutefois, le but de cette étude n'était pas basé sur la survie mais sur les résultats fonctionnels selon l'alignement et l'obliquité de l'interligne. Les résultats fonctionnels après PTG peuvent progresser jusqu'à 1 an postopératoire, et il est admis qu'un plateau est atteint entre la première et deuxième année postopératoire[152].

Cinquièmement, les scores fonctionnels préopératoires n'étaient pas disponibles, ne permettant ni une analyse de comparabilité des sous-groupes, ni du gain fonctionnel après PTG. Néanmoins, la comparabilité des groupes était appréciable d'un point de vue démographique (âge, sexe, IMC), probablement du fait de la constitution de critères d'exclusion stricts. Enfin, le dessin de l'implant étudié était restreint à un système postéro-stabilisé utilisé en routine dans notre Département.

5. Conclusions

Les 5 éléments principaux à retenir sont les suivants :

1. L'utilisation d'une technique d'alignement mécanique conventionnelle ne permettait pas l'obtention d'un alignement neutre dans 43% des cas.
2. Une modification significative du phénotype fémorale (AFM) et de l'obliquité fémorale anatomique (aLDFA) préopératoires était retrouvée dans 46% et 27% des cas respectivement, en rapport avec la technique d'implantation.
3. Un alignement frontal postopératoire en valgus influençait négativement les résultats fonctionnels des patients issus de la population étudiée.
4. Les modifications du phénotype fémoral et de l'obliquité fémoral entrainaient une variation des scores fonctionnels généraux et spécifique fémoropatellaire au-delà des seuils de différence clinique pertinente.
5. Chaque degré de variation d'obliquité fémorale entraînait une perte de 2 points sur le score HSS ($p<0,01$), de 2 points sur le score FJS ($p<0,001$) et de 2 à 3 points sur les composantes du score KOOS-12 ($p<0,01$). Le caractère prédictif de l'alignement frontal et de la variation de l'obliquité fémorale anatomique sur les résultats fonctionnels reste néanmoins à confirmer par une série prospective, y associant les nouvelles techniques d'implantation (alignement cinématique) et les outils technologiques modernes (assistance robotique).

EN RÉSUMÉ :

1. Une modification de l'obliquité fémorale était retrouvée chez certains patients après implantation mécanique d'une PTG.
2. Cette modification était associée à une diminution des scores fonctionnels généraux et spécifiques fémoropatellaires.
3. Cette modification pourrait être étudiée par une analyse en éléments finis du comportement fémoropatellaire compte-tenu de son influence sur les scores spécifiques fémoropatellaires.

Chapitre 3

Comportement biomécanique fémoropatellaire des PTG

D'après notre étude clinique préliminaire, l'obliquité de l'interligne fémoral distal pourrait jouer un rôle sur les résultats fonctionnels après PTG, notamment sur les scores spécifiques fémoropatellaires. L'hypothèse d'un excès encombrement du condyle latéral après PTG en cas de non-restitution d'un interligne oblique reste à démontrer par une analyse numérique fémoropatellaire. Néanmoins, il convenait de cerner avant cette étude les tenants et aboutissants du comportement biomécanique fémoropatellaire après PTG et les principales différences admises par rapport à un genou sain. L'objectif de ce chapitre était de réaliser un état de l'art de la littérature en rapport avec la biomécanique fémoropatellaire prothétique incluant des résultats issus d'analyse in vivo, in vitro et numérique.

Les résultats publiés sous-entendent que la PTG ne permet pas dans tous les cas de supprimer les douleurs ou de restaurer une fonction physiologique de genou[67,153]. Parmi les causes d'insatisfaction, les douleurs antérieures et les complications fémoropatellaires représentent une cause fréquente de révision : 10 à 20% des révisions sont indiquées pour causes fémoropatellaires, révisions principalement précoces, c'est-à-dire dans les deux ans postopératoires[154,155]. L'origine de ces complications est souvent multifactorielle en relation avec la technique chirurgicale : positionnement des implants, taille, dessin et épaisseur de la trochlée prothétique, qualité de la coupe patellaire et resurfaçage, alignement de l'appareil extenseur, équilibrage patellaire et ligamentaire. Malgré une meilleure compréhension de ces facteurs, certains auteurs ont alors souligné que la forme des implants fémoraux contemporains ne permettait pas de restaurer une cinématique fémoropatellaire physiologique[156,157]. Ainsi, une tension excessive des retinaculum patellaires, une course fémoropatellaire excentrée, des contraintes augmentées sur l'implant patellaire peuvent générer des stimuli nociceptifs, souvent de localisation para-patellaire latérale, également sources de raideur en flexion, de crépitements ressentis ou de craquement audibles. Il est donc nécessaire de savoir ce que l'on peut attendre du comportement biomécanique du compartiment fémoropatellaire prothétique, différent de celui d'un genou sain, afin de formuler des hypothèses sur la survenue des complications fémoropatellaires après PTG.

1. Approche biomécanique de base

Les forces appliquées au compartiment fémoropatellaire ont fait l'objet de nombreuses études depuis les premiers résultats de Reilly et Martens en 1972[158,159]. Pour un angle de flexion α donné, le compartiment fémoropatellaire supporte le moment de flexion appliqué au genou $\vec{C}$ grâce aux efforts appliqués respectivement au tendon quadricipital, notés $\vec{F}_{\mathrm{Q}}$, et au ligament patellaire, notés $\vec{F}_{\mathrm{TP}}$, permettant de maintenir le système en équilibre d'après le principe fondamental de la statique[2].

Dès lors que l'angle de flexion α varie au cours du temps, les efforts appliqués au tendon quadricipital $\vec{F}_{\mathrm{Q}}$ (la force générée par le muscle quadricipital) et au ligament patellaire $\vec{F}_{\mathrm{TP}}$, donc au compartiment fémoropatellaire $\vec{F}_{\mathrm{FP}}$, varie au cours de la flexion (Figure 3.1):

$Fq = Fq(\alpha, C)$

$Ffp = Ffp(\alpha, Fq)$

$Ftp = Ftp(\alpha, Fq)$

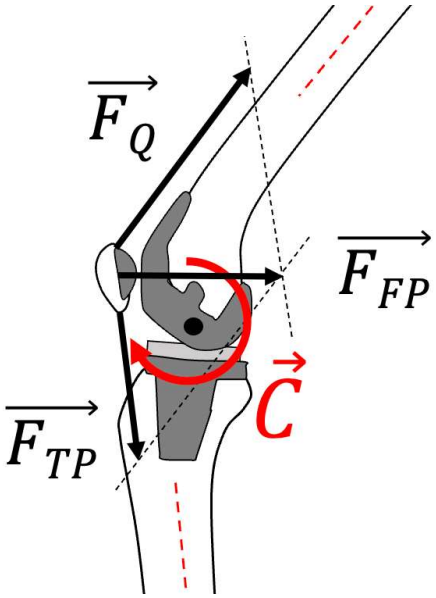

FIGURE 3.1: Expression des efforts appliqués à la patella dans le plan sagittal, induisant un torseur des efforts extérieurs ou moment ($\vec{C}$) appliqué au centre du genou prothétique en fonction de l'angle de flexion (α). La force exercée par la patella sur le fémur ($\vec{F}_{FP}$) est la résultante des forces quadricipital ($\vec{F}_{Q}$) et du ligament patellaire ($\vec{F}_{TP}$).

Habituellement, l'expression des forces exercées sur la patella sont normalisées avec le poids du patient (BW ou *body weight*) ou en intégrant sa taille (BW.H, H pour *height*) pour normaliser les moments, afin d'harmoniser les résultats entre études et d'assurer une certaine comparabilité[2]. Ainsi, pour un angle de flexion α donné, le rapport entre les efforts appliqués est un coefficient, spécifique à l'individu et variable au cours de la flexion[2]:

$$\frac{Ffp}{Fq} = k(\alpha)$$

$$\frac{Ftp}{Fq} = g(\alpha)$$

Le résultat de ces deux équations sont fréquemment rapportées dans la littérature, principalement dépendante des caractéristiques individuelles du sujet et des conditions de chargement soumises au genou prothétique comme la marche, la montée ou descente des escaliers, le squat[160–162] (Figure 3.2).

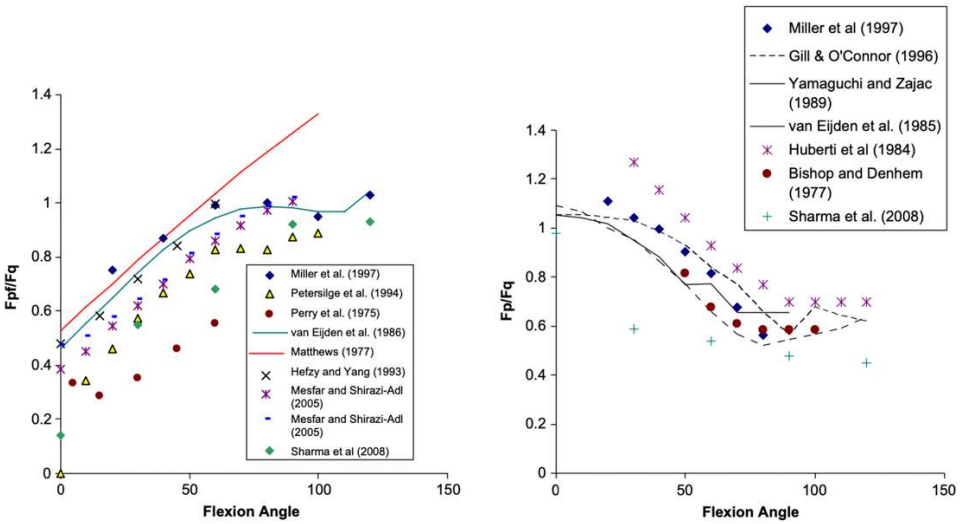

FIGURE 3.2 : Relations k(α) entre la force appliquée au compartiment fémoropatellaire et la force appliquée au tendon quadricipital (Ffp/Fq) et g(α) entre la force appliquée au ligament patellaire et celle appliquée au tendon quadricipital (Ftp/Fq) rapportées dans la littérature, et selon Mason *et al.*

On observe ainsi une relation k(α) quasi-linéaire dans les 80-90 premiers degrés de flexion, correspondant à la mise en charge du compartiment fémoropatellaire augmentant au cours de la flexion. Puis, une phase de plateau s'ensuit selon les méthodes et conditions de chargement utilisées, correspondant à l'application du contact entre le tendon quadricipital et le fémur distal à partir des 90° de flexion (Figure 3.3). Ainsi, le bras de levier « effectif » appliqué aux efforts du tendon quadricipital n'est pas linéaire au cours de la flexion, diminuant au cours de la flexion et observant une phase de plateau à partir de 90°[2,163]. Ce phénomène limite les efforts appliqués au ligament patellaire dans cette partie de flexion, se traduisant par une phase de plateau observée par la relation g(α). Enfin, en diminuant au cours de la flexion, la relation g(α) principalement inférieure à 1 confirme une force appliquée au ligament patellaire F_{TP} inférieure à celle appliquée au tendon quadricipital F_Q.



FIGURE 3.3 : Visualisation du contact entre le tendon quadricipital et l'implant fémoral selon Hoops *et al.*

Enfin, les forces exercées sur la patella se résumées au seul plan sagittal. En effet, l'angulation de l'appareil extenseur dans le plan frontal (appelé angle Q) suggère que le tendon quadricipital tend à exercer une force de traction latérale sur la patella[2,158,164] (Figure 3.4). Cet effet résulte en une force de réaction médiale/latérale, notée $\vec{F}_{ML}$, permettant de limiter le risque de subluxation latérale et relayée par les retinaculum patellaires[2] (Figure 3.5).

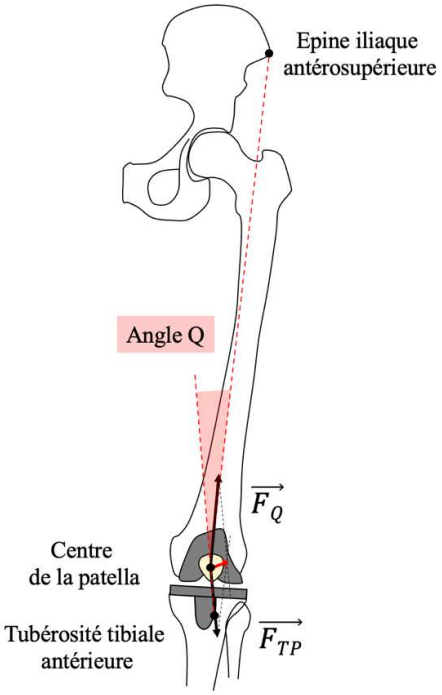

FIGURE 3.4 : Angulation frontale de l'appareil extenseur (angle Q) induisant une force latérale au niveau de la patella (flèche rouge)

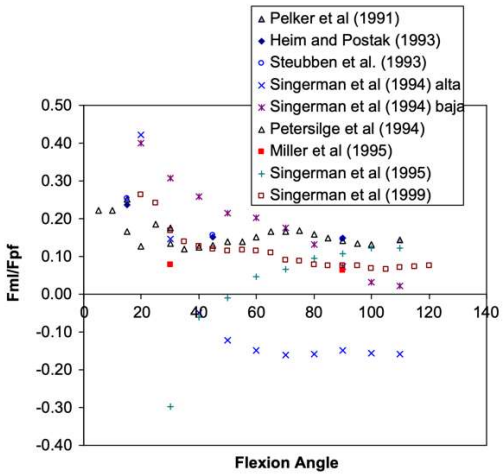

FIGURE 3.5 : Relation entre la force de réaction médiolatérale $\vec{F}_{ML}$ et la force fémoropatellaire $\vec{F}_{FP}$ au cours de la flexion, selon Mason *et al.*
Ce rapport est positif, témoignant d'une force de réaction médiale prévenant les forces déstabilisantes latérales et la subluxation.

2. Géométrie des implants

2.1. Géométrie des implants trochléens

L'application de forces extérieures n'est pas le seul facteur à prendre en compte dans le comportement biomécanique fémoropatellaire d'une PTG, contexte dans lequel la géométrie des implants est primordiale. Idéalement, l'implant fémoral présente une gorge trochléenne profonde avec une facette latérale de la trochlée plus abrupte, permettant de stabiliser la patella dans le plan frontal, limiter sa translation et sa bascule latérale, et ainsi diminuer le risque de luxation ou de subluxation[165–167]. Ces éléments vont permettre une meilleure course patellaire et le contrôle de la patella au cours de la flexion jusqu'à sa position de sécurité dans l'échancrure intercondylienne prothétique. Les 2 implants fémoraux posés dans le service sont issus de la prothèse NexGen et Persona (Zimmer Biomet, Warsaw, IN) présentant un angle d'ouverture trochléen (ou *sulcus angle*) diminuant de proximal en distal. Si les implants les plus modernes présentent une trochlée plus anatomique et donc plus favorable au comportement fémoropatellaire (Figure 3.6), l'ensemble de ces angulations sont supérieures à 145°, limite inférieure à partir de laquelle la trochléen est considérée comme dysplasique dans les genoux natifs[168,169]. La hauteur de la facette latérale augmente avec le rayon de courbure de l'implant fémoral Nexgen : 2,5 mm à 0° de flexion, 3,8 mm à 15° de flexion, 4,9 mm à 30° de flexion, 5,6 mm à 45° de flexion. La gorge de la trochléen est orientée latéralement de 6° par rapport à la normale aux condyles prothétiques pour faciliter son engagement[170]. Enfin, l'épaisseur de l'implant fémoral et son positionnement sagittal en flexion par rapport à la corticale antérieure du fémur jouent un rôle dans l'encombrement prothétique antérieur et donc sur les efforts de contact exercés sur l'implant patellaire[171].



FIGURE 3.6 : Différences d'implants fémoral et patellaire entre la LCS-PS et la Sigma RP-PS
Selon Sharma et al.

2.2. Dessin des implants patellaires

La totalité des PTG implantées dans notre service comprennent un resurfaçage patellaire. Celui-ci est réalisé avec un implant en dôme symétrique (non anatomique) en polyéthylène, dessin majoritairement utilisé, par une technique à coupe osseuse (implantation onlay)[170,172–174]. La géométrie en dôme, sphérique, permet une meilleure congruence avec l'implant fémoral de 0° à 70° de flexion ainsi qu'une surface de contact plus importante, tout en harmonisant les pressions de contact liées à la bascule et la flexion de l'implant, comparativement aux implants patellaires dits « anatomiques » (présentant une asymétrie facettaire) [170](Figure 3.7).

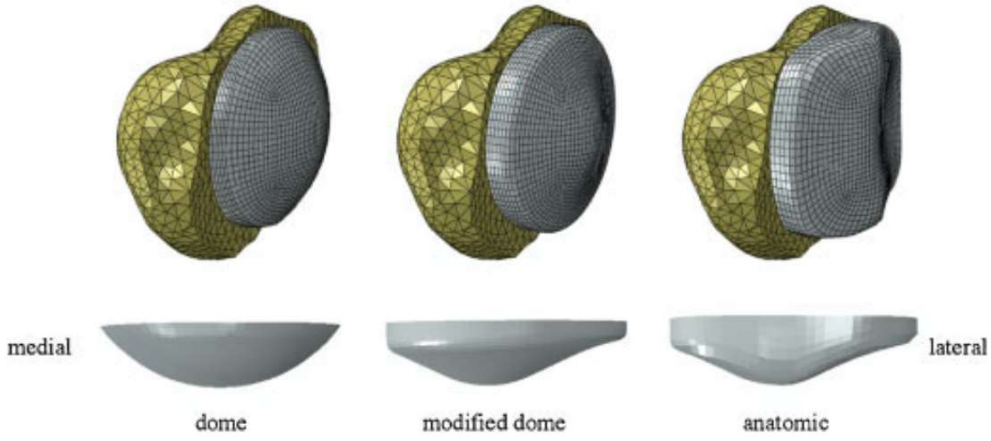

FIGURE 3.7: Différentes géométries d'implant patellaire (dôme, dôme modifié, et anatomique), selon Fitzpatrick *et al.*

3. Cinématique fémoropatellaire prothétique

3.1. Définitions et référentiels

La patella transmet les efforts appliqués au tendon quadricipital, permettant ainsi le verrouillage en extension du genou mais également l'extension active de la jambe sur la cuisse. La position de l'implant patellaire est définie au cours de la flexion par la hauteur du ligament patellaire, mais également par la reconstruction prothétique du niveau de l'interligne fémorotibial, le positionnement des implants et l'angulation du ligament patellaire dans le plan frontal et sagittal (*patellar tendon angle* ou PTA)[175–178].

La cinématique prothétique fémorotibiale et fémoropatellaire est propre à chaque géométrie prothétique et différente des cinématiques habituellement constatées sur genou natif. Pour appréhender le mouvement de la patella par rapport au fémur au cours de la flexion, plusieurs auteurs ont défini des recommandations[179,180]; incluant la création de repères anatomiques fémoral et patellaire, l'orientation de ces repères orthonormés dans l'espace et l'utilisation de 3

axes de travail / 3 degrés de libertés articulaires signés. Ainsi, Grood and Suntay ont défini des systèmes de coordonnées fémoral et patellaire, mobiles (flottants) au cours de la flexion, dont l'origine respective est calculée à partir des épicondyles fémoraux et du barycentre de la patella[181] (Figure 3.8). Par convention, les directions des axes $\vec{x}$, $\vec{y}$ et $\vec{z}$ sont orientés respectivement en latéral, antérieur et proximal, genou en extension.

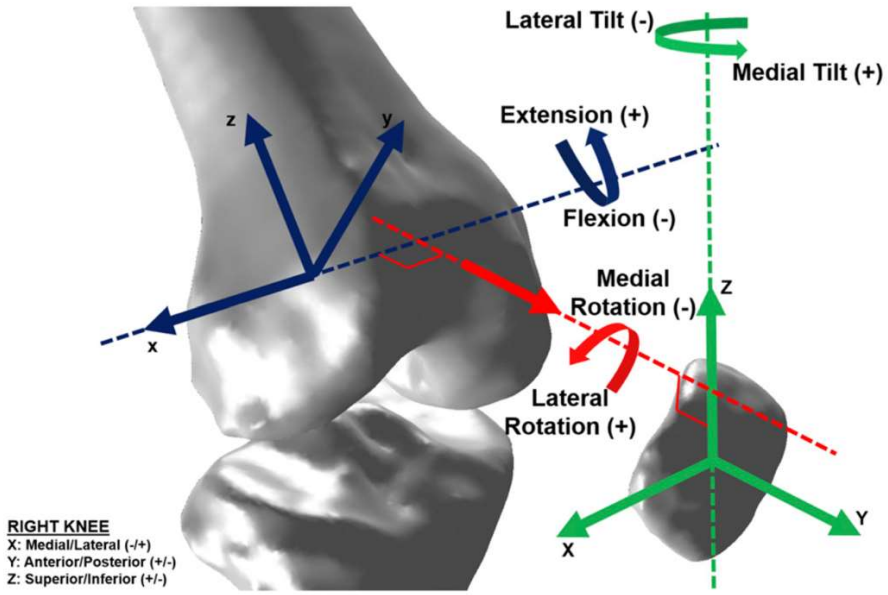

FIGURE 3.8 : Systèmes de coordonnées fémoral et patellaire anatomique définis par Grood and Suntay d'un genou droit, et repris par Sharma *et al.*

La cinématique de la patella rapportée au référentiel fémoral est définie selon 3 axes de travail et 3 degrés de liberté articulaire. Ainsi, le mouvement de la patella peut être décomposé en 3 translations (proximo-distale selon l'axe $\vec{z}$, médio-latérale ou *shift* latéral selon l'axe $\vec{x}$ et antéro-postérieure selon l'axe $\vec{y}$) et 3 rotations[180–182] (Figure 3.9) :

- la flexion patellaire dans le plan sagittal, rotation autour de l'axe $\vec{x}$ et notée (α) ;
- la rotation médio-latérale ou *spin* dans le plan frontal, rotation autour de l'axe $\vec{y}$ et notée (β) ;
- la bascule latérale ou *tilt* dans le plan axial, rotation autour de l'axe $\vec{z}$ et notée (γ)

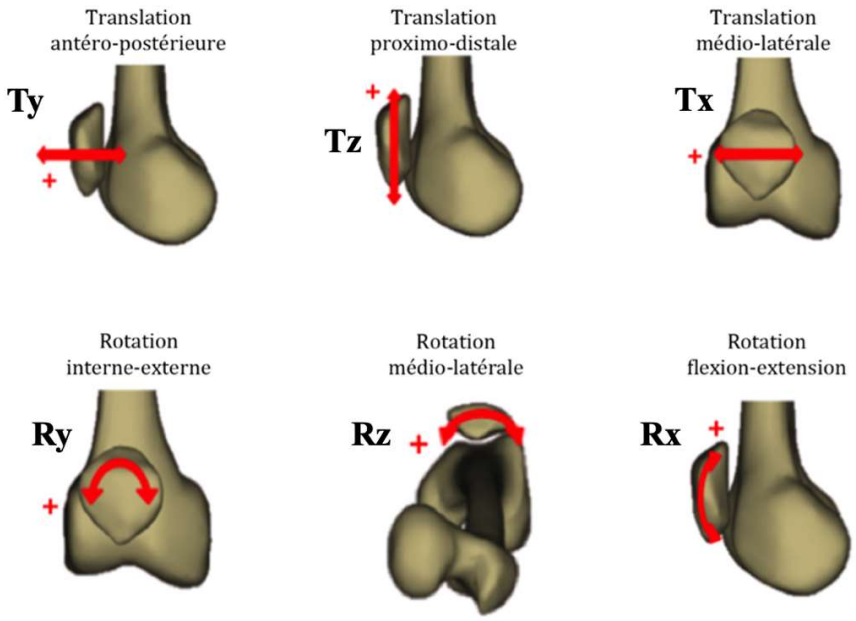

FIGURE 3.9. Cinématique de la patella par rapport au fémur, définie en 3 translations (Tx, Ty et Tz) et 3 rotations (Rx, Ry, et Rz) par Grood and Suntay. La flexion patellaire est ici signée négativement (plan frontal), de même que la bascule patellaire médiale (plan axial) et la rotation médiale (plan frontal), et repris par Dagneaux *et al.*

Les paramètres cinématiques les plus pertinents cliniquement sont la translation latérale et les 3 rotations patellaires, que ce soit sur genou natif ou prothétique[2,183]. En effet, la translation et la bascule latérales excessives sont synonymes d'anomalies cinématiques fémoropatellaires engendrant des subluxations ou luxations de la patella[151,154,184]. L'expression de ces paramètres rotatoires au cours de la flexion utilise principalement la méthode des cadrans selon la séquence XYZ ou XZY (débutant par la flexion patellaire donnée autour de l'axe de flexion du genou). En général, le paramètre clinique le plus pertinent (bascule latérale) sera choisi en dernier dans la séquence (XYZ)[2].

Malgré ces recommandations, les méthodologies rapportant les données cinématiques fémoropatellaires restent assez divergentes dans la littérature, compliquant la comparabilité des résultats[185]. L'essentiel de ces données sont issues d'essais expérimentaux cadavériques ou de simulations numériques. Compte-tenue de la complexité technique d'extraire des données cinématiques in vivo, peu d'études cliniques sont disponibles. La majorité des études à notre disposition utilisent préférentiellement des données issues d'analyses de marche[186,187], de radiostéréométrie (RSA)[188] ou de fluoroscopie[189] (Figure 3.10). Nous focaliserons ici notre rapport, si cela est possible en raison du peu d'études publiées, sur les publications intéressant la cinématique fémoropatellaire des PTG postéro-stabilisées avec resurfaçage patellaire, comparables aux pratiques chirurgicales de notre service.

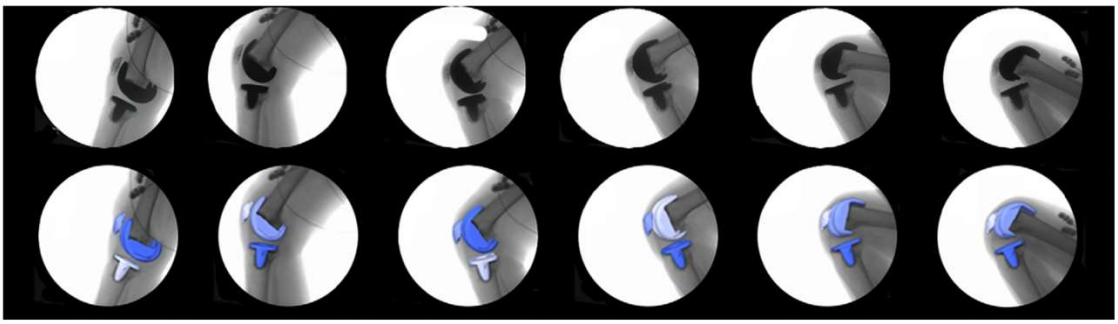

FIGURE 3.10 : Séquence d'images fluoroscopiques au cours de la flexion avec recalage des modèles prothétiques permettant le calcul de la cinématique prothétique (PFC Sigma RP-PS) in vivo selon Sharma *et al.*

3.2. Essais expérimentaux cadavériques

La majorité des essais expérimentaux ont été réalisés à l'aide d'un banc d'essai (ou simulateur) de flexion de genou, dont le plus courant est l'Oxford Knee Rig[190]. Les données cinématiques fémorotibiales issues de ces essais expérimentaux restent spécifiques à la géométrie prothétique et au simulateur de flexion, bien qu'elles soient fondamentales dans la validation de certaines simulations numériques (voir ci-après).

Plusieurs auteurs ont confirmé expérimentalement que la cinématique fémoropatellaire prothétique était différente par rapport à la cinématique non prothétique[191–197]: augmentation de la bascule latérale[191–193,195,196], de la translation latérale[191,196], de la flexion patellaire[193] et de la rotation médiale au cours de la flexion[191,196]. Les différentes techniques de facectomie latérale, de patelloplastie (résection ostéophytique), de resurfaçage et de libération latérale ne permettaient pas de retrouver la cinématique fémoropatellaire d'un genou sain, chaque étape augmentant la translation médiale de l'implant patellaire de 3 à 5mm[194].

A partir des données expérimentales, certains facteurs étaient considérés comme prépondérants sur la cinématique fémoropatellaire : la médialisation de l'implant patellaire, l'angulation de la coupe patellaire, la rotation axiale de l'implant fémoral[188,191]. L'augmentation de l'encombrement prothétique antérieur par insuffisance de coupe patellaire augmentait la bascule latérale patellaire (une augmentation de 4mm correspondant à une augmentation de 5° de bascule latérale)[192,198,199] et la translation latérale[199].

3.3. Études in vivo

Peu d'études in vivo sont disponibles pour l'évaluation de la cinématique fémoropatellaire. L'utilisation de techniques fluoroscopiques ou le positionnement de 2 sources fluoroscopiques orthogonales présentent un défi numérique compte-tenue de la superposition des implants et l'absence d'analyse possible dans le plan frontal[189,189,189]. L'obtention d'images radiographiques, voire biplanaires (couplage de 2 radiographies simultanées de face et de profil), nécessite un recalage manuel des implants modélisées en 3D[188].

Les premières études in vivo se sont attachées à vérifier si le comportement fémoropatellaire d'un genou prothétique était semblable au comportement physiologique d'un genou sain ou d'un genou préopératoire. La première étude comparant les deux profils cinématiques par une étude clinique in vivo est plus récente que celles publiées sur le genou sain[200].

Premièrement, la flexion et la translation distale de la patella par rapport au fémur suivent une relation quasi-linéaire (en augmentant au cours de la flexion) et similaire au genou préopératoire[188,200]. Les principales différences entre les cinématiques pré et postopératoires étaient une rotation médiale (spin) et une translation postérieure plus importantes tout au long de la flexion, comparativement au genou préopératoire[188,200] (Figure 3.11). Enfin, la translation et la bascule latérales de la patella, habituellement observées pour un genou sain dans les 15-20 premiers degrés de flexion, semblaient moins marquées pour un genou prothétique[188,200]. Ainsi, le principal effet du ligament fémoropatellaire médial décrit par Amis *et al.* dans les trente premiers degrés de flexion d'un genou non prothétique[177,201], à savoir son action de recentrage d'une patella initialement latéralisée en début de flexion vers la trochlée fémorale afin de favoriser son engagement, semblait moins marqué pour un genou prothétique. La géométrie de l'implant fémoral à sa partie proximale et son implantation en rotation latérale, rendent probablement le positionnement de l'implant patellaire plus contraint dès la position d'extension vers les premiers degrés de flexion.

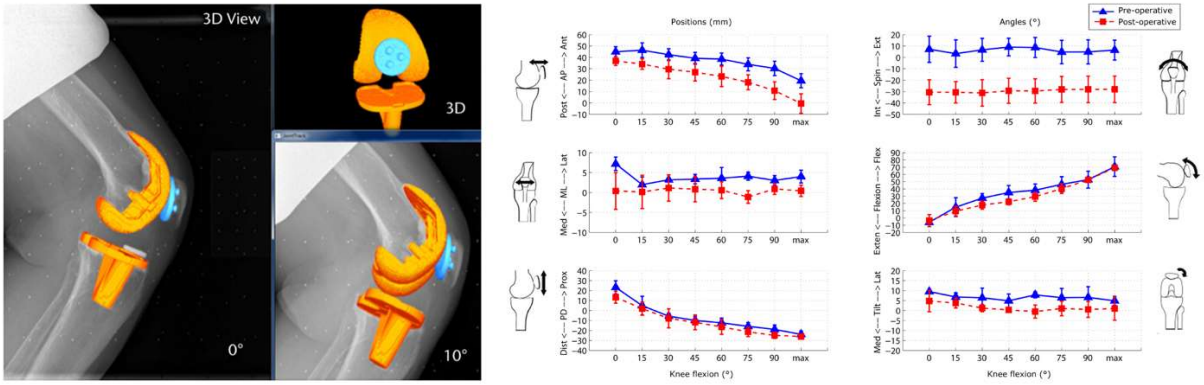

FIGURE 3.11 : Description in vivo de la cinématique fémoropatellaire préopératoire et après implantation d'une PTG postéro-stabilisée selon Sharma *et al.*

Ces différences ont été ensuite confirmées par le même auteur quelques années plus tard, à partir de données fluoroscopiques (vue sagittale)[170,189]. Ici, la modélisation 3D des implants ont permis de transformer les images 2D en données cinématiques tridimensionnelles sans utiliser une cage de calibration, confirmant une plus grande rotation et bascule médiales de l'implant patellaire comparativement à la cinématique d'un genou sain (Figure 3.12).

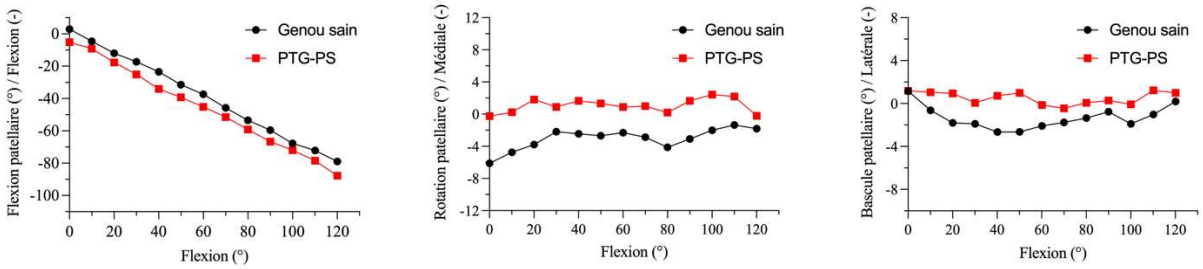

FIGURE 3.12 : Comparaison des flexion, rotation et bascule patellaires moyennes au cours de la flexion entre genou sain et genou prothétique après implantation d'une PTG postéro-stabilisée (PFC Sigma RP-PS) selon Sharma *et al.*

Il est intéressant de noter que ces résultats cohérents entre plusieurs publications ont été obtenus après implantation mécanique d'une PTG postéro-stabilisée avec un implant patellaire en dôme[170,193]. A notre connaissance, aucune étude in vivo publiée n'a pu évaluer la cinématique fémoropatellaire d'une PTG postéro-stabilisée implantée selon un alignement cinématique au-delà du plan sagittal[202].

A ce jour, une seule étude a évalué la cinématique fémoropatellaire prothétique de 30° à 90° de flexion, à partir d'un système de navigation peropératoire et de tripodes optoélectroniques, le principal intérêt étant de pouvoir enregistrer des données cinématiques pas-à-pas lors de la chirurgie, avant et après libération du rétinaculum latéral par exemple[203]. Il faut souligner que les résultats de cette étude ont été obtenu avant resurfaçage patellaire, afin d'assurer la

comparabilité entre le genou arthrosique et le genou prothétique. Les principales différences retrouvées étaient une translation latérale et une bascule latérale significativement plus prononcées entre 30° et 60° de flexion. Néanmoins, une bascule plus médiale de la patella était retrouvée entre 60° et 90° de flexion, comparativement au genou arthrosique. Enfin, l'implant patellaire observait une rotation médiale plus élevée, bien que non-significative, tout au long de la flexion (Figure 3.13).

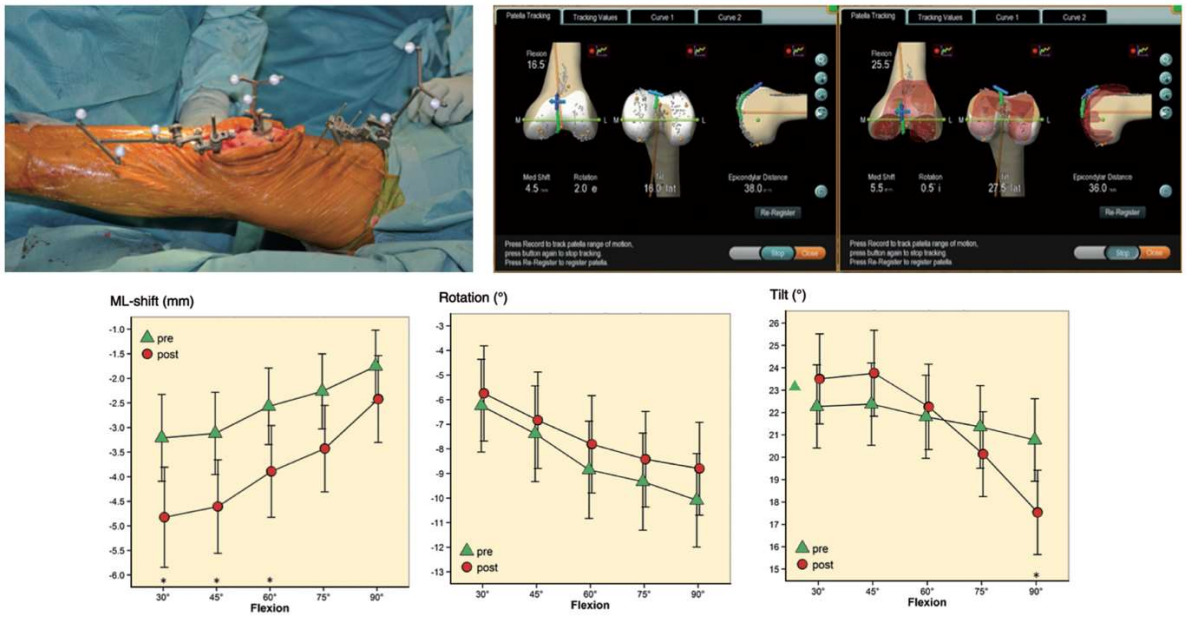

FIGURE 3.13 : Vue peropératoire du système optoélectronique, captures d'écran permettant d'analyse la course fémoropatellaire avant et après implantation d'une PTG (PFC Sigma) et comparaison cinématique, selon Keshmiri *et al.*

4. Efforts et surfaces de contact

L'intensité du chargement exercé sur l'implant patellaire, en association avec une surface de contact restreinte, peuvent provoquer au cours de la flexion des efforts de contact patellaires élevés[3,173] (Figure 3.14). Ces éléments sont bien sûr en étroite relation avec les géométries prothétiques (fémoral et patellaire), de même qu'avec la cinématique fémoropatellaire[173].

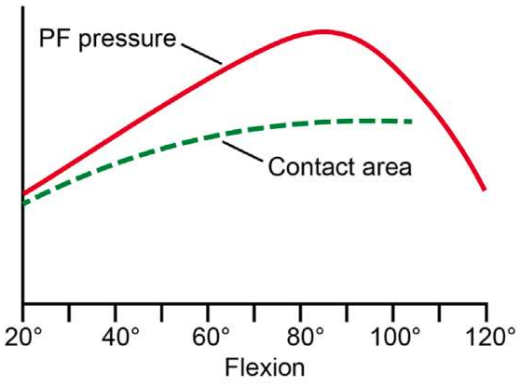

FIGURE 3.14 : Même si la pression fémoropatellaire augmente avec la flexion, la surface de contact patellaire augmente elle aussi, provoquant une modulation des efforts de contact fémoropatellaires selon Bellemans *et al.*

En dehors de la cinématique fémoropatellaire, c'est également la variation de la zone de contact de l'implant patellaire avec l'implant fémoral au cours de la flexion qui définit la surface et les efforts de contact. La zone de contact fémoropatellaire après PTG était sensiblement la même que celle d'un genou non-prothétique d'un point de vue radiographique sur une incidence de profil (Figure 3.15), néanmoins, de récentes études in-vivo et in-vitro ont pu évaluer ces différences au niveau de l'implant patellaire. Ainsi, Nicolet-Petersen *et al.* retrouvaient une zone de contact fémoropatellaire plus proximale de 4mm en extension, comparativement au genou sain, sans retrouver de différence significative au cours de la flexion[202].

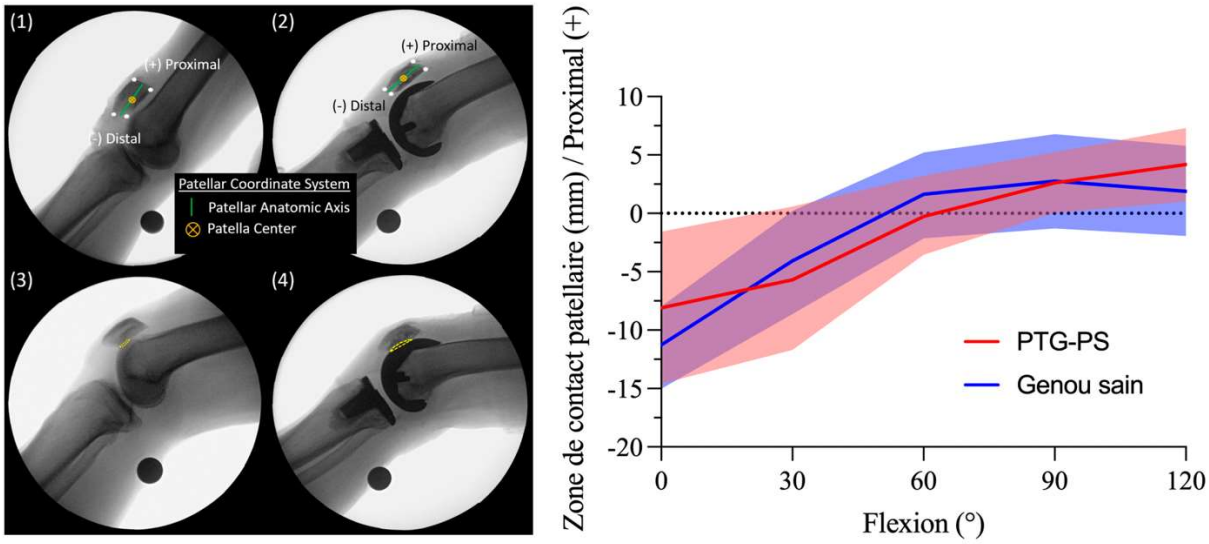

FIGURE 3.15 : Analyse fluoroscopique in vivo permettant d'évaluer les variations de la zone de contact fémoropatellaire par rapport au centre de la patella au cours de la flexion, selon Nicolet-Petersen *et al.*

4.1. Essais expérimentaux cadavériques

Plusieurs essais expérimentaux ont confirmé l'augmentation des pressions de contact fémoropatellaires avec la flexion prothétique, comparativement à un genou non-prothétique[195,196,198,204–206]. Ces pressions augmenteraient également après resurfaçage de l'implant patellaire comparativement aux patellas non-resurfacées, présentant une distribution linéaire (médiolatérale) des pressions de contact[205,206].

Les pics de pressions observés au niveau des facettes médiale et latérale pouvaient atteindre 2 à 3 fois la pression visible sur un genou sain entre 20 et 90° de flexion[206]. Les pressions de contact moyens au niveau de l'implant patellaire allaient de 14,2 à 17,2 MPa de 0° à 90° de flexion, dépassant dans certains cas la limite d'élasticité du polyéthylène (14,4 MPa)[207]. En effet, certains pics de pression > 23 MPa pouvaient dépasser de 2 fois cette limite d'élasticité, pouvant expliquer certaines complications fémoropatellaires[207]. Néanmoins, ces résultats issus d'une analyse statique par films de pression (Fuji films 10-50 MPa) ont été revus à la baisse (4,25 MPa) par l'utilisation de capteurs de pression électroniques au cours d'analyse cinématique [205].

Enfin, parallèlement à l'augmentation des pressions de contact, la surface de contact fémoropatellaire augmentait avec la flexion prothétique pour atteindre un plateau après 90° de flexion[204]. Le resurfaçage patellaire entrainait une diminution de la surface de contact comparativement à un genou sain (181,2 mm^2 versus 241,1 mm^2), participant à une augmentation des contraintes fémoropatellaires après implantation d'une PTG[196].

Plusieurs études expérimentales ont également pu confirmer l'influence de certains facteurs sur les pressions de contact fémoropatellaires :

- **L'épaisseur de coupe patellaire**. Comparativement à une coupe patellaire standard de 14mm, les pressions augmentaient avec l'épaisseur de coupe patellaire, surtout autour des 90° de flexion : une augmentation de 2mm équivalait à une augmentation des pressions de 20 à 40%[208]. L'augmentation de l'encombrement antérieur prothétique a donc comme conséquence une augmentation des pressions fémoropatellaires et ainsi, participe à la limitation en flexion du genou prothétique[198,199].
- **La géométrie prothétique** : l'utilisation d'un plateau mobile diminuerait les pressions de contact fémoropatellaires comparativement à un plateau fixe, de 0 à 30° et de 70 à 105° de flexion[205]. Les auteurs expliquaient ces résultats par une reproduction plus fidèle de la rotation médiale fémorotibiale et du roll-back fémoral latéral lors de la flexion

prothétique[205,209]. Ces différences cinématiques essentiellement fémorotibiales auraient comme conséquence une potentialisation du tendon quadricipital par augmentation de son bras de levier.

4.2. Études in vivo

L'essentiel des études in vivo se sont intéressés à comparer les efforts interagissant avec le compartiment fémoropatellaire entre genou natif et genou prothétique. Tout d'abord, les forces quadricipitale et fémoropatellaire après implantation d'une PTG postéro-stabilisée observaient les mêmes variations que celle d'un genou natif : augmentation d'extension jusqu'à 90° de flexion, atteinte d'un maximum entre 90 et 120° de flexion, puis diminution jusqu'à la flexion maximale[200]. Au cours de la flexion prothétique, le ratio entre les forces appliquées au ligament patellaire et au quadriceps diminuait alors que celui entre les forces appliquées au compartiment fémoropatellaire et au quadriceps augmentait[2,200]. Néanmoins, les forces appliquées au tendon quadricipital et au compartiment fémoropatellaire étaient plus importantes après PTG comparativement à un genou natif en flexion maximale, suggérant le comportement biomécanique proche mais différent d'un genou prothétique.

Parallèlement aux forces appliquées, la surface de contact fémoropatellaire augmentait de la position en extension (207 mm^2 en moyenne) à 60° de flexion (218 mm^2 en moyenne), puis diminuait pour atteindre un minimum à la flexion maximale (167 mm^2 en moyenne). Les points de contact médial et latéral sur l'implant patellaire progressaient proximalement de 0° à 50°, position à partir de laquelle les points de contact restaient relativement immobiles[170]. Cette tendance était confirmée par d'autres auteurs[202,210].

Au-delà de l'augmentation de contraintes fémoropatellaires, la survenue de douleurs antérieures pourrait être également expliquée par la variation de la distance ente le centre de la patella et la ligne transépicondylienne, intégrant la position antéropostérieure de la patella par rapport au fémur distal au cours de la flexion[203]. Une diminution de cette distance (jusqu'à 3mm) après implantation prothétique était retrouvée entre 45° et 75° de flexion. Selon les auteurs, ce paramètre influencerait les efforts fémoropatellaires et la tension appliquée aux ailerons patellaires, responsables d'un stimulus nociceptif.

5. Apport de la simulation numérique et de la modélisation en éléments finis (MEF)

Nous avons vu précédemment qu'il existait plusieurs méthodes à notre disposition pour obtenir des données en rapport avec la cinématique fémoropatellaire après PTG : in vivo, in vitro et numérique. Chaque approche à ses avantages et ses inconvénients, résumées par Bori et Innocenti[211]:

- L'analyse in vivo, bien que représentative des conditions les plus proches du réel (physiologique), reste complexe à mettre en œuvre du fait du caractère invasif des capteurs et des moyens d'imagerie nécessaires au recueil des données.
- Comparativement, les analyses in vitro permettent une étude sans caractère invasive, bien que le comportement des pièces anatomiques soit une approximation du comportement in vivo. Le nombre de pièces disponibles, leur coût et les moyens nécessaires à mettre en place (banc d'essai, simulateur robotique) sont également des limites.
- Les analyses numériques (in silico) représentent une alternative fiable ayant montré des résultats comparables aux deux précédentes méthodes, avec un coût moindre. Néanmoins, le temps de calcul et l'expertise mécanique et ingénieur nécessaires sont une limitation intrinsèque de cette méthode.

Parmi les méthodes numériques utilisées dans la littérature, la technique des éléments finis reste un choix de premier ordre dans la résolution de problématiques numériques en rapport avec des éléments déformables, avec un nombre croissant de publications internationales coïncidant avec l'engouement de la communauté scientifique pour la modélisation et la simulation numériques dans un contexte de PTG (Figure 3.16).

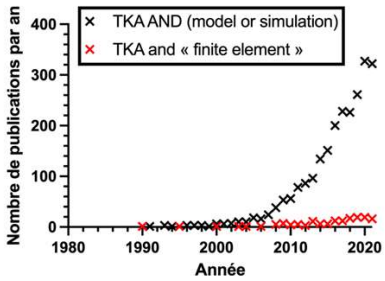

FIGURE 3.16 : Évolution du nombre de publications référencées Pubmed en rapport avec la modélisation, la simulation et l'utilisation de la MEF dans un contexte de PTG

5.1. Principes généraux de la MEF

Permettant de résoudre des problématiques mécaniques en rapport avec des éléments déformables, la MEF est particulièrement adaptée à la résolution de scénarios qui ne pourraient être réalisés en routine par les études in vivo ou in vitro, comme l'influence de l'alignement des implants par exemple.

La simulation par la méthodes des éléments finis nécessite l'introduction au préalable de paramètres d'entrée[212,213] (Figure 3.17):

- Les propriétés anatomiques (géométrie)
- Les propriétés mécaniques (raideur, propriétés des matériaux)
- Des conditions de chargement (forces extérieures appliquées au système) et des conditions aux limites (encastrement, données cinématiques…)

En retour, la simulation permet le calcul de paramètres de sortie (réponse mécanique), comme la cinématique articulaire, la déformation tissulaire (« allongement ») ou les efforts et les pressions de contact. En règle générale, un modèle numérique est construit pour répondre à une question, il est donc spécifique d'une problématique en fonction du contexte duquel il est utilisé[212].

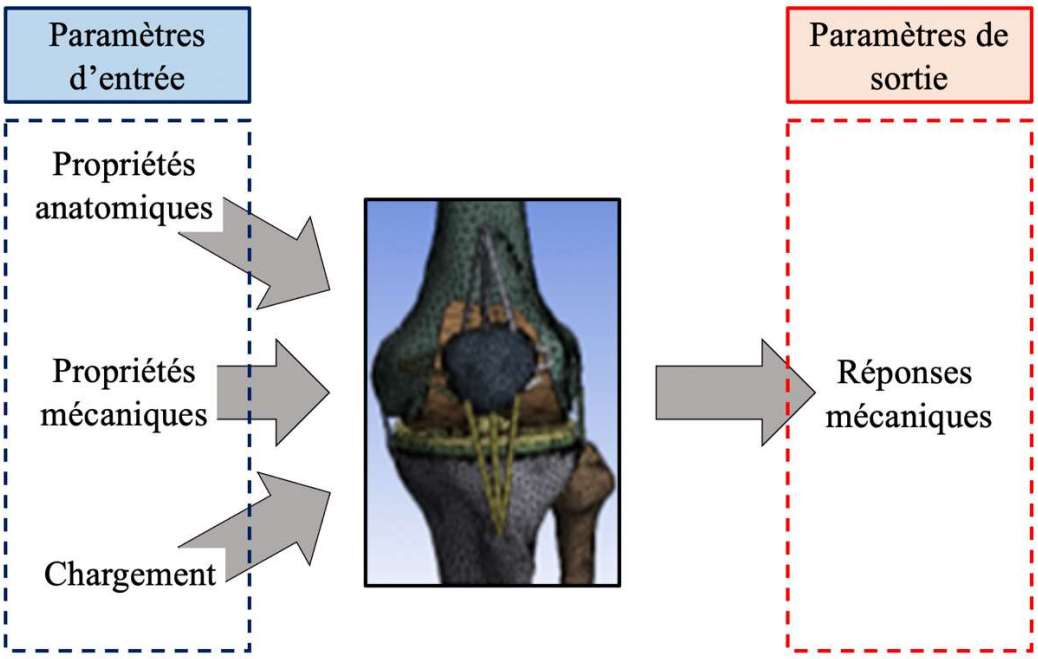

FIGURE 3.17: Présentation schématique des paramètres d'entrée et de sortie issus d'une MEF, d'après Erdemir *et al.*

Les données d'imagerie (issues de scanner et/ou d'IRM), les propriétés mécaniques des tissus issues de tests mécaniques in vitro (os, ligament, tendon, cartilage), le comportement

physiologique in vivo, les données industrielles des implants prothétiques, ainsi que les données issues de la littérature sont généralement nécessaires pour la construction du modèle et sa validation externe.

La géométrie des structures osseuses provient généralement de données d'imagerie (fichier DICOM) via une segmentation (reconstruction du volume 3D coupe par coupe) pouvant être manuelle ou semi-automatisée. Un traitement numérique de surface via des logiciels dédiés est également nécessaire afin de limiter les imperfections géométriques retrouvées lors de l'étape précédente. La géométrie des implants prothétique est généralement implantée dans le modèle via les données industrielles volumétriques (fichier CAD).

La discrétisation permet de convertir le volume 3D homogène en un maillage (mesh) composés de sous-unités élémentaires (éléments finis)[214] (Figure 3.18).

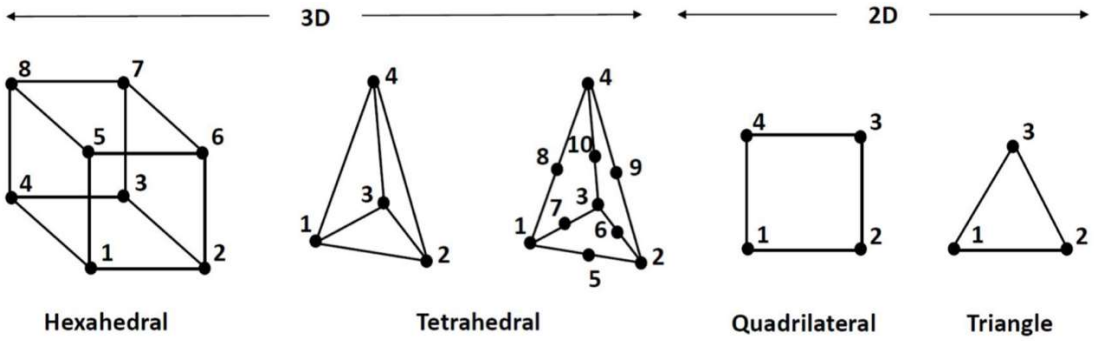

FIGURE 3.18 : Types d'éléments finis utilisés dans la littérature selon Benos *et al.*

Les conditions de chargement sont essentielles à la cohérence du scénario proposé avec le contexte clinique (essai en compression, traction, génération d'un mouvement). Elles sont habituellement dérivées de données expérimentales conduites sur un patient ou sur pièce anatomique, mais également provenir de données communément acceptées dans la littérature (chargement lors d'activités de la vie quotidienne)[212]. Certaines conditions de chargement doivent être simplifiées afin de favoriser la convergence numérique du modèle. De même, les conditions aux limites définissent les degrés de liberté articulaire et axes de travail du système numérique selon l'encastrement des pièces osseuses, les forces extérieures et actions musculaires appliquées ainsi que leur point d'application (tête fémorale, centre de la cheville)[185,212,214].

Une phase de calibration est nécessaire pour le réglage et la mise en commun de l'ensemble des paramètres d'entrée, comme le positionnement des insertions ligamentaires ou leur pré-tension. Une étude de validation comparativement à des données expérimentales ou à la littérature est

nécessaire avant la réalisation du scénario mécanique, de même qu'une analyse de convergence optimisant la fidélité et la complexité du maillage en fonction de la précision des paramètres de sortie envisagés.

Concernant les paramètres de sortie, ils doivent être définis en amont (efforts, contraintes, surfaces de contact, cinématique) de même que leur région d'intérêt (le compartiment prothétique fémoropatellaire dans le cadre de cette thèse, par exemple).

5.2. Principales publications MEF intégrant la fémoropatellaire prothétique

Comparativement aux analyses numériques ayant pour objet le comportement mécanique fémorotibial, les publications présentant des données fémoropatellaires sont peu nombreuses dans la littérature. Ainsi, à partir d'une recherche Pubmed avec les termes (TKA AND finite element AND (patella OR patellar OR patellofemoral)), on retrouvait 23 entrées contre 149 entrées concernant les termes (TKA AND finite element).

Parmi ces publications, l'hétérogénéité des paramètres d'entrée était très importante (patella resurfacée ou non, conditions de chargement et aux limites, géométrie prothétique…), limitant nos possibilités de validité externe avec la littérature pour la validation d'un nouveau modèle numérique. Cette hétérogénéité concernait toutes les étapes de développement de la MEF, par exemple :

- La géométrie osseuse : à partir de données scannographiques ou IRM, ou issue d'un système numérique adaptable commercialisé (LifeMOD/KneeSIM 2008.1.0, LifeModeler Inc., San Clemente, CA)[215,216] ou en accès libre (OpenSim)[210,217,218].
- Le type d'essai : la plupart des simulations s'intéressaient au comportement mécanique lors d'une activité de squat (avec une amplitude de flexion étudiée variable allant de 0 à 120°) ou lors d'un cycle de marche (%).
- Parmi les études s'intéressant au comportement fémoropatellaire, seules 3 modèles numériques intégraient les ligaments fémoropatellaires (retinaculum)[210,219,220].
- Les conditions de chargement (force appliquée allant de 60 à 4000N) et leur point d'application
- Le type de scénario : position unique fixée ou au cours de la flexion

Les simulations publiées les plus récentes sont rapportées dans le tableau suivant (Tableau 3.1).

TABLEAU 3.1 : Principales publications récentes de MEF intégrant le comportement fémoropatellaire prothétique

Auteurs (Année)	**Modélisation numérique**	**Imagerie (N patients)**	**Implants / Implémentation cinématique**	**Modélisation Ligamentaire**	**Scenario**	**Paramètres de sortie (patellaires)**	**Chargement initial / Degrés de mobilité**
Bischoff *et al.* (2009)		-	Non précisé / oui (in vivo)	Aucune	Marche, montée et descente des escaliers / Implémentation F_{FP} et degré de flexion	Pressions et surface de contact	- / % cycle
Heegaard *et al.* (2011)	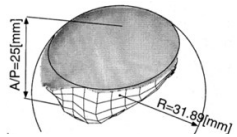	Scanner (1)	Insall-Burstein II total condylar / non	TQ, TP	Alignement de l'implant fémoral / squat	Cinématique, pressions et surface de contact	40 N (quadriceps) / 45-135°
Innocenti *et al.* (2011)	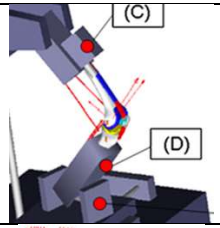	Scanner (1)	Genesis II, Journey BCS / oui (in vitro)	TQ, TP, LCL, LCM, BF, ST	Squat /	Efforts de contact	200N / 0-120°
Fitzpatrick et al. (2012)	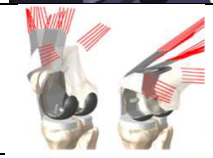	IRM (1)	Non précisé / oui (in vivo)	TQ, TP, RP	3 implants patellaires / squat	Cinématique	2000N à 120° / 0-120°
Abolghasemian *et al.* (2014)	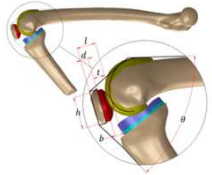	-	Evolution Knee / oui (in vitro)	TQ, TP	Épaisseur implant patellaire / flexion passive à l'équilibre	Flexion du genou	- / statique

Huang *et al.* (2014)	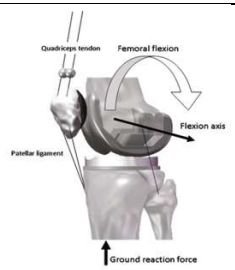	IRM (1)	U2 PS Knee	TQ, TP, LCL, LCM	Differences entre mouvements / Agenouillement et squat	Cinématique	500N sur TTA (agenouillement) et 750N au tibia (squat) / 0-135°
Ishikawa *et al.* (2015)	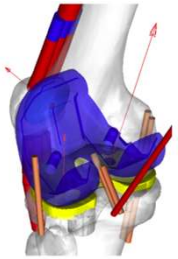	KneeSim (1)	NexGen CR Flex	TQ, TP, LCL, LCM, LCP, IJ	Alignement implant femoral / Squat	Cinématique et efforts de contact	4000N (interligne fémorotibial) / 30-120°
Mizu-uchi *et al.* (2015)	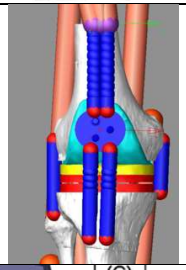	Scanner (2)	CR NKII / oui (in vivo)	TQ, TP, Gl, IPs, TQ (RF, VM, VL), Add, IJ, Sol, Gst, LCM, LCL, LCP,	Insert tibial anatomiques / Squat	Efforts de contact	In vivo / 0-100°
Panigiani *et al.* (2015)	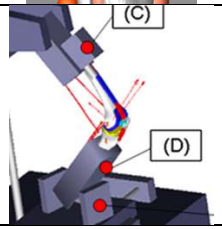	Scanner (1)	4 PTG Smith & Nephew / oui (in vitro)	TQ, TP, LCL, LCM,	Alignement des implants / Squat	Efforts de contact	125 N (cheville) / 0-120°
Kang *et al.* (2016)	Pas de visualisation	Scanner et IRM (1)	Genesis II / oui (in vitro)	TQ, TP, LCL, LCM, LFP, LPO,	Rotation implant fémoral / Cycle de marche et squat	Efforts de contact	Non précisé / % cycle

Latypova *et al.* (2016)	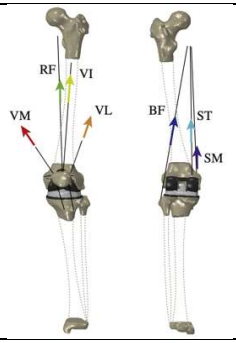	Scanner (1)	FIRST PS / Oui (in vitro)	TQ (RF, VI, VL, VM), TP, IJ (BF, ST, SM), LPFM, LPFL	Coupe patellaire / Squat	Cinématique et efforts de contact	½ BW (tête fémorale) / 0-90°
Woiczinski *et al.* (2016)	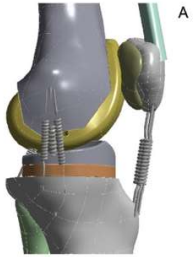	IRM (1)	Columbus / Oui (in vitro)	TQ (RF, VI, VL, VM), TP, IJ (BF, ST), LCP	Patella non resurfacée / Squat	Pressions de contact / flexion patellaire	20N (VL), 20N (VM), 10N (BF), 10N (ST) / 20-110°
Huang *et al.* (2017)	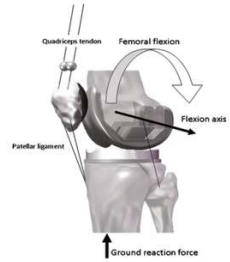	Scanner (1)	NexGen PS LPS-Flex et U2 PS Knee / non	TQ, TP, LFPM, LFPL	Resurfaçage patellaire versus non-resurfacée / flexion à 90°	Pressions de contact	1705 N (pole supérieur patella) / 90° (statique)
Nakamura *et al.* (2017)	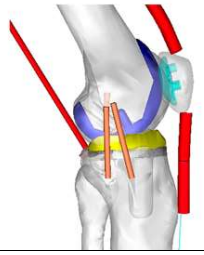	KneeSim (1)	Kiocera CR / Oui (in vitro)	TQ, TP, LCP, LCL, LCM, IJ	Position implant patellaire / Squat	Cinématique et efforts de contact	4000N (tête fémorale) / 0-120°

Suh *et al.* (2017)	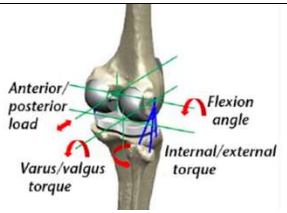	Scanner et IRM (1)	PFC Sigma / oui (in vitro)	TQ, TP, LCL, LCM, LFP, LPO	Alignement implant fémoral et tibial / cycle de marche	Efforts de contact	50 N (tête fémorale) / %cycle
Ali *et al.* (2019)	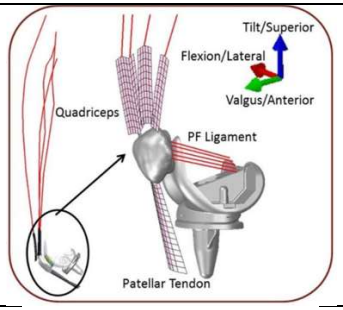	OpenSim (1)	ATTUNE PS / oui (in vivo)	TQ (RF, VM, VL, VI), TP, LFPM, LFPL	Implants patellaires en dôme versus anatomique / agenouillement	Cinématique et efforts de contact	Données in vivo (TQ) / 0-120°
Latypova *et al.* (2019)	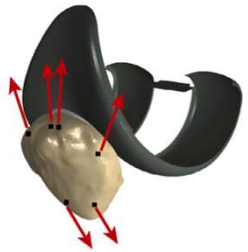	Scanner (1)	FIRST PS / oui (in vitro)	TQ (RF, VI, VL, VM), TP, IJ (BF, ST, SM),	Patella non-resurfacée / flexion à 60°	Cinématique et contraintes osseuses	Données électromyographies / 60° (statique)
Woiczinski *et al.* (2019)		IRM (1)	Columbus CR / oui (in vitro)	TQ (RF, VI, VL, VM), TP, IJ (BF, ST), LCP	Rotation implant fémoral / squat	Cinématique et efforts de contact	20N (VL), 20N (VM), 10N (BF), 10N (ST) / 20-110°

Abbréviations : IRM = Imagerie par résonnance magnétique, PS = postéro-stabilisée, CR = rétention du croisé postérieur, TQ = tendon quadricipital, RF = droit fémoral, VI = vaste intermédiaire, VL = vaste latéral, VM = vaste médial, TP = tendon ou ligament patellaire, IJ = ischio-jambiers, BF = biceps fémoral, ST = semi-tendineux, SM = semi-membraneux, LCP = ligament croisé postérieur, LPFM = ligament fémoropatellaire médial, LPFL = ligament fémoropatellaire latéral, Gl = glutéus ou fessiers, IPs = ilio-psoas, Add = adducteurs, Sol = soléaire, Gst = gastrocnémiens, LFP = ligament fibulo-poplité, LPO = ligament poplité oblique

5.3. Modélisation de l'appareil extenseur

5.3.1. Tendon quadricipital

Dans la majorité des cas, la discrétisation du tendon en plusieurs parties permettait d'intégrer l'enroulement du tendon quadricipital sur la trochlée prothétique par le biais d'un modèle de contact hertzien. La modélisation du tendon quadricipital était très variable d'une simulation à une autre : fibres linéaires[219,221,222], chaines de cylindres[160,216,223], membranes 2D[174,210], membranes 3D[224,225], chaînes de billes connectées par des ressorts travaillant uniquement en traction[220,226], ressorts parallèles non linéaires travaillant uniquement en traction[215,227,228].

Les actions des 4 unités composant le muscle quadriceps étaient soit négligée en un seul actionneur[160,216,222,228], deux[220,226] ou 3 actionneurs[215] fonctionnant en parallèle, soit complètement modélisé par le biais de 4 actionneurs divergents[210,219,221,224,225].

5.3.2. Ligament patellaire

La modélisation du ligament patellaire était également variable selon les simulations : chaînes de cylindre[216], 2 chaînes[160,221–223] ou 3 chaînes non-linéaires représentant les fibres médiales, centrales et latérales[215,229], membranes 2D[174], 2 ressorts médial et latéral travaillant uniquement en traction[219,220,226,227] ou 3 ressorts[224,225], membrane 2D renforcée pour des ressorts non linéaires[210]. La longueur du ligament patellaire était ajustée à partir des données d'imagerie ou des données issues de la littérature.

5.3.3. Ligaments fémoropatellaires ou retinaculum

Comme évoqué précédemment, la modélisation des retinaculum patellaires était rares dans la littérature : 2 fibres linéaires pour chaque ligament et incluant une pré-tension de 10%[219], une poutre travaillant uniquement en traction[226] et 1 ressort non-linéaire[210].

5.4. Propriétés mécaniques des tissus mous

Les propriétés mécaniques de base (module de Young, coefficient de Poisson, raideur) des tissus étaient issues de données expérimentales publiées, communément acceptées, et comparables dans la majorité des publications (Tableau 3.2).

Le comportement des ligaments était considéré comme un comportement élastique isotrope[160]. Seuls Woiczinski *et al.* considéraient le tendon quadricipital comme anisotrope (Ex=4,75 ; Ey=4,75 ; Ez=10 MPa et Gzy=1,18 ; Gyz=45,64 ; Gxz=45,64 MPa) avec un coefficient de Poisson variable allant de 0,022 (y et z) à 0,25 (x)[224,225].

TABLEAU 3.2 : Principales propriétés des tissus mous

Structure	Raideur (N /mm)	Module de Young (MPa)	Coefficient de Poisson	Pré-déformation ligamentaire (%)
Tendon quadricipital	2000	1200	0,25	-
Ligament patellaire	1142	565,9	0,3	-
LCL	102	111	0,45	2%
LCM	63	196	0,45	2%
LFPM	29,4	19,1	0,3	10%
LFPL	16	17,0	0,3	10%

5.5. Propriétés mécaniques des implants

Les propriétés mécaniques de base des implants prothétiques dépendaient essentiellement des biomatériaux considérés, issus des données industrielles (Tableau 3.3).

TABLEAU 3.3 : Principales propriétés des biomatériaux prothétiques

Structure	Matériau	Module de Young (MPa)	Coefficient de Poisson	Densité (g/cm^3)
Implant fémoral	CrCo	195000	0,3	8,4
Implant tibial	Ti6Al4V	110000	0,3	8,4
Insert tibial	UHMWPE	940	0,47	0,945
Implant patellaire	UHMWPE	940	0,47	0,945

La fixation des implants à l'os était considérée comme rigide. L'insert tibial et l'implant patellaire était généralement considéré comme un matériau élastique présentant un comportement linéaire [219]. Le coefficient de friction métal/polyéthylène était de 0,04. Pour Ishikawa *et al.*, une loi de contact spécifique était supposée intervenir dès lors que les surfaces prothétiques étaient espacées de moins de 0,3 mm[215]. Le coefficient de friction entre tissus mous et implants était habituellement fixé à 0,04[174].

5.6. Apport de la MEF dans le comportement biomécanique fémoropatellaire

Le principal atout de la MEF par rapport aux autres études expérimentales est l'intégration de scénario permettant de comprendre ou de confirmer les facteurs pouvant influencer la cinématique et/ou les contraintes fémoropatellaires après PTG:

- **Le positionnement/alignement de l'implant fémoral en rotation** : l'alignement de l'implant fémoral était le principal facteur influençant les efforts de contact fémoropatellaires médio-latéraux[174], jouant un rôle prépondérant comparativement à la cinématique fémoro-tibiale[223]. Globalement, la rotation médiale de l'implant fémoral augmentait les efforts rétro-patellaire quelque-soit l'importance de la rotation (Figure 3.19) : les efforts étaient deux fois plus importants en cas de rotation médiale de 3° comparativement à une rotation latérale de 6°[219], et une augmentation des efforts de 98% était retrouvée en cas de rotation médiale de 10°[228]. Inversement, la rotation latérale semblait diminuer ces efforts. L'influence de la rotation médiale était associée à une bascule et rotation latérale de l'implant patellaire supérieure de 5°, comparativement à un implant fémoral normo-axé ou en rotation latérale[229].

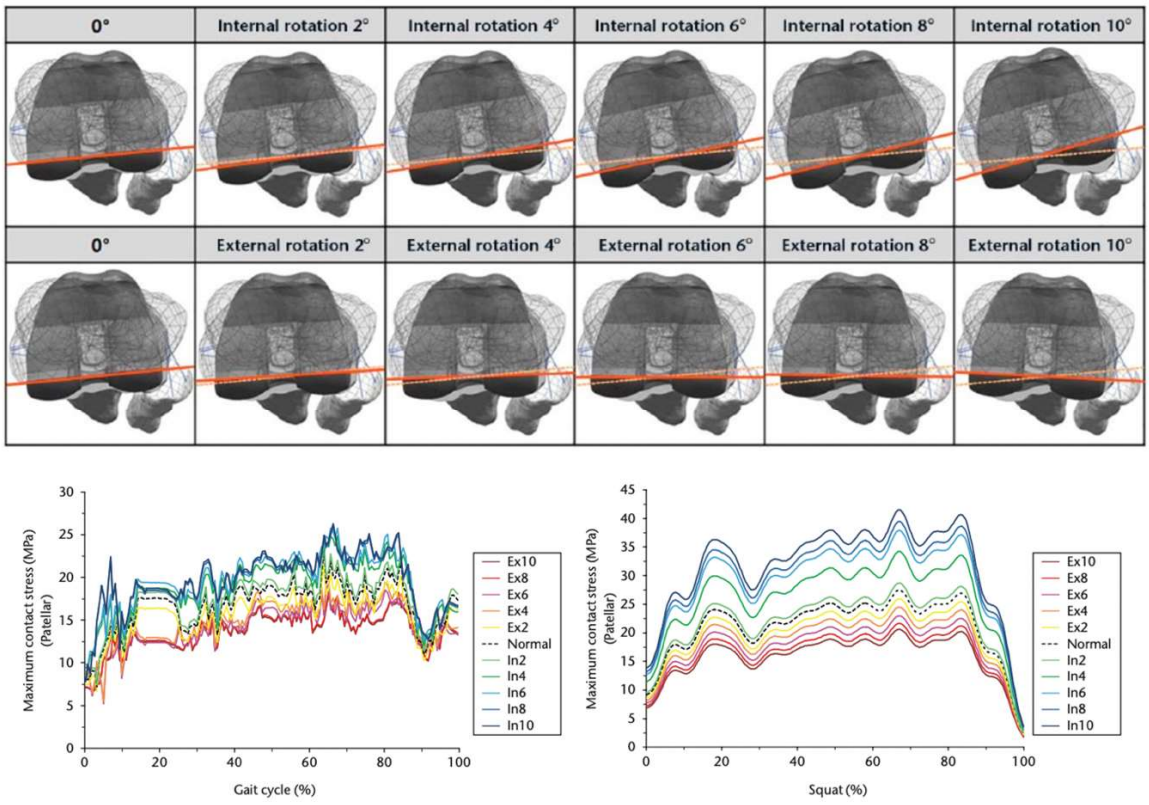

FIGURE 3.19 : Efforts de contact et contraintes maximales fémoropatellaires au cours d'un cycle de marche et de squat en fonction du positionnement de l'implant fémoral en rotation, selon Kang *et al.*

- **Le positionnement/alignement de l'implant fémoral en flexion :** une flexion excessive d'implant fémoral était associée à une rotation latérale de l'implant patellaire excessive de 5 à 10°, ainsi qu'à une augmentation des efforts fémoropatellaires[229].
- **Le positionnement/alignement frontal de l'implant fémoral :** un défaut d'alignement frontal influençait les efforts de contact médio-latéraux fémoropatellaires en rapport avec des anomalies cinématiques (excès de bascule latérale et de translation antérieure)[174].
- **Le positionnement/alignement de l'implant tibial :** une translation antérieure excessive de l'implant tibial[160] et un positionnement en varus augmentaient les efforts de contact fémoropatellaires[222].
- **Le positionnement/alignement de l'implant patellaire :** une diminution de la hauteur patellaire[160] et un positionnement de l'implant plus distal par rapport à la coupe patellaire étaient associés à une augmentation des efforts fémoropatellaires et des efforts appliqués au tendon quadricipital[216].
- **La technique d'alignement prothétique :** malgré un comportement cinématique prothétique fémorotibial plus proche d'un genou sain, les efforts de contact étaient augmentés en cas d'alignement cinématique pour Ishikawa *et al.*[215]. Ces résultats tendaient à remettre en question les avantages biomécaniques d'une implantation prothétique plus physiologique au-delà du comportement fémorotibial.
- **Le type d'essai :** si les efforts de contact et contraintes de Von Mises étaient globalement équivalents entre les essais de marche et de montée et descente des escaliers[162], l'agenouillement était associé à une bascule médiale plus importante que dans une simulation de squat[220] (Figure 3.20).

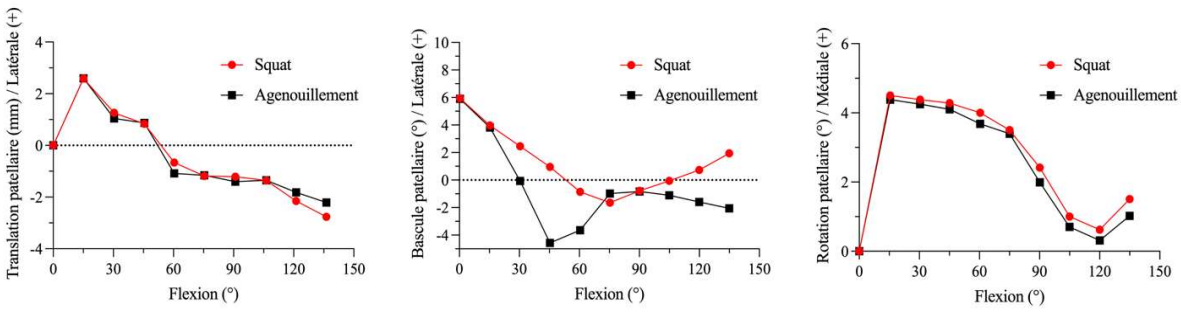

FIGURE 3.20 : Comparaison cinématique de l'implant patellaire
entre des activités de squat et d'agenouillement selon Huang *et al.*

- **L'épaisseur de la coupe patellaire :** une épaisseur de coupe > 15mm diminuait les possibilités de flexion du genou prothétique en augmentation les efforts de contact fémoropatellaires[230].
- **Le dessin de l'implant patellaire :** si l'implant patellaire en dôme était associé à des efforts de contact supérieures comparativement à un implant anatomique[210], il était également moins soumis aux variations d'efforts relatives au positionnement de l'implant fémoral[174].
- **La géométrie de l'implant fémoral :** une géométrie de la trochlée fémorale en dôme inversé et sa rotation intégrée dans l'implant fémoral (6° de rotation latérale) permettaient de diminuer les efforts de contact[210,226]. Ces résultats soulignent l'importance théorique d'un implant fémoral patient-spécifique, dédié à la reproduction anatomique de la trochlée fémorale native dans le cadre d'une implantation plus physiologique.

6. Alternatives numériques à la MEF

La principale limitation de la MEF est le temps de calcul « machine » nécessaire pour résoudre le problème posé, démultiplié par des géométries de plus en plus complexes, la gestion du contact, ou l'intégration au préalable de données cinématiques[211]. Ainsi, certains auteurs lui ont préféré la méthode des éléments discrets (MED ou Multibody analysis), utilisant des corps rigides structurant le système numérique, à la place d'éléments déformables (Figure 3.21). Ce choix méthodologique, qui reste une approximation du comportement mécanique viscoélastique et déformable des structures ostéoarticulaires, favorise un temps calcul significativement réduit représentant 10% du temps de calcul nécessaire à la MEF[211].

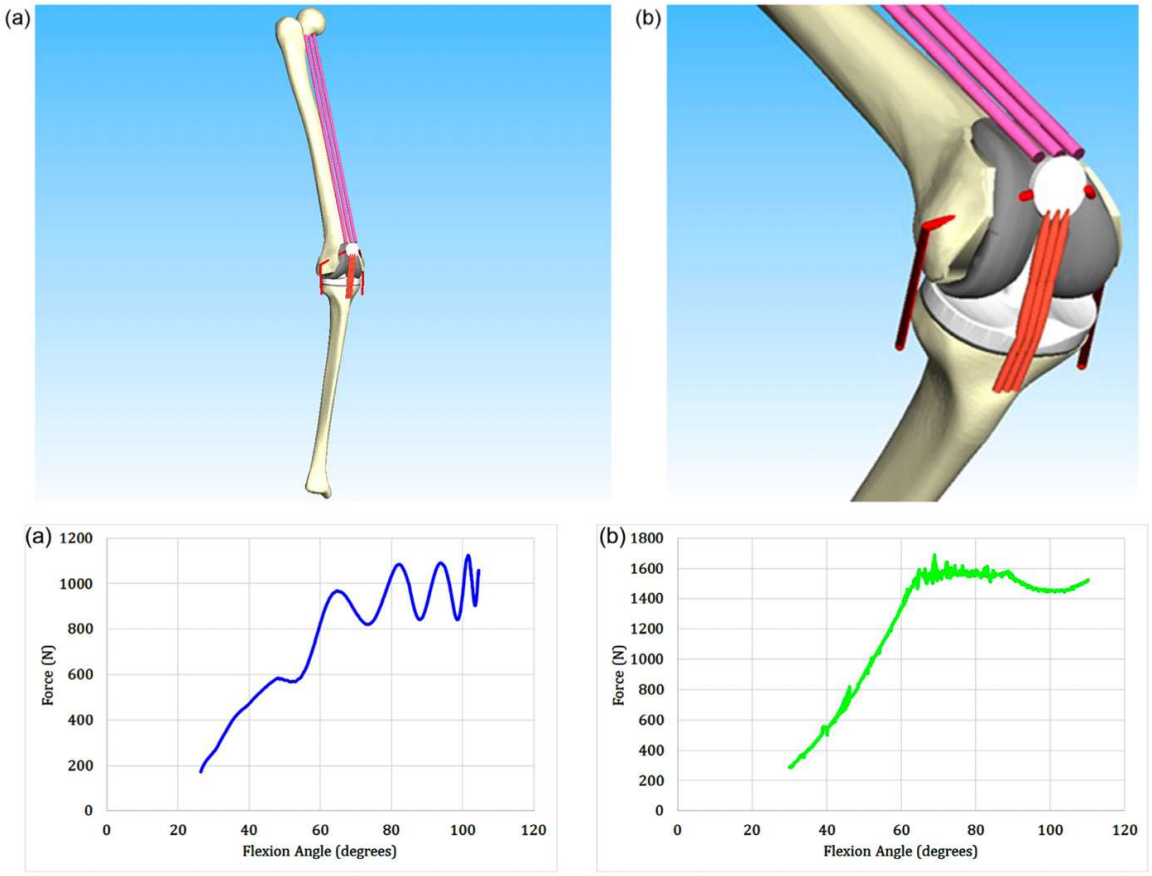

FIGURE 3.21 : Rendu 3D d'une modélisation en éléments discrets retrouvant des efforts de contact fémoropatellaires comparables à la MEF (à conditions de chargement similaires), selon Bori et Innocenti.

Malgré ces approximations, Bori et Innocenti retrouvaient une convergence des analyses entre MEF et MED, en termes de cinématique fémorotibiale, efforts de contact fémorotibiaux, répartition des efforts sur l'insert tibial, efforts de contact fémoropatellaires, efforts au voisinage du système plot-came, et de force quadricipitale[211]. Dans la résolution de notre problématique concernant l'appareil extenseur et le comportement des retinaculum patellaires (ligaments déformables travaillant en traction), notre choix s'est néanmoins porté sur la MEF malgré les atouts séduisants de la MED.

EN RÉSUMÉ :

1. Les analyses in vivo, in vitro et in silico ont permis de différencier le comportement fémoropatellaire après PTG de celui d'un genou sain.
2. Bien que d'origine multifactoriel, les efforts de contact et contraintes fémoropatellaires sont soumis à l'alignement des implants prothétiques, pouvant potentiellement être source d'anomalies cinématiques et de douleurs antérieures.
3. La modélisation en éléments finis (MEF) reste une méthodologie de choix dans l'analyse du comportement fémoropatellaire après PTG, compte tenu des éléments déformables composant l'appareil extenseur.

Chapitre 4

Modèle numérique analysant les efforts fémoropatellaires d'une PTG postéro-stabilisée lors d'un squat.

Nous avons vu précédemment qu'une évaluation biomécanique fémoropatellaire reste fondamentale pour une meilleure compréhension de la survenue des douleurs antérieures en fonction des techniques d'alignement (Chapitre 1). De plus, la non-restitution de l'obliquité de l'interligne fémoral distal après PTG pouvait être associée à des résultats fonctionnels plus faibles en cas de restitution d'un alignement postopératoire neutre (Chapitre 2). La principale limite scientifique et logistique était représentée par la nécessité d'un modèle numérique de genou prothétique permettant une analyse des efforts fémoropatellaires au cours de la flexion (Chapitre 3). L'objet de ce travail était de développer et valider grâce aux données de la littérature, un nouveau modèle numérique piloté en efforts et moments. Enfin, un scénario visant à comparer ces efforts fémoropatellaires entre deux implantations d'un même PTG selon une technique d'alignement mécanique et une technique d'alignement cinématique afin de préciser numériquement l'influence ou non du respect de l'obliquité fémorale constitutionnelle.

Parmi les conditions mécaniques étudiées après PTG, la simulation d'un squat est classiquement utilisée lors de simulations numériques[220,227,231]. La capacité du patient à fléchir son genou aussi bas que possible à partir d'une position en extension est souvent considérée comme représentative des activités de la vie quotidienne, et corrélée aux résultats cliniques[219]. Une augmentation des efforts osseux patellaires vers 60° de flexion a d'ailleurs été observée numériquement lors d'une activité de squat après PTG[219,221]. Néanmoins, le rôle de tension des ailerons patellaires reste incertain dans cette stimulation nociceptive.

Comme présenté dans le chapitre précédent, plusieurs modélisations en éléments définis (MEF) ont été rapportées dans la littérature, présentant des degrés divers de complexités, de précisions et de fonctionnalités[232–235]. Certaines simulations numériques ont prouvé leur efficacité dans la prédiction des efforts fémorotibiaux lors d'un squat[236], mais peu d'études se focalisent sur une évaluation fémoropatellaire lors de la flexion. Les conditions aux limites et de chargement très différentes selon les modélisations rendent difficile leur comparabilité[212,237]. L'objectif de cette étude était de développer et valider un modèle numérique en éléments finis d'une PTG permettant l'analyse des efforts fémoropatellaires au cours d'une simulation de squat pilotée en efforts et moments, en fonction de l'implantation des composants prothétiques.

1. Conception du modèle numérique

1.1. Géométrie du genou et des implants prothétiques

La géométrie du genou était extraite à partir de coupes tomodensitométriques préopératoires (General Electric Healthcare, Milwaukee, WI, USA) réalisée pour un patient présentant une gonarthrose sur genu varum (HKA=176°) avec un interligne fémoral oblique (AFM=94°), et opéré d'une PTG primaire postéro-stabilisée (Figure 4.1).

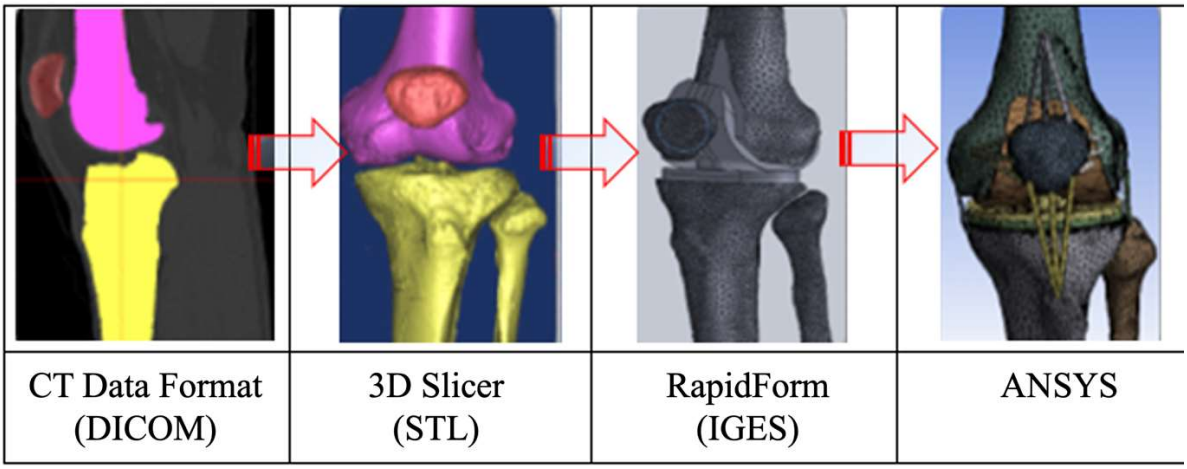

FIGURE 4.1 : Vue d'ensemble des étapes de conception du modèle numérique, de la segmentation au maillage complet

Les reconstructions tridimensionnelles (3D) étaient réalisées à l'aide du logiciel de traitement d'images 3D Slicer software (open source software package, version 4.11) à partir d'une segmentation manuelle du fémur, tibia, fibula et patella (Figure 4.2). Le modèle paramétrique final était exporté sous forme STL comprenant les volumes de chaque pièce osseuse.

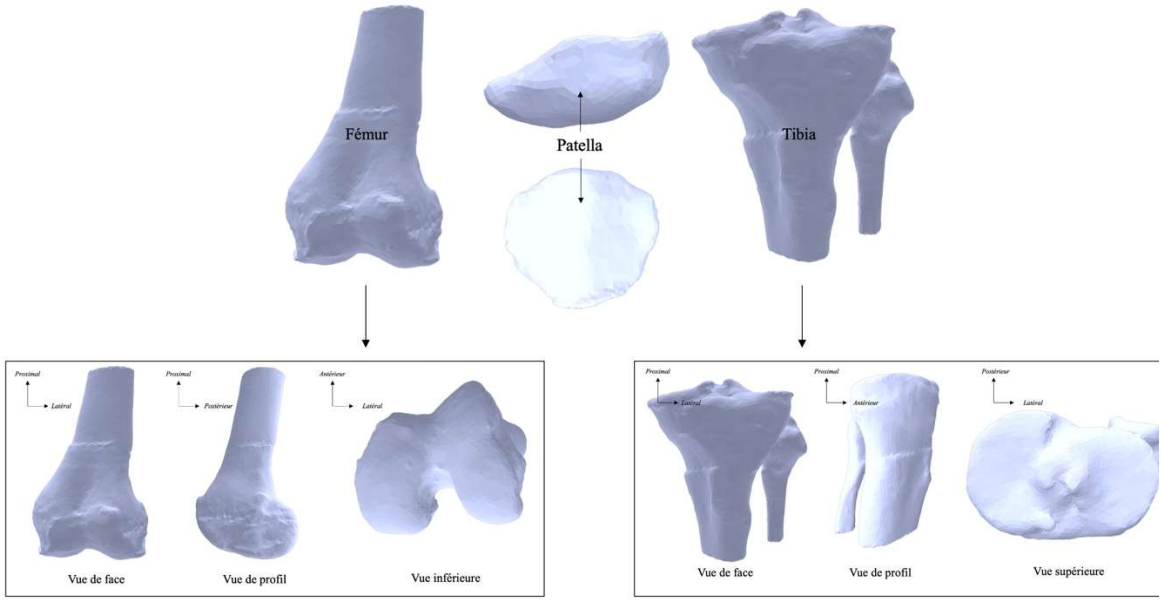

FIGURE 4.2 : Modélisation osseuse du fémur, du tibia et de la patella au format STL

Les axes (mécaniques et anatomiques) et les longueurs des segments osseux étaient issus de l'imagerie biplanaire EOS (EOS Imaging, Paris, France) préopératoire de la patiente (Figure 4.3).



FIGURE 4.3 : Exemple d'analyse biplanaire EOS (EOS Imaging, Paris, France) permettant le calcul des longueurs osseuses et des axes anatomiques et mécaniques

La discrétisation du modèle était effectuée en utilisant un maillage fin avec des éléments tétraédriques de 3 mm de côté en moyenne. Ce maillage était composé de 67254 éléments et 120646 nœuds. La géométrie des implants prothétiques utilisait une PTG postéro-stabilisée à plateau fixe, modélisée à partir d'explants (type Genesis II, Smith and Nephew, Memphis, TN, USA) en utilisant le logiciel de CAO SolidWorks (Dassault system, France).

1.2. Implantation prothétique

Le logiciel de CAO Solidworks était ensuite utilisé pour l'implantation des composants prothétiques (fémoral, tibial, insert et patellaire) utilisant une technique d'alignement mécanique : coupes fémorale et tibiale perpendiculaires aux axes mécaniques fémoral et tibial, un valgus fémoral de 7°, une rotation latérale fémorale de 3°, une pente tibiale de 7° (Figure 4.4).

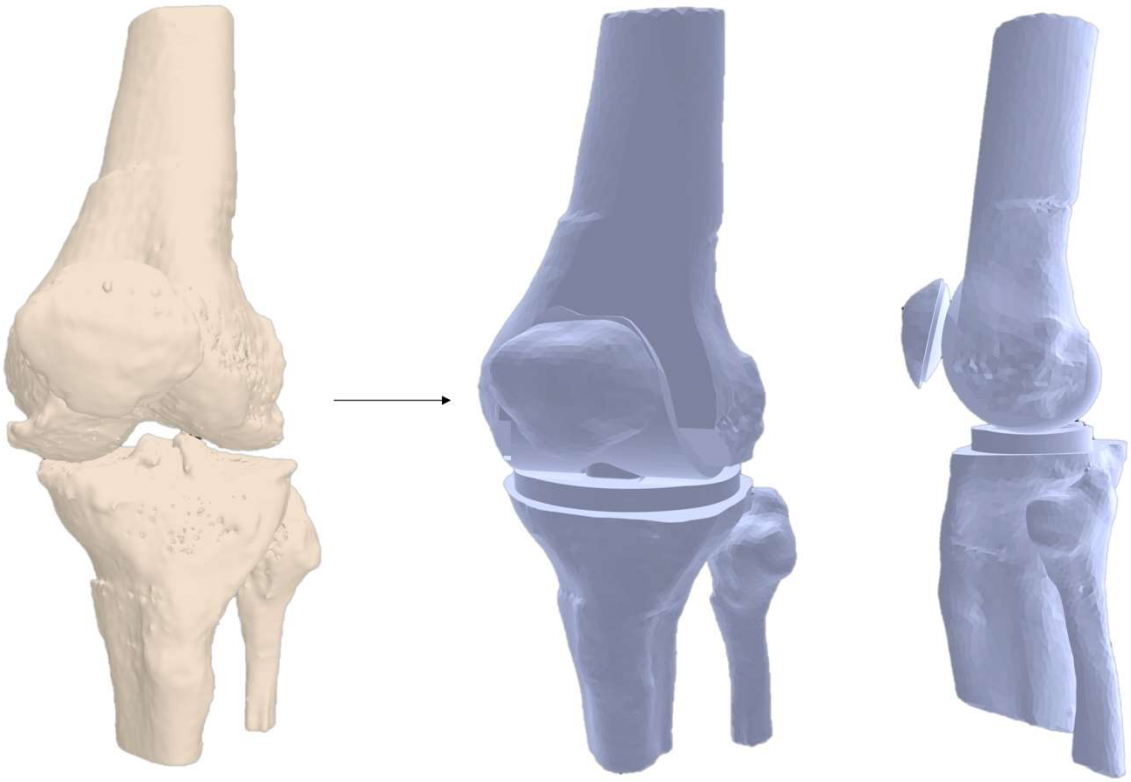

FIGURE 4.4 : Passage du genou arthrosique au genou prothétique au format STL après réalisation des coupes osseuses et mise en place des implants.

L'implantation était réalisée par un chirurgien spécialisé en reconstruction prothétique, afin d'optimiser la taille et le positionnement des implants conformément à la PTG implantée in vivo chez le même patient. Un insert tibial en polyéthylène de 10 mm pour plateau fixe était modélisé entre l'implant fémoral et tibial. La fixation des implants prothétiques était jugée totale, sans modélisation de la cimentation.

1.3. Propriétés des matériaux

Les structures ligamentaires issues du fémur de même que le ligament (tendon) patellaire étaient simulés avec des corps filaires programmés (avec la commande APDL ANSYS) afin de s'approcher du comportement physiologique ligamentaire (élément travaillant en tension mais pas en compression). Les insertions ligamentaires étaient déterminées à l'aide de l'imagerie initiale étudiée en fenêtre spécifique (parties molles) et validées par le chirurgien (Figure 4.5).

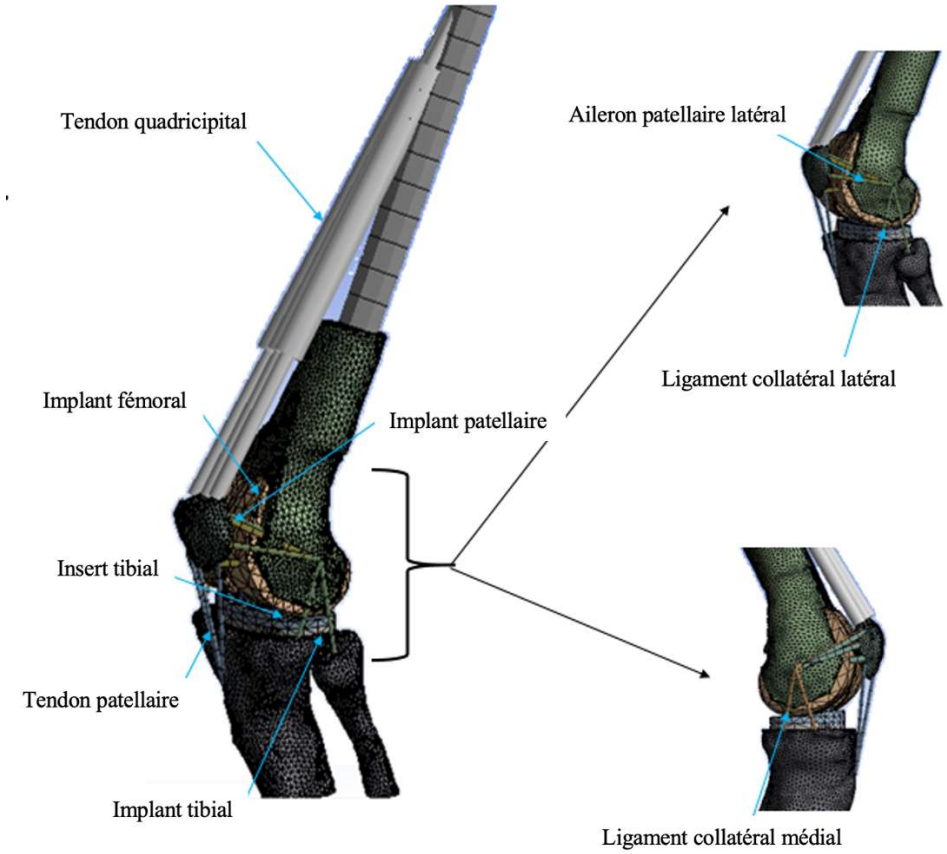

FIGURE 4.5 : Modèle numérique en éléments finis du genou prothétique et de l'appareil extenseur.

Les pièces osseuses et les implants étaient considérés comme des corps rigides déformables et leurs interactions comme totalement liées (exceptées entre les compartiments fémoropatellaire et fémorotibial). Un coefficient de frottement $\mu = 0{,}02$ et $\mu = 0{,}05$ était appliqué aux compartiments du genou, fémoropatellaire et fémorotibial respectivement. Les propriétés mécaniques attribuées aux matériaux (Tableau 4.1) et aux tissus mous (Tableau 4.2) étaient extraites de la littérature.

TABLEAU 4.1 : Propriétés mécaniques des matériaux

Eléments	Matériaux	Module de Young E (MPa)	Coefficient **de Poisson ν**
Insert tibial, implant patellaire	Polyéthylène	685	0.4
Implant fémoral	CrCoMo	220000	0.3
Implant tibial	Titane	110000	0.3

TABLEAU 4.2 : Propriétés mécaniques des tissus mous

Eléments	Module de Young E (MPa)	Coefficient de Poisson ν	Surface (mm^2)
Ligament collatéral latéral	180	0.4	9.42
Ligament collateral médial	160	0.4	9.42
Ligament fémoropatellaire medial et latéral (retinaculum)	180	0.4	6.28
Tendon (ligament) patellaire	1600	0.4	9.42

1.4. Chargement et conditions aux limites

Nous avons choisi de reproduire numériquement un essai de type « Oxford Knee Rig »[190], issu d'un protocole expérimental bien contrôlé et reproductible, en gardant le tibia fixe et entièrement contraint (Figure 4.6). Une charge constante de 130 Newtons (N) était appliquée au centre de la tête fémorale selon l'axe reliant les centres de la tête fémorale et de la cheville, afin de simuler les conditions mécaniques lors d'un mouvement de squat en appui bipodal. Ainsi, la direction d'application de cette charge variait pour chaque angle de flexion (20°,30°,40°, 60°, 80°,100°). Garder le tibia fixe imposait également de transporter le torseur des efforts extérieurs, centré sur la tête fémorale, au centre du système plot-came, en induisant un moment $\vec{C}$, au genou prothétique (Figure 4.6). Une transposition de repères, du repère mobile centré sur la tête fémorale $(\overrightarrow{x1}, \overrightarrow{y1}, \overrightarrow{z1})$ au repère fixe centré sur le système plot-came du genou prothétique $(\overrightarrow{x0}, \overrightarrow{y0}, \overrightarrow{z0})$ permettait d'appliquer cette charge au genou prothétique en induisant ce moment $\vec{C}$.

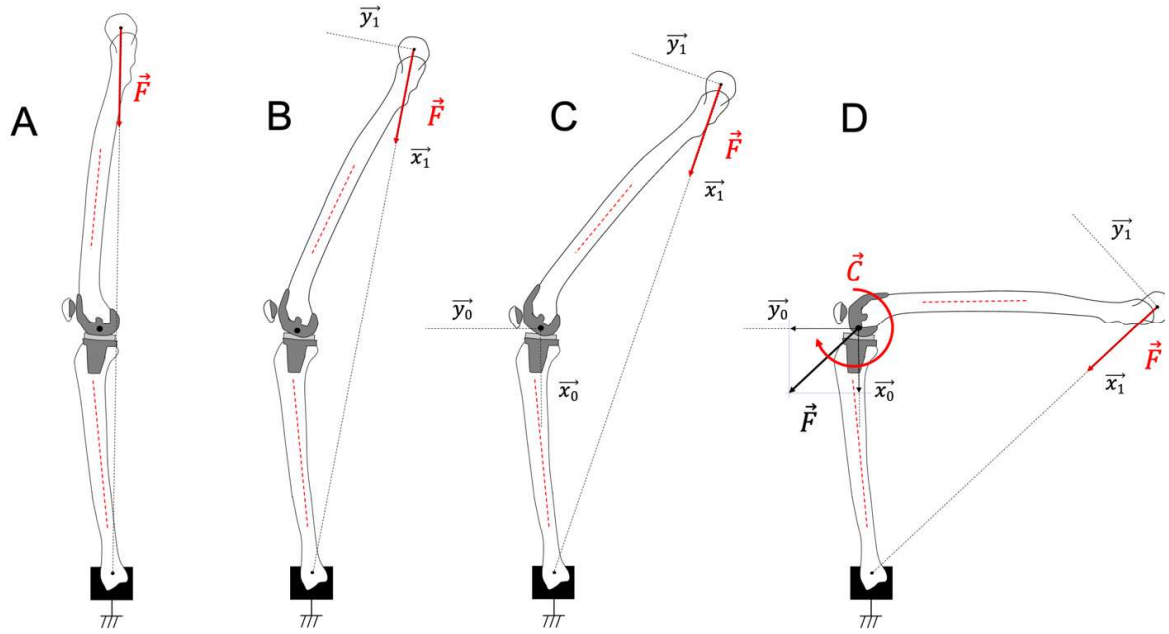

FIGURE 4.6 : Conditions de chargement dans le plan sagittal lors d'une simulation de squat. Application d'une charge constante sur la tête fémorale (A), expression de cette charge dans son repère fémoral mobile au cours de la flexion (B), définition d'un repère fixe centré sur le genou prothétique (C), et application de la charge au repère fixe induisant un torseur des efforts extérieurs au centre du genou prothétique (D).

Les composantes Fx $(selon\ \overrightarrow{x0})$ et Fy $(selon\ \overrightarrow{y0})$ de la force $\vec{F}$ et le moment $\vec{C}$ pouvaient être déterminées à partir des équations suivantes, les paramètres *F, d,* $L1$, $\beta 1$ et $\beta 2$ étant définis selon la figure 4.7 [2,238]:

$$C = F \times d$$

$$d = L1 \times sin\beta 1$$

$$\theta = \beta 1 + \beta 2$$

$$d = L1 \times \sin(\theta - \beta 2)$$

$$Fx = F \times \cos(\beta 2)\ et\ Fy = F \times \sin(\beta 2)$$

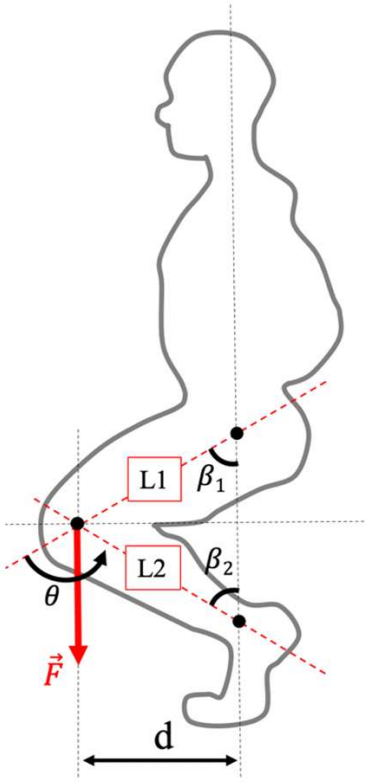

FIGURE 4.7 : Expression de la force $\vec{F}$ lors d'un squat, selon Cohen *et al.*

La force quadricipitale était modélisée par des éléments unidimensionnels viscoélastiques, de type ressorts et amortisseurs en parallèle. Les coefficients d'amortissement étaient choisis pour minimiser les effets dynamiques. Pour chaque étape de chargement, la rigidité de ces éléments était adaptée aux efforts appliqués pour obtenir l'équilibre articulaire du genou prothétique à chaque position de flexion souhaitée. L'action des tendons ischio-jambiers était négligée lors du mouvement en flexion[211,239].

1.5. Étude de validation

Les régions d'intérêt pour la validation du modèle numérique étaient les efforts appliqués au tendon quadricipital (F_Q), les efforts de contact observés sur l'implant patellaire (F_{FP}), les efforts exercés sur le tendon patellaire (F_{TP}) et l'insert tibial, les pressions de contact observées sur l'implant patellaire (exprimées en Méga Pascal, MPa), ainsi que l'angle de flexion correspondant à la mise en contact du système plot-came (défini par l'angle de flexion à partir duquel la force de contact cesse d'être nulle au cours de la flexion). L'analyse était réalisée selon chaque position en flexion pour laquelle le genou était maintenu à l'équilibre, et comparée aux données expérimentales ou numériques validées ayant des conditions de chargements similaires.

2. Validation du modèle numérique

2.1. Efforts du tendon quadricipital

La figure 4.8 illustre l'évolution des efforts du muscle quadriceps, normés par la charge correspondant au poids du corps (BW, 2 fois la charge imposée, 2*130N=260N dans notre cas), en fonction de l'angle de flexion du genou. On retrouvait une augmentation croissante de ces efforts avec l'angle de flexion, atteignant une valeur maximale environ 3 fois supérieure à BW, (ou 6 fois la charge imposée), à 100° de flexion.

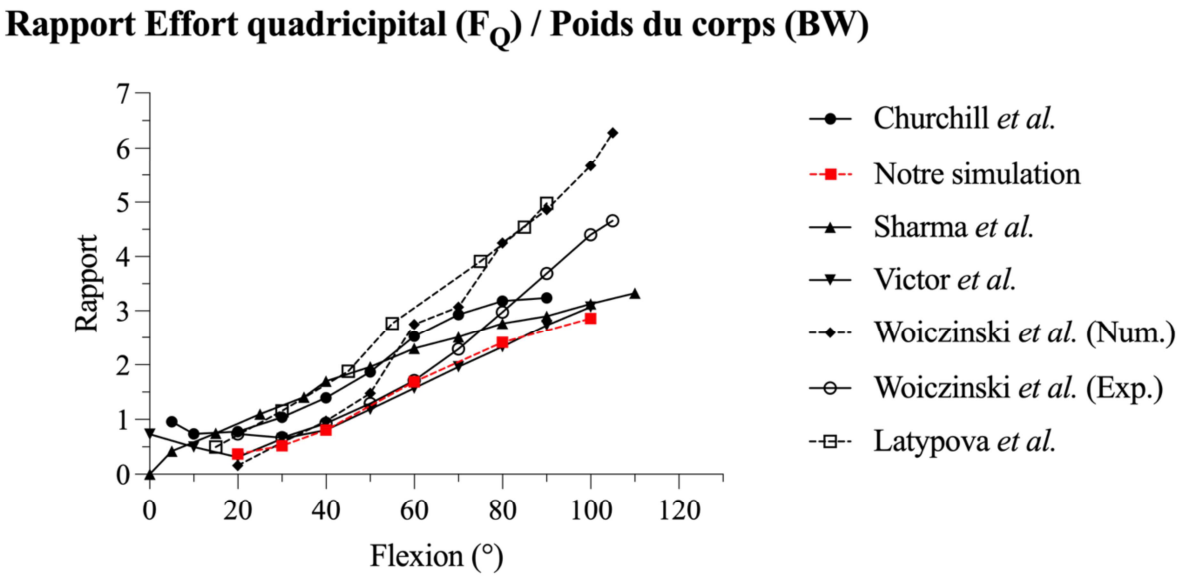

FIGURE 4.8 : Évolution des efforts mesurés au tendon quadricipital (FQ) au cours de la flexion rapportée à la charge initiale imposée (BW) dans notre simulation et dans la littérature (Pointillés = numérique, continu = expérimental).

2.2. Efforts de contact fémoropatellaire

Les efforts de contact F_{FP}, normés par la charge imposée BW, augmentaient selon l'ange de flexion, de 20° à 100° jusqu'à atteindre 3,5 fois la charge imposée (Figure 4.9). L'augmentation des efforts de contact F_{FP} était corrélée à l'augmentation de la force appliquée sur le tendon quadricipital (Figure 4.10). L'augmentation de F_{FP}/F_Q était d'environ 40% lors de notre simulation numérique.

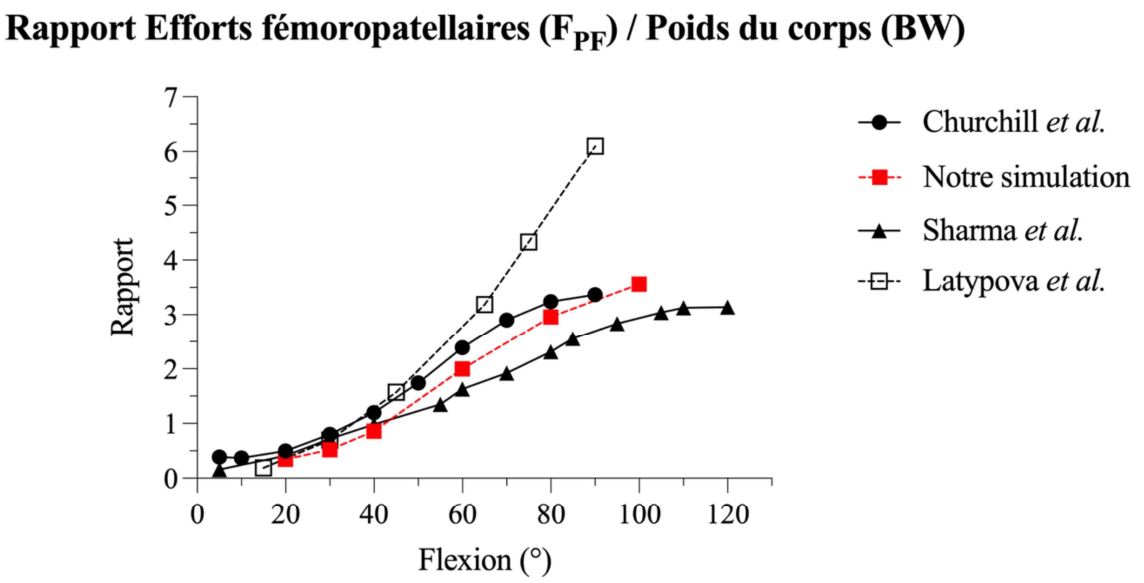

FIGURE 4.9 : Évolution des efforts de contact fémoropatellaires (F_{FP}) au cours de la flexion rapportée à deux fois la charge initiale imposée (BW) dans notre simulation et dans la littérature *(Pointillés = numérique, continu = expérimental).*

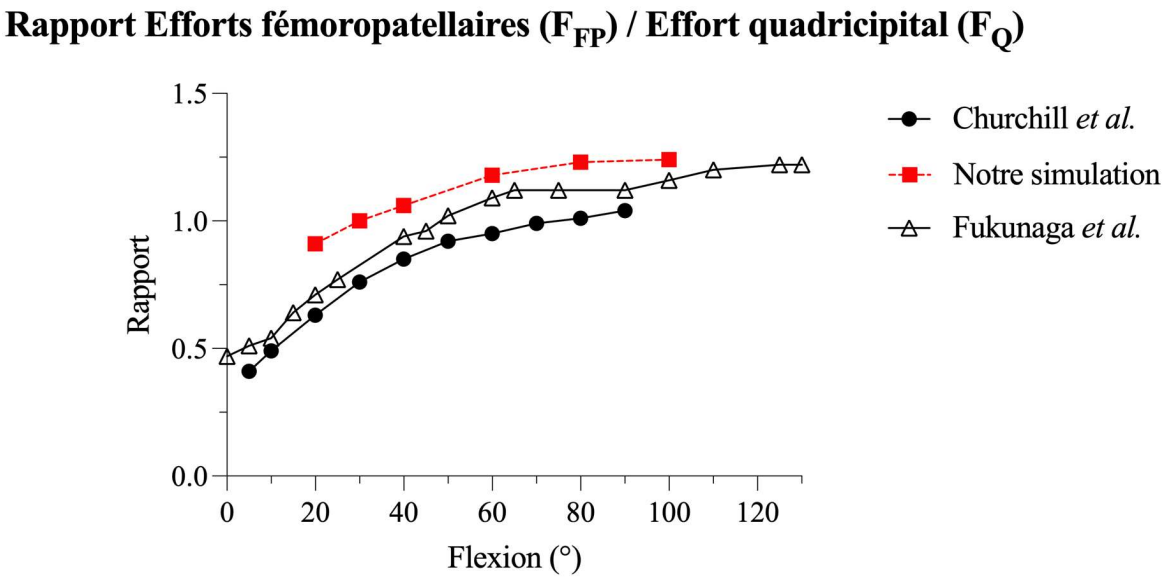

FIGURE 4.10: Évolution des efforts de contact fémoropatellaires (F_{FP}) au cours de la flexion rapportée aux efforts du tendon quadricipital (F_Q)
(Pointillés = numérique, continu = expérimental).

Les pressions de contact observées sur l'implant patellaire augmentaient lors de la flexion du genou prothétique, allant de 5,5 MPa (20° de flexion) à 16,4 MPa (100° de flexion) en moyenne sur l'implant patellaire (Figure 4.11). Initialement centrales, les pressions de contact se déplaçaient sur la partie proximale de l'implant patellaire, à mesure que l'implant patellaire rentrait en contact avec l'échancrure intercondylienne.

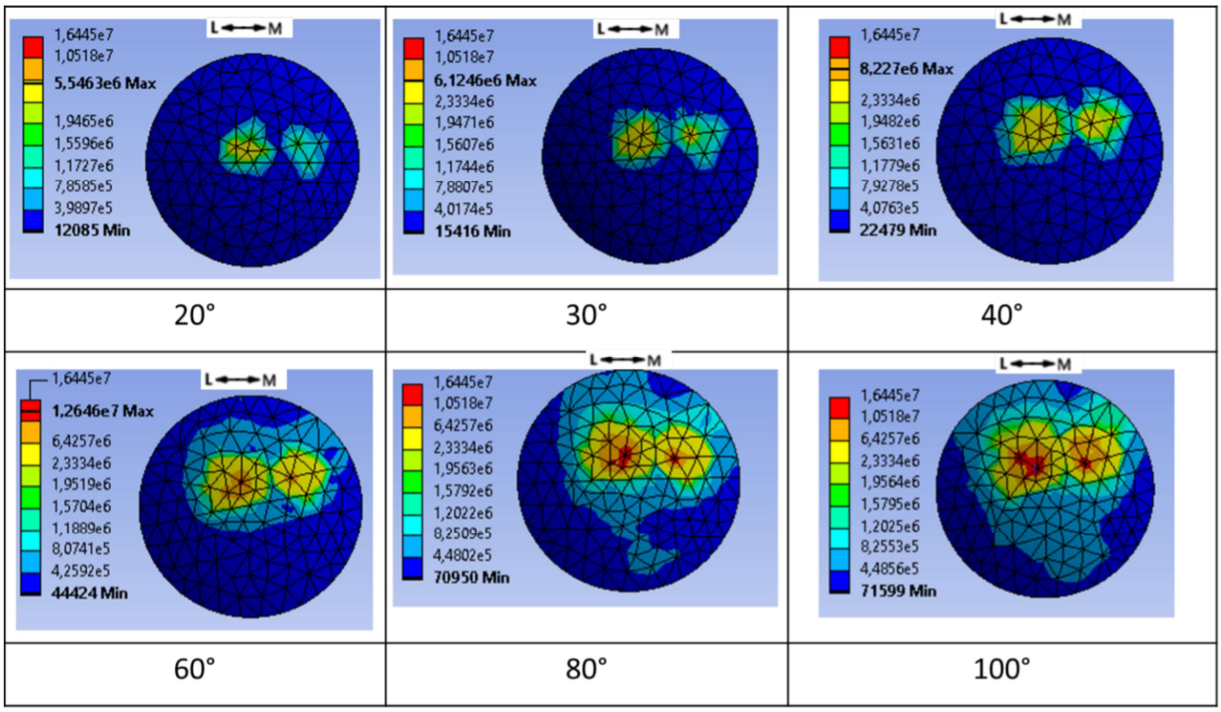

FIGURE 4.11 : Distribution des pressions de contact sur l'implant patellaire au cours de la flexion

2.3. Efforts du tendon patellaire rapporté à la force quadricipitale

Le rapport des efforts du ligament patellaire F_{TP} sur les efforts du tendon quadricipital F_Q diminuait légèrement avec la flexion du genou prothétique (Figure 4.12).

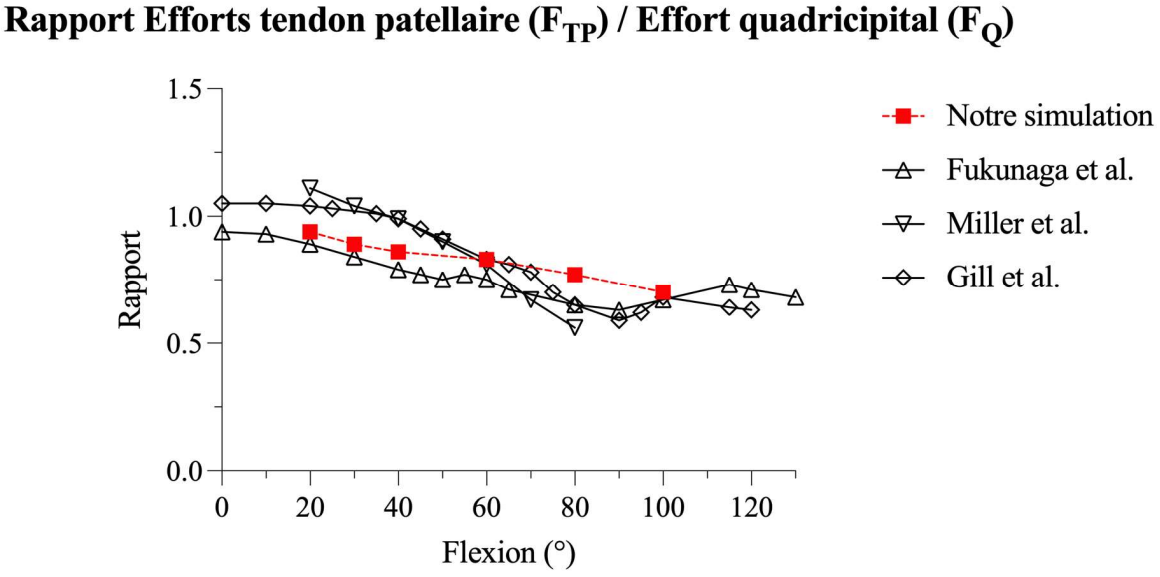

FIGURE 4.12 : Évolution des efforts du tendon patellaire (F_{TP}) au cours de la flexion rapportée aux efforts du tendon quadricipital (F_Q).

2.4. Efforts de contact fémorotibial

L'évolution des efforts de contact fémoro-tibial latéral et médial montrait une augmentation constante en fonction de la flexion du genou, jusqu'à 407N en médial et 257N en latéral à 100° de flexion. La distribution des forces médiale et latérale obtenues sur l'insert tibial était de 64% versus 36%. La répartition des pressions de contact sur l'insert tibial en fonction de l'angle de flexion montrait une concentration plutôt postérieure des contraintes lors de la flexion et une répartition en faveur d'une rotation médiale de l'insert tibial lors de la flexion (Figure 4.13).

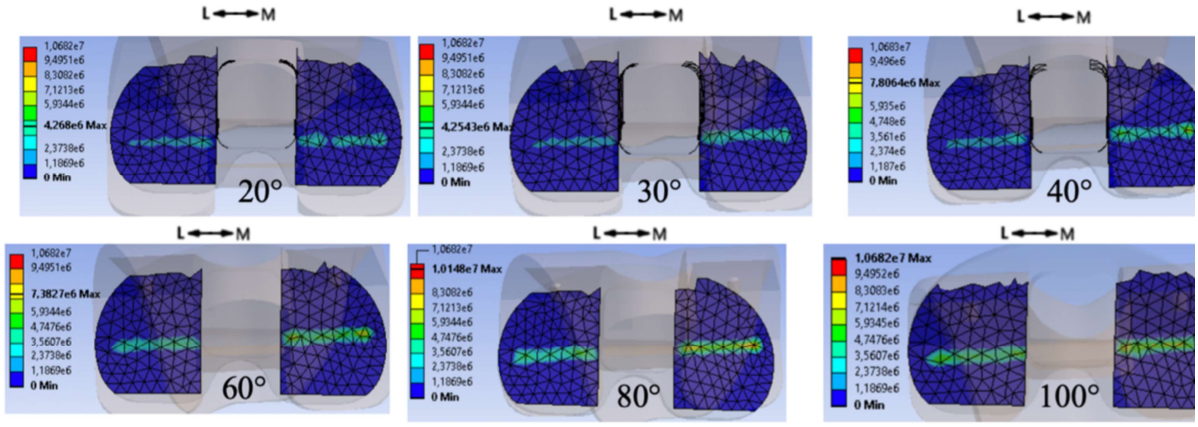

FIGURE 4.13: Distribution des pressions de contacts fémorotibial médial et latéral appliquées sur l'insert tibial lors de la flexion

2.5. Mise en contact du système plot-came

L'angle de flexion correspondant au début du contact du système plot-came était légèrement en dessous de 70° de flexion.

3. Comparaison entre implantation mécanique et cinématique

3.1. Création du scénario d'implantation prothétique

Notre simulation numérique visait à comparer les pressions de contact et leur répartition sur l'implant patellaire, ainsi que les efforts en tension observés au niveau de retinaculum latéral après implantation d'une PTG par alignement mécanique et cinématique. Nous avons émis l'hypothèse que la non-restitution de l'obliquité de l'interligne fémoral distal (alignement mécanique) était associé à un comportement fémoropatellaire moins favorable qu'en cas d'alignement cinématique.

A partir de la même géométrie de genou, ce nouveau scénario d'implantation suivait les principes de la technique d'alignement cinématique décrite par Howell[19,22]. Les coupes fémorales et tibiales étaient réalisées de manière à conserver l'obliquité des interlignes fémoral et tibial (coupes osseuses symétriques médiale et latérale) avec les mêmes implants utilisés dans le scénario précédent selon une technique d'alignement mécanique afin d'assurer la comparabilité entre les deux implantations (Figure 4.14). Pour des raisons de temps de calculs liés à des problèmes de convergence après avoir ajouté le contact entre le retinaculum et l'implant fémoral, la simulation n'a été volontairement réalisée qu'à deux positions de flexion représentatives : à 60° et 100° de flexion (Cf discussion).

Les critères de jugement numérique étaient le comportement fémorotibial (efforts de contact sur l'insert tibial, les efforts extérieurs au compartiment fémoropatellaire F_Q et F_{TP}, les pressions de contact observées sur l'implant patellaire et leur répartition de surface, ainsi que la tension observée au sein du retinaculum latéral.

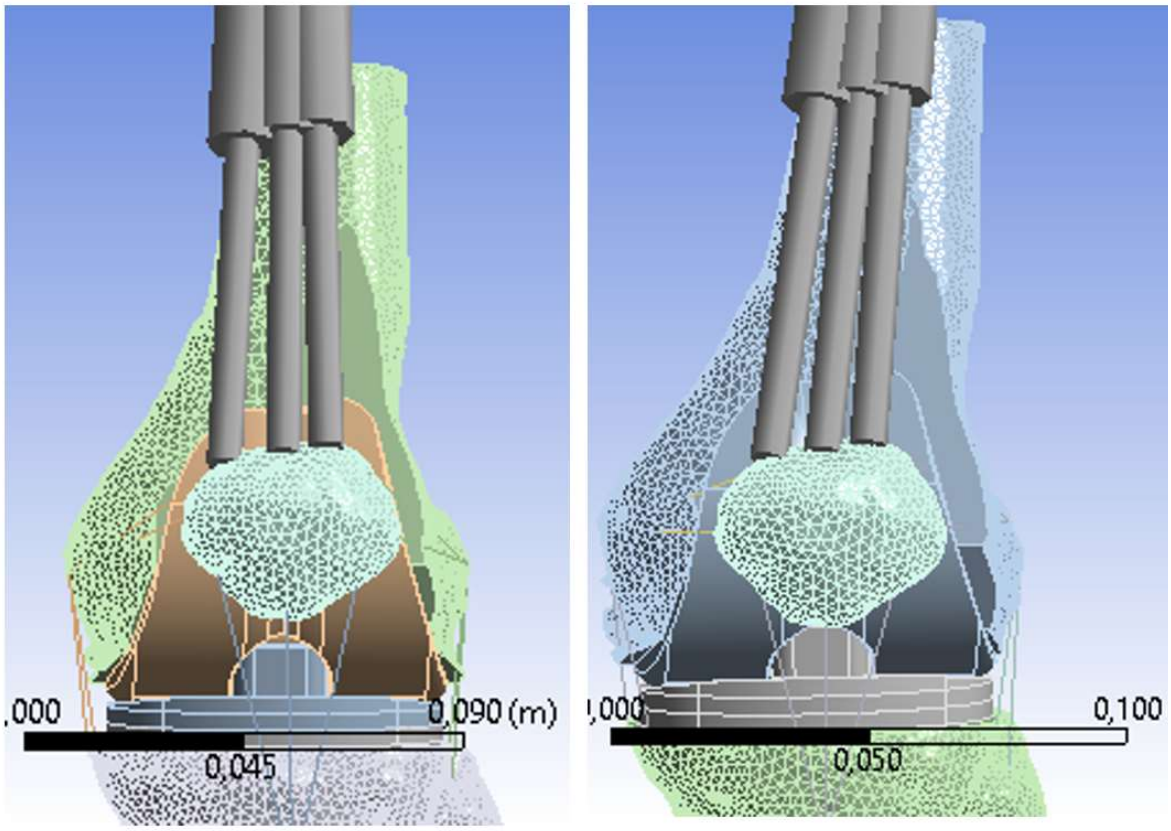

FIGURE 4.14: Comparaison des modèles numériques selon les deux techniques d'implantation (alignement mécanique à gauche et alignement cinématique à droite)

3.2. Comparaison des efforts extérieurs

Les efforts exercés sur le tendon quadricipital étaient similaires entre simulations issues d'un alignement mécanique et cinématique à 60° (439N versus 499N) et à 100° (744N versus 760N), la différence observée après alignement cinématique ne représentant qu'une majoration de 14% et 2%. On retrouvait une augmentation croissante de ces efforts avec l'angle de flexion, atteignant une valeur maximale environ 3 fois supérieure à BW, (ou 6 fois la charge imposée), à 100° de flexion dans les deux techniques d'implantation.

Le rapport des efforts entre le ligament patellaire F_{TP} et le tendon quadricipital F_Q diminuait légèrement avec la flexion du genou prothétique entre 60° (1 en cas d'alignement cinématique versus 0,83 en cas d'alignement mécanique ; respectivement) et 100° de flexion (0,75 versus 0,71 ; respectivement). Les pressions maximales de contact sur l'insert tibial étaient globalement similaires entre les deux implantations à 60° (12 MPa en cas d'alignement cinématique versus 11 MPa en cas d'alignement mécanique) et 100° de flexion (11MPa versus 13 MPa ; respectivement), de même que leur répartition médiale-latérale aux deux positions de flexion étudiées. L'implantation cinématique semblait associée à un roll-back fémoral plus physiologique que celui retrouvé en cas d'alignement mécanique, mais avec une rotation de l'implant fémoral inversée entre les deux implantations (Figure 4.15).

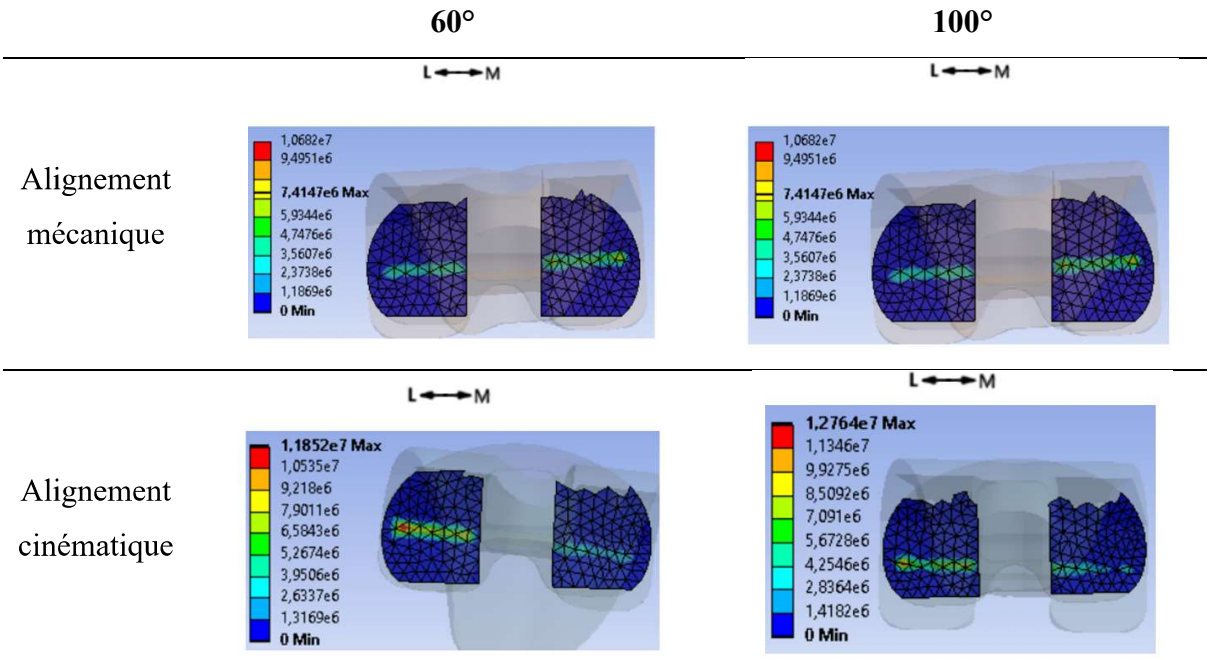

FIGURE 4.15: Distribution des pressions de contact sur l'insert tibial selon l'implant mécanique et cinématique à 60° et 100° de flexion

3.3. Comparaison des pressions de contact fémoropatellaires

Les pressions de contact visualisées sur l'implant patellaire étaient substantiellement différentes selon les deux méthodes d'alignement (Figure 4.16). En effet, on trouvait lors de la simulation par alignement mécanique une surface de contact étendue médio-latérale alors qu'une surface plus focale était retrouvée en cas d'alignement cinématique à 60° et 100° de flexion. La concentration des pressions de contact enregistrée sur l'implant patellaire était néanmoins supérieur à 100° de flexion en cas d'alignement cinématique (32 versus 23 MPa), bien que globalement similaire à 60° de flexion (17 versus 16 MPa).

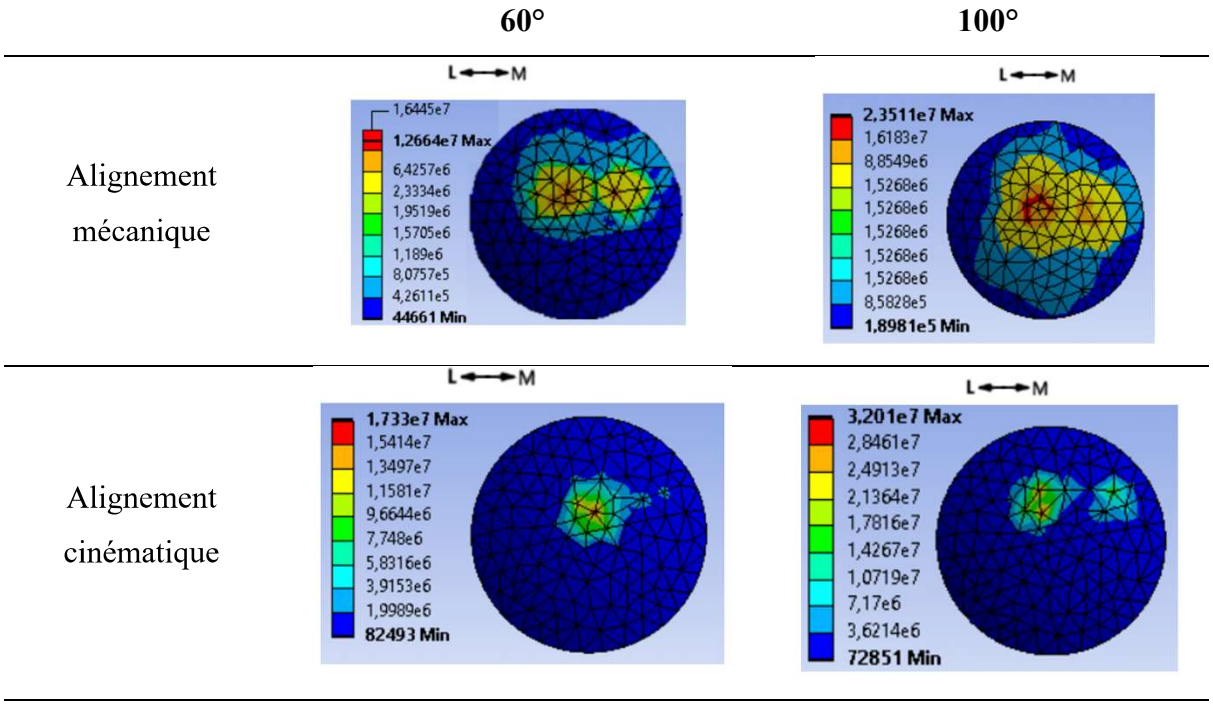

FIGURE 4.16: Distribution des pressions de contact sur l'implant patellaire à 60° et 100° de flexion selon l'alignement prothétique mécanique et cinématique

Dans les deux cas, la concentration des pressions de contact intéressait la partie latérale de l'implant patellaire. La surface de contact semblait plus globale en cas d'alignement mécanique à 100° de flexion. Ce comportement semblait être en relation avec le positionnement de l'implant patellaire au cours de la flexion. Ainsi, l'implant patellaire semblait plus centré au niveau de l'implant fémoral en cas d'alignement mécanique. En cas d'alignement cinématique, une bascule patellaire et un contact de l'implant à la jonction entre la trochlée fémorale prothétique et le condyle fémoral latéral était observé à 100° de flexion (Figure 4.17).

	60°	**100°**
Alignement mécanique	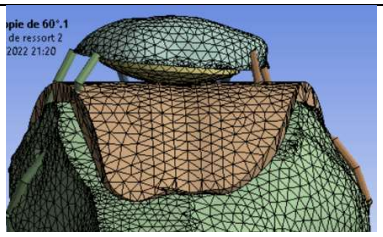	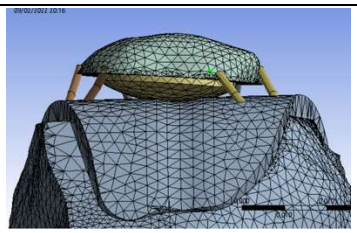
Alignement cinématique	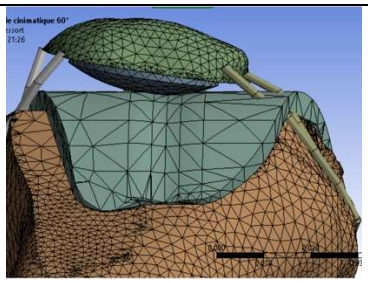	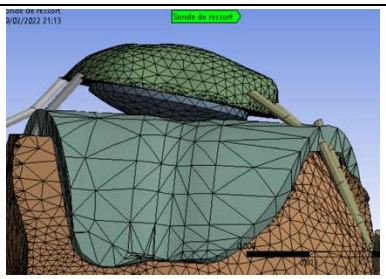

FIGURE 4.17: Positionnement de l'implant patellaire au niveau de l'implant fémoral selon la technique d'alignement prothétique à 60° et 100° de flexion.

3.4. Comparaison des efforts appliqués au retinaculum latéral

La tension exercée sur le retinaculum latéral était similaire à 60° de flexion entre les techniques d'alignement mécanique et cinématique, c'est-à-dire quasi-nulles (0,2N versus 0,3N, respectivement). Néanmoins, la tension retrouvée à 100° de flexion semblait différente entre les deux simulations. Un effort de 90N était retrouvé lors de la simulation par alignement mécanique, contre un effort de 40N lors de la simulation par alignement cinématique, correspondant à une augmentation de 225% appliquée sur le retinaculum latéral en cas d'implantation mécanique.

4. Discussion

Le premier objectif de cette étude consistait à développer et valider un modèle de genou prothétique en éléments finis permettant de fournir, au cours de la simulation d'un squat, des données biomécaniques fiables concernant les efforts s'appliquant au compartiment fémoropatellaire. La méthode en éléments finis est une méthodologie reconnue pour un calcul précis des efforts sur un compartiment donné, permettant de répondre à des problématiques mécaniques en relation avec des éléments déformables[240]. Ainsi, cette méthodologie reste une technique de choix pour la compréhension des efforts exercés sur l'appareil extenseur au cours de la flexion. Le deuxième objectif de cette simulation numérique consistait à comparer les efforts observés au niveau de l'implant patellaire et du retinaculum latéral en fonction des techniques d'implantation (mécanique versus cinématique) au cours d'une simulation de squat d'une PTG postéro-stabilisée. La méthode en éléments finis est également une méthodologie permettant de répondre à des problématiques mécaniques en relation avec la géométrie des implants prothétiques, leur taille ou leur implantation au cours de différents scénarios simulés à partir de l'anatomie unique d'un patient, difficilement réalisables in vivo[240].

4.1. Validation externe du modèle d'implantation mécanique

La première étape de validation numérique concernait le comportement cinématique fémorotibial, proche de conditions in vivo ou expérimentales observée après implantation d'une PTG postéro-stabilisée : présence d'un roll-back fémoral postérieur (translation postérieure de l'implant fémoral sur l'insert tibial) de quelques millimètres au cours de la flexion (après mise en jeu du système plot-came), avec une translation antérieure paradoxale limitée dans les trente premiers degrés de flexion, et avec un faible lift-off latéral (décoaptation latérale) des condyles fémoraux[241,242]. Dans notre simulation, les efforts de contact fémorotibiaux, leur répartition entre le compartiment médial et latéral (de l'ordre de 60% versus 40%), ainsi que la mise en contact du système plot-came (fréquemment rapporté lors d'une flexion comprise entre 60° et 75°) étaient compatibles avec de nombreux travaux publiés[241,243,244].

Le caractère innovant de cette méthode était représenté par le calcul à priori des efforts exercés sur le tendon quadricipital permettant la mise en équilibre du modèle. La force appliquée de 130 N était identique au chargement des essais expérimentaux de Victor *et al.*[239,245]. En normalisant les efforts par la charge appliquée (BW), le modèle numérique convergeait avec l'essai expérimental et d'autres travaux expérimentaux dans lesquels les efforts étaient

déterminés par analyse inverse [200,209]. La force quadricipitale était 3 fois supérieure à la charge BW à 100° de flexion, confirmant la mise en tension de l'appareil extenseur dans des conditions compatibles avec des activités de squat[239]. On observait une divergence des résultats après 50° de flexion, avec des valeurs rapportées dans la littérature de force quadricipitale jusqu'à 6 fois supérieures à la charge BW, à 100° de flexion[246]. Certains modèles imposaient des données cinématiques fémorotibiales et des conditions de chargement différentes, pouvant surestimer les efforts enregistrés au niveau du tendon quadricipital[216]. Les efforts fémoropatellaires augmentaient progressivement au cours de la flexion et proportionnellement aux efforts retrouvés sur le tendon quadricipital. Enfin, la répartition géométrique des pressions de contact sur l'implant patellaire, de même que l'intensité des efforts observés, étaient comparables à la littérature après implantation mécanique[200,209,247].

4.2. Comparaison des implantations prothétiques

Plusieurs auteurs ont souligné la nécessité de restaurer l'anatomie constitutionnelle du fémur distal afin d'améliorer le comportement biomécanique du genou prothétique, notamment fémoropatellaire[123,157,248]. Concernant la technique d'implantation mécanique, Rivière *et al.* ont étudié les effets de l'alignement mécanique fémoral sur l'anatomie de la trochlée fémorale et du condyle latéral, considérés par les auteurs comme une limitation intrinsèque à la technique d'alignement mécanique[248]. Les différences maximales observées au niveau de la gorge trochléenne, de la facette latérale et du condyle fémoral distal variaient de 3 à 4mm pour une angulation moyenne de l'interligne fémoral distal de 3°. Ils ont également précisé que l'excès d'encombrement latéral du fémur distal prothétique, comparativement à l'anatomie constitutionnelle du patient, était localisé à partir de la fin de la trochlée fémorale (sillon et facette latérale) jusqu'à la portion distale du condyle latéral[157,248] (Figure 4.18).

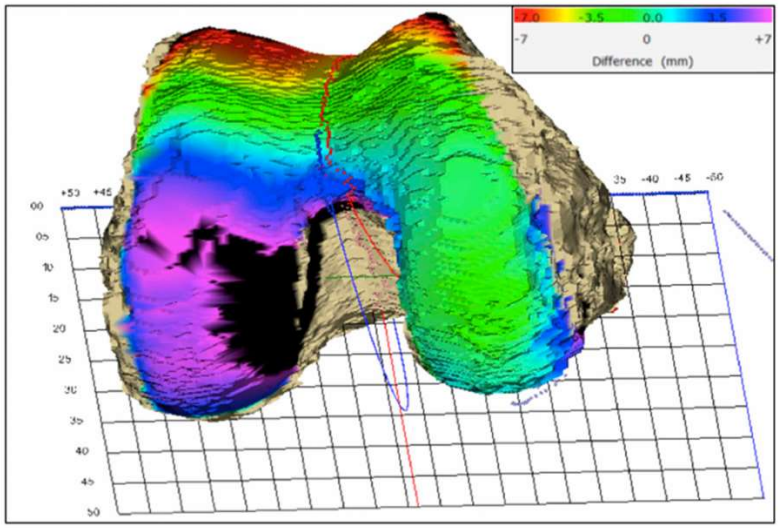

FIGURE 4.18: Visualisation d'un excès d'encombrement du condyle latéral prothétique comparativement à l'anatomie préopératoire après implantation mécanique, allant jusqu'à +7mm, pour une obliquité initiale de l'interligne fémoral distal de 7°, selon Rivière *et al.*

Ces résultats peuvent expliquer la survenue d'une symptomatologie douloureuse non pas en extension, mais autour de 90° de flexion par la mise en jeu de cet excès d'encombrement du condyle distal, lorsque le patient va chercher une flexion soutenue. Notre simulation numérique retrouvait un excès de tension du retinaculum latéral à 100° de flexion, malgré une répartition de la surface de contact patellaire en accord avec la littérature[195,206,226]. Ce résultat principal nous semble pertinent cliniquement, car une tension excessive des parties molles a été associée aux douleurs antérieures résiduelles sur PTG[249,250] et à certaines anomalies cinématiques fémoropatellaires[251]. Après implantation cinématique d'une PTG ayant la même taille et la même géométrie, les tensions sur le retinaculum latéral à 100° de flexion était divisée par 2, sous-entendant que le non-respect de l'obliquité de l'interligne fémoral distal était probablement un des facteurs provoquant cette tension excessive. Ce résultat semble également pertinent devant une modification moyenne de longueur du retinaculum latéral de 8mm (jusqu'à 13mm) après implantation d'une PTG par alignement mécanique de 0° à 100° de flexion[252].

Il est important de noter que l'analyse numérique issue de ce travail ne peut actuellement confirmer totalement cette hypothèse du fait de résultats limités à deux positions en flexion par une convergence numérique difficile à obtenir et faute de temps suffisant. De plus, le retentissement de l'excès d'encombrement du condyle fémoral latéral prothétique ne peut se résumer à un excès de tension du retinaculum latéral pour expliquer la survenue de douleurs : l'encombrement antérieur prothétique et un dessin non favorable de la trochlée fémorale[253], la rotation du composant fémoral[191,254], la conservation d'une déformation résiduelle en

varus et la tension excessive sur la bandelette ilio-tibiale[252] représentant également des facteurs favorisants.

Au-delà de la tension du retinaculum, les pressions de contact fémoropatellaires sont en relation avec la cinématique fémorotibiale et la position de l'implant patellaire par rapport à l'implant fémoral au cours de la flexion. Globalement, le comportement cinématique fémorotibial (rotation de l'implant fémoral sur l'insert tibial et qualité du roll-back fémoral) était différent entre les techniques d'implantation, dans notre simulation et dans la littérature[215]. Ishikawa *et al.* retrouvaient une rotation de l'implant fémoral contraire entre alignement mécanique et cinématique jusqu'à 120° de flexion, conformément à nos résultats rapportés par les pressions de contact visualisées sur l'insert tibial. La limitation du roll-back fémoral retrouvé dans notre simulation pouvait également surestimer l'intensité des pressions de contact patellaires[12,209], bien que l'évaluation du roll-back fémoral soit mieux défini dans la littérature par la position du centre des condyles prothétiques que par l'analyse des surfaces de contact. Dans les deux simulations, la concentration des pressions de contact patellaires étaient retrouvées sur la partie latérale de l'implant, conformément aux résultats de Ishikawa *et al.*[215]. Après alignement cinématique, la latéralisation et l'intensité des pressions semblait être en rapport avec un contact patellaire avec la facette latérale de la trochlée prothétique, également retrouvée dans la littérature (Figure 4.19)[215]. Les différences de bascule observées entre notre simulation et celle d'Ishikawa *et al.* peuvent être expliquées par les différences de comportement fémorotibial et l'absence de modélisation du retinaculum patellaire[215].

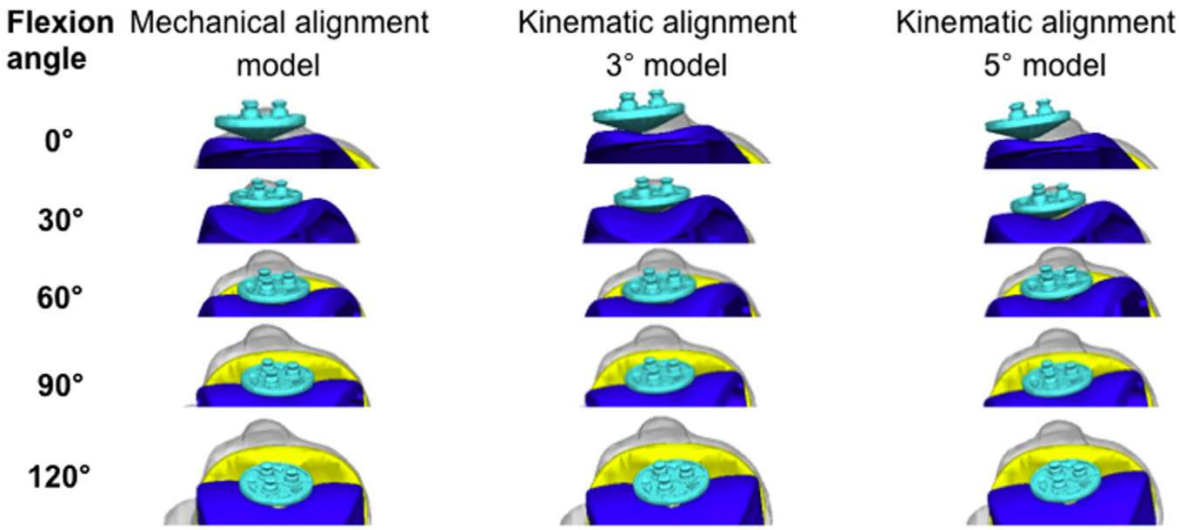

FIGURE 4.19: Positionnement de l'implant patellaire au niveau de l'implant fémoral selon la technique d'alignement prothétique et d'après Ishikawa *et al.*

Bien que plébiscitée par plusieurs auteurs, les techniques d'implantation respectant l'anatomie constitutionnelle du patient ne semblent pas tout régler au niveau du comportement biomécanique prothétique. Si certains ont confirmé expérimentalement un comportement biomécanique fémoropatellaire plus proche du genou sain en cas d'alignement cinématique[255], notre simulation numérique retrouvait une concentration des pressions de contact patellaire supérieure à celle observée en cas d'alignement mécanique, associée à une surface de contact patellaire plus restreinte, préférentiellement à 100° de flexion. Cette concentration observée en cas d'alignement cinématique, jusqu'à 2,7 fois celle observée en cas d'alignement mécanique, a également été rapportée par Ishikawa *et al.*[215], bien qu'ils aient enregistré cette différence à 30° et 60° de flexion contrairement à notre différence retrouvée à 100°. Ces résultats semblent le reflet d'anomalies cinématiques fémoropatellaires [215], en rapport avec le positionnement en valgus d'un implant fémoral dédiée à un alignement mécanique et présentant une angulation de la trochlée prothétique unique qui se veut latéralisée[256] (Figure 4.20). Selon une récente étude, une différence moyenne de 8,5° était identifiée entre l'orientation de la trochlée native et celle de la trochlée prothétique après implantation cinématique[256].

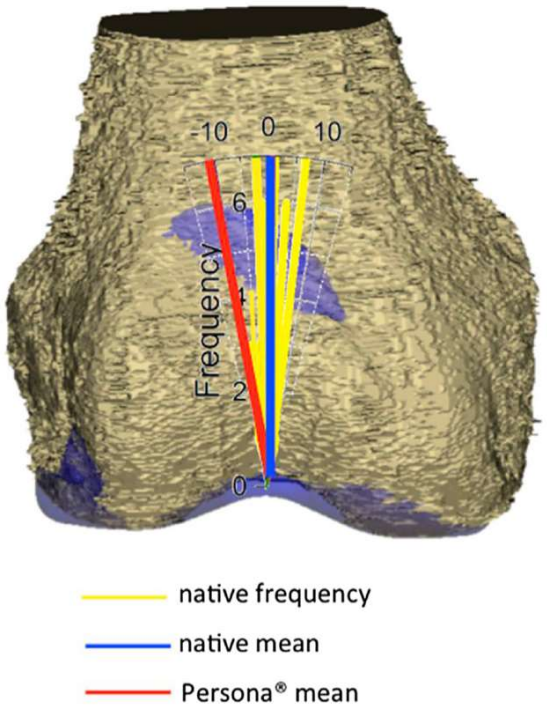

FIGURE 4.20: Différence moyenne d'angulation de la trochlée prothétique (en rouge) comparativement à la trochlée native (en bleu) après implantation cinématique, selon Rivière *et al.*

Cet effet pourrait être également favorisé par une rotation neutre voir médiale suggérée par la technique d'alignement cinématique originelle comparativement à la recherche d'une implantation fémorale en rotation latérale quasi-systématique en alignement mécanique[257,258], en plus d'un excès d'encombrement du sillon trochléen et des facettes médiale et latérale comparativement à la trochlée fémorale native[256]. L'incorporation de données cinématiques issues de notre simulation numérique par la constitution de repères orthonormés au niveau fémoral et patellaire pourrait confirmer à terme cette hypothèse et mettre en relation la variation de surface de contact patellaire avec une cinématique fémoropatellaire altérée lors de la flexion du fait d'une désaxation de la trochlée fémorale prothétique.

Ainsi, nous rejoignons certains auteurs confirmant les limites actuelles de l'implantation cinématique ou plus physiologique par l'utilisation d'implant fémoral aspécifique[157,248,257,259,260]. D'un point de vue général, les implants fémoraux actuels ont été associées à un excès d'encombrement prothétique comparativement au volume des coupes fémorales distales dans près de 24% des cas, allant jusqu'à 16% d'augmentation volumique[261]. En dehors de ces données de planification, plusieurs publications ont également souligné les difficultés de restitution anatomique du fémur distal en rapport avec les implants modernes[248,256,261–265]. Un implant fémoral dédié incorporant une obliquité de son interligne distal de 3° pourrait ainsi soutenir l'effort de personnalisation prothétique et limiter les pics de contraintes fémoropatellaires[259], de même qu'un insert tibial asymétrique présentant un offset latéral de 6mm[260] (Figure 4.20).

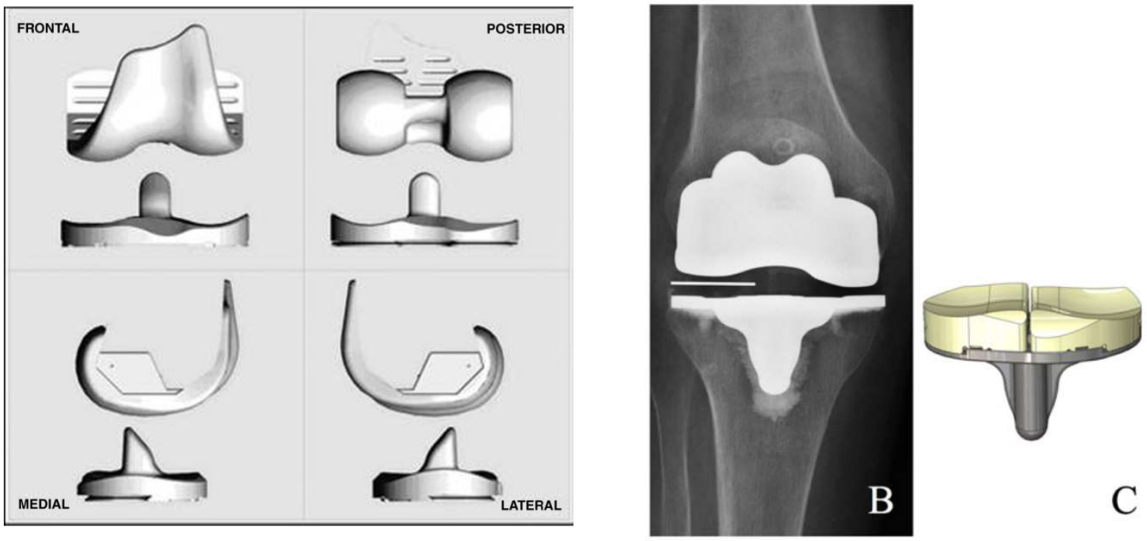

FIGURE 4.20: Solutions prothétiques intégrant l'obliquité de l'interligne fémoral distal dans leurs dessins : à gauche, la PTG Journey BCS (Smith and Nephew) d'après Mugnai *et al.* ; et à droite, la PTG ITotal (ConforMIS) avec un insert tibial asymétrique, d'après Schwechter et Fitz.

Ces types d'implants, respectant l'obliquité de l'interligne fémoral distal par leur dessins et géométries, étaient associés à une diminution de la tension du retinaculum latéral comparativement à un genou non prothétique à partir d'étude expérimentales[250,252,254]. Leur implantation devrait cependant faire l'objet d'étude clinique approfondie, afin de confirmer leur supériorité (ou leur non-infériorité) sur les scores fonctionnels, mais également afin de préciser la survie de implants à moyen et long terme en rapport avec le risque de descellement mécanique[266]. En effet, en dehors du dessin de l'implant fémoral, la contrainte prothétique et le système de postéro-stabilisation pourrait jouer un rôle dans le choix de la technique d'implantation, le système plot-came actuel ayant été conçu pour un alignement mécanique et pouvant de pas être optimisé pour une implantation cinématique pure ou cinématique restreinte[266].

4.3. Limitations scientifiques du modèle

Certaines limitations doivent être discutées. Premièrement, un seul type de géométrie prothétique a été utilisé dans ce travail, ces résultats ne sont donc pas automatiquement transposables à d'autres géométries d'implants et contraintes prothétiques.

Deuxièmement, l'analyse de validation était restreinte à une validation externe, la principale limitation étant la similitude des conditions aux limites et conditions de chargement. Deux types de maillages ont été testés, sans impact majeur sur les résultats, sans constituer pour autant

une étude de sensibilité au maillage et aux paramètres matériaux qui renforcerait la validité du modèle.

Troisièmement, la modélisation du retinaculum par un élément linéaire, l'absence de pré-déformation des parties molles et la non prise en compte de l'action des ischio-jambiers sont autant de compromis effectués afin de simplifier les temps de calcul et la convergence du modèle. Malgré ces limitations, nous n'avons pas pu finaliser d'étude comparative au-delà des deux positions à 60° et 100° de flexion. De plus, la faible discrétisation du retinaculum latéral ne permettait pas une application optimale des lois de contact entre le retinaculum et le condyle prothétique, ayant pu sous-estimer les efforts de tension observés au niveau de retinaculum latéral. Une simulation de squat intégrant des données en flexion soutenue (jusqu'à 130°) ou des éléments cinématiques in-vivo sera donc nécessaire afin d'enrichir notre modèle et de compléter notre évaluation du comportement mécanique fémoropatellaire prothétique. Enfin, comme toute étude numérique, nous ne pouvons formellement valider l'imputabilité clinique de nos résultats biomécaniques sur la symptomatologie douloureuse retrouvée chez nos patients.

5. Conclusion

Cette étude représente la première étape de validation des comportements mécaniques fémorotibial et fémoropatellaire issus de cette simulation numérique de squat, pilotée en efforts et moments, après implantation d'une PTG postéro-stabilisée. La finalité de ce modèle était une meilleure compréhension des efforts fémoropatellaires en rapport avec les différentes techniques d'implantation prothétique. Ainsi, l'implantation d'une PTG selon une technique cinématique retrouvait une diminution de la tension du retinaculum latéral au détriment d'un pic de contrainte au niveau de l'implant patellaire. L'amélioration significative du comportement biomécanique fémoropatellaire par le respect de l'obliquité fémorale distale dans un contexte d'alignement cinématique n'était donc pas absolue, probablement due à l'utilisation d'un implant fémoral non dédié à cette implantation plus physiologique.

EN RÉSUMÉ :

1. Cette nouvelle simulation après implantation d'une PTG postéro-stabilisée par alignement mécanique a pu être validée comparativement à la littérature.
2. L'implantation d'une PTG selon une technique d'alignement cinématique permettait une diminution de la tension appliquée au retinaculum latéral comparativement à celle retrouvée après alignement mécanique à 100° de flexion, malgré une concentration des pressions de contact observée sur l'implant patellaire.
3. La conception d'un implant fémoral dédié à un positionnement respectant l'obliquité de l'interligne fémoral sans compromis sur l'orientation de la trochlée fémorale, semble représenter une potentielle source d'innovation.

Conclusion générale et perspectives

Par ce travail de thèse, nous avons premièrement souligné la réalité d'un morphotype et d'un phénotype de genou propre à chaque patient, dont la modification postopératoire après implantation d'une PTG selon un alignement mécanique semblait influencer non seulement les résultats fonctionnels généraux, mais également les scores spécifiques fémoropatellaires. Avec l'implantation d'une assistance robotique permettant justesse et reproductibilité au sein de notre équipe hospitalo-universitaire, la réalisation d'études cliniques prospectives portant sur la restitution de l'obliquité fémorale distale sont maintenant à notre portée afin de valider cette influence par un niveau de preuve plus élevé.

Nous avons également cherché à définir mécaniquement le comportement fémoropatellaire après PTG et à dénombrer les éléments issus de la littérature nécessaires à sa compréhension. L'hétérogénéité des protocoles in vivo, in vitro et in silico reste une limite majeure de comparabilité. L'intégration de l'ensemble de l'appareil extenseur, incluant le retinaculum latéral et le ligament fémoropatellaire médial dans les modélisations numériques semble nécessaire à la fidélité du comportement mécanique fémoropatellaire observé in vivo.

Enfin, nous avons développé et validé un modèle numérique permettant l'évaluation du comportement biomécanique fémoropatellaire d'un genou prothétique selon les techniques d'implantation. L'étude numérique comparative entre les techniques d'alignement semble confirmer une augmentation de tension du retinaculum latéral en cas d'alignement mécanique et de non-respect de l'obliquité de l'interligne fémoral distal. Ces résultats préliminaires viennent apporter une réponse biomécanique aux observations cliniques du chapitre 2.

Certains compromis ont été réalisés afin de simplifier le plus possible cette simulation numérique dans une finalité de planification préopératoire personnalisée accessible pour chaque patient. Premièrement, l'intégration de données cinématiques in-vivo ou d'analyse de marche individuelles préopératoires serait un moyen d'enrichir cette modélisation personnalisée. Deuxièmement, les temps de calcul nécessaires à la MEF ne semblent pas être adaptés à notre objectif de développement en routine clinique, nous faisant préférer d'autres méthodes de

modélisation (comme l'intégration de solides non déformables ou modélisation en éléments discrets) dans l'avenir. Enfin, la conception d'implants, non pas « sur mesure », mais personnalisés, adaptée au volume chirurgical prothétique que représente la PTG, va faire l'objet de perspectives de développement au sein de l'Université de Montpellier. Sur ce point, une certaine modularité des implants prothétiques fémoral et/ou de l'insert tibial nous permettrait de prendre en compte la restitution de l'obliquité de l'interligne fémoral distal sans réaliser de compromis sur l'orientation de la trochlée prothétique fémorale.

Devant le nombre croissant de patients éligibles à la mise en place d'une PTG primaire, et malgré les progrès significatifs réalisés dans la conception et la mise en place de ces implants, une attention particulière doit être portée à certains facteurs (comme la biomécanique fémoropatellaire prothétique) pour que chaque implantation aboutisse, dans la mesure du possible, à la satisfaction du patient. Nous l'avons évoqué, cela passera par la prise en compte des attentes spécifiques de chacun et d'une variabilité anatomique inter-individuelle du genou qui est réelle. Mais ce sont assurément notre capacité à remettre en question les choix techniques d'une chirurgie prothétique de plus en plus « patient-spécifique », et notre capacité à avancer conjointement entre chirurgiens et biomécaniciens sur des problématiques cliniques, qui permettront d'optimiser les résultats de cette chirurgie. L'implantation d'une PTG selon un alignement mécanique reste pour nous la technique de référence, associée à une survie prothétique optimale à long terme en utilisant les implants modernes actuels.

RÉFÉRENCES BIBLIOGRAPHIQUES

[1] Pangaud C, Laumonerie P, Dagneaux L, LiArno S, Wellings P, Faizan A, et al. Measurement of the Posterior Tibial Slope Depends on Ethnicity, Sex, and Lower Limb Alignment: A Computed Tomography Analysis of 378 Healthy Participants. Orthop J Sports Med 2020;8:2325967119895258. https://doi.org/10.1177/2325967119895258.

[2] Mason JJ, Leszko F, Johnson T, Komistek RD. Patellofemoral joint forces. Journal of Biomechanics 2008;41:2337–48. https://doi.org/10.1016/j.jbiomech.2008.04.039.

[3] Andrish JT. Biomechanics of the Patellofemoral Joint. Operative Techniques in Sports Medicine 2015;23:62–7. https://doi.org/10.1053/j.otsm.2015.03.001.

[4] Moreland JR, Bassett LW, Hanker GJ. Radiographic analysis of the axial alignment of the lower extremity. J Bone Joint Surg Am 1987;69:745–9.

[5] Duparc J, Massare C. [Radiological measurement of the angular deviation of the knee in the frontal plane]. Ann Radiol (Paris) 1967;10:635–56.

[6] Deltour F, Ceccaldi JP. Unicompartmental Knee Replacement – Pre-operative Radiography Investigations In : Unicompartmental knee arthroplasty ; Cahiers d'enseignement de la SOFCOT (61) ; Expansion Scientifique Française, éditeur ; 1997, p 79-99 n.d.

[7] Cooke TDV, Scudamore RA, Bryant JT, Sorbie C, Siu D, Fisher B. A quantitative approach to radiography of the lower limb : Principles and applications n.d.

[8] Kuhns JG, Potter TA. Nylon arthroplasty of the knee joint in chronic arthritis. Surg Gynecol Obstet 1950;91:351–62.

[9] Eynon-Lewis NJ, Ferry D, Pearse MF. Themistocles Gluck: an unrecognised genius. BMJ 1992;305:1534–6. https://doi.org/10.1136/bmj.305.6868.1534.

[10] Freeman MA, Swanson SA, Todd RC. Total replacement of the knee using the Freeman-Swanson knee prosthesis. Clin Orthop Relat Res 1973:153–70. https://doi.org/10.1097/00003086-197307000-00020.

[11] Insall J, Tria AJ, Scott WN. The total condylar knee prosthesis: the first 5 years. Clin Orthop Relat Res 1979:68–77.

[12] Chandran N, Amirouche F, Gonzalez MH, Hilton KM, Barmada R, Goldstein W. Optimisation of the posterior stabilised tibial post for greater femoral rollback after total knee arthroplasty--a finite element analysis. Int Orthop 2009;33:687–93. https://doi.org/10.1007/s00264-008-0566-3.

[13] Argenson J-NA, Scuderi GR, Komistek RD, Scott WN, Kelly MA, Aubaniac J-M. In

vivo kinematic evaluation and design considerations related to high flexion in total knee arthroplasty. Journal of Biomechanics 2005;38:277–84. https://doi.org/10.1016/j.jbiomech.2004.02.027.

[14] Ollivier M, Parratte S, Flecher X, Pinelli PO, Aubaniac J, Argenson JN. Histoire de la PTG: Comment en est-on arrivé là? E-Mém Académie Natl Chir 2017.

[15] Kang K-T, Kwon SK, Kwon O-R, Lee J-S, Koh Y-G. Comparison of the biomechanical effect of posterior condylar offset and kinematics between posterior cruciate-retaining and posterior-stabilized total knee arthroplasty. Knee 2019;26:250–7. https://doi.org/10.1016/j.knee.2018.11.017.

[16] Carothers JT, Kim RH, Dennis DA, Southworth C. Mobile-bearing total knee arthroplasty: a meta-analysis. The Journal of Arthroplasty 2011;26:537–42.

[17] Argenson J-N, Parratte S, Ashour A, Komistek RD, Scuderi GR. Patient-reported Outcome Correlates With Knee Function After a Single-design Mobile-bearing TKA. Clinical Orthopaedics and Related Research 2008;466:2669–76. https://doi.org/10.1007/s11999-008-0418-x.

[18] Chouteau J, Lerat JL, Testa R, Moyen B, Fessy MH, Banks SA. Mobile-bearing insert translational and rotational kinematics in a PCL-retaining total knee arthroplasty. Orthopaedics & Traumatology, Surgery & Research: OTSR 2009;95:254.

[19] Kang K-T, Koh Y-G, Son J, Kwon O-R, Lee J-S, Kwon SK. Comparison of Kinematics in Cruciate Retaining and Posterior Stabilized for Fixed and Rotating Platform Mobile-Bearing Total Knee Arthroplasty with respect to Different Posterior Tibial Slope. BioMed Research International 2018;2018:1–11. https://doi.org/10.1155/2018/5139074.

[20] Barink M, De Waal Malefijt M, Celada P, Vena P, Van Kampen A, Verdonschot N. A mechanical comparison of high-flexion and conventional total knee arthroplasty. Proc Inst Mech Eng H 2008;222:297–307. https://doi.org/10.1243/09544119JEIM353.

[21] Kim MS, Koh IJ, Kim CK, Choi KY, Jeon JH, In Y. Comparison of Joint Perception Between Posterior-Stabilized and Ultracongruent Total Knee Arthroplasty in the Same Patient. J Bone Joint Surg Am 2021;103:44–52. https://doi.org/10.2106/JBJS.20.00279.

[22] Bae DK, Cho SD, Im SK, Song SJ. Comparison of Midterm Clinical and Radiographic Results Between Total Knee Arthroplasties Using Medial Pivot and Posterior-Stabilized Prosthesis—A Matched Pair Analysis. The Journal of Arthroplasty 2016;31:419–24. https://doi.org/10.1016/j.arth.2015.09.038.

[23] Nakajima A, Sonobe M, Akatsu Y, Aoki Y, Takahashi H, Suguro T, et al. Association between limb alignment and patient-reported outcomes after total knee arthroplasty using an

implant that reproduces anatomical geometry. J Orthop Surg Res 2018;13:320. https://doi.org/10.1186/s13018-018-1030-8.

[24] Castellarin G, Pianigiani S, Innocenti B. Asymmetric polyethylene inserts promote favorable kinematics and better clinical outcome compared to symmetric inserts in a mobile bearing total knee arthroplasty. Knee Surg Sports Traumatol Arthrosc 2019;27:1096–105. https://doi.org/10.1007/s00167-018-5207-9.

[25] Wunderlich F, Azad M, Westphal R, Klonschinski T, Belikan P, Drees P, et al. Comparison of Postoperative Coronal Leg Alignment in Customized Individually Made and Conventional Total Knee Arthroplasty. J Pers Med 2021;11:549. https://doi.org/10.3390/jpm11060549.

[26] Insall J. A midline approach to the knee. J Bone Joint Surg Am 1971;53:1584–6.

[27] Insall JN, Binazzi R, Soudry M, Mestriner LA. Total knee arthroplasty. Clin Orthop Relat Res 1985:13–22.

[28] Dean RS, DePhillipo NN, Chahla J, Larson CM, LaPrade RF. Posterior Tibial Slope Measurements Using the Anatomic Axis Are Significantly Increased Compared With Those That Use the Mechanical Axis. Arthroscopy: The Journal of Arthroscopic & Related Surgery 2021;37:243–9. https://doi.org/10.1016/j.arthro.2020.09.006.

[29] Matsuda S, Miura H, Nagamine R, Urabe K, Ikenoue T, Okazaki K, et al. Posterior tibial slope in the normal and varus knee. Am J Knee Surg 1999;12:165–8.

[30] Aglietti P, Sensi L, Cuomo P, Ciardullo A. Rotational Position of Femoral and Tibial Components in TKA Using the Femoral Transepicondylar Axis. Clinical Orthopaedics & Related Research 2008;466:2751–5. https://doi.org/10.1007/s11999-008-0452-8.

[31] Victor J. Rotational alignment of the distal femur: A literature review. Orthopaedics & Traumatology: Surgery & Research 2009;95:365–72. https://doi.org/10.1016/j.otsr.2009.04.011.

[32] Nam D, Shah RR, Nunley RM, Barrack RL. Evaluation of the 3-Dimensional, Weight-Bearing Orientation of the Normal Adult Knee. The Journal of Arthroplasty 2014;29:906–11. https://doi.org/10.1016/j.arth.2013.10.024.

[33] Bellemans J, Colyn W, Vandenneucker H, Victor J. The Chitranjan Ranawat Award: Is Neutral Mechanical Alignment Normal for All Patients?: The Concept of Constitutional Varus. Clin Orthop Relat Res 2012;470:45–53. https://doi.org/10.1007/s11999-011-1936-5.

[34] Neyret P, Dejour H. Axes, équilibrage ligamentaire. 7es Journées Lyonnaises de Cirurgie Du Genou, Lyon, 290–8 1991.

[35] Hungerford DS, Krackow KA. Total joint arthroplasty of the knee. Clin Orthop Relat

Res 1985:23–33.

[36] Yim J-H, Song E-K, Khan MS, Sun Z hui, Seon J-K. A Comparison of Classical and Anatomical Total Knee Alignment Methods in Robotic Total Knee Arthroplasty. The Journal of Arthroplasty 2013;28:932–7. https://doi.org/10.1016/j.arth.2013.01.013.

[37] Howell SM, Hull ML. Kinematic Alignment in Total Knee Arthroplasty. In: Scott S, Ed Insall and Scott Surgery of the Knee Philadelphia 2017.

[38] Howell SM, Shelton TJ, Hull ML. Implant Survival and Function Ten Years After Kinematically Aligned Total Knee Arthroplasty. The Journal of Arthroplasty 2018;33:3678–84. https://doi.org/10.1016/j.arth.2018.07.020.

[39] Riviere C, Iranpour F, Auvinet E, Howell S, Vendittoli P-A, Cobb J, et al. Alignment options for total knee arthroplasty: A systematic review. Orthop Traumatol Surg Res 2017;103:1047–56. https://doi.org/10.1016/j.otsr.2017.07.010.

[40] Riviere C, Lazic S, Boughton O, Wiart Y, Villet L, Cobb J. Current concepts for aligning knee implants: patient-specific or systematic? EFORT Open Rev 2018;3:1–6. https://doi.org/10.1302/2058-5241.3.170021.

[41] Eckhoff DG, Bach JM, Spitzer VM, Reinig KD, Bagur MM, Baldini TH, et al. Three-dimensional mechanics, kinematics, and morphology of the knee viewed in virtual reality. J Bone Joint Surg Am 2005;87 Suppl 2:71–80. https://doi.org/10.2106/JBJS.E.00440.

[42] Hollister AM, Jatana S, Singh AK, Sullivan WW, Lupichuk AG. The axes of rotation of the knee. Clin Orthop Relat Res 1993:259–68.

[43] Yin L, Chen K, Guo L, Cheng L, Wang F, Yang L. Identifying the Functional Flexion-extension Axis of the Knee: An In-Vivo Kinematics Study. PLoS One 2015;10:e0128877. https://doi.org/10.1371/journal.pone.0128877.

[44] Howell SM, Papadopoulos S, Kuznik KT, Hull ML. Accurate alignment and high function after kinematically aligned TKA performed with generic instruments. Knee Surg Sports Traumatol Arthrosc 2013;21:2271–80. https://doi.org/10.1007/s00167-013-2621-x.

[45] Nedopil AJ, Howell SM, Hull ML. Does Malrotation of the Tibial and Femoral Components Compromise Function in Kinematically Aligned Total Knee Arthroplasty? Orthop Clin North Am 2016;47:41–50. https://doi.org/10.1016/j.ocl.2015.08.006.

[46] Dossett HG, Swartz GJ, Estrada NA, LeFevre GW, Kwasman BG. Kinematically Versus Mechanically Aligned Total Knee Arthroplasty. Orthopedics 2012. https://doi.org/10.3928/01477447-20120123-04.

[47] Sappey-Marinier E, White N, Gaillard R, Cheze L, Servien E, Neyret P, et al. Increased valgus laxity in flexion with greater tibial resection depth following total knee arthroplasty.

Knee Surg Sports Traumatol Arthrosc 2019;27:1450–5. https://doi.org/10.1007/s00167-018-4988-1.

[48] Winnock de Grave P, Luyckx T, Claeys K, Tampere T, Kellens J, Müller J, et al. Higher satisfaction after total knee arthroplasty using restricted inverse kinematic alignment compared to adjusted mechanical alignment. Knee Surg Sports Traumatol Arthrosc 2020. https://doi.org/10.1007/s00167-020-06165-4.

[49] Kayani B, Konan S, Huq SS, Tahmassebi J, Haddad FS. Robotic-arm assisted total knee arthroplasty has a learning curve of seven cases for integration into the surgical workflow but no learning curve effect for accuracy of implant positioning. Knee Surg Sports Traumatol Arthrosc 2019;27:1132–41. https://doi.org/10.1007/s00167-018-5138-5.

[50] Akagi M, Oh M, Nonaka T, Tsujimoto H, Asano T, Hamanishi C. An anteroposterior axis of the tibia for total knee arthroplasty. Clin Orthop Relat Res 2004:213–9. https://doi.org/10.1097/00003086-200403000-00030.

[51] Hirschmann MT, Moser LB, Amsler F, Behrend H, Leclerq V, Hess S. Functional knee phenotypes: a novel classification for phenotyping the coronal lower limb alignment based on the native alignment in young non-osteoarthritic patients. Knee Surg Sports Traumatol Arthrosc 2019;27:1394–402. https://doi.org/10.1007/s00167-019-05509-z.

[52] Almaawi AM, Hutt JRB, Masse V, Lavigne M, Vendittoli P-A. The Impact of Mechanical and Restricted Kinematic Alignment on Knee Anatomy in Total Knee Arthroplasty. The Journal of Arthroplasty 2017;32:2133–40. https://doi.org/10.1016/j.arth.2017.02.028.

[53] Hancock CW, Winston MJ, Bach JM, Davidson BS, Eckhoff DG. Cylindrical Axis, Not Epicondyles, Approximates Perpendicular to Knee Axes. Clinical Orthopaedics & Related Research 2013;471:2278–83. https://doi.org/10.1007/s11999-013-2864-3.

[54] Rossi R, Rosso F, Cottino U, Dettoni F, Bonasia DE, Bruzzone M. Total knee arthroplasty in the valgus knee. Int Orthop 2014;38:273–83. https://doi.org/10.1007/s00264-013-2227-4.

[55] Thienpont E, Schwab PE, Cornu O, Bellemans J, Victor J. Bone morphotypes of the varus and valgus knee. Arch Orthop Trauma Surg 2017;137:393–400. https://doi.org/10.1007/s00402-017-2626-x.

[56] Jeffery RS, Morris RW, Denham RA. Coronal alignment after total knee replacement. J Bone Joint Surg Br 1991;73:709–14. https://doi.org/10.1302/0301-620X.73B5.1894655.

[57] Abdel MP, Oussedik S, Parratte S, Lustig S, Haddad FS. Coronal alignment in total knee replacement: historical review, contemporary analysis, and future direction. Bone Joint J

2014;96-B:857–62. https://doi.org/10.1302/0301-620X.96B7.33946.

[58] Matziolis G, Krocker D, Weiss U, Tohtz S, Perka C. A prospective, randomized study of computer-assisted and conventional total knee arthroplasty. Three-dimensional evaluation of implant alignment and rotation. J Bone Joint Surg Am 2007;89:236–43. https://doi.org/10.2106/JBJS.F.00386.

[59] Gunaratne R, Pratt DN, Banda J, Fick DP, Khan RJK, Robertson BW. Patient Dissatisfaction Following Total Knee Arthroplasty: A Systematic Review of the Literature. J Arthroplasty 2017;32:3854–60. https://doi.org/10.1016/j.arth.2017.07.021.

[60] Nam D, Nunley RM, Barrack RL. Patient dissatisfaction following total knee replacement: a growing concern? Bone Joint J 2014;96-B:96–100. https://doi.org/10.1302/0301-620X.96B11.34152.

[61] Bourne RB, Chesworth BM, Davis AM, Mahomed NN, Charron KDJ. Patient satisfaction after total knee arthroplasty: who is satisfied and who is not? Clin Orthop Relat Res 2010;468:57–63. https://doi.org/10.1007/s11999-009-1119-9.

[62] Micicoi G, Jacquet C, Sharma A, LiArno S, Faizan A, Kley K, et al. Neutral alignment resulting from tibial vara and opposite femoral valgus is the main morphologic pattern in healthy middle-aged patients: an exploration of a 3D-CT database. Knee Surg Sports Traumatol Arthrosc 2020. https://doi.org/10.1007/s00167-020-06030-4.

[63] Cooke TD, Pichora D, Siu D, Scudamore RA, Bryant JT. Surgical implications of varus deformity of the knee with obliquity of joint surfaces. J Bone Joint Surg Br 1989;71:560–5. https://doi.org/10.1302/0301-620X.71B4.2768297.

[64] Behrend H, Zdravkovic V, Giesinger J, Giesinger K. Factors Predicting the Forgotten Joint Score After Total Knee Arthroplasty. J Arthroplasty 2016;31:1927–32. https://doi.org/10.1016/j.arth.2016.02.035.

[65] Behrend H, Giesinger K, Giesinger JM, Kuster MS. The “Forgotten Joint” as the Ultimate Goal in Joint Arthroplasty. The Journal of Arthroplasty 2012;27:430-436.e1. https://doi.org/10.1016/j.arth.2011.06.035.

[66] Ali A, Sundberg M, Robertsson O, Dahlberg LE, Thorstensson CA, Redlund-Johnell I, et al. Dissatisfied patients after total knee arthroplasty: A registry study involving 114 patients with 8–13 years of follow-up. Acta Orthopaedica 2014;85:229–33. https://doi.org/10.3109/17453674.2014.916487.

[67] Canovas F, Dagneaux L. Quality of life after total knee arthroplasty. Orthop Traumatol Surg Res 2018;104:S41–6. https://doi.org/10.1016/j.otsr.2017.04.017.

[68] Suda AJ, Seeger JB, Bitsch RG, Krueger M, Clarius M. Are patients’ expectations of

hip and knee arthroplasty fulfilled? A prospective study of 130 patients. Orthopedics 2010;33:76–80. https://doi.org/10.3928/01477447-20100104-07.

[69] Noble PC, Conditt MA, Cook KF, Mathis KB. The John Insall Award: Patient Expectations Affect Satisfaction with Total Knee Arthroplasty. Clinical Orthopaedics and Related Research 2006;452:35–43. https://doi.org/10.1097/01.blo.0000238825.63648.1e.

[70] Becker R, Doring C, Denecke A, Brosz M. Expectation, satisfaction and clinical outcome of patients after total knee arthroplasty. Knee Surg Sports Traumatol Arthrosc 2011;19:1433–41. https://doi.org/10.1007/s00167-011-1621-y.

[71] Scott CEH, Howie CR, MacDonald D, Biant LC. Predicting dissatisfaction following total knee replacement. Bone & Joint Journal 2010;92:1253–8.

[72] Kuperman EF, Schweizer M, Joy P, Gu X, Fang MM. The effects of advanced age on primary total knee arthroplasty: a meta-analysis and systematic review. BMC Geriatr 2016;16:41. https://doi.org/10.1186/s12877-016-0215-4.

[73] Cherian JJ, O'Connor MI, Robinson K, Jauregui JJ, Adleberg J, Mont MA. A Prospective, Longitudinal Study of Outcomes Following Total Knee Arthroplasty Stratified by Gender. J Arthroplasty 2015;30:1372–7. https://doi.org/10.1016/j.arth.2015.03.032.

[74] Parratte S, Pesenti S, Argenson J-N. Obesity in orthopedics and trauma surgery. Orthop Traumatol Surg Res 2014;100:S91-97. https://doi.org/10.1016/j.otsr.2013.11.003.

[75] Dagneaux L, Parratte S, Ollivier M, Argenson J-N. Obesity: Orthopaedics and Trauma Surgery. In: Ahmad SI, Imam SK, editors. Obesity, Cham: Springer International Publishing; 2016, p. 245–55.

[76] Lyons MM, Sheth NP, Williams NN, Gurubhagavatula I, Mihalko WM. Obesity, orthopaedics, and outcomes. J Am Acad Orthop Surg 2015;23:210–2. https://doi.org/10.5435/JAAOS-D-15-00098.

[77] Turki ASA, Dakhil YA, Turki AA, Ferwana MS. Total knee arthroplasty: Effect of obesity and other patients' characteristics on operative duration and outcome. World J Orthop 2015;6:284–9. https://doi.org/10.5312/wjo.v6.i2.284.

[78] Bonnin MP, Basiglini L, Archbold HAP. What are the factors of residual pain after uncomplicated TKA? Knee Surg Sports Traumatol Arthrosc 2011;19:1411–7. https://doi.org/10.1007/s00167-011-1549-2.

[79] Khatib Y, Madan A, Naylor JM, Harris IA. Do Psychological Factors Predict Poor Outcome in Patients Undergoing TKA? A Systematic Review. Clin Orthop Relat Res 2015;473:2630–8. https://doi.org/10.1007/s11999-015-4234-9.

[80] Bourne RB, Chesworth BM, Davis AM, Mahomed NN, Charron KDJ. Patient

satisfaction after total knee arthroplasty: who is satisfied and who is not? Clin Orthop Relat Res 2010;468:57–63. https://doi.org/10.1007/s11999-009-1119-9.

[81] Goodman SM, Johnson B, Zhang M, Huang W-T, Zhu R, Figgie M, et al. Patients with Rheumatoid Arthritis have Similar Excellent Outcomes after Total Knee Replacement Compared with Patients with Osteoarthritis. J Rheumatol 2016;43:46–53. https://doi.org/10.3899/jrheum.150525.

[82] Stone OD, Duckworth AD, Curran DP, Ballantyne JA, Brenkel IJ. Severe arthritis predicts greater improvements in function following total knee arthroplasty. Knee Surg Sports Traumatol Arthrosc 2017;25:2573–9. https://doi.org/10.1007/s00167-015-3806-2.

[83] Issa K, Pierce TP, Scillia AJ, Festa A, Harwin SF, Mont MA. Midterm Outcomes Following Total Knee Arthroplasty in Lupus Patients. J Arthroplasty 2016;31:655–7. https://doi.org/10.1016/j.arth.2015.09.049.

[84] Massin P, Bonnin M, Paratte S, Vargas R, Piriou P, Deschamps G, et al. Total knee replacement in post-traumatic arthritic knees with limitation of flexion. Orthop Traumatol Surg Res 2011;97:28–33. https://doi.org/10.1016/j.otsr.2010.06.016.

[85] Bala A, Penrose CT, Seyler TM, Mather RC, Wellman SS, Bolognesi MP. Outcomes after Total Knee Arthroplasty for post-traumatic arthritis. Knee 2015;22:630–9. https://doi.org/10.1016/j.knee.2015.10.004.

[86] Abdel MP, von Roth P, Cross WW, Berry DJ, Trousdale RT, Lewallen DG. Total Knee Arthroplasty in Patients With a Prior Tibial Plateau Fracture: A Long-Term Report at 15 Years. J Arthroplasty 2015;30:2170–2. https://doi.org/10.1016/j.arth.2015.06.032.

[87] Lavernia CJ, Alcerro JC, Contreras JS, Rossi MD. Ethnic and Racial Factors Influencing Well-being, Perceived Pain, and Physical Function After Primary Total Joint Arthroplasty. Clin Orthop Relat Res 2011;469:1838. https://doi.org/10.1007/s11999-011-1841-y.

[88] Behrend H, Giesinger K, Giesinger JM, Kuster MS. The “Forgotten Joint” as the Ultimate Goal in Joint Arthroplasty. The Journal of Arthroplasty 2012;27:430-436.e1. https://doi.org/10.1016/j.arth.2011.06.035.

[89] McDowell M, Park A, Gerlinger TL. The Painful Total Knee Arthroplasty. Orthop Clin North Am 2016;47:317–26. https://doi.org/10.1016/j.ocl.2015.09.008.

[90] Wylde V, Hewlett S, Learmonth ID, Dieppe P. Persistent pain after joint replacement: Prevalence, sensory qualities, and postoperative determinants: Pain 2011;152:566–72. https://doi.org/10.1016/j.pain.2010.11.023.

[91] Bourne RB, Chesworth BM, Davis AM, Mahomed NN, Charron KDJ. Patient Satisfaction after Total Knee Arthroplasty: Who is Satisfied and Who is Not? Clin Orthop Relat

Res 2010;468:57–63. https://doi.org/10.1007/s11999-009-1119-9.

[92] Dunbar MJ. Subjective outcomes after knee arthroplasty. Acta Orthop Scand Suppl 2001;72:1–63.

[93] Behrend H, Giesinger K, Giesinger JM, Kuster MS. The "forgotten joint" as the ultimate goal in joint arthroplasty: validation of a new patient-reported outcome measure. J Arthroplasty 2012;27:430-436.e1. https://doi.org/10.1016/j.arth.2011.06.035.

[94] Noble PC, Gordon MJ, Weiss JM, Reddix RN, Conditt MA, Mathis KB. Does total knee replacement restore normal knee function? Clin Orthop Relat Res 2005:157–65.

[95] Maratt JD, Lee Y, Lyman S, Westrich GH. Predictors of Satisfaction Following Total Knee Arthroplasty. The Journal of Arthroplasty 2015;30:1142–5. https://doi.org/10.1016/j.arth.2015.01.039.

[96] Shields RK, Enloe LJ, Leo KC. Health related quality of life in patients with total hip or knee replacement. Arch Phys Med Rehabil 1999;80:572–9.

[97] Nilsdotter A-K, Toksvig-Larsen S, Roos EM. A 5 year prospective study of patient-relevant outcomes after total knee replacement. Osteoarthr Cartil 2009;17:601–6. https://doi.org/10.1016/j.joca.2008.11.007.

[98] Desmeules F, Dionne CE, Belzile ÉL, Bourbonnais R, Frémont P. The impacts of pre-surgery wait for total knee replacement on pain, function and health-related quality of life six months after surgery. Journal of Evaluation in Clinical Practice 2012;18:111–20. https://doi.org/10.1111/j.1365-2753.2010.01541.x.

[99] Ritter MA, Faris PM, Keating EM, Meding JB. Postoperative alignment of total knee replacement. Its effect on survival. Clin Orthop Relat Res 1994:153–6.

[100] Choong PF, Dowsey MM, Stoney JD. Does accurate anatomical alignment result in better function and quality of life? Comparing conventional and computer-assisted total knee arthroplasty. J Arthroplasty 2009;24:560–9. https://doi.org/10.1016/j.arth.2008.02.018.

[101] Longstaff LM, Sloan K, Stamp N, Scaddan M, Beaver R. Good alignment after total knee arthroplasty leads to faster rehabilitation and better function. J Arthroplasty 2009;24:570–8. https://doi.org/10.1016/j.arth.2008.03.002.

[102] Bauwens K, Matthes G, Wich M, Gebhard F, Hanson B, Ekkernkamp A, et al. Navigated total knee replacement. A meta-analysis. J Bone Joint Surg Am 2007;89:261–9. https://doi.org/10.2106/JBJS.F.00601.

[103] Choi Y-J, Ra HJ. Patient Satisfaction after Total Knee Arthroplasty. Knee Surgery & Related Research 2016;28:1. https://doi.org/10.5792/ksrr.2016.28.1.1.

[104] Abdel MP, Ollivier M, Parratte S, Trousdale RT, Berry DJ, Pagnano MW. Effect of

Postoperative Mechanical Axis Alignment on Survival and Functional Outcomes of Modern Total Knee Arthroplasties with Cement: A Concise Follow-up at 20 Years*. The Journal of Bone and Joint Surgery 2018;100:472–8. https://doi.org/10.2106/JBJS.16.01587.

[105] Magnussen RA, Weppe F, Demey G, Servien E, Lustig S. Residual varus alignment does not compromise results of TKAs in patients with preoperative varus. Clin Orthop Relat Res 2011;469:3443–50. https://doi.org/10.1007/s11999-011-1988-6.

[106] Ro DH, Kim J-K, Lee DW, Lee J, Han H-S, Lee MC. Residual varus alignment after total knee arthroplasty increases knee adduction moment without improving patient function: A propensity score-matched cohort study. Knee 2019;26:737–44. https://doi.org/10.1016/j.knee.2019.02.006.

[107] Zhang Z, Liu C, Li Z, Wu P, Hu S, Liao W. Residual Mild Varus Alignment and Neutral Mechanical Alignment Have Similar Outcome after Total Knee Arthroplasty for Varus Osteoarthritis in Five-Year Follow-Up. J Knee Surg 2020;33:200–5. https://doi.org/10.1055/s-0038-1677497.

[108] Iwano T, Kurosawa H, Tokuyama H, Hoshikawa Y. Roentgenographic and clinical findings of patellofemoral osteoarthrosis. With special reference to its relationship to femorotibial osteoarthrosis and etiologic factors. Clin Orthop Relat Res 1990:190–7.

[109] Caton J, Deschamps G, Chambat P, Lerat JL, Dejour H. Patella infera. Apropos of 128 cases. Rev Chir Orthop Reparatrice Appar Mot 1982;68:317–25.

[110] Hernigou P, Goutallier D. [Subchondral bone wear of the tibial plateau in femorotibial knee osteoarthritis. Radiologic aspects in the profile incidence. Clinical, anatomical correlations and consequences]. Rev Rhum Mal Osteoartic 1990;57:67–72.

[111] Hess S, Moser LB, Amsler F, Behrend H, Hirschmann MT. Highly variable coronal tibial and femoral alignment in osteoarthritic knees: a systematic review. Knee Surg Sports Traumatol Arthrosc 2019;27:1368–77. https://doi.org/10.1007/s00167-019-05506-2.

[112] Bland JM, Altman DG. Statistical methods for assessing agreement between two methods of clinical measurement. Lancet 1986;1:307–10.

[113] Shrout PE, Fleiss JL. Intraclass correlations: uses in assessing rater reliability. Psychol Bull 1979;86:420–8. https://doi.org/10.1037//0033-2909.86.2.420.

[114] Bourlez J, Canovas F, Duflos C, Dagneaux L. Are modern knee outcomes scores appropriate for evaluating patellofemoral degeneration in osteoarthritis? Evaluation of the ceiling and floor effects in knee outcomes scores. Orthop Traumatol Surg Res 2019;105:599–603. https://doi.org/10.1016/j.otsr.2019.01.018.

[115] Baldini A, Anderson JA, Zampetti P, Pavlov H, Sculco TP. A new patellofemoral

scoring system for total knee arthroplasty. Clin Orthop Relat Res 2006;452:150–4. https://doi.org/10.1097/01.blo.0000238847.34047.90.

[116] Lyman S, Lee Y-Y, Franklin PD, Li W, Cross MB, Padgett DE. Validation of the KOOS, JR: A Short-form Knee Arthroplasty Outcomes Survey. Clinical Orthopaedics & Related Research 2016;474:1461–71. https://doi.org/10.1007/s11999-016-4719-1.

[117] Eckhard L, Munir S, Wood D, Talbot S, Brighton R, Walter B, et al. The KOOS-12 shortform shows no ceiling effect, good responsiveness and construct validity compared to standard outcome measures after total knee arthroplasty. Knee Surg Sports Traumatol Arthrosc 2021;29:608–15. https://doi.org/10.1007/s00167-020-05904-x.

[118] Ornetti P, Parratte S, Gossec L, Tavernier C, Argenson J-N, Roos EM, et al. Cross-cultural adaptation and validation of the French version of the Knee injury and Osteoarthritis Outcome Score (KOOS) in knee osteoarthritis patients. Osteoarthritis Cartilage 2008;16:423–8. https://doi.org/10.1016/j.joca.2007.08.007.

[119] Roos EM, Roos HP, Lohmander LS, Ekdahl C, Beynnon BD. Knee Injury and Osteoarthritis Outcome Score (KOOS)--development of a self-administered outcome measure. J Orthop Sports Phys Ther 1998;28. https://doi.org/10.2519/jospt.1998.28.2.88.

[120] Eckhard L, Munir S, Wood D, Talbot S, Brighton R, Walter WL, et al. Minimal important change and minimum clinically important difference values of the KOOS-12 after total knee arthroplasty. Knee 2021;29:541–6. https://doi.org/10.1016/j.knee.2021.03.005.

[121] Gandek B, Roos EM, Franklin PD, Ware JE. A 12-item short form of the Knee injury and Osteoarthritis Outcome Score (KOOS-12): tests of reliability, validity and responsiveness. Osteoarthritis Cartilage 2019;27:762–70. https://doi.org/10.1016/j.joca.2019.01.011.

[122] Behrend H, Giesinger K, Giesinger JM, Kuster MS. The “Forgotten Joint” as the Ultimate Goal in Joint Arthroplasty. The Journal of Arthroplasty 2012;27:430-436.e1. https://doi.org/10.1016/j.arth.2011.06.035.

[123] Karl G, Michel E, Canovas F, Rivière C, Dagneaux L. Le non respect de l’obliquité de l’interligne fémoral distal après prothèse totale de genou influence les scores fémoro-patellaires. Congrès de La Société Française de Chirurgie Orthopédique 2019.

[124] Nishida K, Matsumoto T, Takayama K, Ishida K, Nakano N, Matsushita T, et al. Remaining mild varus limb alignment leads to better clinical outcome in total knee arthroplasty for varus osteoarthritis. Knee Surg Sports Traumatol Arthrosc 2017;25:3488–94. https://doi.org/10.1007/s00167-016-4260-5.

[125] Vanlommel L, Vanlommel J, Claes S, Bellemans J. Slight undercorrection following total knee arthroplasty results in superior clinical outcomes in varus knees. Knee Surg Sports

Traumatol Arthrosc 2013;21:2325–30. https://doi.org/10.1007/s00167-013-2481-4.
[126] Cooke TDV, Harrison L, Khan B, Scudamore A, Chaudhary MA. Analysis of limb alignment in the pathogenesis of osteoarthritis: a comparison of Saudi Arabian and Canadian cases. Rheumatol Int 2002;22:160–4. https://doi.org/10.1007/s00296-002-0218-7.
[127] Berend ME, Ritter MA, Meding JB, Faris PM, Keating EM, Redelman R, et al. Tibial component failure mechanisms in total knee arthroplasty. Clin Orthop Relat Res 2004:26–34. https://doi.org/10.1097/01.blo.0000148578.22729.0e.
[128] Huang NFR, Dowsey MM, Ee E, Stoney JD, Babazadeh S, Choong PF. Coronal alignment correlates with outcome after total knee arthroplasty: five-year follow-up of a randomized controlled trial. J Arthroplasty 2012;27:1737–41. https://doi.org/10.1016/j.arth.2012.03.058.
[129] Haaker RG, Stockheim M, Kamp M, Proff G, Breitenfelder J, Ottersbach A. Computer-assisted navigation increases precision of component placement in total knee arthroplasty. Clin Orthop Relat Res 2005:152–9. https://doi.org/10.1097/01.blo.0000150564.31880.c4.
[130] Sappey-Marinier E, Batailler C, Swan J, Schmidt A, Cheze L, MacDessi SJ, et al. Mechanical alignment for primary TKA may change both knee phenotype and joint line obliquity without influencing clinical outcomes: a study comparing restored and unrestored joint line obliquity. Knee Surg Sports Traumatol Arthrosc 2021. https://doi.org/10.1007/s00167-021-06674-w.
[131] Stucinskas J, Robertsson O, Sirka A, Lebedev A, Wingstrand H, Tarasevicius S. Moderate varus/valgus malalignment after total knee arthroplasty has little effect on knee function or muscle strength: 91 patients assessed after 1 year. Acta Orthopaedica 2015;86:728–33. https://doi.org/10.3109/17453674.2015.1059689.
[132] D'Amato M, Kosse NM, Wymenga AB. Restoration of pre-operative joint line orientation and alignment does not affect KSS and KOOS 1 year after total knee arthroplasty. Knee Surg Sports Traumatol Arthrosc 2020. https://doi.org/10.1007/s00167-020-06097-z.
[133] Shan L, Shan B, Suzuki A, Nouh F, Saxena A. Intermediate and long-term quality of life after total knee replacement: a systematic review and meta-analysis. J Bone Joint Surg Am 2015;97:156–68. https://doi.org/10.2106/JBJS.M.00372.
[134] Clement ND, Scott CEH, Hamilton DF, MacDonald D, Howie CR. Meaningful values in the Forgotten Joint Score after total knee arthroplasty. Bone Joint J 2021;103-B:846–54. https://doi.org/10.1302/0301-620X.103B5.BJJ-2020-0396.R1.
[135] Matsuda S, Kawahara S, Okazaki K, Tashiro Y, Iwamoto Y. Postoperative Alignment and ROM Affect Patient Satisfaction After TKA. Clinical Orthopaedics and Related Research®

2013;471:127–33. https://doi.org/10.1007/s11999-012-2533-y.

[136] Blakeney W, Beaulieu Y, Kiss M-O, Rivière C, Vendittoli P-A. Less gap imbalance with restricted kinematic alignment than with mechanically aligned total knee arthroplasty: simulations on 3-D bone models created from CT-scans. Acta Orthopaedica 2019;90:602–9. https://doi.org/10.1080/17453674.2019.1675126.

[137] Schiffner E, Wild M, Regenbrecht B, Schek A, Hakimi M, Thelen S, et al. Neutral or Natural? Functional Impact of the Coronal Alignment in Total Knee Arthroplasty. J Knee Surg 2019;32:820–4. https://doi.org/10.1055/s-0038-1669788.

[138] Fan XY, Ma JH, Wu X, Xu X, Shi L, Li T, et al. How much improvement can satisfy patients? Exploring patients' satisfaction 3 years after total knee arthroplasty. J Orthop Surg Res 2021;16:389. https://doi.org/10.1186/s13018-021-02514-2.

[139] Victor JMK, Bassens D, Bellemans J, Gürsu S, Dhollander AAM, Verdonk PCM. Constitutional Varus Does Not Affect Joint Line Orientation in the Coronal Plane. Clin Orthop Relat Res 2014;472:98–104. https://doi.org/10.1007/s11999-013-2898-6.

[140] Hutt J, Massé V, Lavigne M, Vendittoli P-A. Functional joint line obliquity after kinematic total knee arthroplasty. International Orthopaedics (SICOT) 2016;40:29–34. https://doi.org/10.1007/s00264-015-2733-7.

[141] Niki Y, Kobayashi S, Nagura T, Udagawa K, Harato K. Joint Line Modification in Kinematically Aligned Total Knee Arthroplasty Improves Functional Activity but Not Patient Satisfaction. The Journal of Arthroplasty 2018;33:2125–30. https://doi.org/10.1016/j.arth.2018.02.015.

[142] Rames RD, Mathison M, Meyer Z, Barrack RL, Nam D. No impact of under-correction and joint line obliquity on clinical outcomes of total knee arthroplasty for the varus knee. Knee Surg Sports Traumatol Arthrosc 2018;26:1506–14. https://doi.org/10.1007/s00167-017-4507-9.

[143] MacDessi SJ, Griffiths-Jones W, Harris IA, Bellemans J, Chen DB. Coronal Plane Alignment of the Knee (CPAK) classification. Bone Joint J 2021;103-B:329–37. https://doi.org/10.1302/0301-620X.103B2.BJJ-2020-1050.R1.

[144] Riviere C, Iranpour F, Auvinet E, Aframian A, Asare K, Harris S, et al. Mechanical alignment technique for TKA: Are there intrinsic technical limitations? Orthop Traumatol Surg Res 2017;103:1057–67. https://doi.org/10.1016/j.otsr.2017.06.017.

[145] Brouwer RW, Jakma TSC, Brouwer KH, Verhaar J a. N. Pitfalls in determining knee alignment: a radiographic cadaver study. J Knee Surg 2007;20:210–5. https://doi.org/10.1055/s-0030-1248045.

[146] Lonner JH, Laird MT, Stuchin SA. Effect of rotation and knee flexion on radiographic alignment in total knee arthroplasties. Clin Orthop Relat Res 1996:102–6.

[147] Sailhan F, Jacob L, Hamadouche M. Differences in limb alignment and femoral mechanical-anatomical angles using two dimension versus three dimension radiographic imaging. International Orthopaedics 2017. https://doi.org/10.1007/s00264-017-3428-z.

[148] Boonen B, Kerens B, Schotanus MGM, Emans P, Jong B, Kort NP. Inter-observer reliability of measurements performed on digital long-leg standing radiographs and assessment of validity compared to 3D CT-scan. Knee 2016;23:20–4. https://doi.org/10.1016/j.knee.2015.08.008.

[149] Gbejuade HO, White P, Hassaballa M, Porteous AJ, Robinson JR, Murray JR. Do long leg supine CT scanograms correlate with weight-bearing full-length radiographs to measure lower limb coronal alignment? Knee 2014;21:549–52. https://doi.org/10.1016/j.knee.2013.05.009.

[150] Lazennec JY, Chometon Q, Folinais D, Robbins CB, Pour AE. Are advanced three-dimensional imaging studies always needed to measure the coronal knee alignment of the lower extremity? Int Orthop 2017;41:917–24. https://doi.org/10.1007/s00264-016-3340-y.

[151] Berger RA, Crossett LS, Jacobs JJ, Rubash HE. Malrotation causing patellofemoral complications after total knee arthroplasty. Clin Orthop Relat Res 1998:144–53. https://doi.org/10.1097/00003086-199811000-00021.

[152] Nerhus TK, Heir S, Thornes E, Madsen JE, Ekeland A. Time-dependent improvement in functional outcome following LCS rotating platform knee replacement: A prospective longitudinal study in 50 patients. Acta Orthopaedica 2010;81:727–32. https://doi.org/10.3109/17453674.2010.533929.

[153] Dagneaux L, Bourlez J, Degeorge B, Canovas F. Return to sport after total or unicompartmental knee arthroplasty: An informative guide for residents to patients. EFORT Open Rev 2017;2:496–501. https://doi.org/10.1302/2058-5241.2.170037.

[154] Toomey SD, Daccach JA, Shah JC, Himden SE, Lesko JP, Hamilton WG. Comparative Incidence of Patellofemoral Complications Between 2 Total Knee Arthroplasty Systems in a Multicenter, Prospective Clinical Study. The Journal of Arthroplasty 2017;32:S187–92. https://doi.org/10.1016/j.arth.2017.04.014.

[155] van Kempen RWTM, Schimmel JJP, van Hellemondt GG, Vandenneucker H, Wymenga AB. Reason for Revision TKA Predicts Clinical Outcome: Prospective Evaluation of 150 Consecutive Patients With 2-years Followup. Clin Orthop Relat Res 2013;471:2296–302. https://doi.org/10.1007/s11999-013-2940-8.

[156] Riviere C, Iranpour F, Harris S, Auvinet E, Aframian A, Chabrand P, et al. The kinematic alignment technique for TKA reliably aligns the femoral component with the cylindrical axis. Orthop Traumatol Surg Res 2017;103:1069–73. https://doi.org/10.1016/j.otsr.2017.06.016.

[157] Rivière C, Iranpour F, Harris S, Auvinet E, Aframian A, Parratte S, et al. Differences in trochlear parameters between native and prosthetic kinematically or mechanically aligned knees. Orthopaedics & Traumatology: Surgery & Research 2018;104:165–70. https://doi.org/10.1016/j.otsr.2017.10.009.

[158] Reilly DT, Martens M. Experimental analysis of the quadriceps muscle force and patello-femoral joint reaction force for various activities. Acta Orthop Scand 1972;43:126–37. https://doi.org/10.3109/17453677208991251.

[159] Buff HU, Jones LC, Hungerford DS. Experimental determination of forces transmitted through the patello-femoral joint. J Biomech 1988;21:17–23. https://doi.org/10.1016/0021-9290(88)90187-x.

[160] Innocenti B, Pianigiani S, Labey L, Victor J, Bellemans J. Contact forces in several TKA designs during squatting: A numerical sensitivity analysis. Journal of Biomechanics 2011;44:1573–81. https://doi.org/10.1016/j.jbiomech.2011.02.081.

[161] Willson JD, Loss JR, Willy RW, Meardon SA. Sex differences in running mechanics and patellofemoral joint kinetics following an exhaustive run. Journal of Biomechanics 2015;48:4155–9. https://doi.org/10.1016/j.jbiomech.2015.10.021.

[162] Bischoff JE, Hertzler JS, Mason JJ. Patellofemoral interactions in walking, stair ascent, and stair descent using a virtual patella model. Journal of Biomechanics 2009;42:1678–84. https://doi.org/10.1016/j.jbiomech.2009.04.018.

[163] Hoops HE, Johnson DR, Kim RH, Dennis DA, Baldwin MA, Fitzpatrick CK, et al. Control-matched computational evaluation of tendo-femoral contact in patients with posterior-stabilized total knee arthroplasty. J Orthop Res 2012;30:1355–61. https://doi.org/10.1002/jor.22060.

[164] Elias JJ, Bratton DR, Weinstein DM, Cosgarea AJ. Comparing two estimations of the quadriceps force distribution for use during patellofemoral simulation. Journal of Biomechanics 2006;39:865–72. https://doi.org/10.1016/j.jbiomech.2005.01.030.

[165] Arnout N, Vanlommel L, Vanlommel J, Luyckx JP, Labey L, Innocenti B, et al. Post-cam mechanics and tibiofemoral kinematics: a dynamic in vitro analysis of eight posterior-stabilized total knee designs. Knee Surg Sports Traumatol Arthrosc 2015;23:3343–53. https://doi.org/10.1007/s00167-014-3167-2.

[166] Bae DK, Baek JH, Yoon KT, Son HS, Song SJ. Comparison of patellofemoral outcomes after TKA using two prostheses with different patellofemoral design features. Knee Surg Sports Traumatol Arthrosc 2017;25:3747–54. https://doi.org/10.1007/s00167-016-4264-1.

[167] Koh Y-G, Nam J-H, Kang K-T. Effect of geometric variations on tibiofemoral surface and post-cam design of normal knee kinematics restoration. J Exp Orthop 2018;5:53. https://doi.org/10.1186/s40634-018-0167-z.

[168] Lozano R, Campanelli V, Howell S, Hull M. Kinematic alignment more closely restores the groove location and the sulcus angle of the native trochlea than mechanical alignment: implications for prosthetic design. Knee Surg Sports Traumatol Arthrosc 2019;27:1504–13. https://doi.org/10.1007/s00167-018-5220-z.

[169] Song SJ, Kim KI, Suh DU, Park CH. Comparison of Patellofemoral-Specific Clinical and Radiographic Results after Total Knee Arthroplasty Using a Patellofemoral Design-Modified Prosthesis and Its Predecessor. Clin Orthop Surg 2021;13:175. https://doi.org/10.4055/cios20188.

[170] Sharma A, Grieco TF, Zingde SM, Dennis DA, Anderle MR, Komistek RD. In Vivo Three-Dimensional Patellar Mechanics: Normal Knees Compared with Domed and Anatomic Patellar Components. The Journal of Bone and Joint Surgery 2017;99:e18. https://doi.org/10.2106/JBJS.15.01095.

[171] Kemp MA, Metcalfe AJ, Sayers A, Wylde V, Eldridge JD, Blom AW. Does overstuffing of the patellofemoral joint in total knee arthroplasty have a significant effect on postoperative outcomes? The Knee 2018;25:874–81. https://doi.org/10.1016/j.knee.2018.05.007.

[172] Rosenstein AD, Postak PD, Greenwald AS. Fixation strength comparison of onlay and inset patellar implants. The Knee 2007;14:194–7. https://doi.org/10.1016/j.knee.2007.01.004.

[173] Fitzpatrick CK, Clary CW, Laz PJ, Rullkoetter PJ. Relative contributions of design, alignment, and loading variability in knee replacement mechanics. J Orthop Res 2012;30:2015–24. https://doi.org/10.1002/jor.22169.

[174] Fitzpatrick CK, Baldwin MA, Laz PJ, FitzPatrick DP, L. Lerner A, Rullkoetter PJ. Development of a statistical shape model of the patellofemoral joint for investigating relationships between shape and function. Journal of Biomechanics 2011;44:2446–52. https://doi.org/10.1016/j.jbiomech.2011.06.025.

[175] Kobayashi K, Sakamoto M, Hosseini A, Rubash HE, Li G. In-vivo patellar tendon kinematics during weight-bearing deep knee flexion. Journal of Orthopaedic Research 2012;30:1596–603. https://doi.org/10.1002/jor.22126.

[176] Koh Y-G, Lee J-A, Chun H-J, Baek C, Kang K-T. Effect of insert material on forces on

quadriceps, collateral ligament, and patellar tendon after rotating platform mobile-bearing total knee arthroplasty. Asian J Surg 2020;43:742–9. https://doi.org/10.1016/j.asjsur.2019.09.010.

[177] Amis AA, Senavongse W, Bull AMJ. Patellofemoral kinematics during knee flexion-extension: An in vitro study. Journal of Orthopaedic Research 2006;24:2201–11. https://doi.org/10.1002/jor.20268.

[178] Keshmiri A, Springorum HR, Baier C, Zeman F, Grifka J, Maderbacher G. Changes in sagittal component alignment alters patellar kinematics in TKA: an in vitro study. Knee Surg Sports Traumatol Arthrosc 2016;24:823–9. https://doi.org/10.1007/s00167-016-4004-6.

[179] Katchburian MV, Bull AMJ, Shih Y-F, Heatley FW, Amis AA. Measurement of patellar tracking: assessment and analysis of the literature. Clin Orthop Relat Res 2003:241–59. https://doi.org/10.1097/01.blo.0000068767.86536.9a.

[180] Bull AMJ, Katchburian MV, Shih Y-F, Amis AA. Standardisation of the description of patellofemoral motion and comparison between different techniques. Knee Surg Sports Traumatol Arthrosc 2002;10:184–93. https://doi.org/10.1007/s00167-001-0276-5.

[181] Grood ES, Suntay WJ. A joint coordinate system for the clinical description of three-dimensional motions: application to the knee. Journal of Biomechanical Engineering 1983;105:136–44.

[182] Dagneaux L, Thoreux P, Eustache B, Canovas F, Skalli W. Sequential 3D analysis of patellofemoral kinematics from biplanar x-rays: In vitro validation protocol. Orthop Traumatol Surg Res 2015;101:811–8. https://doi.org/10.1016/j.otsr.2015.07.017.

[183] Philippot R, Chouteau J, Testa R, Moyen B. In vitro analysis of patellar kinematics: validation of an opto-electronic cinematic analysis protocol. Knee Surgery, Sports Traumatology, Arthroscopy 2009;18:161–6. https://doi.org/10.1007/s00167-009-0956-0.

[184] MacIntyre NJ, McKnight EKB, Day A, Wilson DR. Consistency of patellar spin, tilt and lateral translation side-to-side and over a 1 year period in healthy young males. Journal of Biomechanics 2008;41:3094–6. https://doi.org/10.1016/j.jbiomech.2008.07.014.

[185] Sauer A, Kebbach M, Maas A, Mihalko WM, Grupp TM. The Influence of Mathematical Definitions on Patellar Kinematics Representations. Materials 2021;14:7644. https://doi.org/10.3390/ma14247644.

[186] Brodsky JW, Scott DJ, Ford S, Coleman S, Daoud Y. Functional Outcomes of Total Ankle Arthroplasty at a Mean Follow-up of 7.6 Years: A Prospective, 3-Dimensional Gait Analysis. Journal of Bone and Joint Surgery 2021;Publish Ahead of Print. https://doi.org/10.2106/JBJS.20.00659.

[187] Wiik AV, Aqil A, Tankard S, Amis AA, Cobb JP. Downhill walking gait pattern

discriminates between types of knee arthroplasty: improved physiological knee functionality in UKA versus TKA. Knee Surg Sports Traumatol Arthrosc 2015;23:1748–55. https://doi.org/10.1007/s00167-014-3240-x.

[188] Anglin C, Brimacombe JM, Hodgson AJ, Masri BA, Greidanus NV, Tonetti J, et al. Determinants of patellar tracking in total knee arthroplasty. Clinical Biomechanics 2008;23:900–10. https://doi.org/10.1016/j.clinbiomech.2008.04.001.

[189] Sharma GB, Saevarsson SK, Amiri S, Montgomery S, Ramm H, Lichti DD, et al. Radiological method for measuring patellofemoral tracking and tibiofemoral kinematics before and after total knee replacement. Bone and Joint Research 2012;1:263–71.

[190] Bourne R, Goodfellow JW, O'Connor J. A functional analysis of various knee arthroplasties. Trans Orthop Res Soc 1978:160.

[191] Merican AM, Ghosh KM, Iranpour F, Deehan DJ, Amis AA. The effect of femoral component rotation on the kinematics of the tibiofemoral and patellofemoral joints after total knee arthroplasty. Knee Surg Sports Traumatol Arthrosc 2011;19:1479–87. https://doi.org/10.1007/s00167-011-1499-8.

[192] Merican AM, Ghosh KM, Baena FRY, Deehan DJ, Amis AA. Patellar thickness and lateral retinacular release affects patellofemoral kinematics in total knee arthroplasty. Knee Surg Sports Traumatol Arthrosc 2014;22:526–33. https://doi.org/10.1007/s00167-012-2312-z.

[193] Stoddard JE, Deehan DJ, Bull AMJ, McCaskie AW, Amis AA. No difference in patellar tracking between symmetrical and asymmetrical femoral component designs in TKA. Knee Surg Sports Traumatol Arthrosc 2014;22:534–42. https://doi.org/10.1007/s00167-013-2534-8.

[194] Keshmiri A, Maderbacher G, Baier C, Müller W, Grifka J, Springorum HR. Do surgical patellar interventions restore patellar kinematics in fixed-bearing, cruciate-retaining total knee arthroplasty? The Journal of Arthroplasty 2014;29:2197–201. https://doi.org/10.1016/j.arth.2014.07.008.

[195] Tanikawa H, Tada M, Harato K, Okuma K, Nagura T. Influence of Total Knee Arthroplasty on Patellar Kinematics and Patellofemoral Pressure. The Journal of Arthroplasty 2017;32:280–5. https://doi.org/10.1016/j.arth.2016.06.044.

[196] Glogaza A, Schröder C, Woiczinski M, Müller P, Jansson V, Steinbrück A. Medial stabilized and posterior stabilized TKA affect patellofemoral kinematics and retropatellar pressure distribution differently. Knee Surg Sports Traumatol Arthrosc 2018;26:1743–50. https://doi.org/10.1007/s00167-017-4772-7.

[197] Keshmiri A, Maderbacher G, Baier C, Benditz A, Grifka J, Greimel F. Kinematic alignment in total knee arthroplasty leads to a better restoration of patellar kinematics compared

to mechanic alignment. Knee Surg Sports Traumatol Arthrosc 2019;27:1529–34. https://doi.org/10.1007/s00167-018-5284-9.

[198] Hsu H-C, Luo Z-P, Rand JA, An K-N. Influence of patellar thickness on patellar tracking and patellofemoral contact characteristics after total knee arthroplasty. The Journal of Arthroplasty 1996;11:69–80. https://doi.org/10.1016/S0883-5403(96)80163-X.

[199] Bracey DN, Brown ML, Beard HR, Mannava S, Nazir OF, Seyler TM, et al. Effects of patellofemoral overstuffing on knee flexion and patellar kinematics following total knee arthroplasty: a cadaveric study. International Orthopaedics (SICOT) 2015;39:1715–22. https://doi.org/10.1007/s00264-015-2715-9.

[200] Sharma A, Leszko F, Komistek RD, Scuderi GR, Cates HE, Liu F. In vivo patellofemoral forces in high flexion total knee arthroplasty. Journal of Biomechanics 2008;41:642–8. https://doi.org/10.1016/j.jbiomech.2007.09.027.

[201] Amis AA. Current concepts on anatomy and biomechanics of patellar stability. Sports Medicine and Arthroscopy Review 2007;15:48–56.

[202] Nicolet-Petersen S, Saiz A, Shelton T, Howell S, Hull ML. Kinematically aligned TKA restores physiological patellofemoral biomechanics in the sagittal plane during a deep knee bend. Knee Surg Sports Traumatol Arthrosc 2020;28:1497–507. https://doi.org/10.1007/s00167-019-05547-7.

[203] Keshmiri A, Maderbacher G, Baier C, Sendtner E, Schaumburger J, Zeman F, et al. The influence of component alignment on patellar kinematics in total knee arthroplasty: An in vivo study using a navigation system. Acta Orthopaedica 2015;86:444–50. https://doi.org/10.3109/17453674.2015.1005907.

[204] Wilkens KJ, Duong LV, McGarry MH, Kim WC, Lee TQ. Biomechanical Effects of Kneeling After Total Knee Arthroplasty: The Journal of Bone and Joint Surgery-American Volume 2007;89:2745–51. https://doi.org/10.2106/JBJS.E.01201.

[205] Skwara A, Tibesku CO, Ostermeier S, Stukenborg-Colsman C, Fuchs-Winkelmann S. Differences in patellofemoral contact stresses between mobile-bearing and fixed-bearing total knee arthroplasties: a dynamic in vitro measurement. Arch Orthop Trauma Surg 2009;129:901–7. https://doi.org/10.1007/s00402-008-0757-9.

[206] Leichtle UG, Wünschel M, Leichtle CI, Müller O, Kohler P, Wülker N, et al. Increased patellofemoral pressure after TKA: an in vitro study. Knee Surg Sports Traumatol Arthrosc 2014;22:500–8. https://doi.org/10.1007/s00167-013-2372-8.

[207] Glaser FE, Gorab RS, Lee TQ. Edge loading of patellar components after total knee arthroplasty. The Journal of Arthroplasty 1999;14:493–9. https://doi.org/10.1016/S0883-

5403(99)90107-9.

[208] Tanikawa H, Tada M, Ogawa R, Harato K, Niki Y, Kobayashi S, et al. Influence of Patella thickness on Patellofemoral pressure in total knee Arthroplasty. BMC Musculoskelet Disord 2021;22:298. https://doi.org/10.1186/s12891-021-04175-y.

[209] Churchill DL, Incavo SJ, Johnson CC, Beynnon BD. The influence of femoral rollback on patellofemoral contact loads in total knee arthroplasty. The Journal of Arthroplasty 2001;16:909–18. https://doi.org/10.1054/arth.2001.24445.

[210] Ali AA, Mannen EM, Rullkoetter PJ, Shelburne KB. In vivo comparison of medialized dome and anatomic patellofemoral geometries using subject-specific computational modeling. J Orthop Res 2018;36:1910–8. https://doi.org/10.1002/jor.23865.

[211] Bori E, Innocenti B. Development and validation of an in-silico virtual testing rig for analyzing total knee arthroplasty performance during passive deep flexion: A feasibility study. Medical Engineering & Physics 2020;84:21–7. https://doi.org/10.1016/j.medengphy.2020.07.020.

[212] Erdemir A, Guess TM, Halloran J, Tadepalli SC, Morrison TM. Considerations for reporting finite element analysis studies in biomechanics. Journal of Biomechanics 2012;45:625–33. https://doi.org/10.1016/j.jbiomech.2011.11.038.

[213] Almouahed S, Hamitouche C, Stindel E, Roux C. Finite element lifetime prediction of a miniature adjustable orthopedic device. Annu Int Conf IEEE Eng Med Biol Soc 2012;2012:4030–3. https://doi.org/10.1109/EMBC.2012.6346851.

[214] Benos L, Stanev D, Spyrou L, Moustakas K, Tsaopoulos DE. A Review on Finite Element Modeling and Simulation of the Anterior Cruciate Ligament Reconstruction. Front Bioeng Biotechnol 2020;8:967. https://doi.org/10.3389/fbioe.2020.00967.

[215] Ishikawa M, Kuriyama S, Ito H, Furu M, Nakamura S, Matsuda S. Kinematic alignment produces near-normal knee motion but increases contact stress after total knee arthroplasty: A case study on a single implant design. Knee 2015;22:206–12. https://doi.org/10.1016/j.knee.2015.02.019.

[216] Nakamura S, Tanaka Y, Kuriyama S, Nishitani K, Ito H, Furu M, et al. Superior-inferior position of patellar component affects patellofemoral kinematics and contact forces in computer simulation. Clinical Biomechanics 2017;45:19–24. https://doi.org/10.1016/j.clinbiomech.2017.04.005.

[217] Erdemir A. Open Knee: Open Source Modeling and Simulation in Knee Biomechanics. J Knee Surg 2015;29:107–16. https://doi.org/10.1055/s-0035-1564600.

[218] Schmitz A, Piovesan D. Development of an Open-Source, Discrete Element Knee

Model. IEEE Trans Biomed Eng 2016;63:2056–67. https://doi.org/10.1109/TBME.2016.2585926.

[219] Latypova A, Taghizadeh E, Becce F, Büchler P, Jolles BM, Pioletti DP, et al. Patellar bone strain after total knee arthroplasty is correlated with bone mineral density and body mass index. Medical Engineering & Physics 2019;68:17–24. https://doi.org/10.1016/j.medengphy.2019.03.017.

[220] Huang C-H, Hsu L-I, Lin K-J, Chang T-K, Cheng C-K, Lu Y-C, et al. Patellofemoral kinematics during deep knee flexion after total knee replacement: a computational simulation. Knee Surg Sports Traumatol Arthrosc 2014;22:3047–53. https://doi.org/10.1007/s00167-013-2819-y.

[221] Latypova A, Arami A, Becce F, Jolles-Haeberli B, Aminian K, Pioletti DP, et al. A patient-specific model of total knee arthroplasty to estimate patellar strain: A case study. Clinical Biomechanics 2016;32:212–9. https://doi.org/10.1016/j.clinbiomech.2015.11.008.

[222] Suh D-S, Kang K-T, Son J, Kwon O-R, Baek C, Koh Y-G. Computational study on the effect of malalignment of the tibial component on the biomechanics of total knee arthroplasty: A Finite Element Analysis. Bone Joint Res 2017;6:623–30. https://doi.org/10.1302/2046-3758.611.BJR-2016-0088.R2.

[223] Pianigiani S, Labey L, Pascale W, Innocenti B. Knee kinetics and kinematics: What are the effects of TKA malconfigurations? Knee Surg Sports Traumatol Arthrosc 2016;24:2415–21. https://doi.org/10.1007/s00167-015-3514-y.

[224] Woiczinski M, Steinbrück A, Weber P, Müller PE, Jansson V, Schröder Ch. Development and validation of a weight-bearing finite element model for total knee replacement. Computer Methods in Biomechanics and Biomedical Engineering 2016;19:1033–45. https://doi.org/10.1080/10255842.2015.1089534.

[225] Woiczinski M, Kistler M, Schröder C, Braun C, Weber P, Müller PE, et al. TKA design-integrated trochlea groove rotation reduces patellofemoral pressure. Knee Surg Sports Traumatol Arthrosc 2019;27:1680–92. https://doi.org/10.1007/s00167-018-5324-5.

[226] Huang C-H, Hsu L-I, Chang T-K, Chuang T-Y, Shih S-L, Lu Y-C, et al. Stress distribution of the patellofemoral joint in the anatomic V-shape and curved dome-shape femoral component: a comparison of resurfaced and unresurfaced patellae. Knee Surg Sports Traumatol Arthrosc 2017;25:263–71. https://doi.org/10.1007/s00167-014-3485-4.

[227] Mizu-uchi H, Colwell CW, Flores-Hernandez C, Fregly BJ, Matsuda S, D'Lima DD. Patient-Specific Computer Model of Dynamic Squatting After Total Knee Arthroplasty. The Journal of Arthroplasty 2015;30:870–4. https://doi.org/10.1016/j.arth.2014.12.021.

[228] Kang K-T, Koh Y-G, Son J, Kwon O-R, Baek C, Jung SH, et al. Measuring the effect of femoral malrotation on knee joint biomechanics for total knee arthroplasty using computational simulation. Bone & Joint Research 2016;5:552–9. https://doi.org/10.1302/2046-3758.511.BJR-2016-0107.R1.

[229] Heegaard J, Leyvraz PF, Curnier A, Rakotomanana L, Huiskes R. The biomechanics of the human patella during passive knee flexion. Journal of Biomechanics 1995;28:1265–79. https://doi.org/10.1016/0021-9290(95)00059-Q.

[230] Abolghasemian M, Samiezadeh S, Sternheim A, Bougherara H, Barnes CL, Backstein DJ. Effect of Patellar Thickness on Knee Flexion in Total Knee Arthroplasty: A Biomechanical and Experimental Study. The Journal of Arthroplasty 2014;29:80–4. https://doi.org/10.1016/j.arth.2013.04.026.

[231] Hoshi K, Watanabe G, Kurose Y, Tanaka R, Fujii J, Gamada K. Mobile-bearing insert used with total knee arthroplasty does not rotate on the tibial tray during a squatting activity: a cross-sectional study. J Orthop Surg Res 2020;15:114. https://doi.org/10.1186/s13018-020-1570-6.

[232] Bori E, Innocenti B. Development and validation of an in-silico virtual testing rig for analyzing total knee arthroplasty performance during passive deep flexion: A feasibility study. Medical Engineering & Physics 2020;84:21–7. https://doi.org/10.1016/j.medengphy.2020.07.020.

[233] Woiczinski M, Steinbrück A, Weber P, Müller PE, Jansson V, Schröder Ch. Development and validation of a weight-bearing finite element model for total knee replacement. Computer Methods in Biomechanics and Biomedical Engineering 2016;19:1033–45. https://doi.org/10.1080/10255842.2015.1089534.

[234] Baldwin MA, Clary CW, Fitzpatrick CK, Deacy JS, Maletsky LP, Rullkoetter PJ. Dynamic finite element knee simulation for evaluation of knee replacement mechanics. Journal of Biomechanics 2012;45:474–83. https://doi.org/10.1016/j.jbiomech.2011.11.052.

[235] Innocenti B, Pianigiani S, Labey L, Victor J, Bellemans J. Contact forces in several TKA designs during squatting: A numerical sensitivity analysis. Journal of Biomechanics 2011;44:1573–81. https://doi.org/10.1016/j.jbiomech.2011.02.081.

[236] Fitzpatrick CK, Rullkoetter PJ. Influence of patellofemoral articular geometry and material on mechanics of the unresurfaced patella. Journal of Biomechanics 2012;45:1909–15. https://doi.org/10.1016/j.jbiomech.2012.05.028.

[237] Viceconti M, Olsen S, Nolte L-P, Burton K. Extracting clinically relevant data from finite element simulations. Clinical Biomechanics 2005;20:451–4.

https://doi.org/10.1016/j.clinbiomech.2005.01.010.
[238] Cohen ZA, Roglic H, Grelsamer RP, Henry JH, Levine WN, Mow VC, et al. Patellofemoral stresses during open and closed kinetic chain exercises. An analysis using computer simulation. Am J Sports Med 2001;29:480–7. https://doi.org/10.1177/03635465010290041701.
[239] Victor J, Labey L, Wong P, Innocenti B, Bellemans J. The influence of muscle load on tibiofemoral knee kinematics. J Orthop Res 2009:n/a-n/a. https://doi.org/10.1002/jor.21019.
[240] Bori E, Innocenti B. Development and validation of an in-silico virtual testing rig for analyzing total knee arthroplasty performance during passive deep flexion: A feasibility study. Medical Engineering & Physics 2020;84:21–7. https://doi.org/10.1016/j.medengphy.2020.07.020.
[241] Argenson J-NA, Scuderi GR, Komistek RD, Scott WN, Kelly MA, Aubaniac J-M. In vivo kinematic evaluation and design considerations related to high flexion in total knee arthroplasty. Journal of Biomechanics 2005;38:277–84. https://doi.org/10.1016/j.jbiomech.2004.02.027.
[242] Belvedere C, Leardini A, Catani F, Pianigiani S, Innocenti B. In vivo kinematics of knee replacement during daily living activities: Condylar and post-cam contact assessment by three-dimensional fluoroscopy and finite element analyses: CONTACT ASSESSMENT IN TOTAL KNEE REPLACEMENT. J Orthop Res 2017;35:1396–403. https://doi.org/10.1002/jor.23405.
[243] Wang Y, Yan S, Zeng J, Zhang K. The biomechanical effect of different posterior tibial slopes on the tibiofemoral joint after posterior-stabilized total knee arthroplasty. J Orthop Surg Res 2020;15:320. https://doi.org/10.1186/s13018-020-01851-y.
[244] Innocenti B, Pianigiani S, Labey L, Victor J, Bellemans J. Contact forces in several TKA designs during squatting: A numerical sensitivity analysis. Journal of Biomechanics 2011;44:1573–81. https://doi.org/10.1016/j.jbiomech.2011.02.081.
[245] Victor J, Bellemans J. Physiologic Kinematics as a Concept for Better Flexion in TKA: Clinical Orthopaedics and Related Research 2006;452:53–8. https://doi.org/10.1097/01.blo.0000238792.36725.1e.
[246] Woiczinski M, Steinbrück A, Weber P, Müller PE, Jansson V, Schröder Ch. Development and validation of a weight-bearing finite element model for total knee replacement. Computer Methods in Biomechanics and Biomedical Engineering 2016;19:1033–45. https://doi.org/10.1080/10255842.2015.1089534.
[247] Latypova A, Taghizadeh E, Becce F, Büchler P, Jolles BM, Pioletti DP, et al. Patellar bone strain after total knee arthroplasty is correlated with bone mineral density and body mass

index. Medical Engineering & Physics 2019;68:17–24. https://doi.org/10.1016/j.medengphy.2019.03.017.

[248] Rivière C, Iranpour F, Auvinet E, Aframian A, Asare K, Harris S, et al. Mechanical alignment technique for TKA: Are there intrinsic technical limitations? Orthopaedics & Traumatology: Surgery & Research 2017;103:1057–67. https://doi.org/10.1016/j.otsr.2017.06.017.

[249] Shervin D. Anterior knee pain following primary total knee arthroplasty. WJO 2015;6:795. https://doi.org/10.5312/wjo.v6.i10.795.

[250] Ghosh KM, Merican AM, Iranpour F, Deehan DJ, Amis AA. The effect of overstuffing the patellofemoral joint on the extensor retinaculum of the knee. Knee Surg Sports Traumatol Arthrosc 2009;17:1211–6. https://doi.org/10.1007/s00167-009-0830-0.

[251] Parratte S, Pagnano MW. Instability After Total Knee Arthroplasty 2008;90:11.

[252] Ghosh KM, Merican AM, Iranpour-Boroujeni F, Deehan DJ, Amis AA. Length change patterns of the extensor retinaculum and the effect of total knee replacement. J Orthop Res 2009;27:865–70. https://doi.org/10.1002/jor.20827.

[253] Kandhari VK. Digging Deeper into the Patello – Femoral Joint: Patello – Femoral Composite - A New Dimension for Overstuffing of Patello – Femoral Joint. JCDR 2017. https://doi.org/10.7860/JCDR/2017/23192.9546.

[254] Ghosh KM, Merican AM, Iranpour F, Deehan DJ, Amis AA. The effect of femoral component rotation on the extensor retinaculum of the knee: FEMORAL ROTATION AND THE RETINACULA. J Orthop Res 2010;28:1136–41. https://doi.org/10.1002/jor.21117.

[255] Koh IJ, Park IJ, Lin CC, Patel NA, Chalmers CE, Maniglio M, et al. Kinematically aligned total knee arthroplasty reproduces native patellofemoral biomechanics during deep knee flexion. Knee Surg Sports Traumatol Arthrosc 2019;27:1520–8. https://doi.org/10.1007/s00167-018-5270-2.

[256] Rivière C, Dhaif F, Shah H, Ali A, Auvinet E, Aframian A, et al. Kinematic alignment of current TKA implants does not restore the native trochlear anatomy. Orthop Traumatol Surg Res 2018;104:983–95. https://doi.org/10.1016/j.otsr.2018.05.010.

[257] Lustig S, Sappey-Marinier E, Fary C, Servien E, Parratte S, Batailler C. Personalized alignment in total knee arthroplasty: current concepts. SICOT-J 2021;7:19. https://doi.org/10.1051/sicotj/2021021.

[258] Rivière C, Lazic S, Boughton O, Wiart Y, Vïllet L, Cobb J. Current concepts for aligning knee implants: patient-specific or systematic? EFORT Open Reviews 2018;3:1–6. https://doi.org/10.1302/2058-5241.3.170021.

[259] Mugnai R, Digennaro V, Ensini A, Leardini A, Catani F. Can TKA design affect the clinical outcome? Comparison between two guided-motion systems. Knee Surg Sports Traumatol Arthrosc 2014;22:581–9. https://doi.org/10.1007/s00167-013-2509-9.

[260] Schwechter EM, Fitz W. Design rationale for customized TKA: a new idea or revisiting the past? Curr Rev Musculoskelet Med 2012;5:303–8. https://doi.org/10.1007/s12178-012-9143-x.

[261] Marmor S, Renault E, Valluy J, Saffarini M. Over-voluming predicted by pre-operative planning in 24% of total knee arthroplasty. Knee Surg Sports Traumatol Arthrosc 2019;27:1544–51. https://doi.org/10.1007/s00167-018-4998-z.

[262] Fong TS, Kim SC, Kim JE, Lee ES, Kim TW, Lee YS. Morphometric Assessment of Resected Femoral Cut Surface in Korean Knees and Its Fitting With Western-Designed Femoral Components. The Journal of Arthroplasty 2019;34:1929–37. https://doi.org/10.1016/j.arth.2019.04.061.

[263] Itou J, Kuwashima U, Itoh M, Okazaki K. Anterior prominence of the femoral condyle varies among prosthesis designs and surgical techniques in total knee arthroplasty. BMC Musculoskelet Disord 2021;22:784. https://doi.org/10.1186/s12891-021-04670-2.

[264] Koh Y-G, Son J, Kwon O-R, Kwon SK, Kang K-T. Patient-specific design for articular surface conformity to preserve normal knee mechanics in posterior stabilized total knee arthroplasty. Biomed Mater Eng 2018;29:401–14. https://doi.org/10.3233/BME-180998.

[265] Kuo AW, Chen DB, Wood J, MacDessi SJ. Modern total knee arthroplasty designs do not reliably replicate anterior femoral morphology. Knee Surg Sports Traumatol Arthrosc 2020;28:2808–15. https://doi.org/10.1007/s00167-019-05610-3.

[266] Sappey-Marinier E, Shatrov J, Batailler C, Schmidt A, Servien E, Marchetti E, et al. Restricted kinematic alignment may be associated with increased risk of aseptic loosening for posterior-stabilized TKA: a case-control study. Knee Surg Sports Traumatol Arthrosc 2021. https://doi.org/10.1007/s00167-021-06714-5.

LÉGENDES DES FIGURES

FIGURE 1.1 : POSITION ANATOMIQUE DE RÉFÉRENCE ET DÉFINITIONS DES PLANS ET DIRECTIONS DE RÉFÉRENCE...- 15 -
FIGURE 1.2: GENOU DROIT EN VUE ANTÉRIEURE (À GAUCHE), DE PROFIL (AU CENTRE) ET POSTÉRIEURE (À DROITE). .....- 17 -
FIGURE 1.3 : GENOU DROIT VUE DE FACE (LA ROTULE ÉTANT RELEVÉE) .....- 18 -
FIGURE 1.4: VISUALISATION DE L'ACTION DES RETINACULUM PATELLAIRES, INTERVENANT DANS LE CONTRÔLE AXIAL DE LA PATELLA AU COURS DE SON ENGAGEMENT DANS LA TROCHLÉE FÉMORALE .....- 19 -
FIGURE 1.5 : RADIOGRAPHIE DU GENOU GAUCHE DE FACE (EN HAUT À GAUCHE), DE PROFIL (EN HAUT À DROITE), ET DU DÉFILÉ FÉMOROPATELLAIRE À 30° DE FLEXION (EN BAS) .....- 20 -
FIGURE 1.6 : LOCALISATIONS DU CENTRE DU GENOU SELON MORELAND.....- 22 -
FIGURE 1.5 : LES DIFFÉRENTS CENTRES DE LA CHEVILLE SELON MORELAND .....- 22 -
FIGURE 1.6. REPRÉSENTATIONS DES AXES MÉCANIQUES ET ANATOMIQUES FÉMORAL ET TIBIAL .....- 23 -
DANS LE PLAN FRONTAL .....- 23 -
FIGURE 1.7 : ANGLES HKA, AFM ET ATM (EN ROUGE), HKS1 (EN JAUNE) ET HKS2 (EN BLEU) MESURÉS SUR UN CLICHÉ DE FACE DES MEMBRES INFÉRIEURS EN TOTALITÉ EN CHARGE .....- 25 -
FIGURE 1.8 : DIFFÉRENTS MORPHOTYPES SELON L'ALIGNEMENT GLOBAL DES MEMBRES INFÉRIEURS .....- 25 -
FIGURE 1.9 : PROTHÈSE DE GENOU SELON LES SCHÉMAS ILLUSTRÉS DE THEMISTOCLES GLUCK EN 1890.....- 26 -
FIGURE 1.10 : PROTHÈSE DE GENOU À GLISSEMENT DE GUNSTON .....- 27 -
FIGURE 1.11 : PROTHÈSE DE GENOU TOTAL CONDYLAR POSTÉRO-STABILISÉE DE INSALL ET BURSTEIN .....- 27 -
FIGURE 1.12 : FONCTIONNEMENT DU PLOT-CAME DE POSTÉRO-STABILISATION DES IMPLANTS « HIGH-FLEXION ». VISUALISATION SAGITTALE DU SYSTÈME EN EXTENSION, PUIS À 70° ET 135° DE FLEXION.....- 28 -
FIGURE 1.13: VISUALISATION DES DIFFÉRENTES COUPES OSSEUSES FÉMORALES, PATELLAIRE ET TIBIALE SUR UN GENOU DE PROFIL.....- 31 -
FIGURE 1.14 : GENOU DROIT VUE DE FACE (À GAUCHE) ET DE PROFIL (CENTRE ET DROITE).....- 31 -
MONTRANT L'ESPACE (ENCOMBREMENT) DE LA FUTURE PROTHÈSE, D'APRÈS « LES PROTHÈSES TRICOMPARTIMENTAIRES DU GENOU DE PREMIÈRE INTENTION » AUX ÉDITIONS SPRINGER.....- 31 -
FIGURE 1.15 : GENOU DE FACE EN EXTENSION (À GAUCHE) ET EN FLEXION (À DROITE) .....- 32 -
APRÈS RÉALISATION DES COUPES OSSEUSES MONTRANT UN ESPACE IDENTIQUE, D'APRÈS « LES PROTHÈSES TRICOMPARTIMENTAIRES DU GENOU DE PREMIÈRE INTENTION » AUX ÉDITIONS SPRINGER.....- 32 -
FIGURE 1.16 : GENOU DROIT DE FACE EN EXTENSION : ÉQUILIBRAGE LIGAMENTAIRE PAR RELEASE DU LIGAMENT COLLATÉRAL MÉDIAL DANS LE CADRE D'UNE DÉFORMATION EN VARUS, D'APRÈS « LES PROTHÈSES TRICOMPARTIMENTAIRES DU GENOU DE PREMIÈRE INTENTION » AUX ÉDITIONS SPRINGER.....- 34 -
FIGURE 1.17 : LES REPÈRES DE ROTATION DE L'EXTRÉMITÉ INFÉRIEURE DU FÉMUR EN FLEXION. 1) LIGNE BICONDYLIENNE POSTÉRIEURE ; 2) AXE TRANSÉPICONDYLIEN ; 3) LIGNE DE WHITESIDE, D'APRÈS « LES PROTHÈSES TRICOMPARTIMENTAIRES DU GENOU DE PREMIÈRE INTENTION » AUX ÉDITIONS SPRINGER....- 35 -
FIGURE 1.18 : A GAUCHE - COUPE FÉMORALE POSTÉRIEURE PARALLÈLE À LA LIGNE BICONDYLIENNE CRÉANT UN ESPACE TRAPÉZOÏDAL EN FLEXION. A DROITE - COUPE FÉMORALE POSTÉRIEURE EN ROTATION LATÉRALE DE

3° créant un espace quadrangulaire en flexion, d'après « Les prothèses tricompartimentaires du genou de première intention » aux éditions Springer. ..... - 36 -
FIGURE 1.19 : Création des espaces en extension et en flexion selon une technique d'alignement mécanique..... - 37 -
TJL : Interligne articulaire tibial..... - 37 -
FIGURE 1.20 : Alignement frontal du membre inférieur en extension selon un alignement anatomique ..... - 38 -
FIGURE 1.21 : Représentation des trois axes cinématiques autour desquels s'organise la cinématique du genou : axe transverse transépicondylien (en vert), axe transverse patellaire (en violet) et axe longitudinal tibial (en jaune)..... - 39 -
FIGURE 1.23 : Représentation des différentes coupes osseuses réalisées lors d'un alignement cinématique inverse du genou. MTR : Résection tibiale médiale ; LTR : Résection tibiale latérale ; mFA : Axe fémoral mécanique ; mTA : Axe tibial mécanique ; TJL : Interligne articulaire tibial ..... - 42 -
FIGURE 1.24 : Construction de la ligne d'Akagi entre l'insertion du LCP et le bord médial de la tubérosité tibiale antérieure ..... - 43 -
FIGURE 1.25 : Représentation des différentes coupes osseuses réalisées lors d'un alignement cinématique restreint du genou. MTR : Résection tibiale médiale ; LTR : Résection tibiale latérale ; mFA : Axe fémoral mécanique ; mTA : Axe tibial mécanique ; TJL : Interligne articulaire tibial ..... - 46 -
FIGURE 1.26 : Différents phénotypes de genou et leur prévalence ..... - 47 -
chez les sujets jeunes non arthrosiques selon Hirschmann *et al.* ..... - 47 -
FIGURE 1.27 : Différents phénotypes du genou selon l'orientation épiphysaire ..... - 48 -
du fémur distal et du tibia proximal selon Hirschmann *et al.*..... - 48 -
FIGURE 1.28 : Coupe tibiale orthogonale à l'axe mécanique plus à risque ..... - 50 -
d'entraîner une laxité de résection dans le cas d'un varus tibial constitutionnel..... - 50 -
FIGURE 2.1 : Diagramme de flux de l'étude..... - 60 -
FIGURE 2.2 : Mesures préopératoires de la pente tibiale (à gauche, valeur 6°) et de l'index de Caton-Deschamps (à droite, valeur 0.94) ..... - 64 -
FIGURE 2.3 : Télémétrie préopératoire des membres inférieurs en charge en appui bipodal (au centre), mesure du aLDFA (à gauche) et mesure de l'angle HKS (à droite) : HKA = 174° ; AFM = 91,8° ; ATM = 86° ; aLDFA = 78,5° ; HKS = 5,5° ..... - 65 -
FIGURE 2.4 : Obliquité de l'interligne fémorale distal définit ..... - 67 -
par des valeurs d'AFm > 93° et d'aLDFA ≤ 80°..... - 67 -
FIGURE 2.5 : Télémétrie postopératoire des membres inférieurs en charge en appui bipodal (à gauche) et mesure du aLDFA (à droite).... - 68 -
FIGURE 2.6 : Mesures postopératoires de la pente tibiale (à gauche, valeur 4,2°) ..... - 69 -
et de l'index de Caton-Deschamps (à droite, valeur 0,82)..... - 69 -
FIGURE 2.7 : Répartition des morphotypes du membre inférieur pré et postopératoire ..... - 74 -
FIGURE 2.8 : Obliquité de l'interligne fémoral pré- et postopératoire selon l'AFM ..... - 78 -

FIGURE 2.9 : OBLIQUITÉ DE L'INTERLIGNE FÉMORAL PRÉ- ET POSTOPÉRATOIRE SELON L'ALDFA .....- 79 -
FIGURE 2.10 : SCORES FJS-12 ET HSS SELON LE MORPHOTYPE POSTOPÉRATOIRE DU MEMBRE INFÉRIEUR .....- 81 -
FIGURE 2.11 : COMPOSANTES DU SCORE KOOS-12 SELON LE MORPHOTYPE POSTOPÉRATOIRE DU MEMBRE INFÉRIEUR .....- 81 -
FIGURE 2.12 : SCORES FJS ET HSS SELON LA VARIATION D'OBLIQUITÉ FÉMORALE ANATOMIQUE .....- 88 -
FIGURE 2.13 : SCORE KOOS-12 SELON LA VARIATION D'OBLIQUITÉ FÉMORALE ANATOMIQUE .....- 88 -
FIGURE 2.14 : COURBES DE CORRÉLATION DES SCORES FONCTIONNELS SELON LA VARIATION DU ALDFA .....- 89 -
FIGURE 2.15 : ORIENTATION DE L'INTERLIGNE ARTICULAIRE SELON LE TIBIAL JOINT ANGLE (ORIENTATION DE LA COUPE TIBIALE PAR RAPPORT AU SOL) .....- 94 -
FIGURE 2.16 : CLASSIFICATION DE L'ALIGNEMENT FRONTAL DU MEMBRE INFÉRIEUR INTÉGRANT L'OBLIQUITÉ DE L'INTERLIGNE ARTICULAIRE DU GENOU SELON MACDESSI.....- 95 -
FIGURE 2.17 : ENCOMBREMENT CONDYLIEN LATÉRAL PAR MODIFICATION DE L'OBLIQUITÉ FÉMORALE.....- 96 -
FIGURE 3.1: EXPRESSION DES EFFORTS APPLIQUÉS À LA PATELLA DANS LE PLAN SAGITTAL, INDUISANT UN TORSEUR DES EFFORTS EXTÉRIEURS OU MOMENT (C) APPLIQUÉ AU CENTRE DU GENOU PROTHÉTIQUE EN FONCTION DE L'ANGLE DE FLEXION (α). LA FORCE EXERCÉE PAR LA PATELLA SUR LE FÉMUR (F_{FP}) EST LA RÉSULTANTE DES FORCES QUADRICIPITAL (F_Q) ET DU LIGAMENT PATELLAIRE (F_{TP}). .....- 104 -
FIGURE 3.2 : RELATIONS K(α) ENTRE LA FORCE APPLIQUÉE AU COMPARTIMENT FÉMOROPATELLAIRE ET LA FORCE APPLIQUÉE AU TENDON QUADRICIPITAL (FFP/FQ) ET G(α) ENTRE LA FORCE APPLIQUÉE AU LIGAMENT PATELLAIRE ET CELLE APPLIQUÉE AU TENDON QUADRICIPITAL (FTP/FQ) RAPPORTÉES DANS LA LITTÉRATURE, ET SELON MASON *ET AL.* .....- 105 -
FIGURE 3.3 : VISUALISATION DU CONTACT ENTRE LE TENDON QUADRICIPITAL ET L'IMPLANT FÉMORAL SELON HOOPS *ET AL.* .....- 105 -
FIGURE 3.4 : ANGULATION FRONTALE DE L'APPAREIL EXTENSEUR (ANGLE Q) .....- 106 -
FIGURE 3.5 : RELATION ENTRE LA FORCE DE RÉACTION MÉDIOLATÉRALE F_{ML} ET LA FORCE FÉMOROPATELLAIRE F_{FP} AU COURS DE LA FLEXION, SELON MASON *ET AL*.....- 106 -
FIGURE 3.7: DIFFÉRENTES GÉOMÉTRIES D'IMPLANT PATELLAIRE (DÔME, DÔME MODIFIÉ, ET ANATOMIQUE), SELON FITZPATRICK *ET AL.* .....- 108 -
FIGURE 3.8 : SYSTÈMES DE COORDONNÉES FÉMORAL ET PATELLAIRE ANATOMIQUE DÉFINIS PAR GROOD AND SUNTAY D'UN GENOU DROIT, ET REPRIS PAR SHARMA *ET AL*. .....- 109 -
FIGURE 3.9. CINÉMATIQUE DE LA PATELLA PAR RAPPORT AU FÉMUR, DÉFINIE EN 3 TRANSLATIONS (TX, TY ET TZ) ET 3 ROTATIONS (RX, RY, ET RZ) PAR GROOD AND SUNTAY. LA FLEXION PATELLAIRE EST ICI SIGNÉE NÉGATIVEMENT (PLAN FRONTAL), DE MÊME QUE LA BASCULE PATELLAIRE MÉDIALE (PLAN AXIAL) ET LA ROTATION MÉDIALE (PLAN FRONTAL), ET REPRIS PAR DAGNEAUX *ET AL.* .....- 110 -
FIGURE 3.10 : SÉQUENCE D'IMAGES FLUOROSCOPIQUES AU COURS DE LA FLEXION AVEC RECALAGE DES MODÈLES PROTHÉTIQUES PERMETTANT LE CALCUL DE LA CINÉMATIQUE PROTHÉTIQUE (PFC SIGMA RP-PS) IN VIVO SELON SHARMA *ET AL.* .....- 111 -
FIGURE 3.11 : DESCRIPTION IN VIVO DE LA CINÉMATIQUE FÉMOROPATELLAIRE PRÉOPÉRATOIRE ET APRÈS IMPLANTATION D'UNE PTG POSTÉRO-STABILISÉE SELON SHARMA *ET AL.* .....- 113 -

FIGURE 3.12 : COMPARAISON DES FLEXION, ROTATION ET BASCULE PATELLAIRES MOYENNES AU COURS DE LA FLEXION ENTRE GENOU SAIN ET GENOU PROTHÉTIQUE APRÈS IMPLANTATION D'UNE PTG POSTÉRO-STABILISÉE (PFC SIGMA RP-PS) SELON SHARMA *ET AL.* .....- 113 -
FIGURE 3.13 : VUE PEROPÉRATOIRE DU SYSTÈME OPTOÉLECTRONIQUE, CAPTURES D'ÉCRAN PERMETTANT D'ANALYSE LA COURSE FÉMOROPATELLAIRE AVANT ET APRÈS IMPLANTATION D'UNE PTG (PFC SIGMA) ET COMPARAISON CINÉMATIQUE, SELON KESHMIRI *ET AL.* .....- 114 -
FIGURE 3.14 : MÊME SI LA PRESSION FÉMOROPATELLAIRE AUGMENTE AVEC LA FLEXION, LA SURFACE DE CONTACT PATELLAIRE AUGMENTE ELLE AUSSI, PROVOQUANT UNE MODULATION DES EFFORTS DE CONTACT FÉMOROPATELLAIRES SELON BELLEMANS *ET AL.* .....- 115 -
FIGURE 3.15 : ANALYSE FLUOROSCOPIQUE IN VIVO PERMETTANT D'ÉVALUER LES VARIATIONS DE LA ZONE DE CONTACT FÉMOROPATELLAIRE PAR RAPPORT AU CENTRE DE LA PATELLA AU COURS DE LA FLEXION, SELON NICOLET-PETERSEN *ET AL.* .....- 115 -
FIGURE 3.16 : ÉVOLUTION DU NOMBRE DE PUBLICATIONS RÉFÉRENCÉES PUBMED EN RAPPORT AVEC LA MODÉLISATION, LA SIMULATION ET L'UTILISATION DE LA MEF DANS UN CONTEXTE DE PTG.....- 118 -
FIGURE 3.17: PRÉSENTATION SCHÉMATIQUE DES PARAMÈTRES D'ENTRÉE ET DE SORTIE ISSUS D'UNE MEF, D'APRÈS ERDEMIR *ET AL.* .....- 119 -
FIGURE 3.18 : TYPES D'ÉLÉMENTS FINIS UTILISÉS DANS LA LITTÉRATURE SELON BENOS *ET AL.* .....- 120 -
FIGURE 3.19 : EFFORTS DE CONTACT ET CONTRAINTES MAXIMALES FÉMOROPATELLAIRES AU COURS D'UN CYCLE DE MARCHE ET DE SQUAT EN FONCTION DU POSITIONNEMENT DE L'IMPLANT FÉMORAL EN ROTATION, SELON KANG *ET AL.* .....- 129 -
FIGURE 3.20 : COMPARAISON CINÉMATIQUE DE L'IMPLANT PATELLAIRE.....- 130 -
ENTRE DES ACTIVITÉS DE SQUAT ET D'AGENOUILLEMENT SELON HUANG *ET AL*.....- 130 -
FIGURE 3.21 : RENDU 3D D'UNE MODÉLISATION EN ÉLÉMENTS DISCRETS RETROUVANT DES EFFORTS DE CONTACT FÉMOROPATELLAIRES COMPARABLES À LA MEF (À CONDITIONS DE CHARGEMENT SIMILAIRES), SELON BORI ET INNOCENTI. .....- 132 -
FIGURE 4.1 : VUE D'ENSEMBLE DES ÉTAPES DE CONCEPTION DU MODÈLE NUMÉRIQUE, DE LA SEGMENTATION AU MAILLAGE COMPLET .....- 138 -
FIGURE 4.2 : MODÉLISATION OSSEUSE DU FÉMUR, DU TIBIA ET DE LA PATELLA AU FORMAT STL .....- 138 -
FIGURE 4.3 : EXEMPLE D'ANALYSE BIPLANAIRE EOS (EOS IMAGING, PARIS, FRANCE) PERMETTANT LE CALCUL DES LONGUEURS OSSEUSES ET DES AXES ANATOMIQUES ET MÉCANIQUES.....- 139 -
FIGURE 4.4 : PASSAGE DU GENOU ARTHROSIQUE AU GENOU PROTHÉTIQUE AU FORMAT STL APRÈS RÉALISATION DES COUPES OSSEUSES ET MISE EN PLACE DES IMPLANTS. .....- 140 -
FIGURE 4.5 : MODÈLE NUMÉRIQUE EN ÉLÉMENTS FINIS DU GENOU PROTHÉTIQUE ET DE L'APPAREIL EXTENSEUR. .- 141 -
FIGURE 4.6 : CONDITIONS DE CHARGEMENT DANS LE PLAN SAGITTAL LORS D'UNE SIMULATION DE SQUAT. APPLICATION D'UNE CHARGE CONSTANTE SUR LA TÊTE FÉMORALE (A), EXPRESSION DE CETTE CHARGE DANS SON REPÈRE FÉMORAL MOBILE AU COURS DE LA FLEXION (B), DÉFINITION D'UN REPÈRE FIXE CENTRÉ SUR LE GENOU PROTHÉTIQUE (C), ET APPLICATION DE LA CHARGE AU REPÈRE FIXE INDUISANT UN TORSEUR DES EFFORTS EXTÉRIEURS AU CENTRE DU GENOU PROTHÉTIQUE (D). .....- 143 -
FIGURE 4.7 : EXPRESSION DE LA FORCE *F* LORS D'UN SQUAT, SELON COHEN *ET AL*.....- 144 -

FIGURE 4.8 : ÉVOLUTION DES EFFORTS MESURÉS AU TENDON QUADRICIPITAL (FQ) AU COURS DE LA FLEXION RAPPORTÉE À LA CHARGE INITIALE IMPOSÉE (BW) DANS NOTRE SIMULATION ET DANS LA LITTÉRATURE- 145 -

FIGURE 4.9 : ÉVOLUTION DES EFFORTS DE CONTACT FÉMOROPATELLAIRES (F_{FP}) AU COURS DE LA FLEXION RAPPORTÉE À LA CHARGE INITIALE IMPOSÉE (BW) DANS NOTRE SIMULATION ET DANS LA LITTÉRATURE- 146 -

FIGURE 4.10: ÉVOLUTION DES EFFORTS DE CONTACT FÉMOROPATELLAIRES (FFP) AU COURS DE LA FLEXION RAPPORTÉE AUX EFFORTS DU TENDON QUADRICIPITAL (FQ).....- 146 -

FIGURE 4.11 : DISTRIBUTION DES PRESSIONS DE CONTACT SUR L'IMPLANT PATELLAIRE AU COURS DE LA FLEXION .....- 147 -

FIGURE 4.12 : ÉVOLUTION DES EFFORTS DU TENDON PATELLAIRE (FTP) AU COURS DE LA FLEXION .....- 147 -

FIGURE 4.13: DISTRIBUTION DES PRESSIONS DE CONTACTS FÉMOROTIBIAL MÉDIAL ET LATÉRAL .....- 148 -

FIGURE 4.14: COMPARAISON DES MODÈLES NUMÉRIQUES SELON LES DEUX TECHNIQUES D'IMPLANTATION (ALIGNEMENT MÉCANIQUE À GAUCHE ET ALIGNEMENT CINÉMATIQUE À DROITE).....- 149 -

FIGURE 4.15: DISTRIBUTION DES PRESSIONS DE CONTACT SUR L'INSERT TIBIAL SELON L'IMPLANT MÉCANIQUE ET CINÉMATIQUE À 60° ET 100° DE FLEXION .....- 150 -

FIGURE 4.16: DISTRIBUTION DES PRESSIONS DE CONTACT SUR L'IMPLANT PATELLAIRE À 60° ET 100° DE FLEXION SELON L'ALIGNEMENT PROTHÉTIQUE MÉCANIQUE ET CINÉMATIQUE.....- 151 -

FIGURE 4.17: POSITIONNEMENT DE L'IMPLANT PATELLAIRE AU NIVEAU DE L'IMPLANT FÉMORAL SELON LA TECHNIQUE D'ALIGNEMENT PROTHÉTIQUE À 60° ET 100° DE FLEXION. .....- 152 -

FIGURE 4.18: VISUALISATION D'UN EXCÈS D'ENCOMBREMENT DU CONDYLE LATÉRAL PROTHÉTIQUE COMPARATIVEMENT À L'ANATOMIE PRÉOPÉRATOIRE APRÈS IMPLANTATION MÉCANIQUE, ALLANT JUSQU'À +7MM, POUR UNE OBLIQUITÉ INITIALE DE L'INTERLIGNE FÉMORAL DISTAL DE 7°, SELON RIVIÈRE *ET AL.*- 155 -

FIGURE 4.19: POSITIONNEMENT DE L'IMPLANT PATELLAIRE AU NIVEAU DE L'IMPLANT FÉMORAL SELON LA TECHNIQUE D'ALIGNEMENT PROTHÉTIQUE ET D'APRÈS ISHIKAWA *ET AL.*.....- 156 -

FIGURE 4.20: DIFFÉRENCE MOYENNE D'ANGULATION DE LA TROCHLÉE PROTHÉTIQUE (EN ROUGE) COMPARATIVEMENT À LA TROCHLÉE NATIVE (EN BLEU) APRÈS IMPLANTATION CINÉMATIQUE, SELON RIVIÈRE *ET AL.*.....- 157 -

FIGURE 4.20: SOLUTIONS PROTHÉTIQUES INTÉGRANT L'OBLIQUITÉ DE L'INTERLIGNE FÉMORAL DISTAL DANS LEURS DESSINS : À GAUCHE, LA PTG JOURNEY BCS (SMITH AND NEPHEW) D'APRÈS MUGNAI *ET AL.* ; ET À DROITE, LA PTG ITOTAL (CONFORMIS) AVEC UN INSERT TIBIAL ASYMÉTRIQUE, D'APRÈS SCHWECHTER ET FITZ.....- 159 -

TABLEAUX

TABLEAU 2.1 : CARACTÉRISTIQUES DÉMOGRAPHIQUES DE LA POPULATION D'ÉTUDE ..... - 63 -
TABLEAU 2.2 : PARAMÈTRES ANATOMIQUES **PRÉOPÉRATOIRES** DE LA POPULATION D'ÉTUDE ..... - 72 -
TABLEAU 2.3 : PARAMÈTRES ANATOMIQUES **POSTOPÉRATOIRES** DE LA POPULATION D'ÉTUDE ..... - 73 -
TABLEAU 2.4 : COMPARAISON DES PARAMÈTRES ANATOMIQUES PRÉ- ET POSTOPÉRATOIRES DE LA POPULATION D'ÉTUDE ..... - 73 -
TABLEAU 2.5 : PARAMÈTRES ANATOMIQUES POSTOPÉRATOIRES SELON LE MORPHOTYPE HKA ..... - 75 -
TABLEAU 2.6 : DISTRIBUTION DES PHÉNOTYPES PRÉOPÉRATOIRES DE GENOU SELON UN MODÈLE MÉCANIQUE DANS LA POPULATION D'ÉTUDE ..... - 76 -
TABLEAU 2.7 : DISTRIBUTION DES PHÉNOTYPES POSTOPÉRATOIRES DE GENOU DANS LA POPULATION D'ÉTUDE ... - 76 -
TABLEAU 2.8 : MODIFICATION DU PHÉNOTYPE FÉMORAL LORS DE L'IMPLANTATION D'UNE PTG DANS LA POPULATION ÉTUDIÉE ..... - 77 -
TABLEAU 2.9 : MODIFICATION DU PHÉNOTYPE TIBIAL LORS DE L'IMPLANTATION D'UNE PTG DANS LA POPULATION ÉTUDIÉE ..... - 77 -
TABLEAU 2.10 : VARIATION DE L'OBLIQUITÉ FÉMORALE MÉCANIQUE SELON L'AFM ..... - 78 -
TABLEAU 2.11 : VARIATION DE L'OBLIQUITÉ FÉMORALE ANATOMIQUE DANS LA POPULATION D'ÉTUDE ..... - 79 -
TABLEAU 2.12 : SCORES CLINIQUES POSTOPÉRATOIRES DE LA POPULATION D'ÉTUDE ET SELON LE SEXE ..... - 80 -
TABLEAU 2.13 : SCORES FONCTIONNELS POSTOPÉRATOIRES SELON LE PHÉNOTYPE RÉSIDUEL DU MEMBRE INFÉRIEUR ..... - 82 -
TABLEAU 2.14 : SCORES FONCTIONNELS SELON LA RESTITUTION OU LA MODIFICATION DU PHÉNOTYPE FÉMORAL ..... - 83 -
TABLEAU 2.16: SCORES FONCTIONNELS SELON LA VARIATION DE L'OBLIQUITÉ FÉMORALE MÉCANIQUE (AFM) .. - 85 -
TABLEAU 2.17 : VARIATION D'OBLIQUITÉ FÉMORALE SELON L'ALDFA ..... - 86 -
TABLEAU 2.18 : SCORES FONCTIONNELS SELON LA VARIATION DE L'OBLIQUITÉ FÉMORALE ANATOMIQUE (ALDFA) ..... - 87 -
TABLEAU 3.1 : PRINCIPALES PUBLICATIONS RÉCENTES DE MEF INTÉGRANT LE COMPORTEMENT FÉMOROPATELLAIRE PROTHÉTIQUE ..... - 122 -
TABLEAU 3.2 : PRINCIPALES PROPRIÉTÉS DES TISSUS MOUS ..... - 128 -
TABLEAU 3.3 : PRINCIPALES PROPRIÉTÉS DES BIOMATÉRIAUX PROTHÉTIQUES ..... - 128 -
TABLEAU 4.1 : PROPRIÉTÉS MÉCANIQUES DES MATÉRIAUX ..... - 141 -
TABLEAU 4.2 : PROPRIÉTÉS MÉCANIQUES DES TISSUS MOUS ..... - 142 -

ANNEXES

1. Annexe 1 : HSS Patella score

HSS Patella Score

Nom : _____ **Date : __/__/____**

Prénom : _____

Date de naissance : __/__/____

Mesures	Variable :		Points :	Note :
Subjectives	Douleur antérieure : A combien évaluez vous la douleur devant votre genou quand vous vous levez d'une chaise ?	EVA : ... / 10 Score = 50 – (5 x EVA)		... / 50
	Limitation fonctionnelle : Vous sentez vous limité par la partie antérieur de votre genou pour : - monter des escaliers - descendre des escaliers - rester assis longtemps (30 minutes à 90°)	Pas de limitation fonctionnelle	15	...
		Limité sur une fonction	10	
		Limité sur deux fonction	5	
		Limité sur toutes les fonctions	0	
Objectives	Sensibilité à la palpation aileron rotulien interne et/ou externe	absente	10	...
		présente	0	
	rabot	absent	15	...
		faible	10	
		modéré	5	
		sévère	0	
	Force quadriceps	Normale (5 / 5)	10	...
		Réduite (3-4 / 5)	5	
		Déficiente (1-2 / 5)	0	

TOTAL : ____ / 100

2. Annexe 2 : Knee injury and Osteoarthritis Outcome Score (KOOS-12)

Questionnaire de genou KOOS-12

Nom : _____ **Date :** __/__/____

Prénom : _____

Date de naissance : __/__/____

INSTRUCTIONS

Ce questionnaire vous demande votre opinion sur votre genou. Il nous permettra de mieux connaître ce que vous ressentez et ce que vous êtes capable de faire dans votre activité de tous les jours. Répondez à chaque question. Veuillez cocher une seule case par question. En cas de doute, cochez la case qui vous semble la plus adaptée à votre cas.

Douleur

1. Avez-vous souvent mal au genou ?

Jamais	Une fois par mois	Une fois par semaine	Tous les jours	Tout le temps
☐	☐	☐	☐	☐

Au cours des huit derniers jours, quelle a été l'importance de votre douleur au genou en faisant les activités suivantes?

2. En marchant sur un terrain plat ?

Absente	Légère	Modérée	Forte	Extrême
☐	☐	☐	☐	☐

3. En montant ou en descendant les escaliers ?

Absente	Légère	Modérée	Forte	Extrême
☐	☐	☐	☐	☐

4. En restant assis(e) ou couché(e) ?

Absente	Légère	Modérée	Forte	Extrême
☐	☐	☐	☐	☐

Fonction, vie quotidienne

Les questions suivantes concernent ce que vous êtes capable de faire. Au cours des huit derniers jours, quelle a été votre difficulté pour chacune des activités suivantes?

5. Vous relever d'une position assise

Absente	Légère	Modérée	Forte	Extrême
☐	☐	☐	☐	☐

6. Rester debout

Absente	Légère	Modérée	Forte	Extrême
☐	☐	☐	☐	☐

7. Monter ou descendre de voiture

Absente	Légère	Modérée	Forte	Extrême
☐	☐	☐	☐	☐

8. Tourner ou pivoter sur votre jambe opérée

Absente	Légère	Modérée	Forte	Extrême
☐	☐	☐	☐	☐

Qualité de vie

9. Pensez-vous souvent à votre problème de genou?

Jamais	Une fois par mois	Une fois par semaine	Tous les jours	Tout le temps
☐	☐	☐	☐	☐

10. Avez-vous modifié votre façon de vivre pour éviter les activités qui pourraient aggraver votre problème de genou?

Pas du tout	Un peu	Modérément	Beaucoup	Totalement
☐	☐	☐	☐	☐

11. Est-ce qu'un manque de confiance dans votre genou vous gêne?

Pas du tout	Un peu	Modérément	Beaucoup	Totalement
☐	☐	☐	☐	☐

12. Finalement, êtes-vous gêné(e) par votre genou?

Pas du tout	Un peu	Modérément	Beaucoup	Totalement
☐	☐	☐	☐	☐

Merci beaucoup d'avoir répondu à ce questionnaire

3. Annexe 3: Forgotten Joint Score (FJS-12)

Forgotten Joint Score
FJS-12

Nom : _____ **Date :** ___/___/_____

Prénom : _____

Date de naissance : _____

Un genou sain n'est pas une chose dont vous avez conscience dans votre vie quotidienne. Cependant, même les plus petits soucis peuvent vous faire prendre conscience de votre genou. Cela signifie que vous pensez à votre genou ou que votre attention est attirée par lui.

Les questions suivantes portent sur la fréquence à laquelle vous avez conscience de votre prothèse de genou dans votre vie de tous les jours.

Veuillez cocher LA réponse la plus appropriée pour chacune des questions suivantes.

Veuillez débuter le questionnaire sur la seconde page.

Avez vous conscience de votre genou…	Jamais	Presque jamais	Rarement	Parfois	Souvent
1. ...dans votre lit la nuit ?	○	○	○	○	○
2. ...quand vous restez assis sur une chaise plus d'une heure ?	○	○	○	○	○
3. ... quand vous marchez plus de 15 min ?	○	○	○	○	○
4. ...quand vous prenez un bain ou une douche ?	○	○	○	○	○
5. ...quand vous voyagez en voiture ?	○	○	○	○	○
6. ...quand vous montez les marches d'un escalier ?	○	○	○	○	○
7. ...quand vous marchez sur un sol inégal ?	○	○	○	○	○
8. ...quand vous vous relevez d'une position assise basse ?	○	○	○	○	○
9. ...quand vous restez debout longtemps ?	○	○	○	○	○
10. ...quand vous faites des travaux ménagers ou du jardinage ?	○	○	○	○	○
11. ...quand vous faites de la marche ou de la randonnée ?	○	○	○	○	○
12. ...quand vous pratiquez votre sport favori ?	○	○	○	○	○

RÉSUMÉ / ABSTRACT

RÉSUMÉ : La mise en place d'une prothèse totale de genou (PTG) permet un retour aux activités de la vie quotidienne du patient par la diminution des douleurs et l'optimisation des mobilités articulaires dans un contexte de gonarthrose sévère. Bien que les douleurs fémoropatellaires fassent partie des étiologies les plus fréquentes d'insatisfaction rapportée, il est toujours difficile de prédire cliniquement une évolution fémoropatellaire défavorable après PTG. Ainsi, une évaluation biomécanique fémoropatellaire semble nécessaire pour comprendre la survenue de douleurs antérieures en fonction des techniques d'implantation.

La technique chirurgicale d'implantation conventionnelle, dite par « alignement mécanique », a pour objectif un alignement neutre du membre inférieur dans le plan frontal (180°± 3), pouvant s'accompagner d'une modification postopératoire du phénotype fémoral. Une étude clinique préliminaire a été réalisée pour cette thèse, au CHU de Montpellier, sur une cohorte de 148 patients (163 PTG) opérés d'une PTG primaire dans un contexte de déformation en varus, afin d'analyser la relation entre la variation d'obliquité de l'interligne fémoral et les scores fonctionnels postopératoires. Les patients avec une obliquité modifiée de l'interligne fémoral présentaient des scores fonctionnels significativement inférieurs (HSS Patella score, KOOS-12, FJS-12) au recul moyen de 34 mois. Chaque degré de variation d'obliquité fémorale était associé à une diminution de 2,5 points en moyenne de ces scores.

Le rôle de tension du retinaculum patellaire reste incertain dans la survenue de douleurs antérieures, alors que la capacité du patient à fléchir son genou aussi bas que possible à partir d'une position en extension est souvent considérée comme représentative des activités de la vie quotidienne, et corrélée aux résultats cliniques. Si plusieurs modélisations en éléments finis (MEF) ont été rapportées dans la littérature, peu d'études se focalisent sur une évaluation

fémoropatellaire lors de la flexion. Les conditions aux limites et de chargement très différent selon les modélisations rendent difficile leur comparabilité. Ainsi, les objectifs de cette thèse étaient de développer et de valider un modèle numérique en éléments finis d'une PTG permettant l'analyse des efforts fémoropatellaires au cours d'une simulation de squat pilotée en efforts et moments, et de comparer l'influence de différentes techniques d'implantation prothétique sur le comportement fémoropatellaire.

Dans un premier temps, une modélisation du membre inférieur en éléments finis avec implantation d'une PTG postéro-stabilisée à plateau fixe était développée. Afin de simuler les conditions mécaniques d'un squat en appui bipodal, une charge constante de 130 N était appliquée au centre du genou prothétique. Les efforts appliqués au tendon quadricipital, les efforts de contact et les pressions de contact observées sur l'implant patellaire, les efforts et leur répartition sur l'insert tibial, ainsi que la mise en contact du système plot-came étaient évalués jusqu'à 100° de flexion. Les efforts appliqués au tendon quadricipital augmentaient au cours de la flexion jusqu'à 6 fois le chargement initial. Les contraintes à la surface de l'implant patellaire augmentaient jusqu'à 16 MPa à 100° de flexion. Cette simulation retrouvait des efforts de contact fémorotibiaux et fémoropatellaires, une répartition de ces efforts entre compartiment médial et latéral, ainsi que la mise en contact du système plot-came compatibles avec de nombreux travaux publiés.

Dans un deuxième temps, l'implantation de la même PTG sur un morphotype en varus avec interligne fémoral oblique était réalisée par alignement mécanique (obliquité modifiée) et cinématique (obliquité restituée). Des conditions identiques de chargement étaient appliquées afin de comparer les pressions de contact et leur répartition observées sur l'implant patellaire, de même que les efforts observés sur le retinaculum latéral, à 60° et 100° de flexion. Le non-respect de l'obliquité de l'interligne fémoral distal était associé à une augmentation des efforts en tension du retinaculum latéral associée à une surface de contact sur l'implant fémoral plus

large, pouvant engendrer des douleurs antérieures. Néanmoins, l'alignement cinématique présentait une concentration des pressions de contact sur l'implant patellaire lors de la flexion, questionnant le dessin suboptimal des implants fémoraux actuels, dédiés à un alignement mécanique, pour une technique d'implantation plus physiologique.

ABSTRACT : Total knee arthroplasty (TKA) implanted in the context of severe arthritis are associated with substantial functional outcomes, pain relief and improvements in range of motion. While patellofemoral complications are among the most frequent reasons for dissatisfaction and revisions, adverse patellofemoral outcomes after TKA are always difficult to predict. As such, patellofemoral biomechanics data are necessary to understand anterior knee pain and residual patellofemoral symptoms in regards to implantation techniques.

Historically, a neutral postoperative coronal alignment of the lower limb (180°±3) has been considered as a goal to achieve for mechanically aligned TKA, despite postoperative changes in femoral phenotype due to the femoral component implantation. A preliminary clinical study performed at our department, including a cohort of 148 patients (163 TKAs) who underwent a primary TKA in the context of varus deformity, aimed to investigate the influence of postoperative changes in femoral joint line obliquity (JLO) on functional outcomes after TKA. Patients with substantial changes in femoral JLO were associated with lower patient-reported outcomes scores (HSS Patella score, KOOS-12, FJS-12) at a mean follow-up of 34 months. A mean drop of 2.5 points for each score was found per each degree of changes in femoral JLO.

While several well-known surgical factors usually lead to the occurrence of anterior knee pain during flexion, little is known about the role of tensile forces within the patellar retinaculum. The capability to flex and bend the knee during squatting is commonly related to satisfactory clinical outcomes for patients. There is limited amount of data about patellofemoral biomechanics in TKA from computational analysis using finite element modeling, with

different boundary conditions and loads. As such, this study aimed to develop and validate a new finite element model which can be used to investigate the influence of TKA implantation techniques on patellofemoral stress during squatting simulation.

First, a fixed-bearing posterior-stabilized TKA was implanted in a knee finite element model. A constant load of 130N was applied at the center of the TKA in order to reproduce boundary conditions of bipodal squatting. We evaluated quadricipital force, medial and lateral tibiofemoral contact forces and patellofemoral peak contact stress from extension to 100° of flexion. Quadricipital force increased during flexion, up to 6 times the initial load. Patellofemoral stress also increased during flexion, up to 16 MPa at 100° of flexion. Overall, contact forces and post-cam engagement angle were consistent with several published computational simulation.

Secondly, the same TKA design was implanted in the context of a varus knee deformity with constitutional femoral JLO using mechanical alignment and kinematic alignment techniques. The same boundary conditions were applied to compare patellofemoral contact stress and lateral retinaculum tensile forces at 60° and 100° of flexion. In mechanically aligned TKA, change in JLO was associated with increased lateral retinaculum forces and patellofemoral contact surface, which both can lead to anterior knee pain. However, kinematically aligned TKA showed increased peak contact stress at 100° of flexion, disregarding the restitution of the femoral JLO, and raising the lack of specific femoral component design dedicated to this implantation technique.