

THÈSE

En vue de l'obtention du

DOCTORAT DE L'UNIVERSITÉ DE TOULOUSE

Délivré par l'Université Toulouse 3 Paul Sabatier (UT3 Paul Sabatier)

Présentée et soutenue par :

Nicolas Raposo

Le 26 Septembre 2019

APPORT DES NOUVEAUX BIOMARQUEURS SUR LA PHYSIOPATHOLOGIE, LE DIAGNOSTIC ET LE PRONOSTIC DE L'ANGIOPATHIE AMYLOIDE CEREBRALE

Ecole Doctorale : **CLESCO** **(Comportement, Langage, Education, Socialisation et Cognition)**

Spécialité : **Neurosciences**

Unité de recherche :
Toulouse NeuroImaging Center (ToNIC)- UMR 1214

Thèse dirigée par
Jean-Marc Olivot et Isabelle Loubinoux

Jury
Mme Sonia Alamowitch, Rapporteur
M. Hugues Chabriat, Rapporteur
M. Igor Sibon, Examinateur
M. François Chollet, Examinateur
M. Anand Viswanathan, Examinateur
M. Jérémie Pariente, Examinateur
M. Jean-Marc Olivot, Directeur de thèse
Mme Isabelle Loubinoux, Co-directrice de thèse

REMERCIEMENTS

J'adresse tout d'abord ma gratitude au Professeur Jean-Marc Olivot, qui a suscité en moi l'envie d'initier ce travail de recherche et a dirigé cette thèse. Ta fraicheur, ta curiosité et ta motivation ont été des moteurs importants, et resteront pour moi des valeurs à conserver dans le futur.

Je remercie chaleureusement le Docteur Isabelle Loubinoux qui a co-dirigé cette thèse et m'a accompagné depuis mes premiers pas dans la recherche, il y a quelques années. Un grand merci pour ton soutien et ta fidélité.

J'aimerais ensuite remercier le Professeur Jérémie Pariente pour m'avoir toujours soutenu et épaulé dans mes activités cliniques et de recherche. Ta vision, tes conseils, tes intuitions ont toujours été d'une grande aide.

J'adresse ensuite toute ma gratitude au Professeur François Chollet, qui est à l'origine de ma carrière de neurologue vasculaire et de chercheur en neurosciences. Vous m'avez suivi et soutenu pendant tout mon parcours et m'avez permis de progresser.

Je souhaiterais aussi adresser toute ma gratitude au Professeur Anand Viswanathan qui m'a accueilli très chaleureusement dans son laboratoire du MGH à Boston durant ma dernière année de thèse. Cette année à tes côtés a été d'une immense richesse, tant sur le plan scientifique que sur le plan humain.

J'adresse également mes sincères remerciements à Madame le professeur Alamowitch, Monsieur le professeur Sibon et Monsieur le Professeur Chabriat, de me faire l'honneur de lire, critiquer et évaluer ce travail.

Je tiens à remercier très chaleureusement mes collègues neurologues et plus particulièrement mes amis Jean-François, Lionel et Alain pour leur soutien infaillible. Sans vous, ma mobilité à l'étranger et toutes les richesses que cela m'a offert n'auraient pas pu exister.

Je remercie aussi toute l'équipe de TONIC pour votre aide et votre support ainsi que l'équipe du CIC et de l'USMR, tout particulièrement Vanessa pour son aide précieuse sur les analyses statistiques.

Un grand merci à toute l'équipe du Stroke Research center du MGH à Boston, en particulier Andreas, Susan, Anne, Elif, Marcus et le professeur Steeven M Greenberg. Vous m'avez accueilli les bras ouverts et m'avez appris beaucoup de choses sur le plan scientifique et bien plus encore.

Un grand merci à mes parents et ma sœur, mes supporters de toujours.

Je dédie enfin ce travail à mon amour, Carole et mes 2 petits loups, Clara et Matthias.

ABREVIATIONS

AAC : angiopathie amyloïde cérébrale

APOE : apolipoprotéine E

AVC : accident vasculaire cérébral

CADASIL : cerebral autosomal dominant arteriopathy with subcortical infarcts and leukoencephalopathy

DTI : Diffusion tensor imaging

DWI : Diffusion-weighted imaging

EPVD : espaces périvasculaires dilates

FLAIR : Fluid-attenuated inversion recovery

HIC : hémorragie intracérébrale

HSA : hémorragie sous arachnoïdienne

HSAc : hémorragie sous arachnoïdienne de la convexité

HSC : hémosidérose corticale

HTA : hypertension artérielle

IRM : imagerie par résonance magnétique

IRMf : imagerie par résonance magnétique fonctionnelle

LCR : liquide céphalo-rachidien

MA : maladie d'Alzheimer

MAC : microangiopathie cérébrale

MBC : microbleeds cérébraux

MCI: mild cognitive impairment

SB: substance blanche

TDM: tomodensitométrie

TEP : tomographie par émission de positions

T2EG : T2 echo de gradient

FINANCEMENTS

Nicolas Raposo a été financé durant la 3e année de PhD aux USA par des bourses de recherche de la part de la commission franco-américaine Fulbright, de la fondation Arthur Sachs de l'Université d'Harvard (Boston, USA) et de la fondation Philippe.

TABLE DES MATIERES

Chapitre 1 : L'Angiopathie Amyloïde Cérébrale sporadique..... 12

1. Introduction..... 12
2. Épidémiologie..... 14
3. Anatomo-pathologie..... 16
   3.1. Morphologie des lésions vasculaires..... 16
   3.2. Topographie des lésions vasculaires..... 18
   3.3. Grades histopathologiques d'AAC..... 18
   3.4. Types histopathologiques d'AAC..... 19
4. Physiopathologie..... 20
5. Présentations cliniques..... 22
   5.1. Hémorragie intracérébrale..... 22
   5.2. Démence et déclin cognitif..... 24
   5.3. Episodes neurologiques focaux transitoires..... 26
   5.4. Formes inflammatoires d'angiopathie amyloïde cérébrale..... 27

Chapitre 2 : les biomarqueurs de l'angiopathie amyloïde cérébrale..... 29

1. Les marqueurs de neuro-imagerie traditionnels..... 29
   1.1. Les microbleeds cérébraux..... 29
   1.2. Les lésions de la substance blanche..... 31
2. Les critères diagnostiques de Boston..... 33
3. Les nouveaux biomarqueurs..... 35
   3.1. L'hémorragie sous arachnoïdienne de la convexité..... 35
   3.2. L'hémosidérose corticale..... 36
   3.3. Les lésions ischémiques en DWI..... 38
   3.4. Les micro-infarctus corticaux..... 40
   3.5. Les espaces périvasculaires dilatés..... 41
   3.6. L'atrophie corticale..... 43
   3.7. La connectivité cérébrale..... 44
   3.8. L'imagerie fonctionnelle..... 45
   3.9. L'imagerie moléculaire en TEP amyloïde..... 46
   3.10. Les marqueurs de rupture de la barrière hémato-encéphalique..... 48
   3.11. Les marqueurs amyloïdes circulants..... 49

Chapitre 3 : Partie expérimentale..... 51

1. Les biomarqueurs hémorragiques..... 55

   1.1. Etude 1 : Relation entre Hémorragie sous arachnoïdienne isolée de la convexité et Hémosidérose corticale dans l'Angiopathie Amyloïde Cérébrale..... 57

1.2. Etude 2 : Hémorragie sous arachnoïdienne associée à l'hémorragie lobaire : un marqueur diagnostique d'Angiopathie Amyloïde Cérébrale. 66

1.3. Etude 3 : Impact pronostique de l'Hémorragie sous arachnoïdienne associée à l'hémorragie lobaire dans l'Angiopathie Amyloïde Cérébrale. 72

2. Les biomarqueurs non hémorragiques 103

2.1. Etude 4 : Evaluation d'une mesure automatisée de connectivité cérébrale comme biomarqueur d'Angiopathie Amyloïde Cérébrale 104

2.2. Etude 5 : Apport diagnostique du 18F-Florbetapir dans l'Hémorragie Intracérébrale : une étude TEP amyloïde. 135

2.3. Etude 6 : Relation entre distribution des espaces périvasculaires dilatés et charge amyloïde évaluée par TEP au 18F-florbetapir 145

Chapitre 4 : Discussion générale 169

1. Apports des nouveaux biomarqueurs de l'AAC 172

1.1. Sur la physiopathologie 172

1.2. Sur le diagnostic 178

1.3. Sur le pronostic 186

2. Perspectives 189

2.1. Validation des biomarqueurs pour le diagnostic d'AAC 189

2.2. Impact des biomarqueurs sur le risque d'hémorragie intracérébrale. 190

2.3. Impact des biomarqueurs sur le risque de démence. 192

2.4. Utilisation des biomarqueurs dans les essais thérapeutiques 192

3. Conclusion 194

References 195

Annexes 210

LISTE DES TABLEAUX

Tableau 1. Les différents types de microangiopathie cérébrale. 13

Tableau 2. Les critères originaux et modifiés de Boston pour le diagnostic d'angiopathie amyloïde cérébrale..... 34

Tableau 3. Publications associées aux études présentées. 54

Tableau 4. Prévalence de l'hémorragie sous-arachnoïdienne associée à l'HIC lobaire lie à l'AAC 181

Tableau 5. Espaces périvasculaires dilatés et angiopathie amyloïde cérébrale. 182

Tableau 6. Principales études en TEP amyloïde dans l'AAC*. 185

LISTE DES FIGURES

Figure 1. Lien entre Angiopathie Amyloïde Cérébrale et génotype de l'ApoE. 15

Figure 2. Progression des lésions vasculaires de l'Angiopathie Amyloïde Cérébrale. 17

Figure 3. Echelle histopathologique de Vonsattel de graduation de l'Angiopathie Amyloïde Cérébrale. 19

Figure 4. Types histopathologiques d'Angiopathie Amyloïde Cérébrale. 20

Figure 5. Mécanismes impliqués dans l'accumulation de l'Aβ dans l'AAC sporadique. 21

Figure 6. Topographie des Hémorragies intracérébrales liées aux Microangiopathies Cérébrales sporadiques. 23

Figure 7. Différents patterns de distribution des microbleeds cérébraux (MBC). 30

Figure 8. Différents degrés de sévérité des lésions de la substance blanche. 32

Figure 9. Différents types d'HSAc observés chez les patients AAC. 36

Figure 10. Hémosidérose corticale dans l'angiopathie amyloïde cérébrale. 37

Figure 11. Lésions ischémiques aigues visibles en séquence de diffusion DWI simultanément avec une HIC aigüe 39

Figure 12. Micro-infarctus cortical dans l'AAC. 41

Figure 13. Espaces périvasculaires dilatés visibles en IRM 42

Figure 14. Etapes de reconstruction du réseau structural de connectivite cérébrale. 44

Figure 15. Réponse BOLD à un stimulus visuel dans l'AAC. 46

Figure 16. TEP amyloïde dans l'Angiopathie Amyloïde Cérébrale. 47

Figure 17. Processus d'analyse du Peak width of skeletonized mean diffusivity (PSMD). 105

Figure 18. Les nouveaux biomarqueurs de l'AAC. 170

Figure 19. Relation entre HSA de la convexité, hémosidérose corticale et HIC lobaire. 173

Figure 20. Altérations de la connectivité cérébrale dans l'angiopathie amyloïde cérébrale. 175

Figure 21. Distribution topographique des espaces perivasculaires dilates dans l'AAC et l'artériosclérose. 178

Figure 22. Valeur diagnostique du TEP amyloïde dans l'AAC. 185

CHAPITRE 1 : L'ANGIOPATHIE AMYLOÏDE CEREBRALE SPORADIQUE.

1. Introduction

Avec l'augmentation de l'espérance de vie, les maladies liées à l'âge sont devenues un problème majeur de santé publique dans le monde entier, plus particulièrement dans les pays industrialisés.[1] Des avancées thérapeutiques majeures ont été réalisées ces dernières années en pathologie neurovasculaire grâce aux efforts dans la recherche clinique et fondamentale réalisés dans le champ des maladies cérébro-vasculaires des grosses artères.[2] Les microangiopathies cérébrales (MAC), également appelées « maladies des petites artères » sont un exemple typique de maladie cérébro-vasculaire liée à l'âge. Elles ont longtemps été considérées comme peu invalidantes et peu accessibles aux traitements. Il est désormais largement reconnu que les MAC représentent une cause majeure de démence, d'altération cognitive, de troubles de l'humeur et de l'équilibre et d'accidents vasculaires cérébraux (AVC).[3] Comprendre par quels mécanismes les MAC se développent et lèsent le cerveau avec le vieillissement est désormais une priorité. Avec l'intérêt grandissant des cliniciens et des chercheurs pour les MAC, des progrès importants ont été réalisés ces dernières années et le nombre de publications sur le sujet est en forte augmentation.[4]

Les MAC constituent un groupe de maladies caractérisées par différentes lésions vasculaires. Il est décrit 6 types de MAC[5] (Tableau 1). Le type de MAC le plus fréquent est caractérisé par des lésions d'artériolosclérose, de lipohyalinose et de nécrose fibrinoïde affectant les artères perforantes et favorisées par l'âge et les facteurs de risque vasculaires, en particulier l'hypertension artérielle (HTA). Certains la désigne comme microangiopathie hypertensive. Le second type le plus fréquent est l'angiopathie amyloïde cérébrale (AAC), dont il existe des formes sporadiques et familiales. Les 4 autres types, plus rares, comprennent les MAC héréditaires comme la maladie de CADASIL (cerebral autosomal dominant arteriopathy with subcortical infarcts and leukoencephalopathy), les MAC inflammatoires et immunologiques, les collagenopathies veineuses et autres MAC (MAC radique par exemple).

Tableau 1. Les différents types de microangiopathie cérébrale.

Panel: **Aetiopathogenic classification of cerebral small vessel diseases**

Type 1: arteriolosclerosis (or age-related and vascular risk-factor-related small vessel diseases)
Fibrinoid necrosis
Lipohyalinosis
Microatheroma
Microaneurysms (saccular, lipohyalinotic, asymmetric fusiform, bleeding globe)
Segmental arterial disorganisation

Type 2: sporadic and hereditary cerebral amyloid angiopathy

Type 3: inherited or genetic small vessel diseases distinct from cerebral amyloid angiopathy
For example, CADASIL, CARASIL, hereditary multi-infarct dementia of the Swedish type, MELAS, Fabry's disease, hereditary cerebroretinal vasculopathy, hereditary endotheliopathy with retinopathy, nephropathy and stroke, small vessel diseases caused by *COL4A1* mutations

Type 4: inflammatory and immunologically mediated small vessel diseases
For example, Wegener's granulomatosis, Churg-Strauss syndrome, microscopic polyangiitis, Henoch-Schönlein purpura, cryoglobulinaemic vasculitis, cutaneous leukocytoclastic angiitis, primary angiitis of the CNS, Sneddon's syndrome, nervous system vasculitis secondary to infections, nervous system vasculitis associated with connective tissue disorders such as systemic lupus erythematosus, Sjögren's syndrome, rheumatoid vasculitis, scleroderma, and dermatomyositis

Type 5: venous collagenosis

Type 6: other small vessel diseases
For example, post-radiation angiopathy and non-amyloid microvessel degeneration in Alzheimer's disease

CADASIL=cerebral autosomal dominant arteriopathy with subcortical ischaemic strokes and leukoencephalopathy.
CARASIL=cerebral autosomal recessive arteriopathy with subcortical ischaemic strokes and leukoencephalopathy.
MELAS=mitochondrial encephalopathy with lactic acidosis and stroke-like episodes.

d'après Pantoni L. 2010[5]

Il existe des forme familiales et sporadique d'AAC. L'AAC sporadique est la forme d'AAC de loin la plus fréquente, les formes familiales ne représentant que quelques dizaines de familles dans le monde. Pour cette thèse, nous avons focalisé nos travaux de recherche sur la forme sporadique. L'AAC sporadique est une MAC liée à l'âge et caractérisée par des dépôts béta-

amyloïdes (Aβ) dans la paroi des vaisseaux corticaux et leptoméningés. Elle est une cause majeure d'hémorragie intracérébrale (HIC), maladie cérébro-vasculaire dévastatrice, à l'origine d'une mortalité élevée (40% à 1 mois),[6] de dépendance (28% de patients indépendants a 3 mois)[7] et de démence.[8] Elle est également désormais reconnue comme contributeur important d'altération cognitive et de démence, même en l'absence d'HIC.[9] Sa prévalence élevée chez les sujets âgés et les conséquences sévères de l'AAC expliquent l'intérêt croissant des neurologues et chercheurs sur la physiopathologie, la détection précoce, le pronostic et le traitement de la maladie.

Les travaux sur les modèles animaux d'AAC ont permis de mieux comprendre les mécanismes impliqués dans la synthèse et l'accumulation de peptide Aβ sur la paroi vasculaire ainsi que les conséquences fonctionnelles engendrées. Diagnostiquer précocement la maladie, durant la vie, constitue un enjeu majeur. En effet, le diagnostic de certitude d'AAC nécessite l'examen anatomo-pathologique post-mortem, mettant en évidence les lésions caractéristiques des vaisseaux chargés d'amyloïde et les hémorragies lobaires associées. Avec les progrès importants réalisés ces dernières années dans le domaine de la neuroimagerie, de nombreux biomarqueurs sont en cours d'identification et de validation, permettant d'envisager un diagnostic plus précis et plus précoce durant la vie, ouvrant la perspective de thérapies ciblant les dépôts vasculaires amyloïdes, avant la survenue de lésions cérébrales, qui représentent un stade tardif et peut être irréversible de la maladie.

2. Épidémiologie

La prévalence de l'AAC définie chez les populations âgées est évaluée dans les séries autopsiques entre 20 et 40% chez les sujets non déments, 50 à 60% chez les patients déments [10] et peut atteindre 90% chez les patients atteints de la maladie d'Alzheimer (MA).[11] En effet, il existe une association forte entre AAC et MA, même si la majorité des patients MA ne présentent qu'une AAC modérée, l'AAC sévère n'étant retrouvée que chez 25% d'entre eux.[12] L'âge est le plus important facteur de risque d'AAC sporadique. L'incidence de l'AAC augmente avec l'âge, variant de 2.3% des individus à l'âge de 65-74 ans[13] jusqu'à 100% au-delà de 80 ans.[14] Il n'existe pas de prédominance sexuelle de la maladie. L'hypertension artérielle n'est

pas un facteur de risque de développer une AAC mais est considérée comme un facteur de risque d'HIC liée à l'AAC.[15] Par ailleurs, du fait de la prévalence élevée de l'AAC et de l'HTA chez les sujets agés,[16, 17] la coexistence de ces deux maladies pourrait expliquer certains cas de MAC « mixtes ». Certaines études anatomo-pathologiques ont montré que jusqu'à 15% des patients présentant une HIC profonde, suggérant la microangiopathie hypertensive, présentaient également des dépôts amyloïdes vasculaires.[18]

Le génotype de l'apolipoproteine E (ApoE) est le principal facteur de risque génétique d'AAC sporadique identifié. Le gène de l'ApoE, situé sur le chromosome 19, a 3 allèles désignés ε2, ε3 et ε4. Dans les populations caucasiennes, l'allèle ε3 est le plus commun. L'ApoE ε4 est un facteur de risque reconnu d'AAC alors que les données récentes ne retrouvent pas d'association significative entre ApoE ε2 et AAC.[19] Néanmoins, l'ApoE ε2 et l'ApoE ε4 sont associées au risque d'HIC liée à l'AAC.[20-22] Une large étude génétique (2189 cas et 4041 contrôles) a confirmé que l'ApoE ε2 et l'ApoE ε4 étaient associées à un risque accru d'HIC lobaire.[23] De plus, l'ApoE ε2 est associée à un plus grand volume d'HIC à l'admission et un risque accru d'expansion précoce après une HIC lobaire.[24, 25] L'hypothèse principale avancée pour expliquer le lien entre ApoE et AAC est que l'ApoE ε4 favoriserait les dépôts Aβ sur les vaisseaux cérébraux alors que l'ApoE ε2 favoriserait la rupture des vaisseaux chargés d'amyloïde (figure 1). En effet, les études histopathologiques sur les patients avec AAC ont montré que l'APOE ε4 était associé à une augmentation des dépôts vasculaires Aβ amyloides[26] alors que l'APOE ε2 était associée aux dégâts vasculaires des vaisseaux chargés d'amyloïde favorisant leur rupture[27].

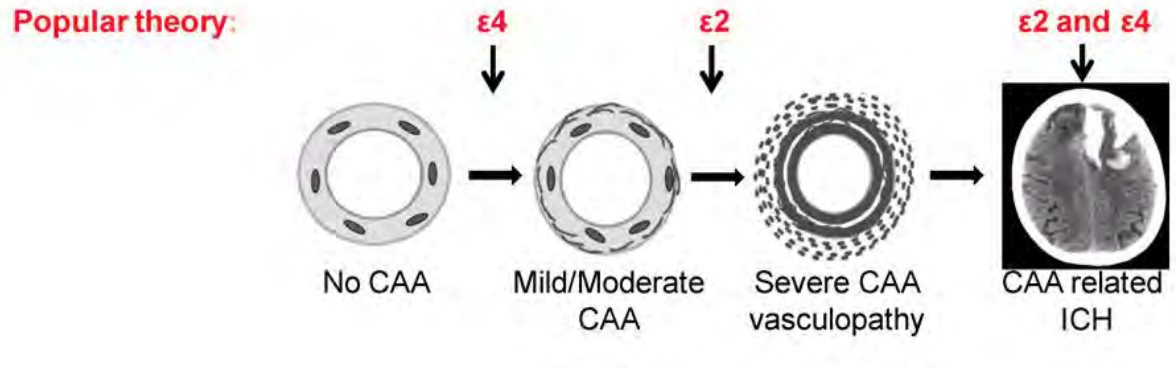

Figure 1. Lien entre Angiopathie Amyloïde Cérébrale et génotype de l'ApoE.

L'AAC constitue la cause la plus fréquente d'HIC lobaire du sujet âgé.[28, 29] Néanmoins, dans une large série autopsique de 2060 sujets âgés, alors que la prévalence globale de l'AAC était de 73%, seulement 5.6% des sujets présentaient une HIC, suggérant la prédominance des présentations asymptomatiques ou non hémorragiques d'AAC.[30] Alors que de nombreux patients avec AAC resteront asymptomatiques et que d'autre présenteront une altération cognitive, un sous-groupe présentera des HIC, souvent récidivantes et fatales. Chez les patients de plus de 75 ans, l'incidence des HIC est en forte augmentation, en particulier celle des HIC lobaires qui a doublé durant les 20 dernières années, suggérant l'implication croissante de l'AAC avec le vieillissement de la population et l'usage accru des anticoagulants oraux.[28]

3. Anatomo-pathologie

3.1. Morphologie des lésions vasculaires

En coloration H&E (hématoxyline et éosine), les vaisseaux affectés par une AAC sévère sont reconnaissables par leur paroi amincie et acellulaire. Néanmoins, cet aspect non spécifique de l'AAC, est également retrouvé dans de nombreuses autres pathologies comme la microangiopathie hypertensive (artériolosclérose). Les colorations les plus largement utilisées pour mettre en évidence les dépôts amyloïdes sont la thioflavine S ou T (fluorescente sous lumière ultraviolet) et surtout le Rouge Congo (apparaissant vert pomme sous lumière polarisée).

Alors que les plaques amyloïdes retrouvées dans la MA sont principalement constituées de l'isomère amyloid-β42 (Aβ42), l'amyloïde vasculaire de l'AAC est composée essentiellement de l'isomère amyloid-β40 (Aβ40). De nombreuses techniques d'immunofluorescence ont été développées pour fixer directement les protéines amyloïdes avec des anticorps dont certains permettent de mieux distinguer Aβ40 et Aβ42.

Selon la sévérité de l'AAC, les dépôts amyloïdes vasculaires se font initialement dans l'adventice et la portion ab-luminale de la media. Avec l'évolution de la maladie, les dépôts amyloïdes vont envahir progressivement les différentes couches de la paroi vasculaire puis détruire les fibres musculaires lisses. Finalement, l'architecture vasculaire est totalement remaniée avec la formation de microanévrysmes, la destruction de la partie externe de la media donnant un aspect dénommé « double barrelling » et l'apparition de nécrose fibrinoïde. Des fuites péri-vasculaires peuvent être observées entrainant des micro saignements avec des dépôts d'érythrocytes et de produits de dégradation sanguine (figure 2).[31]

Au-delà de ces lésions hémorragiques, l'AAC est également associée à la présence de micro-infarctus, généralement localisés dans les régions cortico-sous-corticales. Ces lésions, largement décrites dans les études anatomo-pathologiques,[32-34] et longtemps considérées comme invisibles en imagerie, sont désormais détectées en IRM.[35] Des lésions de gliose et de démyélinisation de la substance blanche, probablement par hypoperfusion, sont également observées.[11]

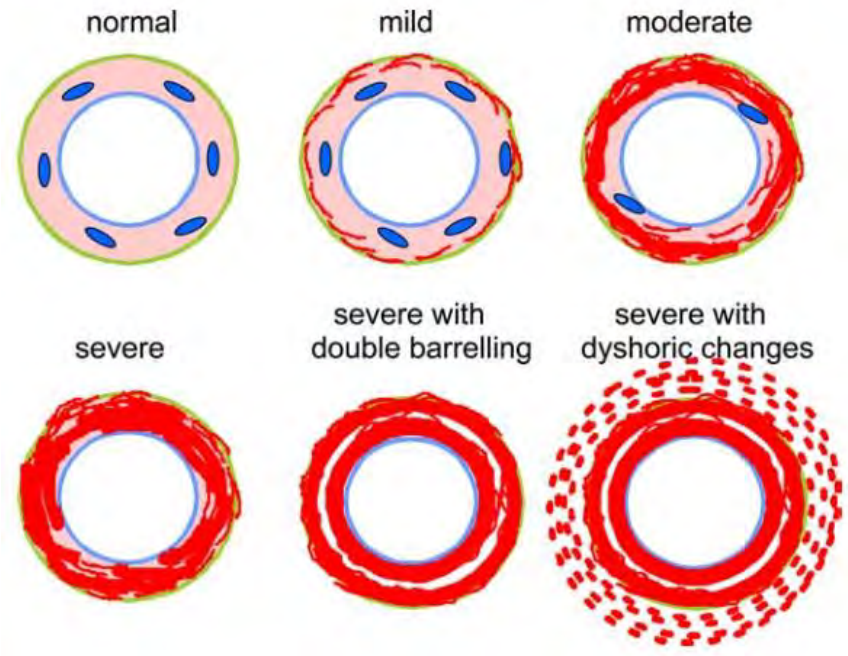

Figure 2. Progression des lésions vasculaires de l'Angiopathie Amyloïde Cérébrale.

D'après Attems J.[31]

3.2. Topographie des lésions vasculaires

La distribution des lésions vasculaires de l'AAC est généralement fragmentée et segmentaire.[31] Sur une coupe histologique donnée, on peut retrouver des zones montrant des vaisseaux affectés à des stades différents. Cette distribution segmentaire explique certains faux négatifs d'une biopsie ne comportant aucun vaisseau chargé en amyloïde sur une coupe histologique donnée alors que le patient présente une AAC sévère.

Les artères leptoméningés semblent être souvent les plus sévèrement atteintes, davantage que les artères corticales, alors que les vaisseaux de la substance blanche sont généralement épargnés.[31, 36] L'atteinte des artères leptoméningées est considérée comme un stade plus précoce que celle des artères corticales. Les capillaires corticaux sont également souvent affectés alors que les veines corticales sont moins souvent atteintes.

L'AAC touche préférentiellement les vaisseaux des régions postérieures du cerveau. Le lobe occipital est le plus fréquemment atteint suivi du lobe frontal, temporal et parietal.[37-39] Le lobe occipital est également le plus sévèrement affecté.[40] L'AAC est rarement observée dans les ganglions de la base, le thalamus et le cervelet, alors que la substance blanche et le tronc cérébral sont habituellement épargnés.[12, 41, 42]

3.3. Grades histopathologiques d'AAC

Quantifier la sévérité des lésions vasculaires d'AAC présente plusieurs intérêts. Dans la mesure où la présence de quelques dépôts vasculaires amyloïdes est commune chez les sujets âgés et que la plupart de ces patients reste asymptomatique,[30] la graduation des lésions vasculaires pourrait être utile pour établir un seuil à partir duquel les dépôts amyloïdes deviennent pathogènes. Elle pourrait également aider à discerner des phénotypes hémorragiques et non hémorragiques d'AAC. Elle permettrait enfin de mieux comprendre le processus physiopathologique menant des dépôts amyloïdes vasculaires, à la dysfonction vasculaire puis aux lésions cérébrales. Plusieurs échelles de graduation de la sévérité de l'AAC existent. Les

deux échelles les plus utilisées en recherche clinique sont celle d'Olichney[43] et surtout celle de Vonsattel[13, 15] (figure 3). Néanmoins, aucun consensus sur les critères de graduation de la sévérité de l'AAC n'existe actuellement.

CAA severity	Description
Grade 0	Absence of amyloid-β staining in vessels
Grade 1	Presence of some patchy amyloid-β staining in an otherwise normal-appearing vessel
Grade 2	Complete replacement of the media by amyloid - wall is thickened
Grade 3	The vessel shows total replacement of the media with amyloid-β and cracking of the vessel wall that creates a "vessel-within-vessel" affecting at least 50% of the circumference of the vessel
Grade 4	Presence of an amyloid-laden vessel with scarring and fibrinoid necrosis

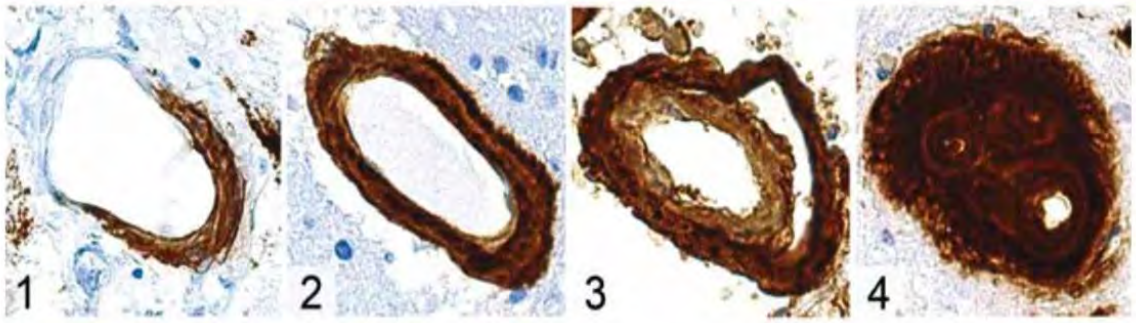

Figure 3. Echelle histopathologique de Vonsattel de graduation de l'Angiopathie Amyloïde Cérébrale.

D'après Greenberg et al.[13]

3.4. Types histopathologiques d'AAC

Deux types histopathologiques d'AAC sont décrits selon le type de vaisseaux atteints (figure 4). L'AAC de type 1 est caractérisée par une atteinte des capillaires cérébraux, avec ou sans atteintes des autres vaisseaux. Inversement, l'AAC de type 2 épargne les capillaires, touchant tous les autres vaisseaux, en particuliers les artères corticales et leptoméningées.[44] De façon intéressante, ces 2 sous-types histologiques semblent être associés à différents allèles du gène de l'ApoE et différentes manifestations cliniques. L'ApoE ε2 semble associé à l'AAC de type 2 histopathologique[44] et cliniquement à l'AAC avec HIC,[45] alors que l'ApoE ε4 est associé à l'AAC

de type 1[44] et à un phénotype d'AAC sans HIC.[45] De plus, l'ApoE ε2 est associée dans les études radio-cliniques récentes à l'hémosiderose corticale, un marqueur hémorragique central de la maladie.[45, 46]

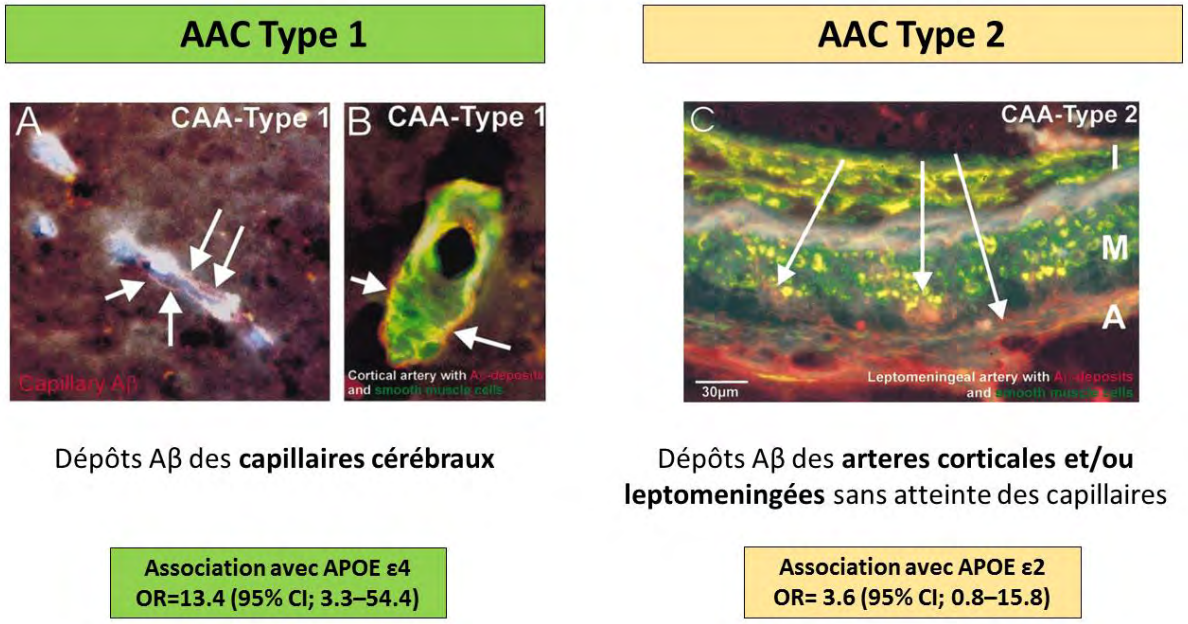

Figure 4. Types histopathologiques d'Angiopathie Amyloïde Cérébrale.

D'après Thal et al.[44]

4. Physiopathologie

Bien qu'incomplètement élucidés, les mécanismes impliqués dans l'AAC ont pu être appréhendés grâce aux modèles animaux.[47] La principale source d'amyloïde-β est neuronale, résultant d'un clivage séquentiel d'un précurseur, l'amyloid precursor protein (APP), par des secretases β and γ.[48, 49] Contrairement aux formes familiales de MA, où c'est une surproduction d'Aβ ou la production d'une forme aberrante d'Aβ qui est à l'origine de l'accumulation d'Aβ dans le cerveau et les vaisseaux cérébraux,[50] les mécanismes entrainant l'accumulation d'amyloïde-β dans l'AAC sporadique semblent davantage liés à un défaut de clairance d'Aβ. Plusieurs systèmes de clairance ont été décrits, tels que la dégradation enzymatique, la clairance médiée par la low-density lipoprotein receptor-related protein 1 ou

la phagocytose par les macrophages périvasculaires, les astrocytes et la microglie.[51-53] Néanmoins, l'altérations des voies de drainage périvasculaire a émergé comme un mécanisme central dans la physiopathologie de l'AAC sporadique (figure 5).[54-56] Physiologiquement, le liquide interstitiel et l'Aβ sont éliminés du cerveau à travers la membrane basale des capillaires et des fibres musculaires lisses de la media des artères de petit calibre.[57] L'âge croissant et la possession de l'ApoE ε4 modifient la composition de la membrane basale et altèrent ses capacités fonctionnelles, favorisant l'accumulation d'Aβ dans la paroi des vaisseaux cérébraux.[58, 59]

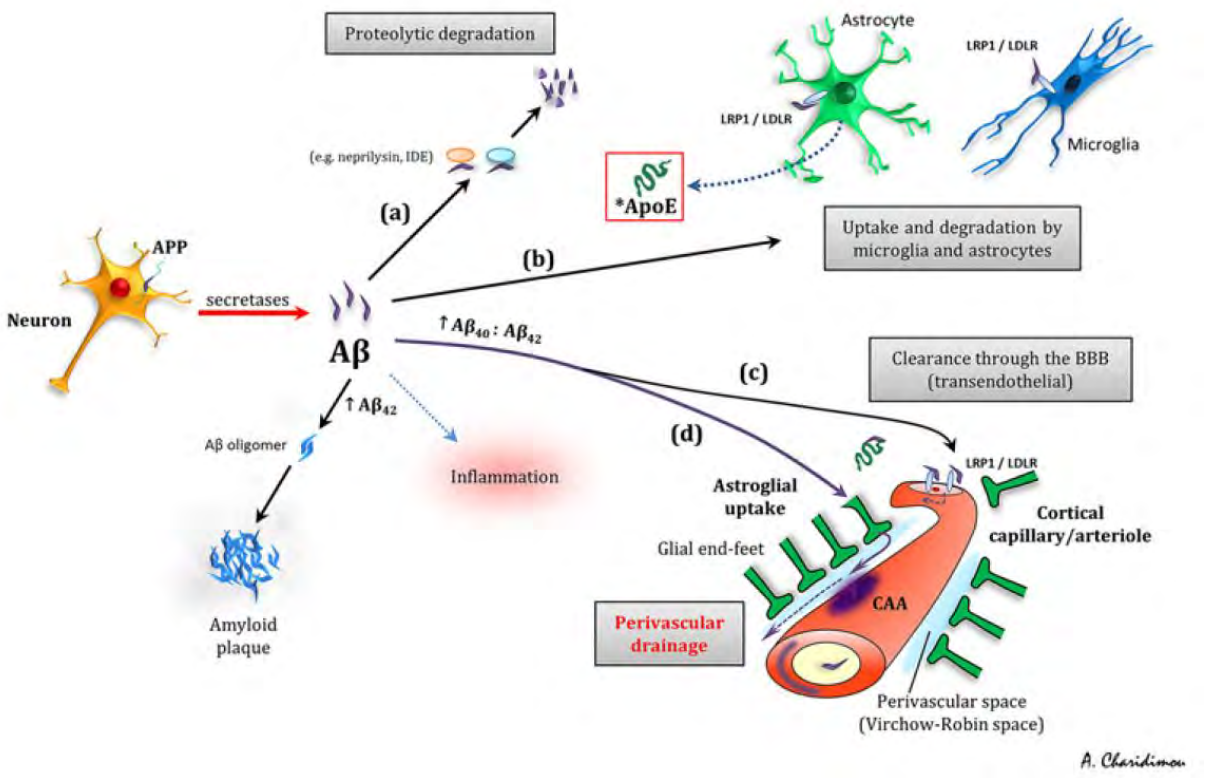

Figure 5. Mécanismes impliqués dans l'accumulation de l'Aβ dans l'AAC sporadique.

D'après Charidimou A. et al.[29]

Les dépôts Aβ vont avoir des effets complexes sur la structure et les fonctions vasculaires. La destruction des cellules musculaires lisses, l'amincissement de la paroi vasculaire, la formation de microanévrysmes sont autant d'anomalies structurelles observées qui favorisent la rupture

de ces vaisseaux fragilisés, chargé d'amyloïde.[60] La réduction de la lumière arterielle,[43] altération de la vasoréactivité cérébrale,[61] l'altération fonctionnelle de l'unité neurovasculaire[62] sont vraisemblablement impliqués dans les manifestations ischémiques de la maladie. Enfin, d'autres effets de l'amyloïde vasculaire tels que la rupture de la barrière hémato-encéphalique ou une inflammation active, pourraient également jouer un rôle.[61]

5. Présentations cliniques

5.1. Hémorragie intracérébrale

Les HIC spontanées (i.e. non traumatiques) constituent une pathologie neurovasculaire fréquente, responsables de 2 millions par an de nouveaux cas dans le monde.[63] Elles représentent environ 15% de l'ensemble des AVC.[64] La microangiopathie hypertensive et l'AAC en sont les principales causes, représentant 80% des HIC.[65] La microangiopathie hypertensive atteint les artères perforantes de petit calibre issues de la circulation antérieure ou postérieure et favorise la survenue d'HIC de localisation typiquement profonde (ganglions de la base, thalamus) et infratentorielle (tronc cérébral et cervelet). L'AAC sporadique est caractérisée par des dépôts Aβ amyloïdes dans la paroi des vaisseaux corticaux et leptoméningés (figure 6).[29] La rupture vasculaire induite par ces dépôts favorise la survenue d'HIC de localisation lobaire, touchant le cortex cérébral et la substance blanche juxta-corticale.

Les HIC lobaires symptomatiques constituent la manifestation clinique la plus fréquente de l'AAC. Les études clinico-histopathologiques suggèrent que l'AAC est responsable de 5 à 20% de l'ensemble des HIC.[29] Chez les sujets âgés, elle représente la première cause d'HIC lobaire.[28, 29]

Les HIC de l'AAC touchent avec prédilection les régions postérieures du cerveau, en particulier le lobe temporal et occipital. Les caractéristiques tomodensitométriques (TDM) des HIC liées à l'AAC les plus communément décrites sont les bords irréguliers de l'HIC lobaire et son association avec une hémorragie sous arachnoïdienne de la convexité (HSAc).[66, 67] Le caractère

multiple et simultané des HIC lobaire et l'association avec un hématome sous-dural sont d'autre caractéristiques radiologiques rapportée en association avec les HIC de l'AAC.[68]

Leur présentation clinique, souvent bruyante, est celle d'un déficit neurologique focal, parfois associé à des céphalées, des nausées, des crises comitiales et des troubles de la vigilance.[69] Du fait de la localisation lobaire, les crises comitiales sont plus fréquentes que lors d'une HIC profonde.[70]

La récupération fonctionnelle est souvent limitée.[7] Le risque de récidive après une HIC lobaire (15 à 20% à 2 ans) est élevé, supérieur à celui des HIC profondes (3 à 4% à 2 ans).[71, 72] Plusieurs facteurs de risque de récidive d'HIC lobaire ont été identifiés tels que l'hypertension artérielle,[73, 74] la présence de l'allèle ε2 ou ε4 de l'APOE,[75] le nombre de microbleeds cérébraux (MBC),[76] la présence d'hémosiderose corticale (HSC)[77-81] et l'usage d'anti-thrombotiques.[72]

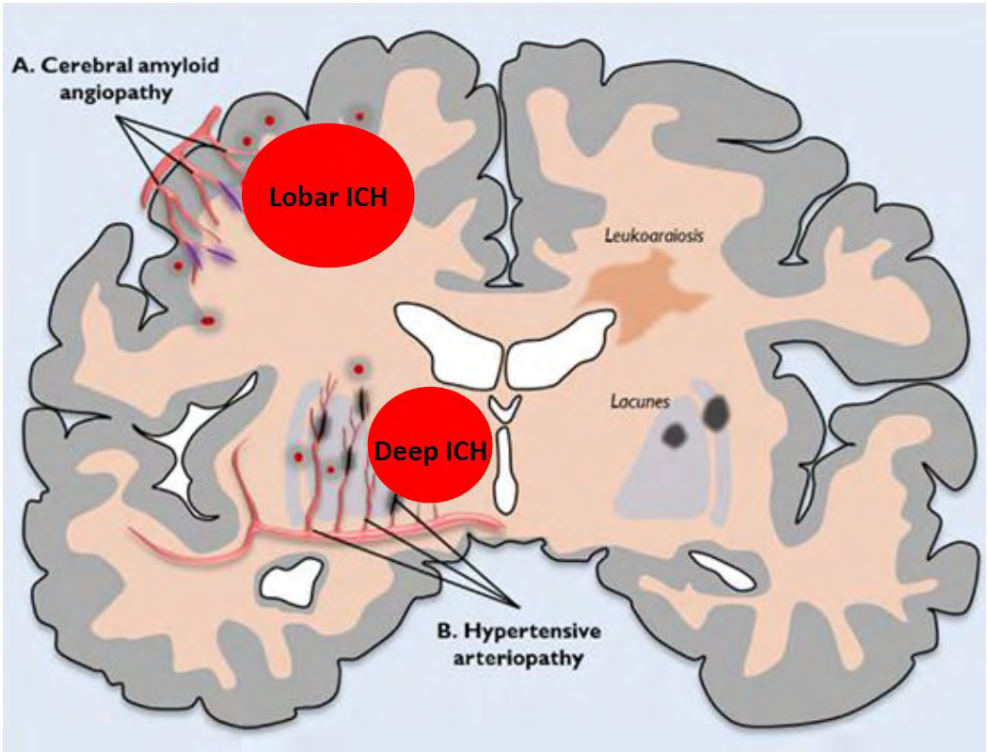

Figure 6. Topographie des Hémorragies intracérébrales liées aux Microangiopathies Cérébrales sporadiques.

La microangiopathie hypertensive (artériosclérose) favorise typiquement les HIC de localisation profonde ou infratentorielle. L'AAC entraine des HIC de localisation lobaire.

Les patients présentant une fibrillation auriculaire ont un risque accru d'infarctus cérébral et d'embolie systémique. Un traitement anticoagulant est recommandé pour prévenir ces complications ischémiques lorsque le score CHA2DS2-VASc est ≥2.[82] Le traitement anticoagulant, tel que les anti vitamine K (warfarine) réduit le risque d'infarctus cérébral de 64% contre placebo.[83] Néanmoins, il augmente le risque d'hémorragies, dont l'HIC est la plus redoutable d'entre elles. Entre 10 et 15% des HIC surviennent sous traitement anticoagulant oral.[84-86] En comparaison avec les HIC survenant sans anticoagulant, les HIC sous traitement anticoagulant sont caractérisées par un volume plus grand,[87] un risque accru d'expansion precoce[88] est un taux de mortalité précoce plus élevé,[89] pouvant atteindre 50% dans certaines études.[90]

L'incidence des HIC sous anticoagulants est en augmentation.[85] Néanmoins, étant donné que la distribution anatomique (lobaire vs. non lobaire) des HIC sous anticoagulants est similaire à celle des HIC sans anticoagulant, le traitement anticoagulant seul ne semblent pas représenter à proprement parlé une cause d'HIC, mais plutôt un facteur de risque.[91] Il est vraisemblable que l'HIC sous anticoagulants soit favorisée par l'existence d'une MAC sous-jacente. Dans une large étude multicentrique récente, la présence de microbleeds cérébraux (MBC), marqueur IRM reconnu de MAC, était un facteur de risque indépendant d'HIC symptomatique chez les patients mis sous anticoagulant après un AVC / AIT lié à une fibrillation auriculaire.[92] L'AAC pourrait favoriser les HIC survenant sous traitement anticoagulant. En effet, l'incidence des HIC lobaires a doublé durant les 20 dernières années chez les patients de plus de 75 ans alors qu'elle a diminué chez ceux de moins de 60 ans.[28] Cette tendance s'explique peut-être par l'usage croissant des anticoagulants pour prévenir les complications ischémiques de la fibrillation auriculaire, en particulier chez les personnes agées.[93]

5.2. Démence et déclin cognitif

Il est désormais bien établi que l'AAC favorise la survenue de troubles cognitifs. Le déclin cognitif associé à l'AAC peut survenir dans 2 contextes différents : (1) développement des troubles cognitifs après une HIC symptomatique, ou (2) Altération cognitive en l'absence d'HIC. Plusieurs études clinico-anatomopathologiques ont démontré une prévalence plus élevée de l'AAC chez les sujets déments comparativement aux sujets non déments.[10, 16, 38]

Dans les études de population, la prévalence de l'AAC (tous grades confondus) est de 55–59% chez les sujets déments vs 28-38% chez les sujets non déments.[10] L'AAC sévère est observée chez 37-43% des patients avec démence vs. 7-24% sans démence. L'association de l'AAC avec la MA pourrait être un facteur confondant. Néanmoins, dans l'étude Medical Research Council Cognitive Function and Aging Study (MRC CFAS), l'AAC était associée à la démence (OR 9.3, 95% CI 2.7–41.0) même après ajustement sur l'âge et les lésions anatomopathologiques de la MA.[16] Dans une étude clinico-anatomopathologique longitudinale récente, 1113 sujets âgés ont été évalués annuellement sur le plan neuropsychologique pendant 7 ans avant leur decès.[94] Après ajustement sur les lésions anatomopathologiques de la MA (en particulier les plaques amyloïdes), la présence d'AAC était un facteur indépendant de diagnostic clinique de MA et de déclin cognitif plus rapide, suggérant le rôle indépendant de l'AAC sur l'altération cognitive.

L'altération cognitive est également fréquemment observée après une HIC liée à l'AAC. Comparativement aux sujets sains, l'altération cognitive est plus fréquente chez les patients AAC non déments avec antécédent d'HIC symptomatique.[95] Récemment, dans une large étude clinico-radiologique prospective, l'incidence d'une démence « de novo » après une HIC primaire était de 14% à 1 an et 28% à 4 ans.[8] L'incidence de la démence était deux fois plus élevée après une HIC lobaire vs. HIC non-lobaire (23% vs. 9% à 1 an). La présence d'hémosidérose corticale disséminée, l'atrophie corticale, le nombre de microbleeds cérébraux et l'âge étaient des facteurs pronostiques de démence.

L'existence d'un pattern spécifique d'altération cognitive liée à l'AAC est difficile à appréhender.[96] Les études évaluant le profil cognitif des patients AAC avec ou sans HIC mettent en évidence des déficits affectant principalement la vitesse de traitement et les fonctions exécutives.[95, 97, 98]

Plusieurs études ont retrouvé une association entre la présence de microbleeds cérébraux, en particulier de multiples microbleeds cérébraux, et l'altération cognitive dans la population générale.[99-103] Néanmoins, les résultats divergent concernant la relation entre la distribution des microbleeds cérébraux et l'altération cognitive. Certaines études rapportent une association entre altération cognitive et microbleeds lobaires,[99-101] suggérant l'AAC alors que d'autre retrouvent une association plus forte avec les microbleeds profonds ou mixtes (profonds et lobaires).[102, 103]

Les données sur la relation entre altération cognitive et hémosidérose corticale sont plus rares. Dans les populations de centres de la mémoire, la prévalence de l'hémosidérose varie de 2 à 6%.[104-108] Les patients avec hémosidérose tendent à avoir un MMSE plus bas que ceux sans hémosidérose.[108] Dans une cohorte récente de patients avec HIC, la présence d'une altération cognitive antérieure à l'HIC était associé à l'hémosidérose, les microbleeds lobaires et la localisation lobaire de le HIC.[109]

Les lésions de la substance blanche ont également été associées à l'altération cognitive chez les patients AAC, avec néanmoins des tailles d'effet faibles et variables selon les etudes.[95, 97, 110]

Plus récemment les micro-infarctus corticaux ont été rattachés aux altérations cognitives observées chez les patients AAC.[111] Les études neuropathologiques avaient montré le lien entre les micro-infarctus observés sur l'examen autopsique et la démence ante-mortem.[112-114] Les progrès réalisés dans la détection in vivo des micro-infarctus corticaux, d'abord en IRM 7T puis en IRM 3T haute résolution, ont permis de mieux étudier la relation qui existe entre altération cognitive et micro-infarctus corticaux dans différentes populations telles que des cohortes de centre mémoire,[115-117] des cohorte de patients avec infarctus cérébral ou AIT,[118] et des cohortes de patients AAC.[119] Il a été suggéré que ces lésions, nombreuses et largement distribuées sur l'ensemble du cerveau puissent entrainer des altérations du réseau de connectivité cérébrale suffisantes pour entrainer des déficits cognitifs.

5.3. Episodes neurologiques focaux transitoires

Plusieurs séries ont rapporté chez les patients avec AAC des épisodes neurologiques focalisés transitoires, souvent répétés et stéréotypés, dénommés « transient focal neurological episodes » (TFNE) ou amyloid spells.[120-123] Ces épisodes sont brefs, durant généralement quelques minutes. Les symptômes sensitifs (souvent positifs, à type de paresthésies) sont les plus fréquents. Ils ont une marche pseudo-migraineuse, s'étendant progressivement de proche en proche. Les symptômes moteurs, visuels et les troubles du langage sont plus rares. En l'absence de larges études, leur prévalence chez les patients avec AAC est mal connue.

La survenue des TFNE est fortement associée à la présence d'une hémorragie sous arachnoïdienne de la convexité[122, 124-127] et d'hémosidérose corticale,[128, 129] deux marqueurs d'AAC récemment identifiés.

La physiopathologie des TFNE n'est pas totalement élucidée et plusieurs mécanismes ont été proposés. L'hypothèse de crises comitiales partielles a été avancée devant le caractère répété et stéréotypé des symptômes, et la réponse thérapeutique parfois observée après introduction d'un traitement anti-epileptique.[122, 130] Néanmoins, aucune activité épileptiforme n'est habituellement observée sur les enregistrements electrophysiologiques,[121, 126] y compris pendant les symptomes.[131] La présence de lésions ischémiques aigues associées à une HSAc chez des patients AAC présentant comme symptômes des TFNE a fait évoquer la possibilité de la nature ischémique de ces symptomes.[132] Néanmoins, le caractère répété et l'extension lentement progressive des symptômes ne supportent pas cette hypothèse. La spreading depression est une hypothèse de plus en plus avancée et le mécanisme le plus vraisemblable.[121, 130] En effet, le profil évolutif des symptômes, proche de celui observé dans l'aura migraineuse est un premier argument en faveur de cette hypothèse. De plus, des travaux récents ont montré que la présence de produits de dégradation des érythrocytes à la surface du cerveau pouvait provoquer une onde de dépolarisation se propageant sur le cortex cérébral, provoquant une réponse locale vasoconstrictrice.[133-135]

Certaines données suggèrent que le risque d'HIC est élevé chez les patients AAC présentant des TFNE.[120] Ceci s'explique par la relation étroite entre TFNE, HSAc et hémosiderose corticale. Ces symptômes transitoires étant proches de ceux présentés lors d'accidents ischémiques transitoires (AIT), ils pourraient conduire à l'introduction de traitements antithrombotiques, qui pourrait dans ce contexte avoir des conséquences désastreuses. Il est donc essentiel pour le clinicien de distinguer les symptômes des TFNE liés à l'AAC de ceux des AIT.

5.4. Formes inflammatoires d'angiopathie amyloïde cérébrale

Il s'agit d'une présentation rare d'AAC, caractérisée par un tableau d'encéphalopathie subaigüe. Les symptômes cliniques associent des céphalées, des troubles de la conscience, une altération cognitive, des modifications comportementales, des signes de focalisation et des crises comitiales.[136] L'IRM retrouve généralement des hypersignaux FLAIR segmentaires

ou confluents touchant la substance blanche sous corticale, avec ou sans effet de masse. Ils sont souvent bilatéraux et asymétriques, et parfois rehaussés par le produit de contraste.[137] Leur association avec les marqueurs hémorragiques de l'AAC (microbleeds lobaires, hémosidérose corticale) suggère le diagnostic. Le génotype de l'ApoE ε4/ ε4 est retrouvé dans 75% des cas.[138] Le diagnostic de certitude nécessite une biopsie cérébrale qui met en évidence des dépôts Aβ vasculaires associés à une inflammation transmurale ou péri-vasculaire.[79, 139] Deux types histologiques d'AAC inflammatoire ont été décrits : une forme périvasculaire (inflammatory CAA) et une forme avec inflammation intra-murale (amyloid-related angiitis – ABRA).[139] Ces 2 types représentent vraisemblablement 2 degrés de sévérité d'une même maladie dont l'inflammation a une évolution centripète. Des critères diagnostiques ont été proposés, permettant le diagnostic, même en l'absence de biopsie.[136, 137]

Le traitement repose sur les traitements immunosuppresseurs, habituellement les corticoïdes et/ou le cyclophosphamide. La réponse thérapeutique est généralement bonne, avec une amélioration rapide et un faible taux de récidive.[138]

Cette présentation d'AAC présente des similitudes cliniques, radiologiques et anatomo-pathologiques avec celle observée chez les patients MA qui ont développé une méningo-encéphalite grave après vaccination anti-Aβ.[140, 141]

CHAPITRE 2 : LES BIOMARQUEURS DE L'ANGIOPATHIE AMYLOÏDE CEREBRALE

1. Les marqueurs de neuro-imagerie traditionnels

1.1. Les microbleeds cérébraux

Les séquences IRM de susceptibilité magnétique – T2 echo de gradient (T2EG ou T2*) et Susceptibility weighted imaging (SWI) – permettent de détecter des petites lésions hémorragiques cérébrales silencieuses, les microbleeds cérébraux (MBC). Elles apparaissent comme des hyposignaux ronds ou ovoïdes, de petite taille (moins de 5-10 mm), induits par l'effet de susceptibilité magnétique de l'hémosidérine.[142] En effet, les études de corrélation IRM – anatomo-pathologie ont montré que les MBC correspondaient à des zones d'accumulation de macrophages chargés d'hémosidérine, au contact de vaisseaux cérébraux fragilisés essentiellement par l'athérosclérose ou l'AAC.[143]

La séquence SWI semble avoir une meilleure sensibilité que la séquence T2EG pour la détection des MBC.[144, 145] Des échelles visuelles validées telles que l'echelle BOBMS (annexes 1 et 2) ou MARS[146, 147] permettent d'évaluer la présence, le nombre et la distribution des MBC et font l'objet de recommandations internationnales.[148]

Un nombre croissant d'études a été publié explorant la signification, la pertinence clinique, la valeur diagnostique et pronostique des MBC, du fait de leur prévalence élevée dans différentes populations : 5-21% dans la population générale, 30-40% chez les patients avec AVC ischémique et 60-68% chez les patients avec HIC non traumatique et 15-25% dans les populations de centres de la mémoire, incluant des patients avec MA et altération cognitive d'origine vasculaire.[142, 149, 150]

Les MBC apparaissent comme un marqueur robuste de MAC. A l'image de la topographie des lésions vasculaires, la distribution des MBC – dans les régions lobaires ou profondes – suggèrent la microangiopathie sous-jacente (figure 7). Les patients avec MBC dans les régions cortico-sous-corticales (i.e. lobaires), sans MBC dans les régions profondes présentent

vraisemblablement une AAC, alors que les patients avec microangiopathie hypertensive ont des MBC typiquement localisés dans les régions profondes (ganglions de la base, thalamus et tronc cérébral).[142] Cette distribution différente entre les 2 principales microangiopathies cérébrales sporadiques est confortée par les études clinico-radiologiques qui ont montré que les MBC lobaires étaient associés à l'ApoE ε4, marqueur d'AAC alors que les MBC profonds étaient associés à l'HTA.[151-153] Par ailleurs, parmi les patients avec HIC primaire, ceux présentant une HIC symptomatique profonde ont des MBC de distribution prédominante profonde alors que ceux avec HIC lobaire ont des MBC à prédominance lobaire.[154] Enfin, une étude en TEP amyloïde, suggèrent que chez les patients AAC, les MBC lobaires se développent dans les régions cérébrales ayant la charge amyloïde la plus sévère.[155] Chez les patients avec MA, la prévalence des MBC est de 23% (CI 95% ; 17-31%).[156] Leur distribution lobaire reflète vraisemblablement une AAC avancée, du fait de la coexistence fréquente de l'AAC avec la MA.

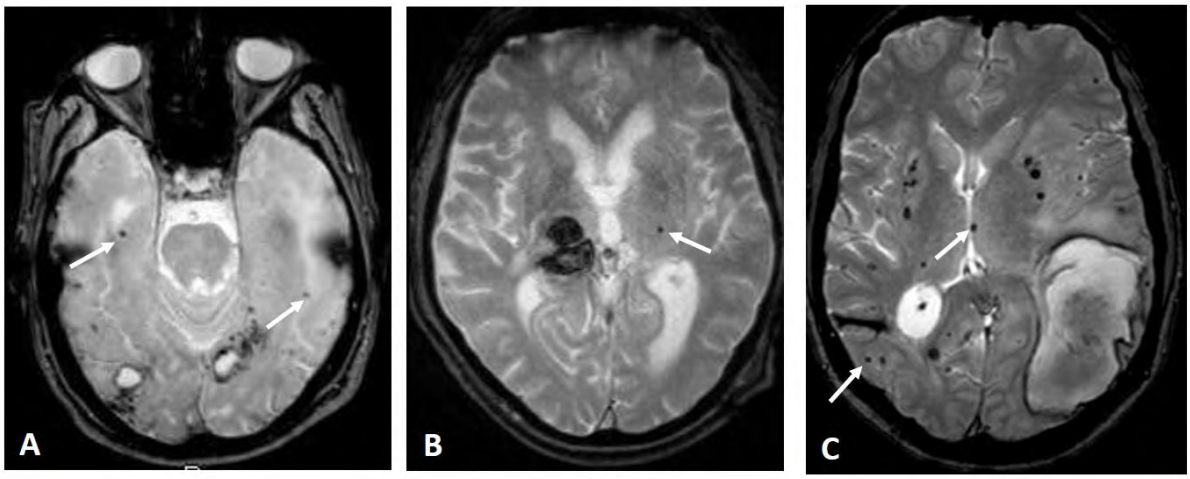

Figure 7. Différents patterns de distribution des microbleeds cérébraux (MBC).

A : MBC strictement lobaires (suggérant l'AAC), B : MBC strictement profonds (suggérant la microangiopathie hypertensive) et C : MBC mixtes (lobaires et profonds).

La présence de MBC à la fois lobaires et profonds n'est pas exceptionnellement rencontrée. Dans des cohortes de patients avec HIC symptomatiques, ces profils mixtes sont rapportés avec une prévalence comprise entre 15-31%.[157-161] Si ces patients présentent comme MAC sous-jacente une AAC, une microangiopathie hypertensive sévère ou une combinaison de ces

2 maladies est débattu. En effet, il a été rapporté dans des études autopsiques que 15% des patients avec HIC profonde (suggérant une microangiopathie hypertensive) avaient des dépôts amyloïdes vasculaires.[18] Inversement, il a été démontré qu'une microangiopathie hypertensive sévère pouvait entrainer la formation de MBC lobaires. [143] Plus récemment, alors que les hémorragies mixtes (incluant dans le caractère mixte l'HIC symptomatique et les MBC) ont été associées à un profil IRM plus proche de la microangiopathie hypertensive que celle de l'AAC,[159] une étude que nous avons menée dans notre centre montre que les MBC mixtes (incluant les MBC sans l'HIC symptomatique) présentent un profil IRM intermédiaire entre l'AAC et la microangiopathie hypertensive suggérant la coexistence de ces 2 maladies.[162]

Au-delà de leur valeur diagnostique, les MBC semblent également être un facteur pronostique. Ils sont en effet associés à un risque accru d'HIC (adj-HR : 3.93; 95% CI :2.71–5.69) et d'AVC ischémique (adj-HR : 2.09; 95% CI : 1.71–2.57). Ils sont également prédicteurs de mortalité (adj-HR : 1.36; 95% CI : 1.24–1.48) et de démence (adj-HR : 1.35; 95% CI : 1.00–1.82).[150]

Les MBC pourraient être un marqueur utile dans la stratégie thérapeutique des patients éligibles à un traitement anticoagulant, tel que ceux avec fibrillation auriculaire. En effet, l'étude CROMIS-2 a montré récemment que, chez les patients sous anticoagulant pour un AVC / AIT lié à la fibrillation auriculaire, la présence de MBC constituait un facteur de risque indépendant d'HIC. Néanmoins, la meilleure stratégie thérapeutique (anticoagulant, fermeture de l'auricule, pas d'antithrombotique) chez ces patients reste à ce jour incertaine. Des essais multicentriques ont débuté et pourront répondre à cette question importante.

1.2. Les lésions de la substance blanche

Les lésions de la substances blanches, également appelées leucoaraïose, correspondent à des lésions arrondies touchant la substance blanche profonde et périventriculaire. Elles apparaissent en hyposignal TDM et en hypersignal T2 et FLAIR, d'où le terme « white matter hyperintensities (WMH) », souvent utilisé pour les désigner (figure 8). Elles sont la plupart du temps symétriques.[148] Bien que fréquentes chez les sujets âgés et fortement associées aux maladies cérébro-vasculaires et aux facteurs de risques vasculaires, leur mécanisme n'est pas

complètement élucidé et vraisemblablement polyfactoriel.[163, 164] Dans l'AAC, les lésions de la substance blanche semblent être liées à l'hypoperfusion chronique des zones vulnérable de la substance blanche périventriculaire.[164] L'altération de la vasoréactivité cérébrale semble également jouer un rôle dans la physiopathologie de ces lésions chez les patients AAC.[165, 166]

Des méthodes volumétriques[167-169] et des échelles visuelles (annexe 3)[170] sont utilisées pour quantifier les lésions de la substance blanche et font l'objet de recommandations internationnales.[148]

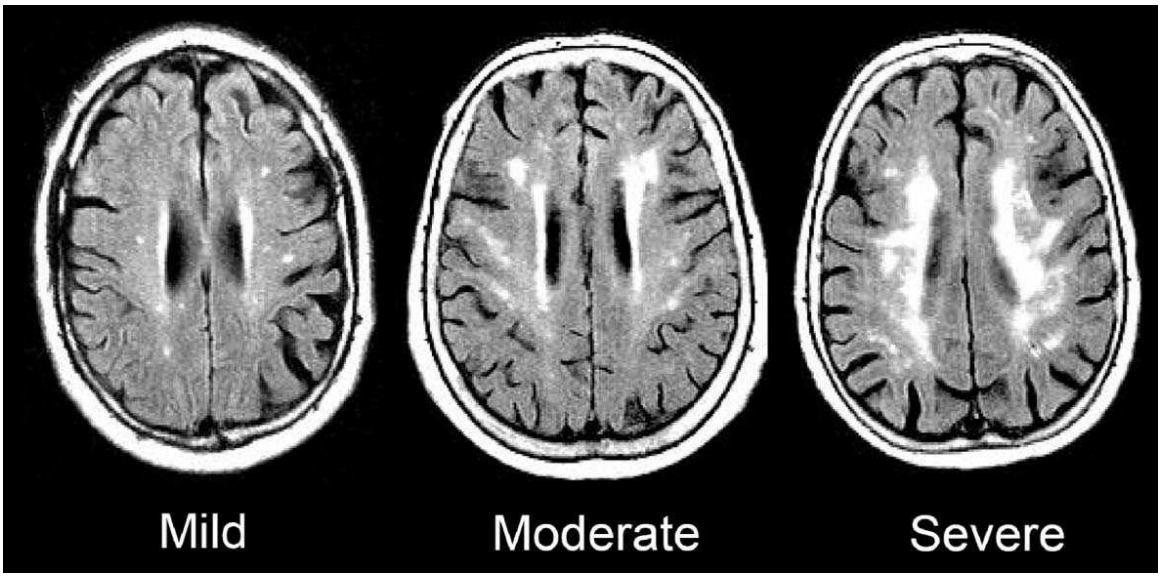

Figure 8. Différents degrés de sévérité des lésions de la substance blanche.

L'AAC et la microangiopathie hypertensive sont, chacune, associées aux lésions de la substance blanche. Bien que le lien de causalité entre AAC et lésions de la substance blanche ait été bien démontré par l'association entre lésions de la substance blanche et charge amyloïde dans les études TEP, il n'existe pas clairement de pattern de lésions de substance blanche spécifique de l'AAC. Plusieurs études n'ont pas retrouvé de différence majeure dans la distribution globale des lésions de la substance blanche entre AAC et microangiopathie hypertensives.[160, 171] Une étude utilisant une méthode quantitative a suggéré une relative prédominance postérieure des lésions de la substance blanche chez les patients AAC.[172] Une étude plus récente utilisant 4 patterns de distribution des lésions de la substance blanche a

montré que le pattern « multiple subcortical spots » était plus fréquent chez les patients AAC alors que le pattern « péri-Basal Ganglia » était plus fréquent dans la microangiopathie hypertensive.[173]

2. Les critères diagnostiques de Boston

Le diagnostic de certitude d'AAC nécessite l'examen anatomo-pathologique post-mortem. Néanmoins, durant la vie, l'AAC peut être diagnostiquée de façon fiable, grâce aux critères de Boston. Les critères de Boston originaux[174] comprennent des caractéristiques cliniques et radiologiques (essentiellement TDM). Le diagnostic d'AAC probable nécessite (1) âge de 55 ans ou plus, (2) présence de multiples lésions hémorragiques confinées aux régions lobaires, (3) absence d'autre cause d'HIC. En cas de lésion hémorragique lobaire unique, le patient répond aux critères d'AAC possible. L'étude de validation initiale comprenait 39 patients (15 seulement avec séquence IRM T2EG), montrant une excellente spécificité mais une faible sensibilité pour la catégorie « possible CAA ».

Avec l'usage systématique de l'IRM et l'inclusion des MBC, les critères originaux de Boston appliqués à la forme hollandaise d'AAC ont alors une sensibilité de 89% et une spécificité de 81%.[175]

L'inclusion de l'hémosidérose corticale dans les critères modifiés de Boston, basés sur l'IRM (Tableau 2) améliore la sensibilité (94%) sans altérer la spécificité (81%).

Ces critères ont été validés sur une population de patients avec HIC. Dans des cohortes de patients sans HIC symptomatique de registres hospitaliers, les critères originaux de Boston (avec inclusion des MBC) ont une bonne spécificité (91%), mais une sensibilité médiocre (42%),[176] suggérant que d'autres biomarqueurs doivent être développés pour mieux diagnostiquer l'AAC, plus particulièrement en l'absence (ou avant la survenue) d'HIC.

Tableau 2. Les critères originaux et modifiés de Boston pour le diagnostic d'angiopathie amyloïde cérébrale.

Definite CAA Full post-mortem examination demonstrating: ✓ Lobar, cortical, or cortical-subcortical hemorrhage ✓ Severe CAA with vasculopathy ✓ Absence of other diagnostic lesion
Probable CAA with supporting pathology Clinical data and pathologic tissue (evacuated hematoma or cortical biopsy) demonstrating: ✓ Lobar, cortical, or cortical-subcortical hemorrhage ✓ Some degree of CAA in specimen ✓ Absence of other diagnostic lesion
Probable CAA Clinical data and MRI or CT demonstrating: ✓ Multiple hemorrhages restricted to lobar, cortical, or cortical-subcortical regions (cerebellar hemorrhage allowed) ✓ ***OR single lobar, cortical, or cortical-subcortical hemorrhage and focal (1) or disseminated (2) superficial siderosis*** ✓ Age≥55 years ✓ Absence of other cause of hemorrhage (3)
Possible CAA Clinical data and MRI or CT demonstrating: ✓ Single lobar, cortical, or cortical-subcortical hemorrhage ✓ ***OR focal (1) or disseminated (2) superficial siderosis*** ✓ Age ≥55 years ✓ Absence of other cause of hemorrhage (3)
(1) Focal siderosis: siderosis restricted to 3 or fewer sulci **(2) Disseminated siderosis: siderosis affecting at least 4 sulci** **(3) Other causes of hemorrhage (differential diagnosis of lobar hemorrhages):** Antecedent head trauma, hemorrhagic transformation of an ischemic stroke, arteriovenous malformation, hemorrhagic tumour, warfarin therapy with international normalisation ratio > 3, vasculitis

D'après Linn et al.[175] (les modifications par rapport aux critères originaux apparaissent en rouge)

3. Les nouveaux biomarqueurs

3.1. L'hémorragie sous arachnoïdienne de la convexité

L'hémorragie sous arachnoïdienne de la convexité (HSAc) a récemment émergé comme un autre marqueur hémorragique d'AAC. Deux types d'HSAc ont été décrites chez les patients AAC : (1) l'HSAc isolée de la convexité et (2) l'HSAc associée à l'HIC lobaire aigüe.

L'HSAc isolée correspond à un saignement localisé dans un ou plusieurs sillons adjacents de la convexité du cerveau sans atteinte du parenchyme cérébral de voisinage ni extension dans les scissures inter hémisphériques, les citernes de la base ou les ventricules.[177, 178] Sur l'IRM, elle apparait en hypersignal FLAIR et en hyposignal T2EG. Elle peut être symptomatique ou asymptomatique. L'HSAc symptomatique est une présentation rare d'AAC qui survient habituellement chez des sujets de plus de 60 ans.[122, 124, 177] La présentation clinique habituelle est celle d'épisodes neurologiques focalisés transitoires (TFNE).[122, 124-127, 179]
Nous aborderons dans cette thèse les mécanismes, les associations avec les autres marqueurs de neuroimagerie et le pronostic de l'HSAc isolée.

Plus fréquemment, l'HSAc est observée en association avec une HIC lobaire aigüe.[66, 79, 180] Une métanalyse récente d'études en TDM de patients avec HIC liée à l'AAC prouvée par anatomopathologie a montré que l'HSAc associée à l'HIC était l'aspect TDM le plus fréquent de l'HIC liée à l'AAC, retrouvé chez 82% des patients.[66] Dans une cohorte récente de patients avec HIC aigüe, qui sont décédés et ont eu un examen anatomopathologique post-mortem, la présence d'une HSAc sur TDM était observée chez 89% des patients présentant une AAC modérée ou sévère. Ce marqueur est désormais inclus dans les critères TDM diagnostiques d'Edimbourg (figure 9) qui ont une excellente sensibilité et spécificité.[67] Néanmoins, comme les patients inclus dans cette étude étaient les cas d'HIC les plus sévères, qui sont décédés, il n'est pas certains que ces résultats soient généralisables aux patients ayant survécu à une HIC moins sévère. Nous évaluerons dans cette thèse la valeur diagnostique et pronostique de l'HSAc associée a l'HIC lobaire.

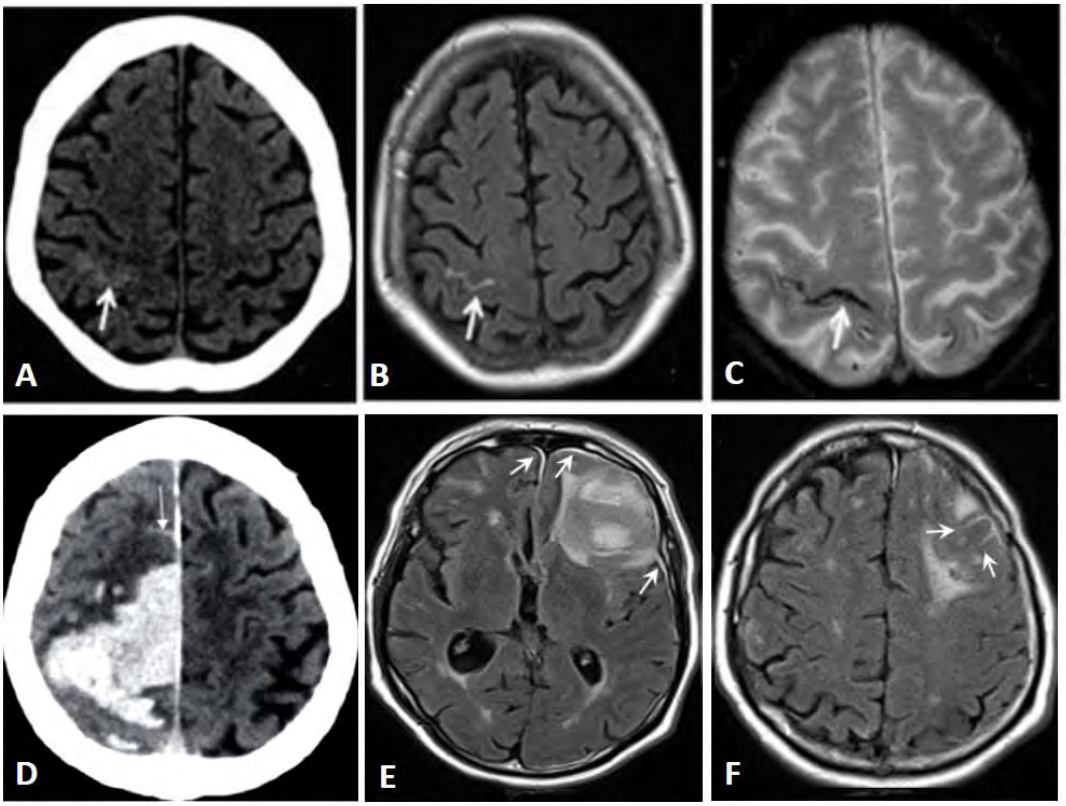

Figure 9. Différents types d'HSAc observés chez les patients AAC.

HSAc isolée (A, B, C) visible en TDM (A), FLAIR (B) et T2EG (C). HSAc associée à l'HIC lobaire aigue (D, E, F) visible en TDM (D) et en FLAIR (F). A noter la présence d'un hématome sous dural associé à l'HIC lobaire et l'HSAc (E).

3.2. L'hémosidérose corticale.

L'hémosidérose corticale (HSC) correspond à des dépôts d'hémosidérine tapissant les couches superficielles du cortex cérébral, apparaissant en IRM comme un liseré « gyriforme » en hyposignal T2EG ou SWI à la surface d'un ou plusieurs sillons corticaux (figure 10).[181]
Contrairement à l'hémosidérose primitive qui touche avec prédilection le cervelet et le tronc cérébral, l'HSC liée à l'AAC prédomine à la convexité des hémisphères cérébraux.[182] Sa physiopathologie est incomplètement élucidée mais les études expérimentales[183] et les études longitudinales d'imagerie[123, 124, 184] suggèrent que l'HSC pourraient être la conséquence de saignements répétés dans l'espace sous-arachnoïdien.

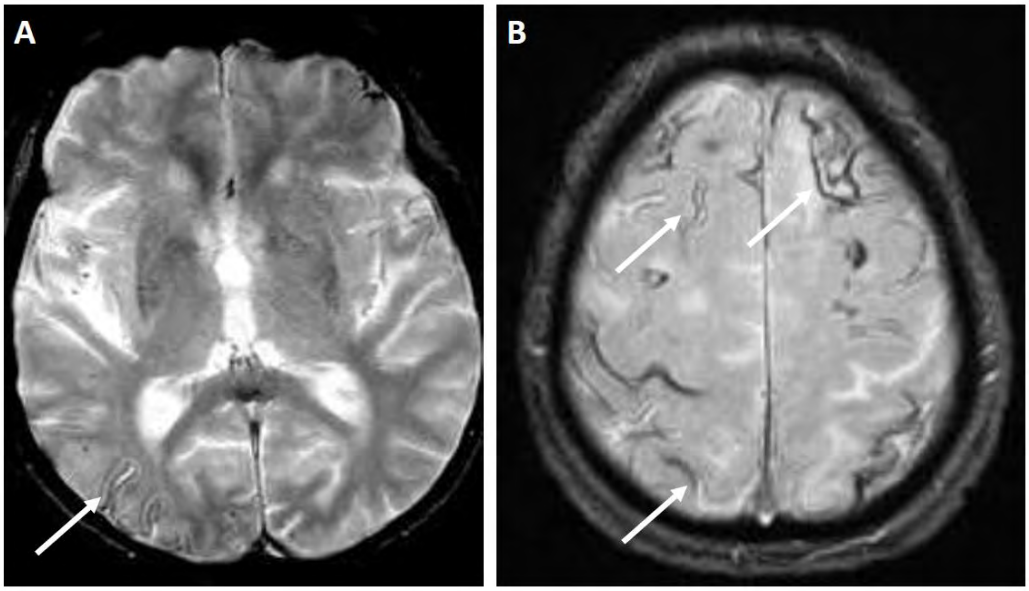

Figure 10. Hémosidérose corticale dans l'angiopathie amyloïde cérébrale.

Exemples d'hémosidérose corticale focale (A) et disséminée (B).

Deux principaux mécanismes ont été proposés : i) expansion du saignement à partir d'une HIC lobaire intra parenchymateuse dans l'espace sous-arachnoïdien, ii) rupture des vaisseaux méningés directement dans l'espace sous-arachnoïdien. La première hypothèse repose sur l'association entre HSC et HIC lobaire chronique observée dans certaines cohortes de patients AAC[128] et la mise en évidence de rupture d'HIC lobaire à travers le cortex cérébral dans l'espace sous arachnoïdien dans certaines études post-mortem.[185] La seconde hypothèse s'appuie sur plusieurs études d'imagerie qui ont retrouvé une prévalence élevée – jusqu'à 90% – de l'HSC chez les patients AAC avec HSAc isolée sans HIC associé.[123, 124] De plus certaines études anatomopathologiques ont montré que les vaisseaux méningés étaient souvent plus sévèrement touchés par l'AAC que les vaisseaux corticaux et que la rupture vasculaire pouvait parfois se dérouler primitivement sur les vaisseaux méningés.[186]

L'HSC apparait comme un marqueur robuste d'AAC puisque sa prévalence dans l'AAC est bien plus élevée que dans la population générale (0.7%).[187] L'HSC est observée chez 20% des patients AAC sans HIC[45] et 40-60% chez les patients AAC avec HIC. [45, 128, 175] Ce marqueur hémorragique d'AAC a été intégré dans les critères modifiés de Boston, permettant d'améliorer leur sensibilité.[175]

La présence d'HSC chez les patients AAC est associée à la survenue d'épisode neurologique focaux transitoires (TFNE)[128, 129] et une fréquence plus élevée de l'allèle ε2 de l'APOE.[45, 46]
Elle semble également être un facteur prédictif puisque sa présence est associée à un risque accru d'une première HIC[188] ou de récidive d'HIC. [77, 78] De plus, l'HSC a été associée à la survenue d'un déclin cognitif après une HIC.[8]
Des critères d'évaluation de l'HSC ont été proposés dans le cadre de la recherche clinique et des échelles semi-quantitatives ont été développées.[45, 189]

3.3. Les lésions ischémiques en DWI.

La séquence IRM de diffusion – Diffusion-weighted imaging (DWI) – permet de détecter de petites lésions ischémiques aigues, à distance de l'HIC chez environ 25% des patients avec HIC aiguë (figure 11). Elles sont plus fréquentes chez les patients avec HIC lié à l'AAC que les HIC d'autres causes.[190]

Les mécanismes associés à ces lésions ischémiques aiguës sont incertains. Plusieurs mécanismes ont été suggérés. La sévérité de la microangiopathie semble impliquée et plusieurs études ont montré que ces lésions ischémiques DWI étaient associées à la charge des marqueurs de microangiopathie, tels que les microbleeds cérébraux, en particulier lobaires, les lésions de la substance blanche ou les espaces périvasculaires dilatés.[190-197] Ces lésions ischémiques aiguës en DWI ont récemment étaient rattachées à l'étendue de l'hémosidérose corticale, un marqueur IRM central d'AAC.[198] D'autres facteurs pourraient être impliqués mais les résultats des études sont parfois contradictoires. Certaines études rapportent que le volume de l'HIC pourrait être associé aux lésions ischémiques aiguës en DWI,[191, 199, 200] suggérant que l'hypertension intracrânienne pourrait jouer un rôle. D'autres études retrouvent une association avec la baisse agressive de la pression artérielle,[191, 196, 197, 199, 200] qui pourrait s'expliquer par les altérations de la vasoréactivité cérébrale présentes chez les patients avec microangiopathie cérébrale.

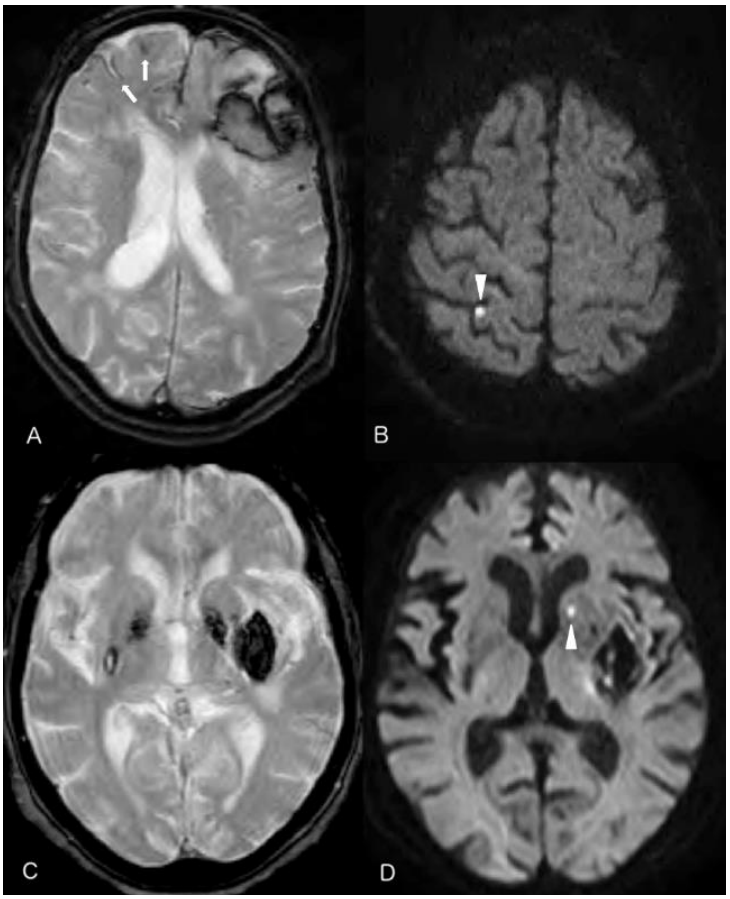

Figure 11. Lésions ischémiques aiguës visibles en séquence de diffusion DWI simultanément avec une HIC aigüe.

Patient avec HIC lobaire (A, B) : Sur la séquence en T2EG (A), on peut observer une HIC lobaire frontale gauche associée à un microbleed lobaire et une hémosidérose corticale (flèche blanche). Sur la séquence DWI (B), on note une lésion ischémique aiguë corticale dans l'hémisphère controlatéral (tête de flèche blanche). Patient avec une HIC profonde (C, D) : On peut observer sur la séquence en T2EG (C), l'HIC profonde lenticulaire gauche et sur la séquence DWI (D), une lésion ischémique aiguë profonde (tête de flèche blanche). D'après Revel-Mouroz et al.[198]

Chez les patients AAC, même en dehors de la phase aigüe de l'HIC, des lésions ischémiques aiguës en DWI sont observées chez 15% des patients.[201, 202] Les lésions ischémiques aiguës en DWI chez les patients AAC ont une prédilection pour les régions lobaires et sont habituellement asymptomatiques. Elles sont associées au nombre le lésions hémorragiques lobaires[201] et à la présence d'hémosidérose corticale.[203] La nature ischémique de ces lésions a été confirmée chez des patients AAC en démontrant leur évolution sur IRM de suivi vers les micro-infarctus corticaux chroniques.[203]

La pertinence clinique des lésions ischémiques aiguës en DWI, spécifiquement dans l'AAC est mal connue. Dans des cohortes de patients avec HIC aigüe, leur présence a été associée à une récupération fonctionnelle moindre.[197] Dans des cohortes de centre mémoire, les lésions ischémiques aiguës en DWI ont été rattachées à devenir clinique plus sévère, avec risque accru de déclin cognitif, d'évènements vasculaires, de décès ou d'institutionalisation.[204]

3.4. Les micro-infarctus corticaux.

Les micro-infarctus corticaux ont été fréquemment observés chez les patients AAC dans les études anatomo-pathologiques[32-34] et ont longtemps été considérés comme invisibles en imagerie.[205] Avec les progrès réalisés dans le domaine de la neuroimagerie, ils peuvent être désormais détectés non seulement par IRM 7T,[35] mais également par IRM de recherche de champs inferieurs.[111]

Des recommandations internationales définissent les paramètres IRM nécessaires pour évaluer les micro-infarctus corticaux, leurs caractéristiques en imagerie et comment les rapporter en recherche clinique.[111] Il s'agit de lésions de petite taille (< 4 mm), strictement intra corticales, apparaissant en hyposignal T1, en hypersignal T2 et FLAIR (avec ou sans cavitation) et en iso signal T2EG (figure 12).

Les micro-infarctus corticaux peuvent être causés principalement par les MAC, les micro-embolies et l'hypoperfusion cérébrale. Les micro-infarctus corticaux sont fréquemment rapportés chez les patients avec AAC dans les études histopathologiques post-mortem avec une prévalence de 20-36%.[206, 207] In vivo, les micro-infarctus corticaux sont détectés en IRM (1.5T et 3T) chez 39% des patients AAC et sont associés aux déficits cognitifs, en particulier les altérations de la vitesse de traitement et des fonctions executives.[119] Leur prévalence chez les patients AAC peut atteindre 57% lorsque les patients sont imagés uniquement par IRM 3T.[208] Il existe un continuum physiopathologique entre lésions DWI et micro-infarctus corticaux chez les patients AAC.[203, 209]

Les micro-infarctus corticaux ne sont néanmoins pas spécifiques de l'AAC et peuvent être observés dans d'autres type de MAC, en particulier la microangiopathie hypertensive (artériolosclérose). Ils sont en effet associés aux infarctus lacunaires, à l'étendue des lésions de la substance blanche et à l'atrophie corticale dans des cohortes de centre mémoire et des études de population.[117, 210, 211]

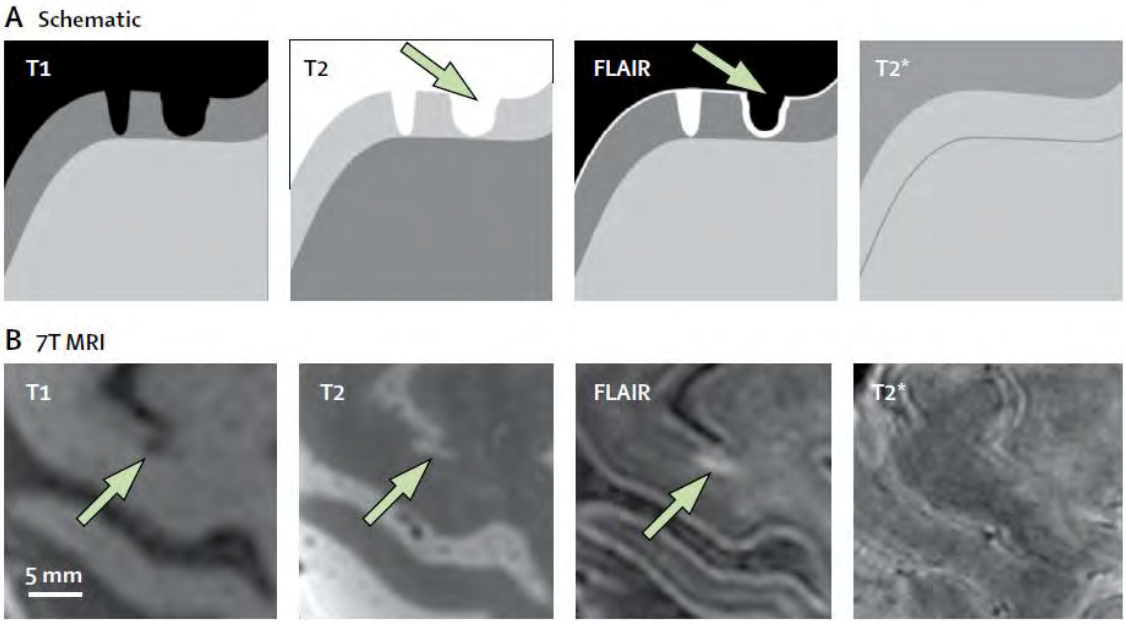

Figure 12. Micro-infarctus cortical dans l'AAC.

Représentation schématique (A) et IRM 7T (B) d'un micro-infarctus cortical apparaissant un hyposignal T1, hypersignal T2 et FLAIR et iso signal T2EG. D'après Van Veluw SJ et al.[111]

3.5. Les espaces périvasculaires dilatés.

Les espaces périvasculaires sont des extensions de l'espace liquidien extra-cérébral autour des vaisseaux cérébraux de petit calibre, dans leur trajet entre la surface du cerveau et le parenchyme cérébral. Ces espaces ne sont normalement pas visibles en imagerie conventionnelle. Les espaces périvasculaires dilatés (EPVD), également appelés espaces de Virchow-Robin, sont visibles en IRM et correspondent à un élargissement de ces espaces, possiblement secondaire à une altération du drainage du liquide interstitiel.[148] Il a été suggéré que l'altération du drainage périvasculaire de l'Aβ pourrait jouer un rôle majeur dans l'accumulation d'Aβ dans l'AAC.[56] Les EPVD apparaissent en IRM comme des lésions rondes ou linéaires (selon la coupe) de moins de 3 mm, suivant le trajet des artères perforantes, ayant le signal du LCR, apparaissant en hypersignal T2 et en hyposignal T1 et FLAIR (figure 13). Des critères pour l'évaluation des EPVD ont été publiés[148] et des échelles semi-quantitatives (annexe 4) ont été développées et validées.[212, 213] Des méthodes automatisées d'analyse quantitative des EPVD sont en cours de développement.[214, 215]

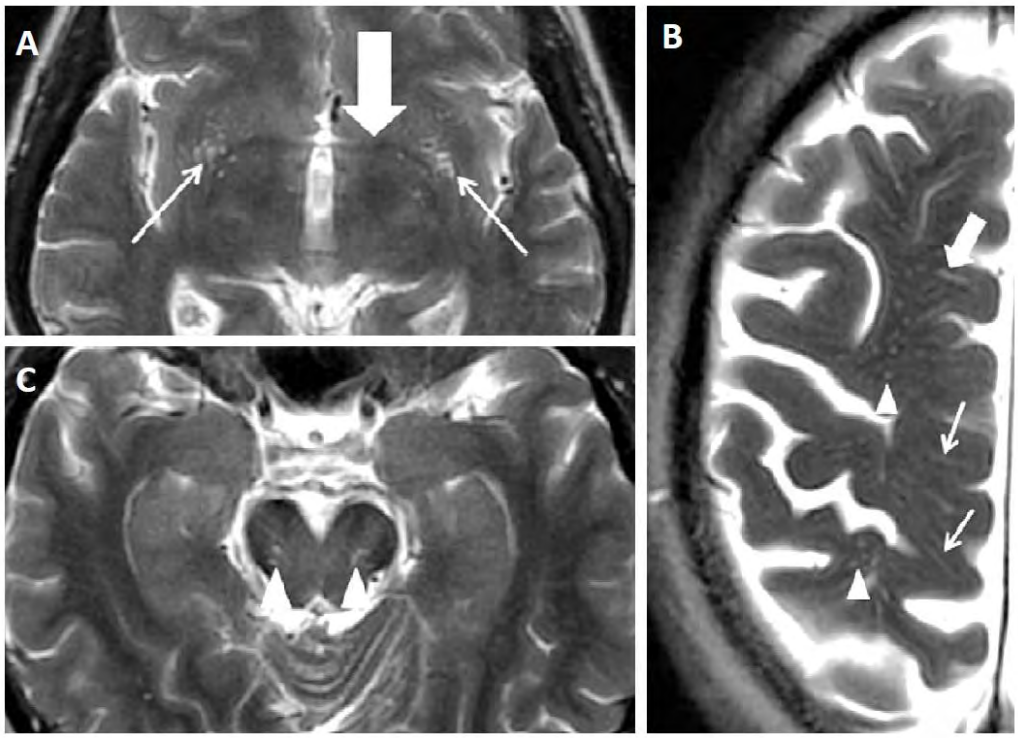

Figure 13. Espaces périvasculaires dilatés visibles en IRM

Sur la séquence T2, on peut observer des espaces périvasculaires dilates (flèches blanches) dans les ganglions de la base (A), le centre semiovale (B) et le tronc cérébral (C).

Les EPVD ont émergé comme des marqueurs de MAC. La distribution des EPVD semble suggérer la MAC sous-jacente. En effet, les EPVD des ganglions de la base sont associés à l'hypertension et aux marqueurs d'imagerie de microangiopathie hypertensive, tels que les lacunes et les lésions de la substance blanche.[212, 216] Inversement, les EPVD de la substance blanche des centre semiovales sont associés à la MA et l'AAC.[217-219] Dans une étude récente de patients avec HIC primaire, les EPVD des ganglions de la base étaient indépendamment associés à l'HIC lié à la microangiopathie hypertensive alors que les EPVD des centres semiovales étaient associés à l'HIC lié à l'AAC.[220] Au sein d'une petite cohorte de patients avec preuve anatomopathologique de l'AAC (n=14) vs non-AAC (n=10), évalués en IRM, l'inclusion des EPVD des centres semiovales améliorait la sensibilité des critères de Boston, sans modifier leur spécificité.[219]

La pertinence clinique des EPVD est incomplètement connue, plus spécifiquement dans l'AAC. Néanmoins, des travaux récents ont rattaché la sévérité des EPVD à l'altération cognitive. Dans une large cohorte de centre mémoire, la sévérité des EPVD des centres semiovales était associée au diagnostic clinique de MA alors que la sévérité des EPVD des ganglions de la base était associée au diagnostic clinique d'altération cognitive vasculaire sous-corticale.[221] Dans une autre cohorte de centre mémoire, la sévérité des EPVD était corrélée aux fonctions exécutives et la vitesse de traitement de l'information.[222]

3.6. L'atrophie corticale

L'atrophie corticale est un marqueur de maladie neurodégénérative, telle que la maladie d'Alzheimer (MA), associé à l'altération cognitive. L'atrophie corticale est également observée chez les patients avec MAC d'origine héréditaire[223, 224] ou sporadique.[225] Elle peut résulter de plusieurs mécanismes, pouvant être associés tels que la perte neuronale, les altérations de la connectivité cérébrale induites par des lésions sous-corticales et l'effet direct des lésions corticales associées aux microangiopathies cérébrales. [226]

Différentes méthodes volumétriques, telles que la morphométrie voxel-based[226] ou l'analyse de l'épaisseur corticale,[227, 228] ont été développées pour quantifier l'atrophie corticale.

Récemment, l'atrophie corticale a été identifiée comme un marqueur d'AAC indépendamment de la MA.[229] Dans cette étude, pour limiter le biais de la coexistence fréquente de l'AAC sporadique et de la MA, les auteurs ont étudié des sujets présentant une forme héréditaire d'AAC (AAC de type hollandais ou HCHWA-D) caractérisée par une forme pure d'AAC avec pas ou peu de lésions de MA associees,[230] qu'ils ont comparé à des sujets sains contrôles. Le rôle de la dysfonction vasculaire liée à l'AAC sur l'atrophie corticale a été évalué par IRM fonctionnelle. Pour généraliser ces résultats, les auteurs ont ensuite comparé des sujets avec AAC sporadique sans démence et des sujets sains contrôle. Les sujets avec AAC héréditaire ont une épaisseur corticale moindre que les sujets sains contrôle. Des résultats similaires sont rapportés en comparant les patients non déments avec AAC sporadique et des sujets sains contrôle. L'atrophie corticale était corrélée avec la dysfonction vasculaire chez les

sujets avec AAC héréditaire et ceux avec AAC sporadique alors qu'il n'existait pas de corrélation dans les différentes cohortes de sujets contrôles.

3.7. La connectivité cérébrale

L'imagerie en tenseur de diffusion – Diffusion tensor imaging (DTI) – est une technique IRM non invasive qui permet d'analyser de façon fine le statut micro-structurel des tissus.[231, 232] Avec les progrès dans l'analyse théorique des graphes, le cerveau peut désormais être représenté par un ensemble de nœuds (régions cérébrales) connectés entre eux (connectivité de la substance blanche ; figure 14). Cette approche offre la possibilité de mesurer l'effet cumulé de l'ensemble des lésions cérébrales de MAC, qui pourrait être plus pertinent vis-à-vis des fonctions cognitives que l'effet individuel d'un type de lésion de microangiopathie.

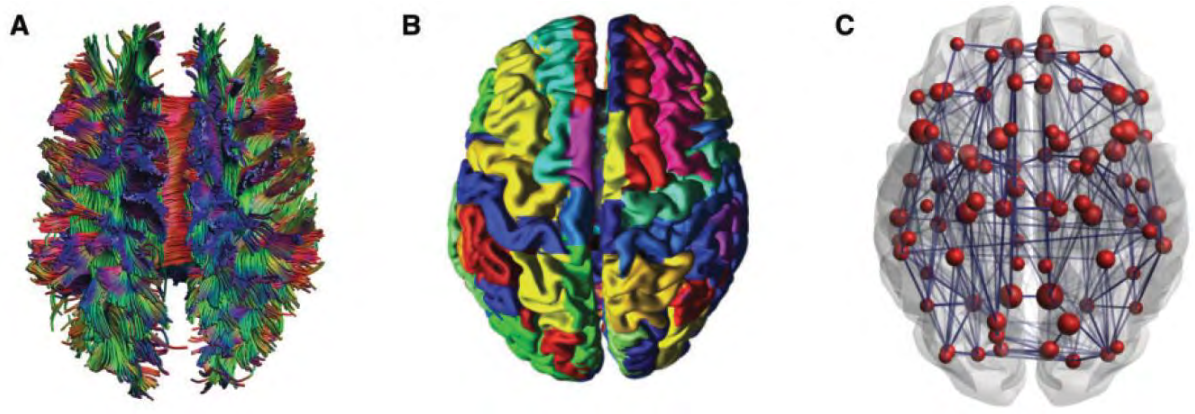

Figure 14. Etapes de reconstruction du réseau structural de connectivité cérébrale.

Pour chaque sujet, le réseau de fibres de substance blanche est reconstruit par tractographie (A), puis les reconstructions sont divisées en 90 régions corticales et sous-corticales (B) permettant d'obtenir un réseau 90 x 90 du cerveau entier. D'après Reijmer YD et al.[233]

L'altération de la connectivité cérébrale structurale, évaluée par méthode d'analyse traditionnelle de la DTI, a été bien démontrée chez les patients AAC sévère vs. sujets sains contrôles.[233] La connectivité cérébrale est plus sévèrement altérée chez les patients AAC dans les régions postérieures[233] qui sont les régions les plus sévèrement atteinte dans l'AAC. C'est également dans ces régions postérieures que la connectivité cérébrale s'altère le plus

rapidement au cours du temps.[234] L'altération de la connectivité cérébrale est corrélée avec l'altération cognitive et la charge amyloïde évaluée en TEP 11C-PiB.[233]

Les altérations de la connectivité cérébrale mesurée par méthode d'analyse de la DTI sont observées dans d'autres formes de microangiopathie cérébrale héréditaires (CADASIL)[235] et sporadiques (artérioloclérose).[236-238] Elles sont également observées chez les patients avec MA[239] et les patients diabetiques.[240]

3.8. L'imagerie fonctionnelle

Les travaux sur les modèles animaux[241-243] et les études chez l'homme en doppler trans-cranien[244, 245] suggèrent que la vasoréactivité cérébrale est altérée dans l'AAC. Ce mismatch entre perfusion et besoins métaboliques pourrait expliquer l'existence de lésions de nature ischémique (lésions de la substance blanche, lésions ischémiques aigues en DWI, micro-infarctus corticaux) chez les patients avec AAC.

Afin de mieux évaluer la réactivité cérébro-vasculaire dans les régions postérieures (les plus affectées par l'AAC), l'utilisation de l'IRM fonctionnelle s'est développée, basée sur l'analyse de la réponse BOLD (blood oxygen level-dependent) à un stimulus visuel (figure 15).

Quelques études ont rapporté une réduction d'amplitude et un allongement du temps de la réponse BOLD à un stimulus visuel chez les patients AAC comparativement aux sujets sains contrôles.[165, 166] L'allongement du temps de réponse BOLD était corrélé aux lésions de la substance blanche. Des résultats similaires ont été rapportés chez des sujets pré-symptomatiques et symptomatiques, porteurs de mutation HCHWA-D impliquée dans la forme familiale hollandaise d'AAC, suggérant que la dysfonction vasculaire capturée par IRMf pourrait être un marqueur précoce d'AAC, avant la survenue de lésions cerebrales.[246]

La réponse BOLD aux stimuli visuel a été utilisée comme critère de jugement principal dans une récente étude de phase 2 testant un anticorps monoclonal – le ponezumab – comme traitement de l'AAC (ClinicalTrials.gov NCT01821118).

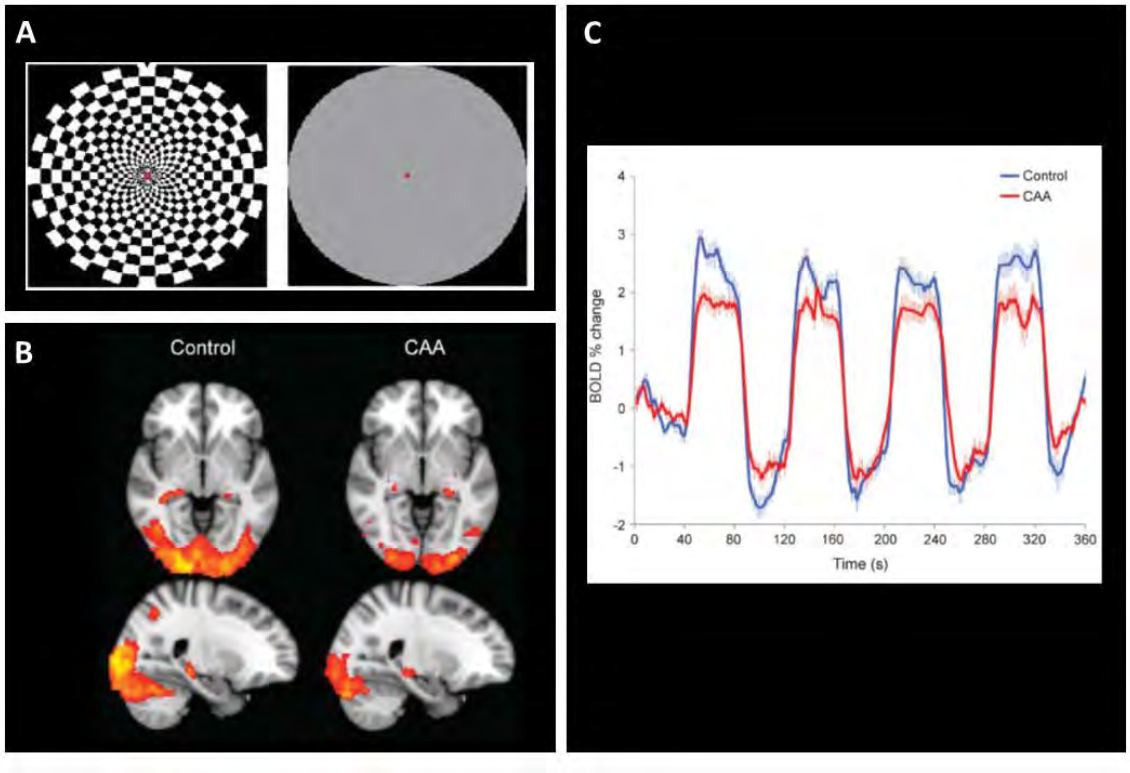

Figure 15. Réponse BOLD à un stimulus visuel dans l'AAC.

En réponse à un stimulus visuel (A), le signal BOLD du cortex visuel est diminué chez les patients AAC par rapport aux sujets contrôles (B, C). D'après Peca et al.[166]

3.9. L'imagerie moléculaire en TEP amyloïde.

En l'absence d'examen anatomopathologique, le diagnostic d'AAC repose actuellement sur la détection des lésions hémorragiques caractéristiques de la maladie (HIC lobaire, MBC lobaires, HSC), incluses dans les critères de Boston. Ces lésions hémorragiques représentent vraisemblablement un stade tardif et peut être irréversible de la maladie. Détecter les dépôts amyloïdes vasculaires plutôt que les lésions cérébrales secondaires constituent une approche prometteuse, permettant potentiellement un diagnostic plus précis (en particulier dans les cas difficiles comme les HIC lobaires isolée, ou les HIC avec MBC mixtes) et peut être plus précoce de la maladie.

Durant les 15 dernières années, plusieurs radiotraceurs utilisables en tomographie par émission de positon (TEP) ont été développés dans la MA pour fixer les plaques amyloïdes. Le

11C-Pittsburg compound B (11C-PIB) est historiquement le radiotraceur le plus ancien et le plus largement étudié dans le cadre de la MA.[247-250] Il représente le gold standard pour le développement des radiotraceurs de l'amyloïde. Cependant, du fait de la demi-vie courte du 11C (20 min), son utilisation en pratique clinique est limitée, nécessitant sa production sur site. Ainsi, plusieurs radiotraceurs marqués au 18F, qui a une demi-vie plus longue (110 min), ont été développés, validés puis approuvés par la Food and Drug Administration (FDA) dans le cadre de la MA : 18F-florbetapir (18F-AV45)[251-253], 18F-florbetaben[254, 255] et 18F-flutemetamol.[256, 257]

Plusieurs études ont démontré que ces radiotraceurs de l'amyloïde pouvaient également marquer l'amyloïde vasculaire dans l'AAC. En 2007 est publiée la première étude investiguant le TEP amyloïde dans le cadre de l'AAC (figure 16).[258] La fixation du 11C-PIB de 6 patients AAC (dont 2 avec HIC) a été comparée à celle de 9 patients MA et 15 sujets sains. La fixation globale du 11C-PIB des patients AAC était plus élevée que celle des sujets sains mais plus basse que celle des patients MA.

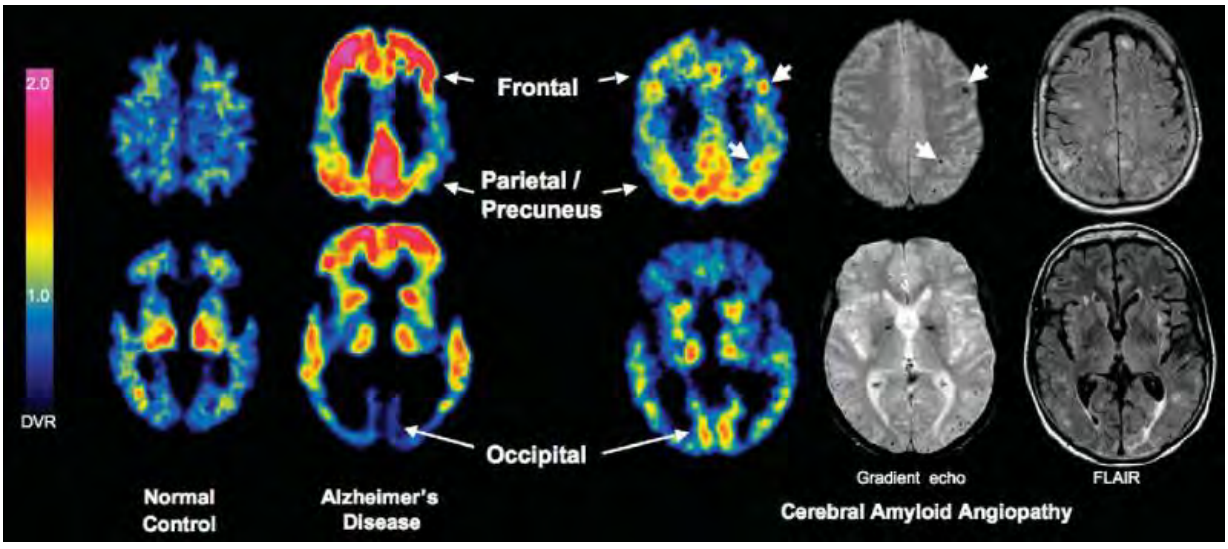

Figure 16. TEP amyloïde dans l'Angiopathie Amyloïde Cérébrale.

TEP amyloïde au 11C-PiB chez un sujet sain, un patient avec Maladie d'Alzheimer (MA) et un patient avec AAC. La fixation corticale du 11C-PiB est plus élevée chez le patient AAC que celle du sujet sain, mais inférieure à celle du patient MA. La distribution de fixation apparait différente entre AAC (prédominance occipitale) et MA (prédominance frontale). D'après Johnson et al.[258]

Des résultats similaires ont par la suite été rapportés dans d'autres études en 11C-PIB sur de plus larges effectifs.[259-261] Une autre n'a pas retrouvé de différence significative entre la fixation du 11C-PIB de 11 patients AAC et celle de 9 sujets sains contrôle.[262] Avant la publication de notre étude TEP amyloïde (chapitre 3 ; étude n°5), une seule étude avait évalué le 18F-florbetapir dans l'AAC.[263] La fixation globale du 18F-florbetapir était plus élevée chez les patients avec HIC liée à l'AAC (n=10) que celle des patients avec HIC liée à l'HTA (n=9).

La coexistence fréquente de la MA avec l'AAC représente la principale limite dans l'appréciation du TEP amyloïde des patients AAC. Néanmoins, deux études rapportent des patterns de fixations différents entre AAC et MA. En effet la fixation occipitale relative (exprimée par le ratio occipital / global) a été rapportée plus élevée chez les patients AAC par rapport aux patients MA. Ces résultats, certes cohérents avec la prédominance occipitale de l'amyloïde vasculaire dans les études anatomo-pathologiques, devront être validés sur de plus larges effectifs.[264] Un traceur capable de fixer l'amyloïde vasculaire sans fixer l'amyloïde parenchymateuse permettrait de s'affranchir de problème. Des traceurs sélectifs de l'amyloïde vasculaire sont en cours de developpement.[265, 266]

3.10. Les marqueurs de rupture de la barrière hémato-encéphalique

La rupture de la barrière hémato-encéphalique (BHE) pourrait être impliquée dans la physiopathologie des lésions cérébrales induites par l'AAC.[267, 268] Les vaisseaux cérébraux chargés en amyloïde présentent des modifications structurelles telles que la destruction des cellules musculaires lisses, la réduction de la lumière vasculaire et l'amincissement de la paroi vasculaire qui pourraient provoquer des phénomènes inflammatoires.[269, 270] Ces changements pourraient affecter l'intégrité de la BHE. Des outils d'évaluation de la BHE « ex vivo » et « in vivo » se sont développés. L'intégrité de la BHE peut être évaluée sur l'examen histopathologique post-mortem par l'extravasation de protéines plasmatiques telles que la fibrine ou les IgG. Il a été montré récemment que les patients AAC présentaient une extravasation des IgG accrue, en particulier dans les régions postérieures du cerveau, comparativement aux sujets contrôle.[271] Au sein des patients AAC, l'extravasation des protéines plasmatiques était corrélée à la sévérité des lésions vasculaires d'AAC et au nombre

de microbleeds cérébraux, suggérant son implication dans la physiopathologie des lésions cérébrales associées à l'AAC.

In vivo, la rupture de BHE chez les patients avec MAC est plus difficile à mettre en évidence. Une augmentation des taux d'albumine dans le liquide cérébrospinal des patients avec altération cognitive d'origine vasculaire a été rapportée.[272] L'IRM avec produit de contraste montre parfois une fuite du produite de contraste chez les patients avec MAC.[273, 274] De nouvelles méthodes, telles que l'IRM dynamique avec produit de contraste, pourraient mettre en évidence la rupture de BHE associée aux MAC de façon plus sensible.[275, 276]

3.11. Les marqueurs amyloïdes circulants

L'identification de biomarqueurs de l'AAC dans le liquide céphalo-rachidien (LCR) ou dans le sang constitue une autre approche prometteuse.

Chez les patients MA, des concentrations diminuées d'Aβ42 (sans diminution de l'Aβ40) et des concentrations augmentées de tau total (t-tau) et tau phosphorylé (p-tau) sont observées dans le LCR.[277] Ces résultats sont cohérents puisque l'amyloïde des plaques séniles de la MA sont constituées essentiellement d'Aβ42 alors que l'amyloïde vasculaire est composée majoritairement d'Aβ40.[278] Chez les patients AAC, 2 études ont retrouvé des taux abaissés d'Aβ40 et Aβ42 avec des taux modérément élevés de t-tau et p-tau dans le LCR.[279, 280] Une étude récente chez les patients porteurs de la mutation de la forme familiale hollandaise d'AAC suggère que ces anomalies dans le LCR pourraient être précoces, avant l'apparition des symptômes de la maladie.[281]

Comparativement au TEP ou aux marqueurs amyloïdes dans le LCR, les marqueurs amyloïdes plasmatiques présentent plusieurs avantages théoriques tels que leur caractère non invasif et leur moindre cout. Néanmoins, les faibles concentration d'Aβ40 et Aβ42 détectables dans le sang constituent un challenge technique. Les marqueurs amyloïdes plasmatiques ont largement été étudiés dans la MA et n'ont pas réussi à démontrer leur intérêt en pratique clinique.[282, 283] Certaines études ont montré que les concentrations d'Aβ42 étaient abaissées dans la MA (contrairement à l' Aβ40) et que le ratio Aβ42/ Aβ40 avait une sensibilité de 86% et une spécificité de 70% pour identifier les patients avec mild cognitive impairment (MCI) à

risque de conversion vers la MA.[284] Mais d'autres larges cohortes n'ont pas pu répliquer ces performances.[285] Récemment une nouvelle technique de mesure des marqueurs amyloïdes a été développée, basée sur l'immunoprécipitation couplée à la spectrométrie de masse. Les performances de cette technique de dosage des marqueurs amyloïdes ont été évaluées sur 2 cohortes indépendantes comprenant des sujets sains, des patients MCI et des patients MA. Les performances des concentrations d'Aβ1-42 et des test composites (ratios APP 669–711 / Aβ1–42 et Aβ1–40 / Aβ1–42) pour prédire la positivité du TEP amyloïde se sont révélées excellentes avec une AUC de plus de 90%.[286] De plus les biomarqueurs plasmatiques étaient corrélés à la charge amyloïde en PET et les concentrations en Aβ1–42 dans le LCR. Ces résultats ouvrent des perspectives majeures, non seulement dans le cadre de la MA, mais peut être également dans le champ de l'AAC. En effet, les performances du dosage des marqueurs amyloïdes plasmatiques par techniques traditionnelles pour le diagnostic d'AAC était encore plus contrasté que dans la MA.[287, 288]

CHAPITRE 3 : PARTIE EXPERIMENTALE

Ces dernières années, des progrès importants ont été réalisés dans le domaine de la neuroimagerie clinique et fondamentale, permettant d'identifier de nouveaux biomarqueurs de l'AAC. Le développement et l'amélioration des techniques de mesure des marqueurs amyloïdes sanguins pourraient également bouleverser l'approche diagnostique de la maladie.

Tous les biomarqueurs potentiels d'AAC ne sont pas au même stade de développement. Alors que certains, comme l'hémosidérose corticale sont désormais validés et inclus dans les critères diagnostiques en pratique clinique quotidienne, d'autres n'en sont qu'au stade de preuve de concept mis en avant par des études pilotes. L'usage de ces biomarqueurs comme outils diagnostique en pratique clinique nécessite leur validation préalable par rapport à une référence standard (preuve anatomopathologique de l'AAC dans l'idéal), dans le cadre de larges études multicentriques. Les applications potentielles de ces biomarqueurs ne sont pas limitées à leur valeur diagnostique. Certains pourraient être utile pour refléter la sévérité de la maladie et suivre sa progression. D'autres pourraient avoir une valeur pronostique, permettant de prédire le risque d'évènement clinique. D'autres enfin pourraient refléter un stade précoce et réversible de la maladie et constituer un critère de jugement pour les essais cliniques à venir.

L'identification de biomarqueurs permettant de diagnostiquer l'AAC de façon précoce est fiable durant la vie est devenu un challenge majeur, dans la mesure où des traitements de prévention des complications hémorragiques de la maladie ont émergé et que des thérapies anti-amyloïdes sont en cours de développement.

Cette thèse regroupe plusieurs travaux menés au sein de l'unité de recherche TONIC et du département de Neurologie de l'Hôpital Pierre-Paul Riquet du CHU de Toulouse, sous la direction du Prof Jean-Marc Olivot et du Dr Isabelle Loubinoux. Elle comprend également des travaux menés durant la 3e année de PhD, à Boston (USA), au Stroke Research Center (Prof. Steven M Greenberg), Massachusetts General Hospital, Harvard Medical School, sous la direction du Prof. Anand Viswanathan. Différents biomarqueurs hémorragiques (hémorragie sous arachnoïdienne, hémosidérose corticale) et non hémorragiques de l'AAC (espaces

périvasculaires, TEP amyloïde, connectivité cérébrale) sont investigués sur des aspects physiopathologiques, diagnostiques ou pronostiques.

Liste des études présentées dans la thèse.

Etude 1 : Relation entre Hémorragie sous arachnoïdienne isolée de la convexité et Hémosidérose corticale dans l'Angiopathie Amyloïde Cérébrale.

Etude 2 : Hémorragie sous arachnoïdienne associée à l'hémorragie lobaire : un marqueur diagnostique d'Angiopathie Amyloïde Cérébrale.

Etude 3 : Impact pronostique de l'Hémorragie sous arachnoïdienne associée à l'hémorragie lobaire dans l'Angiopathie Amyloïde Cérébrale.

Etude 4 : Evaluation d'une mesure automatisée de connectivité cérébrale comme biomarqueur d'Angiopathie Amyloïde Cérébrale.

Etude 5 : Apport diagnostique du 18F-Florbetapir dans l'Hémorragie Intracérébrale : une étude TEP amyloïde.

Etude 6 : Relation entre distribution des espaces périvasculaires dilates et charge amyloïde évaluée par TEP au 18F-florbetapir.

Tableau 3. Publications associées aux études présentées.

N°	Publications
1	Raposo N, Calviere L, Cazzola V, Planton M, Patsoura S, Wargny M, Albucher JF, Sommet A, Olivot JM, Chollet F, Pariente J, Bonneville F, Viguier A. Cortical superficial siderosis and acute convexity subarachnoid hemorrhage in cerebral amyloid angiopathy. ***Eur J Neurol. 2018 Feb ;25(2):253-259.***
2	Viguier A*, Raposo N*, Pastoura S, Calviere L, Albucher JF, Ruidavets JB, Chollet F, Cognard C, Olivot JM, Bonneville F. Subarachnoid and subdural hemorrhages in lobar intracerebral hemorrhage associated with cerebral amyloid angiopathy. ***Stroke. 2019 Jun;50(6):1567-1569.***
3	Raposo N, Charidimou A, Roongpiboonsopit D, Onyekaba M, Gurol ME, Rosand J, Greenberg SM, Goldstein JN, and Viswanathan A. Convexity Subarachnoid Hemorrhage in Lobar Intracerebral Hemorrhage: A prognostic marker ***Submitted***
4	Raposo N, Xiong L, Schoemaker D, Charidimou A, Pasi M, Boulouis G, Fotiadis P, Schwab K, Schrimer MD, Gurol ME, Greenberg SM, Duering M, and Viswanathan A. Peak width of skeletonized mean diffusivity as biomarker of cerebral amyloid angiopathy. ***Submitted***
5	Raposo N*, Planton M*, Péran P, Payoux P, Bonneville F, Lyoubi A, Albucher JF, Acket B, Salabert AS, Olivot JM, Hitzel A, Chollet F, Pariente J. Florbetapir imaging in cerebral amyloid angiopathy-related hemorrhages. ***Neurology. 2017 Aug 15 ;89(7) :697-704.***
6	Raposo N, Planton M, Payoux P, Péran P, Albucher JF, Rousseau V, Sommet A, Hitzel A, Chollet F, Olivot JM, Bonneville F, Pariente J. Enlarged perivascular spaces and Florbetapir uptake in patients with intracerebral hemorrhage. ***Submitted***

*Les 2 auteurs ont contribué de façon égale à ce travail.

1. Les biomarqueurs hémorragiques

L'HIC lobaire et les microbleeds lobaires sont des marqueurs d'imagerie d'AAC connus de longue date. Ces dernières années ont été identifiés deux autres marqueurs hémorragiques : l'hémosidérose corticale et l'hémorragie sous arachnoïdienne de la convexité. Cette première partie expérimentale regroupe 3 études focalisées sur ces deux nouveaux biomarqueurs.

L'hémosidérose corticale correspond à des dépôts d'hémosidérine dans les couches superficielles du cortex cérébral à la convexité du cerveau.[181] Elle est désormais reconnue comme un marqueur IRM central d'AAC, associé à un risque accru d'HIC et de demence.[8, 78] Sa physiopathologie est incomplètement élucidée, mais des études expérimentales chez l'animal suggèrent que des saignements répétés dans l'espace sous arachnoïdien peuvent aboutir à la formation d'hemosiderose.[183]

L'hémorragie sous arachnoïdienne de la convexité (HSAc) est un autre biomarqueur d'AAC, moins bien connu, décrit dans de petites cohortes de patient AAC. Deux types d'HSAc sont décrites dans l'AAC : (1) L'HSAc isolée (i.e. sans HIC lobaire aigue associée), présentation rare d'AAC se manifestant par des TFNE, et (2) HSAc observée de façon concomitante à une HIC lobaire aiguë.

Nous avons évalué dans l'étude 1, la relation entre HSAc isolée de la convexité et hémosidérose corticale dans une cohorte de patient AAC. Nous montrons une association forte et indépendante entre ces 2 marqueurs confirmant le vraisemblable continuum physiopathologique entre HSAc (correspondant à la phase aiguë du saignement), et hémosidérose corticale (correspondant à la phase chronique) dans l'AAC.

Ces résultats sur l'HSAc isolée nous ont fait soulever des hypothèses sur l'HSAc observée simultanément à l'HIC lobaire, considérée pendant longtemps comme une extension du saignement intra parenchymateux dans l'espace sous arachnoïdien. Serait-elle un marqueur d'imagerie suggérant, à la phase aiguë de l'HIC, une AAC sous-jacente ? Cette hypothèse est envisageable dans la mesure où les vaisseaux leptoméningés sont les plus sévèrement atteints dans l'AAC. C'est l'hypothèse que nous testons dans l'étude 2, dont l'objectif principal était d'évaluer si la présence d'HSA était associée au diagnostic d'AAC probable selon les critères modifiés de Boston chez les patients avec HIC lobaire aiguë.

La seconde hypothèse soulevée par nos premiers résultats était celle de la possible valeur pronostique de l'HSAc associée à l'HIC lobaire. En effet, l'HSAc pourrait être un marqueur de fragilité vasculaire et constituer un facteur prédictif de récidive d'HIC. Cette hypothèse a été testée dans l'étude 3.

1.1. Etude 1 : Relation entre Hémorragie sous arachnoïdienne isolée de la convexité et Hémosidérose corticale dans l'Angiopathie Amyloïde Cérébrale.

1.1.1. Contexte et principaux résultats.

L'HSAc et l'HSC sont deux biomarqueurs de l'AAC récemment identifiés. L'HSC a été largement étudiée et apparait comme un marqueur robuste d'AAC, observé chez 40-60% des patients AAC avec HIC lobaire[45, 128] comparativement à 0.7% dans la population générale.[187] L'HSC a été validée dans une étude de confrontation IRM – anatomopathologie et est désormais incluse dans les critères diagnostiques modifiés de Boston.[175] L'HSAc isolée (i.e. sans HIC lobaire associée) est une présentation d'AAC beaucoup plus rare, décrite seulement dans des petites séries de cas.[122-124, 177, 178] L'HSC et l'HSAc pourraient avoir des mécanismes similaires, avec un continuum physiopathologique entre HSAc et HSC.

Afin d'aller plus loin dans la physiopathologie de l'HSC liée à l'AAC, nous avons comparé la prévalence de l'HSC entre les patients AAC avec HSAc isolée et les patients AAC avec HIC lobaire et testé l'association de l'HSC avec l'HSAc et les autres marqueurs d'AAC de neuroimagerie. Nous avons conduit une analyse rétrospective chez 116 patients consécutifs répondant aux critères modifiés de Boston d'AAC probable (âge moyen, 77.4 ± 7.3 ans) avec une IRM interprétable, présentant soit une HSAc isolée aigue (n=45) soit une HIC lobaire aigue (n=71). Nous avons évalué l'HSAc, l'HSC et les marqueurs IRM de microangiopathie selon les recommandations internationales STRIVE (STandards for ReportIng Vascular changes on nEuroimaging).[148]

Nous montrons que les patients AAC avec HSAc sont caractérisés par une présentation clinique d'épisodes neurologiques focaux transitoires (TFNE) et une prévalence élevée (89%) de l'HSC, comparativement aux patients AAC avec HIC lobaire. L'HSAc est indépendamment associée à l'HSC alors que l'HIC lobaire aigue est associée à l'âge et la présence d'HIC lobaire chronique, ancien.

Nos résultats décrivent les caractéristiques cliniques et IRM de l'HSAc isolée liée à l'AAC au sein de l'une des plus larges cohortes publiées sur le sujet et confirment l'association forte entre HSAc et HSC dans l'AAC, suggérant une physiopathologie commune.

1.1.2. Manuscrit Etude 1.

Ce manuscrit a été publié dans *European Journal of Neurology*.

ORIGINAL ARTICLE

Cortical superficial siderosis and acute convexity subarachnoid hemorrhage in cerebral amyloid angiopathy

N. Raposo[a,b], L. Calviere[a,b], V. Cazzola[c], M. Planton[a,b], S. Patsoura[c], M. Wargny[d], J. F. Albucher[a,b], A. Sommet[d,e], J. M. Olivot[a,b], F. Chollet[a,b], J. Pariente[a,b], F. Bonneville[b,c] and A. Viguier[a,b]

[a]*Neurology Department, Hôpital Pierre-Paul Riquet, Centre Hospitalier Universitaire de Toulouse, Toulouse;* [b]*Toulouse NeuroImaging Center, Inserm, UPS, Université de Toulouse, Toulouse;* [c]*Neuroradiology Department, Hôpital Pierre-Paul Riquet, Centre Hospitalier Universitaire de Toulouse, Toulouse;* [d]*Epidemiology Department, Centre Hospitalier Universitaire de Toulouse, Toulouse; and* [e]*Department of Clinical Pharmacology, CIC1436, USMR, Centre Hospitalier Universitaire de Toulouse, Toulouse, France*

Keywords:
cerebral amyloid angiopathy, convexity subarachnoid hemorrhage, cortical superficial siderosis, intracerebral hemorrhage, transient focal neurological episode

Received 20 July 2017
Accepted 16 October 2017

European Journal of Neurology 2017, **0:** 1–7

doi:10.1111/ene.13484

Background and purpose : Acute convexity subarachnoid hemorrhage (cSAH) and cortical superficial siderosis (cSS) are neuroimaging markers of cerebral amyloid angiopathy (CAA) that may arise through similar mechanisms. The prevalence of cSS in patients with CAA presenting with acute cSAH versus lobar intracerebral hemorrhage (ICH) was compared and the physiopathology of cSS was explored by examining neuroimaging associations.

Methods: Data from 116 consecutive patients with probable CAA (mean age, 77.4 ± 7.3 years) presenting with acute cSAH ($n = 45$) or acute lobar ICH ($n = 71$) were retrospectively analyzed. Magnetic resonance imaging scans were analyzed for cSS and other imaging markers. The two groups' clinical and imaging data were compared and the associations between cSAH and cSS were explored.

Results: Patients with cSAH presented mostly with transient focal neurological episodes. The prevalence of cSS was higher amongst cSAH patients than amongst ICH patients (88.9% vs. 57.7%; $P < 0.001$). In multivariable logistic regression analysis, focal [odds ratio (OR) 6.73; 95% confidence interval (CI) 1.75–25.81; $P = 0.005$] and disseminated (OR 11.68; 95% CI 3.55–38.35; $P < 0.001$) cSS were independently associated with acute cSAH, whereas older age (OR 0.93; 95% CI 0.87–0.99; $P = 0.025$) and chronic lobar ICH count (OR 0.45; 95% CI 0.25–0.80; $P = 0.007$) were associated with acute lobar ICH.

Conclusions: Amongst patients with CAA, cSS is independently associated with acute cSAH. These findings suggest that cSAH may be involved in the pathogenesis of the cSS observed in CAA. Longitudinal studies are warranted to assess this potential causal relationship.

Introduction

Sporadic cerebral amyloid angiopathy (CAA), characterized by the deposition of amyloid-β in the wall of cortical and leptomeningeal vessels, is a common cause of lobar intracerebral hemorrhage (ICH) and lobar cerebral microbleeds (CMBs) [1]. Cortical superficial siderosis (cSS) and acute convexity subarachnoid hemorrhage (cSAH) have recently been identified as neuroimaging markers for CAA. cSS appears to be a strong marker for CAA and is now included in the modified Boston criteria, which showed an increased sensitivity for CAA diagnosis [2,3]. Conversely, acute cSAH is a rare clinical presentation for CAA and has only been reported in a few case series [4–8].

Both cSS and cSAH are associated with transient focal neurological episodes (TFNEs) [9], another

Correspondence: N. Raposo, Service de Neurologie, Hôpital Pierre-Paul Riquet, Centre Hospitalier Universitaire de Toulouse, Place Baylac, 31059 Toulouse Cedex 9, France (tel.: +33 (0)5-61-77-76-40; fax: +33 (0)5-61-77-57-18; e-mail: raposo.n@chu-toulouse.fr).

© 2017 EAN

EUROPEAN JOURNAL OF NEUROLOGY

characterized clinical feature of CAA, and herald an increased risk of future lobar ICH [10–13]. Experimental [14] and clinico-radiological studies [7,8] suggest that cSAH may be involved in the pathogenesis of the cSS observed in CAA. Therefore, clarifying the mechanisms leading to cSS may have clinically important relevance regarding antithrombotic treatment and the risk of ICH.

In the current study, the aim was (i) to compare the prevalence of cSS in CAA patients with acute cSAH versus acute lobar ICH and (ii) to assess the relationship between cSS and both acute cSAH and acute lobar ICH. It was hypothesized that the prevalence of cSS was higher in patients with CAA-related cSAH relative to those with CAA-related lobar ICH.

Material and methods

Study design

A retrospective cross-sectional analysis was conducted of data prospectively collected from consecutive patients admitted into a single comprehensive stroke center (Toulouse Purpan Hospital, France) with a final diagnosis of (i) acute cSAH related to probable CAA or (ii) acute lobar ICH related to probable CAA. The study was approved by Toulouse-Purpan Hospital Research Ethics Committee (no. 22-0315). Informed consent was not required because of the retrospective observational design of the study.

Patient selection

Between January 2010 and September 2014, all consecutive patients admitted to the stroke unit with an acute subarachnoid hemorrhage (SAH) were identified from our prospective observational stroke registry. Traumatic or aneurysmal causes were excluded. Medical records and imaging of patients with cSAH were reviewed. cSAH was defined as evidence of acute blood in one or more adjacent cortical sulci at the convexity of the brain without extension to the interhemispheric fissure, sylvian fissure, basal cisterns or ventricles [5]. Patients were eligible for the study if they had (i) a symptomatic isolated (i.e. without adjacent lobar ICH) acute cSAH, (ii) an interpretable magnetic resonance imaging (MRI) and (iii) fulfilled the modified Boston criteria for probable CAA (i.e. patient 55 years or older with multiple, strictly lobar hemorrhages or CMBs and/or cSS) [3]. Patients with non-CAA cSAH or cSAH without other hemorrhagic marker of CAA were excluded.

As a comparison group, consecutive patients admitted into our stroke unit with (i) acute symptomatic lobar ICH, (ii) interpretable MRI and (iii) who met the modified Boston criteria for probable CAA were included.

Data collection

Demographic and clinical data were recorded and analyzed. Hypertension was defined as the use of any antihypertensive medication or documented elevated blood pressure >140/90 mmHg before admission. Information on neurological symptoms at admission was collected. According to the published criteria, TFNEs were defined as transient (≤24 h), with fully resolving, focal neurological symptoms that had no known alternative explanation other than CAA (e.g. structural brain lesion, atrial fibrillation, extracranial or intracranial stenosis) [9].

Magnetic resonance imaging acquisition and analysis

Magnetic resonance images were acquired on a 3 T Philips Intera Achieva (Philips, Best, The Netherlands). Participants were eligible for the current analysis if they had interpretable MRI images including, at least, T2*-weighted gradient recalled echo (GRE) (repetition/echo time 796/16 ms, 5-mm slice thickness, field of view 230 mm) and fluid-attenuated inversion recovery (FLAIR) sequences. The MRI scans were reviewed by two experienced neuroradiologists (VC and SP) blinded to the clinical data according to the Standards for Reporting Vascular Changes on Neuroimaging (STRIVE) [15]. Acute cSAH was defined as a linear hypointense signal on T2* GRE images and corresponding hyperintense signal on FLAIR sequence in the subarachnoid space that affected one or more cortical sulci of the cerebral convexities.

The location and extension (number of sulci) of acute cSAHs were visually assessed. Information was collected on the locations of ICHs. The number and distribution of CMBs (diameter < 5 mm) were evaluated on the T2* GRE images according to current consensus criteria [16]. Chronic ICH (diameter > 5 mm) was evaluated on the T2* GRE images. cSS was visually assessed according to recently proposed criteria [17]. The extent of cSS was classified as focal (restricted to ≤3 sulci) or disseminated (≥4 sulci). Periventricular and deep white matter hyperintensities (WMH) were visually assessed on the FLAIR images using the seven-point Fazekas rating scale [18].

Statistical analyses

Clinical and imaging characteristics were compared between the CAA patients with cSAH or lobar ICH.

© 2017 EAN

Fisher's exact test was used to test for independence between the categorical variables. A two-sample t test or Mann–Whitney U test was used to test for differences in quantitative variables between the groups, depending on their distributions. Binomial logistic regression was performed to assess the baseline factors associated with acute cSAH versus acute lobar ICH. A univariate approach was used first and then a multivariate approach after backward stepwise selection of the following variables: age, gender, chronic lobar ICH count, lobar CMB count, cSS severity (absence, focal or disseminated) and severe WMH (Fazekas score 5–6). A P value ≤ 0.05 was considered to be statistically significant.

All analyses were performed using R software (version 3.0.1, copyright 2013, the R Foundation for Statistical Computing, Vienna, Austria).

Results

During the study period, 384 consecutive patients with a spontaneous SAH were screened (Fig. 1). Amongst them, 45 patients with cSAH fulfilling the modified Boston criteria for probable CAA were eligible for the study. In the control group, of 448 consecutive patients with acute ICH, 71 had lobar ICH related to probable CAA (one case had pathological proof) and were considered for the study.

The final cohort consisted of 116 patients with probable CAA (mean age 77.4 ± 7.3 years; 48.3% male): 45 with cSAH and 71 with lobar ICH.

Presenting symptoms were mostly TFNEs in CAA patients with cSAH whereas persistent focal neurological deficit was the most common presentation in those with lobar ICH (Table 1). Amongst patients with cSAH, 38 (84.4%) presented with TFNEs. The most common symptoms were transient paraesthesias and/or numbness in 29 (64.4%) patients. TFNEs were repeated and were stereotyped in 19 (42.2%) cSAH patients. The clinical features of TFNEs were anatomically correlated with the location of acute cSAH in all patients.

The prevalence of cSS in CAA patients with acute cSAH was higher than in patients with acute lobar

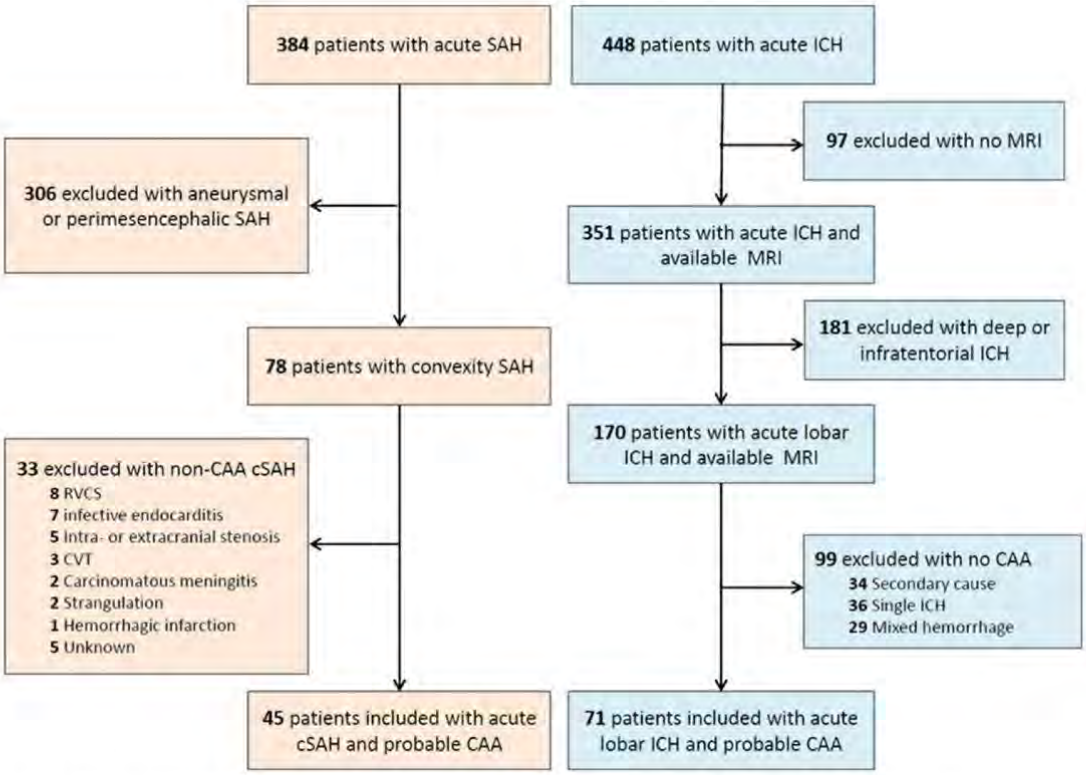

Figure 1 Flow diagram. CAA, cerebral amyloid angiopathy; CVT, cerebral venous thrombosis; RVCS, reversible cerebral vasoconstriction syndrome. [Color figure can be viewed at wileyonlinelibrary.com].

© 2017 EAN

Table 1 Demographic and clinical characteristics of patients with CAA and comparisons between cSAH and lobar ICH presentations

	Whole CAA cohort (n = 116)	cSAH (n = 45)	Lobar ICH (n = 71)	P value
Demographic characteristics				
Age, mean (SD), years	77 (7)	76 (7)	78 (7)	0.064
Male, no. (%)	56 (48.3)	19 (42.2)	37 (52.1)	0.299
Medical history				
Hypertension, no. (%)	58 (50.0)	25 (55.6)	33 (46.5)	0.340
Diabetes, no. (%)	16 (13.8)	6 (13.3)	10 (14.1)	0.908
Anticoagulant use, no. (%)	19 (16.4)	4 (8.9)	15 (21.1)	0.082
History of symptomatic ICH, no. (%)	18 (15.5)	7 (15.6)	11 (15.5)	0.992
Presenting symptoms				
Headache, no. (%)	16 (13.8)	5 (11.1)	11 (15.5)	0.504
Persistent focal neurological deficit, no. (%)	77 (66.4)	7 (15.6)	70 (98.6)	<0.001
Seizure, no. (%)	12 (10.3)	5 (11.1)	7 (9.9)	0.829
TFNEs, no. (%)	38 (32.8)	38 (84.4)	0 (0)	<0.001
Sensory TFNEs, no. (%)	29 (25.0)	29 (64.4)	0 (0)	<0.001
Motor TFNEs, no. (%)	15 (12.9)	15 (33.3)	0 (0)	<0.001
Aphasia TFNEs, no. (%)	12 (10.3)	12 (26.7)	0 (0)	<0.001
Recurrent TFNEs, no. (%)	19 (16.4)	19 (42.2)	0 (0)	<0.001

CAA, cerebral amyloid angiopathy; cSAH, convexity subarachnoid hemorrhage; ICH, intracerebral hemorrhage; TFNE, transient focal neurological episode.

Table 2 Imaging characteristics of patients with CAA and comparisons between cSAH and lobar ICH presentations

	Whole CAA cohort (n = 116)	cSAH (n = 45)	Lobar ICH (n = 71)	P value
Delay from onset to MRI, median (IQR), d	1 (0–3.25)	1 (0–3)	2 (0.5–4)	0.326
Chronic lobar ICH count, median (IQR)	0 (0–1)	0 (0–1)	0 (0–1)	0.116
Lobar CMB count, median (IQR)	3 (1–9)	3 (1–6)	4 (1–10)	0.604
Lobar CMBs ≥5, no. (%)	49 (42.2)	18 (40)	31 (43.7)	0.697
Presence of cSS, no. (%)	81 (69.8)	40 (88.9)	41 (57.7)	<0.001
Focal cSS, ≤3 sulci, no. (%)	26 (22.4)	10 (22.2)	16 (22.5)	0.968
Disseminated cSS, ≥4 sulci, no. (%)	55 (47.4)	30 (66.7)	25 (35.2)	<0.001
Severe (Fazekas 5–6) WMH, no. (%)	33 (28.4)	12 (26.6)	21 (29.5)	0.734

CAA, cerebral amyloid angiopathy; CMB, cerebral microbleed; cSAH, convexity subarachnoid hemorrhage; cSS, cortical superficial siderosis; ICH, intracerebral hemorrhage; IQR, interquartile range; MRI, magnetic resonance imaging; WMH, white matter hyperintensities.

ICH (88.9% vs. 57.7%; $P < 0.001$; Table 2). Disseminated cSS was observed in 30 of the 45 (66.7%) patients with cSAH compared to 25 of the 71 (35.2%) patients with lobar ICH ($P < 0.001$). No difference was observed between the two groups regarding lobar CMBs or WMH. The presence of chronic lobar ICH was detected in 14 of the 45 patients (31.1%) with acute cSAH and 29 of the 71 patients (40.8%) with acute lobar ICH ($P = 0.290$). Amongst patients without chronic lobar ICH, the prevalence of cSS in patients with cSAH was higher than in patients with acute lobar ICH (83.9% vs. 50.0%; $P = 0.003$). Figure 2 shows a representative case.

In univariate logistic regression analysis, the presence of cSS and its severity were associated with acute cSAH ($P < 0.001$ for both) whereas chronic lobar ICH was associated with acute lobar ICH ($P = 0.035$).

In multivariate logistic regression analysis, focal [odds ratio (OR) 6.73, 95% confidence interval (CI) 1.75–25.81; $P = 0.005$] and disseminated (OR 11.68, 95% CI 3.55–38.35; $P < 0.001$) cSS were independently associated with acute cSAH, whereas age (OR 0.93, 95% CI 0.87–0.99; $P = 0.025$) and chronic lobar ICH (OR 0.45, 95% CI 0.25–0.80; $P = 0.007$) were associated with acute lobar ICH (Table 3).

Discussion

The primary findings from our study are that in CAA patients acute cSAH was independently associated with the presence and severity of cSS whereas acute lobar ICH was associated with older age and chronic lobar ICH count. These results provide new insights into the pathology of CAA, suggesting that cSAH may represent a distinct phenotype of CAA that is different from lobar ICH and may be involved in the mechanisms that lead to cSS.

A few case series have recently linked acute cSAH to underlying CAA [4–8]. In line with these previous reports, it was found that CAA patients with acute cSAH mostly presented with TFNEs. However, neuroimaging characteristics of this presentation of CAA have remained uncertain because of the small cohort sizes and the inclusion of cSAH from various causes. Moreover, whether CAA patients with cSAH differ from those with lobar ICH remains unknown.

© 2017 EAN

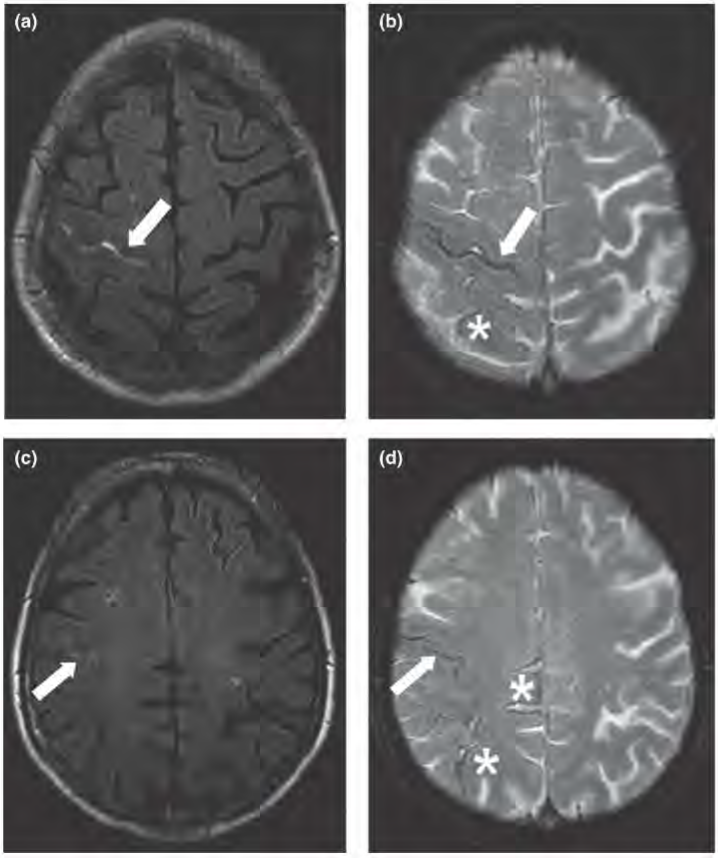

Figure 2 Representative MRI of cerebral amyloid angiopathy in a patient with an acute convexity subarachnoid hemorrhage and cortical superficial siderosis. The acute convexity subarachnoid hemorrhage (white arrow) appears as an area of linear FLAIR hyperintensity in the subarachnoid space of the right rolandic sulcus (a, c) with corresponding T2* GRE hypointensity (b, d). Cortical superficial siderosis (white star) appears as superficial T2* GRE hypointense signals on both sides of several sulci, giving a track-like appearance (b, d), without corresponding FLAIR hyperintense signal (a, c).

The most distinctive imaging feature between our two CAA groups was the higher prevalence of cSS in patients with acute cSAH. cSS is observed in 40%–60% of CAA patients with ICH [2,3,19] compared to 0.7% of the general population [20]. In our study, cSS was detected in 58% of CAA patients with ICH. Interestingly, CAA patients with cSAH demonstrated a much higher prevalence of cSS (89%) relative to those with ICH. However, the two groups had similar profiles for the burden of other neuroimaging markers of CAA. Thus, the severity of vasculopathic changes alone cannot account for the higher prevalence of cSS in CAA patients with cSAH. It seems likely that other mechanisms are involved in determining the location of the hemorrhage in either the subarachnoid space or the brain parenchyma.

Our findings raise the possibility that cSAH may correspond to a different CAA phenotype than that of lobar ICH. Genetic factors, such as the APOE genotype, may have important implications in the physiopathology of CAA. The APOE ε4 allele is associated with histological type 1 CAA that prominently affects cortical capillaries whereas the APOE ε2 allele is linked to histological type 2 CAA, characterized by Aβ deposition predominantly located to leptomeningeal and/or cortical arteries without cortical capillaries [21]. In our study it was found that, amongst CAA patients, acute cSAH was associated with cSS whereas acute lobar ICH was associated with older age and chronic lobar ICH. These results may suggest that cSAH and lobar ICH represent two different CAA phenotypes with distinct vasculopathic mechanisms affecting predominantly either leptomeningeal or cortical vessels. Further studies are warranted to assess the relationship between these two phenotypes and the APOE genotype.

The pathogenesis of cSS is not yet fully understood. Two main mechanisms have been advanced: (i) leakage from a lobar ICH into the subarachnoid space; (ii) rupture of meningeal vessels directly into the subarachnoid space. The first mechanism is supported by the association between cSS and chronic lobar ICH

© 2017 EAN

Table 3 Multivariate binomial logistic regression analysis showing the factors associated with convexity subarachnoid hemorrhage versus lobar intracerebral hemorrhage (reference) in CAA patients

	Odds ratio (95% CI)	*P* value
Age (for each year increase)	0.93 (0.87–0.99)	0.025
Chronic lobar ICH count (for each number increase)	0.45 (0.25–0.80)	0.007
cSS severity (set 'absent' as reference)		<0.001
Focal cSS	6.73 (1.75–25.81)	0.005
Disseminated cSS	11.68 (3.55–38.35)	<0.001

CAA, cerebral amyloid angiopathy; CI, confidence interval; cSS, cortical superficial siderosis; ICH, intracerebral hemorrhage.

found in a CAA cohort [2] and the evidence of rupture of lobar ICH through the cortex to the subarachnoid space in postmortem studies [22]. Our results show a strong relationship between acute cSAH and cSS suggesting a physiopathological continuum. Moreover, amongst CAA patients without previous lobar ICH, cSS is more common in patients presenting with acute cSAH than in those with acute lobar ICH. Experimental studies have demonstrated that repeated bleeding into the subarachnoid space can lead to subpial deposition of hemosiderin [14]. In addition, evolution from acute cSAH to cSS amongst CAA patients has been reported in recent neuroimaging studies [7,8,23]. Thus, cSS may represent blood residues formed as a result of direct blood leakage into the subarachnoid space.

The strengths of our study include the large sample size of CAA-related cSAH patients and the comparison with CAA-related ICH patients. Our study also has limitations due to the retrospective design of the study, the potential selection bias induced by the absence of MRI evaluation in some of the most severe cases of CAA-ICH and the lack of APOE genotype and pathologically proven CAA cases.

Conclusions

Results from our study indicate that cSS is independently associated with acute cSAH in patients with CAA. Our findings suggest that cSAH may be involved in the pathogenesis of cSS and could be the missing link between TFNEs, cSS and the increased risk of future ICH. Hence, the diagnosis of acute cSAH in patients presenting with TFNEs has important clinical implications. Further prospective longitudinal studies are needed to confirm the evolution from acute cSAH to cSS and to assess the risk of recurrent bleeding in CAA patients presenting with cSAH versus lobar ICH.

Acknowledgements

No targeted funding reported. The authors thank le CHU de Toulouse.

Disclosure of conflicts of interest

N. Raposo, V. Cazzola, M. Planton, S. Patsoura, M. Wargny, A. Sommet, F. Bonneville and A. Viguier report no disclosures. L. Calviere received consulting fees from Boehringer Ingelheim and travel grants from Bochringer Ingelheim and Pfizer. J.F. Albucher received consulting fees from Bayer and speaker honoraria from Boehringer Ingelheim, Bayer and Pfizer. J.M. Olivot received consulting fees from Astra Zeneca, Servier, Boston Scientific and speaker honoraria from Bochringer Ingelheim, Pfizer and Bristol Myers Squibb. F. Chollet served as a consultant for Institut de Recherche Pierre Fabre and has received speaker honoraria from Bristol-Myers Squibb and Boston Scientific. J. Pariente is an associate editor of the *Journal of Alzheimer's Disease* and has received speaker honoraria from Lilly and Novartis.

References

1. Charidimou A, Gang Q, Werring DJ. Sporadic cerebral amyloid angiopathy revisited: recent insights into pathophysiology and clinical spectrum. *J Neurol Neurosurg Psychiatry* 2012; **83:** 124–137.
2. Charidimou A, Jager RH, Fox Z, *et al.* Prevalence and mechanisms of cortical superficial siderosis in cerebral amyloid angiopathy. *Neurology* 2013; **81:** 626–632.
3. Linn J, Halpin A, Demaerel P, *et al.* Prevalence of superficial siderosis in patients with cerebral amyloid angiopathy. *Neurology* 2010; **74:** 1346–1350.
4. Cuvinciuc V, Viguier A, Calviere L, *et al.* Isolated acute nontraumatic cortical subarachnoid hemorrhage. *AJNR Am J Neuroradiol* 2010; **31:** 1355–1362.
5. Kumar S, Goddeau RP Jr, Selim MH, *et al.* Atraumatic convexal subarachnoid hemorrhage: clinical presentation, imaging patterns, and etiologies. *Neurology* 2010; **74:** 893–899.
6. Raposo N, Viguier A, Cuvinciuc V, *et al.* Cortical subarachnoid haemorrhage in the elderly: a recurrent event probably related to cerebral amyloid angiopathy. *Eur J Neurol* 2011; **18:** 597–603.
7. Beitzke M, Enzinger C, Wunsch G, Asslaber M, Gattringer T, Fazekas F. Contribution of convexal subarachnoid hemorrhage to disease progression in cerebral amyloid angiopathy. *Stroke* 2015; **46:** 1533–1540.
8. Calviere L, Cuvinciuc V, Raposo N, *et al.* Acute convexity subarachnoid hemorrhage related to cerebral amyloid angiopathy: clinicoradiological features and outcome. *J Stroke Cerebrovasc Dis* 2016; **25:** 1009–1016.
9. Charidimou A, Peeters A, Fox Z, *et al.* Spectrum of transient focal neurological episodes in cerebral amyloid angiopathy: multicentre magnetic resonance imaging cohort study and meta-analysis . *Stroke* 2012; **43:** 2324–2330.

© 2017 EAN

10. Linn J, Wollenweber FA, Lummel N, *et al.* Superficial siderosis is a warning sign for future intracranial hemorrhage. *J Neurol* 2012; **260:** 176–181.
11. Charidimou A, Peeters AP, Jager R, *et al.* Cortical superficial siderosis and intracerebral hemorrhage risk in cerebral amyloid angiopathy. *Neurology* 2013; **81:** 1666–1673.
12. Wilson D, Hostettler IC, Ambler G, Banerjee G, Jager HR, Werring DJ. Convexity subarachnoid haemorrhage has a high risk of intracerebral haemorrhage in suspected cerebral amyloid angiopathy. *J Neurol* 2017; **264:** 674.
13. Charidimou A, Boulouis G, Xiong L, *et al.* Cortical superficial siderosis and first-ever cerebral hemorrhage in cerebral amyloid angiopathy. *Neurology* 2017; **88:** 1607–1614.
14. Koeppen AH, Dickson AC, Chu RC, Thach RE. The pathogenesis of superficial siderosis of the central nervous system. *Ann Neurol* 1993; **34:** 646–653.
15. Wardlaw JM, Smith EE, Biessels GJ, *et al.* Neuroimaging standards for research into small vessel disease and its contribution to ageing and neurodegeneration. *Lancet Neurol* 2013; **12:** 822–838.
16. Greenberg SM, Vernooij MW, Cordonnier C, *et al.* Cerebral microbleeds: a guide to detection and interpretation. *Lancet Neurol* 2009; **8:** 165–174.
17. Charidimou A, Linn J, Vernooij MW, *et al.* Cortical superficial siderosis: detection and clinical significance in cerebral amyloid angiopathy and related conditions. *Brain* 2015; **138:** 2126–2139.
18. Fazekas F, Chawluk JB, Alavi A, Hurtig HI, Zimmerman RA. MR signal abnormalities at 1.5 T in Alzheimer's dementia and normal aging. *AJR Am J Roentgenol* 1987; **149:** 351–356.
19. Charidimou A, Martinez-Ramirez S, Shoamanesh A, *et al.* Cerebral amyloid angiopathy with and without hemorrhage: evidence for different disease phenotypes. *Neurology* 2015; **84:** 1206–1212.
20. Vernooij MW, Ikram MA, Hofman A, Krestin GP, Breteler MM, van der Lugt A. Superficial siderosis in the general population. *Neurology* 2009; **73:** 202–205.
21. Thal DR, Ghebremedhin E, Rub U, Yamaguchi H, Del Tredici K, Braak H. Two types of sporadic cerebral amyloid angiopathy. *J Neuropathol Exp Neurol* 2002; **61:** 282–293.
22. Yamada M, Itoh Y, Otomo E, Hayakawa M, Miyatake T. Subarachnoid haemorrhage in the elderly: a necropsy study of the association with cerebral amyloid angiopathy. *J Neurol Neurosurg Psychiatry* 1993; **56:** 543–547.
23. Renard D, Thouvenot E. Evolution of subarachnoid hemorrhage extension in lobar hemorrhage in the early chronic phase and the impact on cerebral amyloid angiopathy criteria. *J Stroke Cerebrovasc Dis* 2016; **25:** 2502–2505.

© 2017 EAN

1.2. Etude 2 : Hémorragie sous arachnoïdienne associée à l'hémorragie lobaire : un marqueur diagnostique d'Angiopathie Amyloïde Cérébrale.

1.2.1. Contexte et principaux résultats.

Identifier l'AAC comme cause d'HIC lobaire constitue un enjeu important dans la mesure où le risque de récidive d'HIC est élevé dans le cadre de l'AAC. La présence d'une HSAc associé à l'HIC est signe radiologique fréquemment décrit dans les études TDM chez les patients avec AAC. Néanmoins l'HSAc était souvent considérée comme l'extension d'un saignement intra parenchymateux superficiel dans l'espace sous arachnoïdien, corrélé au volume de l'HIC.

Néanmoins, comme les vaisseaux leptoméningés sont les plus sévèrement atteints dans l'AAC, nous avons émis l'hypothèse que l'HSAc associée à l'HIC lobaire pourrait être un marqueur d'AAC sous-jacente. Nous avons également étudié l'hématome sous-dural (HSD), un autre marqueur décrit chez les patients avec HIC liée à l'AAC dans les études TDM, comme autre potentiel biomarqueur d'AAC.

L'objectif principal de cette étude était de déterminer si la présence d'une HSAc et/ou d'un HSD sur l'IRM des patients ayant survécu à une HIC lobaire aigue était associée au diagnostic d'AAC probable selon les critères de Boston.

Nous avons analysé de façon rétrospective les données de 165 patients (âge moyen 70 ± 13 ans) avec HIC lobaire aigue non traumatique ayant une IRM réalisée dans les 10 jours après le début des symptômes. Les patients étaient classés en (1) HIC lié à l'AAC (HIC-AAC) s'il remplissaient les critères modifiés de Boston pour une AAC probable ou (2) HIC non lié à l'AAC (HIC-non AAC). Les images IRM étaient analysées pour la présence d'HSAc et d'HSD et les marqueurs de microangiopathie étaient évalués selon les recommandations. Les associations entre HSAc / HSD et le diagnostic d'AAC probable ont été évaluées par des modèles multivariés.

Au total, 72 (44%) patients avec HIC-AAC and 93 (56%) patients avec HIC-non AAC ont été inclus. Les patients avec HIC-AAC avaient une prévalence plus élevée de l'HSAc (73.6% vs. 39.8% ; $p < 0.001$) et de l'HSD (37.5% vs. 21.5% ; $p = 0.02$) que les patients avec HIC-non AAC.

Dans l'analyse multivariée, la présence de l'HSAc était indépendamment associée au diagnostic d'AAC alors qu'il n'y avait pas d'association entre HSD et AAC.

Nos résultats suggèrent que la présence d'une HSAc associée à l'HIC lobaire aiguë pourrait être un biomarqueur supplémentaire permettant de diagnostiquer l'AAC en phase aigüe de l'HIC. Nos résultats sur une population de patients ayant survécu à une HIC lobaire, évalués en IRM sont complémentaires avec ceux récemment rapportés par l'équipe d'Edinburgh sur une population différente d'HIC fatales imagées en TDM.

1.2.2. Manuscrit Etude 2.

Ce manuscrit a été publié dans *Stroke*.

Materiel supplémentaire en annexe 5.

Subarachnoid and Subdural Hemorrhages in Lobar Intracerebral Hemorrhage Associated With Cerebral Amyloid Angiopathy

Alain Viguier, MD*; Nicolas Raposo, MD*; Sofia Patsoura, MD; Lionel Calviere, MD; Jean François Albucher, MD; Jean Bernard Ruidavets, MD; François Chollet, MD, PhD; Christophe Cognard, MD, PhD; Jean Marc Olivot, MD, PhD; Fabrice Bonneville, MD, PhD

Background and Purpose—Identifying underlying cerebral amyloid angiopathy (CAA) in patients with intracerebral hemorrhage (ICH) has important clinical implication. Convexity subarachnoid hemorrhage (cSAH) and subdural hemorrhage (SDH) are computed tomography features of CAA-related ICH. We explored whether cSAH and SDH could be additional magnetic resonance imaging markers of CAA in lobar ICH survivors.

Methods—We analyzed data from consecutive patients with acute lobar ICH associated with CAA (CAA-ICH) or not attributed to CAA (non–CAA-ICH). Magnetic resonance imaging scans were analyzed for cSAH, SDH, and markers of small vessel disease. The associations of cSAH and SDH with the diagnosis of probable CAA based on the modified Boston criteria were explored using multivariable models.

Results—We included 165 patients with acute lobar ICH (mean age 70±13 years): 72 patients with CAA-ICH and 93 with non–CAA-ICH. Patients with CAA-ICH had a higher prevalence of cSAH (73.6% versus 39.8%; $P<0.001$) and SDH (37.5% versus 21.5%; $P=0.02$) than non–CAA-ICH. In multivariate logistic regression analysis, the presence of cSAH was independently associated with CAA-ICH (odds ratio, 2.97; 95% CI, 1.26–6.99; $P=0.013$), whereas there was no association between SDH and CAA-ICH.

Conclusions—Among survivors of acute lobar ICH, the presence of cSAH is associated with the magnetic resonance imaging–based diagnosis of CAA. Further studies should investigate whether cSAH help improve the sensitivity of magnetic resonance imaging for in vivo diagnosis of CAA. **(*Stroke*. 2019;50:1567-1569. DOI: 10.1161/STROKEAHA.119.024837.)**

Key Words: cerebral amyloid angiopathy ■ cerebral hemorrhage ■ magnetic resonance imaging ■ subarachnoid hemorrhage ■ survivors

Downloaded from http://ahajournals.org by on May 29, 2019

Cerebral amyloid angiopathy (CAA) is a major cause of lobar intracerebral hemorrhage (ICH) with high risk of recurrence.[1] Hence, identifying CAA has important therapeutic and prognostic implications. The magnetic resonance imaging (MRI)–based Boston criteria enable reliable in vivo diagnosis of CAA but have limited accuracy in challenging cases (single lobar ICH).[2]

Computed tomography–based studies with pathologically proven CAA suggest that convexity subarachnoid hemorrhage (cSAH)[3,4] and subdural hemorrhage (SDH)[5,6] may be additional markers of CAA. Whether these findings are generalizable to ICH survivors examined with MRI remains uncertain. In the current study, we aimed to investigate the association of cSAH and SDH with the MRI-based Boston criteria for CAA in survivors of acute lobar ICH.

Methods

The data that support the findings of this study are available from the corresponding author on reasonable request.

Patient Selection

We conducted a retrospective analysis of prospectively collected data from consecutive patients admitted to the Toulouse Hospital stroke center between January 2012 and August 2014 with acute spontaneous (nontraumatic) lobar ICH. The study received ethical approval by the local ethics committee (No. 22–0315) and no informed consent was necessary after review.

Received December 3, 2018; final revision received March 20, 2019; accepted March 28, 2019.

From the Department of Neurology (A.V., N.R., L.C., J.F.A., F.C., J.M.O.), Department of Neuroradiology (S.P., C.C., F.B.), Hôpital Pierre-Paul Riquet, and Department of Epidemiology (J.B.R.), Centre Hospitalier Universitaire de Toulouse, France; and Toulouse NeuroImaging Center, Université de Toulouse, Inserm, UPS, France (A.V., N.R., L.C., J.F.A., F.C., J.M.O., F.B.).

*Drs Viguier and Raposo contributed equally.

The online-only Data Supplement is available with this article at https://www.ahajournals.org/doi/suppl/10.1161/STROKEAHA.119.024837.

Correspondence to Alain Viguier, MD, Service de Neurologie, Hôpital Pierre-Paul Riquet, Centre Hospitalier Universitaire de Toulouse, Pl Baylac, 31059 Toulouse Cedex 9, France. Email viguier.a@chu-toulouse.fr

© 2019 American Heart Association, Inc.

Stroke is available at https://www.ahajournals.org/journal/str DOI: 10.1161/STROKEAHA.119.024837

Inclusion criteria were (1) patients with acute lobar ICH, (2) with MRI performed within 10 days after symptom onset, and (3) were still alive at discharge. Patients with traumatic ICH were excluded. Patients were categorized as (1) CAA-ICH or (2) non–CAA-ICH, based on the modified Boston criteria for probable CAA.[2] Please see the online-only Data Supplement.

MRI Acquisition and Analysis

MR images were acquired on 1.5-T or 3-T scanners, including at least T2*-weighted gradient recalled echo and axial fluid-attenuated inversion recovery sequences.

Images were reviewed by 2 experienced neuroradiologists (Drs Bonneville and Patsoura). Cerebral microbleeds, cortical superficial siderosis, and white matter hyperintensities were assessed according to Standards for Reporting Vascular Changes on Neuroimaging recommendations.[7]

The presence of SDH and cSAH was assessed by the 2 raters in consensus. SDH was defined as a subdural collection with MR signal intensities suggesting of acute blood (ie, fluid-attenuated inversion recovery–hyperintensity or T2*-weighted gradient recalled echo–hypointensity). Acute cSAH was defined as linear T2*-weighted gradient recalled echo–hypointensity with corresponding fluid-attenuated inversion recovery–hyperintensity in the subarachnoid space filling ≥1 cortical sulci (Figure 1).

Statistical Analyses

We compared baseline characteristics between patients with CAA-ICH versus non–CAA-ICH using χ^2 test or Fisher exact test for qualitative variables and 2-sample t test or Mann-Whitney U test for quantitative variables, as appropriate. We used univariate and multivariate logistic regression analyses to test the association of cSAH and SDH with the diagnosis of probable CAA. Analyses were 2-tailed, and $P<0.05$ was considered to be significant. Computation was performed with SAS software, version 9.4 (SAS Institute, Cary, IL) and Stata 14.2 software (StataCorp, College Station, TX).

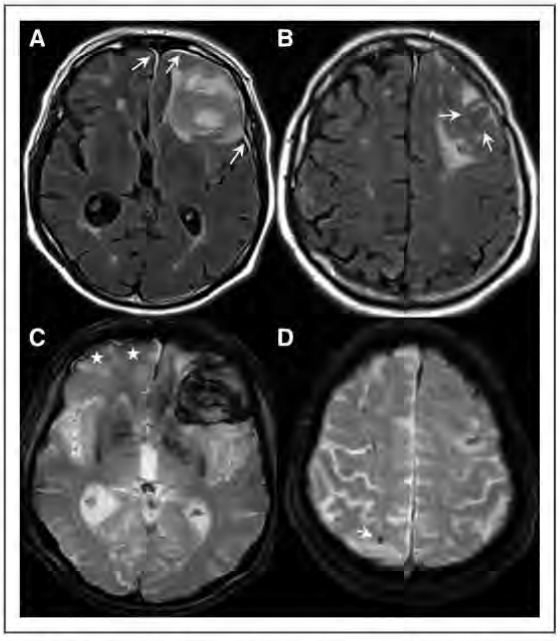

Figure 1. Representative magnetic resonance images of cerebral amyloid angiopathy-intracerebral hemorrhage (ICH) associated with subdural hemorrhage (SDH) and convexity subarachnoid hemorrhage (cSAH). Axial fluid-attenuated inversion recovery images (**A** and **B**) show left frontal ICH associated with thin hyperintense SDH (arrows, **A**) and cSAH (arrows, **B**). T2*-weighted gradient recalled echo images (**C** and **D**) show cortical superficial siderosis (asterisks, **C**) and lobar microbleeds (arrow, **D**).

Table. Characteristics of Patients With CAA-ICH and Non–CAA-ICH

	CAA-ICH (n=72)	Non–CAA-ICH (n=93)	*P* Value
Age, y, mean±SD	77.6±7.6	65.0±15.3	<0.001
Male, N (%)	38 (52.8)	51 (54.8)	0.79
Hypertension, N (%)	34 (47.2)	48 (51.6)	0.21
Antithrombotic use, N (%)	29 (40.3)	26 (28.0)	0.10
Previous symptomatic ICH, N (%)	13 (18.1)	3(3.2)	0.002
Time (days) from onset to MRI, median [IQR]	1 [0–3]	2 [1–4]	0.455
ICH volume, mL, mean±SD	22.3±21	18.0±18	0.16
CMB count, median [IQR]	3.5 [1–12]	0 [0–3]	0.001
Presence of cSS, N (%)	43 (59.7)	7 (7.5)	0.001
Fazekas WMH score /6, median [IQR]	3.5 [2–5]	2 [0–4]	0.001

CAA indicates cerebral amyloid angiopathy; CMB, cerebral microbleeds; cSS, cortical superficial siderosis; ICH, intracerebral hemorrhage; IQR, interquartile range; MRI, magnetic resonance imaging; and WMH, white matter hyperintensities.

Results

The final cohort consisted of 165 patients (mean age 70±13 years) with acute lobar ICH (Table): 72 (44%) patients with CAA-ICH and 93 (56%) with non–CAA-ICH (32 with single lobar ICH, 29 with mixed hemorrhages, and 32 with secondary causes; Figure I in the online-only Data Supplement).

We detected cSAH in 90 (54.5 %) patients and SDH in 47 (28.5%) patients from the whole cohort (Tables I and II in the online-only Data Supplement). cSAH (73.6% versus 39.8%; $P<0.001$) and SDH (37.5% versus 21.5%; $P=0.02$) were more frequently observed in patients with CAA-ICH than non–CAA-ICH (Figure 2).

In multivariable logistic regression analysis, the presence of cSAH was independently associated with CAA-ICH (odds ratio, 2.97; 95% CI, 1.26–6.99; $P=0.013$), whereas there was no association between SDH and CAA-ICH (Table III in the online-only Data Supplement).

Discussion

Our findings suggest that, among survivors of acute lobar ICH, cSAH (but not SDH) is independently associated with the diagnosis of CAA-ICH, based on the Boston criteria. Therefore, cSAH may be additional marker of CAA, useful in diagnosing CAA within the time window of acute ICH.

cSAH has recently emerged as another marker of CAA. Although isolated cSAH (ie, without acute ICH) has been shown to be strongly associated with cortical superficial siderosis in CAA,[8] the association between cSAH observed simultaneously with lobar ICH and MRI markers of CAA is not well known. In the Edinburgh study, cSAH was detected on computed tomography in 89% of patients with CAA-ICH and was associated with moderate or severe CAA.[4] Although patients from this study were restricted to fatal

Downloaded from http://ahajournals.org by on May 29, 2019

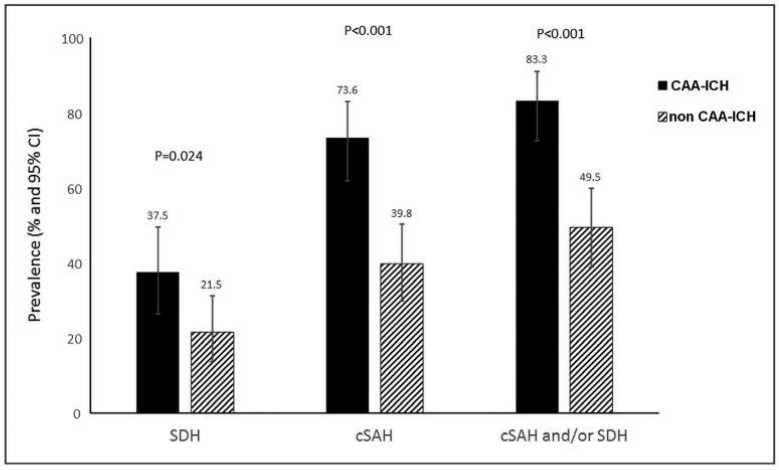

Figure 2. Prevalence of subdural hemorrhage (SDH) and convexity subarachnoid hemorrhage (cSAH) in patients with cerebral amyloid angiopathy (CAA)-intracerebral hemorrhage (ICH) and non–CAA-ICH. The *P* value was calculated using the χ^2 test.

ICH cases, whether these results were generalizable to ICH survivors remained unclear. In our cohort, cSAH was detected with MRI in 74% of patients with CAA-ICH and was independently associated with the diagnosis of CAA-ICH. Therefore, our findings among ICH survivors and those from the Edinburgh study provide complementary evidence that cSAH suggests underlying CAA in patients with acute lobar ICH.

SDH has occasionally been reported in association with CAA based on pathological examination.[5,6] In our cohort, although SDH was more common in patients with CAA-ICH than non–CAA-ICH, no association was found between SDH and CAA-ICH after adjustment for other confounders. These results are in line with previous computed tomography–based studies.[4,6]

Our study has limitations, including its retrospective design and the lack of pathologically proven CAA. Nonetheless, the probable CAA category we used to define CAA-ICH has excellent sensitivity and specificity.[2] Despite the assessment in consensus by 2 raters, we acknowledge that cSAH/SDH rating may have been affected by the presence of MRI markers of CAA that were visible to raters. Finally, the subjects enrolled in our study were restricted to the patients who could tolerate MRI that may have induced a selection bias.

Conclusions

Our findings among survivors of acute lobar ICH confirm that cSAH presence may help in diagnosing CAA within the acute phase of ICH and would be particularly useful in challenging cases without other MRI markers of CAA. Additional well-powered MRI studies with pathologically proven CAA should determine whether cSAH would enhance diagnostic accuracy of the Boston criteria. Further studies should also explore the prognostic relevance of cSAH.

Acknowledgments

We thank the CHU de Toulouse. Drs Viguier, Raposo, Calviere, and Bonneville conceived and designed the study. Drs Viguier and Raposo supervised the study, wrote the article, prepared the figures, and table. Drs Viguier, Raposo, Calviere, Patsoura, Albucher, Olivot, Chollet, VL, Cognard and Bonneville collected the data. JBR conducted the statistical analyses. Drs Viguier, Raposo, Calviere, Patsoura, Albucher, Ruidavets, Olivot, Chollet, Cognard and Bonneville analyzed and interpreted the data, and revised the article.

Disclosures

Dr Calviere received consulting fees from Boehringer Ingelheim and travel grant from Boehringer Ingelheim and Pfizer. Dr Albucher received consulting fees from Bayer and speaker honoraria from Boehringer Ingelheim, Bayer, and Pfizer. Dr Chollet served as a consultant for Institut de Recherche Pierre Fabre and has received speaker honoraria from Bristol-Myers Squibb and Boston Scientific. Dr Cognard received consulting fees from Microvention, Stryker, and Medtronic. Dr Olivot received consulting fees from Astra Zeneca, Servier, Boston Scientific and speaker honoraria from Boehringer Ingelheim, Pfizer, and Bristol-Myers Squibb. The other authors report no conflicts.

References

1. Charidimou A, Gang Q, Werring DJ. Sporadic cerebral amyloid angiopathy revisited: recent insights into pathophysiology and clinical spectrum. *J Neurol Neurosurg Psychiatry*. 2012;83:124–137. doi: 10.1136/jnnp-2011-301308
2. Linn J, Halpin A, Demaerel P, Ruhland J, Giese AD, Dichgans M, et al. Prevalence of superficial siderosis in patients with cerebral amyloid angiopathy. *Neurology*. 2010;74:1346–1350. doi: 10.1212/WNL.0b013e3181dad605
3. Samarasekera N, Rodrigues MA, Toh PS, Al-Shahi R. Imaging features of intracerebral hemorrhage with cerebral amyloid angiopathy: systematic review and meta-analysis. *PLoS One*. 2017;12:e0180923. doi: 10.1371/journal.pone.0180923
4. Rodrigues MA, Samarasekera N, Lerpiniere C, Humphreys C, McCarron MO, White PM, et al. The Edinburgh CT and genetic diagnostic criteria for lobar intracerebral haemorrhage associated with cerebral amyloid angiopathy: model development and diagnostic test accuracy study. *Lancet Neurol*. 2018;17:232–240. doi: 10.1016/S1474-4422(18)30006-1
5. Chao CP, Kotsenas AL, Broderick DF. Cerebral amyloid angiopathy: CT and MR imaging findings. *Radiographics*. 2006;26:1517–1531. doi: 10.1148/rg.265055090
6. Patel PV, FitzMaurice E, Nandigam RN, Auluck P, Viswanathan A, Goldstein JN, et al. Association of subdural hematoma with increased mortality in lobar intracerebral hemorrhage. *Arch Neurol*. 2009;66:79–84. doi: 10.1001/archneur.66.1.79
7. Wardlaw JM, Smith EE, Biessels GJ, Cordonnier C, Fazekas F, Frayne R, et al; STandards for ReportIng Vascular changes on nEuroimaging (STRIVE v1). Neuroimaging standards for research into small vessel disease and its contribution to ageing and neurodegeneration. *Lancet Neurol*. 2013;12:822–838. doi: 10.1016/S1474-4422(13)70124-8
8. Raposo N, Calviere L, Cazzola V, Planton M, Patsoura S, Wargny M, et al. Cortical superficial siderosis and acute convexity subarachnoid hemorrhage in cerebral amyloid angiopathy. *Eur J Neurol*. 2018;25:253–259. doi: 10.1111/ene.13484

Downloaded from http://ahajournals.org by on May 29, 2019

1.3. Etude 3 : Impact pronostique de l'Hémorragie sous arachnoïdienne associée à l'hémorragie lobaire dans l'Angiopathie Amyloïde Cérébrale.

1.3.1. Contexte et principaux résultats.

Chez les patients avec AAC, le risque de récidive après une HIC lobaire est globalement élevé et certains biomarqueurs d'imagerie pourraient aider à stratifier ce risque. Parmi les différents biomarqueurs, l'hémosidérose corticale est apparue récemment comme un marqueur IRM central, fortement lié au risque de récidive.

Nous avons montré, dans l'étude 1, que l'hémosidérose corticale et l'HSAc étaient fortement associées chez les patients AAC et constituent vraisemblablement un continuum physiopathologique entre une phase aiguë du saignement sous arachnoïdien (HSAc aiguë) et une phase chronique (hémosidérose corticale). Par ailleurs, nous avons identifié dans l'étude 2, l'HSAc associée à l'HIC lobaire comme un biomarqueur indépendamment associé au diagnostic d'AAC. Nous avons donc testé, dans l'étude 3, l'hypothèse que l'HSAc associée à l'HIC lobaire entrainait un risque de récidive d'HIC accru chez les patients avec AAC.

Nous avons conduit une étude de cohorte prospective de 261 patients consécutifs ayant survécu à une HIC lobaire aiguë remplissant les critères de Boston pour une AAC possible, probable ou définie. Les caractéristiques cliniques et IRM initiales ont été analysées. La présence et la topographie (adjacente à l'HIC ou à distance) de l'HSAc ont été évaluées selon une échelle standardisée. Les marqueurs IRM d'AAC ont été analysés selon les recommandations internationales en vigueur (STRIVE). Nous avons évalué l'association entre HSAc sur l'IRM initiale et la survenue d'une récidive d'HIC symptomatique pendant le suivi.

Parmi les 261 survivants à une HIC lobaire aigu inclus dans cette étude, 11 avaient une AAC prouvée par examen anatomopathologique, 142 avaient une AAC probable et 108 une AAC possible. Une HSAc était observée sur l'IRM initiale chez 166/261 patients (63.6% ; 95% confidence interval [CI] 57.7-69.5). Durant un suivi médian de 28.6 mois (interquartile range 7.3-57.2), 54 (20.7%) patients ont présenté une récidive d'HIC symptomatique. Dans l'analyse de régression de Cox, la présence de toute HSAc, d'HSAc adjacente à l'HIC et d'HSAc à distance de l'HIC était associée à un risque de récidive accru, après ajustement sur plusieurs facteurs

confondant, dont l'hémosidérose corticale. Le taux d'incidence d'HIC durant le suivi chez les patients AAC avec HSAc était de 9.8 pour 100 personne-années (95% CI 7.2-12.9) alors qu'il était de 1.2 pour 100 personne-années (95% CI 0.3-3.2) chez ceux sans HSAc (adjusted hazard ratio 7.4, 95% CI 2.6-21.1).

Ces résultats suggèrent que la présence d'HSAc chez les patients AAC avec HIC lobaire aiguë est un facteur prédictif de récidive, non seulement quand l'HSAc est à distance de l'HIC mais également quand elle est adjacente à l'HIC. L'HSAc devrait donc être évaluée, au même titre que l'hémosidérose corticale, pour stratifier le risque de récidive chez les patients AAC avec HIC lobaire aiguë. Dans la mesure où l'HSAc peut également être détectée par TDM (contrairement à l'hémosidérose corticale visible uniquement en IRM), elle pourrait constituer un biomarqueur pronostique plus largement utilisable. Nos résultats devront être validés par d'autres études.

1.3.2. Manuscrit Etude 3.

Le manuscrit de cette étude a été soumis et est en cours de révisions.

Matériel supplémentaire en Annexe 6.

Convexity Subarachnoid Hemorrhage in Lobar Intracerebral Hemorrhage: A prognostic marker

Nicolas Raposo[1,2,3] (MD), Andreas Charidimou[1] (MD, PhD), Duangnapa Roongpiboonsopit[1,4] (MD, MSc), Michelle Onyekaba[1], M. Edip Gurol[1] (MD), Jonathan Rosand[1,5,6,7] (MD, MSc), Steven M Greenberg[1] (MD, PhD), Joshua N. Goldstein[1,5] (MD, PhD) and Anand Viswanathan[1] (MD, PhD).

[1] Stroke Research Center, Department of Neurology, Massachusetts General Hospital, Harvard Medical School, Boston, MA, USA.

[2] Department of Neurology, Hôpital Pierre-Paul Riquet, Centre Hospitalier Universitaire de Toulouse, Toulouse, France

[3] Toulouse NeuroImaging Center, Université de Toulouse, Inserm, UPS, France

[4] Division of Neurology, Faculty of Medicine, Department of Medicine, Naresuan University, Phitsanulok, Thailand

[5] Division of Neurocritical care and Emergency Neurology, Massachusetts General Hospital, Harvard Medical School, Boston, MA, USA.

[6] Center for Genomic Medicine, Massachusetts General Hospital, Harvard Medical School, Boston, MA, USA.

[7] Henry and Allison McCance Center for Brain Health, Massachusetts General Hospital, Harvard Medical School, Boston, MA, USA.

Correspondence to Nicolas Raposo, MD

Stroke Research Center, Massachusetts General Hospital, Harvard Medical School, 175 Cambridge St, Ste 300, Boston, MA 02114, USA.

Phone: +1.617.643.2713

E-mail: raposo.n@chu-toulouse.fr

Manuscript word count: 2704

Abstract word count: 245

Title character count: 88

Number of references: 35

Number of Tables & Figures: 7

Search terms: intracerebral hemorrhage; cerebral amyloid angiopathy; subarachnoid hemorrhage; cortical superficial siderosis; prognosis.

Funding sources:

This study was supported by the following NIH grants: R01AG047975, R01AG026484, P50AG005134, K23AG028726, K23 NS083711, and R01 NS070834. Nicolas Raposo was supported by a Fulbright Scholarship, and received an Arthur Sachs Scholarship from the Harvard University committee on General Scholarship, and a Philippe Foundation research grant.

Conflict of interest and disclosure:

The authors report no disclosures relevant to the manuscript.

Go to Neurology.org for full disclosures.

ABSTRACT

Objective: To investigate whether acute convexity subarachnoid hemorrhage (cSAH) associated with acute lobar intracerebral hemorrhage (ICH) increases the risk of ICH recurrence in patients with cerebral amyloid angiopathy (CAA).

Methods: We conducted a prospective cohort study of consecutive acute spontaneous lobar ICH survivors fulfilling the Boston criteria for possible or probable CAA (CAA-ICH). We analyzed baseline clinical and MRI data including cSAH (categorized as adjacent or remote from ICH on a standardized scale), cortical superficial siderosis (cSS) and other CAA MRI markers. Multivariable Cox regression models were used to assess the association between cSAH and recurrent symptomatic ICH during follow-up.

Results: We included 261 CAA-ICH survivors (mean age 76.2 ± 8.7). Of them, 166 (63.6%; 95% confidence interval [CI] 57.7-69.5) had cSAH on baseline MRI. During a median follow-up of 28.6 months (interquartile range 7.3-57.2), 54 (20.7%) patients experienced a recurrent lobar ICH. In Cox regression, any cSAH, adjacent cSAH and remote cSAH were independent predictors of recurrent ICH after adjusting for other confounders, including cSS. Incidence rate of recurrent ICH in patients with cSAH was 9.8 per 100 person-years (95% CI 7.2-12.9) compared with 1.2 per 100 person-years (95% CI 0.3-3.2) in those without cSAH (adjusted hazard ratio 7.4, 95% CI 2.6-21.1).

Conclusion: In patients with CAA-related acute ICH, cSAH (adjacent or remote from lobar ICH) is commonly observed and heralds an increased risk of recurrent ICH. cSAH may help stratify bleeding risk and should be assessed along cSS for prognosis and clinical management.

GLOSSARY

CAA = cerebral amyloid angiopathy; CMB = cerebral microbleeds; cSAH = subarachnoid hemorrhage; cSS = cortical superficial siderosis; FLAIR = fluid-attenuated inversion recovery; GRE = gradient recalled echo; ICH = intracerebral hemorrhage; IVH = intraventricular hemorrhage; STRIVE = Standards for Reporting Vascular Changes on Neuroimaging; SVD = small vessel disease; WMH = white matter hyperintensities.

INTRODUCTION

Cerebral amyloid angiopathy (CAA) is the most important cause of lobar intracerebral hemorrhage (ICH) in the elderly,[1] a devastating disease characterized by high mortality rate,[2] poor functional outcome[3] and dementia.[4, 5] Despite preventive strategies – including tight blood pressure control[6] and bleeding risk-based anticoagulant strategy[7] – the risk of recurrent ICH is high in patients with CAA-related ICH (CAA-ICH).[8] However, future ICH risk appears heterogeneous in patients with CAA[9-11] and accurately stratifying this risk may guide clinical management of these patients.

Convexity subarachnoid hemorrhage (cSAH) is sometimes observed simultaneously with lobar ICH[12] and was thought to result from extension to a parenchymal hemorrhage into the subarachnoid space. Recently, the presence of cSAH associated with lobar ICH have been linked to underlying CAA,[13, 14] raising the possibility that cSAH may be caused by the rupture of leptomeningeal vessels, predominantly affected in CAA.[15] Hence, cSAH might be a marker of vascular fragility, especially since cortical superficial siderosis (cSS) – the chronic form of superficial bleeding in CAA resulting from episodes of acute cSAH – is a major risk factor for future ICH.[9, 10, 16-19] Whether cSAH heralds an increased risk of recurrent ICH in patients with CAA-ICH remains unknown.

In this prospective cohort study, we aimed to determine the prognostic relevance of cSAH in patients with CAA-ICH. We investigated whether cSAH associated with acute lobar ICH is a predictor of ICH recurrence in patients with CAA.

SUBJECTS AND METHODS

Study design

We used data from an established prospective observational cohort study of consecutive survivors of lobar ICH admitted to Massachusetts General Hospital (MGH), Boston, USA between February, 1997 and October, 2014.

Standard protocol approvals, registrations, and patients' consents

This study was performed with approval of the institutional review board of MGH with informed consent from all participants or family members.

Study population

Participants were consecutive ICH survivors drawn from an ongoing longitudinal cohort study of spontaneous lobar ICH who had MRI as previously described in detail.[20] For the present study, our inclusion criteria were: (1) patients with acute symptomatic lobar ICH who were alive at discharge, (2) diagnosis of definite, probable or possible CAA based on the original Boston criteria[21] (i.e., including lobar cerebral microbleeds [CMBs], but not including cortical superficial siderosis [cSS] in the diagnostic criteria), (3) MRI with fluid-attenuated inversion recovery (FLAIR) and blood-sensitive sequences of adequate quality performed within 10 days after symptom onset, (4) available follow up information on symptomatic ICH, confirmed by neuroimaging. We excluded patients with history of head injury and those who underwent brain surgery before MRI to avoid other potential causes of cSAH.

Baseline data collection

Demographic information and baseline clinical data (vascular risk factors, history of prior ICH, cardiovascular event, medication use) were prospectively collected, as previously described.[20] Hypertension was defined as the use of any antihypertensive medication or documented elevated blood pressure > 140/90 mmHg before admission. APOE genotype was determined from all patients who donated blood samples for genetic analysis and provided informed consent.

MRI acquisition and analysis

Images were acquired on a 1.5T scanner and included at least T2*-weighted gradient recalled echo (T2*-GRE) and FLAIR sequences, as previously detailled.[22] A small subset of patients (n=15; 5.7%) underwent susceptibility-weighted imaging (SWI) instead of T2*-GRE, as blood sensitive sequence. Their baseline clinical and imaging characteristics were not different from those who had T2*-GRE (data not shown).

All MR images were reviewed by the investigators, blinded to the baseline clinical data and follow-up information, according to the STandards for ReportIng Vascular changes on nEuroimaging (STRIVE).[23] Lobar ICH was defined as intraparenchymal hemorrhage involving the cerebral cortex and underlying subcortical white matter without extending into deep brain regions (e.g., basal ganglia, thalamus). ICH volume on baseline CT was calculated, blinded to MRI with a semiautomated planimetric methods (Alice, PAREXEL International Corporation, Waltham, MA; and Analyze 10.0, Mayo Clinic, Rochester, MN).

cSAH and cSS were independently assessed by two trained investigators (N.R. and D.R.). A third trained investigator (A.C.) rated a random 20% sample for cSAH presence and extent, and another 20% sample for cSS presence and extent. cSAH was defined as linear hyperintense signal on FLAIR (suggestive of acute bleeding) with or without corresponding hypointense signal on T2*GRE (or SWI) in the subarachnoid space that affected one or more cortical sulci of the cerebral convexities.[18] The location and extension (number of sulci) of acute cSAH were visually assessed. cSAH extent was classified as (1) adjacent to ICH when the bleeding was confined to contiguous sulci within 1-2 sulci from acute ICH, or (2) remote from ICH when cSAH was observed away from at least 2 unaffected sulci of acute ICH (figure 1). The inter-rater reliability was excellent for cSAH presence (κ = 0.80) and good for cSAH extent (κ = 0.72). We carefully differentiated cSAH from cSS, that was defined as linear residues of chronic blood products in the superficial layers of the cerebral cortex that showed a characteristic *gyriform* hypointense signal pattern on the T2*GRE / SWI images, but with no corresponding hyperintense signal on FLAIR images (unlike cSAH). cSS was visually assessed according to the consensus recommended criteria.[18] We did not include cSS connected to ICH to minimize the risk of misclassification between cSS and acute cSAH. The extent of cSS was classified as focal (restricted to ≤3 sulci) or disseminated (≥4 sulci). The inter-rater agreement was excellent for cSS presence (κ = 0.79) and good for cSS extent (κ = 0.74). CMB number and distribution were evaluated on the T2*-GRE or SWI images according to the current consensus criteria.[24] White matter hyperintensities (WMH) were visually assessed on the axial FLAIR images using the 7-point Fazekas' rating scale.[25]

Follow up

Follow-up data were obtained from consenting survivors and their caregivers by systematic telephone interview at 6-month intervals after ICH, as previously described.[20] We collected information on recurrent symptomatic ICH and death after index ICH. All recurrent ICH reports were confirmed by direct review of brain imaging (MRI or CT scan) by a study investigator blinded to baseline clinical and MRI information. We recorded the number and location of recurrent symptomatic ICH. Blood pressure (BP) measurements during follow-up were obtained from medical records.

Statistical analysis

We compared baseline clinical and imaging characteristics between patients with and without cSAH, and between those with and without recurrent symptomatic ICH during follow up. We used $\chi 2$ test or the Fisher exact test for categorical variables and the two-sample T-test or Mann-Whitney U-test for continuous variables, as appropriate. Multivariable binominal logistic regression was used to determine factors associated with the presence of cSAH. Age and variables with a $p < 0.05$ in the univariable analysis (previous history of symptomatic ICH – i.e. other than index ICH –, presence of APOE E2 allele, ICH volume, cSS presence and lobar CMB count) were entered into the model. Multicollinearity was assessed using variance inflation factors (VIF) and predictors with VIF > 5 were removed from the model.

We calculated the absolute event rate per 100 person-years for recurrent symptomatic ICH. We determined predictors of a recurrent symptomatic ICH in univariable analyses using Kaplan-Meier plots with significance testing by the log-rank test. Survival time was calculated from date of index ICH until the date of recurrent symptomatic ICH at follow up or the last known date

without symptomatic ICH during follow up. For patients experiencing multiple symptomatic ICH events during follow up (n=3), data were censored after the first symptomatic ICH event. We determined the presence of cSAH as a univariable predictor of recurrent ICH. We performed multivariable analyses using Cox regression models to calculate multivariable hazard ratios (HR) for recurrent ICH according to the baseline presence (vs. absence) and extent (no cSAH; adjacent cSAH; remote cSAH) of cSAH. We included in multivariable modelling all variables associated with recurrent symptomatic ICH in univariable analysis with $p < 0.05$ (previous symptomatic ICH, presence of cSS and cSAH presence or extent) and other potential predisposing factors of ICH recurrence based on prior studies (age, presence of lobar CMB). The proportional hazard assumption was tested using graphical check and Schoenfeld residual-based tests.

A *p*-value ≤0.05 was considered to be statistically significant. All analyses were performed using the Statistical Package for the Social Sciences (SPSS) version 24 (for windows; SPSS Inc, Chicago, IL).

Data Availability

The authors certify they have documented all data, methods, and materials used to conduct the research presented. Anonymized data pertaining to the research presented will be made available by request from qualified investigators.

RESULTS

Our final cohort consisted in 261 ICH survivors (mean age 76.2 ± 8.7 years; 52% female) with suspected CAA: 11 with pathologically-proven CAA, 142 with probable CAA and 108 with possible CAA. A flow diagram of the participants is shown in Figure 2. The median time from symptom onset to MRI was 2 days (interquartile range [IQR] 1-3).

Prevalence of cSAH and associated factors.

cSAH was present in 166 of 261 patients (64%, 95% confidence interval [CI] 58-70%) on baseline MRI, and was more frequently observed in patients with pathologically-proven or probable CAA than in those with possible CAA (77.8% vs. 43.5%; $p < 0.001$). Of 166 patients with cSAH, 98 (59%) had cSAH adjacent to acute lobar ICH and 68 (41%) had cSAH remote from ICH, with a median number of 3 (IQR 2-6) affected sulci. Compared to patients without cSAH at baseline, patients with cSAH had larger ICH volume and were more likely to have history of previous ICH (before index ICH), APOE ε2 allele, cSS and higher lobar CMB count (Table 1). In the multivariable analysis, presence of cSS was the only factor independently associated with cSAH (Odds ratio [OR] 4.42, 95% CI 1.15-17.08; $p = 0.03$).

cSAH and risk of recurrent ICH.

During a median follow-up of 28.6 months (IQR 7.3-57.2), 54 (20.7%) patients experienced recurrent symptomatic ICH. Of them, 3 had multiple (>1) recurrent ICH. The median delay from baseline ICH to the first recurrent ICH was 19.5 months (IQR 2.4-44.5). All recurrent ICH were lobar and 27 (50%) patients had recurrent ICH in the same hemisphere as the baseline ICH. Compared to those who did not experience recurrent ICH, patients with recurrent ICH during

follow-up had higher prevalence of previous ICH (other than index ICH), and were more likely to have cSAH and cSS (Table 2).

The incidence rate of recurrent symptomatic ICH in patients with cSAH was 9.8 per 100 person-years (95% CI 7.2-12.9), compared to 1.2 per 100 person-years (95% CI 0.3-3.2) in those without cSAH (Table 3). In Kaplan-Meier analysis, the presence of cSAH was a predictor for ICH recurrence (log-rank *p*-value < 0.0001; Figure 3). Compared to patients without cSAH, both adjacent SAH ($p < 0.0001$) and remote cSAH ($p < 0.0001$) were associated with an increased risk of recurrent ICH. Patients with remote cSAH from ICH did not have an increased risk of recurrent ICH compared to those with adjacent cSAH ($p = 0.945$). The other univariable predictors of recurrent ICH were history of previous ICH and cSS presence.

In multivariable Cox regression analysis, presence of cSAH (hazard ratio [HR] 7.4; 95% CI 2.6-21.1; $p < 0.001$) and cSS (HR 2.0; 95% CI 1.0-3.7; $p = 0.036$) were independent predictors of recurrent symptomatic ICH (Table 4). In multivariable Cox regression model including cSAH extent, adjacent cSAH and remote cSAH were both predictors of recurrent ICH. These results remained consistent after adjusting for CAA diagnostic category (i.e. pathologically-proven or probable CAA vs. possible CAA).

DISCUSSION

In this prospective cohort study of CAA-ICH survivors, acute cSAH associated with lobar ICH was detected with MRI in more than 60% of patient within 10 days after symptom onset and was associated with an increased risk of recurrent symptomatic ICH, independently from cSS. Interestingly, cSAH adjacent to acute ICH (that has been thought to reflect ICH extension into the subarachnoid space) seems to be as strong predictor of recurrent ICH as cSAH remote from ICH. Detection of cSAH in the acute setting may therefore be useful for clinicians to stratify the risk of ICH recurrence in patients with acute lobar ICH and might be explored as an outcome marker in future clinical trials.

In our cohort of patients with CAA-related acute lobar ICH, prevalence of cSAH was high, particularly in those with pathologically-proven or probable CAA (78%). These results are in line with recent studies that highlighted cSAH associated with lobar ICH as a neuroimaging marker suggestive of underlying CAA. In a CT-based study of patients with lobar ICH who died and had a research autopsy, presence of cSAH was associated with moderate or severe CAA, and is now included in the Edinburgh criteria for CAA.[13] Similarly, in a MRI-based study of lobar ICH survivors, presence of cSAH was associated with the diagnosis of probable CAA, based on the modified Boston criteria.[14]

Our findings show that cSAH detected in patients with CAA-ICH was independently associated with cSS. This association have been previously reported in CAA patients with isolated (i.e. without associated ICH) cSAH, a rare presentation of CAA characterized by transient focal neurological episodes.[26, 27] Experimental studies[19] and longitudinal imaging studies[28] have

shown that repeated bleeding in the subarachnoid space can lead to cSS. In patients with acute CAA-ICH, expansion from parenchymal hemorrhage into the subarachnoid space is the most widespread advanced mechanism to explain cSAH. However, few studies suggest that the primary hemorrhage sometimes occur in the subarachnoid space in patients with CAA-ICH.[28, 29] Hence, cSAH might represent an early stage in the pathway leading from the rupture of leptomeningeal vessels to cSS,[30, 31] and may reflect vascular fragility, heralding an increased risk of future ICH in CAA patients.

Few small studies have suggested that the risk of future ICH is high after isolated cSAH in patients with CAA.[29, 30, 32] However, the relationship between cSAH associated with lobar ICH and the risk of ICH recurrence remains unknown. In our prospective cohort study of CAA-ICH survivors with long-term follow-up, cSAH associated with lobar ICH was a strong predictor of recurrent ICH, after adjusting for other potential predictors including cSS, history of prior symptomatic ICH, and lobar CMB. In line with previous studies, cSS was also independent predictor of ICH recurrence.[9, 11, 16, 33] Interestingly, both cSAH adjacent to ICH and remote cSAH were predictors of recurrent ICH. Although previous studies suggested that the presence of cSAH remote from ICH increased the risk of recurrent ICH, cSAH connected to acute ICH was considered as an extension of lobar hematoma into the subarachnoid space and had not been yet associated with an increased risk of future ICH.

Our study has limitations, including its MRI-based design that may have led to a selection bias toward the less severe ICH cases. However, the median ICH volume of our cohort (20 mL) was larger than in the ATACH-2[34] and INTERACT-2[35] trials. In a clinical setting, MRI were not all acquired with identical sequence parameters, that may have affected our detection of imaging

markers of small vessel disease. Nonetheless, our analysis did not find difference in rate of cSAH, cSS and CMB according to the blood-sensitive sequences employed (T2*-GRE vs SWI). Additionally, as APOE genotype was available in 146 (56%) of the patients, our predictive model was not fully adjusted for this potential predictor of ICH recurrence. Misclassification between acute cSAH and cSS, another hemorrhagic predictor might have influenced our results. However, we used prespecified criteria (particularly the presence of hyperintense signal on FLAIR) based on current recommended guidelines[18] to discriminate cSAH from cSS, and we identified cSAH as a predictor of recurrent ICH after adjusting for cSS. Finally, as detection of acute cSAH likely reduces over time, our results can only be applied to CAA-related lobar ICH survivors who get an MRI in the acute setting. Further work to establish the dynamic evolution and underlying mechanisms of our findings will be important.

Our findings suggest that in lobar ICH survivors, presence of cSAH (adjacent or remote from acute ICH) is not only an imaging marker suggesting underlying CAA, but also a strong predictor of recurrent ICH with important prognostic relevance. As cSAH can be detected with MRI but also with CT, this prognostic marker could be widely used in clinical practice, even when MRI is unavailable. Future research is required to externally validate these findings and evaluate their clinical use.

Appendix 1

Name	Location	Role	Contribution
Nicolas Raposo, MD	Stroke Research Center, Massachusetts General Hospital, Boston, MA, USA.	Author	Design and conceptualized study; collected the data; analyzed and interpreted the data; conducted statistical analyses; wrote the manuscript; prepared the figures and tables; revised the manuscript.
Andreas Charidimou, MD	Stroke Research Center, Massachusetts General Hospital, Boston, MA, USA.	Author	Collected the data; analyzed and interpreted the data; revised the manuscript.
Duangnapa Roongpiboonsopit, MD	Division of Neurology, Faculty of Medicine, Department of Medicine, Naresuan University,	Author	Collected the data; analyzed and interpreted the data; revised the manuscript.

	Phitsanulok, Thailand		
Michelle Onyekaba	Stroke Research Center, Massachusetts General Hospital, Boston, MA, USA.	Author	Collected the data; analyzed and interpreted the data; revised the manuscript.
M. Edip Gurol, MD	Stroke Research Center, Massachusetts General Hospital, Boston, MA, USA.	Author	Revised the manuscript
Jonathan Rosand, MD,MSc	Division of Neurocritical care and Emergemcy Neurology, Massachusetts General Hospital, Harvard Medical School, Boston, MA, USA.	Author	Revised the manuscript

Steven M Greenberg, MD, PhD	Stroke Research Center, Massachusetts General Hospital, Boston, MA, USA.	Author	Funding, data collection; revised the manuscript.
Joshua N. Goldstein, MD PhD	Division of Neurocritical care and Emergemcy Neurology, Massachusetts General Hospital, Harvard Medical School, Boston, MA, USA.	Author	Revised the manuscript
Anand Viswanathan, MD PhD	Stroke Research Center, Massachusetts General Hospital, Boston, MA, USA.	Author	Design and conceptualized study; interpreted the data; revised the manuscript; supervised the study.

REFERENCES

1. Charidimou A, Gang Q, Werring DJ. Sporadic cerebral amyloid angiopathy revisited: Recent insights into pathophysiology and clinical spectrum. *J Neurol Neurosurg Psychiatry*. 2012;83:124-137
2. van Asch CJ, Luitse MJ, Rinkel GJ, van der Tweel I, Algra A, Klijn CJ. Incidence, case fatality, and functional outcome of intracerebral haemorrhage over time, according to age, sex, and ethnic origin: A systematic review and meta-analysis. *Lancet Neurol*. 2010;9:167-176
3. Roquer J, Rodriguez-Campello A, Jimenez-Conde J, Cuadrado-Godia E, Giralt-Steinhauer E, Vivanco Hidalgo RM, et al. Sex-related differences in primary intracerebral hemorrhage. *Neurology*. 2016;87:257-262
4. Moulin S, Labreuche J, Bombois S, Rossi C, Boulouis G, Henon H, et al. Dementia risk after spontaneous intracerebral haemorrhage: A prospective cohort study. *Lancet Neurol*. 2016;15:820-829
5. Planton M, Saint-Aubert L, Raposo N, Branchu L, Lyoubi A, Bonneville F, et al. High prevalence of cognitive impairment after intracerebral hemorrhage. *PLoS One*. 2017;12:e0178886
6. Arima H, Tzourio C, Anderson C, Woodward M, Bousser MG, MacMahon S, et al. Effects of perindopril-based lowering of blood pressure on intracerebral hemorrhage related to amyloid angiopathy: The progress trial. *Stroke*. 2010;41:394-396
7. Goldstein JN, Greenberg SM. Should anticoagulation be resumed after intracerebral hemorrhage? *Cleve Clin J Med*. 2010;77:791-799
8. Viswanathan A, Rakich SM, Engel C, Snider R, Rosand J, Greenberg SM, et al. Antiplatelet use after intracerebral hemorrhage. *Neurology*. 2006;66:206-209
9. Roongpiboonsopit D, Charidimou A, William CM, Lauer A, Falcone GJ, Martinez-Ramirez S, et al. Cortical superficial siderosis predicts early recurrent lobar hemorrhage. *Neurology*. 2016;87:1863-1870
10. Charidimou A, Boulouis G, Roongpiboonsopit D, Auriel E, Pasi M, Haley K, et al. Cortical superficial siderosis multifocality in cerebral amyloid angiopathy: A prospective study. *Neurology*. 2017; 89(21):2128-2135.
11. Wollenweber FA, Opherk C, Zedde M, Catak C, Malik R, Duering M, et al. Prognostic relevance of cortical superficial siderosis in cerebral amyloid angiopathy. *Neurology*. 2019;92:e792-e801
12. Samarasekera N, Rodrigues MA, Toh PS, Al-Shahi R. Imaging features of intracerebral hemorrhage with cerebral amyloid angiopathy: Systematic review and meta-analysis. *PLoS One*. 2017;12:e0180923
13. Rodrigues MA, Samarasekera N, Lerpiniere C, Humphreys C, McCarron MO, White PM, et al. The edinburgh ct and genetic diagnostic criteria for lobar intracerebral haemorrhage associated with cerebral amyloid angiopathy: Model development and diagnostic test accuracy study. *Lancet Neurol*. 2018; 17(3):232-240.
14. Viguier A, Raposo N, Patsoura S, Calviere L, Albucher JF, Ruidavets JB, et al. Subarachnoid and subdural hemorrhages in lobar intracerebral hemorrhage associated with cerebral amyloid angiopathy. [published online April 16, 2019] *Stroke*. 2019. https://www.ahajournals.org/doi/10.1161/STROKEAHA. 119.024837. Accessed April 16, 2019.
15. Attems J. Sporadic cerebral amyloid angiopathy: Pathology, clinical implications, and possible pathomechanisms. *Acta Neuropathol*. 2005;110:345-359

16. Charidimou A, Peeters AP, Jager R, Fox Z, Vandermeeren Y, Laloux P, et al. Cortical superficial siderosis and intracerebral hemorrhage risk in cerebral amyloid angiopathy. *Neurology*. 2013;81:1666-1673
17. Charidimou A, Boulouis G, Xiong L, Jessel MJ, Roongpiboonsopit D, Ayres A, et al. Cortical superficial siderosis and first-ever cerebral hemorrhage in cerebral amyloid angiopathy. *Neurology*. 2017;88:1607-1614
18. Charidimou A, Linn J, Vernooij MW, Opherk C, Akoudad S, Baron JC, et al. Cortical superficial siderosis: Detection and clinical significance in cerebral amyloid angiopathy and related conditions. *Brain*. 2015;138:2126-2139
19. Koeppen AH, Dickson AC, Chu RC, Thach RE. The pathogenesis of superficial siderosis of the central nervous system. *Ann Neurol*. 1993;34:646-653
20. O'Donnell HC, Rosand J, Knudsen KA, Furie KL, Segal AZ, Chiu RI, et al. Apolipoprotein e genotype and the risk of recurrent lobar intracerebral hemorrhage. *N Engl J Med*. 2000;342:240-245
21. Knudsen KA, Rosand J, Karluk D, Greenberg SM. Clinical diagnosis of cerebral amyloid angiopathy: Validation of the boston criteria. *Neurology*. 2001;56:537-539
22. Charidimou A, Boulouis G, Pasi M, Auriel E, van Etten ES, Haley K, et al. Mri-visible perivascular spaces in cerebral amyloid angiopathy and hypertensive arteriopathy. *Neurology*. 2017;88:1157-1164
23. Wardlaw JM, Smith EE, Biessels GJ, Cordonnier C, Fazekas F, Frayne R, et al. Neuroimaging standards for research into small vessel disease and its contribution to ageing and neurodegeneration. *Lancet Neurol*. 2013;12:822-838
24. Greenberg SM, Vernooij MW, Cordonnier C, Viswanathan A, Al-Shahi Salman R, Warach S, et al. Cerebral microbleeds: A guide to detection and interpretation. *Lancet Neurol*. 2009;8:165-174
25. Fazekas F, Chawluk JB, Alavi A, Hurtig HI, Zimmerman RA. Mr signal abnormalities at 1.5 t in alzheimer's dementia and normal aging. *AJR Am J Roentgenol*. 1987;149:351-356
26. Charidimou A, Boulouis G, Fotiadis P, Xiong L, Ayres AM, Schwab KM, et al. Acute convexity subarachnoid haemorrhage and cortical superficial siderosis in probable cerebral amyloid angiopathy without lobar haemorrhage. *J Neurol Neurosurg Psychiatry*. 2018; 89(4):397-403.
27. Raposo N, Calviere L, Cazzola V, Planton M, Patsoura S, Wargny M, et al. Cortical superficial siderosis and acute convexity subarachnoid hemorrhage in cerebral amyloid angiopathy. *Eur J Neurol*. 2018; 25(2):253-259.
28. Beitzke M, Enzinger C, Wunsch G, Asslaber M, Gattringer T, Fazekas F. Contribution of convexal subarachnoid hemorrhage to disease progression in cerebral amyloid angiopathy. *Stroke*. 2015;46:1533-1540
29. Takeda S, Yamazaki K, Miyakawa T, Onda K, Hinokuma K, Ikuta F, et al. Subcortical hematoma caused by cerebral amyloid angiopathy: Does the first evidence of hemorrhage occur in the subarachnoid space? *Neuropathology*. 2003;23:254-261
30. Calviere L, Cuvinciuc V, Raposo N, Faury A, Cognard C, Larrue V, et al. Acute convexity subarachnoid hemorrhage related to cerebral amyloid angiopathy: Clinicoradiological features and outcome. *J Stroke Cerebrovasc Dis*. 2016;25:1009-1016
31. Ni J, Auriel E, Jindal J, Ayres A, Schwab KM, Martinez-Ramirez S, et al. The characteristics of superficial siderosis and convexity subarachnoid hemorrhage and clinical relevance in suspected cerebral amyloid angiopathy. *Cerebrovasc Dis*. 2015;39:278-286
32. Wilson D, Hostettler IC, Ambler G, Banerjee G, Jager HR, Werring DJ. Convexity subarachnoid haemorrhage has a high risk of intracerebral haemorrhage in suspected cerebral amyloid angiopathy. *J Neurol*. 2017; 264(4):664-673.
33. Moulin S, Casolla B, Kuchcinski G, Boulouis G, Rossi C, Henon H, et al. Cortical superficial siderosis: A prospective observational cohort study. *Neurology*. 2018;91:e132-e138

34. Qureshi AI, Palesch YY, Barsan WG, Hanley DF, Hsu CY, Martin RL, et al. Intensive blood-pressure lowering in patients with acute cerebral hemorrhage. *N Engl J Med*. 2016;375:1033-1043
35. Anderson CS, Heeley E, Huang Y, Wang J, Stapf C, Delcourt C, et al. Rapid blood-pressure lowering in patients with acute intracerebral hemorrhage. *N Engl J Med*. 2013;368:2355-2365

TABLES

Table 1. Baseline characteristics of Cerebral Amyloid Angiopathy-related Intracerebral Hemorrhage survivors: comparison between patients with vs. without convexity subarachnoid hemorrhage.

	Whole ICH cohort	Patients with cSAH	Patients without cSAH	p-value
No.	261	166	95	
Demographics				
Age, mean ± SD	76.2 ± 8.7	75.6 ± 8.1	77.3 ± 9.5	0.236
Female, No. (%)	137 (52.5)	92 (55.4)	45 (47.4)	0.21
Clinical characteristics				
Hypertension, No. (%)	167 (64.0)	104 (62.7)	63 (66.3)	0.553
Previous symptomatic ICH, No. (%)	24 (9.2)	21 (12.7)	4 (4.2)	0.026
Atrial Fibrillation, No. (%)	42 (16.1)	23 (13.9)	19 (20.0)	0.194
Warfarin use, No. (%)	30 (11.5)	15 (9.0)	15 (15.8)	0.1
Antiplatelet use, No. (%)	107 (41.0)	69 (41.6)	38 (40.0)	0.804
Statin use, No. (%)	83 (31.8)	49 (29.5)	34 (35.8)	0.295
APOE ε2 (≥ 1 copy) [a], No. (%)	27 (18.5)	22 (23.4)	5 (9.6)	0.04
APOE ε4 (≥ 1 copy) [a], No. (%)	50 (34.2)	32 (34.0)	18 (34.6)	0.944
Imaging characteristics				
Onset to MRI (days), median [IQR]	2 [1-3]	2 [1-3]	2 [1-3]	0.732
ICH volume (mL), median [IQR]	20.0 [9.2-35.4]	22.1 [11.6-36.1]	14.0 [5.3-28.5]	0.001
Presence of IVH, No. (%)	55 (21.1)	35 (21.1)	20 (21.1)	0.995
Presence of cSS, No. (%)	57 (21.8)	49 (29.5)	8 (8.4)	< 0.001
Focal cSS, No. (%)	30 (11.5)	28 (16.9)	2 (2.1)	< 0.001
Disseminated cSS, No. (%)	27 (10.3)	21 (12.7)	6 (6.3)	0.106
Presence of lobar CMB, No. (%)	146 (55.9)	112 (67.5)	34 (35.8)	< 0.001
Lobar CMB count, median [IQR]	1 [0-3]	2 [0-4]	0 [0-2]	< 0.001
Fazekas WMH score, median [IQR]	4 [3-5]	4 [3-5]	4 [2-5]	0.48

Abbreviations: CMB = cerebral microbleeds; cSAH = subarachnoid hemorrhage; cSS = cortical superficial siderosis; ICH = intracerebral hemorrhage; IQR = interquartile range; IVH = intraventricular hemorrhage; SD = standard deviation; WMH = white matter hyperintensities.

[a] 146 patients consented for APOE genotype testing

Table 2. Characteristics of patients with vs. without intracerebral hemorrhage recurrence during follow-up.

	Patients with recurrent ICH (n=54)	Patients without recurrent ICH (n=207)	p-value
Demographics			
Age, mean ± SD	75.7 ± 7.6	76.4 ± 9.0	0.874
Female, No. (%)	30 (55.6)	107 (51.7)	0.613
Baseline clinical characteristics			
Hypertension, No. (%)	27 (50.0)	140 (67.6)	0.016
Previous symptomatic ICH, No. (%)	10 (18.5)	14 (6.8)	0.008
APOE ε2 (≥ 1 copy) [a], No. (%)	10 (23.8)	17 (16.3)	0.293
APOE ε4 (≥ 1 copy) [a], No. (%)	11 (26.2)	39 (37.5)	0.192
Baseline imaging characteristics			
Baseline ICH volume (mL), median [IQR]	24.6 [10.1-36.1]	18.3 [9.1-35.0]	0.228
IVH presence, No. (%)	10 (18.5)	45 (21.7)	0.605
Presence of cSAH, No. (%)	50 (92.6)	116 (56.0)	< 0.001
cSAH adjacent to ICH, No. (%)	31 (57.4)	67 (32.4)	0.001
cSAH remote from ICH, No. (%)	19 (35.2)	49 (23.7)	0.086
Presence of cSS, No. (%)	19 (35.2)	38 (18.4)	0.008
Presence of lobar CMB, No. (%)	34 (63.0)	112 (54.1)	0.243
Multiple lobar CMB (>2), No. (%)	25 (46.3)	91 (44.0)	0.758
Severe (Fazekas 5-6) WMH, No. (%)	16 (29.6)	69 (33.3)	0.605
Blood pressure during Follow-up			
SBP [b], mean ± SD	135.5 ± 11.0	134.2 ± 11.3	0.509
DBP [b], mean ± SD	75.6 ± 7.4	75.5 ± 7.1	0.949

Abbreviations: CMB = cerebral microbleeds; cSAH = subarachnoid hemorrhage; cSS = cortical superficial siderosis; DBP = diastolic blood pressure; ICH = intracerebral hemorrhage; IQR = interquartile range; SBP = systolic blood pressure; SD = standard deviation; WMH = white matter hyperintensities.

[a] 146 patients consented for APOE genotype testing

[b] missing, n=30 (BP measurements during follow-up not available)

Table 3. Event rate, and univariable and multivariable hazard ratio for recurrent symptomatic intracerebral hemorrhage (ICH) during follow-up according to the presence and extent of convexity subarachnoid hemorrhage (cSAH) at baseline.

	Recurrent symptomatic ICH				
	Events, No.	**Person-years, No.**	**Rate per 100 person-years (95% CI)**	**Unadjusted HR (95% CI)**	**Adjusted* HR (95% CI)**
cSAH absent	4	321	1.2 (0.3-3.2)	1 (ref)	1 (ref)
cSAH present	50	512	9.8 (7.2-12.9)	7.5 (2.7-20.7)	7.4 (2.6-21.1)
cSAH adjacent to ICH	31	316	9.8 (6.7-13.9)	7.6 (2.7-21.4)	7.8 (2.7-22.7)
cSAH remote from ICH	19	196	9.7 (5.8-15.1)	7.4 (2.5-21.7)	7.0 (2.3-20.9)

Abbreviations: CI = confidence interval; cSAH = subarachnoid hemorrhage; cSS = cortical superficial siderosis; HR = hazard ratio; ICH = intracerebral hemorrhage.

* adjusted for age, previous symptomatic ICH, presence of lobar cerebral microbleeds and cortical superficial siderosis.

Table 4. Multivariable Cox regression analyses of predictors of recurrent ICH in survivors of cerebral amyloid angiopathy-related intracerebral hemorrhage (CAA-ICH).

	HR	95% CI	p-value
Model 1			
cSAH presence	7.45	2.63-21.08	< 0.001
cSS presence	1.96	1.04-3.66	0.036
Age (per each year increase)	1.02	0.98-1.05	0.331
Previous Symptomatic ICH (other than index ICH)	1.86	0.86-4.00	0.114
Presence of Lobar CMB	0.60	0.33-1.12	0.109
Model 2			
cSAH extent (no cSAH as reference)			
cSAH adjacent to ICH	7.81	2.69-22.69	< 0.001
cSAH remote from ICH	6.95	2.32-20.87	0.001
cSS presence	1.94	1.04-3.63	0.038
Age (per each year increase)	1.02	0.98-1.05	0.354
Previous Symptomatic ICH (other than index ICH)	1.91	0.87-4.18	0.105
Presence of Lobar CMB	0.60	0.32-1.11	0.103

Abbreviations: CI = confidence interval; CMB = cerebral microbleeds; cSAH = subarachnoid hemorrhage; cSS = cortical superficial siderosis; HR = hazard ratio; ICH = intracerebral hemorrhage.

In sensitivity analyses, the Cox regression models remain consistent if CAA diagnosis category (pathologically-proven or probable CAA vs. possible CAA) is included.

FIGURE LEGENDS

Figure 1. Representative examples of convexity subarachnoid Hemorrhages (cSAH) associated with lobar intracerebral hemorrhage (ICH).

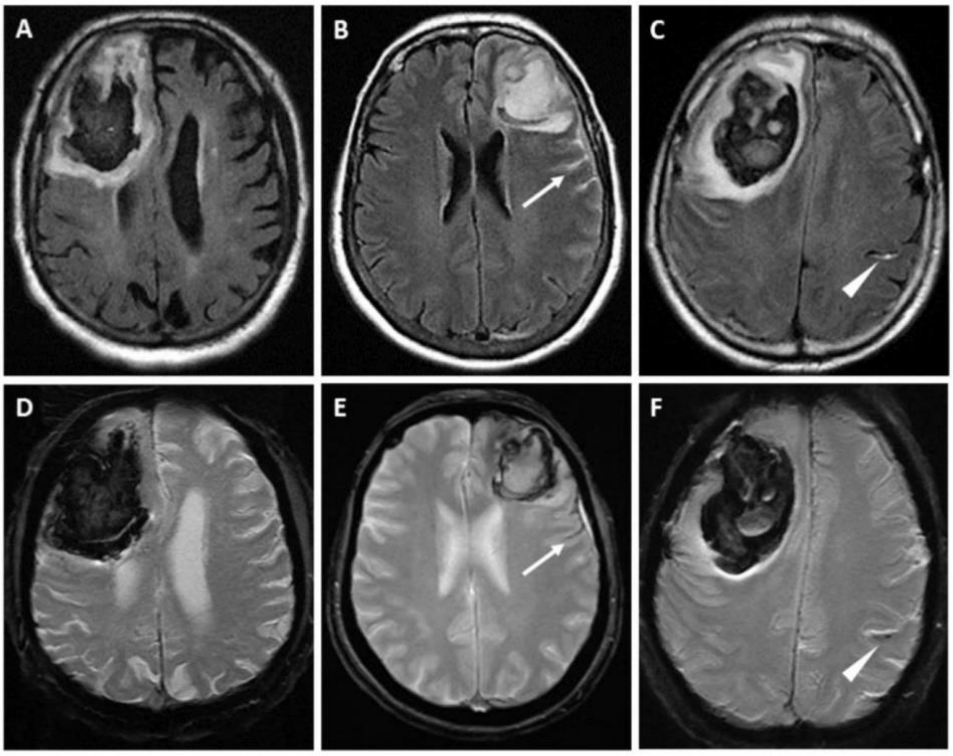

Axial FLAIR (A-B-C) and T2*-GRE (D-E-F) of 3 CAA-related acute ICH cases. Patient without cSAH (A-D): Acute right frontal ICH without evidence of cSAH. Patient with adjacent cSAH (B-E): cSAH (white arrow) was observed in 3 sulci adjacent to the acute left frontal ICH. Patient with remote cSAH (C-F): cSAH (white arrowhead) was detected in the left frontal lobe, remote from the acute right frontal ICH.

Figure 2. Flow diagram.

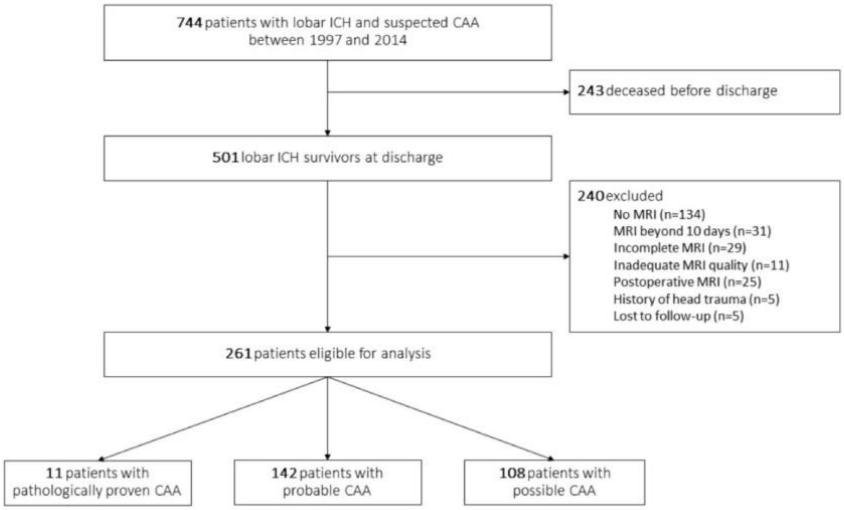

Abbreviations: CAA = cerebral amyloid angiopathy; ICH = intracerebral hemorrhage.

Figure 3. Probability of recurrent symptomatic Intracerebral Hemorrhage according to the presence and extent of convexity subarachnoid Hemorrhage at baseline.

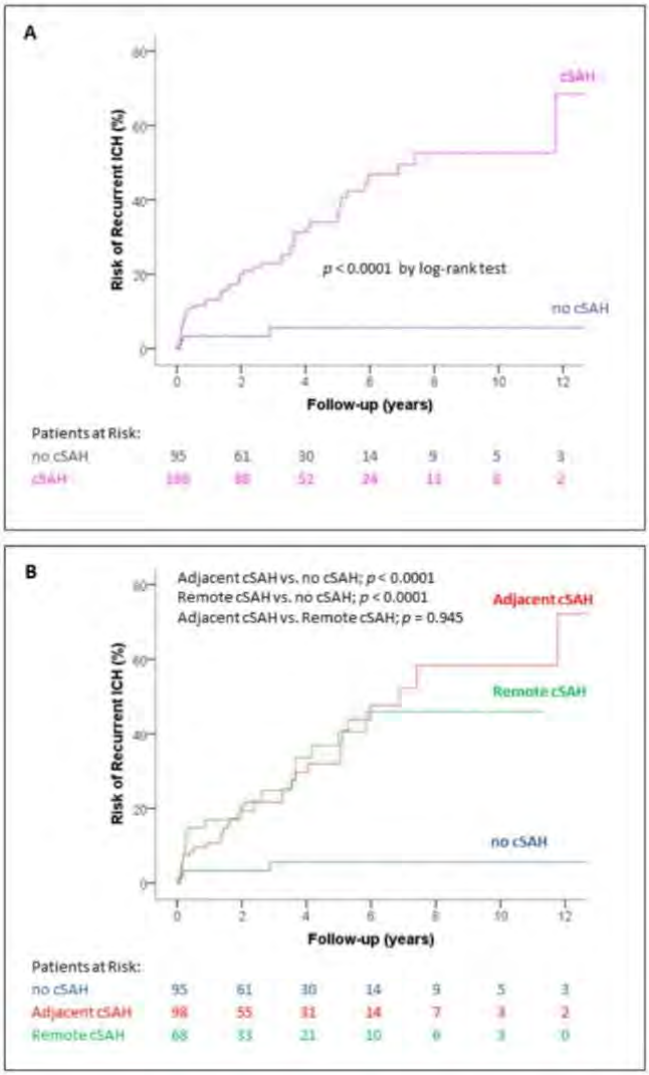

Kaplan Meier analyses showing time to recurrent symptomatic ICH according to the presence (A) and extent (B) of convexity subarachnoid hemorrhage on baseline MRI in patients with cerebral amyloid angiopathy-related intracerebral hemorrhage. Testing of significance by the log-rank test.

2. Les biomarqueurs non hémorragiques

Les critères diagnostiques actuels d'AAC (critères originaux et modifiés de Boston) ne comprennent que des biomarqueurs hémorragiques (HIC lobaires, MBC lobaires, hémosidérose corticale). Néanmoins, de nombreux biomarqueurs non hémorragiques ont été identifiés ces dernières années, qui pourraient être utiles pour le diagnostic, l'évaluation de la sévérité, ou le pronostic de l'AAC. Dans cette seconde partie expérimentale, nous évaluons 3 biomarqueurs non hémorragiques.

Dans l'étude 4, nous évaluons le Peak width of skeletonized mean diffusivity (PSMD), une mesure automatisée de la connectivité cérébrale récemment développée, basée sur l'imagerie de tenseur de diffusion, comme biomarqueur d'AAC au sein d'une cohorte de patients avec altération cognitive légère, sans HIC.

Dans l'étude 5, nous évaluons le 18F-florbetapir, radiotraceur TEP amyloïde, comme biomarqueur d'AAC chez des patients avec HIC symptomatique aiguë.

Enfin, nous étudions dans l'étude 6 la relation entre sévérité et distribution des espaces périvasculaires dilatés, et la charge amyloïde évaluée par TEP florbetapir, chez des patients avec HIC symptomatique aiguë.

2.1. Etude 4 : Evaluation d'une mesure automatisée de connectivité cérébrale comme biomarqueur d'Angiopathie Amyloïde Cérébrale

2.1.1. Contexte et principaux résultats.

Un nombre croissant de données suggère que l'AAC est une cause importante de troubles cognitifs et de démence, même en l'absence d'HIC. Les lésions macro- et micro-tissulaires du cortex cérébral et de la substance blanche, induites par l'AAC, pourraient être le substrat de ces troubles cognitifs. Plusieurs marqueurs IRM (microbleeds cérébraux, hémosidérose corticale, lésions de la substance blanche, micro-infarctus corticaux) ont été proposés comme biomarqueurs des troubles cognitifs associés à l'AAC, avec des résultats divergents.

Des avancées importantes ont été réalisées ces dernières années dans le développement de l'imagerie par tenseur de diffusion – diffusion tensor imaging (DTI) – permettant d'évaluer les lésions micro structurelles de la substance blanche.

Il a été montré que, comparativement à des sujets sains contrôles, les patients avec AAC avancée présentaient des altérations du réseau de connectivité cérébrale évalué par DTI, plus particulièrement marquées dans les régions postérieures, et que ces altérations étaient corrélées aux performances cognitives. Malheureusement, ces mesures de la connectivité cérébrale nécessitent un traitement complexe des données, rendant la technique peu utilisable en pratique quotidienne.

L'équipe de Marco Duering (Munich, Allemagne), a développé une technique automatisée, dénommée Peak width of skeletonized mean diffusivity (PSMD), basée sur l'analyse de la DTI avec squelettisation de la substance blanche et analyse des histogrammes (http://www.psmd-marker.com; figure 17). La technique a été évaluée sur plusieurs cohortes et s'est révélée être un marqueur robuste de MAC d'origine génétiques (CADASIL) et sporadiques, corrélé aux performances cognitives.

En collaboration avec Marco Duering et l'équipe du Stroke Research Center du MGH (Boston, USA), nous avons mené une étude évaluant le PSMD dans l'AAC, sous la supervision du Prof Anand Viswanathan.

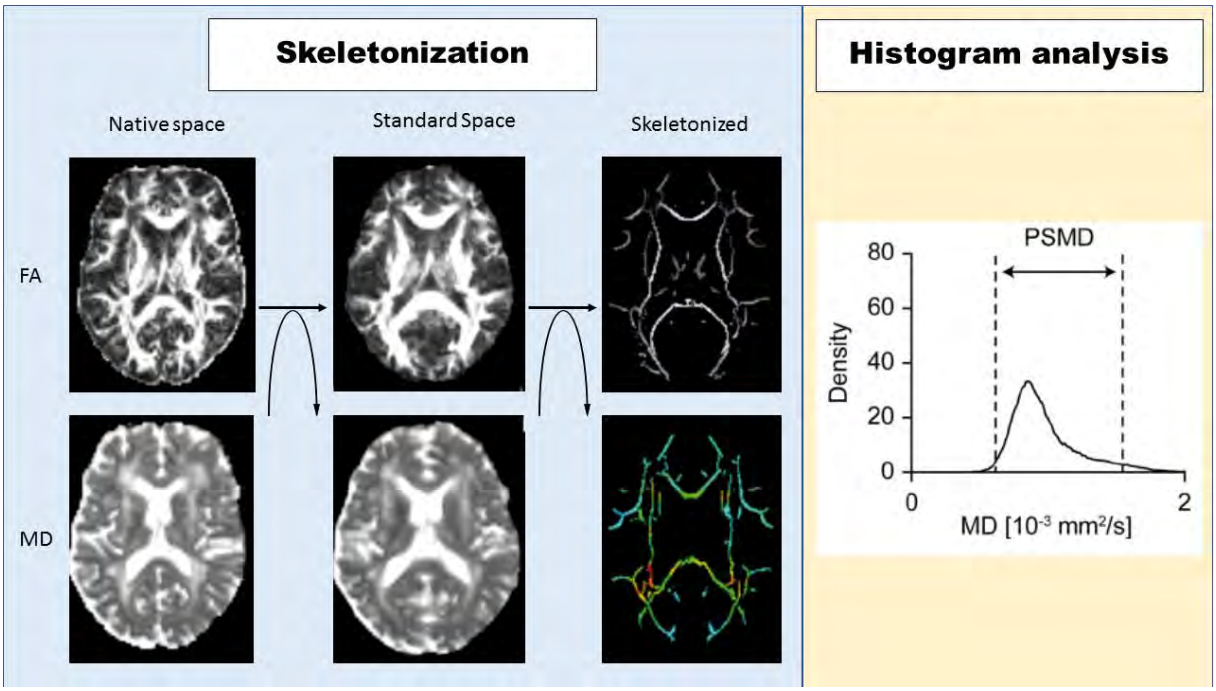

Figure 17. Processus d'analyse du Peak width of skeletonized mean diffusivity (PSMD).

Dans une première étape de squelettisation, les images de fractional anisotropy (FA) de chaque sujet sont normalisées dans un espace standard puis projetées sur le modèle du squelette de substance blanche. La transformation est ensuite appliquée aux images de mean diffusivity (MD). L'analyse des histogrammes des valeurs de MD ainsi obtenue permet le calcul du PSMD, défini par la différence entre le 95e et le 5e percentiles.

D'après Baykara et al.[235]

Nous avons analysé le PSMD, les marqueurs IRM conventionnels de MAC et les fonctions cognitives de 25 patients avec AAC probable, sans HIC, présentant une altération cognitive légère (mild cognitive impairment – MCI), et de 63 sujets contrôles présentant un MCI sans AAC.

Nous montrons que le PSMD est plus élevé chez les patients AAC comparativement aux sujets non AAC. Chez les patients AAC, le PSMD est corrélé à l'âge et aux marqueurs IRM de microangiopathie cérébrale, tels que les microbleeds lobaires et le volume cérébral total normalise, alors qu'aucune corrélation n'est retrouvée chez les sujets non AAC. La performance du PSMD pour différencier les sujets AAC des sujets non AAC est modérée (AUC 0.641 ; 95% confidence interval 0.507-0.774).

Parmi les patients avec AAC, un PSMD plus élevé était associé à de plus mauvaises performances attentionnelles, mais pas avec les autres fonctions cognitives, après ajustement sur autres marqueurs IRM de microangiopathie cérébrale.

Nos résultats suggèrent que (1) des altérations du réseau de connectivité cérébrale existent chez les patients AAC avec altération cognitive légère, même en l'absence d'HIC ; (2) ces altérations du réseau de connectivité cérébrale sont capturées par le PSMD, une technique d'analyse de la DTI totalement automatisée ; (3) le PSMD est corrélé à la charge des marqueurs IRM de microangiopathie cérébrale et pourrait être ainsi utile pour mesurer la sévérité de la maladie et suivre sa progression.

En revanche son intérêt diagnostique semble limité. Etant donné que le PSMD n'est pas spécifique de l'AAC mais est également altéré dans d'autres formes de MAC, il n'est pas surprenant que sa valeur diagnostique soit modeste (AUC=64%).

Des études futures devront évaluer sa pertinence clinique et plus spécifiquement son association avec les fonctions cognitives et le déclin cognitif.

2.1.2. Manuscrit Etude 4.

Cette étude a été présentée à l'European Stroke Organisation Conference 2019 à Milan.

Le manuscrit de cette étude a été soumis pour publication et est en cours de révisions.

Peak width of skeletonized mean diffusivity as biomarker of cerebral amyloid angiopathy

Nicolas Raposo[1,2,3] (MD), Li Xiong[1] (MD, PhD), Dorothee Schoemaker[1] (PhD), Panagiotis Fotiadis[1] (PhD), Andreas Charidimou[1] (MD, PhD), Marco Pasi[4] (MD), Gregoire Boulouis[5] (MD), Kris Schwab[1], Markus D. Schrimer[1,6,7] (PhD), M. Edip Gurol[1] (MD), Steven M. Greenberg[1] (MD, PhD), Marco Duering[8] (MD), and Anand Viswanathan[1] (MD, PhD).

[1] Stroke Research Center, Massachusetts General Hospital, Harvard Medical School, Boston, MA, USA.

[2] Department of Neurology, Centre Hospitalier Universitaire de Toulouse, Toulouse, France.

[3] Toulouse NeuroImaging Center, Université de Toulouse, Inserm, UPS, France

[4] Department of Neurology, Centre Hospitalier Universitaire de Lille, Lille, France.

[5] Department of Neuroradiology, Centre Hospitalier Sainte-Anne, Universite Paris-Descartes, Paris, France.

[6] Computer Science and Artificial Intelligence Lab, Massachusetts Institute of Technology, Boston, USA.

[7] Department of Population Health Sciences, German Centre for Neurodegenerative Diseases (DZNE), Germany.

[8] Institute for Stroke and Dementia Research (ISD), University Hospital, LMU Munich, Germany.

Correspondence to Nicolas Raposo, MD

Stroke Research Center, Massachusetts General Hospital, Harvard Medical School, 175 Cambridge St, Ste 300, Boston, MA 02114, USA.

Phone: +1.617.643.2713

E-mail: raposo.n@chu-toulouse.fr

Manuscript word count: 2509

Abstract word count: 250

Title character count: 87

Number of references: 34

Number of Tables & Figures: 5

Search terms: cerebral amyloid angiopathy; mild cognitive impairment; Diffusion tensor imaging; biomarker.

Funding sources:

This study was supported by the following NIH grants: R01AG047975, R01AG026484, P50AG005134, K23AG02872605. Nicolas Raposo was supported by a Fulbright Scholarship, and received an Arthur Sachs Scholarship from the Harvard University committee on General Scholarship, and a Philippe Foundation research grant. Markus D. Schirmer was supported by the European Union's Horizon 2020 research and innovation programme under the Marie Sklodowska-Curie grant agreement No 753896.

Conflict of interest and disclosure:

The authors report no disclosures relevant to the manuscript.

Go to Neurology.org for full disclosures.

ABSTRACT

Objective: To explore whether peak width of skeletonized mean diffusivity (PSMD), a fully automated diffusion-based method, can detect brain connectivity alterations in cerebral amyloid angiopathy (CAA), and to investigate its associations with other MRI markers of CAA.

Methods: We conducted a cross-sectional analysis of 25 patients (mean age 74.9 ± 5.9 years) with probable CAA and mild cognitive impairment (CAA-MCI) and 63 patients with MCI not attributable to CAA (non-CAA-MCI). We compared PSMD between subjects with CAA-MCI and non-CAA-MCI, and explored its associations with cognitive function and conventional markers of SVD, using linear regression models.

Results: PSMD was increased in patients with CAA-MCI (8.6 ± 3.3 x $10^{-4}$$mm^2$/s) compared to non-CAA-MCI (7.0 ± 2.8 x $10^{-4}$$mm^2$/s; $p = 0.046$). Increased PSMD was correlated with age ($r = 0.47$; $p = 0.008$), total brain volume ($r = -0.49$; $p = 0.006$) and lobar cerebral microbleeds count ($r = 0.45$; $p = 0.012$) in patients with CAA-MCI, but not in patients with non-CAA-MCI. Among patients with CAA-MCI, increased PSMD was independently associated with worse performances in attention, but not in executive functions, processing speed or memory, after adjusting for MRI markers of SVD.

Conclusion: PSMD can detect whole-brain network connectivity alterations related to CAA. This diffusion-based method may be useful for quantifying the cumulative burden of lesions associated with CAA and might be considered as a candidate outcome marker for future clinical trials. Larger longitudinal studies are required to externally validate these findings and evaluate whether PSMD is associated with cognitive decline.

GLOSSARY

CAA = cerebral amyloid angiopathy; CDR = clinical dementia rating; CMB = cerebral microbleeds; cSS = cortical superficial siderosis; DTI = diffusion tensor imaging; FLAIR = fluid-attenuated inversion recovery; GRE = gradient recalled echo; ICH = intracerebral hemorrhage; ICV = intracranial volume; MCI = mild cognitive impairment; PSMD = Peak width of skeletonized mean diffusivity; STRIVE = Standards for Reporting Vascular Changes on Neuroimaging; SVD = small vessel disease; TBV = total brain volume; SVD = small vessel disease; WMH = white matter hyperintensities.

INTRODUCTION

Sporadic cerebral amyloid angiopathy (CAA) is a highly prevalent small vessel disease (SVD) in the elderly.[1] CAA is a well-known cause of lobar intracerebral hemorrhage (ICH), but is also increasingly recognized as a major contributor to vascular cognitive impairment and dementia (VCID).[2-5] Although underlying mechanisms leading to cognitive impairment in CAA remain uncertain, a growing number of MRI markers of CAA, including lobar cerebral microbleeds (CMB),[6] cortical superficial siderosis (cSS),[7] white matter hyperintensities (WMH),[8] and cortical microinfarct[9] have been linked to cognitive functions. However, the associations are weak and inconsistent across studies, probably because cognitive impairment related to CAA may result from cumulative effects of total SVD burden rather than individual lesions.

Whole brain white matter microstructural alterations are detected with diffusion tensor imaging (DTI) in patients with advanced CAA and are associated with cognitive performance.[10] Nevertheless, DTI requires extensive data postprocessing that limits its application in routine clinical practice. Peak width of skeletonized mean diffusivity (PSMD) is a recently developed, fully automated method, based on DTI, skeletonization of white matter tracts, and histogram analysis.[11] PSMD has been shown to be a robust marker of inherited and sporadic SVD, and strongly correlates with cognitive impairment in these patients. However, PSMD has never been specifically assessed in patients with sporadic CAA.

In the current cross-sectional study, we tested the hypothesis that PSMD can detect whole brain network connectivity alterations in cognitively altered patients with CAA. We specifically explored among patients with mild cognitive impairment (1) whether PSMD is increased in

patients with CAA compared to non-CAA, (2) whether PSMD is associated to other MRI markers of CAA, and (3) whether PSMD correlates with cognitive functions.

SUBJECTS AND METHODS

Study design

We conducted a cross-sectional analysis of data from an ongoing longitudinal research cohort of patients presented to Massachusetts General Hospital for evaluation from cognitive complaints between March 2006 and October 2016. We evaluated patients with mild cognitive impairment (MCI) with and without CAA. All patients underwent clinical examination and had neuroimaging (PSMD and conventional MRI markers of SVD) data available for analysis. The Institutional Review Board approved this study, and written informed consent was obtained from all participants or their surrogates before their enrollment.

Study population

We enrolled patients with probable CAA, based on the modified Boston criteria[12] (age ≥ 55 years old; and multiple cerebral microbleeds [CMB] with or without cortical superficial siderosis [cSS] or single CMB and presence of cSS) presenting with MCI (CAA-MCI), in the absence of ICH. Diagnosis of MCI was made according to the Petersen criteria,[13] based on a clinical assessment of daily functional status and extensive neuropsychological tests. All patients underwent a research MRI including DTI. Individuals with a single CMB or isolated cSS (possible CAA) were excluded. As a comparison group, we included subjects diagnosed with MCI, but without CAA (non-CAA-MCI), based on the review of research MRIs. In both groups, exclusion criteria were dementia, ICH (symptomatic or asymptomatic), presence of deep CMB (suggesting arteriolosclerosis as underlying SVD), and contraindication to MRI.

Data collection

We systematically collected demographic information and medical history for each participant. All subjects underwent a standardized neuropsychological test battery, as previously described.[9] Overall cognitive status was assessed with the Mini Mental State Examination (MMSE). Neuropsychological tests were clustered to create composite scores exploring different cognitive domains[14] : Executive function (Trail Making Test B[15] and Digit Span Backward[16]), processing speed (Trail Making Test A[17] and WAIS-III [Wechsler Adult Intelligence Scale−Third Edition] Digit Symbol Coding[16]), memory (Hopkins Verbal Learning Test–Revised[18] and Wechsler Memory Scale logical memory[19]; immediate recall and delayed recall), language function (Boston Naming Test[20] and Animal Naming[21]), and attention (Digit Span Forward[16]). Performance on each test were first transformed into sex-, age- and education-adjusted z-scores using published normative data.[21-24] Then, z-scores were averaged within composite domain to obtain the domain-specific z-scores for each individual subject.

MRI acquisition

MR images were acquired on a 3-T MRI scanner (Siemens Healthcare, Magnetom Prisma-Fit), using a 32-channel head coil. MRI sequences included high resolution diffusion imaging (60 directions; repetition time [TR], 8020 ms; echo time [TE], 83 ms; slice thickness, 2 mm; in-plane 2 x 2 mm; b-value, 700 s/mm^2), 3D T1-weighted multi-echo scan (TR, 2300; TE, 2.98; slice thickness, 1 mm; in-plane 1 x 1 mm), 3D fluid-attenuated inversion recovery (FLAIR) scan (TR, 6000; TE, 455; slice thickness, 1 mm; in-plane 1 x 1 mm), and T2*-weighted gradient echo (T2*-GRE) scan (TR, 750; TE, 25; slice thickness, 4 mm; in-plane 0.86 x 0.86 mm).

The median delay between neuropsychological tests and MRI was 2.1 [IQR, 0.0-5.2] months and was shorter in patients with CAA-MCI compared to those with non-CAA-MCI (0 [0.0-0.0] vs 2.7 [1.3-10.4]; $p < 0.001$).

DTI and PSMD processing

PSMD was calculated with a script developed by one of the co-authors (M.D.) and publicly available at http://www.psmd-marker.com.[11] The fully automated pipeline comprises three steps: Skeletonization of DTI data, application of a custom mask and histogram analysis. First, DTI data were skeletonized using the Tract-Based Spatial Statistics procedure (TBSS), part of the Functional Magnetic Resonance Imaging of the Brain (FMRIB) Software Library (FSL)[25] and the FMRIB 1mm fractional anisotropy (FA) template (thresholded at an FA value of 0.2). Mean diffusivity (MD) images were projected onto the skeleton, using the FA derived projection parameters. Next, to avoid contamination of the skeleton through CSF partial volume effects, the MD skeletons were further masked with a standard skeleton thresholded at an FA value of 0.3 and a mask provided with the PSMD tool in order to exclude regions adjacent to the ventricles, such as the fornix. Finally, PSMD was calculated as the difference between the 95th and 5th percentiles of the MD voxel values within the skeleton.

Neuroimaging markers of SVD

All MRI scans were reviewed by the investigators, blinded to all clinical data and according to Standards for Reporting Vascular Changes on Neuroimaging (STRIVE) recommendations.[26]

The presence, number and location of CMB were evaluated on the T2*-GRE images according to the current consensus criteria.[27] They were classified as lobar (cortical and cortico-

subcortical area) or deep (basal ganglia, thalamus, or brainstem). Cortical superficial siderosis (cSS) was visually assessed according to recently proposed criteria.[28] After visual inspection of MR images quality, WMH volume (WMHV), total brain volume (TBV), and total intracranial volume (ICV) were calculated using FreeSurfer version 5.3, as previously described.[29] We calculated the normalized TBV defined as the TBV/ICV ratio, and the normalized WMHV defined as the WMHV/TBV ratio.

Statistical analysis

We compared the clinical and imaging characteristics between patients with and without CAA using $\chi 2$ or Fisher test for categorical variables and independent t-test or Mann-Whitney U-test for continuous variable, as appropriate. The distribution of continuous variables was tested for normality with the Shapiro-Wilk test. Because normalized WMHV and CMB count had a skewed distribution, they were log transformed.

PSMD values were compared between CAA and non-CAA patients using an ANOVA, adjusted for age. To ensure that results were not driven by extreme PSMD values, outliers were identified (values above 1.5 x IQR from the 1st quartile or below 1.5 x IQR from the 3rd quartile) and excluded from the analyses. We quantified PSMD performance in discriminating CAA from non-CAA patients using Harrell's c-index.

The association between (1) PSMD and MRI markers of small vessel disease, and (2) PSMD and cognitive performances were evaluated within the CAA-MCI and the non-CAA-MCI groups. Linear regression models were used to explore the relationship between PSMD and conventional MRI markers of SVD (lobar CMB count, presence of cSS, normalized WMHV,

normalized TBV) with adjustment for age. The associations between PSMD and cognitive scores in each domain were explored in linear regression models adjusted for conventional MRI markers of SVD. Because cognitive scores of each individual subject were already adjusted for age, sex, and education level, these variables were not included in the model.

Statistical significance level was set at 0.05 for all analyses. We used the Statistical Package for the Social Sciences (SPSS) version 24.0 (for Windows; SPSS Inc, Chicago, IL) for statistical analysis.

Data Availability

The authors certify they have documented all data, methods, and materials used to conduct the research presented. Anonymized data pertaining to the research presented will be made available by request from qualified investigators.

RESULTS

We identified 134 patients with cognitive impairment enrolled in this prospective study who underwent a research MRI. Of them, 40 subjects were excluded based on the pre-specified criteria: diagnosis of dementia (n=6), possible CAA category (n=10), presence of deep CMB (n=5) and lack of neuropsychological tests (n=19). Additionally, 3 outliers with extreme PSMD values (all with high values) were identified in each group and were excluded from the analysis. The final cohort consisted in 88 patients with MCI (mean age 73.7 ± 7.6; 37.5% female) without history of ischemic stroke or ICH: 25 (28.4%) patients with probable CAA and 63 (71.6%) without CAA.

Comparison between CAA and non-CAA patients.

Patients with CAA-MCI and non-CAA-MCI were similar in age, education and vascular risk factors (Table 1). MMSE score was lower in patients with CAA-MCI compared to patients with non-CAA-MCI (median [IQR] raw score, 26 [25-28] vs 28 [26-29]; p = 0.002). Patients with CAA-MCI had worse performance in executive functions and memory than subjects with non-CAA-MCI. The two groups had similar scores in all other cognitive domains. Compared to those with non-CAA-MCI, subjects with CAA-MCI had higher burden of MRI markers of SVD, including higher prevalence of cSS, higher lobar CMB count, greater WMH volume and lower TBV. Age-adjusted PSMD was increased in patients with CAA-MCI (8.6 ± 3.3 x $10^{-4}$$mm^2$/s) compared to patients with non-CAA-MCI (7.0 ± 2.8 x $10^{-4}$$mm^2$/s; p = 0.046; figure 1). On receiver operating characteristic analysis, PSMD discriminated CAA patients from non-CAA patients with the c-statistics of 0.641 (95% confidence interval [CI] 0.507-0.774).

Association between PSMD and markers of SVD.

Within patients with CAA-MCI, greater PSMD was correlated with increased age (r = 0.47; p = 0.008), lower normalized TBV (r = -0.49; p = 0.006) and higher CMB count (r = 0.45; p = 0.012), but not with normalized WMHV (r = 0.14; p = 0.257; figure 2). PSMD were not different between CAA patients with vs without cSS (8.4 ± 2.7 vs 8.6 ± 3.8; p = 0.874). Within the non-CAA-MCI group, PSMD did not correlate with age (r = -0.003; p = 0.984), normalized TBV (r = -0.192; p = 0.132) or normalized WMHV (r = 0.027; p = 0.831).

In multivariable linear regression analysis, PSMD was associated with lobar CMB count and normalized TBV in patients with CAA-MCI, but not with normalized WMHV or the presence cSS (Table 2). After adjusting for age, lobar CMB but not TBV remained independently associated with PSMD.

Association between PSMD and cognitive functions.

In the CAA-MCI group, linear logistic regression models revealed that increased PSMD was associated with worse performances in attention, after adjusting for lobar CMB count, normalized WMHV and TBV, but not with other cognitive domains (Table 3). In the non-CAA-MCI group, none of the linear regression analyses showed a significant association between PSMD and scores exploring each cognitive domain, after adjusting for conventional MRI markers of SVD.

DISCUSSION

In our cohort of subjects with mild cognitive deficits, free of ICH, we found that PSMD was higher in patients with CAA, compared to those without CAA. Increased PSMD in patients with CAA was associated with higher burden of conventional MRI markers of SVD, especially TBV and lobar CMB. These findings suggest that the fully automated PSMD is a potential imaging marker of CAA useful to assess disease severity in subjects presenting with cognitive impairment in the absence of ICH. PSMD could potentially serve as a candidate outcome marker for future clinical trials in CAA.

Our findings showing that PSMD is increased in CAA patients with MCI and associated with the burden of MRI markers of CAA support the hypothesis that whole brain network connectivity is altered in CAA and may reflect the cumulative effect of small vessel brain lesions associated with CAA. These results are in accordance with previous studies showing that brain structural connectivity assessed by traditional DTI-based methods is altered in patients with advanced CAA, and is associated with putative MRI markers of CAA.[10] Because PSMD is a fully automated and fast method for DTI analysis, it can more easily detect white matter microstructural alterations associated with CAA.

Our findings may have several potential applications in patients with CAA. Increased PSMD has been previously reported in other inherited (cerebral autosomal-dominant arteriopathy with subcortical infarcts and leukoencephalopathy [CADASIL]) and sporadic forms of SVD.[11] Therefore, the utility of PSMD as a specific diagnostic marker of CAA appears limited. However, our data shows that PSMD is associated with the burden of MRI markers of CAA and may

therefore be useful in capturing CAA severity and progression, especially in patients without ICH. Moreover, as PSMD may quantify the cumulative effect of brain lesions associated with CAA, this biomarker could be a candidate outcome marker for future clinical trials in CAA. Nonetheless, further research is required to assess the relevance of PSMD as a clinically meaningful biomarker in CAA.

Our study has limitations. The small sample size of our cohort may account for relatively weak correlations observed and thus should be interpreted with caution. Hence, our findings should be considered as preliminary and require external validation in larger cohorts. Although CAA is an increasingly recognized contributor to VCID,[5, 30, 31] our study, including only subjects with MCI (cognitively-normal and demented CAA patients were excluded), was not designed to assess the relationship between PSMD and cognitive functions. This may explain why, unlike previous studies in other populations of SVD,[11] we did not find any association between PSMD and processing speed. Larger longitudinal studies including cognitively-normal and cognitively-altered subjects should determine whether PSMD is associated with cognitive functions and capture cognitive decline in CAA. Another potential limitation is that Alzheimer's disease (AD) pathology commonly co-occurs with CAA in patients with memory complaints.[33] Although patients with dementia were excluded to minimize the risk of clinically significant AD, we cannot totally rule out the possibility that cognitive symptoms in CAA patients may partially result from AD pathology. Additionally, participants of this study were highly selected with a specific presentation of CAA (i.e. mild cognitive symptoms without ICH). We excluded patients with dementia (as explained above) but also CAA patients with ICH, as this likely represents a different phenotype of the disease.[34] While we had designed our study to specifically address

this group of CAA subjects that frequently present in memory clinic settings, our results cannot be generalized to other CAA populations or phenotypes.

Our preliminary results support the hypothesis that brain structural network connectivity is altered in patients with CAA, even in those without ICH. PSMD, a fully automated method of DTI analysis, capture these whole-brain microstructural white matter alterations and could be useful for quantifying the cumulative burden of SVD associated with CAA. PSMD could potentially be a candidate outcome marker for future clinical trials in CAA. Larger longitudinal studies are required to externally validate these findings and evaluate whether PSMD is associated with cognitive decline.

Appendix 1

Name	Location	Role	Contribution
Nicolas Raposo, MD	Stroke Research Center, Massachusetts General Hospital, Boston, MA, USA.	Author	Collected the data; analyzed and interpreted the data; conducted the statistical analyses; wrote the manuscript; prepared the figures and tables; revised the manuscript.
Li Xiong, MD, PhD	Stroke Research Center, Massachusetts General Hospital, Boston, MA, USA.	Author	Collected the data; analyzed and interpreted the data; revised the manuscript.
Dorothee Schoemaker, PhD	Stroke Research Center, Massachusetts General Hospital, Boston, MA, USA.	Author	Collected the data; analyzed and interpreted the data; revised the manuscript.
Panagiotis Fotiadis, PhD	Stroke Research Center, Massachusetts	Author	Collected the data; analyzed and interpreted the data; revised the manuscript.

	General Hospital, Boston, MA, USA.		
Andreas Charidimou, MD	Stroke Research Center, Massachusetts General Hospital, Boston, MA, USA.	Author	Collected the data; analyzed and interpreted the data; revised the manuscript.
Marco Pasi, MD	Centre Hospitalier Universitaire de Lille, Lille, France.	Author	Collected the data; analyzed and interpreted the data; revised the manuscript.
Gregoire Boulouis, MD	Centre Hospitalier Sainte-Anne, Universite Paris-Descartes, Paris, France.	Author	Collected the data; analyzed and interpreted the data; revised the manuscript.
Kris Schwab	Stroke Research Center, Massachusetts General Hospital, Boston, MA, USA.	Author	Collected the data; analyzed and interpreted the data; revised the manuscript.

Markus D. Schrimer, PhD	Stroke Research Center, Massachusetts General Hospital, Boston, MA, USA.	Author	Collected the data; analyzed and interpreted the data; revised the manuscript.
M. Edip Gurol, MD	Stroke Research Center, Massachusetts General Hospital, Boston, MA, USA.	Author	Analyzed and interpreted the data; revised the manuscript.
Steven M Greenberg, MD, PhD	Stroke Research Center, Massachusetts General Hospital, Boston, MA, USA.	Author	Analyzed and interpreted the data; revised the manuscript.
Marco Duering, MD	Institute for Stroke and Dementia Research (ISD), University Hospital, LMU Munich, Germany.	Author	Analyzed and interpreted the data; revised the manuscript.

Anand Viswanathan, MD PhD	Stroke Research Center, Massachusetts General Hospital, Boston, MA, USA.	Author	Design and conceptualized study; supervised the study; analyzed and interpreted the data; revised the manuscript.

REFERENCES

1. Charidimou A, Gang Q, Werring DJ. Sporadic cerebral amyloid angiopathy revisited: recent insights into pathophysiology and clinical spectrum. J Neurol Neurosurg Psychiatry 2012;83:124-137.
2. Planton M, Saint-Aubert L, Raposo N, et al. High prevalence of cognitive impairment after intracerebral hemorrhage. PLoS One 2017;12:e0178886.
3. Moulin S, Labreuche J, Bombois S, et al. Dementia risk after spontaneous intracerebral haemorrhage: a prospective cohort study. Lancet Neurol 2016;15:820-829.
4. Xiong L, Davidsdottir S, Reijmer YD, et al. Cognitive Profile and its Association with Neuroimaging Markers of Non-Demented Cerebral Amyloid Angiopathy Patients in a Stroke Unit. J Alzheimers Dis 2016;52:171-178.
5. Boyle PA, Yu L, Nag S, et al. Cerebral amyloid angiopathy and cognitive outcomes in community-based older persons. Neurology 2015;85:1930-1936.
6. Martinez-Ramirez S, Greenberg SM, Viswanathan A. Cerebral microbleeds: overview and implications in cognitive impairment. Alzheimers Res Ther 2014;6:33.
7. Charidimou A, Ni J, Martinez-Ramirez S, et al. Cortical Superficial Siderosis in Memory Clinic Patients: Further Evidence for Underlying Cerebral Amyloid Angiopathy. Cerebrovasc Dis 2016;41:156-162.
8. Smith EE, Gurol ME, Eng JA, et al. White matter lesions, cognition, and recurrent hemorrhage in lobar intracerebral hemorrhage. Neurology 2004;63:1606-1612.
9. Xiong L, van Veluw SJ, Bounemia N, et al. Cerebral Cortical Microinfarcts on Magnetic Resonance Imaging and Their Association With Cognition in Cerebral Amyloid Angiopathy. Stroke 2018;49:2330-2336.
10. Reijmer YD, Fotiadis P, Martinez-Ramirez S, et al. Structural network alterations and neurological dysfunction in cerebral amyloid angiopathy. Brain 2015;138:179-188.
11. Baykara E, Gesierich B, Adam R, et al. A Novel Imaging Marker for Small Vessel Disease Based on Skeletonization of White Matter Tracts and Diffusion Histograms. Ann Neurol 2016;80:581-592.
12. Linn J, Halpin A, Demaerel P, et al. Prevalence of superficial siderosis in patients with cerebral amyloid angiopathy. Neurology 2010;74:1346-1350.
13. Petersen RC. Mild cognitive impairment as a diagnostic entity. J Intern Med 2004;256:183-194.
14. Weintraub S, Salmon D, Mercaldo N, et al. The Alzheimer's Disease Centers' Uniform Data Set (UDS): the neuropsychologic test battery. Alzheimer Dis Assoc Disord 2009;23:91-101.
15. Corrigan JD, Hinkeldey NS. Relationships between parts A and B of the Trail Making Test. J Clin Psychol 1987;43:402-409.
16. Joy S, Kaplan E, Fein D. Speed and memory in the WAIS-III Digit Symbol--Coding subtest across the adult lifespan. Arch Clin Neuropsychol 2004;19:759-767.
17. Sanchez-Cubillo I, Perianez JA, Adrover-Roig D, et al. Construct validity of the Trail Making Test: role of task-switching, working memory, inhibition/interference control, and visuomotor abilities. J Int Neuropsychol Soc 2009;15:438-450.
18. Brandt J. The hopkins verbal learning test: development of a new memory test with six equivalent forms. Clin Neurophysiol 1991;5:125-142.
19. Wechsler D. Wechsler Memory Scale-Revised Manual. San Antonio, Texas: The Psychological Corporation 1987.
20. Mack WJ, Freed DM, Williams BW, Henderson VW. Boston Naming Test: shortened versions for use in Alzheimer's disease. J Gerontol 1992;47:P154-158.

21. Tombaugh TN, Kozak J, Rees L. Normative data stratified by age and education for two measures of verbal fluency: FAS and animal naming. Arch Clin Neuropsychol 1999;14:167-177.
22. Crum RM, Anthony JC, Bassett SS, Folstein MF. Population-based norms for the Mini-Mental State Examination by age and educational level. JAMA 1993;269:2386-2391.
23. Fastenau PS, Denburg NL, Mauer BA. Parallel short forms for the Boston Naming Test: psychometric properties and norms for older adults. J Clin Exp Neuropsychol 1998;20:828-834.
24. Tombaugh TN. Trail Making Test A and B: normative data stratified by age and education. Arch Clin Neuropsychol 2004;19:203-214.
25. Smith SM, Jenkinson M, Woolrich MW, et al. Advances in functional and structural MR image analysis and implementation as FSL. Neuroimage 2004;23 Suppl 1:S208-219.
26. Wardlaw JM, Smith EE, Biessels GJ, et al. Neuroimaging standards for research into small vessel disease and its contribution to ageing and neurodegeneration. Lancet Neurol 2013;12:822-838.
27. Greenberg SM, Vernooij MW, Cordonnier C, et al. Cerebral microbleeds: a guide to detection and interpretation. Lancet Neurol 2009;8:165-174.
28. Charidimou A, Linn J, Vernooij MW, et al. Cortical superficial siderosis: detection and clinical significance in cerebral amyloid angiopathy and related conditions. Brain 2015;138:2126-2139.
29. Fotiadis P, van Rooden S, van der Grond J, et al. Cortical atrophy in patients with cerebral amyloid angiopathy: a case-control study. Lancet Neurol 2016;15:811-819.
30. Viswanathan A, Greenberg SM. Cerebral amyloid angiopathy in the elderly. Ann Neurol 2011;70:871-880.
31. Smith EE. Cerebral amyloid angiopathy as a cause of neurodegeneration. J Neurochem 2018;144:651-658.
32. Case NF, Charlton A, Zwiers A, et al. Cerebral Amyloid Angiopathy Is Associated With Executive Dysfunction and Mild Cognitive Impairment. Stroke 2016.
33. Boyle PA, Yu L, Leurgans SE, et al. Attributable risk of Alzheimer's dementia attributed to age-related neuropathologies. Ann Neurol 2019;85:114-124.
34. Charidimou A, Martinez-Ramirez S, Shoamanesh A, et al. Cerebral amyloid angiopathy with and without hemorrhage: evidence for different disease phenotypes. Neurology 2015;84:1206-1212.

TABLES

Table 1. Baseline characteristics of patients with CAA-MCI and non-CAA-MCI.

	CAA-MCI (n=25)	non-CAA-MCI (n=66)	*p*-value
Demographics			
Age (years), mean ± SD	74.9 ± 5.9	73.2 ± 8.2	0.357
Female, n (%)	7 (28.0)	26 (41.3)	0.246
Education (years), mean ± SD	16.3 ± 3.9	15.6 ± 3.3	0.09
Vascular risk factors			
Hypertension, n (%)	14 (56.0)	41 (65.1)	0.428
Diabetes, n (%)	1 (4.0)	10 (15.9)	0.168
Neuropsychological performances (Z-score)			
MMSE, mean ± SD	- 1.67 ± 1.83	- 0.49 ± 2.08	0.005
Executive function, mean ± SD	- 1.81 ± 1.90	- 0.96 ± 1.40	0.046
Processing speed, mean ± SD	- 0.02 ± 0.98	0.27 ± 1.08	0.247
Attention, mean ± SD	- 0.68 ± 0.94	- 0.86 ± 0.77	0.311
Language, mean ± SD	- 0.51 ± 0.90	- 0.44 ± 1.31	0.47
Memory, mean ± SD	- 1.66 ± 1.13	- 0.69 ± 1.34	0.003
Imaging			
Lobar CMB count, median (IQR)	5.5 (3.0-23.0)	0 (0-0)	< 0.0001
cSS (presence), n (%)	10 (40.0)	0 (0.0)	< 0.0001
normalized WMHV (% TBV), median (IQR)	0.68 (0.43-2.32)	0.44 (0.22-1.16)	0.015
normalized TBV (% ICV), median (IQR)	60.2 (57.6-62.8)	62.6 (60.2-66.8)	0.005

Abbreviations: CMB = cerebral microbleeds; cSS = cortical superficial siderosis; ICV = intracranial volume; TBV = total brain volume; WMHV = white matter hyperintensities volume.

Table 2. Associations between PSMD and MRI markers of small vessel disease within patients with CAA-MCI*.

	Unadjusted				Adjusted†			
	B	95% CI		*p*-value	B	95% CI		*p*-value
Lobar CMB count	1.167	0.061	2.273	0.04	1.131	0.026	2.236	0.045
cSS	-0.391	-2.847	2.066	0.744	0.013	-2.549	2.575	0.992
normalized WMHV	-0.789	-3.095	1.516	0.483	-0.938	-3.254	1.378	0.407
normalized TBV	-0.368	-0.689	-0.048	0.026	-0.238	-0.64	0.164	0.23

* Linear regression models with PSMD as dependent variable;

† adjusted for age.

Abbreviations: B= unstandardized coefficient; CI = confidence interval; CMB = cerebral microbleeds; cSS = cortical superficial siderosis; TBV = total brain volume; WMHV = white matter hyperintensities volume.

Table 3. Associations between PSMD and cognitive performances in patients with CAA-MCI and non-CAA-MCI.

	CAA-MCI (n=25) *				non-CAA-MCI (n=66) †			
	B	**95% CI**		***p*-value**	**B**	**95% CI**		***p*-value**
Executive functions	0.12	-0.15	0.40	0.362	-0.02	-0.05	0.01	0.259
Processing speed	0.00	-0.16	0.17	0.975	0.02	-0.08	0.12	0.678
Attention	-0.11	-0.23	0.00	0.044	-0.02	-0.06	0.02	0.329
Language	-0.02	-0.15	0.11	0.738	0.00	-0.04	0.04	0.942
Memory	-0.03	-0.10	0.04	0.340	-0.05	-0.17	0.07	0.393

* Linear regression model adjusted for lobar CMB count, normalized WMHV and normalized TBV;

† Linear regression model adjusted for normalized WMHV and normalized TBV;

Abbreviations: B= unstandardized coefficient; CI = confidence interval.

FIGURES

Figure 1. Boxplots of the Peak width of skeletonized mean diffusivity (PSMD) for patients with CAA-MCI and non-CAA-MCI.

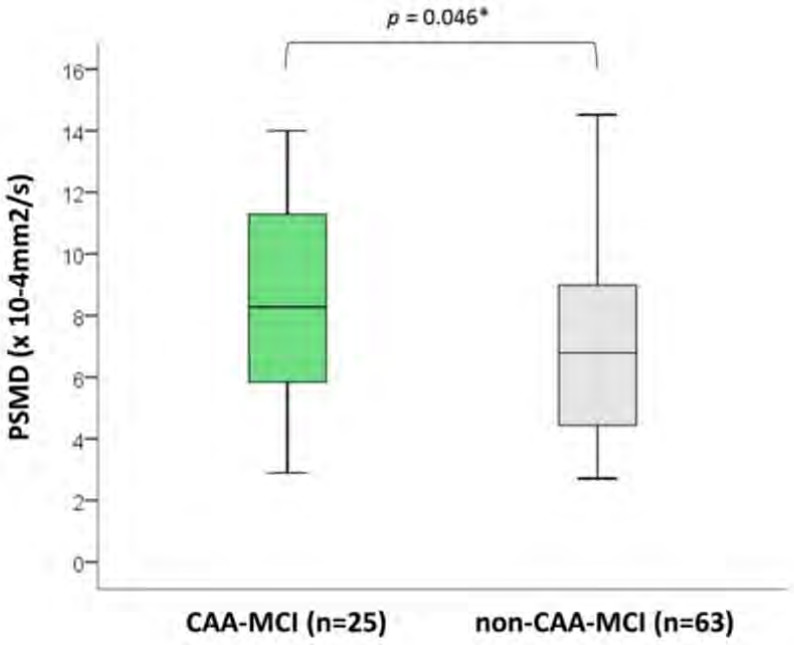

* ANOVA adjusted for age.

Figure 2. Correlations between Peak width of skeletonized mean diffusivity (PSMD) and conventional MRI markers of small vessel disease within patients with CAA-MCI.

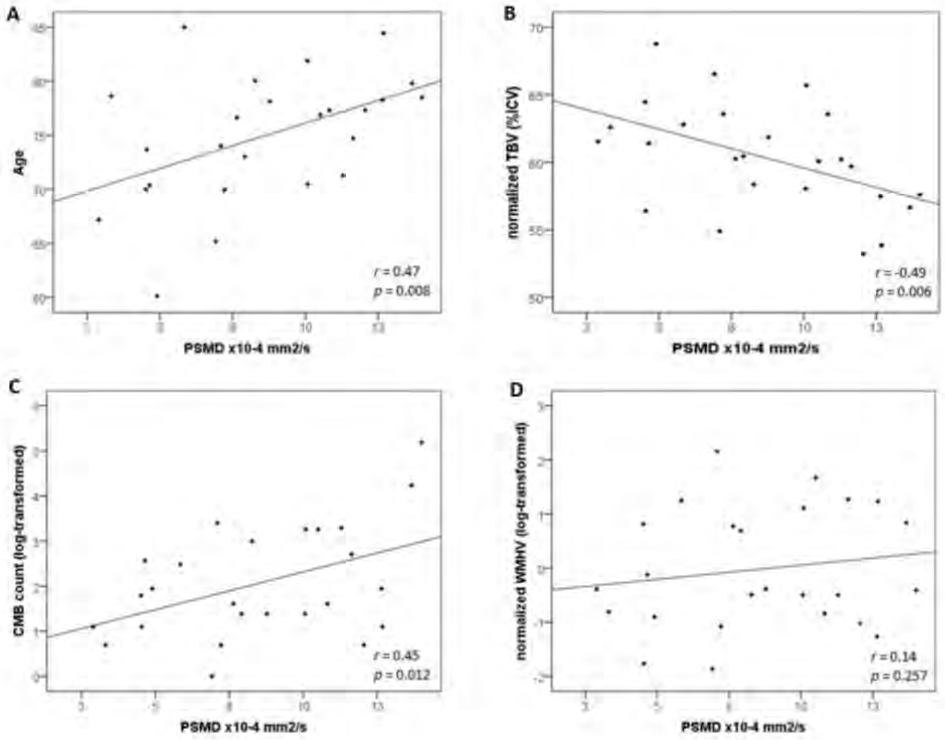

Scatterplots showing the correlations of Peak width of skeletonized mean diffusivity (PSMD) with (A) age, (B) normalized total brain volume (TBV), (C) cerebral microbleeds (CMB) count, and (D) normalized white matter hyperintensities volume (WMHV) within patients with CAA-MCI.

2.2. Etude 5 : Apport diagnostique du 18F-Florbetapir dans l'Hémorragie Intracérébrale : une étude TEP amyloïde.

2.2.1. Contexte et principaux résultats

Actuellement, en l'absence d'examen anatomopathologique, le diagnostic d'AAC repose sur la mise en évidence de lésions hémorragiques (HIC, MBC, HSC) confinées aux régions cortico-sous-corticales du cerveau. Ces lésions pourraient constituer un stade tardif et peut être irréversible de la maladie. Détecter directement les dépôts amyloïdes vasculaires de l'AAC, plutôt que les lésions cérébrales qui en résultent constitue une approche innovante offrant des perspectives nouvelles telles qu'un diagnostic plus précoce, plus précis, et un potentiel biomarqueur candidat pour les essais thérapeutiques testant les thérapies anti-amyloïdes.

Plusieurs radiotraceurs TEP de l'amyloïde ont été développés dans le cadre de la maladie d'Alzheimer. Plusieurs études utilisant le 11C-PiB et une récente utilisant le 18F-florbetapir suggèrent que le TEP amyloïde permet également de détecter l'amyloïde chez les patients AAC.

Dans cette étude prospective monocentrique (ClinicalTrial.gov no. NCT01619709), nous évaluons si la fixation TEP du 18F-florbetapir est augmentée chez les patients avec HIC aiguë liée à l'AAC (HIC-AAC) comparativement à ceux avec HIC aiguë profonde liée à l'HTA. Nous évaluons sa sensibilité et sa spécificité pour discerner les HIC-AAC des HIC profondes.

Nous avons analysé les données cliniques, IRM et TEP florbetapir de 15 patients avec HIC-AAC et 18 patients avec HIC profonde. Nous montrons, tant en analyse visuelle, qu'en analyse semi-quantitative du ratio de SUV (Standardized uptake value) que la fixation du florbetapir est plus élevée chez les patients avec HIC-AAC que ceux avec HIC profonde. La sensibilité et la spécificité étaient de 73% et 83% respectivement.

Ces résultats suggèrent que le TEP florbetapir permet de détecter l'AAC et pourrait être utile pour le diagnostic précoce de la maladie. Néanmoins, sa valeur diagnostique semble limitée chez les patients avec HIC aiguë.

2.2.2. Manuscrit Etude 5

Le manuscrit de cette étude a été publié dans Neurology.

Matériel supplémentaire en Annexe 7 et 8.

Florbetapir imaging in cerebral amyloid angiopathy-related hemorrhages

Nicolas Raposo, MD*
Mélanie Planton, PhD*
Patrice Péran, PhD
Pierre Payoux, MD, PhD
Fabrice Bonneville, MD, PhD
Aicha Lyoubi, MD
Jean François Albucher, MD
Blandine Acket, MD
Anne Sophie Salabert, PhD
Jean Marc Olivot, MD, PhD
Anne Hitzel, MD
François Chollet, MD, PhD
Jérémie Pariente, MD, PhD

Correspondence to Dr. Raposo: raposo.n@chu-toulouse.fr

ABSTRACT

Objective: To assess whether ^{18}F-florbetapir, a PET amyloid tracer, could bind vascular amyloid in cerebral amyloid angiopathy (CAA) by comparing cortical florbetapir retention during the acute phase between patients with CAA-related lobar intracerebral hemorrhage (ICH) and patients with hypertension-related deep ICH.

Methods: Patients with acute CAA-related lobar ICH were prospectively enrolled and compared with patients with deep ICH. ^{18}F-florbetapir PET, brain MRI, and *APOE* genotype were obtained for all participants. Cortical florbetapir standard uptake value ratio (SUVr) was calculated with the whole cerebellum used as a reference. Patients with CAA and those with deep ICH were compared for mean cortical florbetapir SUVr values.

Results: Fifteen patients with acute lobar ICH fulfilling the modified Boston criteria for probable CAA (mean age = 67 ± 12 years) and 18 patients with acute deep ICH (mean age = 63 ± 11 years) were enrolled. Mean global cortical florbetapir SUVr was significantly higher among patients with CAA-related ICH than among patients with deep ICH (1.27 ± 0.12 vs 1.12 ± 0.12, $p = 0.001$). Cortical florbetapir SUVr differentiated patients with CAA-ICH from those with deep ICH (area under the curve = 0.811; 95% confidence interval [CI] 0.642–0.980) with a sensitivity of 0.733 (95% CI 0.475–0.893) and a specificity of 0.833 (95% CI 0.598–0.948).

Conclusions: Cortical florbetapir uptake is increased in patients with CAA-related ICH relative to those with deep ICH. Although ^{18}F-florbetapir PET can label vascular β-amyloid and might serve as an outcome marker in future clinical trials, its diagnostic value in acute CAA-related ICH seems limited in clinical practice. ***Neurology*® 2017;89:1–8**

GLOSSARY

Aβ = β-amyloid; **AD** = Alzheimer disease; **CAA** = cerebral amyloid angiopathy; **CI** = confidence interval; **CMB** = cerebral microbleed; **cSS** = cortical superficial siderosis; **FLAIR** = fluid-attenuated inversion recovery; **GRE** = gradient recalled echo; **ICH** = intracerebral hemorrhage; **IQCODE** = Informant Questionnaire on Cognitive Decline in the Elderly; **PiB** = Pittsburgh compound B; **ROI** = region of interest; **STRIVE** = Standards for Reporting Vascular Changes on Neuroimaging; **SUV** = standardized uptake value; **SUVr** = standardized uptake value ratio; **WMH** = white matter hyperintensities.

Hypertension and cerebral amyloid angiopathy (CAA) account for 80% of all spontaneous intracerebral hemorrhages (ICHs).[1] Diagnosis of hypertension-related ICH is based on the location of the ICH (deep or infratentorial regions) and a history of hypertension.[2] Sporadic CAA is a common, age-related cerebral small vessel disease characterized by the deposition of β-amyloid (Aβ) in the wall of cortical and leptomeningeal vessels, leading to loss of smooth muscle cells.[3] The rupture of these abnormally weak vessels induces lobar ICH.[4] Definite CAA diagnosis requires a full postmortem neuropathologic examination. However, detection of lobar cerebral microbleeds (CMBs)[5] and cortical superficial siderosis (cSS)[6,7] can help in vivo CAA diagnosis. These neuroimaging markers of CAA are included in the modified Boston criteria.[8]

Supplemental data at Neurology.org

*These authors contributed equally to this work.

From the Neurology Department (N.R., M.P., A.L., J.F.A., B.A., J.M.O., F.C., J.P.), Nuclear Medicine Department (P. Payoux, A.S.S., A.H.), and Neuroradiology Department (F.B.), Hôpital Pierre-Paul Riquet, Centre Hospitalier Universitaire de Toulouse; and Toulouse NeuroImaging Center (N.R., M.P., P. Péran, P. Payoux, F.B., A.L., J.F.A., B.A., A.S.S., J.M.O., A.H., F.C., J.P.), Université de Toulouse, Inserm, UPS, France.

Go to Neurology.org for full disclosures. Funding information and disclosures deemed relevant by the authors, if any, are provided at the end of the article.

© 2017 American Academy of Neurology

© 2017 American Academy of Neurology. Unauthorized reproduction of this article is prohibited.

PET amyloid imaging studies have demonstrated the ability of Pittsburgh compound B (^{11}C-PiB)[9] and ^{18}F-florbetapir[10–12] radiotracers to bind to parenchymal Aβ deposits in Alzheimer disease (AD). In vivo and postmortem studies have shown that PiB[13–16] and, more recently, ^{18}F-florbetapir[17] may also bind to vascular Aβ. In this study, we aimed to compare florbetapir retention between patients with acute CAA-related lobar ICH and patients with acute hypertension-related deep ICH and to assess the diagnostic value of ^{18}F-florbetapir PET for the diagnosis of CAA among patients with acute ICH.

METHODS

Patients. Participants of this study were recruited from the Toulouse Hospital from January 2012 to March 2016. We prospectively enrolled patients with acute symptomatic lobar ICH fulfilling the modified Boston criteria for probable CAA (i.e., presence of multiple, strictly lobar hemorrhages, or CMB and/or cSS with or without pathologic proof).[8] As a comparison group, patients with acute primary symptomatic deep ICH were prospectively recruited. Assessment of preexisting cognitive status was conducted within 48 hours of ICH onset by means of the long version of the Informant Questionnaire on Cognitive Decline in the Elderly (IQCODE).[18] Patients with IQCODE scores of ≥3.4 were classified as having preexisting cognitive decline and were thus excluded from the study. Patients with contraindication to MRI or a secondary cause of ICH such as vascular malformation, cerebral venous thrombosis, brain tumor, or anticoagulant use were also excluded.

Demographic and baseline clinical data were recorded and analyzed. Hypertension was defined as any use of antihypertensive medication or documented elevated blood pressure ≥160/100 mm Hg before admission. We administered the NIH Stroke Scale[19] at baseline. *APOE* genotyping was performed in all participants. Every enrolled patient underwent brain MRI and ^{18}F-florbetapir PET scan.

Standard protocol approvals, registrations, and patient consents. The study was approved by Toulouse-Purpan Hospital Ethical Standards Committee on Human Experimentation. All participants gave their written informed consent. The study was registered with ClinicalTrial.gov (no. NCT01619709).

MRI acquisition and analysis. MRIs were acquired on a Philips 3T Intera Achieva (Philips, Best, the Netherlands). They included 3-dimensional T1-weighted (in-plane resolution 1 × 1 mm, 170 contiguous slices), 3-dimensional fluid-attenuated inversion recovery (FLAIR) (in-plane resolution 1 × 1 mm, 160 contiguous slices), and T2*- gradient recalled echo (GRE) sequences (reconstructed resolution 1 × 1 × 4 mm, repetition time = 1,052 milliseconds, echo time = 16 milliseconds, flip angle = 18°, field of view = 230 × 182, 140 slices).

The MRI scans were reviewed by an experienced neuroradiologist blinded to clinical and PET data according to Standards for Reporting Vascular Changes on Neuroimaging (STRIVE).[20] cSS was assessed in line with the recently proposed criteria.[21] ICH location was categorized as either deep supratentorial (thalamus or basal ganglia) or lobar (cortex or subcortical white matter). The number and distribution of CMBs (diameter <5 mm) were evaluated on the T2*-GRE images with the Brain Observer MicroBleed Scale.[22] cSS was defined as linear residues of chronic blood products in the superficial layers of the cerebral cortex showing a characteristic gyriform pattern of low signal on the T2*-GRE images with no corresponding hyperintense signal on the T1-weighted or FLAIR images.[6] The extent of cSS was classified as focal (restricted to ≤3 sulci) or disseminated (≥4 sulci). Periventricular and deep white matter hyperintensities (WMH) were visually assessed on axial FLAIR images on the 7-point Fazekas rating scale.[23] Severe WMH were defined as a Fazekas score of 5 or 6. ICH volume was calculated after manual segmentation with MRIcron software.

Florbetapir PET imaging acquisition and analysis. Florbetapir PET scans were performed on a Biograph 6 TruePoint (Siemens Medical Solutions, Munich, Germany) high-resolution hybrid PET/CT scanner (3-dimensional detection mode, producing images with 1 × 1 × 1.5-mm voxels and a spatial resolution of 5-mm full width at half-maximum at the field of view center). Both CT and PET scans were acquired. Cerebral emission scans were started 50 minutes after intravenous injection of 3.7 MBq/kg weight of ^{18}F-florbetapir and lasted for 10 minutes. PET data were corrected for partial volume effects with the point spread function model implemented by Siemens.

The ^{18}F-florbetapir PET images were visually assessed by a panel of 2 independent observers (A.H. and P. Payoux), who were specialists in molecular imaging and blinded to all clinical and diagnostic information. We used a mask of the ipsilesional hemisphere to ensure that the raters were also unaware of the ICH location. Thus, visual analysis was performed in the contralesional hemisphere only. The observers were experienced in amyloid scan assessment and underwent a preliminary half-day training session on a training set provided by Avid Radiopharmaceuticals/Ely Lilly and Company. Briefly the observers used a binary scale to classify each scan as florbetapir− if there was no significant florbetapir cortical retention (clear gray/white matter contrast) or as florbetapir+ if there was some significant florbetapir cortical retention (≥2 brain areas in which there was reduced or absent gray/white matter contrast or ≥1 areas in which gray matter radioactivity was intense), as previously described.[24] Patients were deemed to be florbetapir+ when at least one rater classified the PET images as florbetapir+.

Data were processed with FSL (http://www.fmrib.ox.ac.uk/fsl). To start, the cortex and basal ganglia were segmented from the patients' 3-dimensional T1 anatomic images with the FMRIB Automated Segmentation Tool (FAST; FSL library tools). The resulting cortical gray matter probability map was binarized using a threshold of 0.8. Anatomic regions of interest (ROIs) on the T1-weighted images (frontal, insular, temporal, parietal, occipital cortices and basal ganglia) were obtained automatically with the FMRIB Integrated Registration and Segmentation Tool integrated within the FSL software. For each patient, the florbetapir images were registered in CT-scan space. The CT scan was then linearly coregistered onto T1 space. The resulting linear transformation matrix was applied to each individual patient's florbetapir/CT-registered image so that the florbetapir images were in T1 space. We then calculated a second linear transformation matrix from individual T1 to T1–Montreal Neurologic Institute space. This matrix was applied to each individual patient's T1-coregistred florbetapir image and each cortical gray matter mask from T1 segmentation onto Montreal Neurologic Institute space.

Cortical regional standardized uptake values (SUVs) were calculated for each patient in the 5 cortical ROIs and the basal ganglia with the Anatomical Automatic Labeling atlas provided by MRIcron software. The whole cerebellum (excluding the vermis)

© 2017 American Academy of Neurology. Unauthorized reproduction of this article is prohibited.

was used as the reference region to define the regional cortical SUV ratio (SUVr). The global cortical florbetapir SUVr was calculated as the mean of the 5 regional cortical florbetapir SUVr values. Because ICH could introduce bias into the SUV measure, analyses were performed only in the contralesional hemisphere. To compare topographic differences in ^{18}F-florbetapir uptake between patients with CAA and those with deep ICH, we also calculated the occipital/whole cortex ratio as used before.[13,14,16]

Statistical analysis. We first compared patients with CAA-ICH and patients with deep ICH for demographic, clinical, and MRI data using either bilateral Student *t* or Mann-Whitney *U* tests for continuous variables or χ^2 tests for categorical variables as appropriate. A *t* test was used to compare the 2 groups for global cortical and regional florbetapir SUVr values. The average effect sizes were estimated with the Cohen d for each cortical SUVr value. Following conventional criteria, an effect size of 0.20 to 0.30 was considered small, around 0.50 medium, and >0.80 large. The κ statistic was used to test interrater reliability of amyloid positivity ratings. Using the *t* test or *U* test as appropriate, we compared patients with ICH visually classified as florbetapir+ and as florbetapir− for clinical and imaging (including global florbetapir SUVr) characteristics. Finally, we graphed the mean global florbetapir SUVr values in a receiver operating characteristic curve to determine a cutoff value for the diagnosis of CAA. We calculated the sensitivity and specificity of both florbetapir SUVr and visual analysis for CAA diagnosis. All analyses were performed with Statistica (version 10, StatSoft, Tulsa, OK) software. A value of $p < 0.05$ was regarded as statistically significant.

RESULTS A total of 15 patients with probable CAA (2 with supporting pathology) with acute lobar ICH and 18 patients with acute deep ICH were enrolled. Mean age of the whole cohort was 64.7 ± 12 years, and 33.3% were women. The median delay from ICH onset to inclusion was 7 (6–15) days. The 2 groups were similar in age, baseline NIH Stroke Scale score, and pre-ICH cognitive status assessed by IQ-CODE (table 1). Compared to the CAA group, patients with deep ICH were characterized by higher blood pressure levels at admission and a higher prevalence of pre-ICH hypertension. Prevalence of other vascular risk factors, antiplatelet use, and history of previous symptomatic ICH did not differ between the 2 groups. Frequency of *APOE* ε2 and/or ε4 allele was higher in CAA patients.

Magnetic resonance imaging. The median delay from ICH onset to MRI was 15 (9–28) days. ICH volume was greater among patients with lobar ICH than among those with deep ICH (median volume [interquartile range] 37.8 [10.4–54.9] mL vs 5 [3.3–16.8] mL, $p = 0.018$). The total number of CMBs was similar in both groups. However, the distribution of CMBs differed between the 2 groups (table 1). Prevalence of cSS, especially disseminated cSS, was higher among patients with CAA than among patients with deep ICH. WMH severity was similar in the 2 groups.

^{18}F-florbetapir SUVr values. The median delay from ICH onset to ^{18}F-florbetapir PET was 39 (21–93) days. The global cortical florbetapir retention in patients with CAA (mean ± SD global

Table 1 Patient demographic, clinical, and neuroimaging characteristics

	CAA-ICH (n = 15)	Deep ICH (n = 18)	*p* Value
Onset to inclusion, median (IQR), d	8 (5-17)	7 (6-14)	0.842
Age, mean ± SD, y	66.7 ± 12	63.1 ± 11	0.390
Female, n (%)	6 (40)	5 (27.8)	0.458
Hypertension, n (%)	4 (26.7)	16 (88.9)	<0.001
Previous hemorrhagic stroke, n (%)	1 (6.7)	0 (0)	0.266
Systolic BP at admission, mean ± SD, mm Hg	162.3 ± 31	188.4 ± 25	0.012
Diastolic BP at admission, mean ± SD, mm Hg	86 ± 14	105.8 ± 20	0.004
IQCODE score, mean ± SD	3.03 ± 0.23	2.97 ± 0.56	0.747
NIHSS, median (IQR)	3 (1-8)	4.5 (1.5-8.5)	0.509
APOE ε2 and/or ε4 allele, n (%)	9 (60)	2 (11.1)	0.003
CMB count, median (IQR)	6 (2.5-15.5)	5 (1.5-9.5)	0.735
Strictly deep CMB, n (%)	0 (0)	5 (27.8)	0.027
Strictly lobar CMB, n (%)	12 (80)	0 (0)	<0.001
Presence of cSS, n (%)	10 (66.7)	0 (0)	<0.001
Disseminated cSS, n (%)	8 (53.3)	0 (0)	<0.001
WMH Fazekas score/6, median (IQR)	5 (2.5-5)	4 (3-5)	0.867

Abbreviations: BP = blood pressure; CAA = cerebral amyloid angiopathy; CMB = cerebral microbleeds; cSS = cortical superficial siderosis; ICH = intracerebral hemorrhage; IQCODE = Informant Questionnaire on Cognitive Decline in the Elderly; IQR = interquartile range; NIHSS = NIH Stroke Score; WMH = white matter hyperintensities.

© 2017 American Academy of Neurology. Unauthorized reproduction of this article is prohibited.

Figure 1 Global cortical florbetapir SUVr values between patients with CAA and those with deep ICH

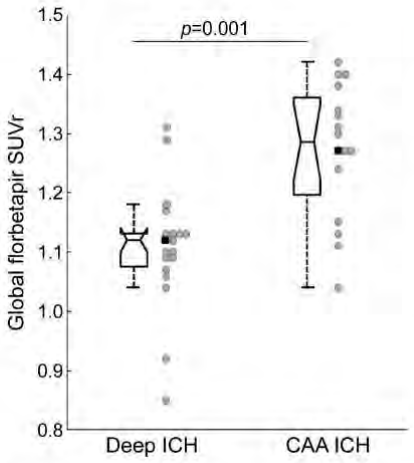

Box plot showing median and interquartile range of the global cortical florbetapir SUVr values among patients with CAA with lobar ICH and patients with deep ICH. Mean global SUVr (black square) in patients with CAA was greater than in patients with deep ICH (1.27 vs 1.12, $p = 0.001$). Dots show the individual global cortical florbetapir SUVr value. CAA = cerebral amyloid angiopathy; ICH = intracerebral hemorrhage; SUVr = standardized uptake value ratio.

SUVr = 1.27 ± 0.12) was greater than in patients with deep ICH (1.12 ± 0.12, $p = 0.001$, Cohen d = 1.25) (figure 1).

Regional ROI analysis showed that florbetapir retention was higher in patients with CAA than in those with deep ICH in all cortical ROIs (table 2). Conversely, we did not observe any difference in white matter and basal ganglia SUVr values. Effect sizes were greater on regional cortical florbetapir retention for the temporal (Cohen d = 1.69) and occipital (Cohen d = 1.06) ROIs. Among patients with CAA, the greatest SUVr was estimated in the occipital lobe (1.31 ± 0.16). However, the occipital/whole cortex ratio did not differ between patients with CAA and patients with deep ICH (1.03 ± 0.07 vs 1.02 ± 0.05, $p = 0.656$).

For discrimination of patients with CAA from patients with deep ICH, the area under the curve of the global cortical florbetapir retention was 0.811 (95% CI 0.642–0.980) (figure 2). The receiver operating characteristic curve analysis determined the global florbetapir SUVr value of 1.18 as the optimum threshold for differentiating patients with CAA from patients with deep ICH with a sensitivity of 0.733 (95% CI 0.475–0.893) and a specificity of 0.833 (95% CI 0.598–0.948). Both patients with pathologically proven CAA and 9 of the 13 (69%) patients with probable CAA without pathologic proof demonstrated a global florbetapir SUVr above the cutoff value of 1.18.

^{18}F-florbetapir PET visual analysis. Interrater agreement for the visual assessment of the ^{18}F-florbetapir PET scans was excellent ($\kappa = 1$). The ^{18}F-florbetapir PET scans were rated as positive in 9 of 15 patients (60%, 95% CI 0.352–0.848) with CAA-related ICH (figure 3). This proportion was higher than in the deep ICH group, with 2 of 18 individuals (11%, 95% CI −0.034 to 0.256) classified as positive ($p = 0.003$). The global florbetapir SUVr in patients with positive florbetapir scan (1.30 ± 0.10) was higher than in patients with negative florbetapir scan (1.13 ± 0.12, $p < 0.001$). Visual assessment of the ^{18}F-florbetapir PET scans showed a sensitivity of 0.600 (95% CI 0.352–0.848) and a specificity of 0.889 (95% CI 0.744–1.034) for discriminating patients with CAA from patients with deep ICH. Among patients with CAA, presence of lobar CMB, especially high CMB count, was more common in participants with florbetapir+ scan relative to those with florbetapir– scan. Age, IQCODE score, cSS, and WMH did not differ between florbetapir+ and florbetapir− patients with CAA (table e-1 at Neurology.org).

Table 2 SUVr (mean ± SD) in patients with CAA and patients with deep ICH

	CAA-ICH	Deep ICH	Cohen d	p Value
Frontal SUVr	1.26 ± 0.16	1.10 ± 0.19	0.91	0.014
Insula SUVr	1.29 ± 0.13	1.17 ± 0.13	0.92	0.013
Temporal SUVr	1.21 ± 0.11	1.04 ± 0.09	1.69	<0.001
Parietal SUVr	1.30 ± 0.14	1.14 ± 0.20	0.93	0.015
Occipital SUVr	1.31 ± 0.16	1.15 ± 0.14	1.06	0.002
White matter SUVr	1.50 ± 0.12	1.42 ± 0.16	0.57	0.115
Basal ganglia SUVr	1.28 ± 0.16	1.22 ± 0.17	0.36	0.359

Abbreviations: CAA = cerebral amyloid angiopathy; ICH = intracerebral hemorrhage; SUVr = standardized uptake value ratio.

© 2017 American Academy of Neurology. Unauthorized reproduction of this article is prohibited.

Figure 2 Receiver operating characteristic curves

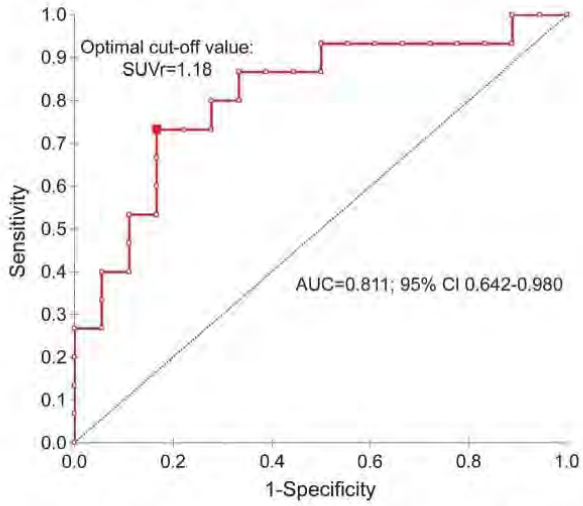

Receiver operating characteristic curve analysis for optimal cut points of global cortical florbetapir SUVr value in discriminating patients with CAA from patients with deep ICH. Red dot marks the optimum threshold of 1.18 for classification with a sensitivity of 0.733 (95% CI 0.475-0.893) and a specificity of 0.833 (95% CI 0.598-0.948). AUC = area under the curve; CI = confidence interval; SUVr = standardized uptake value ratio.

DISCUSSION Although it has been shown that ^{18}F-florbetapir can label parenchymal Aβ deposits,[10] demonstrations of the ability of this radiotracer to bind to vascular Aβ deposits are scarce.[17] In the current study, we report an increased cortical florbetapir uptake during the acute phase of ICH in patients with probable CAA-related lobar ICH relative to patients with hypertension-related deep ICH. These findings suggest that ^{18}F-florbetapir may label vascular amyloid deposits, thus allowing in vivo detection and quantification in CAA pathology.

These results concur with those of 3 previous controlled studies that demonstrated a higher cortical PiB uptake in patients with CAA than in healthy controls.[13–15] Conversely, no difference in cortical PiB binding was reported between 11 patients without dementia with probable CAA-related symptomatic ICH and 20 healthy controls.[16] Recently, 10 patients with probable CAA-related ICH (mean age 66.9 years) and 9 patients with hypertension-related deep ICH (mean age 67.1 years) were compared for ^{18}F-florbetapir uptake.[17] Patients with CAA demonstrated increased cortical florbetapir retention, suggesting that this radiotracer may bind to vascular Aβ as well.

Even if ^{18}F-florbetapir PET is shown to label Aβ deposits in patients with CAA, its diagnostic value during the acute phase of ICH might be limited. The quantitative analysis of florbetapir retention based on SUVr values differentiated patients with CAA from patients with deep ICH with a sensitivity of 73% and a specificity of 83%. Similarly, visual assessment of the ^{18}F-florbetapir PET scans showed a sensitivity of 60% and a specificity of 89% for discriminating patients with CAA from patients with deep ICH. Although ^{18}F-florbetapir PET demonstrated high specificity, its sensitivity (either with quantitative analysis or with visual assessment) may limit its use in clinical practice as a diagnostic tool for CAA. Indeed, with a low negative predictive value (73%), a negative ^{18}F-florbetapir PET scan cannot rule out CAA with good confidence during the acute phase of ICH. The limited sensitivity of ^{18}F-florbetapir PET in our study (60%) contrasts with the high sensitivity recently reported in the discrimination of CAA-related ICH from deep ICH (100%).[17] This recent study enrolled cognitively normal patients with a Mini Mental State Examination score of 29 to 30 who had florbetapir PET scans 6 months after their ICH. Patients with CAA-ICH are quite different between these 2 cohorts. Although age was similar, lobar CMB count was considerably lower in our cohort (median CMB count 6 vs 53). Previous studies demonstrated that PiB retention increased in patients with CAA with a high CMB count[25] and severe WMH.[15] Thus, patients with advanced CAA may have increased florbetapir uptake relative to those with moderate CAA. Our results support this hypothesis because a high lobar CMB count was more common in patients with CAA with florbetapir+ scan than in patients with CAA with florbetapir− scan. Our work in patients with acute lobar ICH with smaller CMB counts and in this recent study in cognitively normal patients with multiple lobar CMBs and PET performed 6 months after their ICH therefore provide complementary data on the diagnostic utility of amyloid imaging in different cohorts.

Surprisingly, despite rigorous neuroimaging preprocessing, quantitative analysis did not demonstrate a higher diagnostic value than the visual assessment of the ^{18}F-florbetapir PET scans in patients with CAA. These findings contrast with previous studies that reported better sensitivity and specificity of the quantitative analysis for discriminating patients with AD from healthy controls.[26] Whether florbetapir binds to parenchymal Aβ, vascular Aβ, or both remains uncertain. Autopsy series have revealed vascular Aβ deposits in >80% of patients with AD.[27] This overlap between CAA and AD may introduce a potential confounder in the assessment of the amyloid load. Therefore, we cannot totally exclude the possibility that increased florbetapir uptake in patients with lobar ICH resulted from AD-related Aβ deposits. To minimize the effect accompanying AD pathology, we excluded in both groups patients with preexisting cognitive impairment, assessed by IQCODE. We observed no difference in the IQCODE scores at

© 2017 American Academy of Neurology. Unauthorized reproduction of this article is prohibited.

Figure 3 Representative axial T2*-GRE MRI and florbetapir PET images of 2 patients with probable CAA (A, B) and 1 patient with hypertension-related deep ICH (C)

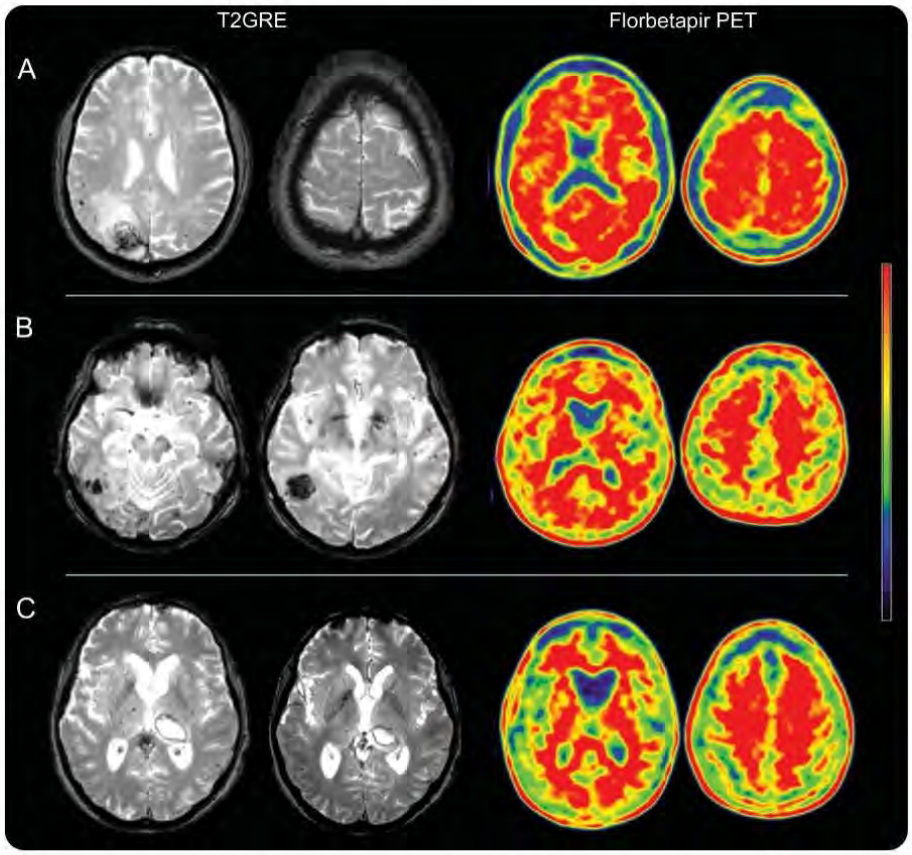

The first patient with probable CAA (A) presented with right occipital ICH, multiple lobar microbleeds, and focal superficial siderosis on T2*-GRE MRI. The florbetapir PET scan of this patient was positive, and the global SUVr was 1.38. The T2*-GRE MRI of the second patient with probable CAA (B) showed right temporal ICH and multiple lobar microbleeds. The florbetapir PET scan was negative, and the global SUVr was 1.13. The patient with hypertensive vasculopathy (C) had deep left thalamic ICH with multiple deep microbleeds. The florbetapir PET scan was negative, and the global SUVr was 1.12. CAA = cerebral amyloid angiopathy; GRE = gradient recalled echo; ICH = intracerebral hemorrhage; SUVr = standardized uptake value ratio.

admission between the 2 ICH groups. Furthermore, the distribution of ^{18}F-florbetapir in patients with CAA differed from the typical AD profile described in PiB PET amyloid studies (highest PiB uptake in frontal and lowest in occipital regions).[13,14]

Our study has limitations. Although IQCODE is widely used to detect cognitive impairment before ICH,[28] we acknowledge that this test is imperfect to rule out preexisting cognitive change. Thus, some of the patients included in our study might have had pre-ICH cognitive impairment that could affect florbetapir retention. The previous florbetapir CAA study[17] included only patients who survived at least 6 months after ICH and had a Mini Mental State Examination score of 29 to 30. This approach minimizes the risk of accompanying AD. However, new-onset dementia is frequent after ICH, especially in lobar location.[29] Therefore, our study, which included less selected patients during the acute phase of ICH, provides further data on the utility of ^{18}F-florbetapir PET in the diagnosis of CAA. Furthermore, unlike previous PET CAA studies,[13–17] we assessed the amyloid load during the acute phase of ICH. This might affect florbetapir retention through different potential mechanisms. Because perihematoma edema may modify florbetapir uptake, we analyzed the PET scans in the contralesional hemisphere only. However, intracranial hypertension and blood-brain barrier disruption may also affect florbetapir uptake. Finally, only 2 patients from our study had pathologically proven CAA. Both were rated as florbetapir+ in the visual

© 2017 American Academy of Neurology. Unauthorized reproduction of this article is prohibited.

analysis and demonstrated high global SUVr values (1.27 and 1.42). Conversely, 6 of 13 patients with probable CAA without pathologic proof had florbetapir− scan. Thus, although we used the previously validated modified Boston criteria,[8] we cannot totally exclude that some of the patients with probable CAA may not have CAA. Moreover, the florbetapir SUVr cutoff value of 1.18 is a post hoc threshold derived from the data that may overstate the accuracy of the test. Larger amyloid PET studies with patients with pathologically proven CAA are warranted.

Our findings suggest that cortical florbetapir binding is increased in patients with CAA with lobar ICH relative to patients with deep ICH. In vivo detection of vascular Aβ deposits might promote early diagnosis of CAA. However, ^{18}F-florbetapir PET used as a diagnostic tool for acute CAA-related ICH seems limited by its sensitivity. Larger studies with pathologically proven CAA and age-matched healthy controls are needed to establish its relevance in clinical practice. ^{18}F-florbetapir PET may nonetheless serve as a surrogate marker of amyloid load in CAA clinical trials testing treatments to prevent vascular amyloid deposits.[30]

AUTHOR CONTRIBUTIONS

N.R., M.P., and J.P. conceived and designed the study. N.R., M.P., and J.P. supervised the study. N.R., M.P., P. Péran, P. Payoux, F.B., A.L., J.F.A., B.A., A.S.S., A.H., F.C., and J.P. collected the data. N.R., M.P., P. Péran, P. Payoux, F.B., A.L., J.F.A., B.A., J.M.O., A.H., F.C., and J.P. analyzed and interpreted the data. N.R. and M.P. conducted the statistical analyses. N.R. and M.P. wrote the manuscript. N.R. and M.P. prepared the figures and tables. N.R., M.P., P. Payoux, and J.P. obtained the funding. N.R., M.P., P. Péran, P. Payoux, F.B., A.L., J.F.A., B.A., A.S.S., J.M.O., A.H., F.C., and J.P. revised the manuscript.

ACKNOWLEDGMENT

The authors thank the promoter of this study, CHU Toulouse. They also thank Nathalie Vayssière, Hélène Gros, Lucette Foltier, and Jean-Pierre Désirat of the MRI technical platform (INSERM UMR825) for their invaluable assistance.

STUDY FUNDING

This study was funded by Avid Radiopharmaceuticals, Toulouse Teaching Hospital (CHU) (local grant 2011 to N.R.) and the Institut des Sciences et du Cerveau de Toulouse. Avid Radiopharmaceuticals provided funding for the PET scanning and supplied the florbetapir precursor. This work has been in part supported by a grant from the French National Agency for Research called "Investissements d'Avenir" No. ANR-11-LABEX-0018-01. This work was supported by CHU Toulouse for regulatory and ethical approval and compliance.

DISCLOSURE

N. Raposo, M. Planton, and P. Péran report no disclosures relevant to the manuscript. P. Payoux reports personal fees from Lilly/Avid and from GE Heathcare. F. Bonneville, A. Lyoubi, J. Albucher, B. Acket, and A. Salabert report no disclosures relevant to the manuscript. J. Olivot received consulting fees from AstraZeneca, Servier, and Boston Scientific and speaker honoraria from Bochringer Ingelheim, Pfizer, and Bristol Myers Squibb. A. Hitzel reports no disclosures relevant to the manuscript. F. Chollet served as a consultant for Institut de Recherche Pierre Fabre and has received speaker honoraria from Bristol-Myers Squibb and Boston Scientific. J. Pariente is an associate editor of the *Journal of Alzheimer's Disease* and has received speaker honoraria from Lilly and Novartis. Go to Neurology.org for full disclosures.

Received September 30, 2016. Accepted in final form May 24, 2017.

REFERENCES

1. Qureshi AI, Tuhrim S, Broderick JP, Batjer HH, Hondo H, Hanley DF. Spontaneous intracerebral hemorrhage. N Engl J Med 2001;344:1450–1460.
2. Meretoja A, Strbian D, Putaala J, et al. SMASH-U: a proposal for etiologic classification of intracerebral hemorrhage. Stroke 2012;43:2592–2597.
3. Charidimou A, Gang Q, Werring DJ. Sporadic cerebral amyloid angiopathy revisited: recent insights into pathophysiology and clinical spectrum. J Neurol Neurosurg Psychiatry 2012;83:124–137.
4. Rosand J, Muzikansky A, Kumar A, et al. Spatial clustering of hemorrhages in probable cerebral amyloid angiopathy. Ann Neurol 2005;58:459–462.
5. Greenberg SM, Vernooij MW, Cordonnier C, et al. Cerebral microbleeds: a guide to detection and interpretation. Lancet Neurol 2009;8:165–174.
6. Linn J, Herms J, Dichgans M, et al. Subarachnoid hemosiderosis and superficial cortical hemosiderosis in cerebral amyloid angiopathy. AJNR Am J Neuroradiol 2008;29:184–186.
7. Charidimou A, Jager RH, Fox Z, et al. Prevalence and mechanisms of cortical superficial siderosis in cerebral amyloid angiopathy. Neurology 2013;81:626–632.
8. Linn J, Halpin A, Demaerel P, et al. Prevalence of superficial siderosis in patients with cerebral amyloid angiopathy. Neurology 2010;74:1346–1350.
9. Klunk WE, Engler H, Nordberg A, et al. Imaging brain amyloid in Alzheimer's disease with Pittsburgh compound-B. Ann Neurol 2004;55:306–319.
10. Clark CM, Pontecorvo MJ, Beach TG, et al. Cerebral PET with florbetapir compared with neuropathology at autopsy for detection of neuritic amyloid-beta plaques: a prospective cohort study. Lancet Neurol 2012;11:669–678.
11. Saint-Aubert L, Barbeau EJ, Peran P, et al. Cortical florbetapir-PET amyloid load in prodromal Alzheimer's disease patients. EJNMMI Res 2013;3:43.
12. Saint-Aubert L, Nemmi F, Peran P, et al. Comparison between PET template-based method and MRI-based method for cortical quantification of florbetapir (AV-45) uptake in vivo. Eur J Nucl Med Mol Imaging 2014;41:836–843.
13. Johnson KA, Gregas M, Becker JA, et al. Imaging of amyloid burden and distribution in cerebral amyloid angiopathy. Ann Neurol 2007;62:229–234.
14. Ly JV, Donnan GA, Villemagne VL, et al. ^{11}C-PIB binding is increased in patients with cerebral amyloid angiopathy-related hemorrhage. Neurology 2010;74:487–493.
15. Gurol ME, Viswanathan A, Gidicsin C, et al. Cerebral amyloid angiopathy burden associated with leukoaraiosis: a positron emission tomography/magnetic resonance imaging study. Ann Neurol 2013;73:529–536.
16. Baron JC, Farid K, Dolan E, et al. Diagnostic utility of amyloid PET in cerebral amyloid angiopathy-related symptomatic intracerebral hemorrhage. J Cereb Blood Flow Metab 2014;34:753–758.
17. Gurol ME, Becker JA, Fotiadis P, et al. Florbetapir-PET to diagnose cerebral amyloid angiopathy: a prospective study. Neurology 2016;87:2043–2049.

© 2017 American Academy of Neurology. Unauthorized reproduction of this article is prohibited.

18. Jorm AF. The Informant Questionnaire on Cognitive Decline in the Elderly (IQCODE): a review. Int Psychogeriatr 2004;16:275–293.
19. Brott T, Adams HP Jr, Olinger CP, et al. Measurements of acute cerebral infarction: a clinical examination scale. Stroke 1989;20:864–870.
20. Wardlaw JM, Smith EE, Biessels GJ, et al. Neuroimaging standards for research into small vessel disease and its contribution to ageing and neurodegeneration. Lancet Neurol 2013;12:822–838.
21. Charidimou A, Linn J, Vernooij MW, et al. Cortical superficial siderosis: detection and clinical significance in cerebral amyloid angiopathy and related conditions. Brain 2015;138:2126–2139.
22. Cordonnier C, Potter GM, Jackson CA, et al. Improving interrater agreement about brain microbleeds: development of the Brain Observer MicroBleed Scale (BOMBS). Stroke 2009;40:94–99.
23. Fazekas F, Chawluk JB, Alavi A, Hurtig HI, Zimmerman RA. MR signal abnormalities at 1.5 T in Alzheimer's dementia and normal aging. AJR Am J Roentgenol 1987;149:351–356.
24. Johnson KA, Sperling RA, Gidicsin CM, et al. Florbetapir (F18-AV-45) PET to assess amyloid burden in Alzheimer's disease dementia, mild cognitive impairment, and normal aging. Alzheimers Dement 2013;9:S72–S83.
25. Dierksen GA, Skehan ME, Khan MA, et al. Spatial relation between microbleeds and amyloid deposits in amyloid angiopathy. Ann Neurol 2010;68:545–548.
26. Camus V, Payoux P, Barre L, et al. Using PET with ^{18}F-AV-45 (florbetapir) to quantify brain amyloid load in a clinical environment. Eur J Nucl Med Mol Imaging 2012;39:621–631.
27. Ellis RJ, Olichney JM, Thal LJ, et al. Cerebral amyloid angiopathy in the brains of patients with Alzheimer's disease: the CERAD experience, part XV. Neurology 1996;46:1592–1596.
28. Cordonnier C, Leys D, Dumont F, et al. What are the causes of pre-existing dementia in patients with intracerebral haemorrhages? Brain 2010;133:3281–3289.
29. Moulin S, Labreuche J, Bombois S, et al. Dementia risk after spontaneous intracerebral haemorrhage: a prospective cohort study. Lancet Neurol 2016;15:820–829.
30. Greenberg SM, Al-Shahi Salman R, Biessels GJ, et al. Outcome markers for clinical trials in cerebral amyloid angiopathy. Lancet Neurol 2014;13:419–428.

© 2017 American Academy of Neurology. Unauthorized reproduction of this article is prohibited.

2.3. Etude 6 : Relation entre distribution des espaces périvasculaires dilatés et charge amyloïde évaluée par TEP au 18F-florbetapir

2.3.1. Contexte et principaux résultats

Dans l'étude précédente, nous avons montré que la charge amyloïde, évaluée par le TEP 18F-florbetapir, était augmentée chez les patients avec HIC lobaire liée à l'AAC comparativement à ceux avec HIC profonde liée à l'HTA. Les espaces périvasculaires semblent jouer un rôle important dans la clairance de l'amyloïde et pourraient être impliqués dans l'accumulation de peptide Aβ dans l'AAC. Ces dernières années, les espaces périvasculaires dilatés (EPVD), visibles en IRM, ont émergé comme un marqueur non hémorragique de microangiopathie cérébrale. Leur distribution prédominante dans la substance blanche des centres semiovales (CSO) ou les ganglions de la base (GB) pourrait indiquer la microangiopathie sous-jacente. Les EPVD des CSO suggèrent l'AAC alors que les EPVD des GB sont évocateurs de la microangiopathie hypertensive.

Afin d'éclaircir la relation entre EPVD et charge amyloïde, nous avons étudié chez les patients avec HIC aiguë l'association entre la sévérité et la topographie des EPVD et la positivité du TEP florbetapir.

Dans cette analyse post-hoc de l'étude n°5, nous avons analysé les IRM et les TEP florbetapir de 38 patients (âge moyen 65.7 ± 11.6 ans) avec HIC spontanée aigue (18 avec HIC-AAC et 20 avec HIC profonde). Les EPVD étaient évalués par 2 observateurs à l'aide d'une échelle visuelle validée à 4 points (0 = O EPVD ; 1 = 1-10 EPVD ; 2 = 11-20 EPVD ; 3 = 21-40 EPVD ; 4 = > 40 EPVD). Les TEP florbetapir étaient visuellement classés comme positif ou négatif par 2 médecins nucléaires experts. L'analyse des EPVD était faite en aveugle des données TEP (et inversement). Nous avons évalué l'association entre la positivité du TEP florbetapir et le haut grade (score >2) des EPVD des CSO et des GB.

Nous montrons que la positivité du TEP florbetapir est plus fréquente chez les patients avec haut grade d'EPVD des CSO que ceux avec bas grade d'EPVD des CSO (57% vs. 17% ; p = 0.01) alors qu'il n'existe pas de différence entre les patients avec haut et bas degré d'EPVD des GB. Dans l'analyse multivariée, ajustée sur les marqueurs IRM d'AAC, la positivité du TEP

florbetapir reste indépendamment associée au EPVD de haut grade des CSO (Odds ratio [OR] 6.44, 95% confidence interval [CI] 1.32-38.93 ; p = 0.03).

Nos résultats démontrent une association directe entre topographie des EPVD et charge amyloïde évaluée par TEP florbetapir et confirment que les EPVD des CSO constituent un biomarqueur non hémorragique d'AAC, actuellement non inclus dans les critères diagnostiques de la maladie. Leur valeur diagnostique devra être évaluée dans de larges études de validation IRM / anatomopathologie.

2.3.2. Manuscrit Etude 6.

Le manuscrit de cette étude a été soumis pour publication et est en cours de révisions.

Enlarged Perivascular Spaces and Florbetapir uptake in patients with Intracerebral Hemorrhage.

Nicolas Raposo[1,2] (MD), Mélanie Planton[1,2] (PhD), Pierre Payoux[2,3] (MD, PhD), Patrice Péran[2] (PhD), Jean François Albucher[1,2] (MD), Lionel Calviere[1,2] (MD), Alain Viguier[1,2] (MD),Vanessa Rousseau[4] (PhD), Anne Hitzel[2,3] (MD), François Chollet[1,2] (MD, PhD), Jean Marc Olivot[1,2] (MD, PhD), Fabrice Bonneville[2,5] (MD, PhD), Jérémie Pariente[1,2] (MD, PhD)

1 Department of Neurology, Hôpital Pierre-Paul Riquet, Centre Hospitalier Universitaire de Toulouse, Toulouse, France

2 Toulouse NeuroImaging Center, Université de Toulouse, Inserm, UPS, France

3 Department of Nuclear Medicine, Hôpital Pierre-Paul Riquet, Centre Hospitalier Universitaire de Toulouse, Toulouse, France.

4 Department of Epidemiology, Centre Hospitalier Universitaire de Toulouse, Toulouse, France

5 Department of Neuroradiology, Hôpital Pierre-Paul Riquet, Centre Hospitalier Universitaire de Toulouse, Toulouse, France

Corresponding Author : Nicolas Raposo, MD (ORCID# 0000-0002-9152-4445)

Service de Neurologie, Hôpital Pierre-Paul Riquet, Centre Hospitalier Universitaire de Toulouse, Place Baylac, 31059 Toulouse Cedex 9, France

Phone: +33 (0)5 61 77 76 40

E-mail: raposo.n@chu-toulouse.fr

ABSTRACT

Purpose: Enlarged perivascular spaces in the centrum semiovale (CSO-EPVS) have been linked to cerebral amyloid angiopathy (CAA). To get insight into the underlying mechanisms of this association, we investigated the relationship between amyloid-β deposition assessed by 18F-florbetapir-PET and CSO-EPVS in patients with acute intracerebral hemorrhage (ICH).

Methods: We prospectively enrolled 18 patients with lobar ICH (suggesting CAA), and 20 with deep ICH (suggesting hypertensive angiopathy), who underwent brain MRI and 18F-florbetapir-PET. EPVS were assessed on MRI using a validated 4-point visual rating scale in the centrum semiovale and the basal ganglia (BG-EPVS). PET images were visually assessed, blind to clinical and MRI data. We evaluated the association between florbetapir-PET positivity and high degree (score>2) of CSO-EPVS and BG-EPVS.

Results: High CSO-EPVS degree was more common in patients with lobar ICH than deep ICH (55.6% vs. 20.0%; $p = 0.02$). Eight (57.1%) patients with high CSO-EPVS degree had a positive Florbetapir-PET compared to 4 (16.7%) with low CSO-EPVS degree ($p = 0.01$). In contrast, prevalence of Florbetapir-PET positivity was similar between patients with high vs. low BG-EPVS. In multivariable analysis adjusted for age, hypertension and MRI markers of CAA, Florbetapir-PET positivity (Odds ratio [OR] 6.44, 95% confidence interval [CI] 1.32-38.93; $p = 0.03$) was independently associated with high CSO-EPVS degree.

Conclusions: Among patients with spontaneous ICH, high degree of CSO-EPVS but not BG-EPVS are associated with amyloid-PET positivity. The findings provide further evidence that CSO-EPVS are markers of vascular amyloid burden that may be useful in diagnosing CAA.

Key words: intracerebral hemorrhage; cerebral amyloid angiopathy; perivascular spaces; amyloid PET; florbetapir

INTRODUCTION

Small Vessel diseases (SVD), including mainly cerebral amyloid angiopathy (CAA) and hypertension angiopathy (HA) are the most important causes of spontaneous intracerebral hemorrhage (ICH) in the elderly.[1] HA affects predominantly small deep perforating vessels whereas CAA affects cortical and leptomeningeal vessels.[2-4] Understanding the underlying SVD have important clinical implications because CAA and HA are characterized by different risk of ICH recurrence.[5, 6] The presence and distribution of MRI hemorrhagic markers such as cerebral microbleeds (CMB)[7] or cortical superficial siderosis (cSS)[8] are suggestive of the underlying vasculopathy. Enlarged perivascular spaces (EPVS) are emerging markers of SVD that may result from enlargement of the potential space, possibly secondary to impaired interstitial fluid drainage.[9, 10] Recent imaging studies have shown that EPVS in the centrum semiovale (CSO-EPVS) suggest underlying CAA whereas EPVS in the basal ganglia (BG-EPVS) indicate HA.[11] As failure of perivascular clearance of Aβ may be involved in the accumulation of Aβ in CAA[12] and cortical vessels are predominantly affected by CAA,[2] CSO-EPVS observed in CAA may reflect the impairment of Aβ perivascular clearance.

To get insight into mechanisms linking CSO-EPVS and CAA, we explored in the current study the association between EPVS burden and topography and 18F-florbetapir, a positon emission tomography (PET) radiotracer shown to label vascular amyloid deposits in CAA[13, 14] in patients with acute spontaneous ICH. We tested the hypothesis that florbetapir PET positivity is associated with high CSO-EPVS degree, but not with high BG-EPVS degree. We also investigated the association between florbetapir PET positivity and EPVS predominance pattern in the CSO (CSO-EPVS > BG-EPVS burden) and BG (BG-EPVS > CSO-EPVS burden).

MATERIALS AND METHODS

The data that support the findings of this study are available from the corresponding author on reasonable request.

Patient selection

Participants were recruited from the Toulouse Hospital (France) as part of a prospective single center cohort study (ClinicalTrial.gov no. NCT01619709).[14] The study was approved by Toulouse-Purpan Hospital Ethical Standards Committee on Human Experimentation. All participants gave their written informed consent.

We enrolled patients with acute symptomatic primary supratentorial ICH who underwent brain MRI and 18F-florbetapir PET. We excluded patients with (1) infratentorial ICH, (2) traumatic ICH, (3) secondary causes of ICH (such as vascular malformation, cerebral venous thrombosis, hemorrhagic infarction, or brain tumor), (4) preexisting cognitive decline defined by a score of 3.4 or above on the long version of the Informant Questionnaire on Cognitive Decline in the Elderly (IQCODE).[15] Based on ICH location, patients were categorized as (1) lobar ICH (consistent with CAA) when ICH was restricted to cortical-subcortical regions or (2) deep ICH (consistent with HA) when ICH involved the thalamus or basal ganglia.

Data collection

Demographic and baseline clinical data were prospectively recorded and analyzed. Hypertension was defined as any use of antihypertensive medication or documented elevated blood pressure >140/90 mmHg, before admission. APOE genotyping was performed in all participants.

MRI acquisition and analysis

MR images were acquired from all subjects using the same 3-T MRI scanner (Philips 3.0T Intera Achieva. Philips, Best, The Netherlands) according to a standardized protocol. They included 3D-T1-weighted (in-plane resolution 1 x 1 mm, 170 contiguous slices), 3D fluid attenuated inversion recovery (FLAIR) (in-plane resolution 1 x 1 mm, 160 contiguous slices) and T2*-weighted gradient recalled echo (T2*-GRE) sequences (reconstructed resolution 1 x 1 x 4 mm, repetition time = 1052 ms, echo time = 16 ms, flip angle = 18°, field of view = 230 x 182, 140 slices).

All images were reviewed by investigators blinded to the clinical and PET data according to the Standards for Reporting Vascular Changes on Neuroimaging (STRIVE).[9]

The presence, number and distribution (lobar or deep) of CMB (diameter <5 mm) were evaluated on the T2*-GRE images according to the current consensus criteria.[7] The presence and extent (focal [≤ 3 sulci] or disseminated [≥ 4 sulci]) of cSS was visually assessed according to recommended criteria.[16] Periventricular and deep WMH were visually assessed on axial FLAIR images on the 7-point Fazekas rating scale.[17] EPVS were assessed by two trained raters (NR and FB) on axial T1-weighted images using a validated 4-point visual rating scale (0 = no EPVS, 1 = <10 EPVS, 2 = 11–20 EPVS, 3 = 21–40 EPVS, and 4 = >40 EPVS).[18, 19] EPVS were defined as < 3 mm round or linear CSF isointense lesions (T2- hyperintense and T1/FLAIR hypointense with respect to brain) along the course of penetrating arteries. Lacunes were distinguished from EPVS by their larger size (>3 mm), spheroid shape and surrounding hyperintensity on FLAIR. EPVS were rated in BG and CSO. The numbers refer to EPVS on one side of the brain: after reviewing all relevant slices for the anatomical area being assessed, the slice and side with the highest number of EPVS was recorded. In patients with large ICH that limited accurate rating, EPVS were evaluated in the

contralateral hemisphere. For each region (BG and CSO), EPVS were categorized as high (score > 2) or low (score ≤ 2) degree. The interrater reliability for the class of EPVS was excellent for CSO-EPVS (κ = 0.83) and BG-EPVS (κ = 0.82). Additionally, patients were categorized based on EPVS predominance pattern in the CSO or BG, as previously described[11]: (1) CSO-EPVS predominance pattern (CSO-EPVS > BG-EPVS score); (2) BG-EPVS predominance pattern (BG-EPVS > CSO-EPVS score); (3) non-predominance EPVS pattern (BG-EPVS = CSO-EPVS score).

Florbetapir-PET imaging acquisition and analysis

Florbetapir PET scans were performed on a Biograph™ 6 TruePoint™ (Siemens Medical Solutions, Munich, Germany) high-resolution hybrid PET/CT scanner (3D detection mode, producing images with 1 x 1 x 1.5-mm voxels and a spatial resolution of 5 mm full width at half maximum at the field of view center) using procedures that we previously described.[14] A 10-minute acquisition started 50 minutes after intravenous injection of 3.7 MBq/kg weight of 18F-florbetapir. PET data were corrected for partial volume effects using the point spread function (PSF) model implemented by Siemens (HD-PET©).

The 18F-florbetapir PET images were visually assessed, blinded to all clinical and diagnostic information, by two board-certified nuclear medicine physicians (AH and PiP) who were experienced in amyloid scans assessment. They were trained to do binary classification of scans as either florbetapir positive if there was some significant florbetapir cortical retention (two or more brain areas in which there was reduced or absent grey/white matter contrast or one or more areas in which grey matter radioactivity was intense) or as florbetapir negative if there was no significant florbetapir cortical retention (clear grey/white matter contrast) as previously described.[20] The inter-rater reliability for the visual assessment of the 18F-

florbetapir PET scans was excellent (κ = 1). Figure 1 shows examples of EPVS distribution in Lobar ICH and deep ICH cases with corresponding Florbetapir PET.

Statistical analyses

Baseline clinical and imaging characteristics of patients with lobar ICH and deep ICH were compared using the $\chi 2$ test or Fisher's exact test for qualitative variables and the Wilcoxon rank-sum test for quantitative variables, as appropriate.

We performed appropriate univariate tests to compare clinical, MRI and florbetapir PET data between patients with high (score > 2) and those with low (score ≤ 2) degree of CSO-EPVS and BG-EPVS.

Logistic regression models were used to identify factors associated with high CSO-EPVS degree. Clinical characteristics, MRI markers of SVD and florbetapir PET positivity were tested in univariable models. For the multivariable analysis, candidate covariates included all variables with $p < 0.1$ in univariable analysis and other potential confounders. Clinical and imaging variables were age, history of hypertension, strictly lobar CMB (presence), cSS (presence), severe WMH (Fazekas' score 5 or 6) and florbetapir PET positivity. Final model was obtained using backward elimination strategy and contained only factors significant at 5%.

Additionally, we explored the association between EPVS predominance pattern (CSO-EPVS predominance; BG-EPVS predominance; non-predominance EPVS pattern) and florbetapir PET positivity using $\chi 2$ test or Fisher's exact test, as appropriate.

Statistical testing was conducted at an alpha level of 0.05 (two-tailed). Data were analyzed with SAS® software, version 9.4 (SAS Institute).

RESULTS

Study participants

A total of 38 patients (mean age 65.7 ± 11.6 years; female 39.5%) with acute primary ICH were prospectively included between January 2012 and March 2016: 18 with lobar ICH (13 with probable CAA, 2 with definite CAA and 3 with possible CAA, based on the modified Boston criteria[8]), and 20 with deep ICH. The participants had no pre-ICH cognitive impairment (IQ code ≤ 3.4).

Clinical and imaging characteristics of patients are summarized in table 1. Overall, 14 (36.8%) patients had high CSO-EPVS degree and 6 (15.8%) had high BG-EPVS degree and 3 (7.9%) had high degree of both CSO-EPVS and BG-EPVS. High CSO-EPVS degree was more commonly observed in patients with lobar ICH than deep ICH (55.6% vs. 20.0%; p = 0.02). In contrast, high BG-EPVS degree were rarely observed in patients with lobar ICH (5.6%) and tended to be more frequent in patients with deep ICH (25.0%; p = 0.18). Florbetapir PET was visually assessed as positive in 10 (55.5%) patients with lobar ICH compared to 2 (10.0%) patients with deep ICH (p = 0.003). Among patients with lobar ICH, florbetapir PET was positive in all patients with definite CAA, 7 (53.8%) with probable CAA and 1 (33.3%) with possible CAA.

High vs. low EPVS degree in the CSO and BG.

Comparison of characteristics between patients with high and low EPVS degree in the CSO and BG is shown in table 2. Compared to those with low CSO-EPVS degree, patients with high CSO-EPVS degree were more likely to have severe WMH and less likely to have hypertension. Among patients with high CSO-EPVS degree, 8 (57.1%) were rated as Florbetapir PET positive compared to 4 (16.7%) with low CSO-EPVS degree (p = 0.01; figure 2a). Proportion of patients with florbetapir PET positive was similar between subjects with high BG-EPVS degree and low BG-EPVS degree (33.3% vs. 31.3%; p = 0.92).

In multivariable logistic regression analysis, florbetapir PET positivity (Odds ratio [OR] 6.44, 95% confidence interval [CI] 1.32-38.93; $p = 0.03$) and severe WMH presence (OR 5.87, 95% CI 1.28-33.48; $p = 0.03$) were independently associated with the presence of high CSO-EPVS degree (table 3).

EPVS predominance pattern.

Among the whole cohort, 14 (36.8%) patients had a CSO-EPVS predominance pattern (CSO>BG), 7 (18.4) had a BG-EPVS predominance pattern (BG>CSO) and 17 (44.7) had a non-predominant EPVS pattern (BG = CSO). A CSO-EPVS predominance pattern was more commonly observed in patients with lobar ICH than deep ICH (61.1% vs. 15.0%; $p = 0.003$). Among patients with deep ICH, a BG-EPVS predominance pattern was detected in 5 (25%) subjects compared to 2 (11.1%) patients with lobar ICH ($p = 0.41$).

Among patients with a CSO-EPVS predominance pattern, 8 (57.1%) had a positive florbetapir PET, compared to 4 (23.5%) with a non-predominant EPVS pattern and none with a BG-EPVS predominance pattern ($p = 0.02$; figure 2b).

DISCUSSION

In this prospective single center study of patients with acute spontaneous ICH, high CSO-EPVS degree was more common in patients with lobar ICH than in deep ICH and was associated with florbetapir PET positivity. By contrast, high BG-EPVS were rarely observed in patients with lobar ICH and were not associated with florbetapir PET positivity. Additionally, florbetapir PET positivity were considerably more common in patients with a CSO-EPVS predominance pattern than BG-EPVS predominance pattern. These findings provide further evidence that in patients with symptomatic ICH, CSO-EPVS could be markers of vascular amyloid burden that may be useful in detecting underlying CAA.

EPVS are emerging neuroimaging markers of SVD. Previous studies suggest that BG-EPVS are associated with hypertension and imaging markers of HA such as WMH and lacunes.[18, 21] Conversely, CSO-EPVS appear to be associated with both AD and CAA. [22-25][27] In a large single center cohort of patients with ICH, high CSO-EPVS degree was associated with MRI markers of CAA (i.e., lobar CMB and cSS) whereas high BG-EPVS degree was associated with MRI markers of HA.[11] This link between CSO-EPVS and CAA was recently confirmed in two cohorts of patients with inherited and pathologically-proven sporadic CAA.[26]

Our study demonstrated the association between EPVS topography and vascular amyloid load assessed by 18F-florbetapir amyloid PET. We found that among patients with primary ICH, high CSO-EPVS degree was associated with florbetapir PET positivity whereas high BG-EPVS degree was not. Moreover, approximatively 60% of patients with a CSO-EPVS predominance pattern had a positive florbetapir PET compared to none with a BG-EPVS predominance pattern. Only one previous study including 11 patients with CAA-ICH and 20 healthy controls, investigated the association between amyloid PET and EPVS, using 11C-Pittsburgh compound B (PiB), another amyloid radiotracer.[27] The burden of CSO-EPVS

(but not BG-EPVS) was associated with PiB retention across the whole cohort. However, this association was not significant when analysis was restricted to CAA patients, probably due to the limited sample size of this subgroup. Results from these two amyloid PET studies are in line with a recent post-mortem MRI study, that demonstrated that CSO-EPVS degree was associated with CAA histopathological severity.[28]

The strengths of this study include its prospective design, a systematic multimodal evaluation (3T research MRI and 18F-florbetapir PET) of patients with primary ICH and the use of well-characterized EPVS patterns. Our study has also limitations. Although close to those from other amyloid PET studies in ICH cohorts,[29, 13] the sample size was relatively small, and our study was likely underpowered, especially in multivariable analyses. Confidence intervals are wide, and results should be cautiously interpreted. Nonetheless our findings linking CSO-EPVS to CAA are consistent with previous studies using other markers of CAA (MRI markers, histopathological scale, PiB PET).[11, 26-28] Hence, our results should be considered as preliminary and require external validation. Additionally, amyloid imaging cannot accurately differentiate vascular amyloid from parenchymal amyloid whereas co-occurrence of AD is common in CAA patients.[30] Although patients with pre-existing cognitive impairment assessed by IQ-code were excluded from our study to minimize the risk of AD, we cannot totally rule out the presence of AD pathology in patients with CAA-related lobar ICH, as well as in patients with deep ICH. Finally, our findings may only be applicable to a selected ICH population, specifically the less severe cases able to have brain MRI and those without pre-ICH cognitive impairment.

CONCLUSION

Our findings provide further supporting evidence that among patients with spontaneous ICH, severe CSO-EPVS are markers of vascular amyloid burden whereas BG-EPVS are not,

suggesting that the anatomical distribution of EPVS may reflect the underlying vasculopathy. Ongoing collaborative studies with pathologically proven CAA vs. non-CAA cases should assess whether CSO-EPVS would enhance diagnostic accuracy of the MRI-based Boston criteria.

ACKNOWLEDGMENTS

The authors thank the promoter of this study, CHU Toulouse.

Nicolas Raposo was supported by a Fulbright Scholarship, and received an Arthur Sachs Scholarship from the Harvard University committee on General Scholarship, and a Philippe Foundation research grant.

FUNDING

This study was funded by Avid Radiopharmaceuticals, Toulouse Teaching Hospital (CHU) (local grant 2011 to N.R.) and the Institut des Sciences et du Cerveau de Toulouse. Avid Radiopharmaceuticals provided funding for the PET scanning and supplied the florbetapir precursor. This work has been in part supported by a grant from the French National Agency for Research called "Investissements d'Avenir" No. ANR-11-LABEX-0018-01. This work was supported by CHU Toulouse for regulatory and ethical approval and compliance.

COMPLIANCE WITH ETHICAL STANDARDS

Conflicts of interest: Dr Payoux reports personal fees from Lilly/Avid and from GE Heathcare. Dr Albucher received consulting fees from Bayer and speaker honoraria from Boehringer Ingelheim, Bayer and Pfizer. Dr Calviere received consulting fees from Boehringer Ingelheim and travel grant from Boehringer Ingelheim and Pfizer. Dr Chollet served as a consultant for Institut de Recherche Pierre Fabre and has received speaker honoraria from Bristol-Myers Squibb and Boston Scientific. Dr Olivot received consulting fees from AstraZeneca, Servier, and Boston Scientific and speaker honoraria from Boehringer Ingelheim, Pfizer, and Bristol Myers Squibb. Dr Pariente is an associate editor of the Journal of Alzheimer's Disease and has received speaker honoraria from Lilly, Roche and Novartis. No other disclosures were reported.

Role of the funder: The funders had no role in the design or conduct of the study; in the collection, management, analysis or interpretation of the data; in the preparation, review or approval of the manuscript; or in the decision to submit the manuscript for publication.

Ethical approval: All procedures performed in studies involving human participants were in accordance with the ethical standards of the institutional research committee (Toulouse-Purpan Hospital Ethical Standards Committee on Human Experimentation; No.1122302) and with the principles of the 1964 Declaration of Helsinki and its later amendments or comparable ethical standards.

Informed consent: Informed consent was obtained from all individual participants included in the study.

REFERENCES

1. Qureshi AI, Tuhrim S, Broderick JP, Batjer HH, Hondo H, Hanley DF. Spontaneous intracerebral hemorrhage. N Engl J Med. 2001;344(19):1450-60.
2. Pantoni L. Cerebral small vessel disease: from pathogenesis and clinical characteristics to therapeutic challenges. Lancet Neurol. 2010;9(7):689-701.
3. Charidimou A, Gang Q, Werring DJ. Sporadic cerebral amyloid angiopathy revisited: recent insights into pathophysiology and clinical spectrum. J Neurol Neurosurg Psychiatry. 2012;83(2):124-37.
4. Wardlaw JM, Smith C, Dichgans M. Mechanisms of sporadic cerebral small vessel disease: insights from neuroimaging. Lancet Neurol. 2013;12(5):483-97.
5. Viswanathan A, Rakich SM, Engel C, Snider R, Rosand J, Greenberg SM et al. Antiplatelet use after intracerebral hemorrhage. Neurology. 2006;66(2):206-9.
6. Biffi A, Halpin A, Towfighi A, Gilson A, Busl K, Rost N et al. Aspirin and recurrent intracerebral hemorrhage in cerebral amyloid angiopathy. Neurology. 2010;75(8):693-8.
7. Greenberg SM, Vernooij MW, Cordonnier C, Viswanathan A, Al-Shahi Salman R, Warach S et al. Cerebral microbleeds: a guide to detection and interpretation. Lancet Neurol. 2009;8(2):165-74.
8. Linn J, Halpin A, Demaerel P, Ruhland J, Giese AD, Dichgans M et al. Prevalence of superficial siderosis in patients with cerebral amyloid angiopathy. Neurology. 2010;74(17):1346-50.
9. Wardlaw JM, Smith EE, Biessels GJ, Cordonnier C, Fazekas F, Frayne R et al. Neuroimaging standards for research into small vessel disease and its contribution to ageing and neurodegeneration. Lancet Neurol. 2013;12(8):822-38.
10. Weller RO, Hawkes CA, Kalaria RN, Werring DJ, Carare RO. White matter changes in dementia: role of impaired drainage of interstitial fluid. Brain Pathol. 2015;25(1):63-78.
11. Charidimou A, Boulouis G, Pasi M, Auriel E, van Etten ES, Haley K et al. MRI-visible perivascular spaces in cerebral amyloid angiopathy and hypertensive arteriopathy. Neurology. 2017;88(12):1157-64.
12. Hawkes CA, Jayakody N, Johnston DA, Bechmann I, Carare RO. Failure of perivascular drainage of beta-amyloid in cerebral amyloid angiopathy. Brain Pathol. 2014;24(4):396-403.
13. Gurol ME, Becker JA, Fotiadis P, Riley G, Schwab K, Johnson KA et al. Florbetapir-PET to diagnose cerebral amyloid angiopathy: A prospective study. Neurology. 2016;87(19):2043-9.
14. Raposo N, Planton M, Peran P, Payoux P, Bonneville F, Lyoubi A et al. Florbetapir imaging in cerebral amyloid angiopathy-related hemorrhages. Neurology. 2017;89(7):697-704.
15. Jorm AF. The Informant Questionnaire on cognitive decline in the elderly (IQCODE): a review. Int Psychogeriatr. 2004;16(3):275-93.
16. Charidimou A, Linn J, Vernooij MW, Opherk C, Akoudad S, Baron JC et al. Cortical superficial siderosis: detection and clinical significance in cerebral amyloid angiopathy and related conditions. Brain. 2015;138(Pt 8):2126-39.
17. Fazekas F, Chawluk JB, Alavi A, Hurtig HI, Zimmerman RA. MR signal abnormalities at 1.5 T in Alzheimer's dementia and normal aging. AJR Am J Roentgenol. 1987;149(2):351-6.
18. Doubal FN, MacLullich AM, Ferguson KJ, Dennis MS, Wardlaw JM. Enlarged perivascular spaces on MRI are a feature of cerebral small vessel disease. Stroke. 2010;41(3):450-4.
19. Maclullich AM, Wardlaw JM, Ferguson KJ, Starr JM, Seckl JR, Deary IJ. Enlarged perivascular spaces are associated with cognitive function in healthy elderly men. J Neurol Neurosurg Psychiatry. 2004;75(11):1519-23.
20. Johnson KA, Sperling RA, Gidicsin CM, Carmasin JS, Maye JE, Coleman RE et al. Florbetapir (F18-AV-45) PET to assess amyloid burden in Alzheimer's disease dementia, mild cognitive impairment, and normal aging. Alzheimers Dement. 2013;9(5 Suppl):S72-83.
21. Zhu YC, Tzourio C, Soumare A, Mazoyer B, Dufouil C, Chabriat H. Severity of dilated Virchow-Robin spaces is associated with age, blood pressure, and MRI markers of small vessel disease: a population-based study. Stroke. 2010;41(11):2483-90.

22. Banerjee G, Kim HJ, Fox Z, Jager HR, Wilson D, Charidimou A et al. MRI-visible perivascular space location is associated with Alzheimer's disease independently of amyloid burden. Brain. 2017;140(4):1107-16.
23. Martinez-Ramirez S, Pontes-Neto OM, Dumas AP, Auriel E, Halpin A, Quimby M et al. Topography of dilated perivascular spaces in subjects from a memory clinic cohort. Neurology. 2013;80(17):1551-6.
24. Charidimou A, Meegahage R, Fox Z, Peeters A, Vandermeeren Y, Laloux P et al. Enlarged perivascular spaces as a marker of underlying arteriopathy in intracerebral haemorrhage: a multicentre MRI cohort study. J Neurol Neurosurg Psychiatry. 2013;84(6):624-9.
25. Charidimou A, Jaunmuktane Z, Baron JC, Burnell M, Varlet P, Peeters A et al. White matter perivascular spaces: an MRI marker in pathology-proven cerebral amyloid angiopathy? Neurology. 2014;82(1):57-62.
26. Martinez-Ramirez S, van Rooden S, Charidimou A, van Opstal AM, Wermer M, Gurol ME et al. Perivascular Spaces Volume in Sporadic and Hereditary (Dutch-Type) Cerebral Amyloid Angiopathy. Stroke. 2018;49(8):1913-9.
27. Charidimou A, Hong YT, Jager HR, Fox Z, Aigbirhio FI, Fryer TD et al. White matter perivascular spaces on magnetic resonance imaging: marker of cerebrovascular amyloid burden? Stroke. 2015;46(6):1707-9.
28. van Veluw SJ, Biessels GJ, Bouvy WH, Spliet WG, Zwanenburg JJ, Luijten PR et al. Cerebral amyloid angiopathy severity is linked to dilation of juxtacortical perivascular spaces. J Cereb Blood Flow Metab. 2016;36(3):576-80.
29. Ly JV, Donnan GA, Villemagne VL, Zavala JA, Ma H, O'Keefe G et al. 11C-PIB binding is increased in patients with cerebral amyloid angiopathy-related hemorrhage. Neurology. 2010;74(6):487-93.
30. Boyle PA, Yu L, Nag S, Leurgans S, Wilson RS, Bennett DA et al. Cerebral amyloid angiopathy and cognitive outcomes in community-based older persons. Neurology. 2015;85(22):1930-6.

FIGURES

Fig. 1 Examples of enlarged perivascular spaces patterns with corresponding florbetapir PET in lobar and deep intracerebral hemorrhage

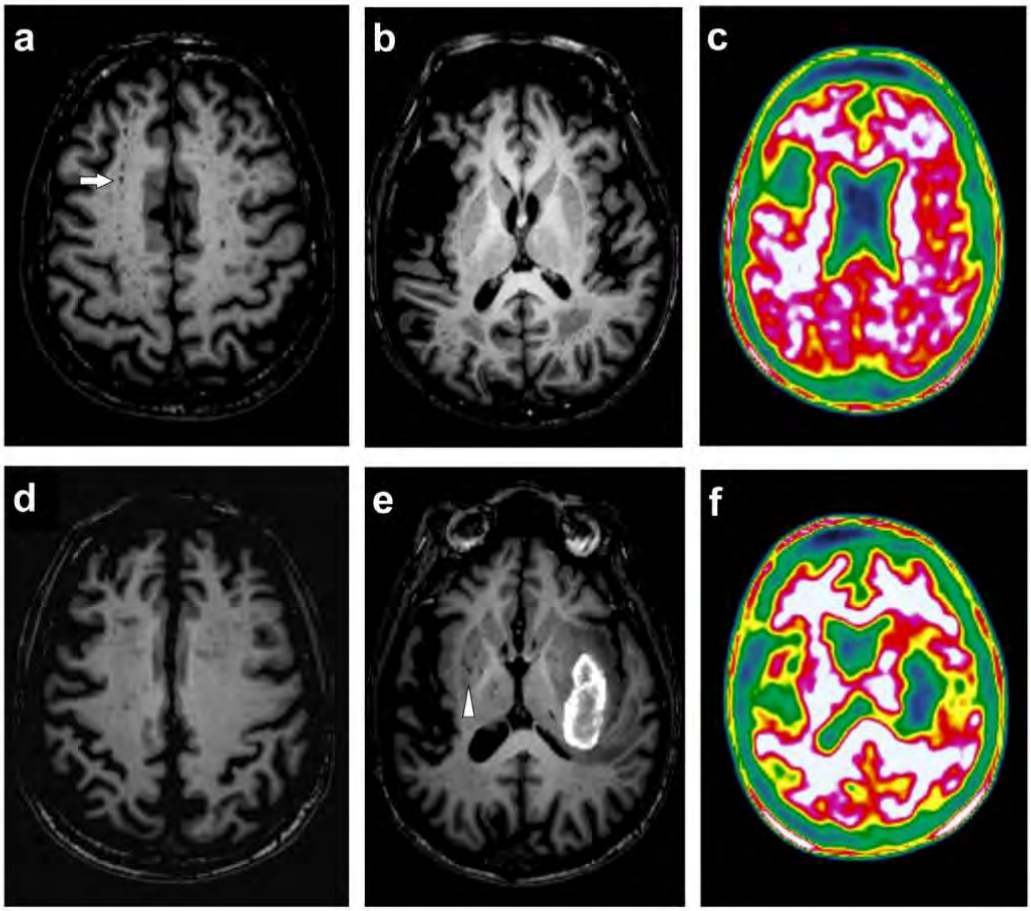

(a, b, c) Patient with lobar ICH. Axial T1- weighted MRI shows high degree of enlarged perivascular spaces in the centrum semiovale (a; white arrow) and a low degree in the basal ganglia (b). The corresponding 18F-florbetapir PET (c) was positive.

(d, e, f) Patient with deep ICH. Axial T1- weighted MRI shows low degree of enlarged perivascular spaces in the centrum semiovale (d) and a high degree in the basal ganglia (e; white head arrow). The corresponding 18F-florbetapir PET (f) was negative.

Fig. 2 Florbetapir PET visual analysis according to the distribution of enlarged perivascular spaces

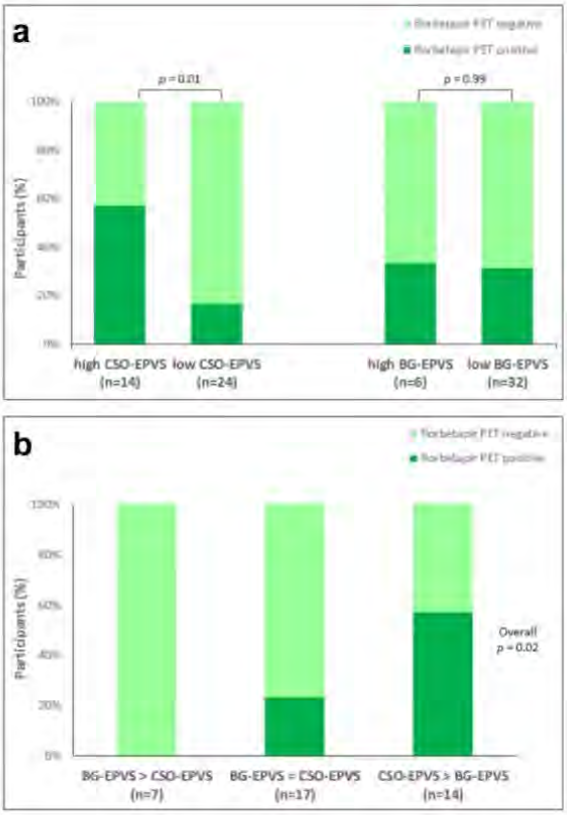

(a) Comparison of Florbetapir PET between patients with High (grade >2) and Low (grade ≤2) enlarged perivascular spaces degree in the centrum semi ovale and the basal ganglia. (b) Florbetapir PET according to the enlarged perivascular spaces predominance pattern.

Abbreviations: BG = basal ganglia; CSO = centrum semi-ovale; EPVS = enlarged perivascular spaces.

TABLES

Table 1 Baseline clinical and imaging characteristics of patients with lobar ICH and deep ICH.

	Lobar ICH (n=18)	Deep ICH (n=20)	*p* value*
Age (years), mean ± SD	67.2 ± 12.1	64.4 ± 11.3	0.46
Female, n (%)	9 (50.0)	6 (30.0)	0.21
Hypertension, n (%)	5 (27.8)	18 (90.0)	< 0.0001
IQ-Code, mean ± SD	3.04 ± 0.21	2.98 ± 0.53	0.85
APOE ε2 and/or ε4 allele, n (%)	10 (55.6)	2 (10.0)	0.003
High EPVS degree (grade>2)			
High BG-EPVS degree, n (%)	1 (5.6)	5 (25.0)	0.18°
High CSO-EPVS degree, n (%)	10 (55.6)	4 (20.0)	0.02
CMB count, median [IQR]	4.5 [0 - 10.0]	5 [1 - 10.5]	0.65
Strictly lobar CMB, n (%)	12 (66.7)	2 (10.0)	< 0.001
Strictly deep CMB, n (%)	0 (0.0)	5 (25.0)	0.05°
Presence of cSS, n (%)	10 (55.6)	1 (5.0)	0.001
Severe (Fazekas 5–6) WMH, n (%)	9 (50.0)	8 (40.0)	0.54
Florbetapir PET positivity, n (%)	10 (55.5)	2 (10.0)	0.003

*Wilcoxon Test for quantitative variables and Chi2 Test for qualitative variables.

°Fisher Test

Abbreviations: BG = basal ganglia; CMB = cerebral microbleeds; CSO = centrum semiovale; cSS = cortical superficial siderosis; EPVS = enlarged perivascular spaces; ICH = intracerebral hemorrhage; IQCODE = Informant Questionnaire on Cognitive Decline in the Elderly; WMH = white matter hyperintensities.

Table 2 Comparison of clinical and MRI characteristics between patients with High (grade >2) vs. Low (grade ≤2) EPVS degree in the centrum semi ovale and the basal ganglia.

	High CSO-EPVS degree	Low CSO-EPVS degree	*p*-value*	High BG-EPVS degree	Low BG-EPVS degree	*p*-value*
No.	14	24	—	6	32	—
Clinical characteristics						
Age, mean ±SD	70.2 ± 9.2	63.1 ± 12.2	0.07	66.5 ± 10.1	65.6 ± 12.0	0.86
Female, No. (%)	6 (42.9)	9 (37.5)	0.74	1 (16.7)	14 (43.8)	0.37°
Hypertension, No. (%)	5 (35.7)	18 (75.0)	0.02	5 (83.3)	18 (56.3)	0.37°
Diabetes, No. (%)	2 (14.3)	5 (20.8)	0.99°	2 (33.3)	5 (15.6)	0.30°
APOE ε2 and/or ε4 allele, No. (%)	6 (42.9)	6 (25.0)	0.30°	1 (16.7)	11 (34.4)	0.64°
MRI markers of SVD						
Lobar CMB count, median (IQR)	6 (0-21)	1.5 (0-3.5)	0.14	4 (1-12)	2 (0-6.5)	0.41
Deep CMB count, median (IQR)	0 (0-0)	1 (0-4)	0.08°	4.5 (0-5)	0 (0-1)	0.08
cSS presence, No. (%)	6 (42.9)	5 (20.8)	0.27°	0 (0.0)	11 (34.4)	0.15°
Severe WMH [a], No. (%)	10 (71.4)	7 (29.2)	0.01	4 (66.7)	13 (40.6)	0.38°

*Wilcoxon Test for quantitative variables and Chi2 Test for qualitative variables.

°Fisher Test

[a] Fazekas' score 5 or 6

Abbreviations: BG = basal ganglia; CMB = cerebral microbleeds; CSO = centrum semiovale; cSS = cortical superficial siderosis; EPVS = enlarged perivascular spaces; WMH = white matter hyperintensities.

Table 3 Logistic regression of factors associated with CSO-EPVS high (grade >2) degree.

	Univariable analysis			Multivariable analysis †		
	OR	95% CI	*p*-value	OR	95% CI	*p*-value
Age (per each year older)	1.07	1.00-1.16	0.08	–		–
Female sex	1.25	0.32-4.83	0.75	–		–
Hypertension [a]	0.19	0.04-0.74	0.02	–		–
Diabetes [a]	0.63	0.08-3.48	0.62	–		–
Florbetapir PET positivity [a]	6.67	1.56-33.36	0.01	6.44	1.32-38.93	0.03
Strictly lobar CMB [a]	2.43	0.62-9.91	0.20	–		–
cSS [a]	2.85	0.67-12.74	0.16	–		–
Severe WMH [a,b]	6.07	1.51-28.90	0.02	5.87	1.28-33.48	0.03
ApoE ε2 and/or ε4 allele [a]	2.25	0.55-9.49	0.26	–		–

† adjusted for age, history of hypertension, strictly lobar CMB (presence), cSS (presence), severe WMH and florbetapir PET positivity.

[a] Presence vs absence

[b] Fazekas' score 5 or 6

Abbreviations : CI = confidence interval ; CMB = cerebral microbleeds ; CSO-EPVS = enlarged perivascular spaces in the centrum semiovale ; cSS = cortical superficial siderosis ; OR = odds ratio ; WMH = white matter hyperintensities.

CHAPITRE 4 : DISCUSSION GENERALE

Ces dernières années, un nombre croissant de biomarqueurs de l'AAC ont été identifiés,[289] correspondant aux différents stades physiopathologiques de la maladie (figure 18). Les manifestations cliniques, constituant le stade ultime du processus, ne se limitent pas au syndrome neurovasculaire associe à l'HIC symptomatique. En effet, plusieurs autres manifestations cliniques sont désormais identifiées, telles que les troubles cognitifs pouvant se développer après une HIC ou bien en l'absence d'HIC, l'encéphalopathie subaigüe des formes inflammatoires ou les épisodes neurologiques focaux transitoires.[290]

Ces manifestations cliniques résultent de lésions cérébrales hémorragiques (HIC lobaire, microbleeds lobaires, hémosidérose corticale, HSAc) et non hémorragiques (lésions de la substance blanche, espaces périvasculaires dilates, lésions ischémiques, altération de la connectivité de cérébrale), désormais détectables en neuroimagerie (IRM structurale, DTI), résultant d'altérations vasculaires fonctionnelles (rupture vasculaire, vasoréactivité cérébrale altérée, rupture de la barrière hémato-encéphalique, inflammation périvasculaire). Ces altérations fonctionnelles peuvent être désormais explorées par différentes méthodes (doppler transcrânien, IRM fonctionnelle, IRM de contraste dynamique). Les dépôts amyloïdes vasculaires - stade initial de ce processus physiopathologique - sont mis en évidence par examen anatomopathologique. Néanmoins, en l'absence d'examen histopathologique, la détection de la protéine amyloïde sur la paroi vasculaire (TEP amyloïde), dans le LCR (marqueurs amyloïdes du LCR) ou dans le sang (marqueurs amyloïdes plasmatiques) pourrait permettre le diagnostic d'AAC. Outre l'avantage théorique d'un diagnostic fiable attestant de la présence d'amyloïde, ces techniques pourraient permettre un diagnostic précoce de la maladie, avant l'apparition des manifestations cliniques et peut être même avant l'apparition des lésions cérébrales hémorragiques et non hémorragiques de la maladie.

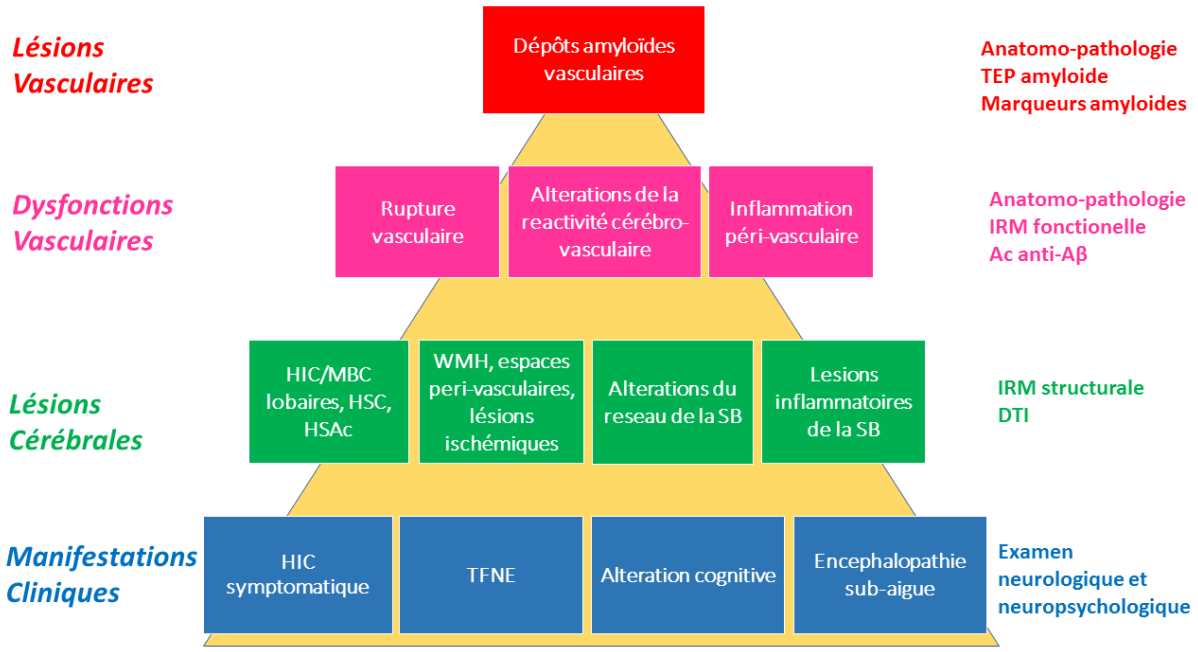

Figure 18. Les nouveaux biomarqueurs de l'AAC.

Abréviations : HIC = hémorragie intracérébrale ; HSAc = hémorragie sous-arachnoïdienne de la convexité ; HSC = hémosidérose corticale ; MBC = microbleeds cérébraux ; TFNE = transient focal neurological episode ; WMH = white matter hyperintensities.

Le développement de biomarqueurs d'AAC présente plusieurs intérêts potentiels : (1) Diagnostiquer de façon fiable et plus précoce la maladie ; (2) Evaluer la sévérité de la maladie et suivre sa progression ; (3) Apprécier le pronostic en termes de risque de survenue d'évènements cliniques graves ; (4) Constituer un critère de jugement pour les essais thérapeutiques à venir.

Les caractéristiques idéales d'un biomarqueur peuvent donc être différentes selon le rôle envisagé pour celui-ci. Ainsi, un biomarqueur hémorragique tel que l'HIC lobaire peut être un excellent biomarqueur pour le diagnostic d'AAC, inclus dans les critères diagnostiques validés de Boston[174, 175] mais constituer un moins bon critère de jugement pour un essai

thérapeutique étant donné qu'il représente un stade tardif de la maladie, qu'il n'est pas potentiellement réversible sous traitement, ou que son occurrence est relativement faible dans une population globale de patients avec AAC. Inversement, les altérations de la réactivité cérébrovasculaire[165] ont vraisemblablement un faible intérêt diagnostique du fait de leur faible spécificité, mais pourraient constituer un bon critère de jugement pour les essais cliniques puisqu'elles correspondent probablement à un stade précoce de la maladie et qu'elles sont potentiellement réversibles sous traitement.

Le diagnostic de certitude de l'AAC, comme celui de la maladie d'Alzheimer, nécessite un examen anatomopathologique post-mortem. Diagnostiquer de façon fiable et précoce l'AAC durant la vie constitue désormais un enjeu majeur dans la mesure où des stratégies efficaces de prévention primaire et secondaire (contrôle strict de la pression arterielle,[74] stratégie adaptée des anticoagulants[291]) des complications hémorragiques de la maladie peuvent être proposées et que des traitements anti-amyloïdes sont en cours de développement.[292] Tout comme « trouble mnésique » ne signifie pas forcément maladie d'Alzheimer, « HIC lobaire » n'est pas toujours synonyme d'AAC. Parmi les nouveaux biomarqueurs identifiés, certains pourraient être utiles comme outils diagnostiques. Néanmoins, leur validation est une étape indispensable avant leur utilisation en pratique clinique. Ce processus de validation nécessite (1) une confrontation avec un gold standard, qui est idéalement la preuve anatomopathologique de l'AAC ; (2) une population large de patients AAC vs. non-AAC ; (3) une validation externe dans d'autres populations.

D'autres biomarqueurs pourraient avoir des qualités différentes et être utiles pour évaluer la sévérité de la maladie et sa progression. Dans ce cadre, une évaluation dans des études longitudinales est alors nécessaire pour apprécier les corrélations avec la progression des symptômes de la maladie. L'évaluation de la pertinence clinique, en tant que biomarqueur en lien avec les manifestations cliniques de la maladie, est un autre aspect important.

Certains biomarqueurs pourraient avoir une valeur pronostique, permettant d'apprécier le risque de survenue d'évènements cliniques tels que l'HIC symptomatique ou le développement de troubles cognitifs et de démence. Ainsi, les patients à risque pourraient être mieux identifiés et bénéficier de mesures préventives adaptées et plus intensives. Ces biomarqueurs pourraient également être utiles pour sélectionner les patients éligibles à des

essais cliniques évaluant des traitements ou des stratégies thérapeutiques visant à prévenir la survenue de ces complications.

Enfin, développer des biomarqueurs d'AAC a également pour objectif d'identifier de potentiels critères de jugement pour les essais thérapeutiques futurs. Dans ce cadre, le biomarqueur doit idéalement refléter un stade précoce de la maladie, être cliniquement pertinent et être potentiellement réversible sous traitement.

L'objectif principal de cette thèse de sciences était de mieux comprendre l'apport des nouveaux biomarqueurs de l'AAC. Nous avons, pour cela, mené des recherches cliniques évaluant les nouveaux biomarqueurs (hémosidérose corticale, HSAc) de neuroimagerie en IRM ayant un impact potentiel direct sur le diagnostic et le pronostic de la maladie mais également des recherches plus fondamentales (Connectivite cérébrale, TEP amyloïde, et relation avec les espaces périvasculaires dilatés) permettant de mieux appréhender les mécanismes de la maladie.

Dans ce chapitre, nous discutons dans une première partie de l'apport des biomarqueurs que nous avons évalués sur la physiopathologie, le diagnostic et le pronostic de l'AAC. Dans une seconde partie, nous envisageons les perspectives dans ce champ de recherche : validation comme outils diagnostique, évaluation comme facteur pronostique et utilisation comme critère de jugement dans les essais thérapeutiques.

1. Apports des nouveaux biomarqueurs de l'AAC

1.1. Sur la physiopathologie

- ***Relation entre HSAc, HSC et HIC lobaire.***

Dans l'étude 1 – Relation entre Hémorragie sous arachnoïdienne isolée de la convexité et Hémosidérose corticale dans l'Angiopathie Amyloïde Cérébrale – nous explorons deux biomarqueurs hémorragiques de l'AAC : l'hémosidérose corticale (HSC) et l'hémorragie sous arachnoïdienne de la convexité (HSAc) isolée. Nous montrons dans cette étude la relation étroite qu'il existe entre HSAc, TFNE et HSC. En effet, dans notre cohorte de patients avec

HSAc symptomatique liée à l'AAC, les symptômes révélateurs étaient des TFNE dans 85% des cas et la prévalence de l'HSC était de 89%. Des résultats similaires ont été rapportés simultanément dans une cohorte indépendante du Massachusetts General Hospital à Boston, USA.[179] Cette forte association entre HSAc et HSC suggère un lien physiopathologique entre ces 2 biomarqueurs hémorragiques de l'AAC. Les études expérimentales chez l'animal ont montré que des saignements répétés dans l'espace sous arachnoïdien pouvaient entrainer des dépôts d'hémosidérine dans les couches superficielles du cortex cérébral.[183] Chez l'homme, des séries de cas de patients AAC avec IRM sérielles ont montré que l'HSAc aiguë isolée évoluait de façon quasi constante vers l'HSC après quelques semaines à quelques mois.[123, 124] Nos résultats permettent de mieux comprendre l'articulation entre HSAc, HSC, TFNE et HIC lobaire (figure 19).

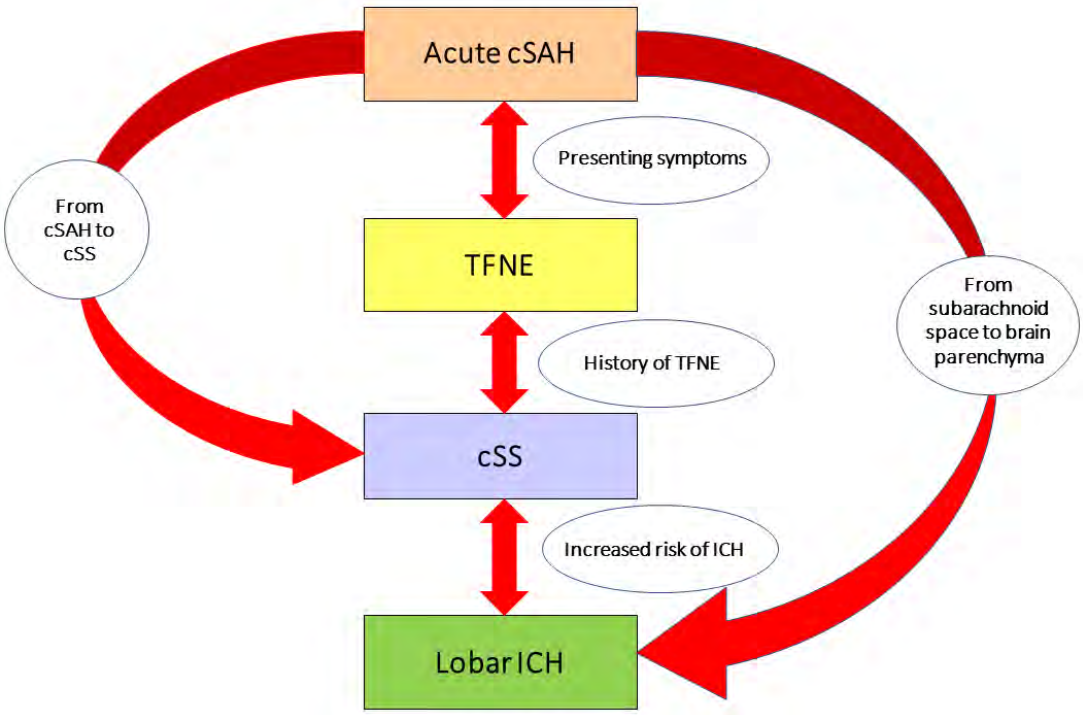

Figure 19. Relation entre HSA de la convexité, hémosidérose corticale et HIC lobaire.

Abbreviations: cSAH = convexity subarachnoid hemorrhage; TFNE = transient focal neurological episodes; cSS = cortical superficial siderosis; ICH = intracerebral hemorrhage.

La rupture des vaisseaux leptoméningés entraine une HSAc isolée, qui se manifeste par des TFNE lorsque le saignement se produit dans les régions fonctionnelles du cerveau, ou reste asymptomatique dans les régions non fonctionnelles. En quelques semaines à quelques mois, l'HSAc aigue évolue vers l'HSC, expliquant l'association qu'il existe, chez les patients AAC (avec ou sans HIC), entre HSC et les antécédents de TFNE.[120] L'HSC, qui apparait comme un marqueur de saignement antérieur dans l'espace sous arachnoïdien, est également associée à un risque accru d'HIC lobaire (premier épisode ou récidive).[79, 81, 128, 188] Certaines petites études d'imagerie et autopsiques suggèrent que l'HIC lobaire pourrait se développer par expansion d'un saignement primitivement sous arachnoïdien.[124, 186, 293] Ce mécanisme pourrait expliquer la prévalence élevée de l'HSAc chez les patients AAC avec HIC lobaire, que nous rapportons dans l'étude 2 – Hémorragie sous arachnoïdienne associée à l'hémorragie lobaire : un marqueur diagnostique d'Angiopathie Amyloïde Cérébrale – en accord avec les résultats récents des études en TDM.[67] Néanmoins, certains patients avec AAC présentent une HIC lobaire en l'absence d'HSAc. Ainsi, on peut faire l'hypothèse alternative que l'HSAc, l'HSC et l'HIC lobaire sont des marqueurs de fragilité des vaisseaux leptoméningés et corticaux affectés par l'AAC, et que cette fragilité vasculaire pourrait expliquer leurs liens étroits. Des études prospectives longitudinales devront explorer ces hypothèses.

- ***Altérations de la connectivité cérébrale globale dans l'AAC : détection et implication dans l'altération cognitive.***

L'angiopathie amyloïde cérébrale est une cause fréquente d'HIC lobaire chez les sujets âgés, mais est également de plus en plus reconnue comme une cause majeure de troubles cognitifs et de démence, chez les patients ayant présenté une HIC,[8, 294] mais également en l'absence d'HIC symptomatique.[9, 94, 295] Plusieurs biomarqueurs IRM hémorragiques (microbleeds corticaux, hémosidérose corticale) mais également non hémorragiques (hypersignaux de la substance blanche, atrophie corticale, micro-infarctus corticaux) de l'AAC ont été rattachés aux troubles cognitifs observés chez les patients avec AAC,[110, 119, 296, 297] mais ces associations sont globalement faibles et inconstantes entre les études. Ainsi, aucun d'entre eux ne parait intimement lié aux performances cognitives, capable de refléter l'altération cognitive secondaire à l'AAC. Il a été suggéré que l'altération cognitive liée à l'AAC pourrait résulter d'une accumulation de plusieurs dommages cérébraux plutôt que d'un seul type de lésion

cérébrale.[232] Ainsi, l'effet cumulé des différents types de lésions cérébrales tissulaires et micro-tissulaires induites par l'AAC pourrait entrainer des altérations de la connectivité cérébrale globale, et être à l'origine des troubles cognitifs observés chez ces patients (figure 20).

L'imagerie par tenseur de diffusion (DTI) permet d'évaluer la connectivité cérébrale structurelle.[298] Des altérations de la connectivité cérébrale ont été rapportées chez les patients avec microangiopathie cerebrale,[232, 299] et plus spécifiquement avec AAC. Chez les patients avec AAC avancée, ces altérations sont plus marquées dans les régions postrieures,[233] touchées de façon préférentielle dans les études hitopathologiques.[37-39] Elles sont corrélées non seulement aux marqueurs IRM traditionnels de microangiopathie cérébrale, mais également aux fonctions cognitives et en particulier la vitesse de traitement de l'information et les fonctions exécutives, domaines cognitifs particulièrement affectés dans l'AAC.[95-97] De plus, la connectivité cérébrale semble s'altérer dans le temps, avec la progression de la maladie et l'aggravation de la connectivité cérébrale parait associée au déclin des performances cognitives.[234]

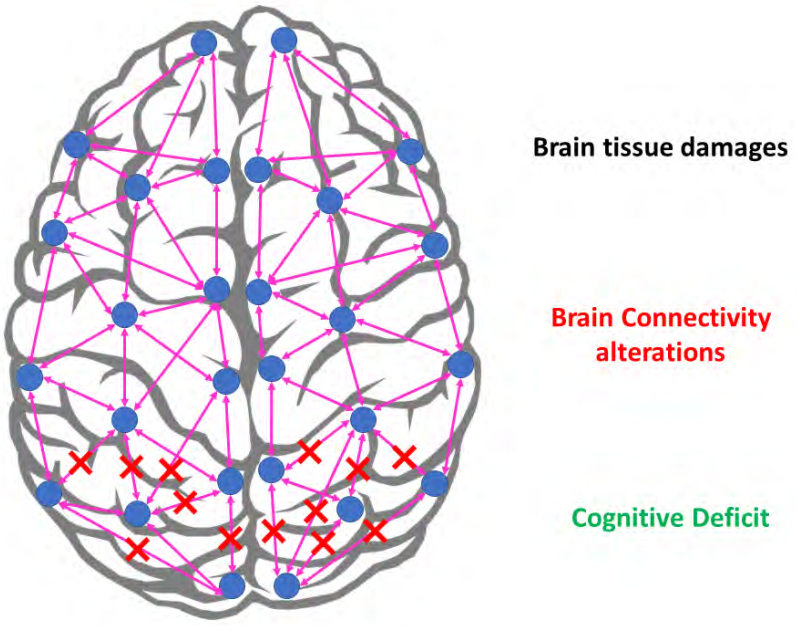

Figure 20. Altérations de la connectivité cérébrale dans l'angiopathie amyloïde cérébrale.

Malgré ce profil favorable, l'évaluation de la connectivité cérébrale par le procédé traditionnel d'analyse de la DTI n'est pas utilisable en pratique quotidienne du fait du traitement complexe des données nécessaire pour cette technique.

Récemment a été développé le PSMD, une technique de traitement automatisé de la DTI basée sur la squelettisation de la substance blanche et l'analyse des histogrammes.[235] Le PSMD a été rapporté comme un biomarqueur robuste de microangiopathie cérébrale d'origine génétique (en particulier dans la maladie de CADASIL) mais également d'origine sporadique, mais n'avait pas été évalué spécifiquement dans l'AAC. Nous avons donc étudié dans l'étude 4 – Evaluation d'une mesure automatisée de connectivité cérébrale comme biomarqueur d'Angiopathie Amyloïde Cérébrale – le PSMD chez des patients AAC sans HIC, présentant une altération cognitive légère, répondant aux critères de MCI, en comparaison avec des sujets contrôle avec MCI, sans AAC.

Nos résultats montrent qu'il existe des altérations de la connectivité cérébrale chez les patients avec AAC, capturées par le PSMD et valident, dans une population de patients avec AAC moins sévère, en l'absence d'HIC, les travaux antérieurs en DTI traditionnelle qui avaient mis en évidence ces altérations du réseau de connectivité cérébrale chez les patients avec AAC avancée. Comme attendu, étant donné que le PSMD n'est pas un marqueur spécifique d'AAC, mais également un marqueur de microangiopathie cérébrale en général, la performance du PSMD pour le diagnostic d'AAC semble limitée dans une population de patients avec troubles cognitifs légers. En revanche, le PSMD est corrélé à la charge lésionnelle des marqueurs IRM traditionnels de microangiopathies cérébrales et pourrait être utile pour mesurer la sévérité de la maladie et suivre sa progression. Des études longitudinales devront évaluer si le PSMD est associé au déclin cognitif.

En comparaison avec la DTI traditionnelle, le PSMD pourrait sembler moins bien corrélé avec les performances cognitives. Cependant, en incluant uniquement des patients avec MCI et en excluant les patients AAC sans altération cognitive et ceux avec démence, notre étude n'était pas conçue pour évaluer les associations du PSMD avec les fonctions cognitives. De plus, les populations de patients AAC des études en DTI traditionnelle était différentes de notre étude. En effet, ces patients présentaient une charge lésionnelle plus sévère (nombre de MBC et volume des lésions de la substance blanche) que dans notre cohorte et certains d'entre eux

avaient une AAC avec HIC. Des études comparant les 2 techniques d'analyse de la DTI pourraient être intéressantes.

- ***Relation entre espaces périvasculaires dilatés et charge amyloïde.***

Parmi les mécanismes impliqués dans l'accumulation de protéine Aβ sur la paroi des vaisseaux corticaux et leptoméningés dans l'AAC, l'altération du drainage périvasculaire semble jouer un rôle prépondérant.[54-56]

Les EPVD constituent un biomarqueur émergeant de microangiopathie cérébrale. A l'image de la distribution différente des lésions vasculaires entre l'AAC (touchant les vaisseaux corticaux et leptoméninges) et la microangiopathie hypertensive (touchant préférentiellement les artères perforantes profondes), la topographie des EPVD semble être différente entre les patients avec AAC et ceux avec microangiopathie hypertensive.[220] Dans l'AAC, les EPVD prédominent dans la substance blanche des centres semiovales, autour des artères perforantes issues de la superficie du cerveau alors que dans la microangiopathie hypertensive, ils prédominent dans les ganglions de la base, autour des artères perforantes profondes issues du polygone de Willis (figure 21).

Dans l'étude 6 – Relation entre distribution des espaces périvasculaires dilatés et charge amyloïde évaluée par TEP au 18F-florbetapir – nous explorons l'association entre la charge et la topographie des EPVD, et la positivité du TEP florbetapir, un radiotraceur de l'amyloïde, chez les patients avec HIC primaire. Nous montrons que les EPVD de haut grade (grade > 2) dans les centres semiovales (et pas dans les ganglions de la base) sont plus fréquents chez les patients avec HIC liée à l'AAC que ceux avec HIC profonde et qu'ils sont associés à la positivité du TEP florbetapir. De la même façon, la positivité du TEP florbetapir est largement plus fréquente chez les patients avec un pattern d'EPVD prédominant dans les centres semiovales que chez ceux avec un pattern de prédominance dans les ganglions de la base. Nos résultats apportent, par une approche innovante basée sur l'imagerie moléculaire, des arguments supplémentaires démontrant que les EPVD des centres semiovales sont un marqueur d'AAC. De larges études de confrontation IRM – anatomopathologie devront évaluer leur valeur diagnostique.

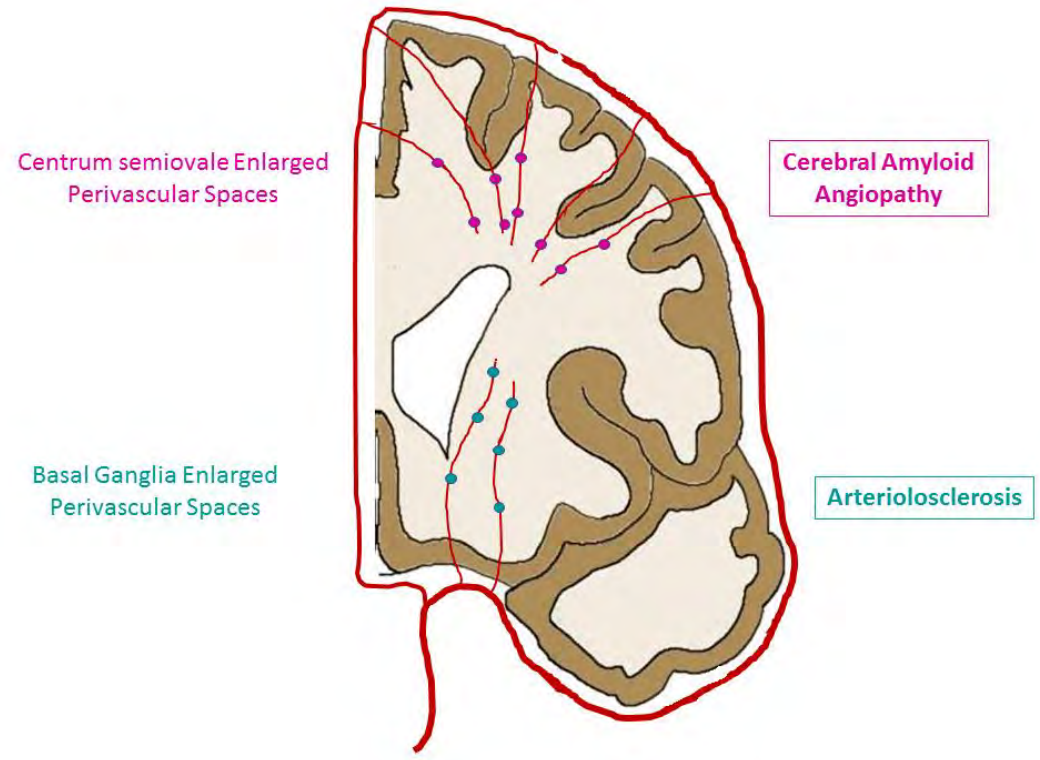

Figure 21. Distribution topographique des espaces perivasculaires dilates dans l'AAC et l'artériosclérose.

1.2. Sur le diagnostic

A ce jour, en l'absence de prélèvement anatomopathologique, le diagnostic d'AAC repose sur les critères de Boston,[174, 175] largement utilisés dans le monde. Ces critères ont une excellente sensibilité et spécificité pour les patients avec HIC répondant aux critères pour une « AAC probable », c.a.d. lorsque l'HIC lobaire est associée à de multiples hémorragies (HIC et/ou microbleeds cérébraux) de topographie exclusivement lobaire et/ou de l'HSC. Ces critères ont néanmoins des limites dans d'autres cas possiblement en rapport avec l'AAC tels que les présentations non hémorragiques de la maladie (altération cognitive),[176] les patients avec HIC lobaire isolée sans autre marqueur hémorragique (i.e. « AAC possible »)[174] ou les patients avec des lésions hémorragiques à la fois profondes et superficielles (i.e. « mixed hemorrhage »).[159] Or ces présentations sont fréquemment rencontrées en pratique clinique quotidienne. L'identification de nouveaux biomarqueurs permettant un diagnostic fiable de la maladie, en

particulier dans ces cas difficiles, semble donc constituer un enjeu majeur. Plusieurs des biomarqueurs que nous avons étudiés dans cette thèse semblent être des candidats prometteurs pouvant aider au diagnostic d'AAC.

- ***Hémorragie sous arachnoïdienne de la convexité.***

L'HSAc a été récemment identifiée comme un biomarqueur d'AAC. Comme illustré par cette thèse, elle peut être rarement isolée (sans HIC associée), s'exprimant habituellement par des TFNEs. Plus fréquemment, elle est observée, en association avec une HIC lobaire aiguë. Cette atteinte méningée est cohérente avec l'atteinte des vaisseaux leptoméninges observée dans les études histopathologiques, souvent plus sévère que celle des vaisseaux corticaux.[31, 36]

L'HSAc, parfois dénommée « extension sous arachnoïdienne de l'HIC », fait partie des caractéristiques TDM des HIC aiguës liées à l'AAC rapportées depuis longtemps dans les études histopathologiques.[68, 300] Néanmoins, il avait été suggéré que cette association avec l'AAC était favorisée par la localisation lobaire des HIC sur AAC et que l'HSAc n'était que la traduction de l'expansion d'un saignement intra parenchymateux superficiel dans l'espace sous arachnoïdien. De plus, le large volume de l'HIC dans ces études nécropsiques était un autre facteur confondant pouvant expliquer la prévalence élevée de ce signe radiologique.

L'HSAc associée à l'HIC a été récemment mise en avant par plusieurs études comme un biomarqueur d'AAC intéressant. Dans une métanalyse récente la présence d'HSAc en extension de l'HIC liée à l'AAC prouvée par anatomopathologie était le marqueur TDM le plus fréquent, observé avec une prévalence de 82% (95% CI 69-93%).[66] Dans une étude sur 62 patients avec HIC lobaire documentée par TDM, qui sont décédés et ont eu une autopsie, la présence d'HSAc sur TDM était associée au diagnostic d'AAC (89% dans le groupe AAC vs. 42% dans le groupe non AAC ; OR = 10.91 [95% CI 2.98-39.96] ; $p < 0.0001$).[67] Comme l'ApoE4 et l'aspect TDM de « finger-like projections », l'HSAc fait partie des critères TDM d'Edinburgh, qui ont montré, dans cette étude, une excellente valeur diagnostique.

L'intérêt de l'HSAc en complément des critères IRM validés de Boston reste méconnu. En effet l'étude 2 de cette thèse – « Hémorragie sous arachnoïdienne associée à l'hémorragie lobaire : un marqueur diagnostique d'Angiopathie Amyloïde Cérébrale » – est, à notre connaissance, la première étude IRM sur le sujet. Nous montrons, sur une population de 165 patients avec

HIC lobaire aigue non traumatique de moins de 10 jours, imagés par IRM, que la présence d'HSAc est plus fréquente chez les patients avec HIC liée à l'AAC selon les critères IRM de Boston (AAC probable) que chez les patients avec HIC non liée à l'AAC (73.6% vs. 39.8% ; $p < 0.001$) et qu'elle est indépendamment associée au diagnostic d'AAC probable selon les critères IRM de Boston (adjusted OR = 2.97 [95% CI 1.26-6.99] ; $p = 0.013$).

Ainsi, de plus en plus d'études suggèrent que l'HSAc pourrait être un biomarqueur additionnel d'AAC pouvant aider au diagnostic en phase aiguë de l'HIC (Tableau 4). Néanmoins, plusieurs questions demeurent. Les critères TDM d'Edinburgh (incluant l'HSAc) ont été validés sur une population spécifique de patients avec HIC sévère qui sont décédés. Qu'en est-il sur une population d'HIC moins sévères ayant survécu ? Nos résultats suggèrent que l'HSAc visible en IRM est associée au critères IRM de Boston pour une AAC probable. Cependant, l'absence d'examen anatomopathologique reste une limite à notre étude. Les critères de Boston ayant une excellente valeur diagnostique pour la catégorie « AAC probable » que nous avons utilisé pour définir les HIC liées à l'AAC, il est probable que la grande majorité de nos patients avec HIC liée à l'AAC ait bien une AAC. En revanche certains de nos cas non-AAC (HIC lobaire unique, HIC mixte) pourraient en réalité avoir une AAC. Néanmoins, leur inclusion dans le groupe contrôle aurait pour conséquence une réduction de la force de l'association entre HSAc et AAC. Malgré ses limites, notre étude présente l'un des effectifs les plus larges sur le sujet et son design basé sur l'IRM permet une approche innovante de confrontation de l'HSAc avec les critères IRM de Boston. De plus, notre population de patients avec HIC moins sévères, imagés en IRM, ayant survécu apporte des données complémentaires à celle de la cohorte d'Edinburgh constituée de patients avec HIC sévères, imagées par CT, qui sont décédés. L'association, chez des patients avec HIC lobaires de sévérité différente, entre l'HSAc et l'AAC définie d'une part et l'AAC probable selon les critères IRM de Boston d'autre part, rendent ce biomarqueur crédible.

Tableau 4. Prévalence de l'hémorragie sous-arachnoïdienne associée à l'HIC lobaire lie à l'AAC

Study	Imaging	CAA cases		Non-CAA cases		SAH, %	
		No.	Criteria	No.	Criteria	CAA	Non-CAA
Oide T. 2003[301]	CT	64	pathologically proven CAA	–	–	83	–
Lang E.W. 2001[302]	CT	41	pathologically proven CAA	42	HA-ICH (59% with pathologically proven non-CAA)	63	26
Izumihara A. 1999[303]	CT	37	pathologically proven CAA	–	–	84	–
Rodrigues M.A. 2018[67]	CT	36	pathologically proven CAA	26	Lobar ICH with pathologically proven non-CAA	89	42
Viguier A. 2019[304]	MRI	72	Probable CAA	93	Lobar ICH from other causes*	74	40

* other causes single lobar ICH, mixed hemorrhage and secondary causes

Abbreviations: CAA = cerebral amyloid angiopathy; HA = hypertensive arteriopathy; ICH = intracerebral hemorrhage; SAH = subarachnoid hemorrhage

- ***Les espaces périvasculaires dilatés.***

Plusieurs études récentes suggèrent que les espaces périvasculaires dilatés des centres semiovales seraient un marqueur d'AAC alors que les EPVD des ganglions de la base seraient associés à la microangiopathie hypertensive (Tableau 5).

Ces données sont cohérentes avec la distribution différente des lésions vasculaires entre l'AAC et la microangiopathie hypertensive.

Tableau 5. Espaces périvasculaires dilatés et angiopathie amyloïde cérébrale.

Study	CAA cases		Non-CAA cases		Severe* CSO-EPVS, %		Severe* BG-EPVS, %	
	No.	Criteria	No.	Criteria	CAA	Non-CAA	CAA	Non-CAA
Charidimou A. 2013[218]	76	Probable or possible CAA-ICH	45	Other ICH	67.1	57.8	4	20
Charidimou A. 2014[219]	14	Pathologically proven CAA (with or without ICH)	10	Pathologically proven non-CAA	85.7	0	0	0
Koo H.W. 2016[305]	85	Probable or possible CAA-ICH	–	–	71.8	–	–	–
Charidimou A. 2017[220]	315	Probable or possible CAA-ICH	137	HA-ICH	43.8	17.5	3.8	11.7
Raposo N. etude 6	18	Probable CAA-ICH	20	HA-ICH	55.6	20	5.6	20

* severe EPVS = 20 ou plus EPVS

Abbreviations: BG = basal ganglia; CAA = cerebral amyloid angiopathy; CSO = centrum semiovale; HA = hypertensive arteriopathy.

L'association entre EPVD des centre semiovales et positivité du TEP florbetapir que nous montrons dans l'étude 6 – Relation entre distribution des espaces périvasculaires dilatés et charge amyloïde évaluée par TEP au 18F-florbetapir – renforcent le lien entre EPVD des centre semiovales et AAC. En effet, au-delà de l'association précédemment décrite, chez les patients avec HIC, entre EPVD des centre semiovale et les critères IRM de Boston pour « AAC probable », nous montrons dans l'étude 6 que les EPVD des centre semiovales sont également associés à la charge amyloïde, évaluée en TEP florbetapir, alors que les EPVD des ganglions de la base ne le sont pas. Nos résultats apportent, par une approche originale, des arguments supplémentaires en faveur d'un lien entre EPVD des centres semiovales et AAC. Inversement,

l'absence d'association entre EPVD des ganglions de la base et la positivité du TEP florbetapir renforce l'hypothèse de leur lien avec la microangiopathie hypertensive.

- ***TEP amyloïde.***

Plusieurs radiotraceurs TEP de l'amyloïde ont été développés dans la maladie d'Alzheimer pour fixer les plaques amyloïdes. Certains d'entre eux (11C-PiB et 18F-florbetapir) ont été également évalués dans l'AAC.

Détecter directement les dépôts vasculaires amyloïdes, plutôt que les lésions cérébrales qui en résultent, constitue une approche innovante avec plusieurs avantages potentiels :

- *Un diagnostic plus précoce.*

  Les lésions hémorragiques qui permettent actuellement le diagnostic in vivo d'AAC représentent probablement un stade tardif et peut être irréversible de la maladie. Détecter en amont du processus physiopathologique des dépôts amyloïdes vasculaires permettrait de diagnostiquer la maladie avant la survenue d'HIC symptomatique aux conséquences dramatiques.
- *Un diagnostic plus précis et fiable dans les cas difficiles.*

  Les critères diagnostic de Boston ont une valeur diagnostique limitée dans certains cas spécifiques tels que l'HIC lobaire isolée (AAC possible), les HIC mixtes (présence de lésions hémorragiques profondes er superficielles) ou les cas suspecte d'AAC sans HIC (MBC ou HSC isolés). La mise en évidence des dépôts vasculaires amyloïdes pourrait être particulièrement utile dans ces cas frontières.
- *Outils de stratification du risque hémorragique.*

  La survenue d'une HIC est une complication redoutée des cliniciens lors de l'introduction d'un traitement anticoagulant. Dans l'évaluation du risque hémorragique, l'identification de dépôts amyloïdes vasculaires pourrait constituer un marqueur pronostique intéressant dans la mesure où l'AAC est associée à un risque accru d'HIC. Le TEP amyloïde pourrait alors être un outil important dans l'évaluation de la balance bénéfice – risque des patients avec fibrillation auriculaire emboligène et antécédent d'HIC.
- *Critère de jugement potentiel dans les essais thérapeutiques.*

Des traitements anti-amyloïdes sont en cours de développement et d'évaluation dans l'AAC.[292] La sélection de patients ayant véritablement des dépôts amyloïdes vasculaires dans ces études est essentielle pour démontrer un effet thérapeutique. Outre cette sélection des cas d'AAC, le TEP amyloïde pourrait également objectiver la réversibilité des dépôts amyloïdes vasculaires.

Les études de TEP amyloïde dans l'AAC sont peu nombreuses, avec des effectifs limités de moins de 50 cas d'AAC (Tableau 6). La plupart d'entre elles ont évalué le 11C-PiB ; Deux (dont l'étude 5 de cette thèse) ont étudié le 18F-florbetapir. A l'exception d'une étude en PiB, toutes les études ont montré une fixation du radiotraceur amyloïde accrue chez les patients AAC en comparaison avec des sujets contrôles.

Dans une métanalyse récentes des 7 études TEP amyloïde dans l'AAC, incluant 106 patients AAC et 151 contrôles, la fiabilité du TEP amyloïde pour diagnostiquer l'AAC a été évaluée (figure 22).[306] La sensibilité variait de 60% à 91% et la spécificité de 56% à 90%. La sensibilité globale était de 79% (95% CI 62%-89%) et la spécificité de 78% (95% CI 67%-86%).

Outre les différences dans les radiotraceurs de l'amyloïde (11C-Pib, 18F-florbetapir) utilisés, ces études présentent une certaine hétérogénéité sur plusieurs points méthodologiques, rendant difficile l'évaluation globale de la valeur diagnostique du TEP amyloïde dans l'AAC. En effet, la sélection des patients AAC était variable selon les études (AAC avec ou sans HIC ; AAC probable ou possible ; AAC avec HIC en phase aigüe ou chronique ; sévérité variable des marqueurs hémorragiques d'AAC). Dans la plupart des études, les patients AAC avec démence étaient exclus pour limiter l'effet d'une potentielle maladie d'Alzheimer associée. Néanmoins les critères de démence étaient variables (MMSE, IQ-code, DSM-4). La sélection des sujets contrôles était également différentes selon les études (sujets sains ou patients avec HIC profonde sur microangiopathie hypertensive). Enfin, les critères de positivité du TEP amyloïde n'étaient pas homogènes (analyse visuelle, distribution volume ratio [DVR] or standard uptake value ratio [SUVR]) et aucune valeur seuil n'est actuellement validée.

Tableau 6. Principales études en TEP amyloïde dans l'AAC*.

	Amyloid tracer	Study group	Control group	Tracer retention
Johnson 2007[258]	^{11}C PIB	6 probable CAA (2 ICH)	9 AD / 15 HC	AD > CAA > HC
Ly 2010[259]	^{11}C PIB	12 possible or probable CAA (12 ICH)	13 AD / 22 HC	AD > CAA > HC
Gurol 2013[260]	^{11}C PIB	42 probable CAA (23 ICH)	43 AD or MCI / 50 HC	AD = CAA > HC
Baron 2014[262]	^{11}C PIB	11 probable CAA (11 ICH)	20 HC	CAA = HC
Tsai 2017[261]	^{11}C PIB	8 probable CAA (8 ICH)	11 deep ICH / 28 mixed ICH	CAA > mixed > deep
Gurol 2016[263]	^{18}F florbetapir	10 probable CAA-ICH	9 deep HA-ICH	CAA > deep
Raposo 2017[307]	^{18}F florbetapir	15 probable CAA-ICH	18 deep HA-ICH	CAA > deep

** D'après Raposo N. What can we learn from PET imaging in ICH? ESOC 2018 Gothenburg*

Abbreviations: AD = Alzheimer's Disease; CAA = cerebral amyloid angiopathy; HA = Hypertensive arteriopathy; HC = Healthy control; ICH = intracerebral hemorrhage.

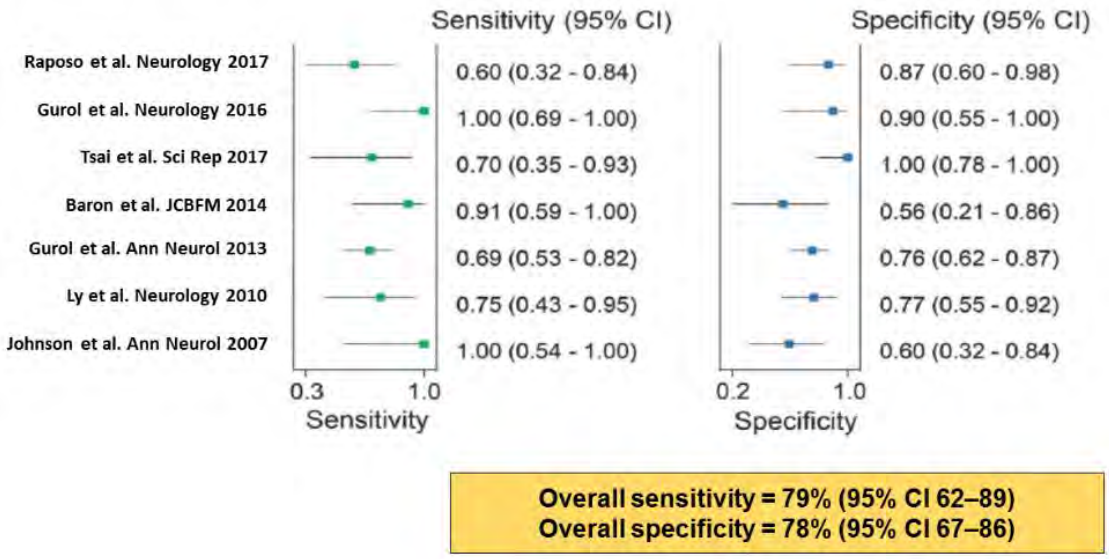

Figure 22. Valeur diagnostique du TEP amyloïde dans l'AAC.

Adapté de Charidimou A. et al. 2017.[306]

Ainsi, même si le TEP amyloïde apparait comme un outil diagnostique séduisant, dont la fixation est accrue chez les patients AAC comparativement aux sujets contrôles, plusieurs limites à ces études doivent être soulignées. Les patients AAC inclus dans les études ont été hautement sélectionnés (AAC probable, sans altération cognitive) et, à ce jour, les résultats ne sont donc applicables qu'à cette population particulière, chez qui l'IRM permet un diagnostic fiable d'AAC. La principale limite est la coexistence très fréquente de l'AAC chez les patients avec maladie d'Alzheimer chez les personnes agées.[94] Même si les patients AAC avec démence ont été exclus des études, on ne peut éliminer totalement que la fixation du radiotraceur résulte, au moins en partie, de dépôts amyloïdes parenchymateux dans le cadre d'une maladie d'Alzheimer pré-symptomatique, tant chez les patients AAC que chez les sujets contrôles (dans la mesure où près de 20% des sujets âges sans altération cognitive ont un TEP Pib positif[308]). Les radiotraceurs spécifiques de l'amyloïde vasculaire, en cours de développement permettront peut-être de résoudre ce problème et d'améliorer l'apport diagnostique du TEP amyloïde dans l'AAC. [265, 266]

1.3. Sur le pronostic

Outre leur apport dans le diagnostic d'AAC, certains biomarqueurs étudiés dans cette thèse pourraient avoir un impact pronostique, permettant d'évaluer le risque d'évènements cliniques graves, tels que l'HIC ou la démence. En effet, certains biomarqueurs semblent associés à un risque accru d'HIC, permettant de stratifier le risque hémorragique des patients avec AAC, et de proposer ainsi une prise en charge thérapeutique adaptée et rationnelle. Cette approche est particulièrement pertinente pour la stratégie des anticoagulants à envisager chez les patients AAC ayant une cardiopathie emboligène nécessitant une anticoagulation.

De la même façon, certains biomarqueurs pourraient être prédictifs de la survenue de troubles cognitifs et de démence. L'identification précoce des patients à risque pourrait permettre des mesures de dépistage plus avancées et une prise en charge précoce.

- ***Evaluation du risque d'HIC.***

Les patients avec AAC présentant une HIC lobaire ont un risque élevé de récidive.[71, 72] La récidive d'HIC est souvent plus sévère que la première HIC, avec un pronostic plus sombre.[309] Néanmoins, le risque de récidive après une HIC lobaire parait hétérogène parmi les patients avec AAC.[79, 81, 189] Ainsi, l'identification de biomarqueurs prédictifs de récidive hémorragique pourrait permettre une évaluation plus précise du pronostic de ces patients et une prise en charge thérapeutique plus adaptée, mais elle permettrait également de cibler les patients éligibles aux essais cliniques futurs évaluant différentes stratégies thérapeutiques visant à réduire le risque d'HIC.

Parmi les différents biomarqueurs d'AAC, l'hémosidérose corticale (HSC), en particulier l'HSC disséminée, semble être un marqueur pronostique clé, fortement associé au risque de récidive. En effet, dans des cohortes sélectionnées de patients AAC, la présence d'HSC est associée à un risque accru de 1ere HIC et de récidive d'HIC.[78, 79, 81, 188] Elle est également un facteur prédictif de récidive d'HIC dans des cohortes non sélectionnées de patients avec HIC primaires.[80] Sa distribution multifocale (vs. uni focale) est associée à un risque de récidive d'HIC plus élevé.[189]

Or, comme nous l'avons montré dans l'étude 1 – Relation entre Hémorragie sous arachnoïdienne isolée de la convexité et Hémosidérose corticale dans l'Angiopathie Amyloïde Cérébrale – il existe une relation forte et vraisemblablement un continuum physiopathologique entre HSAc et HSC. Nous avons donc évalué dans l'étude 3 – Impact pronostique de l'Hémorragie sous arachnoïdienne associée à l'hémorragie lobaire dans l'Angiopathie Amyloïde Cérébrale – si la présence d'HSAc associée à l'HIC lobaire était associée à un risque accru de récidive d'HIC chez les patients avec AAC. Nous montrons que la présence d'HSAc, non seulement à distance de l'HIC mais également au contact de l'HIC est un facteur pronostique de récidive d'HIC, indépendamment de la présence d'HSC. Ces résultats suggèrent que l'HSAc pourrait être un facteur pronostique important de récidive chez les patients avec HIC liée à l'AAC et devrait être évaluée, au même titre que l'HSC, sur l'imagerie de phase aigüe de ces patients. Dans la mesure où ce marqueur peut également être détecté par TDM durant la phase aigüe de l'HIC, il pourrait être un marqueur pronostique largement utilisable en pratique clinique, même dans les centres ne disposant pas d'IRM (contrairement à l'HSC décelable uniquement par IRM). Ces résultats mettant en lumière un nouveau

biomarqueur prédictif de récidive d'HIC chez les patients avec AAC nécessitent une validation externe.

- ***Evaluation du risque de démence.***

L'AAC est de plus en plus reconnue comme un contributeur important d'altération cognitive et de démence, non seulement après une HIC (démence post-AVC) mais également en l'absence d'HIC.[8, 94, 95, 294]

Alors que l'association entre infarctus cérébral et risque de démence a été largement décrite,[310, 311] peu d'études ont évalué le risque de démence après une HIC. La plus faible prévalence des HIC comparativement aux infarctus cérébraux et le taux de mortalité élevé après une HIC expliquent en partie ce manque de données.

Les résultats de la cohorte prospective PITCH,[8] comprenant 218 patients sans altération cognitive préexistante ayant survécu à une HIC primaire et suivi longitudinalement sur le plan neurologique et neuropsychologique, ont apporté plusieurs informations importantes : (1) le risque de démence après une HIC est élevé, avec un taux d'incidence de 28% à 4 ans ; (2) Le risque de démence post HIC est 2 fois plus élevé après une HIC lobaire qu'une HIC profonde ; (3) L'âge et plusieurs marqueurs d'imagerie d'AAC (microbleeds cérébraux, hémosidérose corticale disséminée) sont des facteurs pronostiques de démence post-HIC. Ces résultats suggèrent que l'AAC et la sévérité des marqueurs de microangiopathie liés à l'AAC sont pourvoyeurs de démence après une HIC.

Depuis, plusieurs autres biomarqueurs tels que le volume cérébral total,[95] les espaces périvasculaires dilatés,[222] les micro-infarctus corticaux,[119] les altérations du réseau de connectivité cérébrale évalué par DTI[233] ont été rattachés à l'altération cognitive et la démence chez les sujets avec microangiopathie cérébrale et AAC. Leur impact reste néanmoins difficile à préciser du fait des effectifs parfois limités, de l'hétérogénéité des patients inclus dans certaines études et du suivi parfois court.

2. Perspectives

2.1. Validation des biomarqueurs pour le diagnostic d'AAC

Cette thèse permet un aperçu des nombreux biomarqueurs d'AAC identifiés ces dernières années. Certains d'entre eux pourraient permettre un diagnostic plus fiable et/ou plus précoce de la maladie. Néanmoins, leur usage et leur intérêt en pratique clinique quotidienne nécessitent, au préalable, leur validation. Ce processus permettant d'évaluer la sensibilité et la spécificité du biomarqueur nécessite la confrontation de celui-ci avec le gold standard pour le diagnostic d'AAC : la confirmation anatomopathologique de la présence (ou l'absence) d'AAC sur biopsie cérébrale ou sur autopsie. Cependant, plusieurs difficultés dans la définition histopathologique de l'AAC certaine existent. Tout d'abord, il n'existe pas de consensus sur les échelles histopathologiques d'AAC, même si l'échelle d'Olichney[43] et celle de Vonsattel[13, 15] sont les plus utilisées dans la recherche clinique. Ensuite, du fait de la distribution parcellaire des lésions vasculaires d'AAC, la possibilité de faux négatif existe si la biopsie est réalisée dans une région épargnée par l'AAC alors que des régions cérébrales voisines peuvent être sévèrement atteintes. Enfin, la présence de quelques lésions vasculaires d'AAC est fréquemment observée chez les sujets âges de façon fortuite, en l'absence de démence ou d'HIC. L'usage d'un seuil histopathologique pour définir l'AAC « pathologique » parait donc nécessaire. Bien qu'il n'existe pas de critère standardisé, un grade de Vonsattel ≥2 sur une biopsie cérébrale semble avoir une bonne sensibilité et spécificité.[13]

A l'initiative de l'international CAA association (https://caaforum.org), une étude internationale de validation histopathologique des « nouveaux » biomarqueurs IRM d'AAC, avec plus de 20 centres (dont celui du CHU de Toulouse), incluant près de 500 patients avec IRM et examen anatomopathologique pour la présence d'AAC, est en cours d'analyse. L'objectif principal de cette étude est de valider certains nouveaux biomarqueurs IRM tels que l'hémosidérose corticale, les lésions de la substance blanche ou les espaces périvasculaires dilatés des centres semiovales, et d'élaborer des critères révisés de Boston. Elle offre également la possibilité d'évaluer d'autres biomarqueurs d'AAC qui ont depuis émergé (HSAc) et d'élaborer un consensus sur le grading histopathologique de l'AAC.

Cette démarche de validation multicentrique sur de larges effectifs est essentielle pour l'usage de ces nouveaux biomarqueurs en pratique clinique, mais également pour le développement de biomarqueurs candidats aux essais thérapeutiques futurs.

Au regard de l'étude TDM de la cohorte d'Edinburgh et de notre étude IRM (étude 2), l'HSAc semble être un bon marqueur d'AAC chez les patients avec HIC lobaire en phase aigüe. L'étude de confrontation IRM – anatomopathologie devra valider ce biomarqueur pour le diagnostic d'AAC et évaluer si l'intégration de l'HSAc dans les critères IRM de Boston, améliore la sensibilité et la spécificité des critères pour le diagnostic d'AAC.

Elle permettra également de répondre à plusieurs questions sur les EPVD. Quelle est la valeur ajoutée des EPVD des centres semiovales pour le diagnostic d'AAC ? Leur inclusion dans les critères IRM de Boston améliore-t-elle la sensibilité et la spécificité pour le diagnostic d'AAC ? De plus, des méthodes permettant de mieux quantifier les EPVD sont souhaitables pour améliorer la fiabilité et la reproductibilité des mesures de la sévérité des EPVD.

Elle pourrait également lever le voile sur le (les) microangiopathies sous-jacente(s) au pattern des microbleeds mixtes (présence de microbleeds cérébraux à la fois profonds et lobaires).

La validation du TEP amyloïde sera un processus vraisemblablement plus long, nécessitant des études avec des cas prouvés d'AAC vs non-CAA et la standardisation des critères définissant la positivité du TEP amyloïde. Le développement de radiotraceurs spécifiques de l'amyloïde vasculaire est également une approche indispensable dans l'implémentation de cette technique.[265, 266]

2.2. Impact des biomarqueurs sur le risque d'hémorragie intracérébrale.

Certains des biomarqueurs développés dans cette thèse pourraient avoir, outre un impact sur la précision diagnostique, une valeur pronostique, prédictive d'évènements cliniques, tels que l'HIC ou la démence. Ils pourraient ainsi guider le clinicien dans ses choix thérapeutiques.

Après une HIC lobaire, le risque de récidive est élevé, près de 4 fois supérieur au risque engendré par une HIC profonde.[71] Néanmoins, ce risque semble hétérogène et plusieurs facteurs de risque de récidive ont été identifiés permettant d'envisager une stratification du

risque encouru par les patients après une HIC lobaire. Ces facteurs de risque incluent l'usage d'anti-thrombotiques,[72] le contrôle de la pression artérielle[74] ou présence de l'allèle ε2 ou ε4 du gène de l'APOE.[75] Plusieurs biomarqueurs IRM d'AAC ont également été associés à un risque accru de récidive d'HIC. Le nombre de microbleeds cerebraux[76] et les antécédents d'HIC (antérieure à l'HIC index)[71, 72] a été associés à une augmentation du risque de récidive d'HIC, mais ces dernières années, c'est surtout l'hémosidérose corticale qui est apparue comme un biomarqueur clé du risque de récidive d'HIC après une HIC lobaire. Plusieurs études rétrospectives avaient suggéré que la présence d'HSC chez les patients avec HIC était associée à un risque accru de récidive d'HIC.[77, 78] Ces données ont été confirmées récemment dans plusieurs cohortes prospectives de patients avec HIC liée à l'AAC,[79, 189] de patients AAC avec ou sans HIC[81] ou de patients non sélectionnés avec HIC primaire.[80] L'HSAc associée à l'HIC lobaire est un nouveau biomarqueur que nous avons identifié dans ce travail de thèse comme facteur associé à un risque accru de récidive, indépendamment de l'HSC.

Afin de mieux comprendre l'impact respectif de tous ces facteurs de risque de récidive en intégrant les biomarqueurs nouvellement identifiés, nous avons donc mis en place une étude française multicentrique (Toulouse, Montpellier, Bordeaux, Lariboisière) prospective évaluant l'impact de l'HSC et des autres facteurs de risque sur la récidive d'HIC symptomatique (Cortical Superficial Siderosis and Risk of Recurrent Intracerebral Hemorrhage in Cerebral Amyloid Angiopathy – **CORELIA** – PI : N. Raposo – *clinicalTrial.gov NCT03464344*). Les inclusions ont débuté en octobre 2018 et la durée prévue de l'étude est de 4 ans (annexe 10).

L'HSAc isolée est une autre présentation d'AAC, plus rare, que nous avons décrite en détails dans l'étude 1 de cette thèse. Elle pourrait également avoir une valeur pronostique. Certaines études suggèrent que ces patients AAC avec HSAc isolée auraient un risque élevé d'HIC.[123-125, 312] Néanmoins, du fait des effectifs limités de ces études, de l'inclusion d'HSAc d'autres causes que l'AAC et de la durée de suivi très hétérogène, le risque hémorragique de ces patients reste incertain. Nous avons récemment conduit dans le cadre d'une étude de cohorte monocentrique une analyse du risque d'HIC, d'HSAc et de décès chez des patients AAC avec HSAc isolée comparativement à des sujets AAC avec HIC lobaire. Nous montrons que le risque d'HIC et de décès est aussi élevé après une HSAc qu'après une HIC.[313] Nos résultats suggèrent que cette présentation d'AAC, en apparence bénigne, est associée à un pronostic sévère et doit donc être reconnue des cliniciens et prise en charge de façon aussi rigoureuse qu'HIC liée

à l'AAC. Comme cette présentation clinique d'AAC reste rare, des études multicentriques collaboratives devront confirmer sur de plus larges effectifs ces résultats.

2.3. Impact des biomarqueurs sur le risque de démence.

Comme discuté précédemment, nous disposons de peu de données sur le risque de démence après une HIC. Les données les plus récentes suggèrent qu'il s'agit d'un problème fréquent et que l'AAC sous-jacente pourrait jouer un rôle central.[8] Néanmoins, plusieurs nouveaux biomarqueurs d'AAC (lésions ischémiques aiguës, micro infarctus corticaux, espaces périvasculaires dilatés) ont été depuis identifiés comme possibles prédicteurs d'altération cognitive et de démence et n'ont pas été évalués dans le cadre d'études prospectives après une HIC symptomatique.

L'étude prospective multicentrique CORELIA permettra d'évaluer le risque de démence après une HIC lobaire liée à l'AAC et les facteurs cliniques, génétiques (APOE) et IRM (incluant les nouveaux biomarqueurs IRM d'AAC) associés au risque de démence. Elle permettra aussi de mieux décrire le profil cognitif de ces patients.

2.4. Utilisation des biomarqueurs dans les essais thérapeutiques

Le développement d'immunothérapies anti-amyloïdes laisse entrevoir la possibilité de traiter l'AAC en ciblant directement les dépôts amyloïdes vasculaires. Le Ponezumab est un anticorps monoclonal anti-amyloïde qui a récemment été testé contre placebo dans le cadre d'un essai randomisé de phase 2 chez 36 patients avec AAC probable. Le critère de jugement principal d'efficacité était la réactivité cérébrovasculaire jugée par la réponse BOLD (IRMf) à un stimulus visuel à J2 et J90. Les résultats ont été récemment publiés et les critères d'efficacité n'ont pas été atteints.[314] Ceci suggère peut-être l'absence d'efficacité du Ponezumab, mais cela pourrait également montrer l'importance et la difficulté du choix du biomarqueur d'AAC utilisé comme critère de jugement. En effet, l'éventail des potentiels biomarqueurs d'AAC est désormais vaste et sélectionner le biomarqueur candidat comme critère de jugement pour un essai

thérapeutique peut s'avérer difficile. Dans une revue récente des biomarqueurs candidats aux essais cliniques dans le champ de l'AAC, les auteurs décrivent le biomarqueur idéal de l'AAC comme étant (1) cliniquement pertinent, en lien étroit avec les manifestations cliniques de l'AAC, (2) représentatif de la sévérité et de la progression de la maladie, (3) mesurable de façon fiable et reproductible et (4) dont le cout et la mise en œuvre permettraient sa généralisation dans les différents centres dans le monde.[315]

Outre leur impact sur le diagnostic et le pronostic de la maladie, les nouveaux biomarqueurs d'AAC devront également être évalués dans cette perspective.

3. Conclusion

Avec la prise de conscience de l'impact des microangiopathies cérébrales en termes de santé publique et l'intérêt croissant de la communauté scientifique, des progrès importants ont été réalisés ces dernières années dans le champ de l'Angiopathie Amyloïde Cérébrale. Les mécanismes impliqués dans la voie menant des dépôts vasculaires amyloïdes jusqu'aux lésions cérébrales symptomatiques sont mieux compris grâce aux modèles animaux de la maladie et les progrès réalisés dans le champ de la neuroimagerie. Les différents biomarqueurs étudiés et passés en revue dans cette thèse reflètent les différentes étapes du processus physiopathologique et ont un rôle potentiel dans le diagnostic ou le pronostic de la maladie. Ces progrès seront certainement utiles pour le développement de traitements futurs de la maladie visant à réduire le risque d'hémorragie cérébrale et ses conséquences graves en termes de mortalité et de dépendance, mais également pour limiter le risque d'altération cognitive et de démence.

1. Kontis V, Bennett JE, Mathers CD, Li G, Foreman K, Ezzati M. Future life expectancy in 35 industrialised countries: projections with a Bayesian model ensemble. Lancet 2017;389:1323-1335.
2. Goyal M, Menon BK, van Zwam WH, et al. Endovascular thrombectomy after large-vessel ischaemic stroke: a meta-analysis of individual patient data from five randomised trials. Lancet 2016;387:1723-1731.
3. Ter Telgte A, van Leijsen EMC, Wiegertjes K, Klijn CJM, Tuladhar AM, de Leeuw FE. Cerebral small vessel disease: from a focal to a global perspective. Nat Rev Neurol 2018;14:387-398.
4. Charidimou A, Fox Z, Werring DJ, Song M. Mapping the landscape of cerebral amyloid angiopathy research: an informetric analysis perspective. J Neurol Neurosurg Psychiatry 2016;87:252-259.
5. Pantoni L. Cerebral small vessel disease: from pathogenesis and clinical characteristics to therapeutic challenges. Lancet Neurol 2010;9:689-701.
6. van Asch CJ, Luitse MJ, Rinkel GJ, van der Tweel I, Algra A, Klijn CJ. Incidence, case fatality, and functional outcome of intracerebral haemorrhage over time, according to age, sex, and ethnic origin: a systematic review and meta-analysis. Lancet Neurol 2010;9:167-176.
7. Roquer J, Rodriguez-Campello A, Jimenez-Conde J, et al. Sex-related differences in primary intracerebral hemorrhage. Neurology 2016;87:257-262.
8. Moulin S, Labreuche J, Bombois S, et al. Dementia risk after spontaneous intracerebral haemorrhage: a prospective cohort study. Lancet Neurol 2016;15:820-829.
9. Viswanathan A, Greenberg SM. Cerebral amyloid angiopathy in the elderly. Ann Neurol 2011;70:871-880.
10. Keage HA, Carare RO, Friedland RP, et al. Population studies of sporadic cerebral amyloid angiopathy and dementia: a systematic review. BMC Neurol 2009;9:3.
11. Jellinger KA. Alzheimer disease and cerebrovascular pathology: an update. J Neural Transm (Vienna) 2002;109:813-836.
12. Ellis RJ, Olichney JM, Thal LJ, et al. Cerebral amyloid angiopathy in the brains of patients with Alzheimer's disease: the CERAD experience, Part XV. Neurology 1996;46:1592-1596.
13. Greenberg SM, Vonsattel JP. Diagnosis of cerebral amyloid angiopathy. Sensitivity and specificity of cortical biopsy. Stroke 1997;28:1418-1422.
14. Chui HC, Victoroff JI, Margolin D, Jagust W, Shankle R, Katzman R. Criteria for the diagnosis of ischemic vascular dementia proposed by the State of California Alzheimer's Disease Diagnostic and Treatment Centers. Neurology 1992;42:473-480.
15. Vonsattel JP, Myers RH, Hedley-Whyte ET, Ropper AH, Bird ED, Richardson EP, Jr. Cerebral amyloid angiopathy without and with cerebral hemorrhages: a comparative histological study. Ann Neurol 1991;30:637-649.
16. Neuropathology Group. Medical Research Council Cognitive F, Aging S. Pathological correlates of late-onset dementia in a multicentre, community-based population in England and Wales. Neuropathology Group of the Medical Research Council Cognitive Function and Ageing Study (MRC CFAS). Lancet 2001;357:169-175.
17. Hajjar I, Kotchen TA. Trends in prevalence, awareness, treatment, and control of hypertension in the United States, 1988-2000. JAMA 2003;290:199-206.
18. Ritter MA, Droste DW, Hegedus K, et al. Role of cerebral amyloid angiopathy in intracerebral hemorrhage in hypertensive patients. Neurology 2005;64:1233-1237.

19. Rannikmae K, Samarasekera N, Martinez-Gonzalez NA, Al-Shahi Salman R, Sudlow CL. Genetics of cerebral amyloid angiopathy: systematic review and meta-analysis. J Neurol Neurosurg Psychiatry 2013;84:901-908.
20. Greenberg SM, Briggs ME, Hyman BT, et al. Apolipoprotein E epsilon 4 is associated with the presence and earlier onset of hemorrhage in cerebral amyloid angiopathy. Stroke 1996;27:1333-1337.
21. Premkumar DR, Cohen DL, Hedera P, Friedland RP, Kalaria RN. Apolipoprotein E-epsilon4 alleles in cerebral amyloid angiopathy and cerebrovascular pathology associated with Alzheimer's disease. Am J Pathol 1996;148:2083-2095.
22. Nicoll JA, Burnett C, Love S, et al. High frequency of apolipoprotein E epsilon 2 allele in hemorrhage due to cerebral amyloid angiopathy. Ann Neurol 1997;41:716-721.
23. Biffi A, Sonni A, Anderson CD, et al. Variants at APOE influence risk of deep and lobar intracerebral hemorrhage. Ann Neurol 2010;68:934-943.
24. Biffi A, Anderson CD, Jagiella JM, et al. APOE genotype and extent of bleeding and outcome in lobar intracerebral haemorrhage: a genetic association study. Lancet Neurol 2011;10:702-709.
25. Brouwers HB, Biffi A, Ayres AM, et al. Apolipoprotein E genotype predicts hematoma expansion in lobar intracerebral hemorrhage. Stroke 2012;43:1490-1495.
26. Alonzo NC, Hyman BT, Rebeck GW, Greenberg SM. Progression of cerebral amyloid angiopathy: accumulation of amyloid-beta40 in affected vessels. J Neuropathol Exp Neurol 1998;57:353-359.
27. McCarron MO, Nicoll JA, Stewart J, et al. The apolipoprotein E epsilon2 allele and the pathological features in cerebral amyloid angiopathy-related hemorrhage. J Neuropathol Exp Neurol 1999;58:711-718.
28. Bejot Y, Cordonnier C, Durier J, Aboa-Eboule C, Rouaud O, Giroud M. Intracerebral haemorrhage profiles are changing: results from the Dijon population-based study. Brain 2013;136:658-664.
29. Charidimou A, Gang Q, Werring DJ. Sporadic cerebral amyloid angiopathy revisited: recent insights into pathophysiology and clinical spectrum. J Neurol Neurosurg Psychiatry 2012;83:124-137.
30. Attems J, Lauda F, Jellinger KA. Unexpectedly low prevalence of intracerebral hemorrhages in sporadic cerebral amyloid angiopathy: an autopsy study. J Neurol 2008;255:70-76.
31. Attems J. Sporadic cerebral amyloid angiopathy: pathology, clinical implications, and possible pathomechanisms. Acta Neuropathol 2005;110:345-359.
32. Haglund M, Passant U, Sjobeck M, Ghebremedhin E, Englund E. Cerebral amyloid angiopathy and cortical microinfarcts as putative substrates of vascular dementia. Int J Geriatr Psychiatry 2006;21:681-687.
33. Soontornniyomkij V, Lynch MD, Mermash S, et al. Cerebral microinfarcts associated with severe cerebral beta-amyloid angiopathy. Brain Pathol 2010;20:459-467.
34. Kovari E, Herrmann FR, Hof PR, Bouras C. The relationship between cerebral amyloid angiopathy and cortical microinfarcts in brain ageing and Alzheimer's disease. Neuropathol Appl Neurobiol 2013;39:498-509.
35. van Veluw SJ, Charidimou A, van der Kouwe AJ, et al. Microbleed and microinfarct detection in amyloid angiopathy: a high-resolution MRI-histopathology study. Brain 2016;139:3151-3162.
36. Revesz T, Ghiso J, Lashley T, et al. Cerebral amyloid angiopathies: a pathologic, biochemical, and genetic view. J Neuropathol Exp Neurol 2003;62:885-898.
37. Attems J, Jellinger KA, Lintner F. Alzheimer's disease pathology influences severity and topographical distribution of cerebral amyloid angiopathy. Acta Neuropathol 2005;110:222-231.
38. Pfeifer LA, White LR, Ross GW, Petrovitch H, Launer LJ. Cerebral amyloid angiopathy and cognitive function: the HAAS autopsy study. Neurology 2002;58:1629-1634.
39. Tian J, Shi J, Bailey K, Lendon CL, Pickering-Brown SM, Mann DM. Association between apolipoprotein E e4 allele and arteriosclerosis, cerebral amyloid angiopathy, and cerebral white matter damage in Alzheimer's disease. J Neurol Neurosurg Psychiatry 2004;75:696-699.
40. Tian J, Shi J, Bailey K, Mann DM. Negative association between amyloid plaques and cerebral amyloid angiopathy in Alzheimer's disease. Neurosci Lett 2003;352:137-140.

41. Jellinger KA, Attems J. Incidence of cerebrovascular lesions in Alzheimer's disease: a postmortem study. Acta Neuropathol 2003;105:14-17.
42. Mann DM, Pickering-Brown SM, Takeuchi A, Iwatsubo T, Members of the Familial Alzheimer's Disease Pathology Study G. Amyloid angiopathy and variability in amyloid beta deposition is determined by mutation position in presenilin-1-linked Alzheimer's disease. Am J Pathol 2001;158:2165-2175.
43. Olichney JM, Hansen LA, Hofstetter CR, Grundman M, Katzman R, Thal LJ. Cerebral infarction in Alzheimer's disease is associated with severe amyloid angiopathy and hypertension. Arch Neurol 1995;52:702-708.
44. Thal DR, Ghebremedhin E, Rub U, Yamaguchi H, Del Tredici K, Braak H. Two types of sporadic cerebral amyloid angiopathy. J Neuropathol Exp Neurol 2002;61:282-293.
45. Charidimou A, Linn J, Vernooij MW, et al. Cortical superficial siderosis: detection and clinical significance in cerebral amyloid angiopathy and related conditions. Brain 2015;138:2126-2139.
46. Shoamanesh A, Martinez-Ramirez S, Oliveira-Filho J, et al. Interrelationship of superficial siderosis and microbleeds in cerebral amyloid angiopathy. Neurology 2014;83:1838-1843.
47. Jakel L, Van Nostrand WE, Nicoll JAR, Werring DJ, Verbeek MM. Animal models of cerebral amyloid angiopathy. Clin Sci (Lond) 2017;131:2469-2488.
48. Love S, Miners S, Palmer J, Chalmers K, Kehoe P. Insights into the pathogenesis and pathogenicity of cerebral amyloid angiopathy. Front Biosci (Landmark Ed) 2009;14:4778-4792.
49. Burgermeister P, Calhoun ME, Winkler DT, Jucker M. Mechanisms of cerebrovascular amyloid deposition. Lessons from mouse models. Ann N Y Acad Sci 2000;903:307-316.
50. Yamada M, Naiki H. Cerebral amyloid angiopathy. Prog Mol Biol Transl Sci 2012;107:41-78.
51. Rodriguez GA, Tai LM, LaDu MJ, Rebeck GW. Human APOE4 increases microglia reactivity at Abeta plaques in a mouse model of Abeta deposition. J Neuroinflammation 2014;11:111.
52. Farris W, Schutz SG, Cirrito JR, et al. Loss of neprilysin function promotes amyloid plaque formation and causes cerebral amyloid angiopathy. Am J Pathol 2007;171:241-251.
53. Verghese PB, Castellano JM, Garai K, et al. ApoE influences amyloid-beta (Abeta) clearance despite minimal apoE/Abeta association in physiological conditions. Proc Natl Acad Sci U S A 2013;110:E1807-1816.
54. Weller RO, Nicoll JA. Cerebral amyloid angiopathy: both viper and maggot in the brain. Ann Neurol 2005;58:348-350.
55. Preston SD, Steart PV, Wilkinson A, Nicoll JA, Weller RO. Capillary and arterial cerebral amyloid angiopathy in Alzheimer's disease: defining the perivascular route for the elimination of amyloid beta from the human brain. Neuropathol Appl Neurobiol 2003;29:106-117.
56. Hawkes CA, Jayakody N, Johnston DA, Bechmann I, Carare RO. Failure of perivascular drainage of beta-amyloid in cerebral amyloid angiopathy. Brain Pathol 2014;24:396-403.
57. Carare RO, Bernardes-Silva M, Newman TA, et al. Solutes, but not cells, drain from the brain parenchyma along basement membranes of capillaries and arteries: significance for cerebral amyloid angiopathy and neuroimmunology. Neuropathol Appl Neurobiol 2008;34:131-144.
58. Hawkes CA, Hartig W, Kacza J, et al. Perivascular drainage of solutes is impaired in the ageing mouse brain and in the presence of cerebral amyloid angiopathy. Acta Neuropathol 2011;121:431-443.
59. Hawkes CA, Sullivan PM, Hands S, Weller RO, Nicoll JA, Carare RO. Disruption of arterial perivascular drainage of amyloid-beta from the brains of mice expressing the human APOE epsilon4 allele. PLoS One 2012;7:e41636.
60. Dotti CG, De Strooper B. Alzheimer's dementia by circulation disorders: when trees hide the forest. Nat Cell Biol 2009;11:114-116.
61. Smith EE, Greenberg SM. Beta-amyloid, blood vessels, and brain function. Stroke 2009;40:2601-2606.
62. Iadecola C. Neurovascular regulation in the normal brain and in Alzheimer's disease. Nat Rev Neurosci 2004;5:347-360.
63. Adeoye O, Broderick JP. Advances in the management of intracerebral hemorrhage. Nat Rev Neurol 2010;6:593-601.

64. Feigin VL, Krishnamurthi RV, Parmar P, et al. Update on the Global Burden of Ischemic and Hemorrhagic Stroke in 1990-2013: The GBD 2013 Study. Neuroepidemiology 2015;45:161-176.
65. Qureshi AI, Tuhrim S, Broderick JP, Batjer HH, Hondo H, Hanley DF. Spontaneous intracerebral hemorrhage. N Engl J Med 2001;344:1450-1460.
66. Samarasekera N, Rodrigues MA, Toh PS, Al-Shahi R. Imaging features of intracerebral hemorrhage with cerebral amyloid angiopathy: Systematic review and meta-analysis. PLoS One 2017;12:e0180923.
67. Rodrigues MA, Samarasekera N, Lerpiniere C, et al. The Edinburgh CT and genetic diagnostic criteria for lobar intracerebral haemorrhage associated with cerebral amyloid angiopathy: model development and diagnostic test accuracy study. Lancet Neurol 2018.
68. Chao CP, Kotsenas AL, Broderick DF. Cerebral amyloid angiopathy: CT and MR imaging findings. Radiographics 2006;26:1517-1531.
69. Qureshi AI, Mendelow AD, Hanley DF. Intracerebral haemorrhage. Lancet 2009;373:1632-1644.
70. Biffi A, Rattani A, Anderson CD, et al. Delayed seizures after intracerebral haemorrhage. Brain 2016;139:2694-2705.
71. Viswanathan A, Rakich SM, Engel C, et al. Antiplatelet use after intracerebral hemorrhage. Neurology 2006;66:206-209.
72. Biffi A, Halpin A, Towfighi A, et al. Aspirin and recurrent intracerebral hemorrhage in cerebral amyloid angiopathy. Neurology 2010;75:693-698.
73. Arima H, Tzourio C, Anderson C, et al. Effects of perindopril-based lowering of blood pressure on intracerebral hemorrhage related to amyloid angiopathy: the PROGRESS trial. Stroke 2010;41:394-396.
74. Biffi A, Anderson CD, Battey TW, et al. Association Between Blood Pressure Control and Risk of Recurrent Intracerebral Hemorrhage. JAMA 2015;314:904-912.
75. O'Donnell HC, Rosand J, Knudsen KA, et al. Apolipoprotein E genotype and the risk of recurrent lobar intracerebral hemorrhage. N Engl J Med 2000;342:240-245.
76. Greenberg SM, Eng JA, Ning M, Smith EE, Rosand J. Hemorrhage burden predicts recurrent intracerebral hemorrhage after lobar hemorrhage. Stroke 2004;35:1415-1420.
77. Linn J, Wollenweber FA, Lummel N, et al. Superficial siderosis is a warning sign for future intracranial hemorrhage. J Neurol 2013;260:176-181.
78. Charidimou A, Peeters AP, Jager R, et al. Cortical superficial siderosis and intracerebral hemorrhage risk in cerebral amyloid angiopathy. Neurology 2013;81:1666-1673.
79. Roongpiboonsopit D, Charidimou A, William CM, et al. Cortical superficial siderosis predicts early recurrent lobar hemorrhage. Neurology 2016;87:1863-1870.
80. Moulin S, Casolla B, Kuchcinski G, et al. Cortical superficial siderosis: A prospective observational cohort study. Neurology 2018;91:e132-e138.
81. Wollenweber FA, Opherk C, Zedde M, et al. Prognostic relevance of cortical superficial siderosis in cerebral amyloid angiopathy. Neurology 2019;92:e792-e801.
82. Camm AJ, Lip GY, De Caterina R, et al. 2012 focused update of the ESC Guidelines for the management of atrial fibrillation: an update of the 2010 ESC Guidelines for the management of atrial fibrillation. Developed with the special contribution of the European Heart Rhythm Association. Eur Heart J 2012;33:2719-2747.
83. Hart RG, Pearce LA, Aguilar MI. Meta-analysis: antithrombotic therapy to prevent stroke in patients who have nonvalvular atrial fibrillation. Ann Intern Med 2007;146:857-867.
84. Eckman MH, Rosand J, Knudsen KA, Singer DE, Greenberg SM. Can patients be anticoagulated after intracerebral hemorrhage? A decision analysis. Stroke 2003;34:1710-1716.
85. Flaherty ML, Kissela B, Woo D, et al. The increasing incidence of anticoagulant-associated intracerebral hemorrhage. Neurology 2007;68:116-121.
86. Witt DM, Delate T, Hylek EM, et al. Effect of warfarin on intracranial hemorrhage incidence and fatal outcomes. Thromb Res 2013;132:770-775.

87. Flaherty ML, Tao H, Haverbusch M, et al. Warfarin use leads to larger intracerebral hematomas. Neurology 2008;71:1084-1089.
88. Cucchiara B, Messe S, Sansing L, Kasner S, Lyden P, Investigators C. Hematoma growth in oral anticoagulant related intracerebral hemorrhage. Stroke 2008;39:2993-2996.
89. Inohara T, Xian Y, Liang L, et al. Association of Intracerebral Hemorrhage Among Patients Taking Non-Vitamin K Antagonist vs Vitamin K Antagonist Oral Anticoagulants With In-Hospital Mortality. JAMA 2018;319:463-473.
90. Gage BF, Yan Y, Milligan PE, et al. Clinical classification schemes for predicting hemorrhage: results from the National Registry of Atrial Fibrillation (NRAF). Am Heart J 2006;151:713-719.
91. Dequatre-Ponchelle N, Henon H, Pasquini M, et al. Vitamin K antagonists-associated cerebral hemorrhages: what are their characteristics? Stroke 2013;44:350-355.
92. Wilson D, Ambler G, Shakeshaft C, et al. Cerebral microbleeds and intracranial haemorrhage risk in patients anticoagulated for atrial fibrillation after acute ischaemic stroke or transient ischaemic attack (CROMIS-2): a multicentre observational cohort study. Lancet Neurol 2018;17:539-547.
93. Gadsboll K, Staerk L, Fosbol EL, et al. Increased use of oral anticoagulants in patients with atrial fibrillation: temporal trends from 2005 to 2015 in Denmark. Eur Heart J 2017;38:899-906.
94. Boyle PA, Yu L, Nag S, et al. Cerebral amyloid angiopathy and cognitive outcomes in community-based older persons. Neurology 2015;85:1930-1936.
95. Xiong L, Davidsdottir S, Reijmer YD, et al. Cognitive Profile and its Association with Neuroimaging Markers of Non-Demented Cerebral Amyloid Angiopathy Patients in a Stroke Unit. J Alzheimers Dis 2016;52:171-178.
96. Planton M, Raposo N, Albucher JF, Pariente J. Cerebral amyloid angiopathy-related cognitive impairment: The search for a specific neuropsychological pattern. Rev Neurol (Paris) 2017;173:562-565.
97. Case NF, Charlton A, Zwiers A, et al. Cerebral Amyloid Angiopathy Is Associated With Executive Dysfunction and Mild Cognitive Impairment. Stroke 2016.
98. Planton M, Raposo N, Danet L, Albucher JF, Peran P, Pariente J. Impact of spontaneous intracerebral hemorrhage on cognitive functioning: An update. Rev Neurol (Paris) 2017;173:481-489.
99. Chiang GC, Cruz Hernandez JC, Kantarci K, Jack CR, Jr., Weiner MW, Alzheimer's Disease Neuroimaging I. Cerebral Microbleeds, CSF p-Tau, and Cognitive Decline: Significance of Anatomic Distribution. AJNR Am J Neuroradiol 2015;36:1635-1641.
100. Poels MM, Ikram MA, van der Lugt A, et al. Cerebral microbleeds are associated with worse cognitive function: the Rotterdam Scan Study. Neurology 2012;78:326-333.
101. Akoudad S, Wolters FJ, Viswanathan A, et al. Association of Cerebral Microbleeds With Cognitive Decline and Dementia. JAMA Neurol 2016;73:934-943.
102. Ding J, Sigurethsson S, Jonsson PV, et al. Space and location of cerebral microbleeds, cognitive decline, and dementia in the community. Neurology 2017;88:2089-2097.
103. Miwa K, Tanaka M, Okazaki S, et al. Multiple or mixed cerebral microbleeds and dementia in patients with vascular risk factors. Neurology 2014;83:646-653.
104. Wollenweber FA, Buerger K, Mueller C, et al. Prevalence of cortical superficial siderosis in patients with cognitive impairment. J Neurol 2014;261:277-282.
105. Na HK, Park JH, Kim JH, et al. Cortical superficial siderosis: a marker of vascular amyloid in patients with cognitive impairment. Neurology 2015;84:849-855.
106. Zonneveld HI, Goos JD, Wattjes MP, et al. Prevalence of cortical superficial siderosis in a memory clinic population. Neurology 2014;82:698-704.
107. Inoue Y, Nakajima M, Uetani H, et al. Diagnostic Significance of Cortical Superficial Siderosis for Alzheimer Disease in Patients with Cognitive Impairment. AJNR Am J Neuroradiol 2016;37:223-227.
108. Shams S, Martola J, Charidimou A, et al. Cortical superficial siderosis: Prevalence and biomarker profile in a memory clinic population. Neurology 2016;87:1110-1117.
109. Banerjee G, Wilson D, Ambler G, et al. Cognitive Impairment Before Intracerebral Hemorrhage Is Associated With Cerebral Amyloid Angiopathy. Stroke 2018;49:40-45.

110. Smith EE, Gurol ME, Eng JA, et al. White matter lesions, cognition, and recurrent hemorrhage in lobar intracerebral hemorrhage. Neurology 2004;63:1606-1612.
111. van Veluw SJ, Shih AY, Smith EE, et al. Detection, risk factors, and functional consequences of cerebral microinfarcts. Lancet Neurol 2017;16:730-740.
112. White LR, Edland SD, Hemmy LS, et al. Neuropathologic comorbidity and cognitive impairment in the Nun and Honolulu-Asia Aging Studies. Neurology 2016;86:1000-1008.
113. Ince PG, Minett T, Forster G, et al. Microinfarcts in an older population-representative brain donor cohort (MRC CFAS): Prevalence, relation to dementia and mobility, and implications for the evaluation of cerebral Small Vessel Disease. Neuropathol Appl Neurobiol 2017;43:409-418.
114. Boyle PA, Yang J, Yu L, et al. Varied effects of age-related neuropathologies on the trajectory of late life cognitive decline. Brain 2017;140:804-812.
115. Saini M, Suministrado MS, Hilal S, et al. Prevalence and Risk Factors of Acute Incidental Infarcts. Stroke 2015;46:2722-2727.
116. Ferro DA, van den Brink H, Exalto LG, et al. Clinical relevance of acute cerebral microinfarcts in vascular cognitive impairment. Neurology 2019;92:e1558-e1566.
117. van Veluw SJ, Hilal S, Kuijf HJ, et al. Cortical microinfarcts on 3T MRI: Clinical correlates in memory-clinic patients. Alzheimers Dement 2015;11:1500-1509.
118. Wang Z, van Veluw SJ, Wong A, et al. Risk Factors and Cognitive Relevance of Cortical Cerebral Microinfarcts in Patients With Ischemic Stroke or Transient Ischemic Attack. Stroke 2016;47:2450-2455.
119. Xiong L, van Veluw SJ, Bounemia N, et al. Cerebral Cortical Microinfarcts on Magnetic Resonance Imaging and Their Association With Cognition in Cerebral Amyloid Angiopathy. Stroke 2018;49:2330-2336.
120. Charidimou A, Peeters A, Fox Z, et al. Spectrum of transient focal neurological episodes in cerebral amyloid angiopathy: multicentre magnetic resonance imaging cohort study and meta-analysis. Stroke 2012;43:2324-2330.
121. Ni J, Auriel E, Jindal J, et al. The characteristics of superficial siderosis and convexity subarachnoid hemorrhage and clinical relevance in suspected cerebral amyloid angiopathy. Cerebrovasc Dis 2015;39:278-286.
122. Raposo N, Viguier A, Cuvinciuc V, et al. Cortical subarachnoid haemorrhage in the elderly: a recurrent event probably related to cerebral amyloid angiopathy. Eur J Neurol 2011;18:597-603.
123. Calviere L, Cuvinciuc V, Raposo N, et al. Acute Convexity Subarachnoid Hemorrhage Related to Cerebral Amyloid Angiopathy: Clinicoradiological Features and Outcome. J Stroke Cerebrovasc Dis 2016;25:1009-1016.
124. Beitzke M, Enzinger C, Wunsch G, Asslaber M, Gattringer T, Fazekas F. Contribution of convexal subarachnoid hemorrhage to disease progression in cerebral amyloid angiopathy. Stroke 2015;46:1533-1540.
125. Ly JV, Singhal S, Rowe CC, Kempster P, Bower S, Phan TG. Convexity Subarachnoid Hemorrhage with PiB Positive Pet Scans: Clinical Features and Prognosis. J Neuroimaging 2015.
126. Martinez-Lizana E, Carmona-Iragui M, Alcolea D, et al. Cerebral amyloid angiopathy-related atraumatic convexal subarachnoid hemorrhage: an ARIA before the tsunami. J Cereb Blood Flow Metab 2015;35:710-717.
127. Renou P, Tourdias T, Fleury O, Debruxelles S, Rouanet F, Sibon I. Atraumatic nonaneurysmal sulcal subarachnoid hemorrhages: a diagnostic workup based on a case series. Cerebrovasc Dis 2012;34:147-152.
128. Charidimou A, Jager RH, Fox Z, et al. Prevalence and mechanisms of cortical superficial siderosis in cerebral amyloid angiopathy. Neurology 2013;81:626-632.
129. Yamada M. Cerebral amyloid angiopathy: emerging concepts. J Stroke 2015;17:17-30.
130. Charidimou A, Law R, Werring DJ. Amyloid "spells" trouble. Lancet 2012;380:1620.
131. Viguier A, Girardie P, Raposo N, et al. Cerebral Amyloid Angiopathy-related Transient Focal Neurological Episodes: a video-EEG report Neurology 2018;in press.

132. Beitzke M, Enzinger C, Pichler A, Wunsch G, Fazekas F. Acute diffusion-weighted imaging lesions in cerebral amyloid angiopathy-related convexal subarachnoid hemorrhage. J Cereb Blood Flow Metab 2018;38:225-229.
133. Ayata C, Lauritzen M. Spreading Depression, Spreading Depolarizations, and the Cerebral Vasculature. Physiol Rev 2015;95:953-993.
134. Dreier JP. The role of spreading depression, spreading depolarization and spreading ischemia in neurological disease. Nat Med 2011;17:439-447.
135. Hartings JA, York J, Carroll CP, et al. Subarachnoid blood acutely induces spreading depolarizations and early cortical infarction. Brain 2017;140:2673-2690.
136. Chung KK, Anderson NE, Hutchinson D, Synek B, Barber PA. Cerebral amyloid angiopathy related inflammation: three case reports and a review. J Neurol Neurosurg Psychiatry 2011;82:20-26.
137. Auriel E, Charidimou A, Gurol ME, et al. Validation of Clinicoradiological Criteria for the Diagnosis of Cerebral Amyloid Angiopathy-Related Inflammation. JAMA Neurol 2016;73:197-202.
138. Kinnecom C, Lev MH, Wendell L, et al. Course of cerebral amyloid angiopathy-related inflammation. Neurology 2007;68:1411-1416.
139. Salvarani C, Morris JM, Giannini C, Brown RD, Jr., Christianson T, Hunder GG. Imaging Findings of Cerebral Amyloid Angiopathy, Abeta-Related Angiitis (ABRA), and Cerebral Amyloid Angiopathy-Related Inflammation: A Single-Institution 25-Year Experience. Medicine (Baltimore) 2016;95:e3613.
140. Nicoll JA, Wilkinson D, Holmes C, Steart P, Markham H, Weller RO. Neuropathology of human Alzheimer disease after immunization with amyloid-beta peptide: a case report. Nat Med 2003;9:448-452.
141. Ferrer I, Boada Rovira M, Sanchez Guerra ML, Rey MJ, Costa-Jussa F. Neuropathology and pathogenesis of encephalitis following amyloid-beta immunization in Alzheimer's disease. Brain Pathol 2004;14:11-20.
142. Greenberg SM, Vernooij MW, Cordonnier C, et al. Cerebral microbleeds: a guide to detection and interpretation. Lancet Neurol 2009;8:165-174.
143. Fazekas F, Kleinert R, Roob G, et al. Histopathologic analysis of foci of signal loss on gradient-echo T2*-weighted MR images in patients with spontaneous intracerebral hemorrhage: evidence of microangiopathy-related microbleeds. AJNR Am J Neuroradiol 1999;20:637-642.
144. Cheng AL, Batool S, McCreary CR, et al. Susceptibility-weighted imaging is more reliable than T2*-weighted gradient-recalled echo MRI for detecting microbleeds. Stroke 2013;44:2782-2786.
145. Goos JD, van der Flier WM, Knol DL, et al. Clinical relevance of improved microbleed detection by susceptibility-weighted magnetic resonance imaging. Stroke 2011;42:1894-1900.
146. Gregoire SM, Chaudhary UJ, Brown MM, et al. The Microbleed Anatomical Rating Scale (MARS): reliability of a tool to map brain microbleeds. Neurology 2009;73:1759-1766.
147. Cordonnier C, Potter GM, Jackson CA, et al. improving interrater agreement about brain microbleeds: development of the Brain Observer MicroBleed Scale (BOMBS). Stroke 2009;40:94-99.
148. Wardlaw JM, Smith EE, Biessels GJ, et al. Neuroimaging standards for research into small vessel disease and its contribution to ageing and neurodegeneration. Lancet Neurol 2013;12:822-838.
149. Cordonnier C, Al-Shahi Salman R, Wardlaw J. Spontaneous brain microbleeds: systematic review, subgroup analyses and standards for study design and reporting. Brain 2007;130:1988-2003.
150. Charidimou A, Shams S, Romero JR, et al. Clinical significance of cerebral microbleeds on MRI: A comprehensive meta-analysis of risk of intracerebral hemorrhage, ischemic stroke, mortality, and dementia in cohort studies (v1). Int J Stroke 2018;13:454-468.
151. Vernooij MW, van der Lugt A, Ikram MA, et al. Prevalence and risk factors of cerebral microbleeds: the Rotterdam Scan Study. Neurology 2008;70:1208-1214.
152. Poels MM, Ikram MA, van der Lugt A, et al. Incidence of cerebral microbleeds in the general population: the Rotterdam Scan Study. Stroke 2011;42:656-661.
153. Romero JR, Preis SR, Beiser A, et al. Risk factors, stroke prevention treatments, and prevalence of cerebral microbleeds in the Framingham Heart Study. Stroke 2014;45:1492-1494.
154. Roob G, Lechner A, Schmidt R, Flooh E, Hartung HP, Fazekas F. Frequency and location of microbleeds in patients with primary intracerebral hemorrhage. Stroke 2000;31:2665-2669.

155. Dierksen GA, Skehan ME, Khan MA, et al. Spatial relation between microbleeds and amyloid deposits in amyloid angiopathy. Ann Neurol 2010;68:545-548.
156. Cordonnier C, van der Flier WM. Brain microbleeds and Alzheimer's disease: innocent observation or key player? Brain 2011;134:335-344.
157. Yakushiji Y, Yokota C, Yamada N, Kuroda Y, Minematsu K. Clinical characteristics by topographical distribution of brain microbleeds, with a particular emphasis on diffuse microbleeds. J Stroke Cerebrovasc Dis 2011;20:214-221.
158. Haussen DC, Henninger N, Kumar S, Selim M. Statin use and microbleeds in patients with spontaneous intracerebral hemorrhage. Stroke 2012;43:2677-2681.
159. Pasi M, Charidimou A, Boulouis G, et al. Mixed-location cerebral hemorrhage/microbleeds: Underlying microangiopathy and recurrence risk. Neurology 2018;90:e119-e126.
160. Smith EE, Nandigam KR, Chen YW, et al. MRI markers of small vessel disease in lobar and deep hemispheric intracerebral hemorrhage. Stroke 2010;41:1933-1938.
161. Zhang C, Li Z, Wang Y, et al. Risk factors of cerebral microbleeds in strictly deep or lobar brain regions differed. J Stroke Cerebrovasc Dis 2015;24:24-30.
162. Blanc C, Viguier A, Calviere L, et al. Underlying small vessel disease associated with mixed cerebral microbleeds. submitted for publication.
163. Wardlaw JM, Smith C, Dichgans M. Mechanisms of sporadic cerebral small vessel disease: insights from neuroimaging. Lancet Neurol 2013;12:483-497.
164. Gouw AA, Seewann A, van der Flier WM, et al. Heterogeneity of small vessel disease: a systematic review of MRI and histopathology correlations. J Neurol Neurosurg Psychiatry 2011;82:126-135.
165. Dumas A, Dierksen GA, Gurol ME, et al. Functional magnetic resonance imaging detection of vascular reactivity in cerebral amyloid angiopathy. Ann Neurol 2012;72:76-81.
166. Peca S, McCreary CR, Donaldson E, et al. Neurovascular decoupling is associated with severity of cerebral amyloid angiopathy. Neurology 2013;81:1659-1665.
167. Ramirez J, Gibson E, Quddus A, et al. Lesion Explorer: a comprehensive segmentation and parcellation package to obtain regional volumetrics for subcortical hyperintensities and intracranial tissue. Neuroimage 2011;54:963-973.
168. Jeerakathil T, Wolf PA, Beiser A, et al. Stroke risk profile predicts white matter hyperintensity volume: the Framingham Study. Stroke 2004;35:1857-1861.
169. van den Heuvel DM, ten Dam VH, de Craen AJ, et al. Measuring longitudinal white matter changes: comparison of a visual rating scale with a volumetric measurement. AJNR Am J Neuroradiol 2006;27:875-878.
170. Fazekas F, Chawluk JB, Alavi A, Hurtig HI, Zimmerman RA. MR signal abnormalities at 1.5 T in Alzheimer's dementia and normal aging. AJR Am J Roentgenol 1987;149:351-356.
171. Holland CM, Smith EE, Csapo I, et al. Spatial distribution of white-matter hyperintensities in Alzheimer disease, cerebral amyloid angiopathy, and healthy aging. Stroke 2008;39:1127-1133.
172. Thanprasertsuk S, Martinez-Ramirez S, Pontes-Neto OM, et al. Posterior white matter disease distribution as a predictor of amyloid angiopathy. Neurology 2014;83:794-800.
173. Charidimou A, Boulouis G, Haley K, et al. White matter hyperintensity patterns in cerebral amyloid angiopathy and hypertensive arteriopathy. Neurology 2016;86:505-511.
174. Knudsen KA, Rosand J, Karluk D, Greenberg SM. Clinical diagnosis of cerebral amyloid angiopathy: validation of the Boston criteria. Neurology 2001;56:537-539.
175. Linn J, Halpin A, Demaerel P, et al. Prevalence of superficial siderosis in patients with cerebral amyloid angiopathy. Neurology 2010;74:1346-1350.
176. Martinez-Ramirez S, Romero JR, Shoamanesh A, et al. Diagnostic value of lobar microbleeds in individuals without intracerebral hemorrhage. Alzheimers Dement 2015;11:1480-1488.
177. Kumar S, Goddeau RP, Jr., Selim MH, et al. Atraumatic convexal subarachnoid hemorrhage: clinical presentation, imaging patterns, and etiologies. Neurology 2010;74:893-899.
178. Cuvinciuc V, Viguier A, Calviere L, et al. Isolated acute nontraumatic cortical subarachnoid hemorrhage. AJNR Am J Neuroradiol 2010;31:1355-1362.

179. Charidimou A, Boulouis G, Fotiadis P, et al. Acute convexity subarachnoid haemorrhage and cortical superficial siderosis in probable cerebral amyloid angiopathy without lobar haemorrhage. J Neurol Neurosurg Psychiatry 2017.
180. Maas MB, Nemeth AJ, Rosenberg NF, et al. Subarachnoid extension of primary intracerebral hemorrhage is associated with poor outcomes. Stroke 2013;44:653-657.
181. Linn J, Herms J, Dichgans M, et al. Subarachnoid hemosiderosis and superficial cortical hemosiderosis in cerebral amyloid angiopathy. AJNR Am J Neuroradiol 2008;29:184-186.
182. Wilson D, Chatterjee F, Farmer SF, et al. Infratentorial superficial siderosis: Classification, diagnostic criteria, and rational investigation pathway. Ann Neurol 2017;81:333-343.
183. Koeppen AH, Dickson AC, Chu RC, Thach RE. The pathogenesis of superficial siderosis of the central nervous system. Ann Neurol 1993;34:646-653.
184. Renard D, Thouvenot E. Evolution of Subarachnoid Hemorrhage Extension in Lobar Hemorrhage in the Early Chronic Phase and the Impact on Cerebral Amyloid Angiopathy Criteria. J Stroke Cerebrovasc Dis 2016;25:2502-2505.
185. Yamada M, Itoh Y, Otomo E, Hayakawa M, Miyatake T. Subarachnoid haemorrhage in the elderly: a necropsy study of the association with cerebral amyloid angiopathy. J Neurol Neurosurg Psychiatry 1993;56:543-547.
186. Takeda S, Yamazaki K, Miyakawa T, et al. Subcortical hematoma caused by cerebral amyloid angiopathy: does the first evidence of hemorrhage occur in the subarachnoid space? Neuropathology 2003;23:254-261.
187. Vernooij MW, Ikram MA, Hofman A, Krestin GP, Breteler MM, van der Lugt A. Superficial siderosis in the general population. Neurology 2009;73:202-205.
188. Charidimou A, Boulouis G, Xiong L, et al. Cortical superficial siderosis and first-ever cerebral hemorrhage in cerebral amyloid angiopathy. Neurology 2017;88:1607-1614.
189. Charidimou A, Boulouis G, Roongpiboonsopit D, et al. Cortical superficial siderosis multifocality in cerebral amyloid angiopathy: A prospective study. Neurology 2017.
190. Gregoire SM, Charidimou A, Gadapa N, et al. Acute ischaemic brain lesions in intracerebral haemorrhage: multicentre cross-sectional magnetic resonance imaging study. Brain 2011;134:2376-2386.
191. Menon RS, Burgess RE, Wing JJ, et al. Predictors of highly prevalent brain ischemia in intracerebral hemorrhage. Ann Neurol 2012;71:199-205.
192. Kang DW, Han MK, Kim HJ, et al. New ischemic lesions coexisting with acute intracerebral hemorrhage. Neurology 2012;79:848-855.
193. Arsava EM, Kayim-Yildiz O, Oguz KK, Akpinar E, Topcuoglu MA. Elevated admission blood pressure and acute ischemic lesions in spontaneous intracerebral hemorrhage. J Stroke Cerebrovasc Dis 2013;22:250-254.
194. Tsai YH, Lee MH, Weng HH, Chang SW, Yang JT, Huang YC. Fate of diffusion restricted lesions in acute intracerebral hemorrhage. PLoS One 2014;9:e105970.
195. Gioia LC, Kate M, Choi V, et al. Ischemia in intracerebral hemorrhage is associated with leukoaraiosis and hematoma volume, not blood pressure reduction. Stroke 2015;46:1541-1547.
196. Wu B, Yao X, Lei C, Liu M, Selim MH. Enlarged perivascular spaces and small diffusion-weighted lesions in intracerebral hemorrhage. Neurology 2015;85:2045-2052.
197. Kidwell CS, Rosand J, Norato G, et al. Ischemic lesions, blood pressure dysregulation, and poor outcomes in intracerebral hemorrhage. Neurology 2017;88:782-788.
198. Revel-Mouroz P, Viguier A, Cazzola V, et al. Acute ischaemic lesions are associated with cortical superficial siderosis in spontaneous intracerebral hemorrhage. Eur J Neurol 2019;26:660-666.
199. Prabhakaran S, Gupta R, Ouyang B, et al. Acute brain infarcts after spontaneous intracerebral hemorrhage: a diffusion-weighted imaging study. Stroke 2010;41:89-94.
200. Garg RK, Liebling SM, Maas MB, Nemeth AJ, Russell EJ, Naidech AM. Blood pressure reduction, decreased diffusion on MRI, and outcomes after intracerebral hemorrhage. Stroke 2012;43:67-71.
201. Kimberly WT, Gilson A, Rost NS, et al. Silent ischemic infarcts are associated with hemorrhage burden in cerebral amyloid angiopathy. Neurology 2009;72:1230-1235.

202. Auriel E, Gurol ME, Ayres A, et al. Characteristic distributions of intracerebral hemorrhage-associated diffusion-weighted lesions. Neurology 2012;79:2335-2341.
203. van Veluw SJ, Lauer A, Charidimou A, et al. Evolution of DWI lesions in cerebral amyloid angiopathy: Evidence for ischemia. Neurology 2017.
204. Ferro DA, van den Brink H, Exalto LG, et al. Clinical relevance of acute cerebral microinfarcts in vascular cognitive impairment. Neurology 2019.
205. Smith EE, Schneider JA, Wardlaw JM, Greenberg SM. Cerebral microinfarcts: the invisible lesions. Lancet Neurol 2012;11:272-282.
206. Lauer A, van Veluw SJ, William CM, et al. Microbleeds on MRI are associated with microinfarcts on autopsy in cerebral amyloid angiopathy. Neurology 2016;87:1488-1492.
207. Ringman JM, Sachs MC, Zhou Y, Monsell SE, Saver JL, Vinters HV. Clinical predictors of severe cerebral amyloid angiopathy and influence of APOE genotype in persons with pathologically verified Alzheimer disease. JAMA Neurol 2014;71:878-883.
208. van den Brink H, Zwiers A, Switzer AR, et al. Cortical Microinfarcts on 3T Magnetic Resonance Imaging in Cerebral Amyloid Angiopathy. Stroke 2018;49:1899-1905.
209. van Veluw SJ, Reijmer YD, van der Kouwe AJ, et al. Histopathology of diffusion imaging abnormalities in cerebral amyloid angiopathy. Neurology 2019;92:e933-e943.
210. van Dalen JW, Scuric EE, van Veluw SJ, et al. Cortical microinfarcts detected in vivo on 3 Tesla MRI: clinical and radiological correlates. Stroke 2015;46:255-257.
211. Hilal S, Sikking E, Shaik MA, et al. Cortical cerebral microinfarcts on 3T MRI: A novel marker of cerebrovascular disease. Neurology 2016;87:1583-1590.
212. Doubal FN, MacLullich AM, Ferguson KJ, Dennis MS, Wardlaw JM. Enlarged perivascular spaces on MRI are a feature of cerebral small vessel disease. Stroke 2010;41:450-454.
213. Maclullich AM, Wardlaw JM, Ferguson KJ, Starr JM, Seckl JR, Deary IJ. Enlarged perivascular spaces are associated with cognitive function in healthy elderly men. J Neurol Neurosurg Psychiatry 2004;75:1519-1523.
214. Dubost F, Adams H, Bortsova G, et al. 3D regression neural network for the quantification of enlarged perivascular spaces in brain MRI. Med Image Anal 2019;51:89-100.
215. Dubost F, Yilmaz P, Adams H, et al. Enlarged perivascular spaces in brain MRI: Automated quantification in four regions. Neuroimage 2019;185:534-544.
216. Zhu YC, Tzourio C, Soumare A, Mazoyer B, Dufouil C, Chabriat H. Severity of dilated Virchow-Robin spaces is associated with age, blood pressure, and MRI markers of small vessel disease: a population-based study. Stroke 2010;41:2483-2490.
217. Martinez-Ramirez S, Pontes-Neto OM, Dumas AP, et al. Topography of dilated perivascular spaces in subjects from a memory clinic cohort. Neurology 2013;80:1551-1556.
218. Charidimou A, Meegahage R, Fox Z, et al. Enlarged perivascular spaces as a marker of underlying arteriopathy in intracerebral haemorrhage: a multicentre MRI cohort study. J Neurol Neurosurg Psychiatry 2013;84:624-629.
219. Charidimou A, Jaunmuktane Z, Baron JC, et al. White matter perivascular spaces: an MRI marker in pathology-proven cerebral amyloid angiopathy? Neurology 2014;82:57-62.
220. Charidimou A, Boulouis G, Pasi M, et al. MRI-visible perivascular spaces in cerebral amyloid angiopathy and hypertensive arteriopathy. Neurology 2017;88:1157-1164.
221. Banerjee G, Kim HJ, Fox Z, et al. MRI-visible perivascular space location is associated with Alzheimer's disease independently of amyloid burden. Brain 2017;140:1107-1116.
222. Passiak BS, Liu D, Kresge HA, et al. Perivascular spaces contribute to cognition beyond other small vessel disease markers. Neurology 2019;92:e1309-e1321.
223. Duering M, Righart R, Csanadi E, et al. Incident subcortical infarcts induce focal thinning in connected cortical regions. Neurology 2012;79:2025-2028.
224. Righart R, Duering M, Gonik M, et al. Impact of regional cortical and subcortical changes on processing speed in cerebral small vessel disease. Neuroimage Clin 2013;2:854-861.

225. Banerjee G, Jang H, Kim HJ, et al. Total MRI Small Vessel Disease Burden Correlates with Cognitive Performance, Cortical Atrophy, and Network Measures in a Memory Clinic Population. J Alzheimers Dis 2018;63:1485-1497.
226. Wen W, Sachdev PS, Chen X, Anstey K. Gray matter reduction is correlated with white matter hyperintensity volume: a voxel-based morphometric study in a large epidemiological sample. Neuroimage 2006;29:1031-1039.
227. Tuladhar AM, Reid AT, Shumskaya E, et al. Relationship between white matter hyperintensities, cortical thickness, and cognition. Stroke 2015;46:425-432.
228. Querbes O, Aubry F, Pariente J, et al. Early diagnosis of Alzheimer's disease using cortical thickness: impact of cognitive reserve. Brain 2009;132:2036-2047.
229. Fotiadis P, van Rooden S, van der Grond J, et al. Cortical atrophy in patients with cerebral amyloid angiopathy: a case-control study. Lancet Neurol 2016;15:811-819.
230. Zhang-Nunes SX, Maat-Schieman ML, van Duinen SG, Roos RA, Frosch MP, Greenberg SM. The cerebral beta-amyloid angiopathies: hereditary and sporadic. Brain Pathol 2006;16:30-39.
231. Reijmer YD, Leemans A, Heringa SM, et al. Improved sensitivity to cerebral white matter abnormalities in Alzheimer's disease with spherical deconvolution based tractography. PLoS One 2012;7:e44074.
232. Duering M, Gesierich B, Seiler S, et al. Strategic white matter tracts for processing speed deficits in age-related small vessel disease. Neurology 2014;82:1946-1950.
233. Reijmer YD, Fotiadis P, Martinez-Ramirez S, et al. Structural network alterations and neurological dysfunction in cerebral amyloid angiopathy. Brain 2015;138:179-188.
234. Reijmer YD, Fotiadis P, Riley GA, et al. Progression of Brain Network Alterations in Cerebral Amyloid Angiopathy. Stroke 2016;47:2470-2475.
235. Baykara E, Gesierich B, Adam R, et al. A Novel Imaging Marker for Small Vessel Disease Based on Skeletonization of White Matter Tracts and Diffusion Histograms. Ann Neurol 2016;80:581-592.
236. Nitkunan A, Barrick TR, Charlton RA, Clark CA, Markus HS. Multimodal MRI in cerebral small vessel disease: its relationship with cognition and sensitivity to change over time. Stroke 2008;39:1999-2005.
237. van Norden AG, de Laat KF, van Dijk EJ, et al. Diffusion tensor imaging and cognition in cerebral small vessel disease: the RUN DMC study. Biochim Biophys Acta 2012;1822:401-407.
238. Tuladhar AM, van Norden AG, de Laat KF, et al. White matter integrity in small vessel disease is related to cognition. Neuroimage Clin 2015;7:518-524.
239. Reijmer YD, Leemans A, Caeyenberghs K, et al. Disruption of cerebral networks and cognitive impairment in Alzheimer disease. Neurology 2013;80:1370-1377.
240. Reijmer YD, Brundel M, de Bresser J, et al. Microstructural white matter abnormalities and cognitive functioning in type 2 diabetes: a diffusion tensor imaging study. Diabetes Care 2013;36:137-144.
241. Park L, Anrather J, Forster C, Kazama K, Carlson GA, Iadecola C. Abeta-induced vascular oxidative stress and attenuation of functional hyperemia in mouse somatosensory cortex. J Cereb Blood Flow Metab 2004;24:334-342.
242. Shin HK, Jones PB, Garcia-Alloza M, et al. Age-dependent cerebrovascular dysfunction in a transgenic mouse model of cerebral amyloid angiopathy. Brain 2007;130:2310-2319.
243. Han BH, Zhou ML, Abousaleh F, et al. Cerebrovascular dysfunction in amyloid precursor protein transgenic mice: contribution of soluble and insoluble amyloid-beta peptide, partial restoration via gamma-secretase inhibition. J Neurosci 2008;28:13542-13550.
244. Menendez-Gonzalez M, Garcia-Garcia J, Calleja S, Rojo J, Ribacoba R. Vasomotor reactivity is similarly impaired in patients with Alzheimer's disease and patients with amyloid hemorrhage. J Neuroimaging 2011;21:e83-85.
245. Smith EE, Vijayappa M, Lima F, et al. Impaired visual evoked flow velocity response in cerebral amyloid angiopathy. Neurology 2008;71:1424-1430.

246. van Opstal AM, van Rooden S, van Harten T, et al. Cerebrovascular function in presymptomatic and symptomatic individuals with hereditary cerebral amyloid angiopathy: a case-control study. Lancet Neurol 2017;16:115-122.
247. Archer HA, Edison P, Brooks DJ, et al. Amyloid load and cerebral atrophy in Alzheimer's disease: an 11C-PIB positron emission tomography study. Ann Neurol 2006;60:145-147.
248. Edison P, Archer HA, Hinz R, et al. Amyloid, hypometabolism, and cognition in Alzheimer disease: an [11C]PIB and [18F]FDG PET study. Neurology 2007;68:501-508.
249. Grimmer T, Henriksen G, Wester HJ, et al. Clinical severity of Alzheimer's disease is associated with PIB uptake in PET. Neurobiol Aging 2009;30:1902-1909.
250. Klunk WE, Engler H, Nordberg A, et al. Imaging brain amyloid in Alzheimer's disease with Pittsburgh Compound-B. Ann Neurol 2004;55:306-319.
251. Clark CM, Schneider JA, Bedell BJ, et al. Use of florbetapir-PET for imaging beta-amyloid pathology. JAMA 2011;305:275-283.
252. Clark CM, Pontecorvo MJ, Beach TG, et al. Cerebral PET with florbetapir compared with neuropathology at autopsy for detection of neuritic amyloid-beta plaques: a prospective cohort study. Lancet Neurol 2012;11:669-678.
253. Wolk DA, Zhang Z, Boudhar S, Clark CM, Pontecorvo MJ, Arnold SE. Amyloid imaging in Alzheimer's disease: comparison of florbetapir and Pittsburgh compound-B positron emission tomography. J Neurol Neurosurg Psychiatry 2012;83:923-926.
254. Barthel H, Gertz HJ, Dresel S, et al. Cerebral amyloid-beta PET with florbetaben (18F) in patients with Alzheimer's disease and healthy controls: a multicentre phase 2 diagnostic study. Lancet Neurol 2011;10:424-435.
255. Sabri O, Sabbagh MN, Seibyl J, et al. Florbetaben PET imaging to detect amyloid beta plaques in Alzheimer's disease: phase 3 study. Alzheimers Dement 2015;11:964-974.
256. Vandenberghe R, Van Laere K, Ivanoiu A, et al. 18F-flutemetamol amyloid imaging in Alzheimer disease and mild cognitive impairment: a phase 2 trial. Ann Neurol 2010;68:319-329.
257. Curtis C, Gamez JE, Singh U, et al. Phase 3 trial of flutemetamol labeled with radioactive fluorine 18 imaging and neuritic plaque density. JAMA Neurol 2015;72:287-294.
258. Johnson KA, Gregas M, Becker JA, et al. Imaging of amyloid burden and distribution in cerebral amyloid angiopathy. Ann Neurol 2007;62:229-234.
259. Ly JV, Donnan GA, Villemagne VL, et al. 11C-PIB binding is increased in patients with cerebral amyloid angiopathy-related hemorrhage. Neurology 2010;74:487-493.
260. Gurol ME, Viswanathan A, Gidicsin C, et al. Cerebral amyloid angiopathy burden associated with leukoaraiosis: A positron emission tomography/magnetic resonance imaging study. Ann Neurol 2013.
261. Tsai HH, Tsai LK, Chen YF, et al. Correlation of Cerebral Microbleed Distribution to Amyloid Burden in Patients with Primary Intracerebral Hemorrhage. Sci Rep 2017;7:44715.
262. Baron JC, Farid K, Dolan E, et al. Diagnostic utility of amyloid PET in cerebral amyloid angiopathy-related symptomatic intracerebral hemorrhage. J Cereb Blood Flow Metab 2014;34:753-758.
263. Gurol ME, Becker JA, Fotiadis P, et al. Florbetapir-PET to diagnose cerebral amyloid angiopathy: A prospective study. Neurology 2016;87:2043-2049.
264. Charidimou A, Farid K, Tsai HH, Tsai LK, Yen RF, Baron JC. Amyloid-PET burden and regional distribution in cerebral amyloid angiopathy: a systematic review and meta-analysis of biomarker performance. J Neurol Neurosurg Psychiatry 2018;89:410-417.
265. Zha Z, Choi SR, Ploessl K, et al. Multidentate (18)F-polypegylated styrylpyridines as imaging agents for Abeta plaques in cerebral amyloid angiopathy (CAA). J Med Chem 2011;54:8085-8098.
266. Zha Z, Song J, Choi SR, et al. (68)Ga-Bivalent Polypegylated Styrylpyridine Conjugates for Imaging Abeta Plaques in Cerebral Amyloid Angiopathy. Bioconjug Chem 2016;27:1314-1323.
267. van Nieuwenhuizen KM, Hendrikse J, Klijn CJM. New microbleed after blood-brain barrier leakage in intracerebral haemorrhage. BMJ Case Rep 2017;2017.

268. Fisher M, French S, Ji P, Kim RC. Cerebral microbleeds in the elderly: a pathological analysis. Stroke 2010;41:2782-2785.
269. Matsuo K, Shindo A, Niwa A, et al. Complement Activation in Capillary Cerebral Amyloid Angiopathy. Dement Geriatr Cogn Disord 2017;44:343-353.
270. Zabel M, Schrag M, Crofton A, et al. A shift in microglial beta-amyloid binding in Alzheimer's disease is associated with cerebral amyloid angiopathy. Brain Pathol 2013;23:390-401.
271. Freeze WM, Bacskai BJ, Frosch MP, et al. Blood-Brain Barrier Leakage and Microvascular Lesions in Cerebral Amyloid Angiopathy. Stroke 2019;50:328-335.
272. Wallin A, Blennow K, Rosengren L. Cerebrospinal fluid markers of pathogenetic processes in vascular dementia, with special reference to the subcortical subtype. Alzheimer Dis Assoc Disord 1999;13 Suppl 3:S102-105.
273. Wardlaw JM, Doubal F, Armitage P, et al. Lacunar stroke is associated with diffuse blood-brain barrier dysfunction. Ann Neurol 2009;65:194-202.
274. Hanyu H, Asano T, Tanaka Y, Iwamoto T, Takasaki M, Abe K. Increased blood-brain barrier permeability in white matter lesions of Binswanger's disease evaluated by contrast-enhanced MRI. Dement Geriatr Cogn Disord 2002;14:1-6.
275. Taheri S, Gasparovic C, Huisa BN, et al. Blood-brain barrier permeability abnormalities in vascular cognitive impairment. Stroke 2011;42:2158-2163.
276. Zhang CE, Wong SM, van de Haar HJ, et al. Blood-brain barrier leakage is more widespread in patients with cerebral small vessel disease. Neurology 2017;88:426-432.
277. de Jong D, Kremer BP, Olde Rikkert MG, Verbeek MM. Current state and future directions of neurochemical biomarkers for Alzheimer's disease. Clin Chem Lab Med 2007;45:1421-1434.
278. Herzig MC, Winkler DT, Burgermeister P, et al. Abeta is targeted to the vasculature in a mouse model of hereditary cerebral hemorrhage with amyloidosis. Nat Neurosci 2004;7:954-960.
279. Verbeek MM, Kremer BP, Rikkert MO, Van Domburg PH, Skehan ME, Greenberg SM. Cerebrospinal fluid amyloid beta(40) is decreased in cerebral amyloid angiopathy. Ann Neurol 2009;66:245-249.
280. Renard D, Castelnovo G, Wacongne A, et al. Interest of CSF biomarker analysis in possible cerebral amyloid angiopathy cases defined by the modified Boston criteria. J Neurol 2012;259:2429-2433.
281. van Etten ES, Verbeek MM, van der Grond J, et al. beta-Amyloid in CSF: Biomarker for preclinical cerebral amyloid angiopathy. Neurology 2017;88:169-176.
282. O'Bryant SE, Mielke MM, Rissman RA, et al. Blood-based biomarkers in Alzheimer disease: Current state of the science and a novel collaborative paradigm for advancing from discovery to clinic. Alzheimers Dement 2017;13:45-58.
283. Toledo JB, Shaw LM, Trojanowski JQ. Plasma amyloid beta measurements - a desired but elusive Alzheimer's disease biomarker. Alzheimers Res Ther 2013;5:8.
284. Fei M, Jianghua W, Rujuan M, Wei Z, Qian W. The relationship of plasma Abeta levels to dementia in aging individuals with mild cognitive impairment. J Neurol Sci 2011;305:92-96.
285. Lovheim H, Elgh F, Johansson A, et al. Withdrawn: Plasma concentrations of free amyloid-beta cannot predict the development of Alzheimer's disease. Alzheimers Dement 2016.
286. Nakamura A, Kaneko N, Villemagne VL, et al. High performance plasma amyloid-beta biomarkers for Alzheimer's disease. Nature 2018;554:249-254.
287. Hernandez-Guillamon M, Delgado P, Penalba A, et al. Plasma beta-amyloid levels in cerebral amyloid angiopathy-associated hemorrhagic stroke. Neurodegener Dis 2012;10:320-323.
288. Greenberg SM, Cho HS, O'Donnell HC, et al. Plasma beta-amyloid peptide, transforming growth factor-beta 1, and risk for cerebral amyloid angiopathy. Ann N Y Acad Sci 2000;903:144-149.
289. Banerjee G, Carare R, Cordonnier C, et al. The increasing impact of cerebral amyloid angiopathy: essential new insights for clinical practice. J Neurol Neurosurg Psychiatry 2017;88:982-994.
290. Wermer MJH, Greenberg SM. The growing clinical spectrum of cerebral amyloid angiopathy. Curr Opin Neurol 2018;31:28-35.

291. Goldstein JN, Greenberg SM. Should anticoagulation be resumed after intracerebral hemorrhage? Cleve Clin J Med 2010;77:791-799.
292. Bales KR, O'Neill SM, Pozdnyakov N, et al. Passive immunotherapy targeting amyloid-beta reduces cerebral amyloid angiopathy and improves vascular reactivity. Brain 2016;139:563-577.
293. Takeda S, Yamazaki K, Miyakawa T, Onda K. Cerebral amyloid angiopathy initially occurs in the meningeal vessels. Neuropathology 2017;37:502-508.
294. Planton M, Saint-Aubert L, Raposo N, et al. High prevalence of cognitive impairment after intracerebral hemorrhage. PLoS One 2017;12:e0178886.
295. Smith EE. Cerebral amyloid angiopathy as a cause of neurodegeneration. J Neurochem 2018;144:651-658.
296. Martinez-Ramirez S, Greenberg SM, Viswanathan A. Cerebral microbleeds: overview and implications in cognitive impairment. Alzheimers Res Ther 2014;6:33.
297. Charidimou A, Ni J, Martinez-Ramirez S, et al. Cortical Superficial Siderosis in Memory Clinic Patients: Further Evidence for Underlying Cerebral Amyloid Angiopathy. Cerebrovasc Dis 2016;41:156-162.
298. Bastiani M, Shah NJ, Goebel R, Roebroeck A. Human cortical connectome reconstruction from diffusion weighted MRI: the effect of tractography algorithm. Neuroimage 2012;62:1732-1749.
299. Lawrence AJ, Chung AW, Morris RG, Markus HS, Barrick TR. Structural network efficiency is associated with cognitive impairment in small-vessel disease. Neurology 2014;83:304-311.
300. Miller JH, Wardlaw JM, Lammie GA. Intracerebral haemorrhage and cerebral amyloid angiopathy: CT features with pathological correlation. Clin Radiol 1999;54:422-429.
301. Oide T, Takahashi H, Yutani C, Ishihara T, Ikeda S. Relationship between lobar intracerebral hemorrhage and leukoencephalopathy associated with cerebral amyloid angiopathy: clinicopathological study of 64 Japanese patients. Amyloid 2003;10:136-143.
302. Lang EW, Ren Ya Z, Preul C, et al. Stroke pattern interpretation: the variability of hypertensive versus amyloid angiopathy hemorrhage. Cerebrovasc Dis 2001;12:121-130.
303. Izumihara A, Ishihara T, Iwamoto N, Yamashita K, Ito H. Postoperative outcome of 37 patients with lobar intracerebral hemorrhage related to cerebral amyloid angiopathy. Stroke 1999;30:29-33.
304. Viguier A, Raposo N, Patsoura S, et al. Subarachnoid and Subdural Hemorrhages in Lobar Intracerebral Hemorrhage Associated With Cerebral Amyloid Angiopathy. Stroke 2019:STROKEAHA. 119.024837.
305. Koo HW, Jo KI, Yeon JY, Kim JS, Hong SC. Clinical features of high-degree centrum semiovale-perivascular spaces in cerebral amyloid angiopathy. J Neurol Sci 2016;367:89-94.
306. Charidimou A, Farid K, Baron JC. Amyloid-PET in sporadic cerebral amyloid angiopathy: A diagnostic accuracy meta-analysis. Neurology 2017;89:1490-1498.
307. Raposo N, Planton M, Peran P, et al. Florbetapir imaging in cerebral amyloid angiopathy-related hemorrhages. Neurology 2017;89:697-704.
308. Aizenstein HJ, Nebes RD, Saxton JA, et al. Frequent amyloid deposition without significant cognitive impairment among the elderly. Arch Neurol 2008;65:1509-1517.
309. Passero S, Burgalassi L, D'Andrea P, Battistini N. Recurrence of bleeding in patients with primary intracerebral hemorrhage. Stroke 1995;26:1189-1192.
310. Pendlebury ST, Rothwell PM, Oxford Vascular S. Incidence and prevalence of dementia associated with transient ischaemic attack and stroke: analysis of the population-based Oxford Vascular Study. Lancet Neurol 2019;18:248-258.
311. Leys D, Henon H, Mackowiak-Cordoliani MA, Pasquier F. Poststroke dementia. Lancet Neurol 2005;4:752-759.
312. Graff-Radford J, Fugate JE, Klaas J, Flemming KD, Brown RD, Rabinstein AA. Distinguishing clinical and radiological features of non-traumatic convexal subarachnoid hemorrhage. Eur J Neurol 2016;23:839-846.
313. Calviere L, Viguier A, Patsoura S, et al. Risk of Intracerebral Hemorrhage and Mortality after Convexity Subarachnoid Hemorrhage in Cerebral Amyloid Angiopathy. Stroke in press.

314. Leurent C, Goodman JA, Zhang Y, et al. Immunotherapy with ponezumab for probable cerebral amyloid angiopathy. Ann Clin Transl Neurol 2019;6:795-806.
315. Greenberg SM, Salman RA, Biessels GJ, et al. Outcome markers for clinical trials in cerebral amyloid angiopathy. Lancet Neurol 2014.
316. Kothari RU, Brott T, Broderick JP, et al. The ABCs of measuring intracerebral hemorrhage volumes. Stroke 1996;27:1304-1305.

ANNEXES

Liste des Annexes

Annexe 1. Echelle d'évaluation des microbleeds cérébraux : Brain Observer Micro Bleed Scale (BOMBS). 211

Annexe 2. Localisations supratentorielles évaluées dans l'échelle BOMBS. 212

Annexe 3. Echelle de Fazekas (7 points) d'évaluation des lésions de la substance blanche. 213

Annexe 4. Echelle d'évaluation des espaces périvasculaires dilatés. 214

Annexe 5. Matériel supplémentaire pour l'étude 2. 215

Annexe 6. Différences dans les caractéristiques IRM entre hémorragie sous arachnoïdienne de la convexité et hémosidérose corticale. 222

Annexe 7. Analyse quantitative du TEP florbetapir pour l'étude 5. 223

Annexe 8. Tableau supplémentaire pour l'étude 5. 224

Annexe 9. Etude Corelia : Schéma de l'étude. 225

Annexe 1. Echelle d'évaluation des microbleeds cérébraux : Brain Observer Micro Bleed Scale (BOMBS).

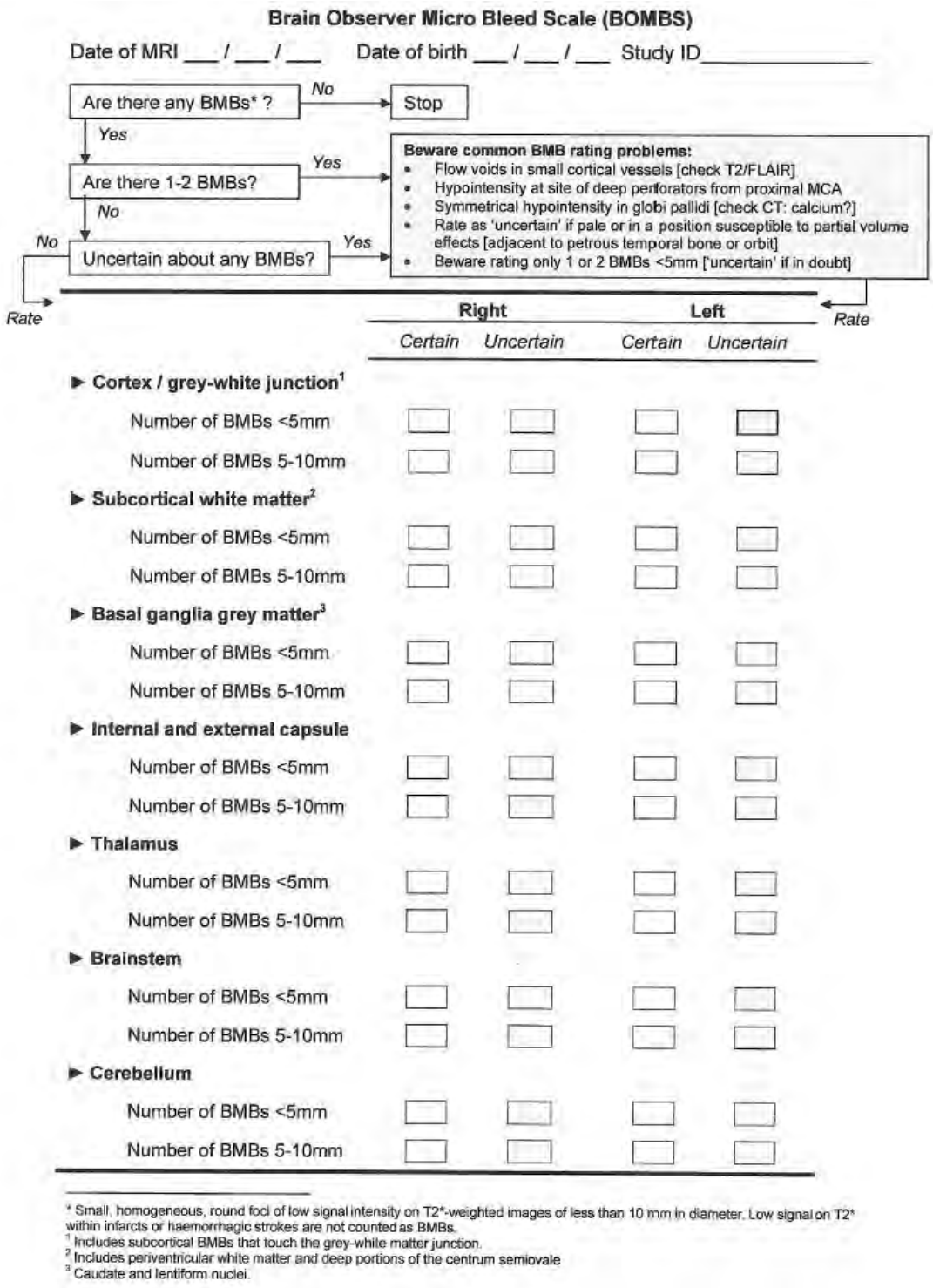

D'après Cordonnier et al. 2009[147]

Annexe 2. Localisations supratentorielles évaluées dans l'échelle BOMBS.

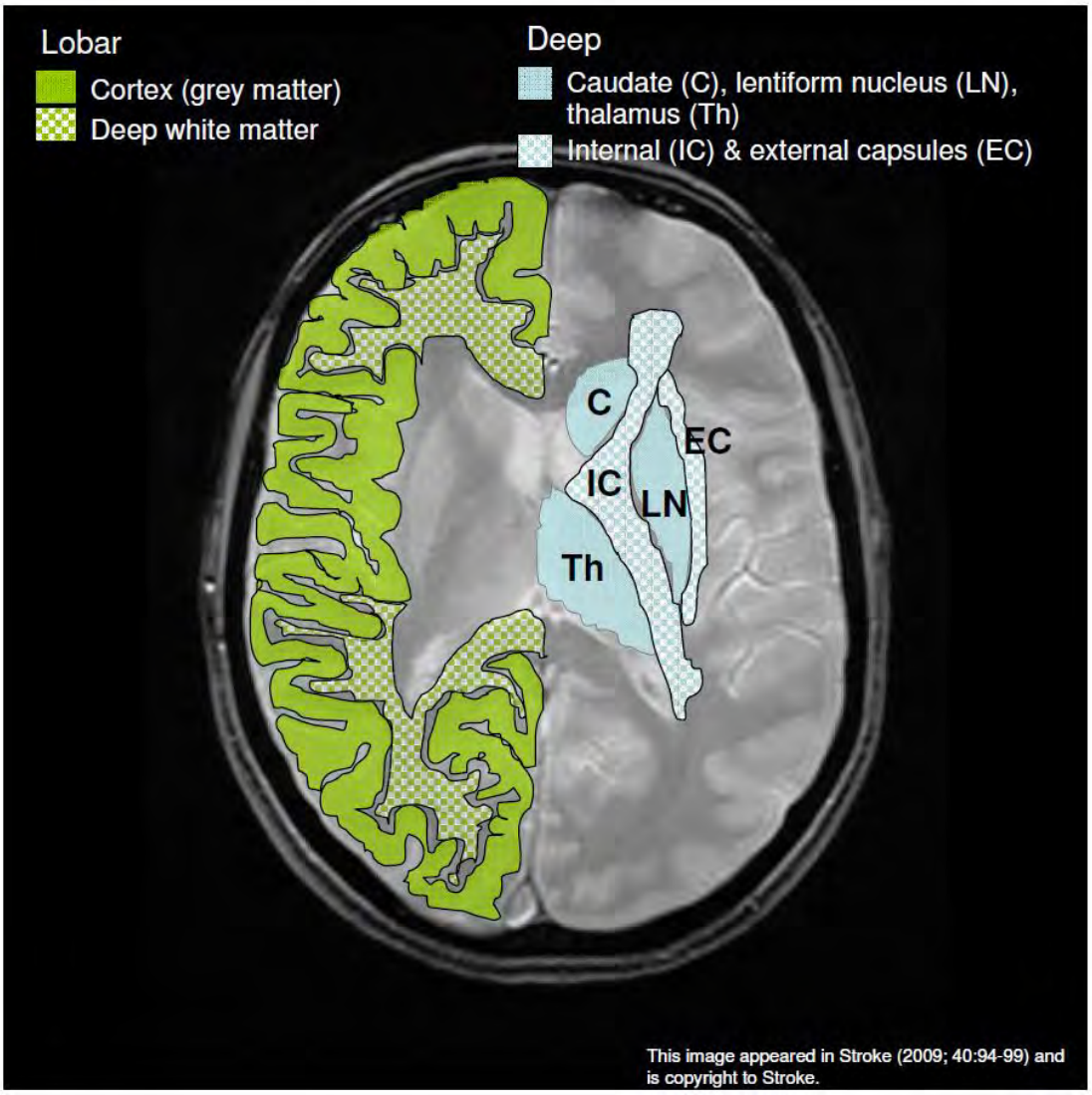

D'après Cordonnier et al. 2009[147]

Annexe 3. Echelle de Fazekas (7 points) d'évaluation des lésions de la substance blanche.

Periventricular white matter (PVWM) 0 = absent 1 = "caps" or pencil-thin lining 2 = smooth "halo" 3 = irregular periventricular signal extending into the deep white matter	
Deep white matter (DWM) 0 = absent 1 = punctate foci 2 = beginning confluence 3 = large confluent areas	
TOTAL WMH SCORE (…/6)	

D'après Fazekas et al. 1987[170]

Annexe 4. Echelle d'évaluation des espaces périvasculaires dilatés.

EPVS location	**SCORE**
Centrum semiovale EPVS 0: no EPVS 1: 1-10 EPVS (mild) 2: 11-20 EPVS (moderate) 3: 21-40 EPVS (frequent) 4: >40 EPVS (severe)	**…/4**
Basal Ganglia EPVS 0: no EPVS 1: 1-10 EPVS (mild) 2: 11-20 EPVS (moderate) 3: 21-40 EPVS (frequent) 4: >40 EPVS (severe)	**…/4**

La cotation se fait sur **UNE SEULE COUPE** (nombre d'EPVS le plus élevé), sur **UN SEUL HEMISPHERE** (nombre d'EPVS le plus élevé ou controlatéral à l'hématome si présente sur la coupe).

D'après Doubal et al. 2010[212]

Annexe 5. Matériel supplémentaire pour l'étude 2.

SUPPLEMENTAL METHODS

Patient selection.

Patients were eligible for the study if they had:

1. an acute lobar (i.e., located in cortical and cortico-subcortical regions) ICH

2. with MRI performed within 10 days after symptom onset and

3. were still alive at discharge.

Patients with traumatic ICH were excluded. Traumatic ICH included patients with documented traumatic brain injury or clinical observation of head injury (blow or laceration).

Patients were categorized as:

i) CAA-ICH if they had a symptomatic lobar ICH and fulfilled the modified Boston criteria[175] for probable CAA (i.e., 55 years or older patient with multiple, strictly lobar hemorrhages or cerebral microbleeds [CMB] and/or cortical superficial siderosis [cSS]) with or without pathological proof or

ii) non CAA- ICH for those with lobar ICH not fulfilling the modified Boston criteria for probable CAA (i.e., secondary ICH [vascular malformation, cerebral venous thrombosis, or brain tumor]; single lobar ICH [without any CMB or chronic ICH]; mixed hemorrhage [presence of both deep and lobar CMBs/chronic ICH]).

Data collection

Demographic data, vascular risk factors, prior medical history and antithrombotic medications were recorded and analyzed. Hypertension was defined as any use of antihypertensive medication or

documented elevated blood pressure >140/90 mmHg before admission. Neurological symptoms and the National Institute of Health Stroke Scale (NIHSS) score at admission were collected.

MRI acquisition

MR images were acquired on a 1.5-T MRI (Philips Ingenia; Philips, Best, the Netherlands or Siemens Avanto; Siemens, Munich, Germany) or a 3-T MRI (Philips Intera Achieva; Philips, Best, the Netherlands) scanners. Participants were eligible for the current analysis if they had interpretable MR images, including at least axial diffusion weighted imaging (DWI), T2*-weighted gradient recalled echo (T2*-GRE) and axial fluid-attenuated inversion recovery (FLAIR) sequences performed within 10 days after ICH onset.

The 3-T scanner's imaging parameters were as follows: DWI (repetition time [TR] / echo time [TE]: 2943 / 55 ms, slice thickness: 4 mm, matrix: 112 x 89), T2*-GRE (TR/TE: 918/16 ms, slice thickness: 4 mm, matrix: 244 x 157), and FLAIR (TR/TE: 11000 / 125 ms, slice thickness: 4 mm, matrix: 352 x 169).

The 1.5T Philips scanner's imaging parameters were as follows: DWI (TR/TE: 3303 / 101 ms, slice thickness: 5 mm, matrix: 152 x 105), T2*-GRE (TR/TE: 698 / 23 ms, slice thickness: 5 mm, matrix: 256 x 163), and FLAIR (TR/TE: 9000 / 100 ms, slice thickness: 4 mm, matrix: 288 x 171).

The 1.5T Siemens scanner's imaging parameters were as follows: DWI (TR/TE: 4101/103 ms, slice thickness: 5 mm, matrix: 192 x 192), T2*-GRE (TR/TE: 917/26 ms, slice thickness: 5 mm, matrix: 320 x 165), and FLAIR (TR/TE: 9000/109 ms, slice thickness: 4 mm, matrix: 256 x 163).

MRI analysis.

ICH volume was calculated with the ABC/2 method.[316] The number and distribution of CMBs (diameter < 5 mm) were evaluated on the T2*-GRE images according to current consensus criteria.[142] cSS was visually assessed according to recently proposed criteria.[45] White matter hyperintensities (WMH) were visually assessed on axial FLAIR images on the 7-point Fazekas rating scale.[170]

Statistical analyses

Multivariate logistic models were systematically adjusted for age, sex, antithrombotics use, previous symptomatic ICH, NIHSS, ICH volume and Fazekas' white matter hyperintensities score. First-order interactions between variables were tested systematically by adding an interaction term. Logistic regression analyses with polynomial terms (quadratic and cubic) were performed to examine for possible non-linear relationships between continuous variables (age, ICH volume) and the binary variables SDH or cSAH.

SUPPLEMENTAL TABLES

Table I. Imaging characteristics of cSAH and SDH in the whole cohort.

	Whole cohort
No.	165
Age (years), mean ± SD	70.5 ± 13.9
Male, No. (%)	89 (53.9)
Time (days) from onset to MRI, median [IQR]	2 [1-3]
MRI field strength	
1.5 T, No. (%)	98 (59.4)
3 T, No. (%)	67 (40.6)
ICH volume (mL), mean ± SD	19.9 ± 19.5
Presence of cSAH, No. (%)	
within the whole cohort	90 (54.5)
within patients whith 1.5 T MRI	58 (59.2)
within patients whith 3 T MRI	32 (47.8)*
cSAH adjacent to lobar ICH, No. (%)	82 (91)
Bilateral cSAH, No. (%)	22 (24)
number of sulci affected by cSAH, mean ± SD	3.47 ±2.53
Presence of SDH, No. (%)	
within the whole cohort	47 (28.5)
within patients whith 1.5 T MRI	24 (24.5)
within patients whith 3 T MRI	23 (34.3)°
SDH adjacent to lobar ICH, No. (%)	163 (98.8)
Bilateral SDH, No. (%)	2 (1.2)
maximal SDH thickness (mm), mean ± SD	3.62 ±1.79

* not significantly different from cSAH rate within patients whith 1.5 T MRI (p = 0.128)

° not significantly different from SDH rate within patients whith 1.5 T MRI (p = 0.169)

Table II. Prevalence of convexity subarachnoid hemorrhage (cSAH) and subdural hemorrhage (SDH) in each ICH groups.

ICH groups	cSAH, No. (%)	SDH, No. (%)
CAA-ICH (n=72)	53 (73.6)	27 (37.5)
non-CAA ICH (n=93)	37 (39.8)	20 (21.5)
Single ICH (n=32)	12 (37.5)	8 (25.0)
Mixed ICH (n=29)	10 (34.5)	6 (20.7)
Secondary ICH (n=32)	15 (46.9)	6 (18.7)

Table III. Univariate and multivariate logistic regression analysis of the association of cSAH and SDH with the diagnosis of probable CAA.

	Unadjusted OR (95% CI)	***p*-value**	**Adjusted OR* (95% CI)**	***p*-value**
cSAH (presence)	4.22 (2.16-8.24)	0.001	2.97 (1.26-6.99)	0.013
SDH (presence)	2.19 (1.10-4.35)	0.03	1.01 (0.40-2.56)	0.98
cSAH and / or SDH (presence)	5.11 (2.43-10.7)	0.001	3.45 (1.36-8.76)	0.009

Abbreviations: CI = confidence interval; cSAH = convexity subarachnoid hemorrhage; NIHSS = National Institute of Health Stroke score; OR = Odd ratio; SDH = subdural hemorrhage.

* Adjusted for age, sex, antithrombotics use, previous symptomatic ICH, NIHSS, ICH volume and Fazekas' white matter hyperintensities score.

SUPPLEMENTAL FIGURE

Figure I. Flow diagram.

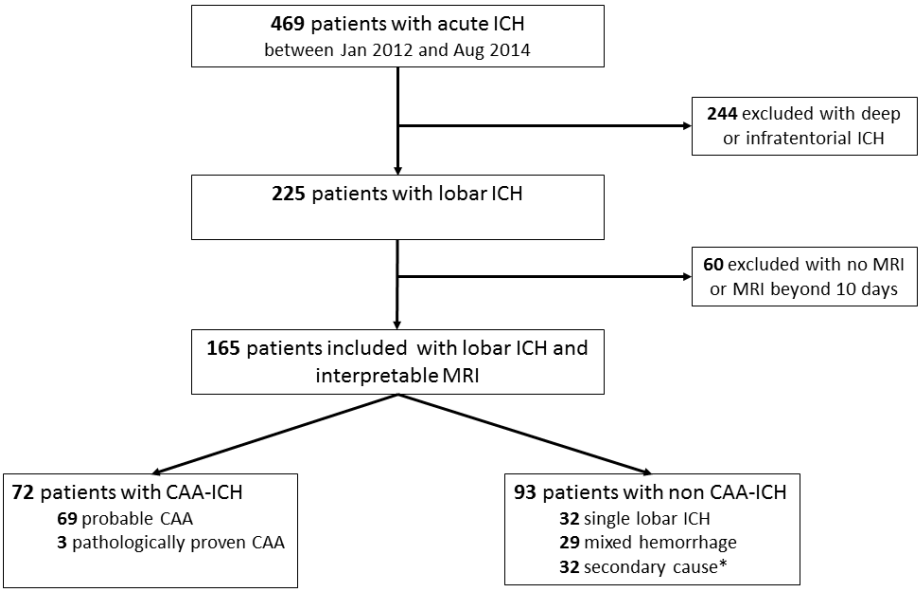

***** The secondary causes included vascular malformations (n=8), brain tumors (n=7), cerebral venous thrombosis (n=5), coagulation disorder (n=4), reversible cerebral vasoconstriction syndrome (n=4), infectious endocarditis (n=3), and lupus (n=1).

Abbreviations: CAA = cerebral amyloid angiopathy; ICH = intracerebral hemorrhage.

Annexe 6. Différences dans les caractéristiques IRM entre hémorragie sous arachnoïdienne de la convexité et hémosidérose corticale.

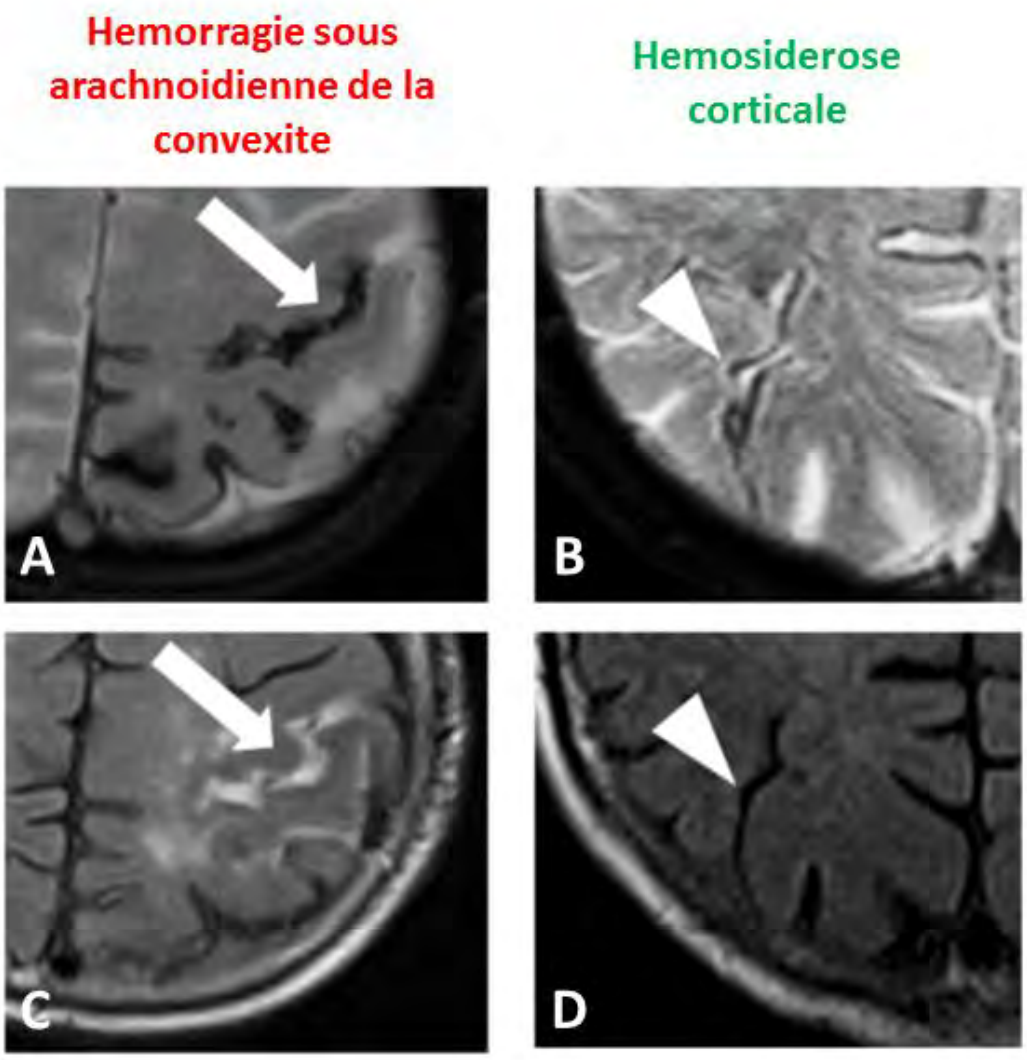

Sur la séquence T2 EG (A, B), l'hémorragie sous arachnoïdienne de la convexité (HSAc) apparait comme un signal hypo intense remplissant l'espace sous arachnoïdien de façon homogène (A), alors que l'hémosidérose corticale (HSC) apparait comme un signal hypo intense bilinéaire traduisant des dépôts d'hémosidérine tapissant le cortex cérébral alors que le centre de l'espace sous arachnoïdien garde le signal hyper intense du LCR (B).

La séquence FLAIR (C, D) permet clairement de distinguer les 2 biomarqueurs puisque l'HSAc apparait avec un signal hyper intense (C), alors que l'HSC présente un signal iso intense (D).

Annexe 7. Analyse quantitative du TEP florbetapir pour l'étude 5.

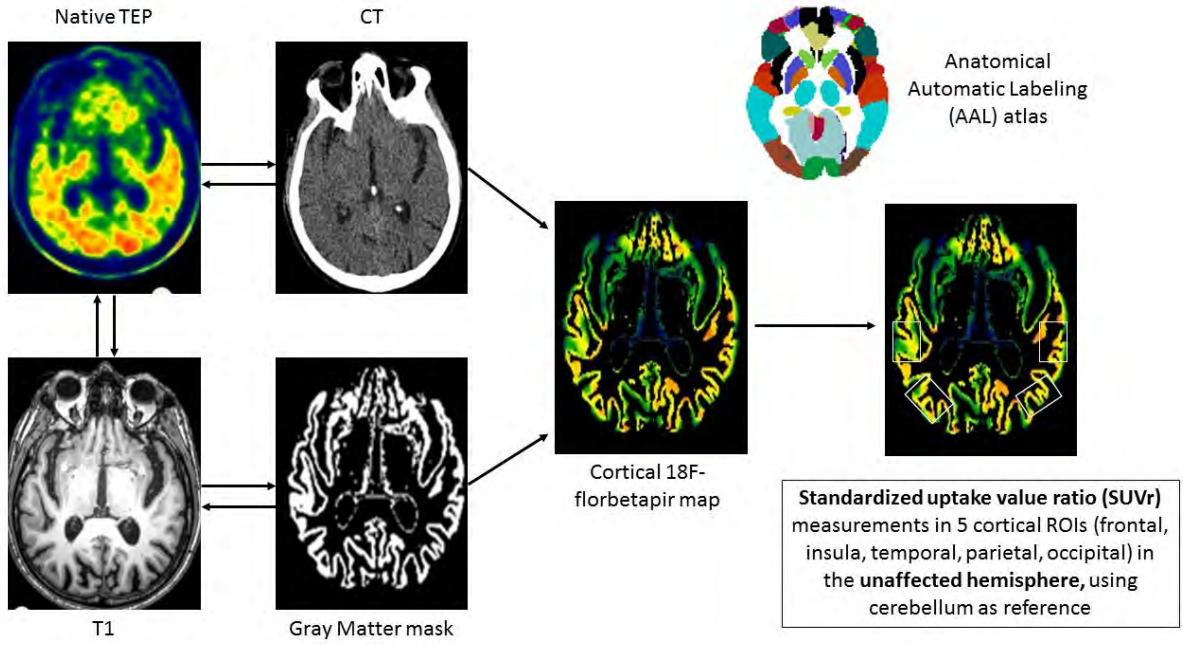

Après les étapes de coregistration (images native TEP avec CT scan puis T1) et segmentation de la substance blanche et de la substance grise, les valeurs de Standardized uptake value (SUV) sont mesurées dans les 5 régions d'intérêt corticales et le cervelet. Afin d'éviter les biais induits par les dégâts cérébraux secondaires à l'HIC (zones d'hypofixation du 18F-florbetapir), l'analyse est faite uniquement sur l'hémisphère contro-lésionnel. Les ratios de SUV (SUVr) sont déterminés par le rapport entre la SUV de la région corticale d'intérêt et la SUV du cervelet. La SUVr corticale globale correspond à la moyenne des valeurs de SUVr des 5 régions corticales.

Annexe 8. Tableau supplémentaire pour l'étude 5.

Table e-1. Characteristics and comparison of CAA patients with positive Florbetapir PET (Florbetapir +) and negative Florbetapir PET (Florbetapir -).

	Florbetapir + (n = 9)	**Florbetapir - (n = 6)**	***p* value**
Age (years), mean ± SD	65.4 ± 14	68.5 ± 10	0.658
Female, n (%)	2 (22.2)	4 (66.7)	0.085
Hypertension, n (%)	3 (33.3)	1 (16.7)	0.475
IQCODE score, mean ± SD	2.98 ± 0.23	3.10 ± 0.25	0.279
APOE ε2 and/or ε4 allele, n (%)	6 (66.7)	3 (50)	0.519
Presence of CMB, n (%)	9 (100)	3 (50)	0.018
CMB count, median [IQR]	8 [6-21]	1.5 [0-3]	0.066
Lobar CMB≥5, n (%)	8 (88.9)	1 (16.7)	0.005
Presence of cSS, n (%)	6 (66.7)	4 (66.7)	1.000
Disseminated cSS, n (%)	4 (44.4)	4 (66.7)	0.398
WMH Fazekas score /6, median [IQR]	5 [3-5]	4.5 [2.5-5]	0.607

Abbreviations: CMB = cerebral microbleeds; cSS = cortical superficial siderosis; IQCODE = Informant Questionnaire on Cognitive Decline in the Elderly; IQR = interquartile range; SD = standard deviation; WMH = white matter hyperintensities

Annexe 9. Etude Corelia : Schéma de l'étude.

CORELIA (Cortical Superficial Siderosis and Risk of Recurrent Intracerebral Hemorrhage in Cerebral Amyloid Angiopathy).

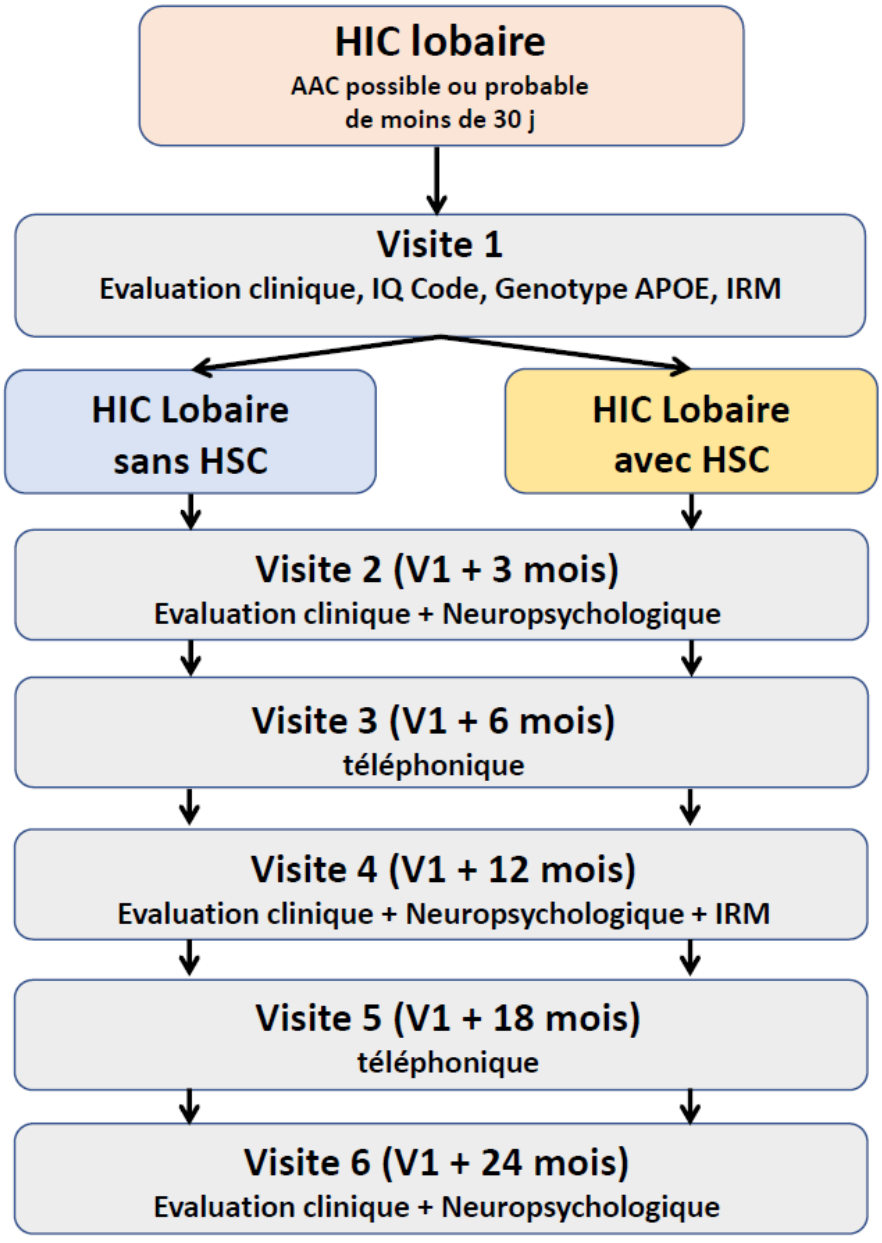

TITLE: Contribution of novel Biomarkers in the Physiopathology, Diagnosis and Prognosis of Cerebral Amyloid Angiopathy

---

ABSTRACT:

Sporadic cerebral amyloid angiopathy (CAA) is a common cerebral small vessel disease with growing interest among clinicians and researchers. CAA occurs frequently in elderly subjects and is a major and increasing cause of intracerebral hemorrhage and dementia. Over the last several years, important advances have been made in this research field, with the development of new biomarkers for the disease, thanks to advances in structural, functional and molecular neuroimaging. Anti-amyloid therapies are currently in development and clinical trial assessing anticoagulant strategy in these patients are ongoing, raising the perspective of future treatments. Hence, evaluating these new biomarkers of CAA seems particularly important. The main objective of this PhD thesis was to get insights into novel neuroimaging biomarkers and their potential clinical applications in patients with CAA. We conducted 6 clinical research studies exploring new hemorrhagic (cortical superficial siderosis, convexity subarachnoid hemorrhage) and non-hemorrhagic (enlarged perivascular spaces, amyloid PET, brain network connectivity) markers of the disease. Biomarkers are evaluated as diagnostic tools and their clinical relevance, as prognostic markers are investigated.

KEYWORDS: Cerebral amyloid angiopathy; cerebral small vessel disease; neuroimaging; intracerebral hemorrhage; biomarker; diagnosis; prognosis

AUTEUR : Nicolas Raposo

TITRE : Apport des nouveaux Biomarqueurs sur le Physiopathologie, le Diagnostic et le pronostic de l'Angiopathie Amyloïde Cérébrale

---

DIRECTEURS DE THESE : Jean-Marc Olivot (MD, PhD) et Isabelle Loubinoux (PhD)

LIEU ET DATE DE SOUTENANCE : Toulouse, le 26 Septembre 2019

RESUME

L'angiopathie amyloïde cérébrale (AAC) sporadique est une microangiopathie cérébrale, dont l'intérêt auprès des cliniciens et des chercheurs est grandissant. L'AAC est fréquente chez les sujets âgés et constitue une cause majeure et croissante d'hémorragie intracérébrale et de démence. Des avancées importantes ont été réalisées ces dernières années dans ce champ de recherche, permettant d'identifier de nouveaux biomarqueurs de la maladie, grâce aux progrès réalisés en neuroimagerie structurelle, fonctionnelle et moléculaire. Des thérapies anti-amyloïdes sont en cours de développement et des essais cliniques évaluant la meilleure stratégie vis à vis des traitements anticoagulants chez ces patients ont débuté, laissant entrevoir des possibilités thérapeutiques. Ainsi, l'évaluation de ces nouveaux biomarqueurs d'AAC semble particulièrement importante. L'objectif principal de cette thèse était d'apporter de nouvelles connaissances sur les biomarqueurs de neuroimagerie les plus récents et leurs applications potentielles en pratique clinique chez les patients avec AAC. Nous avons pour cela conduit 6 études de recherche clinique explorant des nouveaux biomarqueurs hémorragiques (hémosidérose corticale, hémorragie sous arachnoïdienne de la convexité) et non hémorragiques (espaces périvasculaires dilatés, TEP amyloïde et réseau de connectivité cérébrale) de la maladie. Nous évaluons ces biomarqueurs comme outils diagnostiques et leur pertinence clinique comme facteur pronostique.

MOTS-CLES : Angiopathie amyloïde cérébrale ; microangiopathie cérébrale ; neuroimagerie ; hémorragie intracérébrale ; biomarqueur ; diagnostic ; pronostic.

DISCIPLINE : Neurosciences, comportement et cognition

UNITE DE RECHERCHE : Toulouse NeuroImaging Center (ToNIC)- UMR 1214