N°d'ordre NNT : 2016LYSE1208

THESE de DOCTORAT DE L'UNIVERSITE DE LYON
opérée au sein de
l'Université Claude Bernard Lyon 1

Ecole Doctorale ED NSCO N°476
(Neurosciences et Cognition)

Spécialité de doctorat : Neurosciences

Soutenue publiquement le 08/11/2016, par :
Benjamin GORY

Caractérisation IRM d'un modèle murin d'ischémie-reperfusion cérébrale induit par cathétérisme de l'artère cérébrale moyenne et évaluation du post-conditionnement à la Cyclosporine A

Devant le jury composé de :

Oppenheim, Catherine	PU-PH/Université Paris Descartes (présidente)
Orset, Cyrille	MCU/Université Caen (rapporteur)
Mazighi, Mikael	PU-PH/Université Paris Diderot (rapporteur)
Ovize, Michel	PU-PH/Université Claude Bernard Lyon 1
Canet-Soulas, Emmanuelle	PU/Université Claude Bernard Lyon 1
Lukaszewicz, Anne-Claire	MCU-PH/Université Claude Bernard Lyon 1

Direction: Turjman, Francis — PU-PH/Université Claude Bernard Lyon 1

UNIVERSITE CLAUDE BERNARD - LYON 1

Président de l'Université	**M. le Professeur Frédéric FLEURY**
Président du Conseil Académique	M. le Professeur Hamda BEN HADID
Vice-président du Conseil d'Administration	M. le Professeur Didier REVEL
Vice-président du Conseil Formation et Vie Universitaire	M. le Professeur Philippe CHEVALIER
Vice-président de la Commission Recherche	M. Fabrice VALLÉE
Directeur Général des Services	M. Alain HELLEU

COMPOSANTES SANTE

Faculté de Médecine Lyon Est – Claude Bernard	Directeur : M. le Professeur J. ETIENNE
Faculté de Médecine et de Maïeutique Lyon Sud – Charles Mérieux	Directeur : Mme la Professeure C. BURILLON
Faculté d'Odontologie	Directeur : M. le Professeur D. BOURGEOIS
Institut des Sciences Pharmaceutiques et Biologiques	Directeur : Mme la Professeure C. VINCIGUERRA
Institut des Sciences et Techniques de la Réadaptation	Directeur : M. X. PERROT
Département de formation et Centre de Recherche en Biologie Humaine	Directeur : Mme la Professeure A-M. SCHOTT

COMPOSANTES ET DEPARTEMENTS DE SCIENCES ET TECHNOLOGIE

Faculté des Sciences et Technologies	Directeur : M. F. DE MARCHI
Département Biologie	Directeur : M. le Professeur F. THEVENARD
Département Chimie Biochimie	Directeur : Mme C. FELIX
Département GEP	Directeur : M. Hassan HAMMOURI
Département Informatique	Directeur : M. le Professeur S. AKKOUCHE
Département Mathématiques	Directeur : M. le Professeur G. TOMANOV
Département Mécanique	Directeur : M. le Professeur H. BEN HADID
Département Physique	Directeur : M. le Professeur J-C PLENET
UFR Sciences et Techniques des Activités Physiques et Sportives	Directeur : M. Y.VANPOULLE
Observatoire des Sciences de l'Univers de Lyon	Directeur : M. B. GUIDERDONI
Polytech Lyon	Directeur : M. le Professeur E.PERRIN
Ecole Supérieure de Chimie Physique Electronique	Directeur : M. G. PIGNAULT
Institut Universitaire de Technologie de Lyon 1	Directeur : M. le Professeur C. VITON
Ecole Supérieure du Professorat et de l'Education	Directeur : M. le Professeur A. MOUGNIOTTE
Institut de Science Financière et d'Assurances	Directeur : M. N. LEBOISNE

Remerciements

Je voudrais tout d'abord remercier le Professeur Francis TURJMAN pour m'avoir accueilli dans son service à l'hôpital Neurologique de Lyon et de m'avoir donner sa confiance. Je lui adresse le témoignage de ma chaleureuse gratitude pour m'avoir aidé à mener à terme mon projet de thèse et permis de m'épanouir tant sur le plan médical qu'universitaire.

Je tiens à remercier Mesdames Catherine OPPENHEIM, Emmanuelle CANET-SOULAS, et Anne-Claire LUCKASZEWICZ ainsi que Messieurs Cyrille ORSET, Mikael MAZIGHI et Michel OVIZE d'avoir accepté de faire partie des membres de mon jury.

Merci à tous les membres du CERMEP, et particulièrement Fabien CHAUVEAU, Jean-Baptiste LANGLOIS et Radu BOLBOS, pour leurs conseils scientifiques, aides techniques et aussi pour les moments agréables partagés. Merci à Marlène WIART pour son aide finale.

Merci à Bernadette LAMY de m'avoir guidé avec sagesse à travers les «méandres» de l'hôpital. Quel plaisir de travailler en ta compagnie! Merci à Nadia MEHNANA pour son soutien et organisation de qualité au cours de ces quatre années.

Merci à mes collègues et amis, Roberto RIVA et Paul-Emile LABEYRIE, de m'avoir aidé à mener à bien mes travaux scientifiques. Quel plaisir de travailler quotidiennement à vos côtés! Avec le Chef, nous formons une belle et efficace équipe au service des patients. En souhaitant que l'avenir de notre équipe et du service soit encore meilleur.

Bertrand, je suis vraiment très content de notre travail commun. Merci pour ton implication et ta bonne humeur quotidienne. En espérant que notre collaboration continue encore longtemps.

Merci à mes amis Ghassan, Nicolas, Sophie, Sébastien pour leur soutien et leur fidélité. Votre amitié m'est si précieuse, que la vie est belle à vos côtés!

Merci Emilie pour ta patience, ta compréhension et le bonheur que tu m'apportes. Tes encouragements et ton attention m'ont aidé à mener à bien mon projet.

Merci maman pour ton dévouement depuis toutes ces années. Cette réussite et ces résultats sont, bien sûr, aussi les tiens!

Que la force me soit donnée de
supporter ce qui ne peut être changé
et le courage de changer ce qui peut l'être
mais aussi la sagesse de distinguer l'un de l'autre

Marc Aurèle

Résumé

La reperfusion complète et précoce est le moyen le plus efficace pour limiter l'extension de l'infarctus cérébral et les séquelles neurologiques. Le traitement de l'infarctus cérébral a été révolutionné par la thrombectomie mécanique intra-artérielle en permettant une recanalisation dans plus de 70% des cas et une réduction significative de la morbidité comparativement à la thrombolyse seule pour le territoire carotidien. Le pronostic des occlusions basilaires reste dramatique et aucun essai n'a démontré le bénéfice de l'approche intra-artérielle à l'heure actuelle. Dans la première partie du travail, nous avons réalisé une méta-analyse sur la thrombectomie par «stent-retriever» des occlusions basilaires, à partir des résultats publiés dans MEDLINE entre novembre 2010 et avril 2014: recanalisation angiographique (TICI≥2b)=81% (IC 95%: 73-87); hémorragie cérébrale symptomatique à 24 heures=4% (IC 95%: 2-8); évolution neurologique favorable (mRS≤2 à 3 mois)=42% (IC 95%: 36-48); mortalité=30% (IC 95%: 25-36).

L'approche intra-artérielle ouvre une nouvelle ère thérapeutique, cependant un modèle animal adapté et pertinent est nécessaire pour l'évaluation pré-clinique. Dans la deuxième partie du travail, nous avons caractérisé l'évolution spatio-temporelle précoce de l'infarctus par IRM multimodale dans un modèle d'ischémie cérébrale focale transitoire réalisé par occlusion sélective intra-artérielle de l'artère cérébrale moyenne chez le rat adulte. Une occlusion complète de l'artère cérébrale moyenne proximale était observée dans 75% des 16 rats opérés, et un mismatch diffusion/perfusion dans 77% des cas. Le volume ischémique durant l'occlusion artérielle, définie sur la séquence de diffusion, était de 90±64 mm^3 et de 57±67 mm^3 à 24 heures sur la séquence T2. La recanalisation artérielle s'associe à une reperfusion tissulaire dans 36% des cas. L'hypoperfusion persistait chez la majorité des animaux 3 heures après recanalisation. L'infarctus était de localisation cortical dans 31%, striatale dans 25%, et cortico-striatale dans 44%. Tous les animaux étaient en vie à 24 heures confirmant le caractère mini-invasif de ce modèle.

Bien que la reperfusion sauve incontestablement une partie du parenchyme ischémique, elle s'accompagne également de lésions irréversibles spécifiques, dites de reperfusion, s'ajoutant aux lésions initiales. Limiter l'importance des lésions de reperfusion représente un objectif thérapeutique majeur. Dans la troisième partie,

nous avons testé l'effet neuroprotecteur de la Cyclosporine A sur la réduction du volume de l'infarctus cérébral et sur le pronostic clinique. Une procédure d'ischémie-reperfusion cérébrale de 60 minutes a été réalisée chez 48 animaux, puis ont été randomisés en quatre groupes (groupe témoin, pré-conditionnement, post-conditionnement intraveineux et intra-artériel avec la Cyclosporine A à la dose de 10 mg/kg dans les 30 secondes suivant la reperfusion). Sur les 43 animaux inclus dans l'analyse, il n'a pas été observé de réduction du volume ischémique ni une amélioration du pronostic après injection intraveineuse ou intra-artérielle de Cyclosporine A. La Cyclosporine A ne permet pas non plus de limiter l'extension des lésions de reperfusion au sein de la zone à risque à 24 heures de la reperfusion cérébrale.

Mots clés: Infarctus cérébral – Thrombectomie – Reperfusion – Recanalisation artérielle – Lésions de reperfusion – Cyclosporine A – Neuroprotection – Post-conditionnement – Recherche pré-clinique – Modèle animal

Summary

Early and complete reperfusion is the most effective therapy to limit the extent of brain infarction. The treatment of acute anterior ischemic stroke has been revolutionized by the intra-arterial mechanical thrombectomy allowing a 70% recanalization rate and a significant reduction of morbidity compared with thrombolysis alone. The prognosis of basilar artery occlusion remains catastrophic, and to date any trial has demonstrated the benefit of intra-arterial approach. In the first part of the work, we conducted a systematic review and meta-analysis of all previous studies of stent retriever thrombectomy in basilar artery occlusion patients between November 2010 and April 2014: recanalization (TICI≥2b)=81% (95% CI: 73-87); symptomatic intracranial haemorrhage at 24 hours=4% (95% CI 2-8); favorable neurological outcome (mRS≤2 at 3 months)=42% (95% CI: 36-48); mortality=30% (95% CI 25-36).

Intra-arterial approach opens new avenues for the developement of treatments for brain infarction, but a relevant animal model of acute ischemic stroke is required for preclinical evaluation. In the second part of the work, we evaluated the spatiotemporal evolution of cerebral ischemia by sequential multimodal MRI in a new minimally invasive model of transient focal ischemia by selective intra-arterial occlusion of the middle cerebral artery in rat. A complete occlusion of the proximal portion of the middle cerebral artery was observed in 75% of 16 operated rats, and a mismatch diffusion/perfusion in 77% of cases. Acute stroke volume during arterial occlusion was 90±64 mm^3 on diffusion-weighted imaging, and 57±67 mm^3 at 24 hours on T2-weighted imaging. Recanalization is associated with tissue reperfusion in 36% of cases. The hypoperfusion persisted in the majority of animals 3 hours after recanalization. Brain infarction was cortical in 31%, striatal in 25%, and cortical-striatal in 44% of cases. All animals were alive at 24 hours, confirming the minimally invasive nature of the model.

Although reperfusion saves a portion of ischemic tissue, it also carries specific irreversible damage, called reperfusion injury, in addition to initial damage caused by ischemia. Limiting the size of infarction is a major objective. In the third part, we tested the neuroprotective effect of Cyclosporine A in reducing the lesion volume and functional outcome. A total of 48 adult rats underwent the intra-arterial ischemia-

reperfusion procedure, and were randomly assigned to four treatment groups (control, preconditioning, intravenous and intra-arterial postconditioning with Cyclosporine A). Intravenous or intra-arterial injection of Cyclosporine A at reperfusion does not either reduce the volume of stroke or improve the neurological outcome. Administation of Cyclosporin A at reperfusion does not limit the extension of reperfusion injuries within the ischemic risk area at 24 hours.

Key words: Ischemic stroke – Thrombectomy – Reperfusion – Arterial recanalization – Reperfusion injuries – Cyclosporine A – Neuroprotection – Postconditioning – Preclinical research – Animal model

TABLE DES MATIÈRES

CHAPITRE 1. DONNÉES BIBLIOGRAPHIQUES 13

1 L'infarctus cérébral 14

1.1 Epidémiologie 14
1.2 Physiopathologie 14
1.2.1 Dysfonction macrocirculatoires 14
1.2.2 Dysfonctions microcirculatoires 16
1.2.2.1... Barrière hémato-encéphalique 16
1.2.2.2... Endothélium vasculaire 17
1.2.2.3... Reperfusion de la microcirculation 17
1.2.3 Les collatérales 17
1.3 Etiologies des infarctus cérébraux 19
1.3.1 Athérosclérose 20
1.3.2 Fibrillation auriculaire 21
1.3.3 Hypertension artérielle 22

2 Les traitements de reperfusion 22

2.1 Recanalisation artérielle, une urgence absolue 22
2.2 Délai de recanalisation 23
2.3 Recanalisation et reperfusion 24
2.4 Thrombolyse intraveineuse 24
2.4.1 Efficacité 24
2.4.2 Limites 25
2.4.2.1... Occlusions artérielles proximales 25
2.4.2.2... Délai supérieur à 4 heures 30 minutes 26
2.4.2.3... Patients contre-indiqués 26
2.5 Thrombectomie mécanique endovasculaire 26
2.5.1 Résultats avant l'ère des stent-retrievers 26
2.5.1.1... Thrombolyse intra-artérielle 27
2.5.1.2... Thrombectomie 27
2.5.2 Résultats avec les stent-retrievers 29
2.5.2.1... Essais thérapeutiques 39
2.5.2.2... Sélection par l'imagerie 43
2.5.2.3... Sélection par le temps 43

2.5.2.4... Occlusion en tandem 44
2.5.2.5... Occlusion basilaire 53
2.5.2.6... Thrombectomie primaire 60

3 Le processus d'ischémie-reperfusion 60
3.1 Rôle du calcium et de la mitochondrie 62
3.2 Infiltration leucocytaire 64
3.3 Activation plaquettaire 65
3.4 Le pore de transition de perméabilité mitochondrial 65

4 Conditionnement du tissu ischémique 65
4.1 Pré-conditionnement 66
4.2 Post-conditionnement ischémique 66
4.2.1 Ischémie myocardique 66
4.2.2 Ischémie cérébrale 67
4.3 Post-conditionnement chimique avec la Cyclosporine A 68
4.3.1 La CsA dans l'ischémie myocardique 68
4.3.2 La CsA dans l'ischémie cérébrale 70

CHAPITRE 2. MODÈLES ANIMAUX D'ISCHÉMIE CÉRÉBRALE FOCALE TRANSITOIRE 72

1 Le modèle au monofilament 73

2 Le modèle thrombo-embolique 74

3 L'évaluation post-infarctus 75
3.1 Clinique 75
3.2 Mesure du volume de l'infarctus cérébral 75
3.2.1 Histologie 75
3.2.2 IRM 75

CHAPITRE 3. TRAVAUX ET RÉSULTATS 77

Projet 1. Spatiotemporal characterization of brain infarction by sequential multimodal MR imaging following transient focal

ischemia in a rat model of intra-arterial middle cerebral artery occlusion..... 78

1 Introduction..... 78

2 Méthodes..... 79

2.1 Modèle animal.....79

2.2 Protocole IRM.....79

2.2.1 Acquisition IRM.....80

2.2.2 Analyse IRM.....80

3 Résultats..... 80

4 Discussion..... 92

Projet 2. Cyclosporine A at Reperfusion Fails to Protect against Infarction in Rats with Intra-Arterial Transient Ischemic Stroke. .. 94

1 Introduction..... 94

2 Méthodes..... 94

2.1 Modèle animal.....94

2.1.1 Protocole expérimental.....95

2.1.2 Acquisition IRM.....96

2.1.3 Analyse IRM.....96

2.1.4 Mesure du volume de l'infarctus cérébral.....96

3 Résultats..... 97

4 Discussion..... 119

CHAPITRE 4. CONCLUSION GÉNÉRALE 121

CHAPITRE 5. BIBLIOGRAPHIE 123

DONNÉES BIBLIOGRAPHIQUES

1 L'infarctus cérébral

1.1 Epidémiologie

Les accidents vasculaires cérébraux (AVC) représentent la première cause de handicap acquis et la deuxième cause de mortalité de l'adulte. Les infarctus cérébraux (IC) représentent environ 85% des AVC, les hématomes intracérébraux et les hémorragies sous-arachnoïdiennes correspondant respectivement à 10% et 5% des AVC. L'issue de l'AVC est souvent dramatique puisque 20% des patients décèdent dans le mois suivant, 75% des survivants gardent des séquelles à vie et 25% restent dépendants.[1] L'incidence annuelle en France est de 100 000 à 145 000 AVC/an. Le poids financier lié aux soins hospitaliers et au handicap est considérable, estimé à 3-5% des dépenses totales de santé dans les pays occidentaux.[2,3]

1.2 Physiopathologie

Le cerveau représente 2% du poids du corps et consomme 20% de l'oxygène total. Le débit sanguin cérébral (DSC) normal est compris entre 45-55 mL/100g/min. L'IC résulte de l'obstruction brutale d'une artère intracrânienne, formée dans le vaisseau lui-même (occlusion thrombotique) ou migrant d'une autre région artérielle (thrombus embolique), privant une zone cérébrale de son apport normal en oxygène et en glucose. L'IC est défini comme une nécrose ischémique survenant dans un territoire vasculaire, la nécrose étant la résultante d'une inadéquation entre l'apport sanguin et la demande métabolique.

1.2.1 Dysfonctions macrocirculatoires

L'ischémie représente en réalité un continuum entre l'hypoperfusion et l'abolition complète du flux. La sévérité de l'hypoperfusion est directement corrélée au pronostic neurologique et aux lésions cérébrales. La souffrance ischémique est systématisée au territoire vascularisé par l'artère occluse. Il convient donc de définir la notion du territoire théorique atteint ou « zone à risque » ou « pénombre ». La zone à risque est définie comme l'ensemble du parenchyme cérébral vascularisé par une artère cérébrale donnée. Une réduction du débit sanguin cérébral entre 10-15 mL/100g/min et environ 25mL/100g/mn définit la pénombre.[4] La zone à risque peut bénéficier d'un réseau artériel collatéral permettant une suppléance partielle ou totale du parenchyme.[5] Ainsi, l'étendue de la zone à risque varie d'un individu à l'autre pour un même territoire artériel. L'IRM de diffusion permet de localiser la zone nécrotique

cérébrale dès les premières minutes. L'IRM de perfusion montre une zone hypoperfusée correspondant à la zone de risque. La zone centrale est appelée le « cœur » de l'infarctus, faiblement supplée par la collatéralité (zone d'ischémie profonde) avec une nécrose précoce, sans capacité de récupération. L'étendue des lésions ischémiques dans la pénombre diffère en fonction de la profondeur et de la durée de l'hypoperfusion, ainsi que des capacités de recrutement des collatérales. En l'absence d'une reperfusion précoce, la pénombre ischémique est progressivement transformée en zone de nécrose, qui s'étend jusqu'à atteindre l'ensemble du tissu à risque (**Figure 1**).[6]

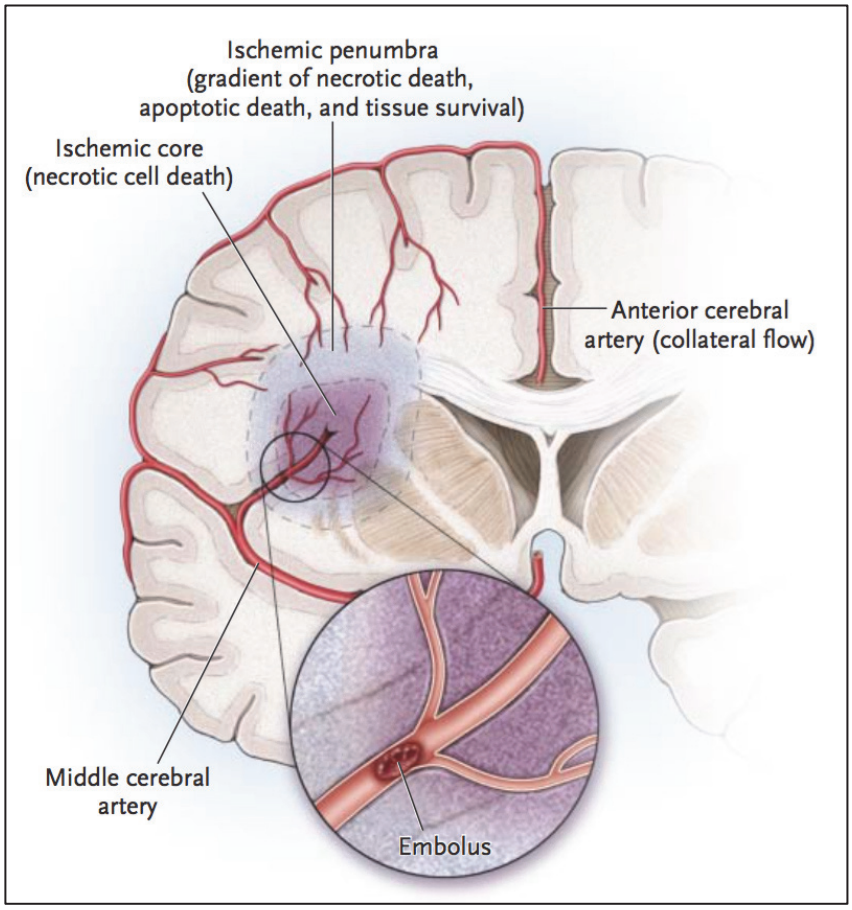

Figure 1. *L'occlusion brutale d'une artère intracrânienne est responsable d'un gradient d'hypoperfusion avec au centre la nécrose ischémique (non réversible) et en périphérie une hypoperfusion (réversible).*[7] *La zone périphérique d'hypoperfusion est la cible des traitements neuroprotecteurs.*

La pénombre possède donc un potentiel de récupération.[8] Elle est la cible des thérapeutiques neuroprotectrices. Ces notions sont importantes car elles peuvent expliquer la variabilité de la taille de l'infarctus malgré des conditions expérimentales ou cliniques identiques.

1.2.2 Dysfonctions microcirculatoires

Au cours de l'ischémie, les troubles macrocirculatoires retentissent sur la microcirculation, l'unité neurovasculaire (UNV) et la barrière hémato-encéphalique (BHE). Ces dysfonctionnements structurels et fonctionnels ont pour conséquence in fine l'agression des cellules cérébrales.

1.2.2.1 Barrière hémato-encéphalique

La BHE est impliquée dans la régulation de l'entrée des nutriments et de la sortie des produits de dégradation du métabolisme (**Figure 2**). Elle régule les mouvements ioniques et hydriques entre le sang et le liquide céphalo-rachidien (LCR). La BHE protège ainsi le cerveau des fluctuations ioniques brutales et/ou importantes. Ces mécanismes sont consommateurs d'énergie et mettent en jeu des transporteurs spécifiques. La BHE est caractérisée par des cellules endothéliales assurant un transport régulé de molécules, des jonctions serrées qui lui confèrent une imperméabilité, et une membrane basale. La rupture de la BHE, qui survient précocement lors de l'IC,[9] est bien corrélée au risque d'œdème et de transformation hémorragique.[10,11]

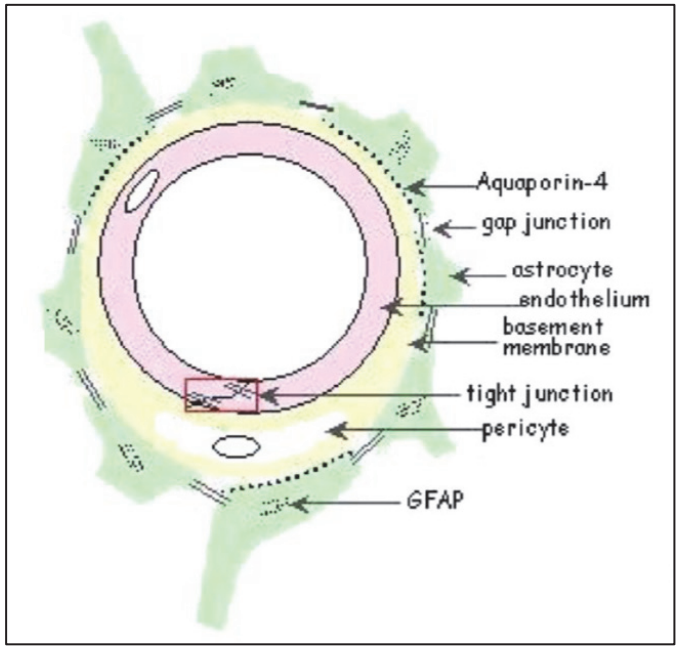

Figure 2. *Les différents constituants de la barrière hémato-encéphalique.*[11]

1.2.2.2 Endothélium vasculaire

L'ischémie est responsable d'une perte d'intégrité de la paroi vasculaire, et par voie de conséquence de la BHE.[12] La BHE devient alors perméable et ne joue plus son rôle de contrôle des flux vers les cellules cérébrales. Les cellules inflammatoires sanguines, les cytokines et diverses protéases traversent la paroi vasculaire. Ainsi, les altérations structurelles et fonctionnelles de l'endothélium vasculaire sont le point de départ de plusieurs mécanismes lésionnels du tissu cérébral ischémique. La rupture de l'endothélium est due à la perte d'intégrité des jonctions serrées ainsi que celle de la membrane basale.[13] En conditions normoxiques, cet endothélium exprime peu de récepteurs d'adhésions aux polynucléaires neutrophiles. Au cours de l'ischémie ces récepteurs d'adhésions, de type sélectine (E-sélectine et P-sélectine) ou ICAM, se trouvent fortement exprimés à la surface endothéliale.[14] Ils vont ainsi permettre l'adhérence des polynucléaires neutrophiles (PNN) à la paroi vasculaire, puis l'infiltration du tissu cérébral.

1.2.2.3 Reperfusion de la microcirculation

La reperfusion de la macrocirculation ne s'associe pas obligatoirement à une reperfusion de la microcirculation, qui peut alors être incomplète ou absente en fonction des territoires.[15,16] L'absence de reperfusion s'explique par la mise en jeu de plusieurs mécanismes de manière conjointe: l'altération de la paroi vasculaire, l'activation de la coagulation, l'activation des mécanismes inflammatoires. La perte de l'intégrité de la paroi vasculaire induit aussi l'activation des plaquettes et du fibrinogène responsable localement de phénomènes microthrombotiques artériolaires et capillaires. En effet, la perméabilité vasculaire permet la mise en contact du facteur tissulaire pro-coagulant et des protéines plasmatiques de la coagulation. Les plaquettes activées et la fibrine déclenchent la cascade de la coagulation et la formation de thrombine responsable de l'obstruction des microvaisseaux.[13,17] Les cellules de l'inflammation via les PNN sont également impliquées dans les mécanismes de non reperfusion de la microcirculation.

1.2.3 Les collatérales

Les collatérales constituent un système artériel complexe dont l'objectif est de suppléer la perfusion cérébrale en cas d'ischémie ou d'hypoperfusion (**Figure 3**).[18] Les collatérales permettent de limiter la gravité de l'hypoperfusion. En cas d'occlusion

de l'artère cérébrale moyenne (ACM), le parenchyme ischémique peut être vascularisé par les collatérales de manière rétrograde, ce qui permet une restauration totale ou partielle du débit sanguin tissulaire du territoire sylvien. L'étude des collatérales dans les modèles animaux doit prendre en compte les différences anatomico-fonctionnelles spécifiques de l'espèce, rendant parfois délicate l'extrapolation chez l'homme (**Figure 4**).[19]

Chez le rat par exemple, l'anatomie vasculaire cérébrale diffère par la présence d'une seule artère cérébrale antérieure. Habituellement, nettement moins efficace en phase aigüe, il existe également une circulation collatérale extra-crânienne naîssant des branches de la carotide externe via l'artère faciale, maxillaire, temporale superficielle et occipitale.[20] Chez l'homme, la fonctionnalité des collatérales peut être appréhendée par des techniques modernes d'imagerie non invasive au cours de l'IC.[21]

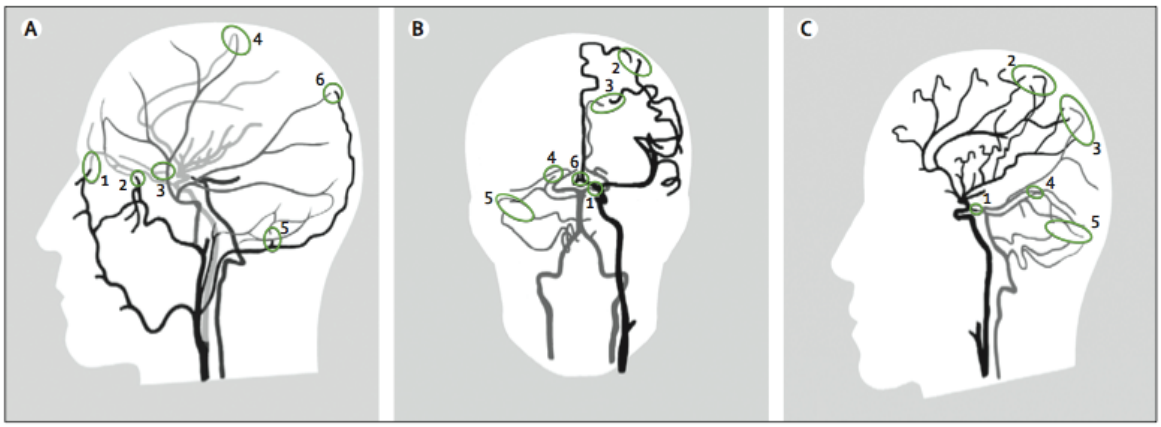

Figure 3. *Répresentation schématique de la circulation cérébrale collatérale chez l'homme.[18] A, La circulation collatérale extracrânienne chez l'homme. Ici sont représentées les anastomoses de l'artère faciale (1), de l'artère maxillaire (2), et de l'ACM (3) avec l'artère ophtalmique, et des anastomoses durales avec l'artère méningée moyenne (4), de l'artère occipitale à travers le trou mastoïdien (5) et le foramen pariétal (6). B et C, La circulation collatérale intracrânienne chez l'homme. L'artère communicante postérieure (1); les anastomoses leptoméningées antérieures avec l'ACM (2), entre l'ACP et l'ACM (3), entre l'ACP et les artères cérébelleuses supérieures (4); les anastomoses distales entre les artères cérébelleuses (5), et de l'artère communicante antérieure (6).*

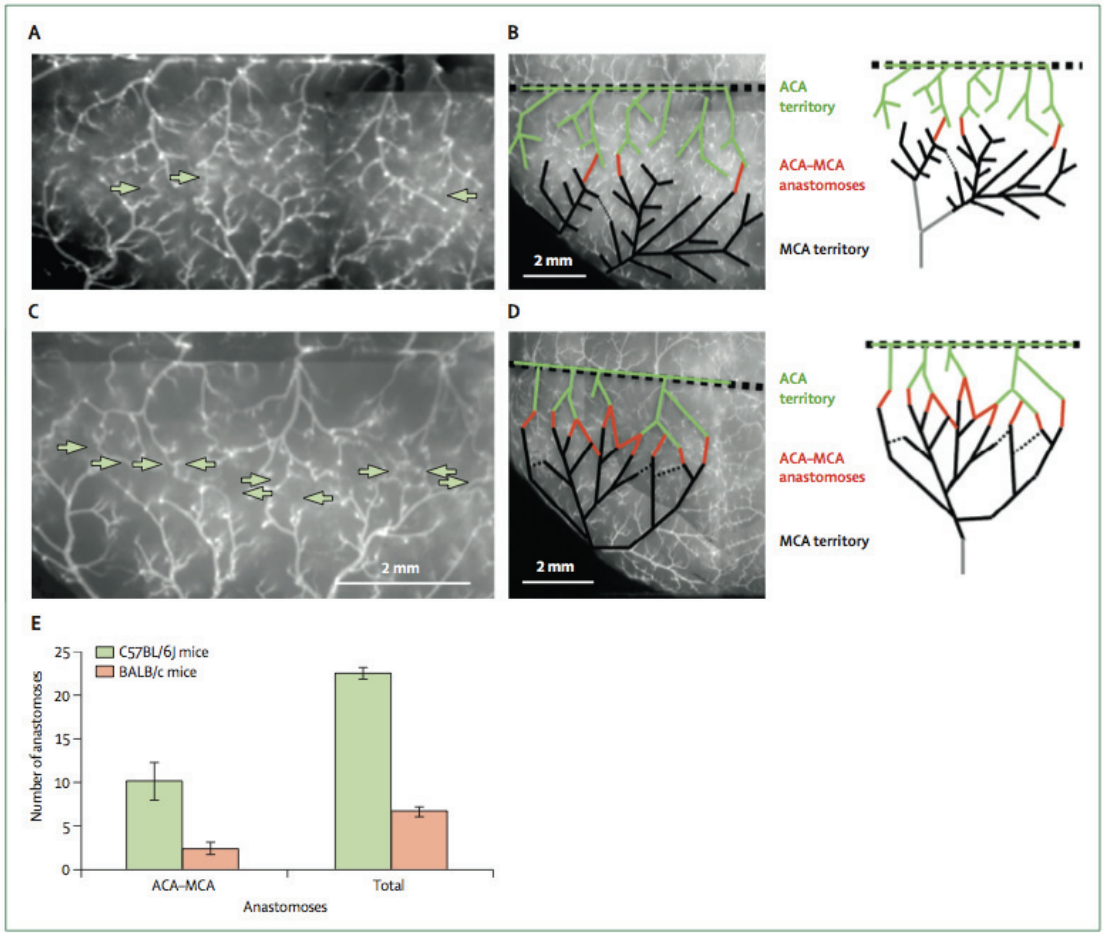

Figure 4. *Les anastomoses périphériques de la pie-mère chez la souris.*[18] *Marquage des vaisseaux pour quantifier les connexions pie-mériennes. Les anastomoses entre les collatérales de l'ACA et de l'ACM sont plus développées chez la souris C57BL/6J.*

1.3 Etiologies des infarctus cérébraux

L'occlusion artérielle est elle-même presque toujours la conséquence d'un phénomène thrombo-embolique secondaire à diverses affections de la paroi artérielle, du cœur, ou du contenu sanguin qui définissent les différents sous-types étiopathogéniques des accidents ischémiques cérébraux, habituellement classés selon la classification TOAST.[22] Celle-ci distingue l'athérosclérose des grosses artéres, les embolies d'origine cardiaque, l'occlusion des petites artères, les autres causes rares identifiées et les accidents de cause indéterminée. En effet, 30-40% des infarctus cérébraux demeurent de cause indéterminée. L'étiologie des infarctus cérébraux s'avère plus hétérogène que celle des infarctus du myocarde, et impose ainsi un bilan diagnostique plus complexe. L'étiologie varie selon l'âge, la région du monde et le groupe ethnique considérés ou encore la qualité des méthodes d'investigation clinique utilisées.[23]

1.3.1 Athérosclérose

L'athérosclérose est la pathologie la plus fréquente de la paroi artérielle chez l'homme et l'atteinte des artères à destinée encéphalique est la cause dominante des IC. L'athérosclérose des artères intra et extra-crâniennes est la cause d'environ 20% des IC. Ces lésions s'étendent de la crosse aortique jusqu'aux artères intracrâniennes. Les lésions les mieux connues sont celles de la carotide interne extra-crânienne au niveau du bulbe carotidien. Les plaques d'athérosclérose sont hétérogènes dans leur distribution et leur sévérité et varient en fonction des populations étudiées. Le risque d'IC homolatéral est directement lié au degré de rétrécissement du calibre artériel. Dans l'étude *North American Symptomatic Carotid Endarterectomy Trial* (NASCET), réalisé dans les années 1990, le risque de récidive d'IC allait de 3,7% en cas de sténose de moins de 50% à 4,4% pour les sténoses de 50 à 70% et atteignant 13% pour les sténoses de plus de 70%.[24]

C'est pour cette raison que la chirurgie carotidienne est recommandée chez les patients ayant une sténose de plus de 70% et ayant eu un accident ischémique transitoire ou un IC récent non invalidant dans le territoire carotidien ipsilatéral (**Figure 5**).[25] Elle est particulièrement indiquée chez l'homme âgé de plus de 75 ans et doit être réalisée idéalement dans les deux semaines suivant l'événement.[26] Le stenting carotidien comporte un risque d'AVC péri-opératoire plus élevé que la chirurgie pour les les patients de plus de 70 ans.[27] Le stenting est aussi efficace que la chirurgie pour prévenir les récidives emboliques.[27] En cas de contre-indication chirurgicale (anatomie difficile, sténose post-radique), le stenting pourra être proposé en première intention.

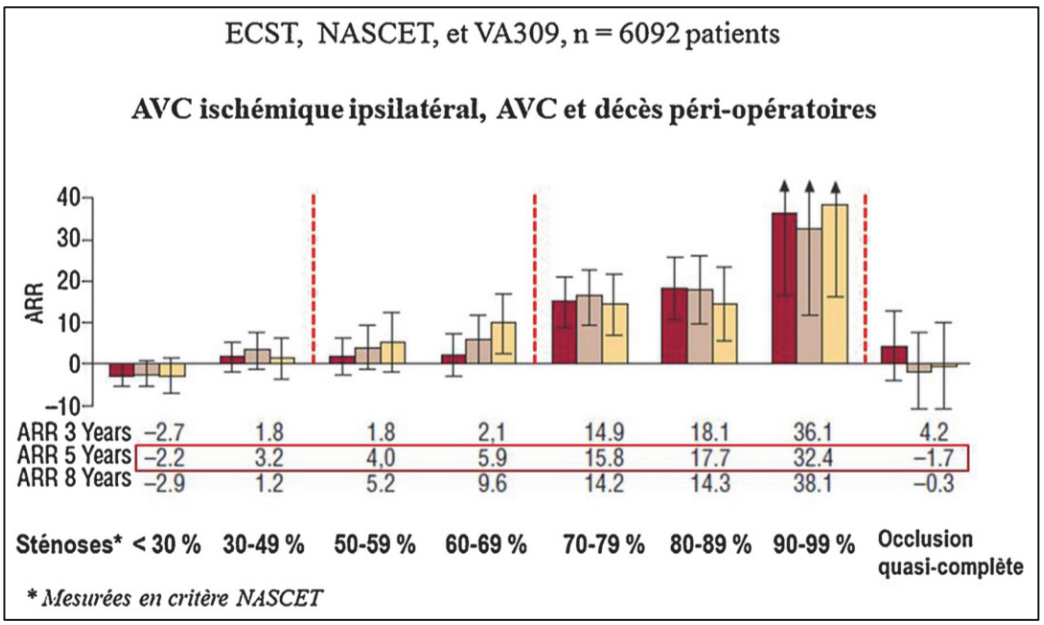

Figure 5. *Bénéfice et risque de la chirurgie carotide en complément du traitement médical versus traitement médical seul. Méta-analyse sur données individuelles de 3 grands essais randomisés.*[25]

1.3.2 Fibrillation auriculaire

La fibrillation auriculaire est le trouble du rythme cardiaque le plus fréquent. Sa prévalence augmente fortement avec l'âge, allant de moins de 1% chez les sujets de moins de 60 ans à près de 9% chez ceux de plus de 80 ans. La fibrillation est un puissant facteur de risque d'IC, multipliant son risque par 5.[28] Elle est actuellement la cardiopathie emboligène la plus fréquente. Le risque absolu d'IC chez les patients est en moyenne de 5% par an.[29] Cependant, les patients en fibrillation auriculaire constituent un groupe très hétérogène, avec un risque d'IC variant de 1% par an à plus de 10% par an selon les facteurs de risques (score CHADS2, age≥75 ans, hypertension artérielle, diabète, dysfonction ventriculaire gauche modérée à sévère et/ou insuffisance cardiaque).[30] Le traitement repose sur trois stratégies non exclusives: contrôle de la fréquence cardiaque, contrôle du rythme cardiaque et prévention des complications thromboemboliques. Le traitement antithrombotique est esssentiel pour prévenir les complications thromboemboliques, que la fibrillation auriculaire soit paroxystique ou non. Bien que la supériorité des anti-vitamines K sur les antiplaquettaires soit bien démontrée, leur utilisation doit mettre en balance le bénéfice attendu, qui dépend du risque spontané d'IC et du risque thérapeutique. Les anticoagulants sont recommandés chez les patients ayant un antécédent d'IC.[31]

Cependant, ils devront être débutés quelques semaines après l'IC du fait du risque de transformations hémorragiques et du faible risque de récidive précoce (5% à deux semaines). Le risque d'hémorragie sévère est augmenté par les anticoagulants oraux avec un risque annuel d'hémorragie extra-crânienne majeure de 1,3% et intracrânienne de 0,3%.[32]

1.3.3 Hypertension artérielle

L'hypertension artérielle chronique provoque spécifiquement une atteinte des petites artères cérébrales dont le diamètre est compris entre 100 et 400 µm, à savoir les artères lenticulo-striées de l'artère cérébrale moyenne ou de l'artère cérébrale antérieure, les branches thalamo-perforantes de l'artère cérébrale postérieure et le territoire des artères perforantes du tronc basilaire.[33] Ces infarctus lacunaires siègent donc au niveau de la capsule interne, de la protubérance, du thalamus, du striatum et de la couronne rayonnante. Ces syndromes lacunaires étaient purs de toute altération des fonctions supérieures et de céphalée. Les lacunes (petites cavités de 0,5 à 15 mm) se constituent après l'occlusion d'une artère perforante. L'imagerie par IRM a bouleversé l'approche étiologique des syndromes lacunaires puisque 10 à 20% des syndromes lacunaires ne sont pas associés à un infarctus lacunaire. Dans tous les cas, le pronostic à court terme est plutôt favorable,[34] la morbi-mortalité à long terme de ces patients est principalement liée à un événement cardiovasculaire.[35] Il apparaît donc essentiel que l'ensemble des facteurs de risques cardiovasculaires (hypertension artérielle, diabète, tabagisme et dyslipidémies) soit bien contrôlé par le traitement médical.

2 Les traitements de reperfusion

2.1 Recanalisation artérielle, une urgence absolue

La recanalisation artérielle est une urgence thérapeutique et son traitement ne tolère aucun retard car toute minute perdue correspond à la mort de 2 millions de neurones. En 2007, Rha et al. ont montré dans une méta-analyse une corrélation forte entre la recanalisation et une évolution favorable.[36] 53 études regroupant 2066 patients ont été incluses entre 1985 et 2002. Les taux de recanalisation observés étaient: 24,1% spontanés; 46,2% après thrombolyse intraveineuse (IV) par l'activateur tissulaire recombinant du plasminogène (rt-PA, *Altéplase*); 63,2% après injection intra-artérielle du rt-PA; 67,5% après combinaison IV et intra-artériel (IA) du rt-PA; 83,6%

après traitement mécanique (**Figure 6**). Une évolution clinique favorable (score de Rankin modifié≤2 à 3 mois) était plus fréquente si l'artère était recanalisée comparativement à une artère non recanalisée (OR=4,43 ; IC95%: 3,32-5,91). La mortalité à 3 ans était réduite pour les patients recanalisés (OR=0,24 ; IC95%: 0,16-0,35). Le taux de transformation hémorragique symptomatique était comparable dans les 2 groupes.

L'importance de la recanalisation artérielle a été également soulignée dans l'étude *Safe Implementation of Treatment in Stroke–International Stroke Thrombolysis Register* (STIS) évaluant la thrombolyse IV.[37] Les auteurs rapportaient aussi que les patients recanalisés avaient plus de chance de présenter une évolution favorable à 3 mois, qu'ils présentaient ou non une amélioration neurologique précoce. Cette notion est importante puisqu'un certain nombre de patients peuvent présenter une fluctuation alors même que l'artère cérébrale est occluse.[38] Dès lors, une imagerie de contrôle vasculaire précoce s'avère nécessaire afin de s'assurer de la recanalisation.

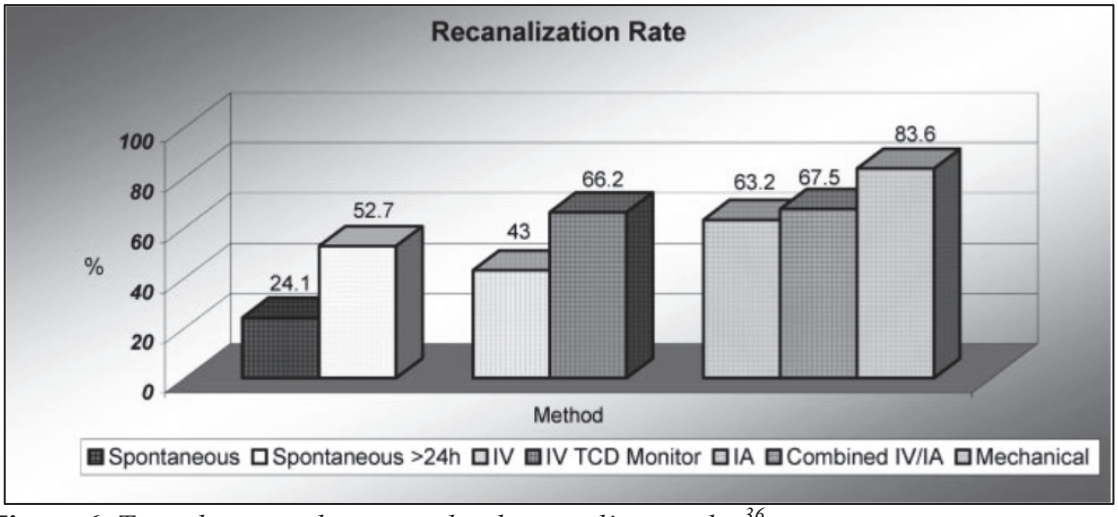

Figure 6. *Taux de recanalisation selon la voie d'approche.*[36]

2.2 Délai de recanalisation

La recanalisation est un paramètre majeur pour obtenir une évolution clinique favorable. Cependant, cette recanalisation doit être obtenue aussi tôt que possible, et une recanalisation précoce semble être un facteur plus puissant de pronostic favorable. Après thrombolyse IV, un patient sur deux est susceptible d'être asymptomatique ou d'avoir des symptômes résiduels mineurs si la thrombolyse est pratiquée dans la première heure après le début des symptômes.[39] Le taux est de 1 sur

4 si le rt-PA est pratiqué entre 60 et 90 minutes, de 1 sur 9 entre 90 et 180 minutes et de 1 sur 21 entre 180 et 270 minutes. On considère que 1% de bénéfice clinique est perdu toutes les 10 minutes. Basé sur les données de IMS I et II, Khatri et al. ont montré que sur 54 patients traités par thrombolyse IA, seul le délai de la recanalisation angiographique et l'âge étaient des facteurs prédictifs indépendants d'une évolution clinique favorable.[40] Dans l'étude *Revascularisation using Combined intravenous Alteplase and Neurointerventional ALgorythm for acute Ischemic StrokE* (RECANALISE),[41] les patients recanalisés moins de trois heures et 30 minutes après le début de l'IC ont eu une évolution favorable à trois mois dans 93% des cas (risque relatif ajusté: 2,2; IC95%: 1,24-3,88; p=0,007), alors que toute demi-heure perdue dans l'obtention de la recanalisation a été suivie d'une perte de 20% d'évolution favorable .

2.3 Recanalisation et reperfusion

La reperfusion est définie par la restauration microcirculatoire du flux sanguin au niveau du parenchyme cérébral vascularisé par l'artère initialement occluse. Une recanalisation artérielle complète ne s'accompagne pas systématiquement d'une reperfusion parenchymateuse, phénomène appelé sous le nom de « no-reflow ».[42] En 2010, l'équipe du Docteur Max Wintermark a fait la preuve du concept que la reperfusion est un meilleur facteur pronostic de la taille finale de l'IC que la recanalisation, au cours d'une étude incluant 22 patients suivis par scanner de perfusion.[43] Récemment, certains auteurs ont rapporté que la reperfusion dans les 6 heures de l'IC était un meilleur facteur prédictif de la taille de l'infarctus et du pronostic neurologique.[44] Cette absence de reperfusion microcirculatoire malgré une recanalisation satisfaisante peut s'expliquer par divers mécanismes: une constriction capillaire, un rétrécissement de la lumière artérielle par compression extrinsèque en rapport avec l'œdème des pieds astrocytaires, une perturbation de l'écoulement sanguin par activation plaquettaire et infiltration leucocytaire, et une augmentation de la perméabilité de la BHE qui active le facteur tissulaire responsable d'un dépôt de fibrine.[45]

2.4 Thrombolyse intraveineuse

2.4.1 Efficacité

En 1995, l'étude *National Institute of Neurological Disorders and Stroke rt-PA Stroke Study* (NINDS) a marqué une avancée considérable en démontrant que le rt-PA par voie IV dans les 3 heures de la survenue de l'ischémie cérébrale apportait une amélioration clinique significative à 3 mois.[46] Les patients traités avec le rt-PA avaient 30% de chance supplémentaire d'avoir un handicap nul ou minime à 3 mois (mRS≤1). Le taux d'hémorragies symptomatiques intracrâniennes était de 6,4% avec une mortalité de 17%. L'étude randomisée *European Cooperative Acute Stroke Study III* (ECASS III) a montré que les patients traités par rt-PA entre 181 et 270 minutes avaient un meilleur pronostic fonctionnel que le groupe témoin (52,4% comparativement à 45,2%, OR=1,34; IC95%: 1,02-1,76). Le taux d'hémorragies cérébrales symptomatiques était supérieur (2,4% comparativement à 0,2%) sans augmentation de la mortalité (7,8% comparativement à 8,4%).[47] Une méta-analyse récente comprenant 6756 patients a montré que la thrombolyse IV, administrée dans les premières 4h30 après le début des symptômes, améliorait significativement le pronostic fonctionnel, et ce d'autant plus qu'il est administré précocement (OR=1,75; IC95%: 1,35-2,27).[39] Cependant, l'efficacité de la thrombolyse IV est limitée par des taux de recanalisation bas pour les occlusions artérielles proximales (30% pour une occlusion M1 de l'artère cérébrale moyenne, 8% pour une occlusion de la carotide interne),[48,49] une fenêtre horaire étroite et de nombreuses contre-indications (chirurgie récente, troubles de l'hémostase, antécédent d'hémorragie cérébrale).

Le succès de la thrombolyse IV dépend en partie de l'instauration des unités neurovasculaires (UNV). Plusieurs travaux ont montré que la prise en charge dans ces unités dédiées permettait de réduire de 25% la mortalité hospitalière, la dépendance et l'institutionnalisation après un AVC, qu'il soit ischémique ou hémorragique.[50]

2.4.2 Limites

2.4.2.1 Occlusions artérielles proximales

Le taux de recanalisation des artères cérébrales après thrombolyse IV varie selon le site de l'occlusion. L'occlusion des gros troncs est associée à un taux de recanalisation plus faible et à un pronostic moins bon que l'occlusion de vaisseaux distaux. Saqqur et al. ont rapporté les taux de recanalisation évalués par doppler trans-crânien après thrombolyse IV chez 335 patients.[38] La thrombolyse IV a été pratiquée en moyenne à 145±68 minutes. Le taux de recanalisation était de 44% pour l'ACM distale, 30% pour l'ACM proximale, 6% pour l'artère carotide interne terminale, 27%

pour les occlusions en tandem et 30% pour les occlusions basilaires. Une évolution favorable (mRS≤2) a été obtenue chez 52% des patients avec une occlusion distale de l'ACM, 25% avec une occlusion proximale de l'ACM, 21% avec une occlusion en tandem, et 25% avec une occlusion du tronc basilaire. Le monitoring par angiographie des patients avec une occlusion artérielle intracrânienne traités par rt-PA IV, a montré qu'à 60 minutes après le début de la perfusion du rt-PA, la recanalisation artérielle pouvait être obtenue chez 8,7% des patients avec une occlusion de la carotide interne, 35,1% des patients avec une occlusion proximale de l'artère cérébrale moyenne, et 65,9% des patients avec une occlusion distale de l'ACM.[49] En somme, les patients présentant une occlusion proximale (carotide interne intracrânienne et/ou de l'ACM proximale) sont peu sensibles au rt-PA IV.

2.4.2.2 Délai supérieur à 4 heures 30 minutes

A l'heure actuelle, la thrombolyse IV ne peut être administrée que dans les premières 4 heures 30 minutes après le début des symptômes puisqu'aucune étude n'a montré le bénéfice du rt-PA passé ce délai. Il est donc crucial que l'horaire de début de la symptomatologie soit connu précisément. L'étude *International Stroke Trial* (IST)-III est une étude randomisée rt-PA contre groupe témoin dont l'objectif était d'évaluer la thrombolyse IV pour les patients de plus de 80 ans et une fenêtre horaire élargie jusqu'à 6 heures. 3035 patients ont été inclus dont 53% de patients de plus de 80 ans L'évaluation clinique à 6 mois a montré une amélioration non significative du pronostic fonctionnel entre 4,5 heures et 6 heures.[51]

2.4.2.3 Patients contre-indiqués

Comme tous les agents thrombolytiques, le rt-PA est contre-indiqué dans tous les cas associés à un risque hémorragique élevé (troubles hémorragiques, traitement concomitant par des anticoagulants avec un INR>1,7, intervention chirurgicale au cours des 3 derniers mois, hyperglycémie, plaquettes<100 000/mm^3, antécédent d'AVC au cours des 3 derniers mois, AVC sévère cliniquement avec un score NIHSS>25). Seule une revascularisation mécanique peut s'envisager chez les patients éligibles.

2.5 Thrombectomie mécanique endovasculaire

2.5.1 Résultats avant l'ère des stent-retrievers

Différentes techniques endovasculaires peuvent jouer un rôle dans la prise en charge de l'IC.[52]

2.5.1.1 Thrombolyse intra-artérielle

Son efficacité a été évaluée uniquement dans les occlusions symptomatiques de l'ACM jusqu'à six heures après le début des symptômes. La thrombolyse IA avec la pro-urokinase a été comparée contre placebo dans l'étude *PROlyse in Acute Cerebral Thromboembolism* (Proact)-II.[53] Dans cette étude, un bénéfice absolu de 15%, en termes de guérison à trois mois, a été observé en faveur du groupe thrombolyse IA (25% sous placebo et 40% sous r-Pro-UK). Une augmentation significative du taux de recanalisation (68% versus 18% dans le groupe témoin) a été documentée au prix d'un taux d'hémorragie intracrânienne de 10%. Ces résultats ont été rapportés dans les infarctus de l'ACM, mais il n'y a pas d'étude randomisée pour les autres localisations d'occlusion artérielle.

2.5.1.2 Thrombectomie

2.5.1.2.1 Merci Retriever

Le dispositif Merci (*Concentric Medical, Mountain View, California*) est le dispositif qui a été le plus étudié et a ainsi été le premier à être approuvé par la FDA en 2004. Ce dispositif a fait l'objet de deux grandes études: MERCI et Multi-MERCI.[54,55] L'étude *Mechanical Embolus Removal in Cerebral Ischemia* (MERCI) est une étude multicentrique prospective visant à tester la sécurité et l'efficacité du dispostif MERCI pour la revascularisation des artères intracrâniennes dans les 8 heures suivant le début d'un IC chez des patients présentant une contre-indication au rt-PA IV. Cet essai a inclus 151 patients avec un score NIHSS médian de 19. La recanalisation (score TIMI≥2) a été obtenue pour 60% des patients avec à 3 mois 28% des patients présentant un score mRS≤2, 39,7% de mortalité et 7,1% de complications liées à la procédure. L'essai multi-MERCI a inclus des patients présentant une contre-indication ou un échec de recanalisation après administration de rt-PA IV. Il a inclus 157 patients et a mis en évidence une recanalisation TIMI 2 ou 3 dans 68% des procédures avec 5,5% de complications dont 2,4% d'hémorragies intracrâniennes symptomatiques. A 3 mois, 36% des patients ont présenté un score mRS≤2, 34% sont décédés. Une analyse regroupant les patients de MERCI et multi-MERCI a mis en évidence que les patients ayant reçu du rt-PA IV préalablement au geste mécanique

ont eu un meilleur pronostic et des taux de recanalisation plus importants (73% versus 63%).[56] En effet, la mortalité de ces patients a été diminuée par rapport à celle des patients n'ayant pas reçu de rt-PA préalable (27,3% versus 40,1%), sans augmentation du risque hémorragique.

2.5.1.2.2 Thrombo-aspiration

Le dispositif Penumbra (*Penumbra, Alameda, California*) a été évalué en Europe et aux Etats-Unis et a inclus 125 patients en 2006-2007.[57] Le score NIHSS médian à l'inclusion était de 18 avec un temps moyen entre les premiers symptômes et le début du traitement de 4,3 heures. Une recanalisation TIMI 2-3 a été obtenue pour 81,6 % des patients avec 28% d'hémorragies intracrâniennes dont 11,2% étaient symptomatiques. A 3 mois, 25% des patients ont présenté un score mRS≤2 et 32,8% de mortalité. Les résultats de l'étude-pilote et de l'étude Penumbra Stroke Trial ont conduit la FDA à approuver en 2008 l'utilisation du dispositif Penumbra à la phase aigüe de l'IC.

2.5.1.2.3 Essais thérapeutiques

Trois études randomisées récentes n'ont pas montré la supériorité de l'approche endovasculaire. L'étude *Interventional Management of Stroke III* (IMS III) est une étude de phase III randomisée, multicentrique, comparant une stratégie IV versus une stratégie combinée IV-endovasculaire à l'aide soit de rt-PA IA, soit d'un dispositif mécanique endovasculaire validé par la FDA.[58] L'objectif était de montrer la supériorité de l'approche combinée sur le rt-PA IV seul. Les deux stratégies devaient être initiées dans les 3 heures de la survenue de l'ischémie cérébrale. Après inclusion de 587 patients sur 900 dans 50 sites internationaux, l'étude a été suspendue en avril 2012 pour absence de bénéfice supplémentaire de la stratégie endovasculaire. Trois dispositifs étaient approuvés, MERCI (2004) Penumbra (2007) et Solitaire (2012). Les résultats cliniques d'IMS III ne peuvent pas être généralisés aux "stent-retrievers" puisque seul un petit nombre de procédures avec ces dispositifs ont été inclues. 40,8% des patients inclus dans le groupe endovasculaire ont présenté une évolution clinique favorable (mRS≤2) comparativement aux 38,7% des patients traités par rt-PA IV seul. Il n'y avait pas de sur-mortalité à 90 jours dans le groupe endovasculaire (19,1% comparativement à 21,6%; p=0,52) ni plus d'hémorragie cérébrale symptomatique dans les 30 jours (6,2% comparativement à 5,9%; p=0,83).

L'étude *Mechanical Retrieval and Recanalization of Stroke Clots Using Embolectomy* (MR RESCUE) est une étude de phase 2b, randomisée, multicentrique,

comparant une stratégie IV à une stratégie endovasculaire (dispositifs MERCI ou Penumbra).[59] 118 patients présentant un infarctus de la circulation antérieur depuis moins de 8 heures ont été randomisés dans 22 centres nord-américains entre 2004 et 2011. La randomisation a été stratifiée selon la présence ou non d'une pénombre. 58% des patients présentaient une pénombre à l'inclusion. Une revascularisation (TICI≥2a) a été obtenue chez 67% des patients. Le score mRS moyen n'est pas différent entre les deux groupes (3,9 versus 3,9; p=0,99). L'approche endovasculaire n'est pas supérieure au rt-PA IV pour les patients avec une pénombre (mRS moyen, 3,9 versus 3,4; p=0,23) ou sans pénombre (4,0 versus 4,4; p=0,32).

L'étude *Local versus Systemic Thrombolysis for Acute Ischemic Stroke* (SYNTHESIS) est une étude randomisée, multicentrique, comparant une stratégie IV à une stratégie endovasculaire.[60] Un total de 181 patients a été inclus dans chaque groupe. Le délai moyen entre le début des symptômes et le début du rt-PA IV est de 2,75 heures et entre le début des symptômes et le début du traitement endovasculaire est de 3,75 heures (p<0,001). A 3 mois, 55 patients (30,4%) présentaient une évolution clinique favorable (mRS≤1) comparativement aux 63 patients (34,8%) dans le groupe rt-PA IV (p=0,16). Le taux d'hémorragies cérébrales dans les 7 jours était de 6% dans chacun des deux groupes.

2.5.2 Résultats avec les stent-retrievers

Les "stent-retrievers" représentent une avancée thérapeutique majeure puisqu'ils sont nettement plus efficaces que les précédents dispositifs ce qui permet d'améliorer significativement le pronostic neurologique à 3 mois (étude SWIFT ou TREVO 2).[61] Les "stent-retrievers" sont des stents auto-expansifs, non détachables, en nitinol.[62] Ils permettent une restauration immédiate du flux sanguin puis la capture du thrombus. Ces dispositifs sont utilisés comme un stent classique en neuroradiologie interventionnelle. Le caillot est franchi avec un microcathéter, puis le stent-retriever est déployé sur l'ensemble du thrombus. La force radiale du stent plaque le thrombus contre la paroi artérielle ce qui permet une reperfusion parenchymateuse d'aval. Le stent-retriever est retiré et permet ainsi la capture du caillot. A la différence de la cardiologie interventionnelle, la thrombectomie s'adresse aux occlusions thrombo-emboliques sur artères saines et non aux sténoses arthéromateuses décompensées.

Diagnostic and Interventional Imaging (2015) xxx, xxx—xxx



REVIEW /*Neuroradiology*

Stent retriever thrombectomy for acute ischemic stroke: Indications, results and management in 2015

B. Gory[a,b,c,*], **R. Riva**[a], **P.E. Labeyrie**[a,d], **F. Turjman**[a,b,c]

[a] *DHU IRIS, service de neuroradiologie interventionnelle, hôpital neurologique Pierre-Wertheimer, hospices civils de Lyon, 59, boulevard Pinel, 69677 Bron, France*
[b] *Université Claude-Bernard Lyon 1, 69609 Lyon, France*
[c] *Centre de neuroscience cognitive, CNRS UMR 5229, 69675 Bron, France*
[d] *Unité Inserm UMR-S 919, sérine protéases et physiopathologie de l'unité neurovasculaire, GIP Cyceron, université de Caen Basse-Normandie, 14000 Caen, France*

KEYWORDS
Stroke;
Thrombectomy;
Intra-arterial therapy;
Large vessel occlusion;
Outcome

Abstract The functional benefit of stent retriever thrombectomy in acute ischemic stroke has been clearly demonstrated in recent positive MR CLEAN, ESCAPE, EXTEND-IA, SWIFT PRIME, REVASCAT and THRACE trials. Thrombectomy, in association with intravenous thrombolysis, should now be offered to patients with documented occlusion of the distal internal carotid or proximal middle cerebral arteries, with a relatively normal unenhanced computed tomography (CT), and within 6 hours after the onset of symptoms. Thrombectomy results in a mean absolute decrease in handicap of 22% (14 to 31%). Of the 3 up to 8 patients treated, 1 is independent at 3 months according to the initial selection. In case of a contraindication to thrombolysis, early primary thrombectomy should be considered. In acute basilar artery occlusion, thrombectomy should be performed alone or combined with thrombolysis. In an effort to increase the number of patients treated, a very rapid transfer to interventional neuroradiology centers is mandatory. In the future, thrombectomy should be evaluated in patients with distal arterial occlusion, or beyond 6 hours after the onset of symptoms, or when the time of symptoms onset is unknown.

© 2015 Éditions françaises de radiologie. Published by Elsevier Masson SAS. All rights reserved.

* Corresponding author. DHU IRIS, department of interventional neuroradiology, hôpital neurologique Pierre-Wertheimer, hospices civils de Lyon, 59, boulevard Pinel, 69677 Bron, France.
E-mail address: benjamin.gory@chu-lyon.fr (B. Gory).

http://dx.doi.org/10.1016/j.diii.2015.07.011
2211-5684/© 2015 Éditions françaises de radiologie. Published by Elsevier Masson SAS. All rights reserved.

The goal of treatment in the acute phase of ischemic stroke is to obtain rapid and complete arterial recanalization, [1] in order to reperfuse the parenchyma, which is in the ischemic penumbra, and prevent progression to cellular necrosis [2]. Intravenous (IV) thrombolysis with the tissue plasminogen activator (altephase, t-PA) has been the only proven treatment for the first 4 h 30 after the onset of symptoms [3]. A meta-analysis including 6756 patients showed that IV thrombolysis administered within the first 4 h 30 after the onset of symptoms significantly improved the clinical outcome, the earlier it was administered, the better (odds-ratio [OR] = 1.75; 95% confidence interval [95% CI] = 1.35—2.27) [4]. However the efficacy of IV thrombolysis is limited by the low rate of recanalization in proximal arterial occlusions (30% for an M1 occlusion of the middle cerebral artery [MCA] and 8% for occlusion of the internal carotid artery [ICA]) [5], a narrow window of time and a number of contraindications (recent surgery, hemostatic disorders, or history of hemorrhagic stroke). Since it was shown to be beneficial 20 years ago, no other medication or technique has been shown to significantly reduce the neurological handicap. Although tolerance was similar to IV t-PA in the IMS 3, MR RESCUE and SYNTHESIS trials [6—8], the benefit of intra-arterial mechanical thrombectomy was not confirmed before the arrival of ''stent retrievers''. ''Stent retrievers'' represent major therapeutic progress because they are significantly more effective than earlier devices (for example MERCI retriever device) making it possible to significantly improve the neurological prognosis at 3 months [9,10].

The goal of this review was to present the results of mechanical thrombectomy (MT) by ''stent retriever'', to describe the main clinical and radiological parameters influencing prognosis and to imagine the main situations for the use of this technique (contraindication to IV thrombolysis, basilar artery occlusion...).

Pivotal therapeutic trials on stent retrievers

The clinical benefit of MT by ''stent retriever'' was first reported in December 2014 in the randomized clinical trial the Multicenter Randomized Clinical Trial of Endovascular Treatment for Acute Ischemic Stroke in the Netherlands (MR CLEAN), which compared the best medical treatment (IV thrombolysis within 4 h 30 after the onset of symptoms in case of no contraindications) to MT in association with IV thrombolysis in patients presenting with confirmed ischemic stroke of the distal internal carotid and/or the proximal middle cerebral artery (Table 1) [11]. Femoral puncture had to be performed within 6 hours after the first symptoms. Diagnosis of stroke was based on non-enhanced head CT and CT angiography. Most patients had undergone IV thrombolysis (89%) before the procedure. The trial was stopped after 500 patients had been included (267 patients in the thrombolysis group and 233 patients in the MT group). IV thrombolysis was begun after 85 min in the MT group and 87 min in the thrombolysis group, and femoral puncture lasted 260 min in the MT group (or 2 hours and 55 min after thrombolysis) (Table 2). This study showed that MT (by ''stent retriever'' in 97% of the cases) resulted in an absolute benefit of 13.5% compared to IV thrombolysis alone (Rankin score [mRS] $\leq$ 2 at 3 months 32.6% compared to 19.1%; OR = 1.67, 95% CI = 1.21—2.3) (Fig. 1). The median NIHSS (NIH stroke scale) score at 24 hours and at 7 days was significantly lower in the MT group (13 vs. 16 at 24 hours, 8 vs. 14 at 7 days). The number of complications in the MT group was similar because the risk of symptomatic hemorrhagic stroke (with the same definition as that in the ECASS 3 study [3]) was 7.7% following MT (compared to 6.4% in the IV thrombolysis group alone). Three-month mortality was not different in the two study arms (18.9% vs. 18.4% at 30 days). However, stroke in a new territory was reported in 5.6% of the patients after MT due to fragmentation of the clot during removal (vs. 0.4% after IV t-PA alone).

In 2015, four randomized controlled trials, Endovascular Treatment for Small Core and Anterior Circulation Proximal Occlusion With Emphasis on Minimizing CT to Recanalization Times (ESCAPE), Extending the Time for Thrombolysis in Emergency Neurological Deficits-Intra-Arterial (EXTEND-IA), Solitaire With the Intention for Thrombectomy as Primary Endovascular Treatment Trial (SWIFT PRIME), Randomized Trial of Revascularization With the Solitaire FR Device Versus Best Medical Therapy in the Treatment of Acute Stroke Due to Anterior Circulation Large Vessel Occlusion Presenting Within Eight Hours of Symptom Onset (REVASCAT) also confirmed the functional benefit of MT associated with IV thrombolysis in proximal artery occlusion [12—15]. ESCAPE was stopped early after inclusion of 315 patients due to a positive intermediate analysis [12]. Although the time window was 12 hours, rapid management was essential because the delay between radiological diagnosis and femoral puncture was 1 hour. A better clinical outcome (mRS $\leq$ 2 at 3 months) was observed in the MT group (53.0% vs. 29.3%; OR = 3.1, 95% CI = 2.0—4.7) as well as a significant decrease in mortality (19% vs. 10.4%). The benefit of MT persisted in the different subgroups (patients older than 80, initial NIHSS > 19, patients treated after 6 hours). One out of 3 patients undergoing thrombectomy had an improved mRS. One out of 4 patients undergoing thrombectomy was independent (mRS $\leq$ 2 at 3 months) EXTEND-IA was a phase 2 trial that analyzed the ischemic penumbra before treatment (CT perfusion) and evaluated early reperfusion and neurological improvement on day 3 [13]. This study was stopped early because of a positive intermediate analysis after randomization of the first 70 patients. A favorable outcome (mRS $\leq$ 2 at 3 months) was obtained in 71% of the patients in the MT arm compared to 40% in the control group ($P < 0.01$; number of patients to be treated = 3). SWIFT PRIME was stopped early after a positive intermediate analysis of the first 196 patients [14]. The patients were selected based on CT or magnetic resonance (MR) (CT or MR perfusion with the RAPID software for the first 71 patients) and unlike previous studies, tandem occlusions were exclusion criteria. A favorable clinical outcome was significantly more frequent in the MT group (60.2% vs. 35.5%, $P < 0.001$). REVASCAT was also discontinued early by the data and safety monitoring board [15]. The number of independent patients at 3 months significantly increased after MT (43.7% vs. 28.2%; OR = 2.1).

Table 1 Major inclusion criteria.

Trials	Country	Date	Age	NIHSS	Delay (h)	Stent retriever (%)	Occlusion location	Imaging results
MR CLEAN [11]	Netherlands	12/10–03/14	≥ 18	≥ 2	6	81	ICA, M1, M2	CT
ESCAPE [12]	Canada	02/13–10/14	≥ 18	> 5	12	86	ICA, M1	CT, ASPECTS ≥ 6, good collaterals and 60 min between CT-femoral puncture
EXTEND-IA [13]	Australia	08/12–10/14	≥ 18	≥ 0	8	100	ICA, M1, M2	CT perfusion (mismatch + stroke volume < 70 mL)
SWIFT PRIME [14]	International	12/12–11/14	18–80	8–29	6	100	ICA, M1	CT/MRI, ASPECTS ≥ 7 et femoral puncture within 90 min of imaging
REVASCAT [15]	Spain	11/12–12/14	18–85	≥ 6	8	100	ICA, M1, M2	CT/MRI, ASPECTS ≥ 7 or 6[a]

ICA: distal portion of the internal carotid artery (siphon and terminus); M1, M1: segment of the middle cerebral artery; M2, M2: segment of the middle cerebral artery; NIHSS: NIH stroke scale.
[a] ASPECTS ≥ 7 with CT and ASPECTS ≥ 6 with MRI.

Selection by imaging

MT is indicated in patients presenting with occlusion of the brain proximal artery whether it is the intracranial internal carotid artery or the proximal middle cerebral artery (M1 or M2 segments in certain trials). It is therefore mandatory to perform MR angiography or CT angiography to confirm the site of occlusion. If the patient is transferred, non-invasive vascular imaging should be performed in the primary care center so the patient can be brought directly to the angiography room. The IMS 3 study also found that endovascular treatment was beneficial in the subgroup of patients with documented arterial occlusion by initial non-invasive imaging [16]. In the ESCAPE trial, a multiphase CT angiography was performed to identify patients presenting with moderate-to-good collateral circulation, making it possible to temporarily control extension of ischemia in time and space [12,17].

The cerebral parenchyma beyond this occlusion is in ischemic penumbra and can survive for a certain time because of the creation of pial anastomoses to compensate for hypoperfusion [1]. Studies in tissue viability

Table 2 Initial characteristics of patients.

TM/CTL	MR CLEAN [11]	ESCAPE [12]	EXTEND-IA [13]	SWIFT PRIME [14]	RESVASCAT [15]
Number of patients	233/267	165/150	35/35	98/98	103/103
Median initial NIHSS	17/18	16/17	17/13	17/17	17/17
rt-PA IV before TM (%)	87	76	100	98	73
M1 occlusion (%)	66	68	51	68	65
Tandem occlusion (%)	32	13	–	0	19
Delay to reperfusion (min)	260	241	210	224	269
NNT (mRS ≤ 2 at 3 months)	8	4	3	4	–
sICH (%)	7/6	4/3	0/6	0/3	2/2

TM: thrombectomy group; CTL: control group; sICH: symptomatic intracerebral hemorrhage.

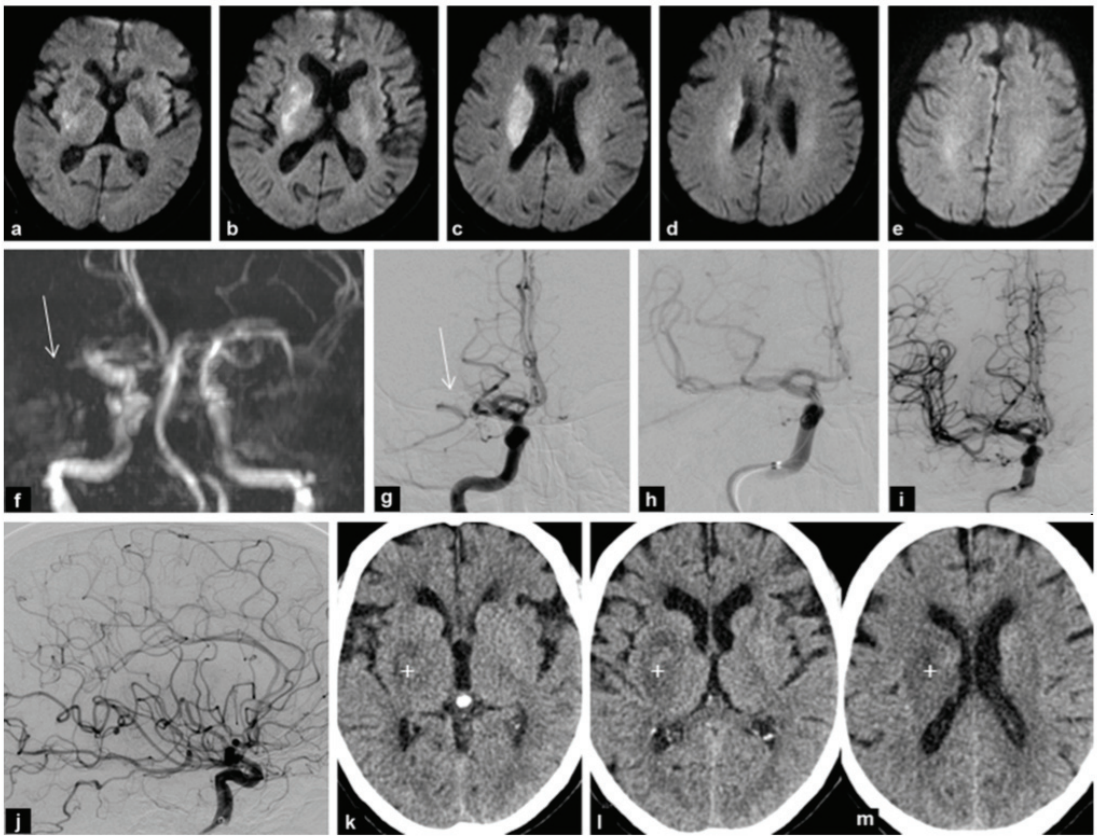

Figure 1. A 73-year-old patient, receiving anticoagulants for arrhythmia, presenting with left hemiplegia at 19 h 45. At arrival, the patient at 21 h 30 the patient had a NIHHS score of 19. Head MRI performed at 21 h 59 shows limited deep ischemia (hypersignal on diffusion images, ASPECTS score 8, a—e) with proximal occlusion of the right middle cerebral artery (M1 segment) on time-of-flight MR (arrow, f). Arrival at the interventional neuroradiology unit at 23 h 00 and puncture of the femoral artery under local anesthesia at 23 h 19. Angiogram shows M1 occlusion by selective opacification of the right common carotid artery (arrow, g). Complete revascularisation (TICI 3) of the territory of the right middle cerebral artery after a third pass with the ''stent retriever'' at 00 h 15, or 56 min after femoral puncture and 4 h 30 after the onset of symptoms (h—j). Unenhanced brain CT (k—m) performed at 24 hours shows deep right ischemia (+) with no hemorrhagic complications.

are important to select candidates [18]. Although MR is more sensitive than CT to study the parenchyma, [19] in most cases, selection has been based on a simple unenhanced CT (MR CLEAN, ESCAPE, EXTEND-IA). However, in EXTEND-IA, a CT perfusion was systematically performed to only include patients presenting with small volume cerebral ischemia (volume < 70 mL) with surrounding hypoperfused tissue (Tmax > 6 seconds [20], mismatch > 1.2) [13]. Perfusion analysis was performed with automated RAPID software to minimize analysis time [21].

Analysis of subgroups in MR CLEAN showed a benefit in the ASPECTS scores ≥ 5 (ASPECTS 5—7: OR = 1.97; ASPECTS 8—10: OR = 1.61). On the other hand, this benefit was not found in more extensive stroke (ASPECTS score 0—4). The benefits of MT have therefore been confirmed in patients with a relatively small volume of ischemia (ASPECTS score ≥ 5), which is also true for IV thrombolysis because the initial ischemic volume had to be less than one third of the mean middle cerebral artery territory in the NINDS [22], results that have been confirmed in several recent studies [23,24].

Selection by hours

To obtain these results, very rapid management is necessary. The delay between CT and femoral puncture was 60 min and the delay between CT and the first reperfusion was 90 min in ESCAPE [12]. In SWIFT PRIME, the delay between CT and femoral puncture was 90 min [14]. Cerebral recanalization was obtained early in most of these 5 trials, within approximately 260 min. The benefits of MT in MR CLEAN were dependent upon the delay to reperfusion (OR = 3, 95%

CI = 1.6—5.6 for a delay of less than 3.5 hours between the first symptoms and reperfusion; OR = 1.5, 95% CI = 1.1—2.2 for a delay of 6 hours) [11]. These results justify the 6-hour treatment window after the onset of the first symptoms [25]. However, in ESCAPE, the benefit of MT compared to the best medical treatment persisted in the 49 patients (15.5%) who were included after more than 6 hours, [12].

Although IV thrombolysis can be performed for up to 4 h 30 after the onset of the first symptoms, the earlier it is administered, the more effective it is [26]. For MT, the results are probably similar, but have not yet been confirmed in the literature. In any case reducing the delay to management makes it possible to treat more patients by increasing the number of patients treated in the 6-hour window. Thus, optimization of the delay to IV thrombolysis and MT is a major goal [27]. Sending patients who are eligible for MT directly to interventional neuroradiology centers who have the technique at their disposal will gain a significant amount of time. Prehospitalization selection scales are being created for these patients [28,29]. A NIHSS score $\geq$ 9 points in the first 3 hours and $\geq$ 7 between 3 and 6 hours strongly suggests proximal cerebral artery occlusion [28].

Intravenous thrombolysis

There are five published studies evaluating MT in association with IV thrombolysis compared to IV thrombolysis alone. In most cases thrombolysis was administered before MT (68 to 100% depending on the studies, Table 2). Under no condition should MT delay the administration of IV t-PA within 4 h 30 after the onset of symptoms in the absence of contraindications.

However, the efficacy of MT persists in the subgroup of patients without thrombolysis (OR = 2.06, 95% CI = 0.69—6.13 in MR CLEAN with 55 patients; OR = 2.57, 95% CI = 1.12—5.87 in ESCAPE with 45 patients) [11,12]. Although these results should be the subject of a specific trial, primary thrombectomy should be proposed to patients in whom IV thrombolysis is contraindicated (grade A according to the European Stroke Organization guidelines) [30].

Tandem occlusion

Endovascular management of tandem occlusions (intracranial occlusion associated with an extracranial occlusion due to artherosclerotic plaque or dissection) has not been clearly established (Fig. 2). Treatment is more difficult and can a require placement of a carotid stent associated with emergency antiplatelet treatment increasing the risk of hemorrhage [31]. However, without extracranial ICA treatment, the risk of thromboembolic recurrence persists for several days, especially since an endarterectomy cannot be rapidly performed in case of IV thrombolysis [32].

Except for SWIFT PRIME the presence of tandem occlusion was not an exclusion criteria. Although there were a relatively small number of patients, the functional benefit with MT was significant (OR = 1.43, 95% CI = 0.78—2.64 in MR CLEAN with 146 patients; OR = 9.6, 95% CI = 2.6—35.5 in ESCAPE; OR = 4.3, 95% CI = 1.5—12.5 in REVASCAT). Tandem stenoses/occlusions can be treated by stenting of the cervical segment of the ICA and by intracranial thrombectomy with a reasonable risk.

Severe neurological deficits

Whatever the severity of the neurological deficit, MT is beneficial. Indeed, except for the SWIFT PRIME study whose initial maximum NIHSS score was 29, there was no upper limit in the 4 trials. The benefit of MT persists in patients presenting with a severe neurological deficit with a NIHSS score $\geq$ 17 (OR = 1.85, 95% CI = 1.06—3.21 in the MR CLEAN study with 183 patients; OR = 2.4, 95% CI = 1.1—5.3 in the ESCAPE trial; OR = 2.0, 95% CI = 1—4 in the REVASCAT study with 114 patients). MT should therefore be proposed whatever the initial clinical severity, especially since a certain number of patients with proximal artery occlusion presented with a low NIHSS score in the first hours [29,33].

Elderly patients (80 years or older)

Unlike IV thrombolysis which does not have an authorization in patients over the age of 80 years but in whom a certain number of results suggest it would be beneficial [34,35], MT provides a functional benefit whatever the age of the patient because there was no upper age limit in the MR CLEAN, ESCAPE or EXTEND-IA (Table 1). The age was limited to 80 years in the SWIFT PRIME study and 85 in the REVASCAT study. In MR CLEAN, 16% of patients were over 80 years and the benefit persisted (OR = 3.24, 95% CI = 1.21—8.62) [11]. In the ESCAPE study, a benefit was also reported (OR = 3.0, 95% CI = 1.3—6.8) [12]. Age is therefore not a factor of exclusion for MT.

Local or general anesthesia

Different types of anesthesia can be considered (local anesthesia, conscious sedation and general anesthesia). The anesthesia protocol for a MT procedure has not been clearly defined and is a subject of debate. However, at present, the neurological prognosis seems to favor conscious sedation. Nevertheless, it is not known whether preventive measures against hypotension were performed at induction. In the MR CLEAN study, 79/216 patients received general anesthesia, and 137 received conscious sedation. Six procedures were converted to general anesthesia (4.4%). The benefits of MT were greater in patients who received local anesthesia (38% of autonomous patients received local anesthesia, OR = 2.79, 95% CI = 1.7—4.59; vs. 23% general anesthesia, OR = 1.09, 95% CI = 0.56—2.12) [36]. MT was begun later with general anesthesia (162 $\pm$ 69 vs. 134 $\pm$ 60 min). On the other hand the delay to revascularization and the duration of the procedure were not statistically different between the two groups. Nevertheless, this is a subgroup analysis with all of the associated methodological limitations. The most severe patients were probably more frequently treated by general anesthesia. The benefits of local anesthesia were also found in a meta-analysis [37]. There are two ongoing trials to determine the best anesthesia protocol for MT (ANSTROKE, Sedation versus general anesthesia for endovascular therapy

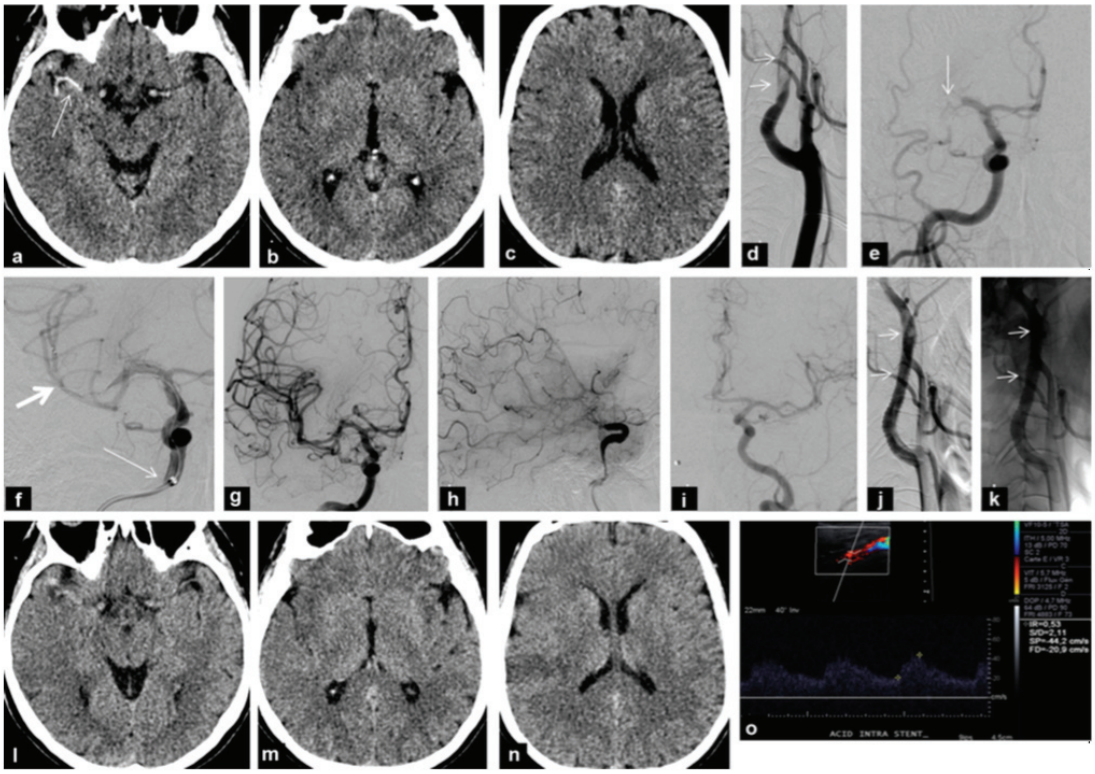

Figure 2. A 62-year-old patient with high blood pressure presenting with a left brachio-facial deficit at 17 h 15 with a notion of cervicalgia (NIHSS 16). Unenhanced head CT performed at 18 h 29 shows spontaneous hyperattenuating area of the M1 right segment (arrow, a) with no parenchymal abnormalities (b, c). IV thrombolysis at 19 h 10. After puncture of the femoral artery under local anesthesia at 19 h 18, angiogram shows tandem occlusion associating occlusion of the post-bulbar territory of the carotid artery by dissection (arrows, d) and M1 segment occlusion (arrow, e). Placement of a catheter in the petrous segment of the ICA above the dissection (arrow, f), and placement of the ''stent retriever'' (wide arrow, f) within the thrombus at 20 h 11. Recanalisation of more than 50% of the territory of the middle cerebral artery (TICI 2b) (g, h) after removal of the ''stent retriever''. Left carotid artery angiogram does not show any functional anterior communicating artery (i). Self-expandable carotid stents are released into the cervical segment of the right ICA and 500 mg of aspirin is administered intravenously (arrows, j, k). Unenhanced head CT is performed at 24 hours showing superficial ischemia of the territory of the right middle cerebral artery (l–n), and the Doppler shows satisfactory stent patency (o).

in acute stroke – impact on neurological outcome in Sweden, NCT02317237; GOLIATH, general or local anesthesia in intra-arterial therapy in Denmark, NCT01872884).

To date, general anesthesia should therefore be limited to agitated or confused patients (Glasgow score ≤ 8) with a high inhalation or hypoxia risk. These conditions are obviously more frequent in posterior circulation occlusions. However, the American Heart Association (AHA) guidelines do not recommend one technique rather than another, but insist on the importance of rapid and coordinated management by healthcare providers.

Thrombectomy of basilar occlusions

The spontaneous prognosis of basilar artery occlusions is catastrophic with a mortality rate of 80–90%, in particular in the absence of recanalization [38]. Intravenous thrombolysis is the only first-line treatment for the first 4 h 30 after the onset of symptoms, but its efficacy is also limited by a low rate of recanalization [5].

Currently there are no robust results on ''stent retrievers'' MT in this location. The French trial *Thrombectomie des artères cérébrales* (THRACE) included basilar occlusions and may show that MT is beneficial, however only 0.5% of patients have been included. The trial Basilar Artery International Cooperation Study (BASICS) evaluating ''stent retrievers'' associated with thrombolysis compared to thrombolysis alone within 6 hours after the onset of symptoms is ongoing [39]. In 2009, the international prospective BASICS register reported certain results. The 592 patients included in the BASICS study were divided into three treatment groups (antithrombotics, IV thrombolysis and intra-arterial treatment) [40]. None of the therapeutic strategies was found to be significantly better. However, the status of the patients in the endovascular group was more

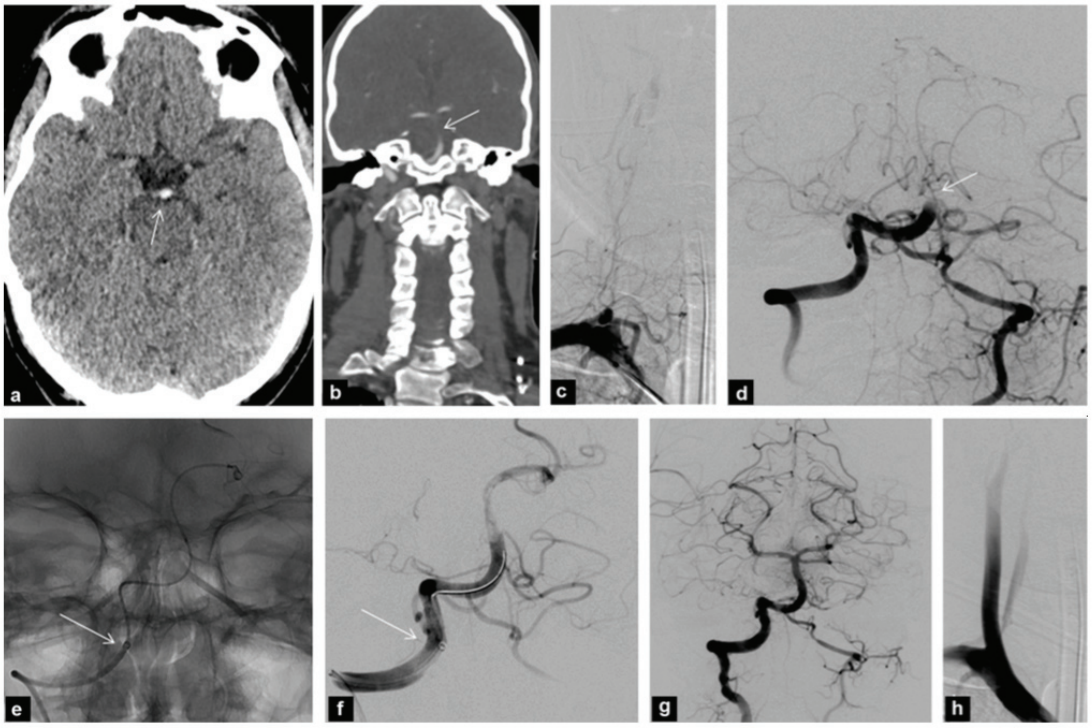

Figure 3. A 42-year-old patient presenting with sudden coma at 10 h 15 while jogging. Unenhanced head CT at 11 h 20 shows spontaneous hyperattenuating area of the basilar artery (arrow, a) and CT angiography confirms basilar artery occlusion (arrow, b). Arrival in the interventional neuroradiology unit at 12 h 30, initial angiogram confirms occlusion of the dominant right vertebral artery at its origin probably due to dissection (c) and selective injection of the left vertebral artery confirms complete occlusion of the basilar top (arrow, d). The dissection is crossed with an intermediate catheter (arrow, e, f), and the basilar artery is recanalized (TICI 2b) by MT at 13 h 25, or 55 min after arrival of the patient, 3 h 10 after the onset of symptoms (g). No extracranial vertebral artery stenting is performed due to partial recanalization of the right vertebral artery (h).

often severe and they were treated later than the thrombolysis group. Moreover, ''stent retrievers'' were not available when this study was performed. The results should therefore be interpreted with caution because they are based on a register with all its associated methodological limitations. In the recently published ENDOSTROKE register, the rate of effective recanalization (TICI $\geq$ 2b) was 79% with a positive outcome at 3 months in 34% of the cases [41]. A systematic review of the literature and a meta-analysis of acute basilar artery occlusion treated by ''stent retrievers'' from November 2010 to April 2014 showed:

- effective recanalization (TICI $\geq$ 2b) in 81% (95% CI = 73—87);
- symptomatic cerebral hemorrhage in 4% (95% CI = 2—8);
- a positive clinical outcome (mRS $\geq$ 2 to 3 months) in 42% (95% CI = 36—48);
- mortality rate of 30% (95% CI = 25—36) [42].

Although we reported reversible ischemic lesions on MR following early reperfusion [43,44], the initial extent of ischemia and the delay to recanalization seem to be the two main criteria directly affecting the functional prognosis [45,46]. Although ''stent retrievers'' are also promising for posterior circulation and while waiting for the results of the THRACE and BASICS studies, basilar artery thrombectomy is justified because of a positive benefit/risk ratio (grade B according to guidelines from the European Stroke Organization) (Fig. 3) [30].

Conclusion

Mechanical thrombectomy by ''stent retrievers'' associated with IV thrombolysis is the new first-line treatment of ischemic stroke with proximal intracranial occlusion within the first 6 hours after the onset of symptoms, whatever the age and initial severity of the deficit. It is therefore essential to systematically document and localize arterial occlusion by performing vascular imaging during the initial radiological assessment. CT angiography is well adapted because it is the technique used in most trials. To guarantee these results, rapid management is necessary involving all of the healthcare providers as well as the emergency ambulance team to transfer patients who are initially hospitalized in centers without an interventional neuroradiology unit.

Disclosure of interest

The authors declare that they have no competing interest.

References

[1] Rha JH, Saver JL. The impact of recanalization on ischemic stroke outcome: a meta-analysis. Stroke 2007;38:967—73.

[2] Guadagno JV, Jones PS, Aigbirhio FI, Wang D, Fryer TD, Day DJ, et al. Selective neuronal loss in rescued penumbra relates to initial hypoperfusion. Brain 2008;131(Pt. 10):2666—78.

[3] Hacke W, Kaste M, Bluhmki E, Brozman M, Dávalos A, Guidetti D, et al. Thrombolysis with alteplase 3 to 4.5 hours after acute ischemic stroke. N Engl J Med 2008;359(13):1317—29.

[4] Emberson J, Lees KR, Lyden P, Blackwell L, Albers G, Bluhmki E, et al. Effect of treatment delay, age, and stroke severity on the effects of intravenous thrombolysis with alteplase for acute ischaemic stroke: a meta-analysis of individual patient data from randomised trials. Lancet 2014;384(9958):1929—35.

[5] Christou I, Burgin WS, Alexandrov AV, Grotta JC. Arterial status after intravenous TPA therapy for ischaemic stroke: a need for further interventions. Int Angiol 2001;20(3):208—13.

[6] Broderick JP, Palesch YY, Demchuk AM, Yeatts SD, Khatri P, Hill MD, et al. Endovascular therapy after intravenous t-PA versus t-PA alone for stroke. N Engl J Med 2013;368(10):893—903.

[7] Kidwell CS, Jahan R, Gornbein J, Alger JR, Nenov V, Ajani Z, et al. A trial of imaging selection and endovascular treatment for ischemic stroke. N Engl J Med 2013;368(10):914—23.

[8] Ciccone A, Valvassori L, Nichelatti M, Sgoifo A, Ponzio M, Sterzi R, et al. Endovascular treatment for acute ischemic stroke. N Engl J Med 2013;368(10):904—13.

[9] Saver JL, Jahan R, Levy EI, et al. Solitaire flow restoration device versus the Merci Retriever in patients with acute ischaemic stroke (SWIFT): a randomised, parallel-group, non-inferiority trial. Lancet 2012;380:1241—9.

[10] Nogueira RG, Lutsep HL, Gupta R, et al. Trevo versus MERCI retrievers for thrombectomy revascularisation of large vessel occlusions in acute ischaemic stroke (TREVO 2): a randomised trial. Lancet 2012;380:1231—40.

[11] Berkhemer OA, Fransen PS, Beumer D, van den Berg LA, Lingsma HF, Yoo AJ, et al. A randomized trial of intraarterial treatment for acute ischemic stroke. N Engl J Med 2015;372(1):11—20.

[12] Goyal M, Demchuk AM, Menon BK, Eesa M, Rempel JL, Thornton J, et al. Randomized assessment of rapid endovascular treatment of ischemic stroke. N Engl J Med 2015;372(11):1019—30.

[13] Campbell BC, Mitchell PJ, Kleinig TJ, Dewey HM, Churilov L, Yassi N, et al. Endovascular therapy for ischemic stroke with perfusion-imaging selection. N Engl J Med 2015;372(11):1009—18.

[14] Saver JL, Goyal M, Bonafe A, Diener HC, Levy EI, Pereira VM, et al. Stent-retriever thrombectomy after intravenous t-PA vs. t-PA alone in stroke. N Engl J Med 2015;372(24):2285—95.

[15] Jovin TG, Chamorro A, Cobo E, de Miquel MA, Molina CA, Rovira A, et al. Thrombectomy within 8 hours after symptom onset in ischemic stroke. N Engl J Med 2015;372(24):2296—308.

[16] Demchuk AM, Goyal M, Yeatts SD, Carrozzella J, Foster LD, Qazi E. Recanalization and clinical outcome of occlusion sites at baseline CT angiography in the Interventional Management of Stroke III trial. Radiology 2014;273(1):202—10.

[17] Menon BK, d'Esterre CD, Qazi EM, et al. Multiphase CT angiography: a new tool for the imaging triage of patients with acute ischemic stroke. Radiology 2015;275(2):510—20.

[18] Menon BK, Campbell BC, Levi C, Goyal M. Role of imaging in current acute ischemic stroke workflow for endovascular therapy. Stroke 2015;46(6):1453—61.

[19] Chalela JA, Kidwell CS, Nentwich LM, Luby M, Butman JA, Demchuk AM, et al. Magnetic resonance imaging and computed tomography in emergency assessment of patients with suspected acute stroke: a prospective comparison. Lancet 2007;369(9558):293—8.

[20] Lansberg MG, Straka M, Kemp S, Mlynash M, Wechsler LR, Jovin TG, et al. MRI profile and response to endovascular reperfusion after stroke (DEFUSE 2): a prospective cohort study. Lancet Neurol 2012;11:860—7.

[21] Campbell BCV, Yassi N, Ma H, Sharma G, Salinas S, Churilov L, et al. Imaging selection in ischemic stroke: feasibility of automated CT-perfusion analysis. Int J Stroke 2015;10(1):51—4.

[22] The National Institute of Neurological Disorders and Stroke rt-PA Stroke Study Group. Tissue plasminogen activator for acute ischemic stroke. N Engl J Med 1995;333(24):1581—7.

[23] Parsons MW, Christensen S, McElduff P, Levi CR, Butcher KS, De Silva DA, et al. Pretreatment diffusion- and perfusion-MR lesion volumes have a crucial influence on clinical response to stroke thrombolysis. J Cereb Blood Flow Metab 2010;30(6):1214—25.

[24] Aoki J, Kimura K, Shibazaki K, Sakamoto Y. DWI-ASPECTS as a predictor of dramatic recovery after intravenous recombinant tissue plasminogen activator administration in patients with middle cerebral artery occlusion. Stroke 2013;44(2):534—7.

[25] Grotta JC, Hacke W. Stroke neurologist's perspective on the new endovascular trials. Stroke 2015;46(6):1447—52.

[26] Saver JL, Fonarow GC, Smith EE, Reeves MJ, Grau-Sepulveda MV, Pan W, et al. Time to treatment with intravenous tissue plasminogen activator and outcome from acute ischemic stroke. JAMA 2013;309(23):2480—8.

[27] Meretoja A, Strbian D, Mustanoja S, Tatlisumak T, Lindsberg PJ, Kaste M. Reducing in-hospital delay to 20 minutes in stroke thrombolysis. Neurology 2012;79(4):306—13.

[28] Katz BS, McMullan JT, Sucharew H, Adeoye O, Broderick JP. Design and validation of a prehospital scale to predict stroke severity: Cincinnati prehospital stroke severity scale. Stroke 2015;46(6):1508—12.

[29] Heldner MR, Zubler C, Mattle HP, Schroth G, Weck A, Mono ML, et al. National Institutes of Health stroke scale score and vessel occlusion in 2152 patients with acute ischemic stroke. Stroke 2013;44(4):1153—7.

[30] ESO-Karolinska Stroke Update Conference. 2014. http://2014.strokeupdate.org/consensus-statement-mechanical-thrombectomy-acute-ischemic-stroke.

[31] Spiotta AM, Vargas J, Zuckerman S, Mokin M, Ahmed A, Mocco J, et al. Acute stroke after carotid endarterectomy: time for a paradigm shift? Multicenter experience with emergent carotid artery stenting with or without intracranial tandem occlusion thrombectomy. Neurosurgery 2015;76(4):403—10.

[32] Gory B, Sivan-Hoffmann R, Riva R, Labeyrie PE, Huguet N, Nighoghossian N, et al. Repeated solitaire mechanical thrombectomy in an acute anterior stroke patient. Rev Neurol 2015;171:682—4.

[33] Gory B, Labeyrie PE, Riva R, Sivan-Hoffmann R, Derex L, Lehot JJ, et al. Management of minor stroke patients with proximal middle cerebral artery occlusion in the new era of thrombectomy. J Neuroradiol 2015, http://dx.doi.org/10.1016/j.neurad.2015.07.002.

[34] Bhatnagar P, Sinha D, Parker RA, Guyler P, O'Brien A. Intravenous thrombolysis in acute ischaemic stroke: a systematic review and meta-analysis to aid decision making in patients over 80 years of age. J Neurol Neurosurg Psychiatry 2011;82(7):712—7.

[35] Ford GA, Ahmed N, Azevedo E, Grond M, Larrue V, Lindsberg PJ, et al. Intravenous alteplase for stroke in those older than 80 years old. Stroke 2010;41(11):2568—74.

[36] Berkhemer OA. Impact of general anaesthesia on treatment effect in the Mr clean trial. Oral presentation. In: Int Stroke Conference. 2015.

[37] Brinjikji W, Murad MH, Rabinstein AA, Cloft HJ, Lanzino G, Kallmes DF. Conscious sedation versus general anesthesia during endovascular acute ischemic stroke treatment: a systematic review and meta-analysis. AJNR Am J Neuroradiol 2015;36(3):525—9.
[38] Brandt T, von Kummer R, Müller-Kuppers M, Hacke W. Thrombolytic therapy of acute basilar artery occlusion: variables affecting recanalization and outcome. Stroke 1996;27(5):875—81.
[39] van der Hoeven EJ, Schonewille WJ, Vos JA, Algra A, Audebert HJ, Berge E, et al. The Basilar Artery International Cooperation Study (BASICS): study protocol for a randomised controlled trial. Trials 2013;14:200.
[40] Schonewille WJ, Wijman CAC, Michel P, Rueckert CM, Weimar C, Mattle HP, et al. Treatment and outcomes of acute basilar artery occlusion in the Basilar Artery International Cooperation Study (BASICS): a prospective registry study. Lancet Neurol 2009;8(8):724—30.
[41] Singer OC, Berkefeld J, Nolte CH, Bohner G, Haring HP, Trenkler J, et al. Mechanical recanalization in basilar artery occlusion: the ENDOSTROKE study. Ann Neurol 2015;77(3):415—24.
[42] Gory B, Eldesouky I, Sivan-Hoffmann R, et al. Outcomes of stent retriever thrombectomy in basilar artery occlusion: an observational study and systematic review. J Neurol Neurosurg Psychiatry 2015, http://dx.doi.org/10.1136/jnnp-2014-310250.
[43] Gory B, Ritzenthaler T, Riva R, Nighoghossian N, Turjman F. Reversibility of brainstem damage after a mechanical thrombectomy. JAMA Neurol 2014;71(5):646—7.
[44] Gory B, Sivan-Hoffmann R, Riva R, Labeyrie PE, Eldesouky I, Sadeh-Gonike U, et al. DWI lesions reversal in posterior circulation stroke after reperfusion: two illustrative cases and review of the literature. J Neuroradiol 2015;42:184—7.
[45] Nagel S, Herweh C, Köhrmann M, Huttner HB, Poli S, Hartmann M, et al. MRI in patients with acute basilar artery occlusion — DWI lesion scoring is an independent predictor of outcome. Int J Stroke 2012;7(4):282—8.
[46] Vergouwen MD, Algra A, Pfefferkorn T, Weimar C, Rueckert CM, Thijs V, et al. Time is brain(stem) in basilar artery occlusion. Stroke 2012;43(11):3003—6.

2.5.2.1 Essais thérapeutiques

Le bénéfice clinique de la thrombectomie par stent-retriever a été démontré en décembre 2014 au cours de l'essai randomisé *Multicenter Randomized Clinical Trial of Endovascular Treatment for Acute Ischemic Stroke in the Netherlands* (MR CLEAN), qui comparait le meilleur traitement médical (thrombolyse IV dans les 4h30 en l'absence de contre-indications) et la thrombectomie en association à la thrombolyse IV chez des patients déficitaire (NIHSS≥2) présentant un IC avec une occlusion documentée de la carotide interne distale ou et/ou de l'artère cérébrale moyenne proximale.[63] Cette étude a montré que la thrombectomie (par "stent retrievers" dans 97% des cas) permettait un bénéfice absolu de 13,5% par rapport à la thrombolyse IV seule (mRS≤2: 32,6% contre 19,1%). Il n'y avait pas plus d'hémorragie cérébrale symptomatique et la mortalité à 3 mois n'était pas différente entre les deux groupes (18,9% contre 18,4% à 30 jours). Il est cependant rapporté un IC dans un nouveau territoire dans 5,6% après thrombectomie par fragmentation du caillot principalement dans l'artère cérébrale antérieure lors de son retrait (contre 0,4% après rt-PA IV). En 2015, quatre essais contrôlés randomisés ont également démontré le bénéfice clinique de la thrombectomie en association à la thrombolyse IV dans le cadre d'un IC avec occlusion artérielle proximale.[64-67]

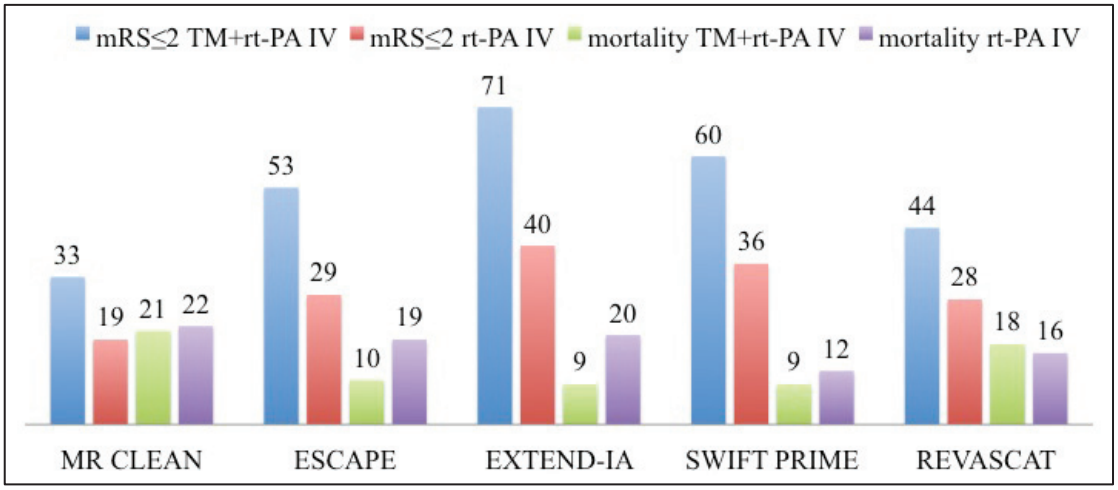

Figure 7. *Pronostic et mortalité à 3 mois des 5 essais randomisés. Le groupe thrombolyse (rt-PA IV) est comparé au groupe thrombectomie et thrombolyse IV (TM+rt-PA IV).*[68] *Les résultats sont exprimés en %.*

INR INTERVENTIONAL NEURORADIOLOGY
Interventional Neuroradiology
2015, Vol. 21(6) 691–693
© The Author(s) 2015
Reprints and permissions:
sagepub.co.uk/journalsPermissions.nav
DOI: 10.1177/1591019915609136
ine.sagepub.com
SAGE

Thrombectomy after intravenous thrombolysis is the new standard of care in acute stroke with large vessel occlusion

Benjamin Gory[1,2,3] and Francis Turjman[1,2,3]

Since the demonstration of the efficacy of intravenous (IV) thrombolysis with recombinant tissue plasminogen activator (rt-PA) 20 years ago with the publication of NINDS, no medical or interventional treatment had shown further clinical benefit in acute cerebral infarction. Although three randomized trials (IMS 3 SYNTHESIS, MR RESCUE) using first-generation devices (MERCI system) failed to show benefit of intra-arterial revascularization,[1–3] the therapeutic management of acute ischemic stroke has been revolutionized by the recent results of six randomized controlled trials (MR CLEAN, ESCAPE, EXTEND-IA, SWIFT PRIME, REVASCAT, THRACE) comparing the usual medical management (including IV thrombolysis within 4.5 h of symptoms onset) with stent retriever thrombectomy in acute anterior ischemic stroke with proximal intracranial artery occlusion (distal internal carotid artery or proximal middle cerebral artery).[4–9]

MR CLEAN was published in the *New England Journal of Medicine* in December 2014 and is so far the only completed trial, while the four other trials were stopped early after positive interim analysis. No upper age limit was imposed in most studies. Imaging selection in MR CLEAN, REVASCAT was based on a conventional vascular and parenchymal study (CT/CTA or MRI/MRA). In other studies, patients who may most likely to have salvageable brain if reperfusion could be obtained were selected: ASPECTS and CTA collateral flow in ESCAPE, CT perfusion/core in EXTEND-IA, and CT perfusion/ASPECTS in SWIFT PRIME. ESCAPE enrolled patients with good collaterals on multiphase CTA and a small core defined by an ASPECTS score >5, and a significant mismatch and a small core on CTP automatically calculated by the RAPID software was required in EXTEND-IA and SWIFT PRIME. At present, a good clinical evaluation, a baseline CT, and CTA are probably sufficient to select patients for endovascular therapy within the current treatment window of thrombolysis of 4.5 h.

Stent retriever thrombectomy improved significantly the rate of favourable functional outcome (mRS ≤2 at 3 months) ranging from 33% in MR CLEAN; 53% in ESCAPE; 71% in EXTEND-IA; 60% in SWIFT PRIME; and 44% in REVASCAT (Figure 1, Table 1). By comparison, the rates of favourable outcome in the medical arm were 19% in MR CLEAN, 29% in ESCAPE; 40% in EXTEND-IA; 36% in SWIFT PRIME; and 28% in REVASCAT. These results are valid for patients receiving IV thrombolysis before the thrombectomy. For the first time in the world of acute ischemic stroke, the mortality was significantly reduced in ESCAPE (10% against 19%, $p < 0.05$). In addition, subgroup analyses of MR CLEAN and ESCAPE trials demonstrated that the benefit of thrombectomy remained among patients older than 80 years old and with various NIHSS thresholds, as well as among patients with tandem occlusions in ESCAPE and REVASCAT. However, rapid management of brain infarction remains mandatory, requiring the involvement of all healthcare stakeholders, as IV thrombolysis, stent retriever thrombectomy should be performed as soon as possible. In fact, in MR CLEAN and EXTEND-IA, the delay between the imaging and the femoral puncture was 60 min and the delay between the imaging and the first stent deployment was 90 min in ESCAPE. In SWIFT PRIME, the delay between the imaging and the femoral puncture was 90 min. These data highlight the importance of minimizing time to recanalization from the pre-hospital stage to the endovascular suite. In addition, it is suggested that these excellent results were obtained by the fact that thrombectomy procedures were performed at relatively high-volume centres, as reported on consensus statement of ESO, ESMINT and ESNR (ESO-Karolinska Stroke Update 2014). This procedure should be realized by a neurointerventionist with threshold number of cases per year to guarantee the safety and efficacy of the thrombectomy. Thus, there is a need for a centralization of thrombectomy procedure and eligible patients should be transferred early to these interventional neuroradiology centres. Interestingly, the addition of intra-arterial treatment therapy compared with standard treatment

[1]DHU IRIS, Department of Interventional Neuroradiology, Bron, France
[2]Université Claude Bernard Lyon 1, Lyon, France
[3]Centre de neuroscience cognitive, Bron, France

Corresponding author:
Benjamin Gory, DHU IRIS, Department of Interventional Neuroradiology, Hôpital Neurologique Pierre Wertheimer, Hospices Civils de Lyon, 59 Bd Pinel, 69677 Bron, France.
Email: benjamin.gory@chu-lyon.fr

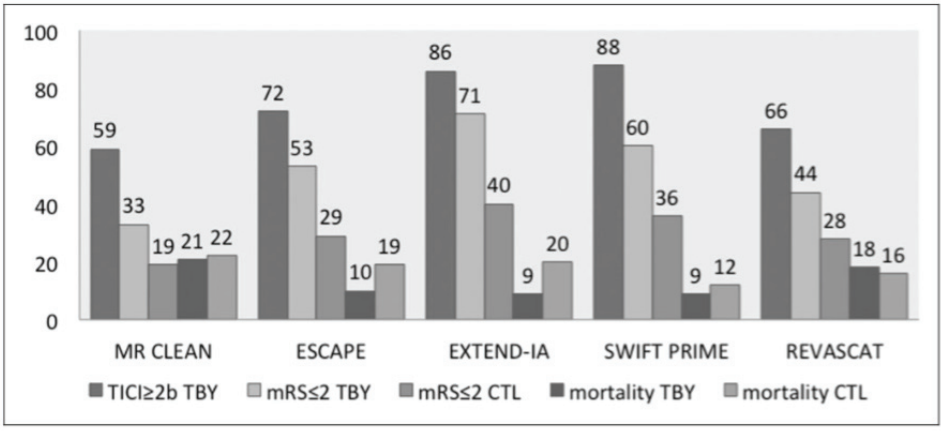

Figure 1. Rate of reperfusion (TICI 2b-3), good clinical outcome (mRS 0–2 at 3 months) and mortality in intra-arterial thrombectomy (TBY) and control (CTL) groups.

Table 1. Baseline characteristics of patients in intra-arterial thrombectomy (TBY) and control (CTL) groups.

TBY/CTL	MR CLEAN	ESCAPE	EXTEND-IA	SWIFT PRIME	RESVASCAT
Number of patients	233/267	165/150	35/35	98/98	103/103
Median NIHSS	17/18	16/17	17/13	17/17	17/17
rt-PA IV before TBY (%)	87	76	100	98	73
M1 occlusion (%)	66	68	51	68	65
Tandem occlusion (%)	32	13	–	0	19
Reperfusion onset (min)	260	241	210	224	269
NNT (mRS ≤2 at 3 months)	8	4	3	4	–
sICH (%)	7/6	4/3	0/6	0/3	2/2

TBY: thrombectomy group; CTL: control group; sICH: symptomatic intracranial haemorrhage; ESCAPE: Endovascular Treatment for Small Core and Anterior Circulation Proximal Occlusion With Emphasis on Minimizing CT to Recanalization Times; EXTEND-IA: Extending the Time for Thrombolysis in Emergency Neurological Deficits–Intra-Arterial; MR CLEAN: Multicenter Randomized Clinical Trial of Endovascular Treatment for Acute Ischemic Stroke in the Netherlands; SWIFT PRIME: Solitaire With the Intention for Thrombectomy as Primary Endovascular Treatment Trial; REVASCAT: Randomized Trial of Revascularization With the Solitaire FR Device Versus Best Medical Therapy in the Treatment of Acute Stroke Due to Anterior Circulation Large Vessel Occlusion Presenting Within Eight Hours of Symptom Onset.

alone yielded a lifetime gain of 0.7 QALY for an additional cost of US$9911, which resulted in a cost of US$14,137 per QALY.[10] These findings suggest that there is a strong societal rationale for investment in intra-arterial treatment systems of care.

In conclusion, a new therapeutic era is now opening since it is now clear that stent retriever thrombectomy, in combination with IV thrombolysis, significantly increases neurological recovery at 3 months. These results validate thrombectomy in combination with IV thrombolysis as the new standard treatment of acute ischemic stroke with proximal arterial occlusion within 6 h. Each eligible patient will be able to benefit from this new brain revascularization technique in the shortest possible time, which will require a reorganization of care pathways and strengthening teams of interventional neuroradiologists.

Funding

The author(s) received no financial support for the research, authorship, and/or publication of this article.

Declaration of conflicting interests

The author(s) declared no potential conflicts of interest with respect to the research, authorship, and/or publication of this article.

References

1. Broderick JP, Palesch YY, Demchuk AM, et al. Endovascular therapy after intravenous t-PA versus t-PA alone for stroke. *N Engl J Med* 2013; 368: 893–903.
2. Kidwell CS, Jahan R, Gornbein J, et al. A trial of imaging selection and endovascular treatment for ischemic stroke. *N Engl J Med* 2013; 368: 914–923.

3. Ciccone A, Valvassori L, Nichelatti M, et al. Endovascular treatment for acute ischemic stroke. *N Engl J Med* 2013; 368: 904–913.
4. Berkhemer OA, Fransen PS, Beumer D, et al. A randomized trial of intraarterial treatment for acute ischemic stroke. *N Engl J Med* 2015; 372: 11–20.
5. Jovin TG, Chamorro A, Cobo E, et al. Thrombectomy within 8 hours after symptom onset in ischemic stroke. *N Engl J Med* 2015; Apr 17. [Epub ahead of print].
6. Goyal M, Demchuk AM, Menon BK, et al. Randomized assessment of rapid endovascular treatment of ischemic stroke. *N Engl J Med* 2015; 372: 1019–1030.
7. Campbell BC, Mitchell PJ, Kleinig TJ, et al. Endovascular therapy for ischemic stroke with perfusion-imaging selection. *N Engl J Med* 2015; 372: 1009–1018.
8. Saver JL, Goyal M, Bonafe A, et al. Stent-retriever thrombectomy after intravenous t-PA vs. t-PA alone in stroke. *N Engl J Med* 2015; Apr 17. [Epub ahead of print].
9. Bracard S. Intra-arterial Thrombectomy in Acute Ischemic Stroke (THRACE). European Stroke Organisation (ESO) Conference 2015.
10. Leppert MH, Campbell JD, Simpson JR, et al. Cost-effectiveness of intra-arterial treatment as an adjunct to intravenous tissue-type plasminogen activator for acute ischemic stroke. *Stroke* 2015; May 26. [Epub ahead of print].

2.5.2.2 Sélection par l'imagerie

La thrombectomie s'adresse aux patients avec une occlusion artérielle documentée d'un gros tronc proximal. La réalisation d'une imagerie vasculaire est donc cruciale pour confirmer et localiser l'occlusion mais également pour la préparation de la thrombectomie (type de cathéters, accés artériel, longueur du caillot, etc). L'étude IMS 3 s'était révélée positive pour les patients présentant une occlusion artérielle sur l'imagerie non-invasive initiale.[69] L'étude de la viabilité du tissu cérébral est également importante pour obtenir un fort bénéfice de la revascularisation.[70] La sélection était faite dans la majorité des essais sur le scanner (MR CLEAN, ESCAPE, EXTEND-IA). Dans l'essai EXTEND-IA, un scanner de perfusion était systématiquement réalisé afin d'inclure que les patients présentant un infarctus de petite taille (volume<70 mL). L'analyse perfusionnelle était réalisée avec le logiciel automatisé RAPID afin de minimiser le temps d'analyse. Il ne semble pas y avoir de bénéfice pour les infarctus étendus avec une score ASPECTS≤4 (OR=1,09, IC95%: 0,14-8,46) selon la méta-analyse sur données individuelles des cinq études randomisées.[71] L'interêt de la perfusion cérébrale, que ce soit en scanner ou en IRM, est actuellement débattu. Effectivement, l'analyse de la perfusion avec quantification de l'hypoperfusion pourrait sélectionner les patients avec une zone à risque importante. Cependant, aucune perfusion n'était demandée dans l'étude MR CLEAN, REVASCAT et THRACE. De plus, le traitement et l'analyse de la perfusion peut retarder la recanalisation artérielle, alors que 1,6 patients en moins seront autonomes pour 100 patients traités toutes les 6 minutes de perdues.[72] L'angio-scanner multiphasique pourrait être une alternative intéressante puisqu'il semble fournir des données semblables au scanner de perfusion, avec une analyse plus simple et plus rapide.[73]

2.5.2.3 Sélection par le temps

L'obtention de tels résultats nécessitait une prise en charge ultra-rapide avec optimisation des délais de chaque étape.[74,75] Un délai entre la réalisation du scanner et la ponction fémorale était de 60 minutes et le délai entre le scanner et la première reperfusion était de 90 minutes dans ESCAPE. Bien que la limite horaire de traitement était de 12 heures dans ESCAPE, la reperfusion cérébrale était obtenue précocement dans la majorité des cinq essais, aux alentours de 260 minutes. Les recommandations actuelles préconisent que la reperfusion devrait être terminée 6

heures après le début des symptômes. Cependant, dans ESCAPE pour les 49 patients (15,5%) inclus au-delà de 6 heures, le bénéfice de la thrombectomie par comparaison au meilleur traitement médical était conservé. L'optimisation de l'ensemble des délais de prise en charge est donc un objectif majeur à l'heure actuelle.

2.5.2.4 Occlusion en tandem

La revascularisation de l'IC par occlusion en tandem de la circulation antérieure (occlusion intracrânienne associée à une occlusion carotidienne cervicale) n'est pas clairement établie. La gestion endovasculaire de telles situations est plus complexe, plus longue et le traitement de l'occlusion cervicale peut nécessiter la mise en place d'un stent carotidien. Cependant, en l'absence de traitement, le risque de récidive thrombo-embolique persiste durant plusieurs jours, d'autant plus qu'une endartériectomie ne peut pas être réalisée rapidement en cas de thrombolyse IV.[76]

L'existence d'une lésion cervicale en tandem n'était pas un critère d'exclusion dans la majorité des essais (MR CLEAN, ESCAPE et REVASCAT). Bien que le nombre de patients soit relativement faible, il persiste un bénéfice fonctionnel significatif à 3 mois. Bien que le nombre de patients soit relativement limité (122 patients), la méta-analyse sur données individuelles des cinq études montre un bénéfice de la thrombectomie (OR=2,95 ; IC95%: 1,38-6,32).[71] Nous avons réalisé une revue systématique de la littérature sur la thrombectomie par stent-retrievers des occlusions en tandem de la circulation antérieure entre 2010 et 2015. Les résultats sont les suivants: recanalisation (TICI≥2b)=81%; hémorragie cérébrale symptomatique=7%; évolution neurologique favorable (mRS≤2 à 3 mois)=44%; et mortalité=13%.[77] Il semblerait que le stenting carotidien en phase aigue.[78] Les résultats de cette étude ont été publiés dans *European Radiology* (Stent-retriever thrombectomy for acute anterior ischemic stroke with tandem occlusion: a systematic review and meta-analysis; IF=3,64) en 2016.

Stent-Retriever Thrombectomy for Acute Anterior Ischemic Stroke with Tandem Occlusion: A Systematic Review and Meta-Analysis

Rotem Sivan-Hoffmann[1,2,3] · Benjamin Gory[1,2] · Xavier Armoiry[4,9] · Mayank Goyal[5] · Roberto Riva[1] · Paul Emile Labeyrie[1] · Anne-Claire Lukaszewicz[2,6,7] · Jean-Jacques Lehot[2,6,7] · Laurent Derex[8] · Francis Turjman[1,2]

Received: 21 January 2016 / Revised: 10 March 2016 / Accepted: 15 March 2016
© European Society of Radiology 2016

Abstract

Objectives To assess the efficacy and safety profile of stent-retriever thrombectomy (SRT) in acute anterior ischemic stroke patients with tandem occlusion.

Materials and methods Using the MEDLINE database, we conducted a systematic review and meta-analysis of all studies that included patients with acute ischemic stroke attributable to tandem occlusion who received treatment with SRT between November 2010 and May 2015.

Results The literature search identified 11 previous studies involving a total of 237 subjects out of whom 193 (81.4 %) were treated with acute stent placement for the extracranial internal carotid artery occlusion. Mean initial NIHSS score was 17, and median time from onset to recanalization was 283.5 min. Mean intravenous thrombolysis rate was 63.8 %. In the meta-analysis, the recanalization rate reached 81 % (95 % CI, 73–89). Meta-analysis of clinical outcomes showed a pooled estimate of 44 % (95 % CI, 33–55; 10 studies) for favourable outcome, 13 % (95 % CI, 8–20; 10 studies) for mortality, and 7 % (95 % CI, 2–13; eight studies) for symptomatic intracranial haemorrhage.

Conclusion SRT with emergency carotid stenting is associated with acceptable safety and efficacy in acute anterior stroke patients with tandem occlusion compared to natural history. However, the best modality to treat proximal stenosis is based on an individual case basis.

Key Points

- *Stent retriever thrombectomy of tandem occlusion is efficient and safe.*
- *Emergent carotid stenting during thrombectomy increase symptomatic intracranial haemorrhage without impact mortality.*
- *Thrombectomy of tandem anterior circulation occlusion may be the first therapeutic option*

Keywords Stent retriever · Stroke · Thrombectomy · Large vessel occlusion · Anterior circulation

Rotem Sivan-Hoffmann and Benjamin Gory contributed equally to this work.

✉ Benjamin Gory
benjamin.gory@chu-lyon.fr

[1] FHU IRIS, Department of Interventional Neuroradiology, Hospices Civils de Lyon, Hôpital Neurologique Pierre Wertheimer, 59 Boulevard Pinel, Bron, France

[2] Université Claude Bernard lyon 1, Lyon, France

[3] Department of Interventional Neuroradiology, Western Galilee Hospital, Nahariyya, Israel

[4] Hospices Civils de Lyon, Délégation à la Recherche Clinique et à l'Innovation, Cellule Innovation/UMR-CNRS 5510/MATEIS, Bron, France

[5] Department of Radiology and Clinical Neurosciences, University of Calgary, Calgary, Alberta, Canada

[6] Fédération Hospitalo-Universitaire d'Anesthésie Réanimation Neurologique, Hôpital Neurologique Pierre Wertheimer, Bron, France

[7] EA PI3 Pathophysiology of injury-induced immunosuppression, Université Claude Bernard Lyon 1, Lyon, France

[8] FHU IRIS, Department of Neurology, Stroke Unit, Hospices Civils de Lyon, Hôpital Neurologique Pierre Wertheimer, Bron, France

[9] Division of Health Sciences, The University of Warwick, Warwick Medical School, Coventry, England

Published online: 16 April 2016

Introduction

Acute ischemic strokes due to tandem occlusions of the extracranial internal carotid artery (ICA) and the distal ICA and/or proximal middle cerebral artery (MCA) are associated with poor prognosis [1]. Recanalization rate of large vessel occlusion had been proven to improve significantly using stent retrievers as opposed to intravenous (IV) thrombolysis in several trials [2–6], which was the most powerful predictor of favourable outcome in stroke patients [7]. Since the publications of MR CLEAN, ESCAPE, EXTEND-IA, SWIFT PRIME, and REVASCAT, stent-retriever thrombectomy (SRT) is now the new standard of care in association with IV thrombolysis for stroke with distal ICA and/or proximal MCA occlusion [8]. However, endovascular treatment of tandem occlusion could be more difficult and take more time and could require emergency ICA stenting, which increases the risk of symptomatic intracranial haemorrhage (sICH) due to antiplatelet therapy. Pending the results of randomized trial including specifically the tandem occlusions and/or meta-analysis of tandem stroke patients included in MR CLEAN, ESCAPE, and REVASCAT trials, the benefit and safety of SRT still needs to be determined in stroke patients with acute tandem occlusions.

The aim of this study was to assess efficacy and safety outcomes for SRT in anterior circulation stroke patients with acute tandem occlusion. We, therefore, conducted a systematic review of all previous studies using this endovascular approach.

Materials and methods

Using the MEDLINE database and keywords terms of "tandem occlusion", "carotid occlusion", "acute stroke", "acute carotid stenting", "endovascular treatment", we searched for studies published between 1 November 2010 and 1 May 2015 that included patients with acute ischemic stroke attributable to tandem occlusion who had received treatment with SRT regardless of the study design. We included only articles that used stent-retrievers for thrombectomy or those where we could extract the data on patients treated with stent-retrievers. Thus, articles with mixture of thrombectomy devices without specific outcome on patients treated with stent-retrievers were excluded. Only studies with > 5 cases of stroke associated with tandem occlusion were included in our analysis to minimize the chance of anecdotal outcomes. Two authors (RSH) identified potentially relevant articles at title or abstract level and obtained the full text for detailed review.

Data analysis

Each study had to report recanalization rates, functional neurological outcomes symptomatic intracerebral haemorrhage (sICH) rates, and mortality rates. Successful recanalization was defined as "thrombolysis in cerebral infarction" (TICI) ≥2b revascularization of the MCA. Favourable outcome was defined as modified Rankin Scale (mRS) ≤2 at 90 days. Mortality was evaluated at discharge or 90 days as determined by each author. According to European Cooperative Acute Stroke Study II (ECASS-II) [9], sICH was defined as any parenchymal hematoma, subarachnoid haemorrhage, or intraventricular haemorrhage associated with worsening of the National Institutes of Health Stroke Scale (NIHSS) score by ≥4 within 24 h.

Meta-analysis

The 95 % CIs of the estimates were built with the Wilson method. The estimate and the 95 % CI of the mean percentage over all the studies were obtained for each outcome using a logistic mixed model with a random effect on the intercept in order to take into account the heterogeneity between the studies. The meta-analyses were carried out using the metaprop Stata command on Stata/SE 14.1 (Statacorp LP, College Station TX, USA) [10]. We prepared this report with reference to MOOSE (meta-analyses of observational studies) guidelines.

Individual study quality assessment

The included studies being uncontrolled, individual study quality was assessed using a checklist published by the National Institutes of Health for before-after (pre-post) studies with no control group [11]. This 12-item checklist enables an assessment of uncontrolled studies and provides an overall quality rating. Quality assessment was performed independently by two authors (BG).

Results

A total of 180 citations were identified. After reviewing the records at title or abstract level, 35 articles were read in full and 11 were judged eligible for inclusion (Fig. 1) [12–22]. The subgroup of tandem stroke patients in MR CLEAN, ESCAPE, and REVASCAT trials were not included because of the unavailability of recanalization, favourable outcome, sICH, and mortality rates [2, 3, 5]. The included studies enrolled 237 patients (mean sample size, 21; range, 7–43). All of the studies were case series; most of them ($n=9$) were classified as retrospective case series analysis. Studies used for analysis for each group, including methodological and baseline characteristics of the included studies, as well as treatment outcomes, are listed in Table 1.

All patients received thrombectomy with stent-retrievers, the Solitaire stent (Covidien) was used in all studies, and in

Table 1 Studies of stent retriever thrombectomy in acute ischemic stroke with tandem occlusion

Study	Patients, n	ICA stenting n	Mean age, years	IV thrombolysis n (%)	Initial mean NIHSS	Time to recanalisation, min	sICH	Recanalisation n (%)	Favorable outcome n (%)	Mortality at 3 months n (%)
Lescher 2015 [17]	39	9	68	29 (74.4)	14	280	4 (10.3)	25 (64.1)	14 (35.2)	4 (10.3)
Stampfl 2014 [14]	24	24	67	22 (91.7)	18	230		15 (62.5)	8 (33.3)	4 (16.7)
Papanagiotou 2011 [10]	9	9	65		17	246	0	9 (100)	4 (44.4)	0
Lockau 2014 [18]	37	37	63	20 (54.1)	17		4 (10.8)	27 (73)	17 (45.9)	7 (18.9)
Soize 2014 [15]	11	2	68	6 (54.6)	19	302	3 (27.2)	9 (81)	2 (18.2)	5 (45.5)
Mishra 2015 [19]	7	7	66	2 (28.6)	18	287	0	7 (100)	7 (100)	0
Maurer 2014 [13]	43	43	68	33 (76.7)	13		5 (11.6)	33 (76.7)	14* (32.6)	9* (20.9)
Machi 2012 [11]	10	5	66	7 (70)	17	292	1 (10)	8 (80)		1 (10)
Mpotsaris 2013 [12]	17	17	59	14 (82.4)	16			16 (94.1)	7 (41.2)	2 (11.8)
Yoon 2015 [20]	16	16	71		14	287		15 (93.8)	8 (50)	
Cohen 2014 [16]	24	24		10 (41.7)	20	200	0	19 (79.2)	13 (54.2)	2 (8.3)

ICA indicates internal carotid artery; *IV* indicates intravenous; *NIHSS* indicates National Institutes of Health Stroke Scale; *sICH*, symptomatic intracranial hemorrhage.

Time to recanalisation was expressed in minutes; Recanalisation defined as a TICI score of 2b or 3; Favorable outcome defined as an mRS score of 2 or less at 3 months; sICH was defined as any parenchymal hematoma, subarachnoid hemorrhage, or intraventricular hemorrhage associated with worsening of the NIHSS score by ≥4 within 24 h [9].

*Outcome was determined at discharge.

four series a combination of devices (Solitaire; Revive, Codman Neurovascular; Trevo, Stryker; Preset, Phenox). A majority of patients ($n=193$) were treated with acute stent for the ICA occlusion during the same procedure. In five articles the stenting was done after thrombectomy, and in five it was done in an antegrade manner prior to thrombectomy. Three authors used both techniques. [13, 16, 20] The admission mean NIHSS score was 17 (range, 14–20), and median time from onset to recanalization was 283.5 min (range, 200–302; eight studies). Mean intravenous (IV) thrombolysis rate was 63.8 % (range, 28.6-91.7; nine studies).

In the meta-analysis (237 patients), the overall recanalization rate was 81 % (95 % CI, 73–89), and clinical outcomes were favourable at 3 months in 44 % (95 % CI, 33–55; 10 studies). The recorded mortality was 13 % (95 % CI, 8–20; 10 studies) at 3 months follow-up, and the symptomatic intracranial haemorrhage was 7 % (95 % CI, 2–13; 8 studies) (Fig. 2). We found no evidence of major publication and selection bias by examining the funnel plots.

In the meta-analysis of tandem patients treated with acute ICA stenting (193 patients), the overall recanalization rate was 83 % (95 % CI, 73–91), and clinical outcomes were favourable at 3 months in 46 % (95 % CI, 35–58; nine studies). The recorded mortality was 13 % (95 % CI, 8–19; eight studies) at 3 months follow-up, and the symptomatic intracranial haemorrhage was 4 % (95 % CI, 0–10; six studies) (Fig. 3). We found no evidence of major publication and selection bias by examining the funnel plots. Antiplatelet therapy was noted in nine studies, and aspirin (250 to 500 mg) and clopidogrel (300 to 600 mg) was associated in six of them [12, 15–17, 20, 22]. In the study of Soize el al [17], a single IV bolus of 250 mg aspirin was administered after ICA stent

Fig. 1 PRISMA flow diagram showing screening and selection of studies for systematic review

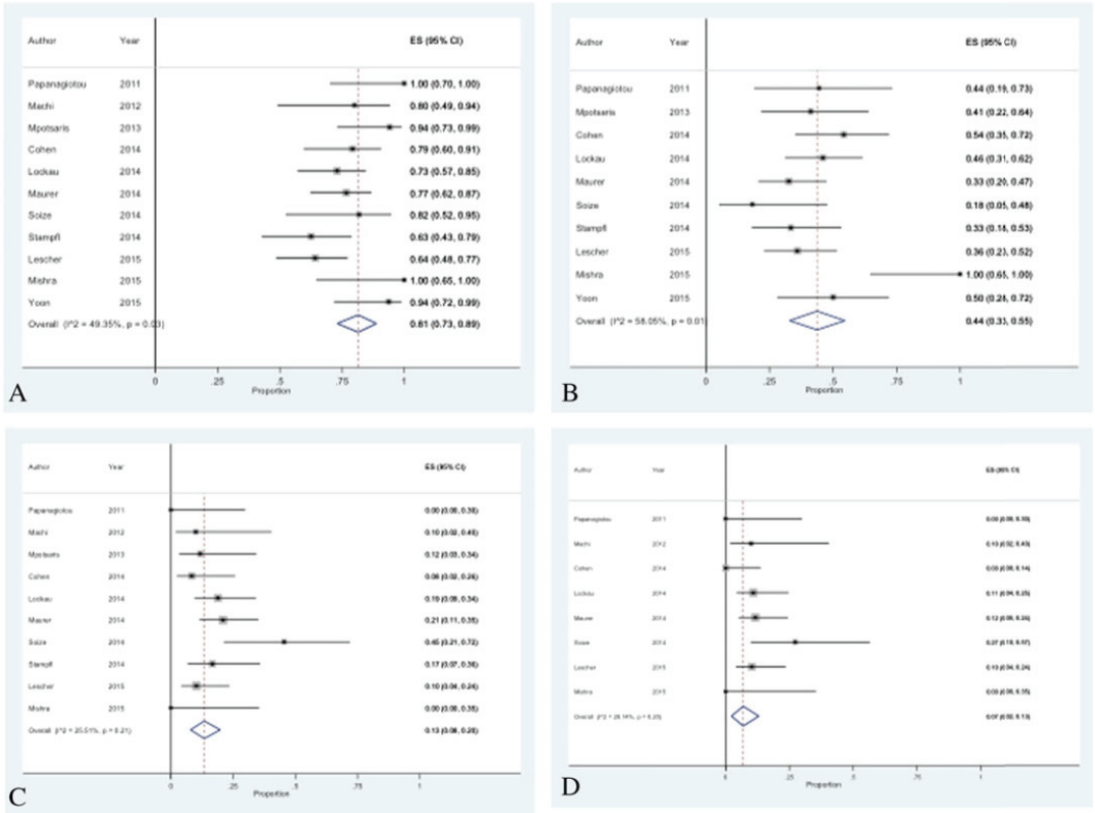

Fig. 2 Forest plots for (A) recanalization, (B) favourable outcome, (C) mortality, and (D) symptomatic intracranial haemorrhage in tandem patients

deployment. In one study, tirofiban and eptifibatide was added to the association of aspirin and clopidogrel [14, 20], respectively. Acute carotid stent thrombosis was reported in only one study (one out of 24 patients) [22].

Quality assessment

Nine studies were retrospective whereas two were prospective. All were non-comparative. Studies had large heterogeneity in terms of methods for the assessment of outcomes (presence or not of an adjudication committee; presence or not of a centralized core laboratory; different antiplatelet regimen). Using the prespecified tool, the quality rating of studies was considered good in two studies, the other being rated as fair or poor. The main limitations of studies were as follows: no prespecification of selection criteria for the study population; no justification of sample size; no independent assessment of outcome measures across all study participants. Consequently, the risk of bias was significant in all but two studies.

Discussion

Efficacy of SRT in tandem occlusions

Pooled data from all of the studies included in our analysis suggest high successful recanalization rates and acceptable favourable outcome rates for acute tandem occlusion stroke patients treated with SRT. The overall recanalization rate was 81 % (95 % CI, 73–89), and the pooled estimate of favourable clinical outcome was 44 % (95 % CI, 33–55). Similar results were recently reported in a large series of 170 tandem anterior stroke patients included in four German databases between 2007 (before the introduction of stent-retrievers for mechanical thrombectomy) and 2014 with a recanalization rate of 77 %, and a favourable outcome in 36 % of cases [23]. High rate of recanalization (87 %) and favourable outcome (68 %) were reported in December 2015 in series of 47 consecutive stroke patients with carotid occlusion or high-grade stenosis and concomitant intracranial embolus treated with carotid stenting and intracranial SRT between September 2011 and

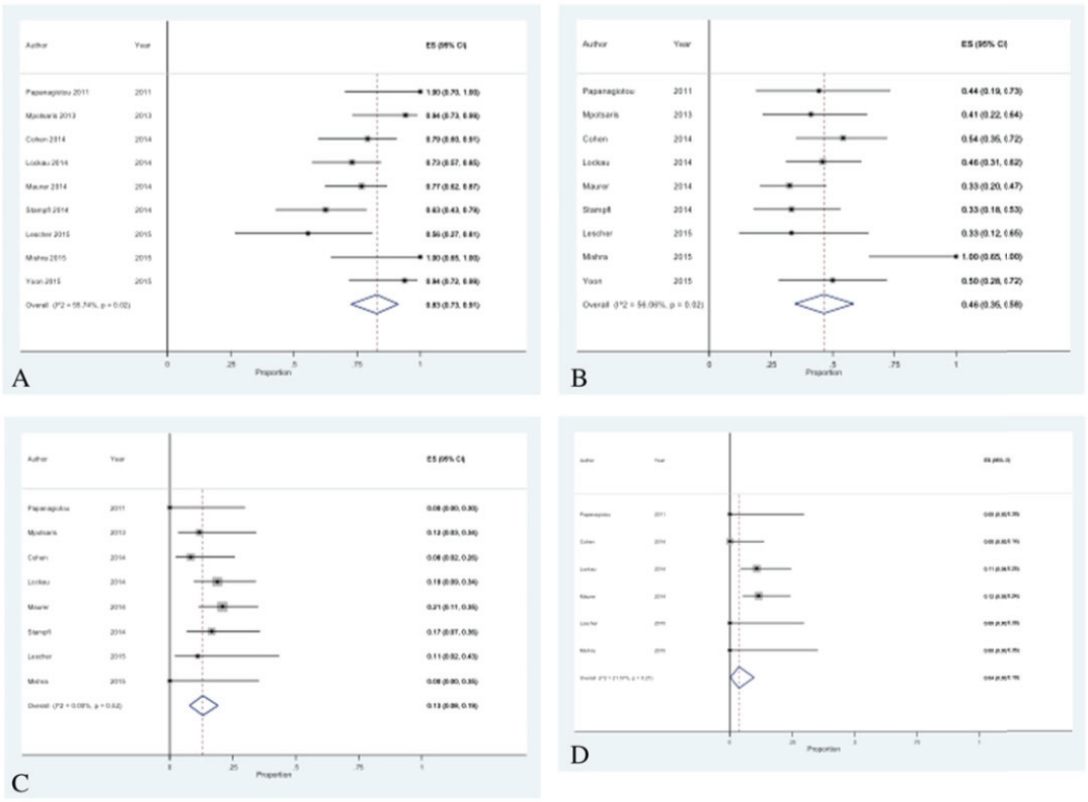

Fig. 3 Forest plots for (A) recanalization, (B) favourable outcome, (C) mortality, and (D) symptomatic intracranial haemorrhage in tandem patients treated with acute carotid stenting

December 2014 (median NIHSS 16, 85 % IV thrombolysis, mean time from stroke onset to recanalization 311 min) [24]. This series was not included in our meta-analysis because it was very recently published. The functional benefit at 3 months of SRT in association with IV thrombolysis over IV thrombolysis alone was recently proven in the setting of intracranial occlusions; however, the presence of extracranial ICA tandem occlusion seems not change those results, as the ESCAPE, MR CLEAN, and the EXTEND IA reported better outcome within this subgroup. In fact, the superiority of SRT persists significantly in the subgroup of patients with tandem occlusion in MR CLEAN (75 out of 233 patients; OR = 1.43, 95 % CI = 0.78-2.64), ESCAPE (21 out of 165 patients; OR = 9.64, 95 % CI = 2.62-35.49), and REVASCAT (19 out of 102 patients; OR = 4.3, 95 % CI = 1.5-12.5) [2, 3, 5]. In our study, bridging therapy was used in the majority of cases (63.8 %), a similar rate of thrombolysis in REVASCAT trial (68 %). A previous meta-analysis in 2012 including a majority of series without stent retrievers has suggested that an endovascular approach to stroke caused by acute ICA occlusion results in higher rates of favourable outcomes than treatment with IV thrombolysis alone [25], since the rate of recanalization of IV thrombolysis alone is very low for ICA (less than 10 %) [26]. In addition, in a subgroup analysis, distal ICA and tandem ICA and M1 occlusions showed greater recanalization and a trend toward better outcome with endovascular treatment in IMS III trial [27].

In our meta-analysis, recanalization and favourable outcome rates in tandem occlusion treated by SRT are in line with the results of MR CLEAN, ESCAPE, and REVASCAT trials [2, 3, 5]. This favourable outcome rate could be explained by a systematic use of stent-retrievers and an early recanalization. Although no tandem occlusion was treated in SWIFT and TREVO 2 trials, stent-retrievers achieved faster and more complete recanalization, and improve significantly the rate of favourable clinical outcomes in large vessel occlusion strokes compared to the previous generation of mechanical devices such as the MERCI retriever [28, 29]. In addition, early recanalization is the most powerful predictor of stroke outcome after either IV thrombolysis or either endovascular therapy with or without stent-retrievers [30–32]. Endovascular treatment of tandem occlusion can possibly take

more time compared to that of intracranial occlusion alone. However, no published data compared the time to recanalization after thrombectomy between tandem occlusion and intracranial occlusion alone. In our study, the median time from onset to recanalization was relatively short (283.5 min), this may explain at least partially our favourable outcome rate.

Safety of SRT in tandem occlusions

Early administration of aspirin in acute stroke patients treated with thrombolysis is usually not recommended during the first 24 h because of the higher risk of sICH. In fact, in the randomized trial ARTIS trial, sICH occurred more frequently in the aspirin group compared to the standard treatment group (4.3 % versus 1.6 %, 95 % CI, 0.2-5.4; $p=0.04$), and sICH was more often the cause of poor outcome in the aspirin group compared to the standard treatment group (11 vs. 1, $p=0\cdot 006$) [33]. In our study, acute ICA stenting was performed in the majority of thrombectomy procedures in studies included in our analysis (81.4 %, 193 ICA stenting out of 237 tandem occlusions). According to our meta-analysis, emergency stent placement in the extracranial ICA in combination with anterior circulation thrombectomy is associated with a reasonable risk of sICH (7 %), which is probably related to early administration of antiplatelet therapy. In the study of Lescher et al, 39 consecutive patients were included and nine of them received cervical ICA stent placement. Surprisingly, no sICH occurred in ICA stent group whereas four patients (13 %) presented sICH. There was no significant difference in the occurrence of sICH in patients with antiplatelet therapy after stent placement although the majority of patients received IV thrombolysis (73 % versus 78 %) [19]. In a recent review of intra-arterial treatment of patients with acute ischemic stroke due to ICA occlusion, Kappelhof et al reported an overall sICH rate of 9 % for all cases ICA occlusion, and 16 % for tandem cases with no statistical differences [34]. In addition, in the population with extracranial ICA occlusion, stenting resulted in a higher recanalization rate (87 % vs. 48 %, $p=0.001$), favourable outcome rate (68 % vs. 15 %, $p<0.001$) and lower mortality (18 % vs. 41 %, $p=0.048$) than intra-arterial thrombolysis. Two approaches of ICA stenting are available. In this review including 11 studies, six and five series reported retrograde and antegrade stenting technique, respectively. Lockau et al reported that the mean angiography time was significantly shorter in the "thrombectomy first" group (43.1 ± 30.8 vs. 110.8 ± 43.0 min, $p<0.001$), and more patients had favourable outcomes after 3 months (52.0 vs. 33.3 %, $p=0.319$) [20], whereas Stampfl et al found a median increase of the reperfusion time of 20 min when stenting was necessary [16]. To date, there is not enough good quality evidence in the literature to support acute stenting of carotid stenosis in the acute setting of tandem lesions in ischemic stroke. Operator judgment is advised on an individual case basis. A conservative approach would be balloon dilation of the stenosis to complete MCA thrombectomy and once patient stability and lack of hemorrhagic transformation of stroke is ascertained [9, 35, 36], carotid stenting must be employed or a carotid endarterectomy can be performed based on consensus opinion. Acute stent placement in carotid stenosis in the situation of tandem lesions in ischemic stroke may be potentially hazardous and hence sound operator judgment is recommended before embarking on such a procedure.

Thrombectomy using stent-retrievers in tandem occlusion patients did not impact negatively on mortality since our meta-analysis showed a pooled estimate of 13 % (95 % CI, 8–20; 10 studies). Before the demonstration of clinical benefit of SRT, the safety of endovascular approach were demonstrated in three randomized clinical trials in 2013 [37–39]. In fact, these trials showed The trial showed similar safety outcomes with endovascular therapy after IV thrombolysis, as compared with IV thrombolysis alone. However, stent-retrievers were used in only a small number of patients. In addition, our findings are consistent with data from the five positive trials (range, 9–21 %) [2–6]. In ESCAPE trial, the mortality was significantly reduced when the patients was reperfused by stent-retrievers compared to thrombolysis alone since the adjusted odds ratio was 0.5 (95 % CI, 0.3-0.8) [3]. The earlier time to reperfusion in this study may account for a relatively low mortality rate, especially in a severe group of acute ischemic stroke [1]. The effect of shorter interval from symptom onset to reperfusion was previously reported in a large collaborative pooled analysis of seven endovascular databases including 480 patients [40]. The adjusted odds ratio for each 30-minute time increase was 1.21 (95 % CI, 1.09-1.34; $p<0.001$) for mortality, and the positive effect of onset-to-reperfusion time on mortality was stronger in patients with ICA occlusion than in patients with isolated MCA within 6 h [40].

Limitations

There are limitations of our study. The articles included in our systematic review were heterogeneous in terms of study design. Centres differ in their treatment protocols and interpretation and reporting of results, which should be considered when interpreting the results of our systematic analysis. We did not have access to the individual data of the studies and could not separate patients who were treated with acute carotid stenting from those who did not. This is a limit to appreciate the impact of SRT alone and with carotid stenting on clinical outcomes, especially for sICH rate. A range of antiplatelet protocols was used: Soize et al [17] administered a 250 mg IV bolus of aspirin after stent placement, whereas Lockau et al [20] gave a weight-adapted bolus of tirofiban followed by a continuous infusion for 24 h. The risk of acute instent-thrombosis seems very low since this phenomenon was reported in only one study in our analysis [22]. Recently,

Sorkin et al reported a case of hyperacute (25 min later) carotid stent thrombosis successfully treated by intra-arterial bolus dose of eptifibatide. The patient was discharge 3 days post-revascularisation on dual antiplatelet therapy with an NIHSS score of 1 [41]. In the Danish series, eight (17 %) patients had acute stent thrombosis during procedure [24]. In seven of those patients, stent recanalization was achieved with local administration of GPIIb/IIIa inhibitor; in one patient recanalization was not attempted because of excellent collateral flow and complete intracranial recanalization. Thirty-nine (91 %) patients had patent carotid stents at 3-month follow-up while four (9 %) patients had occluded stents [24].

Conclusions

Our study supports that thrombectomy using stent-retrievers with emergency stenting of cervical ICA is associated with acceptable safety and efficacy in acute anterior stroke patients with tandem occlusion. The jury is still out about the best way to treat proximal stenosis in tandem lesions with anterior circulation acute ischemic stroke. Whether to treat by acute stenting or salvage balloon angioplasty to complete mechanical thrombectomy followed by delayed stenting or endarterectomy are decisions which should be made by the operator on an individual case basis bearing in mind the various pros and cons of each method of treatment.

Acknowledgments The scientific guarantor of this publication is Benjamin Gory, MD, MSc. The authors of this manuscript declare no relationships with any companies, whose products or services may be related to the subject matter of the article. The authors state that this work has not received any funding. Xavier Armoiry kindly provided statistical advice for this manuscript. Institutional Review Board approval was not required because it's a systematic review. Written informed consent was not required for this study because it's a systematic review of published articles. Approval from the institutional animal care committee was not required because it's clinical research. Some study subjects or cohorts have been previously reported in Pubmed database. Methodology: retrospective, observational, multicenter study.

References

1. Rubiera M, Ribo M, Delgado-Mederos R, Santamarina E, Delgado P, Montaner J et al (2006) Tandem internal carotid artery/middle cerebral artery occlusion: an independent predictor of poor outcome after systemic thrombolysis. Stroke 37:2301–2305
2. Berkhemer OA, Fransen PS, Beumer D, van den Berg LA, Lingsma HF, Yoo AJ et al (2015) A randomized trial of intraarterial treatment for acute ischemic stroke. N Engl J Med 372:11–20
3. Goyal M, Demchuk AM, Menon BK, Eesa M, Rempel JL, Thornton J et al (2015) Randomized assessment of rapid endovascular treatment of ischemic stroke. N Engl J Med 372: 1019–1030
4. Campbell BC, Mitchell PJ, Kleinig TJ, Dewey HM, Churilov L, Yassi N et al (2015) Endovascular therapy for ischemic stroke with perfusion-imaging selection. N Engl J Med 372:1009–1018
5. Jovin TG, Chamorro A, Cobo E, de Miquel MA, Molina CA, Rovira A et al (2015) Thrombectomy within 8 hours after symptom onset in ischemic stroke. N Engl J Med 372:2296–2306
6. Saver JL, Goyal M, Bonafe A, Diener HC, Levy EI, Pereira VM et al (2015) Stent-retriever thrombectomy after intravenous t-PA vs. t-PA alone in stroke. N Engl J Med 372:2285–2295
7. Kharitonova TV, Melo TP, Andersen G, Egido JA, Castillo J, Wahlgren N, SITS investigators (2013) Importance of cerebral artery recanalization in patients with stroke with and without neurological improvement after intravenous thrombolysis. Stroke 44: 2513–2518
8. Grotta JC, Hacke W (2015) Stroke neurologist's perspective on the new endovascular trials. Stroke 46:1447–1452
9. Hacke W, Kaste M, Fieschi C, von Kummer R, Davalos A, Meier D et al (1998) Randomised double-blind placebo-controlled trial of thrombolytic therapy with intravenous alteplase in acute ischaemic stroke (ECASS II). Lancet 352:1245–1251
10. Nyaga VN, Arbyn M, Aerts M (2014) Metaprop: a Stata command to perform meta-analysis of binomial data. Arch Public Health 72: 39
11. U.S. department of Health and Human services-National Institutes of Health (NIH) (2014) Quality Assessment Tool for Before-After (Pre-Post) Studies With No Control Group
12. Papanagiotou P, Roth C, Walter S, Behnke S, Grunwald IQ, Viera J et al (2011) Carotid artery stenting in acute stroke. J Am Coll Cardiol 58:2363–2369
13. Machi P, Lobotesis K, Maldonado IL, Costalat V, Vendrell JF, Riquelme C et al (2012) Endovascular treatment of tandem occlusions of the anterior cerebral circulation with solitaire FR thrombectomy system. Initial experience. Eur J Radiol 81:3479–3484
14. Mpotsaris A, Bussmeyer M, Buchner H, Weber W (2013) Clinical outcome of neurointerventional emergency treatment of extra- or intracranial tandem occlusions in acute major stroke: antegrade approach with wallstent and solitaire stent retriever. Clin Neuroradiol 23:207–215
15. Maurer CJ, Joachimski F, Berlis A (2014) Two in one: endovascular treatment of acute tandem occlusions in the anterior circulation. *Clin Neuroradiol*. Jul 3. [Epub ahead of print].
16. Stampfl S, Ringleb PA, Möhlenbruch M, Hametner C, Herweh C, Pham M et al (2014) Emergency cervical internal carotid artery stenting in combination with intracranial thrombectomy in acute stroke. AJNR Am J Neuroradiol 35:741–746
17. Soize S, Kadziolka K, Estrade L, Serre I, Barbe C, Pierot L (2014) Outcome after mechanical thrombectomy using a stent retriever under conscious sedation: comparison between tandem and single occlusion of the anterior circulation. J Neuroradiol 41:136–142
18. Cohen JE, Gomori JM, Rajz G, Itshayek E, Eichel R, Leker RR (2015) Extracranial carotid artery stenting followed by intracranial stent-based thrombectomy for acute tandem occlusive disease. J Neurointerv Surg 7:412–417
19. Lescher S, Czeppan K, Porto L, Singer OC, Berkefeld J (2015) Acute stroke and obstruction of the extracranial carotid artery combined with intracranial tandem occlusion: results of interventional revascularization. Cardiovasc Intervent Radiol 38:304–313
20. Lockau H, Liebig T, Henning T, Neuschmelting V, Stetefeld H, Kabbasch C et al (2015) Mechanical thrombectomy in tandem occlusion: procedural considerations and clinical results. Neuroradiology 57:589–598
21. Mishra A, Stockley H, Goddard T, Sonwalker H, Wuppalapati S, Patankar T (2015) Emergent extracranial internal carotid artery stenting and mechanical thrombectomy in acute ischaemic stroke. Interv Neuroradiol 21:205–214

22. Yoon W, Kim BM, Kim DJ, Kim DI, Kim SK (2015) Outcomes and prognostic factors after emergent carotid artery stenting for hyperacute stroke within 6 hours of symptom onset. Neurosurgery 76: 321–329
23. Behme D, Mpotsaris A, Zeyen P, Psychogios MN, Kowoll A, Maurer CJ et al (2015 Aug) Emergency stenting of the extracranial internal carotid artery in combination with anterior circulation thrombectomy in acute ischemic stroke: a retrospective multicenter study. AJNR Am J Neuroradiol 20 [Epub ahead of print]
24. Steglich-Arnholm H, Holtmannspötter M, Kondziella D, Wagner A, Stavngaard T, Cronqvist ME et al (2015) Thrombectomy assisted by carotid stenting in acute ischemic stroke management: benefits and harms. J Neurol 262:2668–2675
25. Mokin M, Kass-Hout T, Kass-Hout O, Dumont TM, Kan P, Snyder KV et al (2012) Intravenous thrombolysis and endovascular therapy for acute ischemic stroke with internal carotid artery occlusion: a systematic review of clinical outcomes. Stroke 43:2362–2368
26. del Zoppo GJ, Poeck K, Pessin MS, Wolpert SM, Furlan AJ, Ferbert A et al (1992) Recombinant tissue plasminogen activator in acute thrombotic and embolic stroke. Ann Neurol 32:78–86
27. Demchuk AM, Goyal M, Yeatts SD, Carrozzella J, Foster LD, Qazi E et al (2014) Recanalization and clinical outcome of occlusion sites at baseline CT angiography in the interventional management of stroke III trial. Radiology 273:202–210
28. Saver JL, Jahan R, Levy EI, Jovin TG, Baxter B, Nogueira RG et al (2012) Solitaire flow restoration device versus the Merci Retriever in patients with acute ischaemic stroke (SWIFT): a randomised, parallel-group, non-inferiority trial. Lancet 380:1241–1249
29. Nogueira RG, Lutsep HL, Gupta R, Jovin TG, Albers GW, Walker GA et al (2012) Trevo versus Merci retrievers for thrombectomy revascularisation of large vessel occlusions in acute ischaemic stroke (TREVO 2): a randomised trial. Lancet 380:1231–1240
30. Emberson J, Lees KR, Lyden P, Blackwell L, Albers G, Bluhmki E et al (2014) Effect of treatment delay, age, and stroke severity on the effects of intravenous thrombolysis with alteplase for acute ischaemic stroke: A meta-analysis of individual patient data from randomised trials. Lancet 384:1929–1935
31. Khatri P, Yeatts SD, Mazighi M, Broderick JP, Liebeskind DS, Demchuk AM et al (2014) Time to angiographic reperfusion and clinical outcome after acute ischaemic stroke: an analysis of data from the Interventional Management of Stroke (IMS III) phase 3 trial. Lancet Neurol 13:567–574
32. Sheth SA, Jahan R, Gralla J, Pereira VM, Nogueira RG, Levy EI, et al (2015) Time to endovascular reperfusion and degree of disability in acute stroke. *Ann Neurol* Jul 7.. [Epub ahead of print]
33. Zinkstok SM, Roos YB (2012) ARTIS investigators. Early administration of aspirin in patients treated with alteplase for acute ischaemic stroke: a randomised controlled trial. Lancet 380:731–737
34. Kappelhof M, Marquering HA, Berkhemer OA, Majoie CB (2015) Intra-arterial treatment of patients with acute ischemic stroke and internal carotid artery occlusion: a literature review. J Neurointerv Surg 7:8–15
35. Mlynash M, Lansberg MG, De Silva DA, De Silva DA, Lee J, Christensen S, Straka M et al (2011) Refining the definition of the malignant profile: insights from the DEFUSE-EPITHET pooled data set. Stroke 42:1270–1275
36. Gory B, Sivan-Hoffmann R, Riva R, Labeyrie PE, Huguet N, Nighoghossian N et al (2015) Repeated Solitaire mechanical thrombectomy in an acute anterior stroke patient. Revue Neurologique 171:682–684
37. Broderick JP, Palesch YY, Demchuk AM, Yeatts SD, Khatri P, Hill MD et al (2013) Endovascular therapy after intravenous t-PA versus t-PA alone for stroke. N Engl J Med 368:893–903
38. Kidwell CS, Jahan R, Gornbein J, Alger JR, Nenov V, Ajani Z et al (2013) A trial of imaging selection and endovascular treatment for ischemic stroke. N Engl J Med 368:914–923
39. Ciccone A, Valvassori L, Nichelatti M, Sgoifo A, Ponzio M, Sterzi R et al (2013) Endovascular treatment for acute ischemic stroke. N Engl J Med 368:904–913
40. Mazighi M, Chaudhry SA, Ribo M, Khatri P, Skoloudik D, Mokin M et al (2013) Impact of onset-to-reperfusion time on stroke mortality: a collaborative pooled analysis. Circulation 127:1980–1985
41. Sorkin GC, Dumont TM, Mokin M, Eller JL, Natarajan SK, Levy EI et al (2015) Hyperacute carotid stent thrombosis during emergent revascularization treated with intraarterial eptifibatide after systemic administration of recombinant tissue plasminogen activator. J Vasc Interv Neurol 8:50–55

2.5.2.5 Occlusion basilaire

Le pronostic des occlusions basilaires reste dramatique avec un taux de mortalité de 80-90%, en particulier en l'absence de recanalisation. Comme au niveau de la circulation antérieure, la thrombolyse doit être réalisée dans les 4,5 heures, bien que le délai de recanalisation semble également directement influencer le pronostic.[79] Alors que la thrombectomie est validée dans les 6 heures pour la circulation antérieure, la fenêtre horaire est plus large pour la circulation postérieure, en particulier en cas d'atteinte ischémique limitée. Dans le registre prospectif international BASICS, 592 patients ont été inclus et répartis en trois groupes (anti-thrombotique, thrombolyse et approche endovasculaire).[80] Il n'y a pas eu de supériorité statistiquement significative en faveur d'une stratégie thérapeutique. Cependant, les cas des patients du groupe endovasculaire étaient le plus souvent sévères et traités plus tardivement que ceux des les patients du groupe thrombolyse IV. Par ailleurs, les stent-retrievers n'étaient pas disponibles à cette période. Nous avons réalisé une méta-analyse sur la thrombectomie par stent-retrievers des occlusions aiguës de l'artère basilaire de novembre 2010 à avril 2014: recanalisation efficace (TICI ≥2b)=81%; hémorragie cérébrale symptomatique=4%; évolution neurologique favorable (mRS≤2 à 3 mois)=42%; mortalité=30%.[81] Les résultats de cette étude ont été publiés dans *Journal of Neurology, Neurosurgery & Pshychiatry* (Outcomes of stent retriever thrombectomy in basilar artery occlusion: an observational study and systematic review; IF=6,431) en 2016. Bien que certains auteurs aient rapporté une réversibilité des lésions en diffusion après reperfusion,[82,83] le volume initial de l'IC et le temps de recanalisation semblent les deux critères majeurs impactant directement le pronostic fonctionnel.[84]

RESEARCH PAPER

Outcomes of stent retriever thrombectomy in basilar artery occlusion: an observational study and systematic review

Benjamin Gory,[1] Islam Eldesouky,[1] Rotem Sivan-Hoffmann,[1] Murielle Rabilloud,[2] Elodie Ong,[3] Roberto Riva,[1] Dorin Nicolae Gherasim,[1] Alexis Turjman,[1] Norbert Nighoghossian,[3] Francis Turjman[1]

► Additional material is published online only. To view please visit the journal online (http://dx.doi.org/10.1136/jnnp-2014-310250).

[1]Department of Interventional Neuroradiology, Hôpital Neurologique Pierre Wertheimer, Bron, France
[2]Department of Biostatitics, UMR 5558, Hospices Civils de Lyon, Lyon, France
[3]Department of Neurology, Stroke Unit, Hôpital Neurologique Pierre Wertheimer, Bron, France

Correspondence to
Dr Benjamin Gory, Department of Interventional Neuroradiology, Hôpital Neurologique Pierre Wertheimer, 59 Boulevard Pinel, Bron 69677, France; benjamin.gory@chu-lyon.fr

Received 26 December 2014
Revised 13 March 2015
Accepted 8 April 2015

To cite: Gory B, Eldesouky I, Sivan-Hoffmann R, *et al*. *J Neurol Neurosurg Psychiatry* Published Online First: [*please include* Day Month Year] doi:10.1136/jnnp-2014-310250

ABSTRACT

Background Basilar artery occlusion (BAO) remains one of the most devastating subtypes of stroke with high mortality and poor outcome. Early recanalisation is the most powerful predictor of favourable outcome in patients with stroke, and may be improved with mechanical thrombectomy using stent retriever devices. However, the benefit in functional outcome and safety of stent retrievers are not yet well known. The aim of this study was to assess efficacy and safety profiles of stent retriever thrombectomy in BAO patients with stroke.

Methods We analysed data retrospectively from our consecutive clinical series and conducted a systematic review and meta-analysis of all previous studies of stent retriever thrombectomy in BAO patients with stroke between November 2010 and April 2014.

Results From March 2010 to March 2013, 22 patients with acute BAO were treated with a Solitaire stent retriever in our series. Favourable outcome was significantly associated with younger age and distal BAO. The literature search identified 15 previous studies involving a total of 312 subjects. In the meta-analysis, including our series data, the recanalisation rate (Thrombolysis In Cerebral Infarction (TICI) score ≥2b) reached 81% (95% CI 73% to 87%). The rate of symptomatic intracranial haemorrhage was 4% (95% CI 2% to 8%), favourable outcome (modified Rankin Scale (mRS) ≤2 at 3 months) was found in 42% (95% CI 36% to 48%) and mortality rate was 30% (95% CI 25% to 36%).

Conclusions Stent retriever thrombectomy is a safe treatment modality for patients with stroke presenting with BAO. Although the stent retrievers showed a good recanalisation rate, there are currently no randomised clinical trials to assess its clinical efficacy in comparison with the reference treatment.

INTRODUCTION

Strokes secondary to acute basilar artery occlusion (BAO) are associated with high mortality and poor outcome.[1 2] Early recanalisation has been demonstrated to be the major goal of acute ischaemic stroke therapy.[3–5] Although intravenous recombinant tissue plasminogen activator (rt-PA) remains the first-line treatment, its efficacy is limited by the low recanalisation rate in the setting of BAO.[6] In patients with acute ischaemic stroke caused by a proximal intracranial occlusion of the anterior circulation, early mechanical thrombectomy (MT) using stent retriever devices, as compared with intravenous rt-PA alone, improved functional outcome.[7–9] However, in acute BAO patients with stroke, MT benefit has not yet been proven, although it seems to be a promising adjuvant or stand-alone therapy.[10–24] Pending the results of future randomised controlled trials,[25] the benefit and safety of stent retrievers MT remain to be determined in patients with stroke with acute BAO.

We therefore analysed data from our clinical consecutive series and conducted a systematic review and meta-analysis to assess efficacy and safety profiles of stent retriever thrombectomy in BAO patients with stroke.

METHODS

Neurological hospital series

All consecutive patients treated with a Solitaire device (Covidien/ev3, Dublin, Ireland) at the Lyon Neurological Hospital between 1 March 2010 and 1 March 2013 were retrospectively analysed. Patients received intravenous rt-PA according to current guidelines (0.9 mg/kg), and a systematic approach including MT was implemented for patients. In patients with a contraindication to rt-PA, a direct MT approach was considered.

Patients were eligible for MT if they (1) had a clinical diagnosis of acute stroke in the posterior circulation; (2) were admitted within 24 h after onset of symptoms; (3) had a significant clinical deficit following physician evaluation (no National Institutes of Health Stroke Scale (NIHSS) limit); (4) underwent an MRI or CT before treatment (no pc-ASPECTS limit); (5) presented with acute basilar ischaemia and BAO in MR or CT angiography. Patients were excluded if they (1) were pregnant; (2) were aged <18 years; (3) had cerebral imaging that revealed an intracranial haemorrhage (ICH), tumour or a subacute infarct.

Systematic review

We searched MEDLINE between 1 November 2010 and 1 April 2014 using the following search terms: "acute basilar artery occlusion", or "stroke", or "stent retriever", or "solitaire", or "revive," or "trevo", or "mechanical thrombectomy". Inclusion criteria were the following: ≥10 patients, English language, assessed data on recanalisation rates and clinical outcomes for patients with BAO only. All observational or interventional studies that met

these criteria were included regardless of the study design.

Two authors (BG and DNG) identified potentially relevant articles based on the title and abstract and obtained the full text for a detailed review. The electronic search was supplemented by obtaining the full text for a detailed review and by emailing the authors for collection of additional data.

Data analysis

Successful recanalisation was defined as 'Thrombolysis In Cerebral Infarction' (TICI) ≥2b revascularisation of the basilar artery. Favourable outcome was defined as modified Rankin Scale (mRS) ≤2 at 90 days. Mortality was evaluated at discharge or 90 days as determined by each author. According to European Cooperative Acute Stroke Study II (ECASS-II),[26] symptomatic intracranial haemorrhage (sICH) was defined as any parenchymal haematoma, subarachnoid haemorrhage or intraventricular haemorrhage associated with a worsening of the NIHSS score by ≥4 within 24 h. These criteria were commonly used for anterior circulation strokes; however, since there are no standardised criteria for posterior circulation sICH, we used the same criteria as mentioned.

Meta-analysis

The percentage of patients presenting the outcome was estimated for each study included in the systematic review and for each outcome. The 95% CIs of the estimates were built using the Wilson method. The estimate and the 95% CI of the mean percentage over all the studies were obtained for each outcome using a logistic mixed model with a random effect on the intercept in order to take into account the heterogeneity between the studies. All the analyses were carried out using the statistical software R, V.3.1.0. We prepared this report with reference to MOOSE (meta-analyses of observational studies) guidelines.

RESULTS

Neurological hospital series

From March 2010 to March 2103, 22 consecutive patients suffering from acute BAO stroke were treated with a Solitaire stent retriever. The baseline characteristics, recanalisation rates, time to recanalisation and clinical outcomes are presented in online supplementary table S1. Ten patients were admitted in a state of coma, and the other 12 patients' mean NIHSS was 13.6 (range, 4–22). The procedure was performed under general anaesthesia in 16 patients (73%) and conscious sedation in 6 patients (27%). The average number of attempts with the device was 1.7 (range, 1–5). The median time to recanalisation was 8 h after symptoms onset (range 2:50–12:45). Nine patients (41%) had an underlying atherosclerotic stenosis (≥70% of normal diameter), eight of them treated by angioplasty and one by stenting. Recanalisation (TICI 2b or 3) was achieved in 73%. Overall, 27% had a 90-day favourable outcome (mRS score 0–2), 45% died and 14% had haemorrhagic complications within 24 h. In the group of patients admitted in a coma, six patients died, three had an unfavourable outcome and one a favourable one. In the other 12 patients, there were 4 deaths, 3 unfavourable outcomes and 5 favourable ones.

Favourable outcome was significantly associated with younger age (47 vs 66 years; t test p=0.0003) and with third distal BAO localisation (41% vs 0%, Fisher's exact test p=0.05). Outcome was also better in patients with cardioembolic aetiology, but this did not reach significance (50% vs 20%; Fisher's exact test p=0.29). In 5 out of the 6 patients with a favourable outcome, recanalisation was achieved more than 6 h after symptoms onset.

Systematic review

The literature search identified 191 citations. After reviewing the titles and abstracts, 113 articles were read in full and 15 were judged eligible for inclusion (figure 1). In one of the included studies, only recanalisation and mortality rates could be extracted, since the main purpose was to describe all patients treated by the Solitaire stent.[11] The included studies, which enrolled 312 subjects (mean sample size, 21; range, 10–36), were conducted in Europe, South Korea, the UK and the USA. All of the studies were case series; most of them (n=9) were classified as retrospective case series analysis.

As shown in table 1, most studies used bridging therapy with intravenous thrombolytic before MT (mean, 38.7%; range, 0–87; 10 studies) and the vast majority used the solitaire stent retriever device. In two studies, both solitaire and revive were used, while one used only the revive stent. Combined methods (Penumbra, intra-arterial rt-PA, thromboaspiration) were used with stent retrievers in three studies. The admission NIHSS score ranged between 11 and 26.3 (10 studies). The mean time to recanalisation was 8 h (range, 5.5–13.6; 10 studies).

Table 2 shows the pooled estimates of the rate of recanalisation and clinical outcomes. In the meta-analysis, including the data from our centre, the overall recanalisation (TICI score ≥2b) rate was 81% (95% CI 73% to 87%; 15 studies) with a significant heterogeneity (p=0.03), and clinical outcomes were favourable (with a modified Rankin Scale score ≤2) at 3 months in 42% (95% CI 36% to 48%; 14 studies; figure 2). The recorded mortality was 30% (95% CI 25% to 36%; 15 studies) either on discharge or after 3 month follow-up, and the symptomatic ICH was 4% (95% CI 2% to 8%; 15 studies; figure 3).

We found no evidence of major publication and selection bias by examining the funnel plots of Freeman-Tukey transformed proportions against their SE (see online supplementary figure S1).

DISCUSSION

Our systematic review and meta-analysis including our observational series data suggest high successful recanalisation rates and acceptable favourable outcome rates for acute BAO patients with stroke treated with stent retriever devices. The overall recanalisation rate was 81% (95% CI 73% to 87%), and the pooled estimate of favourable clinical outcome was 42% (95% CI 36% to 48%; 14 studies).

As reported previously, complete and early recanalisation is the primary objective to be achieved in the setting of acute intracranial occlusion, since a strong association between recanalisation rates and improved functional outcomes has been demonstrated in patients with stroke treated with either intravenous rt-PA or an endovascular approach.[3–5 26 27] The reported frequency of recanalisation after stent retrievers (81%) exceeds that of previously published recanalisation rates of 65% or 68% after intravenous rt-PA and concomitant heparin, respectively.[28 29] These findings are in accordance with recent data from the ENDOSTROKE registry, which showed arterial recanalisation in 79% of patients with a 90-day favourable outcome of 34%.[30] Compared to the last generation of mechanical devices, the stent retrievers improve the rate of recanalisation and favourable clinical outcomes in large vessel occlusion strokes of predominantly anterior circulation.[31 32] In the SWIFT trial, recanalisation was achieved more often in the Solitaire group than it was in the Merci group (61% vs 24%, p=0.0001) and more patients had a good 90-day neurological

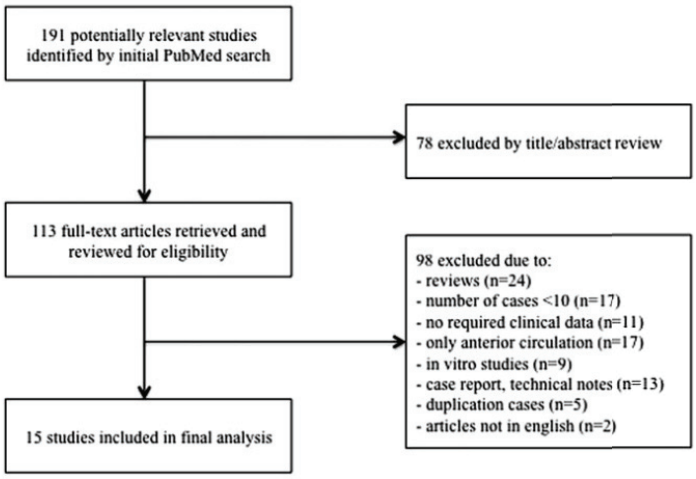

Figure 1 Flow diagram showing screening and selection of studies for systematic analysis.

outcome with Solitaire than with Merci (58% vs 33%, p=0.02).[31] Similar advantages over the Merci device were recently reported in a randomised comparison trial with another stent retriever device, the Trevo.[32] However, none have been evaluated in a head-to-head basis versus intravenous rt-PA in the setting of BAO.

Table 1 Characteristics of included studies

Study	Study design	Patients, number	Mean age (years)	Initial Stroke severity (Mean NIHSS)	Intravenous rt-PA, %	Recanalisation, %	Favourable outcome, %	sICH, %	Mortality, %, delay	Time to recanalization, h
Andersson *et al*[11]	Retrospective, single centre	28	–	–	–	64	57	0	21, 3 months	–
Baek *et al*[12]	Prospective, single centre	25	68	11	24	96	48	0	12, 3 months	5.1
Costalat *et al*[13]	Prospective, single centre	16	–	–	62	81	44	6	25, 3 months	9.3
Dorn *et al*[14]	Retrospective, single centre	24	–	16.1	–	71	–	–	46, discharge	–
Espinosa *et al*[15]	Restrospective, single centre	18	67	20.4	–	94	50	0	22, discharge	7.3
Fesl *et al*[16]	Retrospective, single centre	11	73	–	11	82	36	0	36 discharge	–
Lefevre *et al*[17]	Retrospective, single centre	25	69	20.3	–	92	56	4	40 3 months	–
Lyon Hospital	Retrospective, single centre	22	60	–	36	73	27	14	45, 3 months	8
Miteff *et al*[18]	Retrospective, single centre	10	54	26.3	0	100	20	10	30, discharge	13.6
Mohlenbruch *et al*[19]	Prospective, single centre	24	70	24	87	75	33	4	29, 3 months	5.5
Mordasini *et al*[20]	Prospective, single centre	14	64	21	36	79	29	0	36, discharge	7.6
Mourand *et al*[21]	Propsective, single centre	31	61	14	61	74	35	16	32, 3 months	8.5
Nagel *et al*[22]	Prospective, single centre	36	70	–	64	83	31	3	36, 3 months	–
Park *et al*[23]	Retrospective, single centre	16	68	12.2	25	44	56	0	6, 3 months	7.4
Raoult *et al*[24]	Retrospective, single centre	12	54	18.8	17	100	58	8	25, discharge	7.8

Successful recanalisation defined as a Thrombolysis In Cerebral Infarction score of 2b or 3; Favourable outcome defined as an mRS score of 2 or less; sICH was defined as any parenchymal haematoma, subarachnoid haemorrhage or intraventricular haemorrhage associated with worsening of the NIHSS score by ≥4 within 24 h.
IV, intravenous; mRS, modified Rankin Scale; NIHSS, National Institutes of Health Stroke Scale; rt-PA, recombinant tissue plasminogen activator; sICH, symptomatic intracranial haemorrhage.

Table 2 Pooled rates of recanalisation and clinical outcomes

Outcomes	Number of Studies	Number of Patients	Pooled Rates (95% CI)
Successful recanalisation (TICI ≥2b)	15	312	81% (73%–87%)
90-day favourable outcome (mRS ≤2)	14	288	42% (36%–48%)
Mortality	15	312	30% (25%–36%)
Symptomatic intracranial haemorrhage*	14	288	4% (2%–8%)

*Symptomatic intracranial haemorrhage was defined as any parenchymal haematoma, subarachnoid haemorrhage or intraventricular haemorrhage associated with worsening of the National Institutes of Health Stroke Scale score by ≥4 within 24 h.
mRS, modified Rankin Scale; TICI score, Thrombolysis In Cerebral Infarction.

Patients successfully recanalised with stent retrievers do not systematically present a favourable functional outcome. This finding may probably be explained by differences in admission characteristics of the patients.[33 34] In fact, severe neurological condition on admission, with reduced consciousness and already permanent brain tissue damage, may lessen the benefits of recanalisation and hamper prognosis. It was demonstrated that poor 1-month outcome after BAO can be reliably predicted by older age, absence of hyperlipidaemia, presence of prodromal minor stroke, higher NIHSS score and longer time to treatment.[34] Two main criteria that seemed to impact directly on clinical outcomes were (1) baseline ischaemic imaging lesions; and (2) time to recanalisation. However, such data were rarely described in the series we analysed or some studies did not provide full details of some baseline characteristics likely to be important for outcome, for example, hyperlipidaemia, pc-ASPECTS (posterior circulation Acute Stroke Prognosis Early CT score), NIHSS score or time to recanalisation. Although we recently reported substantial reversal of early ischaemic damage in posterior circulation after Solitaire thrombectomy,[35] the pretreatment infarct size seems to be a potent prognostic factor after either intravenous rt-PA or an endovascular therapy.[36 37] In the prospective series of 184 consecutive patients with BAO treated with intravenous rt-PA, successful recanalisation led to a functionally favourable 90-day outcome in 50% of patients with no extensive brain infarction (pc-ASPECTS ≥8), compared with 5.9% of patients with extensive brain infarction (pc-ASPECTS <8; p<0.001), irrespective of recanalisation.[28] However, MRI was performed at baseline in only 44% of patients and recanalisation status was evaluated approximately 24 h after thrombolysis. Baseline imaging for patient selection varied between studies, and may explain the relatively wide variability of the clinical prognosis observed in the present meta-analysis. Furthermore, there is a relationship between the time from symptom onset to arterial recanalisation and clinical effectiveness of recanalisation procedure. In fact, the BASICS registry patients had an increased risk of poor functional outcome as the time to recanalisation therapy became longer.[38] A significantly increased risk of poor outcome seems to occur when recanalisation therapy is started >6 h after the estimated time of BAO. However, although the time from symptom onset to recanalisation is associated with good clinical outcome, recanalisation of BAO up to 48 h after onset was found to be beneficial as well in the absence of extensive baseline ischaemia.[28]

Although the mortality rate is not negligible, MT in patients with BAO did not impact negatively on clinical outcomes. We showed a pooled estimate of 30% (95% CI 25% to 36%; 15 studies) mortality without significant heterogeneity (p=0.34). The frequency of recanalisation could partly explain the relatively low mortality of patients with BAO treated with stent retrievers. In fact, the majority of patients with no or minimal recanalisation died after intravenous rt-PA or endovascular approach.[1 6 28–30 34] In addition, stent retrievers achieved faster recanalisation, whereas a time-dependent relationship was reported between time to recanalisation therapy and risk of death.[38] Similar safety profiles between endovascular therapy after intravenous rt-PA and intravenous rt-PA alone in the management of patients with large intracranial artery occlusions was also recently reported in the IMS-3 trial.[39]

The rate of sICH in the BASICS registry was 6% after intravenous rt-PA and 14% after intra-arterial therapy,[1] whereas it was observed in only 4% after stent retrievers. This higher frequency of sICH could also explain the higher fatal evolution as it was previously reported to be independently associated with death, especially after intravenous rt-PA (OR, 14.6; 95% CI 1.4 to 157).[29] However, this frequency of sICH may predominantly be caused by full-dose anticoagulation started concomitantly.

The limitations of this study are due to the fact that the articles included in the systematic review contained both prospective and retrospective studies with a limited number of patients; some included combined anterior and posterior circulation occlusion patients with stroke. A range of different protocols were used: for example, Baek *et al*[12] included patients with a baseline NIHSS score that was ≥4, no bilateral diffuse pontine

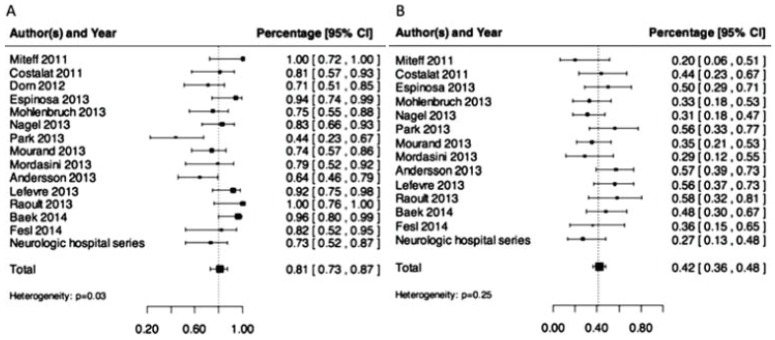

Figure 2 Crude ORs for (A) recanalisation, and (B) favourable outcome.

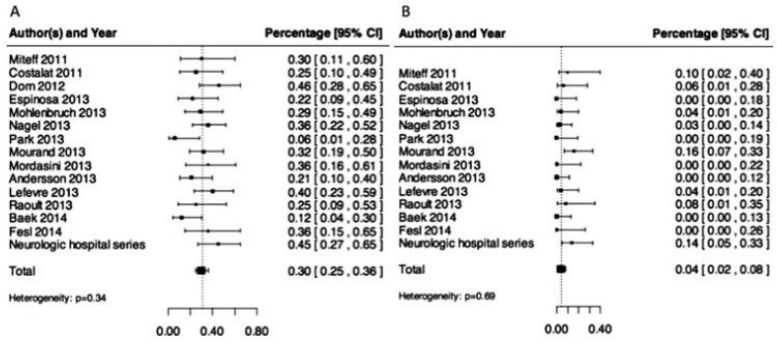

Figure 3 Crude OR for (A) mortality, and (B) symptomatic intracranial haemorrhage.

ischaemia on the diffusion sequence, and start of the procedure within 8 h after symptom onset. The study of Mourand *et al*[21] included patients with no NIHSS and ischaemic damage on the diffusion sequence limit, and the recanalisation could be obtained within 24 h after onset of symptoms. These variables should be considered when interpreting the results of our systematic analysis. It is possible that some relevant studies were not taken into account in our systematic review. However, it is unlikely that this potential publication bias strongly distorted our findings because we found no evidence of such bias by examining the funnel plots.

CONCLUSIONS

In patients presenting with an acute symptomatic BAO, stent retriever thrombectomy is a safe treatment modality for patients with stroke. Although the stent retrievers showed a good recanalisation rate, there are currently no randomised clinical trials to assess its clinical efficacy in comparison with the reference treatment.

Contributors BG took part in the study concept and design. BG, IE, RS-H, EO, DNG and AT took part in the acquisition of data. BG, DNG, MR, NN and FT took part in the analysis and interpretation of data. BG, NN and took part in a critical revision of the manuscript for important intellectual content. BG and FT took part in the study supervision.

Competing interests None declared.

Ethics approval Ethics committee.

Provenance and peer review Not commissioned; externally peer reviewed.

REFERENCES

1 Schonewille WJ, Wijman CA, Michel P, *et al*, BASICS study group. Treatment and outcomes of acute basilar artery occlusion in the Basilar Artery International Cooperation Study (BASICS): a prospective registry study. *Lancet Neurol* 2009;8:724–30.
2 Brandt T, von Kummer R, Müller-Kuppers M, *et al*. Thrombolytic therapy of acute basilar artery occlusion: variables affecting recanalization and outcome. *Stroke* 1996;27:875–81.
3 Rha JH, Saver JL. The impact of recanalization on ischemic stroke outcome: a meta-analysis. *Stroke* 2007;38:967–73.
4 Mazighi M, Serfaty JM, Labreuche J, *et al*, RECANALISE investigators. Comparison of intravenous alteplase with a combined intravenous-endovascular approach in patients with stroke and confirmed arterial occlusion (RECANALISE study): a prospective cohort study. *Lancet Neurol* 2009;8:802–9.
5 Kharitonova TV, Melo TP, Andersen G, *et al*. Importance of cerebral artery recanalization in patients with stroke with and without neurological improvement after intravenous thrombolysis. *Stroke* 2013;44:2513–18.
6 Lindsberg PJ, Mattle HP. Therapy of basilar artery occlusion: a systematic analysis comparing intra-arterial and intravenous thrombolysis. *Stroke* 2006;37:922–8.
7 Berkhemer OA, Fransen PS, Beumer D, *et al*. A randomized trial of intraarterial treatment for acute ischemic stroke. *N Engl J Med* 2015;372:11–20.
8 Goyal M, Demchuk AM, Menon BK, *et al*. ESCAPE Trial Investigators. Randomized assessment of rapid endovascular treatment of ischemic stroke. *N Engl J Med* 2015;372:1019–30.
9 Campbell BC, Mitchell PJ, Kleinig TJ, *et al*. EXTEND-IA Investigators. Endovascular therapy for ischemic stroke with perfusion-imaging selection. *N Engl J Med* 2015;372:1009–18.
10 Novakovic RL, Toth G, Narayanan S, *et al*. Retrievable stents, "stentrievers," for endovascular acute ischemic stroke therapy. *Neurology* 2012;79:S148–57.
11 Andersson T, Kuntze Söderqvist Å, *et al*. Mechanical thrombectomy as the primary treatment for acute basilar artery occlusion: experience from 5 years of practice. *J Neurointerv Surg* 2013;5:221–5.
12 Baek JM, Yoon W, Kim SK, *et al*. Acute basilar artery occlusion: outcome of mechanical thrombectomy with Solitaire stent within 8 hours of stroke onset. *AJNR Am J Neuroradiol* 2014;35:989–93.
13 Costalat V, Machi P, Lobotesis K, *et al*. Rescue, combined, and stand-alone thrombectomy in the management of large vessel occlusion stroke using the solitaire device: a prospective 50-patient single-center study: timing, safety, and efficacy. *Stroke* 2011;42:1929–35.
14 Dorn F, Stehle S, Lockau H, *et al*. Endovascular treatment of acute intracerebral artery occlusions with the solitaire stent: single-centre experience with 108 recanalization procedures. *Cerebrovasc Dis* 2012;34:70–7.
15 Espinosa de Rueda M, Parrilla G, Zamarro J, *et al*. Treatment of acute vertebrobasilar occlusion using thrombectomy with stent retrievers: initial experience with 18 patients. *AJNR Am J Neuroradiol* 2013;34:1044–8.
16 Fesl G, Holtmannspoetter M, Patzig M, *et al*. Mechanical thrombectomy in basilar artery thrombosis: technical advances and safety in a 10-year experience. *Cardiovasc Intervent Radiol* 2014;37:355–61.
17 Lefevre PH, Lainay C, Thouant P, *et al*. Solitaire FR as a first-line device in acute intracerebral occlusion: a single-centre retrospective analysis. *J Neuroradiol* 2014;41:80–6.
18 Miteff F, Faulder KC, Goh AC, *et al*. Mechanical thrombectomy with a self-expanding retrievable intracranial stent (Solitaire AB): experience in 26 patients with acute cerebral artery occlusion. *AJNR Am J Neuroradiol* 2011;32:1078–81.
19 Möhlenbruch M, Stampfl S, Behrens L, *et al*. Mechanical thrombectomy with stent retrievers in acute basilar artery occlusion. *AJNR Am J Neuroradiol* 2014;35:959–64.
20 Mordasini P, Brekenfeld C, Byrne JV, *et al*. Technical feasibility and application of mechanical thrombectomy with the solitaire FR revascularization device in acute basilar artery occlusion. *AJNR Am J Neuroradiol* 2013;34:159–63.
21 Mourand I, Machi P, Milhaud D, *et al*. Mechanical thrombectomy with the solitaire device in acute basilar artery occlusion. *J Neurointerv Surg* 2014;6:200–4.
22 Nagel S, Kellert L, Möhlenbruch M, *et al*. Improved clinical outcome after acute basilar artery occlusion since the introduction of endovascular thrombectomy devices. *Cerebrovasc Dis* 2013;36:394–400.
23 Park BS, Kang CW, Kwon HJ, *et al*. Endovascular mechanical thrombectomy in basilar artery occlusion: initial experience. *J Cerebrovasc Endovasc Neurosurg* 2013;15:137–44.
24 Raoult H, Eugène F, Ferré JC, *et al*. Prognostic factors for outcomes after mechanical thrombectomy with solitaire stent. *J Neuroradiol* 2013;40:252–9.
25 Van der Hoeven EJ, Schonewille WJ, Vos JA, *et al*, BASICS Study Group. The Basilar Artery International Cooperation Study (BASICS): study protocol for a randomised controlled trial. *Trials* 2013;14:200.
26 Hacke W, Kaste M, Fieschi C, *et al*. Randomised double-blind placebo-controlled trial of thrombolytic therapy with intravenous alteplase in acute ischaemic stroke (ECASS II). *Lancet* 1998;352:1245–51.

27 Mazighi M, Meseguer E, Labreuche J, *et al*. Dramatic recovery in acute ischemic stroke is associated with arterial recanalization grade and speed. *Stroke* 2012;43:2998–3002.
28 Strbian D, Sairanen T, Silvennoinen H, *et al*. Thrombolysis of basilar artery occlusion: impact of baseline ischemia and time. *Ann Neurol* 2013;73:688–94.
29 Sairanen T, Strbian D, Soinne L, *et al*. Intravenous thrombolysis of basilar artery occlusion: predictors of recanalization and outcome. *Stroke* 2011;42:2175–9.
30 Singer OC, Berkefeld J, Nolte CH, *et al*. Mechanical recanalization in basilar artery occlusion: the ENDOSTROKE study. *Ann Neurol* 2015;77:415–24.
31 Saver JL, Jahan R, Levy EI, *et al*. Solitaire flow restoration device versus the Merci Retriever in patients with acute ischaemic stroke (SWIFT): a randomised, parallel-group, non-inferiority trial. *Lancet* 2012;380:1241–9.
32 Nogueira RG, Lutsep HL, Gupta R, *et al*. Trevo versus Merci retrievers for thrombectomy revascularisation of large vessel occlusions in acute ischaemic stroke (TREVO 2): a randomised trial. *Lancet* 2012;380:1231–40.
33 Greving JP, Schonewille WJ, Wijman CA, *et al*. Predicting outcome after acute basilar artery occlusion based on admission characteristics. *Neurology* 2012;78:1058–63.
34 Vergouwen MD, Compter A, Tanne D, *et al*. Outcomes of basilar artery occlusion in patients aged 75 years or older in the Basilar Artery International Cooperation Study. *J Neurol* 2012;259:2341–6.
35 Gory B, Ritzenthaler T, Riva R, *et al*. Reversibility of brainstem damage after a mechanical thrombectomy. *JAMA Neurol* 2014;71:646–7.
36 Puetz V, Khomenko A, Hill MD, *et al*. Extent of hypoattenuation on CT angiography source images in basilar artery occlusion: prognostic value in the Basilar Artery International Cooperation Study. *Stroke* 2011;42:3454–9.
37 Nagel S, Herweh C, Köhrmann M, *et al*. MRI in patients with acute basilar artery occlusion—DWI lesion scoring is an independent predictor of outcome. *Int J Stroke* 2012;7:282–8.
38 Vergouwen MD, Algra A, Pfefferkorn T, *et al*, Basilar Artery International Cooperation Study (BASICS) Study Group. Time is brain(stem) in basilar artery occlusion. *Stroke* 2012;43:3003–6.
39 Broderick JP, Palesch YY, Demchuk AM, *et al*. Endovascular therapy after intravenous t-PA versus t-PA alone for stroke. *N Engl J Med* 2013;368:893–903.

2.5.2.6 Thrombectomie primaire

Les cinq essais évaluaient la thrombectomie après rt-PA comparativement au rt-PA IV seule. La thrombolyse était administrée dans la majorité des cas avant (68 à 100% selon les études). Cependant, le bénéfice persiste chez les patients n'ayant pas reçu la thrombolyse. Dans la méta-analyse sur données individuelles, le bénéfice de la TM persiste chez les patients ne bénéficiant pas rt-PA préalablement (180 patients; OR=2,43, IC95%: 1,3-4,55).[71] A l'heure actuelle, la thrombectomie est recommandée en première intention chez les patients contre-indiqués au rt-PA.

3 Le processus d'ischémie-reperfusion

Le seul traitement réduisant le volume de l'IC et le handicap fonctionnel est la recanalisation précoce et complète de l'artère cérébrale occluse. Cependant, si cette condition semble nécessaire pour une bonne évolution, elle n'est pas toujours suffisante. En effet, la recanalisation de l'IC n'est pas sans danger, avec le risque hémorragique et oedémateux. Après thrombolyse IV, le risque hémorragique cérébral est multiplié par 10 avec un taux d'environ 6%.[46] Le risque d'hémorragies cérébrales symptomatiques est le même après thrombectomie (5,9% vs 6,2% dans IMS 3, 7,7% vs 6,4% dans MR CLEAN, 2,7% vs 3,6% dans ESCAPE et 3% vers 0% dans SWIFT PRIME). Les mécanismes impliqués, en plus des lésions de la BHE, pourraient être directement en rapport avec la reperfusion. Par ailleurs, un certain nombre de patients recanalisés ne vont pas évoluer favorablement, ou même dans certains cas vont s'aggraver. A 3 mois, environ la moitié des patients recanalisés complètement seront dépendants ou morts (mRS≥2). Cet effet paradoxal et délétère de la recanalisation pourrait être lié aux lésions produites spécifiquement lors de la reperfusion, dites lésions de reperfusion.[85,86] Ces lésions de reperfusion sont la résultante d'une cascade biochimique causant une détérioration du parenchyme cérébral ischémique en parallèle de la recanalisation, et qui dans un certain nombre de situations antagonisent l'effet bénéfique de la recanalisation (**Figure 8**).

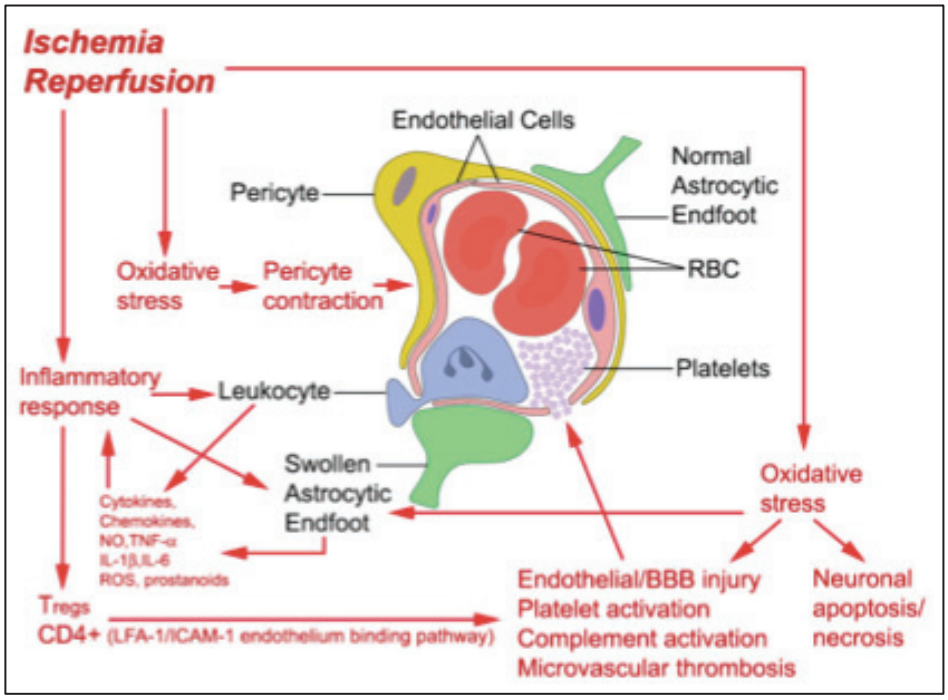

Figure 8. *Mécanismes neurovasculaires impliqués dans les lésions de reperfusion post-ischémiques au niveau cérébral.*[85]

La taille de l'infarctus était aupravant considérée comme étant la seule conséquence de l'ischémie. Cependant, la contribution des lésions de reperfusion sur la taille finale l'infarctus est de plus en plus rapportée. Les données sur le post-conditionnement ischémique (défini plus loin) ont réactivé le débat sur la nécrose de reperfusion. Le fait que l'on puisse réduire de moitié la taille de l'infarctus par une intervention qui se situe au moment de la reperfusion implique incontestablement qu'au moins la moitié de la taille de l'infarctus soit en rapport avec des phénomènes se produisant lors de la reperfusion (**Figure 9**). Ces résultats sont nettement mieux connus dans le cadre de l'infarctus du myocarde que cérébral suite aux nombreux travaux expérimentaux.

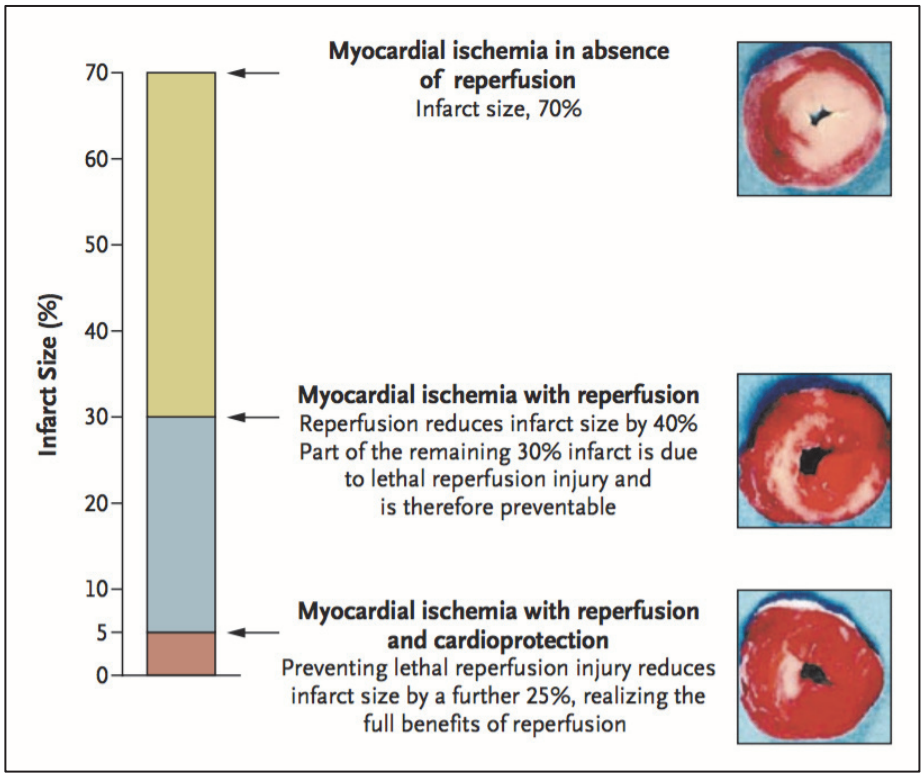

Figure 9. *Contribution des lésions de reperfusion dans la constitution de la taille finale de l'infarctus du myocarde.*[86] *L'instauration d'une intervention cardioprotectrice au début de la reperfusion permet une réduction de la taille de l'infarctus en limitant l'importance des lésions de reperfusion.*

3.1 Rôle du calcium et de la mitochondrie

Les mitochondries sont des organelles importantes dans la régulation du métabolisme énergétique des neurones. L'activité de la chaîne respiratoire mitochondriale s'accompagne de façon physiologique de la production de 2 à 5% de radicaux libres oxygénés. Ils seront captés puis détruits par les catalases, superoxyde dismutase et autres antioxydants. Durant la phase ischémique, la carence en oxygène et en glucose a pour conséquence l'accumulation intracellulaire de protons et d'acide lactique, à l'origine d'une diminution du pH intracellulaire. La cellule va tenter de corriger cette acidose en échangeant des protons contre du sodium extra-cellulaire, à l'origine d'une augmentation du sodium intracellulaire, augmentation qui sera corrigée par un échange sodium/calcium. En fin de période ischémique, il existe donc une augmentation de la concentration intracellulaire de calcium. Lors de reperfusion, la rapide réexposition de la chaîne respiratoire mitochondriale à l'oxygène va avoir pour conséquence non seulement la réapparition d'un potentiel transmembranaire, potentiel nécessaire à la production d'ATP, mais aussi une rapide translocation du calcium de

la matrice mitochondriale vers le cytosol, ainsi qu'à une production majeure de radicaux libres.[87] Cette augmentation de calcium en association avec l'augmentation de la synthèse de radicaux libres constitue les deux éléments déterminants pour l'assemblage du pore de transition mitochondriale (mPTP).

Le mPTP est un pore trans-membranaire présent au niveau de la membrane interne et externe mitochondriale. Il n'est pas présent à l'état basal, mais se constitue au cours des processus ischémiques. Au cours des premières minutes de reperfusion, suite à l'augmentation du flux calcique et du stress oxydatif, suite à la restauration du pH physiologique et à la déplétion en ATP, l'ouverture du pore entraîne un gonflement mitochondrial, un effondrement du potentiel de membrane, une libération du calcium et un découplage de la phosphorylation oxydative ce qui engendre une déplétion en ATP aboutissant in fine à l'activation des voies exécutrices de l'apoptose. Au bout du compte, le résultat est la destruction du tissu cérébral lésé et une augmentation des lésions cérébrales.[88]

La structure moléculaire du pore n'est pas établie avec certitude, mais semble comprendre la porine de la membrane externe (ou la VDAC "voltage-dependent anion channel"), l'ATP/ADP translocase de la membrane interne (ou et l'ANT "adenine nucleotide translocator") et la cyclophiline D (CyP-D), cible de la cyclosporine dans la matrice.[89] La CyP-D est une protéine synthétisée dans le cytosol qui pénètre dans la mitochondrie. Les premiers travaux ayant mis en évidence l'implication de la CyP-D l'ont été par l'action pharmacologique de la Ciclosporine A (**Figure 10**).[90] La Ciclosporine A (CsA) est un immunosuppresseur de la famille des immunophilines. Elle possède une action inhibitrice sur la Calcineurine et sur la CyP-D. La CsA inhibe la CyP-D.

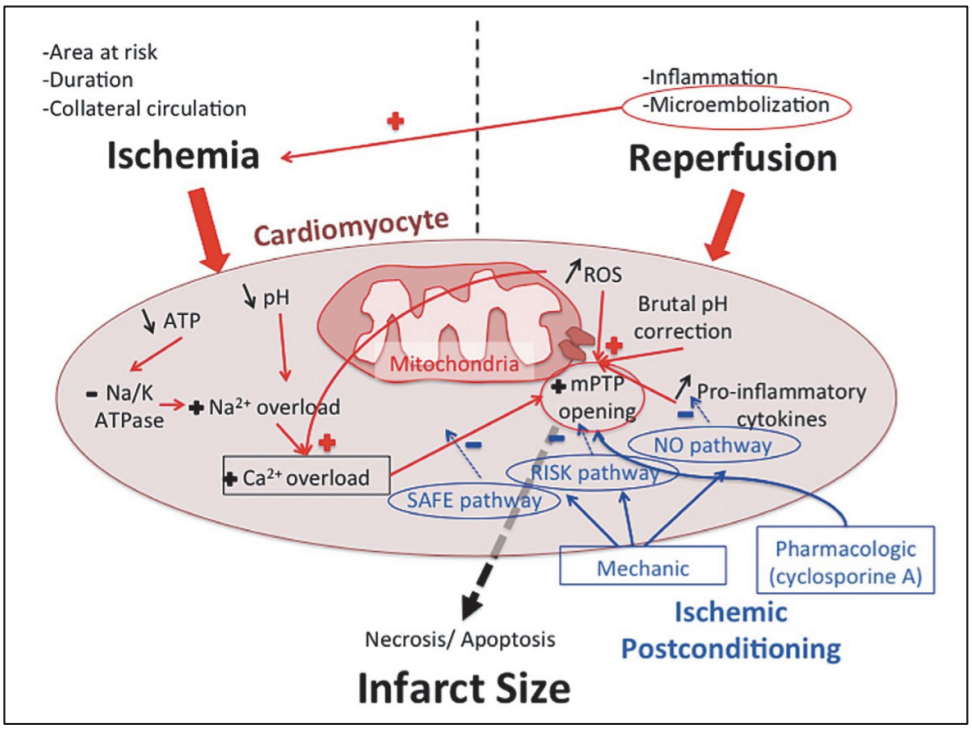

Figure 10. *Cascades biochimiques se mettant en place dans les processus d'ischémie-reperfusion myocardique aboutissant à l'ouverture du mPTP (en bleu, évenements se produisant au cours de l'ischémie, en rouge durant la reperfusion et en gris le site d'action des stratégies cardioprotectrices connues (Mewton N et al. Postconditionning the heart of ST-elevation myocardial infarction. Circulation journal. 2013;77:1123-1130).*

3.2 Infiltration leucocytaire

Les cellules de l'inflammation sont impliquées dans les mécanismes de non reperfusion par l'intermédiaire des PNN qui se fixent sur des récepteurs spécifiques membranaires situés sur l'endothélium vasculaire. Il existe une surexpression de ces récepteurs au cours de l'ischémie. Durant la phase de reperfusion, les leucocytes activés vont venir interagir avec l'endothélium vasculaire favorisant l'accumulation leucocytaire, des globules rouges et des plaquettes activés au niveau au niveau de la microcirculation.[91] Ce rôle délétère des leucocytes interviendrait dans l'extension de la taille de l'infarctus entre la sixième et la vingt-quatrième heures post-reperfusion,[92] et l'utilisation de thérapeutique ciblant ces leucocytes permettrait de limiter l'étendue de ces lésions de reperfusion.[93] En effet, des études ont montré que les animaux neutropéniques présentaient une meilleure récupération du débit sanguin cérébral régional et un plus petit volume d'infarctus comparativement aux animaux non-neutropéniques.

3.3 Activation plaquettaire

Au cours de l'ischémie cérébrale, il se produit une lésion de l'endothélium vasculaire qui aboutit à l'exposition de la matrice extra-cellulaire du sous-endothélium au cours de la reperfusion. En effet, la perméabilité vasculaire permet la mise en contact du facteur tissulaire pro-coagulant et des protéines plasmatiques de la coagulation. Les plaquettes activées et la fibrine activent la cascade de la coagulation puis la formation de la thrombine. Les plaquettes activées, avec les PNN, vont participer à l'apparition du phénomène d'obstruction de la microcirculation cérébrale, aggravant les lésions préexistantes.[91,94]

3.4 Le pore de transition de perméabilité mitochondrial

Le pore de transition de perméabilité mitochondrial (mPTP) est un mégacanal mitochondrial transitoire ayant une perméabilité très importante. L'ouverture prolongée de ce pore entraîne un gonflement mitochondrial, une libération du calcium et un découplage de la phosphorylation oxydative ce qui engendre une déplétion en ATP et la mort cellulaire. Durant l'ischémie myocardique, le mPTP reste fermé et s'ouvre pendant les premières minutes de la reperfusion, suite à l'augmentation du flux calcique et du stress oxydatif, suite à la restauration du pH physiologique et à la déplétion en ATP. Le mPTP est un acteur critique des lésions de reperfusion et est nettement mieux étudié dans le cadre de l'ischémie myocardique. Le mPTP représente une cible thérapeutique importante après ischémie myocardique et cérébrale.

4 Conditionnement du tissu ischémique

Des études ont démontré l'efficacité des techniques de post-conditionnement (postC) dans le but de limiter les lésions de reperfusion, en particulier dans le cadre de l'infarctus du myocarde.[95-97] Ces techniques de post-conditionnement dérivent directement du pré-conditionnement dont les effets protecteurs sont connus depuis longtemps, mais dont la pertinence clinique était faible dans la mesure où ces techniques présupposent de connaître le moment précis de l'occlusion artérielle, ce qui n'est jamais le cas en pratique. L'intérêt du post-conditionnement réside dans le fait que sa transposition chez l'homme a été possible en ce qui concerne l'ischémie myocardique. Cette technique dite de post-conditionnement est depuis peu évaluée dans le domaine de l'ischémie cérébrale.

4.1 Pré-conditionnement

Le concept du pré-conditionnement a été décrit pour la première fois en 1986 par Murry et al.[98] Ces auteurs ont montré que le fait d'occlure brièvement l'artère circonflexe (quatre cycles d'occlusions de 5 minutes suivis de 5 minutes de reperfusion) avant une occlusion de 40 minutes, réduisait significativement la taille finale de l'infarctus du myocarde après quatre jours de reperfusion. L'efficacité de cette stratégie de protection cellulaire a été confirmée par la suite dans de nombreux laboratoires chez la plupart des espèces animales étudiées. Ce phénomène a été nommé pré-conditionnement. Par la suite, le pré-conditionnement ischémique s'est avéré efficace en clinique pour protéger le myocarde.[99]

Le phénomène de pré-conditionnement a cependant des limites temporelles. D'une part, la protection qui se met en place dans les quelques minutes qui suivent la stimulation inductrice n'est efficace que si le myocarde, en cours d'infarcissement après occlusion coronaire, est reperfusé suffisamment tôt. Si la reperfusion ne survient pas, les cardiomyocytes mourront quoi que l'on fasse. D'autre part, s'il s'écoule trop de temps entre le stimulus inducteur et la survenue de l'infarctus, la protection disparaît. En d'autres termes, la protection induite est transitoire. Elle peut cependant être induite de nouveau si l'on répète le stimulus initial.[100] Enfin, son application clinique est nulle dans le contexte de l'infarctus myocardique, par nature imprévisible.

4.2 Post-conditionnement ischémique

4.2.1 Ischémie myocardique

En 2003, l'équipe de Zhao a réalisé de brefs épisodes d'ischémie-reperfusion avant une ischémie prolongée au moment de la reperfusion du myocarde infarci et ont observé une réduction significative de la taille d'infarctus, réduction comparable à celle du pré-conditionnement.[101] Le postC permettrait une réduction de la taille de l'infarctus, mais également une amélioration des performances cardiaques avec un effet anti-arythmique.[102] Le mécanisme d'action du postC passerait par plusieurs voies de signalisation, avec en particulier la voie SAFE et RISK.[103] L'activation de ces voies de signalisation semble converger au mPTP.[104] Arguaud et al. ont démontré dans un modèle d'infarctus chez le lapin que le postC entraînait une inhibition de l'ouverture du mPTP durant les premières minutes de la reperfusion.[105]

La démonstration en pratique clinique a rapidement été faite ensuite. En 2005, l'équipe de Michel Ovize a testé l'effet cardioprotecteur du postC dans une étude pilote randomisée.[95] Les patients inclus dans cette étude avaient un infarctus du myocarde ST+ présentant une douleur thoracique depuis moins de 6 heures traités par angioplastie. Dans les deux groupes, la reperfusion a eu lieu en introduisant un ballon dans l'artère coronaire occluse suivi d'un stenting. Dans le groupe contrôle, aucune autre intervention supplémentaire n'a eu lieu. Dans le groupe postC, le ballon a été dégonflé et gonflé quatre fois de suite dans la première minute de la reperfusion (**Figure 11**). Puis une reperfusion totale a eu lieu comme chez les patients contrôles. Les auteurs ont montré que le postC ischémique réalisé dès la première minute de reperfusion réduisait de 30 à 40 % la nécrose myocardique. Cet effet bénéfique persistait à six mois et était également associé à une amélioration de la fonction contractile à 1 an. Des résultats comparables ont été publiés par Lonborg et al. avec une méthode de quantification de la nécrose myocardique reposant sur l'IRM.[106]

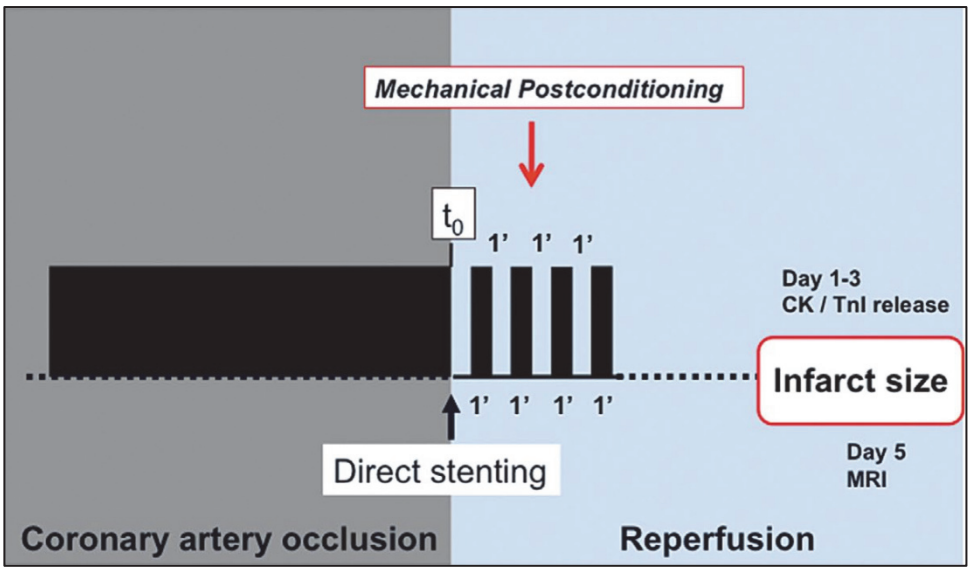

Figure 11. *Protocole de postC ischémique à la reperfusion de l'infarctus du myocarde (Mewton N et al. Postconditionning the heart of ST-elevation myocardial infarction. Circulation journal. 2013;77:1123-1130).*

4.2.2 Ischémie cérébrale

A l'instar du myocarde, plusieurs études ont également démontré l'efficacité du postC ischémique en termes de réduction de la taille de la zone infarcie dans des modèles animaux d'ischémie cérébrale partiellement ou totalement réversible. Les auteurs retrouvaient une réduction de l'ordre de 30% à 50% de la zone infarcie.[107-111] En

2006, Zhao et al. ont rapporté une réduction d'environ 80, 51 et 17% chez des rats soumis à une occlusion définitive de l'ACM et occlusion transitoire des deux carotides primitives durant 15, 30 et 60 minutes, respectivement. La neuroprotection induite par le postC ischémique donne des résultats volumétriques relativement similaires à ceux obtenus par le pré-conditionnement. De plus, il était également observé des déficits neurologiques moins sévères.[109] Cependant, ces résultats sont obtenus dans des modèles peu physiologiques, éloignés de la pratique clinique puisque l'IC est provoqué par occlusion transitoire des deux artères carotides primitives avec occlusion définitive de l'ACM. Plus récemment, Robin et al. ont rapporté une réduction de 40% de la taille de l'infarctus avec une amélioration du pronostic neurologique dans un modèle plus physiologique (occlusion transitoire de l'ACM à l'aide d'un monofilament durant 60 minutes chez des rats Wistar, postC par trois cycles d'occlusion-reperfusion de 30 secondes) par implication du mPTP mitochondrial.[112] Les auteurs ont observé une perte de l'effet neuroprotecteur lorsque le post-conditonnement était réalisé 5 minutes après la reperfusion.

4.3 Post-conditionnement chimique avec la Cyclosporine A

La CsA se fixe sur la cyclophiline D mitochondriale, où elle bloque l'ouverture du mPTP. Le mPTP est fermé en conditions normales et s'ouvre lors d'une souffrance ischémique. Les conditions favorables à son ouverture sont une baisse de l'ATP intra-cellulaire, une accumulation de Ca^{2+} dans la mitochondrie, une sur-production de radicaux libres de l'oxygène: toutes ces conditions sont réunies lors d'une ischémie-reperfusion prolongée. Cette séquence d'évènements est observée lors d'un infarctus du myocarde ou cérébral.

4.3.1 La CsA dans l'ischémie myocardique

Des travaux expérimentaux, dont certains réalisés par l'équipe du Professeur Michel Ovize, ont montré que le blocage du mPTP par la CsA permettait de limiter de plus de 50% la taille finale de l'infarctus du myocarde.[113-115] La réduction de la taille de l'infarctus est patente lorsque la CsA est administré avant l'ischémie ou au moment de la reperfusion. Cela confirme le concept selon lequel l'ouverture du mPTP, responsable de la mort cellulaire, se produit au cours des premières minutes de la reperfusion. La réduction de taille d'infarctus est obtenue par une injection unique de CsA. La fenêtre thérapeutique d'utilisation de la CsA est très étroite, puisque son

utilisation au-delà de la première minute suivant le reflow s'accompagne d'une nette diminution de l'effet cardioprotecteur.[116] Cependant, Roubille et al. ont démontré pour la première fois en 2011 le bénéfice du postC jusqu'à 30 minutes après la reperfusion myocardique chez la souris.[117]

Le bénéfice de la CsA a également été observé chez l'homme. Une étude française pilote randomisée a évalué le bénéfice de l'injection en bolus de 2,5 mg de CsA par voie IV au moment de l'angioplastie coronaire chez 58 patients présentant une élévation du segment ST (**Figure 12**). Une réduction significative de 40% du volume de l'infarctus myocardique était observée dans le bras CsA, cette réduction s'associait à un gain fonctionnel significatif. Aucun évènement indésirable n'a été observé. L'effet de cette réduction de la taille d'infarctus était encore visible six mois après l'infarctus du myocarde et s'accompagnait entre autres d'une moindre dilatation ventriculaire gauche.[96,97]

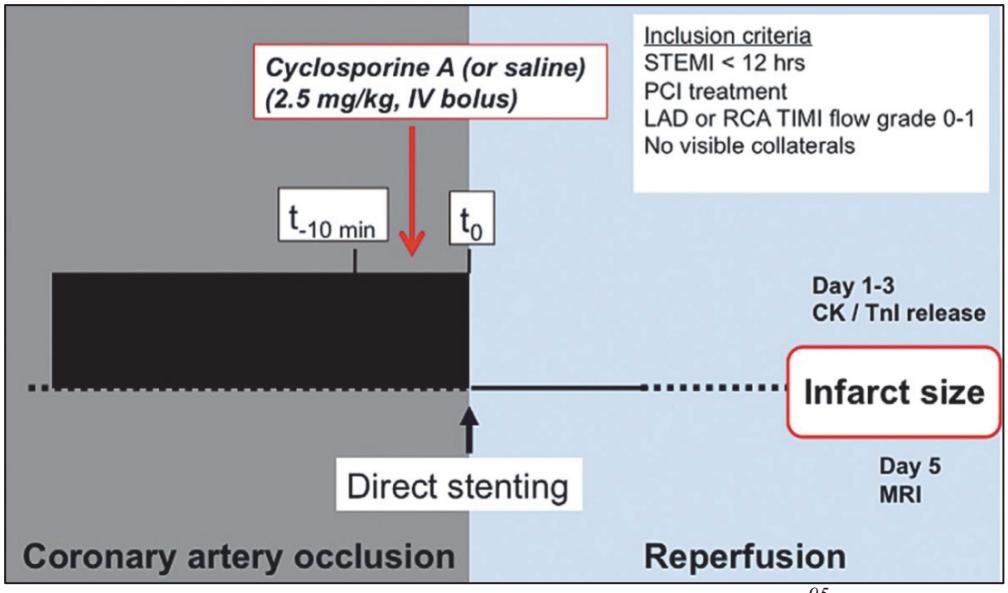

Figure 12. *Protocole de postC à la CsA dans l'étude de Staat et al.*[95]

Cependant, les résultats prometteurs de la CsA n'ont pas été observés dans l'essai de phase 3 randomisé CIRCUS incluant 970 patients avec infactus du myocarde ST+ mené par le Professeur Michel Ovize.[118] L'administration IV de CsA en bolus (2,5 mg/kg) avant angioplastie coronarienne dans les 12 heures du début des symptômes ne réduisait pas le risque de décès, de décompensation cardiaque, ou de remodelage du ventricule gauche à 1 an.

4.3.2 La CsA dans l'ischémie cérébrale

L'effet neuroprotecteur de la CsA a été mis en évidence pour la première fois en 1998 par Uchino et al.[119] Une réduction de la taille de l'IC a été observée après injection intra-péritonéale de 10 mg/kg de CsA dans un modèle d'IC globale via l'inhibition du mPTP mitochondriale. L'efficacité de la CsA est débattue puisque certaines études pré-cliniques retrouvaient une limitation des lésions de reperfusion,[119-121] alors que d'autres étaient négatives.[122] L'utilisation de CsA au moment de la reperfusion permet une diminution de la taille de l'infarctus allant de 20 à 70%.[119-123] Matsumoto et al. ont montré que la CsA réduisait de plus de 50% le volume des lésions corticales, passant de 25% à 11% de volume lésionnel. Ils ont observé que la ballonisation des mitochondries était réduite, ce qui prouvait de manière indirecte que l'inhibition de l'ouverture du pore mPTP avait été effective (**Figure 13**).[120] Par contre, Cho et al. n'ont pas retrouvé de réduction du volume final de l'IC dans un modèle d'occlusion transitoire au monofilament après injection intra-carotidienne de 10 mg/kg de CsA à la reperfusion.[12] Cependant, les auteurs ont réalisé une ligature définitive de l'ACC, ce qui limite grandement la reperfusion même au retrait du monofilamement. L'implication directe du pore mPTP a pu être démontrée dans un modèle d'ischémie cérébrale transitoire chez des souris CyP-D-KO.[124] Sur leurs mitochondries isolées de souris CyP-D-KO, les auteurs ont retrouvé une augmentation de la capacité de rétention du Ca^{2+} par la mitochondrie, signifiant une diminution de la facilité d'ouverture du pore mPTP. In vivo, le volume des lésions était diminué de 62% chez ces souris CyP-D-KO par rapport aux souris sauvages, confirmant le rôle neuroprotecteur central du pore mPTP et de la CyP-D. Bien que la biodisponibilité de la CsA au niveau cérébral soit seulement d'environ 5%, son effet neuroprotecteur varie en fonction de la posologie, de la voie d'administration et du timing du traitement par rapport à la reperfusion. L'injection intra-carotidienne permettrait une meilleure pénétration de la CsA au sein du parenchyme cérébral. Ainsi, la stratégie la plus efficace serait une injection intra-carotidienne de CsA, dans les 5 minutes suivant la reperfusion, à la dose de 10 mg/kg, l'utilisation d'une dose moindre (5 mg/kg) n'apportant pas d'effet neuroprotecteur. Cette administration intra-carotidienne semble conserver un effet neuroprotecteur significatif lorsqu'elle est réalisée dans les trois heures suivant la reperfusion. La fenêtre temporelle d'utilisation de la CsA semble relativement large (dès les premières minutes suivant le reflow jusqu'à plusieurs heures de la reperfusion) Ces données peuvent sembler surprenantes si l'on

s'en réfère à ce qui se fait dans le domaine du postC myocardique où la fenêtre thérapeutique d'utilisation de la CsA est très étroite, puisqu'au-delà de la première minute suivant la reperfusion, son utilisation s'accompagne d'une nette diminution de l'effet cardioprotecteur.[116]

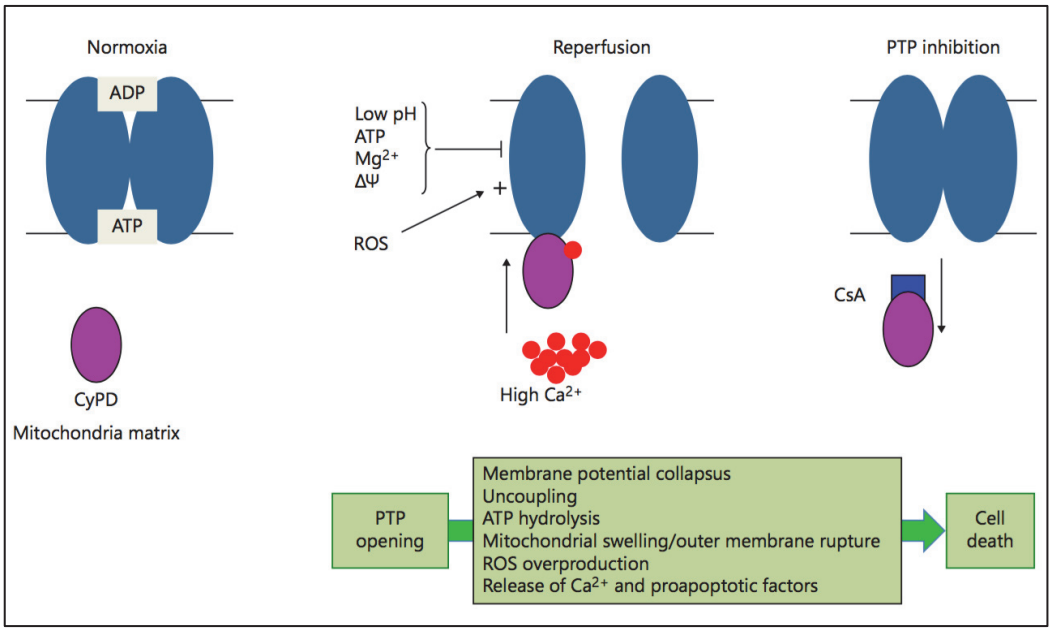

Figure 13. *La Cs A inhibe l'ouverture du mPTP mitochondrial en détachant la Cy-D de la membrane interne du pore de transition.*[123]

A l'heure actuelle, un seul essai a évalué la CsA dans l'IC. L'équipe lyonnaise a randomisé 127 patients présentant un IC de la circulation antérieure qui ont été inclus soit dans le bras thrombolyse IV seule, soit dans le bras thrombolyse IV et CsA (bolus IV à la dose de 2 mg/kg).[125] Aucune différence significative, en terme de volume d'infarctus à 30 jours sur l'IRM, n'a été observée entre les deux groupes. Par contre, dans le sous-groupe de patients avec une occlusion proximale, un plus petit volume d'infarctus était observé. Le postC est efficace principalement lorsque la recanalisation artérielle est complète et brutale, ce qui est rarement le cas après thrombolyse IV seule. Cela peut expliquer au moins en partie la négativité du critère de jugement principal de cette étude. Il pourrait donc être intéressant de réévaluer la CsA après thrombectomie où le taux de reperfusion est nettement supérieur au rt-PA IV, avec un taux d'environ 80%.[126]

MODÈLES ANIMAUX D'ISCHÉMIE CÉRÉBRALE FOCALE TRANSITOIRE

L'évaluation de l'efficacité de thérapeutiques neuroprotectrices impose l'utilisation et la maîtrise d'un modèle expérimental d'IC. Ces modèles animaux doivent ressembler aux situations cliniques. Comparativement aux autres espèces, hormis les primates non humains, la circulation intracrânienne du rat est très semblable à celle de l'homme.[127]

Il existe de nombreux modèles d'IC par occlusion de l'ACM chez les murins, et la sélection d'un modèle approprié influe grandement sur le type d'étude que l'on peut mener.[128] Certains modèles impliquent une occlusion permanente de l'ACM par suture ou thermocoagulation via une craniectomie. Malheureusement, l'occlusion permanente de l'ACM ne reflète pas fidèlement la situation clinique. Par contre, d'autres modèles permettent une occlusion focale et transitoire de l'ACM, ce qui est nettement plus fréquent en pratique clinique. Nous décrirons par la suite uniquement les modèles d'ischémie cérébrale focale et transitoire.

1 Le modèle au monofilament

Les animaux sont anesthésiés durant la procédure chirurgicale. Cette anesthésie se fait habituellement à l'aide d'un mélange gazeux composé de d'isoflurane à l'air inspiré maintenu à l'aide d'un masque, après une induction à 4% d'isoflurane dans une chambre dédiée. Elle peut également se faire par injection intra-péritonéale de pentobarbital. Le rythme et la profondeur des mouvements respiratoires sont utilisés pour déterminer le réglage correct de la concentration d'isoflurane. La chirurgie est réalisée sur un poste d'exploration petit animal avec un système de chauffage (37 °C) et sous loupe binoculaire. La glycémie (gluco-check est contrôlée à la patte), la tension artérielle (pression sanglante à l'artère fémorale), et les gaz du sang peuvent être contrôlés en per-opératoire.

La procédure chirurgicale débute par une incision médiane puis une dissection de la gouttière jugulo-carotidienne. L'artère carotide commune (ACC), l'artère carotide externe (ACE) et l'artère carotide interne (ACI) sont libérées après dissection délicate des tissus mous sous-cutanés. Ces artères sont exposées au point de bifurcation de l'ACE et de l'ACI (**Figure 14**). Dans un second temps, on pratique une électrocoagulation des artères thyroïdiennes supérieures et occipitales, ces deux artères représentant les deux premières artères naissant de l'artère carotide externe. La partie accessible la plus distale de l'ACE est ligaturée par deux points de suture à l'aide d'un fil de soie 5.0 puis sectionnée entre ces deux points. On se sert du

moignon ainsi formé pour introduire le mono-filament de nylon qui est poussé délicatement dans l'artère carotide interne. Celui-ci est poussé sur une distance d'environ 17 mm jusqu'à ce que l'opérateur ressente une faible résistance traduisant le bon positionnement du filament et donc l'occlusion de l'artère cérébrale moyenne ipsilatérale. Après le temps d'ischémie souhaité, l'écarteur est replacé afin d'exposer les carotides de façon identique, puis l'ACI est de nouveau clampée. Une fois le clamp posé, le monofilament est délicatement retiré puis l'ACE est oblitérée par un nœud à son origine. Les clamps sur l'ACI et la ligature de l'ACC sont alors retirés. Le flux sanguin s'effectue de nouveau irriguant ainsi la zone ischémique.

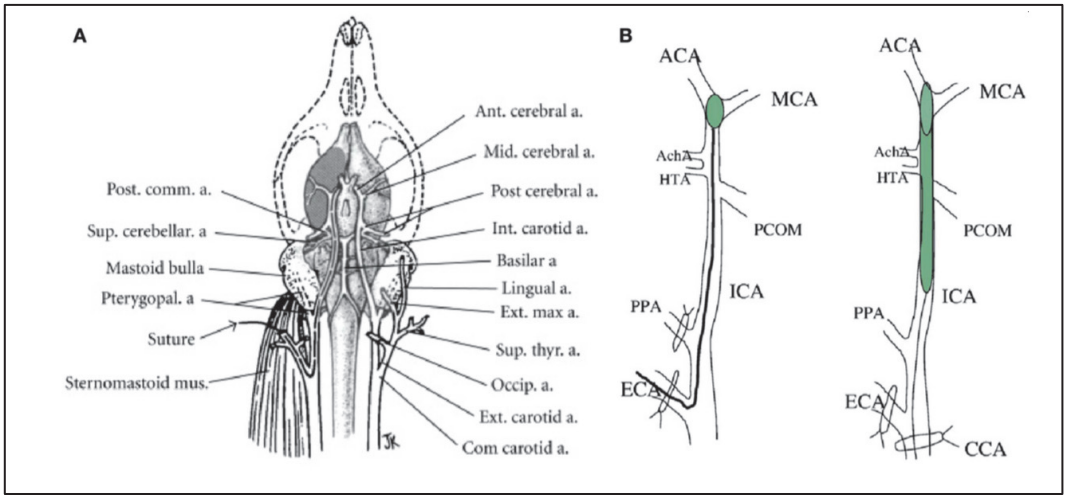

***Figure 14. A**, Vascularisation artérielle cérébrale chez le rat. **B** et **C**, Occlusion de l'artère cérébrale moyenne selon la méthode de Longa et al. ou de Koizumi et al.[128]ACA, artère cérébrale antérieure; MCA, artère cérébrale moyenne; AchA, artère choroïdienne antérieure; HTA, artère hypothalamique; PCOM, artère communicante postérieure; PPA, artère ptérygopalatine; ICA, artère carotide interne; ECA, artère carotide externe; CCA, artère carotide commune.*

2 Le modèle thrombo-embolique

Avant chirurgie, 200 µL de sang total veineux sont prélevés à partir de la veine jugulaire du rat. Ce sang est ensuite rapidement mélangé à 1 unité de thrombine humaine (10 µL). Immédiatement après, une petite partie de ce mélange est introduite dans un petit cathéter de polyéthylène de 30 cm de longueur. Celui-ci est alors maintenu à 37°C pendant une heure. A la fin de cette incubation, un thrombus de 40 mm de longueur est extrait du cathéter dans du sérum physiologique avant d'être de nouveau collecté dans un autre cathéter avec un volume de 50 µL de sérum physiologique. Le cathéter préparé préalablement contenant le thrombus et relié à une

seringue de 100µL de sérum physiologique est introduit dans la lumière de l'ACE et monté dans l'ACI jusqu'au clamp. Le clamp sur l'ACI est alors retiré pour permettre de faire monter le cathéter jusqu'à 17 mm de l'origine de l'ICA, l'extrémité distale est alors positionnée 1 à 2 mm après l'origine de l'ACM. Le thrombus peut alors être doucement injecté. Après ce délai, le cathéter est retiré et l'ACE est ligaturée à son origine. Le clamp sur l'ACC est enlevé et la plaie chirurgicale fermée avec des agrafes cutanées.

3 L'évaluation post-infarctus

3.1 Clinique

L'évaluation du déficit sensitivomoteur des rats peut être réalisée à l'aide de deux scores de handicap neurologique (score de Bederson, score de Van der Zijden).[129,130] Ces scores permettent la recherche d'un déficit neurologique. Le score de Berderson se cote de 0 à 9 et le score de Van der Zijden de 0 à 20. Plus le score est élevé, plus le déficit neurologique est important. L'évaluation neurologique est habituellement à 24 heures dans les études pré-cliniques. Dans mon travail de thèse, afin d'être le plus parfait méthodologiquement et limiter les biais, ces tests étaient réalisés par le même opérateur (Jean-Baptiste Langlois, Cermep) en aveugle du traitement reçu.

3.2 Mesure du volume de l'infarctus cérébral

3.2.1 Histologie

Après l'évaluation fonctionnelle clinique, les animaux sont sacrifiés à 24 heures de l'IC. Le cerveau est ensuite prélevé et coupé en 7 sections coronales de 2 mm d'épaisseur à l'aide d'une matrice de coupe. Ces coupes sont ensuite colorées avec une solution à 2% de chlorure de 2, 3, 5-triphényltétrazolium (TTC) pendant 20 minutes à température ambiante. Le TTC permet une coloration sélective en rouge des zones tissulaires non ischémiques alors que la zone ischémique reste blanche.

3.2.2 IRM

Après l'évaluation fonctionnelle clinique, les animaux sont anesthésiés à l'isoflurane de l'IC pour la réalisation de l'IRM. Le volume de l'IC est calculé sur la séquence pondérée en T2. L'interêt majeur de l'IRM est la possibilté de réaliser un suivi longitudinal des animaux. Dans mon travail de thèse, l'acquisition IRM était systématiquement faite à 24 heures de la constitution de l'IC. A la différence des

études pré-cliniques dans l'infarctus myocardique, le volume de l'IC est souvent évalué par IRM. La précision de l'IRM dans la détection précise de l'IC est débattue, et certains auteurs ont rapporté une sous-estimation des lésions histologiques.[131] Le délai de réalisation de l'IRM est également débattu. Neumann-Haefelin et al. ont rapporté une sur-restimation du volume de l'IC quand l'acquisition était réalisée à 24-48 heures, et une sous-estimation quand l'acquisition était réalisée à 7 jours.[132]

TRAVAUX ET RÉSULTATS

Projet 1. Spatiotemporal characterization of brain infarction by sequential multimodal MR imaging following transient focal ischemia in a rat model of intra-arterial middle cerebral artery occlusion

1 Introduction

A l'heure actuelle, la recherche translationnelle dans le traitement de l'IC est principalement limitée par l'absence d'un modèle animal pertinent. Les modèles existants d'ischémie focale transitoire présentent de nombreuses limitations qui réduisent la translation des données scientifiques à l'homme. À ce jour, le fil d'occlusion intraluminale de l'ACM est le modèle le plus utilisé de l'ischémie cérébrale focale chez le rat (modèle au monofilament). Le monofilament en nylon est inséré au niveau de l'ACE et compacté à la terminaison de l'ACI. Le monofilament obstrue donc l'artère cérébrale moyenne antérieure (ACA), l'ACM et l'artère communicante postérieure engendrant dans la majorité des cas un IC massif (AVC malin).[132-134] De multiples problèmes techniques se posent avec des occlusions partielles et/ou une reperfusion spontanée qui se produit dans 25% des cas, ou d'une hémorragie sous-arachnoïdienne par perforation artérielle, rapportée dans 30% des cas. De plus, la chirurgie cervicale délabrante exige une ligature permanente de multiples branches de l'ACE avec un biais dans le pronostic neurologique et des tests de comportement.[135,136]

Les technologies endovasculaires émergentes offrent de nouvelles possibilités d'intervention cérébrale, et la thrombectomie est maintenant le traitement de référence de l'IC.[62,68] Cependant, environ 50% des patients recanalisés présentent une évolution défavorable; les lésions de reperfusion et le phénomène de non-reperfusion microcirculatoire pourraient limiter le bénéfice de la recanalisation, comme précedemment expliqué. Un nouveau modèle d'ischémie focale transitoire chez le rat a été récemment mis au point en utilisant une technique mini-invasive par oclusion sélective de l'ACM avec un microguide navigué par l'artère ventrale de la queue.[137]

L'objectif de notre étude par IRM 7T était de caractériser le développement aigu de l'IC et la reperfusion, et de suivre l'évolution des lésions ischémiques pendant les 24 premières heures.

2 Méthodes

2.1 Modèle animal

Les procédures ont été approuvées par le Comité Régional d'Éthique pour l'Expérimentation Animale Rhône-Alpes du CNRS. Seize rats Sprague-Dawley (Janvier, Le Genest Saint Isle, France; moyenne, 403 g; gamme, 320-470 g) adultes consécutifs ont été anesthésiés avec 3% d'isoflurane en air ambiant. Pour limiter les douleurs, 0,05 mg/kg de buprénorphine sous-cutanée était administré immédiatement après l'induction. La température corporelle était maintenue en permanence à 37±1 °C par un coussin chauffant. La procédure a été effectuée comme décrit précédemment.[137] En bref, l'artère ventrale de la queue du rat était exposée en incisant le fascia puis l'artère était ponctionnée. Un microguide Hybride 0,007-inch (Balt Extrusion, Montmorency, France) était monté par l'aorte thoracique descendante.

Les étapes suivantes ont été effectuées sous angiographie numérisée (Allura Xper XD20, Philips Medical Systems, 80 mAs, 120 kVp). Un microcathéter Marathon (Covidien, Irvine, CA, USA) de 0,020-inch de diamètre était placé au niveau de l'artère carotide commune. Ensuite, le microguide était navigué au niveau de la portion distale de la bifurcation de l'ACM afin d'obturer la portion proximale de l'ACM. L'ischémie était maintenue pendant 90 minutes chez tous les animaux. La reperfusion a été obtenue en retirant le microguide. Par la suite, le microcathéter est retiré de l'animal, l'artère caudale étant ligaturée et l'incision cutanée refermée. Les animaux ont été replacés dans leurs cages avec de la nourriture et de l'eau ad libitum. À 3 et 24 heures après une recanalisation, les animaux ont été à nouveau anesthésiés pour la réalisation d'une étude IRM supplémentaire (**Figure 15**).

2.2 Protocole IRM

Quatre paramètres ont été inclus dans le protocole d'imagerie (acquisition de 30 min): T2 spin-écho, angiographie sans injection par temps de vol (TOF), imagerie de diffusion (DWI), perfusion mono-coupe sans injection par marquage de spin (ASL), et T2 écho de gradient (T2*). Quatre séries séquentielles d'IRM ont été acquises: pendant l'ischémie, immédiatement après la reperfusion, à 3 et 24 heures après la reperfusion. La séquence de diffusion n'était pas acquise à 24 heures.

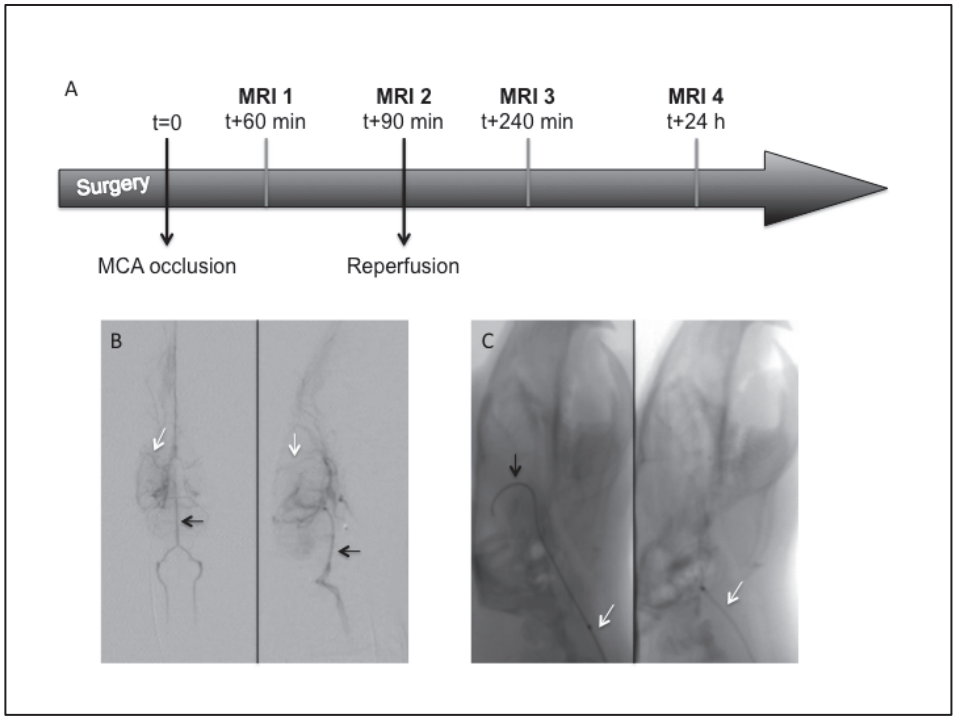

Figure 15. Protocole IRM. ***A****, Protocole expérimental avec acquisition IRM mutimodale durant l'ischémie, à la reperfusion, à 3 et 24 heures de la reperfusion.* ***B****, Angiographie soustraite de face et de profil après injection sélective de l'ACI (fléche blanche: ACM, flèche noire: artère basilaire).* ***C****, Occlusion sélective par voie artérielle de l'ACM avec le microguide (flèche blanche: microcathéter, flèche noire: microguide).*

2.2.1 Acquisition IRM

L'acquisition était réalisée sur une IRM Bruker Biospec 7T/12 cm. Les rats étaient placés dans un cadre stéréotaxique équipé d'un matelas chauffant afin de maintenir la température corporelle à 37±1 °C. La fréquence respiratoire était monitorée pour évaluer la profondeur de l'anesthésie gazeuse.

2.2.2 Analyse IRM

Les images ont été évaluées de manière indépendante par deux opérateurs (B.G. et J.B.L.) en utilisant le logiciel MIPAV. L'occlusion de l'ACM était analysée sur les images natives et reconstruction 3D de la séquence TOF de la façon suivante: occlusion complète, partielle et absence d'occlusion. Le volume de la nécrose ischémique, d'hypoperfusion et de l'IC final était évalué sur les cartographies d'ADC, de débit sanguin cérébral et les images T2 avec le logiciel MIPAV.

3 Résultats

Les résultats de ce travail ont fait l'objet d'une publication dans European Radiology (IF=3.64): Spatiotemporal characterization of brain infarction by sequential multimodal MR imaging following transient focal ischemia in a rat model of intra-arterial middle cerebral artery occlusion. *Eur Radiol*. 2016 Mar 17. [Epub ahead of print]

EXPERIMENTAL

Spatiotemporal characterization of brain infarction by sequential multimodal MR imaging following transient focal ischemia in a Rat model of intra-arterial middle cerebral artery occlusion

Benjamin Gory[1] · Fabien Chauveau[2] · Radu Bolbos[3] · Jean-Baptiste Langlois[3] · Paul-Emile Labeyrie[1] · Francesco Signorelli[4] · Alexis Turjman[1] · Francis Turjman[1]

Received: 2 November 2015 / Revised: 15 February 2016 / Accepted: 17 February 2016
© European Society of Radiology 2016

Abstract

Objectives To assess spatiotemporal brain infarction evolution by sequential multimodal magnetic resonance (MR) imaging in an endovascular model of acute stroke in rats.

Materials and methods A microwire was selectively placed in the middle cerebral artery (MCA) in 16 consecutives rats during 90 minutes occlusion. Longitudinal 7-T MR imaging, including angiography, diffusion, and perfusion was performed during ischemia, immediately after reperfusion, 3 h and 24 h after subsequent reperfusion.

Results MCA occlusion was complete in 75 % and partial in 18.7 %. Hypoperfusion (mean ± SD) was observed in all animals during ischemia (-59 ± 18 % of contralateral hemisphere, area 31 ± 5 mm^2). Infarction volume (mean ± SD) was 90 ± 64 mm^3 during ischemia and 57 ± 67 mm^3 at 24 h. Brain infarction was fronto-parietal cortical in five animals (31 %), striatal in four animals (25 %), and cortico-striatal in seven animals (44 %) at 24 h. All rats survived at 24 h.

Conclusion This model is suitable to neuroprotection studies because of possible acute and close characterization of spatiotemporal evolution of brain infarction by MR imaging techniques, and evidence of ischemic penumbra, the target of neuroprotection agents. However, optimization of the brain infarct reproducibility needs further technical and neurointerventional tools improvements.

Key points

- *Nitinol microwire is MRI compatible allowing spatiotemporal characterization of brain infarction in rats.*
- *Microwire selective placement in middle cerebral artery allows complete artery occlusion in 75 %.*
- *A diffusion/perfusion mismatch during arterial occlusion is observed in 77 % of rats.*

Keywords Stroke model · Endovascular · Middle cerebral artery occlusion · Diffusion/perfusion mismatch · Neuroprotection

Abbreviations

MR	Magnetic resonance
MCAO	Middle cerebral artery occlusion
ECA	External carotid artery
ICA	Internal carotid artery
MCA	Middle cerebral artery
TOF	Time of flight
DWI	Diffusion-weighted imaging
ADC	Apparent diffusion coefficient
PWI	Perfusion-weighted imaging
MRA	Magnetic resonance angiography
ASL	Arterial spin labelling

Introduction

Translational research in stroke treatment is lagging due to the absence of an outstanding animal model. Existing

✉ Benjamin Gory
benjamin.gory@chu-lyon.fr

[1] FHU IRIS, Department of Interventional Neuroradiology, Hôpital Neurologique Pierre Wertheimer, Hospices Civils de Lyon, 59 Bd Pinel, 69677 Bron, France

[2] Lyon Neurosciences Research (CRNL), CNRS UMR 5292, INSERM U1028, University Lyon 1, 69003 Lyon, France

[3] Neurosurgery, Hôpital Neurologique Pierre Wertheimer, Lyon, France

[4] CERMEP-Imagerie du Vivant, Animage, Lyon, France

models of focal ischemia are riddled with technical limitations that impair the translation of scientific insights to human physiology because 1) they misrepresent the subset of strokes eligible for clinical intervention in humans 2) the delicate technique and traumatic surgery often results in partial occlusion or complications. To date, the intraluminal thread occlusion of the MCA is the most widely used model of focal cerebral ischemia in rats (suture model) [1]. A nylon monofilament is negotiated through the external carotid artery (ECA) and compacted at the termination of the internal carotid artery (ICA). The pellet obstructs the anterior middle cerebral artery (ACA), the middle cerebral artery (MCA) and the posterior communicating artery promoting massive infarcts [1–3]. Technical issues arise in a majority of the cases such as partial occlusion and/or spontaneous reperfusion, which occurs in 25 % of cases [4, 5], or subarachnoid haemorrhage due to arterial perforation, seen in 30 % of cases [4]. In addition, extensive cervical surgery requires permanent ligation of multiple branches of the ECA and induces a bias in neurological outcomes and behavioural tests [6, 7].

Emerging endovascular technologies provide new possibilities for cerebral intervention in acute stroke, and thrombectomy is now the reference of care in stroke with large vessel occlusion in association with thrombolysis within 6 h [8]. However, around 50 % of treated present an unfavourable outcome at 3 months despite successful reperfusion; in fact, reperfusion injury and no-reflow phenomenon could limit recanalization benefit [8–11]. Intensive monitoring of reperfusion in order to understand the underlying mechanisms and evaluation of new neuroprotective agents is necessary. A new model of transient focal ischemia in a rat was recently described using minimally invasive technique to selectively occlude the MCA with a microwire navigated from the ventral tail artery (microwire model) [12].

The aim of our longitudinal 7-T MR imaging study was to characterize the acute development of the ischemic infarct and ensuing reperfusion, and follow the evolution of the ischemic lesions during 24 h. The exhaustive MR imaging protocol includes the systematic acquisition of T2 spin-echo, angiography, diffusion- and perfusion-weighted imaging, and T2 gradient-echo (T2*) during the MCA occlusion, immediately after reperfusion, 3 h and 24 h after reperfusion.

Materials and methods

Animal model

All procedures were approved (N°01099.02) by our institutional review board (Comité Régional d'Éthique pour l'Expérimentation Animale Rhône-Alpes of the CNRS), in compliance with French (decree 2013-118) and European Community (2010/63/UE) guidelines.

Sixteen consecutive young adult male Sprague-Dawley rats (Janvier, Le Genest Saint Isle, France; mean, 403 g; range, 320-470) were anaesthetized with 3 % isoflurane in ambient air. To minimize suffering, 0.05 mg/kg subcutaneous buprenorphine was administered immediately after the beginning of anaesthesia. Body temperature was continuously maintained at 37 ± 1 °C by a feedback-regulated heating pad. The procedure was performed as originally described [12]. Briefly, the ventral tail artery was exposed by cutting the fascia and puncturing the artery. A 0.007-inch Hybrid microwire (Balt Extrusion, Montmorency, France) was advanced through the thoracic descending aorta.

Subsequent steps were performed using flat-panel X-ray system (Allura Xper XD20, Philips Medical Systems; 80 mAs, 120 kVp). A 0.020-inch Marathon microcatheter (Covidien, Irvine, CA, USA) carrying a microwire was introduced and advanced to the aorta and common carotid artery. Next, the microwire was navigated to a tip position distal to the bifurcation of the MCA to occlude the MCA. Ischemia was maintained for 90 min in all animals. Reperfusion was achieved by withdrawing the microwire under MR imaging control.

Thereafter, the microwire was retracted together with the microcatheter out of the animal, and the tail artery was tightened and the incision was closed. The animals were returned to their cages with food and water ad libitum. At 3 and 24 h after MCA recanalization, the animals were re-anaesthetized for additional MR imaging.

Protocol

Four parameters were included in the 30 min MR imaging protocol: T2 spin-echo, time of flight (TOF) angiography, diffusion-weighted imaging (DWI), perfusion based on arterial spin labelling (ASL), and T2 gradient-echo (T2*). Four sequential sets of MR imaging were systematic acquired: during ischemia, immediately after reperfusion, 3 h and 24 h following reperfusion. No DWI was acquired at 24 h. The study MR imaging protocol is illustrated in Fig. 1.

MR imaging

All animals underwent MR imaging using a Bruker Biospec 7 T/12 cm horizontal magnet equipped with Paravision 5.0. A birdcage head-coil of 72 mm inner diameter was used for radiofrequency transmission and a 25 mm diameter surface coil was used for reception. The rats were placed in a cradle equipped with a stereotaxic holder, an integrated heating system to maintain body temperature at 37 ± 1 °C, and a pressure probe to monitor respiration. Imaging was performed in the axial plane and included the following sequences:

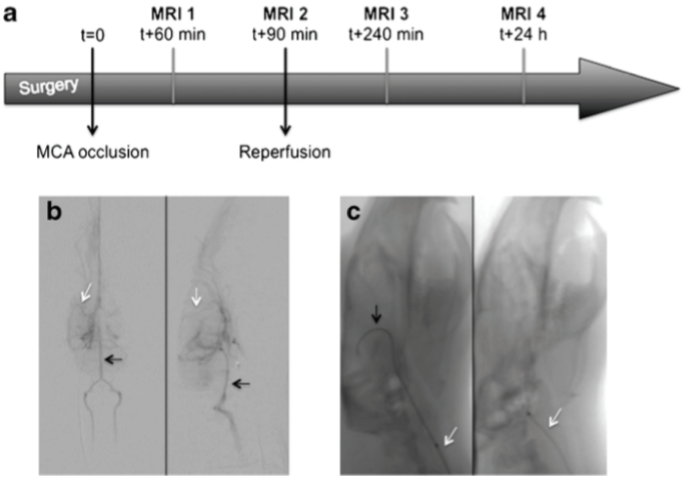

Fig. 1 **a**, Time line for the experimental protocol with serial MR imaging session during ischemia, immediately after reperfusion, and 3 and 24 h after subsequent reperfusion. **b**, Digital subtraction angiography, frontal and lateral projections, with contrast injected selectively in the internal carotid artery with the Marathon microcatheter showing the course of the middle cerebral artery (*white arrows*). The basilar artery (*black arrows*) is opacified by retrograde manner. **c**, Microguidewire (*black arrow*) was placed selectively in the distal portion of the middle cerebral artery for 90 min. Microcatheter (*white arrow*) was positioned in the common carotid artery. Thereafter, the microwire was retracted and reperfusion occurred

T2-weighted spin-echo images were acquired using a RARE sequence with matrix = 256 × 128, field of view (FOV) = 3 × 1.5 cm^2, 15 slices with slice thickness of 1 mm without gap (interleaved acquisition), covering the entire MCA territory, echo time (TE)/repetition time (TR) = 60.3/3500 ms, four averages, RARE 8 and fat-suppression. The infarct volume at 24 h after reperfusion was evaluated with T2 sequence [13].

For TOF angiography, a coronal 2D-inflow gradient echo sequence was performed with the following parameters: FOV = 37 × 25 mm, matrix size = 256 × 128 pixels, in-plane spatial resolution = 145 × 195 μm^2, TE = 5 ms, TR = 25 ms, flip angle = 90°, two averages, bandwidth = 40 kHz; a moving saturation pulse was also used. A number of 80 slices of 0.3 mm thickness and 0.15 interslice distance were acquired during 6 min 24 s scan time.

ADC mapping based on DWI was performed using echo planar imaging (EPI) with the same FOV and slice characteristics as T2-weighted images, with matrix = 128 × 128, TE/TR = 19.27/5250 ms and six b-values (100, 200, 300, 500, 750, and 1500 s/mm^2), diffusion gradient duration = 4.9 ms, diffusion gradient separation = 9.1 ms. ADC maps were obtained based on different signal intensities measured using the six b-values were then fitted by a mono-exponential curve as follows: $S = S_0 * \exp(-b_i * ADC) + A$, where S_0 = signal intensity, ADC = apparent diffusion coefficient, and A = absolute bias.

ASL was performed using a single-slice pulsed arterial spin labelling method with no contrast injection. ASL was performed based on a flow-sensitive alternating inversion-recovery echo planar imaging (FAIR-EPI) method with matrix 96 × 48, FOV = 2.61 cm^2, inversion recovery time (TIR) = 40 to 2500 ms, number of TIR values = 22, recovery time = 10,000 ms, TE/TR = 10/18,000 ms.

T2-weighted gradient-echo (T2*) sequences were obtained using 2D multi-gradient-echo sequence using six echo times (3.3, 7.52, 11.78, 16.03, 20.28, and 24.53 ms). The T2* maps were reconstructed by fitting the T2* images obtained at different echo-times using a mono-exponential fitting algorithm based on the following equation: $S = A + C \times \exp(-t/T2^*)$, where A = absolute bias, C = signal intensity, and T2* = relaxation time. The post-processing was performed using the Image Sequence Analysis tool from the Bruker's ParaVision 5.1 analysis software. The T2* relaxation time was expressed in ms.

T2 spin-echo, angiography, diffusion, and T2 gradient-echo (T2*) covered the entire MCA territory, while perfusion was calculated using the central slice only.

Image analysis

All MRI scans were analyzed and scored independently by two investigators (B.G., J.B.L.) using the MIPAV software [14]. MCA occlusion was assessed by both source images and maximum intensity projection of TOF angiography. The scoring system is as described: complete occlusion (undetectable flow along the whole MCA route), partial occlusion (decreased flow signal), and no occlusion (normal flow

signal). ADC maps (mm^2/s) were calculated by fitting MR signal curves to a monoexponential model function on a pixel-by-pixel basis, using in-house software written in Matlab (MathWorks, Natick, MA, USA). ASL images were analyzed with the ASL_Perfusion_Processing macro from the Paravision 5.1 platform (Bruker, Ettlingen, Germany), using a 7 T blood T1 value of 2200 ms [15]: cerebral blood flow (CBF, in mL/[min × 100 g]) was derived from the non-selective and selective T1 maps according to $CBF = f * T1_{non\text{-}selective}/T1_{blood}(1/T1_{selective}\text{-}1/T1_{non\text{-}selective})$, where f is the blood-brain partition coefficient, i.e. the ratio between water concentration per gram of brain tissue and per mL of blood, estimated at 90 mL/100 g [16]. Diffusion and perfusion lesions were manually outlined on ADC and CBF maps, respectively. T2* maps were reconstructed after the acquisition using the Image Sequence Analysis tool from Bruker's ParaVision software. The T2* relaxation time was expressed in ms.

Diffusion, perfusion lesions and final infarct volume at 24 h were manually outlined on ADC, CBF, and T2 maps, respectively, using MIPAV software.

Behavioural examination

Sensorimotor function evaluation was measured 24 h after reperfusion (F.C. blinded to MR imaging data), using the previously reported sensorimotor performance score on a scale of 0 to 9 (Bederson scale) and 0 to 20 points (van der zijden scale) [17, 18]. The Bederson scale is a global neurological assessment including forelimb flexion, resistance to lateral push and circling behaviour. This scoring scale is a simple way to reveal basic neurological deficits. The van der Zijden scale was based on: (1) spontaneous activity during 1 min, (2) gait disturbances such as circling toward the paretic side, (3) degree or absence of pathological postural reflexes when held by tail, (4) degree of asymmetry in resistance between left and right lateral push, (5) degree of asymmetry in grasping strength onto a rod between left and right forepaw, and (6) degree or absence of forelimb placing onto a table rim after stimulation of the vibrissae. Higher scores reflect greater deficits.

Statistical analysis

Nominal parameters (ADC, CBF, and T2 volumes) are reported as mean ± standard deviation (SD), while neuroscores are reported as median and range. Hypoperfusion is reported as a percentage value of contralateral hemisphere. Perfusion-diffusion mismatch area was expressed as mean ± SD. The correlation was calculated with a SPSS v21 by using a Spearman rank-order correlation.

Results

Work flow timing

The workflow timing results are summarized in Table 1. Mean time between anaesthesia induction and MCA occlusion was 54 ± 12 min (mean time between induction and tail puncture 7 min, and mean time between tail puncture and MCA occlusion was 48 min). Mean time of MCA occlusion was 87 ± 19 min (range, 35-108).

MCA occlusion status

The microguide was successfully placed in the distal MCA (three right side and 13 left side) in all animals. After microwire placements, TOF angiography revealed complete MCA occlusion in 12 animals (75 %), partial MCA occlusion in three animals (18.7 %), and failure in one animal (6.3 %, Fig. 2). In all cases, we observed normal signal in distal MCA branches. The ipsilateral anterior cerebral artery was patent in all cases.

Immediately after reperfusion and at 24 h, MRA revealed a patent MCA in all cases. At reperfusion, eight partial recanalizations and seven complete recanalizations were observed, and one partial recanalization and 15 complete recanalization at 24 h.

Diffusion and perfusion results during microwire placement and after withdrawal

The main results of MR imaging acquisition are summarized in Table 2. A progressive decrease of ADC volume was observed (infarct volume during ischemia, ADC1v = 90 ± 64; infarct volume immediately after reperfusion ADC2v = 60 ± 55; infarct volume 3 h after reperfusion ADC3v = 38 ± 19; and infarct volume at 24 h = 57 ± 67 mm^3) (Fig. 3). Well-demarcated focal ADC lesions were observed in the cortex, striatum, or cortico-striatal in 12 animals, while the volume of ADC lesions were very small (<10 mm^3) in four animals. Figure 4 shows the evolution of ADC lesion area, hypoperfusion, and mismatch at the level of perfusion acquisition during ischemia (map 1), reperfusion (map 2), and 3 h after (map 3).

Figure 4 shows a perfusion defect in the ipsilateral hemisphere is highlighted by ASL. This hypoperfusion is measured relatively to the mirror perfusion in the contralateral hemisphere and is, therefore, expressed as a negative value, which was observed in all animals (CBF1, -59 ± 18 % of contralateral hemisphere, area 31 ± 5 mm^2; 14 rats). Interestingly, pixel-by-pixel analysis revealed a perfusion mismatch during arterial occlusion in 77 % of cases (10 out of 13 rats). Figure 5 illustrates the DWI-ASL patterns observed during ischemia, and infarct evolution at 3 h and 24 h after reperfusion.

Table 1 Work flow timing

Rat	Induction-occlusion	Delay Ischemia	Occlusion-DWI 1	Occlusion-DWI 2	Occlusion-DWI 3
1	57	90	45	110	407
2	47	90	42	109	324
3	55	98	77	107	310
4	70	90	41	101	348
5	72	95	34	111	285
6	67	108	78	120	326
7	49	104	86	122	318
8	67	50	25	47	339
9	45	100	83	119	288
10	43	93	72	120	286
11	67	90	42	107	303
12	56	93	43	123	296
13	49	35	22	91	NA
14	36	82	50	94	NA
15	37	90	71	103	289
16	47	82	47	93	NA
Mean ± SD	54 ± 12	87 ± 19	54 ± 21	105 ± 19	317 ± 34

Data shown are minutes. The third session of MR imaging was not performed for rats 13, 14, and 16
SD, standard deviation; NA, not applicable

At the same level as ASL1 acquisition, five rats demonstrated immediate brain reperfusion following guidewire withdrawal, whereas other animals presented persistent hypoperfusion despite arterial recanalization. This evolution was not correlated with the delay of ischemia, neuroscore, volume of ADC1v, ADC2v, ADC3v, T2 24 h, area of ASL, or ADCv.

Reproducibility of the infarct region

The arterial occlusion was systematically performed at the level of distal MCA. Figure 6 illustrates the pattern of infarct zones at 24 h. It was localized at the level of fronto-parietal cortex in five animals (31 %), striatum in four animals (25 %), and in cortico-striatal area in seven animals (44 %) at 24 h.

Hemorrhagic complication and mortality

At 24 h, T2* highlighted an extra-cerebral hematoma around the microguide placement in two animals (Fig. 6D), and an intracranial hematoma in one animal. A total of three out of 16 rats (18.7 %) presented a haemorrhage complication at 24 h. No mortality was observed throughout the study.

Behavioural evaluation

The median behavioural score 24 h after the onset of ischemia was 1 (range, 0-5) and 3 (range, 0-13), respectively, on the 9-point and 20-point scales. Figure 7 shows the correlation between neuroscore and T2 volume at 24 h, and a good correlation was observed between ADC1v, T2 volume, and behavioural results (ADC1v-neuroscore 9 points: $r=0.49$, $p=0.07$; ADC1v-neuroscore 20 points: $r=0.56$, $p=0.04$. T2 volume-neuroscore 9 points: $r=0.70$, $p=0.01$; T2 volume-neuroscore 20 points: $r=0.58$, $p=0.03$).

Discussion

Our study provides an in-depth multimodal MR imaging characterization of the spatiotemporal evolution of the brain infarction in a novel stroke model by selective intra-arterial MCA occlusion in the rat. We showed that a 0.007-inch microwire placement under fluoroscopic control allows a complete MCA occlusion in the majority of the cases (75 %) with a subsequent strict control of the ischemia and reperfusion. This study is the first independent validation of the feasibility of the model after its original description by Arnberg et al [12].

Safety of microwire model

The intra-arterial approach from the tail artery is truly minimally invasive and safe. In fact, only a small cutaneous incision (less than 1 cm) and artery puncture were required. In addition, the ligation of the tail artery at the end of the procedure was well tolerated because its distal part was vascularized by the two lateral tail arteries, as previously reported [12]. In our study, no ischemia of the

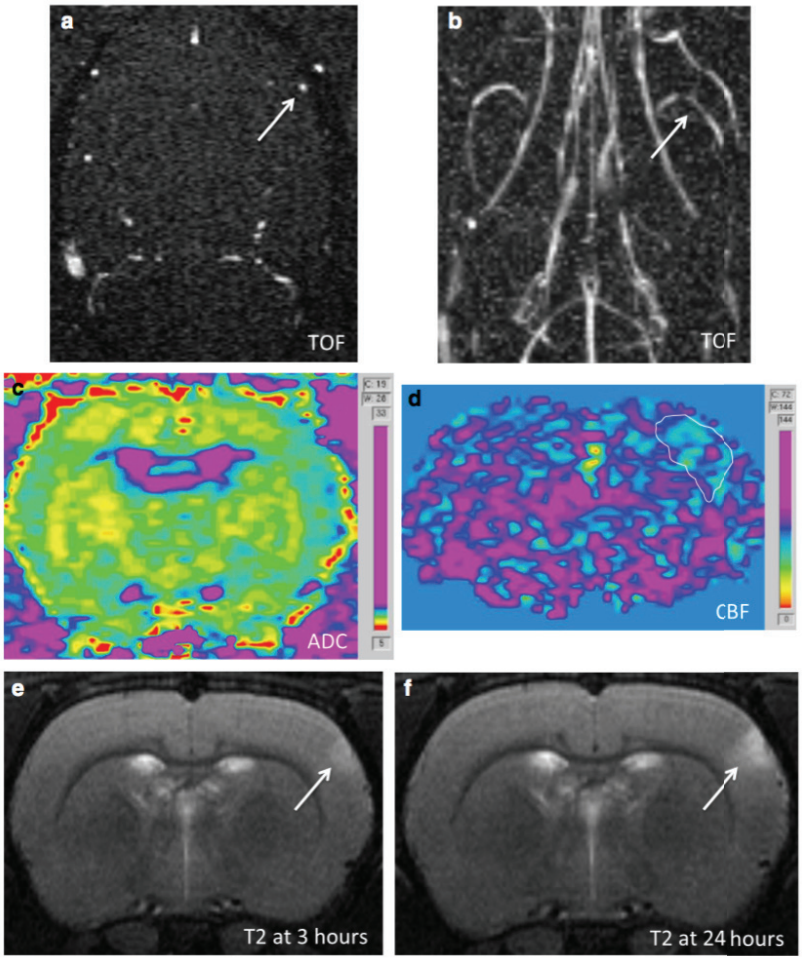

Fig. 2 Multislice MR imaging of endovascular stroke in rats after failure MCA occlusion. **a** and **b**, MR angiography with TOF acquisition showing the patency of the left MCA (*arrow*). **c**, Diffusion (ADC map) showing no significant lesion during ischemia. **d**, Perfusion (ASL map) showing cortical hypoperfusion. **e** and **f**, T2 map at 3 and 24 h after reperfusion demonstrating small focal cortical infarction

tail was observed and the mortality rate was null at 24 h. All rats quickly recovered and were able to move and feed without assistance when returned to their cages. Behavioural score is well correlated with infarct size at 24 h. This intra-arterial technique is minutely traumatic thus provides an opportunity for longer follow-up, which may yield sensitivity for neurobehavioural analysis and neuroprotection studies. On the contrary, the mortality rate in the MCAO model was high. In an MR imaging study of MCAO, four of 19 (21 %) rats died during the

Table 2 Main results of MR imaging acquisition

	ADC (mm^3)	ASL (%)[a]	ASL (mm^2)[b]	T2
During 90 min of ischemia	90±64	-59±18	30±5	-
At reperfusion	60±55	-63±17	22±14	-
3 h after reperfusion	38±19	-48±17	23±11	-
24 h after reperfusion	-	+10±77	12±6	57±67

Data are expressed in mean±standard deviation

[a] ASL are expressed relatively to the mirror perfusion in the contralateral hemisphere

[b] Area of the hypoperfusion on ASL map

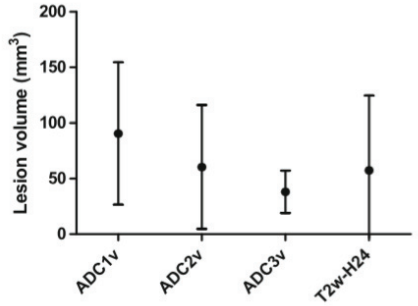

Fig. 3 Evolution of infarct volume (expressed as mean ± SD) during ischemia (ADC1v), at reperfusion (ADC2v), 3 h after reperfusion (ADC3v), and 24 h (T2 w-H24)

first 48 h, which limited the investigative power of the study [19]. MCAO model requires an extensive cervical surgery and definitive ligation of several branches of the ECA, which is responsible for the loss of up to 10 % of the presurgical weight 3 to 4 days after [6]. This invariably affects the results of the behavioural study [7].

In this new model, the distal part of the MCA is selectively occluded by fluoroscopic guidance, whereas, in the MCAO model, the monofilament was advanced without visual control until its tip blocked the ICA termination, and so occluded the origin of the MCA and the ACA. An additional permanent occlusion of the ipsilateral internal or common carotid artery is necessary because of direct carotid approach. No occlusion of the ICA was performed in the microwire model during or after the MCA occlusion. In addition, in the suture model, vessel perforation may occur before any resistance is perceptible, and subarachnoid haemorrhage may reach up to 30 % [4], whereas we observed 18.7 % with the microwire model. The lowest rate of hemorrhagic complication observed in this study is probably explained by a better control of the intra-arterial device.

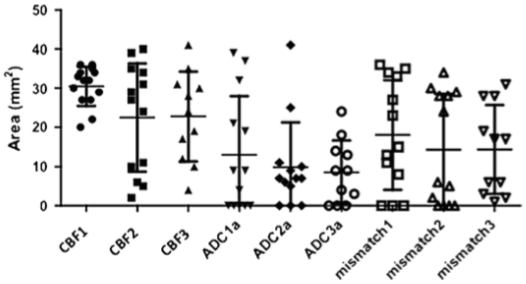

Fig. 4 Evolution of lesion area (expressed as mean ± SD) at the level of perfusion acquisition (one slice) during ischemia (map 1), reperfusion (map 2), and 3 h after (map 3). ASL was performed with a single-slice pulsed arterial spin labelling method (area), whereas ADC and T2 were performed with a multi-slice acquisition (volume). One, three, and five animals were excluded in CBF1, CBF2, and CBF3 respectively

Efficacy of microwire model

In our study, MCA was completely occluded in 75 % of cases and partially in 18.7 % with ipsilateral anterior cerebral artery patent in all cases. Importantly, the nitinol distal tip of microwire did produce discrete artefacts that may hamper analysis of the signal at the MCA. However, the artefacts were observed at the far lateral anterior limit of the brain and not within the middle brain regions, where the stroke effect was quantified. Transcranial Doppler could be an interesting option to confirm the occlusion of the MCA. In the suture model, there may be a clear resistance of the filament although the MCA is still not completely occluded. Premature reperfusion was noted in 25 % of the experiments whatever the type of filament (3-0 filament or silicone-coated 4-0 filament) [4]. However, continuous bilateral [4] or multi-site laser-Doppler flowmetry could confirm arterial occlusion.

We observed cerebral hypoperfusion in all cases with < 60 % of contralateral hemisphere in 12 cases. Interestingly, immediate reperfusion was not obtained in all cases after withdrawal the guidewire. Only 36 % of rats demonstrated brain reperfusion following MCA recanalization. These findings, called the "no-reflow phenomenon," are well known in experimental and clinical practice [10, 11, 20, 21]. A tentative analysis strategy was based on ASL2 measurements, performed at reperfusion, which showed that animals could be stratified among two groups (Fig. 4): five animals had lower perfusion defects at reperfusion compared to the first measurement ASL1, thereby highlighting efficient and fast reperfusion, while eight animals had unchanged perfusion defects at reperfusion, showing no or delayed reperfusion. We found no predictive value of reperfusion status (assessed by ASL2 map) on subsequent infarct evolution. It may be related to an incomplete assessment of perfusion (ASL acquisition was done on one slice only) and to a high variability of ischemic injury on this relatively small group of animals.

The MR imaging compatibility of this model, based on MR-compatible device such as nitinol microwires, allows a close monitor of the ischemia and reperfusion status and evolution. In addition, a progressive reduction of infarction volume was also noted, as previously reported in stroke patients treated with systemic thrombolysis [3, 22, 23]. In fact, this phenomenon is not so rare, and diffusion reversal was often sizeable in patients treated ≤4.5 h after ischemic event, especially when thrombolysis was administered early [22]. Others authors explained this phenomena by the adding reperfusion lesion and oedema [23].

Reproducibility of the infarct region

The model characterized here seems interesting to model acute ischemic stroke in human. The presence of an ischemic penumbra after MCA occlusion makes this technique suitable

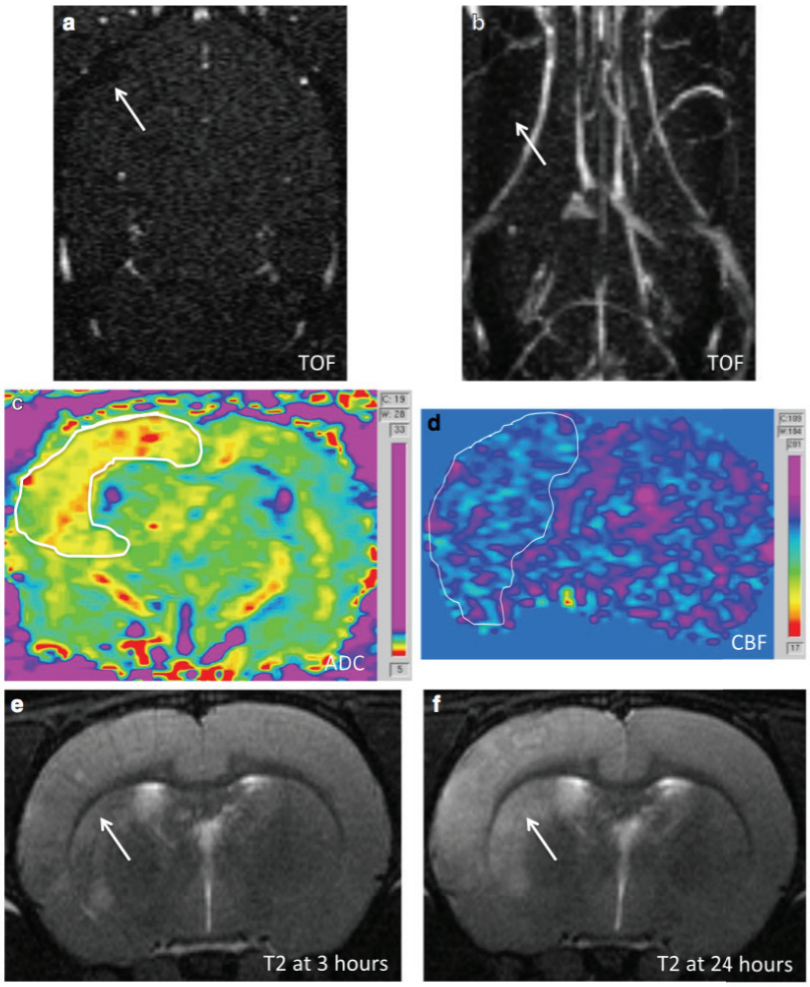

Fig. 5 Multislice MR imaging of endovascular stroke in rats. **a**, MR imaging analysis showed T2 spin-echo signal loss throughout the right distal MCA lumen. **b**, MRA (MIP reconstruction) with TOF acquisition showing the complete selective occlusion of the right MCA. **c**, ASL perfusion (CBF1) map showing large cortico-striatal perfusion defect. **d**, Diffusion (ADC1 map) showing deep infarction

for neuroprotection studies and especially ischemic postconditioning (transient cycles of ischemia conducted early before or after recanalization) [24]. However, variability of brain infarction area contributed to the lack of reproducibility of this model. The high rate (69 %) of striatal infarction by perforator arteries occlusion could be explained by the technique used. In the original paper, the microcatheter was placed into the aorta [12], whereas we placed the microcatheter into the common carotid artery. This microcatheter placement opens the possibility for decreasing the cerebral blood flow, while the original technique caused infarction of the striatum in only 30.7 % of cases.

As reported previously [12], our study confirms the feasibility to induce focal cerebral ischemia by selective MCA occlusion by intra-arterial approach in the rat. This method has several advantages: (1) the simplicity of the procedure; (2) the low invasiveness, as no severe disability and mortality was not observed in the postoperative period; (3) no craniotomy, and thus no "artificial" alterations of intracranial pressure and brain temperature are caused; (4) the strict control of the duration of the cerebral ischemia; (5) the high rate of intracranial arterial occlusion; (6) reperfusion is triggered intra-arterially similar to the clinical procedure in human used now.

One of the most important limitations of these models is the lack of physiopathological thrombus formation. In this context, injection of thrombin into the MCA has also been proposed as a new model of thromboembolic stroke [25]. But invasive surgery with craniotomy is needed, and spontaneous reperfusion was observed in 80 % of animals within 3 h of

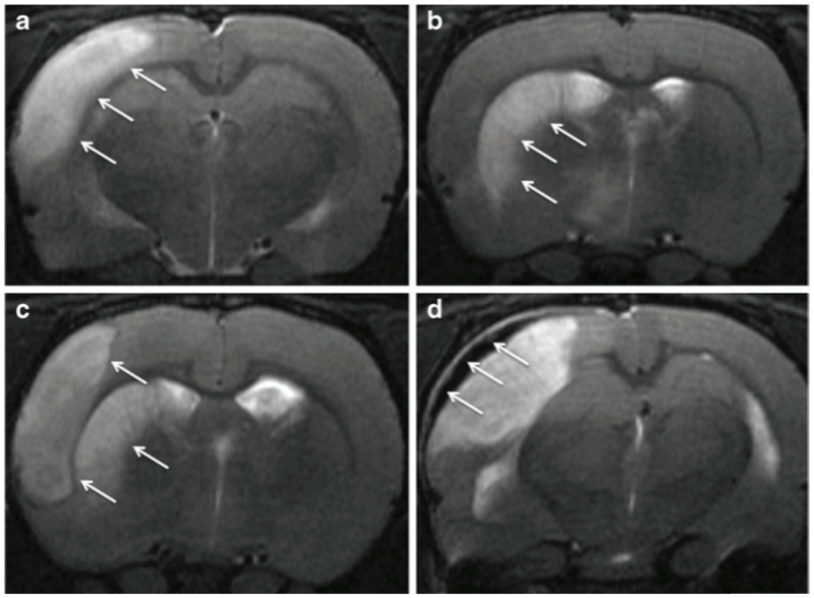

Fig. 6 Pattern of stroke lesion in a rat model of intra-arterial MCA occlusion. **a**, Fronto-parietal cortical infarction. **b**, Infarction of the striatum. **c**, Cortico-striatal infarction. **d**, Acute extra-cerebral hematoma

occlusion [26]. The endovascular approach used in this model could allow thrombus formation in the arterial lumen by thrombin injection inside the microcatheter, similarly to thromboembolic models in the rat or non-human primate [27]. The microcatheter that carries the microwire can also serve as a working channel wherein therapeutic agents or endovascular tools may be administered directly to the cerebral circulation.

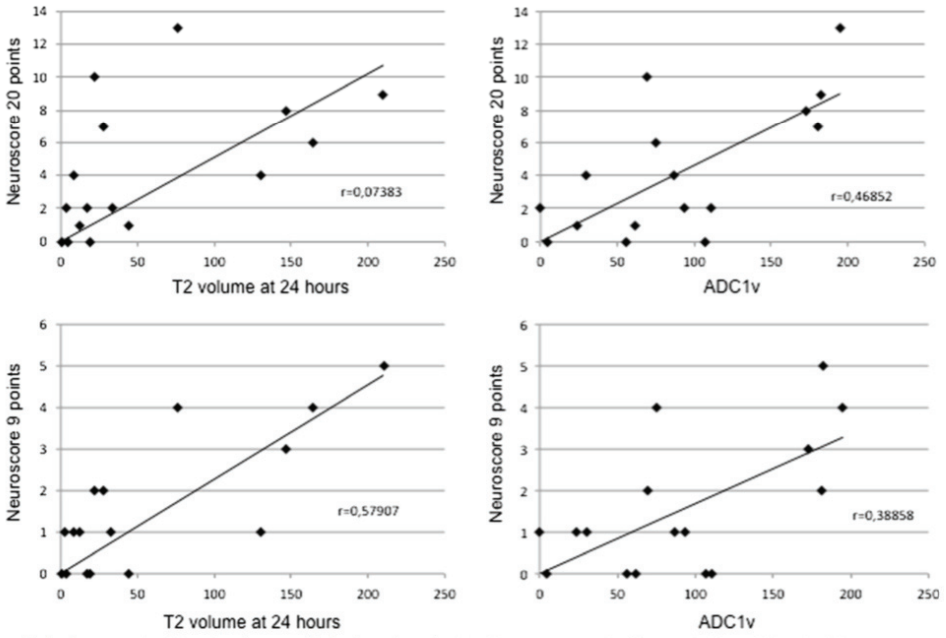

Fig. 7 Correlation between ADC1v, T2 volume and behavioural results. ADC1v-neuroscore 9 points: r = 0.49, $p = 0.07$; ADC1v-neuroscore 20 points: r = 0.56, $p = 0.04$. T2 volume-neuroscore 9 points: r = 0.70, $p = 0.01$; T2 volume-neuroscore 20 points: r = 0.58, $p = 0.03$

In conclusion, this model of acute stroke in rats by selective intra-arterial MCA occlusion is suitable to neuroprotection studies because of possible acute and close characterization of spatiotemporal evolution of brain infarction by MR imaging techniques, and evidence of ischemic penumbra, the target of neuroprotection agents. However, optimization of the brain infarction reproducibility needs further technical and neurointerventional tools improvements.

Acknowledgments The scientific guarantor of this publication is Benjamin Gory. The authors of this manuscript declare no relationships with any companies, whose products or services may be related to the subject matter of the article. The authors state that this work has not received any funding. Fabien Chauveau kindly provided statistical advice for this manuscript. Institutional Review Board approval was obtained. Approval from the institutional animal care committee was obtained. Methodology : experimental

References

1. Longa EZ, Weinstein PR, Carlson S, Cummins R (1989) Reversible middle cerebral artery occlusion without craniectomy in rats. Stroke 20:84–91
2. Kanemitsu H, Nakagomi T, Tamura A, Tsuchiya T, Kono G, Sano K (2002) Differences in the extent of primary ischemic damage between middle cerebral artery coagulation and intraluminal occlusion models. J Cereb Blood Flow Metab 22:1196–1204
3. Neumann-Haefelin T, Kastrup A, de Crespigny A, Yenari MA, Ringer T, Sun GH et al (2000) Serial MRI after transient focal cerebral ischemia in rats: dynamics of tissue injury, blood-brain barrier damage, and edema formation. Stroke 31:1965–1973
4. Schmid-Elsaesser R, Zausinger S, Hungerhuber E, Baethmann A, Reulen HJ (1998) A critical reevaluation of the intraluminal thread model of focal cerebral ischemia: evidence of inadvertent premature reperfusion and subarachnoid hemorrhage in rats by laser-Doppler flowmetry. Stroke 29:2162–2170
5. Gerriets T, Stolz E, Walberer M et al (2004) Complications and pitfalls in rat stroke models for middle cerebral artery occlusion: a comparison between the suture and the macrosphere model using magnetic resonance angiography. Stroke 35:2372–2377
6. Dittmar M (2003) External carotid artery territory ischemia impairs outcome in the endovascular filament model of middle cerebral artery occlusion in rats. Stroke 34:2252–2257
7. Trueman RC, Harrison DJ, Dwyer DM, Dunnett SB, Hoehn M (2011) Farr TD (2001) A critical re-examination of the intraluminal filament MCAO model: impact of external carotid artery transection. Transl Stroke Res 2(4):651–661
8. Gory B, Turjman F (2015) Thrombectomy after intravenous thrombolysis is the new standard of care in acute stroke with large vessel occlusion. Interv Neuroradiol 21(6):691–693
9. Gory B, Riva R, Labeyrie PE, Turjman F (2015) Stent retriever thrombectomy for acute ischemic stroke: Indications, results and management in 2015. Diagn Interv Imaging
10. Soares BP, Tong E, Hom J et al (2010) Reperfusion is a more accurate predictor of follow-up infarct volume than recanalization: a proof of concept using CT in acute ischemic stroke patients. Stroke 41:34–40
11. Cho TH, Nighoghossian N, Mikkelsen IK et al (2015) Reperfusion within 6 hours outperforms recanalization in predicting penumbra salvage, lesion growth, final infarct, and clinical outcome. Stroke 46:1582–1589
12. Arnberg F, Lundberg J, Söderman M, Damberg P, Holmin S (2012) Image-guided method in the rat for inducing cortical or striatal infarction and for controlling cerebral blood flow under MRI. Stroke 43:2437–2443
13. Fau S, Po C, Goyenvalle C, Meric P, Charriaut-Marlangue C (2013) Do early MRI signals predict lesion size in a neonatal stroke rat model. AJNJ Am J Neuroradiol 34:73–76
14. McAuliffe MJ, Lalonde FM, McGarry D, Gandler W, Csaky K, Trus BL (2001) Medical Image Processing, Analysis & Visualization In Clinical Research. IEEE Comp-Based Med Syst (CBMS) 381–386
15. Dobre MC, Ugurbil K, Marjanska M (2007) Determination of blood longitudinal relaxation time (T1) at high magnetic field strengths. Magn Reson Imaging 25:733–735
16. Herscovitch P, Raichle ME (1985) What is the correct value for the brain-blood partition coefficient for water? J Cereb Blood Flow Metab 5:65–69
17. Bederson JB, Pitts LH, Tsuji M, Nishimura MC, Davis RL, Bartkowski H (1986) Rat middle cerebral artery occlusion: evaluation of the model and development of a neurologic examination. Stroke 17:472–476
18. van der Zijden JP, Bouts MJRJ, Wu O, Roeling TA, Bleys RL, van der Toorn A et al (2008) Manganese-enhanced MRI of brain plasticity in relation to functional recovery after experimental stroke. J Cereb Blood Flow Metab 28:832–840
19. Beretta S, Cuccione E, Versace A et al (2015) Cerebral collateral flow defines topography and evolution of molecular penumbra in experimental ischemic stroke. Neurobiol Dis 74:305–313
20. Gursoy-Ozdemir Y, Yemisci M, Dalkara T (2012) Microvascular protection is essential for successful neuroprotection in stroke. J Neurochem 123(Suppl 2):2–11
21. Pignataro G, Meller R, Inoue K et al (2008) In vivo and in vitro characterization of a novel neuroprotective strategy for stroke: ischemic postconditioning. J Cereb Blood Flow Metab 28:232–241
22. Labeyrie MA, Turc G, Hess A et al (2012) Diffusion lesion reversal after thrombolysis: a MR correlate of early neurological improvement. Stroke 43:2986–2991
23. Soize S, Tisserand M, Charron S et al (2015) How sustained is 24-hour diffusion-weighted imaging lesion reversal? Serial magnetic resonance imaging in a patient cohort thrombolyzed within 4.5 hours of stroke onset. Stroke 46:704–710
24. Zhao H, Sapolsky RM, Steinberg GK (2006) Interrupting reperfusion as a stroke therapy: ischemic postconditioning reduces infarct size after focal ischemia in rats. J Cereb Blood Flow Metab 26: 1114–1121
25. Orset C, Macrez R, Young AR et al (2007) Mouse model of in situ thromboembolic stroke and reperfusion. Stroke 38:2771–2778
26. Durand A, Chauveau F, Cho TH et al (2012) Spontaneous reperfusion after in situ thromboembolic stroke in mice. PLoS One 7, e50083
27. Gauberti M, Obiang P, Guedin P et al (2012) Thrombotic stroke in the anesthetized monkey (Macaca mulatta): characterization by MRI-a pilot study. Cerebrovasc Dis 33:329–339

4 Discussion

Ce travail représente la première validation indépendante du modèle endovasculaire d'ischémie-reperfusion cérébrale focale transitoire chez le rat adulte initialement décrit par l'équipe du Karolinska Institute (Stockholm, Suède).[137] Nous avons observé une occlusion artérielle sélective complète de l'ACM dans la majorité des cas (75%) et une recanalisation au retrait du microguide chez l'ensemble des 16 animaux inclus consécutivement. L'artére cérébrale antérieure était perméable dans tous les cas, ce qui permet le fonctionnement des anastomoses piales et donc l'hypoperfusion périphérique à la nécrose centrale (mismatch diffusion/perfusion).

Ce modèle est réellement mini-invasif puisqu'une simple ponction artérielle effectuée au niveau de l'artère ventrale de la queue de l'animal éatit nécessaire pour réaliser l'occlusion de l'ACM. Bien que l'artère soit ligaturée en fin de procédure, aucune souffrance tissulaire n'a été observée au niveau de la queue des animaux grâce aux anastomoses avec l'artère dorsale. La mortalité à 24 heures étaient nulle permettant un suivi de l'ensemble des animaux, à la différence du modèle au monofilament ou certains auteurs rapportent un taux de mortalité élevé (21% à 48 heures).[138] De plus, le modèle au monofilament nécessite une chirurgie cervicale délabrante avec ligature de plusieurs branches de l'ACE, responsable d'une mauvaise reprise alimentaire et perte de 10% du poids à 3-4 jours plus tard.[135,136] Cela peut impacter fortement les tests comportementaux avec d'importants biais sur les résultats d'études expérimentales. Ce modèle est plus physiologique sans ligature de l'ACI ou de la carotide primitive comme certains auteurs le rapportent dans le modèle au monofilament et limite grandement la phase de reperfusion. Il s'agit d'une occlusion sélective isolée de l'ACM sans occlusion des branches de l'ACE, de l'ACA, ou de l'artère communicante postérieure ipsilatérale. La compatibilité IRM du microguide permet un monitoring dès les premières minutes de reperfusion. Ce modèle présente plusieurs avantages: 1) simplicité de la procédure; 2) mini-invasivité de la technique sans chirurgie invasive ou craniectomie; 3) contrôle efficace de l'occlusion artérielle et de la recanalisation; 4) similarité des techniques endovasculaires de revascularisation de l'IC chez l'homme; 5) possibilité d'injection médicamenteuse directement au niveau de la circulation cérébrale. La limite principale de ce modèle est l'absence d'occlusion de l'ACM par un thrombus frais. On pourrait cependant envisager l'occlusion de l'ACM par un thrombus par injection in-situ de thrombine via le microcathéter.[139] Cette technique reste néanmoins difficile et aléatoire avec le

risque de migration du thrombus au niveau de l'ACM distale et reperfusion spontanée. En effet, Durand et al. ont rapporté une recanalisation artérielle dans les 3 premières heures dans environ 80% des cas dans le modèle thrombo-embolique murin.[140]

Dans notre étude, une hypoperfusion était observée chez tous les animaux et 12 d'entre eux présentaient une hypoperfusion supérieure à 60% (comparativement au côté controlatéral) durant la phase ischémique. La recanalisation artérielle s'associe à une reperfusion parenchymateuse dans 36% des cas. Nous avons individualisé deux patterns de reperfusion immédiatement après recanalisation: 5 animaux ont présenté une reperfusion alors que les 8 autres animaux n'ont pas présenté de reperfusion. Trois heures après recanalisation, cette hypoperfusion persistait chez la majorité des animaux. À 24 heures, une phase hyperhémique était présente (+10 ±77% par rapport au côté controlatéral). Nous n'avons pas individualisé de facteur prédictif dans notre étude. L'absence de reperfusion après recanalisation pourrait s'expliquer par l'obstruction thrombotique distale suite à la formation de thrombi au contact du microguide et/ou de l'endothélium lésé. En effet, nous n'avons pas administré d'héparine durant les 90 minutes d'occlusion de l'ACM. L'analyse d'un groupe d'animaux traités par héparine pourrait répondre à cette hypothèse. Dans l'étude de Schmid-Elsaesser et al., il n'était pas retrouvé de différence entre les 2 groupes en terme de formation thrombotique ou de débit sanguin cérébral.[133] L'héparine n'augmente pas l'incidence d'hémorragie sous-arachnoïdienne mais est associé à un taux de resaignement plus important au retrait du filament. Le rt-PA, habituellement administré par voie IV avant thrombectomie, pourrait également influencer l'obstruction microvasculaire distale. Une étude récente du Professeur Mikael Mazighi a rapporté que la thrombolyse réduisait l'aggrégation plaquettaire et améliorait le pronostic dans le modèle au monofilament chez le rat.[141] Ces résultats pourraient être confirmés par perfusion IRM dans notre modèle endovasculaire.

Projet 2. Cyclosporine A at Reperfusion Fails to Protect against Infarction in Rats with Intra-Arterial Transient Ischemic Stroke.

1 Introduction

La reperfusion par voie intra-artérielle est devenue le traitement de référence de l'accident ischémique cérébral en phase aiguë. Cependant, la reperfusion elle-même est à l'origine de lésions spécifiques dites de reperfusion. Plusieurs résultats expérimentaux après ischémie myocardique et cérébrale ont montré que l'injection de Cyclosporine A avant (pré-conditionnement) ou après l'ischémie (post-conditionnement) permettrait de limiter l'importance des lésions de reperfusion en bloquant l'ouverture du pore de transition de perméabilité mitochondrial.[142-144] L'approche intra-artérielle ouvre une nouvelle voie pour l'administration d'agents neuroprotecteurs. Un modèle d'infarctus cérébral transitoire focal chez le rat par cathétérisme intra-artériel permet une occlusion sélective de l'artère cérébrale moyenne, ainsi que l'administration sélective d'agents thérapeutiques directement dans la circulation artérielle.[137,145]

Dans cette étude, nous avons cherché à évaluer l'effet neuroprotecteur de la Cyclosporine A sur la taille de l'infarctus et des déficits comportementaux à 24 heures de la reperfusion en utilisant ce modèle pré-clinique. Le post-conditionnement a été effectué par injection intraveineuse ou intra-artérielle de Cyclosporine A (10 mg/kg) lors de la reperfusion.

2 Méthodes

2.1 Modèle animal

Les procédures ont été approuvées par le Comité Régional d'Éthique pour l'Expérimentation Animale Rhône-Alpes du CNRS. La procédure d'ischémie-reperfusion cérébrale a été réalisée sur des rats Sprague-Dawley (Janvier, Le Genest Saint Isle, France; gamme, 360-490 g) sous anesthésie générale (injection intra-péritonéale de Pentobarbital à la dose de 0.05 mg/kg). La température corporelle était maintenue en permanence à 37±1°C par un coussin chauffant. La procédure a été effectuée comme décrit précédemment.[137,145] En bref, l'artère ventrale de la queue du rat était exposée en incisant le fascia puis l'artère était ponctionnée. Un microguide

Hybride 0,007-inch (Balt Extrusion, Montmorency, France) était monté par l'aorte thoracique descendante.

Les étapes suivantes ont été effectuées sous angiographie numérisée (Allura Xper XD20, Philips Medical Systems, 80 mAs, 120 kVp). Un microcathéter Marathon (Covidien, Irvine, CA, USA) de 0,020-inch de diamètre était placé au niveau de l'artère carotide commune. Ensuite, le microguide était navigué au niveau de la portion distale de la bifurcation de l'ACM afin d'obturer la portion proximale de l'ACM. L'ischémie était maintenue pendant 60 minutes chez tous les animaux. La reperfusion a été obtenue en retirant le microguide. Par la suite, le microcathéter est retiré de l'animal et l'artère caudale était ligaturée et l'incision cutanée refermée. Les animaux ont été replacés dans leurs cages avec de la nourriture et de l'eau ad libitum. À 24 heures après une recanalisation, les animaux étaient de nouveau anesthésiés par Isofulrane 3% pour la réalisation d'une IRM (mesure du volume de l'infarctus cérébral sur la séquence T2) après évaluation des déficits neurologiques (score sur 9 et 20).

2.1.1 Protocole expérimental

Tous les rats ont été soumis à une ischémie cérébrale focale et transitoire au niveau du territoire de l'artère cérébrale moyenne durant 60 minutes. La reperfusion durait 24 heures et était effectuée par retrait mécanique du guide. Les animaux ont été randomisés en quatre groupes thérapeutiques (n=43, Figure 16):

-groupe contrôl (n°1): injection IV de NaCl 0.9% à la reperfusion (n = 12).

-groupe postC IV (n°2): injection IV de CsA à la dose de 10 mg/kg dans les 30 secondes de la reperfusion (n = 12).

-groupe pré-conditionnement (n°3): injection IA de CsA (10 mg/kg) 10 minutes avant l'occlusion de l'ACM (n = 14).

-groupe postC IA (n°4): injection IA de CsA (10 mg/kg) dans les 30 secondes de la reperfusion (n = 10).

Les animaux opérés étaient inclus dans l'étude uniquement en cas d'occlusion artérielle complète de l'ACM sur l'angiographie par résonance magnétique. L'acquisition des séquences de diffusion et de perfusion était effectuée juste avant la recanalisation artérielle.

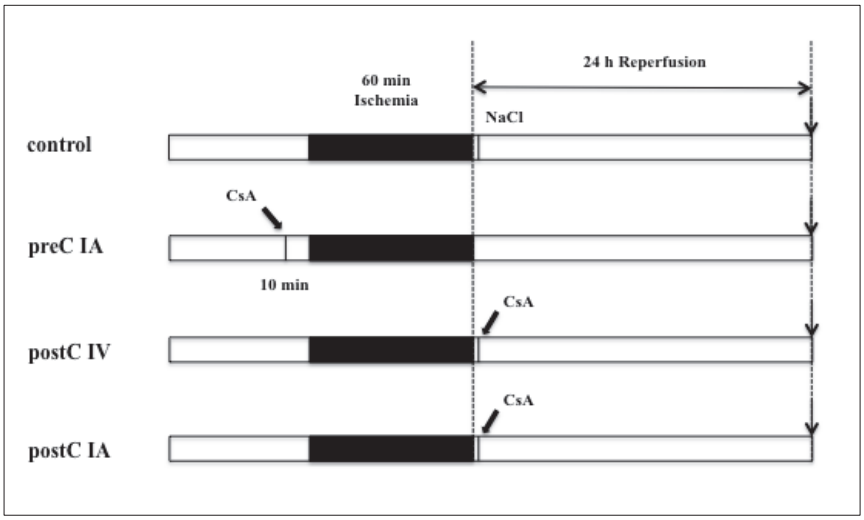

Figure 16. Schéma expérimental. *Une ischémie cérébrale transisoire du territoire de l'ACM proximale était réalisée durant 60 minutes suivie d'une période de reperfusion de 24 heures. Dans le groupe pré-conditionnement, la CsA (10 mg/kg) était injecté 10 minutes avant l'occlusion de l'ACM. Dans le groupe post-conditionnement, la CsA (10 mg/kg) était injecté par voie IV ou IA dans les 30 secondes suivant la reperfusion. La taille de l'infarctus cérébral était mesurée par IRM (séquence T2) à 24 heures de la reperfusion (indiqué par ⬇).*

2.1.2 Acquisition IRM

L'acquisition était réalisée sur une IRM Bruker Biospec 7T/12 cm. Les rats étaient placés dans un cadre stéréotaxique équipé d'un matelas chauffant afin de maintenir la température corporelle à 37±1 °C. La fréquence respiratoire était monitorée pour évaluer la profondeur de l'anesthésie.

2.1.3 Analyse IRM

Les images ont été évaluées de manière indépendante par deux opérateurs (B.G. et J.B.L.) en utilisant le logiciel MIPAV. L'occlusion de l'ACM était analysée sur les images natives et reconstruction 3D de la séquence TOF de la façon suivante: occlusion complète et absence d'occlusion. Le volume de la nécrose ischémique, d'hypoperfusion et de l'infarctus final était évalué sur les cartographies d'ADC, de débit sanguin cérébral et les images T2 avec le logiciel MIPAV.

2.1.4 Mesure du volume de l'infarctus cérébral

Après évaluation des déficits sensitivo-moteurs (score 0-9 et 0-20), les animaux ont été réanesthésiés à l'Isoflurane 3% pour la réalisation d'une IRM (acquisition T2). Le volume de l'infarctus cérébral final a été calculé par contourage manuel des

cartographies T2 acquises à 24 heures en utilisant le logiciel MIPAV. Le volume de l'infarctus initial et de l'hypoperfusion a été calculé par contourage manuel des cartographies d'ADC et de MPC acquises durant l'occlusion de l'ACM et juste avant reperfusion (B.G.). L'intensité de l'hypoperfusion a été calculée comparativement au côté controlatéral (exprimé en %). L'aire à risque a été définie de la façon suivante: volume de l'infarctus initial (ADC) – volume de l'hypoperfusion (MPC). Nous avons évalué l'évolution relative de l'infarctus entre l'ischémie initiale et à 24 heures de la reperfusion: T2-ADC/ADC.

3 Résultats

Un total de 48 animaux a été opérés, 9 animaux ont été exclus de l'analyse finale, la raison de l'exclusion de ces animaux étant précisée dans la **Figure 17**. Les 39 rats inclus présentaient tous une occlusion complète de l'ACM proximale.

L'ensemble des résultats de ce travail sont rapportés par la suite et sont en cours de soumission.

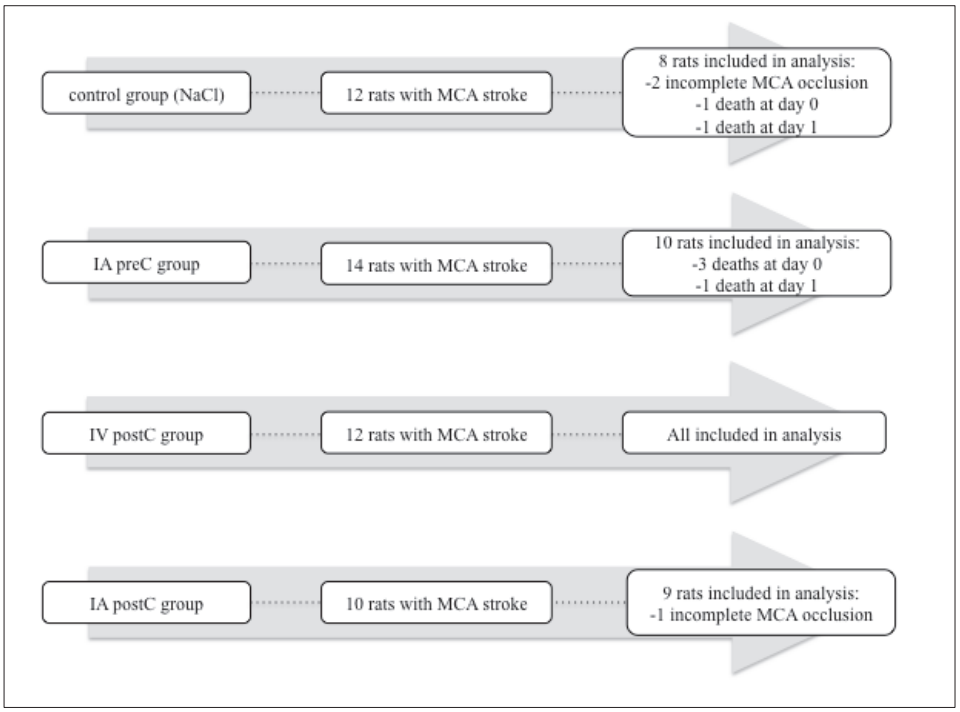

Figure 17. *Représentation schématique des animaux inclus de l'analyse finale selon le traitement administré.*

Cyclosporine A at Reperfusion Fails to Protect against Infarction in Rats with Intra-Arterial Transient Ischemic Stroke

Benjamin Gory[1,2*], Fabien Chauveau[3], Jean-Baptiste Langlois[4], Radu Bolbos[4], Marlène Wiart[5], Francis Turjman[1,2]

1 Centre de Neuroscience Cognitive, CNRS UMR-5229, Lyon, France, **2** Univ Claude Bernard Lyon 1, Hospices Civils de Lyon, Hôpital Neurologique Pierre Wertheimer, Service de Neuroradiologie Interventionnelle, Lyon, France, **3** Univ Claude Bernard Lyon 1, Centre de Recherche en Neurosciences Lyonnais, CNRS UMR-5292, INSERM U1028, Lyon, France, **4** CERMEP-Imagerie du Vivant, Animage, Lyon, France, **5** Univ Claude Bernard Lyon 1, CarMeN, INSERM U-1060, INRA USC-1235, Lyon, France,

[*] Benjamin Gory, MD, MSc, Univ Claude Bernard Lyon 1, Hospices Civils de Lyon, Hôpital Neurologique Pierre Wertheimer, Service de Neuroradiologie Interventionnelle, 59 Bd Pinel, 69677 Bron, France. Tel +33 4 72 68 12 63; Fax +33 4 72 11 89 13.

E-mail: benjamin.gory@chu-lyon.fr

Acknowledgments

Imaging experiments were performed on the «Animage platform» of CERMEP-Imagerie du Vivant, Lyon, France. Authors are indebted to Jean-Baptiste Langlois for technical assistance and Marlène Wiart for help with Matlab. Authors would also like to thank Xavier Armoiry for the linguistic revision of the manuscript.

Author Contributions

Conceived and designed the experiments: BG FC JBL FT. Performed the experiments: BG JBL RB. Analyzed the data: BG FC JBL MW. Contributed reagents/materials/analysis tools: BG FC JBL MW. Wrote the paper: BG FT.

Abstract

Intra-arterial (IA) reperfusion has become the standard of care of acute ischemic stroke, opening new avenues for the administration of neuroprotector agents against lethal reperfusion injury. A model of transient and focal stroke in rats using minimally invasive IA catheterization was shown to provide a selective occlusion of the middle cerebral artery (MCA), as well as a selective administration of therapeutics directly to the cerebral arterial circulation. Here, we aimed to evaluate the neuroprotective effect of Cyclosporine A (CsA) in limiting the infarct size using this IA stroke model. Postconditioning was performed by intravenous (IV) and IA injection of CsA (10 mg/kg) within one-minute following reperfusion. Final infarct size was assessed at 24 hours after reperfusion. Initial infarct volume, area at risk, and final infarct volume were assessed by diffusion-, perfusion-, and T2-weighted imaging, respectively. The final infarct volume and the neurological deficits were not reduced by postconditionning regardless of the route of CsA administration at reperfusion. No significant reduction was observed in the evolution of ischemic lesions between day 0 and day 1 although similar risk area was present. This study suggests that CsA administred immediatly after reperfusion cannot prevent ischemic reperfusion in this IA rat model.

Introduction

Acute ischemic stroke remains a major cause of death and disability. Rapid and complete reperfusion remains the best treatment for limiting brain infarct volume and improving functional outcome [1]. Recently, the treatment paradigm has known dramatic changes as intra-arterial (IA) revascularization has become the standard of care that enables a high rate of reperfusion [2]. However, reperfusion itself initiates additional lethal injury [3], and experimental evidence from both myocardial and cerebral ischemia-reperfusion studies indicates that ischemic reperfusion injury may be mitigated by preconditioning (preC) and postconditioning (postC) with Cyclosporine A (CsA) which has the capacity to inhibit the mitochondrial permeability transition pore opening [4-8]. IA approaches open new avenues for the evaluation and development of treatments mediating neuroprotection. A minimally invasive rat model that uses clinical routine microcatheters allowing selective IA administration of drugs directly to the cerebral arterial circulation was recently described [9]. Moreover, we characterized the spatiotemporal brain infarction evolution within 24 hours by sequential multimodal magnetic resonance imaging (MRI) [10].

Here, we aimed to to compare final infarct sizes, as assessed by MRI at 24 hours, in the stroke rats subjected to intravenous (IV) and IA CsA administration. To further understand these differences, we thus evaluated the evolution of areas at risk and ischemic lesions on day 0 and day 1.

Methods

Ethics statement

All procedures were approved (n°01099.02) by our Institutional Review Board (*Comité Régional d'Ethique pour l'Expérimentation Animale* (CREEA Rhône-Alpes) of the CNRS), in compliance with European law and policies (EEC Council Directive 86/609, OJ L

358, 1, Dec. 12, 1987), and in accordance with the ARRIVE guidelines (http://www.nc3rs.org/ARRIVE). Animals were housed in a colony room with a 12/12 h light/dark cycle.

Ischemia-reperfusion stroke model induced by minimally invasive arterial catheterization

Acute ischemic stroke and reperfusion were performed in Sprague-Dawley rats (Janvier, Le Genest Saint Isle, France; range, 360 to 490 g). Adult male rats were anaesthetized with an intraperitoneal injection of pentobarbital (0.05 mg/kg). Rats were ventilated spontaneously in ambient air. Body temperature was maintained constant at 37±1°C by a feedback-regulated heating pad. A catheter was placed in the ventral vein of the tail. Surgery and IA procedures were performed as originally described [9,10]. Briefly, the ventral tail artery was exposed by cutting the fascia and puncturing the artery. A 0.007-inch Hybrid microwire (Balt Extrusion, Montmorency, France) was advanced through the thoracic descending aorta. Subsequent steps were performed using flat-panel X-ray system (Allura Xper XD20, Philips Medical Systems; 80 mAs, 120 kVp). A 0.020-inch Marathon microcatheter (Covidien, Irvine, California) carrying a microwire was introduced and advanced to the aorta arch. Next, the microwire was navigated to a tip position distal to the bifurcation of the middle cerebral artery (MCA). All animals underwent 60 minutes of ischemia followed by reperfusion by withdrawing the microwire. Thereafter, the microwire was retracted together with the microcatheter out of the animal and the tail artery was tightened and the incision was closed. Animals were replaced in their cages with food and water ad libitum. Reperfusion lasted 24 hours, and animals were reanesthetized with 3% isoflurane in ambient air for additional MRI (T2 spin-echo for infarct size assessment) after behavior examinations.

Experimental design

All rats were subject to 60 minutes of ischemia followed by 24 hours of reperfusion. All animals were randomly assigned to four treatment groups (n = 47; Fig. 1):

-control group (n°1): IV injection of NaCl 0.9% immediately after reperfusion (n = 12).

-IV postC group (n°2): injection of CsA (Sandimmun® 50 mg/ml, Novartis, Basel, Switzerland; 10 mg/kg) within 30 seconds following reperfusion (n = 12).

-preC group (n°3): injection of CsA (10 mg/kg) through the microcatheter placed transiently at the common carotid artery 10 minutes before ischemia onset (n = 14).

-IA postC group (n°4): injection of CsA (10 mg/kg) through the microcatheter placed transiently at the common carotid artery within 30 seconds following reperfusion (n = 10).

Operated animals were included in the analysis only if there was a complete MCA occlusion on the acute MR angiography. Acquisitions of diffusion- and perfusion-weighted imaging were performed just before MCA recanalization.

Magnetic resonance imaging

All animals underwent MRI using a Bruker Biospec 7T/12 centimeters horizontal magnet equipped with Paravision 5.0. A birdcage head-coil of 72 millimeters (mm) inner diameter was used for radiofrequency transmission and a 25 mm diameter surface coil was used for reception. The rats were placed in a cradle equipped with a stereotaxic holder, an integrated heating system to maintain body temperature at 37±1°C, and a pressure probe to monitor respiration. A whole-brain imaging protocol was performed in axial plane. T2-weighted spin-echo images were acquired using a RARE sequence with matrix = 256 x 128, field of view (FOV) = 3 x 1.5 cm^2, 15 slices with slice thickness of 1 mm without gap (interleaved acquisition), covering the entire MCA territory, echo time (TE)/repetition time (TR) = 60.3/3500 milliseconds (ms), 4 averages, RARE 8 and fat-suppression. Time-of-flight

(TOF) MR angiography was performed using a coronal 2D-inflow gradient echo sequence was performed with the following parameters: FOV = 37 x 25 mm, matrix size = 256 x 128 pixels, in-plane spatial resolution = 145 x 195 μm^2, TE = 5 ms, TR = 25 ms, flip angle = 90°, 2 averages, bandwidth = 40 kHz; a moving saturation pulse was also used. A number of 80 slices of 0.3 mm thickness and 0.15 interslice distance were acquired during 6 minutes 24 seconds scan time. Diffusion-weighted imaging was performed using echo planar imaging (EPI) with the same FOV and slice characteristics as T2-weighted images, with matrix = 128 x 128, TE/TR = 25/2000 ms and 3 b-values (0, 1500, and 3000 s/mm^2). Perfusion-weighted imaging was performed with multislice dynamic susceptibility contrast-enhanced MRI, using an EPI gradient echo sequence with the same FOV and slice characteristics (matrix = 96x96, zero-filled to 128x128 and TE/TR 4.84/100 ms). One hundred consecutive images were acquired per slice with a time resolution of 0.6 s during which a 0.2 mL bolus of gadolinium (Dotarem, Guerbet Aulnay-sous-Bois, France) was injected intravenously after acquisition of the 15th image.

Image analysis

MRI analysis was performed by two investigators (B.G. and J.B.L.) blinded to treatment allocation, behavioral data using the MIPAV software [11]. MCA occlusion was assessed by both source images and maximum intensity projection of TOF angiography. The scoring system was assessed as described: complete occlusion (undetectable flow along the whole MCA route) and no occlusion (normal flow signal). Apparent diffusion coefficient (ADC) maps (mm^2/s) was calculated by fitting MRI signal curves to a monoexponential model function on a pixel-by-pixel basis, using in-house software written in Matlab (MathWorks, Natick, MA, USA). Contrast agent-induced signal intensity changes from dynamic susceptibility contrast-enhanced MRI images were converted to changes in the

transverse relaxation rate 1/T2* (i.e., ΔR2*) according to the formula ΔR2* = -1/TE.lnS(t)/S0, where S0 is the precontrast baseline signal intensity and S(t) is the signal intensity at time t. Time-to-peak maps are commonly used clinically to assess hypoperfusion area [12]; however, the low temporal resolution compared to bolus first-pass duration hampered their use in the present rodent study, and perfusion maps were therefore generated using the image corresponding to the ΔR2* time-curve peak, or maximum peak concentration (MPC) [13].

Behavioral examination

Sensorimotor function evaluation was measured 24 hours after reperfusion (J.B.L. who was blinded to treatment allocation MRI data), using the previously reported sensorimotor performance score on a scale of 0 to 9 (Bederson scale) and 0 to 20 points (van der Zijden scale) [14,15]. The Bederson scale is a global neurological assessment that includes forelimb flexion, resistance to lateral push and circling behavior. This scoring scale is a simple way to reveal basic neurological deficits. The van der Zijden scale was based on: (1) spontaneous activity during 1 minutes, (2) gait disturbances such as circling toward the paretic side, (3) degree or absence of pathological postural reflexes when held by tail, (4) degree of asymmetry in resistance between left and right lateral push, (5) degree of asymmetry in grasping strength onto a rod between left and right forepaw, and (6) degree or absence of forelimb placing onto a table rim after stimulation of the vibrissae. Higher scores reflect greater deficits.

Measurement of final infarct volume and area at risk

After the behavioral evaluation, animals were reanesthetized for new MRI acquisition (T2-weighted imaging) at 24 hours. Final infarct volume was manually outlined on T2 map, respectively, using MIPAV software [11]. Initial infarct and hypoperfusion were manually

outlined on ADC, MPC maps. Degree of hypoperfusion was expressed as a percentage of the contralateral hemisphere. Area at risk was assessed as: initial infarct (ADC)-hypoperfusion (MPC). The relative evolution of ischemic lesion size between day 0 ADC map and day 1 T2 map was assessed: evolution = (T2-ADC)/ADC.

Statistical analysis

All variables (ADC, MPC, as well as T2 volumes) were reported as mean±SD, while neuroscores were reported as median±SD. Comparisons between treatment groups were performed with nonparametric Kruskal-Wallis tests. A threshold of $p<0.05$ were accepted as statistically significant. The p values, stated in the text, were noted in the figures as p=ns for $p>0.05$. Data were analyzed with GraphPad Prism (GraphPad Software, San Diego, CA).

Results

Forty-eight rats underwent the IA ischemia-reperfusion procedure. Nine animals were excluded because of incomplete MCA occlusion (two in the control group, one in the IA postC group), death at day 0 (three in the preC group, one in the control group), and death at day 1 (one in the control group, one in the preC group) (Fig. 2). The rest of rats presented a selective complete MCA occlusion after microwire placement. The delay between MCA occlusion and ADC acquisition (Fig. S1A), and MCA occlusion and perfusion acquisition (Fig. S1B) were significantly lower group in the IA postC. This finding was explained by geographical arrangement of MRI and angiography. However, no difference was observed in the time between diffusion and perfusion acquisition (Fig. S1C).

Cyclosporine A did not reduce final infarct volume

In control animals subject to MCA transient occlusion, the mean measured infarct size was 30±13 mL at 24 hours (n = 6, 2 incomplete MCA occlusions, 2 deaths, and 2 animals without T2 acquisition at 24 hours) (Fig. 3). The size of the infarction was significantly higher after preC (mean = 240±164 mL; n = 10, 4 animals died) or IV postC (mean = 127±99 mL, n = 12). No reduction in the final infarct size was obtained in IA postC animals (mean = 126±107 mL, n = 9, 1 animal died).

Cyclosporine A did not mediate protection of the ischemic area at risk

The mean initial infarct size in the control, preC, IV postC, and IA postC group was 107±76 mL (n = 8), 193±87 mL (n = 10), 128±62 mL (n = 11), and 128±68 mL (n = 9), respectively (Fig. S2A). No significant difference was observed between groups. The hypoperfusion volume in the control, preC, IV postC, and IA postC group was 314±113 mL (n = 7), 314±109 mL (n = 10), 293±74 mL (n = 10), and 183±71 mL (n = 9) respectively (Fig. S2B). No significant difference was shown except between preC group and IA post group. Figure S2C shows the hypoperfusion degree, expressed as percentage of the contralateral hemisphere..

The ischemic area at risk was presented in Figure 4A (control group: 194±74 mL; IV postC group: 163±117 mL; preC: 121±161 mL; IA postC group: 55±123), and showed no significant difference between groups. There was also no significant difference regarding the relative evolution of ischemic lesion between day 0 and day 1 (Fig. 4B).

Cyclosporine A did not reduce neurological deficits

Behavioral examinations on day 1 showed no significant difference between groups, at exception of the comparison between the control group (2±1, n = 8) and the preC group (13±5, n = 10) according to the 2 types of neuroscore (Fig. 5).

Discussion

In the present study, we hypothesized that CsA administered just after brain reperfusion may mediate neuroprotection against lethal reperfusion injury in rat transient MCA occlusion model induced by minimally invasive intra-arterial catheterization. Our results show that CsA injection at reperfusion (within the 30 seconds of reperfusion) did not reduce the final infarct volume and neurological deficits at 24 hours regardless of the route of administration (IV or IA). The safety and efficacy of CsA in the scope of brain infarction remain a controversial topic. Negative results were recently reported in a rat model of transient MCA occlusion using the same dose of CsA (10 mg/kg) [16]. In the study of Cho et al. that included 6 adult rats treated by CsA within one-minute following reperfusion, no significant difference was observed compared the saline group. Although these authors injected the CsA by an IA approach, the benefit of postconditioning cannot be easily evaluated in their suture model due to partial occlusion and/or spontaneous reperfusion in 25% of cases [17,18], as well as and extensive cervical surgery with permanent ligation of multiple branches of the external carotid artery that induced a bias in the assessment of neurological outcomes and behavioral tests [19,20]. We included animals with complete MCA occlusion using MRI screening which is a mandatory prerequisite within the scope of postconditioning. Indeed, its efficacy is lost in case of late administration after reperfusion [21]. Thus, we applied with this IA model a strict control of ischemia and reperfusion phases as we previously reported [10]. One potential explanation for these negative results may be the type of specimen that was used. De Paulis et al. also reported that CsA at reperfusion failed to reduce infarct size in the in vivo rat heart [22]. CsA is thought to reduce reperfusion injury by antagonizing mitochondrial permeability transition pore opening and thus preventing the resulting collapse of the mitochondrial membrane potential, and apopotosis. The absence of CsA effect in rat might be related to the need for a combined effect on

cyclophilin D and complex I during the first minutes of reperfusion. To minimize the variability within the stroke model, we evaluated the capacity of CsA to mediate neuroprotection taking into consideration the area at risk. No neuroprotection was observed although included animals presented the same risk area. The relative evolution of ischemic lesion was not lowered in animals treated with CsA. In addition, the intensity of hypoperfusion was similar; this highlights the reproductibility of manually outlining on ADC, MPC, and T2 maps.

While CsA was considered as a promising cardio- and neuro-protective agent according to several experimental and clinical data [4,8,23], two recent clinical trials reported negative results after CsA injection at the early phases of reperfusion of cerebral and myocardial infarction. The CIRCUS phase III trial, that included 970 patients with anterior ST-elevation myocardial infarction who had been referred for IA revascularization failed to demonstrate a benefit of IV CsA (2.5 mg/kg) on clinical outcomes at 1 year [24]. Similarly, a pilot phase II trial failed to show a benefit of a single IV injection of CsA (2 mg/kg) in combination with IV thrombolysis in 127 acute anterior circulation stroke patients [25]. Indeed, the reduction of infarct volume was not different in the 2 groups. However, in the subgroup of patients with proximal occlusion and efficient recanalization, infarct volume was significantly reduced in the CsA compared with the control group. This finding illustrates the major role of complete arterial recanalization in the postconditionning beneficial effect, which is uncommon after IV thrombolysis since the recanalization rate is less than 10% and 30% for internal carotid artery and proximal MCA occlusion, respectively [26]. In this context, a randomized controlled trial could test the benefit of CsA administration in patients with more than 70% of complete and rapid recanalization after IA thrombectomy [2]. In our study, the safety of CsA was excellent in the postconditioning groups since no animal died. Conversely, Cho et al. observed a high mortality rate when CsA was administered after reperfusion as

three out of nine animals died within minutes of CsA injection. This could be at least partially explained by the stroke malignant profile of suture stroke model [16], whereas our experimental stroke model was focal [9,10].

Surprisingly, preconditioning with CsA did not mediate neuroprotection in this study although CsA is known to reduce lethal reperfusion injury when given before the ischemia onset [7,16,22]. Three out of fourteen animals died during the procedure, while no mortality was observed in postconditioning groups. This finding suggests that CsA has deleterious effects when injected before ischemia.

In conclusion, our data indicate that CsA injection by IV and IA routes at reperfusion did not provide reduction of final infarct volume and sensorimotor deficits at 24 hours in the adult rat brain, whereas no significant difference of risk area was presented in animals included. Evolution of ischemic lesions between day 0 and day 1 was not lowered in the CsA in treated groups.

References

1. Al-Ajlan FS, Goyal M, Demchuk AM, Minhas P, Sabiq F, et al. (2016) Intra-arterial therapy and post-treatment infarct volumes: insights from the ESCAPE randomized controlled trial. Stroke 47: 777-781.
2. Gory B, Turjman F (2015) Thrombectomy after intravenous thrombolysis is the new standard of care in acute stroke with large vessel occlusion. Interv Neuroradiol 21: 691-693.
3. Bai J, Lyden PD (2015) Revisiting cerebral postischemic reperfusion injury: new insights in understanding reperfusion failure, hemorrhage, and edema. Int J Stroke 10: 143-152.

4. Alam MR, Baetz D, Ovize M (2015) Cyclophilin D and myocardial ischemia-reperfusion injury: a fresh perspective. J Mol Cell Cardiol 78: 80-89.
5. Shiga Y, Onodera H, Matsuo Y, Kogure K (1992) Cyclosporin A protects against ischemia-reperfusion injury in the brain. Brain Res 595: 145-148.
6. Kuroda S, Janelidze S, Siesjö BK (1999) The immunosuppressants cyclosporin A and FK506 equally ameliorate brain damage due to 30-min middle cerebral artery occlusion in hyperglycemic rats. Brain Res 835: 148-153.
7. Leger PL, De Paulis D, Branco S, Bonnin P, Couture-Lepettit E, et al. (2011) Evaluation of cyclosporine A in a stroke model in the immature rat brain. Exp Neurol 230:58-66.
8. Nighoghossian N, Ovize M, Mewton N, Ong E, Cho TH (2016) Cyclosporine A, a potential therapy of ischemic reperfusion injury. A common history for heart and brain. Cerebrovasc Dis 42: 309-318.
9. Arnberg F, Lundberg J, Söderman M, Damberg P, Holmin S (2012) Image-guided method in the rat for inducing cortical or striatal infarction and for controlling cerebral blood flow under MRI. Stroke 43: 2437-2443.
10. Gory B, Chauveau F, Bolbos R, Langlois JB, Labeyrie PE, et al. (2016) Spatiotemporal characterization of brain infarction by sequential multimodal MR imaging following transient focal ischemia in a rat model of intra-arterial middle cerebral artery occlusion. Eur Radiol. 2016 Mar 17. [Epub ahead of print]
11. McAuliffe MJ, Lalonde FM, McGarry D, Gandler W, Csaky K, et al (2001) Medical Image Processing, Analysis & Visualization in clinical research. IEEE Comp-Based Med Syst (CBMS) 381–386

12. Zaro-Weber O, Moeller-Hartmann W, Heis WD, Sobesky J (2010) MRI perfusion maps in acute stroke validated with 15O-water positron emission tomography. Stroke 41: 443-449.
13. Calamante F, Ganesan V, Kirkham FJ, Jan W, Chong WK, et al. (2001) MR perfusion imaging in Moyamoya Syndrome: potential implications for clinical evaluation of occlusive cerebrovascular disease. Stroke 32: 2810-2816.
14. Bederson, JB, Pitts LH, Tsuji M, Nishimura MC, Davis RL, et al. (1986) Rat middle cerebral artery occlusion: evaluation of the model and development of a neurologic examination. Stroke 17: 472-476.
15. van der Zijden JP, Bouts MJRJ, Wu O, Roeling TA, Bleys RL, et al. (2008) Manganese-enhanced MRI of brain plasticity in relation to functional recovery after experimental stroke. J Cereb Blood Flow Metab 28: 832-840.
16. Cho TH, Aguettaz P, Campuzano O, Charriaut-Marlangue C, Riou A, et al. (2013) Pre- and post-treatment with cyclosporine A in a rat model of transient focal cerebral ischaemia with multimodal MRI screening. Int J Stroke 8: 669-674.
17. Schmid-Elsaesser R, Zausinger S, Hungerhuber E, Baethmann A, Reulen HJ (1998) A critical reevaluation of the intraluminal thread model of focal cerebral ischemia: evidence of inadvertent premature reperfusion and subarachnoid hemorrhage in rats by laser-Doppler flowmetry. Stroke 29:2162-2170.
18. Gerriets T, Stolz E, Walberer M, Müller C, Kluge A, et al. (2004) Complications and pitfalls in rat stroke models for middle cerebral artery occlusion: a comparison between the suture and the macrosphere model using magnetic resonance angiography. Stroke 35:2372-2377.

19. Dittmar M (2003) External carotid artery territory ischemia impairs outcome in the endovascular filament model of middle cerebral artery occlusion in rats. Stroke 34:2252-2257.
20. Trueman RC, Harrison DJ, Dwyer DM, Dunnett SB, Hoehn M, et al. (2001) A critical re-examination of the intraluminal filament MCAO model: impact of external carotid artery transection. Transl Stroke Res 2:651-661.
21. Roubille F, Mewton N, Elbaz M, Roth O, Prunier F, et al. (2014) No post-conditioning in the human heart with thrombolysis in myocardial infarction flow 2-3 on admission. Eur Heart J 35:1675-1682.
22. De Paulis D, Chiari P, Teixeira G, Couture-Lepetit E, Abrial M, et al. (2013) Cyclosporine A at reperfusion fails to reduce infarct size in the in vivo rat heart. Basic Res Cardiol 108:379.
23. Piot C, Croisille P, Staat P, Thibault H, Rioufol G, et al. (2008) Effect of cyclosporine on reperfusion injury in acute myocardial infarction. N Engl J Med 359:473-481.
24. Cung TT, Morel O, Cayla G, Rioufol G, Garcia-Dorado D, et al. (2015). Cyclosporine before PCI in patients with acute myocardial infarction. N Engl J Med 373:1021-1031.
25. Nighoghossian N, Berthezène Y, Mechtouff L, Derex L, Cho TH, et al. (2015) Cyclosporine in acute ischemic stroke. Neurology 84: 2216-2223.
26. del Zoppo GJ, Poeck K, Pessin MS, Wolpert SM, Furlan AJ, et al (1992) Recombinant tissue plasminogen activator in acute thrombotic and embolic stroke. Ann Neurol 32:78-86.

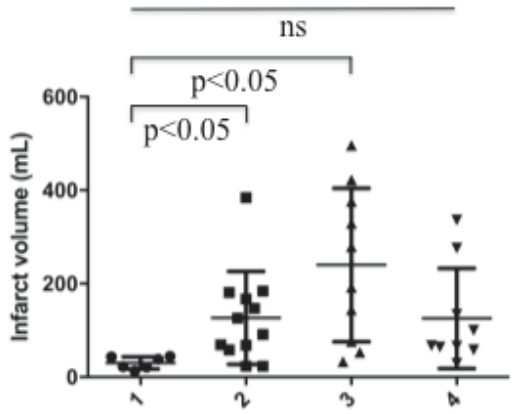

Figure 3. Cyclosporine A did not reduce the final infarct size at 24 hours after reperfusion. *Infarct size was measured in animals in the saline, IV postconditioning, preconditioning and IA postconditioning groups, using Cyclosporine A (10 mg/kg).*

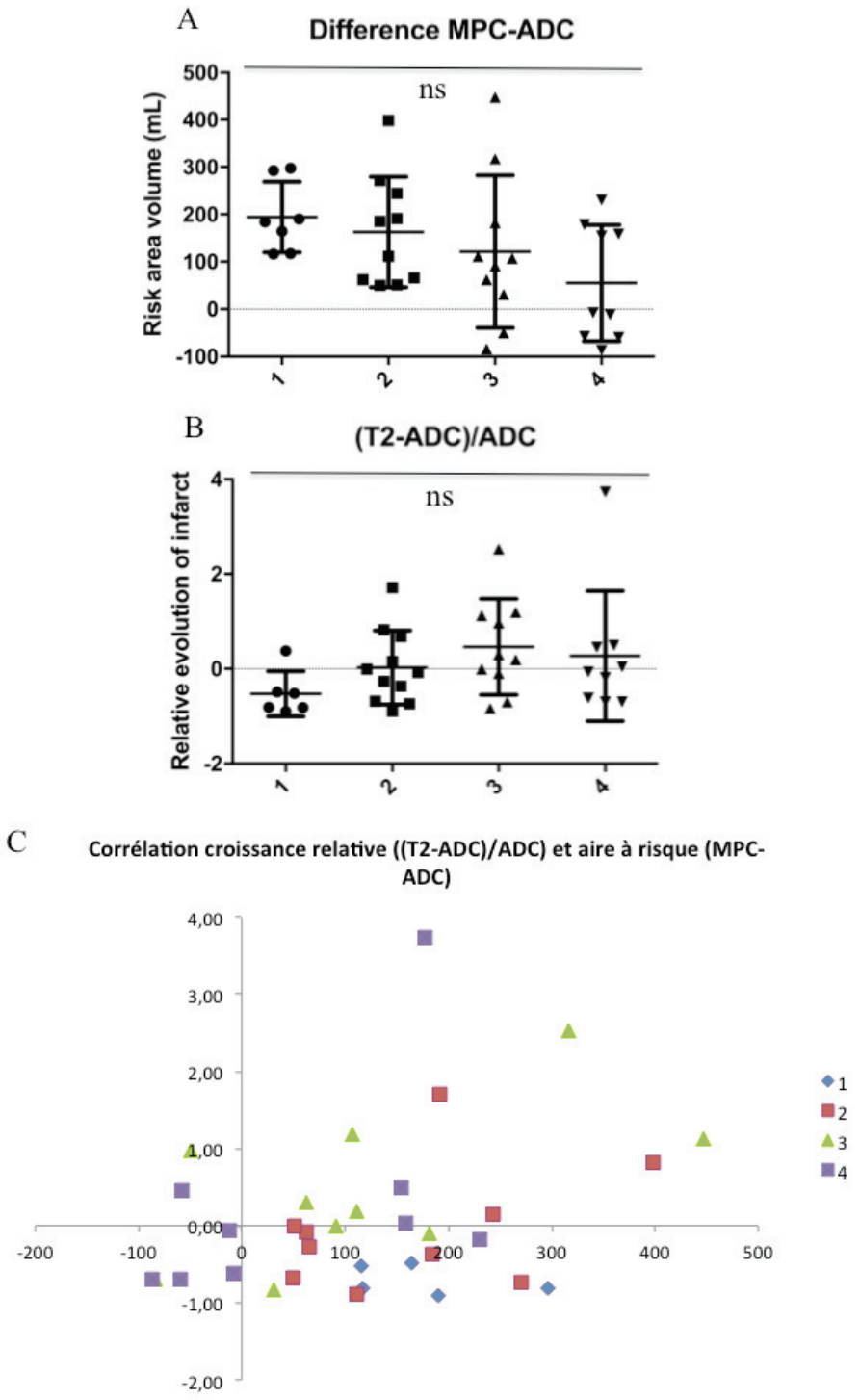

Figure 4. Cyclosporine A did not limit the evolution of ischemic lesion. ***A:*** *Initial ischemic area at risk.* ***B:*** *Relative evolution of ischemic lesion on day 0 (ADC map) and day 1 (T2 map).* ***C:*** *Correlation between relative evolution of ischemic lesions and area at risk.*

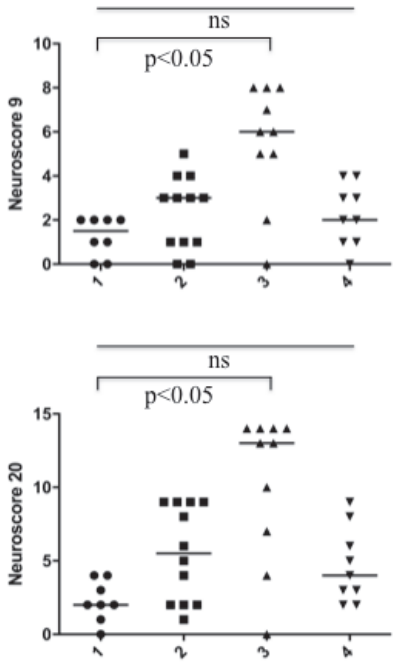

Figure 5. Behavioural evaluation 24 hours after ischaemia onset in the saline, IV postconditioning, preconditioning, and IA postconditioning groups, using the 0-9 and 0-20 neuroscore. *No significant difference was noted between groups (horizontal bars represent median values).*

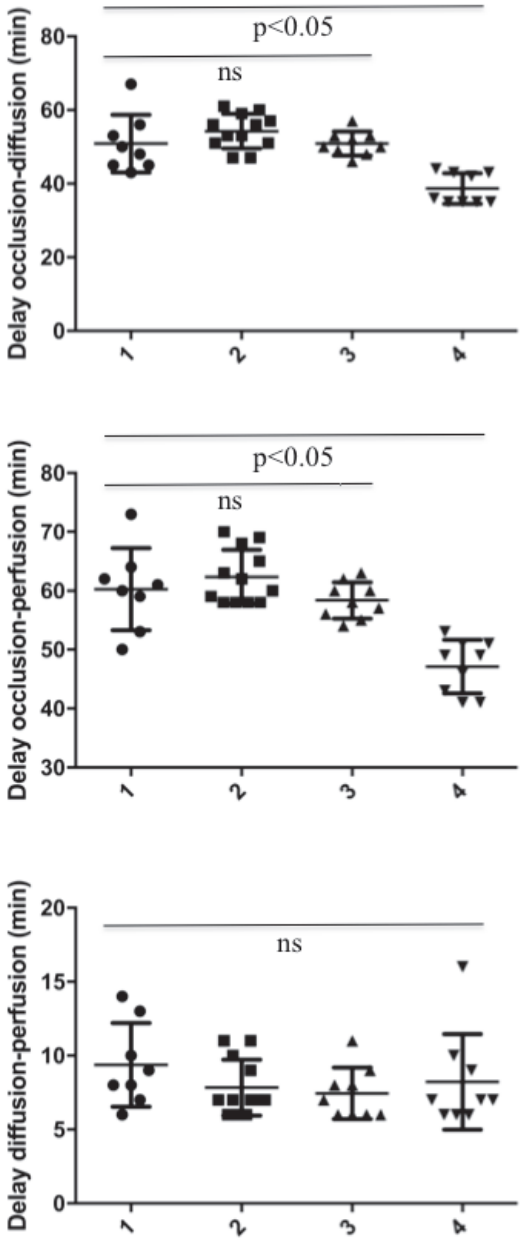

Supplemental Figure S1. A: *Delay between MCA occlusion and ADC acquisition.* ***B:*** *Delay between MCA occlusion and perfusion acquisition.* ***C:*** *Delay between diffusion and perfusion acquisition.*

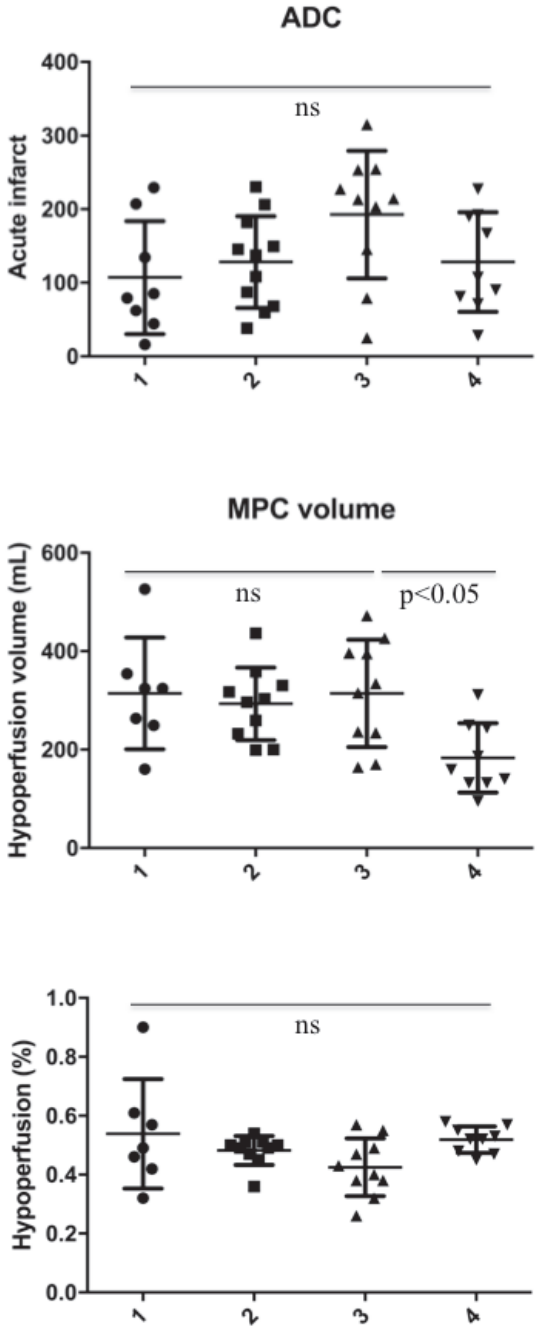

Supplemental Figure S2. A: *Initial infarct size measured on ADC map.* ***B:*** *Initial hypoperfusion volume measured on MPC map.* ***C:*** *Intensity of hypoperfusion measured on MPC map (expressed as percentage of the contralateral hemisphere).*

4 Discussion

Dans notre étude utilisant le modèle endovasculaire d'ischémie-reperfusion chez le rat, il n'a pas été retrouvé d'effet neuroprotecteur à 24 heures, en terme de réduction de la taille de l'infarctus cérébrale, du post-conditionnement pharmacologique avec la CsA quelque soit son mode d'injection (IV ou IA) (**Figure 3 sus-jacente**). Il n'a pas été retrouvé non plus de réduction des déficits neurologiques (**Figure 5 sus-jacente**). Le volume de l'infarctus à 24 heures a été évalué par IRM sur les séquences T2 et non par histologie comme la plupart des études expérimentales sur l'ischémie myocardique. Il semble que le volume soit surestimé à 24 heures par IRM-T2, et que la corrélation T2-histologie soit la plus forte à 2 et 5 heures avec reperfusion.[146]

Le bénéfice et la sécurité de la CsA dans le cadre de l'infarctus cérébral sont débattus, bien qu'un certain nombre d'études pré-cliniques aient rapportés des résultats positifs. Une étude pré-clinique récente a également rapporté l'absence de bénéfice d'injection intra-carotidienne de CsA (10 mg/kg) dans la première minute de reperfusion dans le modèle au monofilament.[122] La CsA traverse difficilement la BHE, raison pour laquelle l'injection était réalisée par voie IA dans leur étude et dans la notre. L'absence d'effet neuroprotecteur de la CsA pourrait s'expliquer par les limites du modèle au monofilament. Une reperfusion spontanée a été rapportée dans 25 à 30% des cas dans le modèle au mono-filament,[133-134] alors que le bénéfice du post-conditionnement semble être perdu à distance de la reperfusion.[147] Un strict contrôle de l'occlusion et de la recanalisation artérielle est nécessaire pour évaluer le postC. Cela est parfaitement contrôlé dans notre modèle. En effet, nous avons rapporté que l'occlusion de l'ACM était complète dans 75% des cas et que la recanalisation artérielle était immédiate dans tous les cas dans notre étude précédente.[145] L'espèce animale utilisée peut également être une explication à ces résultats négatifs puisqu'il n'avait pas été retrouvé de bénéfice de la CsA après ischémie myocardique chez le rat.[148] Par ailleurs, afin de limiter la variabilité de notre modèle, nous avons également évalué l'évolution de la taille de l'infarctus cérébral et de l'aire à risque entre J0 et J1. Nous n'avons pas non plus retrouvé de neuroprotection (**Figure 4 sus-jacente**) alors même que l'aire à risque était la même chez les animaux (**Figure 4 sus-jacente**).

Bien que la CsA semble être une molécule intéressante dans le cadre de l'ischémie myocardique et cérébrale, 2 études cliniques randomisées se sont également avérées négatives. L'étude CIRCUS incluant 970 patients avec un infarctus

du myocarde ST+ revascularisé dans les 12 heures du début des symptômes par voie IA a démontré que l'injection IV de CsA (2.5 mg/kg) n'améliorait pas le pronostic clinique à 1 an, le critère de jugement principal étant un critère composite incluant toute cause de décès, dégradation de la fonction cardiaque durant l'hospitalisation, réhospitalisation pour cause cardiaque et remodelage ventriculaire (augmentation du volume ventriculaire gauche en fin de diastole≥15%) à 1 an.[118] De la même façon, l'étude pilote Lyonnaise évaluant l'efficacité de la CsA (2 mg/kg) injectée par voie IV chez 127 patients admis pour un infarctus cérébral de la circulation antérieure traité par thrombolyse IV s'est révélée négative, le critère de jugement principal étant le volume de l'infarctus cérébral à 30 jours par IRM.[149] Il était par contre retrouvé une différence significative dans le sous-groupe de patients avec une occlusion proximale recanalisé.

Dans notre étude, la sécurité de la CsA est excellente puisqu'aucun animal n'est mort dans le groupe postC. Au contraire, dans l'étude de Cho et al., 3 des 9 animaux sont morts rapidement après injection de la CsA après revascularisation.[122] Ces résultats peuvent être en partie expliqués par le profil malin de l'infarctus du modèle au monofilamenent avec une plus grande toxicité cérébrale en cas d'infarctus de grande taille. De manière suprenante, nous n'avons pas observé d'effet neuroprotecteur de l'administration de CsA avant l'évènement ischémique. Nous avons même observé un effet toxique important puisque le volume de l'infarctus était significativement plus important dans le groupe pré-conditonnement comparativement au groupe contrôle (30±13 versus 240±164 mL, $p \leq 0,05$). Il en est de même pour le pronostic neurologique (2±1 versus 13±5, $p \leq 0,05$). Contrairement à nos résultats, Cho et al. avaient bien retrouvé un plus petit volume d'infarctus dans le groupe pré-conditionnement; cependant, seuls 6 animaux avaient été inclus au final.[122]

CONCLUSION GÉNÉRALE

La revascularisation intra-artérielle de l'infarctus cérébral par occlusion proximale de la circulation antérieure a été révolutionnée par les « stent-retrievers ». Nous avons mené une revue systématique de la littérature afin de préciser les résultats de ces dispositifs dans le cadre des occlusions aiguës du tronc basilaire. La thrombectomie par « stent-retriever » des occlusions basilaires est une technique sûre permettant une recanalisation satisfaisante dans 80% des cas. Environ 40% des patients thrombectomisés seront autonomes à trois mois, cependant la mortalité reste élevée, avec le décès d'un patient sur trois.

Nous avons réalisé des travaux expérimentaux pour comprendre l'évolution spatio-temporelle de l'infarctus cérébral et la reperfusion par IRM multimodale dans un modèle d'ischémie transitoire focale par cathétérisme intra-artériel de l'artère cérébrale moyenne. Le caractère mini-invasif et le contrôle efficace de l'occlusion-recanalisation sélective de l'artère cérébrale moyenne proximale du modèle ont bien été démontrés. Alors qu'une recanalisation artérielle complète était obtenue, plus de la moitié des animaux ne présentaient pas une reperfusion tissulaire immédiatement ou 3 heures après recanalisation mécanique. Une phase hyperhémique était présente à 24 heures de la reperfusion.

Alors que l'aire à risque était semblable entre les différents groupes, nous n'avons pas observé d'effet neuroprotecteur du post-conditionnement pharmacologique avec la Cyclosporine A administrée par voie intraveineuse ou intra-artérielle immédiatement après recanalisation dans notre modèle en terme de réduction du volume lésionnel ou de la sévérité des déficits à 24 heures. L'évolution relative de l'infarctus constitué après 60 minutes d'ischémie et la 24ème heure n'était également pas limitée par la Cyclosporine A.

Ces travaux de recherche ouvrent désormais la voie à l'exploration de nouvelles stratégies thérapeutiques visant à limiter l'obstruction initiale et persistante de la microcirculation tout en évitant les phénomènes délétères ultérieurs d'hyperperfusion. L'hypothèse neuroprotectrice du post-conditonnement ischémique pourra être évaluée dans notre modèle mini-invasif d'occlusion intracrânienne par cathétérisme intra-artériel.

BIBLIOGRAPHIE

1. Lopez AD, Mathers CD, Ezzati M, Jamison DT, Murray CJ. Global and regional burden of disease and risk factors, 2001: systematic analysis of population health data. *Lancet*. 2006;367:1747-1757.
2. Feigin VL, Lawes CM, Bennett DA, Barker-Collo SL, Parag V. Worldwide stroke incidence and early case fatality reported in 56 population-based studies: a systematic review. *Lancet Neurol*. 2009;8:355-369.
3. Heuschmann PU, Di Carlo A, Bejot Y, Rastenyte D, Ryglewicz D, Sarti C, Torrent M, Wolfe CD. Incidence of stroke in Europe at the beginning of the 21st century. *Stroke*. 2009;40:1557-1563.
4. Fisher M, Bastan B. Identifying and utilizing the ischemic penumbra. *Neurology*. 2012;79:79-85.
5. Shuaib A, Butcher K, Mohammad AA, Saqqur M, Liebeskind DS. Collateral blood vessels in acute ischaemic stroke: a potential therapeutic target. *Lancet Neurol*. 2011;10:909-921.
6. Donnan GA BJ, Davis SM, Sharp FR, editors (2007) The ischemic penumbra: pathophysiology, imaging and therapy.
7. Friedlander RM. Apoptosis and caspases in neurodegenerative disease. *N Engl J Med*. 2003;348:1365-1375.
8. Furlan M, Marchal G, Viader F, Derlon JM, Baron JC. Spontaneous neurological recovery after stroke and the fate of the ischemic penumbra. *Ann Neurol*. 1996;40:216-226.
9. Latour LL, Kang DW, Ezzeddine MA, Chalela JA, Warach S. Early blood-brain barrier disruption in human focal brain ischemia. *Ann Neurol*. 2004;56:468-477.
10. Hjort N, Wu O, Ashkanian M, Sølling C, Mouridsen K, Christensen S, Gyldensted C, Andersen G, Østergaard L. MRI detection of early blood-brain barrier disruption: parenchymal enhancement predicts focal hemorrhagic transformation after thrombolysis. *Stroke*. 2008;39:1025-1028.
11. Ballabh P, Braun A, Nedergaard M. The blood-brain barrier: an overview: structure, regulation, and clinical implications. *Neurobiol Dis*. 2004;16:1-13.
12. del Zoppo GJ. The neurovascular unit in the setting of stroke. *J Intern Med*. 2010;267:156-171.
13. del Zoppo GJ, Milner R. Integrin-matrix interactions in the cerebral microvasculature. *Arterioscler Thromb Vasc Biol*. 2006;26:1966-1975.
14. Okada Y, Copeland BR, Mori E, Tung MM, Thomas WS, del Zoppo GJ. P-selectin and intercellular adhesion molecule-1 expression after focal brain ischemia and reperfusion. *Stroke*. 1994;25:202-211.
15. Patel RD, Saver JL. Evolution of reperfusion therapies for acute brain and acute myocardial ischemia: a systematic, comparative analysis. *Stroke*. 2013;44:94-98.
16. Molina CA, Alvarez-Sabín J. Recanalization and reperfusion therapies for acute ischemic stroke. *Cerebrovasc Dis*. 2009;27:162-167.
17. Thomas WS, Mori E, Copeland BR, Yu JQ, Morrissey JH, del Zoppo GJ. Tissue factor contributes to microvascular defects after focal cerebral ischemia. *Stroke*. 1993;24:847-853.
18. Shuaib A, Butcher K, Mohammad AA, Saqqur M, Liebeskind DS. Collateral blood vessels in acute ischaemic stroke: A potential therapeutic target. *Lancet Neurol*. 2011;10:909-921.
19. Brozici M, van der Zwan A, Hillen B. Anatomy and functionality of leptomeningeal anastomoses: A review. *Stroke*. 2003;34:2750-2762.
20. Defazio RA, Levy S, Morales CL, Levy RV, Dave KR, Lin HW, Abaffy T, Watson BD, Perez-Pinzon MA, Ohanna V. A protocol for characterizing the impact of collateral flow after distal middle cerebral artery occlusion. *Transl Stroke Res*. 2011;2:112-127.
21. Hernández-Pérez M, Puig J, Blasco G, Pérez de la Ossa N, Dorado L, Dávalos A, Munuera J. Dynamic magnetic resonance angiography provides collateral circulation and hemodynamic information in acute ischemic stroke. *Stroke*. 2016;47:531-534.

22. Jauch EC, Saver JL, Adams HP, Bruno A, Connors JJ, Demaerschalk BM, Khatri P, McMullan PW Jr, Qureshi AI, Rosenfield K, Scott PA, Summers DR, Wang DZ, Wintermark M, Yonas H; American Heart Association Stroke Council; Council on Cardiovascular Nursing; Council on Peripheral Vascular Disease; Council on Clinical Cardiology. Guidelines for the early management of patients with acute ischemic stroke: a guideline for healthcare professionals from the American Heart Association/American Stroke Association. *Stroke*. 2013;44:870-947.
23. Towfighi A, Saver JL. Stroke declines from third to fourth leading cause of death in the United States: historical perspective and challenges ahead. *Stroke*. 2011;42:2351-2355.
24. Barnettt HJ, Taylor DW, Eliasziw M, Fox AJ, Ferguson GG, Haynes RB, Rankin RN, Clagett GP, Hachinski VC, Sackett DL, Thorpe KE, Meldrum HE, Spence JD. Benefit of carotid endarterectomy in patients with symptomatic moderate or severe stenosis. North American Symptomatic Carotid Endarterectomy Trial Collaborators. *N Engl J Med*. 1998;339:1415-1425.
25. Rothwell PM, Eliasziw M, Gutnikov SA, Fox AJ, Taylor DW, Mayberg MR, Warlow CP, Barnett HJ; Carotid Endarterectomy Trialists' Collaboration. Analysis of pooled data from the randomised controlled trials of endarterectomy for symptomatic carotid stenosis. *Lancet*. 2003;36:107-116.
26. Rothwell PM, Eliasziw M, Gutnikov SA, Warlow CP, Barnett HJ; Carotid Endarterectomy Trialists Collaboration. Endarterectomy for symptomatic carotid stenosis in relation to clinical subgroups and timing of surgery. *Lancet*. 2004;363:915-924.
27. Bonati LH, Jongen LM, Haller S, Flach HZ, Dobson J, Nederkoorn PJ, Macdonald S, Gaines PA, Waaijer A, Stierli P, Jäger HR, Lyrer PA, Kappelle LJ, Wetzel SG, van der Lugt A, Mali WP, Brown MM, van der Worp HB, Engelter ST; ICSS-MRI study group. New ischaemic brain lesions on MRI after stenting or endarterectomy for symptomatic carotid stenosis: a substudy of the International Carotid Stenting Study (ICSS). *Lancet*. 2010;9:353-362.
28. Wolf PA, Abbott RD, Kannel WB. Atrial fibrillation as an independent risk factor for stroke: the Framingham Study. *Stroke*. 1991;22:983-988.
29. Hart RG, Sherman DG, Easton JD, Cairns JA. Prevention of stroke in patients with nonvalvular atrial fibrillation. *Neurology*. 1998;51:674-681.
30. Hart RG, Benavente O, McBride R, Pearce LA. Antithrombotic therapy to prevent stroke in patients with atrial fibrillation: a meta-analysis. *Ann Intern Med*. 1999;131:492-501.
31. Hart RG, Pearce LA, Aguilar MI. Meta-analysis: antithrombotic therapy to prevent stroke in patients who have nonvalvular atrial fibrillation. *Ann Intern Med*. 2007;146:857-867.
32. Risk factors for stroke and efficacy of antithrombotic therapy in atrial fibrillation. Analysis of pooled data from five randomized controlled trials. *Arch Intern Med*. 1994;154:1449-1457.
33. Mohr JP. Stroke: pathophysiology, diagnosis, and management. Philadelphie : Churchill Livingstone, 1998:599-622.
34. Sprigg N, Gray LJ, Bath PM, Lindenstrøm E, Boysen G, De Deyn PP, Friis P, Leys D, Marttila R, Olsson JE, O'Neill D, Ringelstein EB, van der Sande JJ, Turpie AG; TAIST Investigators. Stroke severity, early recovery and outcome are each related with clinical classification of stroke: data from the 'Tinzaparin in Acute Ischaemic Stroke Trial' (TAIST). *J Neurol Sci*. 2007;254:54-59.
35. Staaf G, Lindgren A, Norrving B. Pure motor stroke from presumed lacunar infarct: long-term prognosis for survival and risk of recurrent stroke. *Stroke*. 2001;32:2592-2596.
36. Rha JH, SAver JL. The impact of recanalization on ischemic stroke outcome: a meta-analysis. *Stroke*. 2007;38:967-973.
37. Wahlgren N, Ahmed N, Dávalos A, Ford GA, Grond M, Hacke W, Hennerici MG, Kaste M, Kuelkens S, Larrue V, Lees KR, Roine RO, Soinne L, Toni D, Vanhooren G; SITS-MOST investigators.

Thrombolysis with alteplase for acute ischaemic stroke in the Safe Implementation of Thrombolysis in Stroke-Monitoring Study (SITS-MOST): an observational study. *Lancet*. 2007;369:275-282.

38. Saqqur M, Uchino K, Demchuk AM, Molina CA, Garami Z, Calleja S, Akhtar N, Orouk FO, Salam A, Shuaib A, Alexandrov AV; CLOTBUST Investigators. Site of arterial occlusion identified by transcranial Doppler predicts the response to intravenous thrombolysis for stroke. *Stroke*. 2007;8:948-954.
39. Emberson J, Lees KR, Lyden P, Blackwell L, Albers G, Bluhmki E, Brott T, Cohen G, Davis S, Donnan G, Grotta J, Howard G, Kaste M, Koga M, von Kummer R, Lansberg M, Lindley RI, Murray G, Olivot JM, Parsons M, Tilley B, Toni D, Toyoda K, Wahlgren N, Wardlaw J, Whiteley W, del Zoppo GJ, Baigent C, Sandercock P, Hacke W; Stroke Thrombolysis Trialists' Collaborative Group. Effect of treatment delay, age, and stroke severity on the effects of intravenous thrombolysis with alteplase for acute ischaemic stroke: A meta-analysis of individual patient data from randomised trials. *Lancet*. 2014;384:1929-1935.
40. Khatri P, Abruzzo T, Yeatts SD, Nichols C, Broderick JP, Tomsick TA; IMS I and II Investigators. Good clinical outcome after ischemic stroke with successful revascularization is time-dependent. *Neurology*. 2009;73:1066-1072.
41. Mazighi M, Serfaty JM, Labreuche J, Laissy JP, Meseguer E, Lavallée PC, Cabrejo L, Slaoui T, Guidoux C, Lapergue B, Klein IF, Olivot JM, Abboud H, Simon O, Niclot P, Nifle C, Touboul PJ, Raphaeli G, Gohin C, Claeys ES, Amarenco P; RECANALISE investigators. Comparison of intravenous alteplase with a combined intravenous-endovascular approach in patients with stroke and confirmed arterial occlusion (RECANALISE study): a prospective cohort study. *Lancet Neurol*. 2009;8:802-809.
42. Dalkara T, Arsava EM. Can restoring incomplete microcirculatory reperfusion improve stroke outcome after thrombolysis? *J Cereb Blood Flow Metab*. 2012;32:2091-2099.
43. Soares BP, Tong E, Hom J, Cheng SC, Bredno J, Boussel L, Smith WS, Wintermark M. Reperfusion is a more accurate predictor of follow-up infarct volume than recanalization: a proof of concept using CT in acute ischemic stroke patients. *Stroke*. 2010;41:34-40.
44. Cho TH, Nighoghossian N, Mikkelsen IK, Derex L, Hermier M, Pedraza S, Fiehler J, Østergaard L, Berthezène Y, Baron JC. Reperfusion within 6 hours outperforms recanalization in predicting penumbra salvage, lesion growth, final infarct, and clinical outcome. *Stroke*. 2015;46:1582-1589.
45. Bai J, Lyden PD. Revisiting cerebral postischemic reperfusion injury: new insights in understanding reperfusion failure, hemorrhage, and edema. *Int J Stroke*. 2015;10:143-152.
46. The National Institute of Neurological Disorders and Stroke rt-PA Stroke Study Group. Tissue plasminogen activator for acute ischemic stroke. *N Engl J Med*. 1995;333:1581-1587.
47. Hacke W, Kaste M, Bluhmki E, Brozman M, Dávalos A, Guidetti D, Larrue V, Lees KR, Medeghri Z, Machnig T, Schneider D, von Kummer R, Wahlgren N, Toni D; ECASS Investigators. Thrombolysis with alteplase 3 to 4.5 hours after acute ischemic stroke. *N Engl J Med*. 2008;359:1317-1329.
48. Christou I, Burgin WS, Alexandrov AV, Grotta JC. Arterial status after intravenous TPA therapy for ischaemic stroke: a need for further interventions. *Int Angiol*. 2001;20:208-213.
49. del Zoppo GJ, Poeck K, Pessin MS, Wolpert SM, Furlan AJ, Ferbert A, Alberts MJ, Zivin JA, Wechsler L, Busse O, et al. Recombinant tissue plasminogen activator in acute thrombotic and embolic stroke. *Ann Neurol*. 1992;32:78-86.
50. Stroke Units Trialists' Collaboration. Organised inpatient (stroke unit) care for stroke. *Cochrane Database Syst Rev*. 2013.
51. IST-3 collaborative group, Sandercock P, Wardlaw JM, Lindley RI, Dennis M, Cohen G, Murray G, Innes K, Venables G, Czlonkowska A, Kobayashi A, Ricci S, Murray V, Berge E, Slot KB, Hankey GJ,

Correia M, Peeters A, Matz K, Lyrer P, Gubitz G, Phillips SJ, Arauz A. The benefits and harms of intravenous thrombolysis with recombinant tissue plasminogen activator within 6 h of acute ischaemic stroke (the third international stroke trial [IST-3]): a randomised controlled trial. *Lancet*. 2012;379:2352-2363.

52. Gory B, Roberto R, Turjman F. Endovascular treatment in patients with acute ischemic stroke: technical aspects and results. *Diagn Interv Imaging*. 2014;95:561-568.
53. Furlan A, Higashida R, Wechsler L, Gent M, Rowley H, Kase C, Pessin M, Ahuja A, Callahan F, Clark WM, Silver F, Rivera F. Intra-arterial prourokinase for acute ischemic stroke. The PROACT II study: a randomized controlled trial. Prolyse in Acute Cerebral Thromboembolism. *JAMA*. 1999;282:2003-2011.
54. Smith WS, Sung G, Starkman S, Saver JL, Kidwell CS, Gobin YP, Lutsep HL, Nesbit GM, Grobelny T, Rymer MM, Silverman IE, Higashida RT, Budzik RF, Marks MP; MERCI Trial Investigators. Safety and efficacy of mechanical embolectomy in acute ischemic stroke: results of the MERCI trial. *Stroke*. 2005;36:1432-1438.
55. Smith WS, Sung G, Saver J, Budzik R, Duckwiler G, Liebeskind DS, Lutsep HL, Rymer MM, Higashida RT, Starkman S, Gobin YP; Multi MERCI Investigators, Frei D, Grobelny T, Hellinger F, Huddle D, Kidwell C, Koroshetz W, Marks M, Nesbit G, Silverman IE. Mechanical thrombectomy for acute ischemic stroke: final results of the multi MERCI trial. *Stroke*. 2008;39:1205-1212.
56. Smith WS, Sung G, Saver J, Budzik R, Duckwiler G, Liebeskind DS, Lutsep HL, Rymer MM, Higashida RT, Starkman S, Gobin YP, Multi MI, Frei D, Grobelny T, Hellinger F, Huddle D, Kidwell C, Koroshetz W, Marks M, Nesbit G, Silverman IE. Mechanical thrombectomy for acute ischemic stroke: Final results of the multi merci trial. *Stroke*. 2008;39:1205-1212.
57. Penumbra Pivotal Stroke Trial I. The penumbra pivotal stroke trial: Safety and effectiveness of a new generation of mechanical devices for clot removal in intracranial large vessel occlusive disease. *Stroke*. 2009;40:2761-2768.
58. Broderick JP, Palesch YY, Demchuk AM, Yeatts SD, Khatri P, Hill MD, auch EC, Jovin TG, Yan B, Silver FL, von Kummer R, Molina CA, Demaerschalk BM, Budzik R, Clark WM, Zaidat OO, Malisch TW, Goyal M, Schonewille WJ, Mazighi M, Engelter ST, Anderson C, Spilker J, Carrozzella J, Ryckborst KJ, Janis LS, Martin RH, Foster LD, Tomsick TA; Interventional Management of Stroke (IMS) III Investigators. Endovascular therapy after intravenous t-PA versus t-PA alone for stroke. *N Engl J Med*. 2013;368:893-903.
59. Kidwell CS, Jahan R, Gornbein J, Alger JR, Nenov V, Ajani Z, Feng L, Meyer BC, Olson S, Schwamm LH, Yoo AJ, Marshall RS, Meyers PM, Yavagal DR, Wintermark M, Guzy J, Starkman S, Saver JL; MR RESCUE Investigators. A trial of imaging selection and endovascular treatment for ischemic stroke. *N Engl J Med*. 2013;368:914-923.
60. Ciccone A, Valvassori L, Nichelatti M, Sgoifo A, Ponzio M, Sterzi R, Boccardi E; SYNTHESIS Expansion Investigators. Endovascular treatment for acute ischemic stroke. *N Engl J Med*. 2013;368:904-913.
61. Saver JL, Jahan R, Levy EI, Jovin TG, Baxter B, Nogueira RG, Clark W, Budzik R, Zaidat OO; SWIFT Trialists. *Lancet*. 2012;380:1241-1249.
62. Gory B, Riva R, Labeyrie PE, Turjman F. Stent retriever thrombectomy for acute ischemic stroke: Indications, results and management in 2015. *Diagn Interv Imaging*. 2016;97:141-149.
63. Berkhemer OA, Fransen PS, Beumer D, van den Berg LA, Lingsma HF, Yoo AJ, Schonewille WJ, Vos JA, Nederkoorn PJ, Wermer MJ, van Walderveen MA, Staals J, Hofmeijer J, van Oostayen JA, Lycklama à Nijeholt GJ, Boiten J, Brouwer PA, Emmer BJ, de Bruijn SF, van Dijk LC, Kappelle LJ, Lo RH, van Dijk EJ, de Vries J, de Kort PL, van Rooij WJ, van den Berg JS, van Hasselt BA, Aerden LA,

Dallinga RJ, Visser MC, Bot JC, Vroomen PC, Eshghi O, Schreuder TH, Heijboer RJ, Keizer K, Tielbeek AV, den Hertog HM, Gerrits DG, van den Berg-Vos RM, Karas GB, Steyerberg EW, Flach HZ, Marquering HA, Sprengers ME, Jenniskens SF, Beenen LF, van den Berg R, Koudstaal PJ, van Zwam WH, Roos YB, van der Lugt A, van Oostenbrugge RJ, Majoie CB, Dippel DW; MR CLEAN Investigators. A randomized trial of intraarterial treatment for acute ischemic stroke. *N Engl J Med*. 2015;372:11-20.

64. Goyal M, Demchuk AM, Menon BK, Eesa M, Rempel JL, Thornton J, Roy D, Jovin TG, Willinsky RA, Sapkota BL, Dowlatshahi D, Frei DF, Kamal NR, Montanera WJ, Poppe AY, Ryckborst KJ, Silver FL, Shuaib A, Tampieri D, Williams D, Bang OY, Baxter BW, Burns PA, Choe H, Heo JH, Holmstedt CA, Jankowitz B, Kelly M, Linares G, Mandzia JL, Shankar J, Sohn SI, Swartz RH, Barber PA, Coutts SB, Smith EE, Morrish WF, Weill A, Subramaniam S, Mitha AP, Wong JH, Lowerison MW, Sajobi TT, Hill MD; ESCAPE Trial Investigators. Randomized assessment of rapid endovascular treatment of ischemic stroke. *N Engl J Med*. 2015;372:1019-1030.
65. Campbell BC, Mitchell PJ, Kleinig TJ, Dewey HM, Churilov L, Yassi N, Yan B, Dowling RJ, Parsons MW, Oxley TJ, Wu TY, Brooks M, Simpson MA, Miteff F, Levi CR, Krause M, Harrington TJ, Faulder KC, Steinfort BS, Priglinger M, Ang T, Scroop R, Barber PA, McGuinness B, Wijeratne T, Phan TG, Chong W, Chandra RV, Bladin CF, Badve M, Rice H, de Villiers L, Ma H, Desmond PM, Donnan GA, Davis SM; EXTEND-IA Investigators. Endovascular therapy for ischemic stroke with perfusion-imaging selection. *N Engl J Med*. 2015;372:1009-1018.
66. Saver JL, Goyal M, Bonafe A, Diener HC, Levy EI, Pereira VM, Albers GW, Cognard C, Cohen DJ, Hacke W, Jansen O, Jovin TG, Mattle HP, Nogueira RG, Siddiqui AH, Yavagal DR, Baxter BW, Devlin TG, Lopes DK, Reddy VK, du Mesnil de Rochemont R, Singer OC, Jahan R; SWIFT PRIME Investigators. Stent-retriever thrombectomy after intravenous t-PA vs. t-PA alone in stroke. *N Engl J Med*. 2015;372:2285-2289.
67. Jovin TG, Chamorro A, Cobo E, de Miquel MA, Molina CA, Rovira A, San Román L, Serena J, Abilleira S, Ribó M, Millán M, Urra X, Cardona P, López-Cancio E, Tomasello A, Castaño C, Blasco J, Aja L, Dorado L, Quesada H, Rubiera M, Hernandez-Pérez M, Goyal M, Demchuk AM, von Kummer R, Gallofré M, Dávalos A; REVASCAT Trial Investigators. Thrombectomy within 8 hours after symptom onset in ischemic stroke. *N Engl J Med*. 2015;72:2296-2306.
68. Gory B, Turjman F. Thrombectomy after intravenous thrombolysis is the new standard of care in acute stroke with large vessel occlusion. *Interv Neuroradiol*. 2015;21:691-693.
69. Demchuk AM, Goyal M, Yeatts SD, Carrozzella J, Foster LD, Qazi E. Recanalization and clinical outcome of occlusion sites at baseline CT angiography in the Interventional Management of Stroke III trial. *Radiology*. 2014;273:202-210.
70. Menon BK, Campbell BC, Levi C, Goyal M. Role of imaging in current acute ischemic stroke workflow for endovascular therapy. *Stroke*. 2015;46:1453-1461.
71. Goyal M, Menon BK, van Zwam WH, Dippel DW, Mitchell PJ, Demchuk AM, Dávalos A, Majoie CB, van der Lugt A, de Miquel MA, Donnan GA, Roos YB, Bonafe A, Jahan R, Diener HC, van den Berg LA, Levy EI, Berkhemer OA, Pereira VM, Rempel J, Millán M, Davis SM, Roy D, Thornton J, Román LS, Ribó M, Beumer D, Stouch B, Brown S, Campbell BC, van Oostenbrugge RJ, Saver JL, Hill MD, Jovin TG; HERMES collaborators. Endovascular thrombectomy after large-vessel ischaemic stroke: a meta-analysis of individual patient data from five randomised trials. *Lancet*. 2016;387:1723-1731.
72. Goyal M, Jadhav AP, Bonafe A, Diener H, Mendes Pereira V, Levy E, Baxter B, Jovin T, Jahan R, Menon BK, Saver JL; SWIFT PRIME investigators. Analysis of workflow and time to treatment and the

effects on outcome in endovascular treatment of acute ischemic stroke: results from the SWIFT PRIME randomized controlled trial. *Radiology*. 2016;79:888-897.

73. Menon BK, d'Esterre CD, Qazi EM, Almekhlafi M, Hahn L, Demchuk AM, Goyal M. Multiphase CT angiography: a new tool for the imaging triage of patients with acute ischemic stroke. *Radiology*. 2015;275:510-220.
74. Menon BK, Sajobi TT, Zhang Y, Rempel JL, Shuaib A, Thornton J, Williams D, Roy D, Poppe AY, Jovin TG, Sapkota B, Baxter BW, Krings T, Silver FL, Frei DF, Fanale C, Tampieri D, Teitelbaum J, Lum C, Dowlatshahi D, Eesa M, Lowerison MW, Kamal NR, Demchuk AM, Hill MD, Goyal M. Analysis of workflow and time to treatment on thrombectomy outcome in the endovascular treatment for small core and proximal occlusion ischemic stroke (ESCAPE) randomized, controlled trial. *Circulation*. 2016;133:2279-2286.
75. Gory B, Lehot JJ, Gueugniaud PY, Dubien PY, Lamy B, Riva R, Labeyrie PE, Derex L, Turjman F. Stent retriever thrombectomy for acute ischemic stroke: the challenge of timing. *Ann. Fr. Med. Urgence*. DOI 10.1007/s13341-015-0571-2.
76. Gory B, Sivan-Hoffmann R, Riva R, Labeyrie PE, Huguet N, Nighoghossian N, Turjman F. Repeated Solitaire mechanical thrombectomy in an acute anterior stroke patient. *Rev Neurol*. 2015;171:682-684.
77. Sivan-Hoffmann R, Gory B, Armoiry X, Goyal M, Riva R, Labeyrie PE, Lukaszewicz AC, Lehot JJ, Derex L, Turjman F. Stent-retriever thrombectomy for acute anterior ischemic stroke with tandem occlusion: a systematic review and meta-analysis. *Eur Radiol*. 2016 Apr 16. [Epub ahead of print]
78. Haussen DC, Jadhav A, Jovin T, Grossberg JA, Grigoryan M, Nahab F, Obideen M, Lima A, Aghaebrahim A, Gulati D, Nogueira RG. Endovascular management vs intravenous thrombolysis for acute stroke secondary to carotid artery dissection: local experience and systematic review. *Neurosurgery*. 2016;78:709-716.
79. Vergouwen MD, Algra A, Pfefferkorn T, Weimar C, Rueckert CM, Thijs V, Kappelle LJ, Schonewille WJ; Basilar Artery International Cooperation Study (BASICS) Study Group. Time is brain(stem) in basilar artery occlusion. *Stroke*. 2012;43:3003-3006.
80. Schonewille WJ, Wijman CAC, Michel P, Rueckert CM, Weimar C, Mattle HP, Engelter ST, Tanne D, Muir KW, Molina CA, Thijs V, Audebert H, Pfefferkorn T, Szabo K, Lindsberg PJ, de Freitas G, Kappelle LJ, Algra A; BASICS study group. Treatment and outcomes of acute basilar artery occlusion in the Basilar Artery International Cooperation Study (BASICS): a prospective registry study. *Lancet Neurol*. 2009;8:724-730.
81. Gory B, Eldesouky I, Sivan-Hoffmann R, Rabilloud M, Ong E, Riva R, Gherasim DN, Turjman A, Nighoghossian N, Turjman F. Outcomes of stent retriever thrombectomy in basilar artery occlusion: an observational study and systematic review. *J Neurol Neurosurg Psychiatry*. 2016;87:520-525.
82. Gory B, Ritzenthaler T, Riva R, Nighoghossian N, Turjman F. Reversibility of brainstem damage after a mechanical thrombectomy. *JAMA Neurol*. 2014;71:646-647.
83. Gory B, Sivan-Hoffmann R, Riva R, Labeyrie PE, Eldesouky I, Sadeh-Gonike U, Signorelli F, Turjman F. DWI lesions reversal in posterior circulation stroke after reperfusion: Two illustrative cases and review of the literature. *J Neuroradiol*. 2015;42:184-187.
84. Strbian D, Sairanen T, Silvennoinen H, Salonen O, Kaste M, Lindsberg PJ. Thrombolysis of basilar artery occlusion: impact of baseline ischemia and time. *Ann Neurol*. 2013;73:688-694.
85. Bai J, Lyden PD. Revisiting cerebral postischemic reperfusion injury: new insights in understanding reperfusion failure, hemorrhage, and edema. *Int J Stroke*. 2015;10:143-152.
86. Yellon DM, Hausenloy DJ. Myocardial reperfusion injury. *N Engl J Med*. 2007;357:1121-1135.

87. Ruiz-Meana M, Abellán A, Miró-Casas E, Agulló E, Garcia-Dorado D. Role of sarcoplasmic reticulum in mitochondrial permeability transition and cardiomyocyte death during reperfusion. *Am J Physiol Heart Circ Physiol*. 2009;297:1281-1289.
88. Hausenloy DJ, Yellon DM. The mitochondrial permeability transition pore: its fundamental role in mediating cell death during ischaemia and reperfusion. *J Mol Cell Cardiol*. 2003;35:339-341.
89. Hausenloy DJ, Yellon DM. Reperfusion injury salvage kinase signalling: Taking a risk for cardioprotection. *Heart Fail Rev*. 2007;12:217-234.
90. Argaud L, Gateau-Roesch O, Muntean D, Chalabreysse L, Loufouat J, Robert D, Ovize M. Specific inhibition of the mitochondrial permeability transition prevents lethal reperfusion injury. *J Mol Cell Cardiol*. 2005;38:367-374.
91. Granger DN, Benoit JN, Suzuki M, Grisham MB. Leukocyte adherence to venular endothelium during ischemia-reperfusion. *Am J Physiol*. 1989;257:683-688.
92. Zhang RL, Chopp M, Chen H, Garcia JH, Temporal profile of ischemic tissue damage, neutrophil response, and vascular plugging following permanent and transient (2H) middle cerebral artery occlusion in the rat. *J Neurol Sci*. 1994;125:3-10.
93. Bednar MM, Raymond S, McAuliffe T, Lodge PA, Gross CE. The role of neutrophils and platelets in a rabbit model of thromboembolic stroke. *Stroke*. 1991, 22:44-50.
94. Thomas WS, Mori E, Copeland BR, Yu JQ, Morrissey JH, del Zoppo GJ. Tissue factor contributes to microvascular defects after focal cerebral ischemia. *Stroke*. 1993;24:847- 853.
95. Staat P, Rioufol G, Piot C, Cottin Y, Cung TT, L'Huillier I, Aupetit JF, Bonnefoy E, Finet G, André-Fouët X, Ovize M. Postconditioning the human heart. *Circulation*. 2005;112:2143-2148.
96. Mewton N, Croisille P, Gahide G, Rioufol G, Bonnefoy E, Sanchez I, Cung TT, Sportouch C, Angoulvant D, Finet G, André-Fouët X, Derumeaux G, Piot C, Vernhet H, Revel D, Ovize M. Effect of cyclosporine on left ventricular remodeling after reperfused myocardial infarction. *J Am Coll Cardiol*. 2010;55:1200-1205.
97. Thibault H, Piot C, Staat P, Bontemps L, Sportouch C, Rioufol G, Cung TT, Bonnefoy E, Angoulvant D, Aupetit JF, Finet G, André-Fouët X, Macia JC, Raczka F, Rossi R, Itti R, Kirkorian G, Derumeaux G, Ovize M. Long-term benefit of postconditioning. *Circulation*. 2008;117:1037-1044.
98. Murry CE, Jennings RB, Reimer KA. Preconditioning with ischemia: a delay of lethal cell injury in ischemic myocardium. *Circulation*. 1986;74:1124-1136.
99. Yellon DM, Downey JM. Preconditioning the myocardium: from cellular physiology to clinical cardiology. *Physiol Rev*. 2003;83:1113-1151.
100. Argaud L, Ovize M. How to use the paradigm of ischemic preconditioning to protect the heart? *Med Sci*. 2004;20:521-525.
101. Zhao ZQ, Corvera JS, Halkos ME, Kerendi F, Wang NP, Guyton RA, Vinten-Johansen J. Inhibition of myocardial injury by ischemic postconditioning during reperfusion: comparison with ischemic preconditioning. *Am J Physiol Heart Circ Physiol*. 2003;285:579-588.
102. Galagudza M, Kurapeev D, Minasian S, Valen G, Vaage J. Ischemic postconditioning: brief ischemia during reperfusion converts persistent ventricular fibrillation into regular rhythm. *Eur J Cardiothorac Surg*. 2004;25:1006-1010.
103. Hausenloy DJ, Yellon DM. New directions for protecting the heart against ischaemia-reperfusion injury: targeting the Reperfusion Injury Salvage Kinase (RISK)-pathway. *Cardiovasc Res*. 2006;61:448-460.
104. Hausenloy DJ, Yellon DM. The mitochondrial permeability transition pore: its fundamental role in mediating cell death during ischaemia and reperfusion. *J Mol Cell Cardiol*. 2003;35:339-341.

105. Argaud L, Gateau-Roesch O, Muntean D, Chalabreysse L, Loufouat J, Robert D, Ovize M. Specific inhibition of the mitochondrial permeability transition prevents lethal reperfusion injury. *J Mol Cell Cardiol*. 2005;38:367-374.
106. Lonborg J, Kelbaek H, Vejlstrup NJ, Jørgensen E, Helqvist S, Saunamäki K, Clemmensen P, Holmvang L, Treiman M, Jensen JS, Engstrøm T. Cardioprotective effects of ischemic postconditioning in patients with primary percutaneous coronary intervention, evaluated by magnetic resonance. *Circ Cardiovasc Interv*. 2010;3:34-41
107. Zhao H, Sapolsky RM, Steinberg GK. Interrupting reperfusion as a stroke therapy: ischemic postconditioning reduces infarct size after focal ischemia in rats. *J Cereb Blood Flow Metab*. 2006;26:1114-1121.
108. Pignataro G, Meller R, Inoue K, Ordonez AN, Ashley MD, Xiong Z, Gala R, Simon RP. In vivo and in vitro characterization of a novel neuroprotective strategy for stroke: ischemic postconditioning. *J Cereb Blood Flow Metab*. 2008;28:232-241.
109. Xing B, Chen H, Zhang M, Zhao D, Jiang R, Liu X, Zhang S. Ischemic postconditioning inhibits apoptosis after focal cerebral ischemia/reperfusion injury in the rat. *Stroke*. 2008;39:2362-2369.
110. Xing B, Chen H, Zhang M, Zhao D, Jiang R, Liu X, Zhang S. Ischemic post-conditioning protects brain and reduces inflammation in a rat model of focal ischemia/reperfusion. *J Neurochem*. 2008;105:1737-1745.
111. Zhao H. The protective effect of ischemic postconditioning against ischemic injury: from the heart to the brain. *J Neuroimmune Pharmacol*. 2007;2:313-318.
112. Robin E, Simerabet M, Hassoun SM, Adamczyk S, Tavernier B, Vallet B, Bordet R, Lebuffe G. Postconditioning in focal cerebral ischemia: Role of the mitochondrial ATP-dependent potassium channel. *Brain Res*. 2011;1375:137-146.
113. Crompton M, Ellinger H, and Costi A. Inhibition by cyclosporin A of a Ca^{2+}-dependent pore in heart mitochondria activated by inorganic phosphate and oxidative stress. *Biochem J*. 1988;255:357-360.
114. Argaud L, Gateau-Roesch O, Muntean D, Chalabreysse L, Loufouat J, Robert D, Ovize M. Specific inhibition of the mitochondrial permeability transition prevents lethal reperfusion injury. *J Mol Cell Cardiol*. 2005;38:367-374.
115. Argaud L, Gateau-Roesch O, Raisky O, Loufouat J, Robert D, Ovize M. Postconditioning inhibits mitochondrial permeability transition. *Circulation*. 2005;111:194-197.
116. Kin H, Zhao ZQ, Sun HY, Wang NP, Corvera JS, Halkos ME, Kerendi F, Guyton RA, Vinten-Johansen J. Postconditioning attenuates myocardial ischemia-reperfusion injury by inhibiting events in the early minutes of reperfusion. *Cardiovasc Res*. 2004;62:74-85.
117. Roubille F, Franck-Miclo A, Covinhes A, Lafont C, Cransac F, Combes S, Vincent A, Fontanaud P, Sportouch-Dukhan C, Redt-Clouet C, Nargeot J, Piot C, Barrère-Lemaire S. Delayed postconditioning in the mouse heart in vivo. *Circulation*. 2011;124:1330-1336.
118. Cung TT, Morel O, Cayla G, Rioufol G, Garcia-Dorado D, Angoulvant D, Bonnefoy-Cudraz E, Guérin P, Elbaz M, Delarche N, Coste P, Vanzetto G, Metge M, Aupetit JF, Jouve B, Motreff P, Tron C, Labeque JN, Steg PG, Cottin Y, Range G, Clerc J, Claeys MJ, Coussement P, Prunier F, Moulin F, Roth O, Belle L, Dubois P, Barragan P, Gilard M, Piot C, Colin P, De Poli F, Morice MC, Ider O, Dubois-Randé JL, Unterseeh T, Le Breton H, Béard T, Blanchard D, Grollier G, Malquarti V, Staat P, Sudre A, Elmer E, Hansson MJ, Bergerot C, Boussaha I, Jossan C, Derumeaux G, Mewton N, Ovize M. Cyclosporine before PCI in patients with acute myocardial infarction. *N Engl J Med*. 2015;373:1021-1031.

119. Uchino H, Elmér E, Uchino K, Li PA, He QP, Smith ML, Siesjö BK. Amelioration by cyclosporin A of brain damage in transient forebrain ischemia in the rat. *Brain Res*. 1998;812:216-226.
120. Matsumoto S, Isshiki A, Watanabe Y, Wieloch T. Restricted clinical efficacy of cyclosporin A on rat transient middle cerebral artery occlusion. *Life Sci*. 2002;72:591-600.
121. Yuen CM, Sun CK, Lin YC, Chang LT, Kao YH, Yen CH, Chen YL, Tsai TH, Chua S, Shao PL, Leu S, Yip HK. Combination of cyclosporine and erythropoietin improves brain infarct size and neurological function in rats after ischemic stroke. *J Transl Med*. 2011;9:141.
122. Cho TH, Aguettaz P, Campuzano O, Charriaut-Marlangue C, Riou A, Berthezène Y, Nighoghossian N, Ovize M, Wiart M, Chauveau F. Pre- and post-treatment with cyclosporine A in a rat model of transient focal cerebral ischaemia with multimodal MRI screening. *Int J Stroke*. 2013;8:669-674.
123. Nighoghossian N Ovize M, Mewton N, Ong E, Cho TH. Cyclosporine A, a potential therapy of ischemic reperfusion injury. A common history for heart and brain. *Cerebrovasc Dis*. 2016;42:309-318.
124. Schinzel AC, Takeuchi O, Huang Z, Fisher JK, Zhou Z, Rubens J, Hetz C, Danial NN, Moskowitz MA, Korsmeyer SJ. Cyclophilin d is a component of mitochondrial permeability transition and mediates neuronal cell death after focal cerebral ischemia. *Proc Natl Acad Sci U S A*. 2005;102:12005-12010.
125. Nighoghossian N, Berthezène Y, Mechtouff L, Derex L, Cho TH, Ritzenthaler T, Rheims S, Chauveau F, Béjot Y, Jacquin A, Giroud M, Ricolfi F, Philippeau F, Lamy C, Turc G, Bodiguel E, Domigo V, Guiraud V, Mas JL, Oppenheim C, Amarenco P, Cakmak S, Sevin-Allouet M, Guillon B, Desal H, Hosseini H, Sibon I, Mahagne MH, Ong E, Mewton N, Ovize M. Cyclosporine in acute ischemic stroke. *Neurology*. 2015;84:2216-2223.
126. Sivan-Hoffmann R, Gory B, Rabilloud M, Gherasim DN, Armoiry X, Riva R, Labeyrie PE, Gonike-Sadeh U, Eldesouky I, Turjman F. Patient outcomes with stent-retriever thrombectomy for anterior circulation stroke: a meta-analysis and review of the literature. *Isr Med Assoc J*. [under press]
127. Yamori Y, Horie R, Handa H, Sato M, Fukase M. Pathogenetic similarity of strokes in stroke-prone spontaneously hypertensive rats and humans. *Stroke*. 1976;7:46-53.
128. Canazza A, Minati L, Boffano C, Parati E, Binks S. Experimental models of brain ischemia: a review of techniques, magnetic resonance imaging, and investigational cell-based therapies. *Front Neurol*. 2014;5:19.
129. Bederson JB, Pitts LH, Tsuji M, Nishimura MC, Davis RL, Bartkowski H. Rat middle cerebral artery occlusion: evalu- ation of the model and development of a neurologic examination. *Stroke*. 1986;17:472-476.
130. van der Zijden JP, Bouts MJRJ, Wu O, Roeling TA, Bleys RL, van der Toorn A, Djikhuizen RM. Manganese-enhanced MRI of brain plasticity in relation to functional recovery after experimental stroke. *J Cereb Blood Flow Metab*. 2008;28:832-840.
131. Farr TD, Wegener S. Use of magnetic resonance imaging to predict oucome after stroke: a review of experimental and clinical evidence. *J Cereb Blood Flow Metab*. 2010;30:703-717.
132. Neumann-Haefelin T, Kastrup A, de Crespigny A, Yenari MA, Ringer T, Sun GH, Moseley ME. Serial MRI after transient focal cerebral ischemia in rats: dynamics of tissue injury, blood-brain barrier damage, and edema formation. *Stroke*. 2000;31:1965-1973.
133. Schmid-Elsaesser R, Zausinger S, Hungerhuber E, Baethmann A, Reulen HJ. A critical reevaluation of the intraluminal thread model of focal cerebral ischemia: evidence of inadvertent premature reperfusion and subarachnoid hemorrhage in rats by laser-Doppler flowmetry. *Stroke*. 1998;29:2162-2170.
134. Gerriets T, Stolz E, Walberer M, Müller C, Rottger C, Kluge A, Kaps M, Fisher M, Bachmann G. Complications and pitfalls in rat stroke models for middle cerebral artery occlusion: a comparison

between the suture and the macrosphere model using magnetic resonance angiography. *Stroke*. 2004;35:2372-2377.

135. Dittmar M. External carotid artery territory ischemia impairs outcome in the endovascular filament model of middle cerebral artery occlusion in rats. *Stroke*. 2003;34:2252-2257.
136. Trueman RC, Harrison DJ, Dwyer DM, Dunnett SB, Hoehn M, Farr TD. A critical re-examination of the intraluminal filament MCAO model: impact of external carotid artery transection. *Transl Stroke Res*. 2001;2:651-661.
137. Arnberg F, Lundberg J, Söderman M, Damberg P, Holmin S. Image-guided method in the rat for inducing cortical or striatal infarction and for controlling cerebral blood flow under MRI. *Stroke*. 2012;43:2437-2443.
138. Beretta S, Cuccione E, Versace A, Carone D, Riva M, Padovano G, Dell'Era V, Cai R, Monza L, Presotto L, Rousseau D, Chauveau F, Paternò G, Pappadà GB, Giussani C, Sganzerla EP, Ferrarese C. Cerebral collateral flow defines topography and evolution of molecular penumbra in experimental ischemic stroke. *Neurobiol Dis*. 2015;74:305-313.
139. Gauberti M, Obiang P, Guedin P, Balossier A, Gakuba C, Diependaele AS, Chazalviel L, Vivien D, Young AR, Agin V, Orset C. Thrombotic stroke in the anesthetized monkey (Macaca mulatta): characterization by MRI-a pilot study. *Cerebrovasc Dis*. 2012;33:329-339.
140. Durand A, Chauveau F, Cho TH, Bolbos R, Langlois JB, Hermitte L, Wiart M, Berthezène Y, Nighoghossian N. Spontaneous reperfusion after in situ thromboembolic stroke in mice. *PLoS One*. 2012 7, e50083.
141. Desilles JP, Loyau S, Syvannarath V, Gonzalez-Valcarcel J, Cantier M, Louedec L, Lapergue B, Amarenco P, Ajzenberg N, Jandrot-Perrus M, Michel JB, Ho-Tin-Noe B, Mazighi M. Alteplase reduces downstream microvascular thrombosis and improves the benefit of large artery recanalization in stroke. *Stroke*. 2015;46:3241-3248.
142. Shiga Y, Onodera H, Matsuo Y, Kogure K. Cyclosporin A protects against ischemia-reperfusion injury in the brain. *Brain Res*. 1992;595:145-148.
143. Kuroda S, Janelidze S, Siesjö BK. The immunosuppressants cyclosporin A and FK506 equally ameliorate brain damage due to 30-min middle cerebral artery occlusion in hyperglycemic rats. *Brain Res*. 1999;835:148-153.
144. Leger PL, De Paulis D, Branco S, Bonnin P, Couture-Lepettit E, Baud O, Renolleau S, Ovize M, Gharib A, Charriaut-Marlangue C. Evaluation of cyclosporine A in a stroke model in the immature rat brain. *Exp Neurol*.2011;230:58-66.
145. Gory B, Chauveau F, Bolbos R, Langlois JB, Labeyrie PE, Signorelli F, Turjman A, Turjman F. Spatiotemporal characterization of brain infarction by sequential multimodal MR imaging following transient focal ischemia in a Rat model of intra-arterial middle cerebral artery occlusion. *Eur Radiol*. 2016 Mar 17. [Epub ahead of print]
146. Fau S, Po C, Goyenvalle C, Meric P, Charriaut-Marlangue C. Do early MRI signals predict lesion size in a neonatal stroke rat model? *AJNR Am J Neuroradiol*. 2013;34:73-76.
147. Roubille F, Mewton N, Elbaz M, Roth O, Prunier F, Cung TT, Piot C, Roncalli J, Rioufol G, Bonnefoy-Cudraz E, Wiedemann JY, Furber A, Jacquemin L, Willoteaux S, Abi-Khallil W, Sanchez I, Finet G, Sibellas F, Ranc S, Boussaha I, Croisille P, Ovize M. No post-conditioning in the human heart with thrombolysis in myocardial infarction flow 2-3 on admission. *Eur Heart J*. 2014;35:1675-1682.
148. De Paulis D, Chiari P, Teixeira G, Couture-Lepetit E, Abrial M, Argaud L, Gharib A, Ovize M. Cyclosporine A at reperfusion fails to reduce infarct size in the in vivo rat heart. *Basic Res Cardiol*. 2013;108:379.

149. Nighoghossian N, Berthezène Y, Mechtouff L, Derex L, Cho TH, Ritzenthaler T, Rheims S, Chauveau F, Béjot Y, Jacquin A, Giroud M, Ricolfi F, Philippeau F, Lamy C, Turc G, Bodiguel E, Domigo V, Guiraud V, Mas JL, Oppenheim C, Amarenco P, Cakmak S, Sevin-Allouet M, Guillon B, Desal H, Hosseini H, Sibon I, Mahagne MH, Ong E, Mewton N, Ovize M. Cyclosporine in acute ischemic stroke. *Neurology*. 2015;84:2216-2223.