UNIVERSITÉ DE LORRAINE

AVERTISSEMENT

Ce document est le fruit d'un long travail approuvé par le jury de soutenance et mis à disposition de l'ensemble de la communauté universitaire élargie.

Il est soumis à la propriété intellectuelle de l'auteur. Ceci implique une obligation de citation et de référencement lors de l'utilisation de ce document.

D'autre part, toute contrefaçon, plagiat, reproduction illicite encourt une poursuite pénale.

Contact : ddoc-theses-contact@univ-lorraine.fr

LIENS

Code de la Propriété Intellectuelle. articles L 122. 4
Code de la Propriété Intellectuelle. articles L 335.2- L 335.10
http://www.cfcopies.com/V2/leg/leg_droi.php
http://www.culture.gouv.fr/culture/infos-pratiques/droits/protection.htm

UNIVERSITÉ DE LORRAINE

**ECOLE DOCTORALE BIOSE (BIOLOGIE-SANTÉ-ENVIRONNEMENT)**

THÈSE

Présentée et soutenue publiquement pour l'obtention du titre de

**Docteur de l'université de Lorraine**

Mention : « Sciences de la Vie et de la Santé »

Par Jie DUAN

# QUANTIFICATION DE LA VASCULARISATION DE L'UNITÉ UTÉRO-PLACENTAIRE PAR DOPPLER 3D: ÉVALUATION CLINIQUE ET EXPÉRIMENTALE

**Soutenance du 22/06/2016**

**Membres du jury :**

Rapporteurs : Monsieur le Professeur Bruno Langer, Université de Strasbourg
Monsieur le Professeur Philippe Soyer, Université Sorbonne Paris 7

Examinateurs : Monsieur le Professeur Philippe Judlin, Université de Lorraine
Madame le Professeur Pascale Chavatte-Palmer, INRA à Jouy-en-Josas

Directeurs de thèse : Madame le Professeur Valérie Laurent, Université de Lorraine
Monsieur le Professeur Olivier Morel, Université de Lorraine

---

**IADI INSERM-U947 : IMAGERIE ADAPTATIVE DIAGNOSTIQUE ET INTERVENTIONNELLE**
**CHRU de Nancy Brabois, Rez-de-Chaussée, Bâtiment Recherche (Ex EFS), 5 Rue du Morvan, 54511 Vandoeuvre-lès-Nancy.**

# *Remerciements*

A Monsieur le Professeur Olivier Morel

*Vous nous avez fait l'honneur de diriger ce travail.*

*Nous vous remercions pour votre bienveillance,*
*votre enthousiasme, et votre dynamisme.*

*Nous vous remercions pour vos nombreux apprentissages,*
*votre esprit critique et votre rigueur scientifique.*

*Nous espérons être toujours à la hauteur de la confiance*
*que vous nous avez accordée, et que l'avenir*
*nous permettra de poursuivre nos collaborations.*

*Que cette thèse soit le reflet de notre admiration,*
*de notre respect et de notre gratitude.*

A Madame le Professeur Valérie Laurent

*Vous nous avez fait l'honneur de diriger ce travail.*

*Nous vous remercions pour votre bienveillance,*
*votre enthousiasme, et votre dynamisme.*

*Nous espérons être toujours à la hauteur de la confiance*
*que vous nous avez accordée, et que l'avenir*
*nous permettra de poursuivre nos collaborations.*

*Que cette thèse soit le reflet de notre admiration,*
*de notre respect et de notre gratitude.*

A Monsieur le Professeur Bruno Langer

*Vous nous avez fait l'honneur d'accepter de juger notre thèse.*

*Nous vous remercions pour votre bienveillance*
*et l'intérêt que vous avez toujours porté à notre travail.*

*Que ce travail soit le témoignage de notre profond respect*
*et de notre gratitude.*

A Monsieur le Professeur Philipe Soyer

*Vous nous avez fait l'honneur d'accepter de juger notre thèse.*

*Nous vous remercions pour votre bienveillance*
*et l'intérêt que vous avez toujours porté à notre travail.*

*Que ce travail soit le témoignage de notre profond respect*
*et de notre gratitude.*

A Monsieur le Professeur Philippe Judlin

*Vous nous avez fait l'honneur d'accepter de juger notre thèse.*

*Nous vous remercions pour votre bienveillance, votre accueil et l'intérêt que vous avez porté à notre travail.*

*Que ce travail soit le témoignage de notre profond respect et de notre gratitude.*

A Madame le Docteur Pascale Chavatte-Palmer

*Vous nous avez fait l'honneur d'accepter de juger notre thèse.*

*Nous vous remercions pour votre bienveillance, votre accueil et l'intérêt que vous avez porté à notre travail.*

*Que ce travail soit le témoignage de notre profond respect et de notre gratitude.*

*A toute l'équipe de IADI, CIC-IT, à Mme le Docteur Marine Beaumont, à M. Aboubaker Cherifi, à Mme le Docteur Gabriel Hossu, à Mme le Docteur Chen Bailiang.*

*A toute l'équipe du laboratoire foetopathologie de MRUN, à M. Romain Toussaint, à M. le Professeur Christo Christov, à M. le Docteur Christophe Nemos.*

*A toute l'équipe de Biologie du développement et de la reproduction de l'INRA de Jouy-en-Josas, à Mme le Docteur Anne Tarrade.*

*A l'équipe Obstétricale de MRUN, à Mme le Docteur Estelle Perdriolle-Galet, à Mme le Docteur Anne-Claire Chabot-Lecoanet, à M. le Docteur Ronan Callec.*

*A toutes les personnes qui contribuent à la collaboration entre Nancy et Wuhan, à M. le Professeur Jacques Hubert, à M. le Professeur Jean-François Stoltz, à M. le Professeur Gilbert Faure, à M. le Professeur Zhou Yunfeng, à Mme le Professeur Zhang Yuanzhen, à Mme le Professeur Chen Hong, à M. le Professeur Zhao Yan.*

*A tous ceux qui de près ou de loin ont contribué à l'aboutissement de ce travail…*

*A mes parents, mes grands parents,*

*A Xu,*

*A Emma,*

*A mes amis, Qian Tu, Gaili Chen, Yong Hu, Xianglei Wu, Xiaomeng Pang…*

# Table des matières

**Liste des abréviations** ..... **14**

**Tableaux et Figures** ..... **19**

***Introduction générale*** ..... **24**
Introduction générale ..... 25
Présentation des chapitres ..... 29

***Partie 1. Contexte*** ..... **31**
Chapitre 1. Le placenta humain ..... 32
1.1 Développement du placenta humain ..... 32
1.2 Mise en place de la circulation maternelle ..... 34
*1.2.1. Etat hors grossesse ..... 34*
*1.2.2. Remodelage des artères spiralées pendant la grossesse ..... 35*
1.3 Circulation utéro-placentaire ..... 37
1.4 Shunt vasculaire placentaire ..... 40
1.5 Développement de l'arbre vasculaire villositaire ..... 42
1.6 Limites des connaissances ..... 46
Chapitre 2. Défauts de vascularisation utéro-placentaire chez la femme ..... 48
2.1 La prééclampsie ..... 48
2.1.1. Epidémiologie ..... 49
2.1.2. Facteurs de risque ..... 49
2.1.3. Physiopathologie de la prééclampsie ..... 50
2.1.4. Conclusion ..... 55
2.2 Retard de croissance intra-utérin d'origine vasculaire placentaire ..... 55
2.2.1. Epidémiologie ..... 56
2.2.2. Physiopathologie du RCIU vasculaire placentaire ..... 57
2.3 Problématique clinique actuelle ..... 59
Chapitre 3. Quantification de la vascularisation utéro-placentaire ..... 63
3.1 Imagerie histologique ..... 63
3.1.1. Les indices stéréologiques ..... 64
3.1.2. Méthode de mesure ..... 65
3.1.3. Utilisation de la stéréologie pour la compréhension de la morphologie fonctionnelle du placenta ..... 68
3.1.4. Quantification stéréologiques dans les pathologies placentaires ..... 69
3.1.5. Limites ..... 72
3.2 Imagerie échographique ..... 72
3.2.1. Intérêt du Doppler 2D ..... 72
3.2.2. Article publié dans la revue « Journal de Gynécologie Obstétrique et Biologie de la Reproduction » (2015) : « Angiographie Doppler 3D placentaire : applications actuelles et à venir » [136] ..... 75
3.3 Imagerie par résonance magnétique ..... 87
Hypothèse et stratégies ..... 89

***Partie II. Approche Clinique*** ..... **91**
Chapitre 4. Etude PLACENTA 3D ..... 92

4.1 Performance du Doppler énergie 3D au premier trimestre pour le dépistage de la PE et/ou du RCIU. Etude « PLACENTA 3D ». Article à soumettre à la revue *Ultrasound in Obstetrics & Gynecology*..... 94
4.2 Impact des caractères physiologiques sur les indices 3DPD. Evaluation au premier trimestre chez des femmes à bas risque avec issue de grossesse normale. Article à soumettre à la revue *Ultrasound in Obstetrics & Gynecology*..... 114
Chapitre 5. Etude EVUPA..... 124
5.1 Article publié dans la revue *BMJ open* (2016) : « *Utero-placental vascularization in normal and preeclamptic and intra-uterine growth restriction pregnancies: third trimester quantification using 3D Power Doppler with comparison to placental vascular morphology (EVUPA). A prospective controlled study* » [182]. ..... 126
5.2 Résultats préliminaires : corrélation entre Doppler 3D utéro-placentaire et morphométrie vasculaire placentaire..... 137
Etude réalisée dans le cadre du Master II de Mme Chabot-Lecoanet. ..... 137
5.3 Impact des réglages Doppler et des caractéristiques physiologiques sur les indices 3DPD chez 30 grossesses normales. ..... 157

***Partie III. Approche Expérimentale.*** ..... **167**
Chapitre 6. Impact des réglages Doppler sur les indices 3DPD chez un modèle animal de brebis gravide. ..... 170
Chapitre 7. Application des techniques 3DPD et stéréologique sur un modèle animal de RCIU 188

***Partie IV. Futures études cliniques*** ..... **208**
Chapitre 8. Evaluation de la faisabilité de la mesure de la perfusion placentaire au premier trimestre par Doppler angiographie 3D avec produit de contraste ..... 209
Chapitre 9. Performance des indices 3DPD en clinique pour dépister la PE et/ou le RCIU au premier trimestre en population générale..... 237

***Partie V. Discussion et Perspectives*** ..... **245**
Chapitre 10. Discussion générale..... 246
10.1 Rappel contextuel..... 246
10.2 Apport du Doppler 3D pour l'étude physiopathologique du placenta ..... 246
10.2.1. Apport du Doppler 3D pour le dépistage PE/RCIU: étude PLACENTA 3D ..... 247
10.2.2. Apport du Doppler 3D pour le diagnostic de la PE et du RCIU : étude EVUPA248
10.2.3. Apport du Doppler 3D pour la caractérisation de modèles animaux ..... 250
10.3 Doppler 3D : apports techniques de la thèse ..... 251
10.3.1. Impact des paramètres physiologiques et d'acquisition sur les indices *in vivo* 251
10.3.2. Correspondance avec les données histologiques ..... 254
Chapitre 11. Perspectives ..... 255
11.1 Approche Doppler 3D..... 255
11.1.1. Etude EVUPA. ..... 255
11.1.2. Projet HOPE ..... 255
11.1.3. Projet SPIRIT ..... 256
11.2 Approche IRM ..... 257

***Références*** ..... **263**

**Résumé** ..... **285**

# *Liste des abréviations*

## Liste des abréviations

| | |
|---|---|
| 3DPD | 3D Power Doppler |
| ACOG | American Congress of Obstetricians and Gynecologists |
| ADAM | A Disintegrin And Metalloprotease |
| ADN | Acide désoxyribonucléique |
| AFP | AlphaFoeto-Protéine |
| AMM | Autorisation de Mise sur le Marché |
| AmTDM | Angiographie de micro-TomoDensitoMétrie |
| ANSM | Agence Nationale de Sécurité du Médicament et des produits de santé |
| ARC | Attaché de Recherche Clinique |
| ARM | Angiographie par Résonance Magnétique |
| ASPRE | Combined Multi-Marker Screening and Randomised Patient Treatment with Aspirin for Evidence-Based Pre-eclampsia Prevention |
| ASRM | American Society for Reproductive Medicine |
| AUC | Area Under Curve |
| AUDIPOG | Association des Utilisateurs de Dossiers Informatisés en Pédiatrie, Obstétrique et Gynécologie |
| BMI | Body Mass Index |
| BOLD | Blood Oxygen Level Dependent |
| BV | Bracco Imaging |
| CD34 | Cell Adhesion Factor 34 |
| CE | Conforme aux Exigences |
| CEUS | Contrast-Enhance Ultrasound |
| CIC | Centre d'investigation Clinique |
| CIV | Chambre InterVilleuse |
| CNGOF | Collège National des Gynécologues et Obstétriciens Français |
| CNIL | Commission Nationale de l'Informatique et des Libertés |
| CNR | Contrast to Noise Ratio |
| CPP | Comités de Protection des Personnes |
| CPRC | Contrat Programme de Recherche Clinique |
| CRA | Clinical Research Associate |
| CRF | Case Report Form |
| CTEV | Cytotrophoblaste extravilleux |
| DGOS | Direction générale de l'offre de soins |
| DM | Dispositif Médical |
| DRCI | Délégation à la Recherche Clinique et à l'Innovation |
| DRI | Direction de la Recherche et de l'Innovation |
| DRO/ROS | Dérivé Réactif de l’Oxygène/ Reactive Oxygen Specis |

| | |
|---|---|
| EI | Evénèment Indésirable |
| EIG | Evénènement Indésirable Grave |
| ENVA | École Nationale Vétérinaire d'Alfort |
| ESHRE | European Society of Human Reproduction and Embryology |
| EVUPA | Etude de la Vascularisation Utéro-placentaire par écho-angiographie 3D: Corrélation à la morphométrie vasculaire placentaire. |
| FGF | Fibroblast Growth Factor |
| FGR | Fetal Growth Restriction |
| FI | Flow Index |
| FIm | Flow Index of myometrium |
| FIp | Flow Index of placenta |
| GE | General Electric |
| GW | Gestational weeks |
| HAS | Haute Autorité de Santé |
| hCG | Human Chorionic Gonadotrophin |
| HE | Hematoxylin and Eosin |
| HELLP | Hemolysis, Elevated Liver enzymes, Low Platelet count. |
| HIF | Hypoxia-Inducible Factors |
| HLA | Human Leukocyte Antigen |
| HOPE | HexafluOrure Placentaire en Echographie |
| HPL | Human placental lactogen |
| HTA | Hypertension artérielle |
| HTG | Hypertension artérielle gravidique |
| IADI | Imagerie Adaptative Diagnostique et Interventionnelle |
| IC | Intra classe |
| ICU | Intensive Care Unit |
| IGF | Insulin-like Growth Factor |
| IGFBP | Insulin-like Growth Factor Binding Protein |
| IL | Interleukine |
| IMC | Indice de Masse Corporelle |
| INRA | Institut National de la Recherche Agronomique |
| INSERM | Institut National de la Santé et de la Recherche Médicale |
| IP | Indice de Pulsatilité |
| IRM/ MRI | Imagerie par Resonance Magnétique |
| ISUOG | International Society of Ultrasound in Obstetrics and Gynecology |
| IUGR | Intra-Uterine Growth Restriction |
| IUR | Isotropic Uniform Random |
| IVG | Interruption Volontaire de Grossesse |
| MFIU | Mort Foetale in Utéro |
| MG | Mean Gray |
| MGm | Mean Gray of myometrium |
| MGp | Mean Gray of placenta |
| MIP | Maximum Intensity Projection |
| MRA | Magnetic Resonance Angiography |
| NF | Facteur Nucléaire |
| NIH | National Institutes of Health |

| | |
|---|---|
| NK | Natural Killer |
| NO | Oxyde nitrique |
| NS | Non significatif |
| PlGF | Placenta Growth Factor |
| PAD | Pression artérielle Diastolique |
| PAG | Pression artérielle Gravidique |
| PAPP-A | Pregnancy-Associated Plasma Protein-A |
| PAS | Pression Artérielle Systolique |
| PBVI | Placental Bed VI |
| PCOS | Polycystic Ovary Syndrome |
| PDA | Power Doppler Angiography |
| PE | Prééclampsie |
| PET | Positron Emission Tomography |
| PHRC | Programme Hospitalier de Recherche Clinique |
| PI | Pulsatility Index |
| PRF | Pulse Repetition Frequency |
| PVP | Pathologies Vasculaires Placentaire |
| RCIU | Retard de Croissance Intra-Utérin |
| RCP | Résumé des Caractéristiques du Produit |
| RE | Réticulum Endoplasmique |
| RGB | Red Green Blue |
| RNA/ARN | Acide ribonucléique |
| ROC | Receiver Operating Characteristic |
| RPD | Réponse de la Protéine Dépliée |
| SA | Semaines d'Aménorrhée |
| SD | Surface Density |
| sEng | Soluble Endoglin |
| SF6 | Hexafluorure de Soufre |
| sFlt-1 | Soluble fms-like tyrosine kinase 1 |
| SGA | Small for Gestational Age |
| SNG | Sub-Noise Gain |
| SNR | Signal to Noise Ratio |
| SP1 | Pregnancy-specific beta1-glycoprotein |
| SPIRIT | Screening Preeclampsia and Intra uterine Growth Restriction using Three dimensional Doppler imaging |
| SURS | Systematic Uniform Random Sampling |
| TNF | Tumor Necrosis Factor |
| VCAM | Vascular Cell Adhesion Molecule |
| VD | Volume Density |
| VEGF | Vasular Endothelial Growth Factor |
| VEGFR | Vasular Endothelial Growth Factor Receptor |
| VFI | Vascularization-Flow Index |
| VFIm | Vascularization-Flow Index of myometrium |
| VFIp | Vascularization-Flow Index of placenta |
| VI | Vascularization Index |

| | |
|---|---|
| VIm | Vascularization Index of myometrium |
| VIp | Vascularization Index of placenta |
| VOCAL | Virtual Organ Computer AnaLysis |
| VOI | Volume of Interest |
| VUR | Vertical Uniform Random |
| WMF | Wall Motion Filter |

# *Tableaux et Figures*

## Tableaux et Figures

### *Partie I*

Figure 1. Schéma du placenta humain. ……...26
Figure 2. Différentes étapes du développement du placenta humain……..33
Figure 3. Schéma de la vascularisation artérielle de l'utérus humain non gravide…..34
Figure 4. Représentation schématique de la villosité crampon……36
Figure 5. Schéma de la vascularisation utéro-placentaire selon Ramsey…….38
Figure 6. Mesure du jet de l'artère spiralée par Doppler couleur 2D……...39
Figure 7. Description anatomique des shunts vasculaires dans le myomètre……..41
Figure 8. Comparaison avec le modèle classique de la vascularisation utéro-placentaire……41
Figure 9. Différentes étapes de la vasculogenèse et de l'angiogenèse…….45
Figure 10. Un groupe de branches villositaires terminales à partir de villosités intermédiaires centrales matures……..46
Figure 11. Echec de la transformation physiologique des artères spiralées dans la PE…….51
Figure 12. Schéma simplifié des anomalies vasculaires de l'arbre villositaire rapportés à un RCIU placentaire. ……59
Figure 13. Exemple de génération de section VUR depuis une doubeurre……..67
Figure 14. Relation mathématique entre les caractères structurels d'un objet en 3D et de l'interaction des sondes avec différentes dimensions avec les caractères de l'objet apparentes dans la section……67

**Chapitre 3.2.2**

Figure 1. Différentes méthodes de segmentation placentaire à l'aide du logiciel VOCAL……77
Figure 2. Définition du volume d'intérêt par traçage manuel et résultats de la quantification de la vascularisation par le logiciel VOCAL……78
Figure 3. Valeurs moyennes, rapportées dans la littérature, des indices Doppler énergie 3D du placenta en situation physiologique selon l'âge gestationnel par traçage manuel……..80

Figure 4. Valeurs moyennes, rapportées dans la littérature, des indices Doppler du myomètre en situation physiologique par traçage manuel……...80
Tableau 1. Indices du Doppler énergie 3D placentaire en cas de PE dans différentes études……...81
Tableau 2. Valeur des indices Doppler énergie 3D placentaire en cas de RCIU dans différentes études…….83
Tableau 3. Indices Doppler énergie 3D du lit placentaire en cas pathologique (PE et RCIU) dans différentes études…….84

***Partie II***

**Chapitre 4.1**

Figure 1. Three-dimensional power Doppler volume analysis……..100
Figure 2. Flow Chart of study subjects…….....102
Figure 3. ROC curve for placental FI in low-risk group……....105
Figure 4. ROC curve of myometrial VI in low-risk group..……...106
Figure 5. ROC curve of myometrial VFI in low-risk group……..106
Figure 6. ROC curve of myometrial VI in high-risk group……...107
Figure 7. ROC curve of myometrial VFI in high-risk group……107
Figure 8. ROC curve of myometrial FI in high-risk group……108
Table 1. Maternal characteristics in low- and high-risk groups……103
Table 2. Neonatal characteristics in low- and high- risk groups……103
Table 3. Comparison of placental 3DPD indices between normal and PP subgroups……...104
Table 4. Comparison of myometrial 3DPD indices between normal and PP subgroups……...104
Table 5. Screening performance of placental/myometrial volume and 3DPD indices for placental pathological (PP) pregnancy outcome (PE/PIH and IUGR)……108

**Chapitre 4.2**

Figure 1. Three-dimensional power Doppler volume analysis……..117
Table 1: Maternal characteristics……...118
Table 2: Neonatal characteristics……...118
Table 3. Placental location and its distribution according to BMI…….....119

Table 4. Impact of maternal characteristics on 3DPD indices……...119

**Chapitre 5.1**

Figure 1. Three-dimensional power Doppler (3DPD) volume analysis……132
Figure 2. Placental tissue sampling……....133
Figure 3. Flowchart of participating women through the study…….133
Table 1. Study inclusion and exclusion criteria…….130
Table 2. 3D power Doppler settings……...131
Table 3. Stereological indices……133

**Chapitre 5.2**

Figure 1. Grille de randomisation des prélèvements placentaires……..140
Figure 2. Concept des sections verticales……...141
Figure 3. Sonde stéréologique par points……...142
Figure 4. Sonde stéréologique par ligne…….143
Figure 5. Sonde stéréologique par doubles lignes d'inclusion et d'exclusion……...144
Figure 6. Application d'un masque binaire……145
Figure 7. Diamètre de Féret maximum et minimum……..145
Figure 8. Reconstruction 3D du placenta et analyse de ce volume par le logiciel VOCAL™……..147
Figure 9. Variation des indices Doppler 3D au niveau placentaire selon les réglages des paramètres échographiques……..148
Figure 10. Variation des indices Doppler 3D au niveau myométrial selon les réglages des paramètres échographiques……..149
Figure 11. Corrélation du VI (A) et du VFI (B) en réglage 1 avec la densité de longueur des villosités (Lvvilli)…….150
Figure 12. Corrélation de Spearman entre le VI et le VFI avec la superficie (A) et le périmètre (B) des villosités dans le réglage 2……151
Figure 13. Corrélation de Spearman entre le ratio des diamètre de Féret et le FI pour les réglages 1 et 3……..151
Figure 14. Corrélation entre le FI et le ratio des diamètres de Féret dans les réglages 1, 2 et 3……...152
Tableau 1. Réglages utilisés pour l'acquisition Doppler 3D énergie…….139
Tableau 2. Paramètres stéréologiques mesurés……..144

Tableau 3. Paramètres d'analyses morphométrique informatisée……..146

**Chapitre 5.3**

Figure 1. Reconstruction 3D du placenta et analyse de ce volume par le logiciel VOCAL™……..160

Figure 2. Influence des paramètres de réglages et physiologiques sur le VI placentaire……..162

Figure 3. Influence des paramètres de réglages et physiologiques sur le FI myométrial……163

Tableau 1.Réglages utilisés pour l'acquisition Doppler 3D énergie……..159

Tableau 2. Caractéristiques maternelles……161

***Partie III***

**Chapitre 6**

Figure 1. Modulation and measurement of blood flow within the uterine artery…..176

Figure 2. Placentome analysis using VOCAL™ software……178

Figure 3. Impact of 2D Gain on the 3DPD indices with constant flow…….180

Figure 4. Impact of WMF on the 3DPD indices with constant flow…….181

Figure 5. Impact of Rise on the 3DPD indices with constant flow……....182

Figure 6. Impact of PRF on the 3DPD indices with constant flow……183

Figure 7. Impact of Doppler Gain on the 3DPD indices with constant flow.……184

Figure 8. Impact of 3D quality on the 3DPD indices with constant flow……..185

Table 1. Machine settings for which indices was significantly different with the baseline setting……...186

**Chapitre 7**

Figure 1. Ovine placental structure……196

Figure 2. Fetal weight (A) and placental efficiency (B) of C and T groups according to the litter size per ewe……198

Figure 3. Analysis of 3D power Doppler indices……...200

Table 1. Distribution of offspring according to the litter size, the sex of conceptus and maternal treatment……..199

Table 2. Volume Density and Surface Density of placentome components according to dam's treatment and litter size……...201

*Partie IV*

**Chapitre 8**

Figure 1. Villosité choriale et Plugs endovasculaires en place……..212

Figure 2. Cytotrophoblastes extravilleux de la villosité crampon……..213

Figure 3. Trajets hypothétiques des trophoblastes extravilleux endovasculaires…...213

Figure 4. Démonstration de la corrélation entre la quantification de la vascularisation utéro-placentaire par Doppler 3D et la vascularisation utéro-placentaire réelle in vivo chez la brebis……..214

Figure 5. Visualisation de la vascularisation hépatique dans un cas de carcinome hépato cellulaire avant et après injection de SonoVue®……215

Figure 6. Représentation hypothétique de la cinétique de la perfusion placentaire..218

Tableau 1. Synoptique de la chronologie des examens……..223

*Partie V*

**Chapitre 11.2**

Figure 1. Ex-vivo MRA of fresh human placenta……..262

Figure 2. Illustration of 3D vessel tree model color-coded with vessel diameter size and the extracted 3D skeleton……262

# ***Introduction générale***

## Introduction générale

Pour les neuf mois de son existence intra-utérine, le fœtus humain est totalement dépendant du placenta, un organe unique qui connecte physiquement et biologiquement l'embryon en développement à l'utérus. Le placenta est un organe éphémère qui se développe dès la nidation du blastocyste dans l'utérus et pendant les 9 mois de la gestation. Le placenta influence non seulement la santé de la femme et de son fœtus pendant la grossesse, mais aussi leur santé à long terme. Il reste cependant un des organes les plus mystérieux.

Le placenta à terme est un disque d'environ 20 cm de diamètre et de 3 cm d'épaisseur, qui pèse approximativement 500g, soit environ 1/6 du poids fœtal. Il est composé d'une partie fœtale et d'une partie maternelle, constituée par les transformations subies par la zone d'implantation utérine. Après la nidation, la muqueuse utérine de la zone d'implantation se transforme en caduque ou décidue par processus de dédidualisation (différenciation des cellules stromales utérine en cellules déciduales sous l'effet de l'imprégnation oestro-progestative, œdème et congestion vasculaire diffuse). La partie fœtale est formée d'une arborisation villositaire choriale comportant essentiellement des villosités. Les extrémités de villosités flottantes sont libres dans l'espace intervilleux, alors que certaines villosités sont ancrées dans l'endomètre maternel, ce sont les villosités crampons [1]. Chaque arbre villositaire provient d'une villosité souche attachée à la face profonde de la plaque choriale, ses branches créant un lobule globulaire de 1 à 3 cm de diamètre. Le centre d'un lobule est situé sur l'ouverture d'une artère spiralée à travers la plaque basale. Le sang maternel arrive par les branches terminales des artères spiralées utérines qui s'ouvrent dans la chambre intervilleuse. Chaque lobule représente une unité d'échange fœto-maternelle indépendante [2] (Figure 1). Les villosités baignent directement dans le sang maternel sans interposition de tissu, le placenta humain étant hémochorial. Cette particularité est propre à l'espèce humaine, aux primates supérieurs et au cobaye [1].

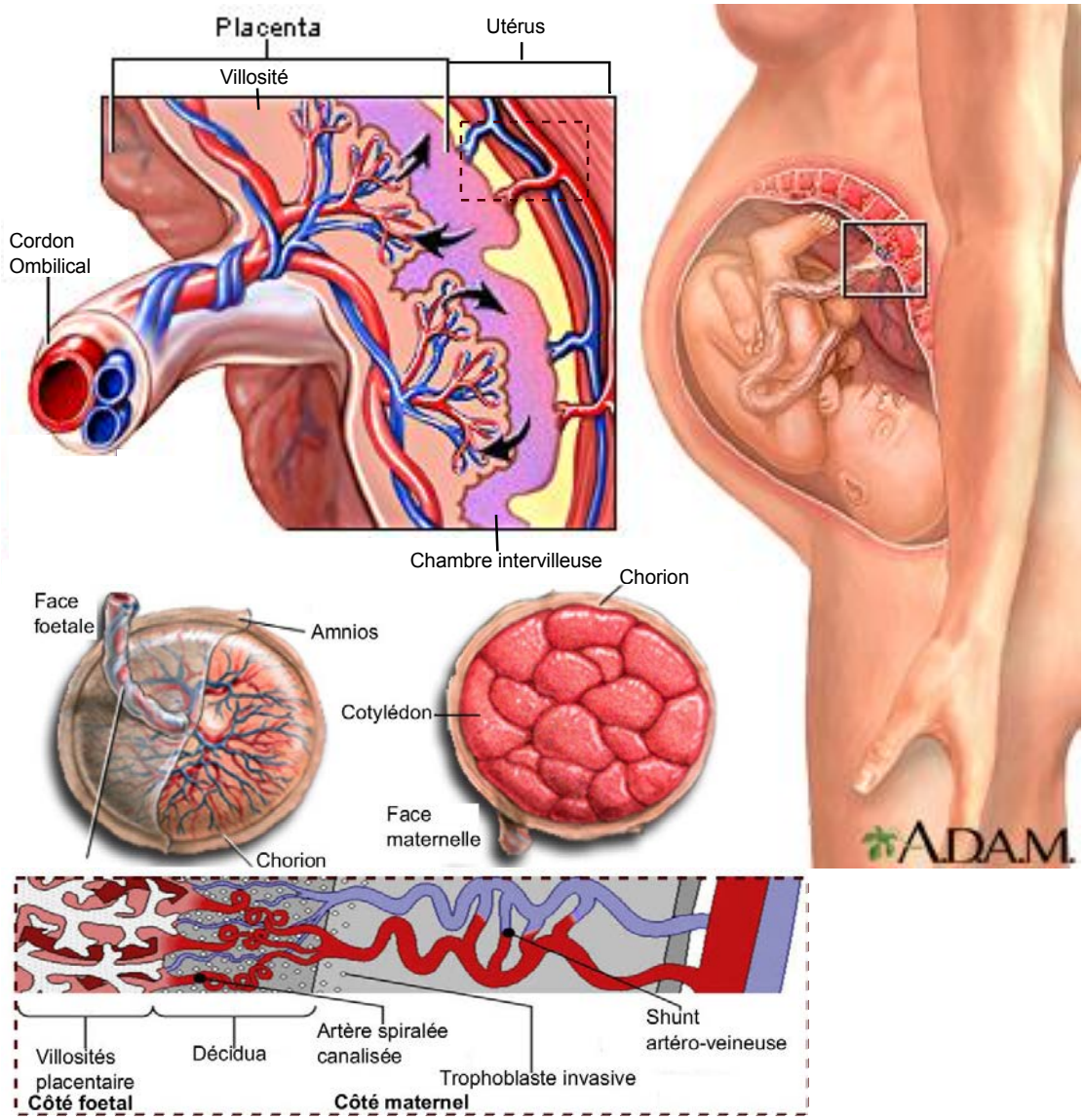


**Figure 1. Schéma du placenta humain. Le placenta est situé dans l'utérus gravidique. Le placenta est hémochorial, de forme discoïde. Les villosités placentaires baignent directement dans le sang maternel de la chambre intervilleuse. La face fœtale est lisse et tapissée par l'amnios qui peut être détaché facilement. Les vaisseaux placentaires superficiels et de gros calibres sont visibles. Le cordon ombilical s'insère sur la face fœtale soit près du centre, soit à la périphérie. La face maternelle est marquée par des sillons plus ou moins profonds qui délimitent les cotylédons. Un shunt artéro-veineux existe dans le myomètre sous le placenta. (Images issues de NIH. [3,4] et Burton [5])**

Le placenta exerce de nombreuses fonctions essentielles au bon déroulement de la grossesse et à la croissance fœtale. Il a des fonctions d'échanges, fonctions immunologiques, fonctions métaboliques, fonctions endocrines… Une surface totale d'échange d'environ 14 $m^2$ et un réseau sanguin long de 40 à 50 km sont deux caractéristiques du placenta humain à terme qui reflètent l'intensité des échanges entre la mère et le fœtus au cours de la grossesse. La qualité de ces échanges est également dépendante de la circulation fœtale, de la surface villositaire et de la

circulation du sang maternel dans la chambre intervilleuse (interface utéro-placentaire) [1].

L'interface utéro-placentaire est basée sur un système complexe hémochorial. Les artères spiralées utérines se développent et sont remodelées par l'infiltration de cellules trophoblastiques après la nidation, qui est un modèle d'invasion pseudo-tumorale limitée et dûment contrôlée. Ce remodelage est premièrement réalisé dans l'endomètre et ensuite dans le myomètre sous le placenta. Un « bouchon » trophoblastique se forme à l'extrémité des artères spiralées en début de grossesse, qui empêche le sang maternel d'entrer dans la chambre intervilleuse. Ces bouchons se dissolvent progressivement et le sang maternel arrive dans la chambre intervilleuse à la fin de premier trimestre [6]. Concomitamment, les artères spiralées se dilatent et perdent leurs cellules musculaires lisses pariétales. De plus, un réseau vasculaire intramyométrial très dense et riche situé dans le myomètre sous le placenta se développe. Ce réseau forme un shunt artério-veineux qui connecte la circulation utérine et la circulation de la chambre intervilleuse « en parallèle ». Simultanément, une arborisation villositaire choriale se développe. Deux pathologies majeures de la grossesse dans l'espèce humaine sont la conséquence directe d'une anomalie dans la mise en place de ce système complexe : la prééclampsie (PE), une complication maternelle majeure avec association d'une hypertension artérielle et d'une protéinurie maternelle et le retard de croissance intra-utérin (RCIU). La complexité de la vascularisation de l'unité utéro-placentaire est par ailleurs un obstacle majeur à l'étude fonctionnelle du placenta normal ou en cas de PE et/ou RCIU.

L'étude de la vascularisation utéro-placentaire est restée longtemps très limitée *in vivo* en raison de l'impossibilité d'évaluer directement la perfusion au sein du placenta et du myomètre. Il est en effet impossible, pour des raisons éthiques évidentes, d'utiliser les techniques d'imagerie fonctionnelle habituellement disponibles : Scanner injecté, imagerie résonance magnétique (IRM) fonctionnelle, *Positron Emission Tomography* (PET) scan. Récemment, une discrimination *in vivo* des flux sanguins maternels et fœtaux a été réalisée chez la lapine gestante par ultra-fast Doppler, le flux maternel et le flux fœtal ont été identifiés automatiquement par un algorithme basé sur la différence de pulsatilité de flux [7]. C'est une étape essentielle pour explorer la perfusion utéro-placentaire. Néanmoins, le flux dans l'interface utéro-placentaire humain est plus complexe, un algorithme avancé et une sonde appropriée seront nécessaires. L'autre approche disponible en clinique est le

Doppler en 2-dimensions et tridimensionnel. Le Doppler pulsé en 2D de l'artère utérine ou de l'artère ombilicale est une évaluation indirecte de l'hémodynamique utéro-placentaire qui a une valeur prédictive de la PE et du RCIU limitée. Le Doppler angiographie 3D en mode d'énergie (3DPD, *3D Power Doppler*) est capable de détecter les flux de très faible vélocité et les petits vaisseaux dans un volume d'intérêt sans produit de contraste. Cette approche non invasive et quantitative a montré une bonne reproductibilité intra et inter-observateur et les données récentes vont dans le sens d'un intérêt potentiellement majeur pour l'étude fonctionnelle du placenta [8,9]. De plus, une quantification qui repose sur le calcul de ratios de voxels couleurs et de leur intensité fournit une approche quantitative pour l'évaluation de la vascularisation. Les indices quantitatifs calculés à partir de volumes Doppler semblent prometteurs pour dépistage de la PE [9]. Néanmoins, la performance des indices Doppler 3D pour le dépistage du RCIU n'a pas été démontrée. De plus, il est largement admis que les indices Doppler 3D dépendent fortement des réglages de l'appareil au moment de l'acquisition ainsi que du choix du volume d'intérêt [10,11]. Ainsi, les indices sont influencés par les facteurs physiques tels que la position placentaire ou l'épaisseur de la paroi abdominale [12]. Ces impacts doivent être étudiés afin de tendre à standardiser les acquisitions Doppler 3D pour de futures applications cliniques.

Dans cette thèse, nous nous sommes intéressés aux techniques d'imagerie utilisables en clinique, notamment le Doppler angiographie 3D, pour étudier la vascularisation utéro-placentaire. Le but principal de cette thèse était d'obtenir une meilleure compréhension de la technique Doppler énergie 3D pour l'évaluation de la vascularisation utéro-placentaire normale et/ou pathologique. Dans ce but, deux axes de recherche ont été mis en œuvre : clinique et expérimental. Avec l'approche clinique, les performances des indices Doppler énergie 3D au premier trimestre pour dépister la PE et/ou le RCIU ont été étudiées. Une évaluation de la corrélation entre les indices 3DPD et divers indices stéréologiques a été réalisée chez des femmes enceintes afin de mieux comprendre la corrélation entre indices 3DPD et vascularisation structurelle placentaire *ex vivo*. L'influence des réglages et des caractères physiologiques sur les valeurs quantifiées en 3DPD a été évaluée en clinique et sur modèle animal. Enfin, les techniques Doppler 3D et stéréologique ont été appliquées sur un modèle animal de RCIU.

## Présentation des chapitres

Partie I : l'état des connaissances de la vascularisation utéro-placentaire est présenté dans le chapitre 1. Ensuite, sont abordés dans le chapitre 2 les défauts de vascularisation utéro-placentaire en clinique : prééclampsie et retard de croissance intra-utérin. Dans ce chapitre, l'état des connaissances quant à la physiopathologie de la PE et du RCIU, ainsi que les problématiques cliniques actuelles sont discutées. Enfin, les approches disponibles pour l'évaluation de vascularisation utéro-placentaire de façon quantitative sont présentées dans le chapitre 3 : approche histologique quantitative (chapitre 3.1), approche Doppler 2D et 3D (chapitre 3.2) et approche IRM (chapitre 3.3).

Partie II : approche expérimentale clinique. Y sont présentées deux études cliniques et les résultats obtenus (chapitre 4 et 5). Tout d'abord, l'évaluation de la valeur prédictive des indices 3DPD comme test de dépistage du RCIU et de la PE a été évaluée dans une étude prospective multicentrique chez 70 femmes enceintes à bas risque et 60 femmes à haut risque (chapitre 4.1). Dans cette étude, l'impact de caractéristiques maternelles telles que la position du placenta, l'IMC maternel, la consommation de tabac ont été évalués (chapitre 4.2). Pour mieux comprendre la signification des indices 3DPD sur la vascularisation utéro-placentaire ainsi que l'impact des réglages sur les indices 3DPD, une étude portant sur l'évaluation de la corrélation entre les indices 3DPD et les indices morphométriques du placenta avec différents réglages Doppler a été réalisée chez des femmes enceintes en fin de grossesse (chapitre 5.1). Les résultats préliminaires de cette étude sur la corrélation entre Doppler et morphométrie et l'impact des réglages sont présentés dans les chapitres 5.2 et 5.3, respectivement.

Partie III : approche expérimentale sur modèle animal. Un modèle animal avec contrôle du flux sanguin de l'artère utérine a été utilisé afin d'évaluer l'impact des réglages Doppler sur les indices 3DPD (chapitre 6). Ensuite, la technique 3DPD et la technique morphométrique ont été appliquées sur un modèle de RCIU chez la brebis afin de mettre en œuvre une approche mécanistique de ce modèle (chapitre 7).

Partie IV : présentation des protocoles cliniques à venir. Il est aujourd'hui admis que l'implantation de l'embryon et les premiers stades du développement placentaire au sein de l'utérus se font en situation d'hypoxie et que l'espace d'échange materno-fœtal appelé chambre intervilleuse est alors dépourvu de sang

maternel. Une perte de cet environnement hypoxique pourrait être à l'origine des phénomènes d'hypoperfusion placentaire observés en cas de PE et de RCIU. Néanmoins, le terme exact de la mise en place de l'interface materno-fœtale n'est pas connu à ce jour. Une étude de faisabilité de la mesure de perfusion placentaire au premier trimestre par Doppler 3D contrasté est présentée dans le chapitre 8 (étude financée). Ensuite, les performances des indices 3DPD en combinaison avec des marqueurs biologiques et le Doppler 2D devront être évaluées dans une étude prospective multicentrique (chapitre 9 – en attente de financement).

Partie V : discussion des résultats obtenus (chapitre 10) et développement de pistes prometteuses pour la poursuite des recherches, notamment l'approche IRM (chapitre 11).

# *Partie 1. Contexte*

# Chapitre 1. Le placenta humain

"*The normal mammalian placenta is an apposition or fusion of the fetal membranes to the uterine mucosa for physiological exchange*"[13]

-Harland Mossman 1991

Cette définition simple et compréhensible met en avant la fonction première du placenta, l'échange physiologique. Néanmoins, les autres fonctions de cet organe qui doivent être mises en œuvre afin d'assurer les échanges entre la mère et le fœtus, ne sont pas rapportées, telles que le remodelage des artères spiralées pour établir la circulation maternelle, l'activité endocrine [2]… Le placenta humain est dit de type « hémochorial » car le sang maternel est directement au contact des villosités choriales au niveau de la chambre intervilleuse afin de réaliser des échanges. De ce fait, la placentation humaine présente un phénomène d'invasion majeure du trophoblaste dans la décidue et le myomètre en première partie de grossesse. Ce phénomène d'invasion va permettre l'établissement de la circulation maternelle et un contact direct entre trophoblaste et sang maternel.

## 1.1 Développement du placenta humain

Six jours après la fécondation, le blastocyste limité par une assise cellulaire, le trophectoderme, s'accole à l'épithélium utérin. À partir du trophectoderme se différencient une assise cellulaire interne, constituée de cytotrophoblastes, et une assise cellulaire externe, le syncytiotrophoblaste (Figure 2A, B). Ce dernier, très invasif à ce stade, pénètre l'épithélium utérin et envahit l'endomètre, grâce à son activité protéolytique. Le blastocyste s'implante au sein de la muqueuse utérine.

Vers le 8$^{e}$ jour suivant la fécondation, des vacuoles apparaissent dans cette masse syncytiale, qui vont progressivement former des lacunes entre les travées syncytiales. Ces lacunes constituent un espace qui deviendra la chambre intervilleuse (Figure 2C).

Au 13$^{e}$ jour, les cytotrophoblastes vont envahir les travées de syncytium formant les villosités choriales primaires (Figure 2D). Après deux semaines, ces villosités primaires sont envahies par le mésenchyme allantoïdien d'origine embryonnaire et constituent les villosités secondaires (Figure 2E). Les capillaires fœtaux apparaissent dans l'axe mésenchymateux, cette vascularisation caractérise la formation de villosités tertiaires (Figure 2F).

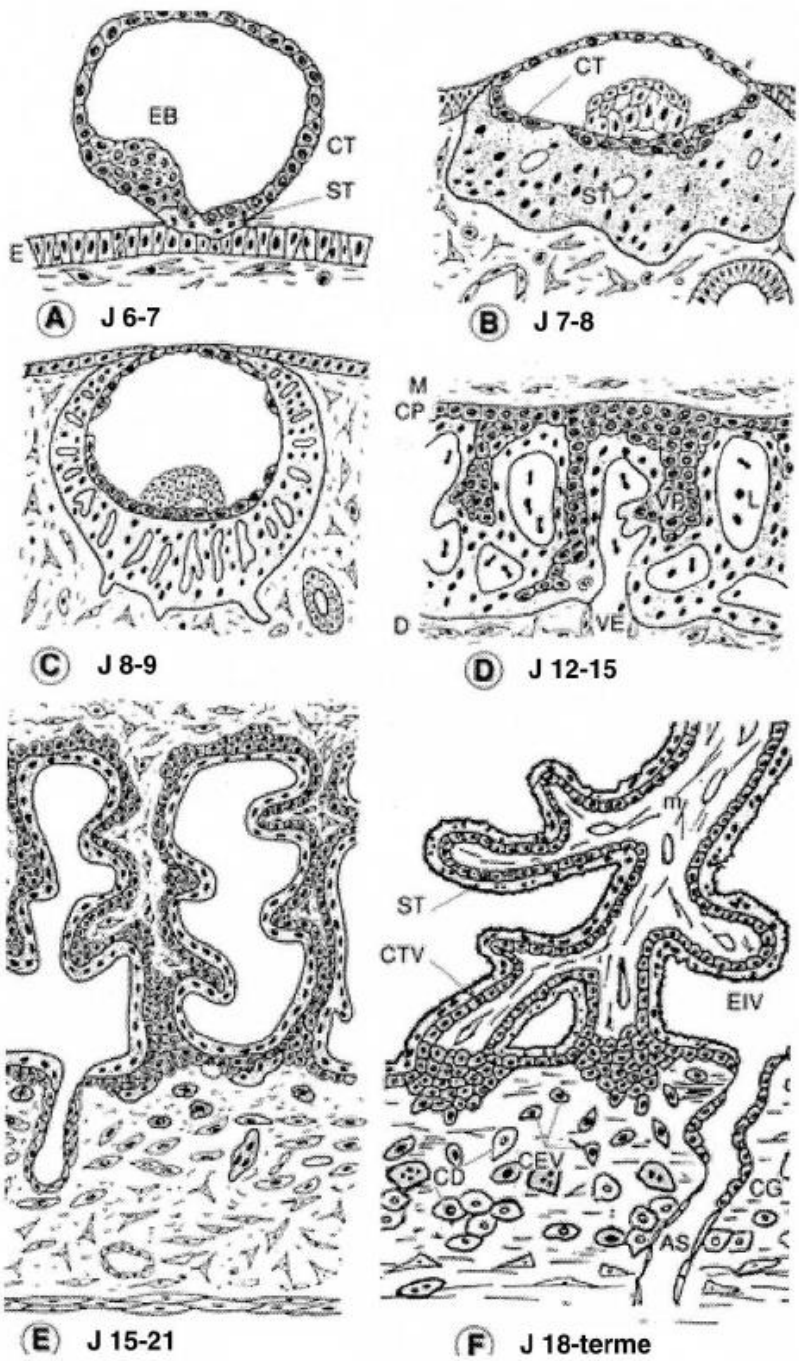


**Figure 2. Différentes étapes du développement du placenta humain. a et b : Stade prélacunaire. (EB : embryoblaste, CT : cytotrophoblaste, ST : Syncytiotrophoblaste, E : Épithélium endométrial). c : stade lacunaire. d : Stade villeux et villosités primaires. (M : mésoderme, CP : plaque choriale, VP : villosité primaire, VE : vaisseaux endométrial, D : Décidue). e : villosités secondaires. f : villosités tertiaires. (CTV : CT villeux, CEV : CT extravilleux, EIV : espace intravilleux, CG : cellules géantes, CD : cellule dédicuale, AS : artère spiralée, m : mésenchyme). (Image de Benirschke et Kaufmann [14] et modifié par Evain-Brion [15])**

Dès 3 semaines après la fécondation, l'unité structurale et fonctionnelle du placenta humain, la villosité choriale, est en place dans sa structure définitive. Elle est soit flottante dans la chambre intervilleuse, soit ancrée dans l'utérus maternel (Figure 2F).

## 1.2 Mise en place de la circulation maternelle

### 1.2.1. Etat hors grossesse

L'artère utérine, principale branche de l'artère iliaque interne, assure la vascularisation de la majeure partie de l'utérus. Les artères utérines gauche et droite montent le long du coté latéral de l'utérus dans le ligament large, et se terminent en s'anastomosant le plus souvent avec l'artère ovarienne. Les artères utérines se divisent pour donner des artères arquées qui passent et pénètrent dans le myomètre. Les artères arquées se divisent presque immédiatement en branches antérieures et postérieures qui circulent de manière circonférentielle entre l'extérieur et le tiers de l'épaisseur du myomètre. Au cours de leur parcours, les artères arquées donnent des artères radiaires qui traversent le myomètre et se dirigent vers le lumen de l'utérus. Quand elles approchent de la frontière myomètre-endomètre, chaque artère radiaire donne une branche latérale. Naissent alors des artères basales puis spiralées qui vascularisent l'endomètre (Figure 3).

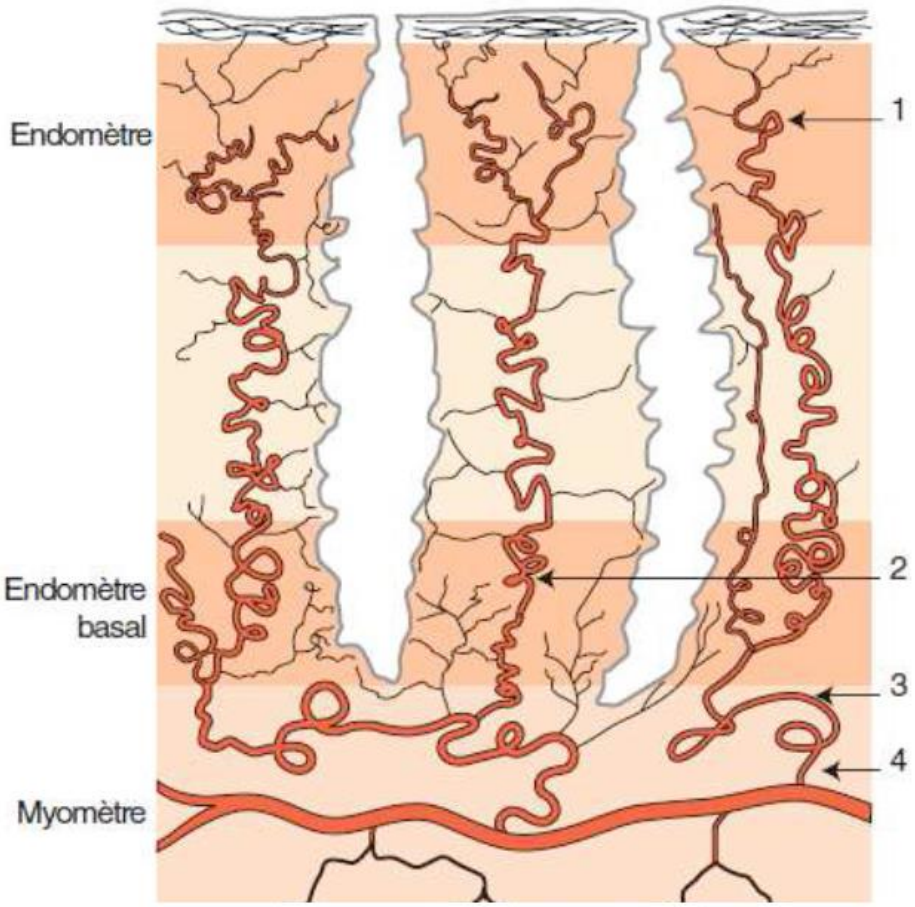


**Figure 3. Schéma de la vascularisation artérielle de l'utérus humain non gravide. 1. Artère spiralée; 2. Artère basale; 3. Artère radiée; 4. Artère arquée. Image de Tsatsaris [16].**

### 1.2.2. Remodelage des artères spiralées pendant la grossesse

Les parois des artères spiralées et radiaires contiennent une grande quantité de muscle lisse avec une innervation autonome, par conséquent, elles sont très sensibles aux stimuli adrénergiques exogènes et endogènes. Très développées à la fin du cycle menstruel, les artères spiralées subissent en cas de grossesse une transformation progressive en artères utéro-placentaires particulièrement dans la zone d'implantation du blastocyste, en rapport avec l'invasion du trophoblaste extravilleux [17]. Au cours du premier trimestre, les artères spiralées sont remodelés et se transforment en conduits flasques.

Le remodelage des artères spiralées est un processus physiologique crucial pour le bon développement et la bonne croissance du fœtus. Ce remodelage peut être schématiquement divisé en trois étapes [17]:

- le remodelage vasculaire myométrial indépendant de l'invasion trophoblastique ;
- le remodelage vasculaire induit par des facteurs diffusibles issus du trophoblaste invasif ;
- le remodelage induit par une interaction directe entre le trophoblaste invasif et les composants de la paroi artérielle.

Dès 5 semaines d'aménorrhée (SA), les modifications structurelles telles que la vacuolisation endothéliale, la désorganisation des cellules musculaires lisses et la dilatation luminaire surviennent dans la zone d'implantation dans la portion dédicuale non concernée par la placentation. Ces modifications seraient dues à des facteurs hormonaux circulant maternels.

D'autre part, les facteurs angiogéniques sécrétés par les cellules trophoblastiques pourraient être impliqués dans le remodelage vasculaire, tels que *vascular endothelial growth factor-A* (VEGF-A), *placental growth factor* (PlGF), VEGF-C. L'angiogénine est aussi un facteur angiogénique produit par le trophoblaste invasif. L'hCG (*human Chorionic gonadotropin*) produite par le cytotrophoblaste villeux et extravilleux possède également des propriétés angiogéniques similaires à celle du VEGF et du récepteur de l'hCG. Tous ces éléments suggèrent que des facteurs trophoblastiques sont directement impliqués dans des processus d'angiogenèse utérine et de remodelage des vaisseaux utérins indépendamment de l'invasion de la paroi des vaisseaux par les cellules trophoblastiques [16].

Le remodelage vasculaire par le trophoblaste induit une interaction directe entre le cytotrophoblaste extravilleux (CTEV) et les composants de la paroi artérielle (cellules musculaires lisses et cellules endothéliales).

Les CTEV, situés à la base de la villosité crampon (Figure 4), apparaissent comme des colonnes de cellules polarisées, agrégées les unes aux autres, reposant sur une lame basale. Elle sont initialement proliférative puis elles perdent leur caractère proliferatif et se différencient en cytotrophoblastes invasifs, à la partie distale de la colonne. Ces cellules, extrêmement invasives, colonisent l'endomètre et le myomètre superficiel. Cette invasion, définie comme interstitielle, se termine en profondeur par la formation de cellules géantes multinucléées. Dans la grossesse normale, les CTEV envahissent le premier tiers de l'épaisseur de l'endomètre utérin. Les CTEV migrent vers les lumières des artères spiralées, forment un « bouchon » trophoblastique et pénètrent dans les parois des artères.

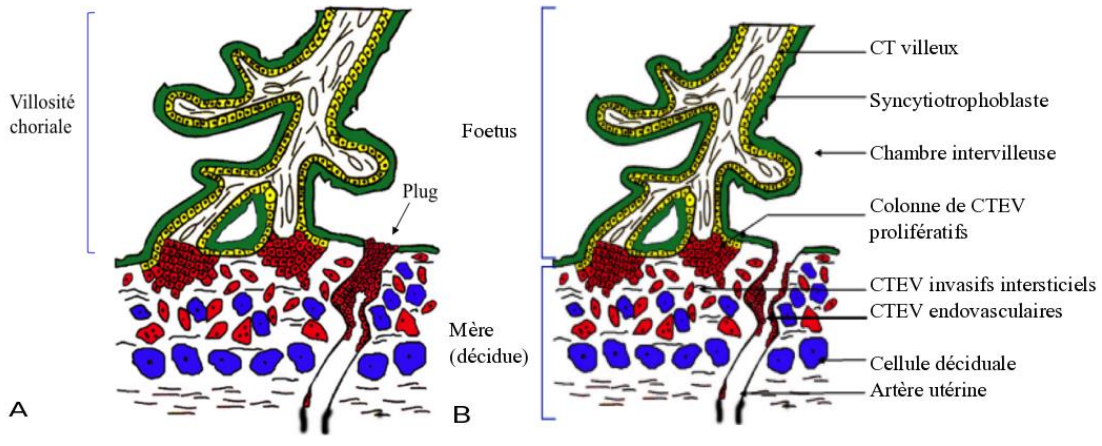


**Figure 4. Représentation schématique de la villosité crampon. A: villosité choriale et plugs endovasculaires en place (flèche), empêchant l'inondation de la chambre intervilleuse par le sang maternel en début de grossesse. B : Un type de villosité baigne librement dans la chambre intervilleuse (villosité flottante), l'autre type de villosité est ancrée dans l'endomètre maternel (villosité crampon). Les bouchons endovasculaires disparaissent progressivement ce qui permet l'entrée du sang maternel dans la chambre intervilleuse. (Image de Mme Le Dr A. Tarrade).**

Au premier trimestre, la chambre intervilleuse est faiblement transfusée par le sang maternel et hypoxique. Grâce à l'analyse anatomique et échographique effectuée par Schaaps et al, il a été montré que les « bouchons » trophoblastiques des artères spiralées limitent la perfusion de la chambre intervilleuse par le sang maternel jusqu'à 12 SA environ [18]. En outre, un blocage significatif des artères spiralées par les trophoblastes entre 6 et 8 SA a été vérifié par Burton et al. Ces bouchons seraient progressivement éliminés entre 8 et 12 SA [19]. La pression d'oxygène dans la chambre intervilleuse au premier trimestre a été également évaluée par Jauniaux et al :

la pression d'oxygène augmente fortement de <20mm Hg à 8SA à >50mmHg à 12SA [20], en accompagnant une augmentation des défenses antioxydantes (catalase, superoxyde dismutase). Une entrée prématurée de sang maternel dans la chambre intervilleuse a été également démontrée comme un facteur responsable d'une interruption de la grossesse [20]. Néanmoins, le *timing* exact de la perfusion dans la chambre intervilleuse par le sang maternel reste inconnu.

Les CTEV proviendraient soit des cytotrophoblastes extravilleux invasifs interstitiels ayant envahi la paroi artérielle, soit des amas trophoblastiques endovasculaires qui obturent les artères spiralées. Ces deux phénomènes sont associés à la conversion physiologique des artères spiralées, bien que les mécanismes moléculaires ne soient pas encore clairs. Au cours de ce processus, les artères perdent leur tunique musculaire lisse et leur lamina élastique, les cellules endothéliales maternelles sont remplacées par les trophoblastes extravilleux. En conséquence, les artères se dilatent et deviennent atones, insensibles aux éléments vasoactifs [17](Figure 4). Ramsey et al ont effectué des reconstructions en trois dimensions des artères spiralées à partir de spécimens d'hystérectomies à différents stades de la grossesse dans les années 60 [21]. Les parties terminales des artères spiralées apparaissaient très dilatées jusqu'à 2 ou 3 mm de diamètre. Les segments dilatés forment une chambre en forme d'entonnoir qui s'ouvre à travers la plaque basale avec un orifice en forme de fente. La taille du segment terminal des artères spiralées est augmentée d'un facteur 4 par rapport aux segments intra-endométriaux.

## 1.3 Circulation utéro-placentaire

Le sang maternel traverse le myomètre via les artères spiralées remodelées et entre dans la chambre intervilleuse sous forme d'un jet produit par la pression artérielle maternelle. Le sang maternel circule autour des villosités placentaires permettant les échanges entre la mère et le fœtus (Figure 5). Le débit de flux sanguin maternel dans l'artère utérine augment de 45 ml/min dans la phase folliculaire à environ 750 ml/min à terme [5].

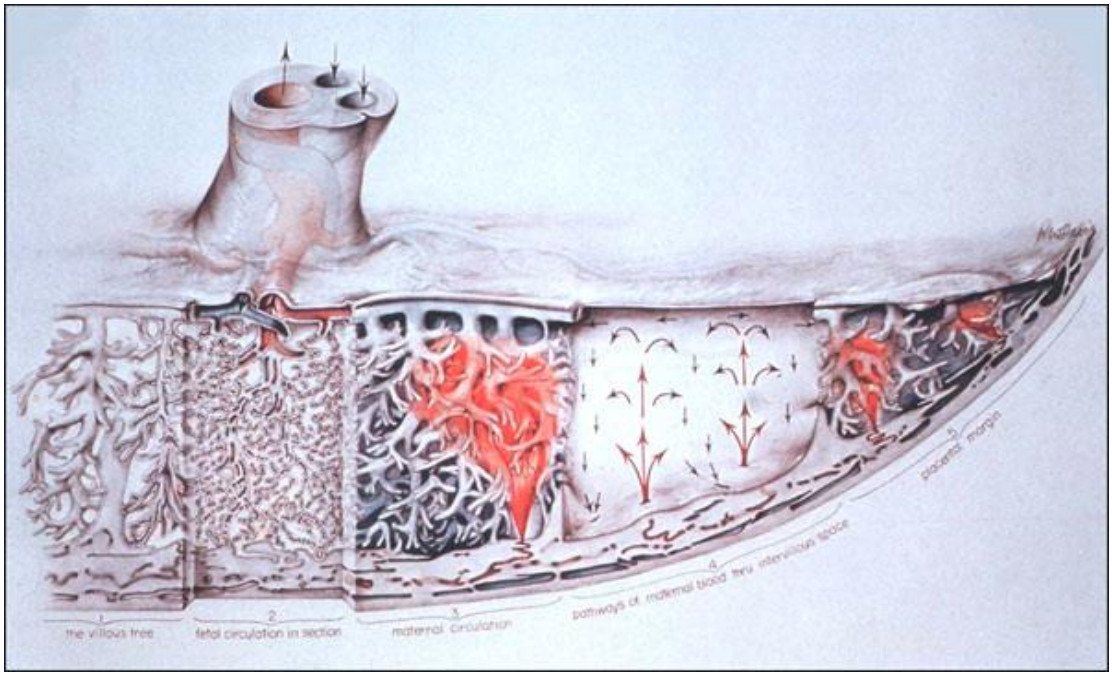


**Figure 5. Schéma de la vascularisation utéro-placentaire selon Ramsey. D'après Ramsey et Harris 1966.**

La circulation utéro-placentaire permet la communication entre les vaisseaux maternels et fœtaux sans interférence et sans contact direct. Pour assurer des échanges efficaces en oxygène, nutriments et métabolites, une circulation à haut débit et à faible pression est nécessaire. Du côté maternel du placenta, le sang circule dans la chambre intervilleuse. Cet espace peut être considéré comme un grand bassin de sang artériel et veineux mixés, au sein duquel baignent les villosités qui contiennent les vaisseaux fœtaux.

Le modèle d'écoulement de la perfusion dans la chambre intervilleuse chez l'homme reste discuté. Chez le macaque rhésus, les cellules trophoblastiques n'envahissent qu'au niveau endométrial et la vasoconstriction spontanée du segment myométrial des artères spiralées provoque un flux intermittent dans la chambre intervilleuse, même pendant la période de relaxation utérine lorsque les activités myométriales et la tension artérielle maternelle sont constantes [22]. Le flux sanguin dans les artères spiralées a été évalué *in vivo* par Doppler. La méthode de mesure est cependant hétérogène [23–25]. La méthode de Collins et al [25] semble être la plus reproductible : les artères spiralées sont identifiées au niveau de l'interface décidue-placenta, avec Doppler couleur ; le signal unidirectionnel apparaît à partir de l'enchevêtrement des vaisseaux maternels et est identifié comme le jet de l'artère spiralée qui entre dans la chambre intervilleuse. La forme d'onde Doppler de ce jet est

unidirectionnelle, continue, avec un peu de flux turbulent. La résistance de flux était significativement modifiée en cas de retard de croissance intra-utérin dans son étude princeps [26] (Figure 6).

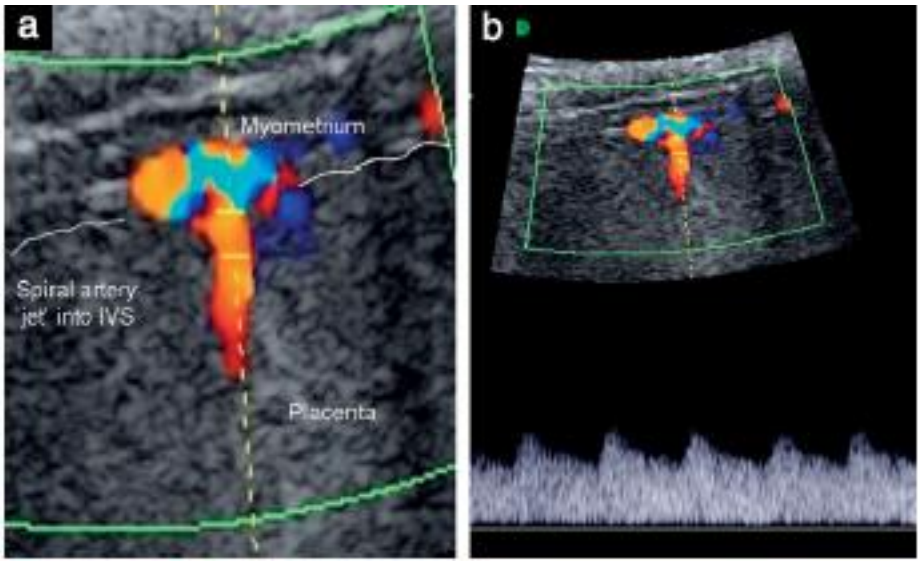


**Figure 6. Mesure du jet de l'artère spiralée par Doppler couleur 2D. A : Placement du curseur de Doppler à l'embouchure de l'artère spiralée où le jet de sang ente dans l'espace intervilleux (image inversée, le rouge indique le sang qui se dirige vers le placenta) B : enregistrement de la forme d'onde type « jet », unidirectionnelle avec un flux légèrement turbulent. D'après Collins 2012 [26].**

Les conséquences rhéologiques et physiologiques du remodelage des artères spiralées sur les flux utéro-placentaires pendant la grossesse ont été étudiées par Burton et al [5]. Dans un modèle mathématique, en cas d'absence de dilatation des vaisseaux, un flux avec très haut débit de 1-2 m/s entrerait dans la chambre intervilleuse et aurait un élan considérable sur les villosités. Cependant, avec une dilatation de 0,25 à 1,2 mm de diamètre en amont et de 3 mm de diamètre au segment terminal, le débit de ce flux pourrait être diminué de 2-3 m/s à 10 cm/s grâce à cette grande zone d'écoulement. Ce débit lent semble essentiel pour assurer l'écoulement lent des flux à travers le maillage des villosités et fournir suffisamment de temps pour les échanges physiologiques. Par ailleurs, les capillaires fœtaux dilatés sont à l'origine d'un phénomène de bombement sur la surface de la villosité, avec étirement des couches des cellules trophoblastiques et amincissement de la barrière d'échanges fœto-maternels. La pression dans la chambre intervilleuse doit en théorie être inférieure à celle des capillaires fœtaux afin de maintenir ce type de structure [27]. Enfin, la pression des artères spiralées ayant déjà diminué à travers les segments non-dilatés, la pression dans le segment terminal serait déjà équivalente à celle de la chambre intervilleuse [5].

La dilatation du segment terminal des artères spiralées permet de diminuer la résistance aux flux sanguins. La corrélation entre la résistance de l'artère utérine et l'invasion trophoblastique a été évaluée au premier trimestre, la proportion des vaisseaux déciduaux envahis par les trophoblastes endovasculaires étant alors significativement plus importante chez les grossesses avec faibles résistances [28]. Cependant, en cas d'absence de remodelage, une forme d'onde normale a été également trouvée (5 cas sur 14) par d'autres auteurs [29].

De ce fait, le remodelage des artères spiralées n'est certainement pas le seul facteur influençant le volume de flux de perfusion utéro-placentaire ; la résistance des artères utérines n'est pas totalement déterminée par l'effet de remodelage des artères spiralées, mais peut être malgré tout un marqueur de l'invasion trophoblastique.

## 1.4 Shunt vasculaire placentaire

L'existence d'un shunt artério-veineux intramyométrial a été décrite pour la première fois en 2005 par Schaaps-Tsatsaris et al. [30]. Ce shunt vasculaire placentaire a permis de remettre en cause le classique système « en série » artères spiralées - chambre intervilleuse, et doit nous amener à considérer différemment l'étude de la perfusion du myomètre en cours de grossesse.

L'existence d'un shunt est nécessaire dès lors que la théorie des « bouchons » vasculaires est admise : le réseau vasculaire qui se développe précocement dans le myomètre constitue obligatoirement un shunt dès lors que la chambre intervilleuse n'est pas perfusée par du sang. Un réseau vasculaire riche était présent dans le myomètre, à côté du placenta, avant détection des signaux vasculaires dans le placenta avant 11 SA. Une reconstruction 3D a pu montrer un réseau dense, apparemment anastomotique vasculaire dans le lit placentaire mais pas dans le myomètre non impliqué dans la placentation. Un moulage d'un utérus obtenu suite à une hystérectomie réalisée dans le post-partum immédiat a permis de montrer clairement l'existence d'une structure vasculaire type shunt. Une acquisition IRM de ce moulage a également montré ce shunt (Figure 7).

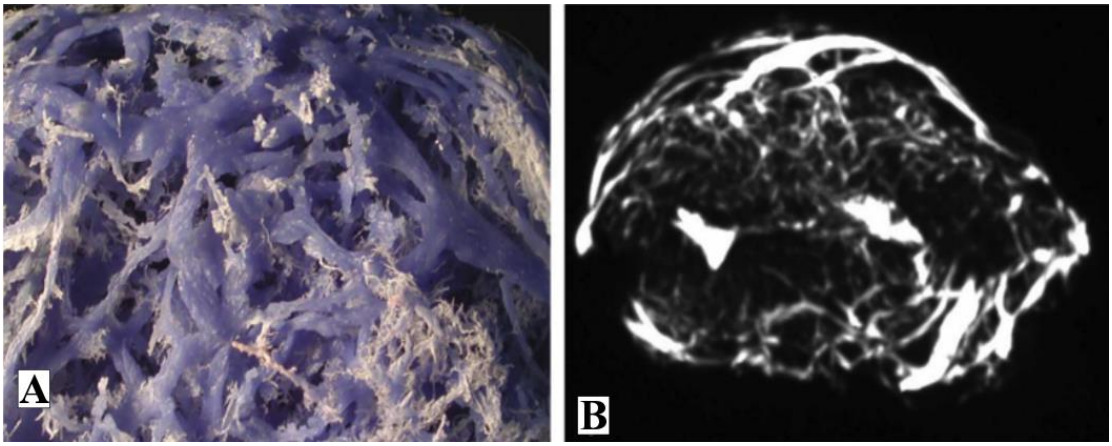


**Figure 7. Description anatomique des shunts vasculaires dans le myomètre. A: grands vaisseaux anastomotiques après retrait des vaisseaux superficiels d'un utérus humain obtenu après accouchement à terme. B: la section transversale de cet utérus montre que le réseau vasculaire prédomine dans le myomètre antérieur. D'après Schaaps et Tsatsaris 2005 [30].**

Par ailleurs, il a été montré que le sang veineux utérin était moins désaturé en oxygène que le sang de la chambre intervilleuse, ce qui confirme l'existence d'un shunt artério-veineux dans le lit placentaire. Le placenta humain hémochorial est donc connecté « en parallèle » avec le réseau vasculaire situé dans le myomètre (Figure 8).

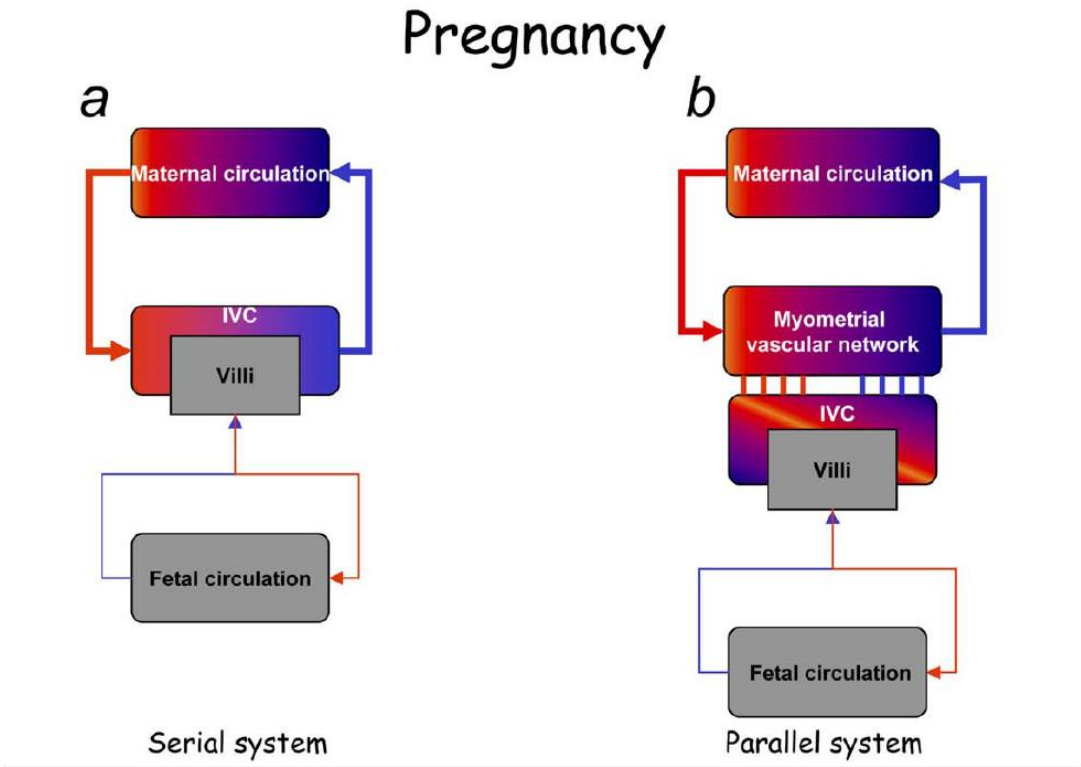


**Figure 8. Comparaison avec le modèle classique de la vascularisation utéro-placentaire. A : le modèle classique de la vascularisation utéro-placentaire. La circulation maternelle et la chambre intervilleuse (CIV) sont connectés « en série » ; B : le modèle de la vascularisation utéro-placentaire proposé, la chambre intervilleuse et le réseau vasculaire du shunt myométrial sont connectées « en parallèle » à la circulation maternelle. D'après Schaaps et Tsatsaris 2005 [30].**

## 1.5 Développement de l'arbre vasculaire villositaire

La vascularisation de l'unité utéro-placentaire est composée par la partie maternelle (chambre intervilleuse et shunt myométrial) et la partie fœtale (capillaires fœtaux). Selon l'équation de Poiseuille $Q = \frac{\pi r^4}{8\mu}\frac{dp}{dx}$[1], la résistance des flux est directement proportionnelle à la longueur des vaisseaux et inversement proportionnelle au carré de la surface de section transversale des vaisseaux [31]. Par conséquent, un arrangement en parallèle par multiples segments interconnectés permet de réduire la longueur relative des vaisseaux et de réduire la résistance. Ainsi, la résistance vasculaire est directement influencée par la dimension et par l'arrangement anatomique des vaisseaux. Ces principes sont importants pour l'adaptation des vaisseaux placentaires aux besoins de la croissance fœtale.

L'établissement de la vascularisation villositaire est décrit en deux phases : la vasculogenèse et l'angiogenèse. La vasculogenèse est le processus par lequel des nouveaux vaisseaux sanguin sont formés par la différentiation et la migration des cellules endothéliales progénitrices afin de former les capillaires. L'angiogenèse est le processus de croissance de ces nouveaux vaisseaux sanguin à partir de vaisseaux préexistants, qui peut être réalisé par deux mécanismes principaux : angiogenèse ramifiée (« *branching* ») ou non-ramifiée (« *non-branching* »). Dans l'angiogenèse ramifiée, de nouvelles branches vasculaires peuvent ainsi être créées par bourgeonnement (« *sprouting* ») latéral à partir d'un vaisseau existant ou par séparation des vaisseaux déjà formés (« *intussusception* ») [32,33]. Cette intussusception est capable de créer un arrangement en parallèle des vaisseaux dans lequel les segments de vaisseaux sont relativement courts et nombreux [34]. Dans l'angiogenèse non-ramifiée, un allongement des segments vasculaires existants se produit par prolifération des cellules endothéliales et/ou une intercalation des cellules endothéliales progénitrices [34]. De nombreux facteurs de croissance ou inhibiteurs angiogéniques sont produits par le placenta humain, comme le VEGF, le PlGF, le *fibroblast growth factor* (FGF), les récepteurs de VEGF, l'inhibiteur de VEGF comme le soluble VEGFR-1(sflt-1), etc. Les facteurs/inhibiteurs de croissance angiogénique et l'oxygène, ainsi que l'interaction entre eux sont à l'origine de la mise en place de la vascularisation des villosités [34].

---

[1] Q : le débit volumétrique de flux, r(x) : rayon local de l'artère, x : distance en aval, dp : différence de pression entre les deux extrémités, μ : viscosité du sang.

Pendant la grossesse normale, la croissance des capillaires fœtaux est bi phasique, en comportant une phase initiale d'angiogenèse de ramification suivie par une phase d'angiogenèse non-ramifiée. La vascularisation de la première génération de villosités est formée par les nouveaux capillaires. La vasculogenèse commence à partir de 21 jours après la conception [35] (Figure 9a). Les cordons de cellules hémangioblastiques sont les premiers précurseurs de l'endothélium fœtal dans le stroma de la villosité. Ces cellules forment des agrégats en forme de cordes de cellules polygonales. Les espaces étroits intercellulaires entre ces cellules sont reliés soit par des desmosomes soit par des carrefours en forme de bandes qui ressemblent à des jonctions serrées. Ensuite, les fissures focales au centre de l'espace intercellulaire s'élargissent et fusionnent afin de former un lumen plus large. Près de 28 jours après la conception, les anciens cordons des cellules hémangioblastiques de la plupart des villosités forment les lumens polygonaux, clairement définis, avec les cellules endothéliales autour d'eux. De plus, les cellules mésenchymateuses supplémentaires s'apposent près des tubes endothéliaux, leurs extensions sont intégrées dans le réseau mésenchymateux et les tubes endothéliaux. Plus tard, les vaisseaux allantoïdes se forment par vasculogenèse dans l'allantoïde [36] et se propagent vers l'embryon et le placenta. Les capillaires villositaires fusionnent entre eux et avec les vaisseaux allantoïdes, une connexion entre le lit placentaire et l'embryon est alors établie [31].

Du 32$^{ème}$ jour après la conception à la 25$^{ème}$ semaine après la conception, le réseau capillaire s'établit en 3 périodes : 1) angiogenèse de ramification de 32 jours après la conception à 25 semaines après la conception ; 2) régression du réseau capillaire périphérique et formation des vaisseaux souches centraux de 15 à 32 semaines après la conception ; 3) formation des boucles des capillaires terminaux par angiogenèse non-ramifiée de 25 semaines après la conception jusqu'à terme.

Au premier trimestre, le réseau capillaire primitif est formé à partir des tubes endothéliaux par élongation du tube préexistant et par ramification (bourgeonnement ou intussusception). Dans la jeune génération de villosités avec petit calibre, le réseau capillaire est peu développé car l'angiogenèse de ramification est moins fréquente (Figure 9 b,c). Avec l'avancement de la gestation et l'augmentation du diamètre des villosités, l'angiogenèse de ramification est stimulée, les boucles capillaires modérément ramifiées sont transformées en réseau dense qui est situé juste au-dessous de la surface des villosités (Figure 9 d,e).

Dans le troisième mois de grossesse, certains tubes endothéliaux situés au centre des villosités intermédiaires immatures atteignent 100µm de diamètre ou plus. En quelques semaines, les précurseurs des artères et veines villositaires sont établis. Ce type de villosité est la villosité souche.

Dans la deuxième moitié de la grossesse, les capillaires superficiels sous-trophoblastiques se transforment en un réseau capillaire raréfié et paravasculaire. En tandem avec l'expansion de la fibrose villositaire dans les villosités souches, et la transformation des capillaires centraux en artères et veines, le réseau capillaire superficiel régresse progressivement. A terme, très peu de capillaires paravasculaires sont présents dans les grandes villosités souches. A l'inverse, dans les régions périphériques, les nouveaux réseaux capillaires sont formés à partir des villosités intérmédiaires immatures et mésenchymateuses. De cette façon, l'arbre villositaire et son réseau vasculaire continuent à se développer à la périphérie.

De 25 semaines après la conception à terme, les villosités intermédiaires matures se développent par angiogenèse non-ramifiée. Les villosités intermédiaires matures sont élancées (80-120µm de diamètre), allongées (>1000µm de long) contenant une ou deux boucles de capillaires mal ramifiés. La vitesse de croissance de ces capillaires est supérieure à celle des villosités, ce qui entraîne l'enroulement des capillaires. Les capillaires bouclés bombent vers la surface trophoblastique et contribuent à la formation des villosités terminales (Figure 9 f,g).

**21 jour après la conception: premier vasculogenèse in situ**

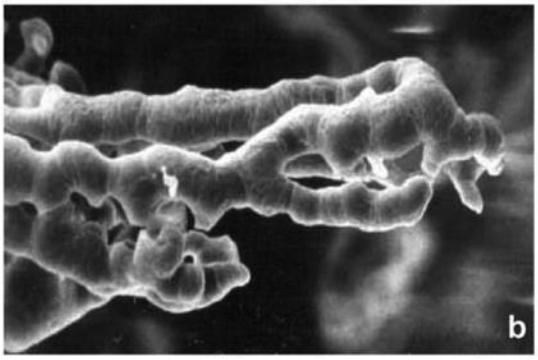


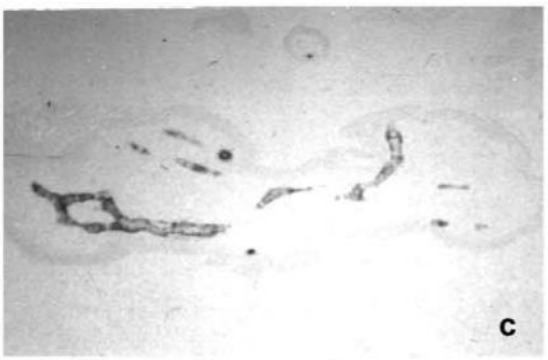


**6ème semaine après la conception: angiogenèse ramifiée modérée**

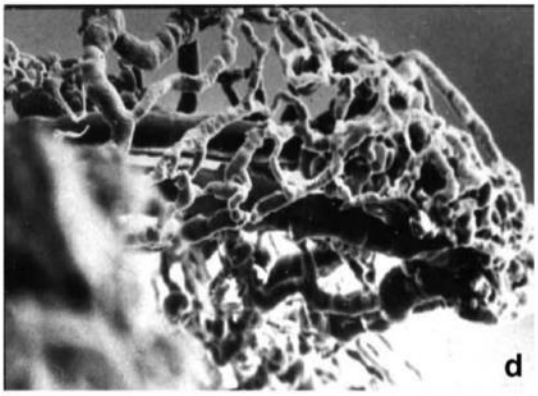

**18ème semaine après la conception: angiogenèse ramifiée excessive**

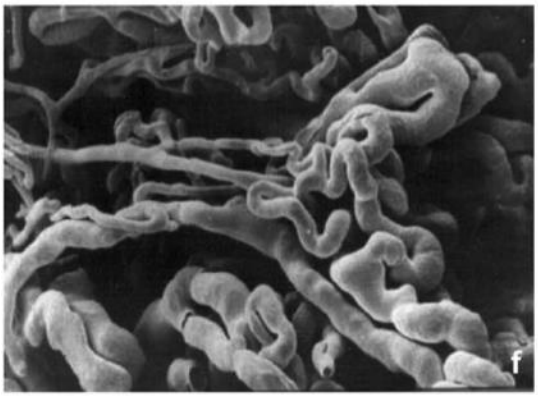


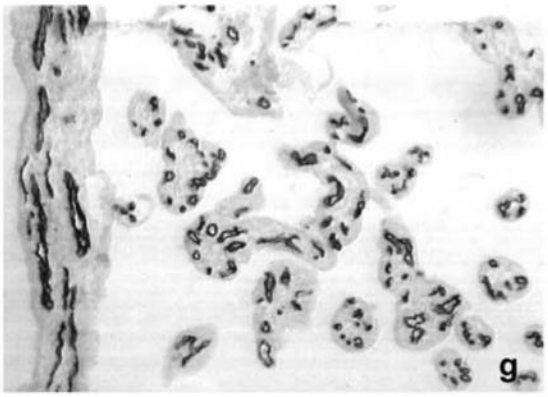


**grossesse à terme: angiogenèse non-ramifiée**

**Figure 9. Différentes étapes de la vasculogenèse et de l'angiogenèse. Démonstration avec moulages vasculaires foeto-placentaires (à gauche) et coupes immunohistochimiques marquées par anti-CD34 (a,c,e,g). Grossissement : (a)×330, (b)×500, (c,e,g)×180, (d)×400, (f)×700. D'après Kaufmann et Kingdom [31].**

Chaque villosité terminale est alimentée par une ou deux bobines de capillaires et couverte par une couche de trophoblaste extrêmement fine (<2µm) qui contribue aux membranes vasculosyncytiales. Ce sont les sites principaux d'échanges de gaz entre la mère et le fœtus. Normalement, les boucles des capillaires de 5 à 10 villosités terminales sont connectées les unes aux autres en série par les capillaires allongés dans les villosités intermédiaires matures centrales. Les capillaires terminaux se dilatent de manière focale afin de former les grandes sinusoïdes de plus de 40µm de diamètre (Figure 10)

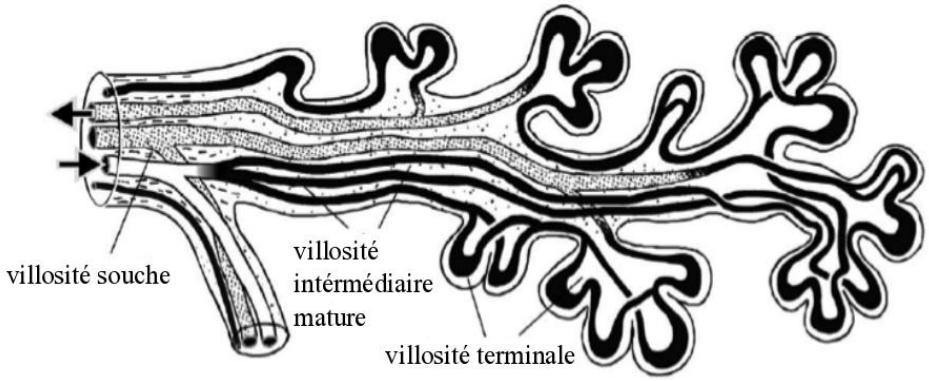


**Figure 10. Un groupe de branches villositaires terminales à partir de villosités intermédiaires centrales matures (reconstruction à partir de séries de sections tissulaires). Les capillaires terminaux forment des boucles complexes. D'après Kaufmann 2004 [31].**

Le système vasculaire des villosités est un système à faible pression, les artères et veines ont une média mince et les vasa vasorum sont souvent absents, sauf pour quelques capillaires paravasculaires résiduels [37]. Les capillaires périphériques dans les villosités terminales ne sont pas représentés comme un réseau richement ramifié mais plutôt composé par un grand nombre de boucles de capillaires allongés (>4000µm), enroulés et modérément ramifiés [38]. En l'absence de système nerveux autonome placentaire, le contrôle vasomoteur de la circulation fœtale est régulé par libération de facteurs, tel que angiotensine II, thromboxane (TX) et endothéline [39]. Les artères musculaires dans les villosités souches semblent être les principales responsables des résistances des vaisseaux placentaires [40].

## 1.6 Limites des connaissances

Du fait de sa structure « hémochoriale » très spécifique et des nombreuses ramifications des villosités, les descriptions de la vascularisation utéro-placentaire précédemment développées reposent essentiellement sur des approches histologiques. Ces résultats *ex vivo* ne présentent pas l'état réel des villosités et des vaisseaux

fœtaux/maternels et des flux *in vivo*. Avec diverses évaluations qualitatives *ex vivo*, des changements structurels peuvent être retrouvés en cas de PE et/ou de RCIU. Malgré tout, les informations sur les flux sanguins qui circulent dans la chambre intervilleuse et les villosités ne sont pas disponibles. L'étude sur la vascularisation utéro-placentaire nécessite donc une approche *in vivo*, à la fois qualitative et quantitative. Les outils quantitatifs utilisables pour l'étude de la vascularisation utéro-placentaire seront présentés dans le chapitre 3.


**Résumé**

La placentation humaine, hémochoriale, est caractérisée par une invasion trophoblastique dans la décidue et le myomètre, le conduisant au contact du sang maternel. Le réseau vasculaire utéro-placentaire est un système clos. Sa mise en place est un phénomène complexe et primordial pour le développement fœtal et le déroulement de la grossesse. Le remodelage des artères spiralées par le trophoblaste est un processus physiologique crucial pour le développement et la croissance du fœtus. Un shunt artério-veineux myométrial sous le placenta connecte la circulation maternelle et la circulation intervilleuse en parallèle. La villosité choriale, unité structurale et fonctionnelle du placenta humain, subit un remodelage et un bourgeonnement continu tout au long de la grossesse, régulé par les facteurs angiogéniques, la tension en oxygène ainsi que les stimuli mécaniques liés aux flux sanguins dans la chambre intervilleuse. Les évaluations *in vivo* de ce système vasculaire utéro-placentaire complexe restent nécessaire.

## Chapitre 2. Défauts de vascularisation utéro-placentaire chez la femme

### 2.1 La prééclampsie

La prééclampsie est définie par l'association d'une hypertension artérielle gravidique (HTG) et d'une protéinurie [41]. L'hypertension artérielle gravidique doit être observée au-delà de 20 semaines d'aménorrhée (20SA) et jusque six semaines dans le post-partum, avec des valeurs de pression artérielle systolique (PAS) supérieures à 140 mmHg et/ou des valeurs de pression artérielle diastolique (PAD) supérieures à 90 mmHg (ACOG) [42]. Le seuil de positivité de la protéinurie le plus couramment utilisé est 0,3g/24h. Cette mesure doit être effectuée sur une période de 24h. Certaines sociétés savantes admettent aussi un diagnostic de prééclampsie sans présence de protéinurie sur la base de la présence de HTG. Dans cette condition, le diagnostic exige la présence d'une HTG avec des manifestations systémiques, telles que thrombocytopénie, augmentation des niveaux de transaminases hépatiques, insuffisance rénale, œdème pulmonaire et troubles visuels et/ou cérébraux [43].

La prééclampsie peut être aussi classée en deux catégories par rapport l'âge gestationnel au moment du diagnostic ou de l'accouchement [21]: la PE précoce (<34 semaines d'aménorrhée) ou la PE tardive (>34 SA). Les prévalences de la PE précoce et tardive ont été évaluées dans une étude portant sur 456 668 accouchements de singletons dans l'état de Washington, Etat-Unis. Le taux de PE globale était de 3,1%, les prévalences de la PE précoce et tardive étaient de 0,38% et 2,72% respectivement [44]. La PE précoce peut être associée avec la présence de villosités extensives et de lésions vasculaires du placenta. La PE tardive semble plus souvent liée à des facteurs de risque maternels tels que le syndrome métabolique et l'hypertension, les lésions vasculaires du placenta étant habituellement modérées. Néanmoins, les mécanismes pathogéniques des PE précoce et tardive restent incertains.

Les recommandations françaises regroupent sous le concept de prééclampsie sévère les situations suivantes : association d'une hypertension artérielle (HTA) sévère (PAS>160 mmHg et/ou PAD > 110 mmHg) et d'une protéinurie, association d'une HTA à une oligurie (<500 ml/j), à une protéinurie sévère (>3,5 g/j), à un HELLP syndrome (Hémolyse, élévation des taux d'enzymes hépatiques et une thrombopénie), à des troubles neurologiques, à une éclampsie ou à une atteinte fœtale [45,46].

Le HELLP syndrome représente une des complications majeures au décours de l'évolution naturelle d'une prééclampsie. Il associe une hémolyse, une élévation des taux d'enzymes hépatiques et une thrombopénie [45–47].

Autre complication majeure, la crise d'éclampsie est la survenue, en pré ou péripartum, de convulsions tonico-cloniques généralisées et/ou de troubles majeurs de la conscience dans un contexte de PE, en l'absence de toute autre cause neurologique [47]. Ces manifestations seraient dues à une perturbation de l'autorégulation du débit sanguin cérébral en fin de grossesse, conduisant à une moindre tolérance aux phénomènes hypertensifs aigus. En IRM standard et de diffusion, les images sont le plus souvent évocatrices d'œdème (de type vasogénique) de la région occipitale.

### 2.1.1. Epidémiologie

L'incidence de la prééclampsie est estimée en France entre 1 et 3% pour les nullipares et entre 0,5 et 1,5% pour les multipares [48]. En effet, la majorité des données épidémiologiques disponibles proviennent d'études essentiellement anglo-saxonnes réalisées dans le cadre d'évaluations de la prévention par l'aspirine [41]. Par ailleurs, l'HTAg surviendrait dans environ 10% des grossesses, l'hématome rétro-placentaire dans 3 à 10/1 000 grossesses, l'éclampsie dans 1 à 5% des PE et le HELLP syndrome dans 10 à 15% des PE [49].

### 2.1.2. Facteurs de risque

Les facteurs de risques de la prééclampsie sont listés ici [21]:

- Nulliparité
- Age maternel extrême (<20 ans ou >35 ans)
- Antécédent personnel ou familial (mère ou sœur) de la prééclampsie
- Grossesse multiple
- Obésité
- Conditions médicales préexistantes, telles que diabète, hypertension chronique, syndrome des antiphospholipides, thrombophilie, maladie auto-immune, maladie rénale, infertilité
- Exposition limitée au sperme du conjoint en pré-conceptionnel
- Conception avec un « père dangereux »
- Infection des voies urinaires

La prééclampsie se produit plus souvent chez les jeunes femmes et primigestes. Cette observation a été attribuée au système immunitaire maternel, qui développerait une tolérance à des alloantigènes paternels suite aux expositions au fluide séminal et/ou au sperme [50]. Une exposition prolongée au sperme semble diminuer le risque de développement de la PE, et pourrait expliquer l'augmentation du risque chez les femmes avec un court intervalle entre le premier rapport sexuel et la conception, en cas de procréation médicalement assistée telle que l'insémination artificielle ou chez les femmes multipares qui ont changé de partenaire depuis la grossesse précédente. Un concept paternel de risque de PE a été également proposé : le « père dangereux » (*dangerous father*) indique qu'un père ayant déjà engendré une grossesse avec PE aurait plus de risque d'engendrer une autre grossesse avec PE chez une autre femme, par rapport à un père n'ayant jamais engendré de PE [51].

### 2.1.3. Physiopathologie de la prééclampsie

#### *Ischémie du placenta*

Une ischémie du placenta qui libérerait des facteurs dans la circulation maternelle est une des hypothèses de la PE. Ce concept est en partie étayé par les observations fréquentes d'infarctus placentaires chez les patientes avec éclampsie [52]. En 1940, des travaux sur des chiennes gestantes ont montré qu'un blocage de l'aorte abdominale pouvait conduire à une hypertension maternelle qui peut être résolue après libération de la pince. Cette réponse hypertensive n'a pas été observée chez les chiennes non-gestantes. Après le retrait de l'utérus gravide, le blocage de l'aorte ne conduisait plus à une hypertension maternelle. Ces différents éléments permettent d'affirmer que cette réponse hypertensive était d'origine utéro-placentaire [53].

#### *Transformation des artères spiralées*

Le flux sanguin utérin augmente progressivement pour la perfusion de la chambre intervilleuse du placenta et les besoins de la croissance du fœtus. L'augmentation du flux sanguin est assurée par une transformation physiologique des artères spiralées, tel que précédemment décrit [54] (Figure 11a).

Un échec de la transformation du segment myométrial des artères spiralées [55] est une des explications de l'ischémie utéro-placentaire observée dans la PE (Figure 11b). De plus, les artères spiralées non-transformées sont susceptibles de développer des plaques d'athérome, caractérisées par une présence de macrophages

chargés, une nécrose fibrinoïde de la paroi artérielle et une infiltration mononucléaire périvasculaire [56]. Les lésions athéromateuses peuvent causer, par plusieurs mécanismes, une réponse de type inflammatoire systémique : réaction immunologique contre les tissus fœtaux, forces de cisaillement anormales dans la chambre intervilleuse causées par des flux anormaux dans les artères spiralées non-transformées [57]. Cependant, les mécanismes responsables de l'échec de la transformation des artères spiralées ne sont pas totalement élucidés.

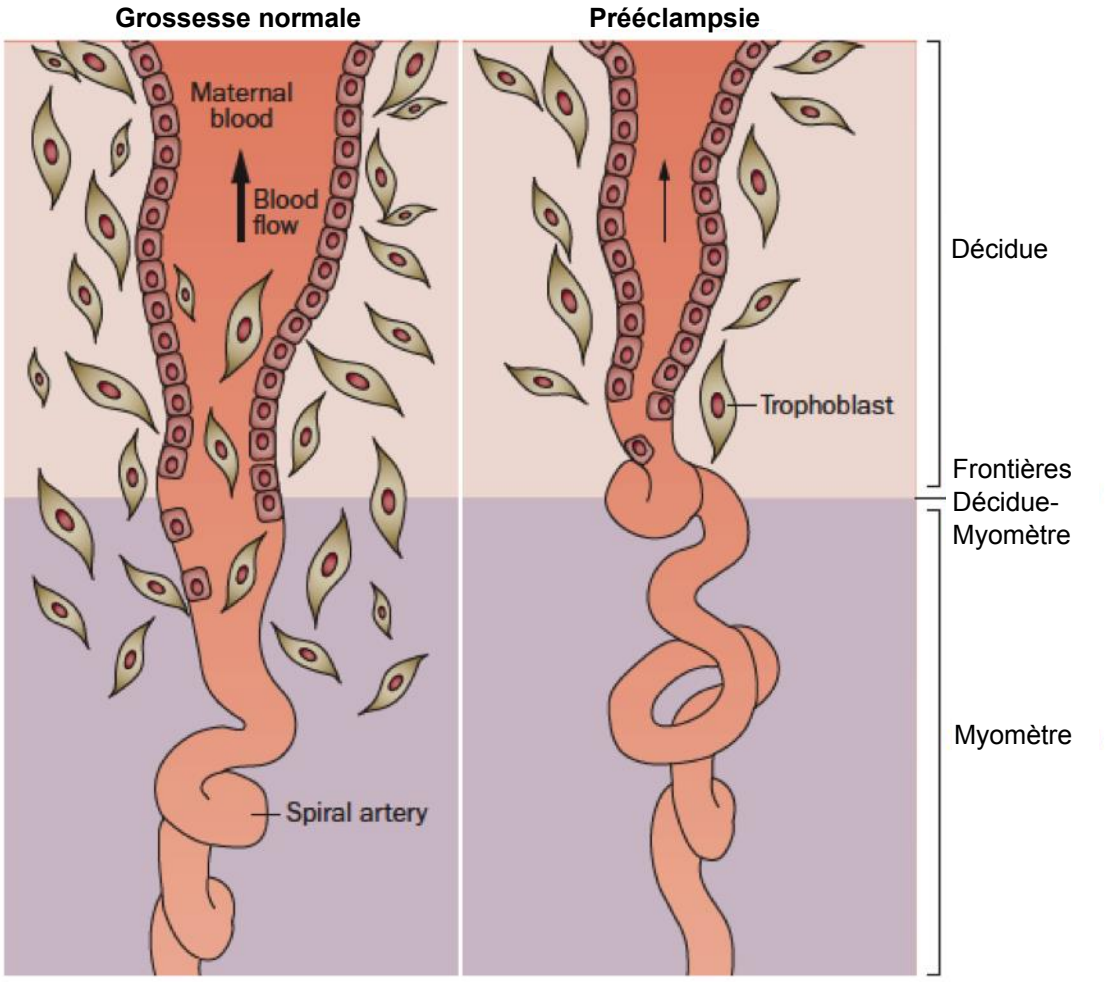


**Figure 11. Echec de la transformation physiologique des artères spiralées dans la PE. A : une transformation du segment myométrial des artères spiralées en cas de grossesse normale. Les cellules trophoblastiques envahissent jusqu'à un tiers de segment myométrial de l'artère spiralée. La média artérielle et l'endothélium sont détruits par les trophoblastes. L'artère spiralée a été remodelée : elle présente un grand calibre et est capable de délivrer plus de sang maternel dans la chambre intervilleuse. B : en cas de grossesse avec PE, un élément essentiel associé à l'échec de la transformation physiologique des artères spiralées est une invasion trophoblastique insuffisante dans le segment myométrial de l'artère spiralée. Les artères spiralées restent ainsi étroites avec un flux sanguin perturbé et une perfusion placentaire réduite. D'après Moffett-King [58] modifié par Chaiworapongsa [21].**

Une anomalie de l'invasion trophoblastique pourrait entraîner une placentation moins profonde et une transformation insuffisante des artères spiralées, conduisant à

une PE [59]. Les effets de la force de cisaillement sur l'endothélium vasculaire peuvent aussi influencer le remodelage des artères spiralées. Le diamètre de l'artère utérine, notamment la partie proximale qui est en amont des artères spiralées, augmente avant la fin de la placentation [60]. La diminution de la résistance dans les artères spiralées, provoque une accélération de la vitesse des flux au sein des artères afférentes (radiées et arquées), ce qui augmente la force de cisaillement sur les parois artérielles. Cette augmentation de la force de cisaillement stimule l'endothélium avec augmentation de la production d'oxyde nitrique (NO), ce qui entraine une vasodilatation qui va réduire la résistance vasculaire utérine et normaliser la contrainte de cisaillement sur la paroi artérielle. L'augmentation de volume de flux avec vitesse diminuée pourrait stimuler des changements à la fois dans le muscle lisse vasculaire et la matrice extracellulaire, et le remodelage vasculaire [61].

*Hypoxie placentaire*

La phase initiale de la placentation se produit en conditions relativement hypoxiques [62]. Facteur inductible par l'hypoxie, l'HIF-1α, un marqueur de la privation d'oxygène cellulaire, est exprimée à un niveau élevé dans les trophoblastes. L'expression des protéines de HIF-1α et HIF-2α est augmentée dans les placentas de femmes avec PE [63]. Par ailleurs, il a été montré que la surexpression de HIF-1α conduit à une hypertension artérielle, une protéinurie et un RCIU chez les souris [64]. Ces preuves suggèrent qu'un environnement d'hypoxie peut prédisposer à des troubles d'implantation et jouer un rôle dans la PE. Cependant, nous ne disposons pas de preuves directes de l'existence d'une hypoxie chronique dans la chambre intervilleuse chez les patientes qui vont développer une PE parce que ces mesures ne peuvent pas être effectuées en cours de grossesses évolutives. En outre, l'expression de HIF-1α est régulée non seulement par l'hypoxie, mais aussi par des stimuli inflammatoires : thrombine, peptides vasoactifs, cytokines, facteur de nécrose tumorale, facteur nucléaire κB (*NF-κB*) sont promoteurs de HIF-1α [65].

Une placentation inadéquate pourrait aussi être entraînée par un défaut décidual [66]. Les cellules fœtales et les cellules maternelles sont en contact au niveau de la décidue. Les régulations immunitaires jouent ainsi un rôle central pour une placentation normale. Une grossesse réussie exige que le système immunitaire de la mère ne rejette pas les trophoblastes [66]. Les cellules NK (*Natural killer*) dans la décidue, les molécules HLA-C (*Human Leukocyte Antigen-C*) au niveau du

trophoblaste fœtal et les cellules T régulatrices jouent un rôle démontré dans l'état tolérogénique associé à la grossesse normale, ainsi que dans la prééclampsie [50].

*Stress du réticulum endoplasmique*

Des artères spiralées étroites conduiraient à des phénomènes type ischémie-reperfusion dans la chambre intervilleuse. Ce préjudice pourrait conduire un stress du réticulum endoplasmique (RE) à son tour, celui-ci régulant l'homéostasie cellulaire par son implication dans les modifications post-traductionnelles et de repliement des protéines [67]. Lors de crise de l'énergie (comme l'hypoxie), le repliement des protéines est suspendu par le RE (réponse de la protéine dépliée, ou RPD) [68]. La RPD peut conduire à un arrêt de la prolifération cellulaire et dans les cas sévères, à l'apoptose. Les apoptoses de trophoblastes provoquent une libération de microparticules et de nanoparticules dans la circulation maternelle, qui peuvent stimuler une réponse inflammatoire intravasculaire [69]. En cas de PE et de RCIU, les facteurs impliqués dans les voies caractéristiques de l'activation de la RPD ont été régulés positivement suivant le stress du RE dans le placenta [68,70].

*Stress oxydant*

Le stress oxydant induit une libération de cytokines et de chimiokines pro-inflammatoires ainsi que de débris trophoblastiques dans la circulation maternelle [71]. Le stress oxydant au niveau placentaire en cas de PE pourrait être dû à des phénomènes d'hypoxie et de ré-oxygénation intermittents, probablement dus à une conversion insuffisante du segment myométrial des artères spiralées[72]. La sur-exposition aux « dérivés réactifs de l'oxygène » (DRO, ou *reactive oxygen specis, ROS*) peut conduire à une carboxylation des protéines, une péroxydation des lipides et une oxydation de l'ADN. Tous ces phénomènes ont été observés dans les placentas de mère présentant une PE [72]. Par ailleurs, les mécanismes antioxydants placentaires semblent altérés chez les patientes présentant une PE [73].

*Inflammation intravasculaire*

L'inflammation intravasculaire est une caractéristique de la prééclampsie, mais ne semble pas suffire à provoquer cette maladie [21]. Dans le sang maternel, les cytokines pro-inflammatoires sont en quantité élevée chez les patientes présentant une PE [74]. Les mécanismes responsables de l'inflammation intravasculaire dans la PE incluent également une augmentation de la libération de microparticules et de nanoparticules par le syncytiotrophoblaste dans la circulation maternelle [69], ainsi qu'une augmentation des cytokines pro-inflammatoires et des chimiokines libérées

lors de l'activation de NF-κB dans le cadre du stress oxydant du réticulum endoplasmique [71].

*Activation et/ou dysfonctionnement des cellules endothéliales*

L'activation et/ou le dysfonctionnement des cellules endothéliales semble être un des mécanismes physiopathologiques centraux de la PE [75]. Il a été montré que les taux circulants de E-sélectine et de protéines d'adhérence cellulaire vasculaires 1 (*vascular cell adhesion protein 1,* VCAM-1) étaient plus élevés chez les patientes présentant une PE [76]. Cependant, l'augmentation de E-sélectine n'est pas spécifique à la PE, et peut être observée également en cas de RCIU [77]. Conséquemment, l'activation et/ou le dysfonctionnement des cellules endothéliales sont supposés être secondaires à l'inflammation intravasculaire [78]. Il reste difficile de comprendre pourquoi l'inflammation peut conduire à un dysfonctionnement des cellules endothéliales chez certaines patientes uniquement. Les différentes présentations cliniques pourraient ainsi dépendre du degré d'inflammation et/ou de la sensibilité maternelle individuelle aux lésions des cellules endothéliales [21].

*Activation plaquettaire et thrombine*

Plusieurs observations supportent un rôle de l'activation plaquettaire en cas de PE : augmentation de la taille des plaquettes, diminution de leur durée de vie, augmentation des productions de thromboxane B2, augmentation des taux plasmatiques maternels de facteur plaquettaire 4. L'activation plaquettaire pourrait ainsi conduire à la formation de thrombi dans la microcirculation de plusieurs organes [79].

Le vasospasme et la consommation des plaquettes sont caractéristiques de la PE, et seraient la conséquence d'une anomalie de l'endothélium plaquettaire due à une déficience en prostacyline [79] qui a des effets vasodilatateur et inhibiteur de l'agrégation plaquettaire. Une diminution de la prostacyline dans le sang et l'urine maternels a été observée en cas de PE [79,80]. En outre, les placentas produisent plus de thromboxane A2 et moins de prostacycline en cas de PE [81]. Un argument similaire a été avancé quant au rôle potentiel de l'oxyde nitrique (NO) dans la PE. L'administration d'inhibiteurs de NO à des rates gestantes a entraîné un syndrome comparable à la PE avec hypertension, protéinurie, RCIU et lésions glomérulaires [82].

L'autre caractéristique biologique importante en cas de PE est l'activation des composants solubles de la cascade de la coagulation [83]. La production excessive de

thrombine a été constamment démontrée en cas de PE [84] et pourrait être liée à la dysfonction des cellules endothéliales, l'activation plaquettaire, la prolifération des lymphocytes, l'activation des neutrophiles ou la production excessive de facteurs tissulaires en réponse à l'activité des cytokines pro-inflammatoires, tels que facteur de nécrose tumorale (TNF) et interleukine-1ß (IL-1ß). L'activation de la thrombine peut aussi conduire au dépôt de fibrine dans plusieurs organes, la fibrine étant un contributeur majeur à la pathologie de la PE [79].

### 2.1.4. Conclusion

La prééclampsie est une maladie hétérogène. Il est devenu de plus en plus clair que la PE n'est pas un trouble unique mais plutôt un ensemble de différents phénomènes qui aboutit à un phénotype commun (hypertension et protéinurie). Les patientes à risque de PE ont une réponse anormale à l'angiotensine II, un Doppler anormal de l'artère utérine, ou une augmentation de facteurs angiogéniques qui apparaissent quelques semaines ou mois avant le diagnostic clinique. Bien que la PE soit identifiée par des signes cliniques chez la mère, l'implication du fœtus peut se manifester par un RCIU. D'autre part, l'hypertension semble être une réponse adaptative à l'ischémie de l'unité utéro-placentaire plutôt qu'une cause de la PE.

## 2.2 Retard de croissance intra-utérin d'origine vasculaire placentaire

Le retard de croissance intra-utérin (RCIU) est une entité polymorphe dont les causes sont multiples. Les termes de petit poids de naissance et petit poids pour l'âge gestationnel ne sont pas équivalents.

Les enfants avec un petit poids de naissance sont ceux pesant moins de 2 500g quel que soit l'âge gestationnel. Un RCIU survient lorsque, à l'échelon individuel, le fœtus ne peut réaliser son potentiel génétique de croissance, soit parce que des anomalies de la grossesse l'empêchent de réaliser ce potentiel (il y a alors une restriction de la croissance), soit parce que des phénomènes extérieurs modifient ce potentiel.

Selon les recommandations du collège national des gynécologues et obstétriciens français (CNGOF) en 2015 [85], le petit poids pour l'âge gestationnel (PAG, anglais : *small for gestational age*, SGA) est défini par un poids isolé (estimation pondérale *in utero* ou poids de naissance) inférieur au 10$^{e}$ percentile. Le PAG sévère correspond à un PAG inférieur au 3$^{e}$ percentile. Le RCIU correspond le

plus souvent à un PAG associé à des arguments en faveur d'un défaut de croissance pathologique : arrêt ou infléchissement de la croissance de manière longitudinale (au moins 2 mesures à trois semaines d'intervalle) (accord professionnel). Plus rarement, un RCIU peut correspondre à un défaut de croissance, avec un poids proche du 10$^{e}$ percentile sans être PAG. Le terme de RCIU est plus approprié quand il est prouvé que la croissance du fœtus ou du placenta est limitée, cependant, si le diagnostic est basé sur le poids de naissance, la restriction de croissance fœtale (ou *fetal growth restriction*, FGR) est plus approprié.

Ici interviennent les notions de potentiel génétique et de normes ajustées aux facteurs physiologiques influençant le poids fœtal. Les causes vasculaires placentaires représentent classiquement un tiers à 50% des RCIU. Les causes de RCIU non vasculaires sont très variables (toxiques, environnement maternel, pathologies métaboliques, anomalies chromosomiques, maladies génétiques, malformations congénitales, fœtopathies infectieuses, grossesses multiples, RCIU idiopathiques) et il en est de même de la physiopathologie sous-jacente.

Ces maladies se caractérisent toutes par une réduction de l'apport sanguin maternel au placenta, par une diminution du débit utéro-placentaire et une perturbation des échanges materno-fœtaux.

### 2.2.1. Epidémiologie

L'incidence de survenue des RCIU dépend du seuil fixé, en termes de percentiles le plus souvent. Selon Miller [86], les RCIU non diagnostiqués seraient responsables de 50% des MFIU inexpliquées à terme. De plus, il est établi que les enfants ayant un poids de naissance inférieur au 10$^{e}$ percentile attendu ont des taux de morbi-mortalité significativement plus élevés que les enfants eutrophes et ce, indépendamment du terme de l'accouchement. Ces fœtus doivent être repérés pour mettre en place une surveillance adéquate et permettre une extraction anticipée si nécessaire, sans induire de prématurité inutile chez les fœtus de petit poids constitutionnel, chez qui une naissance anticipée n'améliore en aucun cas le pronostic.

Par ailleurs, il est maintenant démontré que les enfants qui ont souffert d'une restriction de la croissance en période anténatale ont un risque plus important de développer à l'âge adulte des pathologies cardio-vasculaires (pathologie coronaire, HTA…), des dyslipidémies, du diabète, une obésité…. Il semblerait que les mécanismes métaboliques de compensation mis en place pendant la vie intra-utérine

pour pallier aux manques d'apports aient un effet néfaste *ex utero* surtout en cas de surcharge glucidique et lipidique.

### 2.2.2. Physiopathologie du RCIU vasculaire placentaire

Le retard de croissance intra-utérin ou la restriction de croissance fœtale sont aujourd'hui définis comme l'échec du fœtus à réaliser son potentiel de croissance. L'ensemble des concepts concernant le RCIU reste très débattu, tant en termes de définitions, de classifications, de diagnostic ou de prise en charge.

Le RCIU d'origine vasculaire placentaire concerne des fœtus indemnes de toute pathologie constitutive, mais n'ayant pu réaliser leur potentiel génétique de croissance en raison d'un défaut d'apports par le placenta. Les études portant sur le RCIU sont très hétérogènes, les étiologies de RCIU étant multiples et la définition précise n'étant souvent qu'imparfaitement étayée par les différents auteurs. Il n'est par ailleurs pas toujours fait clairement la différence entre les RCIU vrais et les PAG, groupe incluant des RCIU d'origine vasculaire placentaire mais également des fœtus eutrophes de petit gabarit constitutionnel.

Plusieurs mécanismes physiopathologiques semblent jouer un rôle dans la survenue d'un RCIU.

*Anomalies du remodelage vasculaire myométrial*

Un défaut de remodelage myométrial ne permet pas l'augmentation adéquate du débit sanguin maternel requise pour le bon développement fœtal. Il peut donc en résulter un RCIU par défaut d'apports nutritionnels et en oxygène. Dans un modèle expérimental chez le rat, un défaut de remodelage des artères spiralées induit expérimentalement entraînait un RCIU et un syndrome prééclamptique [87]. En clinique, ce mécanisme peut être évoqué en cas de RCIU avec anomalies Doppler des artères utérines (résistances élevées qui reflèteraient l'insuffisance du réseau vasculaire myométrial et « *notchs* » qui reflèteraient le défaut de remodelage de la paroi des artères utéro-placentaires). A l'examen anatomopathologique du placenta on retrouve habituellement des lésions vasculaires (dépôts de fibrine dans la chambre intervilleuse, thrombose de la chambre intervilleuse). Par ailleurs, en cas de RCIU avec anomalies Doppler des artères ombilicales (IP >95$^{e}$ percentile ou *notch* bilatéral), il a été plus fréquemment observé une persistance de la média des artères spiralées myométriales et la présence d'un plus grand nombre de CTEV interstitiels au niveau des vaisseaux myométriaux [88]. En outre, l'augmentation du nombre de

CTEV interstitiels myométriaux était corrélée avec un plus petit poids de naissance (<5$^{e}$ percentile) [88].

### *Anomalies du développement vasculaire placentaire*

Trois grands types de réseaux vasculaires placentaires, normaux ou pathologiques, ont été décrits en cas de RCIU par Kaufmann et al.

Le premier type serait secondaire à une anomalie de l'angiogenèse branchée et non branchée. Il en résulterait une hypotrophie villositaire visible à l'examen anatomopathologique du placenta. Cette anomalie de développement du réseau vasculaire placentaire serait responsable d'une augmentation des résistances placentaires qui se traduiraient cliniquement par des anomalies Doppler des artères ombilicales (augmentation des résistances, diastole nulle, « *reverse-flow* »). En clinique, le Doppler de l'artère ombilicale semble significativement corrélé avec les issues périnatales. Des issues périnatales défavorables de type prématurité, hospitalisation en soins intensifs néonataux, survenue d'hémorragies intra-ventriculaire, ont été observées dans 90% des cas de RCIU avec Doppler anormal, et dans seulement dans 33,3% des cas de RCIU avec Doppler normal [89,90].

Dans le deuxième type de RCIU, le développement placentaire semble normal et la cause du RCIU serait alors pré-placentaire, c'est à dire utérine. Enfin il existerait un troisième type de RCIU, associé à une angiogenèse branchée excessive. Ce type de RCIU serait lié à une hypoxie maternelle précoce et se verrait habituellement chez les femmes vivant en altitude ou en cas d'anémie chronique profonde (Figure 12).

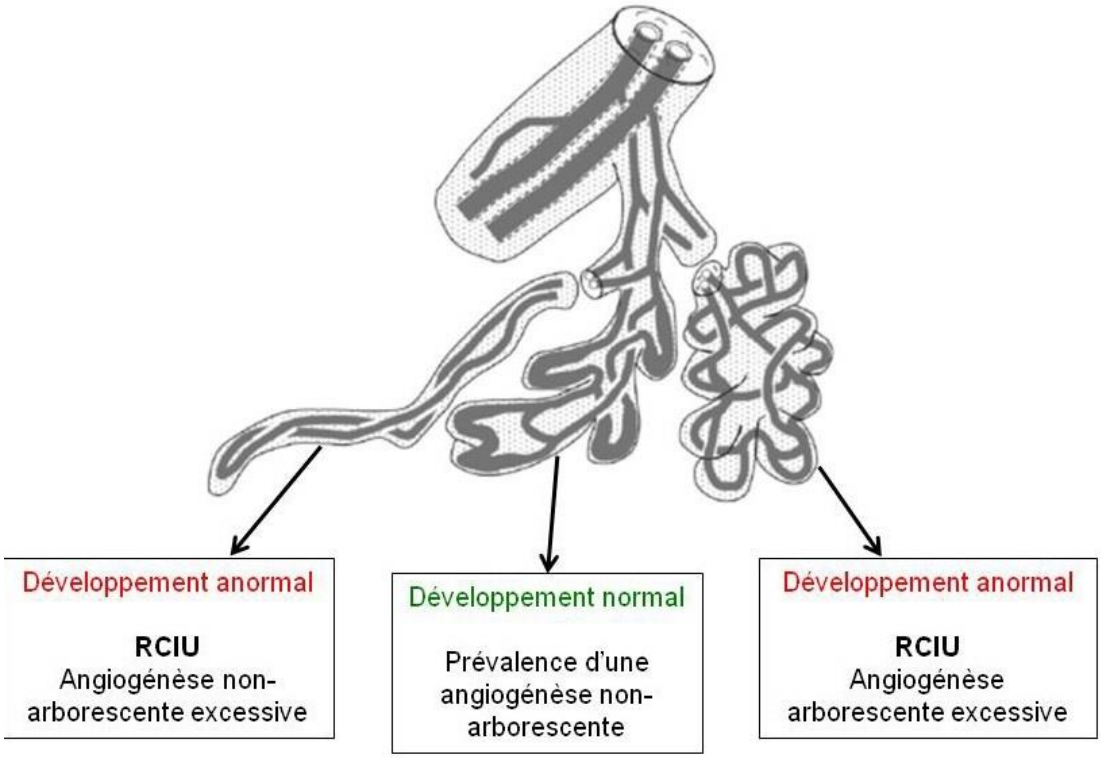


**Figure 12. Schéma simplifié des anomalies vasculaires de l'arbre villositaire rapportés à un RCIU placentaire. D'après Kaufmann 2004 [31].**

## 2.3 Problématique clinique actuelle

La prééclampsie (PE) et le retard de croissance intra utérin (RCIU) sont deux pathologies placentaires qui représentent deux des principales complications de la grossesse aujourd'hui en occident. Un défaut de vascularisation utéro-placentaire est présent dans ces deux pathologies. A court terme, les probabilités de développer des complications maternelles, fœtales et périnatales graves sont élevées chez les patientes présentant une PE et/ou RCIU [91]. A long terme, les mères ayant présenté une PE sont à risque accru de développer des maladies cardiovasculaires [21], les enfants avec RCIU ont un risque plus élevé de présenter des troubles cognitifs, des symptômes d'hyperactivité et un déficit de l'attention à 5 ans. Ils ont également plus de risques de présenter un retard scolaire à l'âge de 8 ans. A l'âge adulte, ces enfants sont plus à risque de développer des maladies cardiovasculaires, une hypertension, une intolérance au glucose, un diabète, une dyslipidémie et une obésité [85].

Nous ne disposons pas de test de dépistage utile en clinique tant pour la PE que pour le RCIU. Il n'existe pas de diagnostic pré-clinique. Lorsque le diagnostic de PE et/ou de RCIU est réalisé, il n'existe pas de traitement étiologique. La prise en charge symptomatique permet de prolonger temporairement la grossesse mais le seul

traitement de la PE consiste en l'arrêt de la grossesse. Pour le RCIU, la prise en charge consiste à la mise en place d'une surveillance fœtale dont le but est d'éviter la mort fœtale *in utero* tout en limitant la prématurité induite. L'identification de tests de dépistage ou de diagnostic précoces est un objectif majeur, et un préalable nécessaire à l'évaluation de nouveaux traitements préventifs ou étiologiques. De nombreuses pistes ont été explorées, avec malheureusement une majorité d'échecs. Seuls deux traitements préventifs ont fait la preuve de leur intérêt en cas d'antécédent personnel de PE ou de RCIU sévères et précoce: l'aspirine à dose nourrisson et la supplémentation calcique chez les femmes carencées [92].

Un test présentant une valeur prédictive élevée de survenue de PE/RCIU en population générale pourrait permettre d'obtenir une diminution spectaculaire de la PE sévère, des RCIU, de la prématurité induite et de la mortalité périnatale en administrant les traitements préventifs validés à des femmes réellement à « haut-risque ». Il est admis que l'administration d'aspirine à faible dose chez les patientes à haut risque semble diminuer significativement le risque de PE, de RCIU, de prématurité et de mortalité périnatale si elle est réalisée avant 16SA [93]. Par conséquent, une prédiction précoce, c'est à dire au premier trimestre, paraît primordiale.

Les tests de dépistage explorés jusqu'ici présentent des valeurs prédictives faibles et n'ont pas fait la preuve de leur intérêt clinique. Les outils de prédiction évalués sont cliniques, biologiques ou échographiques. Ces différentes approches sont aujourd'hui le plus souvent combinées. Les scores cliniques incluent les antécédents personnels de PE et/ou de RCIU, l'obésité, l'existence d'une hypertension, d'un diabète. Ils n'ont pas permis à ce jour de mettre en évidence un bénéfice à la mise en place d'un traitement préventif. L'intérêt d'un modèle de survie a été récemment évalué. Il était supposé que si la grossesse pouvait durer indéfiniment, toutes les femmes développeraient une PE [94]. Le risque de développement d'une PE avant un âge gestationnel déterminé était alors évalué. Dans ce modèle, l'âge gestationnel moyen pour la survenue d'une PE était estimé à 54 SA avec un écart-type de 6,9 semaines. Certaines variables, y compris l'âge maternel de plus de 35 ans, un BMI élevé, l'origine afro-caribéenne et sud-asiatique, un antécédent de PE, une fécondation *in vitro*, des antécédents médicaux d'hypertension chronique, de diabète, de lupus érythémateux ou de syndrome des antiphospholipides augmentaient le risque de PE. Le taux de détection des PE survenant avant 34, 37 et 42 SA par différents

facteurs maternels étaient respectivement de 36%, 33% et 29% avec un taux de faux positifs de 5%. Ils étaient de 51%, 43% et 40% avec un taux de faux positif de 10% [94].

De nombreux marqueurs biologiques ont été étudiés, les marqueurs de risque d'aneuploïdies et marqueurs liés à l'angiogenèse placentaires étant les plus courants. L'alpha foetoprotéine (*maternal serum alpha fetoprotein*, AFP), l'hCG, l'inhibine et l'oestriol non-conjugué (uE3), la PAPP-A (*pregnancy-associated plasma protein A*) et l'ADAM-12 (*A Disintegrin And Metalloprotease 12*) peuvent ainsi être cités. La valeur prédictive de ces différents marqueurs reste trop faible pour permettre une utilisation en pratique courante [95].

Les marqueurs liés à l'angiogenèse les plus étudiés sont le sFlt-1 (*maternal circulating soluble fms-like tyrosine kinase 1*), le PlGF, la sEng (*soluble endoglin*). La combinaison de marqueurs d'angiogenèses avec le Doppler de l'artère utérine au 2ème trimestre semble améliorer le taux de prédiction pour la PE précoce (Doppler seul vs combinaison avec sEng : sensibilité 60% vs 80%, spécificité 66,7% vs 43%) [96]. Une combinaison inhibine A, activine A, PlGF et Doppler de l'artère utérine au 2ème trimestre a présenté un taux de prédiction de la PE élevé avec une sensibilité de 93% et une spécificité de 80%, avec AUC de 0,941 [97]. D'autres marqueurs biologiques tels que l'IGF (*insulin-like growth factor*), la SP1 (*pregnancy-specific beta1-glycoprotein*), l'HPL (*human placental lactogen*)… semblent également être corrélés avec le risque de survenue de PE et/ou de RCIU, mais leurs valeurs prédictives restent à évaluer.

Le marqueur échographique le plus performant actuellement évalué en clinique est le Doppler de l'artère utérine (approche détaillée dans le chapitre 3.2.1). La valeur clinique de l'étude du spectre de l'artère utérine est cependant encore insuffisante [98]. Un dépistage précoce de la PE et du RCIU permettant un traitement préventif par aspirine à faible dose chez les femmes à haut risque est un objectif actuellement évalué dans deux études randomisée multicentriques en cours en Europe [99,100].

**Résumé**

Les pathologies vasculaires placentaires (PVP), prééclampsie (PE) et RCIU, sont des causes majeures de morbidité et de mortalité maternelle et périnatale en France et dans les pays développés. Un défaut de vascularisation utéro-placentaire est présent dans ces deux pathologies. Cependant, PE et RCIU ne peuvent être totalement agrégés au sein d'un même ensemble physiopathologique. Une meilleure compréhension des mécanismes de la placentation normale et anormale reste nécessaire.

L'objectif clinique majeur à court terme est le développement de tests de dépisatge précoce pour la PE et le RCIU. Seul un dépistage précoce pourra permettre une administration d'aspirine à faible dose chez les femmes à haut risque. Les défauts de vascularisation utéro-placentaire sont au centre des mécanismes physiopathologiques de la PE et du RCIU. De nouveaux outils d'évaluation *in vivo* doivent ainsi être mis en œuvre.

# Chapitre 3. Quantification de la vascularisation utéro-placentaire

L'état des connaissances quant à la physiopathologie de la PE et du RCIU fait apparaitre de manière évidente le rôle primordial de la vascularisation utéro-placentaire et l'intérêt potentiel clinique majeur de disposer d'outils de quantification. Nous avons à faire face à deux obstacles majeurs.

La grossesse constitue le premier obstacle : les risques fœtaux en lien avec les techniques d'études de la vascularisation constituent un frein éthique important et souvent infranchissable. *In vivo*, les deux seules techniques applicables sont l'échographie-Doppler et l'IRM.

L'utilisation de produits de contraste est envisageable mais limitée. La complexité anatomique et fonctionnelle de l'interface utéro-placentaire constitue le deuxième obstacle. L'existence de flux multidirectionnels, de nature (artériels, veineux, voire complexes pour la chambre inter-villeuse) et de vitesses extrêmement variables constitue un défi unique pour l'étude fonctionnelle d'un organe.

Jusque récemment, la seule approche disponible était l'étude histologique *ex vivo*. Cette approche reste fondamentale et est aujourd'hui utilisée de façon quantitative. A partir des années 1980, il est devenu possible de réaliser des examens *in vivo* grâce au Doppler bidimensionnel. Depuis le début du 21$^{ème}$ siècle, deux nouvelles techniques sont aujourd'hui utilisables : le Doppler tridimensionnel et l'IRM fonctionnelle. Ces différentes approches vont maintenant être développées.

## 3.1 Imagerie histologique

La plupart des processus permettant l'établissement de la vascularisation villositaires peuvent être évalués quantitativement par la stéréologie. La stéréologie est une méthodologie qui permet de quantifier les paramètres de structures en trois dimensions à partir de mesures qui sont faites sur les structures présentées en deux dimensions, en utilisant les équations mathématiques relationnelles qui prennent en compte les paramètres structurels pertinents qui sont perdus au cours de la génération des sections histologiques [101].

La stéréologie « *design-based* » utilise les sondes et les systèmes d'échantillonnage prédéfinis, qui sont indépendants de la taille, la forme, l'orientation spatiale, et la distribution spatiale des caractères géométriques à étudier. Plusieurs

règles doivent être respectées pour atteindre cette indépendance, les biais liés à l'échantillonnage pouvant ainsi être éliminés.

### 3.1.1. Les indices stéréologiques

Avec la stéréologie, le volume d'une zone transversale, la surface et la longueur d'une structure, le nombre des cellules ou d'objets peuvent être mesurés. Pour le placenta, un volume mesuré peut refléter le volume fonctionnel (par ex. le trophoblaste villositaire), l'indice de conductance vasculaire, la taille des espaces arbitraires (la chambre intervilleuse), etc. Une surface mesurée est une interface entre des compartiments différents, qui peut être impliquée dans le transport des nutriments (par ex. villosités, capillaires fœtaux). De plus, la longueur peut aider à interpréter le mode de développement des structures (par ex. capillaires fœtaux).

Les ratios quantifiés par la stéréologie sont exprimés par différents indices de densité [102]:

- La densité volumique (Vv) : représente la proportion volumique d'un élément dans un volume de référence, $Vv = \frac{Volume\ d'un\ élément}{Volume\ de\ référence}$. Par exemple, Vv de villosités dans un placenta humain. La densité volumique peut être exprimée en termes de fraction volumique et de porosité.
- La densité de surface (Sv) : représente la surface d'une interface par unité de volume de référence. $Sv = \frac{Surface\ d'un\ élément}{Volume\ de\ référence}$. L'unité de Sv est le $\mu m^{-1}$. Par exemple, la surface des capillaires fœtaux peut être exprimée par unité de volume de placenta.
- La densité de longueur (Lv) : représente la longueur d'un élément linéaire par unité de volume de référence. $Lv = \frac{Longueur\ d'un\ élément}{Volume\ de\ référence}$. L'unité de Lv est le $\mu m^{-2}$. Par exemple, la longueur des capillaires fœtaux peut être exprimée par unité de volume de placenta.
- La densité numérique (Nv) : représente le nombre d'objets par unité de volume de référence. $Nv = \frac{Nombre\ d'un\ objet}{Volume\ de\ référence}$. L'unité de Nv est $\mu m^{-3}$. Par exemple, le nombre d'amas trophoblastiques peut être exprimé par unité de volume de villosité.

Les densités indiquées ci-dessus sont des indices dits de « premier ordre ». Une comparaison des indices stéréologiques placentaires permet d'évaluer la tendance

du développement des villosités. Néanmoins, la valeur d'une densité est associée aux deux valeurs étudiées dans le rapport, et l'interprétation du résultat doit être faite avec prudence. Une quantité absolue des villosités choriales peut être approchée par une combinaison des densités avec le volume de référence pour éviter ce « piège de référence » [103].

La stéréologie peut être également utilisée pour estimer les valeurs moyennes comme la taille moyenne des cellules, l'épaisseur de membrane.

Une information spatiale comme le « *star volume* » peut permettre d'approcher des concepts fonctionnels tels que la conductance diffusive de l'oxygène. Le *star volume* fournit une estimation directe et non-biaisée du volume avec une définition mathématique rigoureuse : un volume d'un espace 3D qui est visible lorsqu'on regarde dans toutes les directions à partir d'un point donné à l'intérieur. Par exemple, le *star volume* d'une sphère correspondra au volume de la sphère, parce que la surface intérieure d'une sphère est visible dans toutes les directions à partir un point à l'intérieur. S'il existe des colonnes dans cette sphère, le *star volume* va être réduit car une partie des axes de vision ne sera pas accessible. Pour le placenta humain, le *star volume* de la chambre intervilleuse peut donc être influencé par la taille et la topologie des villosités [104].

La conductance diffusive de l'oxygène du placenta humain est estimée par mesure des volumes de la chambre intervilleuse et des capillaires fœtaux, de la surface des villosités, des capillaires fœtaux et des érythrocytes maternels et fœtaux et de la distance moyenne harmonique [105,106].

### 3.1.2. Méthode de mesure

Les propriétés géométriques dans un espace tridimensionnel peuvent être quantifiées par « jeté » aléatoire de sondes géométriques de dimensions différentes dans l'espace et enregistrement des croisements avec les structures d'intérêt. Les sondes utilisées contiennent volume, section en 2D, lignes et points.

Les points avec intervalles réguliers qui sont jetés dans un volume et le nombre de points dans ce volume sont strictement proportionnels au volume mesuré. L'orientation ou la forme de l'objet n'influencent pas ce résultat. Dans ce cas, les points sont les sondes pour mesurer le volume.

Une grille de lignes parallèles avec un modèle quadratique régulier est jetée dans un volume d'intérêt, le nombre de fois où un objet particulier dans ce volume est

touché par ces lignes sera lié à la fois à la surface de l'objet et à son orientation. Par exemple, deux objets dans ce volume ont des surfaces identiques, celui perpendiculaire à la direction des lignes serait touché plus souvent que l'objet qui est parallèle aux lignes. Par conséquent, afin d'utiliser les sondes linéaires pour estimer la surface d'une zone, l'orientation des lignes par rapport à la zone mesurée doit être prise en compte. Si on élimine l'impact de l'orientation, le nombre d'intersections est proportionnel à la surface d'intérêt.

La sonde en section 2D est souvent utilisée pour mesurer la longueur. Le nombre de points de croisement entre la sonde et un objet linéaire est corrélé à l'orientation d'un objet et à la longueur d'un objet. Par conséquent, une section isotropique est nécessaire.

Les mesures de la densité de surface et de la densité de longueur sont influencées par l'orientation. Les structures mesurées ou les sondes utilisées doivent être isotropiques en 3 dimensions, c'est-à-dire sans variance des propriétés physiques d'un milieu en fonction de la direction en 3 dimensions. Pendant la préparation de la lame histologique, cet objectif peut être atteint par une section aléatoire uniforme isotropique (IUR, *isotropic uniform random*), où les structures mesurées sont isotropiques dans les 3 axes de l'espace. Dans ce cas, l'orientation des sondes utilisées par rapport à la structure d'intérêt n'a plus d'importance. Néanmoins, la procédure de préparation d'une section IUR est complexe en comparaison avec une section traditionnelle. Une section aléatoire uniforme verticale (VUR, *vertical uniform random*) est souvent utilisée notamment pour les tissus qui ont des orientations bien définies, tels que la peau, les muscles et les os. Les structures mesurées ne sont pas isotropiques, elles ont une orientation préférentielle : verticale. L'orientation autour de cet axe vertical est véritablement isotropique. Ce type de protocole d'échantillonnage est très facile à appliquer dans la pratique (Figure 13). Par conséquent, une sonde orientée de telle sorte que la densité mesurée (Sv ou Lv) est proportionnelle au Sin θ est nécessaire [102]. La combinaison de la section VUR et des sondes orientées de cette manière est équivalente à une collection de sections IUR dans l'espace tridimensionnel.

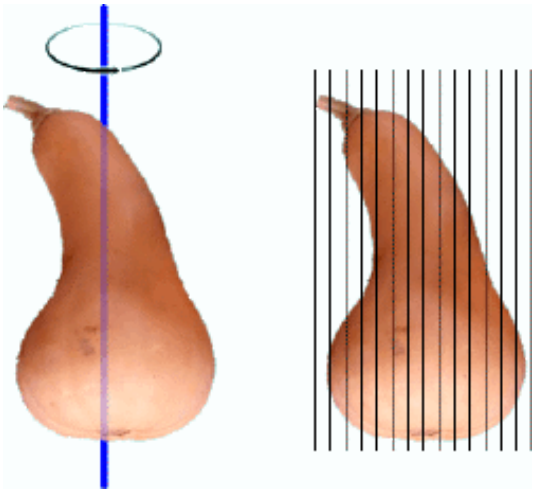

**Figure 13. Exemple de génération de section VUR depuis un butternut. Le butternut a été tournée autour d'un axe vertical de manière aléatoire. Les sections parallèles à cet axe avec une position de départ aléatoire permettent d'obtenir un certain nombre de sections VUR [107].**

Compter le nombre d'objets dans un volume d'intérêt n'est pas difficile en 3 dimensions. Chaque objet est attribué à un poids de « 1 » s'il est présent dans ce volume, et à « 0 » s'il n'est pas présent. Ce poids ne dépend pas de la forme, de la surface ou de l'orientation de l'objet, il indique simplement la présence ou l'absence de l'objet. De cette façon, on est capable de compter le nombre d'objets dans un volume d'intérêt en utilisant une sonde 3D. Les indices mesurés avec les sondes correspondantes sont présentés dans la figure 14.

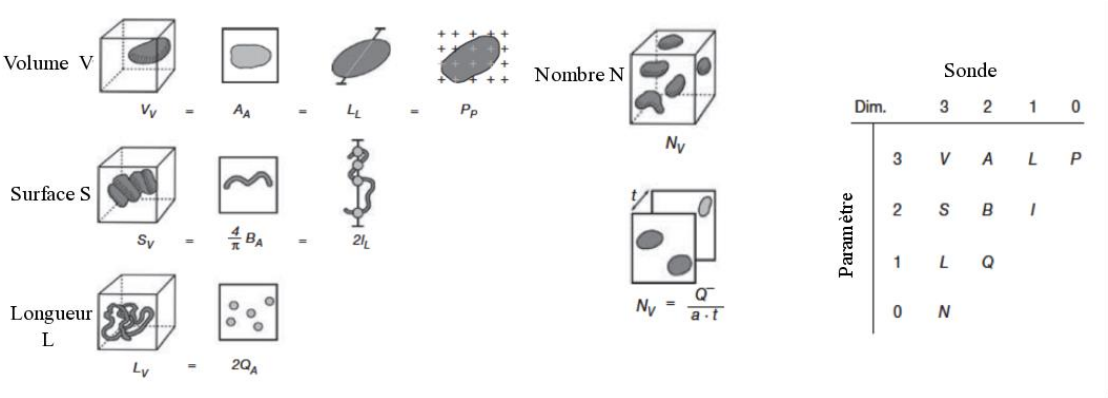


**Figure 14. Relation mathématique entre les caractères structurels d'un objet en 3D (image de cube) et de l'interactions des sondes avec différentes dimensions avec les caractères de l'objet apparentes dans la section (images à droite). La densité volumique peut être calculée par le nombre de points touché par l'objet. La densité de surface peut être calculée par le nombre d'intersections entre la sonde linéaire et l'objet. La densité de longueur peut être calculée par le nombre d'intersection entre la section 2D et l'objet. La densité de nombre d'objets doit être mesurée par une sonde en 3 dimensions. Le tableau à droite montre les dimensions des sondes qui peuvent être liés à des paramètres structurels avec différentes dimensions. V :volume, A :dimension, L :longueur, P :points, S :surface, B :frontière, I :ordonnée à l'origine, Q :section transversale, N :nombre. D'après West 2012 [101].**

En stéréologie classique, pour mesurer différents indices, différentes sondes doivent être appliquées une par une sur l'image. Une sonde « règle isotropique» a été

inventée pour mesurer différents indices stéréologiques tels que la densité volumique (Vv) et la densité de surface (Sv) en même temps [108].

Cette technique dite « *one-stop stereology* » génère une ou plusieurs « règles isotropiques » avec longueur connue sur les champs d'intérêt. Cette règle est soit isotropique sur une section uniforme isotropique (IUR) soit orientée de façon spécifique sur une section uniforme verticale (VUR). Une fois cette règle isotropique appliquée sur l'image d'intérêt, le protocole d'analyse est simple. Les différents compartiments tissulaires rencontrés par ladite règle sont enregistrés, à partir d'un point de départ. Les limites de chaque compartiment rencontré sont enregistrées, ainsi que la distance absolue à partir du point de départ de la règle. Les informations enregistrées sont donc simplement une liste de distances qui permettent d'estimer les quantités stéréologiques. En pratique, cette règle peut être gérée automatiquement par un logiciel, les distances et les indices stéréologiques peuvent être calculés par un programme 'C' personnalisé. Une compagnie française (Explora Nova) a mis au point un logiciel interactif (Mercator®, Explora Nova, France) qui intègre l'approche « *one-stop stereology* ». Seules les décisions anatomiques sont à réaliser manuellement, les indices stéréologiques de premier et de deuxième ordre sont calculés automatiquement par le logiciel.

### 3.1.3. Utilisation de la stéréologie pour la compréhension de la morphologie fonctionnelle du placenta

La croissance des villosités, des vaisseaux fœtaux et maternels peut être exprimée en termes de volume, surface, longueur ou nombre. Le volume n'est pas seulement utile pour évaluer la croissance des villosités mais permet aussi une approche fonctionnelle. Le volume d'un espace vasculaire est par exemple lié au transport de gaz et de nutriments. Les surfaces des villosités, des capillaires et des structures intervasculaires sont impliquées dans le transport des gaz ou d'autres fonctions métaboliques [109]. La longueur permet de décrire la mesure linéaire des arborisations (par ex les villosités) et des structures tubulaires (par ex les capillaires). L'état de maturation des villosités peut être représenté par leur calibre, qui peut être estimé par le rapport volume total sur longueur totale. Par ailleurs, les ratios de surface ou de longueur des capillaires sur ceux des villosités ont également été utilisés pour l'estimation de la maturation placentaire.

La croissance placentaire a été quantifiée par Mayhew et al. De 12 à 41 SA, le volume de stroma villositaire augmente de 18 $cm^3$ (29%) à 100 $cm^3$ (26%), le volume de trophoblaste augmente de 7 $cm^3$ (29%) à 62 $cm^3$ (31%). La surface des capillaires fœtaux augmente de 0,5 $cm^2$ (69%) à 12 $m^2$ (50%), la longueur des capillaires augmente de 13 km (71%) à 337 km (44%) [110]. L'espace de la chambre intervilleuse augmente de 18 $cm^3$ à 148 $cm^3$, la surface des villosités augmente de 0.81 $m^2$ à 11,3 $m^2$ [111]. La surface des villosités augmente de manière plus importante que le volume des trophoblastes, par conséquent, l'épithélium devient progressivement plus mince. Parallèlement, la variabilité de l'épaisseur du trophoblaste augmente, ce qui reflète la formation des membranes vasculosyncytiales et des « *syncytial knots* », ces deux processus améliorant l'efficacité de transport par diffusion passive [112]. La croissance de la surface des villosités dépasse également celle du volume de la chambre intervilleuse [111].

La prolifération des cellules des villosités a été également quantifiée. Les cytotrophoblastes sont situés à l'intérieur de l'épithélium villositaire. Certains d'entre eux fusionnent et participent à la formation des syncytiotrophoblastes, situés à la surface de l'épithélium. Pendant le processus de prolifération et la cascade d'apoptose, les noyaux pré-apoptotiques et apoptotiques du syncytium sont assemblés, et forment différentes structures telles que les « *syncytial bridges* », situées entre les villosités, les « *syncytial knots* » et les bourgeonnements de trophoblaste (« *syncytial sprouts* »). Les fragments de syncytium avec nombreux noyaux apoptotiques présents dans la chambre intervilleuse peuvent aboutir via la veine utérine dans la circulation maternelle. Pendant toute la gestation, les syncytiotrophoblastes non assemblés sont prédominants. Cette tendance est inversée dans les placentas plus matures dans lesquels les « *syncytial bridges* » et « *syncytial knots* » sont en quantité plus importante [111].

### 3.1.4. Quantification stéréologiques dans les pathologies placentaires

Basé sur les études morphométriques et les modèles d'angiogenèse des capillaires fœtaux, le terme d'hypoxie utéro-placentaire a été appliqué pour distinguer la PE ou le RCIU avec un flux de l'artère ombilicale préservé en fin de diastole de ceux qui ont un flux absent ou inversé en fin de diastole [113]. Les capillaires se développent principalement par la ramification donc l'impédance vasculaire est diminuée. En revanche, le RCIU avec flux inversé/absent en fin de diastole illustre une condition

d'hypoxie post-placentaire ou « hyperoxie placentaire » dans laquelle le fœtus est hypoxique à cause d'une insuffisance de transport de l'oxygène en aval malgré une tension en oxygène dans l'espace intervilleux supposée normale ou élevée [114]. Dans ces cas, les villosités se développeraient par angiogenèse non-ramifiée avec une impédance vasculaire augmentée[31].

*PE*

Dans une étude réalisée sur 5 placentas de PE, 5 placentas de PE avec RCIU et 9 placentas normaux, la densité volumique des structures placentaires (chambre intervilleuse, villosités, fibrine) et la densité de surface des villosités périphériques (intermédiaires, terminales) ainsi que leurs valeurs absolues n'étaient pas significativement modifiées en cas de PE [115]. De plus, l'épaisseur moyenne de membrane villositaire et la conductance diffusive de l'oxygène ont été étudiées : il n'a pas été observé de différence significative entre placentas de PE et placentas normaux [116]. Dans une autre étude, une diminution significative de volume de la chambre intervilleuse et des villosités terminales a été observée en cas de PE ; les surfaces des villosités (primaires, intermédiaires, terminales) et des capillaires fœtaux n'étaient pas modifiées en cas de PE isolée [117]. En revanche, une diminution de la surface de la chambre intervilleuse et de la taille de la lumière des vaisseaux dans les villosités primaires a été observée en cas de PE par Ducray et al [118]. Dans cette dernière étude, les villosités semblaient hyper-ramifiées en cas de PE [118].

Ces résultats hétérogènes peuvent provenir de différences de définitions appliquées à la PE entre les études. L'hypoxie fœtale a été classée comme pré-placentaire, utéro-placentaire et post-placentaire par Kingdom et al [113]. Le sang maternel dans la chambre intervilleuse serait hypoxémique en cas d'hypoxie pré-placentaire et normoxique en cas d'hypoxie utéro-placentaire. L'hypoxie post-placentaire serait une combinaison de normoxie mais avec flux diminué dans la chambre intervilleuse. Il est avancé l'hypothèse que la prééclampsie tardive serait corrélée à une hypoxie utéro-placentaire et que la prééclampsie précoce à une hypoxie post-placentaire [119]. Une augmentation des lésions villositaires causées par un défaut de perfusion maternelle (*syncytial knots*, infarctus villositaires) a été observée dans les placentas en cas de PE précoce plus fréquemment qu'en cas de PE tardive [120]. Dans une autre étude, le volume et la surface des villosités terminales étaient diminués en cas de PE précoce alors que les placentas de PE tardive étaient

morphologiquement similaires aux placentas normaux, ce qui semble confirmer l'existence de deux mécanismes physiopathologiques différents [121].

### *RCIU*

Le RCIU placentaire semble être la conséquence d'une anomalie de remodelage de la vascularisation utérine ou d'une anomalie du développement vasculaire du réseau fœto-placentaire, ces deux mécanismes pouvant être associés. L'importance et la précocité des ces anomalies expliquerait la sévérité du RCIU [122].

Le poids du placenta paraît significativement diminué en cas de RCIU [115,123,124]. La surface des capillaires fœtaux, l'épaisseur des membranes des villosités harmoniques, la conductance diffusive de l'oxygène semblent également significativement diminuées en cas de RCIU [123]. Des résultats similaires ont également été décrits par Mayhew et al : une diminution de la surface d'échange et une augmentation de l'épaisseur des trophoblastes ont été observées, ainsi qu'une diminution du volume de la chambre intervilleuse et du volume de tous les types de villosités [115]. Une autre équipe a également confirmé la diminution significative de la surface villositaire en cas de RCIU [124]. Le phénomène de formation des « *syncytial knots* » a été évalué en cas de RCIU. Le nombre, la surface, la densité et le nombre de nuclei par « *syncytial knots* » ont été comparés entre placentas RCIU et placentas normaux : la surface était diminuée et la densité de «*syncytial knots* » était augmentée [125].

Dans les placentas de RCIU précoces, le pourcentage de surface de stroma des villosités terminales occupée par des vaisseaux (densité vasculaire) était augmenté ; en cas de RCIU précoce avec une diastole nulle ou inversée de l'artère ombilicale, ce ratio était diminué par rapport aux RCIU avec flux préservé [126]. En cas de RCIU tardif, le volume et la surface des villosités primaires, la surface de capillaires dans les villosités terminales et intermédiaires étaient diminués [121]. L'indice de capillarisation (ratio entre la surface des capillaires et la surface des villosités), ainsi que la surface des villosités terminales et des capillaires étaient diminués dans une série de placentas issus de RCIU tardifs [127]. Le RCIU précoce est souvent caractérisé par une altération du spectre Doppler utérin. Le RCIU tardif, au contraire, est généralement associé à des spectres Doppler normaux des artères ombilicales [114]. En cas de RCIU avec flux préservé, l'angiogenèse ramifiée était augmentée, avec réduction de volume et de surface des capillaires, la capillarisation villositaire

pouvant être maintenue ou augmentée. En cas de RCIU avec diastole nulle, l'épaisseur de paroi villositaire était augmentée et la croissance des villosités notamment terminales était diminuée [119]. Cependant, les résultats des différentes études ne sont pas univoques et les hypothèses physiopathologiques restent ouvertes. L'absence de définition rigoureuse et reproductible des différentes formes de RCIU dans la majorité des études reste un obstacle à la comparaison des résultats.

### 3.1.5. Limites

La majorité des études stéréologiques sont basées sur les images histologiques du placenta. Un échantillonnage randomisé doit être strictement respecté tout au long de la préparation des lames, jusqu'au choix du champ d'analyse. Les résultats peuvent être influencés par le délai de clampage du cordon ombilical après l'accouchement [128,129] ainsi que par le « *shrinkage* » des tissus après fixation dans le formol et la déshydratation dans l'alcool [103,130]. L'interprétation des résultats stéréologiques doit rester prudente, ces résultats *ex vivo* ne présentant pas l'état réel *in vivo*.

Certaines équipes ont utilisé cette approche stéréologique sur des images obtenue par Doppler 3D *in vivo* [131]. Une grille d'acétate était placée perpendiculairement sur le plan de travail. Le nombre d'intersections entre les signaux Doppler et les points de grille était comptabilisé, la fraction volumique du signal Doppler était calculée : ratio entre le nombre d'intersections des signaux Doppler et nombre de points de la grille par exemple. Cette fraction volumique était fortement corrélée de façon linéaire avec l'indice de la vascularisation (VI) calculé automatiquement par le logiciel VOCAL™ (cf chapitre 3.2.2). De plus, cette fraction volumique semblait être indépendante du réglage de la machine. Néanmoins, cette approche est dépendante de l'expérience de l'examinateur ainsi que de nombreux éléments techniques. Elle est par ailleurs très chronophage.

## 3.2 Imagerie échographique

### 3.2.1. Intérêt du Doppler 2D

Actuellement, les méthodes *in vivo* disponibles pour l'évaluation de la vascularisation d'un organe comprennent l'échographie avec ou sans injection de produit de contraste, le scanner avec injection de produit de contraste, l'angiographie par résonance magnétique avec injection de produit de contraste et l'IRM fonctionnelle. Cependant, les examens radioactifs ou avec produit de contraste ne sont pas ou peu utilisables

chez les femmes enceintes. Dans ces circonstances, l'échographie reste le moyen non invasif de première intention pour l'évaluation de la vascularisation placentaire *in vivo*.

Jusqu'à récemment, le test de dépistage le plus prometteur pour la PE/RCIU était l'examen vélocimétrique Doppler de l'artère utérine réalisé par Doppler pulsé en 2 dimensions. Cependant, cette approche présente certains inconvénients majeurs : le flux sanguin circulant perpendiculairement à l'axe du faisceau ultrasonore ne peut pas être étudié et le Doppler pulsé n'est pas sensible à l'étude des flux lents. En outre, les mouvements réduisent la précision et la reproductibilité de l'acquisition du Doppler pulsé 2D, notamment pour les petits vaisseaux.

Les études montrent que le défaut de la perfusion placentaire, qui est associé au développement de la PE et/ou du RCIU, pourrait se refléter dans une augmentation de l'indice de pulsatilité (IP) des artères utérines. La mesure de l'IP de l'artère utérine est influencée non seulement par l'expérience de l'échographiste, mais aussi affectée par l'âge gestationnel, le poids de la mère, l'origine ethnique ou un diabète préexistant. Avec l'IP de l'artère utérine, le taux de détection de la PE avant 34 SA est actuellement de 59% avec un taux de faux positifs à 5% ou de 75% avec un taux de faux positifs à 10% [132]. La valeur clinique de l'étude du spectre de l'artère utérine reste donc insatisfaisante. En outre, l'étude sur l'artère utérine ne reflète que partiellement l'état réel de la perfusion placentaire. Par conséquent, une quantification directe non-invasive de la perfusion placentaire pourrait nous donner plus de renseignements sur la fonction placentaire.

Récemment, l'échographie avec renforcement du contraste (*contrast-enhance ultrasound* - CEUS) et l'échographie ultrarapide ont été décrites. L'échographie avec renforcement du contraste a permis de quantifier la circulation utéro-placentaire chez le rat [133,134]. En outre, un nouveau concept de la transmission de l'onde a été développé, le Doppler ultrarapide. Cette technique nous permet d'avoir une haute précision d'analyse des flux vasculaires complexes. Pour la cartographie vasculaire cérébrale chez le nouveau-né, cette approche semble permettre une cartographie quantitative précise des structures vasculaires cérébrales profondes avec une très haute résolution spatiale (250×250 µm) et temporelle (<1ms) [135]. Récemment, une discrimination *in vivo* des flux sanguins maternels et fœtaux dans le placenta a été réalisée chez lapine gestante par ultra-fast Doppler, les flux maternels et fœtaux ont été identifiés automatiquement par un algorithme basé sur la différence de pulsatilité

de flux [7]. C'est une étape essentielle pour explorer la perfusion utéro-placentaire. Néanmoins, le flux dans l'interface utéro-placentaire humain est plus complexe, un algorithme avancé et une sonde appropriée seront nécessaires.

Le Doppler angiographie 3D permet d'étudier le système vasculaire d'un organe d'intérêt par une méthode non-invasive et sans utilisation de produit de contraste. Par rapport au Doppler couleur, le Doppler énergie est basé sur l'étude de l'amplitude du signal, ce qui le rend moins dépendant de l'angle d'insonation et moins sensible aux phénomènes d'aliasing ou de distraction. De plus, une quantification qui repose sur le calcul de ratios de voxels couleur et de leur intensité fournit une nouvelle approche pour l'évaluation de la vascularisation. L'application du Doppler énergie 3D pour l'étude de la vascularisation de l'unité utéro-placentaire est détaillée dans le chapitre suivant.

### 3.2.2. Article publié dans la revue « Journal de Gynécologie Obstétrique et Biologie de la Reproduction » (2015) : « Angiographie Doppler 3D placentaire : applications actuelles et à venir » [136]

Journal de Gynécologie Obstétrique et Biologie de la Reproduction (2015) 44, 107—118

ELSEVIER MASSON

Disponible en ligne sur ScienceDirect www.sciencedirect.com

Elsevier Masson France EM|consulte www.em-consulte.com

ÉTATS DES CONNAISSANCES

# Angiographie Doppler 3D placentaire : applications actuelles et à venir

## *Placental 3D Doppler angiography: Current and upcoming applications*

J. Duan[a,*,b], E. Perdriolle-Galet[a,b,c], A.-C. Chabot-Lecoanet[a,c], R. Callec[c], M. Beaumont[d], P. Chavatte-Palmer[e,f,g], V. Tsatsaris[g,h], O. Morel[a,b,c]

[a] *IADI, université de Lorraine, rue du Morvan, 54511 Vandœuvre-Lès-Nancy, France*
[b] *Inserm U947, rue du Morvan, 54511 Vandœuvre-Lès-Nancy, France*
[c] *Pôle de la femme, service d'obstétrique et médecine fœtale, centre hospitalier universitaire de Nancy, 10, rue Heydenreich, 54000 Nancy, France*
[d] *CIC-IT, Inserm CIC-IT 1433, université de Lorraine, rue du Morvan, 54511 Vandœuvre-Lès-Nancy, France*
[e] *Inra, UMR 1198, biologie du développement et reproduction, 78350 Jouy-en-Josas, France*
[f] *ENVA, avenue du Général-de-Gaulle, 94704 Maisons-Alfort, France*
[g] *Fondation PremUp, 4, avenue de l'Observatoire, 75006 Paris, France*
[h] *Service d'obstétrique et gynécologique, maternité Port-Royal, université Paris Descartes, AP—HP, 53, avenue de l'Observatoire, 75006 Paris, France*

Reçu le 2 juillet 2014 ; avis du comité de lecture le 3 septembre 2014 ; définitivement accepté le 10 septembre 2014
Disponible sur Internet le 11 octobre 2014

**MOTS CLÉS**
Doppler énergie 3D ;
Angiographie ;
Indices vasculaires ;
Vascularisation utéroplacentaire

**Résumé** La dysfonction placentaire, qui semble être causée par un défaut d'invasion trophoblastique et un défaut de remodelage vasculaire utérin dès le premier trimestre, est responsable de manière non exclusive d'une hypoxie placentaire chronique qui aboutit secondairement au retard de croissance intra-utérin (RCIU) et/ou pré-éclampsie (PE). La qualité de la vascularisation utéroplacentaire est primordiale au bon développement fœtal et au déroulement satisfaisant de la grossesse. Cependant, l'évaluation de la vascularisation placentaire in vivo avec des méthodes non invasives est compliqué par la petite taille des vaisseaux terminaux placentaires et son architecture très complexe. Par ailleurs, le produit de contraste de l'imagerie n'est pas recommandé aux femmes enceintes. Jusque récemment, la vascularisation maternelle et fœtale ne pouvait être étudiée en cours de grossesse que par Doppler pulsé de l'artère utérine, qui n'a qu'une faible valeur clinique pour l'étude de défauts de vascularisation utéroplacentaire. Dernièrement, l'étude non invasive et sans produit de contraste de la vascularisation d'un organe d'intérêt a été rendue possible par l'essor de la technique

* Auteur correspondant.
*Adresse e-mail :* jieduan131@gmail.com (J. Duan).

http://dx.doi.org/10.1016/j.jgyn.2014.09.007
0368-2315/© 2014 Elsevier Masson SAS. Tous droits réservés.

d'angiographie Doppler 3D. L'objectif de cette revue était de réaliser un état des lieux des applications actuelles et futures pour la quantification de la vascularisation utéroplacentaire. Nous rapportons et discutons les principaux résultats de la littérature sur l'évaluation de la vascularisation utéroplacentaire en cas de grossesses physiologiques et de dysfonctions vasculaires placentaires telles que la PE et le RCIU.
© 2014 Elsevier Masson SAS. Tous droits réservés.

**KEYWORDS**
3D power Doppler;
Angiography;
Vascular indices;
Utero-placental vascularization

**Summary** The placental dysfunction, which seems to be caused by a defect of trophoblastic invasion and impaired uterine vascular remodeling since the first trimester, is responsible in a non-exclusive way for the chronic placental hypoxia, resulting secondarily in the intra-uterine growth restriction (IUGR) and/or pre-eclampsia (PE). The quality of utero-placental vasculature is essential for a proper fetal development and a successful progress of pregnancy. However, the in vivo assessment of placental vascularization with non-invasive methods is complicated by the small size of placental terminal vessel and its complex architecture. Moreover, imaging with contrast agent is not recommended to pregnant women. Until recently, the fetal and maternal vascularization could only be evaluated through pulse Doppler of uterine arteries during pregnancy, which has little clinical value for utero-placental vascularization defects assessment. Recently, a non-invasive study, without use of contrast agent for vasculature evaluation of an organ of interest has become possible by the development of 3D Doppler angiography technique. The objective of this review was to make an inventory of its current and future applications for utero-placental vasculature quantification. The main findings of the literature on the assessment of utero-placental vascularization in physiological situation and major placental vascular dysfunction pathologies such as PE and IUGR were widely discussed.
© 2014 Elsevier Masson SAS. All rights reserved.

## Introduction

Le placenta humain est un organe autonome et éphémère indispensable au développement du fœtus. La placentation humaine présente la particularité d'être hémochoriale avec un phénomène d'invasion majeure du trophoblaste dans la décidue et le myomètre en première partie de grossesse [1]. Ce phénomène d'invasion permet l'établissement d'un contact direct entre trophoblaste et sang maternel. En regard de la zone d'insertion placentaire, un système transitoire de shunt vasculaire myométrial s'établit [2]. Le déroulement de la grossesse est directement dépendant de la qualité de la vascularisation utéroplacentaire.

Les défauts de perfusion placentaire compliquent 4 à 7 % des grossesses. Ils peuvent entraîner un retard de croissance intra-utérin (RCIU) et/ou une pré-éclampsie (PE), deux complications responsables de 20 à 30 % de la morbidité et de la mortalité pré- et périnatale [3].

L'étude de la vascularisation utéroplacentaire, tant en recherche clinique que fondamentale, a jusqu'ici été très limitée en raison de l'impossibilité d'évaluer directement in vivo la perfusion au sein du placenta et du myomètre. Il est en effet impossible, pour des raisons éthiques évidentes, d'utiliser les techniques d'imagerie fonctionnelle habituellement disponibles : scanner injecté, IRM fonctionnelle, PET scan.

Jusque récemment, la vascularisation maternelle et fœtale ne pouvait être étudiée en cours de grossesse que par Doppler pulsé en mode 2D. Cette approche présente des désavantages majeurs : les flux sanguins circulants perpendiculairement à l'axe du faisceau ultrasonore ne peuvent pas être étudiés et la technique présente une sensibilité médiocre pour l'étude des flux lents. Par ailleurs, la définition spatiale de cet examen impose de n'étudier que des vaisseaux de gros calibres. L'artère utérine, principal vaisseau afférent de l'unité utéroplacentaire, n'est que partiellement le reflet de l'hémodynamique réelle de l'organe concerné. L'étude du spectre de l'artère utérine n'a qu'une faible valeur clinique pour l'étude de défauts de vascularisation utéroplacentaire [4].

Récemment, l'étude non invasive et sans produit de contraste de la vascularisation d'un organe d'intérêt a été rendue possible par l'essor de la technique d'angiographie Doppler 3D. L'acquisition du signal Doppler dans un volume ou un organe d'intérêt peut être réalisée à partir du signal Doppler couleur ou du signal Doppler énergie. Ce dernier a l'avantage par rapport au Doppler couleur d'être basé sur l'étude de l'amplitude du signal, et donc d'être peu dépendant de l'angle d'insonation, moins sensible aux phénomènes de distraction ou d'aliasing et donc plus sensible pour détecter les flux de très faible vélocité et les petits vaisseaux. De plus, il est possible de quantifier le signal Doppler énergie dans un volume ou organe d'intérêt. Cette technique, basée sur le calcul du taux de voxels (unités de volume) contenant du signal Doppler et l'intensité du signal Doppler énergie par voxel, offre une nouvelle approche de quantification du signal vasculaire dans un organe d'intérêt. Cette méthode de quantification a montré une bonne reproductibilité intra- et inter-observateur et les données récentes vont dans le sens d'un intérêt potentiellement majeur pour l'étude fonctionnelle du placenta [5].

Cette revue a pour but d'exposer l'étendue des possibilités qu'offre aujourd'hui l'angiographie Doppler 3D

appliquée à l'évaluation de la vascularisation utéroplacentaire.

## Principes de l'angiographie Doppler 3D

Les principes physiques de l'échographie 3D reposent sur ceux de l'échographie 2D. Le volume acquis peut ensuite être retravaillé secondairement s'il a été stocké. La technique d'imagerie 3D en niveaux de gris peut être associée au mode Doppler énergie. Le logiciel VOCAL® (Virtual Organ Computer Analysis, General Electrics, Velizy, France), le plus couramment utilisé, permet l'analyse du volume acquis et des paramètres Doppler dans l'organe ou une partie de l'organe étudié par la mise en œuvre de biopsies virtuelles (découpage automatique, semi-automatique ou manuel).

En pratique, une fois le volume acquis, le logiciel permet de choisir une région d'intérêt (ROI) en définissant ses contours, de calculer son volume et d'analyser automatiquement les caractéristiques ultrasonographiques du tissu à l'intérieur du contour défini. Le choix du volume d'intérêt peut être effectué en plaçant une ou plusieurs sphères dans l'organe étudié pour obtenir les échantillons représentatifs, technique simple et rapide mais ne permettant que l'obtention de volumes partiels [6–9] (Fig. 1A), ou par la segmentation manuelle qui est plus longue à réaliser mais plus précise car permettant un découpage suivant les limites exactes de l'organe ou de la zone à étudier [10] (Fig. 1B). Le logiciel calcule le nombre de voxels de couleur et le nombre de voxels en niveau de gris, et détermine l'intensité de gris et de signal Doppler énergie. Le résultat est rendu en niveaux de gris (*mean grey* [MG]) et sous la forme de 3 indices pour les paramètres Doppler (Fig. 2) : Vascularization Index (VI) : pourcentage de voxels colorés qui reflète la densité des vaisseaux dans un volume étudié ; Flow Index (FI) : l'intensité de ces voxels est cotée de 1 à 100, selon l'intensité des flux sanguins ; Vascularization-Flow Index (VFI) : produit des deux précédents représentant la perfusion du tissu.

Quelle que soit la méthode utilisée pour définir la ROI, la reproductibilité de cette technique est élevée. Les coefficients de corrélation intra-classe sont habituellement supérieurs à 0,85 pour les trois indices avec l'utilisation de la segmentation par sphères [11], supérieurs à 0,93 en intra-observateur et à 0,97 en inter-observateur avec la méthode de segmentation manuelle [5].

## Limites techniques

Le problème principal posé par cette technique est qu'à vascularisation constante d'une région d'intérêt, les indices Doppler 3D, VI, FI et VFI sont dépendants de différents paramètres techniques ou physiologiques. Certains facteurs influençant la variabilité de ces indices ont été étudiés in vitro [12–14] : les VI et FI sont tous deux corrélés à l'intensité du flux et le nombre de vaisseaux ($p < 0{,}05$, analyse de régression), mais les valeurs calculées sont également dépendantes, à débit constant, de la distance entre la sonde et le volume étudié et de l'hématocrite, lorsque les variations sont très importantes.

La corrélation entre ces indices et le flux réel de perfusion placentaire a été évaluée par notre groupe sur modèle de brebis : une plus haute corrélation a été observée pour les VI et VFI en comparaison avec le FI (VI : $r = 0{,}81$, $p < 0{,}0001$ ; VFI : $r = 0{,}75$, $p < 0{,}0001$ ; FI : $r = 0{,}53$, $p < 0{,}0001$) [15]. Les VI et VFI étaient par contre plus influencés que le FI par la profondeur du tissu d'intérêt.

L'influence des réglages de la machine sur les indices Doppler 3D est à souligner également : ce sont les réglages du gain Doppler énergie, de la *pulse repetition frequency* (PRF) et du *wall motion filter* (WMF) qui semblent avoir le plus d'impact. Les paramètres ayant une influence sur le niveau de gris ou la qualité d'image et par conséquent sur la vitesse de balayage ont également un impact potentiel sur les indices rendus à débit équivalent.

À réglages constants, il est admis que les caractéristiques maternelles (notamment l'indice de masse corporelle [IMC]), la position et la profondeur du placenta peuvent avoir une influence sur la quantification des indices Doppler 3D, essentiellement en raison des phénomènes d'atténuation. Il a récemment été proposé d'ajuster le Gain

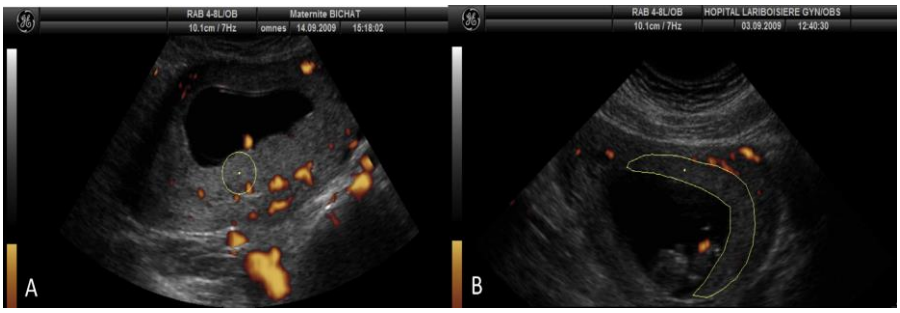


**Figure 1** Différentes méthodes de segmentation placentaire à l'aide du logiciel VOCAL®. A. Biopsie virtuelle par segmentation sphérique. B. Segmentation manuelle. Image placentaire au 1er trimestre en mode Doppler énergie 3D.
*Different placental segmentation methods by using VOCAL® software. A. Virtual biopsy by spherical segmentation. B. Manual segmentation. Placental images are from 1st trimester in 3D power Doppler mode.*

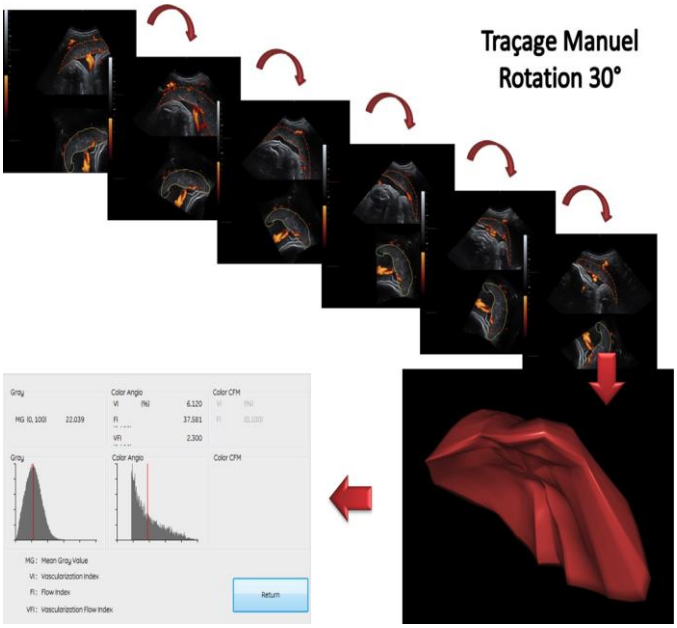


**Figure 2** Définition du volume d'intérêt par traçage manuel et résultats de la quantification de la vascularisation par le logiciel VOCAL®. Après le traçage, un volume est automatiquement reconstruit par le logiciel, et les VI, FI, VFI sont calculés et présentés sous forme d'histogramme.
*The volume of interest was defined by manual segmentation. After tracing, a volume was automatically reconstructed by VOCAL® software. The quantitative vascularization results (VI, FI, and VFI) were then calculated and presented as histogram.*

Doppler en utilisant chaque patiente comme son propre standard de réglages. Cette approche, dite du *sub-noise gain*, consiste à régler le gain à la valeur maximale permettant un examen sans artefact [16]. Les coefficients de corrélation intra-classe rapportés avec cette approche sont très élevés que ce soit en inter- ou en intra-observateur (respectivement 0,96 et 0,98) [17].

Il est également possible de réaliser un étalonnage individuel des mesures Doppler à partir d'un volume d'intérêt présentant un signal à 100 % vasculaire, tel que l'aorte abdominale. Cette technique pourrait permettre de surmonter partiellement l'impact de différents facteurs (atténuation tissulaire, réglages) sur la reproductibilité des mesures réalisées en Doppler 3D. Ainsi, les valeurs Doppler ne seraient plus quantifiées dans l'absolu, mais relativement à un indice Doppler de 100 % de signal vasculaire. Un indice dit de « fraction du volume sanguin en mouvement » (*fractional moving blood volume* [FMBV]) a été étudié dans ce but en imagerie Doppler énergie 2D [18]. La possibilité d'utiliser dans l'avenir l'indice FMBV en imagerie 3D reste discutée [19,20]. Cet indice n'est par ailleurs pas disponible aujourd'hui avec le logiciel VOCAL®. Bien que les différents indices Doppler 3D ne soient pas une mesure directe de la vascularisation ou de la perfusion de l'organe d'intérêt, ils pourraient être utilisés pour différencier des populations de patients (en fonction de leur niveau de risque par exemple) ou quantifier l'effet d'un traitement ayant un impact sur la vascularisation d'un organe [21].

## Doppler 3D et vascularisation utéroplacentaire

### Étude de la vascularisation utéroplacentaire : intérêts de l'approche tridimensionnelle

Une invasion trophoblastique insuffisante et un défaut de modifications spécifiques des artères spiralées induites par la grossesse ont été décrits par Brosens et al. en 1972 dans des échantillons placentaires issus de grossesses avec retard croissance intra-utérin (RCIU) et/ou pré-éclampsie (PE) [22]. Malgré les nombreuses voies de recherches sur l'invasion trophoblastique et le développement du placenta humain, leurs mécanismes de régulation sont encore controversés. Ces difficultés de compréhension peuvent avoir plusieurs causes [23] : les recherches sur placenta ex vivo ne concernent pas l'intégralité de la région d'intérêt, la vascularisation réelle au niveau de l'interface materno-fœtale n'étant pas évaluée ; les échantillons placentaires obtenus par biopsie n'étudient pas le placenta total, de plus le nombre de sujets étudiés est souvent restreint (y compris les volontaires sains) ; la majorité des prélèvements du placenta sont réalisés à un stade avancé du développement alors que les anomalies de développement placentaires responsables des pathologies vasculaires de la grossesse trouvent leur origine dès le premier trimestre.

L'examen échographique du placenta fait partie des items systématiquement analysés en prénatal pour obtenir

les informations sur la morphologie, la localisation, le type d'insertion... Grâce aux avantages du Doppler énergie 3D définis précédemment, celui-ci a été récemment utilisé pour étudier la vascularisation du placenta humain in vivo.

La performance du Doppler énergie 3D pour la visualisation de la vascularisation placentaire a été évaluée pendant la grossesse par Matijevic et al. [24] : les branches d'un vaisseau principal du placenta au cours du 3e trimestre ont pu être objectivées, jusqu'aux vaisseaux tertiaires de la villosité. Comparée à la capacité de visualisation des vaisseaux placentaire par Doppler énergie 2D, la supériorité du Doppler énergie 3D en termes de nombre de vaisseaux visualisés était statistiquement significative pour des vaisseaux secondaires ($p = 0{,}03$) et pour des vaisseaux tertiaires ($p = 0{,}0008$).

Sur le plan quantitatif, les changements du débit sanguin intraplacentaire en Doppler 3D semblent visibles plus précocement que l'augmentation des résistances dans l'artère ombilicale en 2D [6]. La faisabilité et la reproductibilité de la quantification du signal Doppler par les indices VI, FI et VFI ont été clairement établies, in vitro et in vivo [5,21,25]. L'angiographie Doppler 3D a ainsi rapidement fait la preuve de sa supériorité tant sur le plan qualitatif, avec un meilleur degré de précision pour l'analyse morphologique des vaisseaux intra-placentaires, que sur le plan quantitatif. Cette approche tridimensionnelle a ensuite été utilisée pour l'étude de la vascularisation utéroplacentaire, permettant l'analyse concomitante du signal Doppler au sein du placenta et au sein du myomètre.

## Angiographie 3D utéroplacentaire : biopsies ou traçage manuel ?

La technique de détermination du ROI, traçage manuel ou utilisation de « biopsies », est variable selon les études. Les reproductibilités respectives de la technique « biopsie » et de la technique « traçage manuel » sont élevées en intra- et inter-observateur, avec malgré tout un avantage apparent pour la technique de traçage manuel [5,11].

Dans une étude de Tuuli et al., les indices Doppler quantifiés par traçage manuel et par biopsie (4 sphères par volume) ont été comparés : les résultats obtenus avec les deux approches étaient significativement corrélés, avec des coefficients de corrélations malgré tout peu élevés (VI, $r = 0{,}70$, $p < 0{,}001$ ; FI, $r = 0{,}59$, $p < 0{,}001$, VFI, $r = 0{,}69$, $p < 0{,}001$). De plus, le FI apparaissait significativement sous-estimé par la technique de « biopsie » ($p = 0{,}001$), et la dispersion des valeurs obtenues pour un même placenta était plus importante qu'avec le traçage manuel ($p < 0{,}001$) [26].

Ces résultats mettent en évidence une qualité technique plus élevée pour le traçage manuel, avec un meilleur niveau de reproductibilité. La reproductibilité plus faible obtenue avec la technique de biopsie est certainement la conséquence de deux facteurs : l'hétérogénéité de la vascularisation intraplacentaire [27] et la variabilité de positionnement du ROI par l'observateur. L'intérêt principal de la biopsie est sa facilité d'utilisation et la rapidité de sa mise en œuvre. L'impact clinique potentiel de son plus faible niveau de reproductibilité devra être évalué.

## Angiographie Doppler 3D placentaire en situation physiologique

Au premier trimestre, la vascularisation du placenta peut être étudiée dans son ensemble en utilisant le Doppler énergie 3D. La circulation placentaire est établie entre la 8e et la 12e semaine d'aménorrhée.

Au cours de la 5e SA, aucun signal Doppler énergie n'est détecté dans l'anneau vasculaire chorionique autour du sac gestationnel, et les contours du placenta restent imprécis. À partir de la 6e SA, les signaux Doppler dans le placenta deviennent détectables, les trois indices Doppler étant par ailleurs significativement corrélés avec l'âge gestationnel selon un modèle quadratique jusqu'à 12 SA dans une étude de Mercé et al. (VI : $r^2 = 0{,}30$, $p < 0{,}001$ ; FI : $r^2 = 0{,}33$, $p < 0{,}001$ ; VFI : $r^2 = 0{,}35$, $p < 0{,}001$) [28]. Une corrélation quadratique entre LCC et les indices Doppler n'a été observée que pour le FI de 7 à 11 SA dans l'étude de Junior et al. ($r = 0{,}332$, $p = 0{,}037$) [29]. Dans la majorité des études, les VI, FI et VFI du placenta restaient constant à partir de la 11e SA jusqu'au terme ou progressaient très lentement jusqu'au 2e trimestre, bien que le volume placentaire augmente régulièrement tout au long de la grossesse [30—34].

Le Doppler énergie 3D ne permet pas aujourd'hui de différencier le flux fœtal du flux maternel. Les indices Doppler 3D, relativement stables tout au cours de la grossesse, sont ainsi le reflet du développement de la circulation placentaire qui semble augmenter proportionnellement avec le gain de volume du placenta. Le FI, en traçage manuel, apparaît moins influencé par les réglages que le VI et le VFI [35] ; la dispersion des valeurs du FI reste faible au sein d'un même placenta [6] ou entre différentes études (Fig. 3).

D'autres auteurs ont évalué la vascularisation du placenta en situation physiologique à l'aide de biopsies. Dans un travail de Mercé et al., une seule sphère était positionnée au centre du placenta entre la plaque basale et la plaque choriale. Les indices mesurés étaient significativement corrélés à l'âge gestationnel de 14 à 40 SA (VI : $r = 0{,}29$, $p = 0{,}025$ ; FI : $r = 0{,}58$, $p < 0{,}001$ ; VFI : $r = 0{,}32$, $p = 0{,}013$) [6]. Utilisant 4 biopsies par placenta, ces résultats ont été confirmés par Noguchi et al. chez 208 grossesse normales de 12 à 40 SA [8] avec cependant un degré de corrélation plus faible (VI : $r = 0{,}331$, $p = 0{,}0001$ ; FI : $r = 0{,}139$, $p = 0{,}046$ ; VFI : $r = 0{,}309$, $p = 0{,}0001$). Une autre technique mettant en œuvre 5 biopsies entre la plaque basale et la plaque choriale a été appliquée dans une étude de Guiot et al. [9]. Testée sur 15 grossesses normales de 27 à 37 SA, cette technique n'a pas permis d'observer une corrélation entre indices Doppler 3D et âge gestationnel.

Les valeurs de référence des indices Doppler 3D en situation physiologique restent à valider sur une population plus large et en fonction de l'application de différents préréglages.

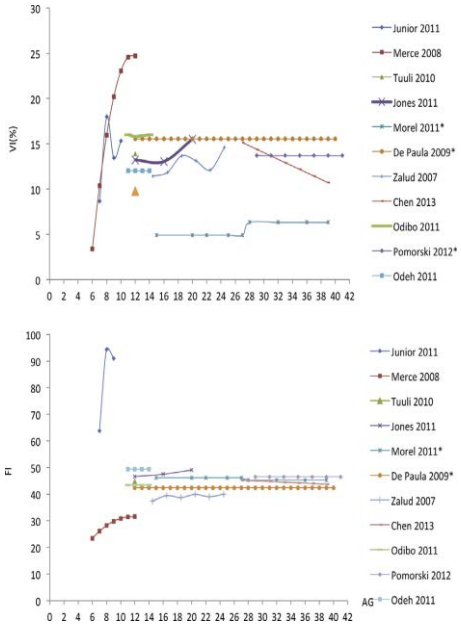


**Figure 3** Valeurs moyennes, rapportées dans la littérature, des indices Doppler énergie 3D du placenta en situation physiologique selon l'âge gestationnel par traçage manuel. *: valeur médiane.

*Average value of 3D power Doppler indices of physiological placenta according to gestational age that were reported in the literature. *: median value.*

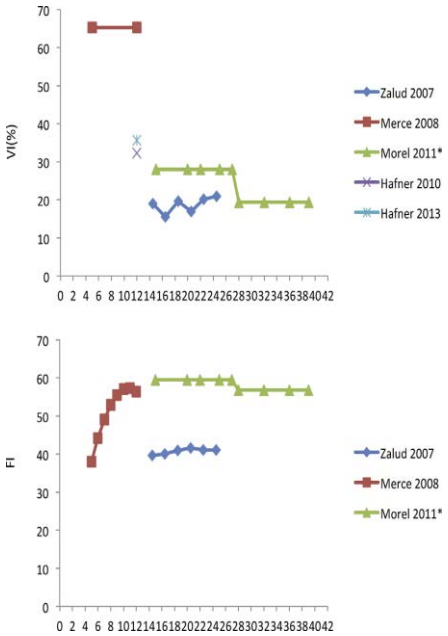


**Figure 4** Valeurs moyennes, rapportées dans la littérature, des indices Doppler du myomètre en situation physiologique par traçage manuel. Toutes les acquisitions de Doppler ont été effectuées par le Voluson® 730. *: valeur médiane.

*Average value of 3D power Doppler indices of manually traced myometrium in physiological pregnancy that reported in the literature. All the Doppler acquisitions were performed by Voluson® 730. *: median value.*

## Angiographie Doppler 3D: étude du myomètre en situation physiologique

En début de grossesse, les cellules trophoblastiques extravilleuses endovasculaires migrent vers la lumière des artères spiralées, tandis que les cellules trophoblastiques interstitielles pénètrent dans la paroi des vaisseaux. Au cours de ce processus, les artères spiralées perdent leurs capacités contractiles car les cellules trophoblastiques viennent remplacer les cellules musculaires lisses dans la tunique vasculaire. Leurs lumières restent donc béantes lors d'une invasion de bonne qualité [36]. En échographie, on visualise un vaste shunt au sein du myomètre en regard du placenta mais pas au niveau de la paroi utérine opposée au site d'insertion placentaire [2].

Le flux sanguin dans le lit placentaire a été quantifié pour la première fois par Doppler énergie 3D par l'équipe de Zalud et al. en 2007 [32]. Une zone hypoéchogène dans l'utérus à moins de 1 cm du placenta a été identifiée, correspondant aux artères spiralées. De 14 à 25 SA, les indices 3D de cette zone sont en corrélation linéaire avec l'âge gestationnel [32]. La vascularisation du myomètre sous-placentaire a été évaluée par Mercé et al. Les FI et VFI augmentaient avec l'âge gestationnel selon un modèle quadratique de 5 à 12 SA [28]. Après 28 SA, le VI et le VFI diminuaient significativement par rapport les valeurs du 2e trimestre [5]. Les valeurs moyennes sur la vascularisation du lit placentaire par traçage manuel des différentes études sont illustrées dans la Fig. 4.

## Angiographie Doppler 3D utéroplacentaire : intérêt potentiel en situation pathologique

### Pré-éclampsie

Chez les patientes présentant une pré-éclampsie, la technique de «biopsie 3D» montrait une chute significative des paramètres Doppler 3D pour les VI et VFI placentaires dès le premier trimestre (VI: $p < 0{,}001$; FI: $p = 0{,}001$; VFI: $p = 0{,}002$) [37], ainsi qu'une diminution des VI, FI et VFI placentaires aux 2e et 3e trimestre ($p < 0{,}01$) [7]. La vascularisation placentaire en cas de PE a été également évaluée par la méthode de traçage manuel. Le volume placentaire était significativement diminué dès le premier trimestre ($p < 0{,}003$) et jusqu'à terme chez ces patientes ($p = 0{,}002$) [33,38]. Le VI placentaire montrait une réduction significative à 12 SA [39]. Cette chute des trois indices placentaires a été observée dès le premier trimestre chez les femmes développant une PE et confirmée tout au long de la grossesse, mais n'était pas retrouvée chez les femmes développant une hypertension artérielle gravidique isolée [33,40]. Les valeurs de ces indices et leurs valeurs prédictives pour la PE sont détaillées dans le Tableau 1.

**Tableau 1** Indices du Doppler énergie 3D placentaire en cas de PE dans différentes études.
*Placental 3D power Doppler indices in the case of PE in different studies.*

| | Étude | | | | | |
|---|---|---|---|---|---|---|
| | Rizzo et al. [38] | Costa et al. [7] | Dar et al. [37] | Hafner et al. [39] | Odibo et al. [40] | Chen et al. [33] |
| L'âge gestationnel (SA) | 11~13+6 | 20~41 | 10+4~13+6 | 11~14 | 11~14 | 27~39 |
| Nombre de patientes | 332 normal vs 16 PE | 20 normal vs 17 PE | 234 normal vs 24 PE | 307 normal vs 10 PE | 290 normal vs 30 PE | 41 normal vs 27 PE |
| Technique de traçage | Manuel | 1 sphère entre plaque basale et plaque chorionique | 1 sphère dans le placenta | Manuel | Manuel | Manuel |
| Volume ($cm^3$) Moyenne (écart-type) | Sig. petit chez PE et PE prématuré vs normal | NA | NA | NA | 45,2 (18,8) vs 47,7 (21,6) NS | 342,6 (83,4) vs 254,3 (121,3) |
| VI médiane (écart interquartile) | NA | 8,9 (13,0) vs 0,5 (1,0) | 23,7 (10,6) vs 17,0 (7,2)[a] | 9,8 (5,9) vs 4,0 (3,1)[a] | 16,0 (10,1) vs 13,0 (7,0)[a] | 13,1 (5,4) vs 7,9 (4,2)[a] |
| FI moyenne (écart-type) | NA | 31,8 (7,6) vs 23,9 (8,7) | 52,6 (8,3) vs 47,0 (6,9) | NA | 43,4 (9,0) vs 40,3 (7,9) | 44,6 (7,5) vs 40,3 (6,9) |
| VFI médiane (écart interquartile) | NA | 25,8 (31,0) vs 2,5 (3,0) | 12,9 (7,1) vs 8,3 (3,8)[a] | NA | 7,4 (5,6) vs 5,4 (3,2)[a] | 5,9 (2,9) vs 3,3 (2,2)[a] |
| PRF (KHz) | NA | 0,6 | 0,6 | 0,9 | 0,9 | 0,9 |
| Gain | NA | NA | 1,6 | NA | NA | NA |
| WMF | NA | Low1 | 50 Hz | Low1 | NA | Low1 |
| Machine et sonde | Voluson 730, RAB4-8L | Voluson E8, RAB 6MHz | Voluson 730, transabdominal | Voluson 730, NA | Voluson 730, RAB 4-8L | Voluson 730, RAB4-8L |
| Se % (PE) | IPAU : 50 ; volume placenta : 56,3 ; IPAU + volume : 25,0 | NA | NA | NA | NA | NA |
| Sp % (PE) | IPAU : 96,7 ; volume placenta : 98,2 ; IPAU + volume : 99,7 | NA | NA | NA | NA | NA |
| VPP % (PE) | IPAU : 44,4 ; volume placenta : 60,0 ; IPAU + volume : 80,0 | NA | NA | NA | NA | NA |
| VPN % (PE) | IPAU : 97,6 ; volume placenta : 97,9 ; IPAU + volume : 96,5 | NA | NA | NA | NA | NA |
| Aire sous la courbe ROC pour prédiction de PE | NA | NA | VI : 78,9 %<br>FI : 77,6 %<br>VFI : 79,6 %<br>PAPPA : 75,5 %<br>IPAU : 74,5 %<br>PE sévère : VI : 83,2 % ;<br>FI : 80,0 %<br>VFI : 83,4 % | VI est un peu mieux qu'IPAU | Volume placenta : 0,67<br>VI : 0,71<br>FI : 0,69<br>VFI : 0,70 | NA |

SA : semaines d'aménorrhée ; VI : Vascularization Index ; FI : Flow Index ; VFI : Vascularization-Flow Index ; PRF ; *pulse repetition frequency* ; WMF : *wall motion filter* ; NS : non significatif ; NA : non applicable ; IPAU : index pulsatile de l'artère utérine ; Se, Sp : sensibilité, spécificité. VPP : valeur prédictive positive ; VPN : valeur prédictive négative ; PAPPA : *Pregnancy-associated plasma protein A* ; Sig. : significatif.

[a] Moyenne (écart-type).

Une diminution des indices placentaire 3D apparaît plus tôt que l'anomalie de l'index de pulsatilité (IP) des artères utérines [37,39]. Néanmoins, la capacité de prédiction de la PE par les indices 3D placentaires n'a pas montré sa supériorité par rapport à l'IP de l'artère utérine en Doppler 2D sauf dans le cas de la PE sévère [39]. D'après l'analyse morphométrique des placentas issus de PE malgré l'adaptation potentielle des vaisseaux fœtaux en réponse à l'hypoxémie chronique causée par la PE, la vascularisation villositaire n'est pas significativement influencée [41—43]. Le flux sanguin étudié dans le placenta est une combinaison de la vascularisation villositaire et du flux maternel dans la chambre intervilleuse. L'étude sur la vascularisation du lit placentaire situé dans le myomètre semble plus intéressante en considérant la physiopathologie de cette maladie. De plus, la combinaison de ces paramètres en Doppler 3D avec certains biomarqueurs serait intéressante à évaluer pour améliorer la prédiction de PE.

## Retard de croissance intra-utérin

L'origine placentaire du RCIU doit se concevoir à la fois sur le versant quantitatif, par défaut de perfusion et d'apport, et sur le versant qualitatif, par anomalie des fonctions de transferts des nutriments vers le fœtus. Un modèle pharmacologique de RCIU chez le lapin grâce à l'utilisation d'un inhibiteur de NO a été développé par notre groupe [44]. Au 28e jour de la gestation, les indices de vascularisation du placenta (VI, FI et VFI) étaient analysés et des prélèvements en vue d'analyses morphométriques du placenta effectués. Le nombre de capillaires fœtaux, de même que les indices Doppler, étaient significativement diminués dans les placentas issus du modèle RCIU comparés avec ceux du groupe témoin (VI : 2,6 [1,4 ;6,0] vs 7,6 [3,5 ; 12,6], $p < 0,05$ ; FI : 28,7 [26,5 ; 31,3] vs 32,9 [28,3 ; 38,1], $p < 0,05$ ; VFI : 0,8 [0,4 ; 1,8] vs 2,5 [1,1 ; 4,1], $p < 0,05$).

Les indices de vascularisation placentaire chez les patientes dont le fœtus présente un RCIU ont été étudiés par plusieurs équipes. Malgré les différences dans les réglages des échographes et dans les techniques de définition de la ROI (segmentation manuelle ou biopsie sphérique), une diminution des VI et VFI était toujours observée en cas de RCIU aux 2e et 3e trimestres [8,9,34]. Le FI semblerait plus spécifique pour diagnostiquer le RCIU sévère car sa diminution n'était observée qu'en cas de diastole nulle ou de reverse flow ombilical lors du Doppler 2D [9]. La diminution des indices 3D était mise en évidence soit dans la partie périphérique du placenta soit dans son intégralité, mais n'était pas retrouvée lors de l'étude de sa partie centrale en cas de RCIU au 2e trimestre. Une corrélation positive était confirmée entre les indices 3D et la sévérité de RCIU [45]. Au 1er trimestre, tous les paramètres vasculaires du placenta mesurés par Doppler 3D en cas de RCIU restaient similaires avec ceux mesurés chez les témoins [39,40,46]. Une étude concernant une population ayant une concentration de protéine plasmatique placentaire de type A (PAPP-A) basse [47] retrouvait un volume placentaire significativement diminué dans cette population par rapport aux valeurs de références. Les indices 3D du placenta étaient diminués uniquement en cas de RCIU présentant une valeur anormale de l'IP de l'artère utérine. Les valeurs de ces indices sont reportées dans le Tableau 2.

Les mécanismes de la dysfonction placentaire peuvent varier selon le type de RCIU : une implication des compartiments maternel et fœtal pour les RCIU d'apparition tardive, une implication du compartiment maternel plus importante pour le RCIU précoce [48]. Ces hypothèses semblent expliquer la bonne valeur prédictive du Doppler énergie 3D placentaire [34].

## Intérêt de l'étude du lit placentaire myométrial en situation pathologique

Un défaut d'invasion trophoblastique et l'absence de transformation des artères spiralées sont associés à la PE précoce, au RCIU et à l'avortement spontané ainsi qu'à la rupture prématurée des membranes [1]. Dans l'étude de Costa et al., dès le 2e trimestre, des « biopsies virtuelles » ont été réalisées au niveau de la plaque choriale, de la plaque basale et de la région entre ces deux plaques. Les indices 3D étaient significativement diminués en cas de PE non seulement au niveau du parenchyme placentaire mais aussi dans la région de la plaque basale (qui correspond au lit placentaire) [7]. Au premier trimestre, une évaluation sur l'invasion trophoblastique par Doppler énergie 3D a été réalisée par Hafner et al. : la zone du myomètre sous-placentaire ayant une épaisseur au moins de 1 cm a été étudiée [39]. Les VI du placenta et du myomètre étaient significativement diminués chez les femmes développant par la suite une PE ou hypertension artérielle gestationnelle. De plus, le VI du myomètre montrait une supériorité pour la prédiction de la PE par rapport au VI placentaire ou aux indices Doppler 2D. Sur une population plus large (4325 femmes enceintes), le VI du lit placentaire était fortement réduit en cas de maladie plus sévère (PE sévère, hypertension artérielle gestationnelle, PE avec RCIU ou prématurité). En intégrant la parité et l'IMC dans le modèle, l'IP de l'artère utérine à 22 SA avait une meilleure sensibilité pour détecter la PE sévère. Néanmoins, le VI du lit placentaire au premier trimestre était toujours le meilleur paramètre pour détecter les grossesses avec issues péjoratives [49]. Les valeurs de ces indices 3D du lit placentaire en cas de grossesse pathologique sont détaillées dans le Tableau 3.

Il n'y a que peu d'études sur la vascularisation du lit placentaire. Or le flux maternel sanguin à vitesse lente et la pression du sang maternel entrant dans la chambre intervilleuse peuvent influencer l'architecture des villosités et donc les échanges des nutriments. Ceux-ci sont aussi influencés par la transformation des artères spiralées et la formation des shunts myométriaux. Le Doppler énergie 3D fourni une technique d'exploration non invasive pour évaluer les flux du lit placentaire in vivo. Avec ces résultats préliminaires, le Doppler 3D quantitatif du lit placentaire paraît être un outil prometteur pour dépister les femmes à risque de développer des pathologies de la vascularisation utéroplacentaire. Néanmoins, la définition du ROI est différente selon les études sur le lit placentaire. Les auteurs recommandent de considérer toute la partie du myomètre en regard du placenta comme étant le lit placentaire [1]. Les shunts myométriaux semblent jouer un rôle essentiel pour la

**Tableau 2** Valeur des indices Doppler énergie 3D placentaire en cas de RCIU dans différents études.
*Placental 3D power Doppler indices in the case of IUGR in different studies.*

| | Étude | | | | | | | |
|---|---|---|---|---|---|---|---|---|
| | Guiot et al. [9] | Noguchi et al. [8] | Rizzo et al. [47] | Hafner et al. [39] | Odibo et al. [40] | Odeh et al. [46] | Luria et al. [45] | Pomorski et al. [34] |
| L'âge gestationnel (SA) | 23~37 | 32~40 | 11~13 +6 | 11~14 | 11~14 | 11~13 +6 | 25~38 | 29~42 |
| Nombre de patientes | 15 normal vs 30 RCIU | 79 normal vs 10 RCIU | 84 PAPP-A < 0,4MoM, dont 57 normal, 16 RCIU avec IPAU normal vs 11 RCIU avec IPAU anormal | 307 normal vs 41 RCIU | 290 normal vs 31 RCIU | 191 normal vs 10 RCIU | 20 normal vs 20 RCIU | 55 normal vs 20 RCIU |
| Technique de traçage | 5 sphères/placenta | 3~4 sphères/placenta | Manuel | Manuel | Manuel | Manuel | 6 sphères/placenta | Manuel |
| Volume ($cm^3$) Moyenne (écart-type) | NA | NA | RCIU : Sig. diminué par rapport les valeurs normales | NA | 45,9 (19,0) vs 40,6 (18,2) NS | 55,7 (20,5) vs 48,1 (21,4) NS | NA | 334,9 (89,6) vs 242,5 (67,2) |
| VI médiane (écart interquartile) | 37,1 (0–99,6) vs 28,6 (0–99,9) | 8,0 (4,6–11,3) vs 2,1 (1,3–2,8) | Sig. diminué en cas RCIU + IPAU anormal | 9,8 (5,9) vs 8,3 (5,4)[a] NS | 15,9 (10,0) vs 14,4 (8,5)[a] NS | 12,0 (7,1) vs 14,5 (8,5)[a] NS | 15 (14,5) vs 9,7 (10,3)[a] | 13,7 (3,8–33) vs 5,8 (0,6–14,5) |
| FI moyenne (écart-type) | 31,0 (20,4–48,8) vs 25,7 (0–54,6)[b] | 32,4 (29,8–35,4) vs 27,0 (26,0–33,2)[b] | Sig. diminué en cas RCIU + IPAU anormal | NA | 43,2 (8,8) vs 43,5 (10,5) NS | 49,4 (6,1) vs 50,6 (8,7) NS | 36,8 (5,7) vs 33,3 (6,6) | 46,6 (6,5) vs 40,9 (7,3) |
| VFI médiane (écart-interquartile) | 11,3 (0,01–35,9) vs 7,8 (0–54,3) | 2,7 (1,6–3,9) vs 0,7 (0,4–0,9) | Sig. diminué en cas RCIU + IPAU anormal | NA | 7,3 (5,5) vs 6,7 (4,7)[a] NS | 6,2 (4,3) vs 7,8 (5,6)[a] NS | 5,9 (5,8) vs 3,7 (4,2)[a] | 6,0 (1,3–15,0) vs 2,3 (0,3–7,7) |
| PRF KHz | 0,9 | 0,6 | 0,9 | 0,9 | 0,9 | 0,9 | 0,6 | 0,9 |
| Gain | NA | NA | NA | NA | NA | NA | NA | SNG |
| WMF | Low 2 | Low1 | NA | Low1 | NA | Low1 | Moyen | Low 1 |
| Machine et sonde | Voluson 730, transabdominal 5–7MHz | Voluson 730, transabdominal 2–5 MHz | Voluson 730, RAB 4–8L | Voluson 730, NA | Voluson 730, RAB 4–8L | Voluson 730, transabdominal 3,5–5 MHz | Voluson E8, transabdominal 3,5 MHz | Voluson E8, RAB 4–8L |
| Se % (RCIU) | NA | NA | NA | NA | NA | NA | NA | Volume : 60,0 VI : 65,0 ; FI : 40,0 ; VFI : 70,0[c] |
| Sp % (RCIU) | NA | NA | NA | NA | NA | NA | NA | NA |
| VPP % (RCIU) | NA | NA | NA | NA | NA | NA | NA | NA |
| VPN % (RCIU) | NA | NA | NA | NA | NA | NA | NA | NA |
| Aire sous la courbe ROC pour prédiction RCIU | NA | NA | NA | NA | Volume : 0,59 ; VI : 0,62 ; FI : 0,57 ; VFI : 0,58 | NA | NA | Volume : 0,795 ; VI : 0,825 ; FI : 0,712 ; VFI : 0,818 |

SA : semaines d'aménorrhée ; VI : Vascularization Index ; FI : Flow Index ; VFI : Vascularization-Flow Index ; PRF ; *pulse repetition frequency* ; WMF : *wall motion filter* ; NS : non significatif. NA : non applicable. IPAU : index pulsatile de l'artère utérine. Se, Sp : sensibilité, spécificité. VPP : valeur prédictive positive. VPN : valeur prédictive négative ; SNG : *sub-noise gain* ; PAPPA : *pregnancy-associated plasma protein A* ; Sig. : significatif.

[a] Moyenne (écart-type).

[b] Médiane (interquartile).

[c] Valeur de Se pour Sp de 80 %.

**Tableau 3** Indices Doppler énergie 3D du lit placentaire en cas pathologique (PE et RCIU) dans différentes études.
*3D power Doppler indices of placental bed in pathological cases (PE and IUGR) in different studies.*

| | Étude | | |
|---|---|---|---|
| | Costa et al. [7] | Hafner et al. [39] | Hafner et al. [49] |
| L'âge gestationnel (SA) | 20∼41 | 11∼14 | 11∼14 |
| Nombre de patientes | 20 normal vs 17 PE | 307 normal vs 10 PE vs 41 RCIU | 3562 normal vs 63 PE vs 503 RCIU |
| Technique de traçage | 1 sphère dans plaque basale | Manuel | Manuel |
| Volume ($cm^3$) | NA | NA | NA |
| VI médiane (écart interquartile) | 23,4 (20,6) vs 6,0 (18,9)[a] | 32,3 (12,4) vs 15,9 (10,2) vs 30,4 (11,3)[a,b] | 35,6 (12,9) vs 19,4 (11,4) vs 31,4 (13,9)[a] |
| FI moyenne (écart-type) | 45,4 (17,9) vs 39,9 (12,8) NS | NA | NA |
| VFI médiane (écart-interquartile) | 49,0 (71,8) vs 16,6 (22,5)[a] | NA | NA |
| PRF (KHz) | 0,6 | 0,9 | 0,9 |
| Gain | NA | NA | NA |
| WMF | Low1 | Low1 | Low1 |
| Machine et sonde | Voluson E8, transabdominal 6 MHz | Voluson 730, NA | Voluson 730, NA |
| Se % | NA | NA | VI pour PE : 51,6, pour RCIU sévère : 14,5 |
| Sp % | NA | NA | VI pour PE : 90,6, pour RCIU sévère : 91,1 |
| VPP % | NA | NA | NA |
| VPN % | NA | NA | NA |
| Aire sous la courbe ROC | NA | VI est mieux qu'IPAU et le VI placentaire | VI est le meilleur paramètre pour détecter les grossesses avec issues péjoratives |

SA : semaines d'aménorrhée ; VI : Vascularization Index ; FI : Flow Index ; VFI : Vascularization-Flow Index ; PRF ; *pulse repetition frequency* ; WMF : *wall motion filter* ; NS : non significatif. NA : non applicable. IPAU : index pulsatile de l'artère utérine. Se, Sp : sensibilité, spécificité. VPP : valeur prédictive positive. VPN : valeur prédictive négative.
[a] Moyenne (écart-type).
[b] Non significatif entre groupe normal et groupe RCIU.

résistance vasculaire de la vascularisation utéroplacentaire [2], surtout en cas de PE et/ou de RCIU précoce.

## Conclusion

Les études sur l'utilisation du Doppler énergie 3D en cours de grossesse sont nombreuses car il permet de détecter des flux placentaires et myométriaux lents. D'après cette revue, les indices quantitatifs du Doppler énergie 3D montrent un grand intérêt pour l'évaluation de la vascularisation utéroplacentaire. Cette technique de Doppler énergie 3D pourrait permettre un calcul individuel de risque de dysfonction vasculaire placentaire dans la population générale. Il serait ainsi possible d'évaluer l'impact d'une surveillance adaptée au niveau de risque de la grossesse.

Néanmoins, si la corrélation entre les indices de vascularisation et le flux réel a été démontré in vitro et chez l'animal, la signification précise des indices reste incertaine tant en termes de débit réel mesuré que de nature des vaisseaux étudiés. L'influence des réglages de la machine, principalement le gain, le WMF et la PRF, et les phénomènes d'atténuation sont des critères à prendre en compte et nécessitent de rester prudent quant à la possible généralisation de l'utilisation de la technique. Concomitamment à l'élargissement des champs potentiels d'application clinique du Doppler énergie, les recherches fondamentales doivent être poursuivies afin d'améliorer notre maîtrise de cette nouvelle technique.

## Déclaration d'intérêts

Les auteurs déclarent ne pas avoir de conflits d'intérêts en relation avec cet article.

## Remerciement

Le premier auteur est soutenu par une bourse de thèse financée par China Scholarship Council pour ses études à l'université de Lorraine.

## Références

[1] Burton GJ, Woods AW, Jauniaux E, Kingdom JCP. Rheological and physiological consequences of conversion of the maternal spiral arteries for uteroplacental blood flow during human pregnancy. Placenta 2009;30:473–82.

[2] Schaaps J-P, Tsatsaris V, Goffin F, Brichant J-F, Delbecque K, Tebache M, et al. Shunting the intervillous space: new concepts in human uteroplacental vascularization. Am J Obstet Gynecol 2005;192:323—32.
[3] Sibai B, Dekker G, Kupferminc M. Pre-eclampsia. Lancet 2005;365:785—99.
[4] Lovgren TR, Dugoff L, Galan HL. Uterine artery Doppler and prediction of preeclampsia. Clin Obstet Gynecol 2010;53: 888.
[5] Morel O, Grangé G, Fresson J, Schaaps JP, Foidart JM, Cabrol D, et al. Vascularization of the placenta and the sub-placental myometrium: feasibility and reproducibility of a three-dimensional power Doppler ultrasound quantification technique. A pilot study. J Matern Fetal Neonatal Med 2011;24:284—90.
[6] Mercé LT, Barco MJ, Bau S, Kupesic S, Kurjak A. Assessment of placental vascularization by three-dimensional power Doppler''vascular biopsy'' in normal pregnancies. Croat Med J 2005;46:765.
[7] Costa J, Rice H, Cardwell C, Hunter A, Ong S. An assessment of vascularity and flow intensity of the placenta in normal pregnancy and pre-eclampsia using three-dimensional ultrasound. J Matern Fetal Neonatal Med 2010;23:894—9.
[8] Noguchi J, Hata K, Tanaka H, Hata T. Placental vascular sonobiopsy using three-dimensional power Doppler ultrasound in normal and growth restricted fetuses. Placenta 2009;30:391—7.
[9] Guiot C, Gaglioti P, Oberto M, Piccoli E, Rosato R, Todros T. Is three-dimensional power Doppler ultrasound useful in the assessment of placental perfusion in normal and growth-restricted pregnancies? Ultrasound Obstet Gynecol 2008;31:171—6.
[10] Qin J, Wang J, Lu W, Li Y, Yao W, Qian Y. Comparison of reproducibility of manual and sphere contour methods for the measurement of vascularization in cervical carcinoma using the virtual organ computer-aided analysis II system. JUM 2010;29:1801—10.
[11] Mercé LT, Barco MJ, Bau S. Reproducibility of the study of placental vascularization by three-dimensional power Doppler. J Perinat Med 2004;32:228—33.
[12] Martins WP, Raine-Fenning NJ, Ferriani RA, Nastri CO. Quantitative three-dimensional power Doppler angiography: a flow-free phantom experiment to evaluate the relationship between color gain, depth and signal artifact. Ultrasound Obstet Gynecol 2010;35:361—8.
[13] Raine-Fenning NJ, Nordin NM, Ramnarine KV, Campbell BK, Clewes JS, Perkins A, et al. Evaluation of the effect of machine settings on quantitative three-dimensional power Doppler angiography: an in-vitro flow phantom experiment. Ultrasound Obstet Gynecol 2008;32:551—9.
[14] Schulten-Wijman MJNC, Struijk PC, Brezinka C, De Jong N, Steegers EAP. Evaluation of volume vascularization index and flow index: a phantom study. Ultrasound Obstet Gynecol 2008;32:560—4.
[15] Morel O, Pachy F, Chavatte-Palmer P, Bonneau M, Gayat E, Laigre P, et al. Correlation between uteroplacental three-dimensional power doppler indices and true uterine blood flow: evaluation in a pregnant sheep model. Ultrasound Obstet Gynecol 2010;36:635—40.
[16] Collins SL, Stevenson GN, Noble JA, Impey L, Welsh AW. Influence of power Doppler gain setting on Virtual Organ Computer AnaLysis (VOCAL) indices in vivo: can use of the individual sub-noisegain (SNG) level optimise information? Ultrasound Obstet Gynecol 2012;40:75—80.
[17] Sanderson J, Wu L, Mahajan A, Meriki N, Henry A, Welsh AW. Selection of the sub-noise gain level for acquisition of VOCAL data sets: a reliability study. Ultrasound Med Biol 2014;40:562—7.
[18] Rubin JM, Adler RS, Fowlkes JB, Spratt S, Pallister JE, Chen JF, et al. Fractional moving blood volume: estimation with power Doppler US. Radiology 1995;197:183—90.
[19] Welsh A, Collins S, Stevenson G, Noble J, Impey L. Inapplicability of the Fractional Moving Blood Volume (FMBV) technique to standardise VOCAL indices for quantified power Doppler. Ultrasound Obstet Gynecol 2012;40:688—92.
[20] Soares CA, Miyague AH, Mauad Filho F, Raine-Fenning N, Martins WP. The fractional moving blood volume (FMBV) concept can be applied to 3D power Doppler quantification. Ultrasound Obstet Gynecol 2012;41:98—9.
[21] Raine-Fenning NJ, Nordin NM, Ramnarine KV, Campbell BK, Clewes JS, Perkins A, et al. Determining the relationship between three-dimensional power Doppler data and true blood flow characteristics: an in vitro flow phantom experiment. Ultrasound Obstet Gynecol 2008;32:540—50.
[22] Brosens IA, Robertson WB, Dixon HG. The role of the spiral arteries in the pathogenesis of preeclampsia. Obstet Gynecol Annu 1972;1:177—91.
[23] Kaufmann P. Endovascular Trophoblast Invasion: Implications for the Pathogenesis of Intrauterine Growth Retardation and Preeclampsia. Biol Reprod 2003;69:1—7.
[24] Matijevic R, Kurjak A. The assessment of placental blood vessels by three-dimensional power Doppler ultrasound. J Perinat Med 2002;30:26—32.
[25] Raine-Fenning NJ, Clewes JS, Kendall NR, Bunkheila AK, Campbell BK, Johnson IR. The interobserver reliability and validity of volume calculation from three-dimensional ultrasound datasets in thein vitro setting. Ultrasound Obstet Gynecol 2003;21:283—91.
[26] Tuuli MG, Houser M, Odibo L, Huster K, Macones GA, Odibo AO. Validation of placental vascular sonobiopsy for obtaining representative placental vascular indices by three-dimensional power Doppler ultrasonography. Placenta 2010;31:192—6.
[27] Morel O, Tsatsaris V, Chavatte-Palmer P. First-trimester 3-dimensional power Doppler for the screening of preeclampsia: the analysis of a greater proportion of the uteroplacental unit might improve the accuracy of the method. Am J Obstet Gynecol 2011;204:e4—5 [author reply e5—6].
[28] Mercé LT, Barco MJ, Alcázar JL, Sabatel R, Troyano J. Intervillous and uteroplacental circulation in normal early pregnancy and early pregnancy loss assessed by 3-dimensional power Doppler angiography. Am J Obstet Gynecol 2009;200:315.e1—8.
[29] Júnior EA, Nardozza MLM, Nowak PM, Rolo LC, Filho HAG, et al. Three-dimensional power Doppler placental vascularisation indices in early pregnancy: A pilot study. J Obstet Gynaecol 2011;31:283—5.
[30] De Paula C, Ruano R, Campos JA, Zugaib M. Quantitative analysis of placental vasculature by three-dimensional power Doppler ultrasonography in normal pregnancies from 12 to 40 weeks of gestation. Placenta 2009;30:142—8.
[31] Jones NW, Raine-Fenning NJ, Mousa HA, Bradley E, Bugg GJ. Evaluating the intra-and interobserver reliability of three-dimensional ultrasound and power Doppler angiography (3D-PDA) for assessment of placental volume and vascularity in the second trimester of pregnancy. Ultrasound Med Biol 2011;37:376—85.
[32] Zalud I, Shaha S. Evaluation of the utero-placental circulation by three-dimensional Doppler ultrasound in the second trimester of normal pregnancy. J Matern Fetal Neonatal Med 2007;20:299—305.
[33] Chen C-Y, Wang K-G, Chen C-P. Alteration of vascularization in preeclamptic placentas measured by three-dimensional power Doppler ultrasound. J Matern Fetal Neonatal Med 2013;26:1616—22.
[34] Pomorski M, Zimmer M, Florjanski J, Michniewicz J, Wiatrowski A, Fuchs T, et al. Comparative analysis of placental vasculature and placental volume in normal and IUGR pregnancies with the

use of three-dimensional Power Doppler. Arch Gynecol Obstet 2012;285:331–7.
[35] Morel O. Étude de la vascularisation utéroplacentaire par angiographie Doppler énergie tridimensionnelle. Université Paris XI; 2012.
[36] Ramsey EM. The story of the spiral arteries. J Reprod Med 1981;26:393–9.
[37] Dar P, Gebb J, Reimers L, Bernstein PS, Chazotte C, Merkatz IR. First-trimester 3-dimensional power Doppler of the utero-placental circulation space: a potential screening method for preeclampsia. Am J Obstet Gynecol 2010;203:238e1–7.
[38] Rizzo G, Capponi A, Cavicchioni O, Vendola M, Arduini D. First trimester uterine Doppler and three-dimensional ultrasound placental volume calculation in predicting pre-eclampsia. Eur J Obstet Gynecol Reprod Biol 2008;138:147–51.
[39] Hafner E, Metzenbauer M, Stümpflen I, Waldhör T, Philipp K. First trimester placental and myometrial blood perfusion measured by 3D power Doppler in normal and unfavourable outcome pregnancies. Placenta 2010;31:756–63.
[40] Odibo AO, Zhong Y, Longtine M, Tuuli M, Odibo L, Cahill AG, et al. First-trimester serum analytes, biophysical tests and the association with pathological morphometry in the placenta of pregnancies with preeclampsia and fetal growth restriction. Placenta 2011;32:333–8.
[41] Mayhew TM, Ohadike C, Baker PN, Crocker IP, Mitchell C, Ong SS. Stereological investigation of placental morphology in pregnancies complicated by pre-eclampsia with and without intrauterine growth restriction. Placenta 2003;24:219–26.
[42] Van Oppenraaij RHF, Bergen NE, Duvekot JJ, de Krijger RR, Hop Ir WCJ, Steegers EAP, et al. Placental vascularization in early onset small for gestational age and preeclampsia. Reprod Sci 2011;18:586–93.
[43] Roberts DJ, Post MD. The placenta in pre-eclampsia and intrauterine growth restriction. J Clin Pathol 2008;61:1254–60.
[44] Lecarpentier E, Morel O, Tarrade A, Dahirel M, Bonneau M, Gayat E, et al. Quantification of utero-placental vascularization in a rabbit model of IUGR with three-dimensional power Doppler angiography. Placenta 2012;33:769–75.
[45] Luria O, Barnea O, Shalev J, Barkat J, Kovo M, Golan A, et al. Two-dimensional and three-dimensional Doppler assessment of fetal growth restriction with different severity and onset. Prenat Diagn 2012;32:1174–80.
[46] Odeh M, Ophir E, Maximovsky O, Grinin V, Bornstein J. Placental volume and three-dimensional power Doppler analysis in prediction of pre-eclampsia and small for gestational age between week 11 and 13 weeks and 6 days of gestation. Prenat Diagn 2011;31:367–71.
[47] Rizzo G, Capponi A, Pietrolucci ME, Capece A, Arduini D. First-trimester placental volume and vascularization measured by 3-dimensional power Doppler sonography in pregnancies with low serum pregnancy-associated plasma protein a levels. J Ultrasound Med 2009;28:1615–22.
[48] Kovo M, Schreiber L, Bar J. Placental vascular pathology as a mechanism of disease in pregnancy complications. Thromb Res 2013;131 Suppl. 1:S18–21.
[49] Hafner E, Metzenbauer M, Stümpflen I, Waldhör T. Measurement of placental bed vascularization in the first trimester, using 3D-power-Doppler, for the detection of pregnancies at-risk for fetal and maternal complications. Placenta 2013;34:892–8.

## 3.3 Imagerie par résonance magnétique

L'imagerie par résonance magnétique (IRM) fonctionnelle est un outil qui n'a été mis en œuvre que très récemment en obstétrique. Il fournit de nouvelles perspectives pour l'étude de la physiologie du placenta humain. L'IRM dynamique a été utilisée pour la mesure de flux sanguins et la perméabilité vasculaire.

La perfusion placentaire humaine a été évaluée *in vivo* à partir de 20 SA et jusqu'à terme par IRM en appliquant les séquences en écho planar en non-sélectif/ sélectif inversion-récupération en 1998 [137]. La variabilité des mesures en cas de grossesse normale a été estimée avec un temps de balayage de 400 secondes. La vitesse moyenne de la perfusion observée était de 176 (erreur standard= ±24) ml/100mg/min.

Trois approches IRM pourraient être utilisées pour la mesure de la perfusion placentaire. La première est basée sur des produits de contraste. Cependant, l'utilisation de produits de contraste est à ce jour non recommandée chez les femmes enceintes sauf dans les situations exceptionnelles (par exemple en cas de suspicion de placenta accreta, situation à risque vital maternel). La deuxième approche est celle de la mesure des coefficients de diffusion de l'eau [138]. La troisième consiste à utiliser les changements des valeurs des temps de relaxation [139].

Les études basées sur une utilisation de produit de contraste ont montré que la perfusion dans un organe peut être quantifiée par IRM dynamique [140]. La perfusion placentaire a été évaluée par IRM avec injection de produit de contraste chez la souris [141,142], en utilisant des séquences pondérées T1 en écho de gradient rapide (*fast spoiled gradient-echo*). Cependant, l'innocuité des produits de contraste gadotériques n'a pas été définitivement démontrée chez la femme enceinte. Il n'y a pas de consensus quant aux risques fœtaux liés à une exposition maternelle aux produits de contraste IRM [143–145]. Plusieurs séries ont permis de mettre en évidence l'absence d'effets à long terme après IRM fœtale injectée, mais l'absence de données solides quant au passage transplacentaire du gadolinium doit conduire à rester prudents [146,147].

D'autres séquences IRM, telles que les acquisitions BOLD (*blood oxygen level dependent*) semblent être prometteuses. Le phénomène physique à la base de la séquence BOLD repose sur le caractère paramagnétique de la désoxyhémoglobine qui peut par conséquent permettre de réduire le rapport signal/bruit [148]. Cet effet peut

permettre d'étudier les changements de niveaux d'oxygénation dans les tissus fœtaux. Une augmentation des taux d'oxygène délivrés au sein du cerveau fœtal a été observée chez les fœtus RCIU. L'effet observé en séquence BOLD peut être modifié par différents facteurs : espèce animale étudiée, fœtus normaux vs RCIU par exemple. La réponse fœtale observée peut être différente sous hyper ou hypo-oxygénation maternelle. De plus, un contexte d'anesthésie et de procédure chirurgicale peut également modifier les réponses observées aux changements d'oxygénation. Le rapport entre niveau d'oxygène tissulaire et réponse observée en BOLD apparaît donc complexe à interpréter [149].

## Hypothèse et stratégies

La vascularisation utéro-placentaire est donc essentielle pour le développement du fœtus et le bon déroulement de la grossesse. En clinique, elle n'est aujourd'hui évaluée en pratique courante que par Doppler bidimensionnel pulsé. Les flux quantifiés par Doppler pulsé dans les vaisseaux afférents de l'unité utéro-placentaire, les artères utérines ou ombilicales, ne sont que partiellement le reflet de l'hémodynamique intra-placentaire réelle. Avec l'IP de l'artère utérine du premier trimestre, le taux de détection de la PE avant 34 SA n'est que de 59% avec 5% de taux de faux positifs ou de 75% avec 10% de taux de faux positifs [132]. De plus, il n'existe pas de corrélation correcte entre spectre Doppler 2D et constatations histologiques [150]. Les performances cliniques de cet examen ne sont donc pas satisfaisantes.

La vascularisation utéro-placentaire peut aujourd'hui être directement évaluée *in vivo* par Doppler angiographie 3D et par IRM. La stéréologie est par ailleurs une technique quantitative de choix en *ex vivo*.

Le Doppler énergie 3D est un outil facile à utiliser en clinique et les indices quantitatifs calculés à partir du volume Doppler semblent prometteurs pour le dépistage de la PE [8,151]. Néanmoins, les indices sont influencés par divers facteurs physiques tels que la position placentaire, l'épaisseur de la paroi abdominale, et les réglages de l'appareil, notamment la PRF, le gain et le WMF. De plus, la quantification du signal est gérée automatiquement par le logiciel VOCAL™, et la signification physiologique de ces indices n'est pas claire.

Le but principal de cette thèse est d'évaluer les nouvelles approches d'imagerie quantitative de la vascularisation utéro-placentaire sur le plan de leur valeur discriminative entre situation physiologique et pathologique, ainsi que sur le plan de leurs limites techniques. Deux axes de travail principaux ont été développés : l'évaluation en clinique et sur modèles expérimentaux.

Avec l'approche clinique, les performances des indices Doppler énergie 3D au premier trimestre pour dépister la PE et/ou le RCIU ont été évaluées (cohorte PLACENTA 3D, chapitre 4). Par ailleurs, une évaluation de la corrélation entre les indices 3DPD et les indices stéréologiques a été réalisée chez la femme enceinte au troisième trimestre (étude EVUPA, chapitre 5). L'impact des paramètres de réglage de la machine et des paramètres physiologiques a été évalué à la fois en clinique

(PLACENTA 3D chapitre 4.2, EVUPA chapitre 5.3) et sur modèle animal (modèle de brebis gestante, chapitre 6). Enfin, les techniques Doppler 3D et stéréologiques ont été évaluées sur un modèle animal de RCIU (modèle de brebis gestante, chapitre 7).

# *Partie II. Approche Clinique*

## Chapitre 4. Etude PLACENTA 3D

La prédiction de la PE et/ou du RCIU reste un problème majeur en clinique. L'approche clinique actuelle repose essentiellement sur le Doppler pulsé en 2 dimensions de l'artère utérine et/ou l'artère ombilicale. Les limites de cette technique ont été largement discutées dans le chapitre précédent. Le Doppler angiographie 3D en mode énergie présente l'intérêt d'être une approche qui permet d'évaluer et de quantifier le signal Doppler directement au sein de l'unité utéro-placentaire *in vivo,* sans utiliser de produit de contraste. Cette technique, basée sur le calcul de ratios et d'intensités de voxels couleur dans un volume d'intérêt (VOI), fournit trois indices : le *Vascularization Index* (VI), le *Flow Index* (FI) et le *Vascularization-Flow Index* (VFI). Récemment, une large cohorte de 4 325 femmes a permis d'évaluer la valeur prédictive du VI du lit placentaire (*placental bed* VI-PBVI) au premier trimestre [9]. Le PBVI présentait la meilleure valeur prédictive pour la survenue de complications de la grossesse telles que : hypertension artérielle gravidique, PE avec RCIU sévère et/ou prématurité ; par rapport au Doppler des artères utérines au premier et deuxième trimestre et le dosage de la PAPP-A. Les indices Doppler énergie 3D (3DPD) semblent ainsi être un nouveau marqueur prometteur pour détecter des défauts précoces de la placentation au premier trimestre. Couplé avec les autres marqueurs précédemment décrits, notre capacité de prédiction de la PE et du RCIU pourrait être très largement améliorée. Néanmoins, dans cette étude, il n'était pas précisé si la population étudiée était à bas ou haut-risque de PE et/ou RCIU. Il n'est donc pas possible d'extrapoler une valeur prédictive en population générale. De plus, seules les données concernant le VI placentaire ont été rapportées, sans information complémentaire pour le placenta ou les autres indices 3D. La performance des indices 3DPD pour la prédiction du RCIU n'a pas été encore été évaluée.

Sur un plan technique, il est largement admis que les indices 3DPD sont très dépendants des paramètres de réglages au moment de l'acquisition, de la définition du VOI et des phénomènes d'atténuations liés aux caractéristiques physiologiques maternelles et placentaires. Ainsi, il sera nécessaire dans l'avenir de rendre possible la normalisation de la technique d'acquisition et du post-traitement du volume pour toutes les femmes. Les résultats de Hafner, obtenus avec un seul pré-réglage, doivent être confirmés dans une approche multicentrique.

L'objectif des travaux rapportés dans ce chapitre était d'évaluer la valeur prédictive de chaque indice 3DPD utéro-placentaire pour la PE et/ou le RCIU dans une population à haut-risque et bas-risque au premier trimestre (chapitre 4.1). En objectif secondaire, l'impact des caractéristiques physiques telles que l'IMC maternel ou la position du placenta a été évalué sur les indices 3DPD (chapitre 4.2).

## 4.1 Performance du Doppler énergie 3D au premier trimestre pour le dépistage de la PE et/ou du RCIU. Etude « PLACENTA 3D ». Article à soumettre à la revue *Ultrasound in Obstetrics & Gynecology*.

Résumé

Objectif : L'objectif était d'évaluer la valeur prédictive des indices Doppler énergie 3D (3DPD) quantitatives de la vascularisation placentaire et myométriale au premier trimestre pour la survenue de pathologies de vascularisation placentaire (PVP): la prééclampsie (PE) et le retard de croissance intra-utérin (RCIU).

Méthodes : Les acquisitions de volumes utéro-placentaires ont été réalisées de manière prospective chez 127 patientes (67 à bas-risque et 60 à haut-risque de PVP) entre 11 et 14 semaines d'aménorrhée (SA), en appliquant une procédure standardisée de Doppler énergie 3D par voie abdominale. La vascularisation placentaire et myométriale ont été quantifiées séparément à l'aide du logiciel VOCAL™ (*Virtual Organ Computer-Aided anaLysis*). Les valeurs obtenues à partir de patientes avec PVP ont été comparées avec celles de patientes avec issue de grossesse favorable.

Résultats : Dans la population à bas-risque, 6 cas de PVP (1 PE, 1 hypertension artérielle gestationnelle associée au RCIU et 4 RCIU isolés) sont survenus. Tous les indices 3DPD placentaires (VI, FI et VFI) étaient significativement diminués chez ces patientes (valeurs moyennes de VI : 1,73 versus 6,9 ; VFI : 0,59 vs 2,81 et FI : 33,41 vs 41,49 ; $p<0.01$). Dans le myomètre, seulement le VI et le VFI étaient diminués (valeurs moyennes de VI : 12,97 vs 20,97 ; VFI : 5,6 vs 10,27, $p<0.05$). Parmi les femmes à haut risque, 15 cas de PVP sont survenus (13 RCIU dont 3 avec PE, 2 cas d'hypertension artérielle gravidique). Aucune différence significative n'a été observée pour les indices placentaires ou les volumes. En ce qui concerne le myomètre, tous les indices étaient significativement diminués chez les patientes qui ont développé une PVP (valeurs moyennes de VI : 11,09 vs 21,71 ; VFI : 4,39 vs 10,92 et FI : 44,58 vs 49,15 ; $p<0.05$)

Conclusions : Chez les patientes qui ont développé une PVP, la vascularisation utéro-placentaire était altérée précocement. Le 3DPD pourrait être un outil de dépistage pour les PVP en population générale ou en population à haut-risque.

First trimester utero-placental vascularization quantification by 3Dimensional echoangiography: predictive value for placental vascular pathologies.
A multicenter prospective cohort study.

Estelle Perdriolle-Galet[1,2] - Jie Duan[1,2], Jacky Nizard[3], Vassilis Tsatsaris[4], Gabriela Hossu[5], Eric Vicaut[6], Olivier Morel[1,2].

*1, Pôle de Gynécologie-Obstétrique, Service d'obstétrique et Médecine Fœtale, CHRU Nancy, Nancy, France ; 2, IADI, Inserm U947, University of Lorraine, Nancy, France ; 3, Service Gynécologie et Obstétrique, Hôpital Pitié-Salpêtrière, APHP, Paris, France ; 4, Service d'Obstétrique, Hôpital Port Royal, Université Paris Descartes, APHP, Paris, France ; 5, CIC-IT, Inserm CIC-IT 1433, Nancy, France ; 6, unit of clinical research Saint-Louis Lariboisière Fernand-Widal, Service de Biostatistique et information médicale de l'hôpital Saint-Louis.*

Abstract

Objective: the predictive values of first trimester quantitative 3D Power Doppler (3DPD) indices of utero-placental vascularization for placental insufficiency such as preeclampsia (PE) and intra-uterine growth restriction (IUGR) were evaluated in this study.

Methods: Utero-placental volumes were prospectively acquired in 127 patients (67 in low risk group and 60 in high-risk group of placental insufficiency) during 11 and 14 weeks gestation. A standardized 3D power Doppler abdominal scan procedure was applied. The placental and myometrial vascularization were separately quantified by using VOCAL™ software (Virtual Organ Computer-Aided analysis). 3DPD indices from PVP patients and normal pregnancies were compared.

Results: In low-risk population, 6 pregnancies affected by placental insufficiency were observed (1 PE, 1 gestational hypertension with IUGR and 4 IUGR), whose 3DPD indices were significantly decreased (VI, FI and VFI, $p<0.05$). Only myometrial VI and VFI were decreased in placental insufficiency patients ($p<0.05$). In high-risk population, 15 pregnancies were affected by placental insufficiency (13 IUGR, of which 3 with PE, 2 with gestational hypertension). Placental indices or volumes were not significantly different between patients and normal pregnancies. However, myometrial indices were significantly decreased in patients who have developed placental insufficiency.

Conclusion: In patients who have developed a placental insufficiency, the utero-placental vascularization has been altered. The 3DPD could be a screening tool for placental insufficiency in general population or high-risk population.

Introduction

Preeclampsia (PE) and intra-uterine growth retardation (IUGR) are two major causes of maternal and fetal morbidity and mortality. These pathologies are related to an abnormal utero-placental vascularization, consequence of an impaired early placentation [152].

Until recently, the assessment of utero-placental vascularization could only be achieved by studying the uterine or umbilical arteries waveforms using 2D Doppler. Combined with maternal characteristics and medical history, such as BMI or previous occurrence of PE, and biomarkers, such as PAPP-A and PlGF, the uterine artery waveform during the first trimester is currently evaluated as a predictive test for the later occurrence of PE (ASPRE study)[99].

These uterine or umbilical arterial spectrums, however, only partially reflect the utero-placental perfusion. Indeed, the uterine artery waveform evaluation is of relatively poor clinical value. Its reported sensibility for the prediction of PE occurring before 34 weeks of gestation (WG) is only 59% with a 5% false positive rate and 75% with a 10% false positive rate [98].

Over the past decade, the utero-placental vascularization was directly visualized and quantified by several teams using the 3D power Doppler (3DPD) technique [8,153,154]. The 3DPD quantification, based on a calculation of ratios and intensity of colored voxels in a volume of interest (VOI), provides three computed indices: vascularization index (VI), flow index (FI) and vascularization-flow index (VFI). This quantitative technique has shown a good intra and inter-observer reproducibility and a potential great interest for the study of placental function [8].

In a large cohort of 4325 pregnant women, the predictive value of placental bed VI (PBVI) during the first trimester was measured and compared with other markers such as PAPP-A and uterine artery Doppler in the first and second trimesters [9]. The PBVI had the highest predictive value for the occurrence of pregnancy complications including pregnancy-induced hypertension, PE with severe IUGR and/or premature delivery [9]. Thus, the 3DPD indices appear as new very promising physical markers of impaired placentation during the first trimester. Combined with other previously described risk-markers, they might allow to dramatically improve our ability to predict PE. Unfortunately, the population was not clearly classified as

low or high risk for PE and/or IUGR in this cohort study. Only the predictive value of placental bed VI was reported, with no information regarding the placental vascularization and the other 3D indices. The performance of 3DPD indices for IUGR prediction was not demonstrated at all. Furthermore, it is widely admitted that 3DPD indices are highly dependent on the machine settings at the time of acquisition and on the definition of the VOI [10,11]. Thus, the technique of acquisition and post-treatment of the volumes has to be standardized for all the women. Such results, obtained in a unique clinical setting, have to be confirmed in a multicentric approach.

Despite these very encouraging results, several endpoints still need to be studied regarding the 3DPD first trimester predictive values for PE and IUGR. The objective of our study was to evaluate the predictive value of each uterine and placental 3DPD indice for PE and/or IUGR in a classified low and high-risk population.

## Methods

### Population

Women with singleton pregnancy were prospectively enrolled at the time of the 1st trimester scan in 4 maternities in Paris, France (Public hospitals in Paris: Laribosière, Bichat, Pitié-Salpêtrière and Port-Royal) during an 18 months period. Two groups of first trimester pregnant women were recruited: a low-risk and a high-risk group for placental pathologies (PP) (PE and/or IUGR). The inclusion criteria for the high-risk group were: presence of personal or familial history with relative risk (RR) >3, such as personal history of preeclampsia and/or IUGR (RR 7.19), type 1 diabetes mellitus (RR 3.56), hypertension (RR 8.8), renal insufficiency, autoimmune diseases (RR 6.9) and antiphospholipid syndrome (RR 9.72). Women were included into the low-risk group in the absence of those criteria. Women under the age of 18 years old or those with a body mass index (BMI)>40Kg/m$^2$ were excluded.

Each woman was followed up until 2 months after delivery. Pregnancy related issues (blood pressure, blood and urine tests, occurrence of pregnancy induced hypertension (PIH), PE and neonatal conditions (birth weight, gestational week at delivery, occurrence of IUGR) were prospectively collected during pregnancy monitoring. PIH was defined as arterial tension >140/90mmHg appearing after 20 weeks of gestation. A severe PIH was defined as a systolic arterial tension >160mmHg or diastolic arterial tension >100mmHg. Preeclampsia was defined as PIH with a proteinuria >0.3g/24h. IUGR was confirmed after delivery if the birth weight was less than the 10th percentile according to AUDIPOG (Association of informative documents users in pediatric, obstetric and gynecology) customized charts. In each group (low- and high-risk), women were divided into normal and pathological issue according to pregnancy outcomes.

### Ethics

The study was conducted with ethical approval of CEERB (Ethics Evaluation Committee of Biomedical Research Projects) (ref 09-011), CCTTIRS (Consultative Committee on Information processing in health research) (ref 09.224), CNIL (National Commission for Data Protection and Liberties) (ref AT/YPA/SV/SN/GDP/AR091422) and NHI (National health Institute) (ref n° NCT00930397).

Ultrasound acquisitions

Utero-placental volumes were acquired at the end of the classic 1st trimester ultrasound examination, between 11 and 14 WG, with a Voluson 730 Expert machine equipped with a multi-frequency volumetric abdominal probe (2.2-6.5 MHz) (General Electric, Zipf, Austria). Machine settings were standardized for all acquisitions as follows: PRF: 0.6 kHz, WMF: low2 Gain: -8.8, quality: normal. VOCAL™ software (Virtual Organ Computer-aided AnaLysis software, GE Voluson) was used for volume analysis. The placenta and myometrium were respectively manually traced in A-plane [8,155] and 3DPD vascular indices were automatically displayed (VI, FI and VFI) (Figure 1).

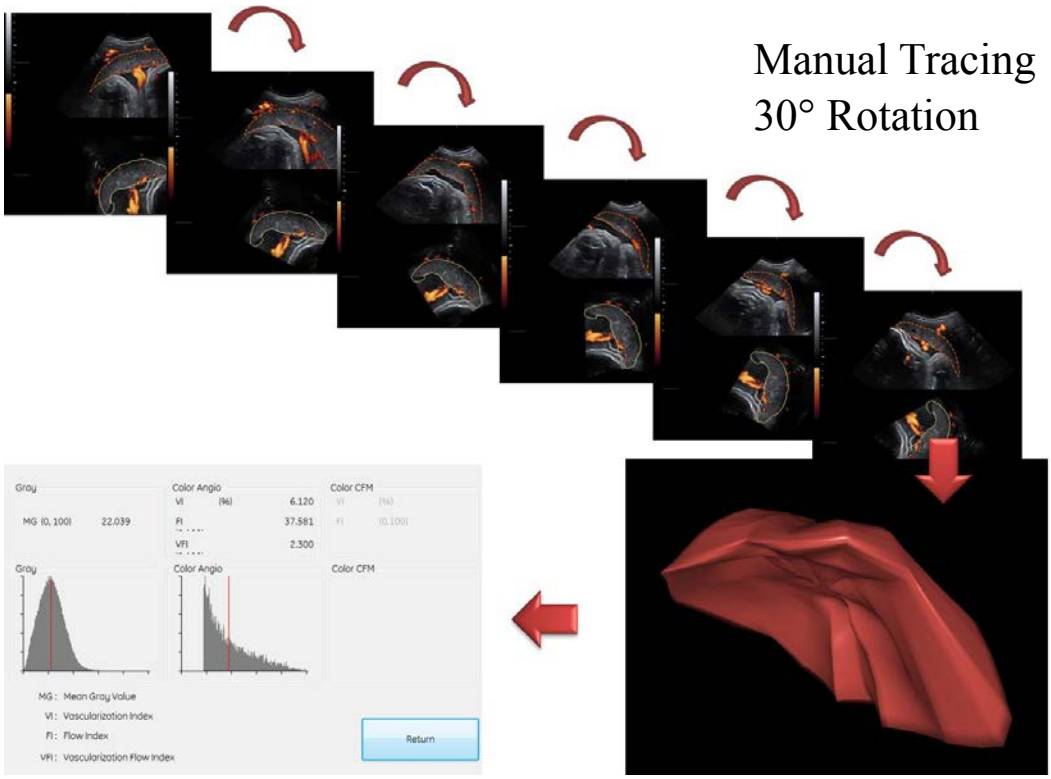


**Figure 1. Three-dimensional power Doppler volume analysis. The volume of interest is defined by manual segmentation with 30° rotation. After tracing, the 3D VOI is reconstructed using VOCAL software and 3DPD indices (VI, FI and VFI) are then calculated and displayed as histograms.**

Sample size and statistical analysis

The study population was calculated at the time of ethical approval in 2009, based upon contemporary published data [156]. Based upon the occurrence of PE and IUGR in each subgroup (3% in the general population and 30% in selected high-risk groups), seventy low-risk and sixty high-risk pregnant women were estimated to be

included to detect a significant difference of mean placental VI between PE and normal pregnancy outcome with at least 80% statistical power.

Statistical analyses were performed with SAS software (version 9.2, SAS Institute Inc., NC, USA). Quantitative results were expressed as mean +/- standard deviation. Mixed model was used to evaluate impact of each physiological characteristics and pathological status on 3DPD indices. No significant impact of maternal physiological characteristics on 3DPD indices was found by mixed model. In that case, the differences of 3DPD indices between normal and pathological issues in each group (low- and high-risk) were compared respectively by t-test and Mann-Whitney test for parametric and non-parametric data. Receiver Operating Characteristic (ROC) curves for placental pathologies (PE and/or IUGR) were made from a logistic regression model with each 3DPD index as a factor. Area under curve (AUC) was calculated. Statistical power was evaluated for each t-test ($\alpha$=0.05; two sided; n1=70 and n2=67).

Results

Population description

Seventy low-risk and sixty high-risk women were included in the study. Three women were excluded because of loss of follow up, which left 67 low-risk women and 60 high-risk women for the final analysis (Figure 2). The principal maternal and neonatal characteristics of the two groups are presented in Tables 1 and 2.

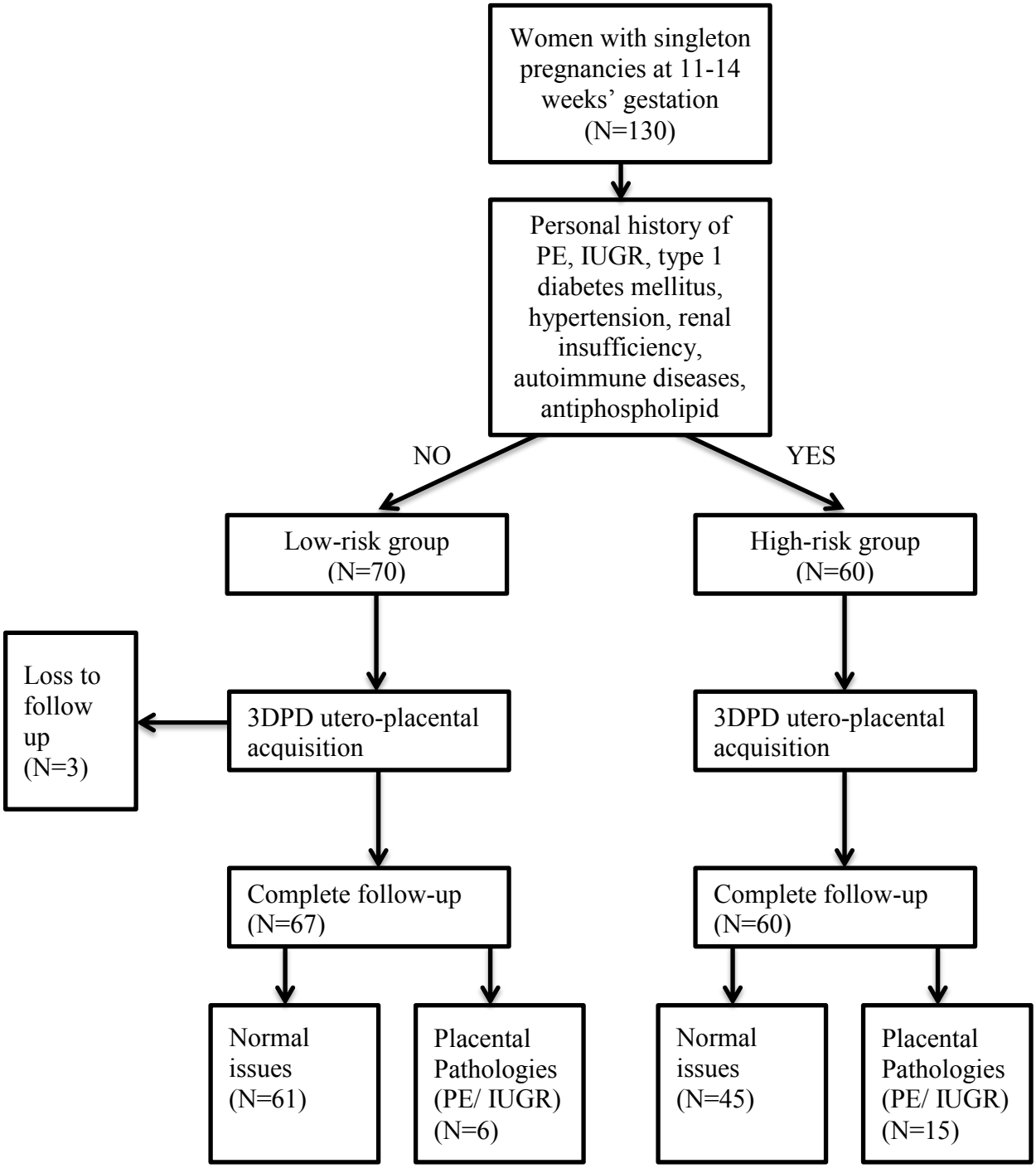


**Figure 2. Flow Chart of study subjects.**

**Table 1: Maternal characteristics in low- and high-risk groups.**

| | Low-risk group | | | | High-risk group | | | |
|---|---|---|---|---|---|---|---|---|
| | N | Mean/Median (a,b) | Min | Max | N | Mean/Median (a,b) | Min | Max |
| Age (year)[b] | 67 | 31.79 ± 5.06 | 19.31 | 43.03 | 60 | 34.03± 5.28 | 21 | 27 |
| BMI ($Kg/m^2$)[a] | 66 | 22.48 (19.92,25.39) | 16.65 | 35.38 | 60 | 23.14 (21.19,25.93) | 17.3 | 38.51 |
| Gravidity [a] | 67 | 1 (0,3) | 0 | 8 | 58 | 2 (1,3) | 1 | 10 |
| Parity [a] | 67 | 1 (0,1) | 0 | 4 | 58 | 1 (1,2) | 0 | 7 |

(a) Median (Q1, Q3) (b) mean±SD, PP: placental pathologies.

**Table 2: Neonatal characteristics in low- and high- risk groups.**

| | Low-risk group | | | | High-risk group | | | |
|---|---|---|---|---|---|---|---|---|
| | N | Median (Q1, Q3) | Min | Max | N | Median (Q1, Q3) | Min | Max |
| Birth weight (g) | 67 | 3380 (3010,3630) | 595 | 4740 | 60 | 3070 (2682,3372)* | 560 | 4240 |
| Birth length (cm) | 64 | 50 (49, 51) | 33 | 55 | 55 | 48 (47,50)* | 28 | 54 |
| 1 min Apgar | 65 | 10 (9,10) | 1 | 10 | 59 | 10 (9,10) | 0 | 10 |
| 5 min Apgar | 65 | 10 (10,10) | 2 | 10 | 60 | 10 (10,10) | 1 | 10 |
| 10 min Apgar | 64 | 10 (10,10) | 1 | 10 | 58 | 10 (10,10) | 5 | 10 |
| Gestational age at birth (WG) | 67 | $39^{+4}$ ($38^{+1}$,$40^{+5}$) | $23^{+4}$ | $41^{+6}$ | 60 | $38^{+5}$ ($37^{+4}$,$39^{+3}$) | 26 | $41^{+5}$ |

*:$p<0.05$

In the low-risk group, two women developed placental insufficiency related maternal pathologies (2/67, 3%). One had a preeclampsia diagnosed at the end of the pregnancy (40 weeks of gestation), the other had a severe PIH at 32 weeks of gestation with an intra-uterine fetal death (IUFD). Furthermore, 4 newborns (4/67, 6%) were reported with birth weight below the 10th percentile. In the low-risk group, thus, 61 normal issues (61/67, 91%) were reported and 6 pregnancies affected by placental insufficiency (6/67, 9%) were observed, whose physical characteristics and personal history did not differ from other women with normal pregnancy issues.

In the high-risk group, five women (5/60, 8.3%) developed placental insufficiency related maternal pathologies, of which 3 had both PE and IUGR and 2 had PIH. Thirteen newborn (13/60, 21.7%) were growth restricted. In this group, 15 pregnancies were affected by placental insufficiency (15/60, 25%) and 45 women had normal issues (45/60, 75%).

Comparison of 3DPD volumes and indices between normal and pathological issues

*Placenta*

The placental volumes were not significantly different between normal and PP issues. The placental VI, FI and VFI were significantly decreased in case of PP issue in the low-risk group (p= 0.0007, 0.0005 and 0.0002, respectively), but not in the high-risk group (Table 3).

**Table 3: Comparison of placental 3DPD indices between normal and PP subgroups.**

| | Low-risk group | | | High-risk group | | |
|---|---|---|---|---|---|---|
| | Normal issue (N=61) | PP (N=6) | *p* | Normal issue (N=45) | PP (N=15) | *p* |
| Volume [(a)] | 52.52 (41.01,68.32) | 50.91 (39.14,57.5) | 0.76 | 52.22 (42.2,65.73) | 60.6 (45.07,72.71) | 0.2 |
| VI[(a)] | 6.9 (4.68,10.76) | 1.73 (0.97,2.6) | 0.0007 | 5.57 (2.96,9.19) | 4.47 (2.61,8.59) | 0.42 |
| VFI[(a)] | 2.81 (1.82,4.82) | 0.59 (0.32,0.96) | 0.0005 | 2.15 (1.06,3.8) | 1.75 (0.87, 3.54) | 0.44 |
| FI[(b)] | 41.49±4.9 | 33.41±2.47 | 0.0002 | 40.87±5.25 | 40.05±5.32 | 0.6 |

[(a)] Median (Q1, Q3) [(b)] mean±SD

*Myometrium*

The myometrial volumes were not significantly different between normal and PP issues in both low-and high-risk groups. The myometrial VI and VFI were significantly lower in case of PP issues (p=0.029, 0.027, respectively) in the low-risk group, but FI were not significantly different between normal and PP issues.

The myometrial 3DPD indices (VI, FI and VFI) were significantly decreased in women who developed PP (p=0.0039, 0.021 and 0.0041, respectively) in the high-risk group (Table 4).

**Table 4: Comparison of myometrial 3DPD indices between normal and PP subgroups.**

| | Low-risk group | | | High-risk group | | |
|---|---|---|---|---|---|---|
| | Normal issue (N=61) | PP (N=6) | *p* | Normal issue (N=44) | PP (N=15) | *p* |
| Volume [(a)] | 90.78 (55.11,115.48) | 75.41 (67.17,89.45) | 0.557 | 80.16 (60.03,98.49) | 98.73 (57.23,131.09) | 0.12 |
| VI[(a)] | 20.97 (16.29,33.28) | 12.97 (5.5,16.74) | 0.029 | 21.71 (13.51,27.64) | 11.09 (4.32,20.15) | 0.0039 |
| VFI[(a)] | 10.27 (7.25,18.51) | 5.6 (2.82,7.47) | 0.027 | 10.92 (5.87,14.6) | 4.39 (1.79, 9.95) | 0.0041 |
| FI[(b)] | 49.75±6.72 | 44.54±5.1 | 0.096 | 49.15±5.34 | 44.58±8.98 | 0.021 |

[(a)] Median (Q1, Q3) [(b)] mean±SD

Comparison of 3DPD indices in PE/PIH and IUGR issues

In the high-risk group, 3DPD indices of PE/PIH and IUGR issues were respectively compared with normal issues. Placental VI, VFI (p=0.026 and 0,033 respectively) and myometrial VI, FI and VFI (p=0.001, 0.0004 and 0.0004 respectively) were significantly decreased in case of PE/PIH issues. In IUGR issues, placental 3DPD indices were not statistically different from normal issues; myometrial VI and VFI, however, were significantly decreased (p= 0.023 and 0.025). This comparison was not performed for the low-risk group.

Predictive value of placental and myometrial 3DPD indices for PP

In the low-risk group, the placental FI showed the best predictive value with AUC of 0.943 (Figure 3). Myometrial VI and VFI had an AUC of 0.793 and 0.797 (Figure 4 and 5). In the high-risk group, the AUCs of myometrial VI, VFI and FI varied from 0.718 to 0.746 (Figure 6-8). When all women were combined, the myometrial VI showed the best predictive value with an AUC of 0.766. AUC values of each index are displayed in Table 5.

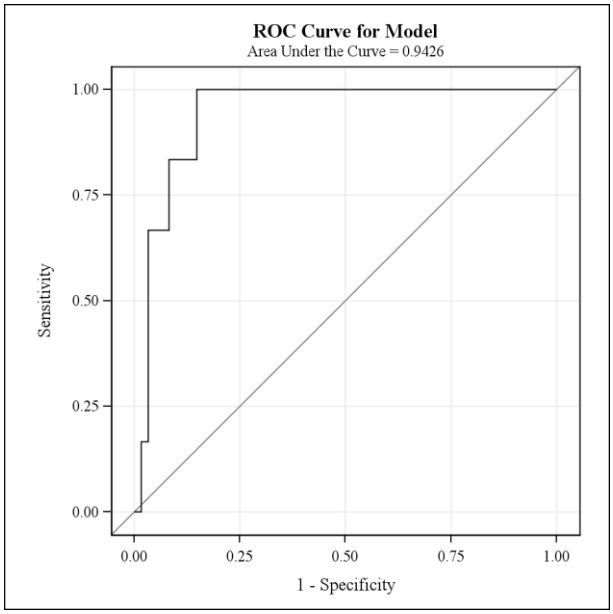


**Figure 3: ROC curve for placental FI in low-risk group.**
**When the threshold of FI was 35.538, the sensitivity (Se) and specificity (Sp) of PP prediction were 83% and 92%, respectively; the positive predictive value (PPV) and negative predictive value (NPV) for PP were 50% and 98%, respectively. If threshold was 36.784, Se and Sp were respectively 100% and 85%. The PPV and NPV were 40% and 100%, respectively.**

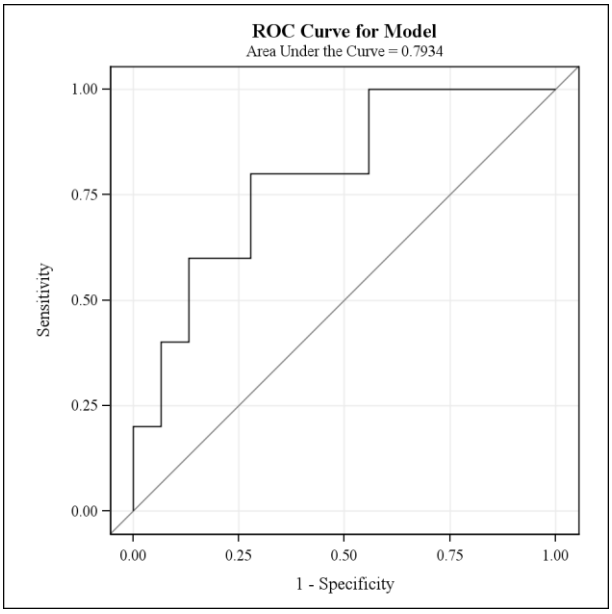


**Figure 4: ROC curve of myometrial VI in low-risk group.**
**When the threshold of VI was 16.742, the Se and Sp of PP prediction were 80% and 72%, respectively; the PPV and NPV were 19% and 98%, respectively. If threshold was 21.314, the Se and Sp were 100% and 44%, respectively; the PPV and NPV were 13% and 100%, respectively.**

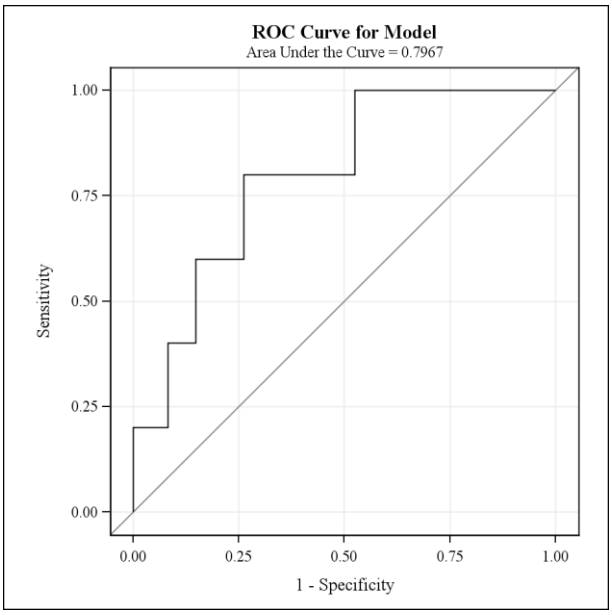


**Figure 5: ROC curve of myometrial VFI in low-risk group.**
**When the threshold of VFI was 7.468, the Se and Sp of PP prediction were 80% and 74%, respectively; the PPV and NPV were 20% and 98%, respectively. If threshold was 10.885, the Se and Sp were 100% and 43%, respectivley; the PPV and NPV were 13.5% and 100%, respectively.**

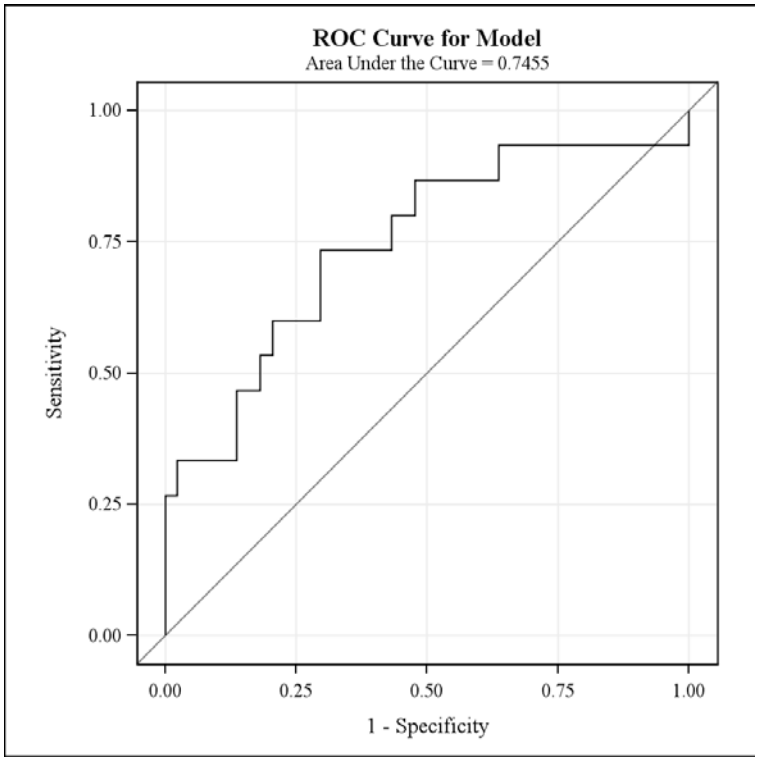


Figure 6: ROC curve of myometrial VI in high-risk group.

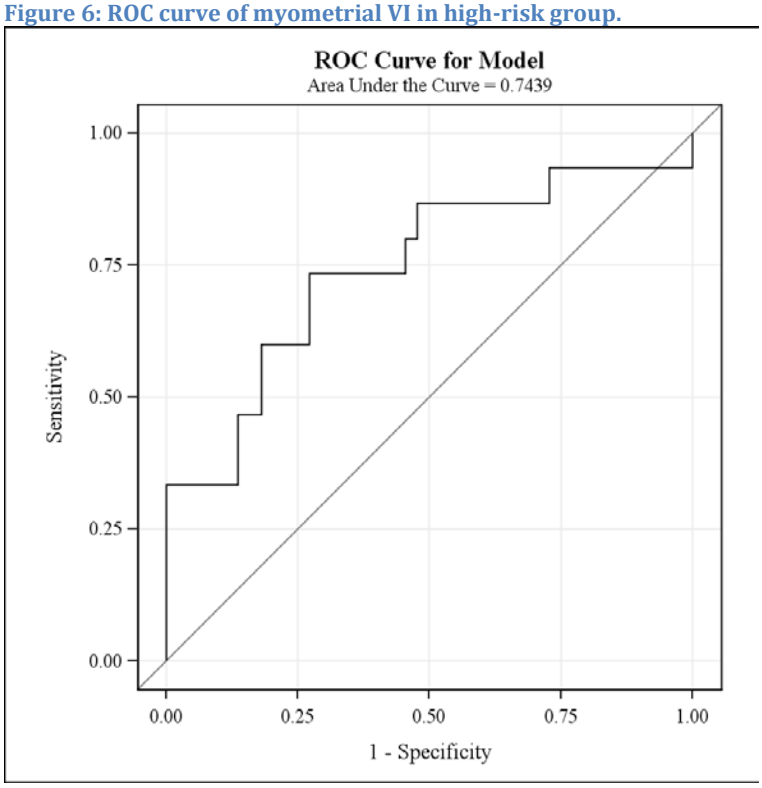


Figure 7: ROC curve of myometrial VFI in high-risk group.

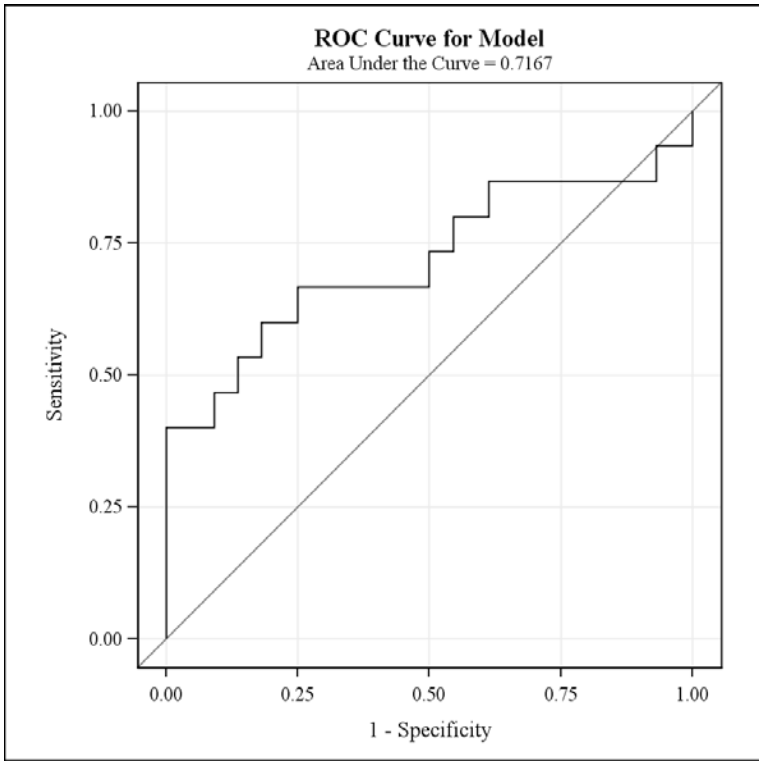


**Figure 8: ROC curve of myometrial FI in high-risk group.**

**Table 5. Screening performance of placental/myometrial volume and 3DPD indices for placental pathological (PP) pregnancy outcome (PE/PIH and IUGR).**

| | Low-risk group N=67 | High-risk group N=60 | All subjects N=127 |
|---|---|---|---|
| | AUC | AUC | AUC |
| Placental volume ($cm^3$) | 0.538 | 0.612 | 0.562 |
| PVI | 0.910* | 0.571 | 0.704* |
| PFI | 0.943* | 0.545 | 0.672* |
| PVFI | 0.918* | 0.567 | 0.703* |
| Myometrial volume ($cm^3$) | 0.580 | 0.623 | 0.538 |
| MVI | 0.793* | 0.746 | 0.766* |
| MFI | 0.754 | 0.717* | 0.720* |
| MVFI | 0.798* | 0.744 | 0.765* |

AUC: area under ROC curve; PVI/MVI: placental/myometrial vascularization index; PFI/MFI: placental/myometrial flow index; PVFI/MVFI: placental/myometrial vascularization-flow index; *: statistically significant.

Power test

The statistical power of analysis was varied from 0.71 to 0.86.

Discussion

It is widely admitted that PE and vascular IUGR are related to a chronic placental hypoperfusion phenomenon, which might be the consequence of an impaired establishment of the utero-placental vascularization since the first trimester of pregnancy in the majority of the cases. For a long-time the utero-placental vascularization has been explored using two major strategies: the study of the uterine artery Doppler waveform and the dosage of placental related biomarkers. As previously emphasized, these strategies offer unsatisfactory positive and negative predictive values. The sensibility of the uterine artery Doppler evaluation is even lower for predicting IUGR [157,158]. Considering these relatively poor predictive performances, the validation of a screening test using both uterine artery Doppler and maternal biomarkers (PlGF and PAPP-A) with intention to threat requires the recruitment of no less than 3000 pregnant women classified at high risk in order to test a prevention by low-dose aspirine administration (ASPRE project).

The recent 3DPD technique, combined with first trimester biomarkers, might be of higher predictive value than the uterine artery Doppler. Previously published data are encouraging, but were most often obtained from high-risk populations studies. Furthermore, reported results are incomplete, no data regarding the myometrium or the later occurrence of IUGR being available in the majority of the studies.

The remodeling phenomenon of the spiral uterine arteries at the time of implantation is now well established [159]. Concomitantly, a rich and dense vascular network forms an anatomical and functional arterio-venous shunt in the sub-placental myometrium [30]. In normal conditions, the intra-myometrial vascular network launched during the first trimester continues to grow until the end of the pregnancy. In physiological conditions, the myometrial shunt and the dilatation of the terminal portion of spiral arteries would adjust maternal systemic hemodynamic changes to maintain a relatively constant blood flow in the intervillous space, also constituting an oxygen tank supply for the intervillous space in case of temporarily inadequate blood flow. The development of a rich vascular shunt in the myometrium is a crucial step for the normal development of pregnancy and fetal growth [160]. Therefore, additional evaluation of myometrial vascularization might be of great interest for both clinical and physio-pathogical understanding of normal and impaired pregnancies.

In our study, placenta and beneath myometrium were respectively studied and both PE and IUGR issues are reported. A stratified analysis was performed for the low-risk and the high-risk pregnant women.

During the 1st trimester, it is possible to obtain a whole placental volume by 3D ultrasound. Previously reported data were controversial regarding the correlation between 1st trimester placental volume and later occurrence of IUGR or PE [161–164]. In our study, no significant difference of placental volume was found between normal and PP issues for both low- and high-risk groups. No significant difference was neither observed for the myometrial placental bed volume, whose calculation was previously demonstrated to be highly reproducible [8].

In women who developed PE, first-trimester placental VI and VFI are currently found significantly dropped when compared with women undergoing normal pregnancy [165]. During the 2nd and 3rd trimesters, a decrease of placental VI, FI and VFI was also reported [166]. This reduction of placental 3DPD indices has been observed throughout the pregnancy in women with PE but not in women with isolated PIH [162,167]. In a rabbit model of IUGR induced by nitric oxide inhibitor administration, the placental VI, FI and VFI and placental morphology were analyzed on 28th day of gestation. The fetal capillary density as well as 3DPD indices were significantly decreased in IUGR rabbits compared with normal ones [168]. In human beings, a decrease of VI and VFI were observed during the 2nd and 3rd trimesters in cases of IUGR fetuses [156,169,170]. During the 1st trimester, however, no decrease was previously observed for any of the 3DPD placental indices in cases of IUGR [155,161,162]. In this current study, all placental 3DPD indices were significantly decreased in women who developed placental pathologies (PP) compared with women with normal issues in the low-risk group but not in the high-risk group. In the low-risk group, the PP patients were not reclassified according to pathologies such as PE or IUGR because of the few number of events. However, in the high-risk group, the PE/PIH patients and IUGR patients were respectively compared with normal women. The significantly decrease of VI and VFI in PE/PIH patients and non-changed 3DPD indices in IUGR patients were in accordance with previously published data. A different role of placental perfusion in those two pathologies in high-risk women can then be suggested. Obviously, this hypothesis needs to be evaluated in a larger population.

Placental bed myometrial vascularization has only been independently evaluated in a few studies. It was first quantified using 3DPD in 2007 [153]. During the 2nd trimester, placental bed indices were linearly correlated to gestational age. A decrease of placental bed VI and VFI has been demonstrated during the 2nd trimester in women who later developed PE [166]. During the 1st trimester, Hafner et al confirmed a significant decrease in placental bed VI in women who developed PE/PIH afterwards [155]. Our findings show that in a low-risk group of pregnant women, the myometrial VI and VFI were significantly decreased in women who developed PP. In the high-risk group, unlike placental indices, all myometrial 3DPD indices were significantly decreased in women who developed PP. The current finding might reflect an impaired trophoblastic invasion leading to a deficient spiral artery remodeling and later PE and/or IUGR.

The value of 3DPD for the prediction of PE and/or IUGR has not been widely studied. In an observational study including 258 pregnant women, it was shown that 1st trimester utero-placental indices, partially quantified using the biopsy technique, were lower in women who developed PE [165]. Specific manual segmentation of the placenta and the myometrium were previously performed during the 1st trimester [155,162]. Odibo et al found that placental VI and VFI were significantly reduced in case of PE but not in case of PIH and IUGR in 388 high-risk pregnant women. The predictive value appeared relatively low, with AUC at 0.71, 0.69 and 0.70 for VI, FI and VFI, respectively [162]. Placental and placental bed VI predictive values were concomitantly evaluated in 383 women. Placental VI was significantly decreased in PE/PIH pregnancies, displaying a slightly superior predictive value than 1st and 2nd trimester uterine artery pulsatility index. Placental bed VI had the best predictive value [155]. In the 4325 pregnant women cohort reported by Hafner et al, PBVI still displayed the best predictive value for severe pregnancy complications [9].

Several endpoints regarding placental and myometrial indices predictive values are here firstly reported. In our study, placental VI displayed a better predictive value than myometrial VI in the low-risk group. Placental FI was the index displaying the best predictive value. The observed differences between the placental or myometrial indices reported predictive values might the consequence of two major endpoints. First, the use of different machine settings at the time of volume acquisitions in the different study protocols might have a major impact. Second, the 3DPD indices differences measured between impaired and normal pregnancy issues

might depend on the study population. Indeed, in our study, placental/myometrial 3DPD indices' predictive values were lower in the high-risk group.

Conclusion

The superiority of myometrial indices for PP prediction in a general population and in high-risk pregnant women is confirmed in this study, as previously described by Hafner et al[9]. Besides, placental indices especially placental FI might be of great interest in low-risk pregnant women. Predictive values for the occurrence of PE seem much higher for 3DPD indices than for uterine arteries pulsatility index. The robustness of our results, furthermore, must be emphasized. According to Hafner's team results that were published after the sample size was evaluated for this study. Indeed, with a 5% general prevalence of preeclampsia and a 85% statistical power, 122 patients had to be included to detect a significant difference of mean PBVI between PE and normal pregnancy.

## 4.2 Impact des caractères physiologiques sur les indices 3DPD. Evaluation au premier trimestre chez des femmes à bas risque avec issue de grossesse normale. Article à soumettre à la revue *Ultrasound in Obstetrics & Gynecology*

Introduction

Preeclampsia (PE) and intra-uterine growth retardation (IUGR) are two major causes of maternal and fetal morbidity and mortality. These pathologies are related to an abnormal utero-placental vascularization, consequence of an impaired early placentation [152]. Actual means of utero-placental vascularization evaluation are limited and not clinical proven. Three-dimensional power Doppler (3DPD) is an interesting technique that could directly assess vascularization of an organ of interest such as placenta. This technique, based on a calculation of ratios and intensity of colored voxels in a volume of interest (VOI), provides four computed indices: vascularization index (VI), flow index (FI), vascularization-flow index (VFI) and mean gray (MG). Several groups have analyzed its feasibility, intra and inter-observer reproducibility as well as the correlation between measured 3D Doppler indices and real blood flow [8,171]. Promising results are reported: significant differences of 3DPD indices are found between pre-eclamptic/IUGR patients and normal pregnancy [9,167].

In spite of interesting results of 3DPD indices for PE/IUGR screening, this technique has some peculiarities that obstruct its diffusion. The measured indices are sensible to machine settings (mainly pulse repetition frequency-PRF and gain) and attenuation phenomenon [11,12,172]. *In vitro* and *in vivo* studies have shown that the VI and FI are two indices influenced by flow intensity, hematocrit, vessel numbers and distance between study volume and the transducer [10,172,173]. Furthermore, linear relationships has been found between VI and those parameters, which are different and complex for FI [12].

The hematocrit doesn't change a lot in the same individual or from one individual to another. Nevertheless, the depth of study tissue is an element that could obviously vary from one pregnant woman to another, especially for the placenta.

The aim of this study was to evaluate the impact of physiological parameters (body mass index-BMI, placental location and depth) on placental 3DPD indices with

constant ultrasound machine settings during 1st trimester in a low-risk of placental vascular pathology group.

## Material and method

### Study population

Women with singleton pregnancy were prospectively enrolled during 1st trimester consultation in 4 maternities in Paris, France (Lariboisière, Bichat, Pitié-Salpêtrière and Port-Royal) from July 2009 to December 2010. Only low-risk women for placental vascular pathologies (PP) were recruited, which means no personal history of preeclampsia, IUGR, type 1 diabetes mellitus, hypertension, renal insufficiency, autoimmune diseases and antiphospholipid syndrome. Women under the age of 18 years old and who develop a PP (PE, pregnancy induced hypertension-PIH, IUGR) during pregnancy monitoring were excluded.

During the first pregnancy monitoring, this study was proposed to eligible women. 3DPD ultrasound was organized immediately after written consent was obtained. Each woman was followed up until 2 months after delivery. Following information was collected: personal history, pregnancy monitoring issues during each consultation and hospitalization. An anonymity procedure was respected.

The study was conducted with ethical approval of CEERB (Ethics Evaluation Committee of Biomedical Research Projects) (ref 09-011), CCTTIRS (Consultative Committee on Information processing in health research) (ref 09.224), CNIL (National Commission for Data Protection and Liberties) (ref AT/YPA/SV/SN/GDP/AR091422) and NHI (National health Institute) (ref n° NCT00930397).

### Doppler acquisition and analysis

Three dimensional utero-placental Doppler acquisition was performed for each included woman at the end of classic 1st trimester ultrasound examination, between 11 and 14 weeks gestation (WG), with a Voluson 730 Expert machine equipped with a multi-frequency volumetric abdominal probe (2.2-6.5 MHz) (General Electric, Zipf, Austria). Machine settings were standardized for all acquisitions as follows: (PRF: 0.6 kHz, WMF: low2 Gain: -8.8, quality: normal). VOCAL™ software (Virtual Organ Computer-aided AnaLysis software, GE Voluson) was used for volume analysis. The placenta and myometrium were respectively manually traced in A-plane [5,9] and 3DPD vascular indices were automatically displayed (VI, FI and VFI) (Figure 1). Investigators of volume analysis were blinded to clinical issues.

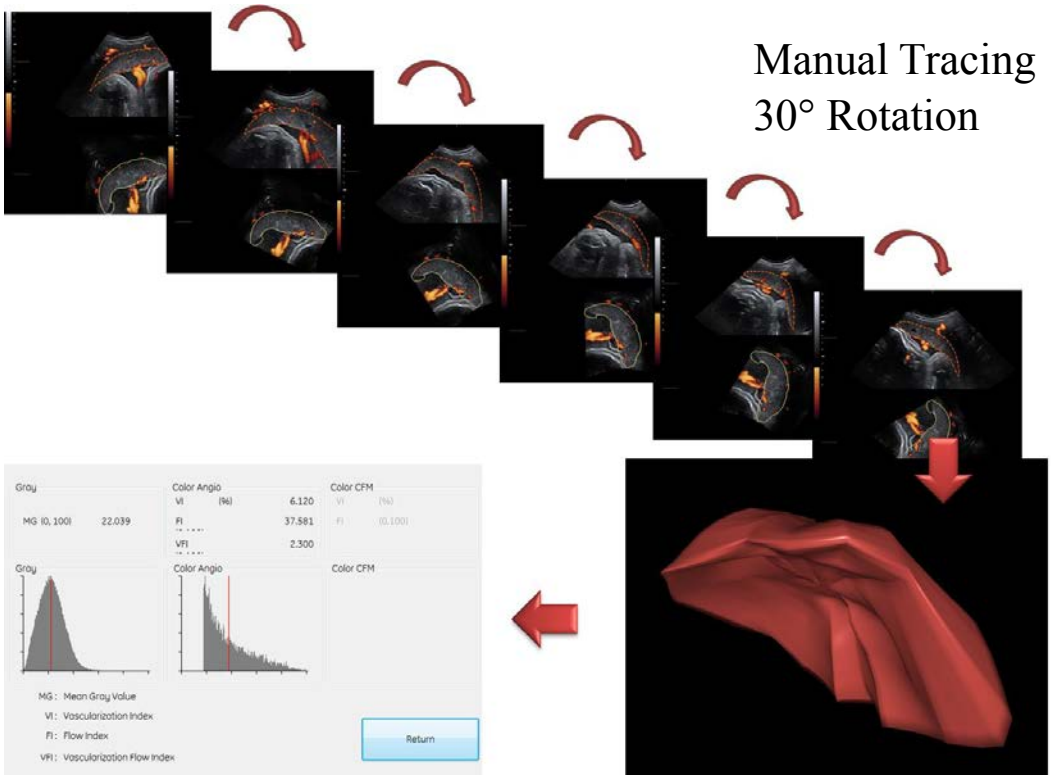


**Figure 1. Three-dimensional power Doppler volume analysis. The volume of interest is defined by manual segmentation with 30° rotation. After tracing, the 3D VOI is reconstructed using VOCAL software and 3DPD indices (VI, FI and VFI) are then calculated and displayed as histograms.**

Data analysis

Population description

Different clinical and personal history parameters, as well as their newborn information were analyzed and reported as averages, medians and percentages.

Description of impact of physiological factors on 3DPD indices

Impact of placental location (anterior versus other location), average depth of studied volume, patient BMI at the beginning of pregnancy, parity and gestational age on 3DPD indices were studied.

Statistical analysis

Statistical analyses were performed with SAS software (version 9.2, SAS Institute Inc., NC, USA). Student test and Mann-Whitney test were respectively used for comparison of parametric and non-parametric data. Mixed model was used for evaluation of each factor's impact on 3DPD indices.

Results

Population description

From July 2009 to December 2010, 70 low-risk women of PP were included in the study. Three women were excluded because of loss of follow up, which left 67 low-risk women for analysis. The principal maternal and neonatal characteristics of the two groups are presented in Tables 1 and 2.

**Table 1: Maternal characteristics.**

| | Low-risk women of PP | | | |
|---|---|---|---|---|
| | N | Mean/Median [a,b] | Min | Max |
| Age (year)[b] | 61 | 31.29 ± 5.19 | 19 | 43 |
| BMI (Kg/m$^2$)[a] | 60 | 22.48 (19.82,25.27) | 16.65 | 35.38 |
| Gravidity [a] | 61 | 1 (0,3) | 0 | 8 |
| Parity [a] | 61 | 1 (0,1) | 0 | 4 |

(a) Median (Q1, Q3); (b) mean±SD; PP: Placental vascular pathologies (PE/PIH and IUGR).

**Table 2: Neonatal characteristics**

| | Low-risk women of PP | | | |
|---|---|---|---|---|
| | N | Median (Q1, Q3) | Min | Max |
| Birth weight (g) | 61 | 3460 (3110,3640) | 595 | 4740 |
| Birth length (cm) | 58 | 50 (49, 51) | 33 | 55 |
| 1 min Apgar | 60 | 10 (9,10) | 1 | 10 |
| 5 min Apgar | 60 | 10 (10,10) | 2 | 10 |
| 10 min Apgar | 59 | 10 (10,10) | 1 | 10 |
| Gestational age at birth (WG) | 61 | 39.57(38.29,40.71) | 23.57 | 41.86 |

Impact of physiological factors on 3DPD indices

All acquired volumes were consistent with requested criterion. All placental volumes were analyzable. One myometrial volume was exclude for analyze because of important acoustic shadowing.

Placental location and its distribution according to BMI were first analyzed. Anterior placentas were observed in 48% patients, whose distribution was independent of BMI (Table 3).

**Table 3. Placental location and its distribution according to BMI.**

| BMI (Kg/m$^2$) | Not anterior (N and %) | Anterior location (N and %) | Total (N and %) |
|---|---|---|---|
| <19 | 5; 8.33 | 4; 6.67 | 9; 15.00 |
| [19,24] | 13; 21.67 | 16; 26.67 | 29; 48.33 |
| [24,30] | 10; 16.6 | 7; 11.67 | 17; 28.33 |
| [30,35] | 3; 5.00 | 1; 1.67 | 4; 6.67 |
| ≥35 | 0; 0.00 | 1; 1.67 | 1; 1.67 |
| Total | 31; 51.67 | 29; 48.33 | 60; 100.00 |

Impact of maternal characteristics on 3DPD indices were as follows (Table 4):

-Placental location: the volume and MG of placenta and myometrium were significantly increased in non-anterior placenta ($p<0.03$). VI, FI and VFI were not influenced.

-Depth: placental and myometrial volume and MG were significantly increased with depth of studied volume ($p<0.05$, $p<0.02$ respectively).

-BMI and parity: none of the placental and myometrial indices were varied by BMI, parity.

-Gestational age: placental and myometrial volume, MG, VI, FI and VFI were not changed by gestational age during study period (11-14 GW).

-Smoking habit: No significant differences of 3DPD indices were found among different smoking groups (smoke before pregnancy).

**Table 4. Impact of maternal characteristics on 3DPD indices.**

| | Volume | Mean grey | VI | VFI | FI |
|---|---|---|---|---|---|
| Placental location | $p< 0.03$ | $p< 0.03$ | NS | NS | NS |
| Depth | $p< 0.02$ | $p< 0.02$ | NS | NS | NS |
| BMI | NS | NS | NS | NS | NS |
| Tabaco | NS | NS | NS | NS | NS |
| Parity | NS | NS | NS | NS | NS |
| Gestational age | NS | NS | NS | NS | NS |

NS: non significant

Discussion

Placental dysfunction such as PE and vascular IUGR are multifactorial and variable, which are complex to evaluate. Placental hypoperfusion is one of the major theories of PE and vascular IUGR etiology.

Until recently, the assessment of utero-placental vascularization could only be indirectly achieved by studying the uterine or umbilical arteries waveforms using 2D Doppler. Directly assessment by contrast agent use during pregnancy is controversial because of potential teratogenic risk. Combined with clinical characteristics and maternal biomarkers, such as PAPP-A and PlGF, the uterine artery waveform evaluation during the first trimester is currently evaluated as a predictive test for the later occurrence of PE. These arterial spectrums of the maternal and fetal sides, however, only partially reflect the utero-placental perfusion. Indeed, the uterine artery waveform evaluation is of poor clinical value. Its reported sensibility for the prediction of PE occurring before 34 weeks of gestation (WG) is only 59% with a 5% false positive rate and 75% with 10% false positive rate [98].

In a large cohort of 4325 pregnant women, the predictive value of placental bed VI (PBVI) during first trimester was measured and compared with other markers such as PAPP-A and uterine artery Doppler in the first and second trimesters [9]. The PBVI had the highest predictive value for the occurrence of pregnancy complications including pregnancy-induced hypertension, PE with severe IUGR and/or premature delivery [9]. 3DPD thus appears as a new very promising physical marker of impaired placentation during the first trimester. Combined with other previously described risk-markers, it might allow to dramatically improving predictive ability of PE. However, those calculated indices have been proved to change with machine settings and blood flow *in vitro* and *in vivo* [11,12,172,173]. Furthermore, a significant reduction in each index is found as the depth of study volume and vessel increased *in vitro* [12]. Non-standardized machine settings and potential influence of maternal physical characteristics are major causes of non-uniform results among present studies, which limit its clinical use.

In current study, we were interested in impact of physiological parameters on 3DPD indices, especially the placental location and average depth of study volume. For placental location, placental and myometrial volume and MG were increased in non-anterior placenta. Similar results were found for study volume depth: placental and myometrial volume and MG increased with depth. Obviously, the volume-probe

distance is more important in posterior placenta, which explains the similar results for placental location and depth. In the case of anterior placenta, the placental volume acquisition might be truncated by explore angle of the probe, which limit the study area that proximate the probe. Until now, there is no literature about impact of depth and placental location on 3DPD measured volume and MG. In current study, as the BMI has no influence on all 3DPD indices or measured volume, we further investigated the distribution of placental location based on the BMI of included women. Potential recruitment bias was eliminated because 48% of women had anterior placenta whose distribution was independent of BMI. As in the literature, the measured volume is also independent of BMI [174].

*In vitro* study has shown that 3DPD vascular indices are tended to decrease with depth [12]. However, several *in vivo* studies haven't found the impact of depth [156,175,176]. Similarly, in our study, the 3DPD indices were not affected by depth, nor by placental location or by BMI. In a study of 295 normal pregnancies, placental VI, FI and VFI remain constant between 12 and 40 GW [176]. Furthermore, a strong correlation between placental and myometrial FI and study volume depth is found in 383 women between 12 and 22 GW, which also hasn't found significant variation of 3DPD indices according to placental location [155]. In the same study, the BMI is found to have a negative influence on placental and myometrial FI, which is less evident for VI and VFI [155]. Nevertheless, those heterogeneous results could be explained by different machine settings in each study, which may significantly influence the 3DPD indices. In our study, the machine settings were remaining constant and unchangeable.

Considering the smoking habit, we divided included women into 3 groups: smoke during pregnancy, smoked but stopped at the beginning of pregnancy and non-smoker. No significant differences of 3DPD indices were found among those groups. In literature, the results are heterogeneous. Three studies haven't found any difference of volume and Doppler indices between smoker and non-smokers [155,162,174]. Another study found the placental indices are significantly decreased in heavy smokers (>10 cigarettes/day). However the placental volume is not correlated to intensity of smoking [177].

Only one study was found in the literature that focuses on effect of parity on measured volume, no significant influence is found in that study [174]. In our study,

we evaluated impact of parity on measured volume and 3DPD indices, no significant difference was found.

Furthermore, another expected parameter in our study is gestational age. However, we hadn't found any significant effect of gestational age on measured volume and vascular indices. Two groups have evaluated placental volume and 3DPD indices during 1st trimester in normal pregnancy (5-12$^{+6}$GW and 11-13$^{+6}$ GW, respectively), a significant augmentation is found for all placental parameters throughout the first trimester [178,179]. Moreover, the utero-placental VI (myometrial zone beneath the placenta) is not correlate to gestational age [178]. Similar results are found in a study between 7 and 10$^{+6}$ GW expect for a weak correlation between FI and gestational age [180]. The evolution of placental vascularization during 1st trimester could be one explanation of those different results, which are taken in different stage of vascularization development.

Conclusion

The 3D power Doppler indices show a good predictive performance for preeclampsia during 1st trimester in several studies [9,155,162]. In this study, we have shown that 3D power Doppler indices of utero-placental unit during 1st trimester are not affected by placental location, BMI, parity, smoking habits of patients, nor by gestation age at which of 3DPD acquisition. Thus, this technique could be proposed to all women during 1st trimester ultrasound screening, no matter their morphology, parity or placental location. Furthermore, for women who have personal history of placental pathologies, a 3DPD acquisition might be interesting for patient assessment, which might ameliorate patient monitoring or conduct a preventive treatment such as aspirin. Further studies are needed in the future.

## Chapitre 5. Etude EVUPA

Les résultats de l'étude multicentrique PLACENTA 3D ont montré qu'en population à bas-risque ou à haut-risque, les indices 3DPD ont une bonne valeur prédictive pour la survenue d'une PE et/ou d'un RCIU. Parmi les indices, le FI placentaire présentait la meilleure valeur prédictive en population à bas risque avec une AUC (*area under curve* : surface sous la courbe ROC) de 0,943. En population à haut-risque, les indices 3DPD myométriaux avaient la valeur prédictive la plus élevée. Quand tous les résultats étaient combinés, le VI myométrial présentait la meilleure valeur prédictive, résultat en accord avec l'observation précédente de la cohorte de Hafner et al en 2013 [9].

Par ailleurs, dans une population sans valeurs extrêmes d'IMC (>35 Kg/m$^2$), nos résultats ont permis de montrer que les indices 3DPD utéro-placentaires ne sont pas influencés au 1$^{er}$ trimestre par la position du placenta, l'IMC maternel, la parité, le tabagisme ou par l'âge gestationnel au moment de l'acquisition Doppler. Par conséquent, cette technique pourrait être proposée à toutes les femmes au cours de l'échographie de dépistage au 1$^{er}$ trimestre, quelles que soient leur morphologie, parité ou position du placenta.

Néanmoins, malgré les résultats cliniques très encourageants, plusieurs points techniques nécessitent des investigations complémentaires. Le problème principal réside dans le fait que les indices 3DPD calculés sont dépendants de paramètres techniques et physiologiques, tels que le débit sanguin, la distance entre l'organe d'intérêt et la sonde échographique, les réglages de la machine (et potentiellement les générations de machines) et les caractéristiques maternelles [12,172]…

L'influence des réglages de la machine sur les indices Doppler 3D est un point technique majeur : ce sont les réglages du gain Doppler énergie, de la PRF (*Pulse Repetition Frequency*) et du WMF (*Wall Motion Filter*) qui semblent avoir le plus d'impact. Les paramètres ayant une influence sur le niveau de gris ou la qualité d'image et par conséquent sur la vitesse de balayage ont également un impact potentiel sur les indices rendus à débit équivalent.

Pour réduire les influences induites par les caractéristiques personnelles sur les indices 3DPD (IMC, position et profondeur du placenta), une nouvelle approche a été décrite : le « *sub-noise gain* » (SNG). Chaque patiente est utilisée comme étant son propre standard de réglages. Cette approche consiste à régler le gain à la valeur

maximale permettant un examen sans artefact [11]. Les coefficients de corrélation intra-classe rapportés avec cette approche semblent très élevés que ce soit en inter ou en intra-observateur (0,96 et 0,98, respectivement) [181]. La valeur clinique de cette approche dans l'évaluation de la vascularisation utéro-placentaire doit cependant être confirmée.

Enfin, comme les indices 3DPD sont générés automatiquement par un logiciel commercial unique (VOCAL™, Virtual Organ Computer-Aided anaLysis, General Electric Healthcare, Austria), l'accès aux données brutes reste très limité, la signification clinique de ces indices reste peu maîtrisée.

Ces différents éléments nous ont amené à mettre en œuvre un essai clinique (protocole EVUPA, chapitre 5.1) ayant pour but d'améliorer notre compréhension de la signification clinique des indices 3DPD et de l'impact des différents réglages et des caractéristiques maternelles sur ces indices. Chez des patientes en fin de grossesse, quelques heures avant la réalisation d'une césarienne, plusieurs acquisitions Doppler 3D avec des paramètres d'acquisition différents ont été réalisées. Une acquisition basée sur l'approche du SNG a été réalisée chez chaque patiente. Les placentas ont fait l'objet d'un examen histologique quantitatif par approche stéréologique et morphométrique.

Les résultats préliminaires de corrélations entre indices Doppler et morphométrie sont présentés dans le chapitre 5.2 ; l'impact des réglages Doppler et des caractéristiques maternelles sur les indices 3DPD chez 30 grossesses physiologiques est présenté dans le chapitre 5.3.

Cette étude (encore en cours) a été réalisée dans le cadre de l'encadrement d'une étudiante en Master II, Mme AC. Chabot-Lecoanet.

## 5.1 Article publié dans la revue *BMJ open* (2016) : « *Utero-placental vascularization in normal and preeclamptic and intra-uterine growth restriction pregnancies: third trimester quantification using 3D Power Doppler with comparison to placental vascular morphology (EVUPA). A prospective controlled study* » [182].

Résumé

Introduction : La prééclampsie (PE) et le retard de croissance intra-utérin (RCIU) sont deux complications majeures de la grossesse liées à une hypoperfusion utéro-placentaire chronique. Le Doppler angiographie 3D en mode énergie (3DPD) a été appliqué à la vascularisation utéro-placentaire avec le calcul de trois indices vasculaires : VI, FI et VFI. La sensibilité et la spécificité des indices 3DPD pour la prédiction de la PE semblent être supérieures à celles obtenues avec des mesures de Doppler classique. Cependant, plusieurs points techniques empêchent l'utilisation clinique du 3DPD : les caractéristiques physiques et les réglages de l'appareil peuvent influencer les indices 3DPD ; de plus, la signification clinique des indices doit être clarifiée.

Objectif : L'objectif principal est de mieux comprendre les indices 3DPD par l'évaluation de la corrélation entre les indices 3DPD et la morphométrie placentaire. Les objectifs secondaires sont : i) déterminer l'impact des réglages de l'appareil et des caractéristiques physiques sur les indices 3DPD ; ii) évaluer la physiopathologie de la vascularisation utéro-placentaire.

Méthodes et analyse : Il s'agit d'une étude prospective et contrôlée. Il est prévu d'inclure 112 femmes enceintes, dont 84 femmes avec une grossesse normale et 28 femmes avec PE et/ou RCIU (calcul basé sur les données de l'étude PLACENTA 3D). Dans les 72 heures précédente une césarienne programmée ou semi-urgente, les acquisitions 3DPD utéro-placentaire avec 5 réglages différents sont réalisées. Le placenta est examiné après l'accouchement avec calculs d'indices stéréologiques (densité volumique, densité de surface, densité de longueur). Les indices 3DPD (VI, FI et VFI) du placenta et du myomètre adjacent seront respectivement calculés. La corrélation entre indices Doppler et indices morphométriques sera évaluée par tests de Pearson ou de Spearman. L'accord entre indices 3DPD et indices morphométriques sera évalué par construction de Bland et Altman plots. L'impact des réglages Doppler

et des caractéristiques maternelles sur les indices 3DPD quantifiés sera évalué par un modèle de régression linéaire multivarié.
Éthique : Cette étude a été approuvée par le Comité de Protection des Personnes (CPP) Est III le 4 mars, 2014 (numéro de référence : 13.09.02).
Mot clés : Doppler énergie 3D, vascularisation utéro-placentaire, prééclampsie, retard de croissance intra-utérin, morphométrie placentaire.

Downloaded from http://bmjopen.bmj.com/ on April 26, 2016 - Published by group.bmj.com



BMJ Open

# Utero-placental vascularisation in normal and preeclamptic and intra-uterine growth restriction pregnancies: third trimester quantification using 3D power Doppler with comparison to placental vascular morphology (EVUPA): a prospective controlled study

Jie Duan,[1,2] Anne-Claire Chabot-Lecoanet,[1,2] Estelle Perdriolle-Galet,[1,2] Christophe Christov,[3,4] Gabriela Hossu,[5] Aboubaker Cherifi,[5] Olivier Morel[1,2,6]

**To cite:** Duan J, Chabot-Lecoanet A-C, Perdriolle-Galet E, *et al*. Utero-placental vascularisation in normal and preeclamptic and intra-uterine growth restriction pregnancies: third trimester quantification using 3D power Doppler with comparison to placental vascular morphology (EVUPA): a prospective controlled study. *BMJ Open* 2016;**6**:e009909. doi:10.1136/bmjopen-2015-009909

▸ Prepublication history for this paper is available online. To view these files please visit the journal online (http://dx.doi.org/10.1136/bmjopen-2015-009909).

Received 4 September 2015
Revised 26 January 2016
Accepted 17 February 2016

For numbered affiliations see end of article.

**Correspondence to**
Dr Jie Duan;
jieduan131@gmail.com

## ABSTRACT

**Introduction:** Preeclampsia (PE) and intra-uterine growth restriction (IUGR) are two major pregnancy complications related to chronic utero-placental hypoperfusion. Three-dimensional power Doppler (3DPD) angiography has been used for the evaluation of utero-placental vascularisation and three vascular indices have been calculated: the vascularisation index (VI), flow index (FI) and vascularisation-FI (VFI). However, several technical endpoints hinder the clinical use of 3DPD as physical characteristics and machine settings may affect 3DPD indices, and so its clinical significance is not yet clear.

**Objectives:** The primary objective is to better understand the clinical significance of 3DPD indices by evaluating the relationship between these indices and placental morphometry. Secondary objectives are (i) to determine the impact of machine settings and physical characteristics on 3DPD indices, and (ii) to evaluate physio-pathological placental vascularisation patterns.

**Methods and analysis:** This is a prospective controlled study. We expect to include 112 women: 84 with normal pregnancies and 28 with PE and/or IUGR (based on our former cohort study on 3DPD indices for PE and/or IUGR prediction (unpublished data)). Within 72 h before planned or semi-urgent caesarean section, utero-placental 3DPD images with five different machine settings will be acquired. Placentas will be collected and examined after surgery and stereological indices (volume density, surface density, length density) calculated. The 3DPD indices (VI, FI and VFI) of the placenta and adjacent myometrium will be calculated. Correlation between Doppler and morphological indices will be evaluated by Pearson or Spearman tests. Agreement between 3DPD indices and morphological indices will be assessed by Bland and Altman plots. The impact of Doppler settings and maternal characteristics on 3DPD indices will be evaluated with a multivariate linear regression model.

**Ethics:** The study and related consent forms have been approved by the French Ethics Committee (CPP, Comité de Protection des Personnes) Est III on 4 March 2014.

## Strengths and limitations of this study

- For the first time to our knowledge, concordance between three-dimensional power Doppler (3DPD) indices with different Doppler settings and placental morphology will be evaluated in this study.
- Hospitalised patients with scheduled or semi-urgent caesarean sections will be included in this study to ensure the homogeneity of Doppler acquisition and placental integrity, but severe pathological cases will be excluded.
- Impact of different Doppler settings on 3DPD indices will be evaluated in this study.

## INTRODUCTION

Preeclampsia (PE) and intrauterine growth restriction (IUGR) are two major pregnancy complications in Europe and are responsible for over 30% of maternal and fetal morbidity and mortality.[1] These pathologies, which affect 4–7% of pregnancies, are thought to be related to chronic utero-placental hypoperfusion.[1]

Human placentation is associated with important uterine vascular remodelling that permits a huge increase in uterine blood flow of up to 600 mL/min during pregnancy.[2]

Downloaded from http://bmjopen.bmj.com/ on April 26, 2016 - Published by group.bmj.com



Major advances in the understanding of utero-placental physiological were made by Ramsey and Donner during the 20th century.[3–5] The changes due to pregnancy in the uterine spiral arteries and blood flow in the intervillous space are now well characterised.[6] Evaluation of utero-placental vascular modification during pregnancy using non-invasive methods such as ultrasound recently became possible. After implantation, trophoblast cells induce vascular remodelling, which begins first in the endometrium and then in adjacent myometrium, and can be detected by Doppler imaging.[7–9] A rich and dense vascular network develops inside the myometrium under the placental basal plate, which coincides with changes in the terminal parts of the spiral arteries' induced by invasion by extra-villous trophoblast cells. A functional anatomical arteriovenous shunt was also identified in the sub-placental myometrium from the first trimester until the end of pregnancy, and plays a role in gas exchange.[10] Unlike the traditional 'in series' vascular communication model, the intervillous space is connected 'in parallel' with the uterine circulation.[10] This type of circulation would offset the maternal haemodynamic changes to protect placental villi, and may also provide a dissolved oxygen reservoir to feed the intervillous space when blood flow is temporally reduced or modified.[2] Therefore, the development of this rich anatomical vascular network in the myometrium is a crucial step for normal pregnancy development and fetal growth.

Nowadays, the available in vivo methods for the assessment of organ vascularisation include ultrasound with or without contrast agent injection, CT scanning with contrast agent injection, MR angiography with contrast agent injection and functional MRI. However, in pregnant women, traditional radioactive examination or the use of contrast agents is either forbidden or discouraged. Consequently, ultrasound is recommended for non-invasive, in vivo assessment of placental vascularisation.

Until recently, the most promising method to screen for PE/IUGR was uterine artery Doppler velocimetry by 2D pulsed Doppler. This approach, however, has some major disadvantages: the blood flowing perpendicular to the axis of the ultrasonic beam cannot be studied, and sensitivity is too poor for the study of slow flows. Furthermore, movement (organ movement and adherent tissue movement) reduces the accuracy and reproducibility of 2D pulsed Doppler acquisition, especially for small vessels and slow flows.

Published data suggest that impaired placental perfusion, which is associated with development of PE/IUGR, could be reflected in an increased uterine artery pulsatility index (PI). Measurement of the uterine artery PI is influenced by sonographer experience and by gestational age, maternal weight, racial origin and pre-existing diabetes mellitus.[11] Using the uterine artery PI, the detection rate of PE before 34 gestational weeks is estimated to be 59% with a 5% false positive rate or 75% with a 10% false positive rate.[11] The clinical value of spectral analysis of the uterine artery is still uncertain. Besides, the uterine artery, as the main afferent vessel of the utero-placental unit, only partially reflects the true haemodynamics of the placenta. Therefore, non-invasive and direct quantification of intervillous space perfusion might provide more valuable information about placental function.

Since 2004, it has been possible to quantify placental and myometrium vascularisation by 3D power Doppler angiography (3DPD).[12] This method allows the vascularisation of an organ of interest to be studied and quantified in a non-invasive manner and without the use of contrast agent. Quantification is based on calculation of the ratios of voxels with Doppler signals to the intensity of Doppler signals in the voxels. It provides a new approach to quantify the vascular signals from an organ of interest. Three typical indices of a volume of interest were calculated by this method: the vascularisation index (VI), flow index (FI) and vascularisation-FI (VFI). The feasibility and reproducibility of Doppler signal quantification by calculating VI, FI and VFI were found to be satisfactory in vitro and in vivo.[13–15] In a previous study by our group, a good correlation between measured 3DPD indices and actual blood flow has also been shown in vivo in a sheep model.[16] A direct relationship between the number of fetal capillary vessels per villus during the first trimester and placental vascular indices (VI, FI and VFI) has been found in first trimester chorionic villus samples.[17]

A significant decrease in placental VI, FI and VFI was observed in preeclamptic patients during the first trimester[18] as well as the second and third trimesters.[19] The decrease in 3D placental indices appeared before anomalies in uterine artery PI were seen.[18 20] The 3D placental indices seem to be superior for predicting PE compared with the PI of the uterine artery on 2D Doppler at the end of the first trimester.[20] In a larger population (4325 pregnant women), the myometrial VI during the first trimester had the best performance of all types of PE prediction compared with uterine artery PI and maternal biomarkers.[21] The 3D Doppler measurement has been shown its value and superiority for the detection of maternal hypertensive disorders.

In a nitric oxide treated IUGR rabbit model, the placental indices (VI, FI and VFI) were significantly reduced at 28 days of gestation and accompanied important placental morphological alterations.[22] In humans, a reduction in placental VI and VFI was always observed in IUGR during the second and third trimesters.[23–25] During the first trimester, all placental 3DPD indices in the case of IUGR were similar to those measured in normal pregnancies in three studies.[20 26 27] However, a positive correlation was confirmed between 3DPD indices and IUGR severity.[28]

Although 3DPD appears to be a very promising clinical approach for pathological placental perfusion assessment, several technical endpoints still need to be evaluated for optimal use. The main problem with this technique is that the calculated 3DPD indices are

Downloaded from http://bmjopen.bmj.com/ on April 26, 2016 - Published by group.bmj.com



dependent on different technical and physiological parameters, such as flow rate, distance between the organ of interest and the probe, machine settings, age of the ultrasound system and maternal characteristics.[15 29] To reduce the influence of personal characteristics on the 3DPD indices (including body mass index (BMI), and position and depth of the placenta), a new approach was described, known as 'sub-noise gain' (SNG), whereby gain is adjusted to the maximum value for examination without artefacts.[30] The inter- and intra-observer intraclass correlation coefficients for this method were very high (0.96 and 0.98, respectively).[31] The reliability of this approach in the evaluation of physio-pathological placental vascularisation needs to be confirmed. Furthermore, as the 3DPD indices are all generated automatically by commercial software (VOCAL, Virtual Organ Computer-Aided Analysis, General Electric Healthcare, Austria) using inaccessible raw data, the clinical significance of the indices is still unclear.

## OBJECTIVES

### Primary objective

The main objective of our study is to better understand the clinical signification of 3DPD indices by evaluating the relationship between the indices and placental morphometry in normal and impaired pregnancies.

### Secondary objectives

- To evaluate the impact of different machine settings (including the SNG setting) on 3DPD indices and the relationship between the 3DPD indices and placental morphometry. This should permit assessment of Doppler sensitivity to different vessels and flows and allow future setting to be optimised for clinical use.
- To concomitantly assess in vivo and in vitro normal and pathological utero-placental vascularisation.

## METHODS

### Trial design

The Etude de la Vascularisation UtéroPlacentaire par echoAngiographie (EVUPA) protocol is a monocentric (Maternité Régionale du CHRU de Nancy, France), prospective controlled study.

### Study population

To avoid the effect of uterine contractions during delivery on Doppler signals and ensure the integrity of the placenta, pregnant women with a planned or semi-urgent caesarean section will be recruited into this study. Included women will be divided into two groups (normal and pathological) according to current pregnancy issues. Caesarean sections for normal pregnancies are based on national health authority (HAS, Haute Autorité de Santé) recommendations.[32] Women with normal pregnancies will be hospitalised on the day before the programmed caesarean section in the maternity unit according to routine protocol. In pathological pregnancies, a caesarean section might be scheduled in semi-urgent situations after benefit-risk evaluation.

The pathological group will include patients with small for gestational age (SGA) fetuses or IUGR and/or PE diagnosed based on pregnancy monitoring and tests. PE is identified as systolic blood pressure (SBP) ≥140 mm Hg and/or diastolic blood pressure (DBP) ≥90 mm Hg associated with proteinuria >300 mg/24 h after 20 weeks of gestation. Early-onset PE (<34 weeks' of gestation) and late-onset PE (≥34 weeks' of gestation) will be identified according to gestational age. IUGR is identified as fetal weight <10th percentile as estimated by ultrasound and based on the personal fetal growth estimation curve (AUDIPOG, France) with an umbilical artery PI >95th percentile, in the absence of malformation, infection or a chromosomal defect. SGA is identified as a birth weight <10th percentile based on the personal fetal growth estimation curve, in the absence of malformation, infection or a chromosomal defect.

The inclusion and exclusion criteria are reported in table 1. All eligible women will receive an information sheet about this study and explanations by investigators. The informed consent form will be signed and collected if the patient is willing to participate. Patients' medical history including BMI, smoking history, family history, and gynaecological and obstetric history will be collected. Medical information on the current pregnancy will also be collected.

### Doppler acquisition

Doppler images will be acquired for all participating women within 72 h before their caesarean section using a Voluson E8 system and 4–8 MHz probe (General Electric Healthcare). All images will be identified by subject code following the same coding rules (initials

**Table 1** Study inclusion and exclusion criteria

| Inclusion criteria | Exclusion criteria |
|---|---|
| Age ≥18 years and ≤65 years | Fetal anomalies |
| Gestational age ≥30 gestational weeks and ≤42 gestational weeks | Maternal or fetal vital urgency |
| With social insurance | Multiple pregnancy |
| With written consent for participation | Non-placental origin IUGR |
| With medical examination | Language barrier |
| Hospitalised pregnant women with scheduled or semi-urgent caesarean section according to national HAS recommendations or for pathological management (PE and/or IUGR) | Patient under legal protection |
| Normal pregnancy issues or with PE and/or IUGR (control or pathological group) | |
| Normal fetal morphology | |

HAS, Haute Autorité de Santé; IUGR, intra-uterine growth restriction; PE, preeclampsia.

Downloaded from http://bmjopen.bmj.com/ on April 26, 2016 - Published by group.bmj.com



followed by inclusion order). 3DPD acquisition of utero-placental vascularisation will be carried out first. Basic 3D acquisition settings are pre-programmed in the machine. As it is difficult to acquire all placental volumes during the third trimester, we will use the widest 3D scan angle to obtain as much of the placental volume as possible. Placental position will be noted. To evaluate the impact of different machine settings on 3DPD indices, five settings will be used with modification each time of pulse repetition frequency (PRF), wall motion filter (WMF) and gain (table 2). A SNG setting will be used as recommended in the literature.[30] This setting is obtained by increasing the gain until artefactual noise is present, and then slowly reducing it until the noise artefact has just disappeared. To evaluate the effect of attenuation on 3DPD indices, the patient's BMI and placental location will be recorded.

2D colour Doppler indices of fetal and maternal major vessels (such as the PI and the resistive index of the umbilical artery, middle cerebral artery, ductus venosus and uterine arteries) will be acquired afterwards following ISUOG guidelines.[33] JD and A-CC-L have been trained on the ultrasound system and will perform all Doppler acquisitions.

### Image analysis

All Doppler images will be transferred and stored in CIC-IT (Centre d'Investigation Clinique—Innovation Technologique), Nancy. Each 3D utero-placental volume will be analysed using VOCAL software. The placenta and its entire adjacent myometrium will be each traced with 30° rotation, and the 3DPD vascular indices (VI, FI and VFI) calculated automatically (figure 1). The 2D colour Doppler waveform parameters of each vessel will be noted.

### Placenta collection and analysis

After delivery, the umbilical cord will be immediately clamped and cut, and each placenta will be collected and transferred to the laboratory of fetal and placental pathology for systematic examination. The macroscopic features of each placenta to be noted are: umbilical cord and membrane insertion, placental size and thickness, and putative presence of thrombosis, infarcts, cysts and haemorrhage. The placenta will be weighed after the removal of membranes and the remaining length of umbilical cord. The placenta will then be fully immersed in water. The initial and final water level after placenta immersion will be noted and the volume of placenta calculated as the final water level minus the initial water level.

The entire placenta will be fixed in 4% formaldehyde for about 3 weeks. Placental volume and weight will be measured again after fixation using the same technique as described above. A systematic uniform random sampling (SURS) design will be used and six cubes ($\approx 1.5\times1.5\times1.5\ cm^3$) containing whole placenta thickness will be sampled for each placenta.[34] Each tissue cube will be dehydrated in step-increased concentrations of ethyl alcohol. Once the tissue block is embedded in paraffin wax, a 6 µm vertical uniform random (VUR) section containing the entire thickness of the placenta will be taken and mounted on a Superfrost Plus glass slide for staining with H&E (figure 2).

Images will be taken at different magnifications. Certified pathologists will read slides in order to establish a histopathological diagnosis. Stereological parameters such as volume density (Vv), surface density (Sv) and length density (Lv) will be calculated using STEPanizer software.[35] Structures to be measured are summarised in table 3. Correlation coefficients between 3DPD indices and morphological indices will be estimated by Pearson or Spearman tests as appropriate.

**Table 2** 3D power Doppler settings

| Setting | PRF (KHz) | WMF | Gain (dB) |
|---|---|---|---|
| Setting 0 | 0.9 | Mid 1 | –7.2 |
| Setting 1 | 1.8 | Mid 1 | –7.2 |
| Setting 2 | 0.9 | Max 2 | –7.2 |
| Setting 3 | 0.9 | Low 1 | –7.2 |
| Setting 4 | 0.9 | Mid 1 | SNG |

SNG was set by increasing the gain until artefactual noise was present then slowly reducing it to where the noise artefact has just disappeared.
PRF, pulse repetition frequency; SNG, sub-noise gain; WMF, wall motion filter.

### Outcomes

Validation of the 3DPD technique as a reliable indicator of utero-placental vascularisation and a better understanding of utero-placental physio-pathological mechanisms are expected. If a high degree of correlation between 3DPD indices and placental morphometry is confirmed, 3D Doppler angiography could have an important role in future strategies for placental vascular pathology screening and diagnosis. Earlier screening (during the first trimester) for placental vascular pathologies could be established and corresponding medical care instituted, which might reduce maternal and fetal morbidity and mortality. An adapted 3DPD setting for clinics will be proposed at the end of this study.

### Participant timeline

The enrolment of women started in February 2014. In view of the caesarean rate in our hospital, recruitment should be achieved by February 2017. The flow chart of patient participation is presented in figure 3.

### Premature ending of patient participation

Participants will be excluded from the study in the following situations:

- Lack of 3DPD acquisition
- No placental morphological analysis
- Patient has an undesirable event related to the study
- Withdrawal of consent before the end of the study.

Downloaded from http://bmjopen.bmj.com/ on April 26, 2016 - Published by group.bmj.com



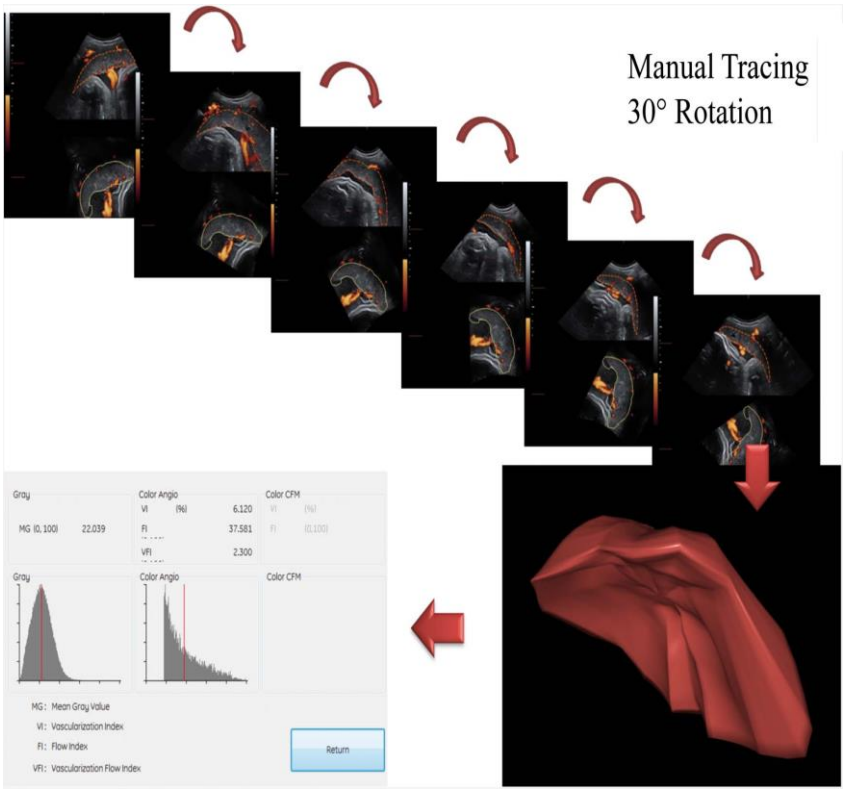


**Figure 1** Three-dimensional power Doppler (3DPD) volume analysis. After automated 3DPD acquisition of the utero-placental unit with predetermined machine settings, the volume of interest (VOI) is defined by manual segmentation with 30° rotation. In our study, the placenta and adjacent myometrium will be separately traced (the placenta is shown here). After tracing, the 3D VOI is reconstructed using VOCAL software and 3DPD indices (vascularisation index (VI), flow index (FI) and vascularisation-FI (VFI)) are then calculated and displayed as histograms.

Patients will be immediately excluded from the study and replaced with other new participants. Any decision to withdraw consent should not affect the patient's routine medical care. In the case of an undesirable event related to the study, the patient should be informed and excluded. Revised medical care should be offered.

## Follow-up

No specific follow-up has been planned for participants except for routine healthcare after caesarean section. Information on newborns will be collected after delivery, such as gender, birth weight, Apgar score, umbilical cord arterial pH, base excess and lactate value, and neonatal intensive care. Any undesirable event after caesarean section such as maternal or neonatal death, transfusion, hysterectomy, hospitalisation in the intensive care unit, and significant post-partum haemorrhage will be noted and declared.

## Sample size consideration

As this, as far as we know, is the first study to evaluate concordance between 3DPD indices and placental morphometry, there is no available reference for sample size determination. Therefore, the ability to detect differences in 3DPD indices between normal and pathological pregnancies was used for sample size estimation. Based on our previous cohort study on 3DPD indices for PE and/or IUGR prediction (unpublished data of Morel *et al*), in order to detect a difference in placental FI (the best index in our study) between normal pregnancy and PE (PE prevalence of 3%), with an α of 5% and a power of 80%, a population of 112 pregnant women (28 with PE and/or IUGR and 84 with normal pregnancies) have to be included. As the main objective of this study is to evaluate the correlation between Doppler and morphometric indices, different pathologies (such as early onset and late onset PE, and IUGR) will be combined during analysis.

## Data collection and management

Participant consent will be obtained after detailed explanation to patients during recruitment. An electronic case report form (e-CRF) will then be created for each patient on a secure website dedicated to clinical research (2008 Clinsight). All information related to patient and pregnancy outcomes mentioned above will

Downloaded from http://bmjopen.bmj.com/ on April 26, 2016 - Published by group.bmj.com



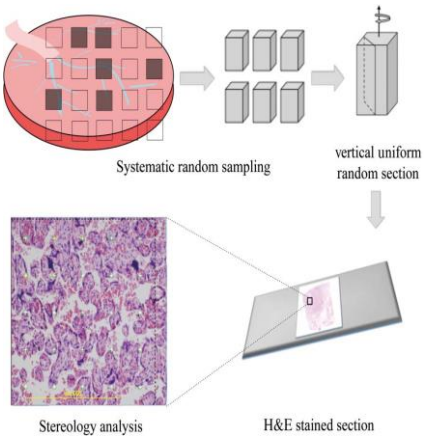


**Figure 2** Placental tissue sampling. After fixation, systematic uniform random sampling of placenta will be performed with the help of a plastic grid. Six sample cubes with whole placental thickness will be taken (≈1.5×1.5×1.5 $cm^3$). A vertical uniform random (VUR) section will be prepared and then stained with H&E. Several pictures will be taken at different magnifications for stereology analysis. The volume density (Vv), surface density (Sv) and length density (Lv) of different placental structures will be calculated using STEPanizer software.

be noted. Each subject will be anonymized as initials followed by inclusion order. Each investigator will have an individual account allowing them to fill in the e-CRF. Confirmation of participation in this study will be noted in patients' medical records by the investigators.

Patients' identities will be kept confidential. The subject code will be used for all related data (case report form, ultrasound and morphological images and undesirable invent declaration form) using the same coding rules (initials followed by inclusion order). One list only with patients' identities and corresponding subject codes will be stored in the principle investigator's file in a secure place, together with patient' consent forms.

Data management will be carried out by CIC-IT, Nancy. Queries will be answered in order to solve questions regarding missing data, unreadable text, and coherence.

Study monitors will be responsible for obtaining written and signed answers by investigators to all questions. Before the database is frozen, a data review will be conducted in order to identify errors during recruiting and data input. The clinical study coordinator, study monitor and data manager will jointly conduct the data review and approve the list of omitted data.

When the queries process has ended, the data manager will declare database closure so that the dataset can be sent to the statistician. The database will be frozen once all corrections required by the investigators have been implemented and all data reviewed.

All ultrasound and morphological images will be anonymized and archived in the ARCHIMED database, which has been declared to CNIL (National Commission for Data Protection and Liberties; declaration number: 1410005). All data (numeric and paper) will be archived for 15 years after the end of the study.

**Table 3** Stereological indices

| Structure | Parameter |
|---|---|
| Intervillous space | Vv |
| Villi | Vv, Sv, Lv |
| Capillary | Vv, Sv, Lv |
| Stroma of villi | Vv |
| Trophoblast cells | Vv |
| Trophoblast knots | Vv, Lv |

Lv, length density (/$\mu m^2$); Sv, surface density (/$\mu m$); Vv, volume density.

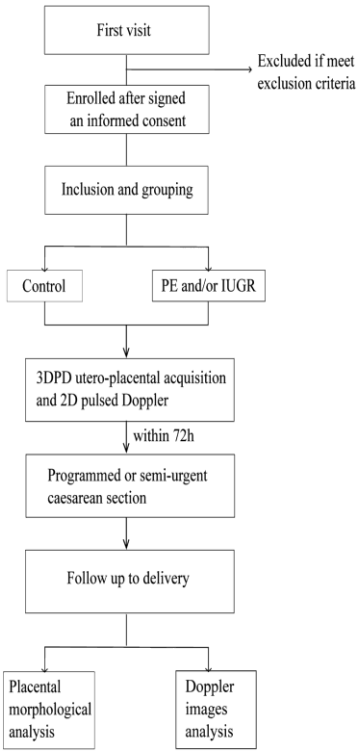


**Figure 3** Flowchart of participating women through the study. IUGR, intra-uterine growth restriction; PE, preeclampsia.

## Statistical analysis

Statistical analysis will be performed using R software (R Foundation for Statistical Computing, Vienna, Austria). Quantitative results will be expressed as the mean±SD. Correlation coefficients between 3DPD indices and morphological indices will be estimated by Pearson or Spearman tests as appropriate. Agreement between 3DPD indices and morphological indices will be assessed

Downloaded from http://bmjopen.bmj.com/ on April 26, 2016 - Published by group.bmj.com



by the Bland and Altman plot. Reference data should be morphological results. The impact of ultrasound settings and maternal characteristics on 3DPD indices will be evaluated using a multivariate linear regression model. Differences in 3DPD indices and/or morphological indices between normal and pathological pregnancies will be evaluated with the t test or Mann-Whitney test according to data distribution. $p<0.05$ will be considered to be significant.

## QUALITY CONTROL

### Right of access to data and source documents

The Centre Hospitalier Régional Universitaire (CHRU) of Nancy is responsible for obtaining the agreement of all parties involved in the study so as to guarantee direct access to all study sites, source data, source documents and reports so that the sponsor can control data quality and perform an audit.

Investigators will make available the documents and individual data strictly required for monitoring, quality control and audit of the biomedical study to persons allowed access to these, in accordance with the statutory and regulatory provisions in place (Articles L.1121-3 and R.5121-13 of the French Public Health Code).

Any original document or object that allows the existence or accuracy of a data point or information recorded during the study to be proved is defined as a source document.

In accordance with the statutory provisions in place (Articles L.1121-3 and R.5121-13 of the French Public Health Code), the persons having direct access to source data will take every precaution necessary to ensure the confidentiality of information relating to investigational medicinal products, studies, participants, particularly concerning their identity, as well as the results obtained. These persons, as the investigators themselves, are subject to professional confidentiality.

The CHRU of Nancy will ensure that each participant has given her written consent for access to her personal data that is strictly required for study quality control.

### Study monitoring

The method of data monitoring has been established by DRI (Department of Clinical Research and Innovation) of CHRU, Nancy. A clinical research associate (CRA) will regularly visit the Nancy regional university maternity unit of the CHRU for the quality control of reported data entered in the e-CRF. The CRA will verify that the study is being conducted according to protocol and ensure that the data form contains all requested information.

During monitoring, the source documents of each patient should be provided (medical files) and must be consistent with the e-CRF. The CRA will have access to the e-CRF, medical files and all other related documents. The CRA is bound by a duty of confidentiality regarding the reviewed patients' information.

The risk of the study has been classified as category B by the CHRU of Nancy according to the GT5 work group of the national assembly of the Delegation of Clinical Research and Innovation (DRCI), which is validated by the primary healthcare department (Direction Générale de l'Offre de Soins, DGOS). A proper monitoring plan including verification of partial patient' consent forms, inclusion and exclusion criteria, data entry and security, principle endpoint, and undesirable event reports has been established.

## POTENTIAL RISKS RELATED TO THE STUDY

The research team does not foresee any special medical risks for participating women or their unborn children. This study follows good clinical practice as defined by the French ministry of health. The only difference related to the study is the addition of utero-placental 3DPD acquisition. The duration of this acquisition does not exceed 5 min. The ultrasound machine is EC (European Community) marked and routinely used in clinic service. Patients with a maternal or fetal vital emergency will not be included in this study.

## ETHICAL PERMISSION

The CHRU of Nancy and investigators commit that this research will be conducted in accordance with legislative regulation no. 2004–806 of 9 August 2004, as well as in agreement with Good Clinical Practices (ICH V.4 of 1 May 1996 and Decision of 24 November 2006) and the Helsinki Declaration (Ethical Principles for Medical Research Involving Human Subjects, Tokyo 2004). In order to initiate the research, the CHRU of Nancy as its sponsor has submitted an authorisation request to the competent authority, ANSM (French National Agency for Medicines and Health Products Safety). The competent authority, as defined in Article L. 1123-12, has provided its decision with regard to the safety of individuals who consent to biomedical research, by especially taking into consideration the safety and quality of products used during the research in accordance with, where appropriate, existing repositories, their condition of use and the safety of persons with regard to acts performed and the methods used as well as intended procedures for patient follow-up. Approval of ANSM was obtained on 14 February 2014 and the reference number of the study is 203-A01049-36.

In accordance with Article L. 1123-6 of the Public Health Code, the research protocol has been submitted by the sponsor to the Committee for the Protection of Persons (CPP, Comité de Protection des Personnes). The study and related consent forms have been approved by CPP Est III on 4 March 2014 and the CPP reference number of this study is 13.09.02.

## PROTOCOL AMENDMENT

A substantial change is a change that is liable, in one way or another, to modify the assurances made to

Downloaded from http://bmjopen.bmj.com/ on April 26, 2016 - Published by group.bmj.com



participants who consent to the study (modification of an inclusion criterion, extending the inclusion period, participation of new centres, etc).

Once the research has begun, any substantial modification thereof on the initiative of the sponsor must obtain, prior to its implementation, approval by the committee and authorisation from the competent authority. In this case, if necessary, the committee ensures that a new consent form is obtained from individuals participating in research.

Any substantial change requires authorisation from ANSM and CPP in accordance with legislative regulation no. 2004–806 of 9 August 2004.

## FINAL RESEARCH REPORT

The coordinator and the mandated biostatistician will collaboratively write the final research report. This report will be submitted to each of the investigators for review. Once consensus has been reached, the final version must be endorsed with the signature of each of the investigators and sent to the sponsor as early as possible after the effective end of the research. A report prepared according to the reference plan of the competent authority must be forwarded to the competent authority and the CPP within a year after the end of the research.

## DISCUSSION

This study aims to evaluate concordance between 3DPD indices and placental morphology. The reliability of 3DPD for the evaluation of utero-placental vascularisation will be validated if a high correlation between 3DPD indices and morphological indices is found. Stereological analysis, which can provide three-dimensional unbiased and quantitative data from two-dimensional cross-sections, has been widely used in placental morphological analysis. When defining our 3DPD indices, we found similarities with stereological indices such as volume density, surface density and length density. Therefore, we will use stereology for our primary morphological analysis for relationship assessment; traditional morphological analysis will also be used for further physio-pathological interpretation. As far as we know, this is the first study to evaluate the relationship between utero-placental 3DPD and morphology in pregnant women.

Furthermore, the clinical use of 3DPD will also be assessed in this study. The impact of different Doppler settings, including the new SNG setting, on 3DPD indices in women with normal and pathological pregnancies will be evaluated. To our knowledge, such evaluations have only been carried out in phantoms and animal models. The homogeneity of 3DPD indices in a specific population, as well as the relationship between 3DPD and morphology with one particular setting, will be considered regarding future suggestions for clinical settings. We anticipate that our study data will inform recommendations about machine settings to provide the maximum information about utero-placental physiology and pathophysiology while minimising ultrasound exposure for the pregnant women and elucidate the impact of maternal physical characteristics such as BMI and placental position on Doppler signals.

**Author affiliations**
[1]IADI, Inserm U947, University of Lorraine, Nancy, France
[2]Pôle de Gynécologie-Obstétrique, Service d'Obstétrique et Médecine Fœtale, CHRU Nancy, Nancy, France
[3]Service Commun de Microscopie, Faculté de Médecine, University of Lorraine, Vandoeuvre-Lès-Nancy, France
[4]Laboratory of Fetal and Placental Pathology, CHRU Nancy, Nancy, France
[5]CHRU Nancy, CIC-IT Inserm CIC 1433, Nancy, France
[6]PremUp Foundation, Paris, France

**Acknowledgements** We thank Mrs A. Willm of DRI of the CHRU of Nancy for project monitoring. We thank Mr E. Micard for clinical and images data management. We thank the staff of the feto-placental anatomical laboratory, especially Mr R. Toussaint who kindly provided technical support for placental examination and sampling.

**Contributors** JD participated in study design and is carrying out or will carry out recruitment, Doppler acquisition, placental examination, data analysis and manuscript writing. A-CC-L is carrying out or will carry out recruitment, Doppler acquisition and data analysis. EP-G and OM are major investigators for clinical assessment, Doppler acquisition and study design. CC is in charge of placental morphological analysis. AC is project manager. GH is in charge of statistical analysis. All authors read and approved the final manuscript.

**Funding** This study is supported by CPRC founding of CHRU of Nancy. The CIC-IT of Nancy and CHRU of Nancy assure the data management, storage, ultrasound acquisition and placental morphological analysis related costs. J. Duan is sponsored by the China Scholarship Council for her PhD studies at the University of Lorraine in Nancy.

**Competing interests** None declared.

**Patient consent** Obtained.

**Ethics approval** ANSM (the French National Agency for Medicines and Health Products Safety) and the Committee for the Protection of Persons (Comité de Protection des Personnes, CPP) approved this study.

**Data sharing statement** All data generated during the project will be made freely available via CIC-IT, Nancy. Data obtained from this study will be deposited at CIC-IT Nancy where they will be maintained for a minimum of 15 years. There are no security, licensing or ethical issues related to the expected data, and all data used in the project will be generated directly as a result of the project, without any pre-existing data being used.

**Trial status** This is an ongoing trial. Recruitment began in February 2014. We expect to complete recruitment by February 2017. We plan to publish final results in 2017.

**Open Access** This is an Open Access article distributed in accordance with the Creative Commons Attribution Non Commercial (CC BY-NC 4.0) license, which permits others to distribute, remix, adapt, build upon this work non-commercially, and license their derivative works on different terms, provided the original work is properly cited and the use is non-commercial. See: http://creativecommons.org/licenses/by-nc/4.0/

## REFERENCES

1. Kaufmann P, Black S, Huppertz B. Endovascular trophoblast invasion: implications for the pathogenesis of intrauterine growth retardation and preeclampsia. *Biol Reprod* 2003; 69:1–7.
2. Burton GJ, Woods AW, Jauniaux E, *et al*. Rheological and physiological consequences of conversion of the maternal spiral arteries for uteroplacental blood flow during human pregnancy. *Placenta* 2009;30:473–82.

Downloaded from http://bmjopen.bmj.com/ on April 26, 2016 - Published by group.bmj.com




3. Ramsey EM, Martin CB Jr, McGaughey HS Jr, *et al*. Venous drainage of the placenta in rhesus monkeys: radiographic studies. *Am J Obstet Gynecol* 1966;95:948–55.
4. Donner MW, Ramsey EM. Radioangiographic studies on the dynamics of the blood circulation in the maternal placenta. (Experimental studies on the rhesus monkey). *Fortschritte Auf Dem Geb Röntgenstrahlen Nukl* 1966;104:796–808.
5. Ramsey EM. Uteroplacental circulation during labor. *Clin Obstet Gynecol* 1968;11:78–95.
6. Ramsey EM. Maternal and foetal circulation of the placenta. *Ir J Med Sci* 1971;140:151–68.
7. Jaffe R, Woods JR. Doppler velocimetry of intraplacental fetal vessels in the second trimester: improving the prediction of pregnancy complications in high-risk patients. *Ultrasound Obstet Gynecol* 1996;8:262–6.
8. Jaffe R, Jauniaux E, Hustin J. Maternal circulation in the first-trimester human placenta—Myth or reality? *Am J Obstet Gynecol* 1997;176:695–705.
9. Jurkovic D, Jauniaux E, Kurjak A, *et al*. Transvaginal color Doppler assessment of the uteroplacental circulation in early pregnancy. *Obstet Gynecol* 1991;77:365–9.
10. Schaaps J-P, Tsatsaris V, Goffin F, *et al*. Shunting the intervillous space: new concepts in human uteroplacental vascularization. *Am J Obstet Gynecol* 2005;192:323–32.
11. Poon LC, Nicolaides KH. Early prediction of preeclampsia. *Obstet Gynecol Int* 2014;2014:297397.
12. Mercé LT, Barco MJ, Bau S. Reproducibility of the study of placental vascularization by three-dimensional power Doppler. *J Perinat Med* 2004;32:228–33.
13. Morel O, Grangé G, Fresson J, *et al*. Vascularization of the placenta and the sub-placental myometrium: feasibility and reproducibility of a three-dimensional power Doppler ultrasound quantification technique. A pilot study. *J Matern Fetal Neonatal Med* 2011;24:284–90.
14. Raine-Fenning NJ, Clewes JS, Kendall NR, *et al*. The interobserver reliability and validity of volume calculation from three-dimensional ultrasound datasets in the in vitro setting. *Ultrasound Obstet Gynecol* 2003;21:283–91.
15. Raine-Fenning NJ, Nordin NM, Ramnarine KV, *et al*. Determining the relationship between three-dimensional power Doppler data and true blood flow characteristics: an in vitro flow phantom experiment. *Ultrasound Obstet Gynecol* 2008;32:540–50.
16. Morel O, Pachy F, Chavatte-Palmer P, *et al*. Correlation between uteroplacental three-dimensional power liniqu indices and true uterine blood flow: evaluation in a pregnant sheep model. *Ultrasound Obstet Gynecol* 2010;36:635–40.
17. Rizzo G, Silvestri E, Capponi A, *et al*. Histomorphometric characteristics of first trimester chorionic villi in pregnancies with low serum pregnancy-associated plasma protein-A levels: relationship with placental three-dimensional power liniqu ultrasonographic vascularization. *J Matern Fetal Neonatal Med* 2011;24:253–7.
18. Dar P, Gebb J, Reimers L, *et al*. First-trimester 3-dimensional power Doppler of the uteroplacental circulation space: a potential screening method for preeclampsia. *Am J Obstet Gynecol* 2010;203:238.e1–7.
19. Costa J, Rice H, Cardwell C, *et al*. An assessment of vascularity and flow intensity of the placenta in normal pregnancy and pre-eclampsia using three-dimensional ultrasound. *J Matern Fetal Neonatal Med* 2010;23:894–9.
20. Hafner E, Metzenbauer M, Stümpflen I, *et al*. First trimester placental and myometrial blood perfusion measured by 3D power Doppler in normal and unfavourable outcome pregnancies. *Placenta* 2010;31:756–63.
21. Hafner E, Metzenbauer M, Stümpflen I, *et al*. Measurement of placental bed vascularization in the first trimester, using 3D-power-Doppler, for the detection of pregnancies at-risk for fetal and maternal complications. *Placenta* 2013;34:892–8.
22. Lecarpentier E, Morel O, Tarrade A, *et al*. Quantification of utero-placental vascularization in a rabbit model of IUGR with three-dimensional power Doppler angiography. *Placenta* 2012;33:769–75.
23. Noguchi J, Hata K, Tanaka H, *et al*. Placental vascular sonobiopsy using three-dimensional power Doppler ultrasound in normal and growth restricted linique. *Placenta* 2009;30:391–7.
24. Guiot C, Gaglioti P, Oberto M, *et al*. Is three-dimensional power Doppler ultrasound useful in the assessment of placental perfusion in normal and growth-restricted pregnancies? *Ultrasound Obstet Gynecol* 2008;31:171–6.
25. Pomorski M, Zimmer M, Florjanski J, *et al*. Comparative analysis of placental vasculature and placental volume in normal and IUGR pregnancies with the use of three-dimensional Power Doppler. *Arch Gynecol Obstet* 2012;285:331–7.
26. Odibo AO, Zhong Y, Longtine M, *et al*. First-trimester serum analytes, biophysical tests and the association with pathological morphometry in the placenta of pregnancies with preeclampsia and fetal growth restriction. *Placenta* 2011;32:333–8.
27. Odeh M, Ophir E, Maximovsky O, *et al*. Placental volume and three-dimensional power Doppler analysis in prediction of pre-eclampsia and small for gestational age between Week 11 and 13 weeks and 6 days of gestation. *Prenat Diagn* 2011;31:367–71.
28. Luria O, Barnea O, Shalev J, *et al*. Two-dimensional and three-dimensional Doppler assessment of fetal growth restriction with different severity and onset. *Prenat Diagn* 2012;32:1174–80.
29. Raine-Fenning NJ, Nordin NM, Ramnarine KV, *et al*. Evaluation of the effect of machine settings on quantitative three-dimensional power Doppler angiography: an in-vitro flow phantom experiment. *Ultrasound Obstet Gynecol* 2008;32:551–9.
30. Collins SL, Stevenson GN, Noble JA, *et al*. Influence of power Doppler gain setting on Virtual Organ Computer-aided AnaLysis indices in vivo: can use of the individual sub-noise gain level optimize information? *Ultrasound Obstet Gynecol* 2012;40:75–80.
31. Sanderson J, Wu L, Mahajan A, *et al*. Selection of the sub-noise gain level for acquisition of VOCAL data sets: a reliability study. *Ultrasound Med Biol* 2014;40:562–7.
32. Indications de la césarienne programmée à terme. Méthode Recommandations pour la pratique linique. 2012.
33. Bhide A, Acharya G, Bilardo CM, *et al*. ISUOG Practice Guidelines: use of Doppler ultrasonography in obstetrics. *Ultrasound Obstet Gynecol* 2013;41:233–9.
34. Mayhew TM. Taking tissue samples from the placenta: an illustration of principles and strategies. *Placenta* 2008;29:1–14.
35. Tschanz SA, Burri PH, Weibel ER. A simple tool for stereological assessment of digital images: the STEPanizer. *J Microsc* 2011;243:47–59.

## 5.2 Résultats préliminaires : corrélation entre Doppler 3D utéro-placentaire et morphométrie vasculaire placentaire.

**Etude réalisée dans le cadre du Master II de Mme Chabot-Lecoanet.**

**Objectif**

L'objectif de ce travail était d'étudier la concordance entre les données échographiques Doppler 3D et histologiques. Le degré de corrélation entre les indices Doppler 3D et la mesure quantitative de la vascularisation placentaire par technique stéréologique et morphométrique informatisée a été défini.

L'objectif secondaire de ce travail était d'évaluer l'influence des paramètres physiologiques et des différents réglages échographiques sur chaque indice de vascularisation placentaire en comparant cinq réglages différents.

Cette étude a été réalisée à partir de données préliminaires de l'étude EVUPA.

**Matériel et Méthode**

Toutes les patientes ont été recrutées au sein du service d'Obstétrique du CHU de Nancy. Il s'agissait de patientes ayant une césarienne programmée à terme pour raison obstétricale, indemnes de RCIU ou de PE, dans le cadre de l'étude EVUPA-3D Morphométrie (autorisation CPP n° 13.09.02 du 08.11.2013).

Acquisitions échographiques

Après signature du consentement éclairé, les acquisitions Doppler 3D ont été effectuées au décours d'un examen échographique habituellement réalisé de façon systématique avant la césarienne programmée.

Les examens échographiques ont été effectués avec des appareils Voluson E8® (General Electric Medical Systems Ultrasound®, Vélizy, France), munis d'une sonde volumique abdominale cadencée à 3.5-5 MHz. L'acquisition 3D était effectuée au centre de l'unité utéro-placentaire. La technique d'acquisition était standardisée pour tous les paramètres d'acquisition avec des programmes prédéfinis : fenêtre, profondeur, paramètres Doppler. Des touches spécifiques pour l'acquisition «EVUPA» ont été mises en place informatiquement sur chaque machine par le fabriquant. Les acquisitions étaient automatiquement mises en mémoire sur le disque dur de la machine et sur un disque dur externe.

Les acquisitions en mode Doppler 3D énergie étaient réalisées en faisant varier certains paramètres de réglages de l'échographe afin d'étudier l'influence de chacun d'entre eux. De nombreux paramètres de réglages échographiques peuvent être modifiés. Cependant la Pulse Repetition Frequency (PRF), le Wall Motion Filter (WMF) et le gain Doppler semblent avoir l'influence la plus importante sur les indices 3D à débit constant au sein de l'organe d'intérêt [12]. La PRF est la fréquence de

répétition des pulses. Plus elle est basse, plus elle permet de détecter les flux lents. Le WMF est un filtre de lissage des mouvements de parois. Le gain Doppler énergie est un réglage de brillance du signal Doppler énergie à l'écran. Cinq réglages différents ont été prédéfinis grâce aux résultats des études préalablement réalisées par notre groupe (Tableau 1).

**Tableau 1. Réglages utilisés pour l'acquisition Doppler 3D énergie.**

| Réglage | PRF | Gain | WMF |
|---|---|---|---|
| N°0 | 0.9 | -7.2 | Moyenne |
| N°1 | **1.8** | -7.2 | Moyenne |
| N°2 | 0.9 | -7.2 | **Maximum** |
| N°3 | 0.9 | -7.2 | **Faible** |
| N°4 | 0.9 | **SNG*** | Moyenne |

SNG* : sub-noise gain : gain maximal possible sans artefact

Césarienne et collecte du placenta

La césarienne était réalisée selon le protocole habituel avec un clampage précoce du cordon [183]. Le placenta était collecté juste après la césarienne et transféré à l'état frais au laboratoire d'anatomopathologie du CHU de Nancy.

Examens anatomopathologiques

*Examen macroscopique*

L'examen macroscopique du placenta était réalisé à l'état frais dès son arrivée dans le laboratoire d'anatomopathologie. Le placenta était lavé à l'eau claire. L'aspect du parenchyme, du cordon, de la plaque choriale et des membranes était notifié. Le nombre de vaisseaux dans le cordon était contrôlé, de même que son insertion. Les membranes et le cordon étaient ensuite retirés afin de peser le placenta hors annexes. On mesurait alors le volume placentaire. Au décours de cet examen, le placenta était placé dans du Formol® pour une fixation de 21 jours.

*Technique de prélèvement*

A la fin du délai de fixation, le placenta était de nouveau pesé et le volume mesuré. Puis les prélèvements placentaires étaient réalisés grâce à une randomisation uniforme systématique. Un pas défini par le logiciel Excel était déterminé de manière aléatoire

pour chaque placenta. Six échantillons étaient prélevés par placenta. Les sections de coupe étaient verticales afin d'obtenir des échantillons contenant l'intégralité de la structure placentaire de la plaque basale à la plaque choriale. Chaque échantillon était numéroté, pesé et mesuré dans les trois dimensions. La grille de randomisation utilisée était la suivante (Figure 1) :



**Figure 1. Grille de randomisation des prélèvements placentaires.**

*Histologie classique et Stéréologie*

Après inclusion dans la paraffine de chaque échantillon, une lame était coupée avec réalisation d'une coloration classique par hématoxyline et éosine, soit un total de 6 lames par placenta. L'analyse morphométrique de la vascularisation placentaire était effectuée secondairement par technique de stéréologie. Chaque lame était étudiée avec un microscope numérique aux grossissements 20 et 40. Sur chaque grossissement, nous numérisions 3 champs choisis aléatoirement. Nous obtenions donc 18 champs en grossissement 20 et 18 en grossissement 40 par placenta.

La stéréologie permet d'obtenir des informations sur les dimensions et la forme des corps dans l'espace à partir de mesures faites sur des plans bidimensionnels. Les sections planes doivent avoir des orientations isotropiques, uniformément aléatoires. Cependant, de telles sections sont en fait difficilement réalisables et une orientation fixe et définie est recommandée dans ce protocole en raison de l'anisotropie placentaire. De ce fait, une méthode proposée pour permettre l'estimation des taille, surface et volume de particules, à partir de sections verticales isotropiques, réparties de façon uniformément aléatoire a été appliquée (Figure 2) [183].

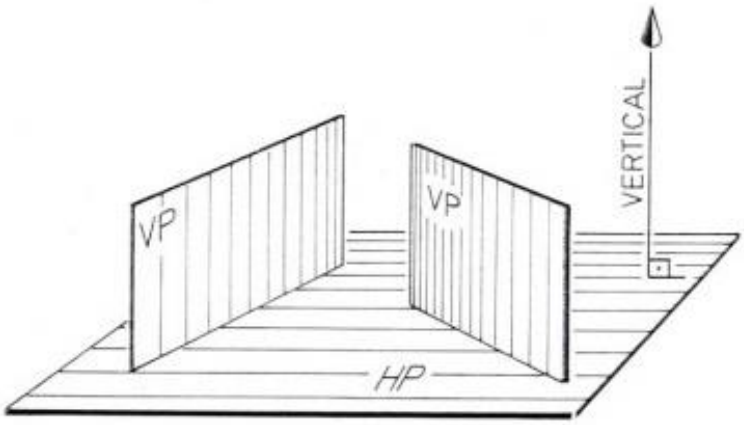


**Figure 2. Concept des sections verticales (VP : plan vertical, HP : plan horizontal). D'après Baddeley et al 1986.**

Les deux composantes de base sont les principes d'échantillonnage aléatoire et l'utilisation de théorie géométrique stochastique pour la construction de sondes pour l'estimation de l'objet d'intérêt. Le principe d'échantillonnage statistique des tissus : les nécessités techniques d'une analyse morphométrique détaillée au niveau ultra structural réclament un échantillonnage en cascade permettant d'établir les fractions volumétriques respectives des différents espaces de référence. Le principe fondamental à observer dans l'échantillonnage est de respecter les lois du hasard à toutes les étapes pour la sélection des échantillons. Si ce principe n'est pas respecté, les résultats obtenus seront faussés ou biaisés. La sélection des prélèvements placentaires, l'angle de la section verticale, le choix des champs microscopiques ont donc été tous soumis à des prélèvements aléatoires systématiques randomisés dans cette étude [183].

Les règles internationales de codification des paramètres stéréologiques sont les suivantes : le paramètre que l'on mesure est noté d'une lettre majuscule suivi d'une minuscule. La parenthèse qui suit indique premièrement le nom de ce que l'on a mesuré suivi du nom de l'espace de référence. Le géologue français Delesse démontra en 1847 que la fraction de volume (= densité de volume, Vvi) d'une composante i dans un volume déterminé s'obtient directement à partir de la densité de surface AAi qui, elle, correspond à la fraction de la surface totale occupée par la composante i sur la coupe. Cette fraction de surface peut être obtenue par un comptage de points (Figure 3). Il est donc possible de mesurer la fraction de surface AAi en superposant sur une coupe un ensemble de points PT et en établissant le quotient entre le nombre de points Pi tombant sur la structure et PT.

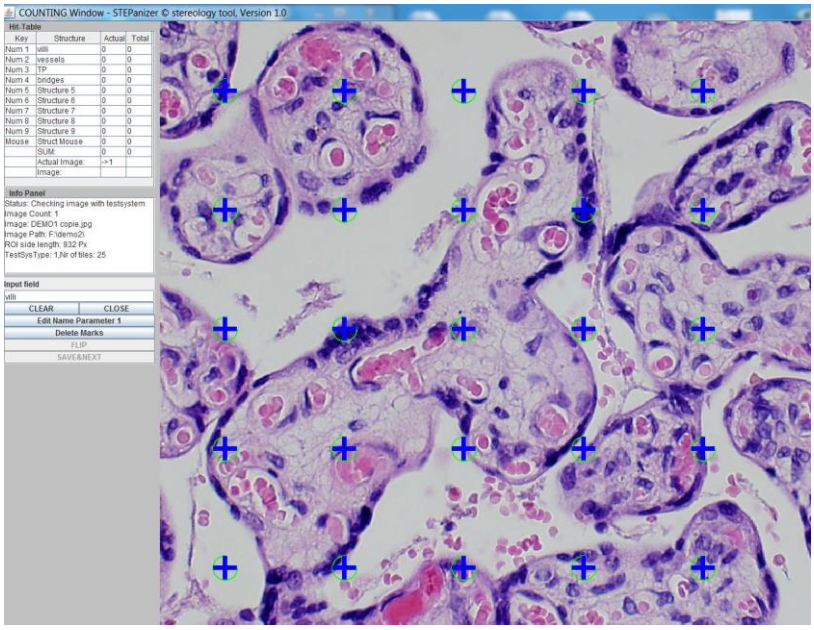


**Figure 3. Sonde stéréologique par points.**

L'approche permettant de mesurer la surface d'une structure contenue dans un volume de référence (densité de surface) est un peu plus complexe que pour le paramètre précédent. La surface d'un corps spatial apparaît sur une coupe comme un tracé qui est d'autant plus long que la surface est grande. Il s'avère que la densité de surface Svi d'un corps est proportionnelle à la longueur des contours du corps sur la coupe (Bi), divisée par l'aire de référence mesurée (A) :

$$Svi = 4.\ Bi/\pi.\ A$$

Pour obtenir Svi, il suffit donc de mesurer la longueur du tracé Bi dans l'aire de référence A. Il est possible de mesurer la longueur d'un tracé (Bi) dans une aire donnée (A) en superposant un système de lignes de longueur déterminée L, et en comptant le nombre d'intersections I des lignes avec le tracé selon la relation selon le principe de Buffon (Figure 4):

$$Bi/A = BAi = \pi/2.\ I/LT$$

Si l'on substitue B/A dans la formule précédente, on obtient:

$$I/LT$$

ce qui signifie que la densité de surface Svi, est égale à deux fois le nombre d'intersections I entre le système de lignes et les contours des éléments à mesurer, divisé par la longueur totale LT des lignes du réseau stéréologique superposé.

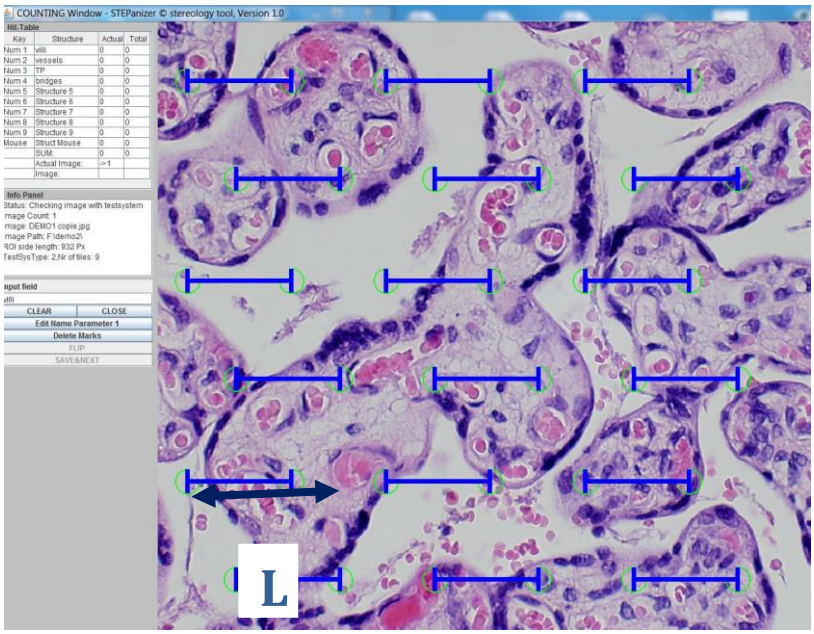


**Figure 4. Sonde stéréologique par ligne.**

La densité de longueur d'une structure contenue dans un volume de référence est étudiée avec un cadre composé de deux lignes d'inclusion et deux lignes d'exclusion afin de limiter les « effets de bords » [184]. Toute structure touchant les lignes d'exclusion ne sera donc pas prise en compte dans l'estimation. De même toute structure touchant les lignes d'inclusion sera prise en compte même si la majeure partie de cette structure est hors champs (Figure 5).

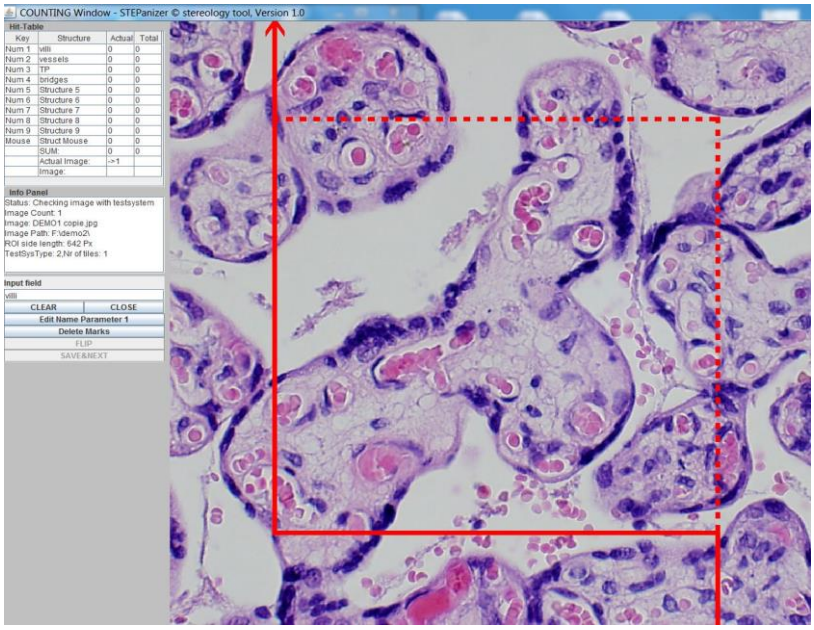


**Figure 5. Sonde stéréologique par doubles lignes d'inclusion et d'exclusion**

Avec le logiciel Stepanyser®, différents indices stéréologiques ont été mesurés sur chaque champ :

- Densités de volume (Vv) des villosités, de la chambre intervilleuse et des vaisseaux.
- Densités de surface (Sv) des villosités, des capillaires et du trophoblaste
- Densités de longueur (Lv) des villosités et capillaires

Les paramètres mesurés sont résumés avec leurs nomenclatures et leurs unités dans le tableau ci-dessous (Tableau 2) :

**Tableau 2. Paramètres stéréologiques mesurés.**

| Paramètres | Notation | Unité |
|---|---|---|
| **Densité volumique*** | Vv (objet, volume de référence) | - |
| **Densité de surface** | Sv (objet, volume de référence) | $\mu m^2/\mu m^3$ |
| **Densite de longueur** | Lv (objet, volume de référence) | $\mu m/\mu m^3$ |

*Paramètre calculé à deux grossissements : x20 (parenchyme et chambre intervilleuse) et x40 (capillaires, stroma, trophoblaste, amas nucléaires)

*Analyse morphométrique d'images*

L'analyse morphométrique consiste à l'application de masques informatisés pour identifier chaque structure histologique afin de permettre différents calculs. La segmentation des villosités et des capillaires a été réalisée par un algorithme de « region growing » qui comporte 2 étapes :

- définition de graines initiales, qui sont les parties centrales des zones d'intérêt

- croissance, à partir de ces graines pour obtenir des régions correspondant à des villosités et des capillaires et donc réalisation d'un masque binaire (Figure 6)

Pour assurer un accroissement des graines conforme à l'image initiale, plusieurs seuils colorimétriques ont été établis après analyse des histogrammes de l'image dans l'espace colorimétrique RGB [185] (logiciel KS400, ZEISS).

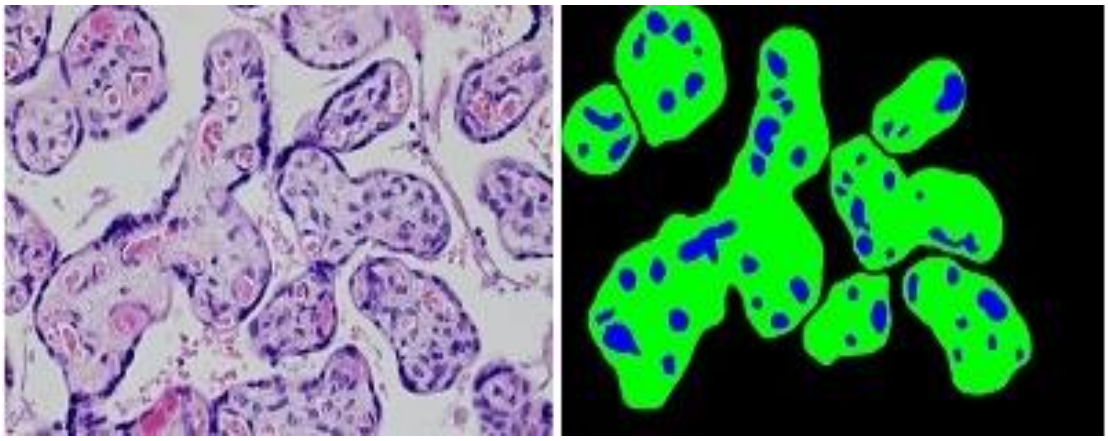

**Figure 6. Application d'un masque binaire.**

Les paramètres mesurés pour les villosités et les capillaires étaient la surface, le périmètre le diamètre de Féret maximum et minimum et leur ratio ($Féret\ minimum/Féret\ maximum$), ainsi que le degré de rondeur. Le diamètre de Féret maximal correspond à la distance maximale entre deux tangentes parallèles à des côtés opposés de la zone d'intérêt, et le diamètre de Féret minimal à la distance minimale (Figure 7).

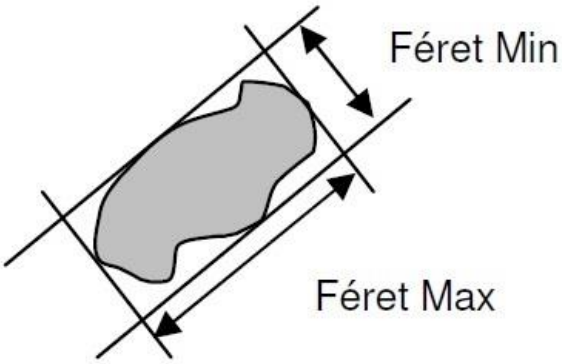


**Figure 7. Diamètre de Féret maximum et minimum**

La surface occupée par les capillaires dans une villosité, le ratio entre les périmètres des capillaires et de la villosité et celui entre les diamètres maximum des capillaires et de la villosité ont également été estimés (Tableau 3).

**Tableau 3. Paramètres d'analyse morphométrique informatisée**

| Paramètres | Notation | Unité |
|---|---|---|
| **Surface** | AREAF | $\mu m^2$ |
| **Périmètre** | PERIM | µm |
| **Diamètre minimum** | FERETMIN | µm |
| **Diamètre maximum** | FERETMAX | µm |
| **Ratio des diamètres extrêmes** | FERETRATIO | - |
| **Degré de rotondité** | FCIRCLE | - |
| **Surface occupée par les capillaires dans une villosité*** | %AREA | % |
| **Ratio entre les périmètres des capillaires et celui de la villosité*** | PERRATIO | - |
| **Ratio entre les diamètres max des capillaires et celui de la villosité*** | LENGTHRATIO | - |

*Paramètre calculé pour les villosités exclusivement

Traitement des données

Les analyses ont été réalisées secondairement, sans que l'observateur ait connaissance de l'issue de grossesse.

Pour l'analyse des acquisitions échographiques, le logiciel VOCAL™ (Virtual Organ Computer-aided AnaLysis software, GE VOLUSON®) a permis de réaliser une reconstruction tridimensionnelle du volume acquis après sélection d'un pas de rotation de 30° pour visualiser toutes les faces. Selon la technique précédemment décrite par notre groupe, un traçage manuel des contours de la zone d'intérêt était effectué à chaque rotation, le plan A servant de plan de référence.

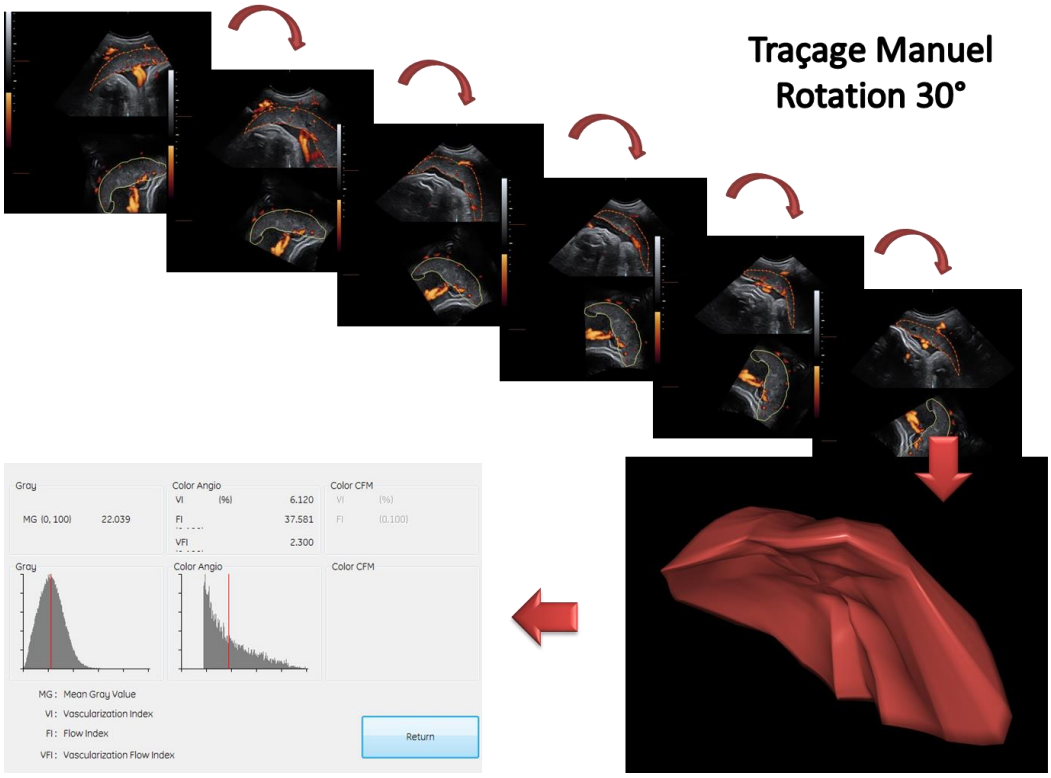


**Figure 8. Reconstruction 3D du placenta et analyse de ce volume par le logiciel VOCAL™.**

Le volume, le niveau de gris moyen et les indices VI, FI et VFI du placenta et du myomètre étaient calculés automatiquement par le logiciel VOCAL™ (Figure 8). L'opération a été réalisée pour le placenta puis pour le myomètre pour chaque volume acquis et pour chaque réglage échographique. Dans un premier temps, les données échographiques placentaires et myométriales ont été étudiées afin de comparer l'impact des différents paramètres physiologiques et des réglages de l'appareil d'échographie. Un modèle de régression multiple a été appliqué ainsi qu'une comparaison multiple des moyennes non appariées non paramétriques par test de Pairewise Wilcoxon avec p corrigé.

Les corrélations entre les différents indices échographiques (VI, FI, VFI et MG) obtenus au niveau placentaire avec les cinq réglages et les résultats stéréologiques et morphométriques ont ensuite été évaluées par le test de Spearman.

## Résultats

Résultats échographiques

Douze placentas ont été recueillis et analysés.

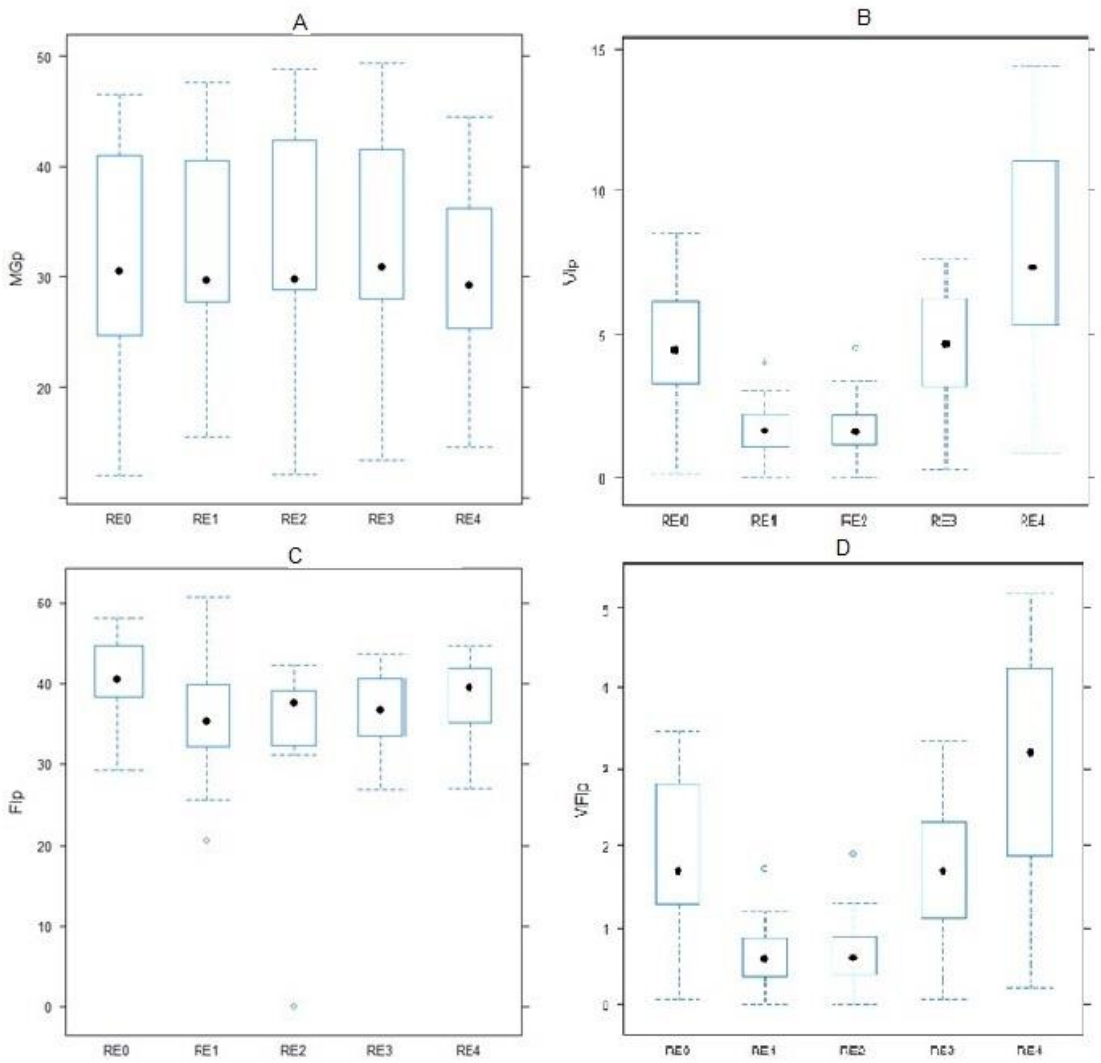


**Figure 9. Variation des indices Doppler3D au niveau placentaire selon les réglages des paramètres échographiques. A. Moyenne de gris MGp; B. Indice VIp; C. Indice FIp; D. Indice VFIp.**

L'analyse de ces mêmes indices a été réalisée sur le myomètre en fonction des différents réglages. Les résultats étaient les suivants :

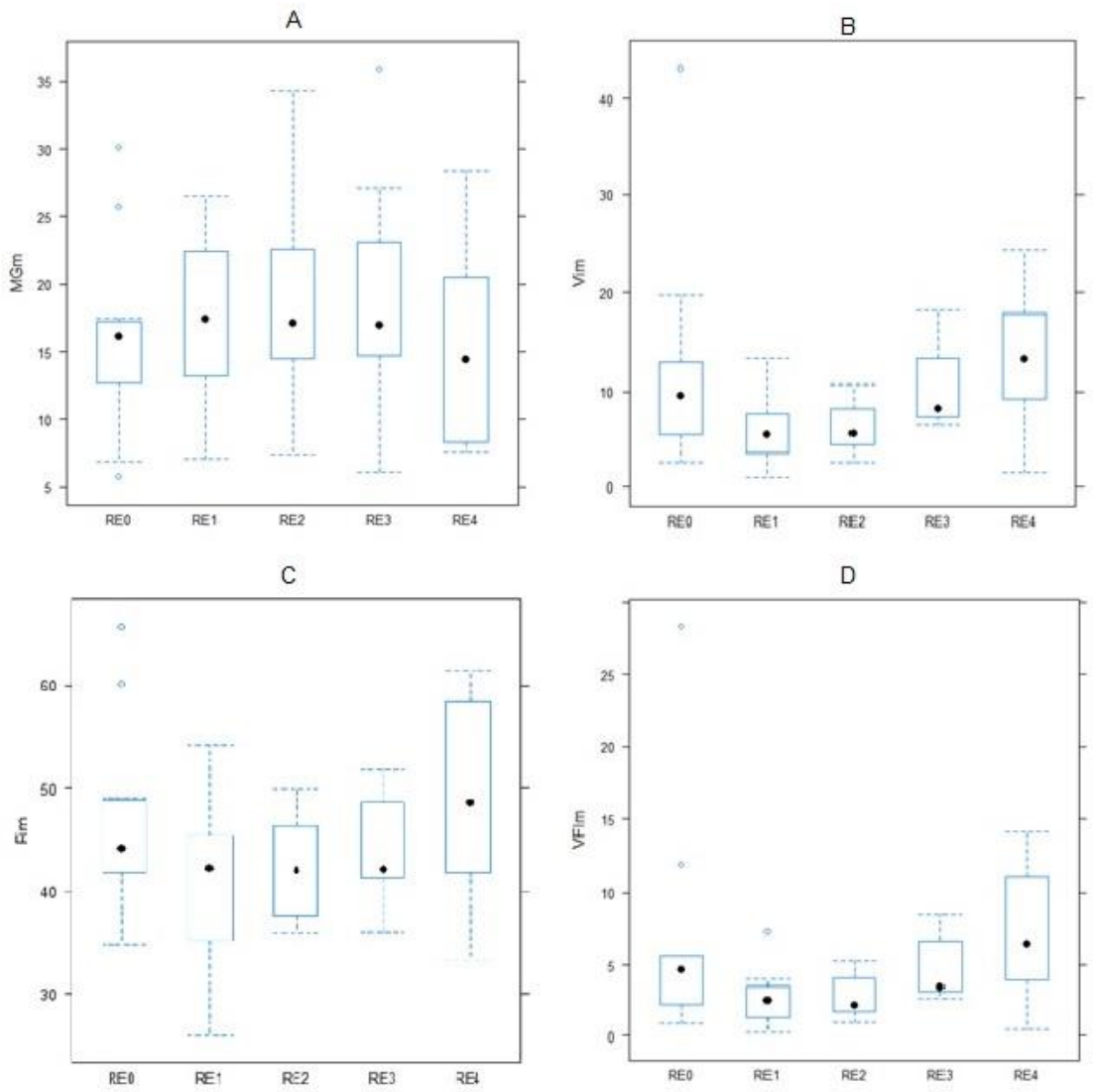


**Figure 10. Variation des indices Doppler3D au niveau myométrial selon les réglages des paramètres échographiques. A. Moyenne de gris MGm; B. Indice VIm; C. Indice FIm; D. Indice VFIm.**

On peut voir que le VI et le VFI placentaire étaient significativement diminués lorsque la PRF était augmentée de 0,9 à 1,8 KHZ (Réglage 0 versus Réglage 1 ; $p<0.02$) alors qu'aucune différence n'était observée pour le myomètre. Les indices VI et VFI du placenta et du myomètre étaient diminués significativement lors de l'augmentation de la WMF (Réglage 0 versus Réglage 2 ; $p<0,02$ et $p<0,05$). Les indices quantifiés avec le gain maximal possible n'étaient pas significativement différents de ceux obtenus avec le Réglage 0. Le FI n'était affecté par aucun de ces différents réglages.

L'impact de l'indice de masse corporelle et de la position du placenta a été évalué. Seul le FI placentaire n'était pas influencé par l'IMC. La position placentaire était classée en trois catégories : antérieur, latéral et postérieur. En cas de placenta

postérieur ou latéral, les indices échographiques placentaires et myométriaux (hors FI du myomètre) étaient significativement diminués par rapport à la position antérieure.

Corrélation échographie et stéréologie

Les résultats de chaque indice échographique placentaire de chaque réglage ont été corrélés aux indices de stéréologie définis précédemment par corrélation de Spearman. Les résultats étaient corrélés significativement pour la densité de longueur des villosités (Lvvilli) dans le réglage 1 pour le VI et le VFI avec p=0,056 (Figure 11). Les autres paramètres stéréologiques n'étaient pas corrélés aux indices échographiques quel que soit le réglage.

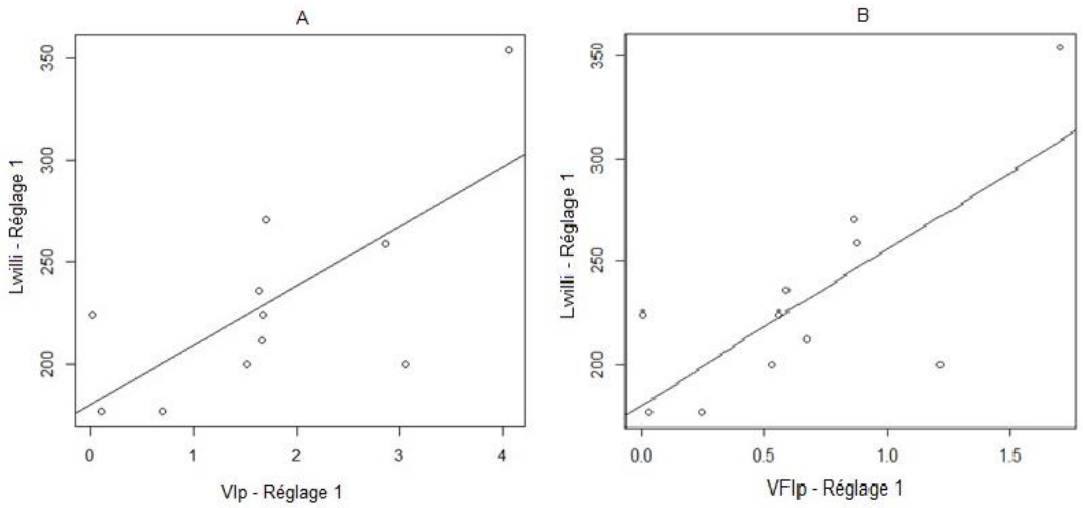


**Figure 11. Corrélation du VI (A) et du VFI (B) en réglage 1 avec la densité de longueur des villosités (Lvvilli)**

Corrélation échographie et morphométrie

De même que pour la corrélation stéréologique, chaque indice échographique a été corrélé par test de Spearman à chaque indice morphométrique villositaire et capillaire.

Corrélation échographie et morphométrie au niveau des villosités

On notait une corrélation négative dans le réglage 2 entre la superficie des villosités et le VI (p= 0,049), de même que le VFI (p=0,049). Dans ce réglage, il était également retrouvé une corrélation négative significative entre le périmètre des villosités et le VI et VFI avec respectivement p=0,031 et p= 0,018 (Figure 12).

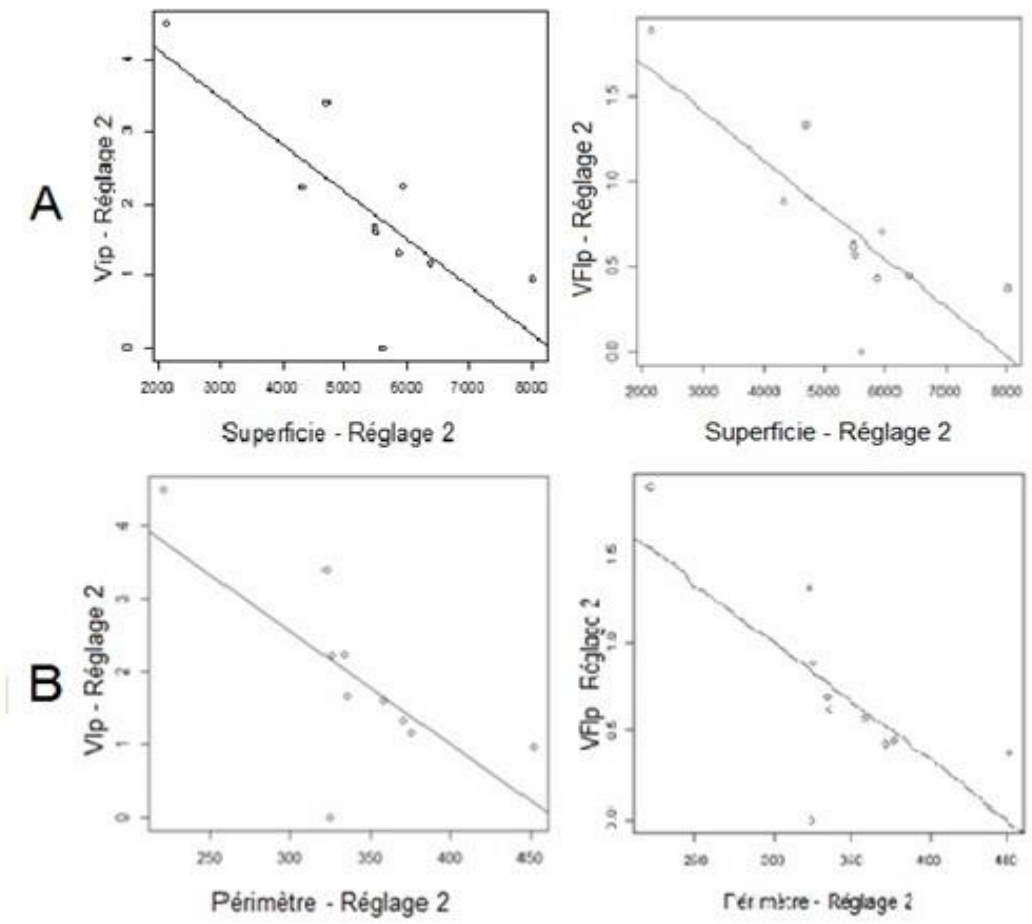


**Figure 12. Corrélation de Spearman entre le VI et le VFI avec la superficie (A) et le périmètre(B) des villosités dans le réglage 2.**

Nous avons également noté une corrélation positive entre le ratio des diamètres de Féret et le FI dans le réglage 1 et 3, avec p= 0,043 et p =0,049 (Figure 13).

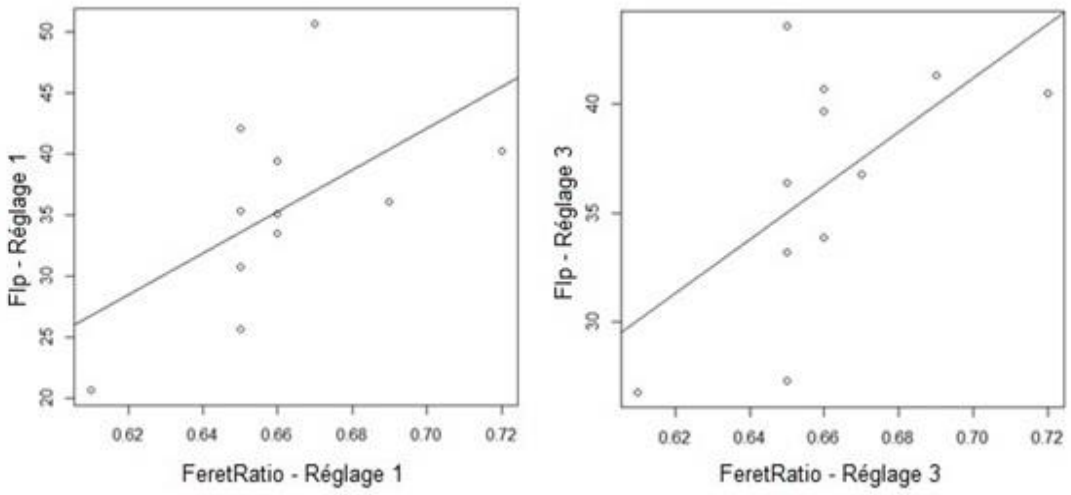


**Figure 13. Corrélation de Spearman entre le ratio des diamètre de Féret et le FI pour les réglages 1 et 3.**

Les autres paramètres morphométriques villositaires n'étaient pas significativement corrélés aux indices échographiques.

Corrélation échographie et morphométrie au niveau des capillaires

Lors des corrélations entre les paramètres morphométriques capillaires et échographiques, il a été constaté une corrélation négative entre le FI et le ratio des diamètres de Féret dans les réglages 1, 2, 3 et 4, qui était significative pour les trois premiers avec respectivement p=0,041, p=0,015 et p=0,019 (Figure 14). De même une corrélation négative était retrouvée entre le degré de rondeur des capillaires avec le FI dans ces mêmes réglages.

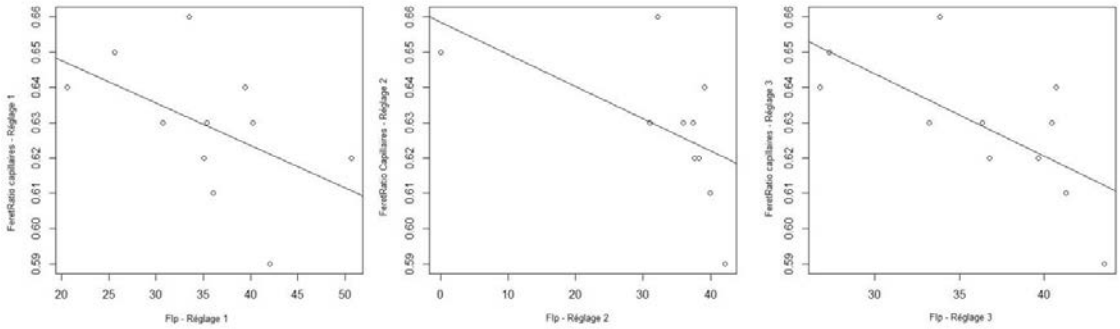


Figure 14. Corrélation entre le FI et le ratio des diamètres de Féret dans les réglages 1, 2 et 3.

## Discussion

Résultats échographiques

Un haut niveau de corrélation entre les indices Doppler et la perfusion placentaire réelle a été démontré chez l'anima [171]. De même en étude clinique, il a été démontré une forte corrélation entre la diminution de ces indices au premier trimestre et la survenue de pathologies d'insuffisance placentaire au cours de la grossesse [8](PE et RCIU) . L'écho-angiographie Doppler 3D a donc un intérêt clinique majeur, même si l'interprétation de ces indices n'est pas encore totalement établie. Cependant, la critique majeure régulièrement formulée à l'égard de la technique d'écho-angiographie Doppler 3D est sa forte dépendance à de nombreux paramètres, à la fois réglages de la machine et paramètres physiologiques ayant une influence sur la profondeur de la région d'intérêt [186]. En effet, contrairement à une analyse classique de spectre vasculaire en Doppler 2D pulsé qui n'est que très peu dépendante de paramètres externes en-dehors de l'angle dès lors qu'un signal peut être acquis, l'intensité du signal Doppler énergie est fortement dépendante de l'atténuation liée la profondeur d'acquisition et à la nature des tissus interposés entre sonde et zone

d'intérêt [12]. Tous les indices étaient diminués en cas de placenta postérieur ou latéral, donc plus à distance de la sonde d'échographie, et avec davantage de tissus interposés que les placentas antérieurs. Le FI myométrial n'était pas significativement diminué mais une tendance à sa diminution était cependant notée ; l'absence de significativité était probablement liée au faible nombre de placentas dans chaque sous-groupe. De même l'IMC des patientes influençait tous les indices Doppler en dehors du FI placentaire, ceci étant peut être lié également au nombre de patiente. Les résultats sont donc en accord avec les données précédemment publiées, retrouvant une influence des paramètres physiologiques sur les indices Doppler 3D.

Par ailleurs, l'intensité mesurée du signal Doppler énergie apparaît dépendante in vitro de paramètres de réglage de la machine, essentiellement du gain Doppler énergie et de la PRF. Le gain Doppler est un réglage direct de l'intensité énergie ou couleur rendue à l'écran à flux équivalent [186]. La PRF est un réglage qui a un impact direct sur la gamme de vitesses de flux captés (plus on augmente la PRF, plus on limite la sensibilité aux flux rapides uniquement). Les acquisitions en écho-angiographie Doppler 3D étaient réalisées avec cinq réglages différents sur chaque patiente. Chaque réglage était différencié du réglage de base (Réglage 0) par la modification d'un seul paramètre, tout en restant dans une fenêtre de variation du paramètre envisageable en clinique (soit le gain, la PRF ou le WMF). Le VI et le VFI placentaire étaient significativement diminués lors de l'augmentation de la PRF de 0,9 kHz à 1,8 kHz. Lors de l'augmentation de la PRF et donc l'augmentation du dépistage de flux rapides uniquement, les indices placentaires étaient alors les plus influencés par cette modification. Ces résultats sont en accord avec le principe de circulation en parallèle avec présence d'un shunt myométrial en regard du placenta, et avec la présence de flux probablement plus lents dans ce shunt. L'augmentation maximale du gain énergie (=*Sub-Noise Gain*) in vitro peut être très importante. Elle est beaucoup plus limitée en pratique clinique *in vivo* par de nombreux artefacts tels que la respiration maternelle ou les mouvements maternels et fœtaux. Lors des acquisitions, le SNG n'influençait pas les indices Doppler contrairement aux études déjà réalisées. Une des explications serait l'impossibilité d'augmenter autant le SNG en pratique clinique que dans les études jusque là réalisées in vitro, et donc de limiter son impact sur les indices. En augmentant le WMF, la majorité des indices Doppler étaient significativement diminués. Le WMF agit comme un filtre de lissage, son augmentation atténuerait donc les indices Doppler 3D. Le FI, que ce soit au niveau

placentaire ou myométrial, était l'indice le moins influencé par les modifications des paramètres échographiques.

Il était donc retrouvé un impact aussi bien des paramètres physiologiques que des paramètres de réglages échographiques sur les différents indices Doppler 3D. Les paramètres physiologiques sont indépendants à chaque patiente et ne peuvent être modifiés. Les résultats obtenus sur les paramètres physiologiques ont été calculés tous réglages confondus car le nombre de patientes était limité à 12. Il serait intéressant d'évaluer l'impact de chaque paramètre physiologique avec chaque type de réglage, mais il est nécessaire pour cela d'avoir un plus grand nombre de patientes, ce qui sera le cas avec la cohorte EVUPA complète. De même il serait alors intéressant de comparer ces résultats à un groupe de patientes présentant une dysfonction placentaire, afin d'évaluer l'impact des réglages sur la sensibilité de dépistage de cette pathologie et ainsi définir un ensemble de paramètres de réglage le plus adapté à ce dépistage.

Corrélation échographie et stéréologie

La stéréologie est reconnue comme une technique fiable et reproductible pour l'évaluation des structures histologiques placentaires [187]. Cependant de nombreux biais pouvant influencer les résultats quantitatifs ont été relevés tels que la voie d'accouchement, ou le temps entre la naissance et le temps de clampage de cordon ombilical, pouvant modifier de façon majeure les résultats [183].

Les densités de volume et de surface n'étaient pas corrélées aux indices Doppler. Mais la densité de longueur des villosités montrait une corrélation positive non significative avec les indices Doppler (p=0,06) et pourrait potentiellement devenir statistiquement significative avec un nombre de cas plus important.

Corrélation échographie et morphométrie

*Au niveau des villosités*

Les différents types histologiques de villosités placentaires ont été caractérisés en 1979 par Kaufmann et al en villosités primitives, intermédiaires matures ou immatures et terminales, avec un sous-groupe parmi les villosités terminales regroupées en région de col (*neck region*). Les villosités terminales, essentielles pour les échanges materno-fœtaux, naissent par la division d'autres villosités terminales (10-16 générations) ou par bourgeonnement à partir de villosités intermédiaires

matures ou immatures. Sur une coupe histologique d'un placenta normal à terme, elles représentent en moyenne 55% (40-70%) des villosités identifiables [122].

Une corrélation négative entre la taille (surface, périmètre) des villosités et les indices Doppler 3D était constatée ainsi qu'une corrélation positive entre leur degré de rondeur, mesuré par le rapport de leurs diamètres extrêmes (*ferret ratio*), et les indices Doppler 3D. Ces résultats indiquent que les villosités qui semblent présenter les meilleurs indices de perfusion sont « petites et rondes » : un morphotype qui correspond à celui des villosités terminales. Autrement dit, plus les villosités terminales sont développées, plus les indices Doppler 3D sont élevés et donc plus la perfusion mesurée serait importante. Ces résultats sont en accord avec les données précédemment publiées car ces villosités terminales, indispensables de par leur structure pour les échanges fœto-maternels de bonne qualité, sont en fort accroissement au troisième trimestre de grossesse allant jusqu'à contenir 25% du compartiment sanguin fœto-placentaire [122].

*Au niveau des capillaires*

Des corrélations négatives ont été notées entre le degré de rondeur des capillaires (mesuré par le degré de rondeur mais aussi par le rapport de leurs diamètres extrêmes) et les indices Doppler 3D : plus les profils histologiques des capillaires s'éloignaient de la forme circulaire, plus les indices étaient élevés. Les valeurs du degré de rondeur inférieures à 1 traduisent une déformation des capillaires qui ne sont plus sphériques. En histologie placentaire, cette déformation est due à une augmentation de la longueur et du volume des capillaires qui se trouvent au sein d'une villosité. Ainsi plus les capillaires étaient allongés, plus les indices Doppler 3D étaient élevés, donc reflétant probablement une meilleure qualité de perfusion. L'allongement des capillaires au sein d'une structure de taille identique reflète leur allongement avec la formation de boucle de capillaires, et donc une augmentation de leur tortuosité. Ceci est en accord avec la rhéologie placentaire [188].

**Conclusion**

Il s'agit à notre connaissance de la première étude comparant les indices d'écho-angiographie Doppler 3D avec une analyse morphométrique informatisée et à la stéréologie chez la femme enceinte à terme. Les résultats confirment l'impact des paramètres physiologiques et des réglages échographiques sur les indices Doppler 3D. Une corrélation entre le phénotype des villosités placentaire et la qualité de la

perfusion placentaire a été mise en évidence, validant ainsi l'intérêt la concordance potentielle entre indices Doppler 3D et anatomie fonctionnelle histologique quantifiée. Il s'agit d'une étude préliminaire s'intégrant dans une étude de vascularisation utéro-placentaire basée sur la comparaison entre un groupe de placentas physiologiques et un groupe de placentas ayant une insuffisance de vascularisation. Il serait intéressant d'établir un taux de villosités terminales corrélé à la présence ou l'absence de pathologie d'insuffisance placentaire ce qui pourra être étudié sur l'ensemble de la cohorte. Il serait également envisageable d'élaborer un réglage optimal pour dépister les pathologies d'insuffisance placentaire.

## 5.3 Impact des réglages Doppler et des caractéristiques physiologiques sur les indices 3DPD chez 30 grossesses normales.

Travail réalisé en 2014-2015 dans le cadre de l'étude EVUPA, article en cours de finalisation pour soumission à la revue *Ultrasound in Obstetrics and Gynecology*.

**Introduction**

La critique majeure régulièrement formulée à l'égard de la technique d'écho-angiographie Doppler 3D est sa forte dépendance à de nombreux paramètres, à la fois réglages de la machine et paramètres physiologiques ayant une influence sur la profondeur de la région d'intérêt [186]. En effet, contrairement à une analyse classique de spectre vasculaire en Doppler 2D pulsé qui n'est que très peu dépendante de paramètres externes en-dehors de l'angle dès lors qu'un signal peut être acquis, l'intensité du signal Doppler énergie est fortement dépendante de l'atténuation liée la profondeur d'acquisition et à la nature des tissus interposés entre sonde et zone d'intérêt [12]. Ces différentes limites liées aux paramètres physiologiques et de réglages de la machine restreignent actuellement la diffusion de cette technique. Il est nécessaire d'évaluer l'influence de ces paramètres sur des patientes avec des issues de grossesses normales, donc sans dysfonction placentaire. La vascularisation utéro-placentaire sera alors considérée comme physiologique, afin de pouvoir s'affranchir de certaines de ces limites avant d'étudier leurs influences sur des patientes atteintes de dysfonction placentaire.

L'objectif de ce travail était d'évaluer l'influence des paramètres physiologiques et des différents réglages échographiques sur chaque indice de vascularisation placentaire en comparant cinq réglages différents chez des femmes à terme avec issue de grossesse normale.

**Matériel et Méthode**

Toutes les patientes ont été recrutées au sein du service d'Obstétrique du CHRU de Nancy. Il s'agissait de patientes ayant une césarienne programmée à termepour raison obstétricale répondant aux critères de la HAS, indemnes de RCIU ou de PE, dans le cadre de l'étude EVUPA-3D Morphométrie (autorisation CPP n°13.09.02 du 08.11.2013).

Acquisitions échographiques

Après signature du consentement éclairé, les acquisitions Doppler 3D ont été effectuées au décours d'un examen échographique habituellement réalisé de façon systématique avant la césarienne programmée.

Les examens échographiques ont été effectués sur des appareils Voluson E8® (General Electric Medical Systems Ultrasound®, Vélizy, France), munis d'une sonde volumique abdominale cadencée à 3,5-5 MHz. L'acquisition 3D était effectuée au centre de l'unité utéro-placentaire. La technique d'acquisition était standardisée pour tous les paramètres d'acquisition avec des programmes prédéfinis : fenêtre, profondeur, paramètres Doppler. Des touches spécifiques pour l'acquisition « EVUPA» ont été mises en place informatiquement sur chaque machine par le fabriquant. Les acquisitions étaient automatiquement mises en mémoire sur le disque dur de la machine et sur un disque dur externe.

Les acquisitions en mode Doppler 3D énergie étaient réalisées en faisant varier certains paramètres de réglages de l'échographe afin d'étudier l'influence de chacun d'entre eux. De nombreux paramètres de réglages échographiques peuvent être modifiés. Cependant la *Pulse Repetition Frequency* (PRF), le *Wall Motion Filter* (WMF) et le gain Doppler semblent avoir l'influence la plus importante sur les indices 3D à débit constant au sein de l'organe d'intérêt [12]. La PRF est la fréquence de répétition des pulses. Plus elle est basse, plus elle permet de détecter les flux lents. Le WMF est un filtre de lissage des mouvements de parois. Le gain Doppler énergie est un réglage de brillance du signal Doppler énergie à l'écran. Cinq réglages différents ont été prédéfinis grâce aux résultats des études préalablement réalisées par notre groupe (Tableau 1).

**Tableau 1.Réglages utilisés pour l'acquisition Doppler 3D énergie.**

| Réglage | PRF | Gain | WMF |
|---|---|---|---|
| N°0 | 0,9 | -7,2 | Moyenne |
| N°1 | **1,8** | -7,2 | Moyenne |
| N°2 | 0,9 | -7,2 | **Maximum** |
| N°3 | 0,9 | -7,2 | **Faible** |
| N°4 | 0,9 | **SNG*** | Moyenne |

SNG* : *sub-noise gain* : gain maximal possible sans artéfact

Césarienne et confirmation de l'absence de RCIU ou de PE en post-natal

La césarienne était réalisée selon le protocole habituel avec un clampage précoce du cordon [183]. Le placenta était collecté juste après la césarienne et transféré à l'état frais au laboratoire d'anatomopathologie du CHU de Nancy. Un examen anatomopathologique placentaire était systématiquement réalisé. Il confirmait que le placenta était macroscopiquement et microscopiquement normal chez toutes les patientes de l'étude. Le poids de naissance des enfants était également contrôlé, il devait être supérieur ou égal au 10$^{ème}$ percentile du poids attendu pour l'âge gestationnel des courbes de poids néonatales afin de confirmer l'absence de RCIU.

Traitement des données

Les analyses ont été réalisées secondairement, sans que l'observateur ait connaissance de l'issue de grossesse.

Pour l'analyse des acquisitions échographiques, le logiciel VOCAL™ (*Virtual Organ Computer-aided AnaLysis software*, GE VOLUSON®) a permis de réaliser une reconstruction tridimensionnelle du volume acquis après sélection d'un pas de rotation de 30° pour visualiser toutes les faces. Selon la technique précédemment décrite par notre groupe, un traçage manuel des contours de la zone d'intérêt était effectué à chaque rotation, le plan A servant de plan de référence.

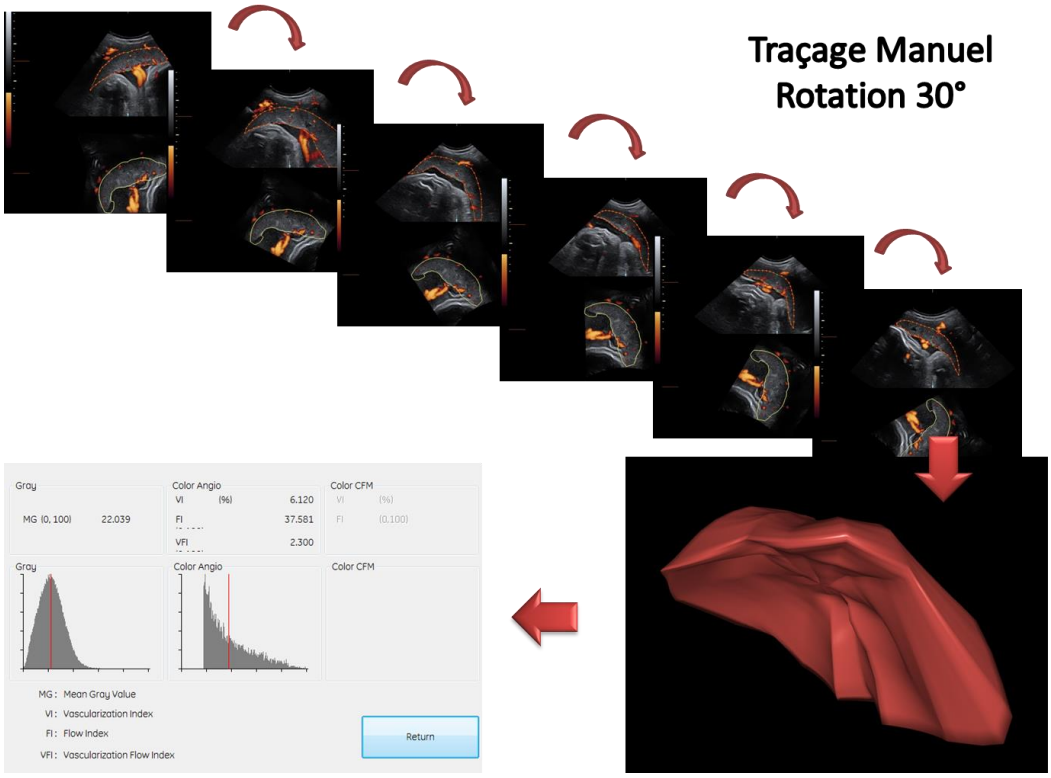


**Figure 1. Reconstruction 3D du placenta et analyse de ce volume par le logiciel VOCAL™.**

Le volume, le niveau de gris moyen et les indices VI, FI et VFI du placenta et du myomètre étaient calculés automatiquement par le logiciel VOCAL™ (Figure 1). L'opération a été réalisée pour le placenta puis pour le myomètre pour chaque volume acquis et pour chaque réglage échographique. Dans un premier temps, les données échographiques placentaires et myométriales ont été étudiées afin de comparer l'impact des différents paramètres physiologiques et des réglages de l'appareil d'échographie. Un modèle de régression multiple a été appliqué ainsi qu'une comparaison multiple des moyennes non appariées non paramétriques par test de Pairewise Wilcoxon avec p corrigé.

**Résultats**

Caractéristiques maternelles

Trente grossesses physiologiques ont été incluses. Les caractéristiques maternelles sont présentées dans le tableau 2.

**Tableau 2. Caractéristiques maternelles**

| | Min | 1er Quart | Médiane | Moyenne | 3ème Quart | Max | DS |
|---|---|---|---|---|---|---|---|
| Age gestationnel (SA) | 37,86 | 38,57 | 38,86 | 38,94 | 39,00 | 41,29 | 0,6966 |
| Age maternel (année) | 25 | 30 | 33 | 33,3 | 37 | 44 | 5,0319 |
| IMC ($Kg/m^2$) | 18,03 | 20,00 | 21,66 | 24,30 | 29,87 | 36,36 | 5,3519 |

Les patientes présentaient toutes une grossesse à terme. 18 patientes sur 30 avaient un IMC inférieur à 25 Kg/m². 19 placentas ont été considérés comme antérieurs et 11 postérieurs.

Les indices 3DPD au niveau placentaire

L'analyse du VI placentaire retrouvait en univarié l'impact des réglages sur ce paramètre. En analyse bivariée, le BMI n'influençait pas ce paramètre. La position placentaire influençait peu, on notait un impact de celle-ci uniquement pour le réglage de base. Le *sub-noise gain* n'apportait pas d'intérêt en analyse bivariée, ce qui était confirmé pas l'analyse multivariée. En analyse multivariée, on constatait l'absence d'influence des paramètres physiologiques sur le VI placentaire, ce dernier n'étant impacté que par les paramètres de réglages de l'échographe.

On ne retrouvait pas d'influence des réglages en analyse univariée sur le FI au niveau placentaire. En analyse bivariée, ni l'IMC ni la position placentaire n'influençaient ce paramètre. Une différence significative de FI calculé à partir du logiciel VOCAL™ n'était observé qu'en analyse multivariée pour les paramètres extrêmes (Réglages de base avec un placenta antérieur et un IMC inférieur à 25

Kg/m² versus le Réglage 1 avec un placenta postérieur et un IMC supérieur à 25 Kg/m² ou versus le R2 avec un placenta postérieur et un IMC supérieur à 25 Kg/m²).

Les résultats pour le VFI placentaire étaient tout à fait superposables à ceux du VI placentaire.

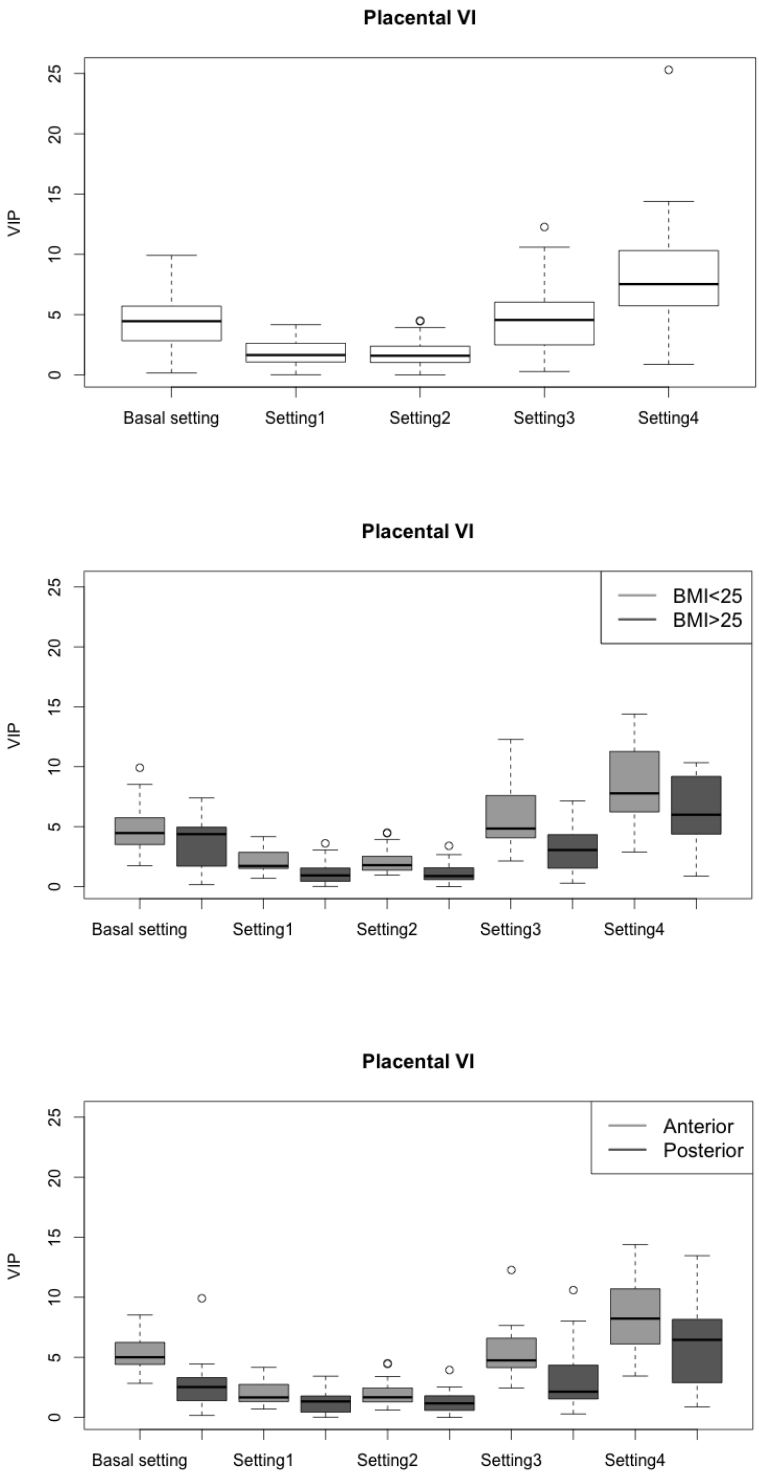


**Figure 2. Influence des paramètres de réglages et physiologiques sur le VI placentaire.**

Les indices 3DPD au niveau myométrial

Les valeurs du VI myométrial étaient influencées par les réglages tout comme au niveau placentaire. Les paramètres physiologiques de la patiente, que ce soit en analyse bi ou multi variée ne modifiaient pas les indices de vascularisation. La seule différence significative retrouvée était, en analyse multivariée, entre le Réglage 4 et l'ensemble des autres réglages.

De même qu'au niveau placentaire, aucune influence des réglages de l'appareil ou des paramètres physiologiques n'était retrouvée sur les valeurs de l'indice FI au niveau myométrial, sauf en analyse multivariée pour les cas extrêmes.

Le profil du VFI myométrial était similaire à celui du VI myométrial.

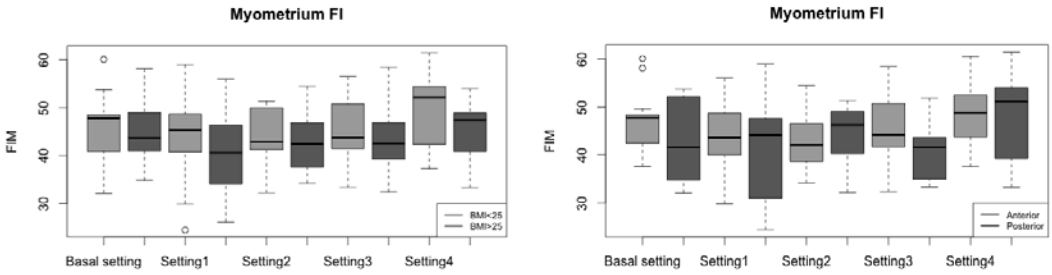


**Figure 3. Influence des paramètres de réglages et physiologiques sur le FI myométrial.**

**Discussion**

Un haut niveau de corrélation entre les indices Doppler et la perfusion placentaire réelle a été démontré chez l'animal [171]. De même en étude clinique, il a été démontré une forte corrélation entre la diminution de ces indices au premier trimestre et la survenue de pathologies d'insuffisance placentaire au cours de la grossesse [8] (PE et RCIU). L'écho-angiographie Doppler 3D a donc un intérêt clinique potentiel majeur, même si l'interprétation de ces indices n'est pas encore totalement établie. Cependant, la critique majeure régulièrement formulée à l'égard de la technique d'écho-angiographie Doppler 3D est sa forte dépendance à de nombreux paramètres, à la fois réglages de la machine et paramètres physiologiques ayant une influence sur la profondeur de la région d'intérêt [12]. Les indices n'étaient pas diminués en cas de placenta postérieur, donc plus à distance de la sonde d'échographie, et avec davantage de tissus interposés que pour les placentas antérieurs. De même l'IMC des patientes influençait aucun indice Doppler en dehors du FI placentaire et myométrial, ceci étant uniquement constaté en analyse multivariée pour les situations extrêmes (un IMC élevé avec un placenta postérieur versus un IMC faible avec un placenta antérieur). Les résultats sont donc différents des données précédemment publiées, ne retrouvant une influence des paramètres physiologiques sur les indices Doppler 3D qu'en cas de variations extrêmes de ces paramètres.

Par ailleurs, l'intensité mesurée du signal Doppler énergie apparaît dépendante *in vitro* de paramètres de réglage de la machine, essentiellement du gain Doppler énergie et de la PRF. Le gain Doppler est un réglage direct de l'intensité énergie ou couleur rendue à l'écran à flux équivalent [186]. La PRF est un réglage qui a un impact direct sur la gamme de vitesses de flux captés (plus on augmente la PRF, plus on limite la sensibilité aux flux rapides uniquement). Les acquisitions en écho-angiographie Doppler 3D étaient réalisées avec cinq réglages différents sur chaque patiente. Chaque réglage était différencié du réglage de base (Réglage 0) par la modification d'un seul paramètre, tout en restant dans une fenêtre de variation du paramètre envisageable en clinique (soit le gain, la PRF ou le WMF). Le VI et le VFI placentaire étaient significativement diminués lors de l'augmentation de la PRF de 0,9 kHz à 1,8 kHz. Lors de l'augmentation de la PRF et donc l'augmentation du dépistage de flux rapides uniquement, les indices placentaires étaient alors les plus influencés par cette modification. Ces résultats sont en accord avec le principe de circulation en parallèle avec présence d'un shunt myométrial en regard du placenta, et avec la

présence de flux probablement plus lents dans ce shunt. L'augmentation maximale du gain énergie (=*Sub-Noise Gain*) *in vitro* peut être très importante. Elle est beaucoup plus limitée en pratique clinique *in vivo* par de nombreux artefacts tels que la respiration maternelle ou les mouvements maternels et fœtaux. Lors des acquisitions, le SNG n'influençait pas les indices Doppler contrairement aux études déjà réalisées. Une des explications serait l'impossibilité d'augmenter autant le SNG en pratique clinique que dans les études jusque là réalisées *in vitro*, et donc de limiter son impact sur les indices. En augmentant le WMF, la majorité des indices Doppler étaient significativement diminués. Le WMF agit comme un filtre de lissage, son augmentation atténuerait donc les indices Doppler 3D. Le FI, que ce soit au niveau placentaire ou myométrial, était l'indice le moins influencé par les modifications des paramètres échographiques.

Il était donc retrouvé un impact aussi bien des paramètres physiologiques que des paramètres de réglages échographiques sur les différents indices Doppler 3D. Cependant leur influence était bien plus modérée que ceux décrits dans la littérature, ne concernant que les variation extrêmes de réglages de l'appareil d'échographie ou les variations extrêmes des paramètres physiologiques des patientes. Les paramètres physiologiques sont indépendants à chaque patiente et ne peuvent être modifiés. Les résultats obtenus sur les paramètres physiologiques ont été calculés tous réglages confondus car le nombre de patientes était limité à 30. Il sera intéressant d'évaluer l'impact de chaque paramètre physiologique avec chaque type de réglage, mais il est nécessaire pour cela d'avoir un plus grand nombre de patientes. De même il sera alors intéressant de comparer ces résultats à un groupe de patientes présentant une dysfonction placentaire, afin d'évaluer l'impact des réglages sur la sensibilité de dépistage de cette pathologie et ainsi définir un ensemble de paramètres de réglage le plus adapté à ce dépistage.

**Conclusion**

Les résultats confirment l'impact des paramètres physiologiques et des réglages échographiques sur les indices Doppler 3D. Cependant leur influence n'apparait qu'en cas de modifications extrêmes des paramètres de réglages ou chez des patientes ayant un IMC très élevé. Notre étude ne retrouve pas l'intérêt de l'utilisation du *Sub-noise gain in vivo*. Afin d'évaluer la réelle influence de ce différents paramètres physiques et physiologique, il serait intéressant d'évaluer ces différents réglages *in vivo* au troisième trimestre mais également dès le premier trimestre. Il s'agit d'une étude préliminaire s'intégrant dans une étude de vascularisation utéro-placentaire basée sur la comparaison entre un groupe de placentas physiologiques et un groupe de placentas ayant une insuffisance de vascularisation. Il serait également envisageable d'élaborer un réglage optimal pour dépister les pathologies d'insuffisance placentaire.

# Partie III. Approche Expérimentale.

Le travail réalisé en 2008-2009 par M. le Professeur Morel avait permis à la fois de confirmer le haut niveau de corrélation entre indices Doppler 3D et perfusion placentaire réelle et de mettre au point un modèle expérimental original de contrôle de la perfusion utéro-placentaire [171].

Cependant, la critique majeure régulièrement formulée à l'égard de la technique d'angiographie Doppler 3D est sa forte dépendance à de nombreux paramètres, à la fois de réglage de la machine et physiologiques maternels [12,172]. En effet, contrairement à une analyse classique de spectre vasculaire en Doppler 2D pulsé qui n'est que très peu dépendante de paramètres extérieurs en-dehors de l'angle dès lors qu'un signal peut être acquis, l'intensité du signal Doppler énergie est fortement dépendante de l'atténuation liée la profondeur d'acquisition et à la nature des tissus interposés entre sonde et zone d'intérêt.

Par ailleurs, l'intensité mesurée du signal Doppler énergie est très fortement dépendante de paramètres de réglage de la machine, essentiellement du gain Doppler énergie, qui est un réglage direct de l'intensité énergie ou couleur rendue à l'écran à flux équivalent, mais également de la PRF (*Pulse Repetition Frequency*) qui est un réglage qui a un impact direct sur la gamme de vitesses de flux captés (plus on augmente la PRF, plus on limite la sensibilité aux flux rapides uniquement) [172].

Enfin, s'agissant des indices Doppler 3D, l'ensemble des paramètres de réglage peut être considéré comme ayant un impact potentiel sur les indices mesurés. En effet, les paramètres ayant une influence sur le niveau de gris (région avec absence de signal Doppler) tels que le gain 2D ont un impact potentiel sur le VI et le VFI, ces indices étant un rapport de signal couleur sur signal gris. De nombreux autres paramètres ayant un impact sur la qualité d'image et par conséquent sur la vitesse de balayage (donc la durée d'acquisition à volume final équivalent) ont également un impact potentiel sur les indices rendus à débit équivalent. Parmi eux, la brillance (Rise) et le niveau de qualité 3D (Qual 3D) étaient à évaluer.

L'impact des paramètres a été évalué *in vitro* par l'équipe de Nottingham [12]. La description complète de ces résultats ne présente pas d'intérêt majeur ici, dès lors que l'on considère que toutes les critiques développées concernant l'évaluation *in vitro* sur les mêmes modèles de la corrélation avec le débit de perfusion s'appliquent également.

Une critique supplémentaire est cependant à formuler : un fantôme *in vitro* ne présente aucun mouvement, contrairement à une patiente ou un modèle animal. Cette

absence totale de mouvement, et donc d'artefact Doppler, permet une évaluation *in vitro* de l'ensemble des possibilités offertes par les machines en termes de paramètres de réglages, alors même qu'une partie importante des paramètres extrêmes de réglages n'offrira *in vivo* que des images fortement artéfactées et *in fine* non interprétables.

Dans le cadre de la thèse de M. le Professeur O. Morel, réalisée entre 2007 et 2010, l'impact des paramètres de réglages majeurs sur les indices Doppler 3D mesuré au niveau placentaire à débit constant a été évalué *in vivo* (chapitre 6). Un traitement complémentaire des données a été réalisé et est présenté ici.

De plus, afin de faire avancer nos connaissances sur les techniques d'imagerie utilisées en clinique, la technique Doppler énergie 3D et la stéréologie ont été appliquées sur un modèle animal de RCIU (cf chapitre 7).

# Chapitre 6. Impact des réglages Doppler sur les indices 3DPD chez un modèle animal de brebis gravide.

Article soumis à la revue Ultrasound gynecology and obstetrics

Impact of acquisition parameters in three-dimensional power Doppler on utero-placental indices measured at constant flow: evaluation in a pregnant sheep model.

Jie Duan[1,2] - Olivier Morel[1,2,4], Anne Tarrade[3,4], Etienne Gayat[5], Vassilis Tsatsaris[4,6], Pascale Chavatte-Palmer[3,4].

*1, IADI, Inserm U947, University of Lorraine, Nancy, France ;*

*2, Pôle de Gynécologie-Obstétrique, Service d'obstétrique et Médecine Fœtale, CHRU Nancy, Nancy, France ;*

*3, INRA, UMR1198, Biologie du Développement et Reproduction, Jouy-en-Josas, France;*

*4, PremUp foundation, Paris;*

*5, Université Denis Diderot (Paris VII), Paris, France ;*

*6, Service d'Obstétrique, Hôpital Port Royal, Université Paris Descartes, APHP, Paris, France.*

**Résumé**

Objectif : Il a été démontré récemment que la quantification de la vascularisation placentaire par Doppler énergie 3D (3DPD) au premier trimestre offre une valeur prédictive élevée pour la prééclampsie. Cette technique est toutefois fortement dépendante des paramètres de l'appareil d'échographie. Le but de cette étude était d'évaluer *in vivo* l'impact des principaux paramètres de l'échographie sur les indices 3DPD utéro-placentaires à un débit constant dans un modèle de brebis gestante.

Matériel et méthodes : Plusieurs paramètres (Gain 2D, Qualité 3D, Rise, WMF, PRF, Gain Doppler) ont été ajustés indépendamment étape par étape à partir de réglages de base. Les acquisitions des placentomes ont été effectuées en utilisant au total 56 réglages différents. L'impact de chaque réglage sur les indices 3DPD a été évalué à un débit constant.

Résultats : Au total, 662 volumes ont été acquis chez cinq brebis gestantes. En comparaison avec le réglage de base, des différences significatives ont été observées pour les indices avec le Gain 2D réglé à 11 (moyenne de FI : 37,82 vs 33,73, p 0,05), le WMF « bas 2 » (moyenne VI 1,29 vs 0,4, p 0,0096/ moyenne VFI 0,51 vs 0,15, p 0,0062) et « Moy 1 » (moyenne VI 1,15 vs 0,4, p 0,0096/ moyenne VFI 0,45 vs 0,15, p 0,05), le Rise à 1 (moyenne VI 3,08 vs 0,35; p <0.0001/moyenne FI 42,01 vs 29,52; p 0,004/ moyenne VFI 1,32 vs 0,11; p <0001), la PRF à 0,1 (moyenne VI 13,53 vs 0,63; p 0,034/moyenne VFI 5,8 vs 0,23; p 0,045), le gain Doppler à -3 (moyenne VI 3,71 vs 0,54; p 0,0001/ moyenne VFI 1,34 vs 0,2; p 0,0001) et -5 (moyenne VI 1,84 vs 0,54; p 0,0001/ moyenne VFI 0,7 vs 0,2; p 0,0001).

Discussion : L'impact des paramètres de l'appareil d'échographie a été confirmé *in vivo*. Les différences observées pour les indices 3DPD, cependant, l'ont été uniquement à des réglages extrêmes, qui sont rarement ou pas utilisés dans la pratique courante, et étaient beaucoup plus faibles que celles décrites précédemment *in vitro*.

**Summary**

Objective: It was recently demonstrated that 3D power Doppler quantification of the placental vascularization during the first trimesters gives a value highly predictive of preeclampsia. This technique, however, is strongly dependent on machine settings. The aim of the present study was to evaluate *in vivo* the impact of the main machine settings on the 3D Doppler uteroplacental indices measured at constant flow in a pregnant sheep model.

Materials and Methods: From the defined baseline setting, several ranges of parameters (2D gain, Qual 3D, rise, WMF, PRF, Doppler gain) were independently adjusted step-by-step. Placentome acquisitions were performed using a total of 56 standardized different machine settings. The impact of each parameter on the measured 3D indices (VI, FI and VFI) was evaluated at constant flow.

Results: A total of 662 volumes were acquired in five pregnant ewes. Compared with the baseline setting, significant differences were observed for the indices quantification with 2D gain 11 (mean FI 37.82 vs 33.73; p 0.05), WMF Low2 (mean VI 1.29 vs 0.4; p 0.0096 / mean VFI 0.51 vs 0.15; p 0.0062) & Mid1 (mean VI 1.15 vs 0.4; p 0.0096 / mean VFI 0.45 vs 0.15; p 0.05), Rise 1 (mean VI 3.08 vs 0.35; p <0.0001 / mean FI 42.01 vs 29.52; p 0.004 / mean VFI 1.32 vs 0.11; p <0001), PRF 0.1 (mean VI 13.53 vs 0.63; p 0.034 / mean VFI 5.8 vs 0.23; p 0.045), Doppler gain -3 (mean VI 3.71 vs 0.54; p  0.0001 / mean VFI 1.34 vs 0.2; p 0.0001) and -5 (mean VI 1.84 vs 0.54; p 0.0001 / mean VFI 0.7 vs 0.2; p 0.0001).

Discussion: The impact of the machine settings was confirmed in vivo. The observed differences in the 3D indices quantification, however, were mostly observed only at extreme settings, which are rarely or not used in common practice, and were much lower than those previously described *in vitro*.

## Introduction

Quantification of uteroplacental vascularization by three-dimensional (3D) power Doppler is now feasible and reproducible. From the first trimester of pregnancy, this technique seems to give a value highly predictive of preeclampsia [9,189]. The main criticism for 3D Doppler angiography, however, is its strong dependence on both machine settings and maternal physiology [186].

Classical analysis of vascular flow using two-dimensional (2D) pulsed Doppler does not depend much on external parameters, apart from the angle, once a signal is acquired. In contrast, the intensity of the power Doppler signal is highly dependent on the attenuation linked to acquisition depth and on the nature of the tissues between the probe and the region of interest. Moreover, the intensity of the power Doppler signal is highly dependent, at least when *in vitro* models are used, on the machine settings, especially the Doppler gain and the pulse repetition frequency (PRF) [186]. In any case, 3D Doppler indices in the volume of interest may also be affected by any other machine setting. For example, parameters affecting the level of gray (volume with absence of Doppler signal), such as the 2D gain, potentially impact the vascularization index (VI) and vascularization flow index (VFI), which are calculated based on the ratio of the number of color voxels to gray-scale voxels. Many other parameters that impact image quality and therefore scanning speed (hence the length of acquisition for an equivalent volume of interest) also potentially affect the indices given at equivalent blood flow.

The impact of several machine settings has been evaluated *in vitro* [172]. Two types of models have been used: phantom models with variation in "vascular network" and a cotyledon perfusion model. The experimental characteristics of these in vitro models have important limitations both in terms of interpretation of the results and on possible use *in vivo*. The placental vascular network is much more complex than that mimicked by flow phantoms. Moreover, the vascular recruitment of *ex vivo*-perfused cotyledons (i.e., the number of vessels in which blood circulates) may vary as a function of the perfusion flow rate. Lastly, the perfusion fluid itself may have a direct impact on the indices calculated.

An additional criticism is that an in vitro phantom does not move, unlike a patient or an animal model. This total absence of movement, and hence of Doppler artefacts, enables in vitro evaluation of all the possibilities provided by the machines

in terms of settings, whereas *in vivo* many of the "extreme" settings will yield only highly artifactual and ultimately uninterpretable images. The impact of machine settings in 3D Doppler on indices calculated at constant flow within the placenta therefore remains to be verified *in vivo*.

Using an original pregnant sheep model allowing permanent control of uteroplacental perfusion, the correlation between 3D Doppler indices and true placental perfusion has been confirmed [171]. The aim of the present study was to use the same pregnant sheep model to evaluate *in vivo* the impact of the main machine settings on the 3D Doppler uteroplacental indices measured at constant flow.

## Materials and Methods

*Animal model – Surgical procedure*

Animal experiments were performed in accordance with the International Guiding Principles for Biomedical Research involving Animals as promulgated by the Society for the Study of Reproduction and with the European Convention on Animal Experimentation. An ethical approval of "Animal Care and Use Committee of the INRA (Institut National pour la Recherche Agronomique)" under protocol number 144 was obtained. Researchers involved with direct handling and surgery of the animals possessed an animal experimentation license provided by the French veterinary services.

Five pregnant sheep (Pré-alpes breed) with singleton pregnancies were used in the study. The pregnant sheep model was chosen for two main reasons: (1) its large size, allowing 3D ultrasound acquisition with the same machines and probes as used in pregnant women; (2) the operative characteristics: with the sheep under general anesthesia, surgery can be performed on the pregnant horn for several hours without causing miscarriage. In sheep, placental villi are gathered in patches (fetal cotyledons) distributed over the surface of the chorion and attached to corresponding highly organized structures formed from the maternal endometrium. The resulting structures (fetal and maternal components, approximately 80 per placenta) are called 'placentomes' [190]. The vasculature of the gravid uterus is quite comparable in sheep and women [191,192].

*Surgical procedures*

The pregnant horn was exteriorized after median laparotomy under general anesthesia. The common uterine artery of the pregnant horn was dissected out, while all the other uterine arterial supplies were ligated. Real-time quantification of the blood flow perfusing the horn (expressed in mL/min) was performed using an invasive quantitative flow sensor (S serial, 4 mm, with CRA10 connector and Emka acquisition system, Transonic Systems Inc, Emka Technologies, Paris, France). Three-dimensional Doppler acquisitions of several placentomes were performed simultaneously. The surgical procedure is illustrated in Figure 1.

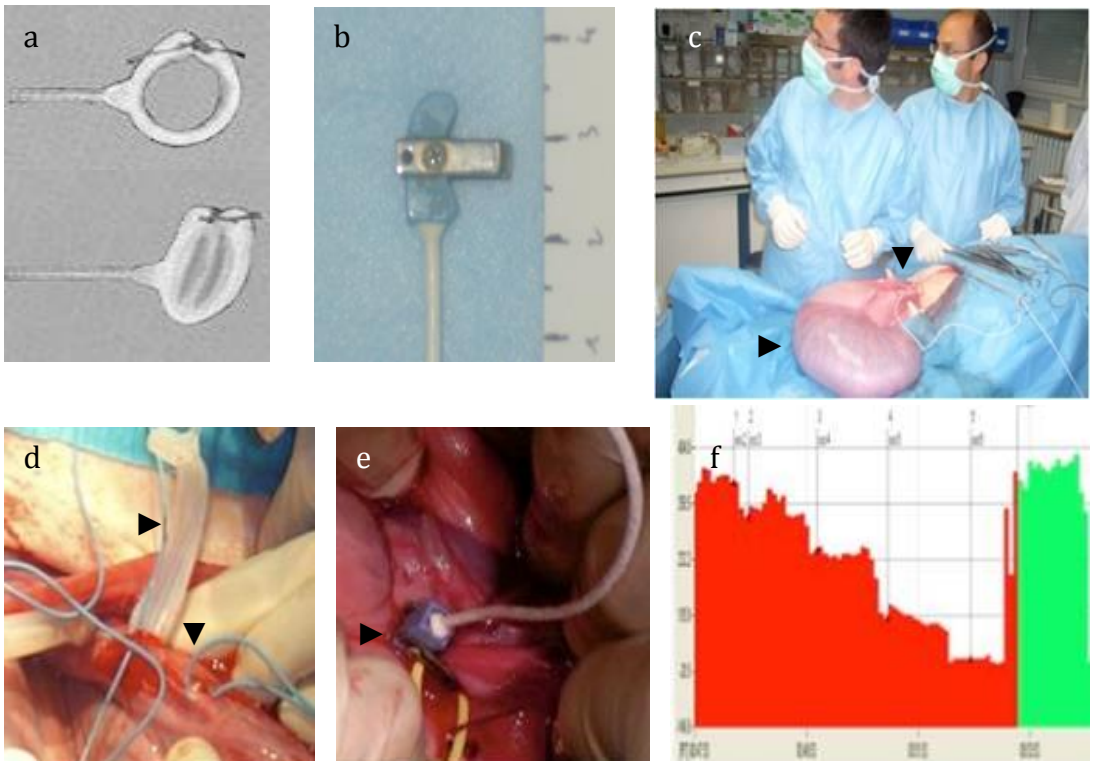


**Figure 1. Modulation and measurement of blood flow within the uterine artery.**

**a. *In vivo* Metric 6mm occluder® (OC6, California, USA) before (top) and after (bottom) filling the balloon that provides occlusion.**

**b. Invasive quantitative flow sensor (Transonic, S serial, 4mm, with CRA10 connector, Emka®) used for real time assessment of the blood flow (expressed in ml/min) within a vessel.**

**c. Exposition of the pregnant horn (►) after median laparotomy and dissection of the common uterine artery (▼).**

**d. Placement of the occluder (►) around the common uterine artery (▼) of the pregnant horn at 2cm far from the primary split. All the others uterine arterial supplies were concomitantly ligated.**

**e. Placement of the flow sensor (►) 1cm downstream from the vascular occluder.**

**f. Flow data as recorded with IOX 4® software with increasing occlusion levels, from 0 to 100%.**

*3D acquisitions*

3D acquisitions of several placentomes in each sheep were performed for each setting. All 3D Doppler scans were recorded using a Voluson E8 (GE Medical Systems, Zipf, Austria) ultrasound machine equipped with a transabdominal multifrequency probe (2.2–6.5 MHz) allowing automatic 3D volume and Doppler acquisition. The ultrasound probe was placed directly in contact with the larger curvature of the pregnant horn. The procedure was standardized for all acquisitions in terms of window, depth, Doppler and 3D parameters baseline settings.

The baseline settings were: CRI (compound resolution imaging), 1; persistence, 3; SRI (speckle reduction imaging), 4; dynamic contrast, 6; harmonic, low; quality, normal; wall motion filter, mid2; pulse repetition frequency, 1.3 kHz; frequency, low; line density, 8; balance, 225; filter, 3; flow resolution set, mid 2; filter line, 3; enhance, 4. After localization of the placentomes, the box for the standardized region of interest was placed over a placentome 3 to 5 cm distant from the probe (sweep angle, 45◦, quality, high 1).

For each sheep, once flow stabilized in the gravid uterine artery, series of acquisitions were performed for each range of settings: 2D gain (from -15 to +15, 18 steps); Qual 3D, which corresponds to the scanning speed on volume acquisition (from minimum to maximum, 6 steps); rise (from 1 to 12, 6 steps); Wmf (wall motion filter) (from low to maximum, 7 steps); PRF (pulse repetition frequency) (from 0.1 to 4, 9 steps); Doppler gain (from -15 to 0, 10 steps). From baseline settings, only the parameter studied was modified. For each setting adjustment (ie, 56 in all), 2 to 3 acquisitions were performed for each sheep. Only nonartifactual acquisitions were used in the final analysis.

*Placentome analysis*

Each placentome was reconstructed in 3D using VOCALTM (Virtual Organ Computer-aided AnaLysis) software (GE Medical Systems). The contour of the maternal side of each placentome was manually traced after rotating the volume in steps of 30° (Figure 2). Our goal was to perform a 3D analysis of the uteroplacental blood flow, and during manual tracing the fetoplacental blood flow was excluded from the region of interest (5). The three quantitative 3D power Doppler angiography indices (VI, flow index [FI] and VFI) were displayed automatically by the histogram function of the VOCAL software. Volumes with artifacts due to fetal sheep movements at the time of acquisition were excluded from the analysis.

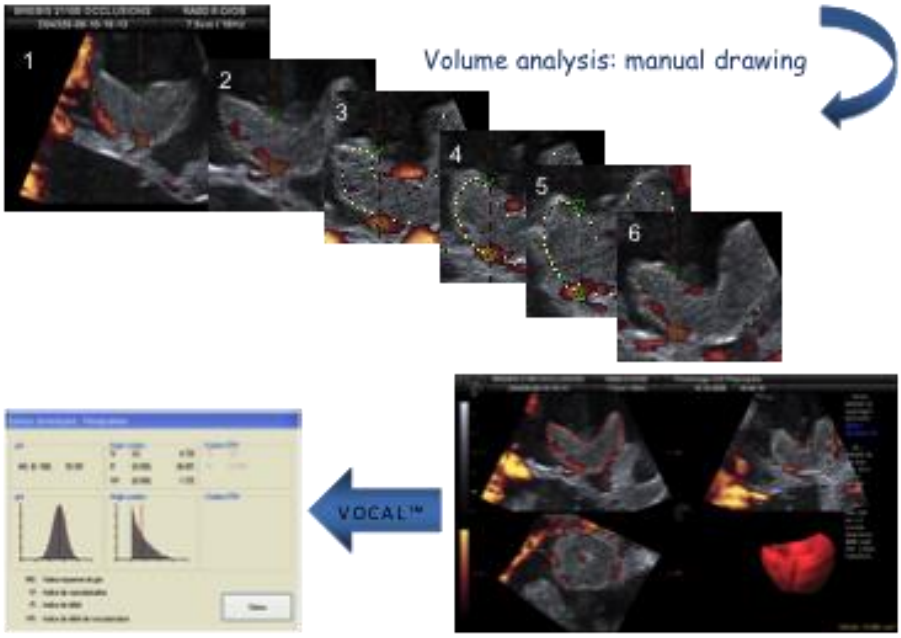


**Figure 2 Placentome analysis using VOCAL™ software (GE Medical systems, Zipf, Austria). Each placentome was rebuilt 3-dimensionally. Plane A of each acquired volume was used as a work pattern. A rotational multiplanar technique was applied. The contour of the maternal side of each placentome was outlined (yellow dotted line) after rotating the volume every 30°. Three quantitative 3D Doppler indices were automatically generated by the histogram function of the VOCAL™, i.e., vascularisation index (VI), flow index (FI) & vascularisation flow index (VFI).**

Data analysis

The impact of each parameter on the measured 3D indices was evaluated at constant flow, using graphic representations (each index being related to each setting). Dunnett's test was used to determine for which type of setting the observed results were significantly different from the indices measured with the baseline setting. Dunnett's test can be used to compare the means of different groups and is specifically designed for situations where all the groups must be compared with the reference group (here, the "baseline" setting).

## Results

Altogether, 662 volumes were analyzed. Two ewes, both between 90 and 100 days of gestation, had a stable flow of 80 mL/min, for which 290 volumes were acquired. The three other ones, of gestational age 125 to 135 days, had a stable flow of 150 mL/min, for which 372 volumes were acquired. The images could not be exploited when PRF values were above 4.

*Impact of 2D machine settings: 2D gain, WMF, rise*

Only the overall results are presented here (80 and 150 mL/min flows combined). There was no difference between the two flows observed in the pattern of change in the indices. There was no correlation between the 2D gain and the indices measured. Only FI showed a significant difference between a gain of +11 and the baseline setting (Figure 3).

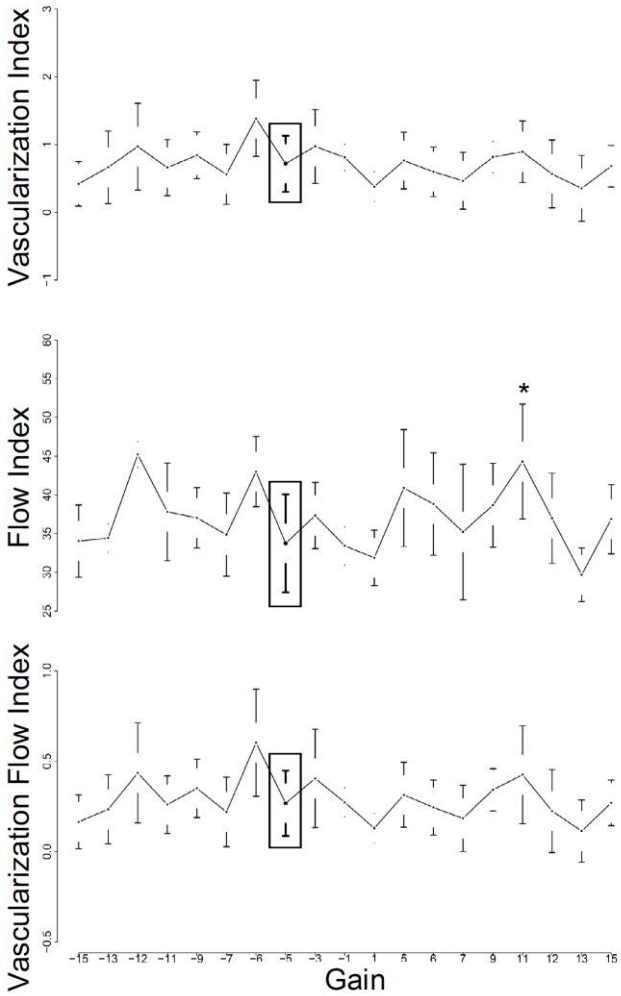


**Figure 3. Impact of 2D Gain on the 3DPD indices with constant flow. (Mean flow rate at 80 or 150 mL/min). Gain was varied from -15 to +15, the baseline of gain was -5. FI showed a significant difference between a gain of +11 and the baseline setting (*).**

WMF had a nonlinear impact on the indices: VI and VFI were significantly increased for low and mid 1 WMF, compared with the baseline setting (mid 2) (Figure 4). For higher WMF values, there was no longer any notable impact. The same profile was observed for FI as a function of WMF, with no significant difference compared with the baseline setting.

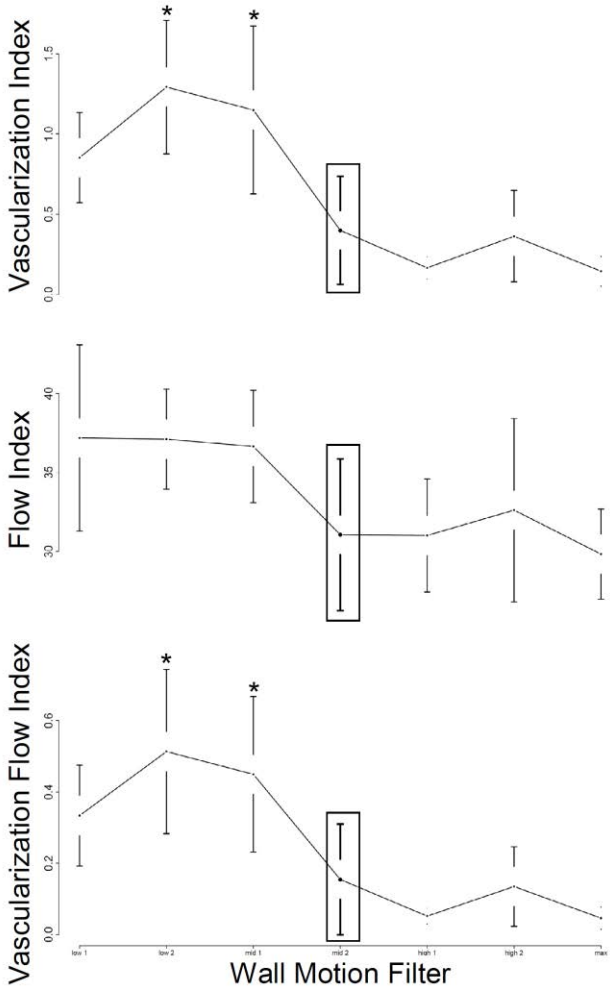


**Figure 4. Impact of WMF on the 3DPD indices with constant flow (mean flow rate at 80 or 150 mL/min). WMF was varied from Low1 to Max, the baseline of WMF was Mid2. VI and VFI were significantly increased for low and mid 1 WMF, compared with the baseline setting (*).**

The decrease in rise caused a significant increase in the indices for a rise of 1 (versus baseline level of 5) for all indices. From 3 to 12, there was no longer a notable impact of rise on the indices measured (Figure 5).

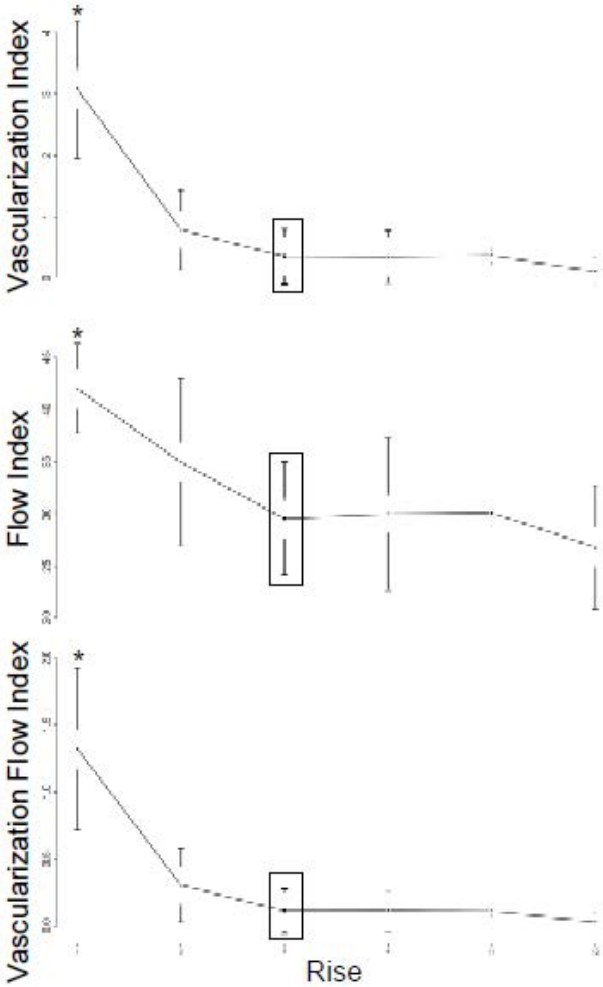


**Figure 5. Impact of Rise on the 3DPD indices with constant flow (mean flow rate at 80 or 150 mL/min). Rise was varied from +1 to +12, the baseline of Rise was 5. VI, FI and VFI were significantly increased for Rise 1, compared with the baseline setting (*).**

*Impact of power and 3D Doppler machine settings: PRF, Doppler gain, Qual 3D*

VI and VFI increased below a PRF value of 0.6. This increase was significant for a PRF of 0.1 (baseline 1.3). Beyond a PRF value of 0.6, there was no further significant impact on VI and VFI, despite a tendency to decrease. The variations in PRF had no systematic or significant impact on FI (Figure 6).

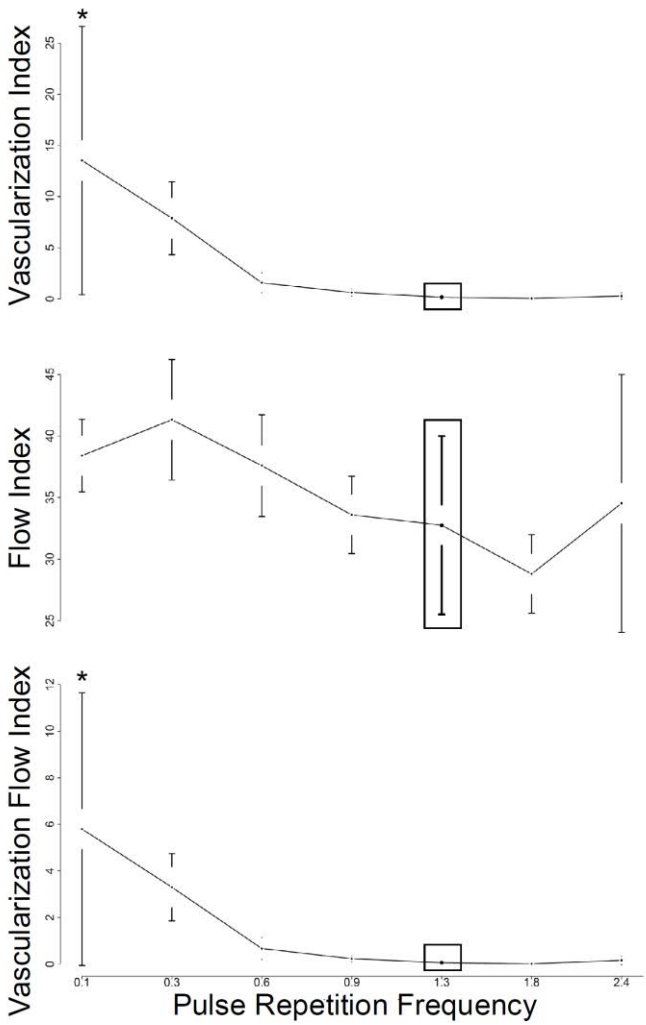


**Figure 6. Impact of PRF on the 3DPD indices with constant flow (mean flow rate at 80 or 150 mL/min). PRF was varied from 0.1 to 4 (the volume were not analyzable from PRF 4), the baseline of PRF was 1.3. VI and VFI were significantly increased for PRF 0.1, compared with the baseline setting (*).**

The increased Doppler gain caused a concomitant exponential increase in VI values (Figure 7). Doppler gain ranged from -15 to 0, with a baseline setting of -9. The indices were nonsignificantly reduced between -9 and -15. The increase in VI and VFI became significant beyond -5. The variation in Doppler gain had no systematic impact on the variation in FI, and there was no significant difference compared with the baseline setting. The variation in the Qual 3D setting, from Low to Max (baseline setting: High 1) had no systematic or significant impact on the values of the 3D Doppler indices (Figure 8).

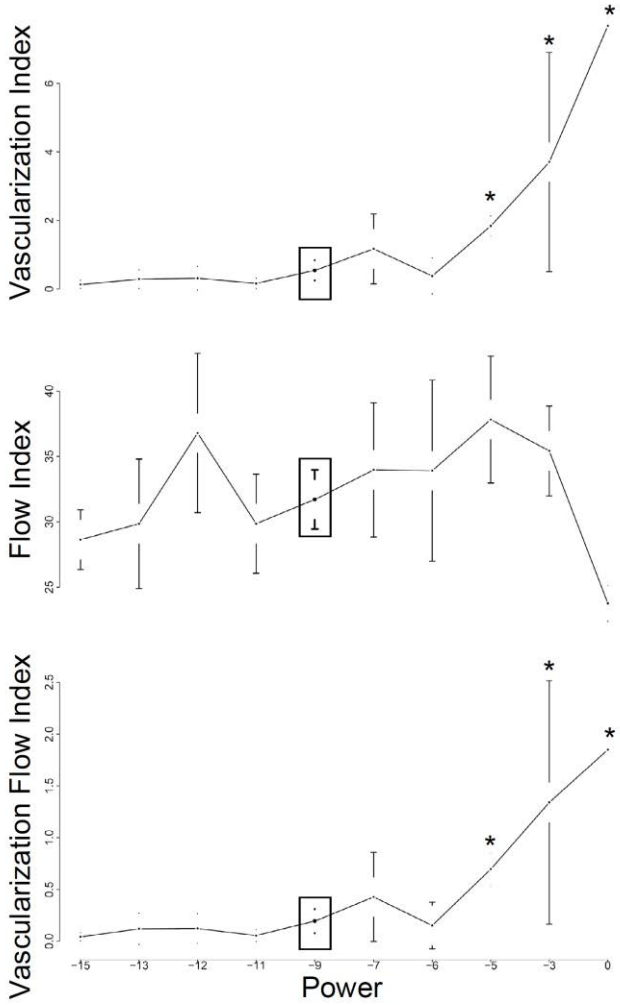


**Figure 7. Impact of Doppler Gain on the 3DPD indices with constant flow (mean flow rate at 80 or 150 mL/min). Doppler Gain was varied from -15 to 0, the baseline of Doppler gain was -9. The increase in VI and VFI became significant beyond -5(*).**

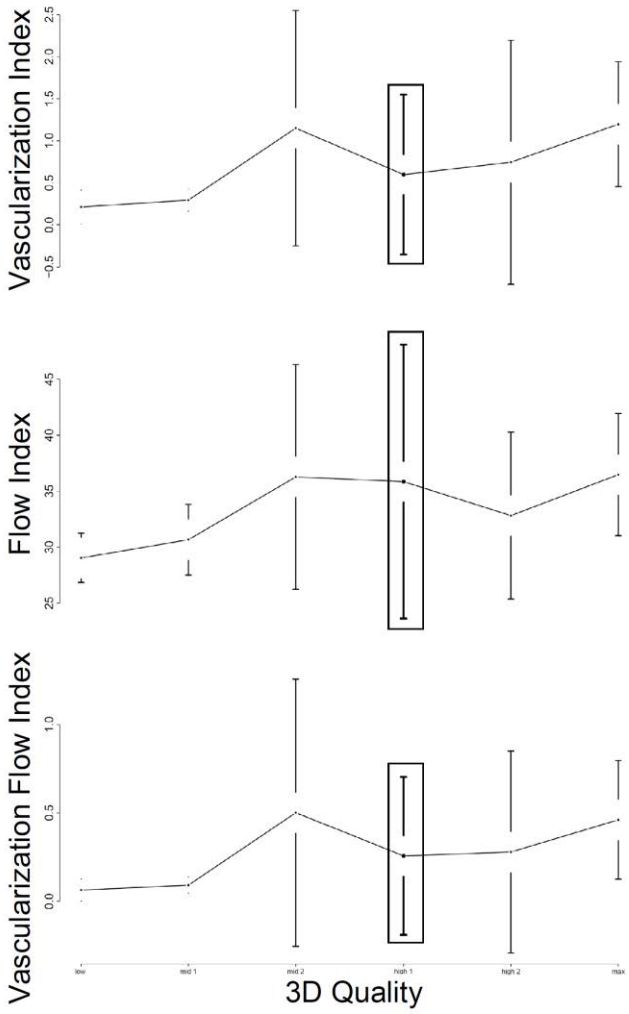


**Figure 8. Impact of 3D quality on the 3DPD indices with constant flow (mean flow rate at 80 or 150 mL/min). 3D quality was varied from Low to Max, the baseline was High1.**

The machine settings for which a significant difference was observed for at least one of the indices compared with the baseline setting are presented in Table 1.

**Table 1. Machine settings for which indices was significantly different with the baseline setting (Dunnet test). Indices of baseling setting were marked on bold.**

| | | VI Moy±SD (p) | FI Moy±SD (p) | VFI Moy±SD (p) |
|---|---|---|---|---|
| 2D Gain | 11 vs **-5** | 0.66±0.51 vs **0.72±0.46** (NS) | 37.82±7.73 vs **33.73±7.08** (0.05) | 0.26±0.19 vs **0.27±0.2** (NS) |
| WMF | Low2 vs **Mid2** | 1.29±0.69 vs **0.4±0.51**(<0.0001) | 37.11±5.29 vs **31.06±7.2** (NS) | 0.51±0.39 vs **0.15±0.23** (0.0062) |
| | Mid1 vs **Mid2** | 1.15±0.74 vs **0.4±0.51** (0.0096) | 36.65±5.04 vs **31.06±7.2** (NS) | 0.45±0.31 vs **0.15±0.23** (0.05) |
| Rise | 1 vs **5** | 3.08±0.98 vs **0.35±0.32** (<0.0001) | 42.01±3.73 vs **29.52±3.92** (0.004) | 1.32±0.53 vs **0.11±0.12** (<0.0001) |
| PRF | 0.1 vs **1.3** | 13.53±22.87 vs **0.63±0.8**(0.034) | 38.4±5.15 vs **32.75±8.88** (NS) | 5.8±10.22 vs **0.23±0.29**(0.045) |
| PD Gain | -3 vs **-9** | 3.71±4.54 vs **0.54±0.67**(0.0001) | 35.42±4.87 vs **31.7±5.09** (NS) | 1.34±1.67 vs **0.2±0.26**(0.0001) |
| | -5 vs **-9** | 1.84±0.1 vs **0.54±0.67**(0.0001) | 37.82±2.64 vs **31.7±5.09** (NS) | 0.7±0.09 vs **0.2±0.26**(0.0001) |

**Discussion**

The original experimental model for the control of uteroplacental perfusion developed to evaluate the correlation with true blood flow [171] was used for the first experimental *in vivo* assessment of the impact of machine settings on 3D Doppler uteroplacental indices, measured at constant flow. Only an experimental animal model could be used for this type of technical validation, as the validated *in vitro* data cannot be directly extrapolated to the organism *in vivo*, as discussed in the introduction to this work.

Here we confirm *in vivo* that machine settings affected the measured indices. As expected, the existence of artifacts linked to maternal and fetal movements, even though the procedure was conducted under general anesthesia, prevented assessment of all possible settings, in contrast to evaluation using an in vitro model. It also seems, perhaps because the standard deviations of the measured indices were greater *in vivo* than *in vitro*, that there are few significant differences for the settings evaluated. The significant differences in the values of indices at constant flow were mostly observed only at extreme settings, which are rarely used (or not at all) in common practice. Nevertheless, the impact of machine settings on VI and FI was confirmed, including for parameters that theoretically only affect the 2D image or the type of 3D acquisition.

These results show that the impact of settings *in vivo* is weaker than that expected in theory or described *in vitro* [172,186]. It is not possible, at this stage, to directly extrapolate these experimental results recorded in an animal model for comparison of indices acquired with different machine settings in clinical practice or experimentally. The experimental protocol described here enabled the step-by-step evaluation of the impact of each parameter, compared with the baseline setting. In practice, the complexity of the treatment of the raw ultrasound signal to improve the screen image is such that the image improvement achieved by the operator involves menus accessible on the control panel, with concomitant modification of a set of parameters. It is not possible, furthermore, to extrapolate the impact of concomitant changes in several parameters on the indices using data evaluating the impact of each parameter separately. Only mathematical modeling could define a range of machine settings usable without significant impact on the indices.

# Chapitre 7. Application des techniques 3DPD et stéréologique sur un modèle animal de RCIU

Article à soumettre à la revue Placenta

Utero-placental blood flow and placental morphology in a polycystic ovary syndrome-like phenotype sheep model

Jie Duan[1,2], Anne Tarrade[3,4], Olivier Morel[1,2,4], Vasantha Padmanabhan[5], Pascale Chavatte-Palmer[3,4].

*1, IADI, Inserm U947, University of Lorraine, Nancy, France ;*

*2, Pôle de Gynécologie-Obstétrique, Service d'obstétrique et Médecine Fœtale, CHRU Nancy, Nancy, France ;*

*3, INRA, UMR1198, Biologie du Développement et Reproduction, Jouy-en-Josas, France;*

*4, PremUp foundation, Paris;*

*5, Department of Pediatrics and Reproductive Sciences Program, University of Michigan, 300 N Ingalls St, Ann Arbor, MI 48109, USA.*

Résumé

Introduction : Chez la brebis gestante, l'administration de testostérone (T) entre le 30ème et le 90ème jour de gestation (J) induit un retard de croissance intra-utérin (RCIU). L'équipe de V. Padmanabhan a montré que ce RCIU résultait d'une différentiation trop précoce des placentomes de Type A vers des placentomes de Type C ou D, ce qui pourrait modifier les échanges foetus-maternels au milieu de la gestation.

Dans ce contexte, notre objectif a consisté à rechercher si ce RCIU résultait d'une perturbation des flux utéro-placentaire et/ou d'altérations morphologiques des placentomes à J90.

Méthodes : 12 brebis gestantes ont reçu une injection intramusculaire de 100 mg de testostérone (groupe T) deux fois par semaine de J30 à J90 alors que les contrôles (Groupe C) ont reçu l'excipient (n = 12). À J90, les acquisitions Doppler énergie 3D (Voluson V8) de placentomes ont été effectuées avec une sonde abdominale en contact direct avec la corne utérine. Le volume des placentomes et les indices Doppler incluant, le VI (Vascularization Index), le FI (Flow index), le VFI (Vascularization Flow Index) et le MG (Mid Grey) ont été calculés à l'aide du logiciel VOCAL™. Au

même stade, les placentomes de type A ont été collectés pour l'histologie et la stéréologie, afin d'évaluer la densité de volume (Vv) et de surface (Sv) du trophoblaste, des vaisseaux fœtaux et maternels, du stroma maternel, du mésenchyme fœtale et d'hématophage.

Pour les analyses statistiques, un modèle mixte, tenant compte du nombre de fœtus par brebis et du sexe du fœtus, a été utilisé pour comparer le poids fœtal et l'efficacité placentaire entre les groupes C et T. Pour les indices Doppler et stéréologiques, un autre modèle mixte a été utilisé en tenant compte du nombre de fœtus pour tester l'effet de la T. La randomisation a été réalisée par brebis pour les 2 modèles.

Résultats : À J90, le poids fœtal n'était pas influencé par la T, en revanche le poids fœtal était plus faible chez les jumeaux et les triplés ($p<0.05$, $p=0.062$, respectivement). Le poids des fœtus mâles avait tendance à être plus élevé que celui des fœtus femelles et ceci indépendamment du traitement ($p=0.068$). L'efficacité placentaire était similaire entre les groupes C et T. Le volume des placentomes ainsi que les indices Doppler n'étaient pas significativement différents entre les groupes C et T (nombre de placentomes = 172 et 139, respectivement). Aucune différence n'a été observée pour les paramètres de stéréologie entre les groupes C et T chez les singletons. Par contre, la Sv du trophoblaste et du stroma maternel étaient significativement plus petits chez les placentomes de jumeaux comparé à ceux des singletons ($p<0.01$, $p<0.05$, respectivement).

Conclusion : À J90, le poids fœtal, les flux utéro-placentaires et la morphologie placentaire ne semblent pas influencés par la testostérone malgré une différenciation précoce des placentomes. Des analyses d'expression de gènes impliqués notamment dans les transferts des nutriments devraient nous permettre de mieux comprendre l'origine de ce RCIU.

Utero-placental blood flow and placental morphology in a polycystic ovary syndrome-like phenotype sheep model

*Jie Duan[1], Anne Tarrade[2,3,4], Olivier Morel [1,5], Vasantha Padmanabhan[6], Pascale Chavatte-Palmer[2,3,4]*

*1, IADI, Inserm U947, University of lorraine, Rue du Morvan, Tour Drouet, 54500 Vandoeuvre lès Nancy, France; 2, INRA, UMR 1198, development and reproduction unit, 78350 Jouy en Josas, France; 3, ENVA, Av. du general de Gaulle, 94704 Maisons Alfort, France; 4, PremUp foundation, 4 avenue de l'Observatoire, 75006 Paris; 5, Regional maternity of university of Nancy, 10 Rue Heydenreich, 54000 Nancy, France; 6, Department of Pediatrics and Reproductive Sciences Program, University of Michigan, 300 N Ingalls St, Ann Arbor, MI 48109, USA.*

**Abstract**

**Introduction** Polycystic ovary syndrome (PCOS) women have higher incidence of intrauterine growth restriction (IUGR) during pregnancy. In a PCOS-like phenotype sheep model programed by prenatal testosterone (T) administration (from 30 to 90 days' gestation), IUGR offspring are found at term (D140) and an early placental gross morphology shift (from type A to D) is observed at midgestation (D90). The objective of this study was to evaluate uteroplacental blood flow and placental morphology in PCOS pregnancy at midgestation, using this sheep model.

**Methods** From D30 to D90, 12 pregnant ewes received twice a week 100 mg intramuscular injection of T (T group), 12 controls received vehicle (C group). At D90, 3D power Doppler acquisitions of placentomes were performed using Voluson i® ultrasound with abdominal probe directly in contact with pregnant horn. Doppler indices were calculated using VOCAL™ software (placentome volume, VI-vascularization index, FI-flow index, VFI-vascularization flow index, MG-mean gray). Afterwards, type A placentomes were collected for stereological analysis, which included calculation of volume density (VD) and surface density (SD) of trophoblast, fetal and maternal vessel, maternal stromal, fetal mesenchyme and haematophagous area. Mixed models were used to compare different parameters between group C and T with considering litter size or fetal gender, randomization was carried out at dam level.

**Results** At D90, fetal weight and placentome efficiency was not influenced by T, however the fetal weight was lighter in twins and triplets ($p<0.05$, $p=0.062$,

respectively). Placentome volume and Doppler indices were not significantly different between group C and T (n= 172 and 139, respectively). Placental stereological parameters were similar in two treatment groups, nevertheless, SD of trophoblast and maternal stromal were significantly smaller in twins compare with singletons ($p<0.01$, $p<0.05$, respectively).

**Conclusion** Uteroplacental blood flow and vascularity morphometry were not affected by T at D90, indicating either a too early examination time or a compensation mechanism through an increase of nutrient transfers. Nutrient transporters analysis should allow us to better understand origin of IUGR in PCOS pregnancy.

## Introduction

Polycystic ovary syndrome (PCOS) is a heterogeneous syndrome in women and diagnosed as any two of the three findings: clinical/biochemical hyperandrogenism, oligo/or anovulation, polycystic ovaries [193]. Women with PCOS may be subfertile or have higher incidence of pregnancy complications such as gestational diabetes, gestational hypertensive disorders and birth of small for gestational age babies [194]. During pregnancy, PCOS mothers have elevated level of testosterone (T) in maternal circulation that started in early pregnancy and become more evident in middle gestation [195], furthermore, elevated midgestational amniotic fluid levels of T in fetal daughters of PCOS women [196] consistent with increased fetal risk of disturbed epigenetic programming due to fetal environment changes in PCOS women. In utero exposure of excess T may cause long-term effect on reproduction and metabolism especially for female offspring. These epigenetic changes in fetal life in the development of PCOS have been observed in experimentally-induced prenatal T excess programmed permanent PCOS-like phenotype in several species [197], which also agrees with the increased prevalence of PCOS in women with classical adrenal hyperplasia or fetal T-secreting tumor [198].

Fetal T excess exposure animal models have been achieved in rodents, monkey and sheep [197]. Among them, sheep has similar time points during gestation for gonadal differentiation, meiosis, primordial follicles and similar periovulatory events to humans, also much cost effective compared to non-human primates. Like PCOS patients, prenatal T-treated sheep manifest perturbed reproductive cyclicity, adiposity-dependent compensatory hyperinsulinemia [199], functional hyperandrogenism, neuroendocrine feedback defects, polycystic ovaries [200], as well as an intrauterine growth restriction (IUGR) in both sexes and a postnatal catch-up growth that is restricted to female offspring and increased adult diseases such as reproductive and metabolic defects [201–203].

IUGR in T excess prenatal treated sheep model was induced by administration of T from 30 to 90 days (D) of gestation. A reduction of fetal weight is obvious near term and increases of head-to-body weight ratio and of adrenal-to-body weight ratio are also observed [201]. Similar results are also found in rodent T treated models [204], which implicated that the testosterone may directly or indirectly affect utero-placental function. An advanced placental differentiation (increased percentage of

everted placentome) to reduce intrauterine growth restriction is also a feature in T treated sheep (unpublished data, Beckett et al).

As an important organ between mother and fetus, the placenta plays an important role for the fetal development and maintenance of in utero environment stabilization, through its multifunction such as nutrition exchange, barrier as well as endocrine function. The importance of placental function is reflected by the close relationship between fetal weight, vascularity and uterine and umbilical blood flow in many mammalian species and humans [205,206]. In human IUGR placenta, an abnormality of feto-placental angiogenesis or changes of villosity morphology are often observed [125,127], which are contributed to the abnormal blood flow dynamics or membrane diffusive conductance deficiency that could be causes of IUGR [116].

Power Doppler angiography (PDA) is a tool with which to study blood flow within an organ of interest, which theoretically and practically more sensitive to detect abnormal blood flow than pulsed Doppler [207]. The quantified PDA indices, such as vascularization index (VI), flow index (FI), vascularization-flow index (VFI) and mean gray (MG) are representative of number or intensity of colored voxels or gray voxels values. The VI, FI and VFI are significantly affected by volume flow, vessel number and erythrocyte density, which are confirmed both *in vitro* [12] and *in vivo* studies [171]. Preliminary reports suggest that the defaults of utero-placental perfusion in preeclampsia [155,162,166] and IUGR [156,169,170], as well as in poor glycemic control type I diabetic pregnancies [208] could be confirmed by quantitative 3D power Doppler technique. But few of studies analyzed utero-placental vascularization in PCOS women with this technique.

The objective of this study was to evaluate utero-placental alteration from the aspect of utero-placental blood flow and placental morphology in PCOS pregnancy, using a permanent PCOS-like phenotype sheep model programmed by prenatal T treatment.

## Material and Methods

*Breeding and prenatal treatments*

All procedures were approved by the University Animal Care and Use Committee at the University of Michigan. Suffolk ewes were purchased locally and group-fed a ration consisting of 0.5 kg of shelled corn and 1.0-1.5 kg of alfalfa hay/ewe/day providing 2.31 Mcal/kg of digestible energy meeting the early gestation nutrient requirements for sheep defined by the National Research Council [209]. The day of mating was determined by visual confirmation of paint markings left on the rumps of ewes by the raddled rams. Preventive treatment with aureomycin crumbles (chlortetracycline: 250 mg/ewe/day) was carried out to reduce losses due to abortion. Assignment of breeders to generate control and testosterone (T)-treated ewes were balanced for maternal weight, body score, age, and animal providers. Details of T propionate treatment have been described previously [202]. Briefly, 100 mg of T propionate in cottonseed oil were injected by i.m. twice weekly (Sigma-Aldrich Corp., St. Louis, MO, USA) from day 30 to 90 of gestation (term: ~147 d). Control ewes received the same volume of cottonseed oil.

*Surgical procedure*

On day 90 of gestation, control and T-treated dams were premedicated with a combination of xylazine (0.015 mg/kg, i.m., Anased®, Lloyd Laboratories, Iowa) and ketamine (10 mg/kg, i.m., Ketaset®, Fort Dodge, IA) and subsequently maintained under general anesthesia (1-2% isofluorane, Forane, Baxter Healthcare Corporation, IL). An abdominal laparotomy was performed and uterine horns were exteriorized to perform 3D power Doppler acquisitions.

*3D acquisitions*

All 3D power Doppler acquisitions were performed by the same operator using a Voluson i® ultrasound machine (GE Medical Systems, Zipf, Austria) equipped with a transabdominal probe (2.2-6.5 MHz). This probe, placed directly in contact with uterine horns, allowed automatic 3D volume and power Doppler acquisition [168]. Placentomes were localized and a standardized region of interest box was placed over a placentome 3 to 5 cm distant from the probe. All acquisitions were standardized with the settings described in our previous study by Morel [171].

*Collection of placental samples*

After 3D acquisitions, dams were euthanized with an overdose of pentobarbital sodium (Fatal Plus, Vortech Pharmaceuticals, MI). Placentomes were collected, weighed and classified according to their morphology (type A to D) [210]. The most typical placentome type of each placenta was perfused with 4% paraformaldehype (Figure 1A), then dehydrated and embedded into paraffin. Vertical uniform random (VUR) sections were performed for each placentome, stained with hematoxylin-eosin and scanned by NanoZoomer Digital Pathology System (NDP scan U10074-01, Hamamatsu, Japan) (Figure 1B, C).

*Analysis of 3D power Doppler acquisitions*

For each acquired volume of placentome, the vascularization of placentome were quantified by using VOCAL™ (Virtual Organ Computed Analysis) software. Volumes with artifacts due to fetal or maternal movements were excluded from the analysis. The plan A was used as work pattern. The contour of placentome was determined by manual tracing after rotating the volume in 30°. The VOCAL™ software automatically calculated three indices of vascularization by using the number and intensity of color voxels of placentome image: VI (vascularization index), FI (flow index) and VFI (vascularization-flow index). VI represents the percentage of number of colored voxels in the region of interest; FI is the average color value of colored voxels; VFI is the average color value of region of interest. The volume of reconstructed placentome was also calculated as well as another index of gray vaule: MG (Mean gray) that represented the mean of the frequency distribution of the gray values for each particular image [211]. All those indices were collected for each placentome.

*Stereology measurements*

As T advanced placentome differentiation [212], for this reason only type A placentomes were analyzed by stereology to be able to compare C and T groups. Volume density (VD) and surface density (SD) of six components were determined using one-stop stereology [108] available on Mercator® software (Explora Nova, France): trophoblast, fetal vessels, maternal vessels, fetal mesenchyme, haemophagous area (a pool of maternal blood between maternal septum and villus),

maternal component (included epithelial cell and stromal cell). On each section, a region of interest was chosen randomly from the chorionic to the basal plate and 30 probe estimators were analyzed as showed in Figure 1D. The intersection of each component with the probe estimator was indicated manually and the volume and surface densities were automatically calculated by the software.

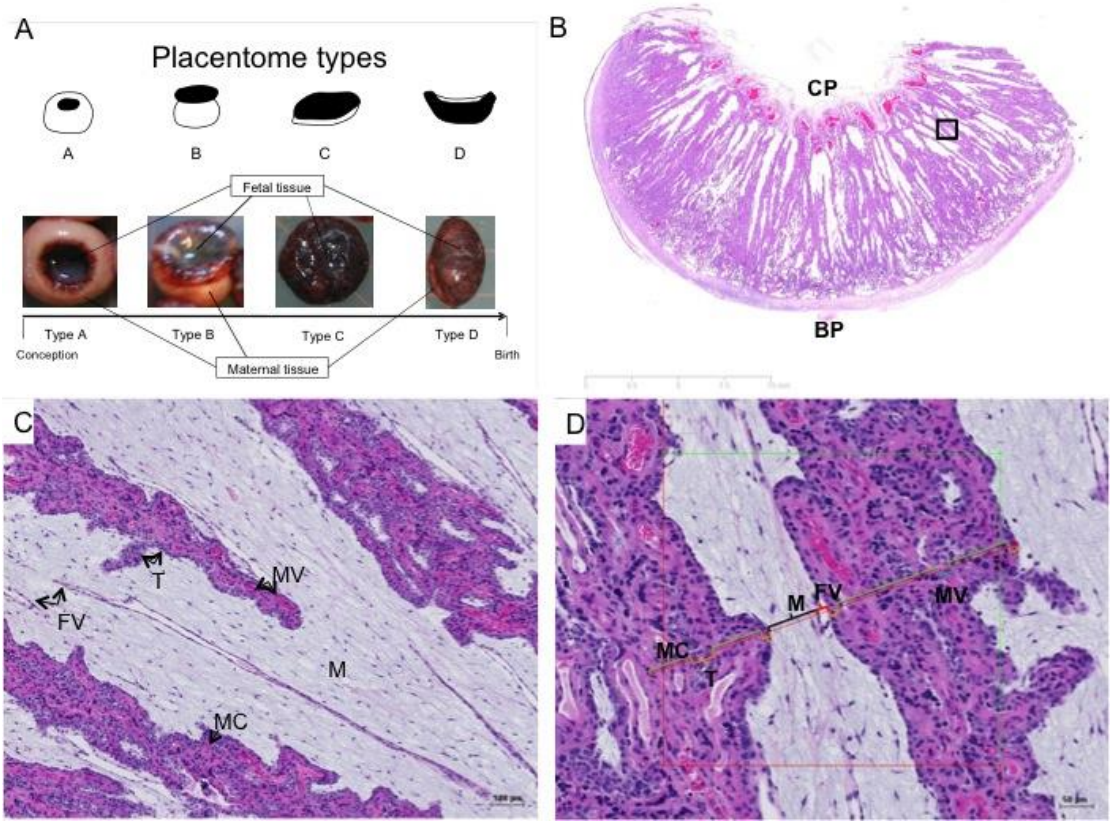


**Figure 1. Ovine placental structure. (A) Macroscopic view of the four placentomes types. (B) Histological section of type A placentome at 90 days of gestation stained by hematoxylin-eosin. CP and BP indicate the chorionic plate and the basal plate, respectively. (C) Microscopic observation of the area indicated in image B. T: trophoblast, MC: maternal component (epithelial cells associated to stromal cells), FV: fetal vessel, MV: maternal vessel, M: mesenchyme. (D) Stereology analysis of type A placentome using the One-stop stereology tool of Mercator® software. A dipole is placed randomly onto the image of interest by the software. Each placental compartment which interacts with the dipole is indicated by colored parenthesis.**

*Statistical analysis*

A mixed model was used to compare the fetal weight between two groups by considering litter size per dam and fetal gender. Total placental weight and placental efficiency were compared between group C and group T by adding the litter size. For the 3D Doppler indices (Volume, VI, FI, VFI and MG), the VD and SD of different components, the mixed model was also used by considering the litter size per dam to test effect of testosterone, the randomization was carried out at dam level for all the

mixed models. Significance was defined as $p<0.05$. Results are expressed as a median (Q1,Q3). All analyses were carried out using R.

## Results

*Effects of excess prenatal T treatment on fetal growth and placental efficiency*

At day 90 of gestation, in both C and T groups, fetal weight was significantly decreased from twins compared to singleton, whereas triplets tended to be smaller than singletons ($p<0.05$, $p=0.06$, respectively) (Figure 2A). The sex of the conceptus has been taking into account, the male fetal weight was higher compared to female fetuses (23 males and 19 females offsprings, $p=0.06$)

Interestingly, there is no difference of fetal weight between C and T groups, whatever the litter size (Figure 2A). Placental weight per ewe was similar between C and T groups (Data not shown), although the placenta weight tended to be higher in litter size with triplets compared to singletons ($p=0.08$).On D90 of gestation, placental efficiency was not affected by T-treatment or by litter size (Figure 2B).The total number of offspring born and the gender distribution are summarized in Table 1. Offspring gender distribution was not differ according to the treatment.

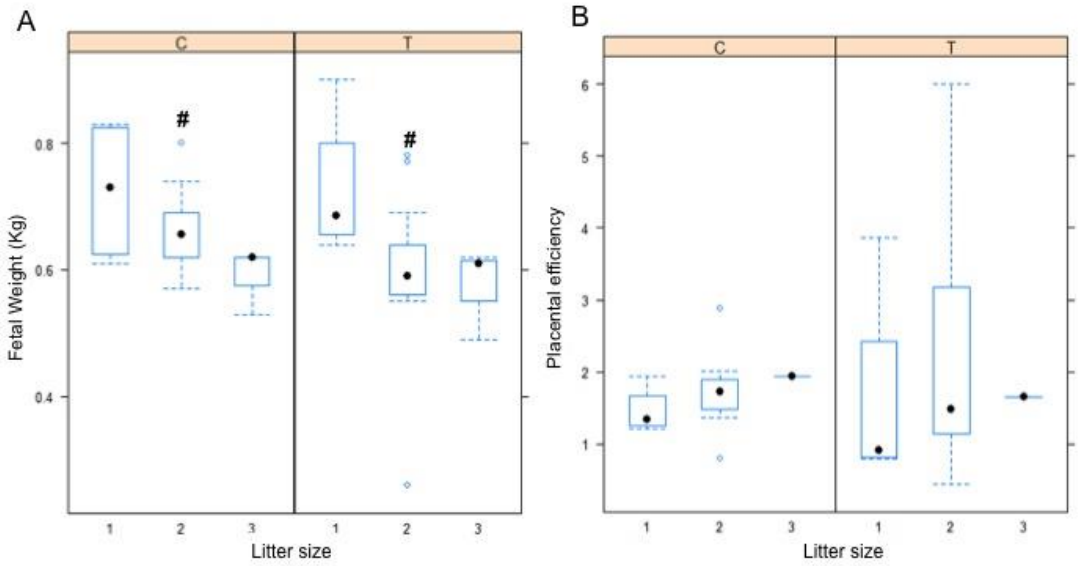


**Figure 2. Fetal weight (A) and placental efficiency (B) of C and T groups according to the litter size per ewe. (#) indicate significant difference of fetal weight between twins and singletons ($p<0.05$).**

**Table 1. Distribution of offspring according to the litter size, the sex of conceptus and maternal treatment.**

| Type | Control (n=12) | Testosterone treatment (n=12) |
|---|---|---|
| Single male | 0 | 2 |
| Single female | 4 | 2 |
| Twin, female-female | 1 | 0 |
| Twin, male-male | 2 | 2 |
| Twin, male-female | 4 | 5 |
| Triplets, male-male-male | 0 | 1 |
| Triplets, female-female-male | 1 | 0 |
| Total No. of female offspring | 12 | 7 |
| Total No. of male offspring | 9 | 14 |

*Effects of excess prenatal T treatment on placentome Doppler indices*

172 and 139 Doppler images of C and T groups, respectively, were analyzed. Volume of placentome was similar between group C and T. Vascular Doppler indices such as VI (Vascularization index), FI (Flow index), VFI (Vascularization-flow index) in each placentome were compared between two groups. Among them, the VI and VFI have linear relationship with blood flow and number of vessels in an organ of interest, the FI has more complicated cubic correlation with blood flow but increase markedly with a small change of erythrocyte density [12]. The MG of a defined 3D volume represents the mean intensity of gray values of the voxels within a region of interest, which similar to the grey-scale in 2D images that dependent on the tissue echogenicity and might be useful for tissue characterization [213]. All those indices (Volume Density and surface density of different compartment) were not significantly affected by prenatal T exposure at D90 compared to C group (Figure 3).

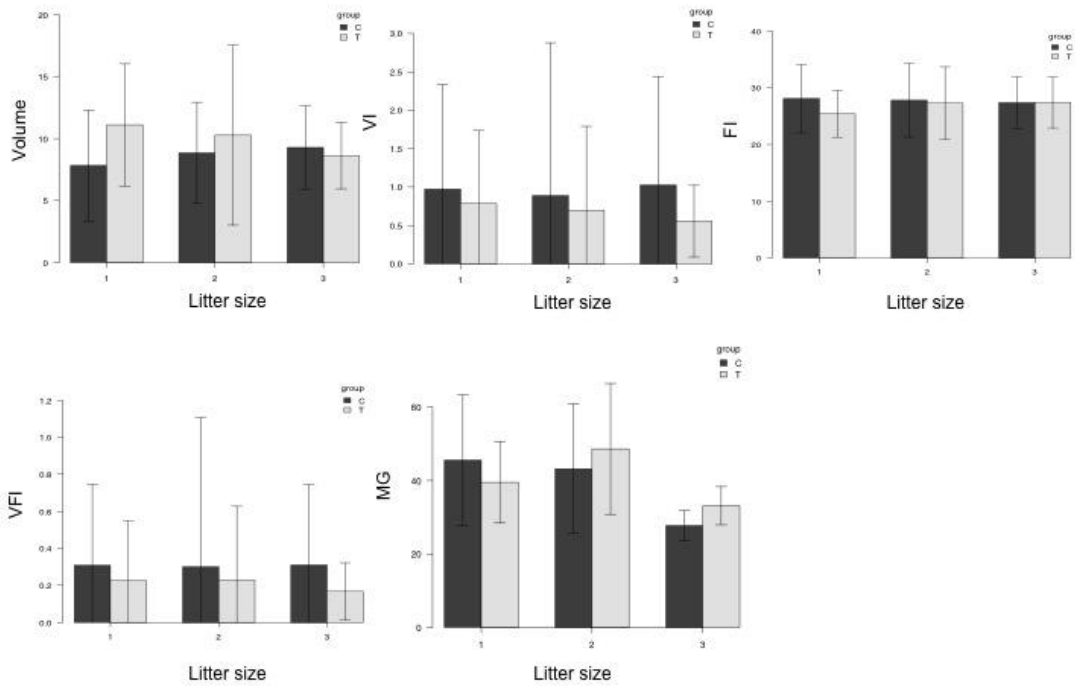


**Figure 3. Analysis of 3D power Doppler indices. The volume (A), VI (B), FI (C), VFI (D) and MG (E) of placentome are estimated by VOCAL™, taking into account the litter size and maternal treatment.**

*Morphometric analysis of type A placentomes from T and C groups*

Volume and surface densities of trophoblast, fetal and maternal vessels, fetal mesenchyme, haemophagous area and maternal component were determined from C and T groups at D90 of gestation (n=5, n=6, respectively) and also according to the

litter size. VD and SD of placental vascularity that included fetal and maternal vessels were similar between C and T groups (Table 2). There were no significant difference in VD and SD of trophoblast and maternal mesenchyme in T compared to C groups. Likewise haemophagous zone, which involved in iron transfer from mother to fetus [214] were not affected by T-treatment or by litter size.

**Table 2. Volume Density and Surface Density of placentome components according to dam's treatment and litter size.**

| | Volume Density (%) | | | Surface Density ($\mu m^{-1}$) | | |
|---|---|---|---|---|---|---|
| | C (n=5) | T (n=6) | P | C (n=5) | T (n=6) | P |
| Trophoblast | 19.4(17.6,23.3) | 14.8(11.2,18.7) | NS | 0.02.4(0.024,0.031) | 0.022(0.020,0.025) | NS |
| Maternal component | 33.6(27.4,44.0) | 29.7(26.9,35.2) | NS | 0.020(0.013,0.023) | 0.016(0.012,0.017) | NS |
| Fetal vessel | 1.1(0.7,1.2) | 1.2(0.8,1.5) | NS | 0.002(0.001,0.002) | 0.002(0.002,0.003) | NS |
| Maternal vessel | 1.7(1.4,3.5) | 1.1(0.9,1.5) | NS | 0.003(0.002,0.006) | 0.002(0.001,0.003) | NS |
| Mesenchyme | 38.6(35.8,46.6) | 49.0(38.8,55.6) | NS | 0.013(0.012,0.015) | 0.013(0.010,0.014) | NS |
| Hematophagous | 2.9(2.9,7.3) | 2.1(0.4,4.6) | NS | 0.0009(0.0009,0.001) | 0.0009(0.0006,0.001) | NS |

| | Volume Density (%) | | | | Surface Density ($\mu m^{-1}$) | | | |
|---|---|---|---|---|---|---|---|---|
| | Singleton (n=2) | Twin (n=7) | Triplet (n=2) | P | Singleton (n=2) | Twin (n=7) | Triplet (n=2) | P |
| Trophoblast | 21.4(20.5, 22.3) | 17.2(13.5,18.0) | 14.9(12.7,17.1) | NS | 0.032(0.031,0.032) | 0.021(0.019, 0.023) | 0.025(0.025, 0.026) | 0.007*, 0.08# |
| Maternal component | 38.8(36.2, 41.4) | 28.2(26.9,36.8) | 29.3(28.3,30.3) | NS | 0.024(0.023,0.024) | 0.015(0.011, 0.024) | 0.015(0.014, 0.016) | 0.04*, 0.06# |
| Fetal vessel | 0.8(0.6,0.9) | 1.2(0.7,1.5) | 1.6(1.4,1.9) | NS | 0.002(0.001,0.013) | 0.002(0.002, 0.003) | 0.002(0.002, 0.002) | NS |
| Maternal vessel | 2.8(2.1,3.5) | 1.2(0.6,2.6) | 1.4(1.2,1.5) | NS | 0.005(0.004,0.006) | 0.002(0.001, 0.004) | 0.002(0.002, 0.002) | NS |
| Mesenchyme | 33.6(31.0, 36.1) | 42.7(36.6,50.9) | 51.2(48.9,53.5) | NS | 0.014(0.014,0.015) | 0.011(0.010, 0.013) | 0.015(0.014, 0.015) | NS |
| Hematophagous | 2.6(2.5,2.8) | 4.9(2.0,7.6) | 1.7(1.0,2.3) | NS | 0.0009(0.0009,0.001) | 0.0008(0.0008,0.002) | 0.0006(0.0006,0.0008) | NS |

* between twin and singleton, # between triplet and singleton, NS non significant

Interestingly, the SD of trophoblast and maternal component was significantly decreased in twins compared to singletons ($p<0.01$, $p<0.05$, respectively), whereas the SD of trophoblast and maternal component in triplets tended to be lower compared to singletons ($p=0.08$, $p=0.06$, respectively).

**Discussion**

PCOS women are found to have higher prevalence of small for gestational ages infants compare to normal pregnancy [215], which implicated impaired placental function that could be affected by maternal glucose tolerance disorder [216]or excess androgen milieu [195]. The present findings showed that in the T-treated permanent PCOS-like phenotype sheep model, the utero-placental blood flow and vascularization were not changed at mid-gestation. The morphometric characters of ovine placentome, as well as fetal weight were affected by litter size more than testosterone at this stage of gestation.

*1. Fetal weight and Placental efficiency*

Hyperandrogenism is one of the features of PCOS, placental aromatase activity is usually an efficient barrier for testosterone from mother to fetus, in PCOS women, a changed placental aromatase function with a modified steroid milieu for the fetus was observed [217], which indicated higher risk of prenatal excess testosterone exposure in utero.

Excess prenatal T exposure induced IUGR offspring have been observed in several animal models [202,218]. In prenatal T treated sheep model, the IUGR offspring was found at late gestational age (D140) but not at midgestational age (D90) [219]. Furthermore, increased T concentration and its aromatized product estradiol concentration were found in fetal plasma on D90 [219], which indicated an increased placental aromatization. In present study, the fetal weight was affected by the litter size rather than the T treatment that was in accordance with former studies [219], combined with unchanged placental efficiency, those data implicated an “absence” of placental function deficiency at this stage of gestation.

Same as in the present study, in undernourished IUGR sheep model, reduced fetal weight in undernourished group near term is unrelated to unchanged placental efficiency at D90 and D130 [220]. This “unaffected” placental function at mid-gestation could be explained by some possible placental compensational mechanism. Some previous studies have shown an increase in the proportion of D-type placentomes between mid and late gestation, which suggested a possible gross placentome morphology shift toward more everted type with increasing gestational age [221]. In addition, in the case of modulated external or in utero environment, such as maternal hypoxemia, stress, nutrient restriction or multi-pregnancy, this placental

type shift is more obvious, suggesting the progressive eversion of placentome may increase the efficiency of placental nutrient transfer to fetus [210,222,223]. In previous study, a same placentome gross morphology shift as described above was found in our T treated sheep model on D90 [212]. The mechanisms by which testosterone induce eversion of placentome at mid-gestation remains unknown. Sex hormone are related to the placental cell differentiation, as shown in previous studies, androgen receptor are detected in trophoblasts cells, cotyledonary stromal cells, caruncular epithelial cells and caruncular stromal cells in bovine placentomes [224]. During trophoblast giant cells differentiation, androgen receptor expression is upregulated coincide with increase of placental tissue testosterone concentrations [224]. In human placenta, the estradiol is found to be able to stimulate human chorionic gonadotrophin (hCG) expression in vitro, which specifically stimulate trophoblastic differentiation suggested that the estradiol could impact maturation of trophoblast [225]. These findings implicated an indirect action of testosterone on the placental morphological differentiation. However, the functional meaning of different ovine placentome type remains unknown. As for this point, a placental efficiency evaluation adjusted by the count of different placentome type may be useful for future study.

The offspring weight is also affected by litter size, which caused by placental insufficiency in multi-pregnancy [226]. As shown in current study, the fetal weight was decreased with increase of litter size, and male litter was tended to be heavier than female at D90, which independent of prenatal T treatment. The fetal weight difference associated with offspring gender was not observed in previous studies neither at mid-gestation nor at near term [202,219], nevertheless, the fetal growth varied within gender at term after prenatal T treatment [219]. The lack of fetuses in this study could be the cause of inconformity with former larger cohort (35 females and 45 males) [202]. Differences in growth responses of male and female fetuses were also observed in other forms of prenatal insult in animal model and human, which implicated gender-specific susceptibility of growth signaling pathways [227,228].

*2. Utero-placental blood flow and vascularity*

In human, women with PCOS commonly show more abnormal uterine artery Doppler indices, such as pulsatility index and bilateral notch at first and mid-second trimesters

of pregnancy, which suggest that the Doppler velocity in the uterine arteries could be useful as a predict test for adverse outcomes in PCOS women in the first trimester of gestation [229]. The PCOS women with clinical signs of hyperandrogenism have significantly impaired endometrial and subendometrial blood flow (decreased VI and VFI) [230], moreover, the increased VI, FI and VFI are observed in endometrium and subendometrium in PCOS women after drug treatment whereas the resistance index and pulsatility index of the uterine artery still not changed. The 3D power Doppler quantification shows an interest for pregnancy monitoring by evaluating utero-placental flow in complicated pregnancies such as preeclampsia and IUGR [156,161,168], whereas this technique has not been used for utero-placental blood flow evaluation in PCOS women, to our knowledge.

In the present study using PCOS-like phenotype sheep model, the placentome volume, vascularity indices (VI, FI and VFI) and tissue characterization index (MG) of placentome were not varied within T treatment and litter size at D90. Furthermore, the vascular morphometric parameters (Volume density and surface density) of fetal and maternal vessels were not changed in type A placentome by T treatment. Theoretically, decrease of fetal and placental growth observed at term in T treatment sheep model could be linked to placental blood flow and placental vascularity alterations, such as other IUGR sheep model induced by over or under nutrition, heat or hypoxic stress and multiple pregnancy [231]. This unchanged utero-placental blood flow and vascularity could be the reflection of compromised placental development, which is supported by the advanced placental differentiation in T treated ewes (unpublished data, Beckett et al). However, the placental vascularity, expression of angiogenic factors, cell proliferation, or tissue composition are not affected by placental morphology [232]. In that case, the early examination time spot in our study could be one of the explanations.

In the prenatal T treated sheep model, an increased maternal and fetal T concentration is found at D90 but not at D140, aromatized T product estradiol is not changed in maternal circulation at D90 but decreased at D140 [219]. The decrease in estradiol in T-treated maternal circulation at D140 suggests an impaired placental aromatization, which is not obvious at D90. Impaired placental aromatization in women accompanies diminished placental perfusion and small for gestational age infants [233]. Furthermore, reproductive steroids are strongly related to the control of uterine growth, in addition, estradiol upregulates expression of angiogenic and

vasoactive factors in uterine endometrium [234,235]. In other complicated pregnancy animal models, reduced maternal progesterone or estradiol concentrations as well as reduced uterine artery blood flow are found [236,237]. The reduced circulating estradiol concentration is a likely culprit in the reduced placental blood flow and angiogenesis observed in some animal models [236]. The time point of reduced estradiol concentration and its relationship with utero-placental perfusion remains to be determined.

Another limitation of the present study was the Doppler acquisition was performed before fetal delivery and uterine incision, we hadn't noted the fetal gender of the placentomes acquired by 3D power Doppler, nevertheless, the placental may structurally or functionally different depending on the fetal sex [238], especially a different post-natal growth pattern was found between male and female offspring after maternal testosterone exposure both in animals and human beings [202,218,228].

In undernourished-induced IUGR sheep model, maternal caruncle and fetal cotyledon capillary surface density are reduced only at D90 but not near term in nutrient-restricted dams, without a gross placental morphology shift and altered angiogenic growth factors expression [220]. Vascular morphometric indices (volume and surface density of fetal and maternal vessels) were not changed in T treated placentome, which could be explained by placental morphology shift at D90, however, capillary vascularity such as capillary size, capillary surface density, capillary number density and capillary area density are not differ among different placentome morphology near term in physiological pregnancy [232]. Thus, the time point of placental vascularization changes due to abnormal pregnancy environment should be confirmed as described above. Placental morphometric analysis showed that maternal stromal component and trophoblast surface density varied according to the litter size rather than T treatment. The placentomes from twins and triplets had smaller surface density of maternal component and trophoblast layer, furthermore, as the placental volume was not significantly differ within litter size, we could consider that the surface of maternal component and trophoblast layer were smaller in placentome of twins or triplets than singleton. These findings were commensurate with decreased fetal weight in multi-pregnancy as the maternal-fetal nutrient transfer surface was reduced.

*3. Other placental functions*

The principal role of placenta during fetal development is to transfer nutrient to fetus, which could be achieved by the increase of utero-placental blood flow or by the increase of placental transporter expressions. In present study, the utero-placental blood flow and vascularity were not varied in T treated placentomes at mid-gestation, even the placentome gross morphology is changed at this stage, but placental vascularity [232], proportionate nutrient exchange surface area appears to be little change in everted placentome [223]. In a cortisol induced IUGR sheep model, a placental gross morphology shift is observed near term, the combined frequency of C and D type placentomes have no effect on umbilical blood flow or on the umbilical uptake of lactate and oxygen, however, the placental glucose delivery to cortisol-infused fetus is reduced in animals that have higher proportion of everted C and D type placentomes [239].Thus, the placental nutrient transporter abnormality that might induce observed IUGR at term cannot be ignored.

Glucose and amino acid are essential for fetal development and also need corresponding transporters to be transferred from maternal circulation to fetus. In clinical studies, decreased amino acid concentration is found in fetal and maternal plasma of IUGR pregnancies [240,241]. In human placenta, reduced activity of certain amino acid transporters is associated with IUGR [242]. Same results are also found in protein malnutrition induced IUGR rat model, which suggesting that placental amino acid transport changes are a cause rather than a consequence of IUGR [243]. In a testosterone-induced IUGR rat model, the testosterone is administrated at late stage of gestation (D15-19), T concentration is not increased in fetal tissue after T treatment (D19), however, some specific amino acid transporter expression was reduced, which suggested the fetal growth is not suppressed directly by increased maternal T concentration but by the deficiency of amino acid transporter activity [244].

Prenatal T treatment during mid-gestation alters the trajectory of the fetal insulin-like growth factor (IGF)-insulin-like growth factor binding protein (IGFBP) system, which demonstrate as reduced IGF bioavailability with increased expression of IGFBP-1 at D65 in prenatal T treated females, as well as at D140 with reduction of IGF-1 expression when evident IUGR is observed [245]. IGF system is a nutritionally sensitive group of proteins, localized in reproductive tract and placenta, has a fundamental role in placental and fetal development [246,247]. In an IUGR sheep model induces by maternal undernutrition, maternal IGFBP-3, -5 expression that

specifically localized in intercotyledonary endometrium are reduced, accompanied with an increased placental weight at mid-gestation, meanwhile, altered placental morphology (from Type A to type C) in underfed ewes is accompanied by a higher maternal placental IGFBP-6 expression at D135 [223]. IGF-1 has been reported to stimulate amino acid transport of human placental trophoblast in vitro [248,249], furthermore, IGFBP-1 gene transcription is up-regulated by amino acid deprivation in vitro [250]. In fetal embolization induced IUGR sheep model, weekly intra-amniotic IGF-1 treatment increases fetal growth of IUGR group by increasing amino acid transporters instead of altering uterine blood flow and placental glucose uptake [251]. In T-treated sheep model, a decrease of IGFBP-2 expression is found at D90, but IGF-1 concentration is inversely increased [245]. That may be reflection of fetal compensatory response to early-impaired IGF bioavailability, and also as explanations for unimpaired fetal growth at D90. In vitro, testosterone is also found to be able to inhibit glucose influx transport across the microvillous membrane of human term placenta [252]. IGF-1 is found to be able to enhance glucose transporter expression and change its membrane localization in both mouse and human placenta [253]. The role of testosterone on to the related nutrient transporters and neuroendocrine axis need to be further investigated.

In conclusion, in PCOS-like phenotype sheep model, the prenatal excess testosterone exposure hasn't change uteroplacental blood flow and placental vascularity, despite a previous finding of gross placental morphology shift at mid-gestation. The examination time point may be too early for observing dysregulated placental aromatization or abnormal placental vascularization. However, a compensatory mechanism through alteration of placental nutrient transfers cannot be ignored. In doing so, it is important to retarget the time point for uteroplacental vascularization analysis and the impact of testosterone to placental nutrient transporters should be studied.

# Partie IV. Futures études cliniques

# Chapitre 8. Evaluation de la faisabilité de la mesure de la perfusion placentaire au premier trimestre par Doppler angiographie 3D avec produit de contraste

Il est aujourd'hui admis que l'implantation de l'embryon et les premiers stades du développement placentaire au sein de l'utérus se font en situation d'hypoxie et que l'espace d'échange materno-fœtal appelé Chambre InterVilleuse (CIV) est alors dépourvu de sang maternel. Seules des sécrétions utérines et un ultra filtrat plasmatique s'y trouveraient en début de grossesse, la partie terminale des artères utérines étant obturée au moins en partie par des bouchons trophoblastiques ou "plugs" endovasculaires. Le terme exact de disparition de ces plugs, bien qu'étant une étape majeure de la mise en place de l'interface materno-fœtale, n'est pas connu à ce jour. Il se situerait aux alentours de 10 semaines d'aménorrhée (10 SA).

Une disparition trop précoce de ces plugs, et donc une perte de l'environnement hypoxique, pourrait être à l'origine des phénomènes d'hypoperfusion placentaire chronique observés en cas de PE et de RCIU.

Depuis 2004, il est possible de quantifier la vascularisation placentaire et utérine par écho-angiographie doppler 3D car le signal Doppler énergie quantifié en 3D est hautement corrélé au degré de perfusion de l'organe étudié. Cependant, ce signal Doppler énergie est le reflet de mouvements de particules réfléchissantes et n'est pas spécifique d'un flux sanguin. Il est donc possible qu'un signal ne correspondant pas à un déplacement de globules rouges soit mesuré dans la CIV par cette technique. En raison de sa très forte sensibilité au mouvement et de l'absence de spécificité pour les flux sanguins, il n'est pas possible d'affirmer que le signal Doppler 3D mesuré dans la CIV correspond effectivement à une perfusion par du sang d'origine maternelle.

Seule l'injection d'un produit de contraste échographique vasculaire pourrait permettre de caractériser spécifiquement la présence de sang maternel, et non juste d'ultrafiltrat, dans la CIV.

L'utilisation de produit de contraste doit permettre d'étudier pour la première fois *in vivo* les séquences précoces du développement de la vascularisation utéro-placentaire et de la perfusion de la chambre intervilleuse par le sang maternel.

Le produit de contraste SonoVue® est constitué de microbulles d'hexafluorure de soufre agissant comme réflecteurs du faisceau d'ultrason dont le diamètre,

d'environ 6µm, est comparable à celui d'un globule rouge. Par conséquent, ce produit de contraste, qui améliore l'échogénicité du sang et le rapport signal/bruit, ne pourra être observé au niveau de la CIV que si celle-ci est effectivement perfusée par le sang maternel.

Il ne dispose pas d'AMM chez la femme enceinte. Il n'est donc pas envisageable de l'utiliser à ce jour au décours de grossesses désirées évolutives, et nous proposons de mener cette étude chez des femmes ayant exprimé à deux reprises un désir d'interruption volontaire de grossesse.

Actuellement aucune exploration n'a permis d'étudier de manière descriptive la cinétique d'apparition du sang maternel dans la CIV. Cette cinétique aurait un impact primordial sur le déroulement de la grossesse et son étude pourrait permettre un dépistage et un diagnostic précoce des grossesses à risque de PE et de RCIU.

Le but principal de cette étude est d'évaluer la faisabilité de la mesure par écho-angiographie Doppler 3D avec produit de contraste de la perfusion de la chambre inter-villeuse au premier trimestre (à 8SA et à 12SA) chez les femmes ayant exprimé à deux reprises un désir d'interruption volontaire de grossesse.

# Etude de faisabilité de la mesure de perfusion placentaire au premier trimestre de la grossesse par écho-angiographie Doppler 3D avec produit de contraste
# Projet « HOPE » : HexafluOrure Placentaire en Échographie

## Protocole de Recherche Clinique sur Médicament

Prix de la Recherche Clinique de la Communauté Hospitalière de Terriroire 2014 (Metz-Nancy)

## INTRODUCTION

Le placenta est un organe d'échange entre la circulation maternelle et la circulation fœtale. Dans l'espèce humaine, la placentation de type hémochoriale met en contact direct le sang maternel et le syncitiotrophoblaste [254]. Le remodelage de la portion terminale des artères spiralées et l'invasion trophoblastique extra-villeuse au premier trimestre de la grossesse assurent une perfusion optimale de la Chambre InterVilleuse (CIV) tout au long de la grossesse [255].

Il est aujourd'hui admis que l'implantation de l'embryon et les premiers stades du développement trophoblastique au sein de l'endomètre se font en situation d'hypoxie et que la chambre intervilleuse est dépourvue de sang maternel jusqu'à au moins 10 semaines d'aménorrhée[256]. Il semble que seules des sécrétions endométriales et un ultra filtrat plasmatique baignent les villosités choriales avant ce terme[30]. La partie terminale des artères spiralées semble en effet être obturée au moins en partie par l'invasion endovasculaire du trophoblaste extravilleux qui forme des bouchons trophoblastiques ou plugs endovasculaires (Figure 1, 2 et 3).

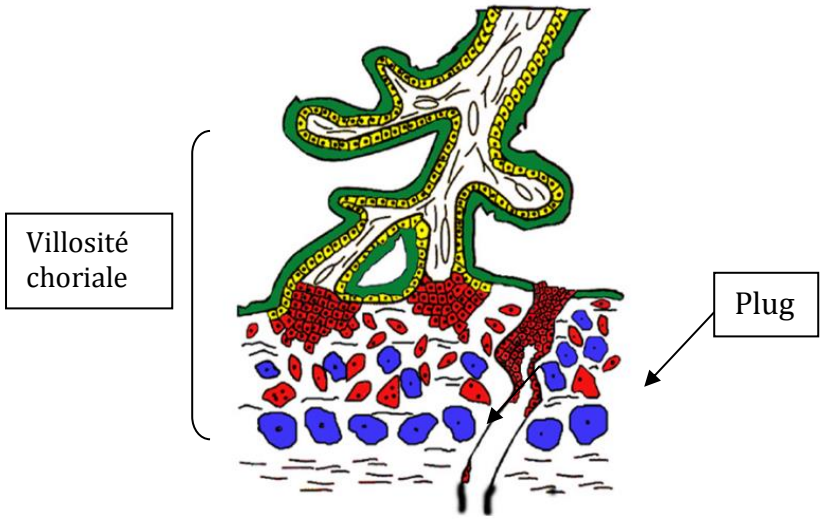


**Figure 1. Villosité choriale et Plugs endovasculaires en place (↙), empêchant l'inondation de la chambre intervilleuse par le sang maternel en début de grossesse (Image de Me le Dr A. Tarrade-INRA)[17].**

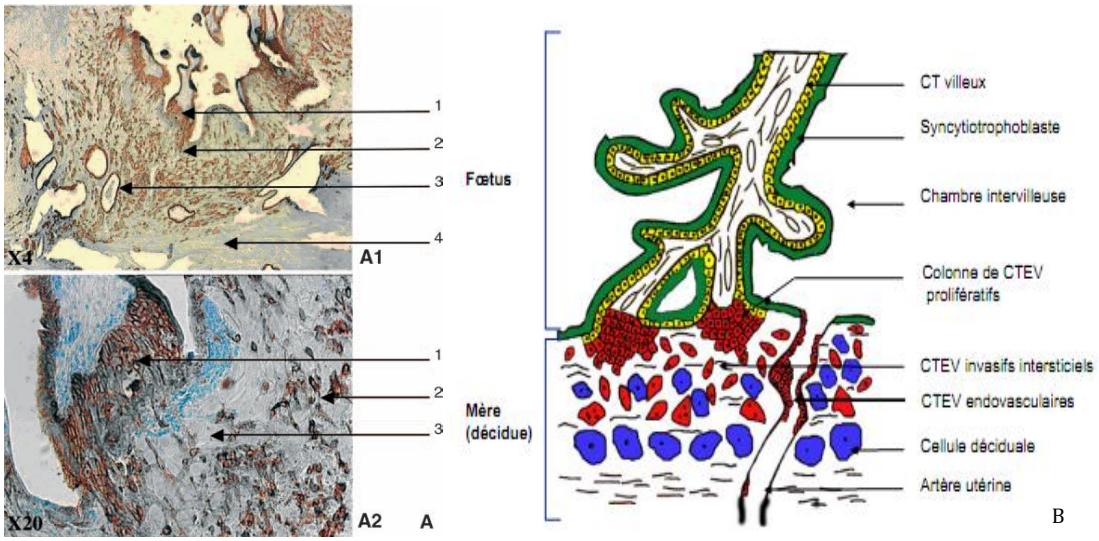


**Figure 2. Cytotrophoblastes extravilleux de la villosité crampon. Origine supposée des plugs vasculaires. A. Coupe histologique d'une villosité crampon et de la zone d'implantation. Immunomarquage des cytotrophoblastes par la cytokératine 07 (brun). A1 : 1. Colonne de cytotrophoblastes extravilleux prolifératifs ; 2. cytotrophoblastes extravilleux invasifs interstitiels ; 3. Cytotrophoblastes extravilleux endovasculaires ; 4. myomètre. A2 : 1. Colonne de cytotrophoblastes extravilleux prolifératifs ; 2. cytotrophoblastes extravilleux invasifs interstitiels ; 3. cellules déciduales. B. Représentation schématique de la villosité crampon. Plugs absents.**

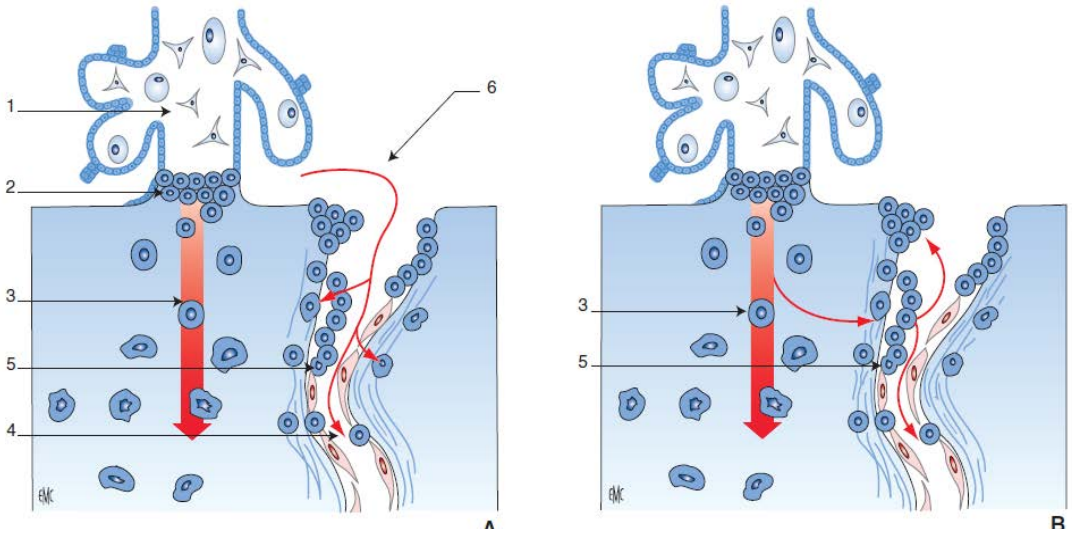


**Figure 3. Trajets hypothétiques des trophoblastes extravilleux endovasculaires (d'après Kaufmann et al. [152]). En cas d'extravasation (A), le trophoblaste extravilleux colonise la lumière par voie endoluminale et remonte le long de la paroi vasculaire à contre-courant vers le myomètre. L'origine de ces trophoblastes extravilleux n'est pas connue. À l'inverse, en cas d'intravasation (B), le trophoblaste endovasculaire provient du trophoblaste interstitiel qui a envahi la paroi artérielle. 1. Ancrage villeux ; 2. Colonne de cellules ; 3. Trophoblaste interstitiel invasif ; 4. Artère utéroplacentaire ; 5. Trophoblaste endovasculaire invasif ; 6. Espace intervilleux.**

Un défaut d'implantation précoce du trophoblaste pourra être à l'origine d'une hypoperfusion placentaire chronique et de pathologies majeures de la grossesse, la prééclampsie et le retard de croissance in utero. Ces pathologies concernent 4 à 7%

des femmes enceintes, et sont une des premières causes de mortalité et de morbidité maternelle et fœtale [41]. Il n'existe à ce jour aucune méthode validée de dépistage présentant une valeur prédictive suffisante pour mettre en œuvre des mesures spécifiques préventives.

Jusqu'à ce jour, aucune exploration *in vivo* n'a permis d'étudier de manière descriptive la cinétique d'apparition du sang maternel dans la chambre intervilleuse. L'utilisation de l'angiographie Doppler 3D est très prometteuse pour l'évaluation quantitative de la vascularisation utéro-placentaire au premier trimestre [9]. Les résultats expérimentaux montrent que le signal Doppler énergie quantifié en 3D est hautement corrélé au degré de perfusion de l'organe étudié [171].

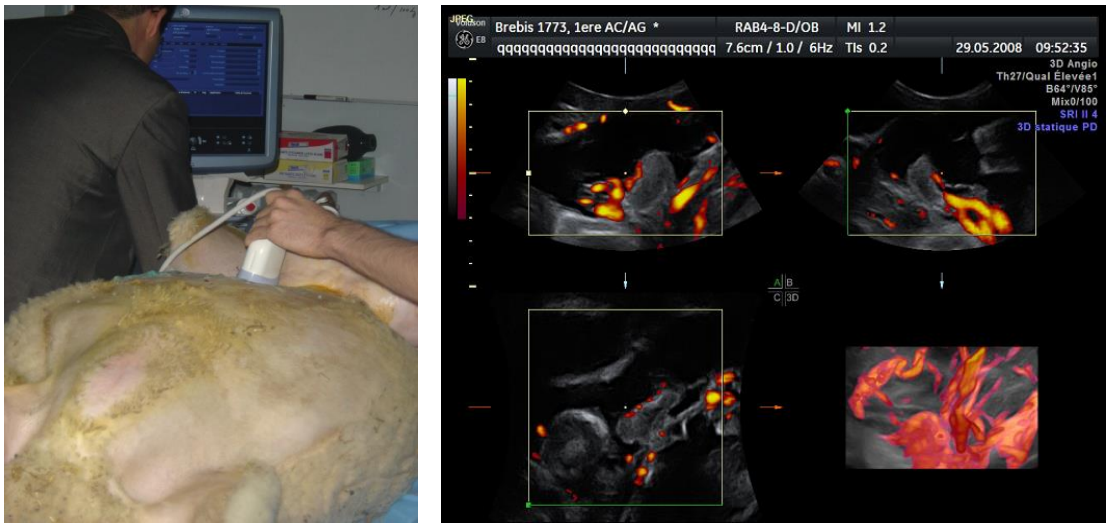


**Figure 4. Démonstration de la corrélation entre la quantification de la vascularisation utéro-placentaire par Doppler 3D et la vascularisation utéro-placentaire réelle *in vivo* chez la brebis [171].**

Cependant, ce signal Doppler énergie est le reflet de mouvements de particules réfléchissantes et n'est pas spécifique d'un flux sanguin. Il est donc possible qu'un signal ne correspondant pas à un déplacement de globules rouges soit mesuré dans la chambre intervilleuse par cette technique aux stades précoces de la gestation.

Le produit de contraste SonoVue® est constitué de micro-bulles d'hexafluorure de soufre agissant comme réflecteurs du faisceau d'ultrason dont le diamètre d'environ 6 micromètres est comparable à celui d'un globule rouge. Par conséquent, ce produit de contraste, qui améliore l'échogénicité du sang, permet une amélioration du rapport signal/bruit ultrasonore (Figure 5), ne pourra être observé au niveau de la chambre intervilleuse que si celle-ci est effectivement perfusée par le

sang maternel. Son utilité et son innocuité ont été démontrées dans l'étude de la micro-vascularisation de carcinome hépato cellulaire [257], mais il ne dispose pas d'AMM chez la femme enceinte. Il n'est donc pas envisageable de l'utiliser à ce jour au décours de grossesse désirée évolutive, et nous proposons de mener cette étude chez des patientes ayant exprimé à deux reprises un désir d'interruption volontaire de grossesse.

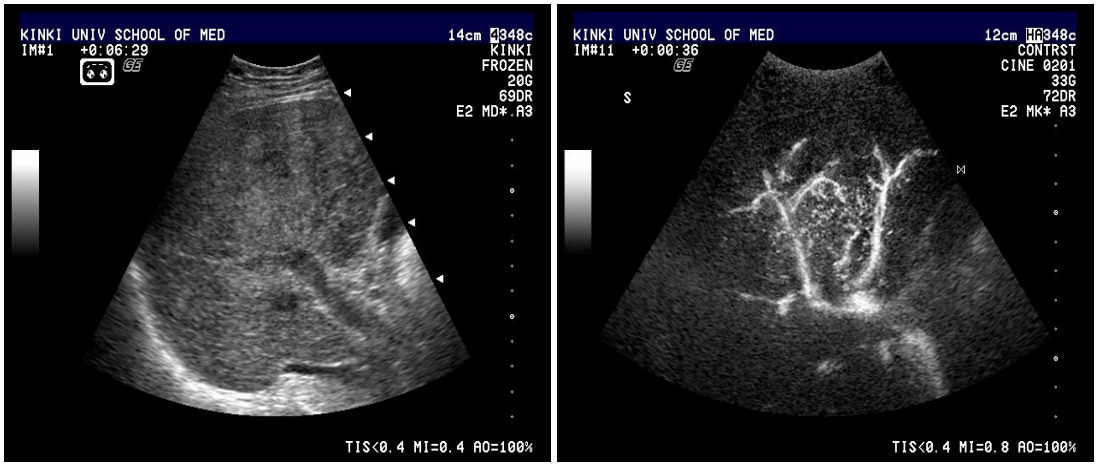


**Figure 5. Visualisation de la vascularisation hépatique dans un cas de carcinome hépato cellulaire avant et après injection de SonoVue®.**

## OBJECTIFS

### Objectif principal

Evaluer la faisabilité de la mesure par écho-angiographie Doppler 3D avec produit de contraste de la perfusion de la chambre inter-villeuse au premier trimestre (à 8SA et à 12SA) chez les femmes ayant exprimé à deux reprises un désir d'interruption volontaire de grossesse.

### Objectifs Secondaires

- Décrire les paramètres de vascularisation de la chambre inter-villeuse et du myomètre à 8SA et 12SA mesurés par écho angiographie contrastée.
- Comparer les performances diagnostiques du Doppler 3D sans et avec produit de contraste pour la quantification de la vascularisation utéro-placentaire.
- Estimer le degré de reproductibilité inter et intra observateur a posteriori et en aveugle des volumes échographiques enregistrés avec et sans contraste.

## METHODES

C'est une étude physiologique descriptive, transversale répétée, multicentrique, avec exploration de dispositif Doppler 3D (norme CE) contrasté (médicament utilisé hors

AMM) Complétée par une étude du Doppler 3D non contrasté. Elle est non randomisée et ouverte.

**Population étudiée**

Les personnes participantes à cette étude sont les femmes enceintes devant bénéficier d'une interruption volontaire de grossesse chirurgicale programmée dans le service d'orthogénie des centres participants à 8 SA ou à 12SA.

L'analyse de la vascularisation utéro-placentaire par écho-angiographie Doppler 3D avec produit de contraste ne peut se faire à l'heure actuelle que chez les femmes devant bénéficier d'une IVG, le produit de contraste n'ayant pas l'AMM en cas de grossesse évolutive.

En accord avec l'article L1121-5 du Code de la Santé Publique, le bénéfice escompté pour d'autres femmes enceintes ou pour leur enfant est important : caractérisation *in vivo* d'une étape majeure de la mise en place physiologique de la vascularisation utéro-placentaire, développement ultérieur de tests prédictifs et de moyens de prévention de grossesses pathologiques (PE et RCIU) avec diminution de la morbi-mortalité chez la mère et l'enfant.

Il n'y a aucun risque particulier identifiable a priori. Les deux seules contraintes pour la patiente sont:

- l'injection du produit de contraste SonoVue® sur une voie veineuse déjà mise en place pour le geste chirurgical en pratique courante
- l'allongement de 10 minutes de l'échographie faite en per-opératoire en pratique courante.

**Modalité de recrutement**

Les femmes souhaitant réaliser une IVG doivent se présenter à deux consultations préalables, réalisées par le service de consultation d'orthogénie. En fonction de l'âge gestationnel et du taux de recrutement effectif dans chaque sous-groupe, la participation à l'étude ne sera proposée qu'à l'issue de la 2$^{ème}$ consultation, la femme ayant confirmé sa demande d'IVG, de telle façon que cette participation n'intervienne en aucune manière dans le choix de la femme.

Le jour de l'hospitalisation, les femmes seront informées du but, du déroulement et des risques prévisibles de l'étude (absence de risque clinique identifié) par l'investigateur et leur consentement sera recueilli. Lors de l'arrivée au bloc opératoire, une voie veineuse périphérique sera mise en place afin de réaliser une anesthésie générale avec surveillance anesthésique par monitoring cardio-respiratoire,

selon la prise en charge habituelle. Un examen échographique en 2D est systématiquement réalisé au cours de l'intervention (repérage et contrôle de vacuité).

**Critères d'inclusion**

- Age ≥18 ans et <65 ans,
- Age gestationnel : 8SA ≤ Age gestationnel ≤ 8SA+6jours ou 12SA ≤ Age gestationnel ≤ 12SA+6jours,
- IMC ≤30 Kg/m$^2$
- Etre inscrite au régime de Sécurité Sociale,
- Avoir donné leur consentement éclairé et écrit,
- Avoir confirmé sa demande d'interruption volontaire de grossesse (IVG) par voie chirurgicale.

**Critères de non-inclusion**

- Toute situation médicale contre-indiquant l'administration du SonoVue, notamment :
  - Hypersensibilité à l'hexafluorure de soufre ou à l'un des autres composants de SonoVue®,
  - Femme ayant présenté récemment un syndrome coronarien aigu ou atteinte d'une cardiopathie ischémique instable,
  - Femme porteuse d'un shunt droit-gauche, d'une hypertension artérielle pulmonaire sévère (pression artérielle pulmonaire > 90 mmHg), d'une hypertension systémique non contrôlée ainsi que femme atteinte d'un syndrome de détresse respiratoire.
- Femme considérée comme à risque de RCIU/PE à savoir :
  - Antécédent personnel de PE ou de retard de croissance,
  - Antécédent d'anomalie hémostase,
  - Maladie auto immune,
  - Hypertension chronique,
  - Diabète
- Femme incapable de comprendre ou de suivre la procédure de l'étude,
- Femme sous tutelle, curatelle ou toute autre mesure administrative ou judiciaire de privation de droit et de liberté.

**Méthodologie de la recherche**

Les patientes seront réparties en 2 groupes de 20 patientes par semaine d'aménorrhée : Groupe 1 : 8SA à 8SA+6 jours; Groupe 2 : 12SA à 12SA+6jours.

L'absence de passage sera évaluée entre 8 semaines d'aménorrhée (SA) et 8 SA+6 jours, âge gestationnel pour lequel il est admis que les plugs vasculaires sont en place et empêchent la perfusion de la chambre inter-villeuse. L'existence d'un passage sera évaluée entre 12SA et 12SA+6 jours, âge gestationnel pour lequel il est admis que les plugs vasculaires ne sont plus en place et que la perfusion de la chambre inter-villeuse est active. La cinétique hypothétique de la perfusion placentaire est présentée dans la Figure 6.

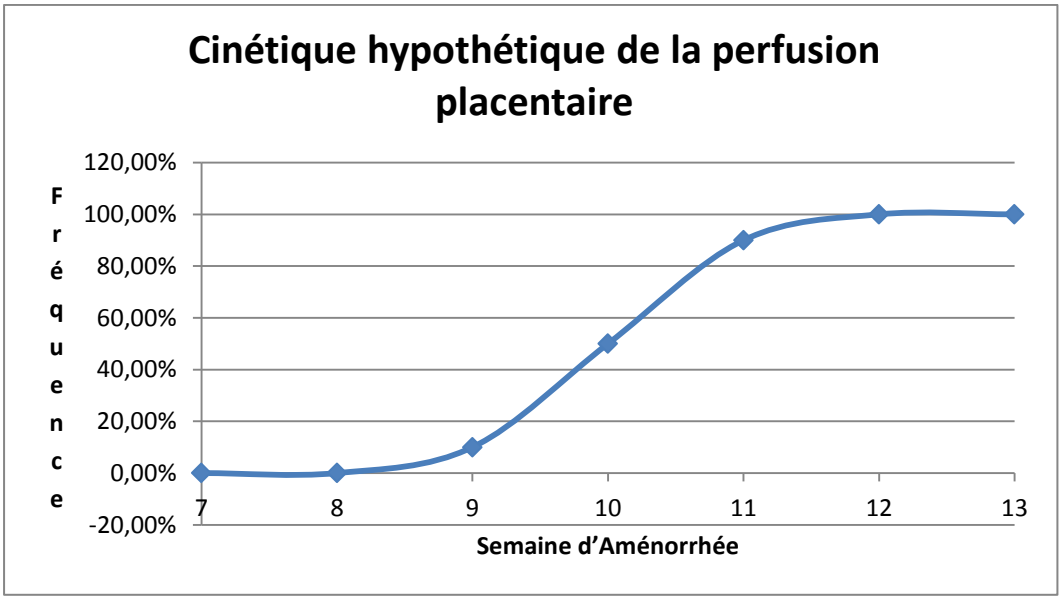


Figure 6. Représentation hypothétique de la cinétique de la perfusion placentaire.

**Déroulement de la recherche**

Les femmes souhaitant réaliser une IVG chirurgicale doivent se présenter à deux consultations préalables, réalisées par le service de consultation d'orthogénie. L'information de l'étude ne sera donnée qu'à l'issue de la deuxième consultation, la femme ayant confirmé sa demande d'IVG, de telle façon que cette participation n'intervienne en aucune manière dans le choix de la femme.

Le jour de l'hospitalisation, les femmes seront informées du but, du déroulement et des risques prévisibles de l'étude (absence de risque clinique identifié) par l'investigateur et le document d'information et le formulaire de consentement leurs seront alors remis.

Si la femme accepte de participer à l'étude, elle paraphera la note d'information, datera et signera le consentement en 2 exemplaires (inclusion faite le

jour de l'hospitalisation). L'investigateur paraphera la note d'information, datera et signera à son tour ce consentement. Un des exemplaires sera remis à la participante.

Elle sera incluse dans la recherche et les données relatives à son admission seront recueillies (antécédents médicaux, familiaux, données concernant la grossesse, résultats de bilan biologique de routine etc.).

Les critères d'inclusion et de non inclusion seront vérifiés.

Lors de l'arrivée au bloc opératoire, une voie veineuse périphérique sera mise en place afin de réaliser une anesthésie générale avec surveillance anesthésique par monitoring cardio-respiratoire, selon la prise en charge habituelle. Un examen échographique en 2D est systématiquement réalisé au cours de l'intervention (repérage et contrôle de vacuité).

**Examens spécifiques à la recherche :**

Echo-angiographie Doppler 3D:

La seule différence avec la prise en charge habituelle est l'ajout d'acquisitions Doppler 2D et 3D au décours de la réalisation de l'échographie 2D habituelle ce qui rallonge la prise en charge habituelle de 10 minutes.

Nous réaliserons des acquisitions en mode Doppler 2D et 3D couleur afin d'étudier la présence ou non d'une vascularisation dans la CIV et en mode énergie afin de quantifier le flux vasculaire dans la CIV. Elles se feront au cours de l'anesthésie générale au cours de l'intervention. Ceci permet de limiter au maximum l'aspect interventionnel de ce protocole.

Injection de SonoVue®: 2,4 mL.

Nous utiliserons la voie veineuse périphérique déjà mise en place par l'anesthésiste pour son injection. Aucune voie veineuse dédiée ne sera instaurée. L'injection aura lieu lorsque la femme sera sous anesthésie générale, ventilée et sous monitorage cardio-respiratoire constant.

Analyse des données :

Après stockage centralisé des images au CIC-IT les images seront analysées secondairement par le laboratoire IADI-INSERM U947, à l'aide du logiciel VOCAL™ qui permet de définir un volume d'intérêt, et de quantifier les signaux Doppler énergie pour calculer les indices de vascularisation VI, FI et VFI. Chaque volume sera enregistré et analysé de manière indépendante.

Cette quantification de l'écho-angiographie Doppler 3D contrastée se fera via la :

- Mesure du volume placentaire par segmentation manuelle.
- Mesure de l'intensité de gris parmi les voxels couleurs.
- Mesure des paramètres de vascularisation : indice de vascularisation (VI) de flux (FI) et leur produit (VFI).

**DATA MANAGEMENT ET STATISTIQUE :**

**Recueil et traitement des données de l'étude**

Un cahier d'observation électronique (e-CRF) sera créé par patiente. Toutes les informations requises par le protocole doivent être fournies dans l'e-CRF. Il doit comprendre les données nécessaires pour confirmer le respect du protocole ou déceler les écarts majeurs et toutes les données nécessaires aux analyses statistiques.

Les personnes responsables du remplissage des e-CRF (investigateur, TEC, ARC…) doivent être définies et sont identifiées dans le tableau de délégations des responsabilités dans le centre (conservé dans le classeur investigateur).

Les données devront être transférées dans les cahiers d'observation au fur et à mesure qu'elles sont obtenues qu'il s'agisse de données cliniques ou para-cliniques.
Les données erronées dépistées sur les cahiers d'observation seront corrigées sur l'e-CRF par le membre de l'équipe de l'investigateur qui aura fait la correction.

L'anonymat des sujets sera assuré par un numéro de code et les initiales de la personne qui se prête à la recherche sur tous les documents nécessaires à la recherche, ou par effacement par les moyens appropriés des données nominatives sur les copies des documents source, destinés à la documentation de la recherche.

Les données échographiques seront anonymisées et archivées directement dans la base de données ARCHIMED déclarée à la CNIL (numéro de déclaration CNIL : 1410005) car elles ne peuvent être retranscrites dans l'e-CRF. Les données cliniques concernant la patiente et les réglages réalisés seront notées dans le cahier d'observation.

En signant ce protocole l'investigateur principal et l'ensemble des investigateurs associés s'engagent à maintenir confidentielles les identités des patientes qui ont participé à l'étude.

Ce code sera la seule information qui figurera sur le cahier d'observation (e-CRF) et qui permettra de rattacher à posteriori le CRF au patient. L'identité des

patientes sera maintenue confidentielle par ces mêmes règles de codage sur tout autre document relatif à la patiente (fiche EIG etc.).

**Statistique**

Objectif principal :

Estimation de la fréquence de présence de traces de sang dans la CIV détectées par Doppler 3D avec produit de contraste, pour chaque période étudiée (8, 12SA). Chaque estimation sera accompagnée d'un intervalle à 95% qui permettra d'apprécier le degré d'imprécision des estimations produites et représenté graphiquement. Le calcul des imprécisions absolue et relative sera systématiquement effectué.

Parallèlement, les distributions des paramètres caractérisant les 2 groupes de patientes seront comparées pour adapter au besoin l'analyse comparative (entre période) des fréquences de présence de traces de sang dans la CIV à chaque période étudiée, par un modèle de régression logistique avec ajustement statistique.

Objectifs secondaires :

La sensibilité et la spécificité du Doppler 3D sans produit de contraste seront calculées en référence à la technique Doppler 3D avec produit de contraste, ces mesures sont indépendantes l'une de l'autre.

La reproductibilité inter et intra lecteur sera évaluée par le calcul d'un coefficient de corrélation intra classe (et son IC à 95%), complété par un graphique de Bland et Altman pour une interprétation plus fine de la reproductibilité.

Les analyses seront réalisées à l'aide du logiciel SAS v9.3.

Nombre prévu de personnes à inclure avec justification statistique :

Il s'agit d'une étude de faisabilité exploratoire. Un calcul d'un nombre de sujets nécessaire nécessitera de disposer de préalables statistiques malheureusement non disponible dans la littérature. Nous faisons donc le choix d'inclure 40 patientes dans cette étude de faisabilité: 20 femmes seront recrutées par groupe, le groupe 1 correspondant à une période de gestation pour laquelle il est admis que la CIV n'est pas perfusée (entre 8SA et 8SA + 6 jours), le groupe 2 correspondant à une période de gestation pour laquelle il est admis que la CIV est perfusée (entre 12SA et 12SA + 6 jours).

Faisabilité : Sur une période de 12 mois, les 2 centres participants pratiquent environ 980 IVG chirurgicales. Nous pouvons estimer que 10% seront inéligibles (notamment les patientes mineures) donc il y aurait 882 patientes potentiellement

éligibles dans le cadre de notre protocole. Un quart de ces patientes sera à l'âge gestationnel compatible avec une inclusion dans le groupe 1 ou le groupe 2, soit 220 patientes. Ainsi les 40 patientes requises pour cette étude représentent uniquement 12% des patientes éligibles sur les 18 mois de recrutement.

**RETOMBEES ATTENDUES**

Le bénéfice attendu pour la santé publique est d'améliorer la compréhension physiologique de la vascularisation utéroplacentaire au premier trimestre de grossesse. L'impact quant à la compréhension des stades précoces de la gestation est potentiellement majeur. Une meilleure compréhension de la physiologie a également le potentiel d'être à l'origine de progrès majeurs dans l'avenir pour la prévention et la prise en charge des pathologies d'origines placentaires telles que le RCIU ou la PE. En effet, ces examens Doppler précoces pourraient permettre de dépister les femmes à risque de prééclampsie et de RCIU, et ainsi d'ajuster la surveillance et de développer de nouvelles thérapeutiques préventives.

Réalisés à partir d'appareils échographiques courants et marqués CE, ces examens pourraient rapidement être évalués en pratique courante pour le Doppler non contrasté s'il présente une bonne corrélation avec les résultats obtenus avec produit de contraste.

De plus, cette 1ère étude sera la base pour nos futures études portant sur la l'évaluation précise de la cinétique de la perfusion placentaire entre 8 et 12 SA ; période essentielle pour la détection d'une anomalie vasculaire placentaire.

## *FLOWCHART/CALENDRIER DE L'ETUDE*

| | Visite d'inclusion (J0) | J1 |
|---|---|---|
| *mode de réalisation de la visite* | *Hospitalisation* | *Hospitalisation* |
| Information de la patiente et recueil du consentement écrit | ☒ | |
| Examen physique (taille, poids, TA…) | ☒ | |
| Vérification des critères d'inclusion et de non inclusion | ☒ | |
| Bilan IVG (en routine) | ☒ | |
| Recueil des antécédents et des données sur la grossesse en cours | ☒ | |
| Injection du SonoVue et Examen Doppler 3D (spécifique à la recherche) (1) | ☒ (2) | ☒ |
| IVG (en routine) | ☒ (2) | ☒ |
| Recueil des Evénements Indésirables Graves | ☒ | ☒ |

**Tableau 1. Synoptique de la chronologie des examens.**
**(1) L'examen Doppler 3D sera réalisé en même temps que l'échographie 2D de pratique courante et avant l'IVG.**
**(2) En cas d'inclusion le jour de l'IVG (avant l'IVG) tous les examens peuvent être faits le même jour.**

**DUREE PREVUE DE PARTICIPATION DE PSERONNES**

La durée de la période d'inclusion : 18 mois.

La durée de participation de chaque patiente : 24 heures au maximum dont 10 minutes correspondant à l'acquisition Doppler 3D.

La durée de suivi de chaque patiente: aucun suivi n'est prévu dans le cadre de cette étude.

La durée totale prévisionnelle de la recherche : 24 mois.

**Période d'interdiction et période d'exclusion**

Même si le SonoVue® ayant une pharmacocinétique extrêmement rapide, la période d'exclusion définie dans le cadre de cette étude est de 12 heures après la procédure échographique, période pendant laquelle la patiente ne peut participer à un autre protocole de recherche biomédicale.

**Arrêt prématuré de la participation d'une personne à la recherche**

<u>Arrêt de la participation de la personne à l'essai sur décision de l'investigateur :</u>

- si les examens ou des données sont manquantes
- si la patiente présente un événement indésirable nécessitant d'interrompre l'acquisition des données et raisonnablement lié au produit de l'étude

(SonoVue®) ou au Dispositif Médical associé (Doppler 3D) ou à sa mise en œuvre. Dans ce cas, une prise en charge adaptée lui sera proposée.

Description des conditions de sortie d'essai (sur décision de la personne participante suite à un retrait de son consentement) :

Les sujets pourront retirer leur consentement et demander à sortir de l'essai à n'importe quel moment et quelle qu'en soit la raison. En cas de sortie prématurée, l'investigateur doit en documenter les raisons de façon aussi complète que possible.

Dans le cadre d'un retrait de consentement, les données recueillies seront utilisées ou pas conformément au souhait de la patiente.

**MODALITÉS DE SUIVI DES PERSONNES A L'ISSUE DE LA RECHERCHE**

A la fin de la participation à l'étude, il n'y a pas de suivi ou de prise en charge médicale de la patiente autre que les modalités prises en charge en routine.

En cas d'Evénement Indésirable Grave lié au produit de contraste (SonoVue®) ou au DM associé associé (Doppler 3D), un plan de surveillance spécifique à la Recherche sera mis en place. Le médecin investigateur effectuera une visite de suivi chez la patiente avant la sortie de la Maternité afin de réaliser un suivi de l'EIG.

Modalité de suivi d'un sujet sorti d'étude

Si la patiente retire son consentement de participation à l'étude (sortie d'essai), elle continuera la procédure standard prévue dans le cadre de la prise en charge habituelle de l'IVG chirurgicale au service d'orthogénie du centre d'inclusion.

En cas d'évènement indésirable grave ou non un suivi précis pourra être envisagé en fonction de la gravité de l'évènement indésirable et de la sévérité. Le comité de surveillance précisera les modalités du suivi au cas par cas.

**DENOMINATION ET DESCRIPTION DU MEDICAMENT ET DU DISPOSITIF MEDICAL DE L'ESSAI**

**Médicament :**

Le produit de contraste SonoVue® est constitué de microbulles d'hexafluorure de soufre agissant comme réflecteurs du faisceau d'ultrason dont le diamètre, d'environ 6µm, est comparable à celui d'un globule rouge.

Le SonoVue® dispose d'AMM pour d'autres indications mais ne présente aucun danger chez les femmes enceintes.

**Dispositif médical :**

Le dispositif médical utilisé dans le cadre de cette recherche est la machine d'échographie Doppler 3D Voluson® (GE Healthcare) avec une sonde volumique

(H48661EF), qui est actuellement utilisée en pratique clinique (en 2D et en 3D fœtale) et bénéficie d'un marquage CE.

**MEDICAMENT AUTORISÉE ET INTERDIT PENDANT LA RECHERCHE**

Selon les Bonnes Pratiques Cliniques, le Sonovue® sera administré en dehors de tout traitement concomitant et ne sera pas mélangé à un autre produit.

Etant donné que le traitement de l'étude (SonoVue®) n'est administré que pendant l'intervention pour réaliser les acquisitions Doppler contrasté, aucune méthode de suivi de l'observance n'est prévue dans le cadre de cette étude.

La date et l'heure de l'injection, le volume injecté ainsi que les numéros de lots utilisés et dates de péremption seront consignés pour chaque patiente. Les flacons utilisés seront comptabilisés et détruits.

**Administration de l'agent de contraste**

L'examen échographique sera réalisé avant et après injection de Sonovue®.

L'administration de SonoVue® sera réalisée dans le respect des contre-indications ainsi que des mises en garde et précautions d'emploi mentionnées dans le Résumé des Caractéristiques du Produit (RCP) de l'Autorisation de Mise sur le Marché en France de SonoVue® .

Un maximum de 1 flacon sera utilisé par patiente à chaque examen.

Après injection de 1,2 mL de Sonovue® (par voie veineuse antébrachiale au moyen d'une aiguille cathéter d'au moins 20G par une ligne de perfusion de moins de 15 cm suivie d'un flush de 10 ml de sérum physiologique), sera acquise une séquence sur la zone cible retenue détectée en échographie conventionnelle (de 80 secondes post injection). Le chronomètre de l'échographe devra figurer sur les images permettant ainsi de s'assurer de la bonne chronologie de l'acquisition des images et de l'injection du produit de contraste. Cette injection pourra être répétée si besoin en raison de difficultés techniques ou pratiques lors de la première injection.

Enfin une deuxième injection de 1,2 mL de SonoVue® suivie d'un flush de 10 ml se sérum physiologique sera réalisée avec acquisition volumique à 2 temps : 20 secondes et 45 secondes post-injection. Cette injection pourra être répétée si besoin en raison de difficultés techniques ou pratiques lors de la précédente injection.

Les injections pourront être renouvelées afin de compléter l'information, particulièrement :

- en cas de mouvement de la patiente pouvant nuire à l'interprétation de l'examen, (particulièrement en mode 3D).

- afin d'optimiser la visualisation de la CIV, par deux vues différentes et complémentaires, en 2D.
- en cas de dysfonctionnement ponctuel de l'échographe.

La dose totale de 1 flacon par examen et par patiente ne sera pas dépassée.

Les quantifications des cinétiques de rehaussement du placenta et du myomètre seront réalisées au moyen du logiciel « Sonosharp » (Bracco, Genève) qui permettra l'obtention des différents paramètres proposés (temps d'arrivée, temps de transit moyen, temps au pic, pic de rehaussement, pente de rehaussement, pente de vidange de l'agent).

L'acquisition volumique sera utilisée pour déterminer les rapports exacts entre le placenta et le myomètre adjacent ainsi qu'avec les vaisseaux péri-utérins (logiciel Vocal™, GE, USA).

Une anonymisation des données sera réalisée avant l'enregistrement des données : seules les la première lettre du nom et la première lettre du prénom et l'année de naissance seront conservées. La vidéo devra faire apparaître la période d'acquisition (chronomètre) ainsi que le numéro d'injection.

**Modalités de surveillance**

L'interrogatoire clinique initial recherchera les circonstances favorisantes à des évènements indésirables et une surveillance de 30 minutes sera maintenue à l'issue de l'injection.

**RESUME DES BENEFICES ET DES RISQUES PREVISIBLES ET CONNUS POUR LES PERSONNES SE PRETANT A LA RECHERCHE**

**Bénéfices**

Il n'y a pas de bénéfice pour les personnes se prêtant à la recherche.

Le bénéfice attendu pour la santé publique est d'améliorer la compréhension physiologique de la vascularisation utéroplacentaire au premier trimestre de grossesse. L'impact quant à la compréhension des stades précoces de la gestation est potentiellement majeur. Une meilleure compréhension de la physiologie a également le potentiel d'être à l'origine de progrès majeurs dans l'avenir pour la prévention et la prise en charge des pathologies d'origines placentaires telles que le RCIU ou la PE.

**Risques**

Cette étude n'expose à aucun risque médical particulier pour la femme se prêtant à cette recherche et elle respecte les Bonnes Pratiques Cliniques définies par le Ministère de la Santé.

La seule contrainte liée à l'étude est l'ajout d'acquisitions Doppler-3D contrastées au décours de la réalisation de l'échographie 2D habituelle ce qui rallonge la prise en charge habituelle de 10 minutes. Ce dispositif médical (Voluson®, GE Healthcare) est marqué CE et utilisé en routine clinique.

Pour l'injection du produit de contraste (SonoVue®), nous utiliserons la voie veineuse périphérique déjà mise en place pour l'anesthésie.

Le SonoVue® dispose d'AMM pour l'exploration des lésions hépatiques, mammaires et des gros vaisseaux. Il sera utilisé selon les recommandations décrites dans le Résumé des Caractéristiques du Produit de l'AMM en France.

En ce qui concerne l'innocuité des produits de contraste (qui ne possèdent pas encore d'AMM au cours de la grossesse) il existe, dans l'état actuel de nos connaissances suffisamment d'arguments pour affirmer leur absence d'effet chez la patiente comme chez le foetus.

Par ailleurs il apparaît qu'un certain nombre d'études ont été conduites hors AMM avec des produits de contraste à base de Gadolinium chez des patientes enceintes malgré les risques potentiels de passage transplacentaire et pariétal de ces agents avec de possibles conséquences foetales. A notre connaissance il n'a pas été rapporté d'effets secondaires [258,259]. Par ailleurs il a été montré que les études de perfusion par IRM avaient la capacité de démontrer des réductions de perfusion placentaire en cas de RCIU.

L'acquisition Doppler 2D et 3D contrasté sera réalisée sous anesthésie générale au bloc opératoire. Cette méthodologie permet d'éviter tout risque d'administration de produit de contraste avec poursuite ultérieure d'une grossesse évolutive, le SonoVue® n'ayant pas d'AMM chez les femmes enceintes, situation qui serait envisageable en cas de demande d'IVG médicamenteuse. Ceci permet également de limiter au maximum l'aspect interventionnel de ce protocole : aucune voie veineuse spécifique n'est nécessaire et l'acquisition échographique est réalisée sous anesthésie générale, ne pouvant alors être à l'origine d'un inconfort pour la patiente. La durée d'acquisition est inférieure à 10 minutes.

Produit de contraste ultrasonore

Le SonoVue® (Bracco Imaging BV), que nous nous proposons d'utiliser dans notre étude, est une poudre lyophilisée de phospholipides et polyéthylène glycol sous une atmosphère d'hexafluorure de Soufre (SF6) qui, après dissolution dans une phase aqueuse produit une suspension stable de bulles de gaz prêtes pour l'injection.

Lors de chaque échographie de contraste, l'administration de SonoVue® sera réalisée dans le respect des contre-indications ainsi que des mises en garde et précautions d'emploi mentionnées dans le Résumé des caractéristiques du Produit (RCP) de l'Autorisation de Mise sur le Marché en France de SonoVue®.

L'administration du SonoVue® n'est pas douloureuse, avec dans moins de 5% des cas, une sensation de chaleur ou de froid au point d'injection qui disparaît sans soins particuliers. Les effets indésirables qui ont été rapportés suite à l'utilisation du SonoVue® sont en général bénins, transitoires et disparaissent spontanément de manière complète.

Selon le Résumé des Caractéristiques du Produit du SonoVue® de l'AMM en France et depuis sa commercialisation (en octobre 2001) de rares cas suggérant une hypersensibilité chez certains patients (ex. rougeur anormale de la peau, rythme cardiaque lent, hypotension artérielle ou, rarement choc anaphylactique) ont été rapportés après injection de SonoVue®.

Dans certains cas (moins de 1/100 000) chez des patients présentant une maladie cardiaque sous-jacente ainsi qu'une hypotension marquée, des manifestations cardiaques considérées comme graves ont été observées, conduisant à respecter une surveillance prolongée.

Cet examen est contre-indiqué en cas de troubles cardiaques ischémiques récents datant de moins de 7 jours.

Une surveillance médicale étroite est ainsi recommandée durant 30 minutes, tout en sachant que les effets graves s'observent uniquement dans les 2 minutes qui suivent l'injection.

L'interrogatoire clinique initial recherchera les circonstances favorisantes à des évènements indésirables et une surveillance de 30mn sera maintenue à l'issue de l'injection.

Selon les Bonnes Pratiques Cliniques, le Sonovue® sera administré en dehors de tout traitement concomitant et ne sera pas mélangé à un autre produit.

<u>Etudes en dehors de la grossesse</u>

Morel et al [260] ont étudié les effets pharmacocinétiques et son innocuité chez des volontaires sains. Ils n'ont pas montré d'effets indésirables mais plutôt une bonne tolérance du produit, même à des doses importantes (0,3mL/Kg). Cette étude a également montré la rapidité d'élimination du SF6 dans l'air expiré, puisque 40 à 50%

du SF6 est déjà expiré lors de la minute suivant l'injection. De plus le SF6 ne s'accumule pas dans l'organisme même en cas d'injections répétées.

L'étude de Bokor et al [261] ne met pas en évidence d'effets indésirables cliniques en utilisant le SonoVue® chez des patients présentant une bronchopneumopathie chronique obstructive (absence de phénomène de cavitation). Enfin, son innocuité a également été démontrée dans les applications abdominales par l'étude rétrospective de Piscaglia et al [262] sur 23 188 examens. Cet auteur retrouve moins d'effets indésirables avec le SonoVue® qu'avec les autres agents de contraste utilisés en tomodensitométrie et en imagerie par résonance magnétique. Enfin il faut considérer que ces microbulles n'ont pas la capacité de quitter l'espace vasculaire et ne traversent pas la barrière placentaire pour atteindre le foetus.

Etudes au cours de la grossesse

L'innocuité des agents de contraste pendant la gestation chez l'animal ou la grossesse chez la femme est également assez bien documentée bien qu'une seule étude (chez le rat) ait une méthodologie satisfaisante pour démontrer l'absence d'effet sur le foetus et le nouveau-né.

De nombreux auteurs ont utilisé les produits de contraste ultrasonores chez l'animal avec pour principal but l'étude de la vascularisation placentaire. Les modèles animaux se basent sur le singe et le rat qui présentent comme l'homme un placenta hémochorial. Schmiedl et al [263] ont étudié l'amélioration de la visualisation de la circulation utéro-placentaire au troisième trimestre de gestation du singe par l'injection de Lévovist®. Ce rehaussement ne concernait que la vascularisation basale du placenta (face maternelle) et il ne met pas en évidence de modifications de l'hémodynamique foetale. Il concluait ainsi que le Lévovist® ne passait pas la barrière placentaire. Pour Shapiro [264], c'est la taille des microbulles qui détermine l'existence ou non d'un retentissement placentaire. Lorsqu'elles mesurent moins de 10µm de diamètre, elles ne seront pas piégées et n'entraîneront pas la formation de microemboles.

Ragavendra en 2001 [265] n'a pas mis en évidence chez le singe de signes échographiques du passage transplacentaire des microbulles (Aerosomes®). Il n'a pas retrouvé de retentissement sur le rythme cardiaque foetal enregistré pendant la procédure d'une injection de Lévovist®. Ces constatations chez l'animal s'appuient sur des effectifs toutefois assez peu importants (3 singes pour Ragavendra[265]) et les critères d'innocuité (le passage transplacentaire échographique ou le rythme cardiaque

foetal) ne peuvent permettre de conclure de façon totalement définitive. Nous avons également observé l'absence de passage placentaire chez le macaque avec le Lévovist ® (Tranquart, non publié).

En 1999, Ordén et al [266] sont les premiers à utiliser les agents de contraste ultrasonores chez la femme enceinte pour étudier la vascularisation placentaire au troisième trimestre, mais sans véritable analyse de leurs effets pendant les procédures. C'est en 2000 [267] qu'il publie ses travaux sur le retentissement de l'injection des produits de contraste au troisième trimestre de la grossesse. Les critères d'évaluation de l'innocuité sont le rythme cardiaque foetal à l'injection, l'hémodynamique foetale prénatale, le poids de l'enfant à la naissance, les pH, la présence d'une détresse respiratoire et le poids du placenta. Aucun effet significatif sur l'ensemble de ces paramètres n'est retrouvé secondairement à l'injection des microbulles au troisième trimestre de la grossesse. Bien que rassurante, cette étude a été réalisée sur un faible effectif (69 patientes) et il n'y a pas eu d'analyse histologique placentaire. Denbow [268] a étudié l'apport des agents de contraste (Lévovist®) dans l'étude des grossesses gémellaires monochoriales afin de rechercher la présence d'anastomoses artério-veineuses pouvant être à l'origine d'un syndrome transfuseur-transfusé de mauvais pronostic pour ces grossesses.

Aucun effet des agents de contraste n'a pu être mis en évidence bien qu'il existe dans cette analyse un biais du fait de la réalisation concomitante d'une ponction de sang foetal, geste à haut risque pour le foetus malgré l'injection de l'agent chez le foetus lui-même. Enfin, une étude de Kirkinen [269] sur un effectif faible a comporté l'utilisation des agents de contraste ultrasonores afin de conforter le diagnostic de placenta accreta. Dans cette étude il n'a pas été mis en évidence d'effet des agents de contraste sur l'état néonatal.

Ainsi, le seul inconvénient pour la patiente de la participation à l'étude sera un allongement de la durée de l'échographie normalement et l'injection de produit de contraste. Pour le foetus, il n'existe pas à l'heure actuelle d'incident rapporté quant à l'utilisation des produits de contraste ultrasonores *in utero*.

**Balance Bénéfice/Risques**

Cette étude doit permettre de répondre à une interrogation majeure quant à la mise en place physiologique de la vascularisation utéro-placentaire : déterminer l'âge gestationnel du passage du sang maternel dans la CIV. Ce travail permettra d'améliorer la compréhension physiologique de la vascularisation utéro-placentaire au

premier trimestre de la grossesse, et dans l'avenir, la prévention et la prise en charge des pathologies d'origines placentaires telles que le RCIU ou la PE.

La détection du sang maternel dans la CIV ne peut se faire que par écho-angiographie Doppler 2D et 3D sensibilisée par un produit de contraste. Cette technique ne présente aucun risque pour la femme. Pour ne prendre aucun risque pour l'enfant, cette étude sera réalisée sur des femmes devant bénéficier d'une IVG par voie chirurgicale.

**EVALUATION DE LA SECURITÉ**

L'injection de SonoVue® en intraveineux sera réalisée au bloc opératoire sous contrôle cardio-respiratoire, et sous surveillance de l'anesthésiste-réanimateur. En cas d'évènement indésirable suite à l'injection du produit de contraste, la prise en charge par les anesthésistes réanimateurs sera effectuée selon les protocoles établis par le centre d'inclusion.

Les effets indésirables relatifs à l'injection de Sonovue®, particulièrement les érythèmes cutanés, bradycardies, hypotensions ou chocs anaphylactiques éventuels et toute anomalie cardiovasculaire seront répertoriés tout au long de l'étude. Le résumé des caractéristiques du produit du Sonovue® sera considéré comme document de référence.

L'échographie Doppler 3D constitue une technique d'imagerie ne présentant pas de danger pour l'homme si les règles de sécurité sont parfaitement respectées.

L'étude se fera sur les appareils cliniques des centres d'inclusion, qui sont homologués et utilisés aussi bien en clinique qu'en recherche dans le monde entier. Ces machines sont régulièrement mises à jour dans le cadre d'un partenariat et d'un contrat de maintenance. Toutes les limites imposées par les normes sont respectées et toujours contrôlées automatiquement pendant les acquisitions.

Si un résultat significatif concernant la santé de la patiente est observé, celle-ci sera informée. Une prise en charge adaptée lui sera proposée, ou elle sera orientée vers le service compétant à qui les observations seraient transmises.

Les évènements indésirables seront recueillis systématiquement par les investigateurs pendant toute la durée de participation des patientes à l'étude.

Il n'existe, à l'heure actuelle, aucune donnée probante établissant clairement que l'échographie diagnostique s'est déjà révélée dangereuse pour les humains, y compris les fœtus (Guidelines for the safe use of diagnostic ultrasound equipment, Safety Group of the British Medical Ultrasound Society 2010).

**Liste des éffets indésirables attendus**

La tolérance de SonoVue® a été évaluée sur 4653 patients adultes ayant participé à 58 essais cliniques. Les effets indésirables sont classés par système d'organe et par fréquence en utilisant les catégories suivantes : très fréquent (≥ 1/10) ; fréquent (≥ 1/100, < 1/10) ; peu fréquent (≥ 1/1000, < 1/100) ; rare (≥ 1/10 000, < 1/1000) ; très rare (< 1/10 000) ; fréquence indéterminée (ne peut être estimée sur la base des données disponibles).

| | |
|---|---|
| *Affections du système immunitaire* | |
| Fréquence indéterminée | Hypersensibilité, réaction anaphylactique, réaction anaphylactoïde |
| *Affections psychiatriques* | |
| Rare | Insomnie |
| *Affections du système nerveux* | |
| Peu fréquent | Céphalées, paresthésie, vertiges, dysgueusie |
| Rare | Céphalée d'origine sinusienne |
| Fréquence indéterminée | Perte de conscience, réaction vasovagale |
| *Affections oculaires* | |
| Rare | Vision trouble |
| *Affections vasculaires* | |
| Peu fréquent | Bouffée congestive |
| Rare | Hypotension |
| *Affections respiratoires, thoraciques et médiastinales* | |
| Peu fréquent | Pharyngite |
| *Affections gastro-intestinales* | |
| Peu fréquent | Nausées |
| Rare | Douleur abdominale |
| *Affections de la peau et du tissu sous-cutané* | |
| Peu fréquent | Prurit, rash |
| *Affections musculosquelettiques et systémiques* | |
| Peu fréquent | Dorsalgie |
| *Troubles généraux et anomalies au site d'administration* | |
| Peu fréquent | Douleur thoracique, gêne thoracique, douleur, fatigue, réaction au site d'injection, sensation de chaud |
| *Investigations* | |
| Peu fréquent | Élévation de la glycémie |

Dans certains cas d'hypersensibilité, chez les patients souffrant d'une pathologie coronarienne sous-jacente, des cas d'ischémie myocardique et/ou d'infarctus du myocarde ont été également rapportés.

Dans de très rares cas, une évolution fatale, comportant un lien chronologique avec l'administration de SonoVue®, a été rapportée. Chez tous ces patients, il existait, de manière sous-jacente, un risque élevé de complications cardiaques majeures qui auraient pu conduire au décès.

**COMITE DE SURVEILLANCE INDEPENDANT**

Un comité de surveillance indépendant, constitué de 3 experts non investigateurs, sera mis en place.

Ce comité pourra:

- être consulté pour toute interrogation au regard de la population à risque particulière à cette étude,
- être saisi en cas de survenue d'événements indésirables graves et devra alors se prononcer sur la poursuite de l'étude en considérant des aspects de protection des sujets participant à l'étude,
- décider de l'arrêt temporaire ou définitif de l'étude si des difficultés d'organisation ou de suivi apparaissent.

Ce comité se réunira à la demande de l'investigateur principal, du CIC-IT ou du promoteur pour toute prise de décision. Les comptes-rendus de réunion seront tenus à jour par le chef de projet en charge du suivi de l'étude. Les recommandations du comité seront formulées par écrit et transmises aux investigateurs et au promoteur.

**CONTROLE ET ASSURANCE DE LA QUALITÉ**

**Monitoring de l'essai**

Le monitoring sera assuré par la cellule promotion du CHR Metz-Thionville.

Un attaché de recherche Clinique (ARC) se rendra régulièrement sur chaque site afin de procéder au contrôle qualité des données rapportées dans les cahiers d'observations (CRFs).

L'ARC vérifie que la recherche se déroule selon le protocole prévu en accord avec la réglementation en vigueur et s'assure également que les CRFs contiennent toutes les informations demandées.

L'e-CRF de chaque patiente doit être en adéquation avec les documents sources (=dossier patiente). A cette occasion l'ARC devra avoir accès aux cahiers

d'observations, aux dossiers médicaux et à tous les documents de l'étude. L'ARC est tenu à la confidentialité quant aux informations auxquelles il accède.

La fréquence des visites dépendra du nombre de patiente inclus, du rythme d'inclusion et des difficultés constatées lors de la réalisation de l'étude et sera définie par le promoteur de l'étude selon un plan de monitorage.

Le monitoring sera effectué sur les points de base suivant :

- Le respect des critères d'éligibilité
- Le critère d'évaluation principal
- Le respect du calendrier (examens et visites majeurs)
- Les données de sécurités (EIG/EI)

Certains items seront néanmoins vérifiés pour la totalité des patientes, notamment :

- La présence des consentements éclairés signés,
- L'existence de la patiente et la mention dans le dossier médical de sa participation à la recherche

En fonction des rapports de monitoring le chef de projet se réserve le droit de modifier le plan de monitorage prévu au départ. L'investigateur sera alors informé par mail de cette modification.

**ASPECTS ÉTHIQUES ET REGLEMENTAIRES**

**Le document d'information:**

Les patientes pourront participer à cette étude seulement si elles ont donné leur consentement par écrit.

Au préalable elles auront reçu une information orale et écrite de la part du médecin investigateur sur: le but de cette étude, la durée de leur participation, les procédures qui seront suivies, les bénéfices, les risques prévisible, la confidentialité des données, la couverture par une assurance, la prise en charge des frais liés à cet essai.

L'ensemble de ces informations sera résumé sur un document d'information remis à chaque patiente.

**Le consentement éclairé :**

Le formulaire de consentement sera signé en deux exemplaires par la patiente et le médecin investigateur.

Ce document sera remis à la patiente.

L'investigateur conservera le deuxième exemplaire pendant un minimum de 15 ans.

Le formulaire d'information et de consentement est un document qui aura été approuvé préalablement à la mise en œuvre de la recherche par le CPP, à l'occasion de l'examen du protocole.

**Soumission du protocole au CPP et à l'autorité compétente :**

Le promoteur de l'étude s'engage à soumettre ce protocole au CPP concerné en accord avec la législation en vigueur. Le promoteur demandera également l'autorisation de l'étude à l'ANSM avant le démarrage du projet.

**CNIL**

Les données recueillies lors de l'essai pourront faire l'objet d'un traitement informatique, en conformité avec les exigences de la CNIL (conformité à la méthodologie de référence MR001).

**Classement et archivage**

Les documents d'une recherche entrant dans le cadre de la loi sur les recherches biomédicales doivent être archivés par toutes les parties pendant une durée de 15 ans après la fin de la recherche.

**FINANCEMENT**

Cette étude a reçu le prix de la Recherche Clinique de la Communauté Hospitalière de Territoire 2014, soit un montant de 39 876 qui correspond aux surcoûts estimé pour sa réalisation.

**REGLE RELATIVE A LA PUBLICATION**

Le rapport final de la recherche sera écrit en collaboration par le coordonnateur et la personne responsable de l'analyse des données.

Ce rapport sera soumis à chacun des investigateurs pour avis. Une fois qu'un consensus aura été obtenu, la version finale devra être avalisée par la signature de chacun des investigateurs et adressée au promoteur dans les meilleurs délais après la fin effective de la recherche.

Les communications et rapports scientifiques correspondant à cette étude seront réalisés sous la responsabilité de l'investigateur coordonnateur de l'étude avec l'accord des investigateurs responsables. Les coauteurs du rapport et des publications seront les investigateurs et les cliniciens impliqués, au prorata de leur contribution à l'étude, ainsi que le biostatisticien et les chercheurs associés.

Le promoteur est propriétaire des données et aucune utilisation ou transmission à un tiers ne peut être effectuée sans son accord préalable.

Le CHR Metz-Thionville doit être mentionné comme étant le promoteur de la recherche biomédicale et comme soutien financier le cas échéant.

Le modèle d'écriture de l'adresse du promoteur dans les publications doit être respecté.

## Chapitre 9. Performance des indices 3DPD en clinique pour dépister la PE et/ou le RCIU au premier trimestre en population générale

Soumis au PHRC national 2016

# Dépistage de la prééclampsie et du retard de croissance intrautérin chez les nullipares au premier trimestre de la grossesse: approche multimodale associant biomarqueurs et angiographie Doppler 3D

# Etude SPIRIT (Screening Preeclampsia and Intra Uterine Growth Restriction using Three dimensional Doppler imaging)

La prééclampsie (PE) et le retard de croissance intra-utérin (RCIU) sont les causes majeures de morbidité et mortalité maternelles et périnatales avec une prévalence relativement fréquente (3-4% de femmes enceintes et 8-10% de foetus, respectivement). Le seul traitement pour la PE et le RCIU est la terminaison de grossesse, qui peut induire une prématurité modéré ou sévère. Deux traitements préventifs existent et ont présenté leur efficacité dans la population à haut-risque : aspirine à faible dose et supplémentation de calcium. Par conséquent, une prédiction individuelle, qui permettrait d'identifier les femmes à risque et ainsi les faire bénéficier de traitements pharmacologiques prophylactiques pour améliorer la placentation, est un problème majeur de santé publique. Aujourd'hui une femme enceinte peut être considérée comme à haut-risque seulement si elle a un antécédent personnel de PE et/ou RCIU. Néanmoins, il n'y a pas de moyen disponible pour déterminer le risque individuel malgré les progrès obtenus dans les études récentes. Ainsi, la majorité de PE et de RCIU ne peuvent pas être identifiés précocément et le développement de traitements préventifs reste très limité.

La PE et le RCIU étant principalement corrélés au défaut de placentation, les investigations cliniques se sont concentrées sur les marqueurs précoces du défaut de la vascularisation utéro-placentaire. Parmi les marqueurs étudiés, le plasma protein-A (PAPP-A) et PIGF (*Placental growth factor*) de 11 à 13 SA combinés avec les

caractéristiques maternelles et le Doppler de l'artère utérine peuvent identifier une grande proportion de femmes à haut-risque de PE précoce et sévère. La performance de prédiction avec combinaison de ces marqueurs est actuellement évaluée (projet ASPRE). Le Doppler énergie 3D (3DPD) utéro-placentaire semble un outil prometteur pour la prédiction de PE/RCIU d'après nos résultats et l'études de Hafner et al [9]. Néanmoins, une évaluation prospective avec une comparaison entre les marqueurs existants et le 3DPD n'a pas été effectuée.

Le but de ce projet est d'évaluer la valeur pronostique du 3DPD pour la PE et le RCIU dans une population nullipare. La combinaison de 3DPD avec les autres approches de dépistages disponibles pourrait améliorer notre capacité de prédiction de la PE et le RCIU.

Ce projet a été déposé au PHRC national.

## Dossier LIC-16-16-0567

Investigateur Principal :
**M. Olivier MOREL**

## Sommaire


> 1. Type d'objectif principal
> 2. Informations générales
> 3. Structures
> 4. Projet de recherche 1
> 5. Projet de recherche 2
> 6. Inclusions
> 7. Bibliographie
> 8. Autres informations
> 9. Informations annexes


## 1. Type d'objectif principal

1.1. Choix 1

Efficacité

1.2. Choix 2

Pronostic

1.3. Est-ce que le projet concerne des soins infirmiers ou paramédicaux ?

Non

1.4. Est-ce que le projet concerne le domaine de la cancérologie ?

Non

1.5. Programme d'affectation du projet

PHRC-N

1.6. Confirmation du programme

XJe confirme le programme indiqué ci-dessus.

## 2. Informations générales

2.1. Désignation de l'investigateur coordinateur

- ○ Je suis l'investigateur principal et je n'ai pas de délégataire pour le renseignement du dossier
- ◉ Je suis l'investigateur principal et le délégataire est

| Civilité | Prénom | Nom | Courriel | | |
|---|---|---|---|---|---|
| | **Mme** | **Gabriela** | **Hossu** | g.hossu@chu-nancy.fr | a été désigné(e) comme **Délégataire.** Sollicitation envoyée le 03/03/2016 11:55:45 à l'adresse g.hossu@chu-nancy.fr. Sollicitation acceptée par Mme Gabriela HOSSU le 03/03/2016 11:56:07. |

- ○ Je suis le délégataire et je désigne l'investigateur principal

Un délégataire a déjà été choisi pour ce dossier. Pour changer de délégataire, il faut tout d'abord annuler la sollicitation actuelle, à partir de l'onglet [Sollicitations]

2.2. Project coordinator

| | |
|---|---|
| Civility : | M. |
| Name : | Morel |
| First name : | Olivier |
| City : | nancy |
| Site hospitalier d'exercice : | MATERNITE REGIONALE A PINARD |
| Affiliated institution from the ministry of health : | MATERNITE REGIONALE PINARD |
| Email : | olivier.morel17@gmail.com |
| Tél : | 688223140 |
| Research Domain : | Obstétrique |
| Speciality : | Médecine Materno-Foetale |

2.3. Profession du porteur de projet: Médecin

2.4. Titre du projet FR : Dépistage de la prééclampsie et de la restriction de croissance in utero au premier trimestre de la grossesse par angiographie Doppler3D. Etude prospective observationnelle chez des femmes nullipares.

Project title EN : First trimester screening for preeclampsia and intrauterine growth restriction by 3D Doppler angiography. A prospective observational study in nulliparous pregnant women.

2.5. Acronym : SPIRIT

2.6. First submission to DGOS calls for proposals : Non

| First submission | Second submission |
|---|---|
| 2014 | 2015 |

2.7. Previous grants obtained by means of DGOS Calls for Research Projects (PHRC, PRT, PRC, STIC, PREQHOS, PREPS, PHRIP, PRME) :

| Call for proposals name | Year | Project number | Project acronym | Investigator name | Status report | Delete |
|---|---|---|---|---|---|---|

## 3. Structures

3.1. Affiliated institution responsible for the budget from the ministry of health

HOPITAUX DE BRABOIS CHU NANCY
Entité juridique : CHU DE NANCY

3.2. Research Domain

| | Discipline | Ages of studied population | Surgery |
|---|---|---|---|
| Main | obstetrics | all ages | No surgery |
| Secondary | Radiology | | |
| Tertiary | Biology | | |
| Other | | | |

3.3. Methodologist

| | |
|---|---|
| Civility | Ms. |
| Name | Hossu |
| First name | Gabriela |
| City | Vandoeuvre-lès-Nancy |
| Email | g.hossu@chru-nancy.fr |
| Phone | 33383155096 |

3.4. Health economist (mandatory if PRME type)

| | |
|---|---|
| Civility | |
| Name | |
| First name | |
| City | |
| Email | |
| Phone | |

3.5. Organization responsible for project management

Clinical Investigation Center for Technological Innovation (CIC-IT) of Nancy
Pr Jacques FELBLINGER
Tour Drouet, 4ème étage Rue du Morvan
CHU de Nancy Brabois
54511 VandoeuvrelèsNancy

3.6. Organization responsible for quality assurance

Department of Research and Innovation (DRI) of Nancy
Tour Drouet, 6ème étage Rue du Morvan
CHU de Nancy Brabois
54511 VandoeuvrelèsNancy

3.7. Organization responsible for data management and statistics

Clinical Investigation Center for Technological Innovation (CIC-IT) of Nancy
Pr Jacques FELBLINGER
Tour Drouet, 4ème étage Rue du Morvan
CHU de Nancy Brabois
54511 VandoeuvrelèsNancy

3.8. Planned number of recruiting centres (NC) 3

3.9. Co-investigators (1 - N)

| Civility | Name | First name | City | Country | Health facility | Email | Phone | Speciality |
|---|---|---|---|---|---|---|---|---|
| Mr. | TSATSARIS | Vassilis | Paris | France | APHP-Port-Royal | tsatsaris@me.com | 33683894065 | Obstetrics |
| Mr. | GUIBOURDENCHE | Jean | Paris | France | APHP-Port-Royal | jean.guibourdenche@cch.aphp.fr | 33664882721 | Biology |
| Mr. | LANGER | Bruno | Strasbourg | France | CHU Strasbourg | b.langer@me.com | 33608269415 | Obstetrics |
| Mr. | FAVRE | Romain | Strasbourg | France | CHU Strasbourg | romain.favre3@gmail.com | 33388628329 | Obstetrics |
| Ms. | PERDRIOLLE | Estelle | Nancy | France | CHRU Nancy | e.perdriolle@maternite.chru-nancy.fr | 33678355809 | Obstetrics |

(le nombre de lignes augmente lors de l'enregistrement)

## 4. Projet de recherche 1

4.1. Rational (context and hypothesis)

PreEclampsia (PE) and Intra Uterine Growth Restriction (IUGR) are consequences of an impaired placentation, resulting in inadequate uteroplacental perfusion. These frequent diseases (3-4% of pregnant women and 10% of fetuses) are main causes of maternal and perinatal morbidity and mortality. Pregnancy termination is the only treatment, leading to mild to severe prematurity. Preventive treatments have proven their efficacy in high-risk population (aspirin and calcium).

Today, however, only pregnant women with a personal PE or IUGR history can be considered at high risk, as no other individual risk-markers of PE or IUGR are available. As a consequence, most of women at risk is not identified and cannot benefit any prevention. Development of new preventive treatments also remains very limited. Therefore, individual PE and IUGR prediction is a major public health concern.

Since PE and IUGR are mainly related to impaired placentation, clinical investigations should focus on early markers of utero-placental vascularization defects.

Among the candidates, plasma protein (PAPP-A) and placental growth factor (PIGF), combined with maternal characteristics and Uterine Artery Doppler (UAD), can identify a quite high proportion of high-risk pregnancies for early and severe PE. These markers are currently prospectively evaluated (ASPRE project). They offer a poor predictive value regarding the occurrence of mild PE and IUGR, still.

3D Power Doppler angiography (3DPD) allows to perform a direct vascularization quantification within the utero-placental unit. 3DPD predictive values for both PE and IUGR seem higher, a priori, than those observed both for biomarkers, UAD or maternal characteristics. 3DPD, however, has not been prospectively and concurrently validated for both PE and IUGR. Moreover, as a new technique, several technical endpoints need to be evaluated and standardized before wide dissemination can be considered.

SPIRIT will measure differences in 3DPD indices in a nulliparous population during the first trimester between uncomplicated pregnancies and PE and/or IUGR. It will then be possible to determine the 3DPD predictive value to detect the later occurrence of PE and IUGR in a nulliparous population

4.2. Originality and innovative aspects

Prospective evaluation of 3DPD for early characterization of PE and IUGR in a nulliparous population has never been performed, concomitantly with the other risk markers recording. Very promising data were recently published by Hafner et al. Unfortunately, many major endpoints were lacking: women clinical characteristics, predictive value for IUGR, optimal machine settings, many 3DPD data and areas under the ROC curves, making it impossible to

compare 3DPD and other markers predictive values. Furthermore, the feasibility of 3DPD has to be evaluated in a multisite approach. The SPIRIT study will include all these endpoints to improve our ability to predict the onset of PE and IUGR, including late onset and mild PE in the nulliparous women. All SPIRIT data will be combined to develop an early prediction algorithm. The optimal machine settings will be queried for each clinical situation.
The availability of such predictive tools has a major potential benefit for the prevention of PE, IUGR and their complications.

4.3. Focus of Research

Health technology

drugs

If relevant :
date of market authorization

medical devices

If relevant :
date of CE mark

procedures

XHealth care organistions, including health care services

3DPD performances for early characterization of PE and IUGR will be prospectively evaluated in a population of nulliparous pregnant women. 3DPD will be evaluated concomitantly with other available risk-markers and specific technical endpoints such as optimal machine settings will be queried.
Currently available biological tests and ultrasound equipment CE marked will be used.

4.4. Main Objective

Votre lettre d'intention sera affectée au PHRC-N
(Efficacité, Pronostic)

To determine differences in 3DPD indices between uncomplicated pregnancy, PE (mild and severe) and IUGR in nulliparous women.
Our main hypothesis is that these 3DPD indices could provide predictive values for PE and/or IUGR occurrence much higher than those observed with the currents other markers.

4.5. Secondary Objectives

To evaluate and compare the predictive values of 3DPD, maternal characteristics, UAD and current biomarkers
To evaluate 3DPD predictive performances stratified by:
- machine settings (5 different settings)
- utero-placental analysis (manual or automated)
- maternal characteristics affecting the 3DPD signal: placental localization and BMI
- personal indicators of individual risk for PE and IUGR: tobacco intoxication, BMI, chronic arterial hypertension, autoimmune or renal disease, hemostasis disorders, diabetes.

To evaluate intra and inter-observer variability for 3DPD analysis.
To assess the predictive value of the markers for the occurrence of other pregnancy complications (neonatal mortality and morbidity, placental abruption, preterm delivery).
If we confirm the main hypothesis, we will develop an algorithm for the prediction of PE and IUGR, including 3DPD, UAD, biomarkers and maternal characteristics, using the prospective SPIRIT cohort data using a 2/3 random sample (logistic regression model with stepwise variable selection). The model validation will be done in the 1/3 random sample.

4.6. Primary End Point (linked to main objective)

Occurrence of PE and IUGR and quantitative results of 3DPD.: utero-placental, myometrial and placental vascularization indices.
PE: arterial hypertension>140/90mmHg occurring after 20GW and disappearing before the end of 6th postpartum week associated with a proteinuria>0.3g/24h. IUGR: a birth weight<10thcentile for the gestational age.

4.7. Secondary End Points (linked to secondary objectives)

-Occurrence of PE and IUGR, in each sub-group of settings and maternal characteristics.
The diagnostic performance of 3DPD in each sub-group of settings, maternal characteristics and placental localization will be assessed by the calculation of the Area Under the ROC Curve. This will be compared using statistics among all available markers tests.
-Neonatal mortality and morbidity,
-Occurrence of a placental abruption
-Occurrence of preterm delivery defined by birth before 37WG
-Intra and inter-observer reproducibility for 3DPD indices calculation

4.8. Study Population

4.8.1. Main inclusion criteria

22000 nulliparous pregnant women will be included at the time of completion of the combined trisomy 21 screening tests between 11 and 13+6WG.

4.8.2. Main exclusion criteria

Exclusion criteria will be: patient under 18, absence of social insurance, inability to understand and accept the protocol.

## 5. Projet de recherche 2

5.1. Experimental design

Prospective cohort study

Description

Prospective cohort study
Each center will have a dedicated clinical room with a dedicated ultrasound system.
22000 nulliparous pregnant women will be included at the time of completion of the combined trisomy 21 screening test between 11 and 13+6WG.
Phase 1: centers certification with the investigators and midwives training to the ultrasound system (in order to improve reproducibility).
Phase 2: inclusions.
The study information and consent collection will be provided by the investigators. The collection of maternal characteristics, biomarkers and 3DPD and UAD acquisitions will be performed at the time of inclusion. 3DPD and UAD acquisitions will be carried out by specifically trained midwives, and blood samples will also be collected for biomarkers assays (PAPP-A and PIGF).
The quantitative results of the various tests will be collected and will remain blinded to the investigators and pregnant women. Participation in the study will not entail any modification of monitoring or management of pregnancy.
At the end of pregnancy, the pregnancy monitoring and outcome data will be collected for further analysis.

5.2. Health-Economics Analysis (mandatory if PRME type)

5.3.1 Phase or equivalent for medical devices

5.3.2 Technology Readiness Level
https://www.medicalcountermeasures.gov/federal-initiatives/guidance/about-the-trls.aspx

Chiffre Lettre

7 B

5.4. If comparison groups

5.4.1. Experimental group

NA

5.4.2. Control group

NA

5.5. Participation of a research network

The study is supported by PremUP foundation (Pr Tsatsaris http://premup.org - PremUP is a network that promotes interdisciplinary research in perinatology) and the GROG (Groupe de Recherche en Obstétrique et Gynécologie – CNGOF).

5.6. Participation of industry

NA

5.7. Other aspects to insure the feasibility of the project

-expertise of the investigators in the PE, IUGR and utero-placental vascularization fields -expertise in the 3DPD field
-expertise in building cohorts of pregnant women (see Eden study)
-expertise in the field of biomarkers (PremUp-Pr Tsatsaris and Guibourdenche)
-quality control for 3DPD (certificated investigators and dedicated systems)
-recruitment of nulliparous pregnant women in maternities each providing more than 3,000 births per year.

5.8. Expected patient or public health benefit

The public health impact is hope potentially major.
SPIRIT study should make possible to provide a personalized risk evaluation for the occurrence of PE and IUGR at the end of the first trimester of pregnancy, for the first time using 3DPD concomitantly with the other available tests. The different risk markers that would have demonstrated a significant predictive value will be used to build specific algorithms.
This combined approach based upon 3DPD would immediately enable to determine the individual risk of occurrence of PE and IUGR for each pregnant woman. It will then be possible to customize pregnancy monitoring and to evaluate and offer new preventive approaches.
Preventive treatments such as aspirin, as an example, to women who were not previously identified as being at risk are expected to reduce the rate of PE by 50% in these women.
Highly predictive algorithm will also make it possible to test new preventive treatments in better-selected high-risk populations.
The short-term goal is the reduction of the occurrence of PE and IUGR and respective complications through the implementation of an individualized prevention.

5.9. Approximate level of required funding

590000 €

## 6. Inclusions

6.1. Does the project imply patient enrollment or participation :

yes

6.2. Duration of participation of each patient :

| Durée | Unité |
|---|---|
| 7 | month |

6.3. Anticipated Duration of Recruitment (DUR) :

24 month

6.4. Total number of scheduled patients to be recruited or observations to be collected (NP) :

2200

6.5. Justification of sample size :

The sample size is based on mean comparison for IUGR and PE compared to uncomplicated pregnancy and has been estimated using MedCalc Software.
In Hafner et. al study the mean 3DPD index measured was about 35.6+/-12.9 in the uncomplicated group, 31.4+/-13.9 in the group with IUGR and 19.4+/-11.35 for PE group. So, to show a significant difference between uncomplicated pregnancy and IUGR in 3DPD measurements, with a 100/10 ratio a specified power of 90% and a type I error of 1% (to control multiple comparisons); we need to include in statistical analysis 1961 women. Considering that in the obstetrical field (in this study only type 3 maternities are involved) the expected lost to follow up women is relatively low, around 10%, we should include 2200 women in the SPIRIT cohort.
As expected differences between uncomplicated pregnancy and PE is bigger than those for IUGR, the sample size will also allow to show a significant difference between uncomplicated pregnancy and PE.

6.6. Number of patients / observations to be recruited or collected per month per centre ((NP/DUR)/NC) :

Computed value : 30,6

Justify if equal or higher than 2 patients per month per centre included :

More than 950 cumulated pregnant women are delivered each month in the three implicated maternities.
Apart from patients under 18, with no social insurance or not being able to understand the study, all nulliparous women (representing approximately 50% of deliveries) can potentially be recruited in the case of this study.
Moreover, participation in the study will only involve the completion of an ultrasound acquisition and an additional blood test at the end of the first trimester of pregnancy screening process. Participation in the study will not involve any change in the monitoring or the subsequent management of the pregnancy.
The results of the utero-placental ultrasound and biomarkers assay will remain blinded. Participation in the study is poorly binding and does not involve any particular risk for the pregnancy. The acceptance rate of participation in the study should therefore be very high.
In addition, significant resources will be dedicated to the recruitment of women: dedicated work-time for physician investigators and specially trained midwife and dedicated ultrasound machine will be implemented in each maternity.
Even if the total number of scheduled patients is relatively high, it is important to point out that the total cost per subject is about 280€.
The goal of 30.6 patients recruited per month (which represents around 20% of patients potentially recruitable per month) should then be easily achieved.

6.7. Expected patient recruitment per month :

| Name | First name | City | Country | Expected total recruitment per month | Total recruitment | Delete |
|---|---|---|---|---|---|---|
| MOREL | Olivier | Nancy | France | 24,0 | 576 | ☐ |
| TSATSARIS | Vassilis | Paris | France | 48,0 | 1152 | ☐ |
| LANGER | Bruno | Strasbourg | France | 24,0 | 576 | ☐ |

## 7. Bibliographie


7.1. Index

PMID 20617508

Year 2010

Review Ultrasound Obstet Gynecol. 2010 Nov;36(5):635-40.

Title Correlation between uteroplacental three-dimensional power Doppler indices and true uterine blood flow: evaluation in a pregnant sheep model.

Authors Morel O, Pachy F, Chavatte-Palmer P, Bonneau M, Gayat E, Laigre P, Evain-Brion D, Tsatsaris V

7.2. Index

PMID 20476879

Year 2011

Review J Matern Fetal Neonatal Med. 2011 Feb;24(2):284-90.

Title Vascularization of the placenta and the sub-placental myometrium: feasibility and reproducibility of a three-dimensional power Doppler ultrasound quantification technique. A pilot study.

Authors Morel O, Grangé G, Fresson J, Schaaps JP, Foidart JM, Cabrol D, Tsatsaris V

7.3. Index

PMID 23890468

Year 2013

Review Placenta. 2013 Oct;34(10):892-8.

Title Measurement of placental bed vascularization in the first trimester, using 3D-power-Doppler, for the detection of pregnancies at-risk for fetal and maternal complications.

Authors Hafner E, Metzenbauer M, Stümpflen I, Waldhör T

7.4. Index

PMID 23209675

Year 2012

Review PLoS One. 2012;7(11):e50208.

Title Placental growth factor for the prediction of adverse outcomes in patients with suspected preeclampsia or intrauterine growth restriction.

Authors Sibiude J, Guibourdenche J, Dionne MD, Le Ray C, Anselem O, Serreau R, Goffinet F, Tsatsaris V

7.5. Index

PMID 21210481

Year 2011

Review Prenat Diagn. 2011 Jan;31(1):66-74.

Title Prediction of early, intermediate and late pre-eclampsia from maternal factors, biophysical and biochemical markers at 11-13 weeks.

Authors Akolekar R, Syngelaki A, Sarquis R, Zvanca M, Nicolaides KH


## 8. Autres informations

8.1. Coordinator domain

Obstétrique

8.2. Suggested rapporteur domain

obstetrics

all ages

Surgery

No surgery

Domain related keyword

preeclampsia

8.3. Previous expert comments

Index Expert comments

1 1ere soumission:Justifier le nombre de sujets nécessaires. Existetil
une étude pilote ?
Projet extrêmement pertinent au plan scientifique. Problèmes méthodologiques à revoir : choix de la population cible où les femmes à très haut risque pourraient être exclues de l'étude. L'étude devrait porter davantage sur la valeur ajoutée de l'écho 3D par rapport aux autres marqueurs.
Le critère de jugement principal : prééclampsie et/ou RCIU demeure vague selon moi.

Corresponding answers

2015:Sample size was redefining by using hypothesis based on area under the ROC curves differences.
We have redefined the studied population: only nulliparous pregnant women will be recruited. With this selection we will not include women whom considered at high risk (e.g. with PE and/or IUGR personal obstetric history) and preventive treatment bias such as aspirin will be avoided.
In addition, PE and IUGR were precisely defined.

Index Expert comments

2 2eme soumission : La différence attendue entre les deux groupes est relativement faible expliquant un rapport intérêt - cout peu favorable

Corresponding answers

2016: Since our first submission, the study design was completely reviewed. For this submission, we have refocused our work on the quantitative evaluation of 3DPD for early characterization of PE and IUGR on a specific population (only nulliparous pregnant women). Our previous submissions where based on only PE prediction compared to current markers. This explain the sample size calculation based now on mean differences instead of differences between ROC curves. This evolution is due to some endpoints lacking (technical and clinical) from published work.
The expected mean difference is about 4 for IUGR and about 16 for PE compared with the uncomplicated group. The sample size was calculated for IUGR values which should also provide significant results for PE.
Expected differences are much higher for 3DPD than other markers.
SPIRIT is the first study providing IUGR 3DPD values for nulliparous women. From these data we will be able to calculate ROC curves for PE and IUGR prediction.

8.4. Other additionnal comment

## 9. Informations annexes

☑ PERINATALITE - Plan périnatalité

**Fin du dossier LIC-16-16-0567**

# Partie V. Discussion et Perspectives

# Chapitre 10. Discussion générale

## 10.1 Rappel contextuel

Aucun outil ne permet aujourd'hui d'étudier en pratique courante la vascularisation utéro-placentaire. En conséquence, il n'existe pas de test prédictif ou de diagnostic précoce pour les pathologies en relation avec un défaut de vascularisation utéro-placentaire, prééclampsie et RCIU. Cette incapacité à évaluer la vascularisation utéro-placentaire est un obstacle majeur pour le développement de traitements préventifs ou étiologiques de ces pathologies qui constituent des problèmes de santé publique majeurs.

L'absence d'outil d'imagerie validé est la conséquence de deux obstacles : la complexité structurelle et fonctionnelle de l'interface utéro-placentaire et l'impossibilité, pour des raisons éthiques évidentes, d'utiliser des techniques dont l'innocuité pour le fœtus n'a pas été clairement démontrée. L'angiographie Doppler 3D en mode énergie permet de détecter les flux de très faible vélocité et les petits vaisseaux dans un volume d'intérêt, sans produit de contraste. Ce travail de thèse m'a permis d'étudier les apports potentiels de cette technique pour l'étude de la vascularisation du placenta en situation physiologique et en situation pathologique, chez la femme et sur modèle animal. Les différentes approches de recherche mises en œuvre m'ont également permis d'étudier *in vivo* les limites techniques qui seront à prendre en compte pour la mise en œuvre pratique de cette technologie d'imagerie fonctionnelle.

## 10.2 Apport du Doppler 3D pour l'étude physiopathologique du placenta

Le Doppler 3D, technique qualitative et quantitative, a été évalué dans cette thèse sur le plan de sa valeur discriminative entre situations physiologiques et pathologiques grâce à différentes approches expérimentales.

L'intérêt potentiel du Doppler 3D pour le dépistage ou le diagnostic précoce des pathologies vasculaires placentaires a été régulièrement évalué depuis une dizaine d'années. Cette technique a également été ponctuellement utilisée pour la caractérisation de modèles animaux expérimentaux.

### 10.2.1. Apport du Doppler 3D pour le dépistage PE/RCIU: étude PLACENTA 3D

Dans l'étude PLACENTA 3D, nous avons étudié respectivement la vascularisation du placenta et du myomètre en regard du placenta. Ce travail avait été présenté de façon préliminaire lors de la thèse de M. le Pr Morel. Il avait coordonné cette étude et réalisé les premières analyses. Au tout début de ma thèse, j'ai participé à la finalisation des analyses des volumes acquis ainsi qu'à la finalisation des analyses statistiques. Ce travail a été complexe à finaliser en raison de l'implantation de l'équipe de recherche à Nancy, s'agissant d'une étude dont les inclusions et la coordination étaient localisées à l'Assistance Publique des Hôpitaux de Paris.

Une analyse stratifiée a été réalisée pour la population à bas risque et pour la population à haut risque de pathologies vasculaires placentaires (PE et/ou RCIU) en considérant leurs antécédents personnels. Dans notre étude, avec les réglages standardisés, le FI placentaire avait une meilleure valeur prédictive de survenue de pathologies placentaires (PE et/ou RCIU) dans la population à bas risque avec une aire sous la courbe ROC à 0,943 ; le VI myométrial avait une meilleure valeur prédictive dans la population à haut risque avec une aire sous la courbe ROC à 0,793. Ces résultats confirment de précédentes observations : une diminution des indices placentaires 3D semble présenter une meilleure valeur prédictive que l'anomalie de l'index de pulsatilité (IP) des artères utérines [155,165] pour la survenue d'une prééclampsie.

Dans une large cohorte, le VI du lit placentaire au premier trimestre était le meilleur paramètre pour détecter les grossesses avec issues péjoratives par rapport l'IP de l'artère utérine au premier trimestre et les marqueurs biologiques [151]. Les indices 3D du placenta étaient par contre diminués uniquement en cas de RCIU présentant une valeur anormale de l'IP de l'artère utérine. Les valeurs prédictives des indices Doppler 3D pour la PE et RCIU décrites dans la littérature sont reportées dans les tableaux 1-3 (cf Chapitre 3.2.2). Néanmoins, la méthode de l'échantillonnage et les réglages utilisés sont hétérogènes dans les études précédentes.

A notre connaissance, nous avons ici pour la première fois évalué la performance du Doppler 3D pour le dépistage de la PE et/ou du RCIU, avec construction de courbes ROC pour chaque paramètre et en fonction du niveau de risque des populations d'étude avec un réglage standardisé.

La plus grande cohorte précédemment publiée portait uniquement sur une population à bas risque de PE et/ou de RCIU [151]. Les performances différentes du Doppler 3D en population à risque et en population à bas risque semblent confirmer l'existence de mécanismes physiopathologiques différents pouvant aboutir à un même phénotype clinique. Une modification de système vasculaire maternel préexistant à la grossesse pourrait permettre d'expliquer les meilleures performances observées pour les indices myométriaux chez les femmes à haut risque.

Notre travail apporte également pour la première fois des informations exhaustives quant aux populations étudiées, aux réglages appliqués, ainsi qu'aux valeurs prédictives observées pour chaque indice et chaque région d'intérêt (myomètre ou placenta). La meilleure performance observée pour le FI placentaire en population à bas risque, indice et zone d'intérêt différents des données précédemment décrites, permet également de confirmer l'impact majeur du réglage utilisé et l'absence de reproductibilité d'une étude à l'autre lorsque les réglages d'acquisition sont différents.

L'étude PLACENTA 3D était à l'origine exploratoire. Le nombre de femmes incluses et de survenue de pathologies n'a pas permis de discriminer les performances du Doppler 3D pour la PE et le RCIU respectivement. Une étude prospective de plus grande ampleur, combinant marqueurs biologiques et Doppler énergie 3D pour dépister les femmes à risque de développer une PE et/ou un RCIU en population générale, sera nécessaire pour confirmer les performances de cette technique et éventuellement l'appliquer en intention de traiter (cf chapitre 11.1.3. projet d'étude Spirit).

### 10.2.2. Apport du Doppler 3D pour le diagnostic de la PE et du RCIU : étude EVUPA

Dans l'étude EVUPA, la vascularisation utéro-placentaire chez la femme avec diagnostic de PE et/ou de RCIU a été évaluée par Doppler énergie 3D juste avant l'accouchement. Différents éléments seront évalués : la corrélation entre indices 3DPD et indices morphométriques, la corrélation entre le degré d'altération des indices 3DPD et la sévérité de le PE et du RCIU, ainsi que la valeur diagnostique du Doppler 3D pour les RCIU (la valeur prédictive sera comparée à celle du suivi biométrique classique).

Aujourd'hui, le diagnostic clinique de PE et de RCIU est tardif (avec un taux élevé de faux négatifs et de faux positifs pour le RCIU) et il n'existe pas de traitement

étiologie en-dehors de l'arrêt de grossesse. L'évolution de la PE est surveillée par les mesures régulières de tension artérielle et de protéinurie. Ces paramètres ne permettent, dans la majorité des cas, qu'une gestion dans l'urgence d'un arrêt de grossesse, lorsque les complications de la PE sont établies. Plusieurs groupes ont évalué la valeur prédictive de combinaisons de Doppler 2D de l'artère utérine et de biomarqueurs maternels, tels que P1GF et sFlt-1 (*Soluble Fms-like tyrosine kinase-1*), pour la survenue de complications de la PE. L'objectif est de disposer d'outils prédictifs permettant de programmer l'arrêt de grossesse en amont de la survenue de complications maternelles ou fœtales, tout en limitant au maximum la prématurité induite et l'interventionnisme obstétrical. Néanmoins, la valeur prédictive des biomarqueurs reste hétérogène dans la littérature [270–272]. Le diagnostic de RCIU est également limité : la sensibilité de prédiction du RCIU par l'échographie du 3ème trimestre est de 29% avec une spécificité de 94,2%, la valeur prédictive positive est de 30,8% et la valeur prédictive négative est 93,7% [273]. Le nombre de faux négatif est donc élevé, ainsi que celui de faux positifs (malgré la valeur prédictive négative élevée, ce test est appliqué en population général, et le nombre de faux positif est ainsi comparable au nombre de faux négatifs). La performance prédictive de l'échographie pour le RCIU est globalement faible, à l'origine d'un défaut de surveillance et de prise en charge adapté pour les faux négatifs et d'actes iatrogènes pour les faux positifs. Il est donc nécessaire de disposer d'autres outils de dépistage et de diagnostic pour les RCIU.

L'étude EVUPA doit nous permettre d'améliorer nos connaissances sur les indices Doppler 3D utéro-placentaires en situations physiologiques et pathologiques. Les résultats préliminaires de l'étude EVUPA (Master de Mme Chabot-Lecoanet) ne peuvent pas permettre d'évaluer les performances diagnostiques du Doppler 3D. Néanmoins, une corrélation entre le phénotype des villosités placentaires et la « qualité » de la perfusion placentaire a été mise en évidence, validant ainsi l'intérêt de l'étude de la concordance entre indices Doppler 3D et anatomie fonctionnelle histologique quantifiée. La valeur spécifique de chaque indice en situation physiologique et pathologique, ainsi que la valeur prédictive clinique du Doppler 3D ne pourront être étudiées que sur l'ensemble de la cohorte.

### 10.2.3. Apport du Doppler 3D pour la caractérisation de modèles animaux

On ne dispose pas d'outil de routine pour caractériser la vascularisation utéro-placentaire dans les modèles de RCIU et de PE. Les modèles de RCIU et PE sont très nombreux, tant sur le plan des espèces utilisées que des techniques mises en œuvre pour reproduire une dysfonction placentaire ou que du moment de l'intervention en cours de gestation. Tous ces éléments rendent d'autant plus important l'objectif de disposer de techniques de caractérisation de l'impact fonctionnel placentaire des différentes approches expérimentales. Aujourd'hui, en l'absence de technique disponible *in vivo*, la fonction placentaire constitue une véritable « boîte noire » et un obstacle conceptuel à la maîtrise réelle des modèles expérimentaux [274].

Les modèles ont essentiellement servi au développement de nouvelles approches d'imagerie fonctionnelle [275,276]. Parmi elles, l'IRM fonctionnelle placentaire pourrait permettre d'approcher de manière globale les échanges materno-fœtaux [277], néanmoins, l'innocuité des produits de contraste et de l'IRM elle-même n'est pas définitivement démontrée, et la technique IRM pour la compréhension de fonction placentaire au cours de la grossesse est encore très peu accessible et faisable tant en médecine humaine qu'en recherche expérimentale.

Notre groupe a utilisé la brebis comme modèle d'exploration technique pour le Doppler 3D. Il a également été le premier (INRA de Jouy-en-Josas) à utiliser cette même technique pour la caractérisation d'un modèle de RCIU chez la lapine et d'un autre modèle chez la brebis. Un modèle pharmacologique de RCIU chez le lapin a été développé par notre groupe avec administration d'un inhibiteur du NO [45]. Au 28$^{ème}$ jour de la gestation, les indices de vascularisation du placenta (VI, FI et VFI) étaient analysés et des prélèvements en vue d'analyses morphométriques du placenta effectués. Le nombre de capillaires fœtaux, de même que les indices Doppler, était significativement diminué dans les placentas issus du modèle RCIU comparés avec ceux du groupe contrôle.

Un modèle SOPK a été développé par l'équipe de Padmanabhan et al [201,278]. Les brebis gestantes ont été traitées par testostérone à partir du 60$^{ème}$ jour de gestation et jusqu'au 90$^{ème}$ jour. Des RCIU étaient alors observés à la naissance mais pas en milieu de gestation. Le rationnel de ce modèle repose sur les observations réalisées chez les femmes enceintes atteintes de SOPK. Elles présentent une prévalence plus élevée de nouveaux-nés de petit poids pour l'âge gestationnel [279],

ce qui semble indiquer une fonction placentaire altérée qui pourrait être affectée par le trouble de la tolérance au glucose maternel ou l'excès d'androgènes [218]. Dans le modèle brebis décrit dans cette thèse, une réduction de poids fœtal était évidente à terme mais pas en milieu de gestation. A J90, le volume placentaire, les indices Doppler 3D placentaires et la morphologie histologique du placenta n'étaient pas modifiés dans le groupe traité par la testostérone, malgré un changement de morphologie macroscopique du placenta retrouvé à ce stade. Le défaut de vascularisation placentaire pourrait être à ce stade compensé par le changement morphologique macroscopique des placentomes ou une modification des transferts de nutriments placentaires liés au traitement par la testostérone.

Pour ces deux modèles, le Doppler 3D a permis pour la première fois une évaluation en cours de gestation de la fonction placentaire, les résultats étant tout à fait concordants avec les approches histologiques également mises en œuvre. Ce type d'approche doit permettre dans l'avenir d'obtenir une meilleure caractérisation des modèles gestationnels et une approche expérimentale plus aboutie.

## 10.3 Doppler 3D : apports techniques de la thèse

Le problème principal posé par la technique Doppler énergie 3D est qu'à vascularisation constante d'une région d'intérêt, les indices Doppler 3D : VI, FI et VFI sont dépendants de différents paramètres techniques ou physiologiques. De plus, la corrélation entre les indices 3DPD et la morphologie du volume étudié n'est pas claire. Notre travail de thèse s'est attaché à apporter de nouveaux éléments de compréhension de ces aspects techniques, avec pour objectifs une future définition des prérequis techniques à toute diffusion.

### 10.3.1. Impact des paramètres physiologiques et d'acquisition sur les indices *in vivo*

Certains facteurs influençant la variabilité de ces indices, tels que l'intensité du flux et le nombre de vaisseaux, la distance entre la sonde et le volume étudié, l'hématocrite, ont été décrits *in vitro* [10,12]. L'influence des réglages de l'échographe sur les indices Doppler 3D est à souligner également : ce sont les réglages du gain Doppler énergie, de la PRF et du WMF qui semblent avoir le plus d'impact. Néanmoins, le réseau vasculaire placentaire est beaucoup plus complexe *in vivo* que celui utilisé dans les modèles de fantômes de flux *in vitro* ; par ailleurs, les modèles de perfusion de cotylédons *ex vivo* restent très différents des flux *in vivo*, de part l'absence de

régulation physiologique du recrutement vasculaire, l'absence de vascularisation de l'espace intervilleux et les fluides reproduisant le sang utilisés. De plus, les caractères maternels (notamment l'indice de masse corporelle), la position et la profondeur du placenta peuvent avoir une influence sur la quantification des indices Doppler 3D, essentiellement en raison des phénomènes d'atténuation. En raison de ces limites décrites pour les modèles *in vitro*, les différents aspects techniques liés aux paramètres physiologiques de la zone d'intérêt ou aux paramètres d'acquisition doivent être évalués *in vivo.* Ils ont été étudiés dans cette thèse à la fois en clinique (PLACENTA 3D et EVUPA) et sur modèles animaux (Brebis gestantes).

Sur modèle animal, l'influence sur les indices énergie 3D des différents réglages tels que le gain 2D et 3D, le WMF, la PRF a été évaluée avec un flux sanguin contrôlé. L'impact des réglages sur les indices a été confirmé *in vivo*, mais uniquement pour les réglages extrêmes, qui sont très peu utilisés en pratique courante. Une part importante des réglages décrits *in vitro* n'était par ailleurs non évaluable *in vivo* en raison des artefacts de mouvements.

En clinique, l'impact de réglages 3D sur les indices énergie 3D tels que le gain 3D, le WMF et la PRF a été évalué dans l'étude EVUPA sur 30 grossesses physiologiques. Le VI et le VFI placentaires étaient significativement diminués lors de l'augmentation de la PRF de 0,9 kHz à 1,8 kHz. Lors de l'augmentation de la PRF (et donc l'augmentation du dépistage de flux rapides uniquement) les indices placentaires étaient alors les plus influencés par cette modification. Ces résultats sont en accord avec le principe de circulation en parallèle avec présence d'un shunt myométrial en regard du placenta, et avec la présence de flux probablement plus lents dans ce shunt. L'augmentation maximale du gain énergie (=*Sub-Noise Gain*) *in vitro* peut être très importante. Elle est beaucoup plus limitée en pratique clinique *in vivo* par de nombreux artefacts tels que la respiration maternelle ou les mouvements maternels et fœtaux. Lors des acquisitions, le SNG n'influençait pas les indices Doppler contrairement aux observations précédemment rapportées *in vitro*. Une des explications serait l'impossibilité d'augmenter autant le SNG en pratique clinique que dans les études jusque là réalisées *in vitro*, et donc de limiter son impact sur les indices. En augmentant le WMF, la majorité des indices Doppler étaient significativement diminués. Le WMF agit comme un filtre de lissage, son augmentation atténuerait donc les indices Doppler 3D. Le FI, que ce soit au niveau

placentaire ou myométrial, était l'indice le moins influencé par les modifications des paramètres de réglage.

Les impacts des paramètres physiologiques sur les indices énergie 3D ont été évalués dans l'étude PLACENTA 3D et l'étude EVUPA. Au premier trimestre, l'IMC maternel n'avait pas d'influence sur les indices 3D et les volumes mesurés. Les études *in vitro* ont tendance à montrer une diminution des indices de vascularisation corrélés à la profondeur [172], il semble qu'il n'en est pas de même *in vivo* dans la limite de profondeur d'exploration chez les femmes incluses dans ce travail [156,176]. Dans notre étude, les indices Doppler 3D n'étaient impactés ni par la profondeur, ni par la localisation placentaire, ni par l'IMC. Ces résultats sont concordants avec les données de la littérature. Une étude portant sur 383 patientes entre 12 et 22 SA (ne retrouvant pas de variation des indices de vascularisation en fonction de la localisation placentaire) montrait une corrélation forte entre les valeurs des FI placentaire et myométrial et la profondeur de l'organe étudié [155]. Dans cette même étude, les auteurs ont mis en évidence une influence négative significative de l'IMC sur les indices FI placentaire et myométrial, et de moindre importance sur les valeurs des indices de vascularisation VI et VFI [155]. Cependant ces résultats pourraient s'expliquer par des différences de réglages entre les protocoles réalisés [172]. Rappelons que dans notre étude PLACENTA 3D, il était impossible pour l'opérateur de modifier les réglages de l'appareil.

En fin de grossesse, pour l'étude EVUPA, il était retrouvé un impact aussi bien des paramètres physiologiques que des paramètres de réglages échographiques sur les différents indices Doppler 3D. Cependant leur influence était modérée, ne concernant que les variations extrêmes de réglages de l'appareil d'échographie ou les variations extrêmes des paramètres physiologiques des patientes.

En conclusion, nos résultats confirment l'impact des paramètres physiologiques et des réglages échographiques sur les indices Doppler 3D. Cependant leur influence n'apparait qu'en cas de modifications extrêmes des paramètres de réglages ou chez des patientes ayant un IMC très élevé. Notre étude ne confirme pas l'intérêt de l'utilisation du *Sub-noise gain in vivo*. Afin d'évaluer la réelle influence de ces différents paramètres physiques et physiologiques, il serait intéressant d'évaluer ces différents réglages *in vivo* au troisième trimestre mais également dès le premier trimestre. A la fin de l'étude EVUPA, nous espérons pouvoir proposer un réglage optimal adapté à chaque objectif clinique (RCIU et/ou PE), offrant le

meilleur pouvoir de discrimination entre physiologie et pathologie, avec un impact le plus limité possible des paramètres physiologiques maternels.

### 10.3.2. Correspondance avec les données histologiques

La corrélation entre les indices 3D placentaires et les résultats histologiques a été préalablement évalués par Rizzo et al [280]. Une relation directe a été observée entre le nombre de vaisseaux capillaires fœtaux par villosité et les indices vasculaires placentaires (VI, FI et VFI) dans des échantillons de ponctions de villosités choriales au premier trimestre [280]. Cette étude a confirmé une corrélation entre les indices Doppler 3D et les vaisseaux placentaires quantifiés. Cependant, la signification de chaque indice doit être précisée.

Nos résultats préliminaires de corrélations entre résultats morphométriques et indices 3DPD semblent indiquer que les villosités qui semblent présenter les meilleurs indices de perfusion sont « petites et rondes » : un morphotype qui correspond à celui des villosités terminales. Plus les villosités terminales sont développées, plus les indices Doppler 3D sont élevés et donc plus la perfusion mesurée serait importante. Ainsi, plus les capillaires étaient allongés, plus les indices Doppler 3D étaient élevés, reflétant probablement une meilleure qualité de perfusion. Une corrélation entre le phénotype des villosités placentaires et la qualité de la perfusion placentaire a été mise en évidence, validant ainsi l'intérêt la concordance potentielle entre indices Doppler 3D et anatomie fonctionnelle histologique quantifiée. Il serait intéressant d'établir un taux de villosités terminales corrélé à la présence ou l'absence de pathologie d'insuffisance placentaire ce qui pourra être étudié sur l'ensemble de la cohorte.

# Chapitre 11. Perspectives

## 11.1 Approche Doppler 3D

### 11.1.1. Etude EVUPA.

Avec les résultats préliminaires du protocole EVUPA, chez 12 grossesses normales, une corrélation entre le phénotype des villosités placentaires et les indices 3D a été mise en évidence, validant ainsi l'intérêt d'étudier la concordance potentielle entre indices Doppler 3D et anatomie fonctionnelle histologique quantifiée. Cette étude préliminaire s'intègre dans une étude de vascularisation utéro-placentaire basée sur la comparaison entre un groupe de placentas issus de grossesses physiologiques et un groupe de placentas issus de grossesses avec PE et/ou RCIU. Il serait intéressant de pouvoir établir un taux de villosités terminales corrélé à la présence ou à l'absence de pathologie d'insuffisance placentaire, ce qui pourra être étudié sur l'ensemble de la cohorte. Il serait également envisageable de définir un réglage optimal en Doppler 3D pour caractériser les pathologies d'insuffisance placentaire. Ce type d'approche pourrait présenter deux intérêts cliniques majeurs : (i) amélioration du dépistage et du diagnostic des RCIU ; (ii) prédiction de la rapidité d'évolution des PE, en combinant l'imagerie à un test de bio-marqueurs.

Sur 30 grossesses normales, les réglages de la machine influençaient le VI et le VFI du placenta. Cependant cette influence n'apparaissait qu'en cas de modifications extrêmes des paramètres de réglages ou chez des patientes ayant un IMC très élevé. Notre étude ne retrouve pas d'emblée l'intérêt de l'utilisation du *sub-noise gain in vivo*. Cependant, ces résultats préliminaires devront être confirmés sur l'ensemble de la cohorte, avec pour objectif clinique principal les performances de discrimination entre placentas normal et pathologique. L'impact des paramètres de réglage devra également être évalué dès le premier trimestre.

### 11.1.2. Projet HOPE

Actuellement aucune exploration n'a permis d'étudier de manière descriptive la cinétique d'apparition du sang maternel dans la CIV. Cette cinétique aurait un impact primordial sur le déroulement de la grossesse et son étude pourrait permettre un dépistage et un diagnostic précoce des grossesses à risque de PE et de RCIU. Le Doppler avec produit de contraste pourrait permettre de caractériser spécifiquement la

présence de sang maternel, et non juste d'ultrafiltrat dans la CIV. Cette technique va nous permettre d'étudier pour la première fois *in vivo* les séquences précoces du développement de la vascularisation utéro-placentaire et de la perfusion de la CIV par le sang maternel. Ce projet a été financé par la CHT, et les inclusions (CHRU de Nancy et CHR de Metz) doivent être achevées en novembre 2016. (cf Chapitre 8).

### 11.1.3. Projet SPIRIT

Le but de ce projet est évaluer la valeur pronostique du Doppler 3D pour la PE et le RCIU chez une population de nullipares. La combinaison du Doppler 3D avec les autres approches de dépistage disponibles, biomarqueurs – histoire clinique – Doppler des artères utérines, pourrait améliorer notre capacité de prédiction de la PE et du RCIU. Ce projet a été déposé au PHRC national 2016. (cf Chaptre 9).

## 11.2 Approche IRM

La fonction d'un organe dépend de son modèle de vascularisation, qui peut être appréhendé par différents éléments tels que la structure capillaire, l'arrangement spatial des vaisseaux, le débit sanguin… L'angiographie par résonance magnétique (ARM), où un composé paramagnétique intravasculaire génère une modification de l'aimantation locale de l'eau, résultant en un hyper-signal du sang, pourrait présenter un intérêt majeur pour l'étude du placenta. Néanmoins, cette technique n'est pas envisageable en l'état de nos connaissances pour l'étude d'une grossesse normale en raison de la nécessité d'injection d'un agent de contraste.

J'ai cependant utilisé cette approche *ex vivo*, afin de développer une méthode qui permettrait de compléter l'approche histologique. En effet, l'histologie ne permet pas avec des méthodes classiques de disposer d'une vision d'ensemble de l'architecture vasculaire macroscopique. Des techniques de reconstructions pourraient être envisagées, mais elles sont très difficiles à mettre en œuvre et très chronophages.

L'angiographie *ex vivo* a permis d'étudier « l'arbre vasculaire placentaire » de rat par micro-tomodensitométrie (AmTDM) [281]. Récemment, la vascularisation placentaire humaine a été évaluée avec succès par ARM haute résolution, dont la qualité est aussi élevée que celle obtenue par le AmTDM avec des informations détaillées sur les petits vaisseaux (jusqu'à la 6$^{ème}$ génération de vaisseaux) [282]. Mais la pluspart des agents de contrastes disponibles en IRM sont des petites molécules qui fuitent rapidement dans le compartiment intersititiel et entravent le post-traitment de l'image.

J'ai effectué une étude méthodologique avec des étudiants en Master II et post-doctorat du CIC-IT pour améliorer le protocole ARM *ex vivo* exsitant pour évaluer la vascularisation placentaire humain. Avec cette étude, nous avons réussi à valider un protocole d'ARM avec injection d'huile pour évaluer la vascularisation du placenta humain *ex vivo*.

Les résultats ont été présentés au congrès EBCOG à Glasgow en 2014 et à l'ISUOG à Barcelone en 2014 et à l'ISMRM en 2016. L'article est en cours de préparation.

# Ex-vivo Magnetic Resonance Angiography to Explore Placental Vascular Anatomy

## EBCOG 2014 et ISUOG 2014

*J. Duan [1] – A.C. Chabot-Lecoanet [1,2], C.Christov[3],O. Morel [1,2], M. Beaumont [4]*
*1. IADI Inserm U947, Lorraine university, 4 Rue du Morvan, 54500, Vandoeuvre lès Nancy, France ; 2. Regional maternity of university of Nancy, 10 Rue Heydenreich, 54000 Nancy, France;3.Commun microscopy utility, medical faculty,9, Avenue de la forêt de Haye, 54500, Vandoeuvre-lès- Nancy, France 4. Inserm CIC-IT 1433, 4 Rue du Morvan, 54500, Vandoeuvre lès Nancy, France*

INTRODUCTION: Patent placental vasculature is crucial for fetal-maternal exchanges. It can be evaluated by different imaging techniques. In-vivo angiography lacks resolution or requires contrast agents (Gadolinium-Gd-chelate) potentially harmful during pregnancy. Implementation of ex-vivo techniques such as microscopy or vessel casts is complex. Ex-vivo magnetic resonance angiography (MRA) can visualize vessel detail but is hampered by contrast agent extravasation. This study aimed to optimize ex-vivo MRA contrast agents injection protocols to visualize the normal placenta microvasculature.

METHODS: Umbilical vessels were catheterized immediately after delivery. The vascular bed was rinsed with a saline and heparin mixture. Two contrast agents were tested: 3 mmol/L Gd (Dotarem®) with 0.05g/mL gelatin in saline, and pump oil (Vacuubrand®). The perfusion liquid quantity/placental volume ratio was ≈ 1:1. MRA scans were performed on a 3T clinical MR system using 3D fast gradient echo sequence (FSPGR) with different sequence parameters. Signal to Noise Ratio (SNR) and Contrast to Noise Ratio (CNR) of images were measured in ImageJ (NIH, USA). 3D reconstructions and vessel segmentation were carried out by volume-growing routines in Zeiss KS400 and Zeiss AxioVision 4.2.

RESULTS: In oil perfused placentas, SNR was slightly improved (NS) and CNR significantly higher ($p < 0.01$) compared to Gd-perfused ones. Moreover, Gd extravasation compromised 3D reconstructions. Oil perfusion reproducibly demonstrated small cotyledon vessels up to the 6th branching generation. In reconstructions, over 96% of vessels with diameter ≥ 1.7 mm were detectable at a 0.5 x 0.5 x 0.5 mm voxel resolution. It permitted to calculate: a) volume proportion of

placenta vasculature (9.2%); b) large vessel (d > 400 µm) trunk tortuosity index: 1.8±0.28.

CONCLUSION: We demonstrate that pump oil is the ideal contrast agent for ex-vivo MRA, providing higher CNR and less extravascular diffusion than classical gadoteric acid. It allows for detailed vascular anatomical studies, potentially applicable to vascular placental pathology.

# Placental vascularization quantification using ex-vivo magnetic resonance angiography

## ISMRM 2016

*Bailiang Chen[1,2,3], Jie Duan[1,3,4], Jacques Felblinger[1,2,3,5], Olivier Morel[1,3,4], Marine Beaumont[2,3,5]*

*1Imagerie Adaptative Diagnostique et Interventionnelle, Université de Lorraine, Nancy, France; 2CIC-IT 1433, Inserm, Nancy, France; 3U947, Inserm, Nancy, France; 4CHRU Nancy, Pôle de Gynécologie-Obstétrique, service d'obstétrique et médecine fœtale, Nancy, France; 5Pôle S2R, CHRU de Nancy, Nancy, France*

SYNOPSIS

Abnormal uteroplacental vascurlarization can cause major obstetric complications such as intra-uterine growth restriction or abnormally invasive placenta. Clinical 3D ultrasound imaging cannot discriminate maternal and fetal flow in utero-placental unit, thus blocking a better understanding of the pathology. Conventional ex-vivo vascularization quantification relies on 2D histological slices using samples dissected from placenta. Micro-CT was applied to fixed small animal placenta but with complicated and long preparation. Here we presented the flexibility of a comprehensive 3D vascularization characterization of a fresh healthy human placenta using ex-vivo MRA. A quantification framework is proposed with defined systematic metrics to characterize the vascularization.

ABSTRACT

INTRODUCTION

A normal placenta development is crucial for a successful pregnancy. Placental function depends on its vasculature pattern such as capillary structure, spatial arrangement, blood flow rate and capillary numbers. Abnormal uteroplacental

vascurlarization can cause major obstetric complications such as intra-uterine growth restriction (IUGR) or abnormally invasive placenta (AIP). Diagnosis accuracy of AIP is subjective depending on trainings and experiences of operators. Clinically, 3D ultrasound and Doppler imaging are used to understand utero-placental morphology and flow dynamics. However, maternal and fetal flow in utero-placental unit cannot be discriminated, blocking a better understanding of the pathology to be achieved [1]. A comprehensive and quantitative three-dimensional understanding of the vascularization is still lacking even ex-vivo. Conventional ex-vivo quantification and 3D description of placental vascularization relies on series of 2D histological slices with samples dissected from the placenta. Micro-CT can be applied on small animal placenta fixed in formalin phosphate [2], but with a long and complicated preparation procedure. Magnetic resonance angiography (MRA) may be used to complement such concerns. In this work, we presented the flexibility of placenta vascularization quantification on a fresh healthy human placenta using ex-vivo MRA. A quantification framework is presented with a set of systematic metrics defined to characterize the vascularization.

MATERIAL & METHODS

Material and MR imaging (Fig. 1): A fresh human placenta, from a normal pregnancy, was obtained immediately after delivery. It was catheterized from the top umbilical vessels. The placenta sample was cleaned with the residual blood completely washed out. Pump oil (Vacuubrand®) was chosen as a contrast agent in order to provide optimal contrast with minimal extravascular diffusion. The perfusion liquid quantity/placental volume ratio was approximately 1:1. The MRA scan was performed on a 3T clinical scanner (GE) using a 3D FGRE sequence. The relevant imaging parameters are: field of view 20 cm, NEX 10, acquisition matrix 440×440×116, in-plane resolution 0.5mm, slice thickness 0.6 mm, TR/TE 9.44/2.38 ms. The overall acquisition time is 80 min. The work is approved by the local ethic committee.

Data analysis (Fig. 1): The dataset intensity was first enhanced in order to highlight the arteries. The vessel network was then segmented by an adaptive thresholding method. The voxel 3D skeleton was extracted using a 3D medial axial thinning algorithm [3]. This skeleton was then converted into a network topology described by nodes and connections [4] to understand its branching pattern. Morphological metrics (defined as below) were then calculated based on the extracted topology. All the

processing and computation were performed using a home-made software implemented in MATLAB.

Vascularization metrics: morphological indices in clinical ultrasound exams are applied here. We also borrowed quantitative metrics used in tissue engineering to evaluate the tissue engineered micro-vascularization [5] to describe the growth of the vascularization network. Vascularization volume is the volumetric sum of all the detected MRA enhanced vessels; average diameter is defined as the average of all the detected vessels; 3D vessel length is defined as the total curvilinear length of the vessel tree skeleton; average tortuosity is defined as the average of the ratio of curvilinear distance and Euclidean distance between the starting and the end of a vessel path [2] (Fig. 2b).

## RESULTS

The acquired data volume is almost isotropic. The placenta artery network can be clearly visualized (Fig. 2). A 3D model of the vessel tree architecture is rendered in Fig. 2a. The model is color-coded according to the vessel diameter. The network topology is represented as 3D skeleton and plotted in red (Fig.2b). The overall volume of the vascularization is 46.5 ml. The mean diameter of the vessel is: 0.75mm (minimum 0.30 mm, maximum 6.44 mm). The average tortuosity of each vessel path is 1.96. The 3D skeleton length is 3.5×103 mm. .

## DISCUSSION

We proposed a framework to quantify the vascularization of placenta on an ex-vivo MRA dataset of fresh human placenta perfused by pump oil. A set of comprehensive description of the vascularization is also proposed. The minimum diameter that the current protocol can detect is 0.3 mm, which is around the protocol resolution limit. The future work is to recruit more volunteers to compare the morphological vascularization indices between physiological and pathological placenta. In the end, we hope to apply the quantification method to the diagnosis of abnormally invasive placenta once the in-vivo MRA protocol is successfully established.

## REFERENCES

1. Duan et al., J Genycol Obstet Biol Reprod (Paris) 2015, vol 44(2) pp107-118
2. Rennie et al., Am J Physiol Heart Circ Physiol 2011 vol. 300 H675-H684
3. Lee and Kashyap, CVGIP: Graphical models and image processing 1994

4. Kerschnitzk et al. J Bone Miner Res. 2013 vol. 28(8) pp1837-1845

5. Rytlewski et al. Tissue Engineering Part C. 2012 vol. 18(7) pp507-516

Fig 1. Ex-vivo MRA of fresh human placenta: (a). example slice of the acquired data; (b). MIP presentation of the vascular network of the placental; (c). Segmentation result of the slice in (a).

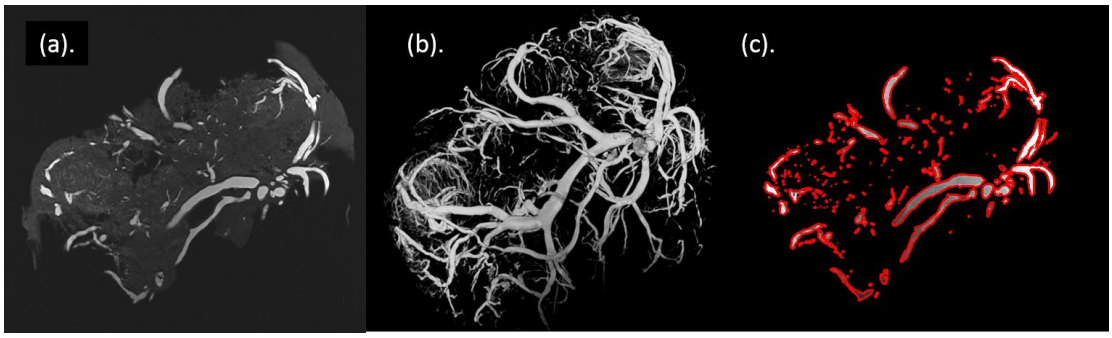


Fig. 2: Illustration of 3D vessel tree model color-coded with vessel diameter size (a) and the extracted 3D skeleton (in red) (b). Vessel tortuosity is defined as the ratio of the curvilinear distance and Euclidean distance between the root point (P1) on the skeleton to the end of one vessel path (P2)

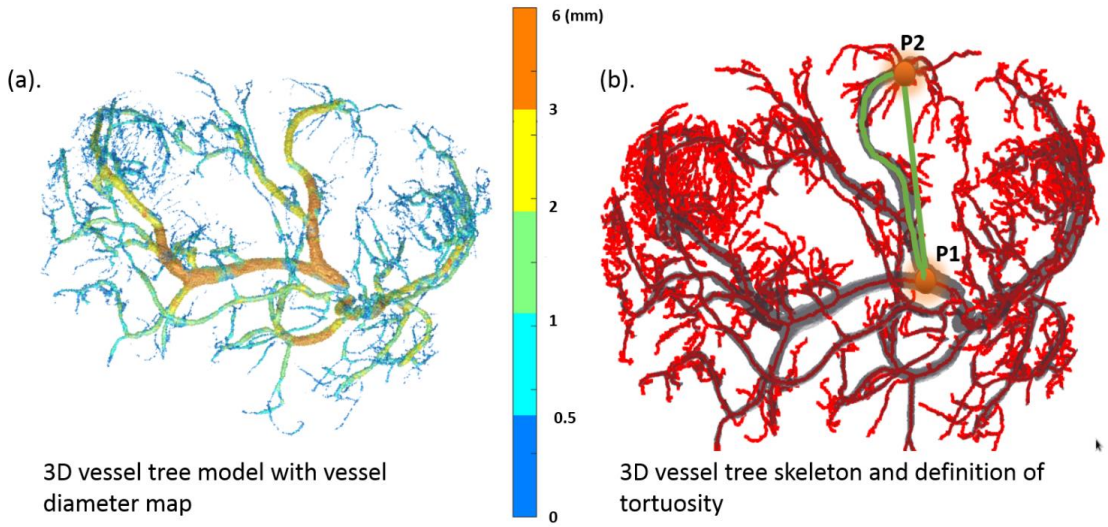

# Références

[1] E. Alsat, D. Evain-Brion, Le placenta humain : neuf mois d'une intense activité encore méconnue, Médecine Thérapeutique Pédiatrie. 1 (1999) 509–16.
[2] G.J. Burton, A.L. Fowden, The placenta: a multifaceted, transient organ, Philos. Trans. R. Soc. Lond. B. Biol. Sci. 370 (2015) 20140066. doi:10.1098/rstb.2014.0066.
[3] Placenta: MedlinePlus Medical Encyclopedia Image, (n.d.). https://www.nlm.nih.gov/medlineplus/ency/imagepages/19505.htm (accessed October 16, 2015).
[4] Anatomy of a normal placenta: MedlinePlus Medical Encyclopedia Image, (n.d.). https://www.nlm.nih.gov/medlineplus/ency/imagepages/17010.htm (accessed October 16, 2015).
[5] G.J. Burton, A.W. Woods, E. Jauniaux, J.C.P. Kingdom, Rheological and physiological consequences of conversion of the maternal spiral arteries for uteroplacental blood flow during human pregnancy, Placenta. 30 (2009) 473–482. doi:10.1016/j.placenta.2009.02.009.
[6] G.J. Burton, E. Jaunaiux, Maternal vascularisation of the human placenta: does the embryo develop in a hypoxic environment?, Gynécologie Obstétrique Fertil. 29 (2001) 503–508.
[7] B.-F. Osmanski, E. Lecarpentier, G. Montaldo, V. Tsatsaris, P. Chavatte-Palmer, M. Tanter, Discriminative imaging of maternal and fetal blood flow within the placenta using ultrafast ultrasound, Sci. Rep. 5 (2015) 13394. doi:10.1038/srep13394.
[8] O. Morel, G. Grangé, J. Fresson, J.P. Schaaps, J.M. Foidart, D. Cabrol, V. Tsatsaris, Vascularization of the placenta and the sub-placental myometrium: feasibility and reproducibility of a three-dimensional power Doppler ultrasound quantification technique. A pilot study, J. Matern. Fetal Neonatal Med. 24 (2011) 284–290. doi:10.3109/14767058.2010.486845.
[9] E. Hafner, M. Metzenbauer, I. Stümpflen, T. Waldhör, Measurement of placental bed vascularization in the first trimester, using 3D-power-Doppler, for the detection of pregnancies at-risk for fetal and maternal complications, Placenta. 34 (2013) 892–898. doi:10.1016/j.placenta.2013.06.303.
[10] W.P. Martins, N.J. Raine-Fenning, R.A. Ferriani, C.O. Nastri, Quantitative three-dimensional power Doppler angiography: a flow-free phantom experiment to evaluate the relationship between color gain, depth and signal artifact, Ultrasound Obstet. Gynecol. 35 (2010) 361–368. doi:10.1002/uog.7562.
[11] S.L. Collins, G.N. Stevenson, J.A. Noble, L. Impey, A.W. Welsh, Influence of power Doppler gain setting on Virtual Organ Computer-aided AnaLysis indices in vivo: can use of the individual sub-noise gain level optimize information?, Ultrasound Obstet. Gynecol. 40 (2012) 75–80. doi:10.1002/uog.10122.
[12] N.J. Raine-Fenning, N.M. Nordin, K.V. Ramnarine, B.K. Campbell, J.S. Clewes, A. Perkins, I.R. Johnson, Determining the relationship between three-dimensional power Doppler data and true blood flow characteristics: an in vitro flow phantom experiment, Ultrasound Obstet. Gynecol. 32 (2008) 540–550. doi:10.1002/uog.6110.
[13] H.W. Mossman, Classics revisited: Comparative morphogenesis of the fetal membranes and accessory uterine structures, Placenta. 12 (1991) 1–5.
[14] K. Benirschke, P. Kaufmann, Pathology of the Human Placenta, Springer Science & Business Media, 2013.

[15] D. Evain-Brion, The 2 differentiation pathways of the human trophoblast, Gynécologie Obstétrique Fertil. 29 (2001) 497–502.
[16] V. Tsatsaris, A. Malassiné, T. Fournier, K. Handschuh, J.-P. Schaaps, J.-M. Foidart, D. Evain-Brion, Placenta humain, EMC - Obstétrique. 1 (2006) 1–22. doi:10.1016/S0246-0335(06)41336-3.
[17] D. Evain-Brion, A. Malassiné, Le placenta humain, Ed. Médicales Internationales, 2010.
[18] J. Hustin, J.P. Schaaps, Echographic [corrected] and anatomic studies of the maternotrophoblastic border during the first trimester of pregnancy, Am. J. Obstet. Gynecol. 157 (1987) 162–168.
[19] G.J. Burton, E. Jauniaux, A.L. Watson, Maternal arterial connections to the placental intervillous space during the first trimester of human pregnancy: the Boyd collection revisited, Am. J. Obstet. Gynecol. 181 (1999) 718–724.
[20] E. Jauniaux, N. Greenwold, J. Hempstock, G.J. Burton, Comparison of ultrasonographic and Doppler mapping of the intervillous circulation in normal and abnormal early pregnancies, Fertil. Steril. 79 (2003) 100–106.
[21] T. Chaiworapongsa, P. Chaemsaithong, L. Yeo, R. Romero, Pre-eclampsia part 1: current understanding of its pathophysiology, Nat. Rev. Nephrol. 10 (2014) 466–480. doi:10.1038/nrneph.2014.102.
[22] C.B. Martin, H.S. Mcgaughey, I.H. Kaiser, M.W. Donner, E.M. Ramsey, Intermittent Functioning of the Uteroplacental Arteries, Am. J. Obstet. Gynecol. 90 (1964) 819–823.
[23] T. Murakoshi, N. Sekizuka, K. Takakuwa, H. Yoshizawa, K. Tanaka, Uterine and spiral artery flow velocity waveforms in pregnancy-induced hypertension and/or intrauterine growth retardation, Ultrasound Obstet. Gynecol. 7 (1996) 122–128. doi:10.1046/j.1469-0705.1996.07020122.x.
[24] K.L. Deurloo, M.D. Spreeuwenberg, A.C. Bolte, J.M.G. Van Vugt, Color Doppler ultrasound of spiral artery blood flow for prediction of hypertensive disorders and intra uterine growth restriction: a longitudinal study, Prenat. Diagn. 27 (2007) 1011–1016. doi:10.1002/pd.1822.
[25] S.L. Collins, G.N. Stevenson, J.A. Noble, L. Impey, Developmental changes in spiral artery blood flow in the human placenta observed with colour Doppler ultrasonography, Placenta. 33 (2012) 782–787. doi:10.1016/j.placenta.2012.07.005.
[26] S.L. Collins, J.S. Birks, G.N. Stevenson, A.T. Papageorghiou, J.A. Noble, L. Impey, Measurement of spiral artery jets: general principles and differences observed in small-for-gestational-age pregnancies, Ultrasound Obstet. Gynecol. 40 (2012) 171–178. doi:10.1002/uog.10149.
[27] G.J. Burton, S.W. Tham, Formation of vasculo-syncytial membranes in the human placenta, J. Dev. Physiol. 18 (1992) 43–47.
[28] F. Prefumo, N.J. Sebire, B. Thilaganathan, Decreased endovascular trophoblast invasion in first trimester pregnancies with high-resistance uterine artery Doppler indices, Hum. Reprod. Oxf. Engl. 19 (2004) 206–209.
[29] M.W. Aardema, H. Oosterhof, A. Timmer, I. van Rooy, J.G. Aarnoudse, Uterine artery Doppler flow and uteroplacental vascular pathology in normal pregnancies and pregnancies complicated by pre-eclampsia and small for gestational age fetuses, Placenta. 22 (2001) 405–411. doi:10.1053/plac.2001.0676.
[30] J.-P. Schaaps, V. Tsatsaris, F. Goffin, J.-F. Brichant, K. Delbecque, M. Tebache, L. Collignon, M.C. Retz, J.-M. Foidart, Shunting the intervillous space: new

concepts in human uteroplacental vascularization, Am. J. Obstet. Gynecol. 192 (2005) 323–332. doi:10.1016/j.ajog.2004.06.066.
[31] P. Kaufmann, T.M. Mayhew, D.S. Charnock-Jones, Aspects of human fetoplacental vasculogenesis and angiogenesis. II. Changes during normal pregnancy, Placenta. 25 (2004) 114–126. doi:10.1016/j.placenta.2003.10.009.
[32] H.G. Augustin, Tubes, branches, and pillars: the many ways of forming a new vasculature, Circ. Res. 89 (2001) 645–647.
[33] V. Djonov, M. Schmid, S.A. Tschanz, P.H. Burri, Intussusceptive angiogenesis: its role in embryonic vascular network formation, Circ. Res. 86 (2000) 286–292.
[34] D.S. Charnock-Jones, P. Kaufmann, T.M. Mayhew, Aspects of human fetoplacental vasculogenesis and angiogenesis. I. Molecular regulation, Placenta. 25 (2004) 103–113. doi:10.1016/j.placenta.2003.10.004.
[35] R. Demir, P. Kaufmann, M. Castellucci, T. Erbengi, A. Kotowski, Fetal vasculogenesis and angiogenesis in human placental villi, Acta Anat. (Basel). 136 (1989) 190–203.
[36] K.M. Downs, S. Gifford, M. Blahnik, R.L. Gardner, Vascularization in the murine allantois occurs by vasculogenesis without accompanying erythropoiesis, Dev. Camb. Engl. 125 (1998) 4507–4520.
[37] R. Leiser, M. Luckhardt, P. Kaufmann, E. Winterhager, U. Bruns, The fetal vascularisation of term human placental villi. I. Peripheral stem villi, Anat. Embryol. (Berl.). 173 (1985) 71–80.
[38] P. Kaufmann, U. Bruns, R. Leiser, M. Luckhardt, E. Winterhager, The fetal vascularisation of term human placental villi. II. Intermediate and terminal villi, Anat. Embryol. (Berl.). 173 (1985) 203–214.
[39] C. Benoit, J. Zavecz, Y. Wang, Vasoreactivity of chorionic plate arteries in response to vasoconstrictors produced by preeclamptic placentas, Placenta. 28 (2007) 498–504. doi:10.1016/j.placenta.2006.09.002.
[40] L. Myatt, Control of vascular resistance in the human placenta, Placenta. 13 (1992) 329–341.
[41] B. Sibai, G. Dekker, M. Kupferminc, Pre-eclampsia, Lancet. 365 (2005) 785–799. doi:10.1016/S0140-6736(05)17987-2.
[42] ACOG technical bulletin. Hypertension in pregnancy. Number 219--January 1996 (replaces no. 91, February 1986). Committee on Technical Bulletins of the American College of Obstetricians and Gynecologists, Int. J. Gynaecol. Obstet. 53 (1996) 175–183.
[43] S.A. Lowe, L. Bowyer, K. Lust, L.P. McMahon, M.R. Morton, R.A. North, M.J. Paech, J.M. Said, The SOMANZ Guidelines for the Management of Hypertensive Disorders of Pregnancy 2014, Aust. N. Z. J. Obstet. Gynaecol. 55 (2015) 11–16. doi:10.1111/ajo.12253.
[44] S. Lisonkova, K.S. Joseph, Incidence of preeclampsia: risk factors and outcomes associated with early- versus late-onset disease, Am. J. Obstet. Gynecol. 209 (2013) 544.e1–544.e12. doi:10.1016/j.ajog.2013.08.019.
[45] B.M. Sibai, L. Kustermann, J. Velasco, Current understanding of severe preeclampsia, pregnancy-associated hemolytic uremic syndrome, thrombotic thrombocytopenic purpura, hemolysis, elevated liver enzymes, and low platelet syndrome, and postpartum acute renal failure: different clinical syndromes or just different names?, Curr. Opin. Nephrol. Hypertens. 3 (1994) 436–445.
[46] L. Weinstein, Syndrome of hemolysis, elevated liver enzymes, and low platelet count: a severe consequence of hypertension in pregnancy. 1982, Am. J.

Obstet. Gynecol. 193 (2005) 859; discussion 860. doi:10.1016/j.ajog.2005.02.113.
[47] A.P. MacKay, C.J. Berg, H.K. Atrash, Pregnancy-related mortality from preeclampsia and eclampsia, Obstet. Gynecol. 97 (2001) 533–538.
[48] F. Goffinet, Epidemiology, Ann. Fr. Anesthèsie Rèanimation. 29 (2010) e7–e12. doi:10.1016/j.annfar.2010.02.010.
[49] P. Saudan, M.A. Brown, M.L. Buddle, M. Jones, Does gestational hypertension become pre-eclampsia?, Br. J. Obstet. Gynaecol. 105 (1998) 1177–1184.
[50] C.W.G. Redman, I.L. Sargent, Immunology of pre-eclampsia, Am. J. Reprod. Immunol. N. Y. N 1989. 63 (2010) 534–543. doi:10.1111/j.1600-0897.2010.00831.x.
[51] G. Dekker, P.Y. Robillard, C. Roberts, The etiology of preeclampsia: the role of the father, J. Reprod. Immunol. 89 (2011) 126–132. doi:10.1016/j.jri.2010.12.010.
[52] J. Young, The AEtiology of Eclampsia and Albuminuria and their Relation to Accidental Haemorrhage: (An Anatomical and Experimental Investigation.), Proc. R. Soc. Med. 7 (1914) 307–348.
[53] E. Ogden, G.J. Hildebrand, E.W. Page, Rise of Blood Pressure During Ischemia of the Gravid Uterus., Exp. Biol. Med. 43 (1940) 49–51. doi:10.3181/00379727-43-11091P.
[54] I. Brosens, W.B. Robertson, H.G. Dixon, The physiological response of the vessels of the placental bed to normal pregnancy, J. Pathol. Bacteriol. 93 (1967) 569–579. doi:10.1002/path.1700930218.
[55] I. Brosens, M. Renaer, On the pathogenesis of placental infarcts in pre-eclampsia, J. Obstet. Gynaecol. Br. Commonw. 79 (1972) 794–799.
[56] F. De Wolf, W.B. Robertson, I. Brosens, The ultrastructure of acute atherosis in hypertensive pregnancy, Am. J. Obstet. Gynecol. 123 (1975) 164–174.
[57] A.C. Staff, R. Dechend, C.W.G. Redman, Review: Preeclampsia, acute atherosis of the spiral arteries and future cardiovascular disease: two new hypotheses, Placenta. 34 Suppl (2013) S73–78. doi:10.1016/j.placenta.2012.11.022.
[58] A. Moffett-King, Natural killer cells and pregnancy, Nat. Rev. Immunol. 2 (2002) 656–663. doi:10.1038/nri886.
[59] Y. Zhou, C.H. Damsky, S.J. Fisher, Preeclampsia is associated with failure of human cytotrophoblasts to mimic a vascular adhesion phenotype. One cause of defective endovascular invasion in this syndrome?, J. Clin. Invest. 99 (1997) 2152–2164. doi:10.1172/JCI119388.
[60] J. Harris, E.M. Ramsey, The morphology of human uteroplacental vasculature., Contrib Embryol. 38 (1966) 43–58.
[61] G. Osol, L.G. Moore, Maternal uterine vascular remodeling during pregnancy, Microcirc. N. Y. N 1994. 21 (2014) 38–47. doi:10.1111/micc.12080.
[62] O. Genbacev, R. Joslin, C.H. Damsky, B.M. Polliotti, S.J. Fisher, Hypoxia alters early gestation human cytotrophoblast differentiation/invasion in vitro and models the placental defects that occur in preeclampsia, J. Clin. Invest. 97 (1996) 540–550. doi:10.1172/JCI118447.
[63] A. Rajakumar, H.M. Brandon, A. Daftary, R. Ness, K.P. Conrad, Evidence for the functional activity of hypoxia-inducible transcription factors overexpressed in preeclamptic placentae, Placenta. 25 (2004) 763–769. doi:10.1016/j.placenta.2004.02.011.
[64] R. Tal, A. Shaish, I. Barshack, S. Polak-Charcon, A. Afek, A. Volkov, B. Feldman, C. Avivi, D. Harats, Effects of hypoxia-inducible factor-1alpha

overexpression in pregnant mice: possible implications for preeclampsia and intrauterine growth restriction, Am. J. Pathol. 177 (2010) 2950–2962. doi:10.2353/ajpath.2010.090800.
[65] C.W.G. Redman, I.L. Sargent, Placental stress and pre-eclampsia: a revised view, Placenta. 30 Suppl A (2009) S38–42. doi:10.1016/j.placenta.2008.11.021.
[66] J.J. Brosens, M.G. Parker, A. McIndoe, R. Pijnenborg, I.A. Brosens, A role for menstruation in preconditioning the uterus for successful pregnancy, Am. J. Obstet. Gynecol. 200 (2009) 615.e1–6. doi:10.1016/j.ajog.2008.11.037.
[67] K. Zhang, R.J. Kaufman, From endoplasmic-reticulum stress to the inflammatory response, Nature. 454 (2008) 455–462. doi:10.1038/nature07203.
[68] G.J. Burton, H.-W. Yung, T. Cindrova-Davies, D.S. Charnock-Jones, Placental endoplasmic reticulum stress and oxidative stress in the pathophysiology of unexplained intrauterine growth restriction and early onset preeclampsia, Placenta. 30 Suppl A (2009) S43–48. doi:10.1016/j.placenta.2008.11.003.
[69] C.W.G. Redman, I.L. Sargent, Microparticles and immunomodulation in pregnancy and pre-eclampsia, J. Reprod. Immunol. 76 (2007) 61–67. doi:10.1016/j.jri.2007.03.008.
[70] I.A. Lian, M. Løset, S.B. Mundal, M.H. Fenstad, M.P. Johnson, I.P. Eide, L. Bjørge, K.A. Freed, E.K. Moses, R. Austgulen, Increased endoplasmic reticulum stress in decidual tissue from pregnancies complicated by fetal growth restriction with and without pre-eclampsia, Placenta. 32 (2011) 823–829. doi:10.1016/j.placenta.2011.08.005.
[71] T. Cindrova-Davies, O. Spasic-Boskovic, E. Jauniaux, D.S. Charnock-Jones, G.J. Burton, Nuclear factor-kappa B, p38, and stress-activated protein kinase mitogen-activated protein kinase signaling pathways regulate proinflammatory cytokines and apoptosis in human placental explants in response to oxidative stress: effects of antioxidant vitamins, Am. J. Pathol. 170 (2007) 1511–1520. doi:10.2353/ajpath.2007.061035.
[72] G.J. Burton, E. Jauniaux, Oxidative stress, Best Pract. Res. Clin. Obstet. Gynaecol. 25 (2011) 287–299. doi:10.1016/j.bpobgyn.2010.10.016.
[73] J.E. Vaughan, S.W. Walsh, Oxidative stress reproduces placental abnormalities of preeclampsia, Hypertens. Pregnancy. 21 (2002) 205–223. doi:10.1081/PRG-120015848.
[74] S.Y. Lau, S.-J. Guild, C.J. Barrett, Q. Chen, L. McCowan, V. Jordan, L.W. Chamley, Tumor necrosis factor-alpha, interleukin-6, and interleukin-10 levels are altered in preeclampsia: a systematic review and meta-analysis, Am. J. Reprod. Immunol. N. Y. N 1989. 70 (2013) 412–427. doi:10.1111/aji.12138.
[75] J.M. Roberts, R.N. Taylor, T.J. Musci, G.M. Rodgers, C.A. Hubel, M.K. McLaughlin, Preeclampsia: an endothelial cell disorder, Am. J. Obstet. Gynecol. 161 (1989) 1200–1204.
[76] T. Chaiworapongsa, R. Romero, J. Yoshimatsu, J. Espinoza, Y.M. Kim, K. Park, K. Kalache, S. Edwin, E. Bujold, R. Gomez, Soluble adhesion molecule profile in normal pregnancy and pre-eclampsia, J. Matern.-Fetal Neonatal Med. Off. J. Eur. Assoc. Perinat. Med. Fed. Asia Ocean. Perinat. Soc. Int. Soc. Perinat. Obstet. 12 (2002) 19–27. doi:10.1080/jmf.12.1.19.27.
[77] F. Bretelle, F. Sabatier, A. Blann, C. D'Ercole, B. Boutière, M. Mutin, L. Boubli, J. Sampol, F. Dignat-George, Maternal endothelial soluble cell adhesion molecules with isolated small for gestational age fetuses: comparison with pre-eclampsia, BJOG Int. J. Obstet. Gynaecol. 108 (2001) 1277–1282.

[78] C.W. Redman, G.P. Sacks, I.L. Sargent, Preeclampsia: an excessive maternal inflammatory response to pregnancy, Am. J. Obstet. Gynecol. 180 (1999) 499–506.
[79] R. Romero, C. Lockwood, E. Oyarzun, J.C. Hobbins, Toxemia: new concepts in an old disease, Semin. Perinatol. 12 (1988) 302–323.
[80] F. Bussolino, C. Benedetto, M. Massobrio, G. Camussi, Maternal vascular prostacyclin activity in pre-eclampsia, Lancet Lond. Engl. 2 (1980) 702.
[81] S.W. Walsh, Preeclampsia: an imbalance in placental prostacyclin and thromboxane production, Am. J. Obstet. Gynecol. 152 (1985) 335–340.
[82] C. Yallampalli, R.E. Garfield, Inhibition of nitric oxide synthesis in rats during pregnancy produces signs similar to those of preeclampsia, Am. J. Obstet. Gynecol. 169 (1993) 1316–1320.
[83] Y. Cadroy, H. Grandjean, J. Pichon, R. Desprats, A. Berrebi, A. Fournié, B. Boneu, Evaluation of six markers of haemostatic system in normal pregnancy and pregnancy complicated by hypertension or pre-eclampsia, Br. J. Obstet. Gynaecol. 100 (1993) 416–420.
[84] T. Chaiworapongsa, J. Yoshimatsu, J. Espinoza, Y.M. Kim, S. Berman, S. Edwin, B.H. Yoon, R. Romero, Evidence of in vivo generation of thrombin in patients with small-for-gestational-age fetuses and pre-eclampsia, J. Matern.-Fetal Neonatal Med. Off. J. Eur. Assoc. Perinat. Med. Fed. Asia Ocean. Perinat. Soc. Int. Soc. Perinat. Obstet. 11 (2002) 362–367. doi:10.1080/jmf.11.6.362.367.
[85] C. Vayssière, L. Sentilhes, A. Ego, C. Bernard, D. Cambourieu, C. Flamant, G. Gascoin, A. Gaudineau, G. Grangé, V. Houfflin-Debarge, B. Langer, V. Malan, P. Marcorelles, J. Nizard, F. Perrotin, L. Salomon, M.-V. Senat, A. Serry, V. Tessier, P. Truffert, V. Tsatsaris, C. Arnaud, B. Carbonne, Fetal growth restriction and intra-uterine growth restriction: guidelines for clinical practice from the French College of Gynaecologists and Obstetricians, Eur. J. Obstet. Gynecol. Reprod. Biol. 193 (2015) 10–18. doi:10.1016/j.ejogrb.2015.06.021.
[86] J. Miller, S. Turan, A.A. Baschat, Fetal growth restriction, Semin. Perinatol. 32 (2008) 274–280. doi:10.1053/j.semperi.2008.04.010.
[87] T. Cotechini, M. Komisarenko, A. Sperou, S. Macdonald-Goodfellow, M.A. Adams, C.H. Graham, Inflammation in rat pregnancy inhibits spiral artery remodeling leading to fetal growth restriction and features of preeclampsia, J. Exp. Med. 211 (2014) 165–179. doi:10.1084/jem.20130295.
[88] F. Lyall, S.C. Robson, J.N. Bulmer, Spiral artery remodeling and trophoblast invasion in preeclampsia and fetal growth restriction: relationship to clinical outcome, Hypertension. 62 (2013) 1046–1054. doi:10.1161/HYPERTENSIONAHA.113.01892.
[89] T.S. Siddiqui, A. Asim, S. Ali, T.S. Siddiqui, A. Tariq, Comparison of perinatal outcome in growth restricted fetuses retaining normal umbilical artery Doppler flow to those with diminished end-diastolic flow, J. Ayub Med. Coll. Abbottabad JAMC. 26 (2014) 221–224.
[90] A. Ali, I. Ara, R. Sultana, F. Akram, M.J. Zaib, Comparison of perinatal outcome of growth restricted fetuses with normal and abnormal umbilical artery Doppler waveforms, J. Ayub Med. Coll. Abbottabad JAMC. 26 (2014) 344–348.
[91] E. Abalos, C. Cuesta, G. Carroli, Z. Qureshi, M. Widmer, J.P. Vogel, J.P. Souza, WHO Multicountry Survey on Maternal and Newborn Health Research Network, Pre-eclampsia, eclampsia and adverse maternal and perinatal

outcomes: a secondary analysis of the World Health Organization Multicountry Survey on Maternal and Newborn Health, BJOG Int. J. Obstet. Gynaecol. 121 Suppl 1 (2014) 14–24. doi:10.1111/1471-0528.12629.
[92] J.T. Henderson, E.P. Whitlock, E. O'Conner, C.A. Senger, J.H. Thompson, M.G. Rowland, Low-Dose Aspirin for the Prevention of Morbidity and Mortality From Preeclampsia: A Systematic Evidence Review for the U.S. Preventive Services Task Force, Agency for Healthcare Research and Quality (US), Rockville (MD), 2014. http://www.ncbi.nlm.nih.gov/books/NBK196392/ (accessed September 15, 2015).
[93] S. Roberge, K.H. Nicolaides, S. Demers, P. Villa, E. Bujold, Prevention of perinatal death and adverse perinatal outcome using low-dose aspirin: a meta-analysis, Ultrasound Obstet. Gynecol. 41 (2013) 491–499. doi:10.1002/uog.12421.
[94] D. Wright, R. Akolekar, A. Syngelaki, L.C.Y. Poon, K.H. Nicolaides, A competing risks model in early screening for preeclampsia, Fetal Diagn. Ther. 32 (2012) 171–178. doi:10.1159/000338470.
[95] D. Hui, N. Okun, K. Murphy, J. Kingdom, E. Uleryk, P.S. Shah, Combinations of maternal serum markers to predict preeclampsia, small for gestational age, and stillbirth: a systematic review, J. Obstet. Gynaecol. Can. 34 (2012) 142–153.
[96] H. Stepan, A. Geipel, F. Schwarz, T. Krämer, N. Wessel, R. Faber, Circulatory soluble endoglin and its predictive value for preeclampsia in second-trimester pregnancies with abnormal uterine perfusion, Am. J. Obstet. Gynecol. 198 (2008) 175.e1–6. doi:10.1016/j.ajog.2007.08.052.
[97] J. Yu, C.Z. Shixia, Y. Wu, T. Duan, Inhibin A, activin A, placental growth factor and uterine artery Doppler pulsatility index in the prediction of pre-eclampsia, Ultrasound Obstet. Gynecol. 37 (2011) 528–533. doi:10.1002/uog.8800.
[98] L.C. Poon, K.H. Nicolaides, Early prediction of preeclampsia, Obstet. Gynecol. Int. 2014 (2014) 297397. doi:10.1155/2014/297397.
[99] K. Nicolaides, FMF, Combined Multi-Marker Screening and Randomised Patient Treatment with Aspirin for Evidence-Based Pre-eclampsia Prevention (ASPRE), n.d. https://fetalmedicine.org/aspre-1.
[100] APAPE, Prévention de la pré-éclampsie et du retard de croissance intra utérin par l'aspirine à faible dose chez les primipares ayant des notch utérins bilatéraux au premier trimestre, n.d.
[101] M.J. West, Introduction to Stereology, Cold Spring Harb. Protoc. 2012 (2012) pdb.top070623. doi:10.1101/pdb.top070623.
[102] V. Howard, M. Reed, Unbiased Stereology: Three-Dimensional Measurement in Microscopy, Garland Science, 2004.
[103] T.M. Mayhew, B. Huppertz, P. Kaufmann, J.C.P. Kingdom, The "reference trap" revisited: examples of the dangers in using ratios to describe fetoplacental angiogenesis and trophoblast turnover, Placenta. 24 (2003) 1–7.
[104] R. Lee, T.M. Mayhew, Star volumes of villi and intervillous pores in placentae from low and high altitude pregnancies, J. Anat. 186 ( Pt 2) (1995) 349–355.
[105] T.M. Mayhew, C.F. Joy, J.D. Haas, Structure-function correlation in the human placenta: the morphometric diffusing capacity for oxygen at full term, J. Anat. 139 ( Pt 4) (1984) 691–708.
[106] T.M. Mayhew, Estimating oxygen diffusive conductances of gas-exchange systems: A stereological approach illustrated with the human placenta, Ann.

Anat. Anat. Anz. Off. Organ Anat. Ges. 196 (2014) 34–40. doi:10.1016/j.aanat.2012.08.002.
[107] Vertical Uniform Random (VUR) Sections | Sampling | Stereology Information Center, Stereology.info. (n.d.). http://www.stereology.info/vertical-uniform-random-vur-sections/ (accessed October 29, 2015).
[108] M.G. Reed, C.V. Howard, G.S. DE Yanés, One-stop stereology: the estimation of 3D parameters using isotropic rulers, J. Microsc. 239 (2010) 54–65. doi:10.1111/j.1365-2818.2009.03356.x.
[109] T.M. Mayhew, A stereological perspective on placental morphology in normal and complicated pregnancies, J. Anat. 215 (2009) 77–90. doi:10.1111/j.1469-7580.2008.00994.x.
[110] T.M. Mayhew, Recent applications of the new stereology have thrown fresh light on how the human placenta grows and develops its form, J. Microsc. 186 (1997) 153–163.
[111] T.M. Mayhew, B.L. Barker, Villous trophoblast: morphometric perspectives on growth, differentiation, turnover and deposition of fibrin-type fibrinoid during gestation, Placenta. 22 (2001) 628–638. doi:10.1053/plac.2001.0700.
[112] T.M. Mayhew, Thinning of the intervascular tissue layers of the human placenta is an adaptive response to passive diffusion in vivo and may help to predict the origins of fetal hypoxia, Eur. J. Obstet. Gynecol. Reprod. Biol. 81 (1998) 101–109.
[113] J.C. Kingdom, P. Kaufmann, Oxygen and placental villous development: origins of fetal hypoxia, Placenta. 18 (1997) 613–621; discussion 623–626.
[114] J. Kingdom, B. Huppertz, G. Seaward, P. Kaufmann, Development of the placental villous tree and its consequences for fetal growth, Eur. J. Obstet. Gynecol. Reprod. Biol. 92 (2000) 35–43.
[115] T.M. Mayhew, C. Ohadike, P.N. Baker, I.P. Crocker, C. Mitchell, S.S. Ong, Stereological investigation of placental morphology in pregnancies complicated by pre-eclampsia with and without intrauterine growth restriction, Placenta. 24 (2003) 219–226.
[116] T.M. Mayhew, R. Manwani, C. Ohadike, J. Wijesekara, P.N. Baker, The placenta in pre-eclampsia and intrauterine growth restriction: studies on exchange surface areas, diffusion distances and villous membrane diffusive conductances, Placenta. 28 (2007) 233–238.
[117] M. Egbor, T. Ansari, N. Morris, C.J. Green, P.D. Sibbons, Pre-eclampsia and fetal growth restriction: how morphometrically different is the placenta?, Placenta. 27 (2006) 727–734.
[118] J.F. Ducray, T. Naicker, J. Moodley, Pilot study of comparative placental morphometry in pre-eclamptic and normotensive pregnancies suggests possible maladaptations of the fetal component of the placenta, Eur. J. Obstet. Gynecol. Reprod. Biol. 156 (2011) 29–34. doi:10.1016/j.ejogrb.2010.12.038.
[119] T.M. Mayhew, D.S. Charnock-Jones, P. Kaufmann, Aspects of human fetoplacental vasculogenesis and angiogenesis. III. Changes in complicated pregnancies, Placenta. 25 (2004) 127–139. doi:10.1016/j.placenta.2003.10.010.
[120] M. Kovo, L. Schreiber, A. Ben-Haroush, E. Gold, A. Golan, J. Bar, The placental component in early-onset and late-onset preeclampsia in relation to fetal growth restriction, Prenat. Diagn. 32 (2012) 632–637. doi:10.1002/pd.3872.
[121] M. Egbor, T. Ansari, N. Morris, C.J. Green, P.D. Sibbons, Morphometric placental villous and vascular abnormalities in early- and late-onset pre-

eclampsia with and without fetal growth restriction, BJOG Int. J. Obstet. Gynaecol. 113 (2006) 580–589. doi:10.1111/j.1471-0528.2006.00882.x.
[122] J. Kingdom, B. Huppertz, G. Seaward, P. Kaufmann, Development of the placental villous tree and its consequences for fetal growth, Eur. J. Obstet. Gynecol. Reprod. Biol. 92 (2000) 35–43.
[123] T. Ansari, S. Fenlon, S. Pasha, B. O'Neill, J.E. Gillan, C.J. Green, P.D. Sibbons, Morphometric assessment of the oxygen diffusion conductance in placentae from pregnancies complicated by intra-uterine growth restriction, Placenta. 24 (2003) 618–626.
[124] S. Biswas, S.K. Ghosh, S. Chhabra, Surface area of chorionic villi of placentas: an index of intrauterine growth restriction of fetuses, J. Obstet. Gynaecol. Res. 34 (2008) 487–493. doi:10.1111/j.1447-0756.2008.00719.x.
[125] S.Z. Tomas, D. Roje, I.K. Prusac, I. Tadin, V. Capkun, Morphological characteristics of placentas associated with idiopathic intrauterine growth retardation: a clinicopathologic study, Eur. J. Obstet. Gynecol. Reprod. Biol. 152 (2010) 39–43. doi:10.1016/j.ejogrb.2010.05.006.
[126] R.H.F. van Oppenraaij, N.E. Bergen, J.J. Duvekot, R.R. de Krijger, W.C.J. Hop Ir, E.A.P. Steegers, N. Exalto, Placental vascularization in early onset small for gestational age and preeclampsia, Reprod. Sci. Thousand Oaks Calif. 18 (2011) 586–593. doi:10.1177/1933719110396231.
[127] S.M. Almasry, A.K. Elfayomy, Morphometric analysis of terminal villi and gross morphological changes in the placentae of term idiopathic intrauterine growth restriction, Tissue Cell. 44 (2012) 214–219. doi:10.1016/j.tice.2012.03.006.
[128] G.M. Bouw, L. a. M. Stolte, J.P.A. Baak, J. Oort, Quantitative morphology of the placenta 1. Standardization of sampling, Eur. J. Obstet. Gynecol. 6 (1976) 325–331. doi:10.1016/0028-2243(76)90050-2.
[129] G.J. Burton, N.J. Sebire, L. Myatt, D. Tannetta, Y.-L. Wang, Y. Sadovsky, A.C. Staff, C.W. Redman, Optimising sample collection for placental research, Placenta. 35 (2014) 9–22. doi:10.1016/j.placenta.2013.11.005.
[130] C.N. Carlo, C.F. Stevens, Analysis of differential shrinkage in frozen brain sections and its implications for the use of guard zones in stereology, J. Comp. Neurol. 519 (2011) 2803–2810. doi:10.1002/cne.22652.
[131] N.W. Jones, R. Deshpande, H.A. Mousa, P. Mansell, N. Raine-Fenning, G. Bugg, Fractional volume of placental vessels in women with diabetes using a novel stereological 3D power Doppler technique, Placenta. 34 (2013) 1002–1008. doi:10.1016/j.placenta.2013.08.015.
[132] L.C. Poon, K.H. Nicolaides, Early prediction of preeclampsia, Obstet. Gynecol. Int. 2014 (2014) 297397. doi:10.1155/2014/297397.
[133] C.J. Arthuis, A. Novell, J.M. Escoffre, F. Patat, A. Bouakaz, F. Perrotin, New insights into uteroplacental perfusion: quantitative analysis using Doppler and contrast-enhanced ultrasound imaging, Placenta. 34 (2013) 424–431. doi:10.1016/j.placenta.2013.01.019.
[134] Y.-J. Zhou, M.-L. Yuan, R. Li, L.-P. Zhu, Z.-H. Chen, Real-time placental perfusion on contrast-enhanced ultrasound and parametric imaging analysis in rats at different gestation time and different portions of placenta, PloS One. 8 (2013) e58986. doi:10.1371/journal.pone.0058986.
[135] C. Demené, M. Pernot, V. Biran, M. Alison, M. Fink, O. Baud, M. Tanter, Ultrafast Doppler reveals the mapping of cerebral vascular resistivity in

neonates, J. Cereb. Blood Flow Metab. 34 (2014) 1009–1017. doi:10.1038/jcbfm.2014.49.
[136] J. Duan, E. Perdriolle-Galet, A.-C. Chabot-Lecoanet, R. Callec, M. Beaumont, P. Chavatte-Palmer, V. Tsatsaris, O. Morel, Placental 3D Doppler angiography: current and upcoming applications, J. Gynécologie Obstétrique Biol. Reprod. 44 (2015) 107–118. doi:10.1016/j.jgyn.2014.09.007.
[137] P.A. Gowland, S.T. Francis, K.R. Duncan, A.J. Freeman, B. Issa, R.J. Moore, R.W. Bowtell, P.N. Baker, I.R. Johnson, B.S. Worthington, In vivo perfusion measurements in the human placenta using echo planar imaging at 0.5 T, Magn. Reson. Med. 40 (1998) 467–473.
[138] R.J. Moore, B. Issa, P. Tokarczuk, K.R. Duncan, P. Boulby, P.N. Baker, R.W. Bowtell, B.S. Worthington, I.R. Johnson, P.A. Gowland, In vivo intravoxel incoherent motion measurements in the human placenta using echo-planar imaging at 0.5 T, Magn. Reson. Med. 43 (2000) 295–302.
[139] P.A. Gowland, A. Freeman, B. Issa, P. Boulby, K.R. Duncan, R.J. Moore, P.N. Baker, R.W. Bowtell, I.R. Johnson, B.S. Worthington, In vivo relaxation time measurements in the human placenta using echo planar imaging at 0.5 T, Magn. Reson. Imaging. 16 (1998) 241–247.
[140] H.B. Larsson, T. Fritz-Hansen, E. Rostrup, L. Søndergaard, P. Ring, O. Henriksen, Myocardial perfusion modeling using MRI, Magn. Reson. Med. 35 (1996) 716–726.
[141] L.J. Salomon, N. Siauve, D. Balvay, C.A. Cuénod, C. Vayssettes, A. Luciani, G. Frija, Y. Ville, O. Clément, Placental Perfusion MR Imaging with Contrast Agents in a Mouse Model, Radiology. 235 (2005) 73–80. doi:10.1148/radiol.2351040192.
[142] F. Taillieu, L.J. Salomon, N. Siauve, O. Clément, N. Faye, D. Balvay, C. Vayssettes, G. Frija, Y. Ville, C.A. Cuenod, Placental Perfusion and Permeability: Simultaneous Assessment with Dual-Echo Contrast-enhanced MR Imaging in Mice, Radiology. 241 (2006) 737–745. doi:10.1148/radiol.2413051168.
[143] K.Y. Oh, V.H.J. Roberts, M.C. Schabel, K.L. Grove, M. Woods, A.E. Frias, Gadolinium Chelate Contrast Material in Pregnancy: Fetal Biodistribution in the Nonhuman Primate, Radiology. (2015) 141488. doi:10.1148/radiol.15141488.
[144] A.Z. Khawaja, D.B. Cassidy, J. Al Shakarchi, D.G. McGrogan, N.G. Inston, R.G. Jones, Revisiting the risks of MRI with Gadolinium based contrast agents-review of literature and guidelines, Insights Imaging. 6 (2015) 553–558. doi:10.1007/s13244-015-0420-2.
[145] G. Hervé, A. Jennifer, B. Jean-Paul, F. Nathalie, C. Claire, B. Philippe, Non-clinical Safety Assessment of Gadoterate Meglumine (Dotarem(®)) in Neonatal and Juvenile Rats, Regul. Toxicol. Pharmacol. RTP. (2015). doi:10.1016/j.yrtph.2015.09.018.
[146] D. Bulas, A. Egloff, Benefits and risks of MRI in pregnancy, Semin. Perinatol. 37 (2013) 301–304. doi:10.1053/j.semperi.2013.06.005.
[147] R.D. Kok, M.M. de Vries, A. Heerschap, P.P. van den Berg, Absence of harmful effects of magnetic resonance exposure at 1.5 T in utero during the third trimester of pregnancy: a follow-up study, Magn. Reson. Imaging. 22 (2004) 851–854. doi:10.1016/j.mri.2004.01.047.
[148] G.E. Chalouhi, M. Alison, B. Deloison, R. Thiam, G. Autret, D. Balvay, C.A. Cuenod, O. Clément, L.J. Salomon, N. Siauve, Fetoplacental Oxygenation in

an Intrauterine Growth Restriction Rat Model by Using Blood Oxygen Level-Dependent MR Imaging at 4.7 T, Radiology. 269 (2013) 122–129. doi:10.1148/radiol.13121742.
[149] G.E. Chalouhi, L.J. Salomon, BOLD-MRI to explore the oxygenation of fetal organs and of the placenta, BJOG Int. J. Obstet. Gynaecol. 121 (2014) 1595. doi:10.1111/1471-0528.12805.
[150] S. Sağol, O. Sağol, N. Ozdemir, Stereological quantification of placental villus vascularization and its relation to umbilical artery Doppler flow in intrauterine growth restriction, Prenat. Diagn. 22 (2002) 398–403. doi:10.1002/pd.323.
[151] E. Hafner, M. Metzenbauer, I. Stümpflen, T. Waldhör, Measurement of placental bed vascularization in the first trimester, using 3D-power-Doppler, for the detection of pregnancies at-risk for fetal and maternal complications, Placenta. 34 (2013) 892–898. doi:10.1016/j.placenta.2013.06.303.
[152] P. Kaufmann, S. Black, B. Huppertz, Endovascular trophoblast invasion: implications for the pathogenesis of intrauterine growth retardation and preeclampsia, Biol. Reprod. 69 (2003) 1–7. doi:10.1095/biolreprod.102.014977.
[153] I. Zalud, S. Shaha, Evaluation of the utero-placental circulation by three-dimensional Doppler ultrasound in the second trimester of normal pregnancy, J. Matern. Fetal Neonatal Med. 20 (2007) 299–305. doi:10.1080/14767050601158206.
[154] L.T. Mercé, M.J. Barco, S. Bau, S. Kupesic, A. Kurjak, Assessment of placental vascularization by three-dimensional power Doppler“ vascular biopsy” in normal pregnancies, Croat. Med. J. 46 (2005) 765.
[155] E. Hafner, M. Metzenbauer, I. Stümpflen, T. Waldhör, K. Philipp, First trimester placental and myometrial blood perfusion measured by 3D power Doppler in normal and unfavourable outcome pregnancies, Placenta. 31 (2010) 756–763.
[156] C. Guiot, P. Gaglioti, M. Oberto, E. Piccoli, R. Rosato, T. Todros, Is three-dimensional power Doppler ultrasound useful in the assessment of placental perfusion in normal and growth-restricted pregnancies?, Ultrasound Obstet. Gynecol. 31 (2008) 171–176. doi:10.1002/uog.5212.
[157] L.C.Y. Poon, A. Syngelaki, R. Akolekar, J. Lai, K.H. Nicolaides, Combined screening for preeclampsia and small for gestational age at 11-13 weeks, Fetal Diagn. Ther. 33 (2013) 16–27. doi:10.1159/000341712.
[158] A.M. Vintzileos, C.V. Ananth, First trimester prediction of ischemic placental disease, Semin. Perinatol. 38 (2014) 159–166. doi:10.1053/j.semperi.2014.03.006.
[159] M.W. Donner, E.M. Ramsey, Radioangiographic studies on the dynamics of the blood circulation in the maternal placenta. (Experimental studies on the rhesus monkey), Fortschritte Auf Dem Geb. Röntgenstrahlen Nukl. 104 (1966) 796–808.
[160] P. Kaufmann, U. Bruns, R. Leiser, M. Luckhardt, E. Winterhager, The fetal vascularisation of term human placental villi, Anat. Embryol. (Berl.). 173 (1985) 203–214.
[161] M. Odeh, E. Ophir, O. Maximovsky, V. Grinin, J. Bornstein, Placental volume and three-dimensional power Doppler analysis in prediction of pre-eclampsia and small for gestational age between Week 11 and 13 weeks and 6 days of gestation, Prenat. Diagn. 31 (2011) 367–371. doi:10.1002/pd.2697.

[162] A.O. Odibo, K.R. Goetzinger, K.M. Huster, J.K. Christiansen, L. Odibo, M.G. Tuuli, Placental volume and vascular flow assessed by 3D power Doppler and adverse pregnancy outcomes, Placenta. 32 (2011) 230–234.
[163] N. Bozkurt, A. Başgül Yigiter, H. Gokaslan, Z.N. Kavak, Correlations of fetal-maternal outcomes and first trimester 3-D placental volume/3-D power Doppler calculations, Clin. Exp. Obstet. Gynecol. 37 (2010) 26–28.
[164] E. Hafner, M. Metzenbauer, D. Höfinger, M. Munkel, R. Gassner, K. Schuchter, B. Dillinger-Paller, K. Philipp, Placental growth from the first to the second trimester of pregnancy in SGA-foetuses and pre-eclamptic pregnancies compared to normal foetuses, Placenta. 24 (2003) 336–342.
[165] P. 'er Dar, J. Gebb, L. Reimers, P.S. Bernstein, C. Chazotte, I.R. Merkatz, First-trimester 3-dimensional power Doppler of the uteroplacental circulation space: a potential screening method for preeclampsia, Am. J. Obstet. Gynecol. 203 (2010) 238.e1–7. doi:10.1016/j.ajog.2010.06.006.
[166] J. Costa, H. Rice, C. Cardwell, A. Hunter, S. Ong, An assessment of vascularity and flow intensity of the placenta in normal pregnancy and pre-eclampsia using three-dimensional ultrasound, J. Matern. Fetal Neonatal Med. 23 (2010) 894–899. doi:10.3109/14767051003649862.
[167] C.-Y. Chen, K.-G. Wang, C.-P. Chen, Alteration of vascularization in preeclamptic placentas measured by three-dimensional power Doppler ultrasound, J. Matern. Fetal Neonatal Med. 26 (2013) 1616–1622. doi:10.3109/14767058.2013.793661.
[168] E. Lecarpentier, O. Morel, A. Tarrade, M. Dahirel, M. Bonneau, E. Gayat, D. Evain-brion, P. Chavatte-palmer, V. Tsatsaris, Quantification of utero-placental vascularization in a rabbit model of IUGR with three-dimensional power Doppler angiography, Placenta. 33 (2012) 769–775. doi:10.1016/j.placenta.2012.06.013.
[169] J. Noguchi, K. Hata, H. Tanaka, T. Hata, Placental vascular sonobiopsy using three-dimensional power Doppler ultrasound in normal and growth restricted fetuses, Placenta. 30 (2009) 391–397.
[170] M. Pomorski, M. Zimmer, J. Florjanski, J. Michniewicz, A. Wiatrowski, T. Fuchs, E. Milnerowicz-Nabzdyk, Comparative analysis of placental vasculature and placental volume in normal and IUGR pregnancies with the use of three-dimensional Power Doppler, Arch. Gynecol. Obstet. 285 (2012) 331–337. doi:10.1007/s00404-011-1968-9.
[171] O. Morel, F. Pachy, P. Chavatte-Palmer, M. Bonneau, E. Gayat, P. Laigre, D. Evain-Brion, V. Tsatsaris, Correlation between uteroplacental three-dimensional power doppler indices and true uterine blood flow: evaluation in a pregnant sheep model, Ultrasound Obstet Gynecol. 36 (2010) 635–640.
[172] N.J. Raine-Fenning, N.M. Nordin, K.V. Ramnarine, B.K. Campbell, J.S. Clewes, A. Perkins, I.R. Johnson, Evaluation of the effect of machine settings on quantitative three-dimensional power Doppler angiography: an in-vitro flow phantom experiment, Ultrasound Obstet. Gynecol. 32 (2008) 551–559. doi:10.1002/uog.6138.
[173] M.J.N.C. Schulten-Wijman, P.C. Struijk, C. Brezinka, N. De Jong, E.A.P. Steegers, Evaluation of volume vascularization index and flow index: a phantom study, Ultrasound Obstet. Gynecol. 32 (2008) 560–564. doi:10.1002/uog.6112.
[174] E. Hafner, M. Metzenbauer, B. Dillinger-Paller, D. Hoefinger, K. Schuchter, H. Sommer-Wagner, K. Philipp, Correlation of first trimester placental volume

and second trimester uterine artery Doppler flow, Placenta. 22 (2001) 729–734. doi:10.1053/plac.2001.0721.
[175] G. Rizzo, A. Capponi, O. Cavicchioni, M. Vendola, D. Arduini, First trimester uterine Doppler and three-dimensional ultrasound placental volume calculation in predicting pre-eclampsia, Eur. J. Obstet. Gynecol. Reprod. Biol. 138 (2008) 147–151. doi:10.1016/j.ejogrb.2007.08.015.
[176] C.F.S. de Paula, R. Ruano, J. a. D.B. Campos, M. Zugaib, Quantitative analysis of placental vasculature by three-dimensional power Doppler ultrasonography in normal pregnancies from 12 to 40 weeks of gestation, Placenta. 30 (2009) 142–148. doi:10.1016/j.placenta.2008.11.010.
[177] G. Rizzo, A. Capponi, M.E. Pietrolucci, D. Arduini, Effects of maternal cigarette smoking on placental volume and vascularization measured by 3-dimensional power Doppler ultrasonography at 11+0 to 13+6 weeks of gestation, Am. J. Obstet. Gynecol. 200 (2009) 415.e1–415.e5. doi:10.1016/j.ajog.2008.10.041.
[178] L.T. Mercé, M.J. Barco, J.L. Alcázar, R. Sabatel, J. Troyano, Intervillous and uteroplacental circulation in normal early pregnancy and early pregnancy loss assessed by 3-dimensional power Doppler angiography, Am. J. Obstet. Gynecol. 200 (2009) 315.e1–315.e8. doi:10.1016/j.ajog.2008.10.020.
[179] G. Rizzo, A. Capponi, O. Cavicchioni, M. Vendola, D. Arduini, Placental vascularization measured by three-dimensional power Doppler ultrasound at 11 to 13 + 6 weeks' gestation in normal and aneuploid fetuses, Ultrasound Obstet. Gynecol. 30 (2007) 259–262. doi:10.1002/uog.4092.
[180] E.A. Júnior, L. M., M. Nardozza, P.M. Nowak, L.C. Rolo, H.A.G. Filho, A.F. Moron, Three-dimensional power Doppler placental vascularisation indices in early pregnancy: A pilot study, J. Obstet. Gynaecol. 31 (2011) 283–285. doi:10.3109/01443615.2011.558647.
[181] J. Sanderson, L. Wu, A. Mahajan, N. Meriki, A. Henry, A.W. Welsh, Selection of the sub-noise gain level for acquisition of VOCAL data sets: a reliability study, Ultrasound Med. Biol. 40 (2014) 562–567. doi:10.1016/j.ultrasmedbio.2013.09.004.
[182] J. Duan, A.-C. Chabot-Lecoanet, E. Perdriolle-Galet, C. Christov, G. Hossu, A. Cherifi, O. Morel, Utero-placental vascularisation in normal and preeclamptic and intra-uterine growth restriction pregnancies: third trimester quantification using 3D power Doppler with comparison to placental vascular morphology (EVUPA): a prospective controlled study, BMJ Open. 6 (2016) e009909. doi:10.1136/bmjopen-2015-009909.
[183] T.M. Mayhew, G.J. Burton, Methodological problems in placental morphometry: apologia for the use of stereology based on sound sampling practice, Placenta. 9 (1988) 565–581.
[184] A.J. Baddeley, H.J. Gundersen, L.M. Cruz-Orive, Estimation of surface area from vertical sections, J. Microsc. 142 (1986) 259–276.
[185] I. Desguerre, M. Mayer, F. Leturcq, J.-P. Barbet, R.K. Gherardi, C. Christov, Endomysial Fibrosis in Duchenne Muscular Dystrophy: A Marker of Poor Outcome Associated With Macrophage Alternative Activation, J. Neuropathol. Exp. Neurol. 68 (2009) 762–773. doi:10.1097/NEN.0b013e3181aa31c2.
[186] N.J. Raine-Fenning, A.W. Welsh, N.W. Jones, G. Bugg, Methodological considerations for the correct application of quantitative three-dimensional power Doppler angiography, Ultrasound Obstet. Gynecol. 32 (2008) 115–117.

[187] T.M. Mayhew, G.J. Burton, Stereology and its impact on our understanding of human placental functional morphology, Microsc. Res. Tech. 38 (1997) 195–205. doi:10.1002/(SICI)1097-0029(19970701/15)38:1/2<195::AID-JEMT20>3.0.CO;2-J.
[188] P. Kaufmann, U. Bruns, R. Leiser, M. Luckhardt, E. Winterhager, The fetal vascularisation of term human placental villi, Anat. Embryol. (Berl.). 173 (1985) 203–214.
[189] S. Demers, M. Girard, S. Roberge, A. Tétu, Y. Giguère, J.-C. Forest, E. Bujold, First-Trimester Placental and Myometrial Blood Perfusion Measured by Three-Dimensional Power Doppler in Preeclampsia, Am. J. Perinatol. (2015). doi:10.1055/s-0034-1396686.
[190] P. Chavatte-Palmer, M. Guillomot, Comparative implantation and placentation, Gynecol. Obstet. Invest. 64 (2007) 166–174. doi:10.1159/000101742.
[191] J.P. Pelage, A. Laurent, M. Bonneau, M. Wassef, R. Rymer, J.J. Merland, Arterial blood supply to the uterus in nonpregnant sheep: a pertinent model for clinical practice?, Invest. Radiol. 36 (2001) 721–725.
[192] J.-P. Pelage, A. Laurent, M. Wassef, M. Bonneau, D. Germain, R. Rymer, P. Flaud, J. Martal, J.-J. Merland, Uterine artery embolization in sheep: comparison of acute effects with polyvinyl alcohol particles and calibrated microspheres, Radiology. 224 (2002) 436–445. doi:10.1148/radiol.2242010847.
[193] Rotterdam ESHRE/ASRM-Sponsored PCOS consensus workshop group, Revised 2003 consensus on diagnostic criteria and long-term health risks related to polycystic ovary syndrome (PCOS), Hum. Reprod. Oxf. Engl. 19 (2004) 41–47.
[194] C.M. Boomsma, M.J.C. Eijkemans, E.G. Hughes, G.H.A. Visser, B.C.J.M. Fauser, N.S. Macklon, A meta-analysis of pregnancy outcomes in women with polycystic ovary syndrome, Hum. Reprod. Update. 12 (2006) 673–683. doi:10.1093/humupd/dml036.
[195] T. Sir-Petermann, M. Maliqueo, B. Angel, H.E. Lara, F. Pérez-Bravo, S.E. Recabarren, Maternal serum androgens in pregnant women with polycystic ovarian syndrome: possible implications in prenatal androgenization, Hum. Reprod. Oxf. Engl. 17 (2002) 2573–2579.
[196] S. Palomba, R. Marotta, A. Di Cello, T. Russo, A. Falbo, F. Orio, A. Tolino, F. Zullo, R. Esposito, G.B. La Sala, Pervasive developmental disorders in children of hyperandrogenic women with polycystic ovary syndrome: a longitudinal case-control study, Clin. Endocrinol. (Oxf.). 77 (2012) 898–904. doi:10.1111/j.1365-2265.2012.04443.x.
[197] D.A. Dumesic, D.H. Abbott, V. Padmanabhan, Polycystic ovary syndrome and its developmental origins, Rev. Endocr. Metab. Disord. 8 (2007) 127–141. doi:10.1007/s11154-007-9046-0.
[198] R.L. Rosenfield, Clinical review: Identifying children at risk for polycystic ovary syndrome, J. Clin. Endocrinol. Metab. 92 (2007) 787–796. doi:10.1210/jc.2006-2012.
[199] D.H. Abbott, D.K. Barnett, C.M. Bruns, D.A. Dumesic, Androgen excess fetal programming of female reproduction: a developmental aetiology for polycystic ovary syndrome?, Hum. Reprod. Update. 11 (2005) 357–374. doi:10.1093/humupd/dmi013.

[200] V. Padmanabhan, A. Veiga-Lopez, Sheep models of polycystic ovary syndrome phenotype, Mol. Cell. Endocrinol. (2012). doi:10.1016/j.mce.2012.10.005.
[201] T. Steckler, J.R. Wang, F.F. Bartol, S.K. Roy, V. Padmanabhan, Fetal programming: Prenatal testosterone treatment causes intrauterine growth retardation, reduces ovarian reserve and increases ovarian follicular recruitment, Endocrinology. 146 (2005) 3185–3193. doi:10.1210/en.2004-1444.
[202] M. Manikkam, E.J. Crespi, D.D. Doop, C. Herkimer, J.S. Lee, S. Yu, M.B. Brown, D.L. Foster, V. Padmanabhan, Fetal programming: prenatal testosterone excess leads to fetal growth retardation and postnatal catch-up growth in sheep, Endocrinology. 145 (2004) 790–798. doi:10.1210/en.2003-0478.
[203] A. Veiga-Lopez, J.S. Lee, V. Padmanabhan, Developmental programming: insulin sensitizer treatment improves reproductive function in prenatal testosterone-treated female sheep, Endocrinology. 151 (2010) 4007–4017. doi:10.1210/en.2010-0124.
[204] R.F. McGivern, Low birthweight in rats induced by prenatal exposure to testosterone combined with alcohol, pair-feeding, or stress, Teratology. 40 (1989) 335–338. doi:10.1002/tera.1420400405.
[205] L.P. Reynolds, P.P. Borowicz, K.A. Vonnahme, M.L. Johnson, A.T. Grazul-Bilska, J.M. Wallace, J.S. Caton, D.A. Redmer, Animal models of placental angiogenesis, Placenta. 26 (2005) 689–708. doi:10.1016/j.placenta.2004.11.010.
[206] J.S. Abramowicz, E. Sheiner, Ultrasound of the placenta: a systematic approach. Part II: functional assessment (Doppler), Placenta. 29 (2008) 921–929.
[207] O. Luria, O. Barnea, J. Shalev, J. Barkat, M. Kovo, A. Golan, J. Bar, Two-dimensional and three-dimensional Doppler assessment of fetal growth restriction with different severity and onset, Prenat. Diagn. 32 (2012) 1174–1180. doi:10.1002/pd.3980.
[208] G. Rizzo, A. Capponi, M.E. Pietrolucci, E. Aiello, D. Arduini, First trimester placental volume and three dimensional power doppler ultrasonography in type I diabetic pregnancies, Prenat. Diagn. 32 (2012) 480–484. doi:10.1002/pd.3848.
[209] Nutrient Requirements of Small Ruminants: Sheep, Goats, Cervids, and New World Camelids, The national academies press, 2007.
[210] I. Vatnick, P.A. Schoknecht, R. Darrigrand, A.W. Bell, Growth and metabolism of the placenta after unilateral fetectomy in twin pregnant ewes, J. Dev. Physiol. 15 (1991) 351–356.
[211] J. Heliopoulos, K. Vadikolias, P. Mitsias, D. Artemis, G. Tripsianis, C. Piperidou, N. Artemis, A three-dimensional ultrasonographic quantitative analysis of non-ulcerated carotid plaque morphology in symptomatic and asymptomatic carotid stenosis, Atherosclerosis. 198 (2008) 129–135. doi:10.1016/j.atherosclerosis.2007.11.036.
[212] E.M. Beckett, O. Astapova, T.L. Steckler, A. Veiga-Lopez, V. Padmanabhan, Developmental programing: impact of testosterone on placental differentiation, Reprod. Camb. Engl. 148 (2014) 199–209. doi:10.1530/REP-14-0055.
[213] S. Guerriero, M. Pilloni, J.L. Alcazar, F. Sedda, S. Ajossa, V. Mais, G.B. Melis, L. Saba, Tissue characterization using mean gray value analysis in deep

infiltrating endometriosis, Ultrasound Obstet. Gynecol. 41 (2013) 459–464. doi:10.1002/uog.12292.
[214] G.J. Burton, Review article. Placental uptake of maternal erythrocytes: a comparative study, Placenta. 3 (1982) 407–434.
[215] T. Sir-Petermann, C. Hitchsfeld, M. Maliqueo, E. Codner, B. Echiburú, R. Gazitúa, S. Recabarren, F. Cassorla, Birth weight in offspring of mothers with polycystic ovarian syndrome, Hum. Reprod. Oxf. Engl. 20 (2005) 2122–2126. doi:10.1093/humrep/dei009.
[216] A.T. Hattersley, F. Beards, E. Ballantyne, M. Appleton, R. Harvey, S. Ellard, Mutations in the glucokinase gene of the fetus result in reduced birth weight, Nat. Genet. 19 (1998) 268–270. doi:10.1038/953.
[217] M. Maliqueo, H.E. Lara, F. Sánchez, B. Echiburú, N. Crisosto, T. Sir-Petermann, Placental steroidogenesis in pregnant women with polycystic ovary syndrome, Eur. J. Obstet. Gynecol. Reprod. Biol. 166 (2013) 151–155. doi:10.1016/j.ejogrb.2012.10.015.
[218] M. Sun, M. Maliqueo, A. Benrick, J. Johansson, R. Shao, L. Hou, T. Jansson, X. Wu, E. Stener-Victorin, Maternal androgen excess reduces placental and fetal weights, increases placental steroidogenesis, and leads to long-term health effects in their female offspring, Am. J. Physiol. Endocrinol. Metab. 303 (2012) E1373–1385. doi:10.1152/ajpendo.00421.2012.
[219] A. Veiga-Lopez, T.L. Steckler, D.H. Abbott, K.B. Welch, P.S. MohanKumar, D.J. Phillips, K. Refsal, V. Padmanabhan, Developmental programming: impact of excess prenatal testosterone on intrauterine fetal endocrine milieu and growth in sheep, Biol. Reprod. 84 (2011) 87–96. doi:10.1095/biolreprod.110.086686.
[220] J. Luther, J. Milne, R. Aitken, M. Matsuzaki, L. Reynolds, D. Redmer, J. Wallace, Placental growth, angiogenic gene expression, and vascular development in undernourished adolescent sheep, Biol. Reprod. 77 (2007) 351–357. doi:10.1095/biolreprod.107.061457.
[221] G. Alexander, Studies On The Placenta of the Sheep (Ovis Aries L.). Placental Size, J. Reprod. Fertil. 7 (1964) 289–305.
[222] L. Penninga, L.D. Longo, Ovine placentome morphology: effect of high altitude, long-term hypoxia, Placenta. 19 (1998) 187–193.
[223] J.C. Osgerby, D.C. Wathes, D. Howard, T.S. Gadd, The effect of maternal undernutrition on the placental growth trajectory and the uterine insulin-like growth factor axis in the pregnant ewe, J. Endocrinol. 182 (2004) 89–103.
[224] P. Khatri, B. Hoffmann, G. Schuler, Androgen receptor is widely expressed in bovine placentomes and up-regulated during differentiation of bovine trophoblast giant cells, Placenta. 34 (2013) 416–423. doi:10.1016/j.placenta.2013.01.018.
[225] L. Cronier, J. Guibourdenche, C. Niger, A. MalassinÉ, Oestradiol Stimulates Morphological and Functional Differentiation of Human Villous Cytotrophoblast, Placenta. 20 (1999) 669–676. doi:10.1053/plac.1999.0423.
[226] C.M. Dwyer, S.K. Calvert, M. Farish, J. Donbavand, H.E. Pickup, Breed, litter and parity effects on placental weight and placentome number, and consequences for the neonatal behaviour of the lamb, Theriogenology. 63 (2005) 1092–1110. doi:10.1016/j.theriogenology.2004.06.003.
[227] M. Dodic, T. Abouantoun, A. O'Connor, E.M. Wintour, K.M. Moritz, Programming effects of short prenatal exposure to dexamethasone in sheep, Hypertension. 40 (2002) 729–734.

[228] K.M. Voegtline, K.A. Costigan, K.T. Kivlighan, J.L. Henderson, J.A. DiPietro, Sex-specific associations of maternal prenatal testosterone levels with birth weight and weight gain in infancy, J. Dev. Orig. Health Dis. 4 (2013) 280–284. doi:10.1017/S2040174413000135.
[229] S. Palomba, A. Falbo, T. Russo, L. Battista, A. Tolino, F. Orio, F. Zullo, Uterine blood flow in pregnant patients with polycystic ovary syndrome: relationships with clinical outcomes, BJOG Int. J. Obstet. Gynaecol. 117 (2010) 711–721. doi:10.1111/j.1471-0528.2010.02525.x.
[230] P. Lam, I. Johnson, N. Raine-Fenning, Endometrial blood flow is impaired in women with polycystic ovarian syndrome who are clinically hyperandrogenic, Ultrasound Obstet. Gynecol. 34 (2009) 326–334. doi:10.1002/uog.7314.
[231] L.P. Reynolds, J.S. Caton, D.A. Redmer, A.T. Grazul-Bilska, K.A. Vonnahme, P.P. Borowicz, J.S. Luther, J.M. Wallace, G. Wu, T.E. Spencer, Evidence for altered placental blood flow and vascularity in compromised pregnancies, J Physiol. 572 (2006) 51–58. doi:10.1113/jphysiol.2005.104430.
[232] K.A. Vonnahme, W.J. Arndt, M.L. Johnson, P.P. Borowicz, L.P. Reynolds, Effect of morphology on placentome size, vascularity, and vasoreactivity in late pregnant sheep, Biol. Reprod. 79 (2008) 976–982. doi:10.1095/biolreprod.108.070748.
[233] G. Tanguy, H.J. Thoumsin, J.R. Zorn, L. Cedard, DHEA-S-loading test in cases of intrauterine growth retardation: relationship between the pattern of the maternal plasma metabolites and the fetoplacental dysfunction, Gynecol. Obstet. Invest. 12 (1981) 305–316.
[234] L.P. Reynolds, J.D. Kirsch, K.C. Kraft, D.A. Redmer, Time-course of the uterine response to estradiol-17beta in ovariectomized ewes: expression of angiogenic factors, Biol. Reprod. 59 (1998) 613–620.
[235] L.P. Reynolds, J.D. Kirsch, K.C. Kraft, D.L. Knutson, W.J. McClaflin, D.A. Redmer, Time-course of the uterine response to estradiol-17beta in ovariectomized ewes: uterine growth and microvascular development, Biol. Reprod. 59 (1998) 606–612.
[236] L.P. Reynolds, P.P. Borowicz, J.S. Caton, K.A. Vonnahme, J.S. Luther, C.J. Hammer, K.R. Maddock Carlin, A.T. Grazul-Bilska, D.A. Redmer, Developmental programming: the concept, large animal models, and the key role of uteroplacental vascular development, J. Anim. Sci. 88 (2010) E61–72. doi:10.2527/jas.2009-2359.
[237] J.M. Wallace, J.S. Milne, M. Matsuzaki, R.P. Aitken, Serial measurement of uterine blood flow from mid to late gestation in growth restricted pregnancies induced by overnourishing adolescent sheep dams, Placenta. 29 (2008) 718–724. doi:10.1016/j.placenta.2008.05.006.
[238] V.L. Clifton, Review: Sex and the human placenta: mediating differential strategies of fetal growth and survival, Placenta. 31 Suppl (2010) S33–39. doi:10.1016/j.placenta.2009.11.010.
[239] J.W. Ward, A.J. Forhead, F.B.P. Wooding, A.L. Fowden, Functional significance and cortisol dependence of the gross morphology of ovine placentomes during late gestation, Biol. Reprod. 74 (2006) 137–145. doi:10.1095/biolreprod.105.046342.
[240] I. Cetin, S. Ronzoni, A.M. Marconi, G. Perugino, C. Corbetta, F.C. Battaglia, G. Pardi, Maternal concentrations and fetal-maternal concentration differences of plasma amino acids in normal and intrauterine growth-restricted pregnancies, Am. J. Obstet. Gynecol. 174 (1996) 1575–1583.

[241] I. Cetin, C. Corbetta, L.P. Sereni, A.M. Marconi, P. Bozzetti, G. Pardi, F.C. Battaglia, Umbilical amino acid concentrations in normal and growth-retarded fetuses sampled in utero by cordocentesis, Am. J. Obstet. Gynecol. 162 (1990) 253–261.
[242] M. Desforges, L. Parsons, M. Westwood, C.P. Sibley, S.L. Greenwood, Taurine transport in human placental trophoblast is important for regulation of cell differentiation and survival, Cell Death Dis. 4 (2013) e559. doi:10.1038/cddis.2013.81.
[243] N. Jansson, J. Pettersson, A. Haafiz, A. Ericsson, I. Palmberg, M. Tranberg, V. Ganapathy, T.L. Powell, T. Jansson, Down-regulation of placental transport of amino acids precedes the development of intrauterine growth restriction in rats fed a low protein diet, J. Physiol. 576 (2006) 935–946. doi:10.1113/jphysiol.2006.116509.
[244] K. Sathishkumar, R. Elkins, V. Chinnathambi, H. Gao, G.D.V. Hankins, C. Yallampalli, Prenatal testosterone-induced fetal growth restriction is associated with down-regulation of rat placental amino acid transport, Reprod. Biol. Endocrinol. RBE. 9 (2011) 110. doi:10.1186/1477-7827-9-110.
[245] E.J. Crespi, T.L. Steckler, P.S. Mohankumar, V. Padmanabhan, Prenatal exposure to excess testosterone modifies the developmental trajectory of the insulin-like growth factor system in female sheep, J Physiol. 572 (2006) 119–130. doi:10.1113/jphysiol.2005.103929.
[246] V.K. Han, A.M. Carter, Spatial and temporal patterns of expression of messenger RNA for insulin-like growth factors and their binding proteins in the placenta of man and laboratory animals, Placenta. 21 (2000) 289–305. doi:10.1053/plac.1999.0498.
[247] T.S. Reynolds, K.R. Stevenson, D.C. Wathes, Pregnancy-specific alterations in the expression of the insulin-like growth factor system during early placental development in the ewe, Endocrinology. 138 (1997) 886–897.
[248] P.I. Karl, Insulin-like growth factor-1 stimulates amino acid uptake by the cultured human placental trophoblast, J. Cell. Physiol. 165 (1995) 83–88. doi:10.1002/jcp.1041650111.
[249] J. Fang, D. Mao, C.H. Smith, M.E. Fant, IGF regulation of neutral amino acid transport in the BeWo choriocarcinoma cell line (b30 clone): evidence for MAP kinase-dependent and MAP kinase-independent mechanisms, Growth Horm. IGF Res. 16 (2006) 318–325. doi:10.1016/j.ghir.2006.08.002.
[250] A. Takenaka, K. Komori, T. Morishita, S.I. Takahashi, T. Hidaka, T. Noguchi, Amino acid regulation of gene transcription of rat insulin-like growth factor-binding protein-1, J. Endocrinol. 164 (2000) R11–16.
[251] J.A. Wali, H.A. de Boo, J.G.B. Derraik, H.H. Phua, M.H. Oliver, F.H. Bloomfield, J.E. Harding, Weekly intra-amniotic IGF-1 treatment increases growth of growth-restricted ovine fetuses and up-regulates placental amino acid transporters, PloS One. 7 (2012) e37899. doi:10.1371/journal.pone.0037899.
[252] R. Kaur Anand, U. Kanwar, S. Nath Sanyal, Characteristics of glucose transport across the microvillous membranes of human term placenta, Nutr. Hosp. 21 (2006) 38–46.
[253] H.N. Jones, T. Crombleholme, M. Habli, Adenoviral-Mediated Placental Gene Transfer of IGF-1 Corrects Placental Insufficiency via Enhanced Placental Glucose Transport Mechanisms, PloS One. 8 (2013) e74632. doi:10.1371/journal.pone.0074632.

[254] E.M. Ramsey, Maternal and foetal circulation of the placenta, Ir. J. Med. Sci. 140 (1971) 151–168.
[255] I.A. Brosens, W.B. Robertson, H.G. Dixon, The role of the spiral arteries in the pathogenesis of pre-eclampsia, J. Pathol. 101 (1970) Pvi.
[256] J. Hustin, J.P. Schaaps, Echographic [corrected] and anatomic studies of the maternotrophoblastic border during the first trimester of pregnancy, Am. J. Obstet. Gynecol. 157 (1987) 162–168.
[257] Y. Dong, W.-P. Wang, Y.-H. Gan, B.-J. Huang, H. Ding, Radiofrequency ablation guided by contrast-enhanced ultrasound for hepatic malignancies: Preliminary results, Clin. Radiol. (2014). doi:10.1016/j.crad.2014.06.016.
[258] A.F. Badea, A. Tamas-Szora, S. Clichici, M. Socaciu, A.F. Tăbăran, G. Băciut, C. Cătoi, A. Mureşan, M. Buruian, R. Badea, Contrast enhanced ultrasonography (CEUS) in the characterization of tumor microcirculation. Validation of the procedure in the animal experimental model, Med. Ultrason. 15 (2013) 85–94.
[259] M. De Santis, G. Straface, A.F. Cavaliere, B. Carducci, A. Caruso, Gadolinium periconceptional exposure: pregnancy and neonatal outcome, Acta Obstet. Gynecol. Scand. 86 (2007) 99–101. doi:10.1080/00016340600804639.
[260] D.R. Morel, I. Schwieger, L. Hohn, J. Terrettaz, J.B. Llull, Y.A. Cornioley, M. Schneider, Human pharmacokinetics and safety evaluation of SonoVue, a new contrast agent for ultrasound imaging, Invest. Radiol. 35 (2000) 80–85.
[261] D. Bokor, J.B. Chambers, P.J. Rees, T.G. Mant, F. Luzzani, A. Spinazzi, Clinical safety of SonoVue, a new contrast agent for ultrasound imaging, in healthy volunteers and in patients with chronic obstructive pulmonary disease, Invest. Radiol. 36 (2001) 104–109.
[262] F. Piscaglia, L. Bolondi, Italian Society for Ultrasound in Medicine and Biology (SIUMB) Study Group on Ultrasound Contrast Agents, The safety of Sonovue in abdominal applications: retrospective analysis of 23188 investigations, Ultrasound Med. Biol. 32 (2006) 1369–1375. doi:10.1016/j.ultrasmedbio.2006.05.031.
[263] U.P. Schmiedl, K. Komarniski, T.C. Winter, J.A. Luna, D.R. Cyr, G. Ruppenthal, R. Schlief, Assessment of fetal and placental blood flow in primates using contrast enhanced ultrasonography, J. Ultrasound Med. Off. J. Am. Inst. Ultrasound Med. 17 (1998) 75–80; discussion 81–82.
[264] J.R. Shapiro, F. Xie, R.S. Meltzer, Myocardial contrast two-dimensional echocardiography: dose-myocardial effect relations of intracoronary microbubbles, J. Am. Coll. Cardiol. 12 (1988) 765–771.
[265] N. Ragavendra, A.F. Tarantal, Intervillous blood flow in the third trimester gravid rhesus monkey (Macaca mulatta): use of sonographic contrast agent and harmonic imaging, Placenta. 22 (2001) 200–205. doi:10.1053/plac.2000.0605.
[266] M.R. Ordén, S. Gudmundsson, P. Kirkinen, Intravascular ultrasound contrast agent: an aid in imaging intervillous blood flow?, Placenta. 20 (1999) 235–240. doi:10.1053/plac.1998.0369.
[267] M.R. Ordén, M. Leinonen, P. Kirkinen, Contrast-enhanced ultrasonography of uteroplacental circulation does not evoke harmful CTG changes or perinatal events, Fetal Diagn. Ther. 15 (2000) 139–145. doi:20993.
[268] M.L. Denbow, A.W. Welsh, M.J. Taylor, M.J. Blomley, D.O. Cosgrove, N.M. Fisk, Twin fetuses: intravascular microbubble US contrast agent administration--early experience, Radiology. 214 (2000) 724–728.

[269] P. Kirkinen, H.L. Helin-Martikainen, R. Vanninen, K. Partanen, Placenta accreta: imaging by gray-scale and contrast-enhanced color Doppler sonography and magnetic resonance imaging, J. Clin. Ultrasound JCU. 26 (1998) 90–94.
[270] F. Crovetto, F. Figueras, S. Triunfo, F. Crispi, V. Rodriguez-Sureda, C. Dominguez, E. Llurba, E. Gratacós, First trimester screening for early and late preeclampsia based on maternal characteristics, biophysical parameters, and angiogenic factors, Prenat. Diagn. 35 (2015) 183–191. doi:10.1002/pd.4519.
[271] P.I. Gómez-Arriaga, I. Herraiz, E.A. López-Jiménez, D. Escribano, B. Denk, A. Galindo, Uterine artery Doppler and sFlt-1/PlGF ratio: prognostic value in early-onset pre-eclampsia, Ultrasound Obstet. Gynecol. 43 (2014) 525–532. doi:10.1002/uog.13224.
[272] H. Zeisler, E. Llurba, F. Chantraine, M. Vatish, A.C. Staff, M. Sennström, M. Olovsson, S.P. Brennecke, H. Stepan, D. Allegranza, P. Dilba, M. Schoedl, M. Hund, S. Verlohren, Predictive Value of the sFlt-1:PlGF Ratio in Women with Suspected Preeclampsia, N. Engl. J. Med. 374 (2016) 13–22. doi:10.1056/NEJMoa1414838.
[273] R. Callec, C. Lamy, E. Perdriolle-Galet, C. Patte, B. Heude, O. Morel, EDEN Mother-Child Cohort Study Group, Impact on obstetric outcome of third-trimester screening for small-for-gestational-age fetuses, Ultrasound Obstet. Gynecol. 46 (2015) 216–220. doi:10.1002/uog.14755.
[274] P. Chavatte-Palmer, O. Morel, F. Pachy, V. Tsatsaris, M. Bonneau, Animal Models of Intrauterine Growth Retardation of Vascular Origin, Bull. Acad. Veterinaire Fr. 161 (2008) 461–466.
[275] D.J. Carr, R.P. Aitken, J.S. Milne, A.L. David, J.M. Wallace, Fetoplacental biometry and umbilical artery Doppler velocimetry in the overnourished adolescent model of fetal growth restriction, Am. J. Obstet. Gynecol. 207 (2012) 141.e6–15. doi:10.1016/j.ajog.2012.05.008.
[276] S. Aimot-Macron, L.J. Salomon, B. Deloison, R. Thiam, C.A. Cuenod, O. Clement, N. Siauve, In vivo MRI assessment of placental and foetal oxygenation changes in a rat model of growth restriction using blood oxygen level-dependent (BOLD) magnetic resonance imaging, Eur. Radiol. 23 (2013) 1335–1342. doi:10.1007/s00330-012-2712-y.
[277] L.J. Salomon, N. Siauve, F. Taillieu, D. Balvay, L'IRM fonctionnelle pour l'étude de la fonction placentaire Aujourd'hui chez la souris, demain chez l'homme?, J Gynecol Obstet Biol Reprod. 34 (2005) 666–673.
[278] T.L. Steckler, E.K. Roberts, D.D. Doop, T.M. Lee, V. Padmanabhan, Developmental programming in sheep: Administration of testosterone during 60-90 days of pregnancy reduces breeding success and pregnancy outcome, Theriogenology. 67 (2007) 459–467. doi:10.1016/j.theriogenology.2006.08.010.
[279] L.E. Kjerulff, L. Sanchez-Ramos, D. Duffy, Pregnancy outcomes in women with polycystic ovary syndrome: a metaanalysis, Am. J. Obstet. Gynecol. 204 (2011) 558.e1–6. doi:10.1016/j.ajog.2011.03.021.
[280] G. Rizzo, E. Silvestri, A. Capponi, F. Servadei, M.E. Pietrolucci, A. Capece, R. Pisa, D. Arduini, Histomorphometric characteristics of first trimester chorionic villi in pregnancies with low serum pregnancy-associated plasma protein-A levels: relationship with placental three-dimensional power doppler ultrasonographic vascularization, J. Matern. Fetal Neonatal Med. 24 (2011) 253–257. doi:10.3109/14767058.2010.482627.

[281] J. Yang, L.X. Yu, M.Y. Rennie, J.G. Sled, R.M. Henkelman, Comparative structural and hemodynamic analysis of vascular trees, Am. J. Physiol. Heart Circ. Physiol. 298 (2010) H1249–1259. doi:10.1152/ajpheart.00363.2009.
[282] A.S. Rasmussen, H. Lauridsen, C. Laustsen, B.G. Jensen, S.F. Pedersen, L. Uhrenholt, L.W.T. Boel, N. Uldbjerg, T. Wang, M. Pedersen, High-resolution ex vivo magnetic resonance angiography: a feasibility study on biological and medical tissues, BMC Physiol. 10 (2010) 3. doi:10.1186/1472-6793-10-3.

## Résumé

Quantification de la vascularisation de l'unité utéro-placentaire par Doppler 3D. *Évaluation clinique et expérimentale*

Les pathologies vasculaires placentaires (PVP), prééclampsie (PE) et retard de croissance intra-utérin (RCIU), sont une des causes majeures de morbidité et mortalité maternelles et périnatales dans les pays développés. Un défaut de vascularisation utéro-placentaire est présent dans ces deux pathologies. Le Doppler énergie 3D (3DPD) est un outil facile à utiliser en clinique, les indices quantitatifs calculés à partir de volume utéro-placentaire semblent prometteurs pour dépistage de la PE. Le but principal de cette thèse est d'évaluer cette technique sur le plan de sa valeur discriminative entre situation physiologique et pathologique, ainsi que sur le plan de ses limites techniques en clinique et sur modèles animaux.

La performance des indices 3DPD au 1er trimestre pour dépister la PE et/ou RCIU a été étudiée dans une étude prospective multicentrique. Une évaluation de la corrélation entre les indices 3DPD et les indices morphométrique a été ensuite réalisée chez les femmes enceintes à la fin de grossesse. Une corrélation entre le phénotype des villosités placentaire et la qualité de la perfusion placentaire a été mise en évidence. A la fin, l'intérêt de la technique a été démontré dans un modèle de RCIU chez brebis gestante.

Mot clés : unité utéro-placentaire, Doppler énergie 3D, Prééclampsie, RCIU, modèle animal

Quantification of utero-placental unit vascularization by 3D Doppler. *Clinical and experimental evaluation*

Placental vascular pathologies (PVP), preeclampsia (PE) and intra uterine growth restriction (IUGR), are a major cause of maternal and perinatal morbidity and mortality in developed countries. A default of utero-placental vascularization is present in these two pathologies. 3D Power Doppler (3DPD) is an easy tool to use in clinic, its quantitative indices calculated from obtained utero-placental volume seem promising for PE prediction. The major objective of this thesis was to evaluate the discriminative value of this technique between physiological and pathological situations, as well as its limitations in clinical and animal models.

The screening performance of PE and/or IUGR by 3DPD indices in the first trimester was studied in a prospective multicenter study. An evaluation of the correlation between 3DPD indices and morphometric indices was then carried out among pregnant women at term. At the end, the interest of the technique was demonstrated in an ewe model of IUGR (treated with testosterone).
Key words: utero-placental unit, 3D Power Doppler, Preeclampsie, IUGR, animal model