UNIVERSITÉ PARIS-SUD 11

ECOLE DOCTORALE :

INNOVATION THÉRAPEUTIQUE : DU FONDAMENTAL A L'APPLIQUÉ

PÔLE : PHYSIOPATHOLOGIE MOLECULAIRE ET CELLULAIRE

DISCIPLINE :
PHYSIOPATHOLOGIE CELLULAIRE ET MOLÉCULAIRE

ANNÉE 2014 - 2015 SÉRIE DOCTORAT N° 1329

THÈSE DE DOCTORAT
soutenue le 17/06/2015

par

Benoît RANCHOUX

Nouveaux aspects cellulaires et moléculaires du remodelage vasculaire pulmonaire dans l'HTAP

Directeur de thèse :	Dr Sylvia COHEN-KAMINSKY	Directeur de Recherche (Inserm U999)
Co-directeur de thèse :	Dr Frédéric PERROS	Chargé de Recherche (Inserm U999)

Composition du jury :

Président du jury :	Pr Marc HUMBERT	PU-PH (Hôpital de Bicêtre)
Rapporteurs :	Pr Luc MOUTHON	PU-PH (Hôpital Cochin)
	Dr Rozenn QUARCK	Chercheur (Katholieke Universiteit Leuven)
Examinateurs :	Pr Sébastien BONNET	Professeur agrégé (Université Laval)
	Dr Abdellatif ELM'SELMI	Professeur (Ecole de Biologie Industrielle)

RESUME

L'hypertension artérielle pulmonaire (HTAP) est une maladie rare caractérisée par un remodelage des artères pré-capillaires pulmonaires lié à une dysfonction des cellules endothéliales (CE) conduisant à une prolifération cellulaire vasculaire. Cette prolifération conduit à une obstruction progressive du lit artériel et à l'augmentation des résistances vasculaires. L'hypertension pulmonaire (HTP) qui en résulte provoque une hypertrophie du ventricule droit aboutissant à la défaillance cardiaque et à la mort du patient. Actuellement le seul recours possible est la transplantation pulmonaire. Les mécanismes responsables de ce remodelage vasculaire sont encore peu connus. Les premiers travaux présentés mettent en évidence *in situ* un nouveau mécanisme impliqué dans ce remodelage. Au cours de ce processus, appelé transition endothélio-mésenchymateuse (EndoMT), les CE se désolidarisent de l'endothélium vasculaire et envahissent l'espace sous endothélial. Ce mécanisme s'accompagne d'une perte progressive du phénotype endothélial et du gain d'un phénotype mésenchymateux invasif et prolifèrant. L'EndoMT est impliquée dans la formation des lésions intimale et plexiforme. L'inhibition de l'EndoMT a donné des résultats prometteurs dans des modèles *in vivo* et *in vitro* d'HTAP. Cette découverte ouvre une nouvelle voie pour le traitement de la maladie. Dans un second projet nous avons confirmé le lien suspecté entre les chimiothérapies et la maladie veino-occlusive pulmonaire (MVOP), une forme d'HTP touchant les veines et veinules pulmonaires. L'étude des cas rapportés de MVOP consécutive à une chimiothérapie indiquent une forte incidence des agents alkylants, notamment du cyclophosphamide (CP), sur le développement de la MVOP. L'exposition au CP a provoqué une HTP associée à des lésions post-capillaires chez 3 espèces animales (souris, rat et lapin) confirmant ce lien. Nous espérons que nos travaux aboutiront à une plus grande vigilance concernant cette complication rare et sévère de l'exposition aux agents alkylants. De plus, nos travaux *in vivo* ont permis de mettre au point le tout premier modèle expérimental de MVOP. Au cours du dernier projet présenté, nous avons démontré que le nebivolol, un β-bloquant (β1 antagoniste β2 et β3 agoniste ayant un effet vasodilatateur) de 3ème génération, permettait d'améliorer les paramètres hémodynamiques et morphologiques, ainsi que la dysfonction endothéliale, liés à l'HTAP dans les modèles *in vivo* et *in vitro*. Ces travaux suggèrent la nécessité de réévaluer les recommandations actuelles, basées sur l'étude de β-bloquants non spécifiques de 1ère génération, qui proscrivent leur utilisation dans l'HTAP.

MOTS CLES : hypertension artérielle pulmonaire ; maladie veino-occlusive pulmonaire ; EndoMT ; cyclophosphamide ; agents alkylants ; nebivolol ; β-bloquants

Laboratoire d'accueil : **Inserm UMR-S 999** « Hypertension artérielle pulmonaire : Physiopathologie et Innovation Thérapeutique »
Centre Chirurgical Marie Lannelongue
133 avenue de la Résistance, 92350 le Plessis-Robinson, France

NEW CELLULAR AND MOLECULAR ASPECTS OF THE VASCULAR REMODELING IN PAH.

ABSTRACT

Pulmonary arterial hypertension (PAH) is a rare disease characterized by a severe modeling of the precapillary pulmonary arteries related to an endothelial cells (EC) dysfunction leading to vascular cell proliferation. This proliferation leads to a progressive obstruction of the distal pulmonary arterial bed and increases pulmonary vascular resistance. The resulting pulmonary hypertension (PH) leads to a progressive right ventricular hypertrophy, and subsequent right heart failure and death unless the patient receives a lung transplantation. The primary mechanisms that trigger the vascular remodeling remain poorly understood. In the first presented study, we discovered *in situ* a new pathological process involved in vascular remodeling in PAH. During this process called endothelial-to-mesenchymal transition (EndoMT), the EC lose their cell-junctions to leave the endothelium and invade the subendothelial space. This phenomenon involves the progressive loss of the endothelial phenotype and the gain of a pro-invasive and pro-proliferative mesenchymal phenotype. This process is implicated in the pathogenesis of intimal and plexiform lesions. The inhibition of EndoMT gave promising results in experimental *in vivo* and *in vitro* models of PAH. This finding may have therapeutic implications for PAH. During a second project presented, we confirmed the suspected potential link between chemotherapies and the pulmonary veino-occlusive disease (PVOD). PVOD is a PH with vein and venular lesions. The systematic review of cases of chemotherapy induced PVOD cases suggests that alkylating agents, and cyclophosphamide (CP) in particular, represents a risk factor for the development of PVOD. In experimental models, CP exposure induced PH in three different animal models (mouse, rat, and rabbit). We hope that our findings will allow achieving greater vigilance against this rare and severe complication after alkylating agents exposure. Moreover our *in vivo* results lead to the development of the 1st experimental model of PVOD. In the last part, we demonstrated that nebivolol, a 3rd generation β-blocker (β1 antagonist, β2 & β3 agonist with vasodilator effect), improved PAH in *in vitro* and *in vivo* models. The actual guidelines, based on results obtained with non-specific 1st generation β-blockers, advice against the use of β-blockers in PAH. Our results suggest that the recommendation against β-blockers might be reevaluated taking into consideration their generation and specificity.

KEY WORDS : pulmonary arterial hypertension ; pulmonary veino-occlusive disease ; EndoMT ; cyclophosphamide ; alkylating agents ; nebivolol ; β-blockers

Home laboratory : **Inserm UMR-S 999** « Hypertension artérielle pulmonaire : Physiopathologie et Innovation Thérapeutique »
Centre Chirurgical Marie Lannelongue
133 avenue de la Résistance, 92350 le Plessis-Robinson, France

REMERCIEMENTS

Je remercie vivement le Professeur Marc HUMBERT pour m'avoir accueilli dans son unité et de m'avoir insufflé le goût de l'excellence. Merci de me faire l'honneur de présider le jury de ma thèse.

Je tiens également à remercier vivement le Professeur Luc MOUTHON et le Docteur Rozenn QUARCK d'avoir accepté d'être les rapporteurs de mon travail de thèse.

Je remercie le Professeur Sébastien BONNET pour avoir accepté de faire le déplacement depuis le Canada pour faire partie de mon jury de thèse en qualité d'examinateur.

Je remercie également le Docteur Abdellatif ELM'SELMI, qui m'a donné le goût pour la recherche et l'entreprenariat alors que j'étais son assistant à l'Ecole de Biologie Industrielle et qui a accepté d'être examinateur de mes travaux de thèse.

Je remercie également le Docteur David SMADJA pour le vif intérêt qu'il avait porté à la présentation de mes travaux aux Journées de la Recherche Respiratoire 2013 à Montpellier et pour avoir accepté d'être rapporteur de cette thèse.

Je tiens à remercier chaleureusement le Docteur Sylvia COHEN-KAMINSKY pour m'avoir donné ma chance en tant que doctorant malgré un parcours d'ingénieur en biotechnologies bien atypique dans le milieu de l'HTAP.

Je remercie également tout particulièrement le Docteur Frédéric PERROS pour m'avoir transmis ce que je sais de l'HTAP, d'avoir partagé son expérience et son savoir-faire précieux et d'avoir su apprécier ma vision d'ingénieur très critique (voir rabat-joie) à l'encontre des protocoles et des résultats. Merci pour ton soutien dans les moments difficiles, les soirées à cathétériser et les nuits au microscope confocal pour trouver la photo d'article parfaite qui ont fini par payer. Ce fut un plaisir de travailler avec toi et nos discussions scientifiques lors des pauses café étaient très enrichissantes. J'espère que la route à tes côtés sera encore longue et fructueuse.

Un grand merci aux chirurgiens du centre chirurgical Marie-Lannelongue, notamment les Professeurs Philippe DARTEVELLE et Elie FADEL, et les Docteurs Sacha MUSSOT, Olaf MERCIER, David BOULATE et Pierre-Emmanuel NOLY pour nous permettre de travailler sur des tissus pulmonaires.

Je remercie le Professeur David MONTANI pour son pragmatisme d'une redoutable efficacité qui en fait un collaborateur hors pair.

Je remercie le Docteur Peter DORFMÜLLER pour m'avoir appris tout ce que je sais de l'histologie pulmonaire.

Je tiens à remercier le Docteur Jean-François RENAUD-DE-LA-FAVERIE pour sa bienveillance et pour son soutien dans les moments difficiles.

Je remercie le Docteur Barbara GIRERD pour son amitié et l'énergie impressionnante qu'elle met à nous aider.

Je remercie Yvonne DUTHEIL pour tous les petits miracles qu'elle produit au quotidien pour passer nos commandes à temps malgré les délais impossibles que nous lui imposons.

Je remercie toute l'équipe de Frédéric PERROS, Aurélie HAUTEFORT, Florence LECERF, le Docteur Fabrice ANTIGNY, le Docteur Catherine RUCKER-MARTIN, le Docteur Philippe JOURDON, le Docteur Véronique CAPUANO, Yann RUCHON et le Docteur Sven GUNTHER. C'est un plaisir de travailler avec vous.

Je remercie également tous mes autres camarades et amis de l'unité, Lilia LAMRANI, Jennifer ARTHUR, Nicolas RAYMOND, Marceau QUATREDENIERS, Mathilde LAFOND, Matthieu VOCELLE, le Docteur Audrey COURBOULIN et le Docteur Morad NAKHLEH.

Je remercie également la génération précédente de doctorants, les Docteurs Marie-Camille CHAUMAIS et Natacha GAMBARYAN pour m'avoir intégré à leur groupe à mon arrivée au « bureau des filles ».

Je remercie le Docteur Esther NOSSENT pour son amitié et pour avoir été une étudiante très assidue. See you next year for the King's day.

Je remercie également chaleureusement le Docteur Michel MAZMANIAN pour sa gentillesse. Nos discussions sur le monde, la science et la philosophie étaient très enrichissantes.

Je remercie enfin ma famille et mes amis, tout particulièrement Paul DER AGOPIAN, Sarah LAFOSSE, Yann LENNEZ, Guilhem et Julie BŒUF et Frédéric MERVEILLEUX du VIGNAUX pour leur soutien à toute épreuve et l'intérêt porté à mes travaux même si ceux-ci leur semblaient bien obscures.

TABLE DES MATIERES

Résumé **1**

Mots clés : 1

Abstract **2**

Key words : 2

Remerciements **3**

Table des matières **5**

Introduction **10**

I. L'hypertension artérielle pulmonaire (HTAP) 10

1. Epidémiologie et classification 10

1.1. Définition *10*

1.2. HTAP idiopathique *12*

1.3. HTAP héritable *12*

1.4. HTAP induite par la prise de drogue et médicament *14*

1.5. Maladies veino-occlusives pulmonaire (MVOP) *17*

2. Anatomopathologie 18

2.1. Hypertrophie de la média *19*

2.2. Fibrose intimale laminaire *19*

2.3. Fibrose intimale non laminaire et lésions thrombotiques *20*

2.4. Lésions complexes *20*

2.5. MVOP/hémangiomatose capillaire pulmonaire (HCP) *21*

3. Physiopathologie 23

3.1. Cellules endothéliales *23*

3.2. Cellules musculaires lisses *25*

3.3. Cellules inflammatoires *26*

3.4. Facteurs de croissances et cytokines pro-inflammatoires *30*

3.5. Endothéline-1 ..... *33*

3.6. Monoxyde d'azote *34*

3.7. Prostacycline 35

3.8. Les canaux potassiques 35

II. Aspects innovants du remodelage vasculaire 38

1. Transition endothélio-mésenchymateuse (EndoMT) 38

1.1. Définition 38

1.2. EndoMT dans le développement embryonnaire 45

1.3. EndoMT et cellules souches mésenchymateuses (CSM) 45

1.4. EndoMT en pathologie humaine 47

2. Alterations vasculaires associées aux chimiothérapies 51

2.1. Agents alkylants 51

3. Le système beta-adrénergique 56

3.1. Récepteurs β-adrénergiques et défaillance cardiaque 56

3.2. β-bloquants et HTAP 58

Matériels et méthodes 58

I. Prélèvements humains 59

1. Registre français de l'HTAP et banque de tissus 59

2. Protocole de préparation des tissus pulmonaire 59

3. Sang 60

II. Expérimentation animale 61

1. Modèles standards d'HTP chez le rat 61

1.1. HTP induite par monocrotaline (MCT) 61

1.2. HTP induite par Sugen/hypoxie/normoxie (SuHx) 62

2. Caractérisation de l'HTP 63

2.1. Mesures hémodynamiques 63

2.2. Mesures du remodelage ventriculaire droit 66

2.3. Prélèvement et conservation des échantillons 66

2.4. Analyse morphométrique 67

3. Effets *in vivo* des agents alkylants sur la circulation pulmonaire 68

3.1. Souris 68

3.2. Rats 68

3.3. Lapins 70

III. Etude microscopique du lit vasculaire pulmonaire 71

1. Microscopie confocale 71

2. Microscopie électronique à transmission (TEM) 71

3. Microscopie corrélative (CLEM) 71

Présentation des travaux 72

I. EndoMT dans l'HTAP 72

1. Rationnel 72

2. Objectifs et stratégies 73

2.1. Mise en évidence de l'EndoMT 73

2.2. Vérification de la validité des modèles animaux d'HTP pour l'étude de l'EndoMT 75

2.3. Ciblage thérapeutic de l'EndoMT dans les modèles in vivo et in vitro 75

2.4. Etude de l'EndoMT dans un nouveau modèle de rats BMPR2 mutés 75

3. Résultats et discussion 75

3.1. Présence d'un double phénotype endothélial/mésenchymateux au niveau des artères remodelées 75

3.2. Profil protéique en accord avec une EndoMT active dans les poumons HTAP 76

3.3. Surexpression des gènes de l'EndoMT au niveau des artères remodelées 77

3.4. L'analyse ultra structurale confirme l'origine endothéliale des cellules pathologiques et l'expression d'un double phénotype 77

3.5. L'EndoMT est également impliquée dans la pathogénèse des modèles MCT et SuHx 77

3.6. L'inhibition de l'EndoMT permet une amélioration de l'HTAP 78

3.7. L'EndoMT est impliquée dans le remodelage vasculaire spontané de rats BMPR2 $^{\Delta 140Ex1/+}$ 79

3.8. Discussion 79

4. Article 1 : Ranchoux *et al*. Circulation. Mars 2015. 81

II. Maladie veino-occlusive pulmonaire (MVOP) induite par chimiotherapies : rôle des agents alkylants 109
1. Rationnel 109
2. Objectifs et stratégies 110
2.1. Etude des cas rapportés dans la littérature 110
2.2. Analyse du registre français de l'HTP 111
2.3. Etudes in vivo 111
3. Résultats et discussion 111
3.1. Etude de la littérature et du registre français de l'HTP 111
3.2. Etudes in vivo 112
3.3. Etude chez le lapin 114
3.4. Discussion 114
4. Article 2: Ranchoux *et al.* Am J Pathol. Février 2015 115
III. Utilisation de Nebivolol pour le traitement de l'HTAP 143
1. Rationnel 143
2. Objectifs et stratégies 144
2.1. Effets in vitro du nebivolol et du metoprolol 144
2.2. Effets in vivo du nebivolol et du metoprolol 145
2.3. Effet du nebivolol et du metoprolol sur la vasoréactivité 145
3. Résultats et discussion 146
3.1. Effets du nebivolol et du metoprolol in vitro 146
3.2. Effets du nebivolol et du metoprolol in vivo dans le modèle d'HTP induite par MCT 146
3.3. Effet du nebivolol et du metoprolol sur la vasodilatation 147
3.4. Discussion 147
4. Article 2: Perros, Ranchoux *et al.* J Am Coll Cardiol. Février 2015. 149
Discussion et perspectives 163
Articles complémentaires 166
I. N-acetylcysteine improves established monocrotaline-induced pulmonary hypertension in rats. Respir Res. Juin 2014. 166

II. CXCL13 in tertiary lymphoid tissues: sites of production are different from sites of functional localization. Am J Respir Crit Care Med. Février 2014. 176

Références bibliographiques 179

Abréviations 199

Tables des illustrations 202

I. Liste des figures 202

II. Liste des tableaux 204

INTRODUCTION

I. L'HYPERTENSION ARTERIELLE PULMONAIRE (HTAP)

1. Epidémiologie et classification

1.1. Définition

L'hypertension pulmonaire (HTP) se caractérise par une élévation progressive des pressions et des résistances vasculaires pulmonaires. Dans le cas des hypertensions artérielles pulmonaires (HTAP), l'augmentation des résistances est due à un remodelage du lit artériel ainsi que des artères pré-capillaires, une observation réalisée dès 1891 par le médecin allemand Ernst von Romberg qu'il décrit comme une "sclérose vasculaire pulmonaire"[1]. Cette obstruction progressive de la lumière s'accompagne d'une augmentation résistances vasculaires pulmonaires et de fait des pressions vasculaires. Le surplus d'effort demandé au ventricule droit pour maintenir un débit constant va conduire à son hypertrophie jusqu'à provoquer une défaillance cardiaque. L'HTAP est une maladie rare (15-50 cas par million d'habitant) mais ses symptômes (essoufflement à l'effort, fatigue, faiblesse, douleurs thoraciques) non spécifiques contribuent à une errance diagnostique et à sous-estimer probablement le nombre réel de cas. Malgré les progrès récents dans la prise en charge thérapeutique, centrée essentiellement sur la correction de la dysfonction endothéliale, il n'existe aucun traitement curatif et la majorité des patients meurent ou bénéficient d'une transplantation pulmonaire dans les 5 ans après le diagnostic.

Le dépistage de l'HTAP peut être fait par échographie cardiaque mais le diagnostic ne peut être établit qu'après un cathétérisme cardiaque droit. En cas d'HTAP, cet examen permet de mettre en évidence une pression artérielle pulmonaire moyenne (PAPm) au repos supérieure à 25 mmHg et une pression artérielle pulmonaire d'occlusion (PAPO) inférieure ou égale à 15 mmHg. Cette dernière mesure permet d'écarter le diagnostic de cardiopathies gauche[2] qui pourraient être la cause de l'HTP.

Une classification des HTP a été mise en place depuis le second congrès mondiale de l'hypertension pulmonaire d'Evian en 1998 pour permettre de distinguer des catégories en fonction de critères physiopathologiques, hémodynamiques et des prises en charges similaires[3]. Cette classification a été récemment revue en 2013 au cours du cinquième congrès mondial de Nice. La classification actuelle permet de distinguer 5 groupes de pathologies aboutissants à une HTP: les hypertensions artérielles pulmonaires (groupe 1), les hypertensions pulmonaires avec cardiopathie gauche (groupe 2), l'hypertension pulmonaire due à une maladie respiratoire chronique et/ou à l'hypoxie (groupe 3), l'hypertension

pulmonaire dues à une thromboembolique chronique (groupe 4) et enfin les hypertensions pulmonaires de mécanisme non clair ou multifactoriel (groupe 5) (Tableau 1)[4].

Le groupe 1 regroupe différentes maladies touchant les artères pulmonaires de petit calibre (<500 µm) aboutissant à une augmentation progressive des résistances vasculaires pulmonaires et à une défaillance cardiaque droite. Ce groupe comprend 4 sous-groupes: 1) les HTAP idiopathiques (anciennement appelées HTAP primitives) qui surviennent sans facteur de risque associé, 2) les HATP héritables dues à une mutation dans les gènes *BMPR2*, *ALK-1*, *ENG*, *Smad9*, *CAV1* ou *KCNK3* ou familiales sans mutation connue, 3) les HTAP induites par la prise de médicament ou de toxique et enfin 4) les HTAP associées à d'autres pathologies (connectivites, infection par le HIV, hypertension portale, cardiopathie congénitale, schistosomiase et anémie hémolytique chronique). Au groupe 1 se trouvent également associés deux autres groupes, la maladie veino-occlusive pulmonaire et/ou hémangiomatose capillaire pulmonaire (groupe 1') ainsi que l'hypertension pulmonaire persistante du nouveau-né (groupe 1''). Au court de mon travail de thèse, j'ai étudié les groupes 1 et 1'.

Tableau 1 : classification des hypertensions pulmonaires[4].

Classification des hypertensions pulmonaires **Nouvelle classification de Nice (2013)**
1. Hypertension artérielle pulmonaire (HTAP)
1.1 HTAP idiopathique
1.2 HTAP héritable
1.2.1 BMPR2
1.2.2 ALK-1, ENG, Smad9, CAV1, KCNK3
1.2.3 Inconnu
1.3 Induite par des médicaments ou des toxiques
1.4 Associée à:
1.4.1 Connectivites
1.4.2 Infection HIV
1.4.3 Hypertension portale
1.4.4 Cardiopathies congénitales
1.4.5 Schistosomiase
1'. Maladie veino-occlusive pulmonaire et/ou hémangiomatose capillaire pulmonaire
1''. Hypertension pulmonaire persistante du nouveau-né
2. Hypertension pulmonaire des cardiopathies gauches
2.1 Dysfonction systolique du ventricule gauche

2.2 Dysfonction diastolique du ventricule gauche 2.3 Valvulopathies 2.4 Obstructions congénitales ou acquises au niveau du tract d'éjection ou de remplissage du ventricule gauche et cardiomyopathies congénitales
3. Hypertension pulmonaire associée à des maladies pulmonaires et/ou une hypoxémie
3.1 Broncho-pneumopathie chronique obstructive 3.2 Maladie pulmonaire interstitielle (MPI) 3.3 Autres maladies pulmonaires restrictive et/ou obstructive 3.4 Troubles respiratoires du sommeil 3.5 Hypoventilation alvéolaire 3.6 Exposition chronique aux hautes altitudes 3.7 Anomalies du développement
4. Hypertension pulmonaire thromboembolique chronique
5. Hypertension pulmonaire de mécanismes multifactoriels incertains
5.1 Troubles hématologiques : anémie hémolytique chronique, syndrome myéloprolifératif, splénectomie 5.2 Troubles systémiques : sarcoïdose, histiocytose pulmonaire à cellules de Langerhans, lymphangioléiomyomatose 5.3 Troubles métaboliques : glycogénose, maladie de Gaucher, dysthyroïdie 5.4 Divers : obstruction tumorale, médiastinite fibrosante, insuffisance rénale chronique, hypertension pulmonaire segmentaire

1.2. HTAP idiopathique

Les HTAP idiopathiques (HTAPi) n'ont pas de cause connue pouvant expliquer le développement de la pathologie. Anciennement dénommées "HTAP primitives", elles représentent en France 39.2% des HTAP. Elles sont de prédominance féminine (62,1% de femmes), et l'âge moyen du diagnostic est de 52 ± 15 ans[5].

1.3. HTAP héritable

Les HTAP héritables (HTAPh) regroupent les HTAP familiales (HTAPf) et les HTAP idiopathiques avec mutation[6]. Dans 80% des familles présentant des cas multiples d'HTAP, la mutation touche le gène codant pour la protéine BMPRII (*bone morphogenic protein receptor type 2*), récepteur II de la protéine morphogénique osseuse, qui appartient à la super famille des facteurs de croissance tumoral TGF-β (tumor growth factor). Cette super famille comprend un large panel de facteurs et de cytokines qui contrôlent entre autre la migration, la

prolifération, la différentiation et l'apoptose[7] de la cellule ainsi que la sécrétion et le maintien de la matrice extracellulaire, mécanismes impliqués dans le développement de l'HTAP. Bien que les mutations du gène *BMPR2* suivent un schéma de transmission autosomique dominante, seuls 20% des porteurs de mutations développeront une HTAP ce qui suggère l'implication d'autres facteurs génétiques ou environnementaux nécessaires au développement de la maladie. La prédominance des cas d'HTAP diagnostiqués chez les femmes (ratio 1.7:1) laisse ainsi supposer une implication hormonale parmi ces facteurs[8]. Les porteurs de mutation sur le gène *BMPR2* semblent développer des formes d'HTAP plus précoces (les patients sont en moyenne 10 ans plus jeunes que les HTAPi) et plus sévères d'un point de vue hémodynamique que les cas idiopathiques[9]. Enfin, ces patients présentent une vasoconstriction excessive et répondent mal aux vasodilatateurs ce qui limite l'arsenal thérapeutique[10–12].

D'autres mutations plus rares (5%) touchent d'autres gènes de la voie de signalisation du TGF-β, *ALK$_1$* (activin-like receptor kinase-1), *ENG* (endogline) et *Smad9*, confirmant son importance dans le développement et l'intégrité de la circulation vasculaire pulmonaire[8]. Comme pour la mutation dans *BMPR2*, les cas d'HTAP avec mutation du gène *ALK$_1$* (également nommé *ACVRL1*) touchent principalement les femmes (ratio 3,5:1). Cependant les patients sont également beaucoup plus jeunes que les HTAP avec mutation de *BMPR2* (un tiers des patients ont moins des 16 ans). Enfin même si leur paramètres hémodynamiques sont moins sévères au diagnostic, l'évolution de la maladie semble plus rapide (Figure 1)[13].

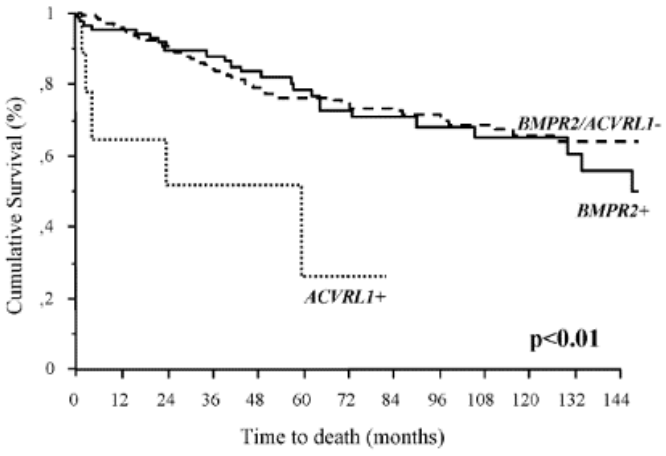

BMPR2/ACVRL1-	277	225	193	166	134	114	99	84	73	56	40	33	26
BMPR2 +	91	82	70	63	50	44	37	30	25	23	18	13	9
ACVRL1 +	9	5	4	4	3	1	1	0					

Figure 1 : courbes de survie des patients HTAP porteurs d'une mutation sur *ACVRL1*, d'une mutation sur *BMPR2* ou sans mutation connue[13].

Si les paramètres hémodynamiques des patients HTAP porteurs d'une mutation sur *ACVRL1* sont moins sévères au diagnostic, l'évolution de la maladie semble plus rapide

Deux autres mutations, sans liens directs avec la voie de signalisation du TGF-β, ont récemment été identifiées comme facteurs d'HTAP. L'une, autosomique dominante, touche le gène *KCNK3* codant pour la protéine formant le canal potassique également appelé TASK-1, impliqué dans la régulation du potentiel de repos de la membrane des cellules musculaires et du tonus vasculaire[14,15]. La seconde touche le gène *CAV1* codant pour la protéine cavéoline-1. Cette protéine est nécessaire à la formation de la membrane des cavéoles, très présentes au niveau des cellules endothéliales pulmonaires et impliquées dans la signalisation cellulaire, l'endocytose, la transcytoses et la régulation de la différentiation, la prolifération et l'apoptose cellulaire[16].

Dans environ 20% des familles présentant des cas d'HTAP, aucune mutation n'a encore été identifiée[4].

1.4. HTAP induite par la prise de drogue et médicament

1.4.1. Anorexigènes

Le lien possible entre la prise d'anorexigènes et le développement d'une HTAP est connu depuis la fin des années 1960. A cette époque une explosion du nombre de cas d'HTAP en Allemagne, en Suisse et en Autriche a été rapportée. Elle coïncidait avec la mise sur le marché du furamate d'aminorex (2-amino-5-phenly-2-oxazoline commercialisé sous le nom Menocil®), une amphétamine utilisée comme anorexigène (Figure 2). Durant la période de sa commercialisation, la prévalence des cas d'HTAP diagnostiqués a dramatiquement augmenté. Dès 1967, une clinique suisse rapporte que le nombre de cas d'HTAP diagnostiqués par cathétérisme est passé de 0,87% à 13,5%. Au paroxysme de d'épidémie, la prévalence des cas d'HTAP dans la ville de Berne a été 20 fois supérieure au taux normal. L'épidémie d'HTAP n'a cessé pour revenir au niveau de base qu'après le retrait de ce médicament (Figure 3).

Dans une autre cohorte de 731 patients ayant reçu de l'aminorex suivie par une compagnie d'assurance, 3% ont développé une hypertension pulmonaire. Cependant la prévalence de l'HTAP chez les patients ayant reçu de l'aminorex dépend de la durée du traitement et de son utilisation ce qui aboutit une variabilité géographique de celle-ci. Le risque relatif de développer une HTAP chez les utilisateurs d'aminorex est estimé à 52 :1 par rapport aux patients n'ayant pas été exposé à la molécule[17,18].

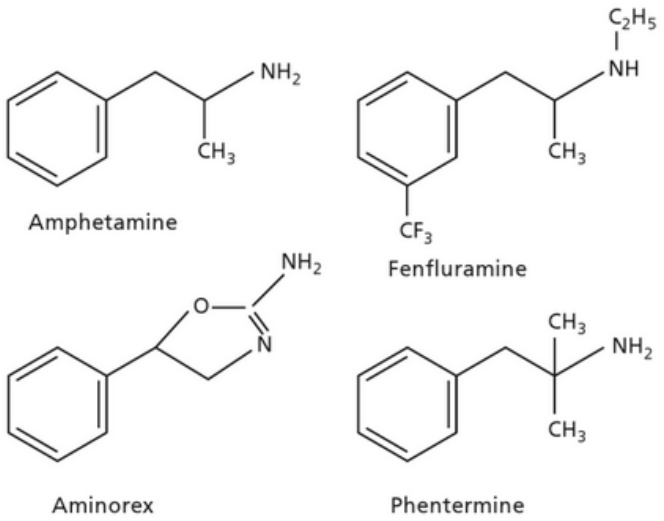

Figure 2 : structures chimiques de la molécule d'amphétamine et des anorexigènes associés (aminorex, fenfluramine, phentermine)[18].

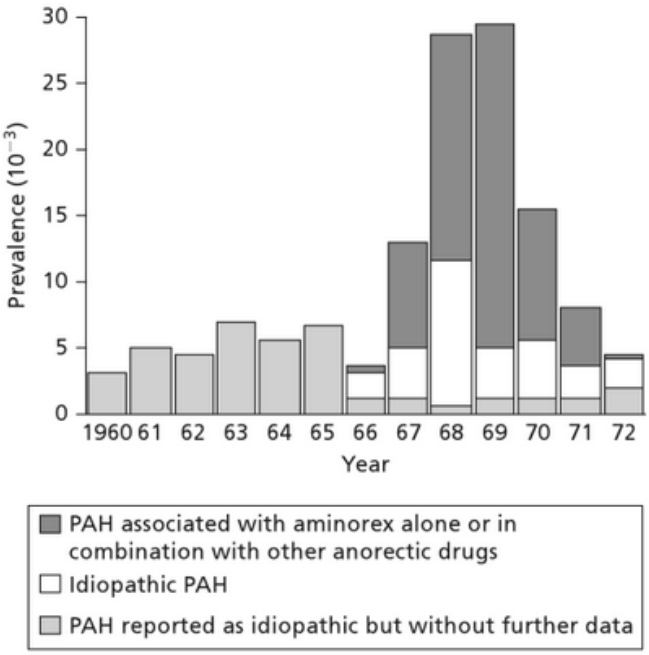

Figure 3 : prévalence des HTAP associées à la prise d'aminorex en Suisse, Autriche et République fédérale d'Allemagne[18].

L'épidémie du nombre de cas d'HTAP coïncide avec sa mise sur le marché et son retrait.

D'autres cas d'HTAP liés à la prise de molécules amphétaminiques ont été rapportés comme le fenfluramide (3-trifluorométhyl-N-éthylamphétamine, nom commercial Pondéral®) et ses dérivés, souvent utilisés en association avec la phentermine comme anorexigène dans le traitement de surcharge pondérale "Fen-phen"[19]. En France, le développement de l'utilisation de fenfluramides (dont le benfluorex, commercialisé sous le nom Médiator®, fait partie) de 1982 à 1995 a été suivi par une forte hausse du taux d'HTAP stoppée par son interdiction en 1997.

L'étude des cas d'HTAP associés à la prise de fenfluramides montre clairement un lien entre le médicament et l'apparition de la maladie (Figure 4)[18,20].

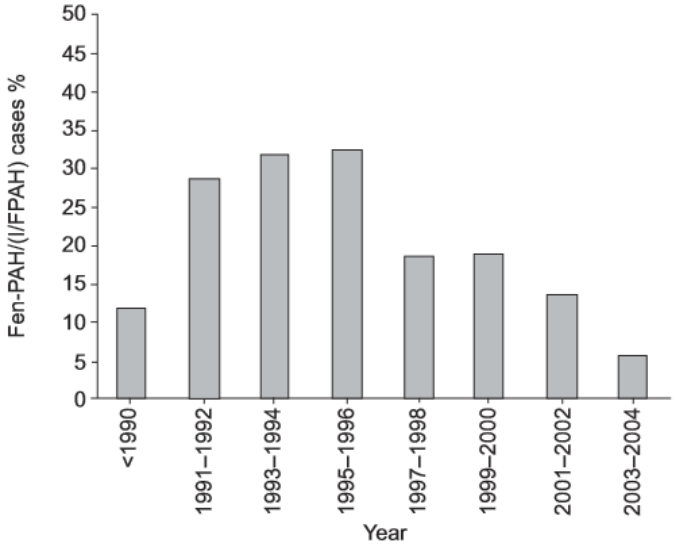

Figure 4 : évolution du pourcentage de nouveaux cas d'HTAP associés à la prise de fendluramine par rapport aux nouveaux cas d'HTAPi et HTAPf[20] diagnostiqués.
Le développement de l'utilisation de fenfluramides comme anorexigènes coïncide avec une forte hausse des cas d'HTAP diagnostiqués. L'interdiction des fenfluramides en 1997 a permis de stopper cette forte hausse.

Enfin, le risque de développer une HTAP suite à la prise d'anorexigènes amphétaminiques ou apparentés (Figure 2) semble directement lié à la durée du traitement (Figure 5) avec un risque relatif rapproché ou rapport des chances de 23.1 (IC 95% 6.9–77.7)[21].

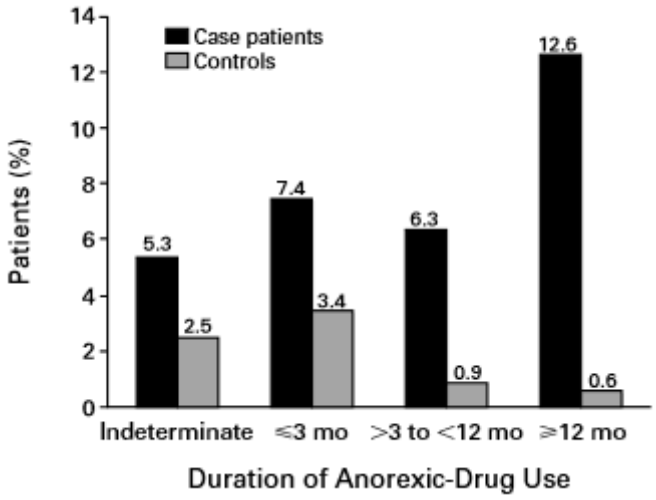

Figure 5 : durée d'exposition aux anorexigènes amphétaminiques ou apparentés avant les premiers symptomes d'HTAP[21].

En France, les HTAP associées à la prise d'anorexigènes représentent 9.5% des cas et l'âge moyen du diagnostic est de 57 ± 11 ans[5].

1.4.2. Inhibiteurs de tyrosine kinase

Les inhibiteurs de tyrosine kinase sont utilisés dans le traitement de la leucémie myéloïde chronique (LMC). La LMC est une maladie myéloprolifération caractérisée par une translocation réciproque au sein des progéniteurs hématopoïétiques entre les chromosomes 9 et 22 au niveau des gènes *BCR* (*Breakpoint Cluster Region*) et *ABL* (*Abelson*). Cette translocation conduit à la production de protéines chimériques BCR/ABL rendant l'activité de la tyrosine kinase ABL constitutive[22]. L'utilisation d'inhibiteurs de tyrosine kinase comme l'imatinib (nom commercial Glivec®), le dasatinib (nom commercial Spyrcel®) et le nilotinib (nom commercial Tasigna®) permettent d'inhiber la kinase BCR/ABL et d'améliorer grandement le taux de survie des patients[23,24]. Cependant les récepteurs des tyrosines kinases semblent également jouer un rôle important dans la physiopathologie de l'HTAP et il a été récemment rapporté une forte incidence de cas d'HTAP chez les patients sous traitement au dasatinib (estimation basse de 0.45%), un arrêt du traitement conduisant souvent à l'amélioration de l'HTAP[25].

1.5. Maladies veino-occlusives pulmonaire (MVOP)

Initialement décrite en 1934 dans la littérature allemande[26,27], la maladie veino-occlusive pulmonaire (MVOP) est une autre maladie rare (0.1 à 0.2 cas par million d'après le registre français de l'hypertension artérielle pulmonaire) très similaire à l'HTAP ce qui peut induire une erreur de diagnostic (5 à 10% des cas initialement diagnostiqué en HTAPi se révèlent être des MVOP). Classée comme un sous-groupe des HTAP, elle se caractérise également par une prolifération cellulaire au niveau de l'intima des vaisseaux pulmonaires conduisant à une obstruction progressive de leur lumière et ainsi à l'augmentation des résistances vasculaires pulmonaires. Contrairement aux HTAPi, ces lésions touchent également les petites veines et les veinules pulmonaires. Il est également intéressant de noter que cette maladie semble toucher sans distinction les hommes et les femmes. Malgré les similitudes cliniques avec les HTAP, les patients MVOP ont un pronostic plus grave (peu de patients survivent plus de 2 ans après diagnostic) et une prise en charge similaire peut se révéler fatale. En effet, l'utilisation de vasodilatateurs spécifiques de l'HTAP peut entrainer une forte augmentation du flux sanguin au niveau des artères mais qui, confronté aux veinules et veines obstruées, peut conduire à un œdème pulmonaire sévère[28,29].

Un bon diagnostic de la MVOP est donc primordial pour la survie des patients. Celui-ci ne peut actuellement être établi définitivement qu'après analyse histologique d'une biopsie ce qui est contre indiqué chez ces patients fragiles. Cependant certains indices, comme une

hypertension pulmonaire pré-capillaire associée à une fonction normale du ventricule gauche et à des œdèmes interstitiels et des effusions pleurales visibles en radiologie, permettent de suspecter une obstruction vasculaire post-capillaire et un cas de MVOP.

Comme pour l'HTAPh une mutation génétique autosomique récessive a été identifiée comme prédisposant au développement de la MVOP. Une mutation sur le gène *EIF2AK4* (eukaryotic translation initiation factor 2 α kinase 4 - facteur d'initiation eucaryote 2 kinase 4 également appelé *GCN2*). Ce gène code pour une protéine serine/thréonine kinase (GCN2) phosphorylant la sous unité α du facteur d'initiation eucaryote 2 (eIF2 α). Cette phosphorylation permet de moduler la résistance cellulaire au stress oxydant[30]. GCN2 semble de plus jouer un rôle dans la prévention des dommages oxydatifs induits par une alimentation déséquilibrée en acides aminés. Des souris *Eif2ak4*$^{-/-}$soumises à un régime pauvre en leucine (EDΔLeu) auront en effet une carbonylation protéique accrue ce qui est un marqueur de stress oxydant important pour le développement de l'hypertension pulmonaire[31–33].

Enfin il est intéressant de noter que GCN2 pourrait jouer un rôle dans la voie BMP qui est impliquée dans l'HTAPh via les mutations sur *BMPR2* et *ALK1*. De plus l'étude de l'interactome de GCN2 révèlent des interactions possibles avec Smad4 et Smad1, ALK1, ENG et le récepteur au TGF-β, toutes ces protéines étant des appartenant à la superfamille TGF-β connue pour être impliquée dans les autres formes d'HTAP[34].

2. Anatomopathologie

L'HTAP se caractérise par un remodelage intense du lit vasculaire pulmonaire qui aboutit à son obstruction. Ce remodelage ne touche pas l'intégralité de celui-ci mais seulement les petites artérioles lobulaires et de type musculaire d'un diamètre inférieur ou égal à 500 µm. Il se présente sous la forme d'hypertrophie de la média du vaisseau, d'hypertrophie concentrique de l'intima (dite en "bulbe d'oignon"), de lésions thrombotiques et de lésions complexes (plexiformes et de dilatations) (Figure 6). Selon le sous-groupe d'HTAP ces lésions peuvent toucher les capillaires pulmonaires, les veinules pré-septales et les veines septales.

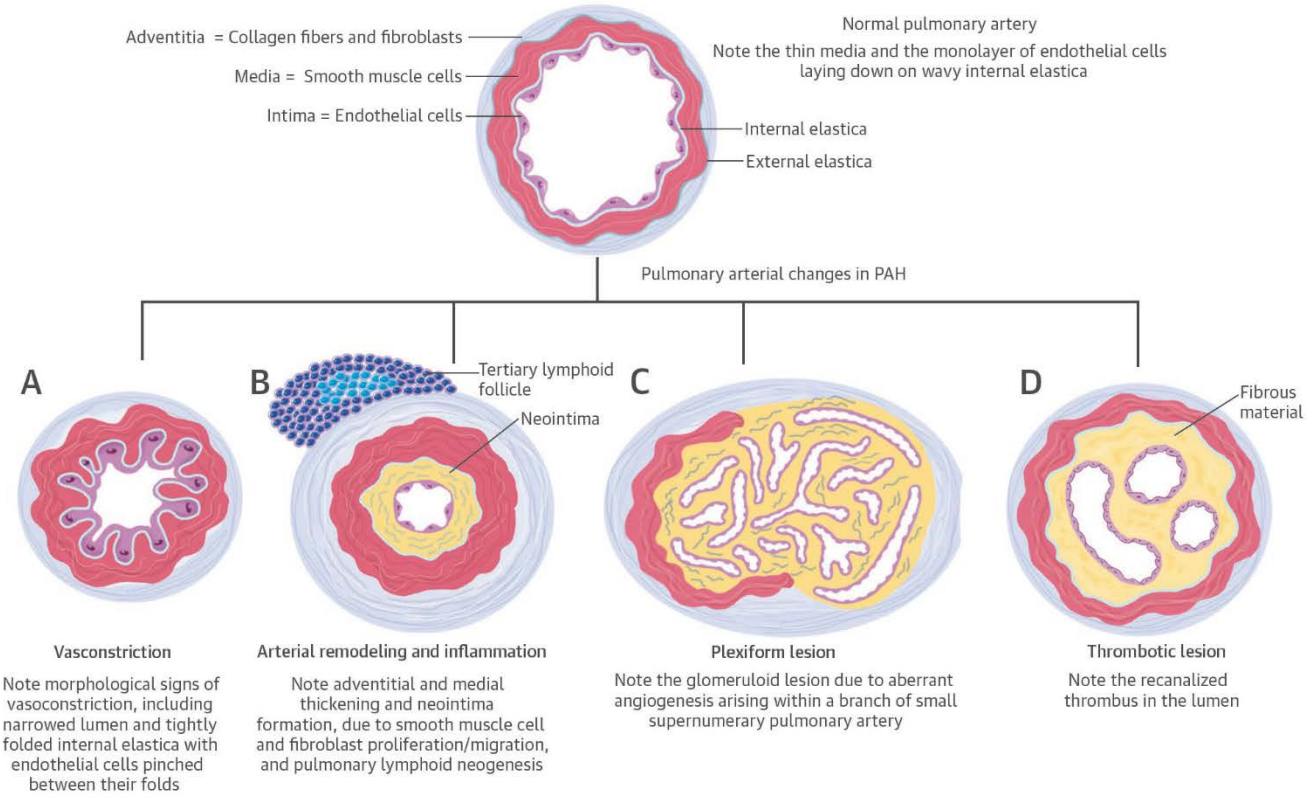

Figure 6 : mécanismes anatomopathologiques impliqués dans l'HTAP[35].
A : vasoconstriction ; B : remodelage artériel avec hypertrophie de l'adventis, de la média et formation d'une néo-intima ; C : lésion plexiforme ; D : lésion thrombotique recanalisée.

2.1. Hypertrophie de la média

L'hypertrophie de la média est due à une prolifération anormale de cellules musculaires lisses de la média accompagnée d'une accumulation de collagène pouvant aboutir à une lésion fibrosante (Figure 6B). L'hypertrophie de la média est le plus souvent associée à d'autres lésions et peut être la conséquence d'un stimulus non spécifique comme l'hypoxie. Très fréquemment observée dans les sous-groupes d'HTAP elle est réversible en l'absence de fibrose[36,37].

2.2. Fibrose intimale laminaire

Au niveau de l'intima des artères s'observe également des lésions vasculaires obstructives constituées principalement de fibroblastes et de matrice collagène conduisant à la formation d'une néo-intima (Figure 6B). L'analyse phénotypique de ces cellules indique une organisation radiaire de fibroblastes, myofibroblates et myocytes. La sécrétion excessive de collagène conduit à une fibrose intimale. Au sein des artères de diamètres inférieurs à 150 µm la fibrose prend une forme dite en "bulbe d'oignon" avec des strates cellulaires concentriques (fibrose

intimale laminaire concentrique). Ce type de lésion fibrosante est souvent rencontré dans les HTAP associées à des connectivites[38].

2.3. Fibrose intimale non laminaire et lésions thrombotiques

Certaines lésions intimales ne présentent pas de strates cellulaires (fibrose non laminaire). Ces lésions sont la résultante d'une prolifération fibroblastique et d'une accumulation de collagène dans l'intima de l'artère. La structure non laminaire peut prendre une forme concentrique ou excentrique. L'orientation excentrique peut être la résultante d'un évènement thrombotique suite à une embolie pulmonaire par exemple ou bien la résultante de forces mécaniques tangentielles à la paroi artérielle appelées " contrainte de cisaillement" (ou "shear-stress"). Dans le cas d'une lésion thrombotique, une re-canalisation du vaisseau peut avoir lieu avec la formation de multiples lumières à l'intérieur de la zone obstruée. Ce type de lésion re-canalisée est appelé lésion en "passoire" ("colander-like lesion") et peut être confondu avec un autre type de lésion appelé "lésion plexiforme" (Figure 6D).

2.4. Lésions complexes

Les lésions dites complexes comprennent les lésions plexiformes, les lésions de dilatation et les lésions d'artérites. Leur présence est un marqueur de sévérité ou de progression rapide de l'hypertension pulmonaire[39]. Elles se retrouvent au niveau de bifurcations de vaisseaux surnuméraires.

2.4.1. Lésion plexiforme

Les lésions plexiformes sont caractéristiques de l'HTAP. Situées au niveau pré et intra acini pulmonaire de diamètre compris entre 50 et 300 µm, on les observe au niveau de bifurcations à distance d'un épaississement intimal obstruant l'artère parente dans des zones d'augmentation du débit sanguin[40]. Au niveau de ces bifurcations, l'artère pulmonaire centrale donne naissance brutalement à de petits vaisseaux formant un angle droit ce qui laisse supposer un rôle des mécaniques du flux sanguin et des turbulences dans la genèse de ces lésions. Les lésions plexiformes se présentent sous la forme de structures glomérulоïdes. Les canaux endothéliaux formant les multiples lumières sont entourés de myofibroblastes, de cellules musculaires lisses et mésenchymateuses non différentiées résistantes à l'apoptose ainsi que d'une matrice de tissue conjonctif. Le développement de la lésion s'accompagne de l'expansion et la destruction de la paroi pulmonaire, la lésion finissant par s'étendre dans les tissues conjonctifs périvasculaires. Il est intéressant de noter que la prolifération des cellules endothéliales au niveau de ces lésions pourrait se faire de façon monoclonale (Figure 6C)[41].

La présence de fibrine et de thrombocytes est courante au niveau de ce type de lésion. Actuellement il n'y a pas de consensus pour affirmer que la lésion plexiforme joue un rôle dans

la pathogenèse et/ou la progression de l'HTAP ou si elle n'est qu'un marqueur morphologique du développement de la maladie[42].

2.4.1. Lésion de dilatation

La lésion de dilatation est une dilatation sinusoïdale suivant souvent une lésion plexiforme formant un amincissement de la paroi donnant un aspect veineux à l'artère. Ce type de lésion peut déboucher sur une hémorragie ou une fibrose[39].

2.4.1. Lésion d'artérite

La lésion d'artérite est rare dans le cas de l'HTAP. C'est une lésion avec nécrose fibrinoïde de la paroi artérielle et infiltration inflammatoire (lymphocytes T et macrophages). Son implication dans le développement de l'HTAP n'est pas connue[39].

2.5. MVOP/hémangiomatose capillaire pulmonaire (HCP)

Le remodelage vasculaire dans la maladie veino-occlusive pulmonaire (MVOP) touche les veines et veinules en plus des artérioles ce qui la distingue d'une HTAP. Elle se caractérise par une PAPm au repos supérieure à 25 mmHg associée à des œdèmes visibles en radiographie et à une PAPO ≤ 15 mmHg. Les veinules pré-septales et septales présentent un épaississement de leurs parois dues à une prolifération cellulaire importante notamment de cellules musculaires lisses, une accumulation de collagène et une fibrose intimale pouvant obstruer la lumière du vaisseau (Figure 7A). Les veinules présentent également une hypertrophie de la média donnant lieux à une "artériolisation" de celles-ci. L'occlusion de la lumière est souvent accompagnée d'une thrombose qui peut être re-canalisée. L'augmentation de la résistance vasculaire au niveau des veinules conduit à une néo-muscularisation des petites artérioles avec l'apparition de cellules musculaires lisses au niveau de leurs parois normalement dépourvues de couche musculaire. Le remodelage des artères et artérioles résultant de la MVOP est similaire à celui rencontré dans l'HTAP à l'exception de l'absence caractéristique de lésions plexiformes. Les vaisseaux pleuraux et lymphatiques sont eux souvent dilatés. On peut également noter une prolifération capillaire focale, la présence d'inflammation interstitielle pouvant conduire à une fibrose, une infiltration lymphatique et à l'accumulation d'hémosidérine (hémosidérose), signe d'hémorragie alvéolaire[43,44].

L'hémangiomatose capillaire pulmonaire (HCP) est très similaire à la MVOP et la distinction entre les deux pathologies fait encore débat. L'HCP se caractérise par une prolifération multifocale prédominante des capillaires pulmonaires alors que la MVOP touche principalement les veines. La prolifération capillaire au niveau des septa conduit à l'invasion de l'interstitium, avec infiltration ou compression des parois vasculaires sanguines et lymphatiques, et à la formation de lésions nodulaires (Figure 7B). Néanmoins les atteintes

capillaires et veinulaires semblent souvent aller de pair. 75% des cas diagnostiqués MVOP et 80% des cas diagnostiqués HCP présentent ainsi simultanément une atteintes capillaire et veinulaire ce qui laisse supposer qu'il s'agit de deux manifestations anatomopathologiques de la même maladie[6,45].

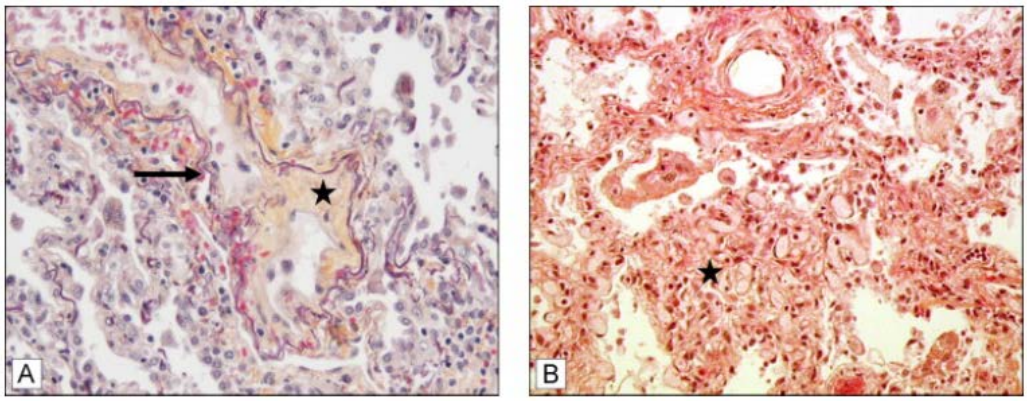

Figure 7 : lésions histologiques de la MVOP et de l'HCP[6].

A : lésion MVOP. Une veinule pulmonaire oblitérée (flèche) par du tissu fibreux (étoile) ;

B : lésion HCP. Prolifération multifocale des capillaires pulmonaires avec formation de nodules (étoile).

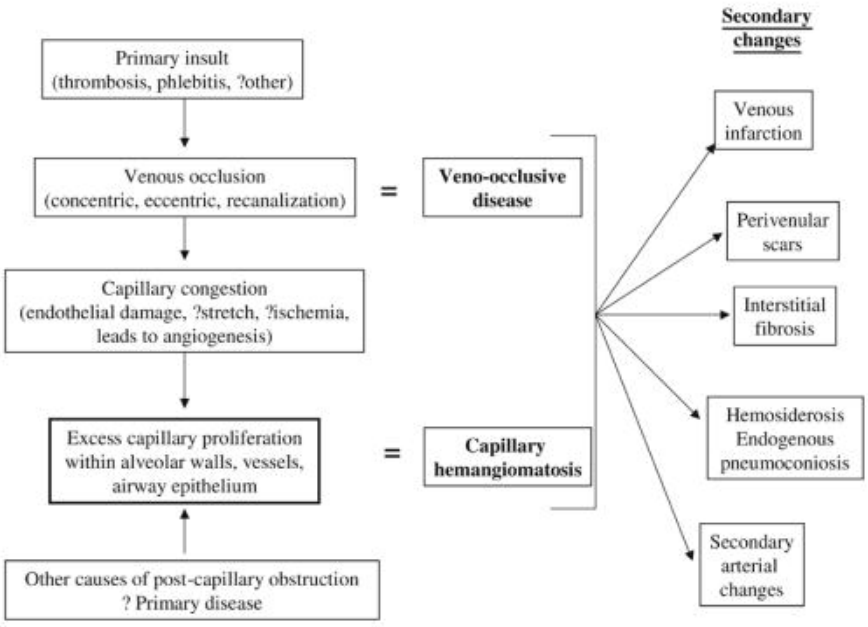

Figure 8 : relations possibles entre MVOP et HCP[45].

L'occlusion post capillaire (MVOP) conduit à une prolifération anormale des capillaires alvéolaires (HCP). Les deux types de lésions pourraient être deux stades d'un même phénomène pathologique.

3. Physiopathologie

3.1. Cellules endothéliales

Les cellules endothéliales (CE) forment une monocouche (endothélium) non thrombogénique recouvrant le système cardiovasculaire et qui fait l'interface avec le sang circulant et la couche de cellules musculaires lisses (CML). Cette monocouche joue un rôle stratégique crucial de barrière sélective pour les macromolécules et protège les CML sous-jacentes des constituants sanguins mais également des forces mécaniques comme les contraintes de cisaillement et la pression vasculaire, qu'elle transforme en signal biologique. Les CE forment un groupe hétérogène de cellules adaptées à chaque organe sous-jacent et peuvent, en réponse à un stimulus, sécréter différentes molécules de transduction pour participer à la régulation du tonus et de la structure vasculaire (via la production de molécules d'adhésion), de la vasoconstriction (via la libération de monoxyde d'azote [NO], un vasodilatateur), de l'inflammation (via la régulation de la fixation des leucocytes), de la fonction de barrière, de la prolifération et de l'apoptose cellulaire locale[46,47].

En condition physiologique les CE ont un faible taux d'apoptose et sont considérées comme quiescentes et génétiquement stables[48]. Les CE "activées" en conditions pathologiques (contraintes de cisaillement élevées, présence de cytokines pro inflammatoires, d'un agent toxique, conditions hypoxiques, stress oxydant...) peuvent exprimer des protéines et des marqueurs spécifiques comme E-selectin (*Endothelial Selectin*, molécule d'adhésion exprimée uniquement par les CE activées par des cytokines), (ICAM)-1 (*Intracellular Adhesion Molecule-1*) ou des récepteurs au facteur de croissance endothélial VEGF (*Vascular Endothelial Growth Factor*). Les CE activées perdent leur fonction de barrière, produisent des niveaux élevés d'interleukine-6 (IL-6) et RANTES (*Regulated on Activation Normal T cell ExpreSsed*), de molécules d'adhésion et des chimiokines favorisant l'adhésion et le passage des leucocytes et gagnent un phénotype proliférant (activation des voies de prolifération et inhibition des voies anti-apoptotiques)[46,48].

Chez les patients HTAP, les CE semblent également produire moins de NO dans les vaisseaux et ainsi favoriser une vasoconstriction au niveau des CML. Le taux d'expression de la NO synthétase endothéliale (eNOS) permettant la catalyse de la L-arginie en citruline pour produire du NO semble diminué chez les patients atteints d'HTAPi au niveau des vaisseaux pulmonaires à l'exception des lésions plexiformes où il se trouve augmenté[49,50].

En plus de son effet sur la vasodilatation, le NO empêche également l'agrégation des thrombocytes et limite la production d'endothelin-1 (ET-1) surexprimée chez les patients HTAP et atteint du syndrome d'Eisenmenger. L'ET-1 produite par les CE se fixe aux récepteurs ET_A et ET_B des CML ce qui induit leur prolifération, leur migration et la vasoconstriction du

vaisseau. Dans les fibroblastes, elle provoque la production de collagène et de matrice extracellulaire. Son effet est contrebalancé par sa fixation au récepteurs ET_B des CE qui induit normalement la libération de NO et de prostacycline. Cependant l'action d'ET_B n'est pas uniquement vasodilatatrice. En effet il a été décrit que l'activation d'une population de récepteurs ET_B des CML vasculaires contribuait à la vasoconstriction[51].

Les patients HTAP ont une expression d'ET-1 anormalement élevée au niveau des CE vasculaires. Le taux d'ET-1 semble corréler avec l'augmentation des résistances vasculaires pulmonaires chez les patients HTAP et HTAP avec syndrome d'Eisenmenger[52]. De plus il a été rapporté que le gène codant pour ET_B est également surexprimé dans le cas des patients atteint d'hypertension pulmonaire thromboembolique[53,54]. L'utilisation d'antagonistes aux récepteurs à l'ET-1 dans le traitement de l'HTAP, comme le Bosentan, permet d'améliorer la capacité à l'effort, les paramètres hémodynamiques et la survie des patients[55]. Ces observations permettent de supposer que la voie de l'ET-1 est impliquée dans la pathogénèse de l'HTAP[48].

La prostacycline produite par les CE est un vasodilatateur atténuant la prolifération des CML vasculaires et ayant un effet anti-inflammatoire et anti-thrombotique. La production altérée de prostacycline semble également jouer un rôle dans la physiopathologie de l'HTAP. Les métabolites de la prostacycline se retrouvent en plus faible quantité dans les urines des patients atteints d'HTAP[56]. De plus l'expression des récepteurs à la prostacycline ainsi que l'expression de la prostacycline synthase sont diminuées chez les patients[57,58]. La baisse de prostacycline semble donc avoir un rôle important dans la physiopathologie de l'HTAP et son utilisation ainsi que ses analogues en traitement est une voie thérapeutique utilisée dans l'HTAP.

Il est intéressant de noter que la voie BMPRII protège les CE de l'apoptose. L'altération de l'expression du gène *BMPR2* par petits ARN interférents (pARNi ou siRNA pour *small interfering RNA*) multiplie presque par 3 le taux d'apoptose dans des CE pulmonaires contrôles en culture[59]. On peut ainsi penser que chez les patients porteurs du gène muté ou ceux ayant une voie BMPR2 non fonctionnelle, l'apoptose continue des CE endommage grandement l'endothélium dans les stades précoces de l'HTAP et favorise l'émergence d'une population de CE résistante à l'apoptose[59].

Toutes ces observations font de la CE un élément central dans la physiopathologie de l'HTAP. La dysfonction endothéliale conduit à une prolifération des CE observée au niveau des lésions intimales et plexiformes, mais joue également un rôle sur la prolifération des CML au niveau de la média (Figure 9).

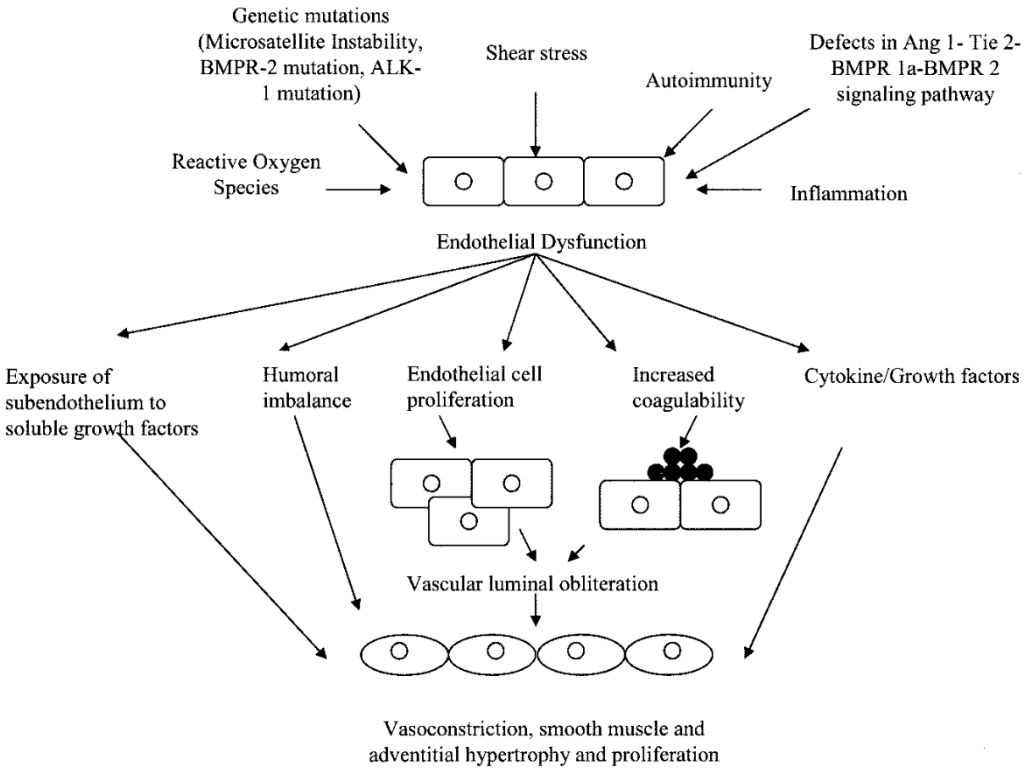

Figure 9 : dysfonction endothélial dans l'HTAP et le remodelage vasculaire[48].

CE : cellules carrées ; CML : cellules ovales.

3.2. Cellules musculaires lisses

Les cellules musculaires lisses (CML) vasculaires entourant les artères au niveau de la média présentent différents phénotypes au sein du même vaisseaux comme le phénotype dit contractile et le phénotype dit synthétique. Les CML ayant une fonction contractile ont une forme allongée avec un faible taux de prolifération et de migration. D'autres ayant une fonction de synthèse ont une forme rhomboïde avec un taux de prolifération et de migration élevé (Figure 10). Hormis leur morphologie, il est possible de les distinguer en utilisant des marqueurs spécifiques de chaque sous-groupe. Ainsi les CML à phénotype contractile expriment de l'α-actine du muscle lisse (α-SMA), de la desmine, de la smoothelin ou de la h-caldesmon alors que les CML à fonction de synthèse expriment des protéines comme la myosine non musculaire ou la protéine de liaison du rétinol (RBP, *Retinol Binding Protein*)[60,61]. Les CML ont la capacité de changer de phénotype dans certaines conditions. Ainsi en cas d'atteinte cellulaire ou en présence de PDGF-A ou PDGF-B, les CML à phénotype contractile peuvent devenir des CML à phénotype de synthèse pour acquérir un phénotype prolifératif et participer à la réparation du vaisseau. A l'inverse la présence du TGF-β induit un passage du phénotype de synthèse à celui contractile. Ces mécanismes d'adaptation du phénotype des CML dépendent étroitement des messages envoyés par les CE sous-jacentes. Ainsi des contraintes de cisaillement basses déclenchent la multiplication des CE et la production par

celles-ci de PDGF-BB qui induira un phénotype prolifératif dans les CML voisines, ces dernières répondant par la production de TGF-β agissant sur les CML et les CE comme un retro contrôle[62].



Figure 10 : CML ayant une fonction contractile (A) ou une fonction de synthèse (B)[61].
A : les CML ayant une fonction contractile ont un faible taux de prolifération et de migration. B : Les CML rhomboïde à fonction de synthèse ont un taux de prolifération et de migration élevé. Echelle : 150 µm.

3.3. Cellules inflammatoires

L'inflammation joue un rôle clé dans le développement de l'HTAP et est pressentie pour faire partie des éléments déclencheurs de la maladie. Au niveau des vaisseaux remodelés de patients HTAPi, nous pouvons observer des infiltrats inflammatoires (Figure 11) de lymphocytes B, de lymphocytes T, de mastocytes et de cellules dendritiques ainsi que la formation de follicules lymphoïdes tertiaires (Figure 12, Figure 13).

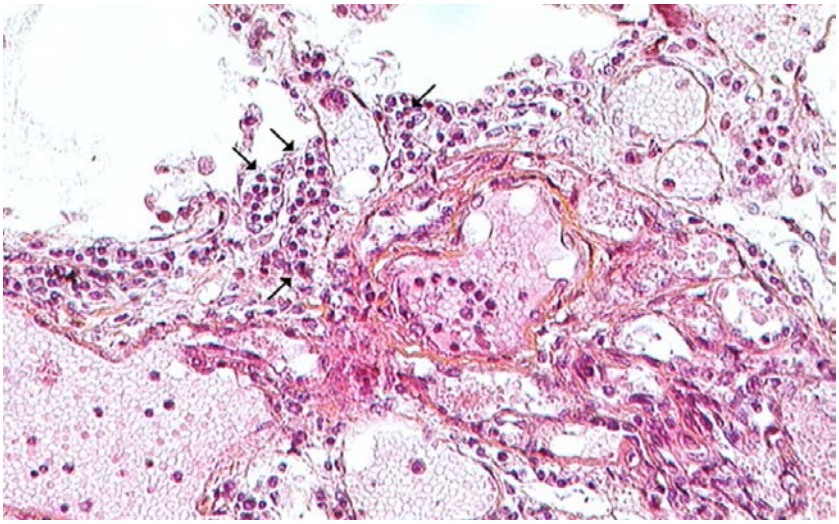

Figure 11 : lésion plexiforme chez un patient HTAP sévère[63].
La lésion présente des infiltrats inflammatoires lymphatiques.

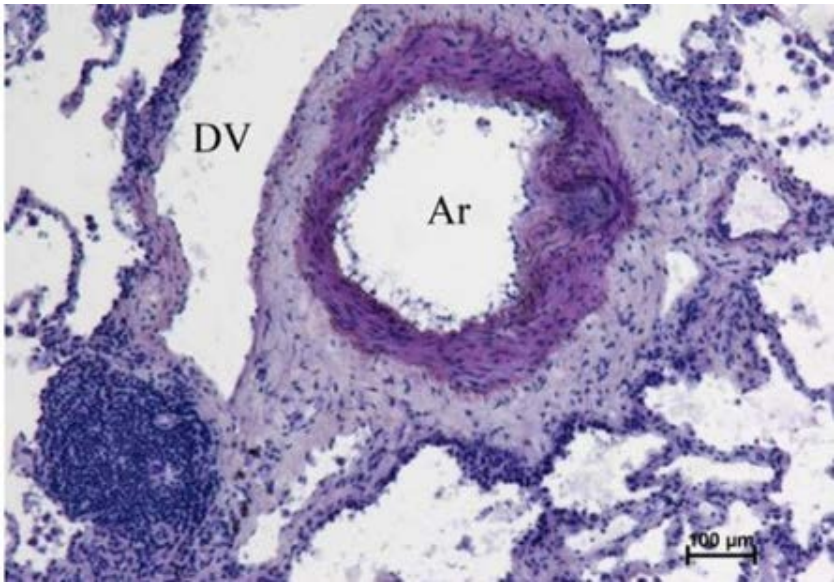

Figure 12 : accumulation de lymphocytes organisés en follicule lymphoïde à proximité d'une artère HTAP remodelée[64].

Ar : artère. DV : vaisseau distal.

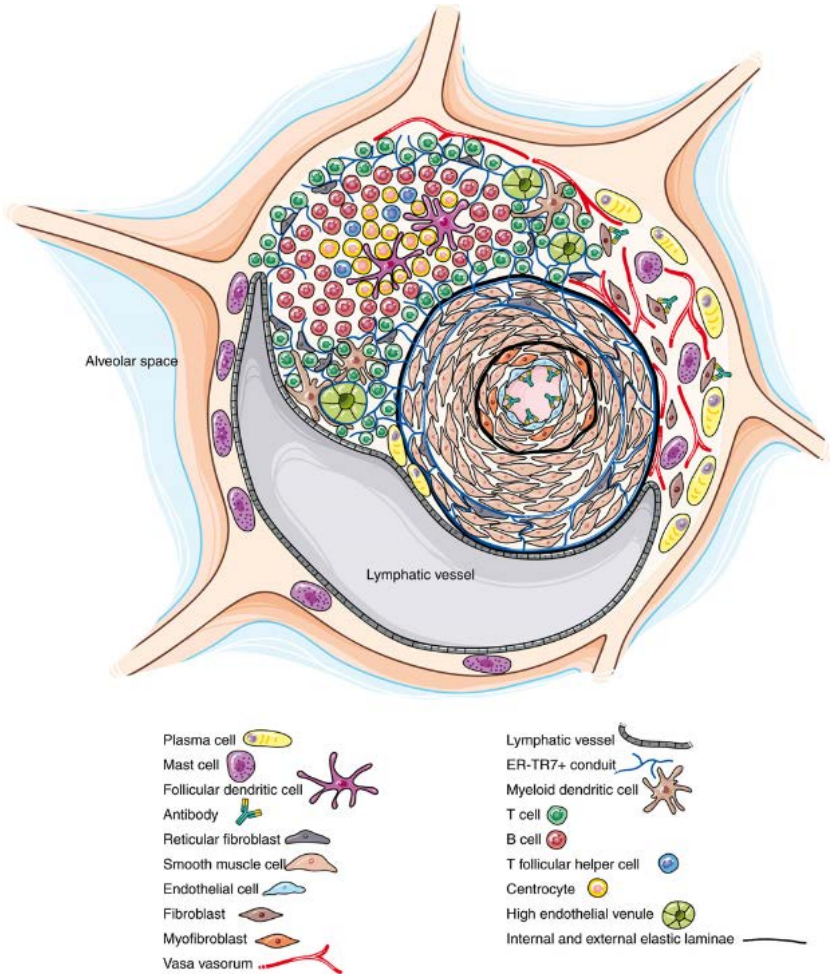

Figure 13 : organisation histologique d'un organe lymphoïde tertaire associé à une artère HTAPi remodelée[64].

Cette inflammation au niveau pulmonaire est associée à des taux sériques d'IL1-β, IL-2, IL-4, IL-6, IL-8, IL-10, IL-12p70 et TNF-α chez les patients HTAP supérieurs à ceux des sujets contrôles (Tableau 2)[65,66].

Tableau 2 : taux seriques de cytokines chez les patients HTAPi (avec ou sans mutation sur *BMPR2*) et contrôles[66].

	Controls (n=21), pg/mL	IPAH (n=58), pg/mL	*BMPR2mut*(n=12), pg/mL	*BMPR2wt*(n=46), pg/mL
IL-1β	0.24 (0.05)	0.52 (0.08)†	0.46 (0.10)*	0.54 (0.09)†
IL-2	0.67 (0.08)	1.68 (0.40)†	1.40 (0.22)†	1.76 (0.50)†
IL-4	0.83 (0.07)	1.10 (0.64)*	1.40 (0.23)*	1.02 (0.08)
IL-5	1.37 (0.28)	1.97 (0.30)	2.25 (0.66)	1.89 (0.34)
IL-6	5.70 (0.40)	19.87 (7.45)†	14.56 (3.97)*	21.25 (9.36)†
IL-8	14.30 (1.08)	55.38 (22.18)†	40.04 (11.52)*	59.38 (27.85)†
IL-10	3.83 (1.07)	8.70 (1.66)*	10.00 (3.96)*	8.36 (1.85)*
IL-12	5.62 (1.99)	14.99 (5.42)*	13.85 (5.81)	15.29 (6.69)
IL-13	9.14 (2.58)	16.08 (3.39)	17.03 (6.52)	15.83 (3.95)
Interferon-γ	1.25 (0.14)	1.64 (0.17)	1.96 (0.36)	1.56 (0.19)
TNF-α	7.92 (0.34)	10.45 (0.55)†	9.85 (0.93)	10.61 (0.66)†
All values are expressed as mean (SEM).				
*P<0.05,				
†P<0.01 versus control subjects.				

Certaines cytokines semblent être des indicateurs de l'évolution de la maladie. Ainsi la MCP-1 (*monocyte chemoattractant protein-1*), une chimiokine pro-inflammatoire attirant les monocytes et les macrophages, se retrouve présente en concentration élevée chez les patients HTAPi et en particulier chez ceux diagnostiqués à un stade précoce de la maladie[67]. D'autres semblent être de bons indicateurs de survie. Ainsi un taux élevé d'IL-6, IL-8, IL-10 ou IL-10 semble corréler avec un faible taux de survie (Figure 14).

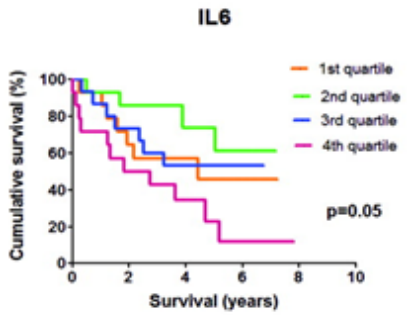

Patients at risk	0 yrs	2 yrs	4 yrs	6 yrs
1st quartile: 0-6.25 pg/ml	14	10	6	2
2nd quartile: 6.51-8.32	14	13	7	2
3rd quartile: 8.45-15.15	15	12	9	6
4th quartile: 15.19- 438.51	14	8	5	2

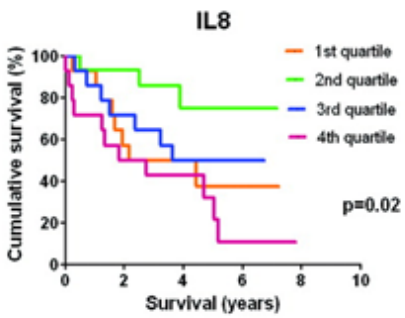

Patients at risk	0 yrs	2 yrs	4 yrs	6 yrs
1st quartile: 0-17.21 pg/ml	14	9	5	2
2nd quartile: 17.42-21.98	15	15	8	3
3rd quartile: 22.04-43.38	14	11	8	5
4th quartile: 43.52-1300.23	14	8	6	2

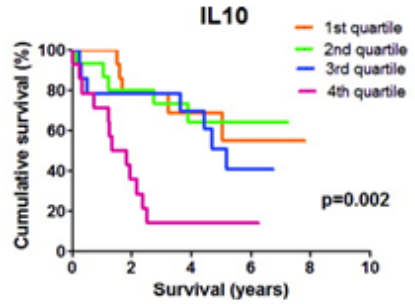

Patients at risk	0 yrs	2 yrs	4 yrs	6 yrs
1st quartile: 0-1.92 pg/ml	14	12	7	3
2nd quartile: 2.24-3.43	15	13	8	4
3rd quartile: 3.58-7.70	14	12	9	3
4th quartile: 7.85 – 52.72	14	6	3	2

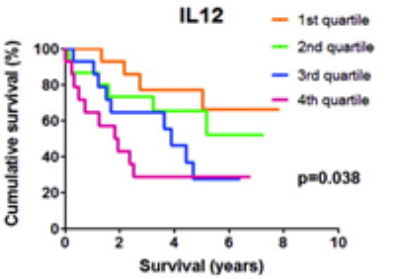

Patients at risk	0 yrs	2 yrs	4 yrs	6 yrs
1st quartile: 0-0.72 pg/ml	14	14	9	3
2nd quartile: 0.73-1.05	15	12	8	4
3rd quartile: 1.11- 1.41	14	10	6	3
4th quartile: 1.60-23.46	14	7	4	2

Figure 14 : taux sérique d'IL-6, -8, -10 et -12 et survie des patients HTAPi et HTAPf[66].
Un taux élevé de ces cytokines semble corréler avec un faible taux de survie.

En plus de la forte présence de cellules inflammatoires *in situ* et de l'augmentation des cytokines sériques, il est intéressant de noter que l'HTAP peut survenir dans un contexte d'inflammation systémique comme un lupus érythémateux, une sclérodermie, un syndrome de polyneuropathie, une organomegalie, une endocrinopathie, une gammopathie monoclonale, une thyroïdite de Hashimoto, un syndrome POEMS, hépatite auto-immune, connectivite ou encore une maladie de Castleman[68,69].

L'utilisation de thérapies anti-inflammatoires peut d'ailleurs, dans certains cas, améliorer l'HTAP associée à des connectivites[70], dont le lupus érythémateux[71], au syndrome POEMS[72], et de la maladie de Castleman[73]. Tous ces indices tendent à confirmer le rôle majeur joué par l'inflammation dans la genèse de l'HTAP humaine[74].

Par ailleurs, toutes les HTP expérimentales sont associées à une inflammation vasculaire pulmonaire plus ou moins marquée[75].

3.4. Facteurs de croissances et cytokines pro-inflammatoires

3.4.1. VEGF

Le VEGF est un facteur de croissance exprimé à un niveau anormalement élevé par les CE et les thrombocytes de patients HTAP[48,76]. Impliqué dans l'angiogenèse et la vasculo-genèse, le VEGF est sécrété par différents types de cellules mésenchymateuses et stromales et interagit avec les récepteurs de tyrosine kinase VEGFR-1 et VEGFR-2 principalement présents au niveau des CE sur lesquelles il a une action mitogénique et chimioattractante[77].

L'activation de VEGFR-2 chez les CE a une action pro-angiogénique et mitogénique. A l'inverse l'activation de VEGFR-1 semble servir à piéger le VEGF pour contrebalancer son activité mais également à promouvoir la survie cellulaire via la production de survivine. Ainsi des souris ayant un knockout du gène *Flt-1* codant pour VEGFR-1, n'exprimeront que le VEGFR-2 et seront sujette à une prolifération angioblastique aberrante conduisant à la mort *in utero*[78].

Le VEGF agit également sur la vasodilatation des vaisseaux en favorisant la synthèse de NO et de prostacycline[79,80]. Ainsi sa surexpression protège les rats du développement d'une HTAP en condition hypoxique[81], et à l'inverse l'utilisation d'un inhibiteur du récepteur au VEGF (SU5416/Sugen) induit chez le rat nouveau-né une hypertension et des malformations pulmonaires[82].

Il a été montré, dans le cadre d'une étude sur l'importance de BMPR2 dans la gestation chez des souris ayant une invalidation (KO) conditionnelle, que l'absence de voie BMPR2 fonctionnelle pouvait supprimer la voie de signalisation du VEGF[83]. Ce résultat expliquerait ainsi que les taux élevés de VEGF chez les patients n'améliore pas leur HTAP si leur voie de signalisation BMPR2 est altérée. Par contre, il semblerait que le VEGF induise la prolifération des CE pathologiques dans les lésions plexiformes où il est largement surexprimé[84], ainsi que la résistance des CE à l'apoptose via VEGFR-1 et la production de survivin[85].

3.4.2. EGF

Le facteur de croissance épidermique (EGF pour *epidermal growth factor*) est un facteur de croissance induisant la survie, la migration et la prolifération des CML via l'activation des récepteurs à tyrosine kinase (RTK) EGFR. Son action est dépendante de la présence la ténascine-C (TN-C), un élément de la matrice extracellulaire exprimé principalement durant les phases de restructuration tissulaires normales ou pathologiques. Dans le modèle d'HTP expérimentale induite par l'exposition à la monocrotaline, il a été montré que la TN-C co-

localisait avec les zones de proliférations des CML au niveau des petites artères remodelées[86,87]. Dans le même modèle, il a été montré que le blocage de la voie EGF induit l'apoptose des CML et améliore l'état des rats exposés à la monocrotaline (rats MCT) laissant supposer une voie thérapeutique à exploiter[86].

Ainsi, l'utilisation de certains antagonistes du récepteur EGFR (gefitinib et erlotinib) a un effet bénéfique sur le remodelage cardiaque, les résistances vasculaires pulmonaires totales, et le remodelage pulmonaire des rats MCT. Cependant il faut noter que les rats sur-expriment EGFR dans ce modèle d'HTP ce qui ne semble pas être le cas des patients HTAPi[88].

3.4.3. FGF

Les facteurs de croissance des fibroblastes (FGF - *Fibroblast growth factor*) constituent une famille de 23 protéines principalement sécrétées par les fibroblastes. Parmi celles-ci, le FGF2 se retrouve être sécrété de façon anormalement élevé par les CE d'artères pulmonaires issues de patient HTAPi. Ce facteur de croissance agit au niveau des cellules vasculaires via son interaction avec le récepteur à tyrosine kynase (RTK) FGFR. Le FGF2 ou bFGF sécrété peut se fixer à la matrice extra-cellulaire où il est stocké pour être libéré en cas de protéolyse de celle-ci. Il a une action autocrine et paracrine qui induit une prolifération des CML et des CE, ainsi qu'une résistance à l'apoptose des CE[89–92].

3.4.4. PDGF

Le PDGF (*Platelet-derived growth factor*) est un facteur de croissance induisant la croissance et la migration des cellules musculaires lisses et des fibroblastes. Il est synthétisé par les CE, les macrophages et les CML. Le PDGF est composé de 2 chaînes polypetidiques (chaînes A et B) et se retrouve sous forme d'homo ou d'hétérodimère (PDGF-AA, PDGF-AB ou PDGF-AB) qui interagissent avec les récepteurs à tyrosine kinase PDGFR-α et PDGFR-β[93,94].

D'un point de vue pathologique, il est impliqué dans le développement de maladies fibro-prolifératives comme les fibroses pulmonaires interstitielles[95], l'hypertension pulmonaire hypoxique[96] et l'athérosclérose[97]. Dans le cas des hypertensions pulmonaires primaires, l'expression du PDGF se retrouve significativement augmenté dans les biopsies pulmonaires[98]. Ce PDGF se retrouve au niveau des CE et des CML des petites artères remodelées. Une augmentation du taux de récepteurs PDGFR-β est également rapportée avec une localisation principalement au niveau des CML des petites artères remodelées et en moindre quantité dans les CE. L'effet pro-prolifératif et migratoire du PDGF sur les CML peut être inhibé notamment par l'utilisation d'imatinib mesylate (nom commercial Gleevec®), un médicament un temps envisagé pour le traitement de l'HTAP, via son effet sur les tyrosines kinases (mais ayant trop d'effets secondaires)[99,100].

3.4.5. IL-6

L'interleukine-6 (IL-6) est produite par des cellules inflammatoires comme les monocytes et les lymphocytes-T. Elle se retrouve en concentration élevée dans les séra de patients atteints d'HTAP[65,66].

Dans les modèles expérimentaux, l'IL-6 semble jouer un rôle important dans le développement de l'HTAP. Ainsi la surexpression de l'IL-6 ou l'injection d'IL-6 exogène induit une hypertension artérielle pulmonaire exacerbée par la mise en hypoxie chez la souris et le rat[101–103].

3.4.6. TNF

Le facteur de nécrose tumorale-α (TNF-α, *tumor necrosis factor-α*) est une cytokine impliquée dans la réponse inflammatoire. Il est produit par les macrophages et les monocytes activés par la présence de lipopolysaccharides (LPS) en cas d'infection bactérienne[104].

La libération de grande quantités de TNF-α permet l'activation des neutrophiles et la libération d'autres cytokines inflammatoires et modifie les propriétés de barrières de cellules endothéliales ce qui facilite le passage des protéines plasmatiques dans les espaces interstitiels de l'endothélium[105].

Le TNF-α, en plus d'agir sur la perméabilité endothéliale via son action sur les intégrines, les molécules d'adhésions et les métalloprotéases, joue un rôle à la fois anti et pro-angiogénique. Ainsi, les souris KO pour le récepteur TNFR1 présenteront une angiogénèse plus rapide que les contrôles après une ischémie temporaire des membres inférieurs alors que les souris KO pour le deuxième récepteur du TNF-α, TNFR2, auront elles une angiogenèse réduite[106,107].

De plus il a été démontré que le TNF-α induit dans les cellules endothéliales "tip cell" l'activation des gènes *PDGF-B* et *VEGFR2* (pro-angiogéniques) tout en inhibant la voie de signalisation VEGFR2. Ainsi la présence temporaire de TNF-α permet d'amorcer l'angiogenèse tout en la retardant tant que l'inflammation n'est pas passée[107]. Cette cytokine a enfin une action sur le tonus vasculaire. Ainsi une forte concentration de TNF-α induit une baisse la production de prostacycline dans les CML d'artères pulmonaires de rats[108]. Son injection chez le rat induit également une augmentation de la réactivité vasculaire à l'angiotensine II et à l'hypoxie[109].

Cependant, le TNF-α peut avoir une action délétère. Au niveau pulmonaire, la présence chronique de TNF-α semble responsable de fibrose pulmonaire et sa surexpression dans les pneumocytes de type II de souris conduit à une inflammation pulmonaire et à une hypertension pulmonaire[110].

Dans le cas des patients HTAP, cette cytokine se retrouve en concentration élevée dans le sérum. Cependant le taux de TNF-α ne semble pas être corrélé avec la gravité des paramètres hémodynamiques ou la survie des patients[66]. L'utilisation de rhTNFRFc (r*ecombinant TNF-alpha receptor II:IgG Fc fusion protein*), un antagoniste du TNF-α, a permis d'améliorer les paramètres hémodynamiques, le remodelage cardiaque et l'inflammation de rats exposés à la MCT[111].

Une autre molécule antagoniste, l'Etanercept, permet quant à elle de protéger les rats de l'action du TNF et d'améliorer l'hypertension pulmonaire induite par les endotoxines chez le cochon[112–114].

3.5. Endothéline-1

L'endothéline (ET-1) est un neuropeptide vasoconstricteur sécrété principalement par les CE vasculaires et en moindre quantité par les CML et les fibroblastes pulmonaires[115].

L'ET-1 agit en se fixant aux récepteurs ET_A et ET_B des CML. Produite en condition hypoxique ou en présence de facteurs de croissances, cytokines, thombine, angiotensine II ou de contraintes de cisaillement, l'ET-1 libérée provoque la contraction des CML et leur prolifération[52,116].

Son effet vasoconstricteur lors de la fixation aux récepteurs ET_A et ET_B des CML est contre balancé par sa fixation aux récepteurs ET_B des CE. S'il a été décrit que l'activation d'une population de récepteurs ET_B des CML vasculaires contribue à la vasoconstriction[51], l'activation des récepteurs ET_B endothéliaux induit à l'inverse une vasodilatation via une augmentation de la production de prostacycline et de monoxyde d'azote (NO), deux vasodilatateurs, ainsi que l'élimination de l'ET-1 circulante (Figure 15)[117].

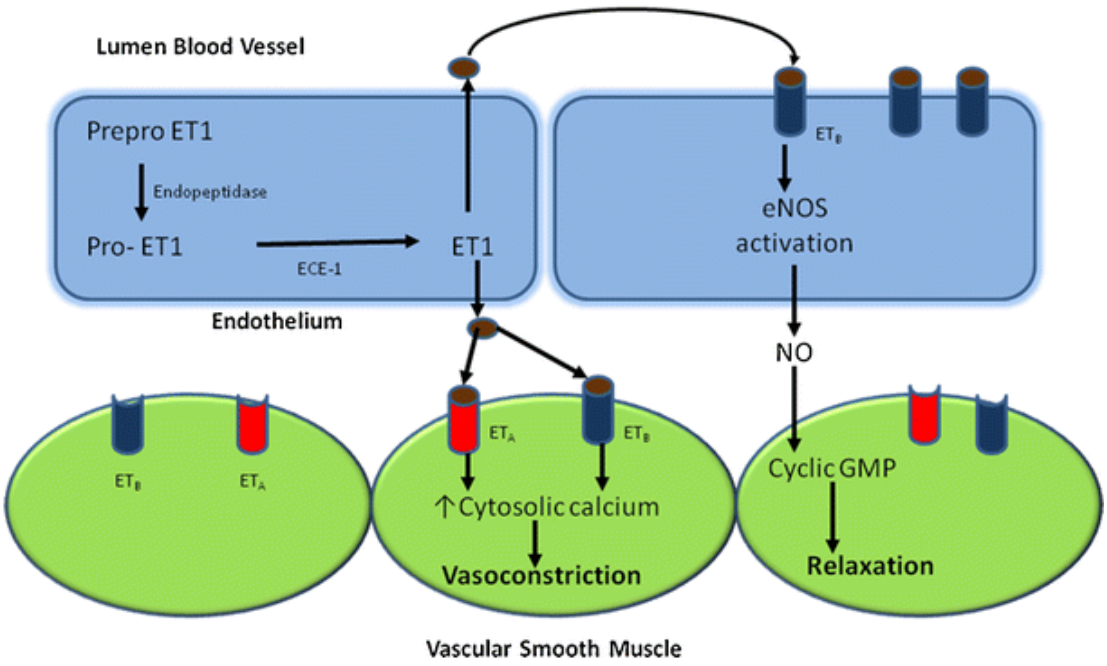

Figure 15 : action de ET-1 sur les CE et les CML d'artère pulmonaire[117].
La libération d'ET-1 par les CE provoque la contraction chez les CML. Cette action vasoconstrictrice est contre-balancée par l'activation de l'eNOS dans les CE.

L'ET-1 se retrouve surexprimée chez les patients HTAP[52,54] et l'utilisation d'antagonistes des récepteurs à ET-1 permet d'améliorer l'HTAP et les HTP expérimentales[55,118,119].

3.6. Monoxyde d'azote

Le monoxyde d'azote (NO) est un composé radicalaire gazeux soluble et lipophile produit par les NO synthétase (NOS) à partir de L-arginine et d'oxygène. Le NO joue un rôle de vasodilatateur au niveau vasculaire, mais également d'inhibiteur dans l'agrégation des thrombocytes, la formation de thombi et l'adhésion leucocytaire. Il permet également d'inhiber la prolifération et la migration des cellules musculaires lisses via l'activation de guanylate cyclase et l'augmentation de la production de guanosine monophosphate cylique (cGMP)[120–122]. Chez les patients HTAP, on observe une diminution de la production de NO au niveau des cellules endothéliales, favorisant ainsi la vasoconstriction et la prolifération des CML[50]. Cette diminution peut être expliquée par une augmentation d'inhibiteurs compétitifs de la NOS endothéliale comme la diméthylarginine asymétrique, une diminution du taux de L-arginine, une augmentation de l'élimination du NO par les dérivés réactifs de l'oxygène (DRO ou ROS pour *reactive oxygen species*) ou par l'hémoglobine[123–125].

En plus de la diminution du NO il y a également une surexpression de phosphodiestérases (PDE) dans les poumons de patients HTAP[126]. Ces enzymes inactivent les effets

antiprolifératifs du NO sur les CML en dégradant la cGMP mais également l'adénosine monophosphate cyclique (AMPc). Il existe deux PDE sélectives de la cGMP, PDE-5 et PDE-6. PDE-5 est celle qui est principalement impliquée dans la dégradation du NO. Des inhibiteurs de PDE-5 sont ainsi utilisés chez les patients pour faciliter les effets vasodilatateurs et antiprolifératifs du NO endogène. Leur utilisation permet d'améliorer leurs paramètres hémodynamiques, leur survie et leur résistance à l'effort[124,127,128].

3.7. Prostacycline

La prostacycline (PGI2) est un membre de la famille des médiateurs lipidiques des prostaglandines. Elle est principalement produite par les CE à partir de l'acide arachidonique et se fixe au récepteur IP, un récepteur transmembranaire couplé à la protéine G présent principalement au niveau des CML vasculaires et des thrombocytes[129]. C'est un vasodilatateur, un anti-thrombotique et un inhibiteur de l'agrégation des thrombocytes de courte durée de vie[130].

Dans le cas de l'HTAP, le taux de PGI2 se retrouve en plus faible taux dans les urines de patients et la prostacycline synthétase est sous exprimée au niveau du tissus pulmonaire[56,58]. L'utilisation de PGI2 ou d'analogues permet d'obtenir des effets positifs dans le cas des HTAP expérimentales et humaines et fait partie des traitements utilisés pour la prise en charge thérapeutique des patients[131,132].

3.8. Les canaux potassiques

Les canaux ioniques sont des protéines transmembranaires qui permettent de réguler le potentiel de membrane et les concentrations d'ions intracellulaires. Les canaux potassiques sont impliqués dans la régulation du tonus vasculaire mais également, via leur action sur le potentiel membranaire, dans la régulation des concentrations en ion potassium (K^+) et calcium (Ca^{2+}), la migration, la prolifération et l'apoptose[133].

Ainsi, lorsque les canaux potassiques sont activés ou surexprimés, la membrane plasmique devient hyper-polarisée, ce qui ferme les canaux calciques voltage dépendants. La fermeture des canaux bloque l'entrée d'ions Ca^{2+} dans la cellule. La diminution de la concentration en Ca^{2+} dans les CML d'artère pulmonaire entraîne la vasodilatation (Figure 16). A l'inverse, lorsqu'ils se retrouvent bloqués ou sous-exprimés, la membrane des CML d'artères pulmonaires se dépolarise et ouvre les canaux calciques voltage dépendants. Cette ouverture des canaux calciques permet une entrée d'ion Ca^{2+} ce qui augmente la concentration calcique dans le cytoplasme et le réticulum sarcoplasmique, ce qui permet l'interaction entre la myosine et les microfilaments d'actine, et provoque la vasoconstriction des CML (Figure 16) [62,134–136].

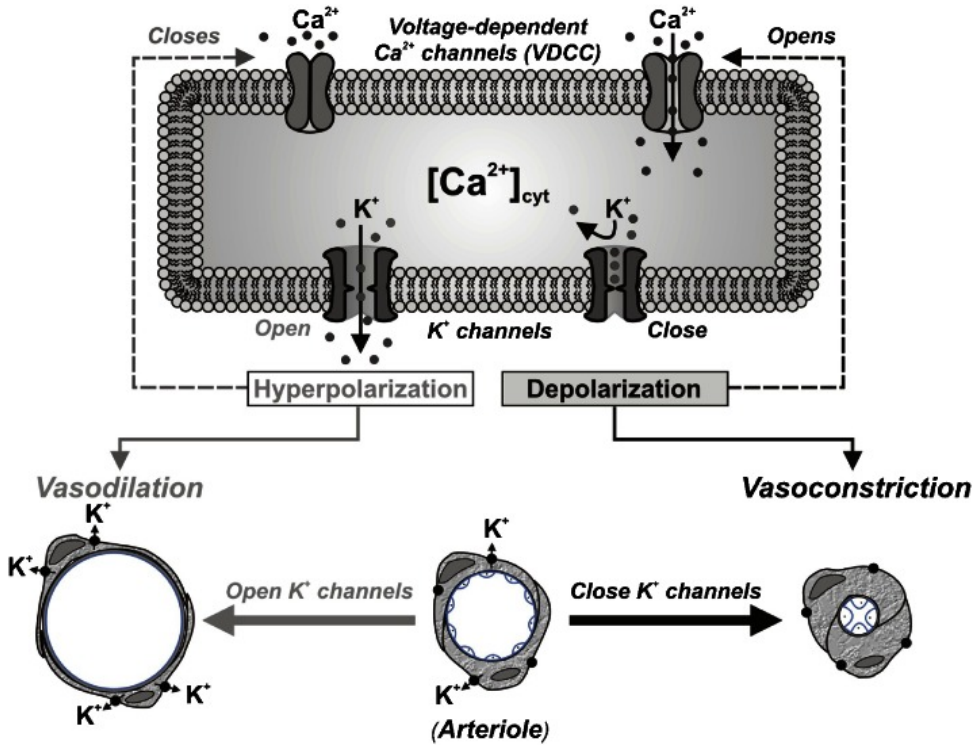

Figure 16 : rôle des canaux potassiques (K^+) et calciques (Ca^{2+}) dans le tonus vasculaire[136].

Le blocage des canaux K^+ (ou leur sous expression) induit la déposarisation de la membrane et l'ouverture des canaux CA^{2+} et la vasoconstriction. A l'inverse, l'activation des canaux K^+ conduit à une hyperpolarisation de la membrane qui induit la fermeture des canaux Ca^{2+}. La baisse du $[Ca^{2+}]$ intracellulaire entraine la vasodilatation de l'artère.

L'entrée de Ca^{2+} favorise également la prolifération cellulaire durant laquelle il joue le rôle de second messager. En effet les ions Ca^{2+} sont nécessaires à la progression du cycle cellulaire notamment aux phases G_0 et G_1, à la synthèse d'ADN et à la mitose (Figure 17)[136].

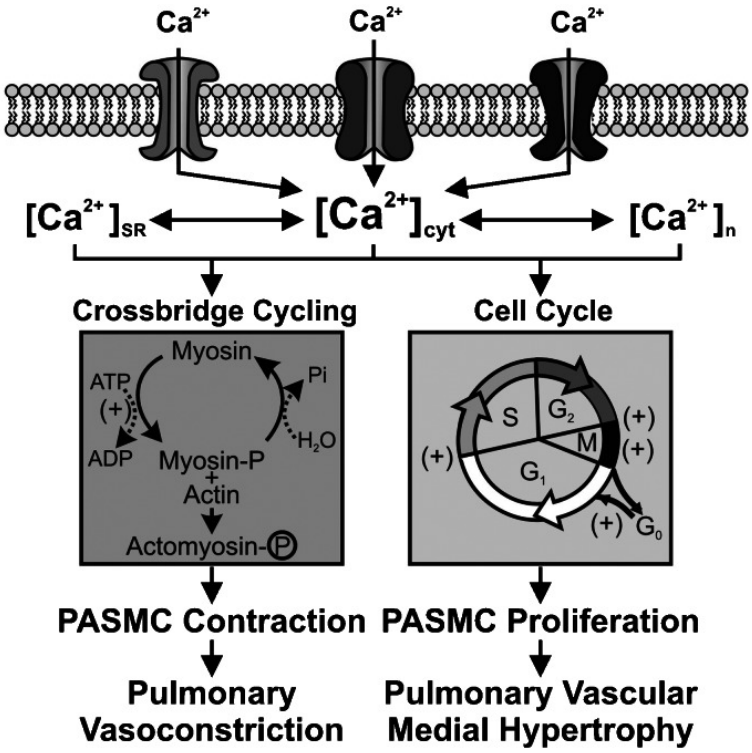

Figure 17 : rôle des canaux calciques dans la prolifération et la contraction des CML d'artères pulmonaires[136].

Les ions Ca^{2+} sont nécessaires à la progression du cycle cellulaire ainsi qu'à la vasoconstriction.

Enfin, le blocage des canaux potassiques empêche l'apoptose. En effet les ions K^+ inhibent les caspases et permettent le maintien du volume cellulaire. Leur sortie via les canaux potassiques est donc nécessaire pour permette l'activation des caspases et l'initiation de l'apoptose[62,136].

Le maintien de l'équilibre entre canaux calciques et canaux potassiques est une des voies thérapeutiques utilisées chez les patients. Ainsi certains traitements ciblent le blocage des canaux calciques (nifedipine, diltiazem et amlodipine) pour limiter la prolifération et la vasoconstriction. Cependant seuls 5% des patients répondent aux bloqueurs de canal calcique et reçoivent ce traitement[137].

Enfin, des mutations dans le gène *KCNK3*, codant pour la protéine formant le canal potassique également appelé TASK-1, ont récemment été identifiées chez certains patients HTAP. Son rôle dans la pathogénèse reste encore à élucider[14,15].

II. ASPECTS INNOVANTS DU REMODELAGE VASCULAIRE

1. Transition endothélio-mésenchymateuse (EndoMT)

La transition endothélio-mésenchymateuse (EndoMT, EnMT ou parfois appelée EMT) est un processus de transition phénotypique qui permet aux CE de coloniser le tissu environnant et de changer progressivement de phénotype. Ce processus, similaire à la transition épithélio-mésenchymateuse (EMT), est un processus physiologique clé de la formation des organes lors du développement embryonnaire[138,139]. Ce processus est crucial dans la muscularisation et la différenciation des artères de l'embryon[138,140–142].

Jusqu'à la fin des années 1990 l'existence d'une EndoMT de l'endothélium mature impliquée dans la néo-muscularisation des vaisseaux faisait débat et certains auteurs avançaient l'hypothèse de l'existence de précurseurs de CML distincts des précurseurs endothéliaux[143,144].

Il a été depuis démontré que ce processus ne se limitait pas aux stades prénataux mais pouvait avoir lieu au stade adulte, celui-ci pouvant être adaptatif ou pathologique[145,146].

Tableau 3 : Mécanismes physiologiques et pathologiques impliquant l'EndoMT[146].

Mécanismes physiologiques	Mécanismes pathologiques
➢ Développement cardiaque ➢ Fibrose ➢ Angiogenèse	➢ Tumeurs ➢ Athérosclérose ➢ Ossification hétérotopique ➢ Hypertension portal idiopathique ➢ Scléroses systémiques ➢ Infarctus du myocarde ➢ Calcification des vaisseaux ➢ Kératopathies

1.1. Définition

1.1.1. Mécanismes cellulaires

L'EndoMT est un processus complexe au cours duquel la CE en transition va perdre progressivement ses protéines impliquées dans la jonction avec les autres cellules de l'endothélium (CD31, VE-cadherin, P-catenin) et migrer dans le tissu environnant. La CE en transition va perdre son phénotype et ses marqueurs endothéliaux (CD34, vWF) et se mettre à exprimer des protéines mésenchymateuses (α-SMA, vimentine, collagène interstitiel de type I et III). Au cours de cette transition, la cellule se retrouve à exprimer simultanément les deux phénotypes, endothélial et mésenchymateux. Ce changement s'accompagne également de

l'expression d'un phénotype pro-prolifératif, pro-fibrosant et invasif ce qui permet aux cellules en EndoMT de former un couche de cellules mésenchymateuses sous l'endothélium. Une fois l'EndoMT terminée, la cellule a perdu tout marqueur endothélial et n'exprime plus qu'un phénotype mésenchymateux (Figure 18). La transition de phénotype entre CE et cellule mésenchymateuse n'est pas à sens unique et l'EndoMT est réversible. Ainsi dans certaines conditions ce sont les cellules mésenchymateuses qui donneront des CE via un processus de transition mésenchymateuse-endothéliale (MET)[147].

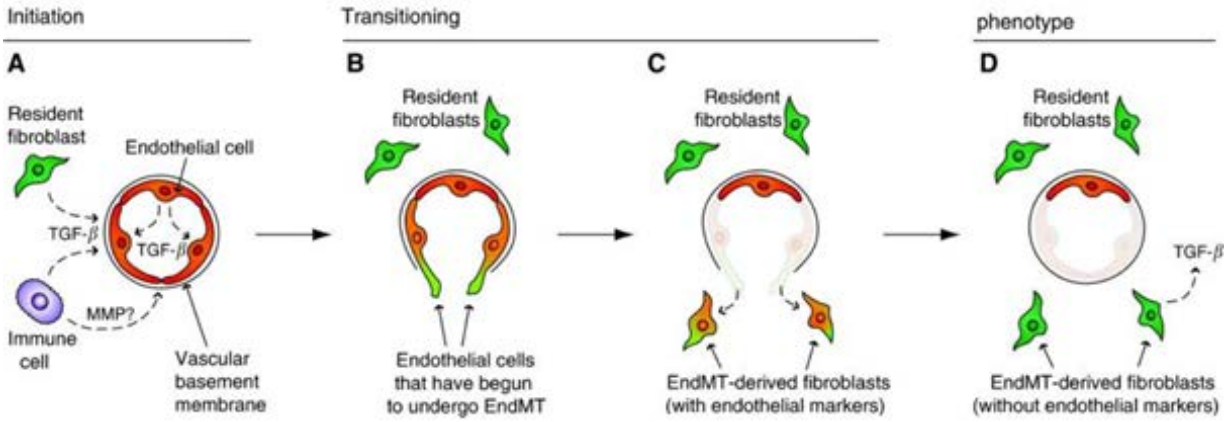

Figure 18 : mécanismes cellulaires de l'EndoMT[148].

Les CE en transition perdent leurs protéines de jonction (A et B) et migrent dans le tissu environnant (B et C). Les CE en transition perdent progressivement leur marqueurs endothéliaux se mettent à exprimer des marqueurs mésenchymateux. Durant ce processus les cellules EndoMT expriment simultanément les deux phénotypes, endothélial et mésenchymateux (B et C). A la fin de la transition, les cellules EndoMT ont perdu tous les marqueurs endothéliaux permettant de les différencier des cellules mésenchymateuses résidentes (D).

1.1.2. Mécanismes moléculaires

Contrairement à l'EMT, les mécanismes moléculaires de l'EndoMT sont encore peu connus. L'une des voies de régulation de d'EndoMT décrite est celle du TGF-β. Il a été rapporté que le TGF-β1 seul pouvait induire l'EndoMT des CE pulmonaires *in vitro*[149]. Le maintien du phénotype semble dépendant de la présence de TGF-β1 et est réversible si celui-ci est ôté du milieu de culture. Une autre étude rapporte que l'activation de Ras permet le maintien du phénotype mésenchymateux acquis même après l'arrêt du traitement au TGF- β[150].

D'autres études sur les CE intestinales, coronariennes ou de l'œsophage soulignent l'importance du TGF-β dans l'induction de la transition de phénotype. Celles-ci rapportent une EndoMT des CE après traitement aux TGF-β1 ou 2 seuls ou en association avec TNFα et IL-

1β (avec un effet synergique de l'association TGF-β2/IL-1β via l'activation de NFκB) suggérant d'autres voies de modulation que celle du TGF-β seule[151–154].

L'induction de l'EndoMT par la voie TGF-β semble passer par 2 voies de signalisation distinctes. L'une passe par une augmentation de l'expression de Snail-1, un des facteurs de transcription qui, avec Twist et Slug régulent l'EndoMT et l'EMT, l'autre passe par la voie des Smad[155].

Dans le premier cas, la stimulation de la voie du TGF- β induit l'activation des kinases PKC-δ (*Protein Kinase C delta)* et cAbl. PKC-δ et cAbl activés vont phosphoryler la serine 9 de l'enzyme GSK-3β (*Glycogen Synthase Kinase 3 beta*) ce qui conduit à son inactivation. GSK-3β est impliquée dans la régulation du facteur de transcription Snail (ou Snail 1). Lorsqu'elle est activée, GSK-3β inhibe l'expression de *Snail*, maintient Snail hors du noyau de la cellule et l'inactive en le phosphorylant. L'inhibition de GSK-3β va conduire à une accumulation de Snail sous sa forme active dans le noyau. Cette accumulation nucléaire de Snail va conduire à une surexpression du gène *Snail* ainsi qu'à l'inhibition de l'expression du gène de la VE-cadherin et la stimulation de l'expression du gène de l'α-SMA (Figure 19 et Figure 20)[156–158].

GSK-3β semble également impliquée dans la régulation de la β-catenin nucléaire. L'inhibition de GSK-3β conduit à une accumulation nucléaire de β-catenin ce qui provoque une surexpression de Vimentine, uPAR (*urokinase plasminogen activator receptor*) et des MMPs, d'autres protéines impliquées dans l'acquisition des phénotypes EMT et EndoMT[159].

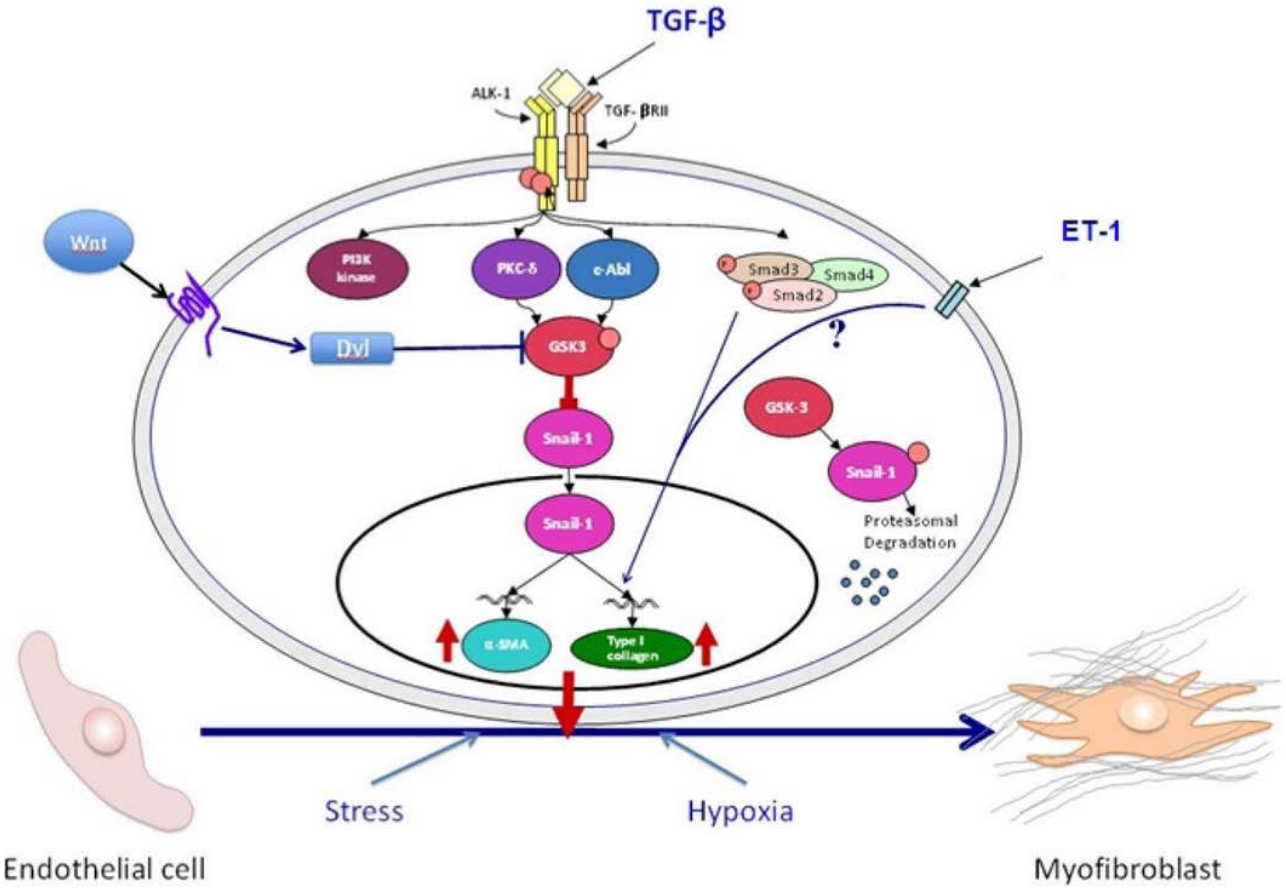

Figure 19 : mécanismes moléculaires d'activation de l'EndoMT via la voie Snail[157].
L'activation de la voie du TGF-β ou de la voie Wnt conduit à l'inactivation de GSK-3β qui régule l'expression de Snail.

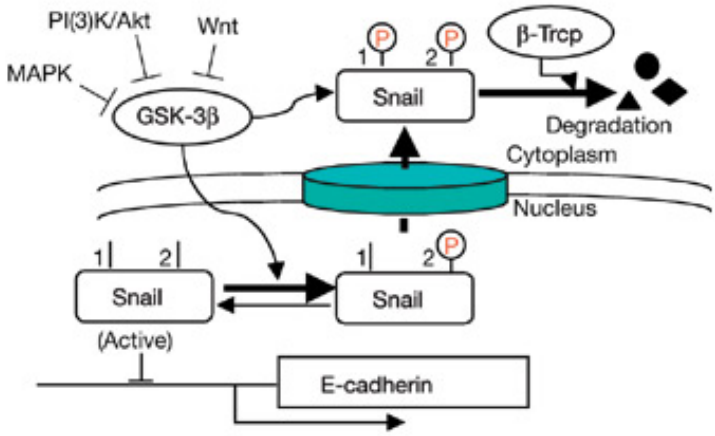

Figure 20 : mécanismes moléculaires de régulation de Snail par GSK-3β[156].
GSK-3β maintien Snail hors du noyau de la cellule et l'inactive. L'inhibition de GSK-3β va permettre une accumulation de Snail nucléaire qui conduit à une surexpression du gène *Snail* et à induire l'EndoMT.

La seconde voie de régulation de l'EndoMT par la voie du TGF-β passe par la voie des Smad. La fixation du TGF-β au complexe TβR-I et TβR-II permet l'activation de la TβR-II kinase qui va phosphoryler TβR-I et l'activer. La forme active de TβR-I va à son tour phosphoryler Smad2 et Smad3. Les formes activées de Smad2 et 3 vont former un complexe avec Smad4 (Figure 21). Le complexe ainsi formé va migrer vers le noyau de la cellule où il va interagir avec la protéine CBP (*CREB Binding Protein*) et induire la surexpression de *Snail*[154,160–162].

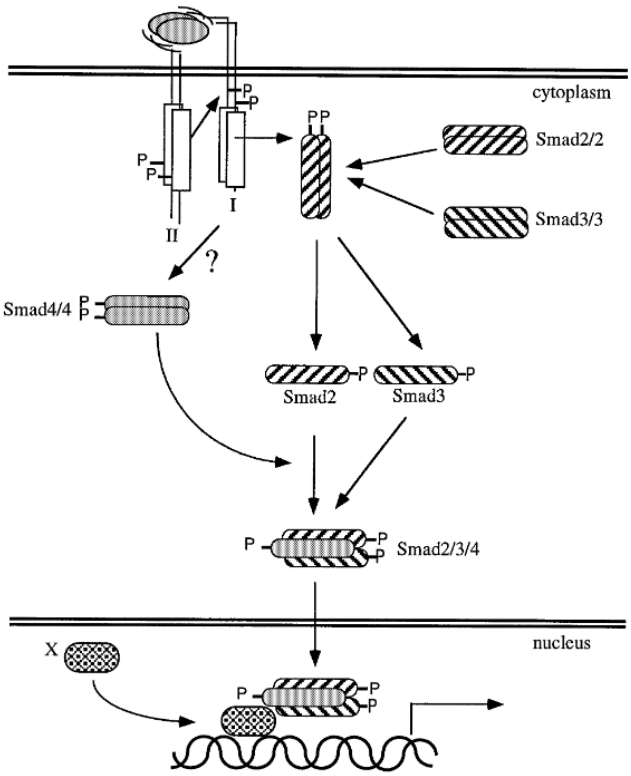

Figure 21 : mécanismes d'activation de la voie Smad2, Smad3 et Smad4 par les récepteurs au TGF-β[163].

Les données expérimentales montrent que le traitement au TGF-β des CE n'influence pas que Snail mais aboutit également via l'augmentation du complexe Smad2/3/4 dans le noyau à une surexpression de Slug (également appelé Snail-2) et de Twist-1, deux facteurs de transcription régulant l'EndoMT et l'EMT au même titre que Snail[164]. Il a été montré que l'activation de mTOR, lui-même pouvant être activé par la voie du TGF-β, induisait une EndoMT via l'activation de Slug et, dans une moindre mesure, de Twist et Snail[165].

Une autre voie de signalisation induisant l'EndoMT passe par la voie « canonique » Wnt/β-catenin. L'activation de la voie Wnt va conduire à une inhibition de GSK-3β et à une accumulation de β-catenin et Snail au niveau du noyau cellulaire et ainsi induire la transition[157,166].

L'initiation de l'EndoMT passe également par l'activation de la voie Notch. Si les mécanismes précis d'induction de l'EndoMT via la voie Notch sont encore peu connus, il a été rapporté que son activation dans les cellules endothéliales aboutit à une inhibition de l'expression des protéines endothéliales VE-cadherin, PECAM-1, Tie1, Tie2 et eNOs et à l'expression des marqueurs mésenchymateux α-SMA, fibronectin et des récepteurs au PDGF ainsi qu'une taxie vers les sources de PDGF-BB[167].

Pour ce qui est des mécanismes moléculaires il semble que Notch régule l'expression de Slug. Il a en effet été décrit que l'activation de Notch par Jagged1 ou Dll4 ou via les formes activées Notch 1 ou 4 induisait une expression de Slug. L'augmentation de Slug réprime directement l'expression des gènes codant pour la VE-cadherin, le CD31 ainsi que Tie2, participant ainsi à la perte des jonctions et du phénotype endothélial[167–169].

Cette voie d'activation via Slug peut induire une EndoMT indépendamment de la voie TGF-β. Cependant il semble que les 2 voies interagissent entre elles. Ainsi le TGF-β1 peut activer la voie Notch et l'inhibition de Notch par le N-[N-(3,5-Difluorophenacetyl)-l-alanyl]-S-phenylglycine t-butyl ester (DAPT) bloque l'EndoMT induite par les TGF-β1, TGF-β2 et TGF-β3 dans les CE[170].

Si les voies de signalisation de l'EndoMT n'ont pas toutes été étudiées, les similarités de celles-ci avec celles de l'EMT permettent de supposer qu'elles sont communes aux deux phénomènes (Figure 22 et Figure 23). Cette mise en parallèle des deux mécanismes permet d'apprécier les mécanismes régulant chaque étape de l'EndoMT notamment en condition pathologique (Figure 24).

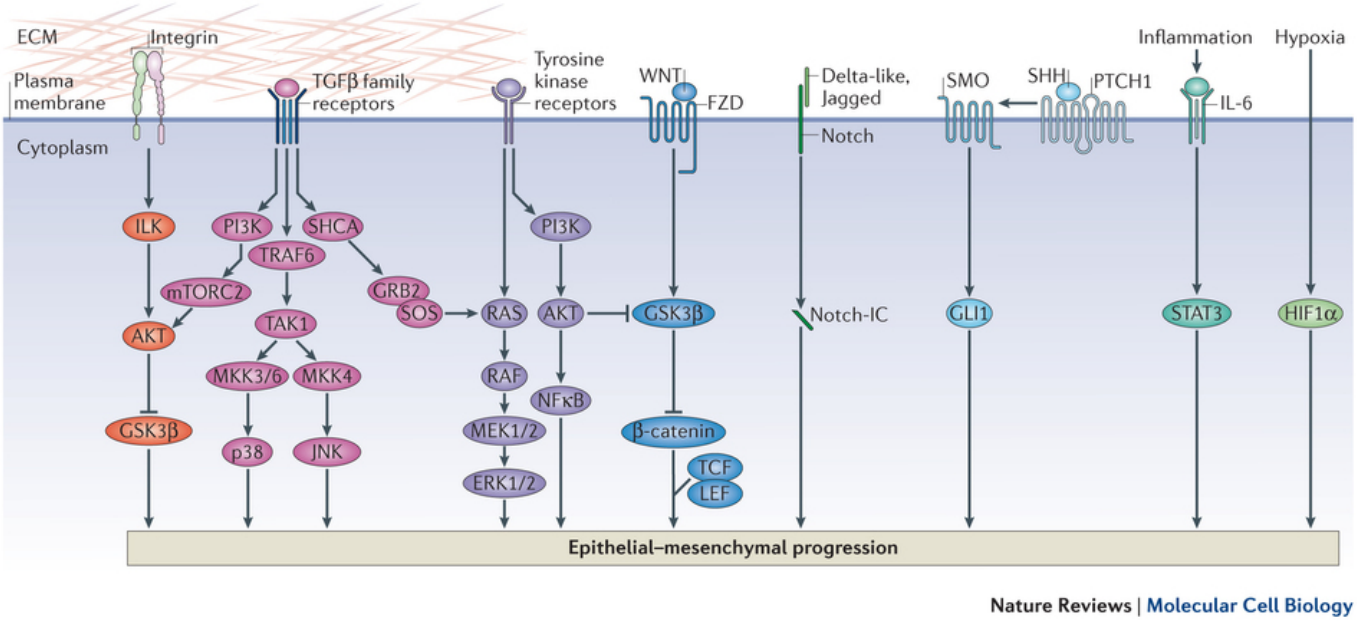

Figure 22 : mécanismes moléculaires des voies d'induction de l'EMT[171].

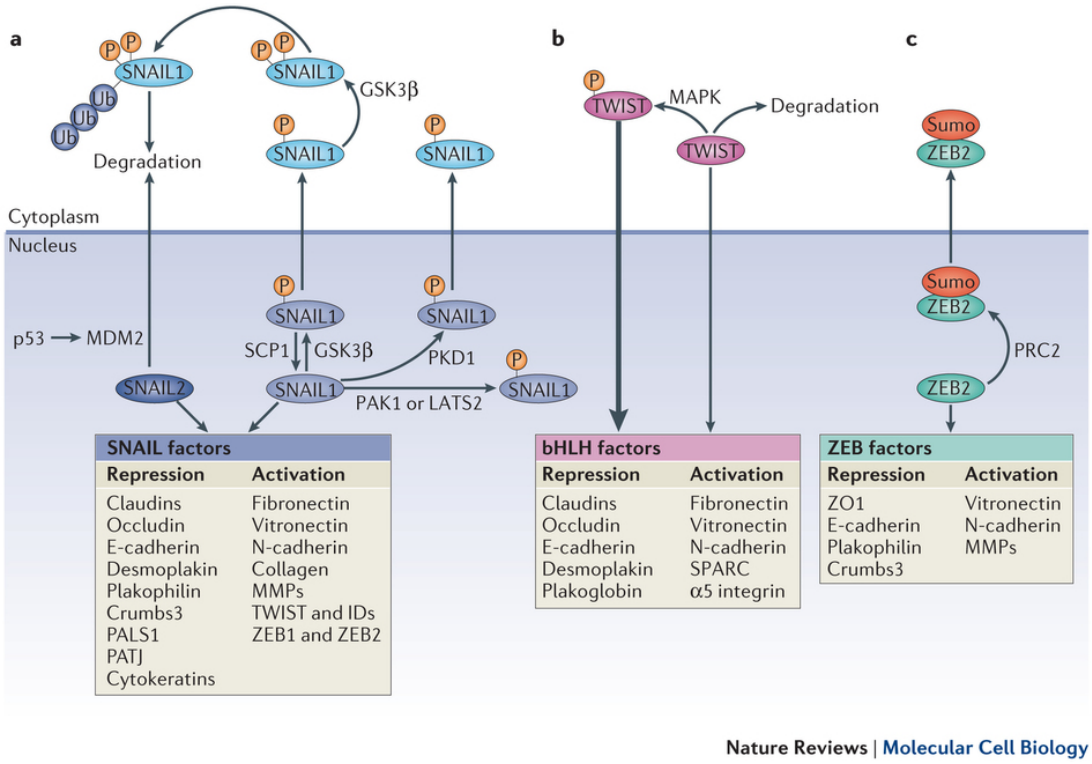

Figure 23 : mécanismes moléculaires régulant l'expression des facteurs de transcription de l'EMT[171].

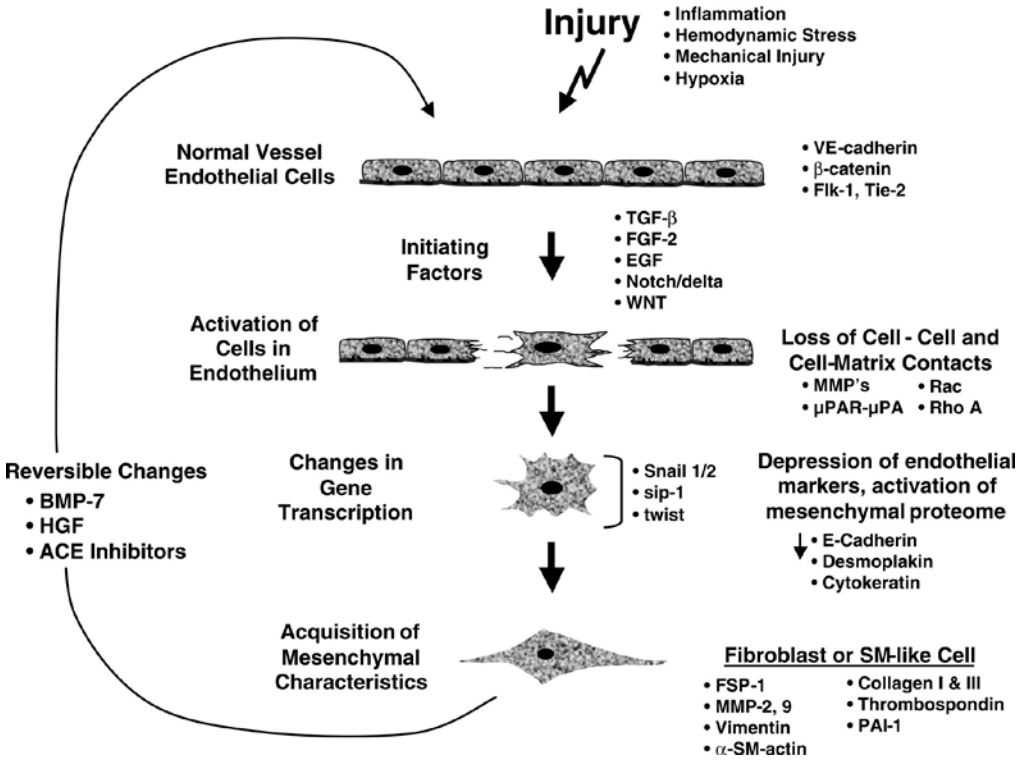

Figure 24 : mécanismes supposés régulant l'EndoMT en réponse à une agression[172].
Le parallèle avec l'EMT permet d'apprécier les mécanismes régulant chaque étape de l'EndoMT.

1.2. EndoMT dans le développement embryonnaire

L'EndoMT et l'EMT sont deux phénomènes primordiaux dans le développement embryonnaire. Ainsi dès les stades précoces c'est un processus d'EndoMT qui est impliqué dans la formation du cœur et des valves cardiaques. Au jour 9.5 du développement l'embryonnaire, une activation de Notch provoque une EndoMT des cellules endothéliales et endocardiales du canal atrioventriculaire et de la région d'éjection cardiaque qui permet aux CE de coloniser la matrice acellulaire formant la gelée cardiaque. La prolifération des cellules EndoMT va permettre de former les premier tissus mésenchymateux des septa puis des valves cardiaques[146,173–177].

L'EndoMT des CE vasculaires permet également la formation de la couche musculaire et l'épaississement des artères, d'abord de l'aorte puis progressivement des plus petit vaisseaux[139,141,142,178,179].

Ainsi si les études morphologiques d'embryons humains indiquent que la couche musculaire des veinules pulmonaires apparaît à J 56, il est intéressant de noter que des cellules endothéliales α-SMA positives y sont observables dès J 44 et cela jusqu'au 140ème jour, suggérant une implication de l'EndoMT dans leur maturation. Le double phénotype des CE est également observé au niveau des capillaires à partir de J 84[172,180].

1.3. EndoMT et cellules souches mésenchymateuses (CSM)

L'étude de la fibrodysplasie ossifiante progressive (FOP), une maladie génétique rare caractérisée par une ossification progressive des muscles squelettiques et des tendons conduisant à la mort du patient, a permis d'apporter un nouvel éclairage sur le rôle physiologique et pathologique de l'EndoMT. Le processus pathologique d'ossification des lésions FOP commence en effet par une accumulation et une condensation de cellules mésenchymateuses. Ces cellules mésenchymateuses donneront ensuite, par ossification endochondrale et chondrogenèses, les chondrocytes et les ostéoblastes responsables de l'ossification du tissus[181,182].

Une étude récente de Medici *et al.* a démontrée que certains de ces chondrocytes et ostéoblastes rencontrés dans les lésions de modèles murins de FOP exprimaient des marqueurs endothéliaux (vWF et Tie-2). L'utilisation d'un transgène Tie2-Cre permettant de tracer les lignées endothéliales a confirmé l'origine endothéliale des chondrocytes et ostéoblastes[183]. Dans des modèles d'ossification hétérotropique, ce serait ainsi 50% des cellules osseuses et cartilagineuses qui auraient une origine endothéliale[184]. Les patients FOP sont porteurs d'une mutation sur le gène du récepteur ALK2 (*Activin-like kinase 2*). Cette mutation (R206H) conduit à une activation du récepteur ALK2, un récepteur du TGF-β[185]. Medici *et al.* ont donc transfecté des CE humaines avec la mutation R206H et ont observés

une surexpression de Twist, Snail et Slug associée à une baisse de l'expression des marqueurs endothéliaux VE-cadherin, CD31, et vWF et à une expression des marqueurs mésenchymateux FSP-1, α-SMA, et N-cadherin. Ces résultats permettent de conclure que les cellules EndoMT peuvent poursuivre leur transdifférenciation en d'autres types cellulaires que celui mésenchymateux[183]. L'origine endothéliale des chondrocytes et ostéoblastes ne semble pas seulement pathologique. Ainsi, l'étude des premières étapes de la régénération osseuse au niveau d'une zone de fracture, a permis d'observer l'expression des marqueurs endothéliaux Tie2 et vWF par les CE de capillaires mais également par les cellules mésenchymateuses et les péricytes présents[186]. La revascularisation de la zone lésée étant une des premières étapes de la régénération osseuse, il semble que l'EndoMT soit impliquée dans l'apparition des précurseurs mésenchymateux des chondrocytes et ostéoblastes.

Ces observations du rôle de l'EndoMT dans l'apparition de cellules mésenchymateuses, de cellules osseuses et des péricytes associés à celles faites sur le rôle de l'EndoMT dans l'embryogénèse ou encore dans l'apparition de fibroblastes dans les zones de fibroses[153,187], ainsi que la réversibilité de cette transition (transition mésenchymateuse-endothéliale ou MET)[147] illustrent le caractère multipotent des cellules EndoMT. Certains auteurs avancent ainsi l'hypothèse que l'EndoMT et l'EMT seraient des sources de cellules souches mésenchymateuses (CSM) (Figure 25) et seraient ainsi la première étape de la régénération tissulaire[146,171,183,188–190].

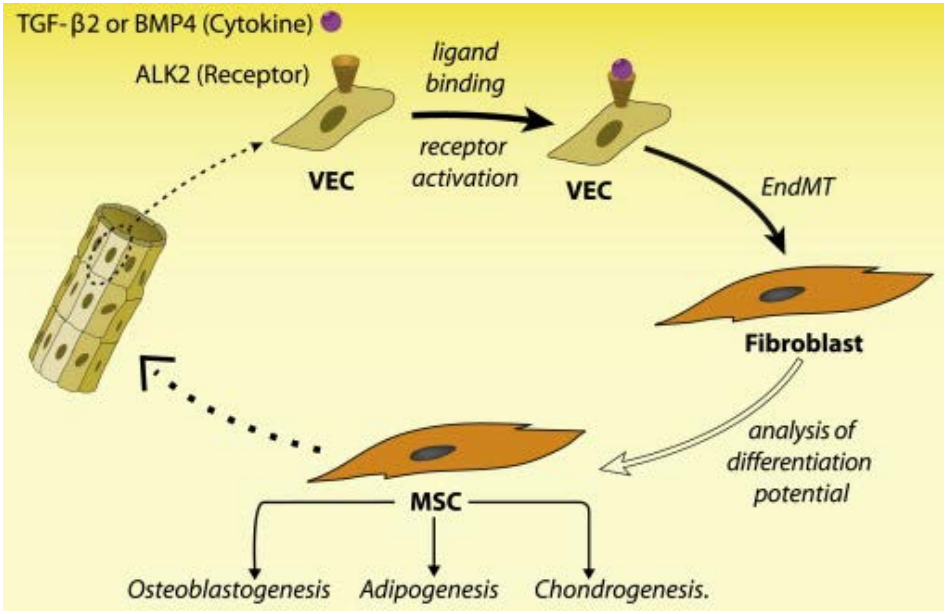

Figure 25 : illustration du caractère pluripotent des cellules issues de l'EndoMT[190].
L'activation de l'EndoMT va permettre la transition de CE vers un phénotype mésenchymateux pouvant aboutir à la génération de fibroblates. Ces fibroblastes d'origines endothéliale peuvent devenir des CMS (ou MSC –*Mesenchymal Stem Cells*)

et acquérir différents phénotypes (chondrocytes, ostéoblastes, adipocytes…). La possibilité d'une transition mésenchymateuse-endothéliale (MET) permet aux CMS de reformer des CE[147].

C'est d'ailleurs un processus de transition mésenchymateuse-épithéliale (MET – *Mesenchymal to Epitelial Transition*) qui est utilisée pour reprogrammer des fibroblastes en cellules pluripotentes iPS, processus qui comprend la répression des voies d'activation et des facteurs de transcription de l'EMT (Figure 26)[171,191].

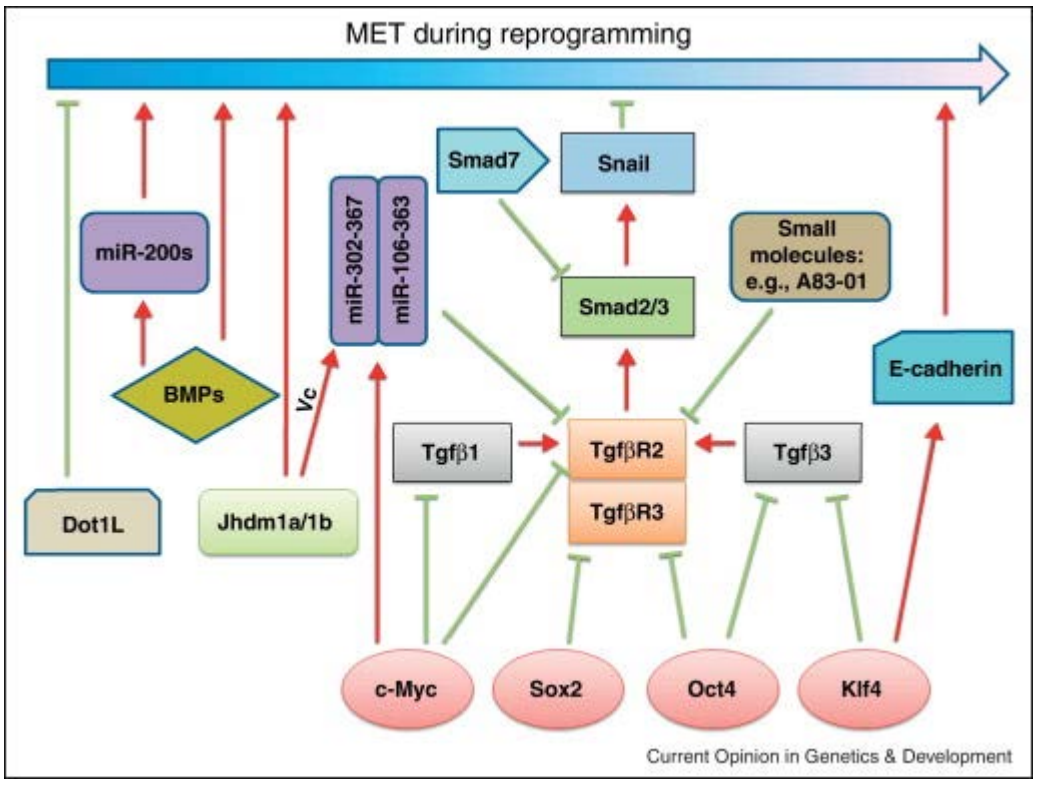

Figure 26 : mécanismes moléculaires de la transition mésenchymateuse-epitheliale (MET) dans la reprogrammation de cellules somatiques[191].
L'utilisation des mécanismes moléculaires de la MET permet la dédifférenciation nécessaire à l'obtension de cellules souches pluripotentes (iPS) à partir de fibroblastes[171].

1.4. EndoMT en pathologie humaine

1.4.1. Fibrose

La fibrose consiste en une production et une accumulation de matrice extra cellulaire dues au recrutement de myofibroblastes. Ces cellules pathologiques peuvent être issues de l'activation et de la prolifération de fibroblastes résidents[192], de la migration et transdifférenciation des cellules EMT[193–195] et EndoMT[153,157,187], de progéniteurs circulants issus de la moelle osseuse[196,197] ou de péricytes[198] (Figure 27).

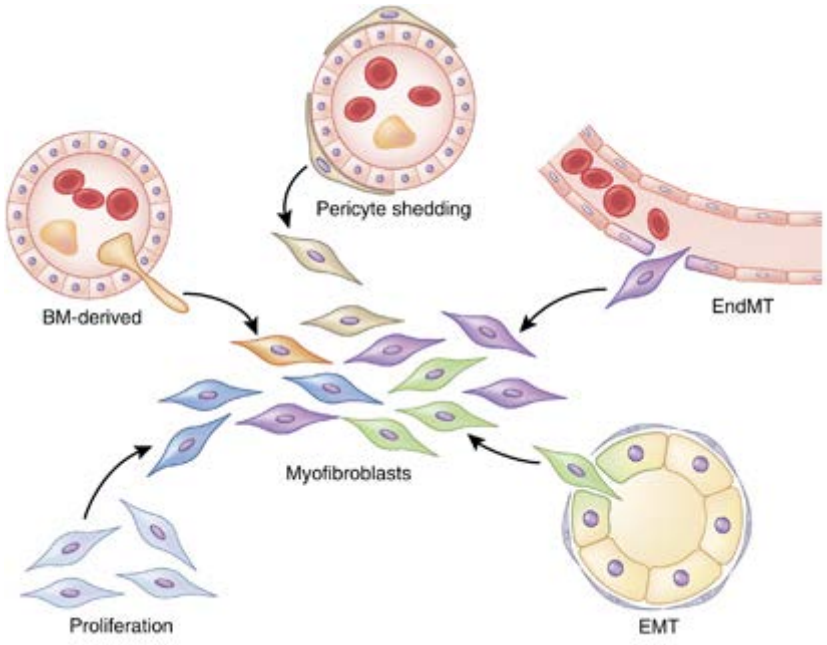

Figure 27 : sources de fibroblastes impliqués dans la fibrose rénale[199].
L'EndoMT et l'EMT sont des sources majeures de myofibroblastes impliqués dans le développement de la fibrose rénale.

Zeisberg *et al.* ont publié que l'EndoMT était une source importante de fibroblastes dans la fibrose cardiaque via la voie Smad dépendante du TGF-β. Ainsi, ils ont estimé dans des modèles murins de fibrose cardiaque que 27 à 35% des fibroblastes des zones de fibrose avait une origine endothéliale. Ils ont également démontré que l'utilisation de BMP-7 inhibait cette EndoMT *in vitro* dans des cultures de CE humaines de coronaires. L'inhibition de l'EndoMT par BMP-7 *in vivo* conduit à une amélioration de la fibrose cardiaque dans les modèles murins de constriction aortique et de rejet de greffe[153,200]. Ces résultats ne sont pas isolés et d'autres publications confirment l'importance de l'EndoMT dans la fibrose cardiaque[201].

L'implication de l'EndoMT dans le développement de fibroses pathologiques a également été démontrée dans le rein[187,202], l'intestin[157], le poumon[203] et la veine porte[204], et il apparaît que cette transdifférenciation est l'une des principales sources de fibroblastes pathologiques[146]. Ainsi, 35% des fibroblastes auraient pour origine l'EndoMT, 30% l'EMT, 12% des progéniteurs de la moelle osseuse, et les 23% restants les fibroblastes et cellules mésenchymateuses résidentes comme les péricytes, les cellules musculaires perivasculaires et les fibrocytes (Figure 28A)[205,206]. Dans le cas de la fibrose rénale, Zeisberg *et al.* estiment même que de 30 à 50% des cellules fibroblastiques pathologiques seraient d'origine endothéliale[187].

L'inhibition de l'EndoMT et de l'EMT via BMP-7 par exemple est donc une voie thérapeutique prometteuse dans le traitement des fibroses (Figure 28B)[205].

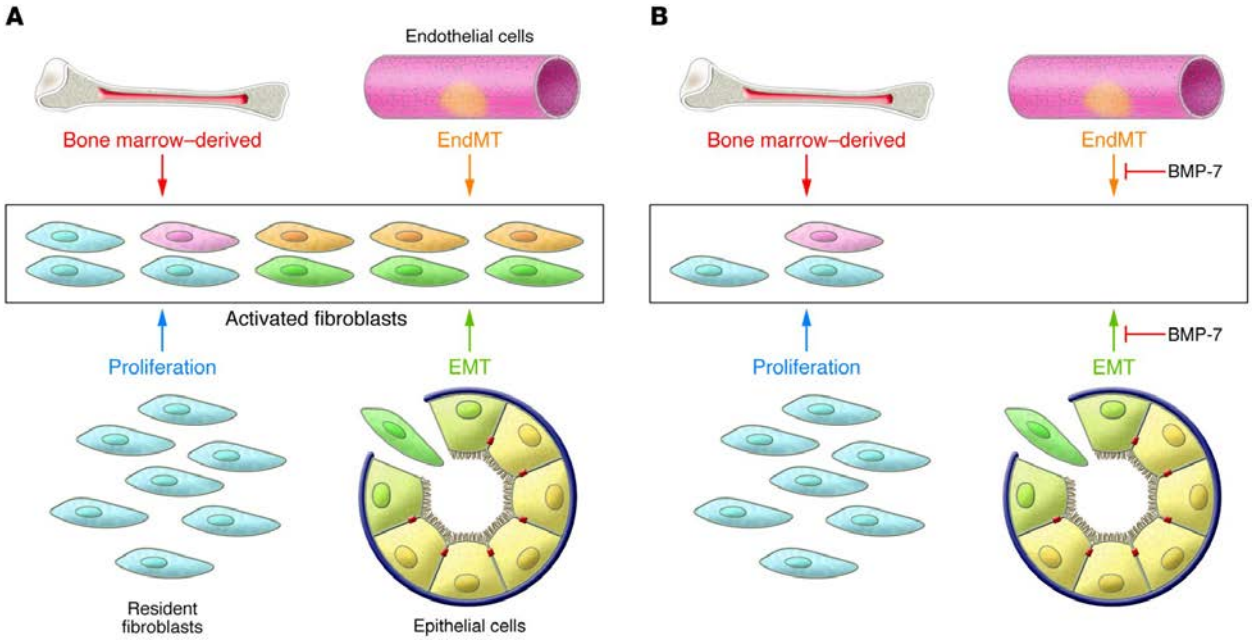

Figure 28 : origines des fibroblastes impliqués dans les fribroses[205].

A : la participation des sources de fibroblastes au cours d'une fibrose serait respectivement de 12% pour la moëlle osseuse, 30% pour l'EMT, 35% pour l'EndoMT, le reste proviendrait de la prolifération des fibroblastes résidents et d'autres sources mineures non identifiées (CML perivasculaires/péricytes et fibrocytes circulants). B : l'inhibition de l'EMT et de l'EndoMT via un traitement systémique au BMP-7 réverse les fibroses rénales chez la souris ce qui confirme ces estimations.

1.4.2. Cancer

Le développement de tumeurs cancéreuses solides implique un recrutement de fibroblastes cancer-associés (CAF – *Carcinoma -Associated Fibroblasts*) qui participent à l'entretient du microenvironnement tumoral via la production de matrice extra cellulaire, facteurs de croissance comme le TGF-β[207] et de facteurs pro-angiogéniques nécessaires à la vascularisation de la tumeur comme le VEGF. Dans le cas du cancer du sein par exemple, 80% des fibroblastes de cancer auraient un phénotype CAF[208]. L'EndoMT est là encore une source importante de fibroblastes pathologique et l'un des mécanismes impliqués dans la progression tumorale. Ainsi 40% des CAFs seraient issus de CE[148,209].

En plus de l'effet auto et paracrine du TGF-β, l'hypoxie semble être un inducteur d'EndoMT dans les tumeurs. La croissance rapide des tumeurs induisant une hypoxie, il y a une activation de HIF-1 (*Hypoxia Inducible Factor-1*). Ce facteur de transcription stimule la croissance des CE et l'angiogenèse de la tumeur. Or HIF-1 est également un inducteur d'EndoMT et d'EMT[188,210].

Une autre voie d'induction de l'EndoMT dans les cancers serait la voie Notch. Ainsi la mise en contact de CE avec des cellules de lignées de cancer du sein (MDA-MB231 ou MCF-7) induit une activation de Notch et le gain d'un phénotype mésenchymateux[211].

Dans le cas de la maladie de Kaposi, un sarcome due à l'infection par le virus KSHV (*Kaposi sarcoma herpes virus*, également appelé HHV-8 [*Human Herpesvirus 8*]), il a été montré que l'infection de CE par KSHV induisait une activation de Notch aboutissant à une EndoMT[146,212].

Pour finir, le caractère multipotent des cellules issues de l'EndoMT et de l'EMT permet de supposer l'implication de ces mécanismes dans l'apparition de cellules souches cancéreuses (CSC), et ainsi dans la régénération et la dispersion des tumeurs (Figure 29)[189,213,214].

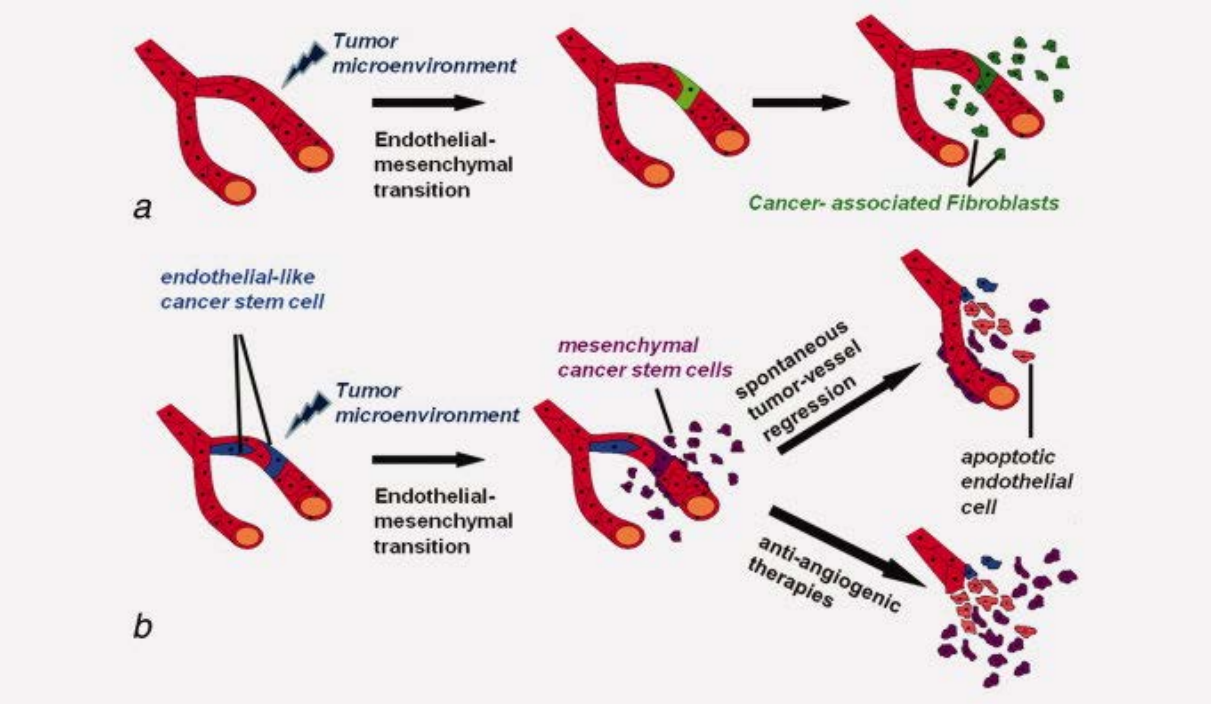

Figure 29 : mécanismes supposés de développement de cancers via l'EndoMT[214].
A : l'EndoMT est une source de fibroblastes cancer-associés (CAF) qui participent au développement de la tumeur[209]. B : les cellules cancéreuses peuvent former des néo vaisseaux via une transition MET. L'EndoMT de ces CE cancéreuses donnera des CSM cancéreuses. Dans les gliomes, ce processus peut être impliqué dans les satellitoses perivasculaires et la migration le long des vaisseaux sanguins[214].

1.4.3. Calcification vasculaire

La capacité des cellules mésenchymateuses issues de l'EndoMT à devenir des chondrocytes dans le cas d'ossification pathologique (ossification hétérotropique et FOP) ou physiologique (régénération osseuse) laisse supposer que ce phénomène peut avoir lieu dans le cas de calcification vasculaire[146,183]. Cette hypothèse a été vérifiée *in vitro* par Tang *et al.* La mise en

culture en condition « high glucose » de CE humaines d'aorte induit une EndoMT, *via* entre autre l'activation de Snail, qui aboutit à l'apparition de CSM. La mise en culture des CE en milieu de culture « chondrogenique » et « high glucose » aboutit elle a l'apparition de chondrocytes SOX9 positifs[146,215].

Des résultats similaires ont été obtenus avec des cultures de CE humaines de cancer de la prostate. Mise en culture en condition osteogénique, les CE cancéreuses forment des foyers de cellules mésenchymateuses. 10% de ces foyers mésenchymateux présentent une activité phosphatase alkaline, signe d'une différenciation osteogénique. Cela aboutit au bout de 3 semaines de culture à une minéralization des cellules. Ces observations se retrouvent *in vivo* où 4% des vaisseaux de tumeurs de prostate présentent une colocalisation des marquages CD31 et Von Kossa (coloration de la calcification)[216].

2. Alterations vasculaires associées aux chimiothérapies

2.1. Agents alkylants

Les agents alkylants représentent une classe de chimiothérapie antinéoplasique. Ils agissent en ajoutant des liaisons covalentes à l'ADN lors de la phase S du cycle cellulaire lorsque celui-ci est accessible. Leur cible principale est l'azote N7 des guanines présentent dans l'ADN auxquelles ils ajoutent un groupement alkyle (C_nH_{2n+1}). Les agents alkylants utilisés en thérapeutique comprennent 2 groupements alkyles et peuvent donc se lier à 2 guanines créant ainsi des liaisons covalentes intra ou intercaténaires (Figure 30)[217]. Les guanines alkylées sont normalement excisées par les mécanismes de réparation de l'ADN et remplacées, cela pouvant conduire à des mutations. Une cellule ayant un système de réparation déficient ne pourra plus répliquer ni transcrire son ADN et, bloquée en phase G2 de la mitose mourra par apoptose. Les cellules cancéreuses ayant une division rapide et à faible taux de réparation se retrouvent être ainsi les premières victimes des agents alkylants. Cependant les agents alkylants ne sont pas spécifiques et d'autres cellules à division rapide (cellules endothéliales de la muqueuse digestive, cellule hématopoïétiques de la moelle osseuse, cellules reproductives des testicules...) sont victimes de leurs actions cytotoxique, mutagène et carcinogène. Les effets secondaires communs aux agents alkylants sont ainsi des troubles gastro-intestinaux (diarrhée, nausées, vomissements, dommages de la muqueuse intestinale), anémie, infertilité, alopécie ainsi qu'un risque accrue de malignité[218–220].

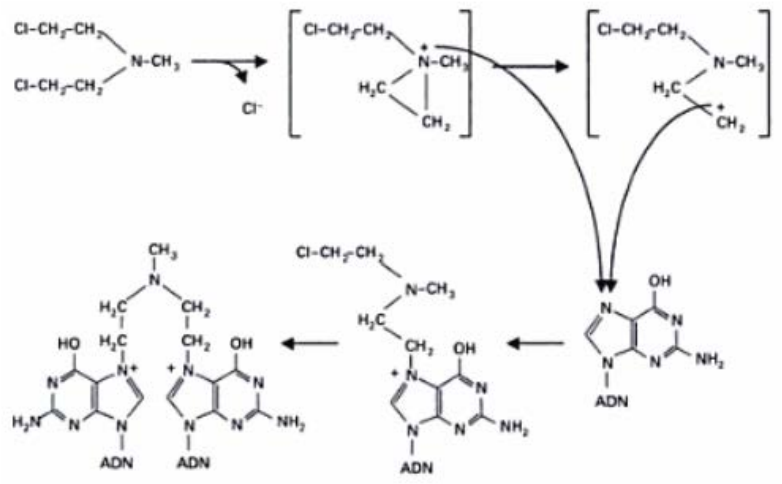

Figure 30 : mécanisme d'alkylation bifonctionnelle de l'ADN au niveau de la guanine par une moutarde azotée[217].

Les agents alkylants sont regroupés en 6 catégories[218–222] :

1. les moutardes azotées
2. les éthylène-imines et dérivés de méthylène-amine
3. les alkyl sulfonates
4. les nitroso-urées
5. les triazenes
6. les dérivés du platine (n'alkyle pas l'ADN mais produit des liaisons covalentes similaires).

Chacun de ces composés interagit avec la guanine. La majorité des agents alkylants utilisés en chimiothérapie peuvent réagir avec 2 nucléotides et former des liaisons covalentes telles que décrite ci-après (Figure 31), ces liaisons pouvant intra ou intercaténaires[221].

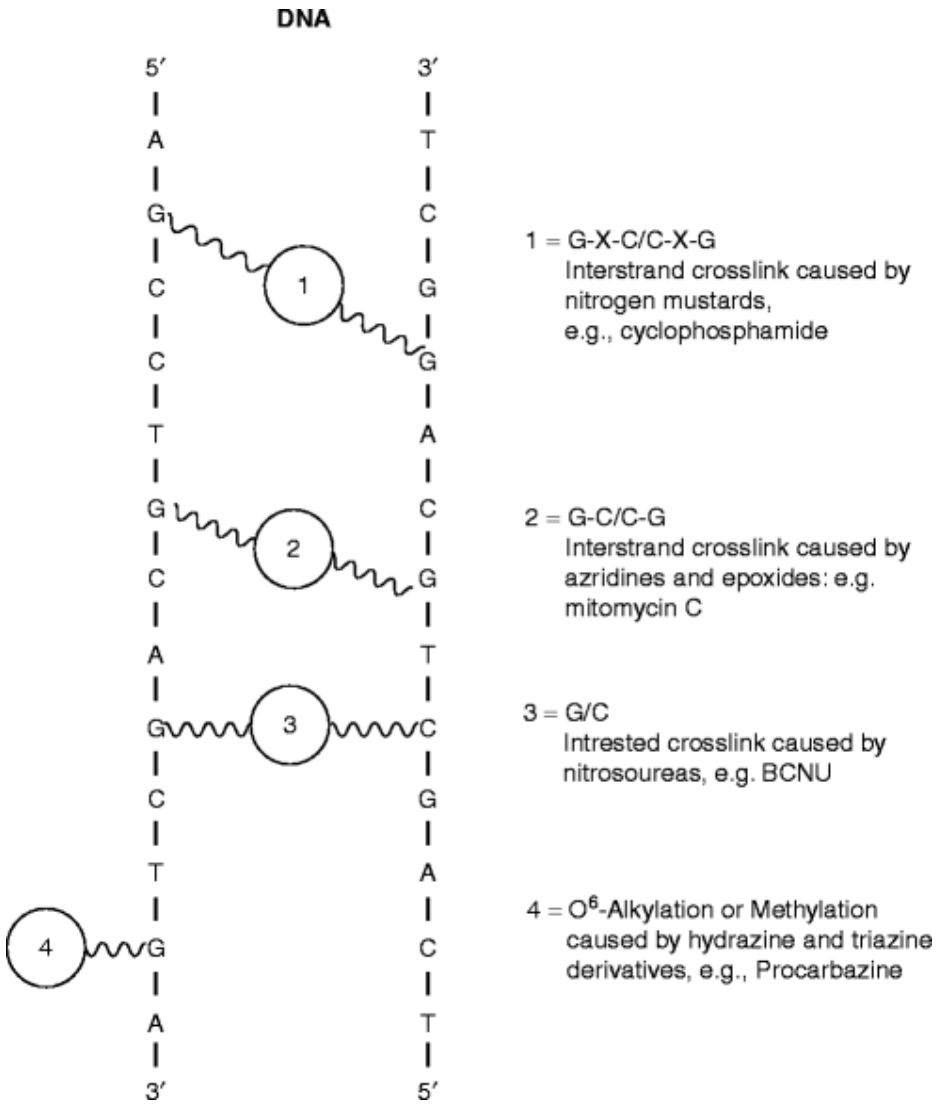

Figure 31 : types de liaisons covalentes intercaténaires formés par les agents alkylants[221].

2.1.1. Les moutardes azotées (dérivés de N-bis chloréthylamine) :

Les dérivés de N-bis chloréthylamine, appelés également « moutardes azotées » ont une structure dérivée du gaz moutarde utilisé lors de la première guerre mondiale. Le souffre y est remplacé par un groupement azoté (Figure 32). Cette catégorie regroupe :

- Le **cyclophosphamide :** immunodépresseur, cytotoxique et antinéoplasique utilisé dans le traitement de cancers de l'ovaire, de la vessie, du foie, des testicules, bronchopulmonaires à petites cellules, de la granulomatose de Wegener, des leucémies aiguës lymphoïdes, du lupus érythémateux, de la maladie de Hodgkin, de lymphomes malins non hodgkiniens, de myélomes multiples, de néphropathies auto-immunes corticorésistantes, de neuroblastomes, de sarcomes, la greffe de moelle osseuse et de la polyarthrite rhumatoïde.

- L'**ifosfamide :** immunomodulateur antinéoplasique et cytotoxique utilisé dans le traitement des cancers de l'ovaire, de l'utérus, du sein, des testicules, des leucémies aiguës lymphoblastiques, de lymphomes malins non hodgkiniens, de la maladie de Hodgkin, et de sarcomes des os et des tissus mous
- Le **melphalan :** cytostatique, cytotoxique et immunomodulateur, utilisé dans le traitement des myélomes multiples, d'adénocarcinome ovarien et de carcinome du sein
- Le **chlorambucil :** antinéoplasique, cytostatique et cytotoxique, immunodépresseur sélectif de la lignée lymphoïde, utilisé dans le traitement des leucémies lymphoïdes chroniques, de lymphomes malins non hodgkiniens, de la maladie de Hodgkin et de la glomérulonéphrite
- Le **chlorméthine :** antimitotiques, cytotoxique, antinéoplasique et immunomodulateur, utilisé dans le traitement de la maladie de Hodgkin, de la mycosis fongoïde, et du psoriasis.

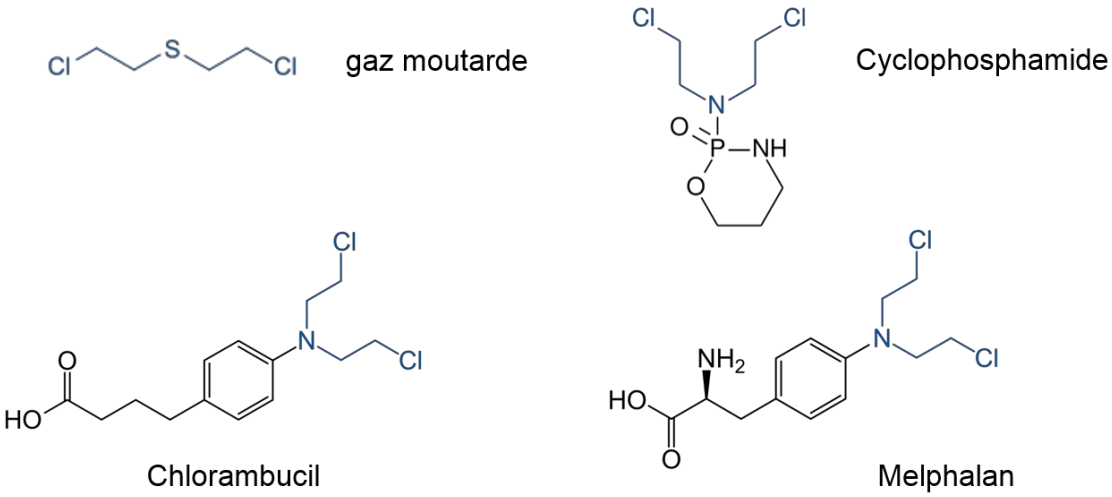

Figure 32 : structures chimiques de différents agents alkylants de la classe des « moutardes azotées ».

Ces agents alkylants ont tous une structure dérivée du « gaz moutarde ». Le souffre y est remplacé par un groupement azoté.

2.1.2. Les éthylène-imines et dérivés de méthylène-amine :

- L'**altrétamine (ou hexaméthylmélamine) :** antinéoplasiques, cytotoxique et immunomodulateur, utilisé dans le traitement des cancers de l'ovaire, et des cancers bronchopulmonaires à petites cellules.
- Le **thiotépa :** cytostatique, antinéoplasique et immunomodulateur, utilisé dans le traitement des cancers de l'ovaire, de la vessie et du sein.

2.1.3. Les alkyl sulfonates :

Dérivés de l'acide méthane sulfonique.

- Le **busulfan :** cytostatique, antinéoplasique et immunosuppresseur utilisé dans le traitement de la leucémie myéloïde chronique, la greffe de moelle osseuse et des polyglobulies primitives.

2.1.4. Les nitroso-urée :

- La **carmustine :** cytostatique, antinéoplasique cytostatique et immunomodulateur, utilisé dans le traitement des lymphomes malins non hodgkiniens, de la maladie de Hodgkin, des mélanomes malins, des myélomes multiples et des tumeurs cérébrales malignes.
- La **lomustine** : antinéoplasique, cytostatique, cytotoxique et immunomodulateur, utilisé dans le traitement des cancers bronchopulmonaires, des lymphomes malins non hodgkiniens, de la maladie de Hodgkin, des mélanomes malins, des myéolomes multiples, et des tumeurs cérébrales malignes.

2.1.5. Les dérivés d'hydrazine et triazine :

- La **dacarbazine :** antinéoplasique, cytostatique et immunomodulateur, utilisé dans le traitement des lymphomes malins non hodkiniens, de la maladie de Hodgkin, des mélanomes malins, et des sarcomes des tissus mous.
- La **procarbazine :** cytostatique, cytotoxique et immunomodulateur, utilisé dans le traitement des cancers bronchopulmonaires à petites cellules, des lymphomes malins non hodgkiniens, de la maladie de Hodgkin, et des tumeurs cérébrales malignes.
- La **temozolomide :** antinéoplasique, cytotoxique et immunomodulateur, utilisé dans le traitement des tumeurs cérébrales malignes.

2.1.6. Les dérivés du platine :

Bien que classé parmi les agents alkylants, les dérivés du platine ne font pas d'alkylation de l'ADN à proprement parlé mais provoque *in fine* des liaisons covalentes de celui-ci similaires aux agents alkylants (Figure 33)[222].

- Le **cisplatin :** antinéoplasique cytostatique cytotoxique et immunomodulateur, utilisé dans le traitement des cancers de l'endomètre, de l'œsophage, de l'ovaire, de la vessie, du col de l'utérus, du testicule, des cancers épidermoïdes et des cancers otorhinolaryngologiques.
- Le **carboplatin :** cytostatique cytotoxique immunomodulateur, utilisé dans le traitement des cancers bronchopulmonaires à petites cellules, du cancer de l'ovaire et des cancers otorhinolaryngologiques.

- L'**oxaliplatin :** antinéoplasique cytotoxique et immunomodulateur, utilisé dans le traitement des cancers colorectaux.

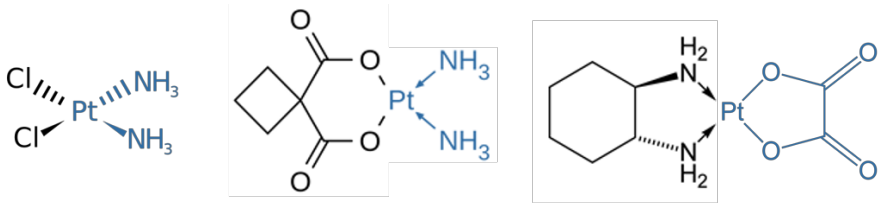

Cisplatin Carbopatin Oxaliplatin

Figure 33 : structures chimiques des dérivés du platine.

Leur structure bifonctionnelle permet la formation de liaisons covalentes inter ou intracaténaire similaires similaires à celles produites par les agents alkylants.

3. Le système beta-adrénergique

3.1. Récepteurs β-adrénergiques et défaillance cardiaque

Les β-bloquants sont des molécules thérapeutiques qui bloquent l'action des médiateurs du système adrénergique en se fixant sur les récepteurs adrénergique β. Chez l'humain les récepteurs β1, β2 et β3 sont exprimés au niveau des cardiomyocytes[223] et agissent directement sur la régulation de la contraction et le rythme cardiaque via la voie sympathique adrénergique β/protéine G/adenylate cyclase/AMPc qui régule l'entrée du Ca^{2+} nécessaire à la contraction (Figure 34)[224].

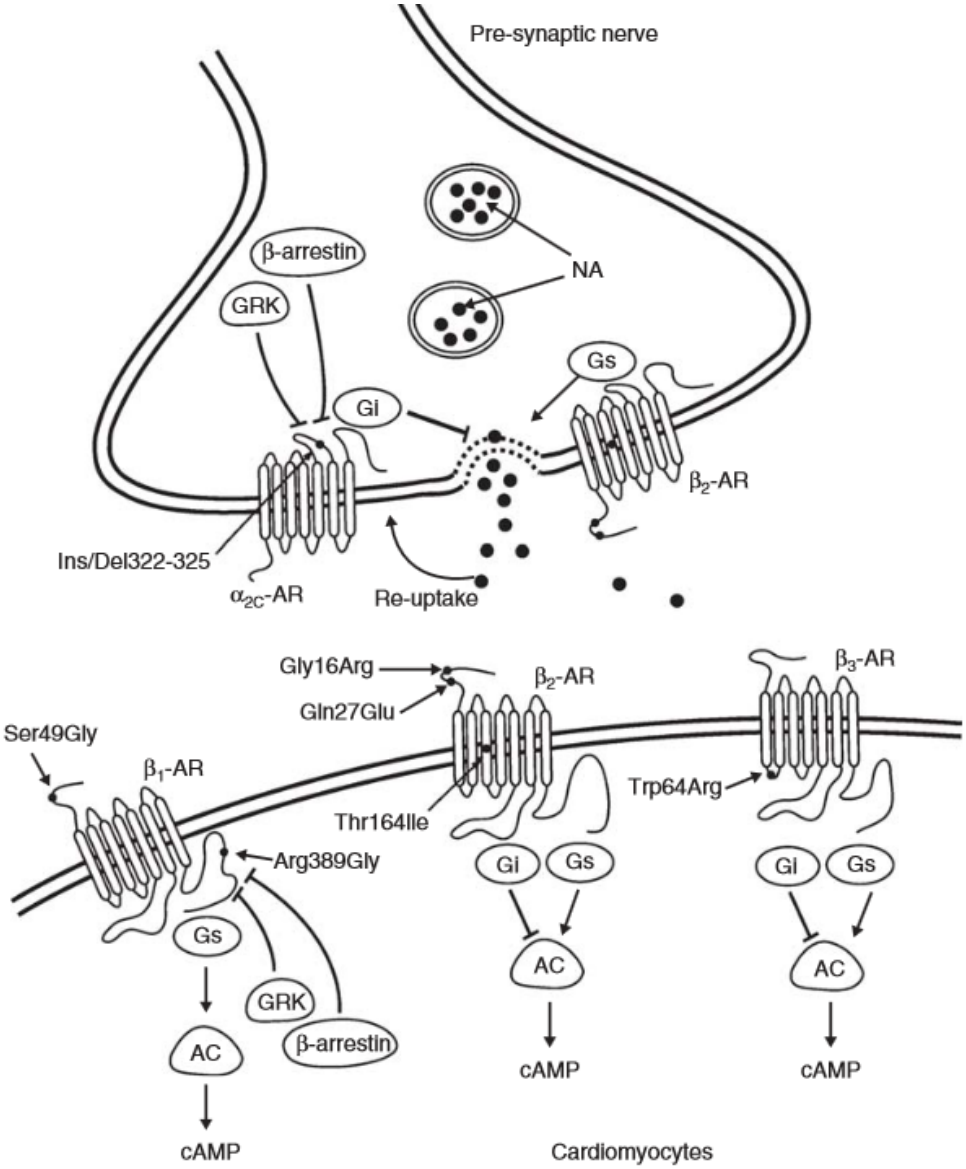

Figure 34 : système β-adrenergique dans le cardyomyocyte[225].

L'activation des récepteurs β1, β 2 et β3, via la voie sympathique adrénergique β/protéine G/adenylate cyclase/AMPc, régule de la contraction et le rythme cardiaque.

Les récepteurs β1 et β2 sont exprimés selon le ratio 70 :30 au niveau des cardiomyocytes[223]. Leur stimulation induit au niveau cardiaque des effets inotrope positif (augmentation de la contraction) et chronotrope positif (augmentation du rythme cardiaque) impliqués dans l'adaptation et le maintien du volume d'éjection cardiaque alors que les récepteurs β3 auraient un effet inotrope négatif[223,226].

Si ces récepteurs sont impliqués dans les phénomènes d'adaptation et de maintien du débit, leur stimulation chronique excessive a un impact négatif sur la fonction et la structure du cœur en insuffisance[227].

L'inhibition des récepteurs β est ainsi une des voies thérapeutiques utilisées dans le traitement de la défaillance cardiaque gauche. Utilisés depuis les années 1970, les β-bloquants, molécules antagonistes des récepteurs β, ont grandement amélioré la survie des patients en défaillance cardiaque gauche et sont devenus des incontournables de l'arsenal thérapeutique[223,227].

Cette sur-stimulation chronique des récepteurs β a également été rapportée dans l'HTAP. Celle-ci pourrait participer au remodelage du ventricule droit ainsi qu'à la mise en place d'arythmie cardiaque via l'augmentation de l'activité sympathique observée chez les patients HTAP[228].

3.2. β-bloquants et HTAP

Actuellement l'usage de β-bloquants est fortement déconseillé dans l'HTAP. En effet, le ventricule droit hypertrophié de patients ne pouvant augmenter son volume d'éjection, l'augmentation du débit cardiaque en cas d'effort repose essentiellement sur l'augmentation de la fréquence cardiaque. Ainsi, les effets inotropique et chronotropique négatifs des antagonistes aux récepteurs β contribueraient à limiter encore plus son adaptation à l'effort, la baisse de la fréquence cardiaque induisant une baisse du débit[229,230].

Cependant les effets des antagonistes aux récepteurs β ne sont pas uniquement cardiaques, mais peuvent également moduler les récepteurs adrénergiques α1 et α2, l'inflammation, le stress oxydant ainsi que les récepteurs β présents dans les autres organes (comme le lit vasculaire pulmonaire). Les progrès pharmacologiques ont permis le développement de molécules suffisamment spécifiques pour cibler certains effets en particulier. Ainsi dès la deuxième génération, certains β-bloquants comme le metoprolol permettaient d'inhiber spécifiquement les récepteurs β1 (majoritaires dans le cœur). L'inhibition sélective des β1 a permis de limiter les effets secondaires liés à l'activité des récepteurs β2 impliqués entre autre dans la vasodilatation des artères et des bronches où ils sont majoritairement exprimés[225,231].

Il faut donc apprécier les β-bloquants comme un groupe hétérogène de molécules à effets thérapeutiques variés et ciblés[232].

MATERIELS ET METHODES

Dans cette partie seront développées certaines des techniques d'intérêt utilisées au cours des projets présentés. L'ensemble des techniques classiques de laboratoire utilisées en routines (PCR, Western Blot…) sont détaillées dans les matériels et méthodes des articles.

I. PRELEVEMENTS HUMAINS

1. Registre français de l'HTAP et banque de tissus

Les échantillons de tissus pulmonaires sont issus des poumons malades explantés de patients. Lors de la transplantation pulmonaire le lobe pulmonaire droit est récupéré et utilisé pour les cultures cellulaires ainsi que pour compléter notre tissuthèque. La tissuthèque du Centre Chirurgical Marie Lannelongue (le Plessis-Robinson, France) comprend des échantillons de poumons de patients HTAP et MVOP non enrobés (pour les extractions de protéines ou d'ADN par exemple), des échantillons congelés après infusion et enrobage à l'OCT et des échantillons insufflés au formol tamponné puis inclus en paraffine pour les coupes histologiques.

Afin de disposer de tissus témoins, nous collectons également des tissus considérés comme sains de patients non HTAP. Il s'agit de sections saines prélevées à distances des lésions lors d'une lobectomie ou d'une pneumonectomie dans les cas de tumeurs pulmonaires localisées. Une échographie préopératoire permet de s'assurer que ces patients ne présentent pas d'hypertension pulmonaire.

Les patients utilisés pour la collecte de tissus font partit du registre français de l'HTAP. Les tissus sont prélevés à des fins de recherche avec le consentement libre et éclairé des patients ou de leur famille. Les transplantations et les pneumonectomies se déroulent au service de chirurgie thoracique du Centre Chirurgical Marie Lannelongue.

Les échantillons sanguins sont prélevés sur les patients HTAP lors de leurs visites de suivi à l'hôpital du Kremlin-Bicêtre, au centre national de référence de l'hypertension pulmonaire sévère. Pour les témoins, le sang du personnel de l'unité de recherche Inserm U999 est utilisé, ou, si possible le sang de proches de patients n'ayant pas d'HTAP.

2. Protocole de préparation des tissus pulmonaire

Les tissus humains sont prélevés au moment de la transplantation pulmonaire. Le lobe gauche du poumon explanté est récupéré par le service d'anatomie pathologique. Ce lobe est insufflé avec une solution de formol tamponné. Une fois le tissu fixé il est découpé et différents échantillons sont inclus en paraffine et stockés dans la tissuthèque du centre chirurgical Marie Lannelongue.

Le lobe droit est utilisé par les équipes de recherche de l'unité Inserm U999. Le lobe doit être préparé rapidement afin de préserver l'intégrité des protéines et des acides nucléiques (ADN et ARN). Dès la sortie du bloc opératoire les lobes constituant le poumon droit sont séparés. Le lobe supérieur est découpé et stocké à 4°C dans un milieu de culture avec antibiotiques. Il

sera utilisé pour l'isolement et la mise en culture de cellules. Lors de cette étape des artères sont également disséquées pour la culture de cellules. Pour cela nous identifions des gros troncs artériels puis dégageons le vaisseau du parenchyme jusqu'à arriver à des artères de faible calibre. Le lobe médian est quant à lui découpé en petits prélèvements qui sont congelés non enrobés dans de l'azote liquide. Il est important de préparer ces échantillons le plus rapidement possible afin de conserver les ARN intègres. Enfin le lobe inférieur est insufflé avec un mélange de sérum physiologique et de résine OCT (Optimal Cutting Temperature Shandon™ Cryomatrix, Thermo Scientific, Waltham, USA). Cette résine va permettre d'inclure le tissus dans une matrice qui se solidifie rapidement et de façon uniforme en dessous de -20°C pour protéger sa structure. C'est également un cryo-conservateur qui va protéger le tissus des congélations/décongélations et empêcher la formation de cristaux à -80°C. De plus cette matrice a un point de solidification à -20°C et va donc se couper aisément et de façon uniforme à -22°C au cryotome. Enfin l'OCT étant soluble dans les milieux aqueux, il est rapidement éliminé par simple lavage une fois la coupe de poumons fixée sur une lame. Pour insuffler le lobe inférieur nous introduisons une sonde dans les voies aériennes et nous injectons un mélange d'OCT/sérum physiologique (rapport 1:5). Le lobe insufflé est découpé en prélèvements d'approximativement 2x3x2 cm, disposés et enrobés d'OCT dans des caissettes avant d'être congelés dans de l'isopentane refroidit dans de la carboglace. Cette congélation à -80°C permet une prise progressive de la matrice d'OCT bien moins brutale que l'azote liquide (−196°C). Les prélèvements congelés non enrobés ou en OCT sont conservés à -80°C dans la tissuthèque.

3. Sang

Les prélèvements sanguins des sujets contrôles et des sujets atteints d'HTAP sont obtenus après information et signature d'un consentement éclairé :

- Sang sur tube EDTA pour l'étude des populations leucocytaires par cytométrie en flux (sang anti-coagulé).
- Sang sur tube sec pour l'obtention de sérum. Le sang est laissé à température ambiante pendant 60 min pour permettre sa coagulation. Puis le sérum est séparé du caillot par centrifugation 10 min à 3000 rpm. Le sérum est prélevé puis stocké à -80°C jusqu'à utilisation.

II. EXPERIMENTATION ANIMALE

1. Modèles standards d'HTP chez le rat

1.1. HTP induite par monocrotaline (MCT)

1.1.1. Principe

Le modèle de rat ayant reçu une injection de monocrotaline (MCT) est un modèle standard d'hypertension pulmonaire et de maladie veino-occlusive (MVO) hépatique. Cet alcaloïde pyrrolizidine est une toxine d'origine végétale et extraite de *Crotalaria spectabilis*. La MCT est bioactivée dans le foie par les cytochromes P-450 en MCT pyrrole qui présente une toxicité endothéliale au niveau pulmonaire et hépatique[233,234].

Dans le cas de l'étude de l'HTAP, les rats subissent une unique injection de MCT ou de MCT pyrrole. Après 14 jours apparaissent les premiers symptômes d'une HTP progressive associée à un remodelage vasculaire[235,236].

L'atteinte vasculaire se caractérise par une inflammation vasculaire pulmonaire, un épaississement de la média, une néomuscularisation des petits vaisseaux distaux et une atteinte des CE[237,238]**.** Le remodelage progressif du lit vasculaire pulmonaire conduit à une augmentation des résistances vasculaires et à une hypertension. L'augmentation des résistances aboutit, comme dans l'HTAP humaine, à une hypertrophie ventriculaire droite et au décès de l'animal autour de 4 à 5 semaines après l'injection[239].

1.1.2. Mode opératoire

Dans l'étude de l'HTAP, la monocrotaline est dissoute dans de l'HCl 1N, puis la solution est neutralisée par ajout de NaOH 1N. La solution est administrée à la dose de 60mg/kg en une seule injection par voie sous-cutanée. Les groupes témoins sont injectés avec le même volume de sérum physiologique. Au sein du laboratoire nous utilisons ce protocole avec des rats de type Wistar de préférence à 100g.

1.1.3. Avantages et limites

Ce modèle robuste permet d'obtenir simplement (injection unique de MCT) une hypertension pulmonaire aboutissant à une défaillance cardiaque. De plus cette hypertension s'accompagne d'un remodelage massif des vaisseaux de petits calibres comme observé dans la pathologie humaine et la faible durée de vie de la molécule évite les problèmes de MCT résiduelle.

Cependant ce modèle ne permet pas d'obtenir des lésions complexes ni la formation de néointima comme cela est observé dans la pathologie humaine. Néanmoins il reste un bon modèle car répétable et bien décrit, avec une injection unique de toxique sans persistance

dans le temps et une hypertension pulmonaire symptomatique progressive de J14 jusqu'au sacrifice (habituellement entre J21 et J28 selon la sévérité d'HTP recherchée). La répétabilité et l'homogénéité dans l'évolution de la pathologie permet d'utiliser 3 approches thérapeutiques : une préventive (de J0 à J14), une curative précoce (de J14 à J21) et une curative tardive (de J21 à J28-35) lorsque l'hypertension pulmonaire est bien installée. Cette dernière phase est celle la plus pertinente car c'est celle qui correspond à une hypertension installée telle que rencontrée chez les patients symptomatiques.

1.2. HTP induite par Sugen/hypoxie/normoxie (SuHx)

1.2.1. Principe

Le Sugen 5416 (SU-5416) est un inhibiteur des récepteurs au VEGF, un facteur de croissance impliqué dans l'angiogenèse et la vasculogenèse. La surexpression de ce facteur protège les rats du développement d'une HTAP en condition hypoxique[81]. A l'inverse, l'utilisation d'inhibiteur du récepteur au VEGF induit chez le rat nouveau-né une hypertension ainsi que des malformations pulmonaires[82].

Taraseviciene-Stewart *et al.* ont rapporté que si l'utilisation du Sugen seul chez de jeunes rats permettait d'obtenir en condition normoxique une HTP modérée, son utilisation couplée à une hypoxie chronique aboutira une HTP sévère et irréversible et ce, même après la remise en normoxie[240]. En effet, le blocage des récepteurs au VEGF par le Sugen induit une apoptose des CE alors que l'hypoxie stimule leur prolifération. La combinaison Sugen/hypoxie va donc aboutir à une prolifération des CE résistantes à l'apoptose.

1.2.2. Mode opératoire

Ce protocole utilise des rats mâles de la souche Sprague-Dawley de 200g. Les rats reçoivent une injection unique de Sugen (20 mg/kg) en sous-cutanée. Le Sugen injecté est mis en suspension dans une solution de carboxyméthylcellulose (0.5% [m/v] carboxyméthylcellulose sodium, 0.9% [m/v] chlorure de sodium, 0.4% [v/v] polysorbate 80, 0.9% [v/v] alcool benzylique dans de l'eau déionisée). Les groupes témoins sont injectés avec le même volume de solution de carboxyméthylcellulose seule. Après injection les rats sont placés en condition hypoxique (10% d'oxygène) durant 3 semaines, puis mis en normoxie pendant 4 semaines.

1.2.3. Avantages et limites

Ce modèle permet d'obtenir une HTP progressive, sévère et irréversible associée à un remodelage massif du lit vasculaire pulmonaire incluant la formation de néointima et de lésions complexes (absentes dans le modèle MCT) avec une prolifération des CE et des CML vasculaires.

2. Caractérisation de l’HTP

2.1. Mesures hémodynamiques

La mesure des paramètres hémodynamiques se fait sur animal anesthésié. Les souris et les rats sont anesthésiés avec de l'isoflurane (2L/min O_2/3% isoflurane) via une station d'anesthésie à gaz halogéné mobile (Minerve, Esternay, France). Les mesures sont enregistrées par une station d'acquisition PowerLab 4/35 et analysées en utilisant le logiciel LabChart (ADInstruments, Oxford, United Kingdom).

La pression ventriculaire droite (PVD) est mesurée chez la souris par ponction transthoracique et chez le rat par cathétérisme cardiaque via la veine jugulaire. Le cathétérisme cardiaque permet également d’obtenir la pression artérielle pulmonaire (PAP).

L'animal est d'abord endormi à l'isoflurane (4%, 3 $L.min^{-1}$) à l'aide d'une chambre à induction. Une fois anesthésié, l'animal est pesé et maintenu endormi à l'aide d'un masque. Le flux de gaz est de 1 $L.min^{-1}$ avec 1-2% d’isoflurane pour une souris, et de 1-2 $L.min^{-1}$ et 1,5-2,5% d’isoflurane pour un rat.

L'opération chez le rat nécessite de dégager la jugulaire droite et la carotide gauche. Un cathlon de 21 gauges est introduit dans l’artère carotide pour prélever du sang artériel. Il est ensuite retiré et une sonde thermique (T-type Ultra Fast Thermocouple Probe IT-23, ADInstruments, Oxford, United Kingdom) est positionnée de manière à ce qu'elle se place dans l’aorte. Un cathéter ombilical est introduit dans la veine jugulaire et amené jusqu'au ventricule droit (environ 2 à 3 cm depuis l'entrée dans la jugulaire). Ce cathéter ombilical est relié à un bloc d’enregistrement constitué d’une tête de pression, d’un amplificateur et d’un enregistreur pour mesurer la pression ventriculaire. Le positionnement du cathéther est déduit des courbes de pressions enregistrées lors de son avancée (Figure 35).

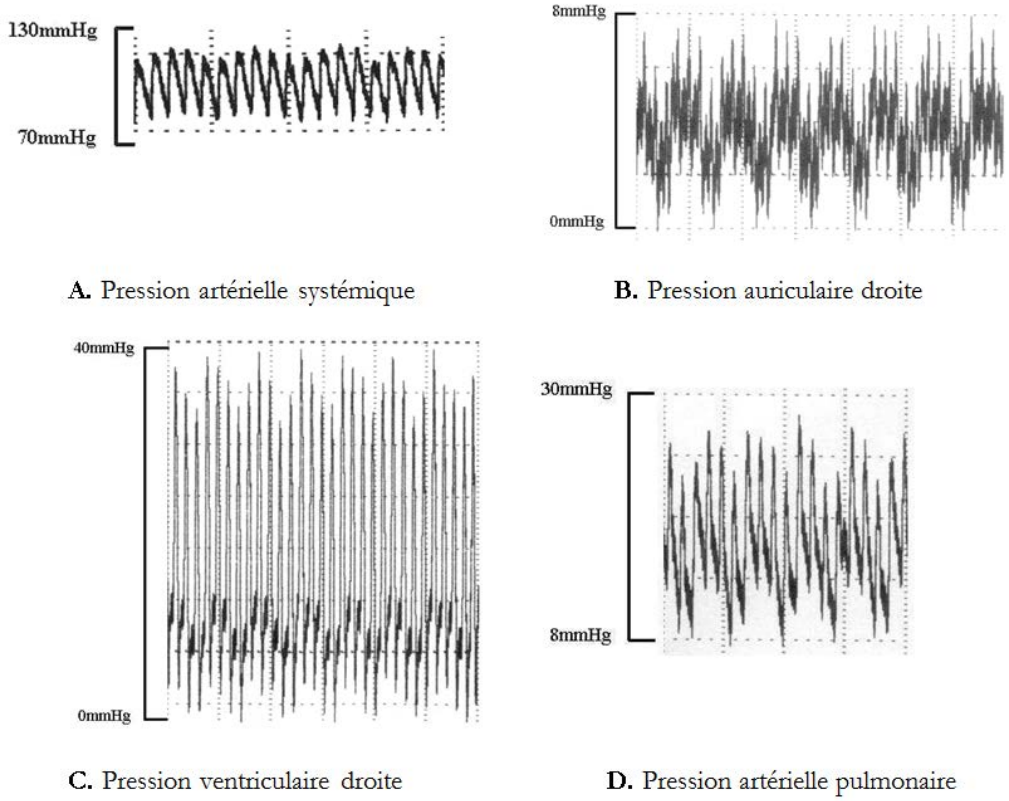

Figure 35 : tracés de pressions mesurées par cathétérisme

A : tracés de la pression artérielle systémique, B : auriculaire droite, C : ventriculaire droite (PVD), D : et artérielle pulmonaire (PAP). (1 carreau = 2 secondes)

Afin de pouvoir atteindre l'artère pulmonaire nous utilisons des cathéters avec une courbure de 90°C préformé à la chaleur à 1 cm de son extrémité tel que décrit dans le protocole mis au point par Stinger *et al.*[241]. Cette courbure permet au cathéter de former une boucle dans le ventricule droit. Son extrémité atteint ainsi l'entrée de l'artère pulmonaire lorsqu'on le pousse (Figure 36). Une fois l'artère pulmonaire atteinte et les pressions artérielles et ventriculaires acquises, 2,5 mL de sérum physiologique hépariné froid sont injectés via le cathéter dans l'artère pulmonaire (Figure 37). La variation de température à la sortie du cœur étant enregistrée au cours du temps par la sonde thermique, nous pouvons obtenir le débit cardiaque par la technique de "thermodilution" (Figure 38). L'obtention de la pression artérielle pulmonaire moyenne en mmHg et du débit cardiaque en $mL.min^{-1}$ permet de calculer la résistance vasculaire pulmonaire totale (RVPT = PAPm/DC).

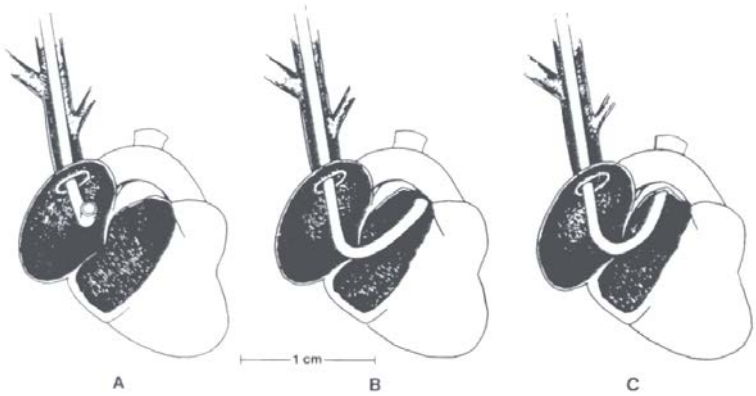

Figure 36 : positionnement du cathéter dans le cœur[241].
A : Le cathéter entre dans l'oreillette droite. B : Une rotation du cathéter le fait pénétrer dans le ventricule droit (VD). C : le cathéter fait une boucle grâce à sa courbure et se positionne dans l'artère pulmonaire.

Une fois les pressions ventriculaire et pulmonaire obtenues, la pression systémique est mesurée au niveau de la carotide à l'aide d'une aiguille reliée à la tête de pression.

L'animal est ensuite euthanasié par exsanguination via l'artère aorte puis par dislocation cervicale.

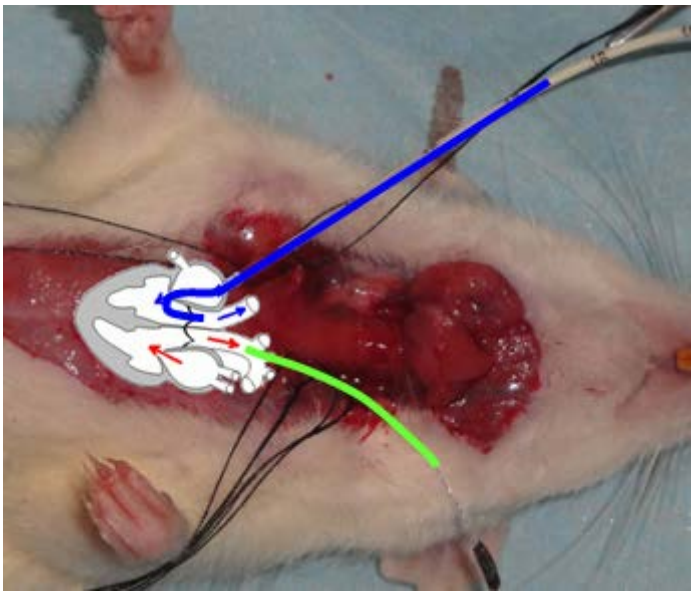

Figure 37 : étape de mesure du débit cardiaque par thermodilution
Le cathéter (bleu) est positionné dans l'artère pulmonaire. 2,5 mL de sérum physiologique hépariné froid y sont injecté. La mesure des variations de température se fait à la sortie du cœur au niveau de l'aorte à l'aide d'une sonde thermique (vert).

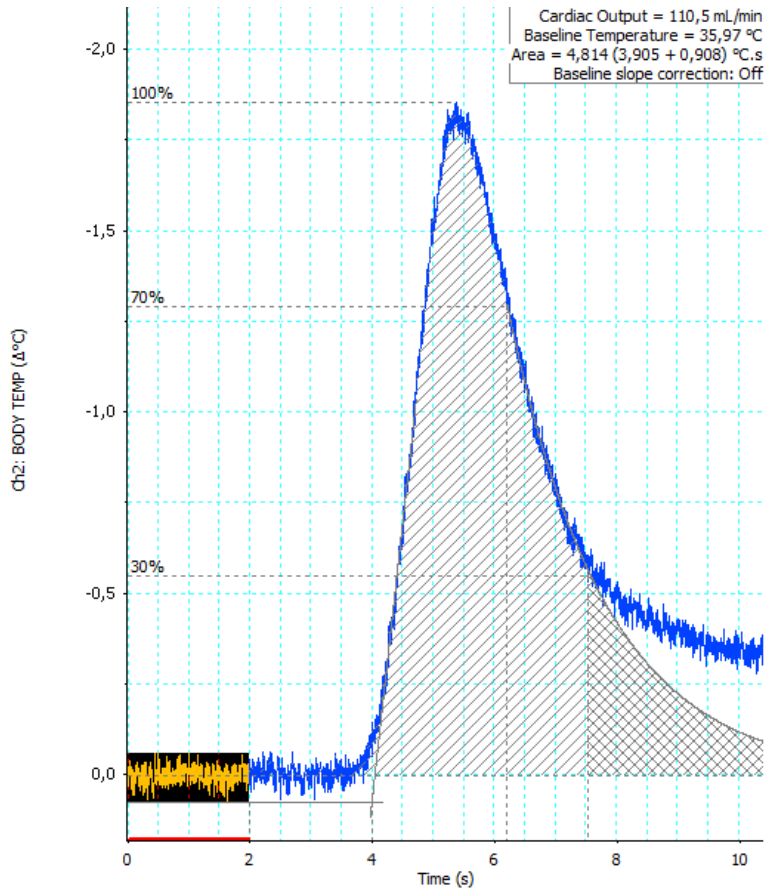

Figure 38 : courbe de thermodilution permettant d'obtenir le débit cardiaque.

2.2. Mesures du remodelage ventriculaire droit

Après sacrifice, la cage thoracique est ouverte par sternotomie et le cœur est prélevé. Le ventricule droit est alors séparé minutieusement du ventricule gauche et du septum. En cas d'hypertension pulmonaire, le ventricule droit s'hypertrophie afin de s'adapter à la post-charge. Afin d'apprécier le remodelage cardiaque, les ventricules droit et gauche+septum sont pesés ce qui permet de calculer le rapport suivant:

$$\text{Indice de Fulton} = \frac{\text{poids du ventricule droit}}{(\text{poids du ventricule gauche} + \text{septum})}$$

L'indice de Fulton permet de définir un remodelage cardiaque droit. Chez un rat sain, ce rapport sera inférieur à 0,3. Un indice supérieur à 0,4 sera le signe d'une hypertension pulmonaire. Plus l'indice est fort et plus celle-ci sera sévère.

2.3. Prélèvement et conservation des échantillons

Une fois le cœur prélevé et congelé dans de l'azote pour les futures extractions de protéines ou d'ARN, les poumons sont dégagés et le thymus retiré. Le hile du poumon gauche est soigneusement ligaturé, puis le lobe est sectionné en aval de la ligature. Il est congelé non enrobé dans de l'azote liquide. Les échantillons non enrobés servent aux extractions de

protéines et d'ARN. Un prolongateur de cathéter de 1,5 cm est ensuite inséré dans la trachée et les lobes droits sont méticuleusement insufflé avec une matrice d'OCT (Optimal cutting temperature) dilué dans du sérum physiologique (rapport 1:1). Cette opération nécessite une bonne étanchéité du poumon ainsi qu'une injection lente pour ne pas endommager la structure pulmonaire. Une fois le poumon distendu dans un état proche de l'inspiration physiologique, la trachée et deux lobes sont ligaturés. Le poumon est alors retiré de la cage thoracique. Deux lobes sont séparés et mis en formol, les 2 autres sont congelés dans de l'isopentane refroidi dans de la carboglace puis stockés à -80°C. Les poumons fixés en formol seront inclus en paraffine afin d'obtenir au microtome des coupes fines de poumons à la morphologie peu altérée. Ces coupes sont utilisées pour les colorations histologiques. Les poumons congelés seront eux découpés au cryotome et utilisés pour les marquages immunohistochimiques et immunofluorescents car ils gardent leurs antigènes sous forme native ne nécessitant pas d'étape de "démasquage".

2.4. Analyse morphométrique

Afin d'apprécier la morphologie pulmonaire, les poumons inclus en paraffine sont coupés en tranche fine (5-6 µm) à l'aide d'un microtome puis déposés sur une lame et colorés à l'hématoxyline, à l'éosine et au safran (coloration HES). Pour cela les tranches de poumon sont déparaffinées dans des bains successifs de toluène puis réhydratées dans des bains successifs d'éthanol de concentrations décroissantes (2 bains d'éthanol 100%, puis 90%, 80% et 70%). Les coupes sont ensuite colorées à l'hématoxyline puis rincées à l'eau distillée. Cette première coloration va marquer les noyaux des cellules en bleu. Les coupes sont ensuite trempées dans un bain d'éosine puis rincées. Cette étape va colorer les cytoplasmes, les fibres musculaires, les hématies et les éosinophiles en différentes teintes de rouge et rose. Les coupes sont ensuite colorées au safran qui va colorer en jaune le collagène. Les coupes de tissus colorées sont ensuite déshydratées dans des bains successifs de toluène. Une lamelle est fixée à l'aide d'une résine synthétique. Les coupes de poumons colorées HES sont ensuite analysées en microscopie à fond clair. La coloration permet d'apprécier le remodelage global des vaisseaux de gros, moyens et petits calibres.

Pour quantifier de façon reproductible le remodelage vasculaire pulmonaire, un double-marquage en immunofluorescence est nécessaire. Cette technique permet de marquer spécifiquement les cellules endothéliales vasculaires à l'aide d'un de leurs marqueurs spécifiques (facteur de Van Willebrand [vWF] ou CD31) et les cellules musculaires en ciblant l'actine α du muscle lisse (α-SMA, *α smooth muscle actin*). Lors du double marquage, chaque anticorps ciblant soit les cellules endothéliales, soit les cellules musculaires, est révélé par des anticorps secondaires couplés à des fluorochromes de longueur d'onde d'excitation et d'émission spécifiques. L'analyse des lames en microscopie à fluorescence permet ainsi de

distinguer les vaisseaux par leur couche de cellules endothéliales et musculaires. Nous pouvons ainsi quantifier le remodelage des petits vaisseaux selon le stade de remodelage (vaisseaux non musculari sés, partiellement musculari sés, totalement musculari sés, occlus). Cette étude quantitative vient compléter l'étude qualitative en HES.

3. Effets *in vivo* des agents alkylants sur la circulation pulmonaire

Au cours de ma thèse nous avons été amenés à étudier les effets *in vivo* des agents alkylants sur les paramètres relevants dans l'étude de l'HTP et de l'inflammation (remodelage cardiaque, paramètres hémodynamiques, remodelage vasculaire pulmonaire, dosages sériques de biomarqueurs et de médiateurs de la dysfonction cardiovasculaire ainsi que des monocytes et lymphocytes). Pour ce faire nous avons utilisé trois espèces différentes utilisées dans les modèles animaux d'HTP : la souris, le rat et le lapin. Deux molécules ont été testées, le cyclophosphamide (CP) et la mitomicine C (MMC). Nous traiterons ici des expérimentations faites dans le cadre ma thèse sur le CP, les résultats MMC étant actuellement sous presse.

Les tests ont été effectués de manière à évaluer les différences relatives au sexe, à la dose et au nombre d'injections.

3.1. Souris

Nous avons utilisé des mâles et des femelles de la souche C57BL/6J (Janvier) âgées de 7 à 10 semaines. Les souris ont reçu une injection unique de CP (350 mg/kg) en intrapéritonéale (i.p.). Après 4 semaines, les souris sont anesthésiée à l'isoflurane (1,5% ; 1 l/min) et la pression ventriculaire droite est mesurée (PVD) par ponction trans-thoracique avec l'aiguille reliée à la tête de pression. Les animaux ont ensuite été euthanasiés et les organes prélevés.

3.2. Rats

Des mâles et des femelles de 8 semaines de la souche Wistar (Janvier) ont été utilisés. Différents protocoles ont été mis en œuvre afin d'étudier l'influence du sexe, de la dose, de la répétition d'injection ainsi que la cinétique. L'utilisation de mesna a également été testée afin de mimer les protocoles thérapeutiques utilisés chez l'Homme et d'évaluer leurs effets sur le développement d'une HTP. Nous avons compéré ses effets à ceux de l'amifostine, un autre cytoprotecteur.

3.2.1. Influence du sexe

Afin d'étudier l'influence du sexe nous avons injecté 350 mg/kg de CP en i.p. à des rats Wistar mâles et femelles. Après 4 semaines les paramètres hémodynamiques ont été mesurés par cathétérisme cardiaque droit sous anesthésie à l'isoflurane. Après le cathétérisme, les animaux ont été euthanasiés et les organes prélevés.

Ce premier protocole a permis d'identifier une plus grande sensibilité des femelles au CP. Les protocoles suivants ne comportaient donc plus que des femelles.

3.2.2. Cinétique de progression de l'HTP

Pour ce protocole, des femelles Wistar de 8 semaines ont reçu une injection unique de CP (350 mg/kg). Les paramètres hémodynamiques ont été mesurés sous anesthésie à l'isoflurane et les organes prélevés à 1, 2, 3 et 4 semaines après l'injection des CP.

3.2.3. Effets de la dose et du nombre d'injection

Afin d'étudier l'influence de la dose et du nombre d'injection de CP sur le développement d'une HTP, nous avons administré différentes quantités de CP à des femelles Wistar (100, 150, 200 ou 250 mg/kg), chaque dose ayant administré répétée 2 fois à 1 semaine d'intervalle.

Cette étude a permis d'établir que le protocole 200 mg/kg/semaine/2 semaines aboutissait à une HTP sévère avec une survie acceptable.

3.2.4. Effets des cytoprotecteurs

Afin d'évaluer les effets de 2 cytoprotecteurs utilisés dans les chimiothérapies humaines sur le développement d'une HTP nous avons utilisé les protocoles suivants :

a) Amifostine

L'amifostine (200 mg/kg) a été injectée en i.p. 30 minutes avant l'injection de CP.

b) Mesna

Le Mesna (dose équivalent à 20% de la dose de CP reçue) a été injecté en i.p. au moment de l'injection du CP, puis 4 et 8h après celle-ci.

c) Groupe CP seuls

Le groupe CP contrôle a reçu uniquement les injections de CP sans cytoprotecteur.

d) Groupe contrôle sain

Le groupe a reçu des injections de solution saline une fois par semaine sur 2 semaines.

La survie de chaque groupe a été mesurée sur 4 semaines après la dernière injection.

A la fin de chaque protocoles, les animaux ont été anesthésiés à l'isoflurane, les paramètres hémodynamiques ont été mesurés et les organes prélevés.

3.2.5. Effet des CP sur le long terme

Au cours de cette dernière étude chez le rat, nous avons cherché à savoir si l'exposition répétée au CP permettait d'obtenir sur le long terme des lésions vasculaires complexe comme des lésions plexiformes. Afin de réduire le taux de mortalité induite par des injections répétées

nous avons diminué la dose de CP à 100 mg/kg. Les injections ont été répétées à 0, 1, 5, 6, 10 et 11 semaines. Les paramètres hémodynamiques et les organes ont été prélevés à 13 ou 15 semaines après la première injection.

3.3. Lapins

Les souris et les rats présentent l'avantage de prendre relativement peu de place à l'hébergement ce qui permet d'atteindre aisément des effectifs suffisants pour une étude statistique. Afin de mener des études au plus proche de la physiopathologie humaine, nous avons utilisé des lapins qui présentent des vaisseaux pulmonaires plus proches de ceux rencontré dans les poumons humains. Si ces animaux font de meilleurs modèles d'étude des lésions vasculaires que les rats et les souris, leur taille (les animaux dépassaient les 5 kg en fin de protocole), le prix des animaux à l'achat, la place d'hébergement en cages individuelles (0,36 m^2), ainsi que leur caractère craintif nécessitant des soins particuliers sont autant de facteurs qui nous ont fait préférer les rongeurs pour les études prospectives nécessitant de grands effectifs. Nous avons réalisé ces expérimentations sur le lapin en collaboration avec l'université KU Leuven et le Dr Rozenn Quarck.

3.3.1. Procédure d'injection de CP

Nous avons utilisé des femelles New Zealand de 2,5/3 kg. Les injections de CP ont été faites sur animal anesthésié afin de faciliter la procédure. Les animaux ont été endormis avec 25 mg/kg de kétamine et 0,5 mg/kg de medetomidine en injection intramusculaire. Les lapines ont été ventilées et placés sur un tapis chauffant. L'injection de CP (100 mg/kg) se fait en i.p. Elle est suivie d'une injection intramusculaire de 1mg/kg d'atipamezol afin de neutraliser l'effet sédatif de la medetomidine. La lapine est replacée en stabulation à son réveil (réapparition des réflexes).

3.3.2. Protocole

Sur la base de nos résultats obtenus chez les rates, nous avons procédé à des injections répétés de CP à des doses modérées afin d'obtenir des HTP sévères avec la meilleure survie.

Les lapines ont ainsi reçu 1 injection de CP (100 mg/kg) par semaine durant 3 semaines. 8 semaines après la première injection, les lapines ont été anesthésiées avec 25 mg/kg de kétamine et 0,5 mg/kg de medetomidine en injection intramusculaire. Afin d'évaluer les paramètres hémodynamiques, un cathétérisme cardiaque droit a été effectué avec l'aide d'un appareil de radioscopie. Après obtention des PVD et PAP, l'animal est euthanasié par exsanguination et les organes sont prélevés.

III. ETUDE MICROSCOPIQUE DU LIT VASCULAIRE PULMONAIRE

1. Microscopie confocale

Pour réaliser des analyses en microscopie confocale à fluorescence de nous avons réalisé des immunomarquages sur coupe de poumon congelée enrobés d'OCT.

Les poumons sont découpés au cryotome en tranches de 6 µm d'épaisseur. Les coupes sont séchées à l'air puis fixées avec du paraformaldéhyde 4% (PFA 4%) durant 10 min à température ambiante. Les groupements aldéhydes libres du PFA sont neutralisés par 3 lavages successifs de NH_4Cl 50 mM durant 10 min. Les coupes sont saturées par une solution de PBS 1x contenant 10% de sérum de l'espèce étudiée (homme, rats…) et 10% de sérum d'âne (l'espèce des anticorps secondaires ici utilisée). L'étape de saturation se fait durant 1h à température ambiante. Les tissus saturés sont marqués avec les anticorps primaires (1h à température ambiante ou sur la nuit à 4°C). Les anticorps primaires sont révélés avec des anticorps secondaires couplés à des fluorochromes (incubation 1h à température ambiante). Les dilutions sont précisées dans les sections matériels et méthodes des articles présentés. Après le marquage immunologique, les noyaux sont colorés avec du DAPI (4',6'-diamidino-2-Phénylindole).

Les coupes marquées sont analysées sous microscope confocale (LSM700; Carl Zeiss, Le Pecq, France) équipé des lasers 405-, 488-, 555-, et 639-nm.

2. Microscopie électronique à transmission (TEM)

L'analyse ultra structurale des tissus pulmonaire a été réalisée en microscopie électronique à transmission (TEM - *Transmission Electron Microscopy*). Pour se faire, des morceaux de 3 mm^3 de poumons frais ont été fixés dans une solution de glutaraldéhyde 2% préparée dans un tampon de sodium cacodylate 0,1M pH 7,2 à température ambiante. Les tissus fixés ont ensuité été post fixés avec une solution de tétroxide d'osmium 1% contenant 1,5% de ferrocyanure de potassium, puis contrastés avec une solution aqueuse d'acétate d'uranyle 2%. Les échantillons sont ensuite déshydratés dans des bains successifs d'éthanol (de 30 à 100%) et inclus en réside Epon (Delta microscopie – Labège France). Les échantillons de poumons inclus sont ensuite découpés en tranches ultra fines de 70 nm puis colorées au citrate de plomb et analysées au microscope électronique (EM902, Carl Zeiss, Le Pecq, France).

3. Microscopie corrélative (CLEM)

Afin d'observer la localisation ultra structurale de nos marquages en immunofluorescence, nous avons travaillé en microscopie corrélative (CLEM - *Correlative Light and Electron*

Microscopy), permettant d'associer une analyse globale en immunofluorescence à une analyse ultra structurale en microscopie électronique.

La microscopie corrélative nécessite un traitement particulier des tissus pulmonaires. Des tranches de poumons frais de 0,5 cm d'épaisseur sont d'abord fixées 24h dans du paraformaldéhyde 4% (PFA 4%) puis immergées 24h dans des bains successifs de glucose 10% puis 40%. Les prélèvements sont ensuite enrobés d'OCT et congelés à -80°C. Des coupes de 10 µm d'épaisseurs sont effectuées pour l'immuno-marquage (anti-CD31 ou anti-α-SMA produits chez la souris) avec incubation sur la nuit à 4°C. Les anticorps secondaires utilisés pour la révélation sont des anti-souris Alexa Fluor® 594 FluoroNanogold™ (Nanoprobes) ayant à la fois un fluorochrome visible en microscopie à fluorescence et une bille d'or « nanogold » visible en microscopie électronique à transmission. Après une première analyse en microscopie confocale à fluorescence, les tranches de poumons sont fixées dans une solution de glutaraldéhyde 1% durant 5 minutes à température ambiante, puis mises en solution de glycine 50 mM. Les coupes sont rincées et les particules d'or sont amplifiées (solution Gold enhance EM/blot – Nanoprobes – LGF Distribution Echirolles – France) durant 10 min. Après rinçage les tissus sont post-fixés avec une solution de tétroxide d'osmium 0,5%, puis déshydratés dans des bains successifs d'éthanol (de 50 à 100%). Les coupes sont enfin incluses dans une résine Epon. Les tissus inclus sont découpés en tranches de 0,5 µm d'épaisseur (coupes semi fines) et colorés avec du bleu de méthylène. Un premier repérage est effectué à l'aide d'un microscope à épifluorescence (DMRB– Leica - France). Après sélection des zones d'intérêt les tissus sont recoupés en coupes de 70 nm d'épaisseur (coupes ultra fines) et analysés au microscope électronique (EM902, Carl Zeiss, Le Pecq, France).

PRESENTATION DES TRAVAUX

Au cours de ma thèse j'ai été amené à travailler sur différents projets dont certains sont publiés ou vont être publiés. Je présenterai ici trois projets principaux déjà parus dans des journaux internationaux (Circulation, the American Journal of Pathology et the Journal of the American College of Cardiology). D'autres travaux, notament sur la composition de la matrice extra-cellulaire au niveau des artères remodelées et le lien entre HTAP et lipopolysaccharide (LPS), sont encore en cours et donneront lieu à des publications ultérieures.

I. ENDOMT DANS L'HTAP

1. Rationnel

La pathogénèse de l'HTAP comprend différents types d'altérations du lit vasculaire pulmonaire impliquant entre autre un épaississement des parois artérielles conduisant à l'augmentation

des résistances artérielles pulmonaires voire à leur oblitération. La prolifération cellulaire et la production excessive de matrice extracellulaire sont des facteurs clé de ce remodelage.

Comme expliqué en introduction, l'EndoMT est un processus de transition phénotypique qui permet à des CE de se détacher de l'endothélium (via la perte des molécules de jonctions) pour envahir le tissus sous endothélial et acquérir un phénotype mésenchymateux. Cette transition s'accompagne de l'acquisition d'un phénotype prolifèrant et invasif. Ces cellules mésenchymateuses α-SMA positives n'expriment plus leurs marqueurs endothéliaux d'origine une fois la transition accomplie.

Dans le cas des lésions intimales, la lésion la plus repandue chez les patients HTAP, cette accumulation cellulaire se trouve entre l'endothélium et la première couche élastique et forme une néo intima. Dans le cas des lésions plexiforme, il y a prolifération de CE au niveau des lumières ainsi que de cellules mésenchymateuse α-SMA positives au niveau stroma. L'origine de ces cellules pathologiques α-SMA positives n'est pas certaine. L'hypothèse la plus repandue suggère que ces cellules pathologiques dérivent de la migration de cellules mésenchymateuses résidentes (fibroblastes de l'adventis, CML de la média ou péricytes) ou de progéniteurs circulants.

2. Objectifs et stratégies

Au cours de ces travaux nous avons émis l'hypothèse que l'EndoMT pouvait également être une source de cellules pathologiques au niveau des lésions intimales et plexiformes, et participer ainsi au remodelage des artères HTAP.

2.1. Mise en évidence de l'EndoMT

Afin de valider cette hypothèse nous avons dans un premier temps cherché à mettre en évidence l'existence d'une EndoMT qui aurait lieu au niveau de vaisseaux pulmonaires HTAP et non au niveau des vaisseaux de poumons contrôles.

2.1.1. Validation d'un double phénotype endothélial/mésenchymateux in situ dans les lésions HTAP

Les cellules en transition EndoMT exprimant des marqueurs à la fois endothéliaux et mésenchymateux, nous avons commencé par caractériser de façon qualitative le phénotype des cellules au niveau de lésions d'artères contrôles et d'artères remodelées. Nous nous somme focalisés sur deux types de lésions en particulier : les lésions intimales et les lésions plexiformes. En effets ces deux lésions présentent une accumulation de cellules de type mésenchymateux directement sous l'endothélium vasculaire ce qui en fait les candidates idéales pour notre étude.

Pour ce faire, nous avons utilisé des triples marquages immunofluorescents ainsi qu'une analyse en microscopie confocale pour localiser simultanément la présence de marqueurs endothéliaux (CD31, CD34 ou vWF), de marqueurs mésenchymateux (α-SMA) ainsi que de protéines de jonctions endothéliales (p120-Catenin ou VE-Cadherin).

2.1.2. Analyse de l'expression des protéines liées à l'EndoMT

Afin d'avoir une approche quantitative globale de l'expression des marqueurs de l'EndoMT au niveau des poumons HTAP versus contrôles, nous avons utilisé la technique du Western Blot. Cette étude a porté sur l'expression de protéines impliquées dans la jonction des CE (p120-Catenin, VE-Cadherin), de marqueurs mésenchymateux (Vimentin et Phospho-Vimentine), ainsi que du facteur de transcription Twist-1 surexprimé en cas de transition mésenchymateuse. La voie BMPRII, déficiente dans l'HTAP, étant frein connu de l'EndoMT, l'expression de BMPRII a également été étudiée[148].

L'expression de ces protéines au niveau du poumon total a permis de vérifier l'existence d'un un profil pro-EndoMT dans les poumons HTAP versus contrôles.

2.1.3. Analyse quantitative de l'expression des gènes de l'EndoMT dans les artères pulmonaires humaines dissèquées

Nous avons également utilisé la technique de RT-qPCR (Reverse Transcriptase quantitative PCR) pour analyser l'expression de gènes impliqués dans le processus d'EndoMT. Cette analyse a porté sur l'expression de *Twist1*, *Vimentine*, *N-cadherin*, *Fibronectine*, *ITGA5* (codant pour un récepteur à la fibronectine), *TGF-β1* et *TGFβR1*.

Les RT-qPCR ont été réalisées sur des artères de petits calibres fraichement disséquées.

2.1.4. Analyse ultra structurale des lésions intimales et plexiformes

L'EndoMT s'accompagnant de modifications morphologiques des cellules, nous avons procédé à une analyse ultra structurale des lésions intimales et plexiformes en microscopie électronique à transmission (MET). Cette technique permet l'identification de certains organites intra cellulaire et permet ainsi l'identification morphologique et structurelle du type cellulaire.

Afin de confirmer les observations obtenues par immunofluorescence et microscopie confocale au niveau ultra structural, nous avons effectué une analyse de marqueurs endothéliaux (CD31) et mésenchymateux (α-SMA et Phospho-Vimentine) en microscopie corrélative. Cette technique permet de combiner une analyse en immunofluoresence classique à l'échelle microscopique avec une analyse en microscopie électronique à l'échelle ultrastructurale. Si cette technique ne permet pas de faire des marquages immunologiques multiples, son analyse est ainsi bien plus puissante car elle permet d'étudier la localisation

intracellulaire précise de chaque marqueur sur une tranche ultra fine de tissu (70 nm d'épaisseur), couplée à l'analyse structurelle de la cellule.

2.2. Vérification de la validité des modèles animaux d'HTP pour l'étude de l'EndoMT

La mise en évidence de l'implication de l'EndoMT dans le remodelage vasculaire pulmonaire des poumons HTAP pouvant ouvrir une nouvelle voie thérapeutique dans le traitement de la maladie, nous avons vérifié si ce phénomène était également présent dans les modèles expérimentaux. Nous avons donc réalisé une étude de l'EndoMT dans deux modèles classiques d'HTP utilisés en routines : le modèle MCT et SuHx.

Comme pour l'étude sur les tissus humains, nous avons effectué une analyse en immunofluorescence et microscopie confocale pour rechercher la présence d'un double phénotype endothélial/mésenchymateux au niveau des vaisseaux remodelés, couplée à une analyse de l'expression de protéines (Western Blot) et de gène (RT-qPCR) permettant l'identification d'une EndoMT active.

2.3. Ciblage thérapeutic de l'EndoMT dans les modèles *in vivo* et *in vitro*

Afin de vérifier la pertinence de l'EndoMT comme cible thérapeutique, nous avons utilisé la rapamycin, une molécule pouvant inhiber l'EndoMT et l'EMT via son action sur mTOR[165,242]. Nous avons étudié son action sur l'expression de protéines liées à l'EndoMT *in vitro* avec des CE humaines en culture. Nous avons également étudié son action sur le phénotype proliférant et migratoire des CE de patients HTAP. Enfin nous avons étudié par Western Blot l'expression de protéines liées à l'EndoMT dans des poumons de rats MCT traités à la rapamycin.

2.4. Etude de l'EndoMT dans un nouveau modèle de rats *BMPR2* mutés

Pour finir nous avons étudié si l'EndoMT était également un des mécanismes pathologiques impliqués dans le remodelage vasculaire spontané observé chez des rats ayant une mutation rendant le gène *BMPR2* non fonctionnel. Nous avons utilisé un modèle de rat BMPR2$^{\Delta 140Ex1/+}$ développé au sein de notre laboratoire et actuellement en cours de caractérisation. La mise en évidence d'un lien entre la défaillance de la voie BMPR2 et l'activation d'une EndoMT pathologique est en effet très pertinente dans la compréhension de la pathogénèse de l'HTAP.

3. Résultats et discussion

3.1. Présence d'un double phénotype endothélial/mésenchymateux au niveau des artères remodelées

L'étude *in situ* des lésions intimales et plexiformes en immunofluorescence et microscopie confocale nous a permis de mettre en évidence un double phénotype endothélial/mésenchymateux dans les zones d'accumulation de cellules pathologiques (néo

intima et stroma des lésions plexiformes). Les artérioles de poumons contrôles présentent une monocouche endothéliale négatives pour l'α-SMA suivie par une couche de cellules positives pour l'α-SMA, chaque couche cellulaire n'exprimant qu'un phénotype. Dans le cas des lésions HTAP, certaines CE de la monocouche endothéliale expriment de faibles quantité d'α-SMA et la couche de cellule sous endothéliale est constitué de cellule exprimant à la fois des marqueurs endothéliaux (CD31, CD34 ou vWF) et de l'α-SMA. Le marquage en immunofluorescence de VE-cadherin et p120-catenin a permis d'observer une perte des jonctions des CE avec le reste de l'endothélium. En effet, si ces protéines sont exprimées en spots très intenses au niveau des jonctions entre CE dans les artères contrôles, elles se retrouvent soit sous exprimées (p120-catenin) soit exprimées sous forme cytoplasmiques (VE-Cadherin) au niveau de l'endothélium des lésions HTAP. La p120-catenin est impliquée dans le maintien de la VE-cadherin au niveau de la jonction des membranes de CE (Figure 39). La sous expression de p120-catenin se traduit ainsi par une localisation cytoplasmique de VE-cadherin non fonctionnelle et la perte des jonctions cellulaires.

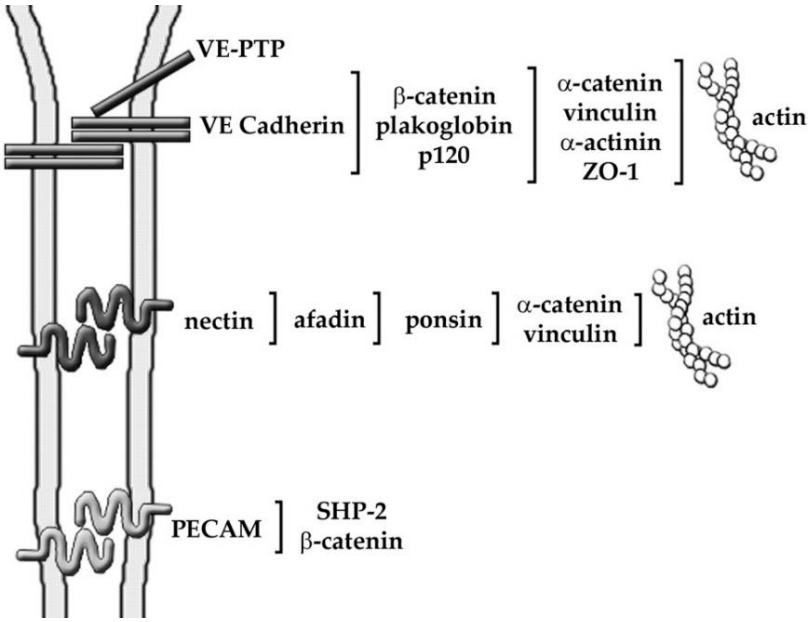

Figure 39 : organisation des molécules impliquées dans la junction entre CE[243].
La p120-catenin est impliquée dans le maintien de la VE-cadherin au niveau de la jonction des membranes de CE. Sa sous-expression ne permet pas à la VE-cadherine de rejoindre la membrane pour former les liaisons avec les autres CE.

3.2. Profil protéique en accord avec une EndoMT active dans les poumons HTAP

La quantification par Western Blot des protéines de jonction au niveau des poumons confirme les observations faites en immunofluorescence : si le taux de VE-cadherin ne diminue pas significativement, celui de la p120-catenin est fortement diminué par rapports aux contrôles, ce qui est en accord avec la disparition des jonctions endothéliales.

La perte des jonctions s'accompagne d'une augmentation du taux de Phospho-Vimentine, un marqueur mésenchymateux, ainsi que du taux de Twist-1, l'un des facteurs de transcription induisant l'EndoMT et l'EMT.

Les extractions protéiques étant réalisées sur du tissu pulmonaire total, nous avons vérifié la localisation du Twist-1 produit par marquage en immunohistochimie sur coupes de poumon HTAP et contrôle. L'analyse de ces marquages confirme une localisation de Twist-1 au niveau des lésions intimales et plexiformes alors qu'il est absent des artères de poumons contrôles.

3.3. Surexpression des gènes de l'EndoMT au niveau des artères remodelées

La mesure de l'expression des gènes par RT-qPCR sur artères fraichement dissèquées confirme une surexpression des gènes activés au cours de l'EndoMT. Nous avons ainsi observé une surexpression des gènes mésenchymateux *Vimentin*, *N-Cadherin*, *Fibronectine* et *ITGA5* ainsi que des gènes codant pour le TGF-β et son récepteur TGFβR1, deux acteurs impliqué dans l'activation de l'EndoMT via la voie TGF-β.

3.4. L'analyse ultra structurale confirme l'origine endothéliale des cellules pathologiques et l'expression d'un double phénotype

La microscopie électronique à transmission a également permis de confirmer l'origine endothéliale des cellules pathologiques grâce à la présence de corps de Weibel-Palade. Ces organites facilement identifiables servent au stockage du vWF et de la P-selectin et sont uniquement présents dans les CE. Enfin l'étude des lésions à l'échelle ultrastructurale nous a permis d'observer des zones l'invagination des CE de l'endothélium vers les zones de remodelage, certaines CE présentant déjà des fibres de cytosquelette similaires à celles rencontrées dans les cellules mésenchymateuses.

L'utilisation de la microscopie corrélative a permis d'identifier précisément la présence d'α-SMA ou de Phospho-Vimentine dans les CE de l'endothélium vasculaire ainsi que la présence de CD31 dans les cellules sous endothéliales. Ces résultats obtenus sur coupe ultra fine d'artère (70 nm) confirme nos observations en immunofluorescence et permettent d'affirmer que l'EndoMT est bien un mécanisme actif au niveau des lésions intimales et plexiformes.

3.5. L'EndoMT est également impliquée dans la pathogénèse des modèles MCT et SuHx

La quantification des protéines pertinentes dans l'EndoMT (protéines de jonction p120-catenin et VE-Cadherin, facteur de transcription Twist-1, marqueurs mésenchymateux Vimentin et Phospho-Vimentin) nous a permis d'identifier un profil pro-EndoMT dans les poumons de rats MCT. Afin de vérifier que l'EndoMT est bien impliquée dans le développement de l'HTP induite par MCT, nous avons effectué un dosage de ces protéines à différents temps après injection

de MCT. Il est intéressant de noter que ce profil est déjà en place de façon significative dès J14. C'est à ce stade que commence que l'HTP devient détectable. Le modèle MCT est donc pertinent pour l'étude de l'EndoMT dans le remodelage pulmonaire. Dans ce modèle, l'apparition de l'EndoMT coïncide avec les premiers remodelages vasculaires, et ce, avant la mise en place de l'HTP symptomatique. Il est également important de noter que la quantification du BMPRII indique une diminution de son expression. Cette inhibition de l'expression de BMPRII coincide avec la surexpression de Twist-1, des marqueurs mésenchymateux et de la perte des protéines de jonction.

L'étude en immunofluorescence et microscopie confocale de la localisation de marqueurs endothéliaux (CD34) et mésenchymateux (α-SMA) permet d'observer à J21 au niveau de vaisseaux non musculairisés, des CE de l'endothélium vasculaire exprimant des fibres d'α-SMA. Cette observation laisse supposer que l'EndoMT est également à l'origine de la néo muscularisation des petites artérioles dans l'HTAP.

L'observation en immunofluorescence d'un double phénotype endothélial/mésenchymateux a également été faite dans le modèle SuHX. Dans ce modèle la transition apparait même de façon caricaturale avec une transition progressive et très évidente d'un phénotype endothéliale vers un phénotype mésenchymateux le long de certaines lésions vasculaires en coupe longitudinale.

La mise en évidence de l'EndoMT dans la pathogénèse de ces deux modèles d'HTP nous permet donc de les valider pour l'utilisation de thérapies ciblant ce mécanisme.

3.6. L'inhibition de l'EndoMT permet une amélioration de l'HTAP

Pour valider l'hypothèse d'une application thérapeutique, nous avons traité des CE de patients et ainsi que des rats MCT avec la rapamycin, une molécule inhibant mTOR dont la voie est impliquée dans la régulation de l'EMT et de l'EndoMT.

L'utilisation de la rapamycin *in vitro* a permis d'inhiber le caractère prolifératif et migratoire de CE de patients HTAP. Chez les rats MCT, le traitement à la rapamycin a permis de ramener à un niveau basal l'expression de Twist-1. Cette inhibition s'accompagne d'une augmentation de l'expression de p120-Catenin mais pas de VE-cadherin, suggérant que l'inhibition de l'EndoMT est partielle. Néanmoins l'utilisation de rapamycin a permis une amélioration de la PAP ainsi que du remodelage cardiaque droit[244]. L'inhibition de Twist-1 et la restauration partielle des jonctions endothéliales pourrait expliquer cet effet curatif.

3.7. L'EndoMT est impliquée dans le remodelage vasculaire spontané de rats BMPR2 $^{\Delta 140Ex1/+}$

Pour finir nous avons mis en évidence que l'inactivation partielle de la voie BMPR2 par une délétion hétérozygote BMPR2 $^{\Delta 140Ex1/+}$ induisait une surexpression de Twist-1 et Phospho-Vimentine. Si ce tout nouveau modèle n'est pas entièrement caractérisé, nous avons observé qu'il permet l'apparition spontanée d'un remodelage vasculaire pulmonaire important. Ce remodelage comprend une hypertrophie des artères pulmonaires ainsi que la néo muscularisation des petites artérioles normalement non musculairisées. Les surexpressions de Twist-1 et Phospho-Vimentine permettent de supposer que l'inhibition partielle de la voie BMPRII permet de lever un frein à l'EndoMT qui provoque l'épaississement et participe à l'occlusion du lit vasculaire pulmonaire.

3.8. Discussion

Les résultats présentés permettent d'affirmer que l'EndoMT est activement impliquée dans la formation des lésions intimales et plexiformes rencontrées dans les stades tardifs de l'HTAP. Ce mécanisme pourrait avoir lieu précocement dans la pathogénèse de la maladie comme c'est le cas dans le modèle MCT où la signature protéique de l'EndoMT indique une transition active dès les stades précoces du remodelage vasculaire. L'utilisation de la souche de rat BMPR2 $^{\Delta 140Ex1/+}$ confirme l'importance d'une voie BMPR2 fonctionnelle pour réguler l'EndoMT. Celle-ci se déclare spontanément chez les rats mutés et s'accompagne d'un remodelage vasculaire important ce qui laisse penser que l'inhibition de BMPR2 observée chez les patients ou dans le modèle MCT serait bien une cause d'EndoMT et non une conséquence. En condition physiologique, l'activation de la voie BMPRII par BMP-7 inhibe l'EndoMT via l'activation des Smad 1, 5 et 8 (Figure 40)[148].

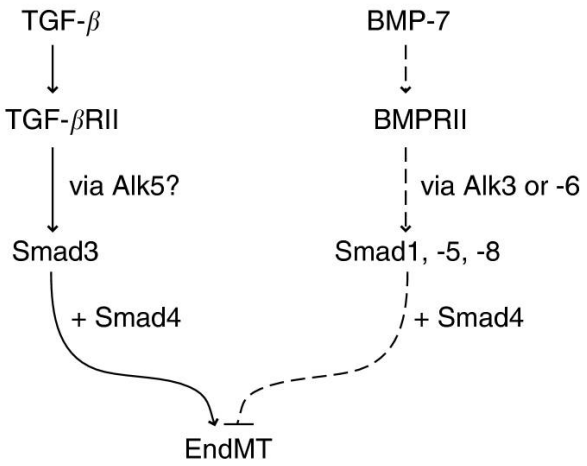

Figure 40 : régulation de l'EndoMT par les voies TGF-β et BMP-7[148].
La voie BMP-7 via l'activation de BMPRII inhibe l'EndoMT.

La voie BMPR2 étant également non fonctionnelle chez les patients HTAP, nous pouvons émettre l'hypothèse que la levée d'un des principaux freins de l'EndoMT contribue à une EndoMT aberrante et chronique lorsque les voies d'induction de l'EndoMT se retrouvent stimulées. Ce terrain propice à l'EndoMT est d'ailleurs installé et bien décrit chez les patients. Ainsi l'augmentation chronique des taux de certains facteurs de croissance et cytokines pro inflammatoires comme l'ET-1, le TNF-α, le PDGF ou l'IL-6, observée chez les patients sont autant de facteurs stimulants l'EndoMT et l'EMT[151,200,205,245,246]. A cela s'ajoute l'hypoxie et les stress hémodynamiques (pression et forces de cisaillements), deux conséquences de l'HTAP au niveau vasculaire favorisant le phénomène[172].

L'accumulation de facteurs pro-EndoMT combinée à la perte de fonction de la voie BMPRII a permis à certains auteurs de supposer son implication dans la pathogénèse de la maladie. Néanmoins aucune observation *in situ* ni démonstrations n'avait jusqu'à présent été publiées.

Cette hypothèse est confirmée par l'utilisation de la rapamycin, qui même si elle n'a pas pu reverser totalement l'HTP ou l'EndoMT chez le rat, suggère que cette nouvelle voie thérapeutique est pertinente. Ceci est confirmé par d'autres études publiées récemment. Ainsi l'utilisation d'adénovirus pour activer la production de BMPR2 au niveau de l'endothélium vasculaire pulmonaire permet d'atténuer le remodelage observé chez les rats MCT et les rats en hypoxie chronique. Cette stratégie a également permis de contrer l'EndoMT de CE humaine induite par TGF-β. Dans cette étude les auteurs ont également stimulé la voie BMPRII les CE humaines traitées au TGF-β via les ligands BMP-2 et BMP-7 et ont confirmé que l'activation de la voie BMPRII était bien la cause de l'inhibition de l'EndoMT[247,248].

En plus de l'intérêt thérapeutique, la mise en évidence de l'EndoMT dans la pathogénèse de l'HTAP apporte une nouvelle vision de la formation des lésions intimales et plexiforme ainsi que de la néo muscularisation des petites artérioles. En effet l'hypothèse la plus répandue voulait que les lésions se développent sur un modèle centripète, avec la migration de fibroblastes résidents ou de progéniteurs vers les zones de remodelage. Néanmoins cette hypothèse nécessite le passage des fibroblastes à travers les élastiques de l'artère. De plus, de nombreuses études récentes portant sur l'origine des cellules mésenchymateuses proliférantes et des cellules souches mésenchymateuses impliquées dans le développement des cancers et des fibroses concluent que l'apport des cellules souches de la moelle osseuse et des péricytes est minoritaire par rapport au nombre de cellules pathologiques[151,205]. Ainsi, les nouvelles techniques de traçage *in vivo* des lignées cellulaires indiquent que l'EndoMT et l'EMT sont les principales sources de cellules mésenchymateuses à l'origine des fibroses et des cancers, les estimations suggérant que 30 à 50% des cellules mésenchymateuses seraient d'origine endothéliale[148,187,205,209]. Dans le cas des fibroses seuls 12% des fibroblastes

seraient issus de cellules souches de moelle osseuse et 23% de cellules mésenchymateuses résidentes (fibroblastes ou péricytes, ces derniers étant très minoritaires)[151,205].

Cette sous-estimation de l'origine endothéliale s'explique entre autre par le caractère pluripotent des cellules EndoMT qui peuvent se différencier en péricytes[186] ainsi qu'en cellules souches mésenchymateuses (CSM)[146,171,183,188,189]. Cette capacité à générer des cellules souches mésenchymateuse serait ainsi un des mécanismes permettant aux tumeurs de se régénérer via la formation de cellules souches cancéreuses (CSC).[214]

Nous pouvons supposer que les cellules issues de l'EndoMT peuvent, comme observé dans le cas des fibroses et des cancers, participer à l'entretien des lésions HTAP. Le ciblage des voies d'induction (comme mTOR Notch ou GSK-3β) ou l'activation des voies d'inhibition de l'EndoMT comme BMP-7 peuvent être de nouvelles voies thérapeutiques de la prise en charge des patients HTAP, notamment des patients diagnostiqués à un stade précoce suite à un dépistage génétique.

4. Article 1 : Ranchoux *et al*. Circulation. Mars 2015.

Circulation
JOURNAL OF THE AMERICAN HEART ASSOCIATION

American Heart Association®

Endothelial-to-Mesenchymal Transition in Pulmonary Hypertension

Benoît Ranchoux, Fabrice Antigny, Catherine Rucker-Martin, Aurélie Hautefort, Christine Péchoux, Harm Jan Bogaard, Peter Dorfmüller, Séverine Remy, Florence Lecerf, Sylvie Planté, Sophie Chat, Elie Fadel, Amal Houssaini, Ignacio Anegon, Serge Adnot, Gerald Simonneau, Marc Humbert, Sylvia Cohen-Kaminsky and Frédéric Perros

Circulation. 2015;131:1006-1018; originally published online January 15, 2015;
doi: 10.1161/CIRCULATIONAHA.114.008750
Circulation is published by the American Heart Association, 7272 Greenville Avenue, Dallas, TX 75231
Copyright © 2015 American Heart Association, Inc. All rights reserved.
Print ISSN: 0009-7322. Online ISSN: 1524-4539

The online version of this article, along with updated information and services, is located on the World Wide Web at:
http://circ.ahajournals.org/content/131/11/1006

Data Supplement (unedited) at:
http://circ.ahajournals.org/content/suppl/2015/01/15/CIRCULATIONAHA.114.008750.DC1.html

Permissions: Requests for permissions to reproduce figures, tables, or portions of articles originally published in *Circulation* can be obtained via RightsLink, a service of the Copyright Clearance Center, not the Editorial Office. Once the online version of the published article for which permission is being requested is located, click Request Permissions in the middle column of the Web page under Services. Further information about this process is available in the Permissions and Rights Question and Answer document.

Reprints: Information about reprints can be found online at:
http://www.lww.com/reprints

Subscriptions: Information about subscribing to *Circulation* is online at:
http://circ.ahajournals.org//subscriptions/

Endothelial-to-Mesenchymal Transition in Pulmonary Hypertension

Benoît Ranchoux, MSc*; Fabrice Antigny, PhD*; Catherine Rucker-Martin, PhD; Aurélie Hautefort, MSc; Christine Péchoux, PhD; Harm Jan Bogaard, MD, PhD; Peter Dorfmüller, MD, PhD; Séverine Remy, PhD; Florence Lecerf; Sylvie Planté; Sophie Chat; Elie Fadel, MD, PhD; Amal Houssaini, MSc; Ignacio Anegon, MD, PhD; Serge Adnot, PhD; Gerald Simonneau, MD; Marc Humbert, MD, PhD; Sylvia Cohen-Kaminsky, PhD; Frédéric Perros, PhD

Background—The vascular remodeling responsible for pulmonary arterial hypertension (PAH) involves predominantly the accumulation of α-smooth muscle actin–expressing mesenchymal-like cells in obstructive pulmonary vascular lesions. Endothelial-to-mesenchymal transition (EndoMT) may be a source of those α-smooth muscle actin–expressing cells.

Methods and Results—In situ evidence of EndoMT in human PAH was obtained by using confocal microscopy of multiple fluorescent stainings at the arterial level, and by using transmission electron microscopy and correlative light and electron microscopy at the ultrastructural level. Findings were confirmed by in vitro analyses of human PAH and control cultured pulmonary artery endothelial cells. In addition, the mRNA and protein signature of EndoMT was recognized at the arterial and lung level by quantitative real-time polymerase chain reaction and Western blot analyses. We confirmed our human observations in established animal models of pulmonary hypertension (monocrotaline and SuHx). After establishing the first genetically modified rat model linked to *BMPR2* mutations ($BMPR2^{\Delta 140Bx1/+}$ rats), we demonstrated that EndoMT is linked to alterations in signaling of BMPR2, a gene that is mutated in 70% of cases of familial PAH and in 10% to 40% of cases of idiopathic PAH. We identified molecular actors of this pathological transition, including twist overexpression and vimentin phosphorylation. We demonstrated that rapamycin partially reversed the protein expression patterns of EndoMT, improved experimental PAH, and decreased the migration of human pulmonary artery endothelial cells, providing the proof of concept that EndoMT is druggable.

Conclusions—EndoMT is linked to alterations in BPMR2 signaling and is involved in the occlusive vascular remodeling of PAH, findings that may have therapeutic implications. (***Circulation.*** **2015;131:1006-1018. DOI: 10.1161/CIRCULATIONAHA.114.008750.)**

Key Words: bone morphogenetic protein receptors, type II ■ cardiovascular diseases ■ epithelial-mesenchymal transition ■ hypertension, pulmonary ■ models, animal ■ neointima ■ sirolimus ■ TWIST1 protein, human ■ vascular remodeling ■ vimentin

Pulmonary arterial hypertension (PAH) is a rare disorder, with a prevalence of 15 to 50 patients per million in the population. It is characterized by remodeling of the precapillary pulmonary arteries, with endothelial cell dysfunction contributing to endothelial and pulmonary artery smooth muscle cell proliferation. This remodeling increases pulmonary vascular resistance and pulmonary arterial pressure (mean pulmonary arterial pressure ≥25 mm Hg and a pulmonary capillary wedge

Clinical Perspective on p 1018

Received October 16, 2013; accepted December 19, 2014.

From Univ. Paris-Sud, Faculté de médecine, Kremlin-Bicêtre, France (B.R., F.A., C.R.-M., A.H., P.D., F.L., E.F., G.S., M.H., S.C.-K., F.P.); AP-HP, DHU TORINO, Centre de Référence de l'Hypertension Pulmonaire Sévère, Service de Pneumologie et Réanimation Respiratoire, Hôpital Bicêtre, Le Kremlin-Bicêtre, France (B.R., F.A., C.R.-M., A.H., P.D., F.L., G.S., M.H., S.C.-K., F.P.); INSERM UMR-S 999, Labex LERMIT, Hypertension Artérielle Pulmonaire: Physiopathologie et Innovation Thérapeutique, Centre Chirurgical Marie Lannelongue, Le Plessis-Robinson, France (B.R., F.A., C.R.-M., A.H., P.D., F.L., E.F., G.S., M.H., S.C.-K., F.P.); INRA U1196, Génomique et Physiologie de la Lactation – Plateau de Microscopie Electronique à Transmission, Jouy-en-Josas, France (C.P., S.C.); Service de Chirurgie Thoracique, Centre Chirurgical Marie Lannelongue, Le Plessis-Robinson, France (E.F.); Service d'Anatomie Pathologique, Centre Chirurgical Marie Lannelongue, Le Plessis Robinson, France (P.D., S.P.); Department of Pulmonary Medicine, Institute for Cardiovascular Research, VU University Medical Center, Amsterdam, The Netherlands (H.J.B.); INSERM UMR 1064-Center for Research in Transplantation and Immunology-ITUN et Transgenic Rats and Immunophenomic Platform, Nantes, France (S.R., I.A.); and INSERM U955, Département de Physiologie and Service de Cardiologie, Hôpital Henri Mondor, AP-HP, Université Paris-Est Créteil (UPEC), Créteil, France (A.H., S.A.).

*Drs Ranchoux and Antigny contributed equally.

The online-only Data Supplement is available with this article at http://circ.ahajournals.org/lookup/suppl/doi:10.1161/CIRCULATIONAHA.114.008750/-/DC1.

Correspondence to Frédéric Perros, PhD, INSERM U999, Centre Chirurgical Marie Lannelongue, 133, Avenue de la Résistance, F-92350 Le Plessis Robinson, France. E-mail frederic.perros@inserm.fr

© 2015 American Heart Association, Inc.

pressure ≤15 mm Hg at rest), which ultimately leads to progressive right ventricular dysfunction and death.[1] The nature of the primary abnormality that triggers and perpetuates pulmonary vascular cell proliferation in PAH is unclear.

PAH is associated with a spectrum of structural changes in the pulmonary arteries: increased medial thickness, eccentric and concentric intimal thickening, the obliteration and recanalization of arteries, and the appearance of plexiform and dilatation lesions.[2] The plexiform lesion is a characteristic structure of the pulmonary arteriopathy in severe PAH. According to the consensus view, the plexiform lesion is a complex and disorganized pulmonary arterial proliferative lesion that consists of a network or plexus of channels lined by endothelial cells and separated by core cells.[3] However, it has not been determined whether the core cells are myofibroblasts, smooth muscle cells, endothelial cells, or undifferentiated cells.[3] Intimal and medial thickening are the most consistently encountered structural changes in PAH.[2] All of these changes are characterized by increased numbers of cells expressing α-smooth muscle actin (α-SMA).[4] It is thought that α-SMA–positive cells that accumulate in vascular lesions are derived from the expansion of resident vascular smooth muscle cells or adventitial fibroblasts. However, it is increasingly recognized that endothelial cells (ECs) can transition into mesenchymal cells expressing α-SMA and that this process contributes to the accumulation of smooth muscle–like cells in vascular pathologies.[5]

Endothelial-to-mesenchymal transition (EndoMT) is a biological process in which ECs progressively change their endothelial phenotype into a mesenchymal or myofibroblastic phenotype. During this process, ECs dissociate from the monolayer of tightly cohesive cells at the abluminal surface of the vessel and migrate toward the inner tissue. The migration starts with the loss of cell-cell contact mediated by membrane proteins such as vascular endothelial cadherin (VE-cadherin) and CD31/PECAM-1, and by the cytoplasmic scaffold protein p120-catenin. By losing their cell-cell junction, EndoMT-derived cells gain a migratory and invasive capacity allowing them to reach the surrounding tissues. While migrating, the cells lose specific endothelial markers such as CD31, VE-cadherin, and CD34 and progressively express mesenchymal or myofibroblastic markers like α-SMA and vimentin.[6] This phenomenon occurs during certain embryonic stages of pulmonary artery development[7] but also seems to be implicated in pathological fibroblast and myofibroblast accumulation in conditions such as cardiac or renal fibrosis[8,9] and chronic hypertension.[5] The potential role of EndoMT in PAH has been previously suggested[4,5,10] based on analogies with other diseases,[8,9] epithelial-to-mesenchymal transition,[5] and mechanisms of embryonic vascular development,[7,11] and also on the basis of in vitro experiments.[6,12,13] Here, we provide the first in situ evidence of EndoMT in human and experimental pulmonary hypertension (PH).

Because a reduction in peripheral arterial volume, seen as intimal thickening and arterial obliteration, is likely to be the major contributor to the onset and maintenance of PAH, we analyzed in priority the phenotype of endothelial and subendothelial cells in human intimal lesions. We also elucidated the phenotype of endothelial and core cells in plexiform lesions. We hypothesized that α-SMA+ cells building these lesions had an endothelial origin and resulted from EndoMT.

We used explanted tissue from PAH (group 1 of the Dana Point classification)[14] and from severe models of PAH induced in rats by exposure to the toxic alkaloid monocrotaline (MCT) or by the combined exposure to chronic hypoxia and vascular endothelial growth factor receptor blockade with Sugen/SU5416.[15] We analyzed the phenotype of endothelial and subendothelial cells at structural and ultrastructural levels by multiple immunofluorescence staining and correlative light and electron microscopy (CLEM). The loss of endothelial cell-cell junctions, which is essential for EndoMT, was characterized by immunostaining and by Western blot analysis (VE-cadherin, p120-catenin). We measured the expression of Twist-1, a master transcription factor for EndoMT, in both human and experimental PAH. EndoMT is stimulated by transforming growth factor β (TGF-β) signaling,[16] but, at the same time, it is inhibited by BMPR2,[17] a TGF-β receptor implicated in human PAH.[18] After establishing the first genetically modified rat model linked to *BMPR2* mutation ($BMPR2^{\Delta 140Ex1/+}$ rats), we searched for evidence of pulmonary vascular EndoMT linked to BMPR2 signaling. Rapamycin was used in MCT-induced PAH and on cultured human pulmonary endothelial cells (PAECs) to regulate EndoMT-associated processes, like the acquisition of a migratory phenotype.

Methods

Patients

Human lung specimens were obtained during lung transplantation from patients with PAH and during lobectomy or pneumonectomy for localized lung cancer from control subjects (n numbers are indicated in every legend of the figures). In the lung specimens from control subjects, pulmonary arteries were studied at a distance from tumor areas. Transthoracic echocardiography was performed preoperatively in the control subjects to rule out PH. Patients studied were part of the French Network on Pulmonary Hypertension, a program approved by our institutional Ethics Committee, and had given written informed consent (Protocol N8CO-08- 003, ID RCB: 2008-A00485-50, approved on June 18, 2008).

Immunofluorescence Staining

The full description of the immunofluorescence staining procedures is available in the online-only Data Supplement (Tables I and II in the online-only Data Supplement).

Immunohistochemical Detection of Twist-1 in Paraffin-Embedded Lung Tissues

After classical dewaxing and heat antigen retrieval at pH 6, immunohistochemistry was performed with a rabbit anti–Twist-1 (Ref ab50581, Abcam, UK), detected by a biotinylated goat anti-rabbit and streptavidin peroxidase (Thermo-Scientific, France) and permanent AEC kit (Ref ZUC054-200, Zytomed, Germany). Slides were counterstained with hematein.

Transmission Electron Microscopy and CLEM

The full description of the transmission electron microscopy and CLEM procedures are available in the online-only Data Supplement.

To quantify α-SMA and phospho-vimentin labeling, gold particles localized in ECs or SECs of lung control artery from intimal or plexiform lesion of PAH lung were counted on 6 to 40 micrographs randomly taken, at the same magnification of 12 000. The particle density (number of gold particles per 10 μm^2 of cytoplasm area) was

calculated as previously described.[19] Area was measured with iTEM software.

Rat Specimens and In Vivo Study Design

PH and control age/sex-matched pulmonary rat tissues came from previously published studies.[20–22] PH was induced in rats by MCT (60 mg/kg)[20,21] or by the combined exposure to chronic hypoxia and vascular endothelial growth factor receptor blockage with Sugen (SuHx model).[22] We had access to the tissues from different time points of PH development (kinetic of MCT-induced PH development)[20] and from rats exposed to MCT and rapamycin (5 mg/kg from day 21 to 28).[21] Hemodynamic data (mean pulmonary artery pressure) and right ventricular morphology (Fulton Index) were available from animals of the kinetic study (unpublished data that served in setting up the experiments). The SuHx model is a severe angio-obliterative PH model that reproduces multiple salient histological features of human PAH[23] (see the online-only Data Supplement).

Generation of *BMPR2*-Deficient Rats

BMPR2-deficient rats were generated by using zinc-finger nucleases (Sigma, St. Louis, MO) as previously described.[24,25] In brief, we microinjected into the cytoplasm of Sprague-Dawley zygotes mRNA at 5 ng/μL encoding a pair of zinc-finger nucleases recognizing rat BMPR2 sequences. Newborn animals were genotyped by a T7 endonuclease assay and sequencing of polymerase chain reaction products of the targeted sequence. Founders displaying a shift in the coding reading frame with a premature stop codon were used to derive animal lines. A rat line with a heterozygous 140 base pairs deletion in the first exon ($BMPR2^{\Delta 140Ex1/+}$ rats) was chosen for this study because it displayed an intense pulmonary vascular remodeling at 3 months of life that was absent in the wild-type littermates.

Migration and Proliferation Assays on Cultured Human PAECs

Human PAECs from control and PAH patients were cultured as previously described[26] and were used between passages 3 and 5. Proliferation was measured with the DELFIA Cell Proliferation Kit (PerkinElmer) and migration with the CytoSelect 96-Well Cell Migration Assay, 8 μm (cell Biolabs), following manufacturer instructions. Cells were pretreated 24 hours before starting the experiment and treated during the time of the experiment with rapamycin (50 ng/mL) or by the same volume of its solvent (dimethyl sulfoxide).

Quantification of p120-Catenin, VE-Cadherin, Vimentin, Phospho-Vimentin, Twist-1, and BMPR2 Lung Expression by Western Blot

The full description of the Western blot procedure is available in the online-only Data Supplement.

Real-Time Quantitative Polymerase Chain Reaction

The full description of the real-time quantitative polymerase chain reaction procedure is available in the online-only Data Supplement and Figure I in the online-only Data Supplement.

Statistical Analysis

Owing to small sample sizes, we used nonparametric statistical analyses: Wilcoxon rank sum test (Mann-Whitney *U* test) for comparing data between 2 independent groups, Wilcoxon signed-rank test for comparing data between paired observations, and Kruskal-Wallis test for comparing data among 3 or more independent groups. Probability values of <0.05 were considered as statistically significant. IBM SPSS Statistics and XLSTAT software packages were used for analyses. Data are presented as box plot with the minimum and maximum of all of the data.

Results

Presence of Cells With a Mixed Mesenchymal/Endothelial Phenotype in Intimal and Plexiform Lesions of PAH Lungs

We analyzed the phenotype of ECs and subendothelial cells (SECs) by multiple immunofluorescence labeling against specific endothelial (CD31, CD34, VE-cadherin) and mesenchymal (α-SMA) markers in intimal and plexiform lesions from PAH lungs in comparison with size-paired normal pulmonary arteries from control tissues.

In control pulmonary arteries from non-PAH patients, we observed a single thin layer of ECs expressing CD34, CD31, and VE-cadherin at EC-EC junctions immediately adjacent to smooth muscle cells expressing α-SMA (Figure 1A and 1D). In intimal and plexiform lesions from PAH patient lungs, we observed a single, generally swollen, luminal layer of cells expressing diffuse endothelial markers (CD34, CD31, and VE-cadherin), some of them also coexpressing the mesenchymal marker α-SMA. We also noticed SECs expressing both VE-cadherin and α-SMA and CD31 and α-SMA (Figure 1B, 1C, 1E, and 1F). VE-cadherin could be detected deep into the neointima in cells expressing high levels of α-SMA (Figure 1B).

Interestingly, the EndoMT process is characterized by the loss of cell-cell junctions making possible a gain of migratory and invasive capacities of ECs. In ECs, VE-cadherin and CD31 are 2 proteins implicated in cell-cell contact. In control pulmonary arteries from non-PAH patients, VE-cadherin and CD31 colocalized in intense spots at cell-cell junctions (Figure 1A). In intimal and plexiform lesions from PAH patients, we observed a diffuse staining, in part, cytoplasmic, for VE-cadherin and CD31 which was not specifically localized at cell junctions (Figure 1B and 1C). We also analyzed the endothelial expression of p120-catenin, the primary VE-cadherin binding partner that determines the stability of adherens junctions. As expected, p120-catenin localized in intense spots at cell-cell junctions of CD34+ EC of control pulmonary arteries (Figure 1D). Accordingly, the loss of EC cell junction in EndoMT was associated with a near-loss of p120-catenin expression in intimal and plexiform lesions (Figure 1E and 1F). Immunofluorescence performed with appropriate species and immunoglobulin isotype control of irrelevant specificity did not lead to a detectable and relevant pattern of staining (Figure 1A through 1F, extreme right panels).

Protein Pattern Supported EndoMT in PAH Lungs

To quantify the extent of EndoMT in PAH lungs, we measured the pulmonary protein levels of VE-cadherin, p120-catenin, vimentin and phospho-vimentin, and Twist-1 (Figure 2). We found a high expression of Twist-1 in PAH lungs, whereas Twist-1 was nearly not expressed in controls. This may account for the dramatic decrease in p120-catenin expression in PAH lungs in comparison with controls. VE-cadherin levels were not statistically significantly decreased, but the loss of p120-catenin is expected to induce the internalization of VE-cadherin from adherens junctions and subsequent loss of endothelial barrier function.[27] Interestingly, we did not find a significant

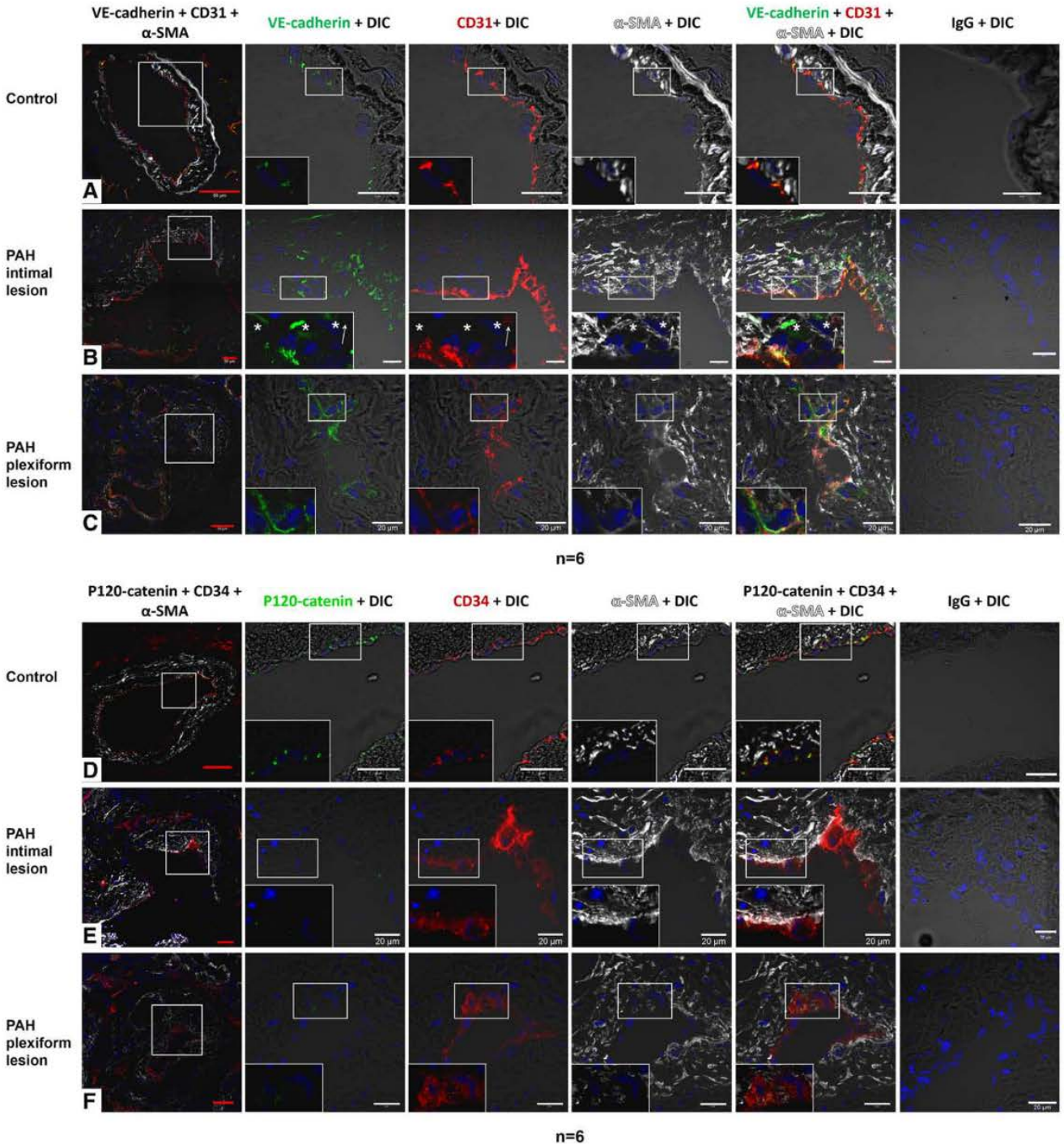

Figure 1. Characterization of the endothelial (EC) and subendothelial cell (SEC) phenotype and endothelial cell–cell junction by immunofluorescence labelings and confocal imaging in pulmonary arteries from control and PAH lungs. **A** through **C**, VE-cadherin (green), CD31 (red), and α-SMA (white). **A**, Pulmonary artery from control lung. VE-cadherin and CD31 are colocalized in intense spots at endothelial cell–cell junctions. VE-cadherin and CD31 are only expressed in ECs. α-SMA is only expressed in smooth muscle cells (SMCs). **B**, Pulmonary intimal lesion from PAH patient lung. Note some SECs express various levels of VE-cadherin and CD31 deep inside the neointima. Thin arrow indicates SECs expressing both α-SMA and CD31; asterisks, SEC expressing both VE-cadherin and α-SMA. **C**, Plexiform lesion from PAH patient lung. Note luminal ECs expressing both endothelial (VE-cadherin, CD31) and mesenchymal (α-SMA) markers. These ECs express diffuse VE-cadherin. **D** through **F**, p120-catenin (green), CD34 (red), and α-SMA (white). **D**, Pulmonary artery from control lung. p120-catenin is localized in intense spots at endothelial cell-cell junctions. p120-catenin and CD34 are only expressed in ECs. α-SMA is only expressed in SMCs. Pulmonary intimal lesion (**E**) and plexiform lesion (**F**) from PAH patient lung. Note the near-loss of p120-catenin endothelial expression in intimal and plexiform lesions. Some ECs express both CD34 and α-SMA. Red scale bar, 50 μm; white scale bar, 20 μm. DIC indicates differential interference contrast; PAH, pulmonary arterial hypertension; α-SMA, α-smooth muscle actin; and VE-cadherin, vascular endothelial cadherin.

difference in total pulmonary vimentin content in human PAH lungs but found a 39-fold increase in the phospho-vimentin (P-vim) content. We confirmed by immunohistochemical staining the absence of vascular Twist-1 expression in control lungs, whereas we observed an intense Twist-1 expression in ECs and SECs in both intimal and plexiform lesions (Figure

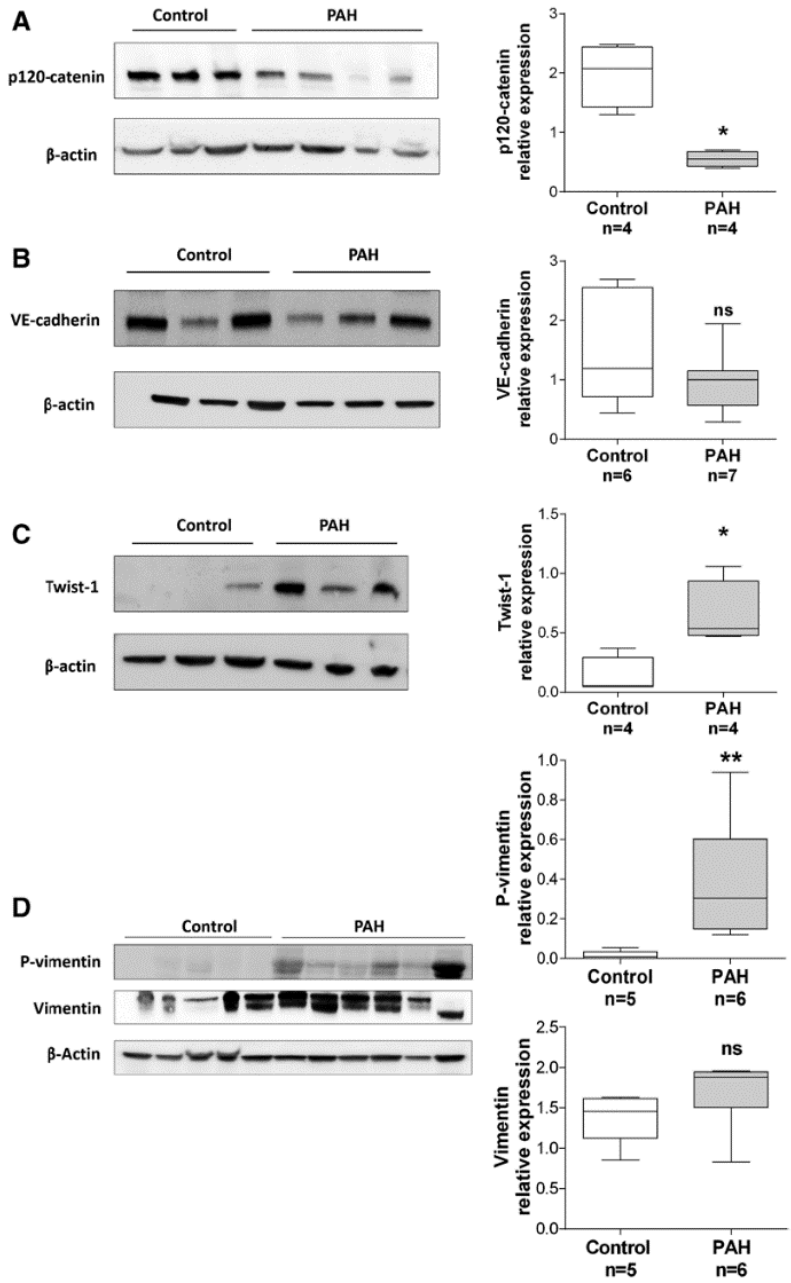

Figure 2. Protein signature of EndoMT in control and PAH lung lysates. p120-catenin (**A**), VE-cadherin (**B**), and Twist-1 (**C**), and P-vimentin and vimentin (**D**) expression were measured by Western blotting. Blots are shown on the left side and their quantification is shown on the right side as expression relative to control. Statistical analyses: Mann–Whitney *U* test; **P*<0.05; ** *P*<0.01. EndoMT indicates endothelial-to-mesenchymal transition; PAH, pulmonary arterial hypertension; P-vimentin, phospho-vimentin; and VE-cadherin, vascular endothelial cadherin.

II in the online-only Data Supplement). These findings are compatible with an active EndoMT process ongoing in the remodeled pulmonary arteries from PAH patients under the control of Twist-1, with transitional ECs translocating from the luminal layer to constitute the neointima and the core of the plexiform lesions, after having lost their cell-cell junction because of p120-catenin repression.

mRNA Expression Pattern Supported EndoMT in Freshly Dissected Human PAH Pulmonary Arteries

We found a gain of mRNA expression of various mesenchymal genes, including vimentin, N-cadherin, fibronectin and its receptor ITGA5 in PAH-dissected pulmonary arteries. We also confirmed overexpression of the EndoMT-related transcription factor Twist in PAH pulmonary arteries. Last, we found increased mRNA expression of 2 known actors of mesenchymal transition, *TGFBR1* and *TGFB,* coding, respectively, for the TGF-β receptor 1 and its ligand, the profibrotic cytokine TGF-β (Table III in the online-only Data Supplement).

Ultrastructural Observations Supported Ongoing EndoMT in PAH

Electron microscopy was a technique of choice to ascertain the endothelial origin of SECs in intimal and plexiform lesions in PAH lungs, because ECs are unambiguously recognized through their specific organelles and structures such as the Weibel-Palade body (WPB).[28] These rod-shaped cytoplasmic organelles are present in pulmonary artery and arteriole ECs, yet are absent in capillary ECs.[29]

In control pulmonary arteries, ECs were fully differentiated and were characterized in electron microscopy by a high density of caveolae and WPBs. Subendothelial smooth

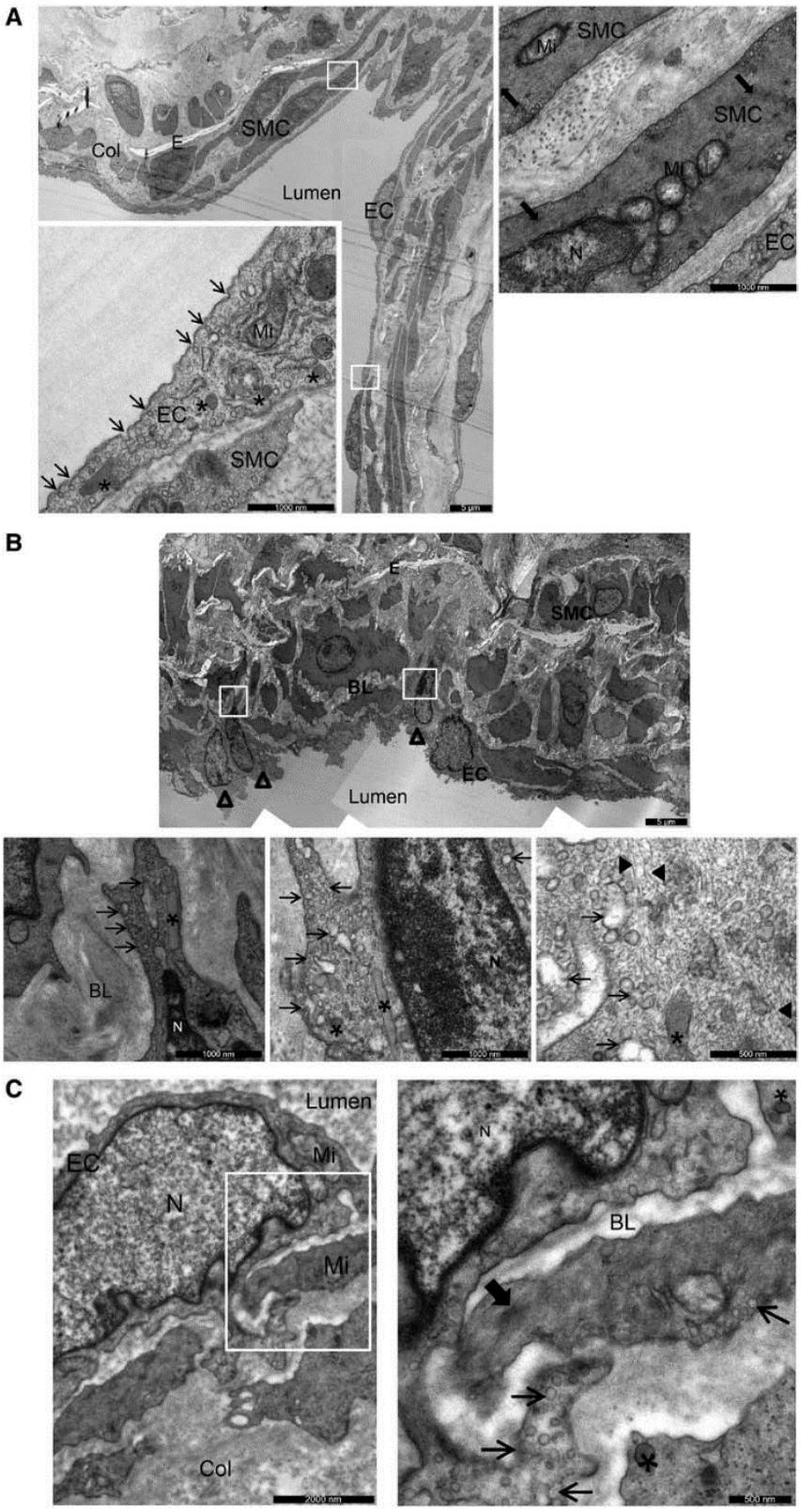

Figure 3. Ultrastructure of pulmonary artery from control (**A**) and PAH (**B** and **C**) lungs. **A**, Flat and elongated endothelial cells (ECs) are separated from smooth muscle cells (SMCs) by only a thick basement membrane, the basal lamina (BL). The elastic lamina (E) is thick. **Right** inset, Dense bodies (large arrows) can be observed in the cytoplasm of SMC and numerous mitochondria (Mi) are close to the nucleus (N). **Lower left** inset, EC exhibit numerous caveolae (thin arrows) and WPB (asterisks). **B**, Intimal lesion from PAH lung displaying EC invagination in the intima (empty triangle) associated to a modification of their nuclei orientation. The endothelial nature of these cells is confirmed by the presence of caveolae and WPB. Their cytoplasm contains numerous microfilaments (plain triangle). **C**, These invaginations and subendothelial cells exhibit a mixed phenotype demonstrated by the presence of caveolae and WPB in their cytoplasm but also a high density of fibers and dense bodies (inset). Col indicates collagen; PAH, pulmonary arterial hypertension; and WPB, Weibel-Palade body.

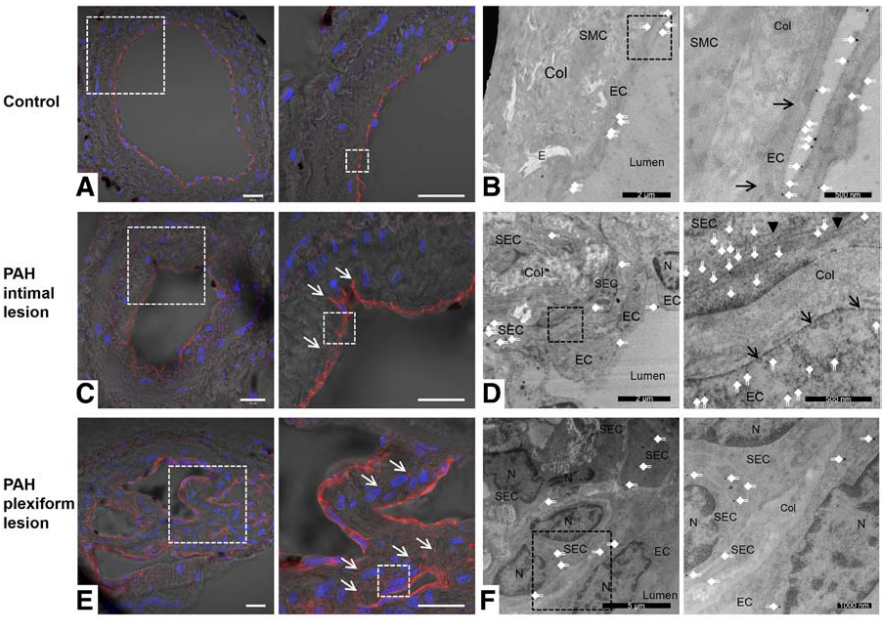

Figure 4. Correlative light and electron microscopy in arteries from control and PAH patient lung after CD31 labeling. **A**, Confocal optical slice of CD31 labeling in control artery and higher magnification. **B**, Electron microscopy of the same area and higher magnification. Only endothelial cells (ECs) exhibited gold particles (white arrows) along the plasma membrane. Some caveolae (black arrows) in front basal lamina (BL) can be observed. **C**, Confocal optical slice of CD31 labeling in intimal lesion from PAH lung and higher magnification. Presence of CD31 is detected in EC and subendothelial cells (white arrows). **D**, Electron microscopy of the same area and higher magnification. Gold particles are presented not only in ECs, but also in the subendothelial cells (SECs) near the plasma membrane and along cytoplasmic microfilaments (plain triangle). **E**, Confocal slice of CD31 in plexiform lesion from PAH lung and higher magnification. **F**, Electron microscopy of the same area and higher magnification. For confocal imaging, sections were counterstained with DAPI (blue). Confocal images were merged with differential interference contrast images. Scale bar in confocal images, 20 μm. Col indicates collagen; DAPI, 4′,6-diamidino-2-phenylindole; E, elastic lamina; N, nucleus; PAH, pulmonary arterial hypertension; and SMC, smooth muscle cells.

muscle cells were devoid of these EC-specific structures and harbored typical features of the contractile phenotype, ie, a cytoplasm displaying myofilaments anchored to dense bodies, and mitochondria were close to the nucleus[30] (Figure 3A). In PAH, luminal pulmonary ECs had a mixed ultrastructural phenotype because they possessed high-density caveolae and WPBs but also detectable filaments (Figure 3B). Evidence of their ongoing migration could be observed by electron microscopy. Indeed, luminal ECs harbored cell invaginations directed toward the intima and changes of nuclei orientation in remodeled PAH arteries in comparison with control EC (Figure 3B and 3C). We ascertained the endothelial nature of these invaginations by the high density of caveolae at their surface and the presence of WPBs in their cytoplasm (Figure 3B and 3C). SECs harbored a higher density of fibers and some contained WPBs, which indicated their endothelial origin (Figure 3C).

To follow endothelial and mesenchymal markers at the ultrastructural level, we analyzed the phenotype of endothelial and subendothelial cells by using CLEM on CD31-, α-SMA-, and P-vim–labeled explanted human PAH and control tissues. This approach allows the treatment of large samples and the location of rare structures within determined regions of interest in intimal and plexiform lesions from PAH patients. As expected, in control pulmonary arteries, the location of CD31 was restricted to the luminal ECs as observed in fluorescence (Figure 4A), more particularly along the plasma membrane as attested by the presence of numerous gold particles (Figure 4B). In contrast, only smooth muscle cells localized under the basal lamina expressed α-SMA visible at light and electron levels (Figure 5A and 5B). In PAH, we observed mixed phenotypes for both luminal and SECs in intimal and plexiform lesions. After confocal analysis, some SECs appeared to express CD31 in both lesions (Figure 4C and 4E). Examination at the ultrastructure level allowed the identification of CD31-laden gold particles close to the membrane and in the cytoplasm (Figure 4D and 4F). Moreover, in these lesions, some ECs appeared to express α-SMA as indicated by the fluorescent labeling (Figure 5C and 5E). The observation of this labeling at the ultrastructural level proved the presence of α-SMA–containing fibers in PAH luminal ECs (Figure 5D and 5F). The quantification of α-SMA expression in luminal EC, by gold particle density measurement, confirmed this neoexpression in PAH in comparison with controls (Figure 5G). We found a 6.6- and 5.1-fold increase in P-vim density in luminal ECs and SECs, respectively, in intimal lesions in comparison with control pulmonary arteries (Figure 6A through 6E). We also found a high expression of P-vim in ECs and SECs of plexiform lesions (Figure 6F).

Hence, these ultrastructural observations supported further a dynamic process of EndoMT, in which transitional ECs move from the luminal layer to constitute the neointimal lesions.

EndoMT in PAH Animal Model

The MCT exposure is the standard model of severe PH. The progressive neomuscularization and obstruction of precapillary

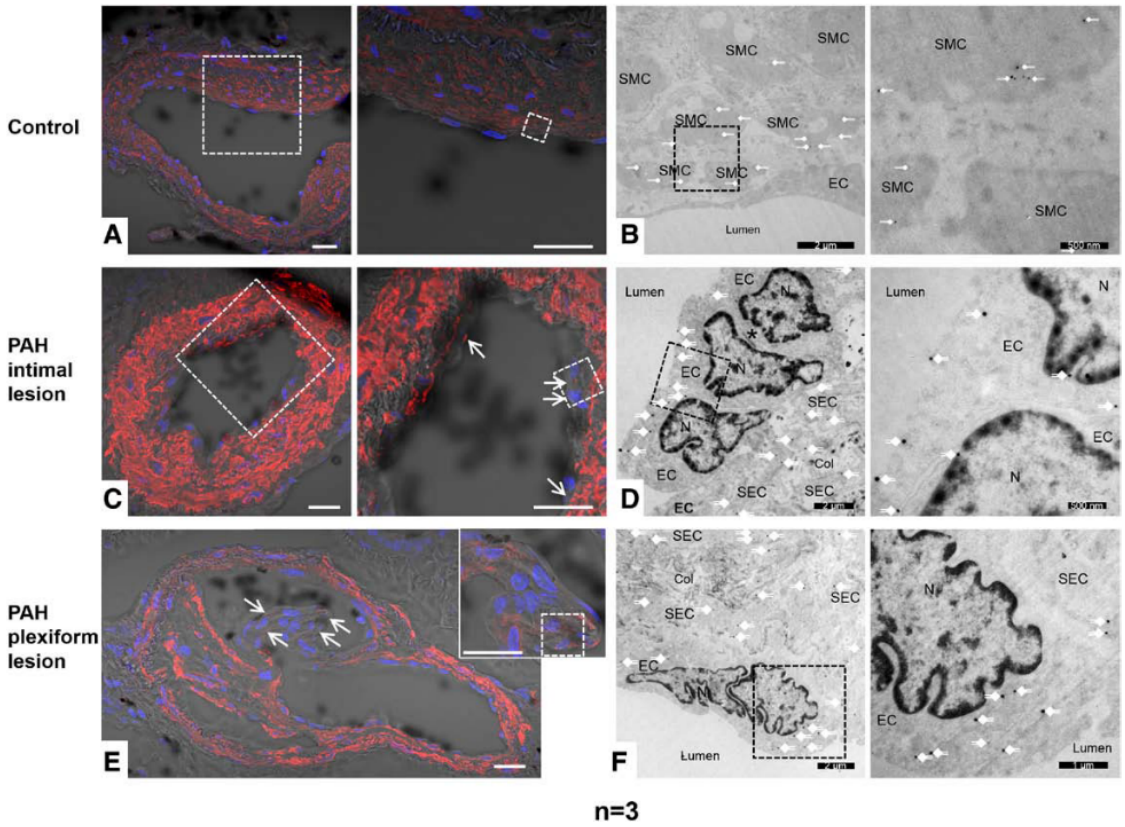

Figure 5. Correlative light and electron microscopy in arteries from control and PAH patient lung after α-SMA labeling. **A**, Confocal optical slice of α-SMA labeling in control artery and higher magnification. **B**, Electron microscopy of the same area and higher magnification. Only SMC exhibited gold particles (white arrows). **C**, Confocal optical slice of α-SMA labeling in intimal lesion from PAH lung and higher magnification. The presence of α-SMA is detected in endothelial cells (white arrows). **D**, Electron microscopy of the same area and higher magnification. Gold particles are presented in endothelial cells (ECs) identified by WPB (asterisk) but also in subendothelial cells (SECs). **E**, Confocal slice of α-SMA in plexiform lesion from PAH lung and higher magnification. **F**, Electron microscopy of the same area and higher magnification. **G**, Quantification of α-SMA expression in luminal ECs, by gold particle density measurement in 1 control and 1 PAH patient. For confocal imaging, sections were counterstained with DAPI (blue). Confocal images were merged with differential interference contrast images. Scale bar in confocal image, 20 μm. Statistical analyses: Kruskal–Wallis test; $^{**}P<0.01$; $^{****}P<0.0001$. Col indicates collagen; DAPI, 4′,6-diamidino-2-phenylindole; N, nucleus; PAH, pulmonary arterial hypertension; α-SMA, α-smooth muscle actin; SMC, smooth muscle cells; and WPB, Weibel-Palade body.

resistance arteries occurring in this model is a robust mechanism of total pulmonary resistance elevation responsible for PAH. MCT induces a delayed and progressive PH that develops 14 days after MCT injection (significant increase in mean pulmonary artery pressure and in right ventricle hypertrophy quantified by the Fulton index) and becomes established and severe at day 21, with progressive right heart failure and death starting between day 21 and 28 (Figure IIIA and IIIB in the online-only Data Supplement). At day 21/28, we observed pulmonary luminal cells displaying a mixed phenotype EC/mesenchymal cells (CD34+αSMA+) that may account for the progressive neomuscularization of precapillary vessels that are normally not muscularized (Figure 7). At the pulmonary level, we observed, at this time point, an overexpression of Twist-1, vimentin, and P-vim associated with a strong repression of VE-cadherin and p120-catenin protein expression (Figure 7 and Figure II in the online-only Data Supplement). This dual Twist-1 overexpression/VE-cadherin and p120-catenin repression becomes significant at day 14, when the pulmonary vascular remodeling appears, inducing a raise in mean pulmonary artery pressure and a compensatory right ventricle hypertrophy. Interestingly, this protein signature of EndoMT paralleled with the kinetic of BMPR2 repression (Figure IIIC and IIID in the online-only Data Supplement). When used between day 21 and day 28 (in a curative approach applied on an established PH), rapamycin (5 mg/kg) reduced mean pulmonary artery pressure and the Fulton index, and normalized the muscularization of the pulmonary artery in comparison with MCT alone.[21] The analysis of the Twist-1, p120-catenin, and VE-cadherin levels in the lungs of those rats revealed that rapamycin reduced to basal the pulmonary level of Twist-1, and increased the level of p120-catenin, without significant reexpression of VE-cadherin (Figure IVA and IVB in the online-only Data Supplement). Hence, the curative effects of rapamycin in MCT-induced PH may implicate a partial inhibition of EndoMT. Accordingly, rapamycin (50 ng/mL) inhibited the migration of human PAEC from control and PAH lungs (Figure IVC in the online-only Data Supplement). Interestingly, rapamycin also inhibited PAEC proliferation. This may be relevant in the context of angioproliferative lesions of human PAH (Figure V in the online-only Data Supplement).

In the lungs of SuHx rats with severe PH (right ventricular systolic pressure in excess of 80 mm Hg, which occurs in

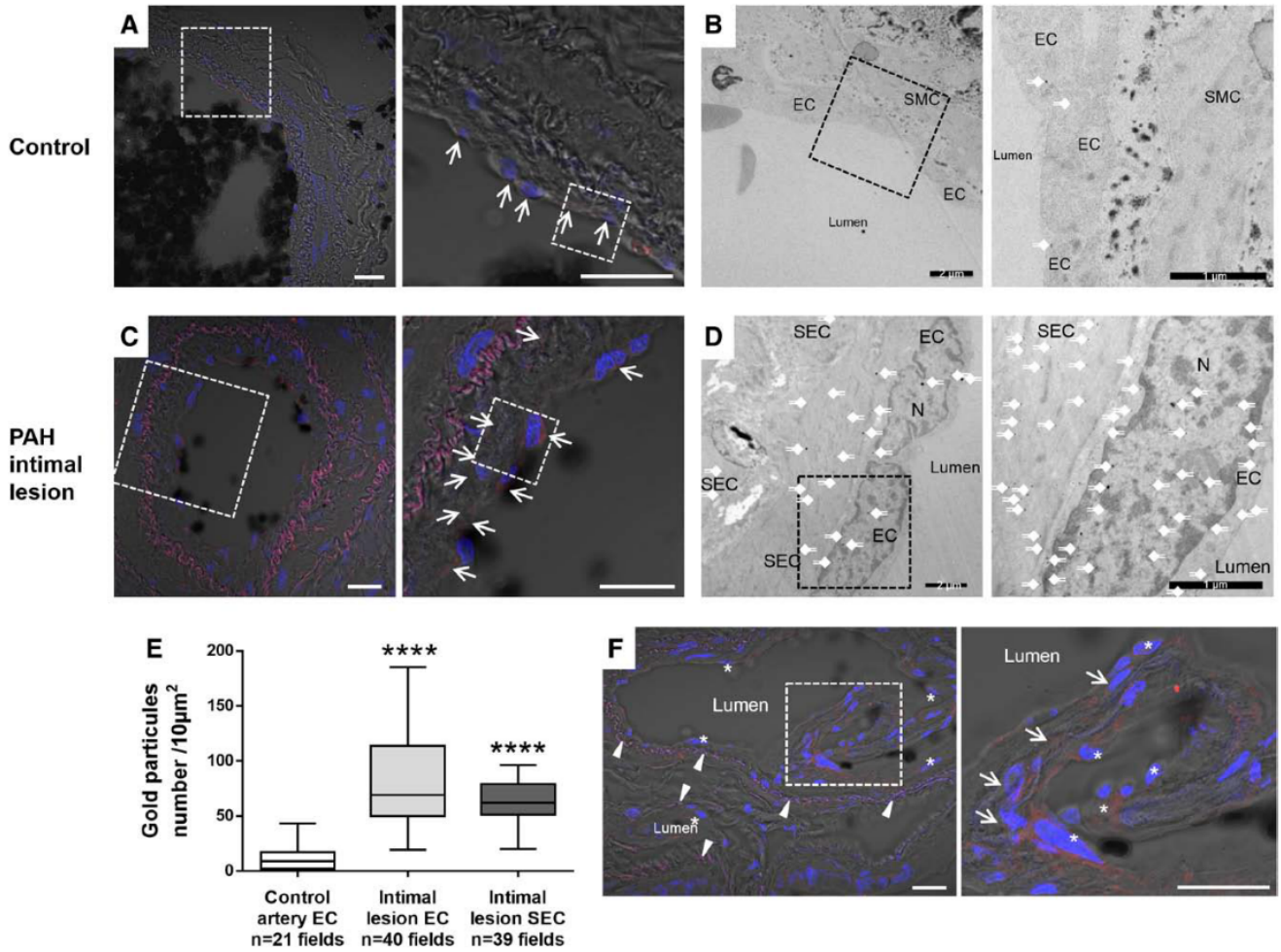

Figure 6. Correlative light and electron microscopy in arteries from control and PAH patient lung after P-vimentin labeling. **A**, Confocal optical slice of P-vimentin labeling in control artery and higher magnification. **B**, Electron microscopy of the same area and higher magnification. EC exhibited few gold particles (white arrows). **C**, Confocal optical slice of P-vimentin labeling in intimal lesion from PAH lung and higher magnification. Presence of P-vimentin is detected in endothelial cells (ECs) and sometimes in subendothelial cells (SECs; white arrows). **D**, Electron microscopy of the same area and higher magnification. Numerous gold particles are presented in ECs, but also in SECs. **E**, Quantification of P-vimentin expression in control and intimal lesion by gold particle density measurement in ECs and SECs, in 1 control and 1 PAH patient. Statistical analyses: Kruskal–Wallis test; ***$P<0.001$. **F**, Confocal optical slice of P-vimentin labeling in plexiform lesion and higher magnification. Arrows indicate SEC; arrowheads, internal elastic lamina; and asterisks, EC. For confocal imaging, sections were counterstained with DAPI (blue). Scale bar in confocal image, 20 µm. DAPI indicates 4′,6-diamidino-2-phenylindole; N, nucleus; PAH, pulmonary arterial hypertension; and SMC, smooth muscle cells.

≈30% of rats after SU5416/hypoxia exposure), we observed fibrinoid necrosis, concentric intimal fibrosis, and pronounced arteriolar neomuscularization (Figure VIB, VID, and VIE in the online-only Data Supplement), which were not found in the lungs of age/sex-matched control animals (Figure VIA and VIC in the online-only Data Supplement). EndoMT was obvious in the pulmonary vascular lesions of these severely affected animals with frequent transition from Von Willebrand Factor^{pos} vimentin^{neg} ECs to Von Willebrand Factor^{neg} vimentin^{high} mesenchymal-like cells (Figure VIF through VII in the online-only Data Supplement). We also observed Tie2^{pos} (endothelial marker) vimentin^{pos} (mesenchymal markers) and Tie2^{pos}α-SMA^{pos} cells in occlusive lesions demonstrating that EndoMT participates in the vascular remodeling characteristic of this PH model (Figure VIJ and VIK in the online-only Data Supplement). These lesions harbored a pronounced inflammatory cell accumulation characterized by OX-62^{pos} dendritic cells, ED1^{pos} macrophages, and tryptase^{pos} mast cells (Figure VIJ through VIM in the online-only Data Supplement).

Hence, EndoMT is a common mechanism of pulmonary vascular remodeling responsible for human and experimental PH.

EndoMT in a Genetically Modified Rat Model of Pulmonary Vascular Remodeling

We created a rat line with a heterozygous 140 base pairs deletion in the first exon (BMPR2$^{\Delta 140Ex1/+}$; Figure 8A). At the times points studied, theses rats did not spontaneously develop the hemodynamic features of pulmonary hypertension (data not shown). However, they displayed an intense pulmonary vascular remodeling at 3 months of life (hypertrophy of the muscular pulmonary arteries accompanying the small bronchi [<250 µm] and neomuscularization of intraparenchymal distal arterioles [<70 µm]; Figure 8C and 8E), that was absent in the wild-type littermates (Figure 8B and 8D). Interestingly, this

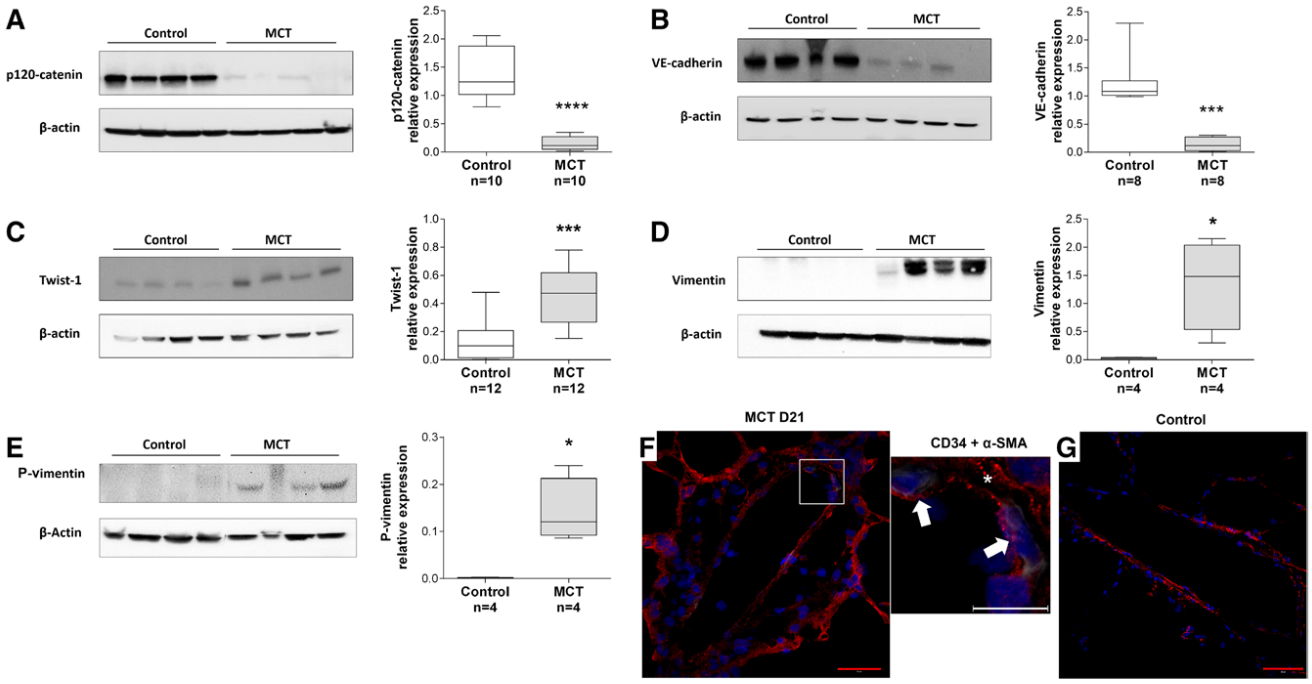

Figure 7. Study of the endothelial-to-mesenchymal transition in MCT-induced PH in rats. p120-catenin (**A**), VE-cadherin (**B**), Twist-1 (**C**), vimentin (**D**), and P-vimentin (**E**) expression were measured by Western blotting in lung lysates and quantified as expression relative to control. **P*<0.05; ****P*<0.001; *****P*<0.0001. **F**, Twenty-one days after MCT injection, we observed pulmonary luminal cells displaying a mixed phenotype EC/mesenchymal cells (CD34+ [red]/α-SMA [white]), that could not be observed in control animals (**G**). All sections were counterstained with DAPI (blue). Red scale bar, 50 μm; white scale bar, 20 μm. Asterisks indicate internal elastic lamina; arrows, luminal ECs that express CD34 at the membrane and α-SMA in their cytoplasm. Statistical analyses: Mann–Whitney *U* test; **P*<0.05; ****P*<0.001; *****P*<0.0001. DAPI indicates 4′,6-diamidino-2-phenylindole; EC, endothelial cell; MCT, monocrotaline; α-SMA, α-smooth muscle actin; and VE-cadherin, vascular endothelial cadherin.

vascular remodeling was associated with a 3-fold overexpression of 2 molecular actors of EndoMT described previously in this study, in human and experimental PAH, that are Twist-1 and P-vim (Figure 8F and 8G).

Discussion

The present study demonstrates that EndoMT occurs in situ in both human PAH and experimental PH induced by MCT or by combined exposure to hypoxia and vascular endothelial growth factor receptor blockade. Using transmission electron microscopy and correlative light and electron microscopy, we were able to highlight the migratory phenotype of ECs undergoing EndoMT, with a gain of α-SMA fibers and a phosphorylation of vimentin, the loss of cell-cell contacts, and a marked invagination of transitional ECs into the subendothelial space. This process involves the neoexpression of Twist-1, the associated loss of adherens junctions through p120-catenin and VE-cadherin repression. This was associated with a loss of BMPR2 expression, concomitant with the phosphorylation of vimentin. In addition, $BMPR2^{\Delta 140Ex1/+}$ rats demonstrated signs of EndoMT and of pulmonary vascular remodeling suggestive of PAH remodeling. Consequently, we have shown that ECs are a source for α-SMA–positive cells that build up PAH vascular lesions, and that alteration in the BMPR2 axis could be a possible cause rather than a consequence of EndoMT. Moreover, we suggest that the curative effects of rapamycin or rapamycin derivatives observed in several PH models[21,31,32] may implicate a partial inhibition of EndoMT.

Vimentin, a type III intermediate filament protein that is expressed in mesenchymal cells, is considered as a marker of mesenchymal transition,[33] and its phosphorylated form represents the activated vimentin pool that mediates the non-traditional vimentin functions: ie, protection from apoptosis, promotion of cell proliferation and migration, and mesenchymal transition.[33–35] In comparison with controls, we found a 39-fold increase in the P-vim content in PAH lungs, a 152-fold increase in P-vim in the MCT-exposed lungs, and a 3.25-fold increase in P-vim in the lungs of $BMPR2^{\Delta 140Ex1/+}$ rats. Accordingly, we found by CLEM a 6.6- and 5.1-fold increase in P-vim density in luminal ECs and SECs, respectively, in intimal lesions in comparison with control pulmonary arteries. Hence, the phosphorylation of vimentin seems to be a robust feature of pulmonary vascular remodeling. Interestingly, by virtue of its overexpression in cancer and its association with tumor growth and metastasis, vimentin serves as an attractive potential target for cancer therapy.[33] Our results suggest that such a targeting should also be evaluated in PAH.

It has recently been demonstrated that the BMPR2 axis counteracts the remodeling effects of TGF-β in 2 animal models of PAH (chronic hypoxia and MCT).[36] In both hypertensive models, targeted adenoviral BMPR2 gene delivery (AdBMPR2) to the pulmonary vascular endothelium alleviated PAH and reduced vascular remodeling. In the MCT model, there was an increase in TGF-β, which was prevented by the AdBMPR2. In vitro, TGF-β induced EndoMT in human pulmonary microvascular ECs, which was associated with reduced BMPR2 expression. EndoMT was partially ameliorated by stimulating

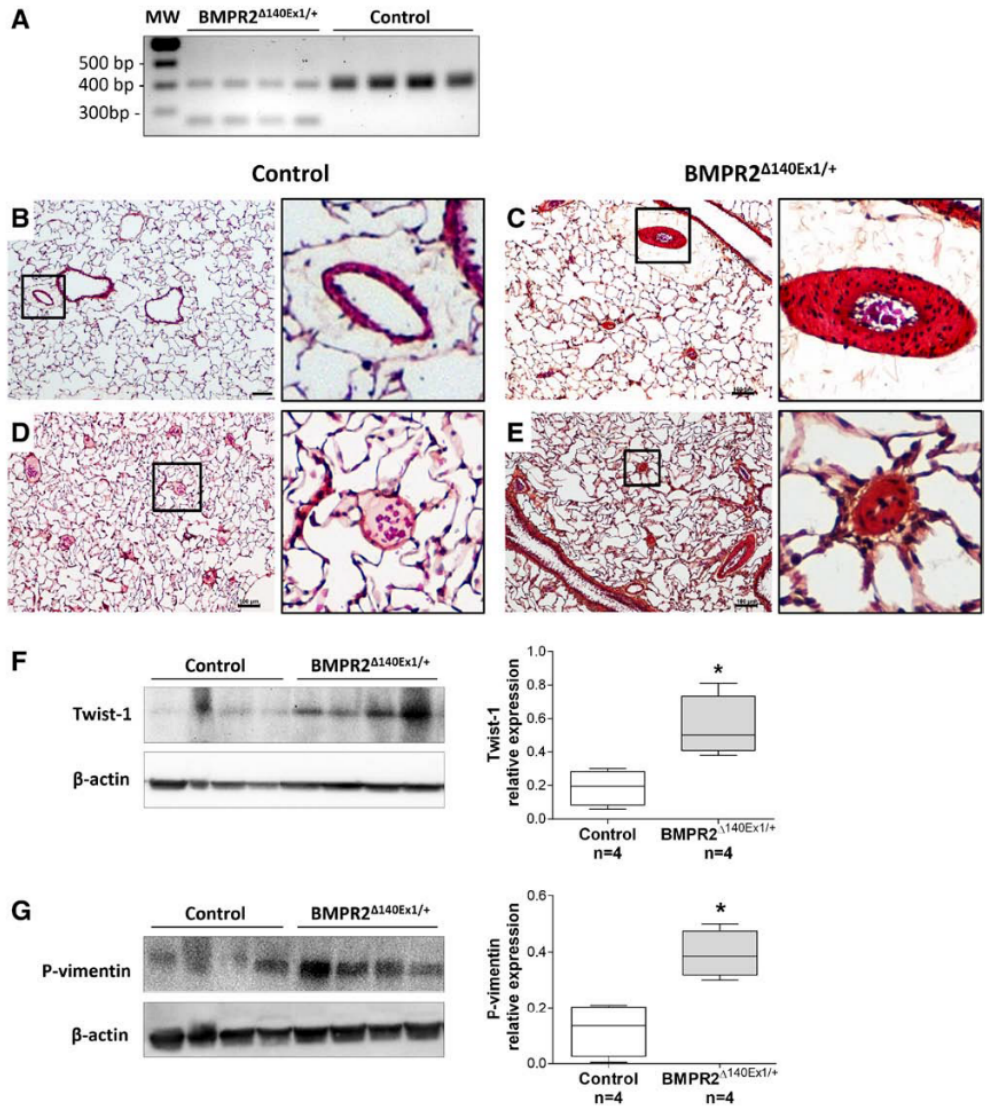

Figure 8. *BMPR2*-deficient rats (BMPR2$^{\Delta 140Ex1/+}$) displayed a spontaneous pulmonary vascular remodeling. **A**, After PCR, amplicons were analyzed by gel electrophoresis and PCR product size (WT or Δ140 bp) is confirmed by gel electrophoresis. **B** through **E**, HES staining of control and BMPR2$^{\Delta 140Ex1/+}$ rats. **B**, Lung from control rat with a normal artery accompanying the small bronchi. **C**, Lung from BMPR2$^{\Delta 140Ex1/+}$ rat with hypertrophy of the muscular pulmonary arteries accompanying the small bronchi. **D**, Lung from control rat. Distal arterioles are not muscularized. **E**, Lung from BMPR2$^{\Delta 140Ex1/+}$ rat with neomuscularization of intraparenchymal distal arterioles. **F** and **G**, Twist-1 and P-vimentin expression in control and BMPR2$^{\Delta 140Ex1/+}$ rat lung lysates measured by Western blot. Scales, 100 μm. Statistical analyses: Mann–Whitney *U* test; * $P<0.05$. HES, hematoxylin erythrosine saffron; MW, molecular weight; PCR, polymerase chain reaction; P-vimentin, phospho-vimentin; and WT, wild-type.

BMPR2 signaling with appropriate ligands even in the ongoing presence of TGF-β. On the other hand, our results suggest that alteration in the BMPR2 signaling can induce EndoMT and subsequent vascular remodeling.

A limitation of our study results from the fact we did not fully characterize our BMPR2$^{\Delta 140Ex1/+}$ rat line. A great deal of work remains to decipher the pathomechanisms responsible for the pulmonary vascular remodeling that develops in this model, and to determine what could be the second hit that allows PAH occurrence in the context of BMPR2 mutation.

Rapamycin has been demonstrated to prevent EC (EA.hy926 cell line) migration by inhibiting EndoMT through the induction of VE-cadherin expression, and inhibition of vimentin and Twist-1 expression, and inhibition of EC secretion of metalloproteinase-2 and -9.[37] Accordingly, rapamycin decreased the migration of primary PAECs derived from control and PAH lungs. It also significantly reduced their proliferation. Both effects are particularly relevant in the context of PAH, whose pathognomonic plexiform lesions are angioproliferative. Besides, a dramatic improvement in a patient with PAH has been reported with rapamycin,[38] and, recently, a pilot study has demonstrated that everolimus (42-*O*-(2-hydroxyethyl) rapamycin) was well tolerated in 8 patients with PAH, and led to improvement in pulmonary vascular resistances and of the 6-minute walk distance.[39] In rats, we demonstrated that rapamycin alleviated MCT-induced PH with a concomitant decrease in distal artery muscularization.[21] Of note, sildenafil, a treatment for PAH, could also decrease EndoMT and PH progression via a myocardin-dependent mechanism.[13] Hence, EndoMT could be a new target for therapeutic approaches.

In conclusion, our work demonstrates that EndoMT participates in the vascular remodeling present in PAH, and this finding may have therapeutic implications for PAH. The identification of the key molecular players of EndoMT in PAH, and the mechanisms participating in the control of their expression and of their functions, as well, will be mandatory to achieve this goal, and will open a new field of research in the pathophysiology of the disease.

Acknowledgments

We thank Dr André Capderou, the statistician from our INSERM unit, who reviewed the present study.

Sources of Funding

Dr Ranchoux is supported by the LabEx LERMIT. Dr Antigny is supported by a postdoctoral grant from Aviesan (ITMO IHP). Dr Hautefort is supported by a PhD grant from Région Ile de France (CORDDIM). Dr Perros receives funding from National Funding Agency for Research (ANR; Grant ANR-13-JSV1-001). Dr Bogaard is supported by the Netherlands Cardiovascular Research Initiative: the Dutch Heart Foundation, Dutch Federation of University Medical Centers, the Netherlands Organization for Health Research and Development, and the Royal Netherlands Academy of Sciences

Disclosures

Drs Simonneau and Humbert have received speaker fees or honoraria for consultations from Actelion, Bayer, Bristol-Myers-Squib, GSK, Lilly, Novartis, Pfizer and United Therapeutics. Dr Simonneau received reimbursement from Actelion and Lilly for attending French and international meetings and fees from Bristol-Myers-Squib and Lilly for participating to advisory boards. Dr Bogaard received speaker fees or honoraria for consultations from Actelion, Bayer, Pfizer, and United Therapeutics. The other authors report no conflicts.

References

1. O'Callaghan DS, Savale L, Montani D, Jaïs X, Sitbon O, Simonneau G, Humbert M. Treatment of pulmonary arterial hypertension with targeted therapies. *Nat Rev Cardiol*. 2011;8:526–538. doi: 10.1038/nrcardio.2011.104.
2. Pietra GG, Edwards WD, Kay JM, Rich S, Kernis J, Schloo B, Ayres SM, Bergofsky EH, Brundage BH, Detre KM. Histopathology of primary pulmonary hypertension. A qualitative and quantitative study of pulmonary blood vessels from 58 patients in the National Heart, Lung, and Blood Institute, Primary Pulmonary Hypertension Registry. *Circulation*. 1989;80:1198–1206.
3. Abe K, Toba M, Alzoubi A, Ito M, Fagan KA, Cool CD, Voelkel NF, McMurtry IF, Oka M. Formation of plexiform lesions in experimental severe pulmonary arterial hypertension. *Circulation*. 2010;121:2747–2754. doi: 10.1161/CIRCULATIONAHA.109.927681.
4. Rabinovitch M. Molecular pathogenesis of pulmonary arterial hypertension. *J Clin Invest*. 2012;122:4306–4313. doi: 10.1172/JCI60658.
5. Arciniegas E, Frid MG, Douglas IS, Stenmark KR. Perspectives on endothelial-to-mesenchymal transition: potential contribution to vascular remodeling in chronic pulmonary hypertension. *Am J Physiol Lung Cell Mol Physiol*. 2007;293:L1–L8. doi: 10.1152/ajplung.00378.2006.
6. Frid MG, Kale VA, Stenmark KR. Mature vascular endothelium can give rise to smooth muscle cells via endothelial-mesenchymal transdifferentiation: *in vitro* analysis. *Circ Res*. 2002;90:1189–1196.
7. Arciniegas E, Neves CY, Carrillo LM, Zambrano EA, Ramírez R. Endothelial-mesenchymal transition occurs during embryonic pulmonary artery development. *Endothelium*. 2005;12:193–200. doi: 10.1080/10623320500227283.
8. Zeisberg EM, Tarnavski O, Zeisberg M, Dorfman AL, McMullen JR, Gustafsson E, Chandraker A, Yuan X, Pu WT, Roberts AB, Neilson EG, Sayegh MH, Izumo S, Kalluri R. Endothelial-to-mesenchymal transition contributes to cardiac fibrosis. *Nat Med*. 2007;13:952–961. doi: 10.1038/nm1613.
9. He J, Xu Y, Koya D, Kanasaki K. Role of the endothelial-to-mesenchymal transition in renal fibrosis of chronic kidney disease. *Clin Exp Nephrol*. 2013;17:488–497. doi: 10.1007/s10157-013-0781-0.
10. Morrell NW, Adnot S, Archer SL, Dupuis J, Jones PL, MacLean MR, McMurtry IF, Stenmark KR, Thistlethwaite PA, Weissmann N, Yuan JX, Weir EK. Cellular and molecular basis of pulmonary arterial hypertension. *J Am Coll Cardiol*. 2009;54(1 suppl):S20–S31. doi: 10.1016/j.jacc.2009.04.018.
11. DeRuiter MC, Poelmann RE, VanMunsteren JC, Mironov V, Markwald RR, Gittenberger-de Groot AC. Embryonic endothelial cells transdifferentiate into mesenchymal cells expressing smooth muscle actins *in vivo* and *in vitro*. *Circ Res*. 1997;80:444–451.
12. Sakao S, Taraseviciene-Stewart L, Cool CD, Tada Y, Kasahara Y, Kurosu K, Tanabe N, Takiguchi Y, Tatsumi K, Kuriyama T, Voelkel NF. VEGF-R blockade causes endothelial cell apoptosis, expansion of surviving CD34+ precursor cells and transdifferentiation to smooth muscle-like and neuronal-like cells. *FASEB J*. 2007;21:3640–3652. doi: 10.1096/fj.07-8432com.
13. Zhu P, Huang L, Ge X, Yan F, Wu R, Ao Q. Transdifferentiation of pulmonary arteriolar endothelial cells into smooth muscle-like cells regulated by myocardin involved in hypoxia-induced pulmonary vascular remodelling. *Int J Exp Pathol*. 2006;87:463–474. doi: 10.1111/j.1365-2613.2006.00503.x.
14. Simonneau G, Robbins IM, Beghetti M, Channick RN, Delcroix M, Denton CP, Elliott CG, Gaine SP, Gladwin MT, Jing ZC, Krowka MJ, Langleben D, Nakanishi N, Souza R. Updated clinical classification of pulmonary hypertension. *J Am Coll Cardiol*. 2009;54(1 suppl):S43–S54. doi: 10.1016/j.jacc.2009.04.012.
15. Stenmark KR, Meyrick B, Galie N, Mooi WJ, McMurtry IF. Animal models of pulmonary arterial hypertension: the hope for etiological discovery and pharmacological cure. *Am J Physiol Lung Cell Mol Physiol*. 2009;297:L1013–L1032. doi: 10.1152/ajplung.00217.2009.
16. Díez M, Musri MM, Ferrer E, Barberà JA, Peinado VI. Endothelial progenitor cells undergo an endothelial-to-mesenchymal transition-like process mediated by TGFbetaRI. *Cardiovasc Res*. 2010;88:502–511. doi: 10.1093/cvr/cvq236.
17. Soubrier F, Chung WK, Machado R, Grünig E, Aldred M, Geraci M, Loyd JE, Elliott CG, Trembath RC, Newman JH, Humbert M. Genetics and genomics of pulmonary arterial hypertension. *J Am Coll Cardiol*. 2013;62(25 suppl):D13–D21. doi: 10.1016/j.jacc.2013.10.035.
18. Potenta S, Zeisberg E, Kalluri R. The role of endothelial-to-mesenchymal transition in cancer progression. *Br J Cancer*. 2008;99:1375–1379. doi: 10.1038/sj.bjc.6604662.
19. Rabouille C. Quantitative aspects of immunogold labeling in embedded and nonembedded sections. *Methods Mol Biol*. 1999;117:125–144. doi: 10.1385/1-59259-201-5:125.
20. Price LC, Montani D, Tcherakian C, Dorfmüller P, Souza R, Gambaryan N, Chaumais MC, Shao DM, Simonneau G, Howard LS, Adcock IM, Wort SJ, Humbert M, Perros F. Dexamethasone reverses monocrotaline-induced pulmonary arterial hypertension in rats. *Eur Respir J*. 2011;37:813–822. doi: 10.1183/09031936.00028310.
21. Houssaini A, Abid S, Mouraret N, Wan F, Rideau D, Saker M, Marcos E, Tissot CM, Dubois-Randé JL, Amsellem V, Adnot S. Rapamycin reverses pulmonary artery smooth muscle cell proliferation in pulmonary hypertension. *Am J Respir Cell Mol Biol*. 2013;48:568–577. doi: 10.1165/rcmb.2012-0429OC.
22. Bogaard HJ, Mizuno S, Guignabert C, Al Hussaini AA, Farkas D, Ruiter G, Kraskauskas D, Fadel E, Allegood JC, Humbert M, Vonk Noordegraaf A, Spiegel S, Farkas L, Voelkel NF. Copper dependence of angioproliferation in pulmonary arterial hypertension in rats and humans. *Am J Respir Cell Mol Biol*. 2012;46:582–591. doi: 10.1165/rcmb.2011-0296OC.
23. Nicolls MR, Mizuno S, Taraseviciene-Stewart L, Farkas L, Drake JI, Al Husseini A, Gomez-Arroyo JG, Voelkel NF, Bogaard HJ. New models of pulmonary hypertension based on VEGF receptor blockade-induced endothelial cell apoptosis. *Pulm Circ*. 2012;2:434–442. doi: 10.4103/2045-8932.105031.
24. Geurts AM, Cost GJ, Freyvert Y, Zeitler B, Miller JC, Choi VM, Jenkins SS, Wood A, Cui X, Meng X, Vincent A, Lam S, Michalkiewicz M, Schilling R, Foeckler J, Kalloway S, Weiler H, Ménoret S, Anegon I, Davis GD, Zhang L, Rebar EJ, Gregory PD, Urnov FD, Jacob HJ, Buelow R. Knockout rats via embryo microinjection of zinc-finger nucleases. *Science*. 2009;325:433. doi: 10.1126/science.1172447.
25. Ménoret S, Iscache AL, Tesson L, Rémy S, Usal C, Osborn MJ, Cost GJ, Brüggemann M, Buelow R, Anegon I. Characterization of immunoglobulin heavy chain knockout rats. *Eur J Immunol*. 2010;40:2932–2941. doi: 10.1002/eji.201040939.

26. Eddahibi S, Guignabert C, Barlier-Mur AM, Dewachter L, Fadel E, Dartevelle P, Humbert M, Simonneau G, Hanoun N, Saurini F, Hamon M, Adnot S. Cross talk between endothelial and smooth muscle cells in pulmonary hypertension: critical role for serotonin-induced smooth muscle hyperplasia. *Circulation*. 2006;113:1857–1864. doi: 10.1161/CIRCULATIONAHA.105.591321.
27. Gong H, Gao X, Feng S, Siddiqui MR, Garcia A, Bonini MG, Komarova Y, Vogel SM, Mehta D, Malik AB. Evidence of a common mechanism of disassembly of adherens junctions through Gα13 targeting of VE-cadherin. *J Exp Med*. 2014;211:579–591. doi: 10.1084/jem.20131190.
28. Weibel ER. Fifty years of Weibel-Palade bodies: the discovery and early history of an enigmatic organelle of endothelial cells. *J Thromb Haemost*. 2012;10:979–984. doi: 10.1111/j.1538-7836.2012.04718.x.
29. Ochoa CD, Wu S, Stevens T. New developments in lung endothelial heterogeneity: Von Willebrand factor, P-selectin, and the Weibel-Palade body. *Semin Thromb Hemost*. 2010;36:301–308. doi: 10.1055/s-0030-1253452.
30. Smith P, Heath D. Electron microscopy of the plexiform lesion. *Thorax*. 1979;34:177–186.
31. Nishimura T, Faul JL, Berry GJ, Veve I, Pearl RG, Kao PN. 40-O-(2-hydroxyethyl)-rapamycin attenuates pulmonary arterial hypertension and neointimal formation in rats. *Am J Respir Crit Care Med*. 2001;163:498–502. doi: 10.1164/ajrccm.163.2.2006093.
32. Paddenberg R, Stieger P, von Lilien AL, Faulhammer P, Goldenberg A, Tillmanns HH, Kummer W, Braun-Dullaeus RC. Rapamycin attenuates hypoxia-induced pulmonary vascular remodeling and right ventricular hypertrophy in mice. *Respir Res*. 2007;8:15. doi: 10.1186/1465-9921-8-15.
33. Satelli A, Li S. Vimentin in cancer and its potential as a molecular target for cancer therapy. *Cell Mol Life Sci*. 2011;68:3033–3046. doi: 10.1007/s00018-011-0735-1.
34. Snider NT, Omary MB. Post-translational modifications of intermediate filament proteins: mechanisms and functions. *Nat Rev Mol Cell Biol*. 2014;15:163–177. doi: 10.1038/nrm3753.
35. Chung BM, Rotty JD, Coulombe PA. Networking galore: intermediate filaments and cell migration. *Curr Opin Cell Biol*. 2013;25:600–612. doi: 10.1016/j.ceb.2013.06.008.
36. Reynolds AM, Holmes MD, Danilov SM, Reynolds PN. Targeted gene delivery of BMPR2 attenuates pulmonary hypertension. *Eur Respir J*. 2012;39:329–343. doi: 10.1183/09031936.00187310.
37. Gao H, Zhang J, Liu T, Shi W. Rapamycin prevents endothelial cell migration by inhibiting the endothelial-to-mesenchymal transition and matrix metalloproteinase-2 and -9: an *in vitro* study. *Mol Vis*. 2011;17:3406–3414.
38. Wessler JD, Steingart RM, Schwartz GK, Harvey BG, Schaffer W. Dramatic improvement in pulmonary hypertension with rapamycin. *Chest*. 2010;138:991–993. doi: 10.1378/chest.09-2435.
39. Seyfarth HJ, Hammerschmidt S, Halank M, Neuhaus P, Wirtz HR. Everolimus in patients with severe pulmonary hypertension: a safety and efficacy pilot trial. *Pulm Circ*. 2013;3:632–638. doi: 10.1086/674311.

CLINICAL PERSPECTIVE

Pulmonary arterial hypertension (PAH) is a rare disorder characterized by progressive obliteration of small pulmonary arteries that leads to elevated pulmonary arterial pressure and right heart failure. Pulmonary endothelial cells are involved in pulmonary vascular remodeling through their ability to control vascular tone. Effective therapies have been developed that promote vasodilation (epoprostenol and derivatives, endothelin receptor antagonists, and phosphodiesterase type 5 inhibitors). Although these drugs allow clinical, functional, and hemodynamic improvements, the prognosis of PAH patients remains poor. Another critical aspect of endothelial cell dysfunction in PAH is the excessive release of paracrine factors that act as growth factors to induce pulmonary artery smooth muscle cell proliferation. Accordingly, antiproliferative agents, such as tyrosine kinase inhibitors, have been investigated in PAH. Because safety concerns have curtailed the clinical application of these drugs, the need to identify new therapeutic targets has remained. To this end, we explored an unrevealed pathogenic mechanism in PAH, called endothelial-to-mesenchymal transition. We demonstrated that, in addition to promoting vascular remodeling though their cross-talk with smooth muscle cells, endothelial cells can directly contribute to the myofibroblastic core of PAH lesions by transitioning into a mesenchymal phenotype. We identified molecular actors of this pathological transition, including twist overexpression, vimentin phosphorylation, and *BMPR2* gene mutation, a gene mutated in 70% of cases of familial PAH and in 10% to 40% of cases of idiopathic PAH. We also demonstrated that rapamycin partially reversed the protein expression patterns of endothelial-to-mesenchymal transition and improved experimental PAH. Hence, endothelial-to-mesenchymal transition is druggable, and this finding may have therapeutic implications.

SUPPLEMENTAL MATERIAL

Endothelial-to-mesenchymal transition in pulmonary hypertension

Benoît Ranchoux*, MSc; Fabrice Antigny*, PhD; Catherine Rucker-Martin, PhD; Aurélie Hautefort, Msc; Christine Péchoux, PhD; Harm Jan Bogaard, MD, PhD; Peter Dorfmüller, MD, PhD; Séverine Remy, PhD; Florence Lecerf; Sylvie Planté; Sophie Chat; Elie Fadel, MD, PhD; Amal Houssaini, Msc; Ignacio Anegon, MD, PhD; Serge Adnot, PhD; Gerald Simonneau, MD; Marc Humbert, MD, PhD; Sylvia Cohen-Kaminsky, PhD; Frédéric Perros, PhD

Short title: EndoMT in pulmonary hypertension

Online Data Supplements

Expanded Methods

Immunofluorescence Staining

Frozen sections were cut at 6 µm and air dried. Slices were fixed with paraformaldehyde (PFA) 4% for 10 minutes at room temperature. Free aldehyde groups from PFA fixation were quenched 3 times for 10 minutes with 50 mM NH_4Cl solution. Slices were saturated with human (10%) and donkey (10%) sera in PBS for 1 hour at room temperature. We used primary antibodies at the dilutions indicated in Supplementary table 1. Antibody binding was detected with the secondary antibodies listed in Table 2. Slides were counterstained with 4',6'-diamidino-2-phénylindole (DAPI). Because of technical issues, some stainings were applied on 4-µm-thick sections of paraffin blocks. Sections were dewaxed in toluene, and antigen were retrieved in Power Universal Antigen Retrieval buffer pH 9,5 (Leica ref PV6125 BR02-1000) for 20 minutes at 95°C. Slices were saturated with human (10%) and donkey (10%) sera in PBS for 1 hour at room temperature. Primary and secondary antibodies were used as reported in Supplementary table 1 and 2. Sections were viewed under a LSM 700 microscope (Carl Zeiss, Le Pecq, France) equipped with 405-, 488-, 555-, and 639-nm lasers (Carl Zeiss). Images were recorded and analyzed with ZEN software (Carl Zeiss).

Transmission electron microscopy (TEM) and correlative light and electron microscopy (CLEM)

For TEM morphological analysis, 3 mm^3 pieces of freshly excised lung tissue were fixed for 4 hours in 2% glutaraldehyde in 0.1 M Na cacodylate buffer pH 7.2, for 4 hours at room temperature and then postfixed with 1% osmium tetroxide containing 1.5% potassium cyanoferrate, contrasted with uranyl acetate 2% in water, gradually dehydrated in ethanol (30% to 100%) and embedded in Epon (Delta microscopie – Labège France). Thin sections (70 nm) were collected onto 200 mesh cooper grids, and counter stained with lead citrate before examination with Zeiss EM902 electron microscope operated at 80kV– (MIMA2- UR1196 Génomique et Physiologie de la Lactation, INRA, Plateau de Microscopie Electronique, Jouy-en-Josas, France). Microphographies were acquired with a charge-coupled device camera MegaView III CCD camera and analyzed with ITEM software (Eloïse – SARL – Roissy CDG – France).

To determine the ultrastructural localization of CD31, α-SMA and phospho-vimentin correlative light and electron microscopy (CLEM) was used after immunolabeling. This approach allows pre-selection of areas with features of interest for detailed ultrastructural study in transmission electron microscopy (TEM). Samples of human lung specimens (2 cm^3) were embedded and frozen after fixation in 4% paraformaldehyde and immersion in 10% then 40% sucrose solution. Indirect immunofluorescence was performed on frozen sections (10 µm) collected onto correlative microscopy coverslips® (Delta Microscopies, France). After an overnight incubation at 4°C, mouse monoclonal antibodies (CD31 1/200 M0823 from Dako, α-SMA 1/100 A5228 from Sigma-Aldrich, phospho-vimentin 1/50 Ab22651 from Abcam) were revealed by the anti-mouse Alexa Fluor® 594 FluoroNanogold™ (Nanoprobes,UK), slides were examined with a confocal microscope (LSM700; Carl Zeiss, Le Pecq, France) and images were acquired with the software Zen (Centre Chirurgical Marie Lannelongue Microscopy and Imaging Facility, Le-Plessis-Robinson, France). Afterward, thick cryo-sections were fixed in 1% glutaraldehyde in PBS for 5 min at room temperature, quenched with glycine 50mM and rinsed before processing to gold amplification. One drop of gold preparation (Gold enhance EM/blot – Nanoprobes – LGF Distribution Echirolles – France) was applied onto sections for 10 min. After rinses, the sections were postfixed with 0.5% osmium tetroxide, gradually dehydrated in ethanol (50% to 100%) and embedded in Epon. 0.5 micron sections were collected onto glass slides, counter stained with methylen blue-Azur II. Sections were imaged on an epifluorescent microscope (DMRB – Leica - France) with a 25x plan apochromat oil immersion lens. Acquisition was performed using a CCD camera (Olympus DP50) and processed with adobe photoshop CS software (VWR – France). Thin sections (70 nm) were collected onto 150 mesh cooper grids, and counter stained with lead citrate before examination under a Zeiss EM902 electron microscope operated at 80kV– (MIMA2- UR1196, INRA, Plateau de Microscopie Electronique, Jouy-en-Josas, France). Microphotographies were acquired with a charge-coupled device camera MegaView III camera and analyzed using the ITEM software (Eloïse – SARL – Roissy CDG – France).

Rat specimens and in vivo study design

No animals were generated for primary use in this study. All pulmonary hypertension (PH) and controls age/sex matched pulmonary rat tissues came from previously published studies[17–19]. PH was induced in rats either by monocrotaline (MCT) (60mg/kg)[17,18], either by their combined exposure to chronic hypoxia and VEGFR blockage

with Sugen (SuHx model)[19]. We choose the MCT-induced PH model for its technical simplicity and reproducibility. We had access to the tissue from different time points of PH development (kinetic of MCT-induced PH development)[17] and from MCT-exposed and MCT-exposed+Rapamycin (5 mg/kg from day 21 to 28)[18]. Interestingly, we had the hemodynamical (mean pulmonary artery pressure [mPAP]) and right ventricular morphology (Fulton Index) data (unpublished data that served in the setting of the experiments) from animals of the kinetic study. The SuHx model is a severe angio-obliterative PH model which reproduces multiple salient histological features of human PAH[20]. In brief, male Sprague-Dawley rats (Harlan Laboratories, Indianapolis, IN) weighing 200 g were injected subcutaneously with SU5416 suspended in 0.5% (wt/vol) carboxymethylcellulose sodium, 0.9% (wt/vol) sodium chloride, 0.4% (wt/vol) polysorbate 80, and 0.9% (vol/vol) benzyl alcohol in deionized water. Rats were given a single injection of SU5416 (20 mg/kg) at the beginning of the 7 weeks experiment. The animals were then exposed to normobaric hypoxia (10% oxygen) for 3 weeks; thereafter the animals were kept in room air, for another 4 weeks.

Quantification of p120-catenin, VE-cadherin, vimentin, phospho-vimentin, Twist-1 and BMPR2 lung expression by Western blot

Lung tissue samples from rat or human were prepared in lysis buffer containing 1% Igepal, 20mM Tris HCl, 137 mM NaCl, 10% Glycerol, 2mM EDTA, 1mM Na3VO4, leupeptine 10µg/µl, lepstatine 10µg/µl, aprotinine 10µg/µl and protease inhibitor cocktail (aprotine, leupeptine, and PefaBloc [Roche, Meylan, France]). Protein lysates (40 µg) were separated on SDS-PAGE and transferred to PVDF membrane. After blocking, membranes were incubated in T-TBS and 5% nonfat milk overnight at 4°C with primary antibodies: rabbit anti-VE-cadherin polyclonal antibody (1:1000, ABCAM; ab33168), rabbit anti-p120-catenin antibody (1/10000, ABCAM; ab11508), rabbit anti-twist-1 (1/200, Santa Cruz Biotechnology; sc-81417), mouse anti-vimentin (1/200, Santa Cruz Biotechnology; sc-6260), mouse anti-phospho-vimentin (1/1000, ABCAM; ab22651), BMPR2 (1/1000 Thermo Scientific, MA515827), and mouse monoclonal antibody against β-actin (Sigma) 1:2000. Blots were incubated with horseradish peroxydase (HRP)-conjugated goat anti-mouse diluted 1:10000 (Cell Signaling) or with HRP-conjugated goat anti-rabbit diluted 1:5000 (Cell Signaling), respectively. Antibodies were revealed using ECL reagents (Perkin Elmer). ImageJ Software was used to quantify the level of protein expression.

Real-Time quantitative PCR (qRT-PCR)

Total RNA was extracted from freshly dissected human pulmonary arteries from the third- to the fifth- order intralobar (intrapulmonary) branches (4 controls and 4 PAH) (Supplementary figure 1), using TRIzol reagent (Invitrogen). RNA quantity and quality was assessed using the Nanodrop-ND-1000 (Nanodrop Technologies).

First-strand cDNA was synthesized using Quantitec kit (Qiagen) according to the manufacturer's protocol. Twist-1 [6H-TWIST1], Vimentin [1H-VIM], N-Cadherin [2H-CDH2], ITGA5 [2H-ITGA5], Fibronectin [1H-FN1], TGFBR1 [3H-TGFBR1], TGFB1 [2H-TGFB1] and β-actin [4H-ACTB] primer sets (AnyGenes ID number in brackets) were specifically designed for each transcript and span 2 exons in order to avoid DNA contaminations and pseudogenes (AnyGenes, Frances). Transcript levels were measured by qRT-PCR using Perfect Master Mix-Probe (AnyGenes, France) on a StepOnePlus system (Applied Biosystems) according to the manufacturer's protocol. The transcript levels were normalized to the β-actin transcripts.

Supplementary tables

Supplementary table 1: Characteristics of primary antibodies used in immunofluorescence studies.

Target	Host specie	Clone	Supplier	Reference	Concentration
CD31	Mouse	JC70A	Dako	M0823	1/200
CD34	Rabbit	EP373Y	Abcam	ab81289	1/200
VWF	Rabbit		Dako	A0082	1/200
α-SMA-FITC	Mouse	1A4	Sigma-Aldrich	F3777	1/100
α-SMA	Mouse	1A4	Sigma-Aldrich	A5228	1/100
p120-catenin	Mouse	6H11	Abcam	ab11508	1/100
VE-cadherin	Rabbit		Abcam	ab33168	1/100
Vimentin-TRITC	Mouse	V9	Santa Cruz biotechnology	sc-6260 TRITC	1/100
Phospho-vimentin	Mouse	4A4	Abcam	Ab22651	1/50
CD68	Mouse	ED1	AbDserotec	MCA341GA	1/100
OX-62	Mouse	OX-62	AbDserotec	MCA1029GA	1/100
Tie-2	Rabbit		Santa Cruz biotechnology	sc-324	1/50
Tryptase	Mouse	2A10-B5	Sigma-Aldrich	WH0007177M1	1/100

Supplementary table 2: Characteristics of secondary antibodies used in immunofluorescence studies

Secondary antibodies	Host specie	Fluorochrome	Supplier	Reference	Concentration
Anti-Mouse	Donkey	Cy3	Jackson ImmunoResearch	715-166-151	1/500
Anti-Mouse	Donkey	Alexa Fluor®-647	Jackson ImmunoResearch	715-606-151	1/500
Anti-Rabbit	Donkey	Cy3	Jackson ImmunoResearch	711-166-152	1/500
Anti-Rabbit	Donkey	Alexa Fluor®-647	Jackson ImmunoResearch	711-606-152	1/500
Anti-Mouse	Goat	Alexa Fluor® 594 FluoroNanogold™	Nanoprobes	7302	1/80

Supplementary table 3: mRNA expression pattern in freshly dissected human pulmonary arteries from the third- to the fifth- order intralobar (intrapulmonary) branches (4 controls and 4 PAH).

	Control			PAH				
Gene	**Mean**	**SEM**	**n**	**Mean**	**SEM**	**n**	**Significativity**	**p value**
Twist1	0,50	0,25	4	2,87	0,66	4	*	0,013
Vimentin	1,65	0,23	4	3,00	0,59	4	ns	0,077
N-Cadherin	0,44	0,21	4	3,79	1,55	4	*	0,029
ITGA5	0,50	0,18	4	2,47	0,52	4	*	0,011
Fibronectin	0,82	0,19	4	2,82	0,78	4	*	0,048
TGFBR1	0,51	0,20	4	2,39	0,91	4	*	0,033
TGFB1	0,80	0,18	4	2,23	0,64	4	ns	0,075

Supplementary legends



Supplementary figure 1: Freshly dissected human pulmonary artery from the third- to the fifth- order intralobar (intrapulmonary) branches. Scale bar: 10mm.

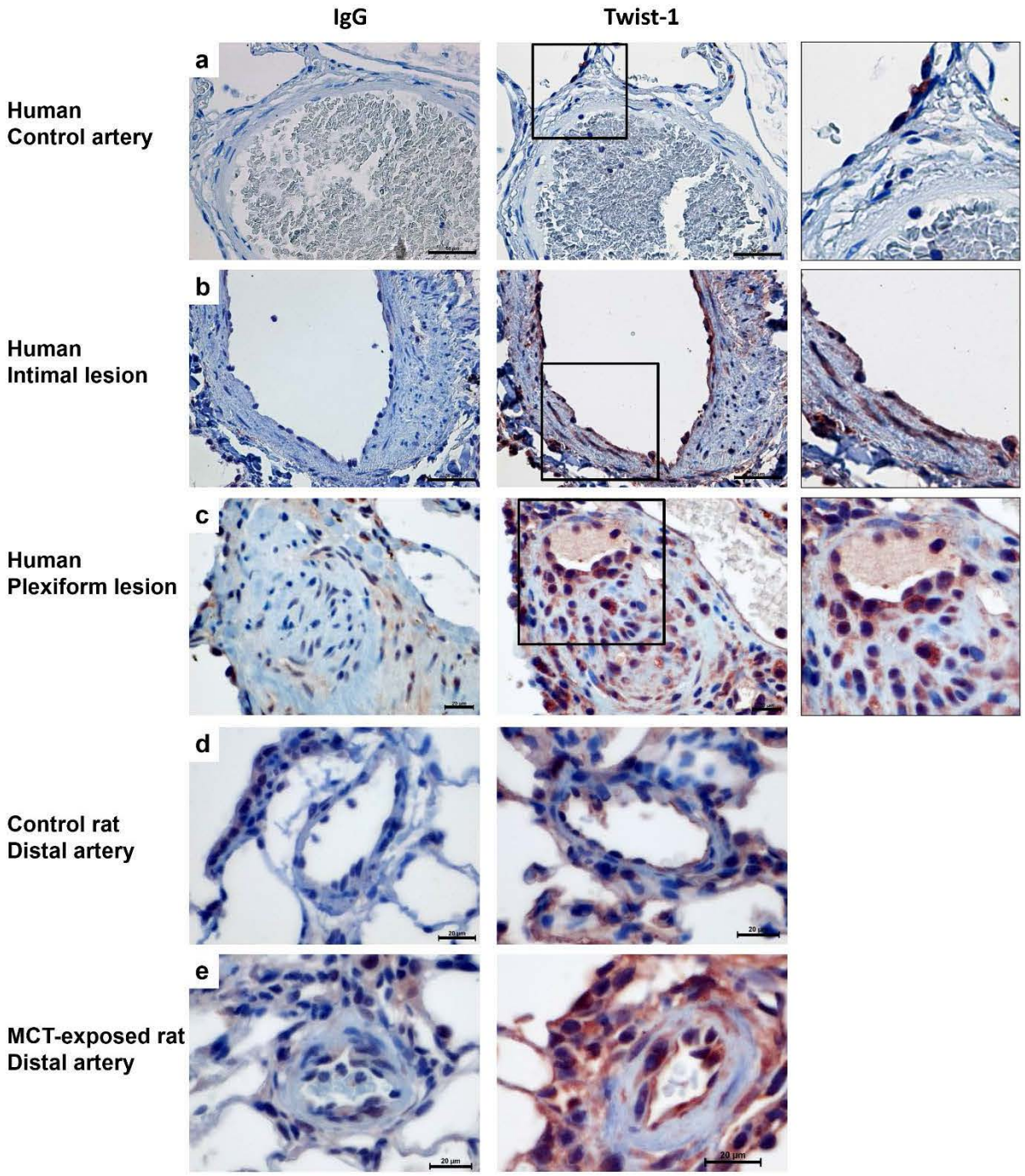

Supplementary figure 2: Localization of Twist-1 by immunohistochemistry in **a)** control pulmonary artery, **b)** intimal and **c)** plexiform lesion from patient with pulmonary arterial hypertension. Left: Rabbit Immunoglobulin G Isotype Control (pre-immune) polyclonal antibody (pAb), middle: rabbit anti-Twist-1 pAb, and right: inset from middle pictures. Distal pulmonary arteries from control **d)** and from MCT-exposed **e)** rat. Left: Rabbit Immunoglobulin G Isotype Control (pre-immune) pAb, and right: rabbit anti-Twist-1 pAb.

a-c): scale bar: 50µm.

d-e): scale bar: 20µm.

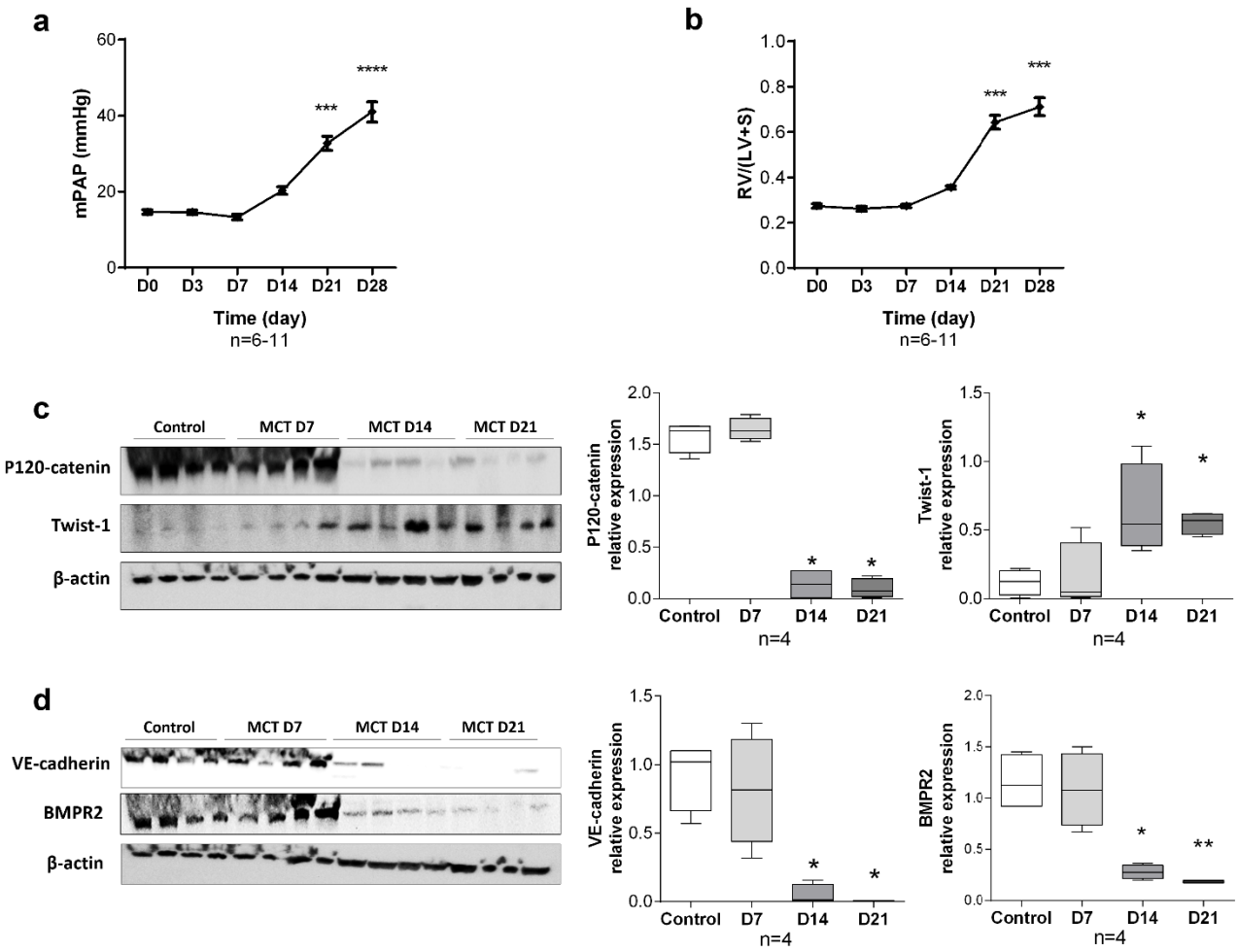

Supplementary figure 3: Kinetic of PAH and EndoMT development in MCT-exposed rats. **a)** mean pulmonary artery pressure (mPAP) in mmHg and **b)** Fulton's index of right ventricular hypertrophy, calculated as the ratio of the right ventricular weight to left ventricular plus septal weight (RV/LV+S), in controls and at 3, 7, 14, 21 and 28 days after MCT injection. **c)** p-120-catenin and Twist-1 and **d)** VE-cadherin protein expression in lung lysates were measured by Western blot analysis. β-actin was used as loading control. Right panel: quantification of the Western blots.

* P<0.05, **** P<0.0001.

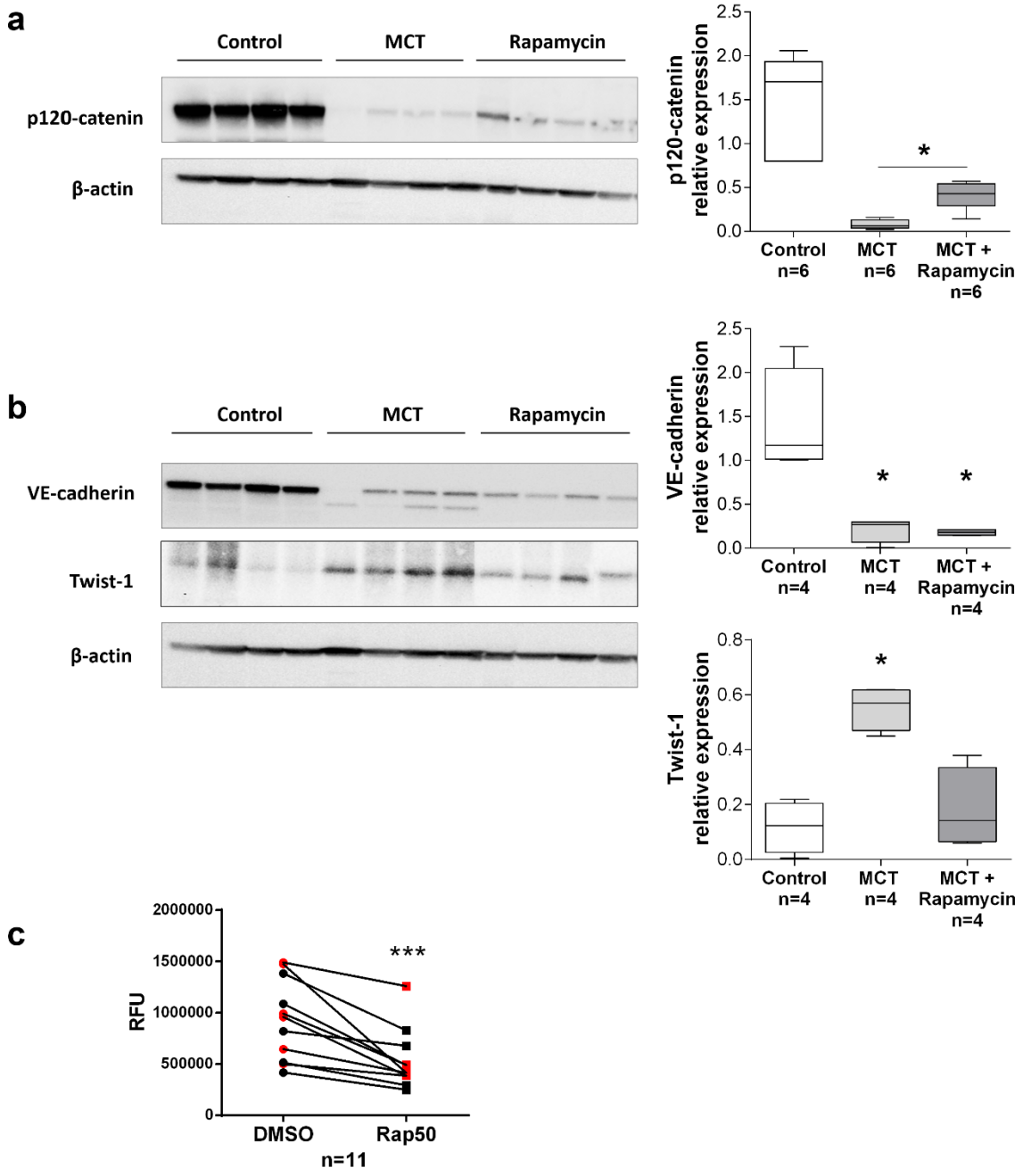

Supplementary figure 4: Rapamycin partially inhibits EndoMT protein pattern in the lungs of MCT-exposed rats and reduces migration of human control and PAH PAEC in vitro. a) p120-catenin, and b) VE-cadherin and Twist-1 expression were measured by Western blotting in lung lysates and quantified as expression relative to control. c) Migratory PAEC from control and PAH PAEC were quantified by CyQuant® GR Dye (Cell Biolabs assay). Black dots: control cells, red dots: PAH cells.

* P<0.05, *** P<0.001.

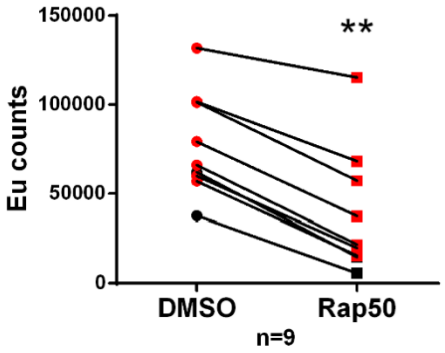

Supplementary figure 5: Rapamycin inhibits PAEC proliferation. Proliferation was quantified by measuring BrdU incorporation. Black dots: control cells, red dots: PAH cells.

** P<0.01.

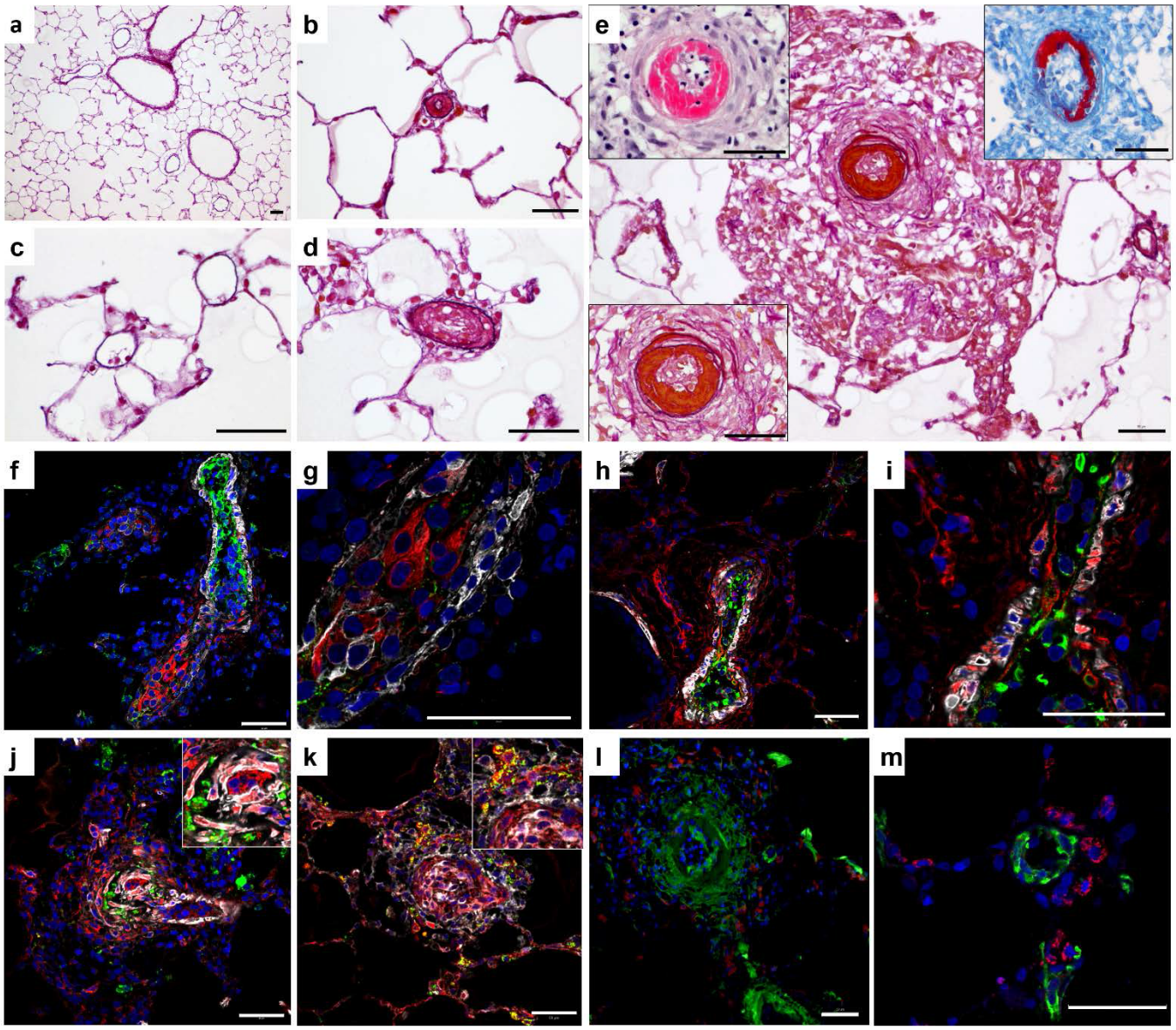

Supplementary figure 6: Histologic and immunofluorescence characterization of control and SuHx pulmonary arteries. **a-e**) elastic van Gieson stains. **a and c**) control pulmonary arteries. **b, d and e**) SuHx remodeled pulmonary arteries. **b**) Neomuscularized pulmonary arteriole. **d**) Concentric intimal fibrosis. **e)** Fibrinoid necrosis (FN) in a complex lesion. Bottom left: higher magnification of the FN. Same lesion in hematoxylin and eosin stain (Top left) and Masson's trichrome stain (top right), note the fibrin deposit (in red) bellow the endothelium. **f-m)** Multiple immunofluorescence stainings in SuHx lesions. **f-i)** VWF (green), vimentin (red) and α-SMA (white). **f and h**: transition from VWF^{pos} $vimentin^{neg}$ endothelial cells (luminal green cells) to VWF^{neg} $vimentin^{high}$ mesenchymal-like cells (luminal red cells). **g and i)** higher magnification of the transitional cells, some co-express vimentin and α-SMA and harbor a spindle fibroblast-like shape as genuine mesenchymal cells. **j)** ED1/CD68 (green), Tie2 (red) and α-SMA (white). Note the $ED1^{pos}$ macrophages infiltrating the lesion and the $Tie2^{pos}$α-SMA^{pos} transitional cells (in the inset). **k)** OX62 (green), Tie2 (red) and vimentin (white). Note that the $OX62^{pos}$ dendritic cells infiltrating the lesion coexpress Tie2 (yellow cells) and the $Tie2^{pos}vimentin^{pos}$ transitional cells (in the inset). **l and m)** α-SMA

(green), tryptase (red): note the tryptase^{pos} mast cells surrounding a complex lesion (**L**) and a neomuscularized arteriole (**M**). All sections were counterstained with DAPI (blue).

Scale bar: 50µm.

II. MALADIE VEINO-OCCLUSIVE PULMONAIRE (MVOP) INDUITE PAR CHIMIOTHERAPIES : ROLE DES AGENTS ALKYLANTS

1. Rationnel

La MVOP est un cas rare d'HTP. Les mécanismes pathologiques aboutissant à la maladie ne sont pas connus. Néanmoins différents facteurs de risques ont été proposés. Ainsi les traitements reçu lors de chimiothérapies sont pressentis comme pouvant induire une MVOP. Plusieurs cas suspects de patients ayant développé une MVOP après une chimiothérapie dans le cas d'une transplantation de moëlle osseuse[249–251] ou de cancers ont ainsi été rapportés[252–254]. Si le lien de cause à effet n'est que supposé, les agents chimiothérapeutiques comme la bléomycine, la carmustine ou la mitomycine ont été rapportés comme facteurs de risque possibles d'HTP[4,255].

Il est intéressant de noter que l'utilisation à forte dose de certaines chimiothérapies alkylantes peut entrainer des maladies veino-occlusives hépatiques et, sur une période prolongée, une hyperplasie nodulaire régénérative[256,257].

Ce lien entre l'action alkylante de certaines molécules et le développement de MVOP est d'ailleurs utilisé comme modèle de la maladie. Ainsi, l'action cytotoxique de la MCT, utilisée dans les modèles de MVO hépatique et d'HTP, passe également par la formation de liaisons covalentes intra ou intercaténaires induites par la déhydromonocrotaline, un métabolite de la MCT (Figure 41 et Figure 42)[258].

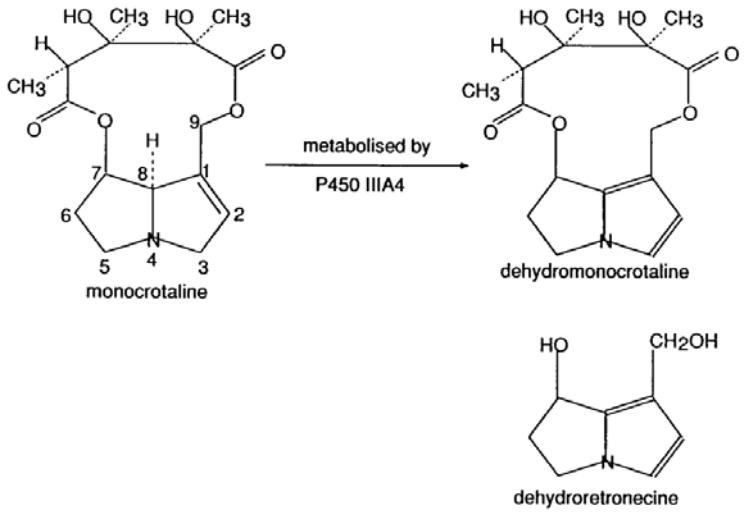

Figure 41 : structure chimique de la monocrotaline et de ses métabolites[258].

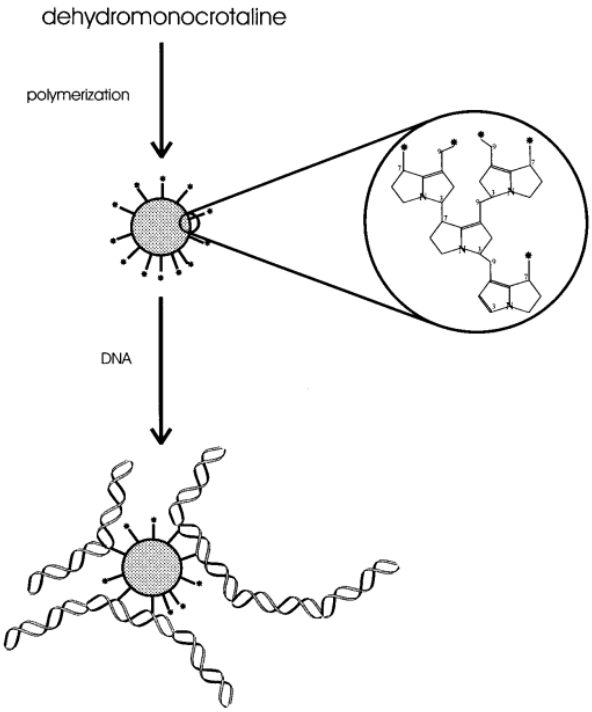

Figure 42 : polymer de la dehydromonocrotaline et de son interaction avec l'ADN[258].

Il est intéressant de noter que la déhydromonocrotaline peut alkyler jusqu'à 5 nucléotides et que celle-ci peut se polymériser, ce qui peut expliquer sa toxicité aigüe et rapide pour l'endothélium vasculaire par rapport aux agents alkylants utilisés en chimiothérapies qui ne possèdent qu'un ou deux groupements alkylants (Figure 31, Figure 32 et Figure 33).

2. Objectifs et stratégies

Au cours de cette étude nous avons fait l'inventaire des cas rapportés de patients atteints de MVOP suite à une chimiothérapie. Les agents alkylants étant impliqués dans la majorité des cas, nous avons procédé à différents tests *in vivo* pour mettre en évidence un lien de causalité. Nous traiterons ici de nos travaux sur le cyclophosphamide qui a été utilisé dans 43% des cas de MVOP identifiés.

2.1. Etude des cas rapportés dans la littérature

Au cours de cette étude nous avons fait un recensement de l'ensemble des cas rapportés de MVOP ou d'hémangiomatose capillaire consécutive à une chimiothérapie, radiothérapie ou à une transplantation de moelle osseuse.

Chaque cas rapporté dans la littérature a fait l'objet d'un contre-diagnostic basé sur les données hémodynamiques, radiologiques, histologiques et fonctionnelles décrites dans les articles. Afin de ne garder que les cas avérés de MVOP, les diagnostics ont été établis de façon indépendante par les Drs Günther et Montani, deux pneumologues spécialistes de la

MVOP, ainsi que par le Dr Dorfmüller, un anatomopathologue spécialiste dans les pathologies pulmonaires, lorsque les données histologiques étaient disponibles. Après concertation une classification des cas a été établie selon si la MVOP était « confirmée » (confirmation histologique), « hautement probable » (pas de données histologique mais hypertension pré-capillaire confirmée associée à des preuves radiologiques) ou « probable » (basée uniquement sur les données cliniques et fonctionnelles). Pour chacun des cas de MVOP avérée ou probable, un recensement des traitements antérieurs (molécules et durée d'exposition) a été réalisé.

2.2. Analyse du registre français de l'HTP

Une revue des cas de MVOP confirmée suspectés d'être en lien avec des chimiothérapies, radiothérapies ou des transplantations de moelle osseuse a également été réalisée à partir des cas recensés dans le registre français des HTP.

2.3. Etudes *in vivo*

L'étude des cas de MVOP associées à des chimiothérapies nous a orientés vers les agents alkylants et notamment le cyclophosphamide (CP) qui s'est retrouvé être l'agent thérapeutique utilisé dans près de la moitié des cas recensés. Nous avons ainsi testé *in vivo* l'impact de l'exposition au CP sur les paramètres pertinents dans l'étude de la MVOP et de l'inflammation (remodelage cardiaque, paramètres hémodynamiques, remodelage vasculaire pulmonaire, dosages sériques de biomarqueurs et de médiateurs de la dysfonction cardiovasculaire ainsi que des monocytes et lymphocytes). Trois espèces animales (souris, rats et lapin) ont été utilisées pour les études cardiovasculaires afin de s'affranchir d'une spécificité d'espèce. L'influence du sexe, de la dose ainsi que du temps d'exposition ont été étudiées à travers différents protocoles décrits dans les méthodes.

3. Résultats et discussion

3.1. Etude de la littérature et du registre français de l'HTP

Sur les 179 articles recensés, 27 ont permis un contre-diagnostic de MVOP associée à une chimiothérapie, soit 15% des cas. A cela s'ajoute 10 cas de MVOP confirmée chez des patients ayant reçu des chimiothérapies. Le recensement des thérapies utilisées avant le diagnostic de MVOP a permis de déterminer une liste des agents chiomiothérapeutiques les plus souvent associés au développement de MVOP. Parmi ces thérapies, les agents alkylants sont forment la classe de chimiothérapie la plus représentée avec une utilisation dans 83,8% des cas de MVOP identifiés. Les autres classes les plus rencontrées sont les alkaloïdes d'origine végétale (45,9%), les antibiotiques cytotoxiques ou assimilés (43,2%) et enfin les antimétabolites (40,5% des cas).

Parmi les MVOP associées aux agents alkylants, presque la moitié (43,2%) des patients ont reçu du cyclophosphamide. Les autres thérapies les plus rependues sont la mitomycine (24,3%) et le cisplatine (21,6%).

Cette première étude a également permis de mettre en lumière que 78% des cas de MVOP associées à une chimiothérapie se déclarait moins d'un an après l'initiation du traitement.

3.2. Etudes *in vivo*

3.2.1. HTP induite par injection unique de CP chez la souris

Les résultats chez les patients nous ont poussés dans l'étude approfondie de l'influence *in vivo* des chimiothérapies alkylantes et principalement du CP. Une étude préliminaire chez la souris a permis de valider qu'une injection unique d'une forte dose de CP (350 mg/kg) permettait d'obtenir en 4 semaines une HTP chez la souris, accompagnée d'un remodelage du ventricule droit, d'un épaississement des septa pulmonaires et dune accumulations intra alvéolaire de macrophages.

3.2.2. Influence du sexe sur le développement de l'HTP induite par CP chez le rat

L'étude chez le rat a permis d'identifier une sensibilité plus forte chez les femelles. Ainsi, si une unique injection de 350 mg/kg était suffisante pour le développement d'une HTP chez l'ensemble des rates en 4 semaines, elle ne permettait pas d'avoir de résultats homogènes chez les mâles (l'hétérogénéité allant de l'HTP très sévère à non détectable). L'HTP chez sujets malades s'accompagnait d'une hypertrophie compensatoire du ventricule droit (indices de Fulton compris entre 0,58 et 0,72), d'une néo muscularisation des artérioles et veinules distales et d'un épaississement des média des artères proximales.

3.2.3. Cinétique de développement de l'HTP induite par CP chez le rat

A partir de ces résultats, nous avons étudié la cinétique de développement de l'HTP chez les femelles après injection de 350 mg/kg de CP sur 4 semaines. Nos résultats indiquent un remodelage du lit micro vasculaire pulmonaire dès la première semaine de la cinétique, suivi par une augmentation de la PAPm et de l'indice de Fulton significatif dès la troisième semaine.

Le remodelage précoce du lit vasculaire se met en place alors que le taux de lymphocytes B et T circulants dans le sang périphérique chute, ce taux ne se normalisant qu'à la troisième semaine après injection de CP, ce qui exclut la participation des cellules immunitaires au remodelage.

3.2.4. Etablissement d'un protocole permettant un meilleur ratio HTP/toxicité chez le rat

La toxicité du CP était telle que nous ne pouvions utiliser le model en l'état. Nous avons testé différentes doses injectées sur une ou deux semaines pour déterminer la dose minimale permettant d'obtenir la meilleure HTP associée à la meilleur survie.

Quatre doses ont été testées (100, 150, 200 et 250 mg/kg) en injections répétées hebdomadairement sur 2 semaines. Toutes les doses ont permis d'obtenir une HTP après 4 semaines à l'exception de la dose la plus forte qui a provoqué la mort de toutes les rates. Néanmoins seule l'injection de 200 mg/kg/semaine/2semaines a permis d'obtenir une HTP associée à la présence de certains biomarqueurs sériques de la dysfonction endothéliale (vWF et E-selectin) et de la défaillance cardiaque (peptide natriurétique de type B [BNP - *B-type natriuretic peptide*]). Il est intéressant de noter qu'une augmentation du taux de sérotonine (5-HT) a été retrouvée dans les tissus pulmonaires des rates exposées à 150 et 200mg/kg/semaine/2 semaines. Une augmentation de 5-HT est également observée chez les patient HTAP et participe à la prolifération excessive des CML d'artère pulmonaire.

A partir de ces observations nous avons décidé de garder le protocole 200 mg/kg/semaine/2 semaines pour l'étude de l'HTP induite par CP.

3.2.5. Etude de l'expression de KCNK3 dans le modèle d'HTP induite par CP chez le rat

Nous avons étudié l'expression de KCNK3 partir du protocole d'HTP induite par CP établi précédemment. En effet, des mutations dans le gène *KCNK3*, codant pour la protéine formant le canal potassique KCNK3, également appelée TASK-1, ont récemment été identifiées chez certains patients souffrant d'HTAP[14,15]. Ces mutations sont associées à une perte de la fonction du canal et à la réduction du courant potassique.

L'analyse par Western Blot sur poumons total indique une perte de l'expression de KNCK3 chez les rates traitées au CP.

3.2.6. Etudes de l'effet cytoprotecteur du Mesna et de l'Amifostine dans le modèle d'HTP induite par CP

Parmi les cytoprotecteurs donnés pour limiter la toxicité des chimiothérapies nous avons testé l'efficacité du mesna et de l'amifostine pour la prévention de l'HTP induite par CP[259,260].

L'utilisation préventive d'amifostine et de mesna a également conduit à une baisse de l'inflammation (quantifié par l'analyse du marqueur pan-leucocytaire CD45) et de BNP (marqueur de défaillance cardiaque).

Néanmoins seul l'amifostine a démontré un réel effet préventif sur les paramètres de l'HTP. Son injection (200 mg/kg) en i.p. 30 minutes avant chaque injection de CP a permis d'améliorer la survie, le remodelage vasculaire pulmonaire (baisse du nombre de micro-vaisseaux occlus, fortement muscularisés et augmentation du nombre de non muscularisés) et les paramètres hémodynamiques (amélioration du débit cardiaque et des résistances vasculaires pulmonaires totales) des rates 4 semaines après injection par rapport au groupe CP seul. Ces améliorations s'accompagnent aussi d'une baisse du taux pulmonaire de 5-HT.

3.2.7. Etude de l'exposition prolongée au CP

Au cours de cette dernière étude chez le rat, nous avons voulu rechercher si l'exposition répétée au CP permettait d'obtenir sur le long terme des lésions vasculaires complexe comme des lésions plexiformes. Après 13 à 15 semaines d'expérimentation et 6 injections de CP, nous avons observé un épaississement de l'intima des vaisseaux ainsi que des cas de petits vaisseaux re-canalisés mais aucune lésion plexiforme.

3.3. Etude chez le lapin

L'injection répétée de CP a permis d'induire une HTP modérée chez les lapines avec des indices de Fulton allant de 0,38 à 0,43. L'analyse histologique des poumons a néanmoins révélée un remodelage vasculaire comprenant une hypertrophie de la média des artères, une néo-muscularisation des micro vaisseaux et l'hyperplasie et la congestion des septa pulmonaires.

Contrairement au rat et à la souris, le lapin a une structure vasculaire plus proche de celle observée chez l'homme permettant de différencier veines et artères. Nous avons ainsi pu identifier un remodelage veineux avec des cas de fibrose au niveau de l'adventis des veines pulmonaires associée à une inflammation des vaisseaux (vasculite). La mise en évidence d'une atteinte veinulaire en plus de l'atteinte artérielle laisse supposer que l'HTP serait une MVOP. L'analyse des coupes histologiques nous a également permis d'observer une inflammation éosinophilique vasculaire massive associée à des zones de remodelage sévère et d'hypertrophie de l'intima. Ce remodelage est associé à une augmentation du taux plasmatiques d'ET-1 comme observé chez les patients.

3.4. Discussion

L'ensemble de ces résultats ont permis de mettre en lumière le lien entre l'usage d'agent alkylants et le développement d'une MVOP chez l'homme. Chez l'animal, l'usage de CP entraîne l'apparition d'une HTP sévère. L'utilisation de lapin nous a permis d'identifier une atteinte veinulaire faisant de l'usage du CP, le premier modèle de MVOP pulmonaire mis au point.

Les agents alkylants sont connus pour induire des MVO hépatiques. Une étude avait conclu que le CP induit une MVO hépatique via l'action toxique de ses métabolites, le 4-Hydroperoxycyclophosphamide et l'acroléine, sur les cellules endothéliales sinusoïdales (CES). Le 4-Hydroperoxycyclophosphamide inhibe la production de glutathion (GSH) dans les CES. Le GSH est impliqué dans les mécanismes de détoxification et la lutte contre le stress oxydant. Ce métabolite peut inhiber plus de 95% du GHS produit avant que sa concentration ne provoque la mort des CES. De plus le 4-Hydroperoxycyclophosphamide est 20 fois plus toxique pour les CES que pour les hépatocytes, ce qui explique que l'agression touche principalement les CE hépatiques[257]. L'autre métabolite du CP, l'acroléine, est connue pour être responsable de l'inhibition de production du GSH au niveau des CE d'artères pulmonaires[261]. Cette toxicité pulmonaire du CP a déjà été décrite[262]. Elle serait notamment imputable au manque d'enzymes détoxifiantes comme l'aldéhyde oxydase ou l'aldéhyde déshydrogénase au niveau pulmonaire. Comme au niveau hépatique, la toxicité du CP est surtout endothéliale[257,263,264].

Il peut sembler paradoxal que notre étude conclue que le CP est un inducteur d'HTP alors qu'il fait partit de l'arsenal thérapeutique dans le traitement de certaines HTAP. Il a en effet été rapporté que plusieurs cas d'HTAP associées à un terrain inflammatoire, comme des lupus érythémateux ou des connectivites, ont été traitées avec succès grâce au CP[70,265]. Si le CP a un effet bénéfique en condition inflammatoire, cela ne remet pas en cause son rôle d'inducteur possible de MVOP chez les sujets prédisposés. Nous avons d'ailleurs mis en évidence l'influence du sexe et la variabilité dans la réponse au CP chez le rat, les mâles ayant, au sein du même groupe, une réponse très variable allant de l'HTP sévère à aucune HTP détectable alors que toutes les femelles développaient des HTP sévères quels que soient les doses et les protocoles testés.

Cette étude confirme la toxicité du CP sur le lit vasculaire pulmonaire. Comme nous l'avons montré chez le rat, l'usage de certains cytoprotecteurs, ici l'amifostine, pourrait limiter cet effet.

4. Article 2: Ranchoux *et al.* Am J Pathol. Février 2015

Official Journal of the American Society for Investigative Pathology ajp.amjpathol.org

The American Journal of PATHOLOGY

Cellular and Molecular Biology of Disease

February 2015 // Volume 185 // Number 2

Inside:

ASIP Outstanding Investigator Award Lecture - Dysregulation of the Epigenome in Human Breast Cancer: Contributions of Gene-Specific DNA Hypermethylation to Breast Cancer Pathobiology and Targeting the Breast Cancer Methylome for Improved Therapy

A New *Mdr2*$^{-/-}$ Mouse Model of Sclerosing Cholangitis with Rapid Fibrosis Progression, Early-Onset Portal Hypertension, and Liver Cancer

Chemotherapy-Induced Pulmonary Hypertension: Role of Alkylating Agents

Characterization of a New Small Bowel Adenocarcinoma Cell Line and Screening of Anti-Cancer Drug against Small Bowel Adenocarcinoma



Increased Virulence in Group A Streptococcus

The American Journal of Pathology, Vol. 185, No. 2, February 2015



ELSEVIER

The American Journal of PATHOLOGY

ajp.amjpathol.org

See related Commentary on page 302

CARDIOVASCULAR, PULMONARY, AND RENAL PATHOLOGY

Chemotherapy-Induced Pulmonary Hypertension



Role of Alkylating Agents

Benoît Ranchoux,[*†] Sven Günther,[*†‡] Rozenn Quarck,[§] Marie-Camille Chaumais,[*†¶] Peter Dorfmüller,[*†‖] Fabrice Antigny,[*†] Sébastien J. Dumas,[*†] Nicolas Raymond,[*†‖] Edmund Lau,[*†‡] Laurent Savale,[*†‡] Xavier Jaïs,[*†‡] Olivier Sitbon,[*†‡] Gérald Simonneau,[*†‡] Kurt Stenmark,[**] Sylvia Cohen-Kaminsky,[*†] Marc Humbert,[*†‡] David Montani,[*†‡] and Frédéric Perros[*†]

From the Faculty of Medicine, Université Paris-Sud, Faculté de Médecine, and the Assistance Publique des Hôpitaux de Paris (AP-HP), the Reference Center for Severe Pulmonary Hypertension,† Pneumology and Respiratory Intensive Care Service, Hôpital de Bicêtre, Le Kremlin-Bicêtre, Paris, France; INSERM U999,† Pulmonary Arterial Hypertension: Pathophysiology and Therapeutic Innovation, Centre Chirurgical Marie Lannelongue, and the Pathology Service,‖ Centre Chirurgical Marie Lannelongue, Le Plessis-Robinson, Paris, France; the Respiratory Division,§ Department of Clinical and Experimental Medicine, KU Leuven, Leuven, Belgium; the AP-HP,¶ Pharmacy Service, Département Hospitalo-Universitaire Thorax Innovation, Hôpital Antoine Béclère, Clamart, France; and the Department of Pediatrics,** University of Colorado at Denver, Aurora, Colorado*

Accepted for publication October 14, 2014.

Address correspondence to Frédéric Perros, Ph.D., INSERM U999, Centre Chirurgical Marie Lannelongue, 133 Ave de la Resistance, Le Plessis-Robinson, F-92350 Paris, France. E-mail: frederic.perros@inserm.fr.

Pulmonary veno-occlusive disease (PVOD) is an uncommon form of pulmonary hypertension (PH) characterized by progressive obstruction of small pulmonary veins and a dismal prognosis. Limited case series have reported a possible association between different chemotherapeutic agents and PVOD. We evaluated the relationship between chemotherapeutic agents and PVOD. Cases of chemotherapy-induced PVOD from the French PH network and literature were reviewed. Consequences of chemotherapy exposure on the pulmonary vasculature and hemodynamics were investigated in three different animal models (mouse, rat, and rabbit). Thirty-seven cases of chemotherapy-associated PVOD were identified in the French PH network and systematic literature analysis. Exposure to alkylating agents was observed in 83.8% of cases, mostly represented by cyclophosphamide (43.2%). In three different animal models, cyclophosphamide was able to induce PH on the basis of hemodynamic, morphological, and biological parameters. In these models, histopathological assessment confirmed significant pulmonary venous involvement highly suggestive of PVOD. Together, clinical data and animal models demonstrated a plausible cause-effect relationship between alkylating agents and PVOD. Clinicians should be aware of this uncommon, but severe, pulmonary vascular complication of alkylating agents. *(Am J Pathol 2015, 185: 356–371; http://dx.doi.org/10.1016/j.ajpath.2014.10.021)*

Pulmonary veno-occlusive disease (PVOD) is a rare subgroup of pulmonary hypertension (PH) characterized by predominant pulmonary venous involvement.[1] Although a definite diagnosis of PVOD requires histological confirmation,[2] lung biopsy is often considered to be a high-risk procedure in these critically ill patients. More recently, a noninvasive approach on the basis of compatible clinical and radiological assessment can be sufficient to support a confident diagnosis of PVOD.[3]

The pathophysiological mechanisms of PVOD remain poorly understood.[4] Several drugs have been suggested to induce PVOD and, in particular, chemotherapeutic agents,

Supported by Agence National de la Recherche grant ANR-13-JSV1-0011, Labex LERMIT (B.R.), Association HTAPFrance grant (S.G. and D.M.), Aviesan [Institut Thématique Multi-Organismes Immunologie, Hématologie et Pneumologie (ITMO IHP)] post-doctoral grant (F.A.), a Bayer Investigator Sponsored Study grant (F.P.), and Fonds de Dotation Recherche en Santé Respiratoire (S.J.D.). The French pulmonary hypertension pharmacovigilance network VIGIAPATH is chaired by M.H. and supported by the Agence Nationale de Sécurité du Médicament et des Produits de Santé.

B.R. and S.G. contributed equally to this work.

D.M. and F.P. contributed equally to this work as senior authors.

Disclosures: L.S., X.J., O.S., G.S., M.H., and D.M. have received speaker fees or honoraria for consultations from Actelion, Bayer, Bristol-Myers-Squib, GSK, Lilly, Novartis, Pfizer, and United Therapeutics Corporation; received reimbursement from Actelion and Lilly for attending French and international meetings; and received fees from Bristol-Myers-Squib and Lilly for participating to advisory boards.

Copyright © 2015 American Society for Investigative Pathology.
Published by Elsevier Inc. All rights reserved.
http://dx.doi.org/10.1016/j.ajpath.2014.10.021

such as bleomycin, carmustine, and mitomycin,[5–7] have been reported to be associated with PVOD. Moreover, bone marrow transplantation (BMT) is also considered to be a risk factor for the development of PVOD.[8–10] Despite the recognition that chemotherapy can potentially provoke PVOD, no specific drug or therapeutic class has been clearly identified as a risk factor for PVOD.

The first objective of the present study was to determine the chemotherapeutic agents that could be involved in the development of PVOD. Thus, we reviewed cases of chemotherapy-induced PVOD from the French PH network and performed a systematic literature review to identify potential chemotherapeutic agents implicated in the development of PVOD. Furthermore, additional treatment, including radiotherapy and the role of BMT, was investigated. Herein, we demonstrate that alkylating agents are the predominant chemotherapeutic class associated with PVOD, with cyclophosphamide (CP) being detected in nearly half of all chemotherapy-induced PVOD cases. On the basis of this finding, we investigated the consequences of CP exposure on the pulmonary vasculature and hemodynamics in three different animal models (mouse, rat, and rabbit). The influences of sex, time course, and dose-response to CP were also evaluated. We analyzed right heart and pulmonary artery (PA) hemodynamics, morphological parameters (in heart and lungs), and biological parameters (in lungs and serum/blood cells) relevant to pulmonary vascular dysfunction and inflammation. Finally, we performed *in vivo* experiments on whether cytoprotective agents (mesna and amifostine) used during treatment with CP could prevent the development of PH.

Materials and Methods

Identified Cases of Chemotherapy-Related PVOD in the French PH Network and in the Literature

We reviewed all cases from the French PH Registry of confirmed precapillary PH among patients in whom PVOD was suspected after commencement of chemotherapy, radiotherapy, and/or BMT.

The French PH Registry was established in accordance with French bioethics laws (National Commission on Informatics and Liberty) in 2004, and all included patients gave their informed consent.

Routine evaluation at baseline included demographics, medical history, physical examination, echocardiography, chest high-resolution computed tomography, ventilation/perfusion lung scan, abdominal ultrasound, autoimmunity screening, and HIV serological test. Precapillary PH was confirmed in all cases by right heart catheterization (RHC). At diagnosis, New York Heart Association functional class and 6-minute walk distance were recorded.

Data were centrally collected and analyzed at the French referral center for severe PH (Hôpital Bicêtre, University Paris-Sud, Le Kremlin-Bicêtre, Paris, France).

The systematic literature review in PubMed and Medline was performed on December 1, 2013. Key words entered in the medical subject headings (MESH) database were as follows: *cancer* [MESH] and *pulmonary veno-occlusive disease*, *radiotherapy* [MESH] and *pulmonary veno-occlusive disease* and *chemotherapy* [MESH], and *pulmonary veno-occlusive disease*. The chosen key words *cancer*, *chemotherapy*, and *radiotherapy* [MESH] were also crossed to *pulmonary capillary hemangiomatosis*, an entity considered to be similar to PVOD. In addition, we crossed specific chemotherapeutic agents implicated in the development of PVOD, including *cisplatin*, *cyclophosphamide*, and *mitomycin* [MESH] with *pulmonary veno-occlusive disease*. With respect to different search terms, the following number of articles were retrieved: *cancer* [MESH] and *pulmonary veno-occlusive disease* ($n = 115$), *radiotherapy* [MESH] and *pulmonary veno-occlusive disease* ($n = 14$), *chemotherapy* [MESH] and *pulmonary veno-occlusive disease* ($n = 48$), *cancer* [MESH] and *pulmonary capillary hemangiomatosis* ($n = 62$), *chemotherapy* [MESH] and *pulmonary capillary hemangiomatosis* ($n = 2$), and *radiotherapy* [MESH] and *pulmonary capillary hemangiomatosis* ($n = 0$). Search terms containing specific chemotherapeutic agents yielded the following: *cisplatin* [MESH] and *pulmonary veno-occlusive disease* ($n = 3$), *cyclophosphamide* [MESH] and *pulmonary veno-occlusive disease* ($n = 21$), and *mitomycin* [MESH] and *pulmonary veno-occlusive disease* ($n = 3$).

Analysis of Case Reports

All identified case reports were adjudicated to determine whether a diagnosis of PVOD was compatible. This was on the basis of functional, radiological, hemodynamic, and histological data (if available) presented in each case report. Functional evaluation was on the basis of reported worsening dyspnea, as determined by the New York Heart Association functional class; radiological assessment included chest radiography and/or chest high-resolution computed tomography; and hemodynamic evaluation included echocardiographic examination and/or RHC. Two pneumologists (S.G. and D.M.) reviewed all case reports independently, and one pathologist specializing in pulmonary vascular diseases (P.D.) reviewed all histological data. Final decision on the classification of PVOD was reached by consensus, and patients were classified into the following three groups: i) confirmed PVOD, ii) highly probable PVOD, and iii) probable PVOD. Criteria for confirmed PVOD required histological proof of PVOD by either lung biopsy or post-mortem examination. Patients were considered to have highly probable PVOD if RHC confirmed precapillary PH in association with consistent radiological findings. Diagnosis of probable PVOD was given even in the absence of a histological proof or the presence of PH on RHC, on the basis of clinical presentation and functional evaluation, including echocardiography.

Detailed information was recorded concerning administrated chemotherapeutic agents, including frequency and duration of exposure. Each chemotherapeutic agent was recorded once, even if administrated several times during the

Table 1 Patients Presenting Chemotherapy-Induced Pulmonary Veno-Occlusive Disease Identified in the French Referral Center for Severe PH

Characteristics	Patient 1	Patient 2	Patient 3	Patient 4
Age at diagnosis (years)	51	56	50	53
Sex	Female	Female	Female	Female
Type of underlying malignancies	Hodgkin lymphoma	Hodgkin lymphoma	Breast cancer	Squamous anal cell cancer
Delay between initiation of chemotherapy and diagnosis of PVOD (months)	214	2	NA	2
Chemotherapy regimen	Doxorubicin, cyclophosphamide, and vincristine	Bleomycin, etoposide, doxorubicin cyclophosphamide, vincristine, and procarbazine	NA	Mitomycin
WHO FC (I–IV)	III	IV	III	IV
6-MWD (minutes)	353	102	238	0
mPAP (mmHg)	36	33	42	41
PCWP (mmHg)	8	4	14	2
CO (L/minute)	4.4	5.1	3.2	3.5
CI (L/minute per m^2)	2.7	2.9	2	2.1
PVR (mmHg/L per minute)	505	454	700	899
PaO_2 (kPa)	51	51	44	46
DLCO (% theoretical)	65	31	23	NA
FEV_1 (% theoretical)	NA	41	NA	74
Chest HRCT nodes (yes or no)	No	No	No	Yes
Ground-glass opacities (yes or no)	Yes	No	Yes	Yes

(*table continues*)

CI, cardiac index; CO, cardiac output; DLCO, diffusing capacity of the lung for carbon monoxide; FC, functional class; FEV_1, forced expiratory volume in 1 second; HRCT, high-resolution computed tomography; mPAP, mean pulmonary arterial pressure; 6-MWD, 6-minute walk distance; NA, not available; PaO_2, partial pressure of arterial oxygen; PCWP, pulmonary capillary wedge pressure; PH, pulmonary hypertension; PVOD, pulmonary veno-occlusive disease; PVR, pulmonary vascular resistance; WHO, World Health Organization.

course of treatment, and the agents were classified according to their therapeutic group. Other treatments consisted of radiotherapy and BMT, including graft-*versus*-host disease prophylaxis. The site, cumulative dose (in Gy), and frequency of radiotherapy were noted. Similarly, drugs used for graft-*versus*-host disease prophylaxis were recorded once even if administrated several times in the course of treatment.

Chemotherapies and Associated Therapy (Radiotherapy and BMT)

All patients were treated with various chemotherapeutic regimens, depending on the type, stage, and severity of underlying cancer. In addition, frequency of chemotherapy, dose administration, and each cycle of chemotherapy were different. Therefore, we decided to note each substance only once, even if administrated several times in the course of disease.

In Vivo Study Design

We exploited three different animal models (mice, rats, and rabbits) to assess the pathobiological characteristics of the *in vivo* models of CP-induced PVOD. Rodents and rabbits were used because of their established utility as animal models of PH in cardiovascular research. However, there is pronounced interspecies variation in the anatomy and structure of the pulmonary veins. Rodents have muscular pulmonary veins, whereas human pulmonary veins contain thin fibrous walls. Given the greater similarity in the structure of pulmonary veins between rabbits and humans, we also injected rabbits with CP[11] (Endoxan; Baxter, Deerfield, IL) to compare the histopathological features of PVOD between human and animal after alkylating agent exposure.

Mice and rats were housed at the Faculty of Pharmacy of Châtenay-Malabry (ANIMEX platform, Châtenay Malabry, France). Experiments were conducted according to the European Union regulations (European Economic Community Directive 86/609) for animal experiments and complied with our institution's guidelines for animal care and handling. The animal facility is licensed by the French Ministry of Agriculture (agreement number B92-019-01). This study was approved by the Committee on the Ethics of Animal Experiments CEEA26 CAP Sud. Mouse and rat experiments were supervised by F.P. (agreement delivered by the French Ministry of Agriculture for animal experiment number A92-392). All efforts were made to minimize animal suffering. Rabbits were housed at the Catholic University of Leuven (KU Leuven, Leuven, Belgium). The study of the potential toxic effects of CP on the rabbit pulmonary vasculature was approved by the Animal Ethics Committee of the KU Leuven (license number LA1210263). All animals were maintained in a temperature-controlled room with a 12/12-hour light/dark cycle.

Table 1 (*continued*)

Patient 5	Patient 6	Patient 7	Patient 8	Patient 9	Patient 10
60	47	42	66	51	55
Female	Male	Female	Male	Female	Female
Acute myelocytic leukemia	Squamous anal cell cancer	Squamous anal cell cancer	Squamous lung cell cancer	Squamous anal cell cancer	Breast cancer
5	2	4	8	2	172
Daunorubicin, cytarabine, gemtuzumab ozogamicin, fludarabine, mycophenolate mofetil, and cyclosporine	Mitomycin and fluorouracil	Mitomycin and fluorouracil	Cisplatin and docetaxel	Mitomycin	Docetaxel and doxorubicin
III	III	III	IV	IV	III
293	374	267	115	0	335
45	43	39	38	64	50
6	8	5	8	15	9
3.8	2.57	4.1	5.1	5.83	2.6
2.2	1.58	2.83	2.5	3.5	1.93
821	1088	659	471	658	1257
73	59	NA	63	53	63
50	16	30	20	36	29
112	48	71	NA	78	99
No	Yes	No	No	No	Yes
Yes	Yes	No	Yes	Yes	No

Mice

Male and female C57BL/6J mice (Janvier, 7 to 10 weeks old) were randomly divided into saline-treated control group (control; $n = 17$) and CP-exposed group (350 mg/kg i.p., CP; $n = 60$). We performed hemodynamic measurements and tissue collection 4 weeks after injection.

Rats

Male and female Wistar rats (Janvier, 8 weeks old) were subject to different protocols to evaluate sex differences, kinetics, dose-response relationship, and effects of cytoprotective agents on CP exposure. Both male and female rats were used in protocol 1 (see below). Subsequently, only females were used because of their higher susceptibility to the development of PH after CP injection (protocols 2 to 5).

Protocol 1. Sex-specific susceptibility. Male and female rats were randomly divided into saline (control, $n = 5$) or CP-exposed groups [Endoxan (Baxter), 350 mg/kg, i.p.,

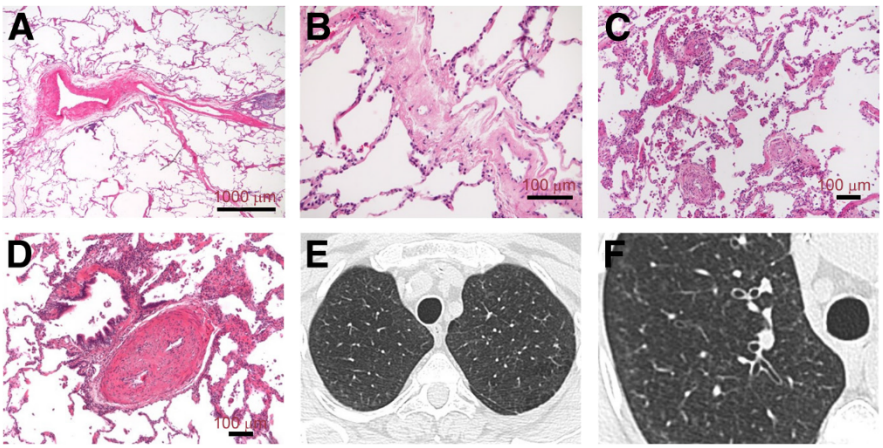

Figure 1 Histological characteristics from a patient with cyclophosphamide-associated pulmonary veno-occlusive disease (PVOD). **A:** Septal vein displaying significant muscularization and intimal thickening. **B:** Small preseptal vein with near-occlusive collagen-rich fibrosis. **C:** Numerous microvessels (arterioles or venules) show significant concentric muscularization. Note accumulations of siderin-laden intra-alveolar macrophages. **D:** Pulmonary artery (with adjacent bronchiole) displaying significant remodeling, more precisely hypertrophy of the media and intimal fibrosis. **A**–**D:** Hematoxylin and eosin stain. **E** and **F:** High-resolution computed tomography of the chest showing septal lines and centrilobular ground-glass opacities, suggestive of PVOD.

Table 2 Identified Cases of Chemotherapy-Induced Pulmonary Veno-Occlusive Disease in the Literature with Detailed Information about Age, Sex, Underlying Malignancies, and Type of Chemotherapy

Reference	Age (years)	Sex	Type of cancer	Chemotherapy
12	42	F	Hodgkin lymphoma	No details
10	12	M	Acute lymphoblastic leukemia	Vincristine, cyclophosphamide, daunorubicin, and cytarabine
13	24	M	Acute lymphoblastic leukemia	Cyclophosphamide, doxorubicin, methotrexate, cytarabine, vincristine, cyclosporine, dactinomycin, carmustine, mercaptopurine, and asparaginase
14	22	M	Hodgkin lymphoma	Mustine, vincristine, and procarbazine
6	36	F	Cervical carcinoma	Mitomycin, cisplatin, bleomycin, and vinblastine
15	2	M	Neuroblastoma	Vincristine, doxorubicin, cyclophosphamide, cisplatin, and etoposide
16	64	M	Lung adenocarcinoma	Mitomycin, cisplatin, and ifosfamide
16	63	M	Large-cell bronchial carcinoma	Mitomycin, cisplatin, and ifosfamide
17	57	M	Lung adenocarcinoma	Doxetaxel and cisplatin
18	48	M	Multiple myeloma	Vincristine and doxorubicin
19	66	F	Myeloproliferative and myelodysplastic syndrome	Hydroxyurea and anagrelide
20	23	M	Hodgkin lymphoma	Mustine, vincristine, procarbazine, and cyclophosphamide
20	17	F	Glioma	Carmustine
20	21	F	Astrocytoma	Carmustine
21	21	M	Acute myeloid leukemia	Idarubicin, cytarabine, and daunorubicin
22	4	F	Acute lymphoblastic leukemia	Vincristine, asparaginase, daunorubicin, methotrexate, cyclophosphamide, cytarabine, etoposide, and carmustine
22	4	M	Acute lymphoblastic leukemia	Vincristine, asparaginase, methotrexate, mercaptopurine, etoposide, cyclophosphamide, teniposide, daunorubicin, and carmustine
23	20	M	T-cell lymphoma	Cyclophosphamide and cytarabine
24	51	F	Acute myeloid leukemia	Fludarabine, cyclophosphamide, anti-thymocyte globin, and mycophenolate mofetil
25	35	F	Acute myeloid leukemia	Busulfan, cyclophosphamide, cyclosporine, and methotrexate
26	5	M	Burkitt lymphoma	Cyclophosphamide, methotrexate, epirubicin, etoposide, vincristine, and cytarabine
27	49	F	Chronic myeloid leukemia	Interferon and cyclophosphamide
7	34	M	Hodgkin lymphoma	Cyclophosphamide, mustine, vincristine, and procarbazine
28	48	F	Anal cancer	Doxorubicin, mitomycin, and fluorouracil
5	41	F	Cervical carcinoma	Bleomycin, mitomycin, and cisplatin
9	19	F	Acute lymphoblastic leukemia	Cyclophosphamide, methotrexate, cyclosporine, mitoxantrone, cytarabine, busulfan, etoposide, and melphalan
8	39	M	Lymphocytic lymphoma	Cyclophosphamide, doxorubicin, vincristine, etoposide, cytarabine, cisplatin, carmustine, and dacarbazine

F, female; M, male.

$n = 10$]. We performed hemodynamic measurements, right ventricle hypertrophy (RVH) assessment, and tissue collection 4 weeks after injection.

Protocol 2. Kinetics of PH development. Female rats were randomly divided into saline (control, $n = 10$) or CP-exposed groups (350 mg/kg, i.p., $n = 40$). We performed hemodynamic measurements, RVH assessment, and tissue collection at 1, 2, 3, and 4 weeks after CP injection ($n = 6$ to 10 rats for each time point).

Protocol 3. Dose-response relationships. Female rats were randomly divided into saline (control, $n = 5$) or CP-exposed groups: 100, 150, 200, and 250 mg/kg per week/2 weeks (2×100, 2×150, 2×200, and 2×250, respectively; $n = 5$ for each dose) with sacrifice at 4 weeks after the second injection for hemodynamic measurements, RVH assessment, and tissue collection. No rat survived to 4 weeks at the peak dose of 250 mg/kg per week/2 weeks (2×250).

Protocol 4. Prevention study. Amifostine was given i.p. at 200 mg/kg 30 minutes before 200 mg/kg per week/2 weeks of CP ($n = 20$). Mesna was given as i.p. injections at a dosage equal to 20% of CP dose at the time of administration, 4 hours after each CP dose, and 8 hours after each CP dose ($n = 20$). These two groups were compared to saline (control, $n = 10$) and CP only–exposed (CP, 200 mg/kg per week/2 weeks, $n = 20$) groups. Survival was evaluated over 4 weeks in the three CP-exposed groups.

Table 3 Chemotherapeutic Agents and Molecules Identified in 37 PVOD Patients from the French PH Network and Literature Analysis

Chemotherapeutic group	Molecules	Chemotherapy-induced PVOD patients, No. (%)
Alkylating or alkylating-like agents, $n = 31$ (83.8%)	Cyclophosphamide	16 (43.2)
	Mitomycin	9 (24.3)
	Cisplatin	8 (21.6)
	Carmustine	5 (13.5)
	Procarbazine	4 (10.8)
	Ifosfamide	2 (5.4)
	Melphalan	2 (5.4)
	Busulfan	2 (5.4)
	Mustine	1 (2.7)
	Dacarbazine	1 (2.7)
Antimetabolites, $n = 15$ (40.5%)	Cytarabine	9 (24.3)
	Methotrexate	6 (16.2)
	Fluorouracil	3 (8.1)
	Mercaptopurine	2 (5.4)
	Fludarabine	2 (5.4)
	Hydroxyurea	1 (2.7)
Plant alkaloid and naturally occurring molecules, $n = 17$ (45.9%)	Vincristine	14 (37.8)
	Etoposide	7 (18.9)
	Docetaxel	3 (8.1)
	Teniposide	1 (2.7)
Cytotoxic antibiotic and related molecules, $n = 16$ (43.2%)	Doxorubicin	10 (27)
	Daunorubicin	4 (10.8)
	Bleomycin	3 (8.1)
	Epirubicin	1 (2.7)
	Idarubicin	1 (2.7)
	Mitoxantrone	1 (2.7)
	Dactinomycin	1 (2.7)
Others, $n = 9$ (21.6%)	Cyclosporine	4 (10.8)
	Asparaginase	3 (8.1)
	Mycophenolate mofetil	2 (5.4)
	Anagrelide	1 (2.7)
	Interferon	1 (2.7)
	Anti-thymocyte globin	1 (2.7)
	Monoclonal antibody	1 (2.7)

PH, pulmonary hypertension; PVOD, pulmonary veno-occlusive disease.

Survivors were sacrificed 4 weeks after the second CP injection for hemodynamics, RVH measurements, and tissue collection.

Protocol 5. Long-term CP exposure. We used a lower dose of CP (100 mg/kg), allowing repeated injections of CP without premature death because of early heart failure. CPs were injected i.p. at 0, 1, 5, 6, 10, and 11 weeks and sacrificed at 13 weeks after the start of this study ($n = 6$).

Rabbits

Adult female New Zealand rabbits (2.5 to 3 kg) were obtained from the animal facility (KU Leuven). All rabbits were housed individually (surface, 0.36 m^2) under controlled conditions: room temperature of 18°C to 21°C, 12/12-hour light/dark cycle, free access to water, standard rabbit chow once a day, and dry grass once a week.

CP injection: Preoperative analgesia was induced by an i.m. injection of 25 mg/kg ketamine (Anesketin; Eurovet, Heusden-Zolder, Belgium) and 0.5 mg/kg medetomidine (Domitor; Janssen Pharmaceutica, Beerse, Belgium). During the entire procedure, animals were supplied with oxygen through a mask, maintained on a heating pad, and heart rate and blood oxygen saturation were continuously monitored using a pulse oximeter (GE Carescape V100; Uno, Zavenaar, the Netherlands) placed over the right ear central artery. Arterial blood was collected from the ear central artery, and plasma was isolated and stored at −80°C. CP (100 mg/kg) reconstituted in 0.9% NaCl, previously warmed at 37°C, was injected i.p. Medetomidine-induced sedation was reversed by an i.m. injection of 1 mg/kg atipamezole (Antisedan; Elanco, Brussels, Belgium). When eye and pedal reflexes were observed, the animals were returned to their individual cages.

Rabbits were injected with CP ($n = 6$) or saline ($n = 4$) at 0, 1, and 3 weeks and sacrificed at 8 weeks after the first injection for RVH measurement and tissue collection.

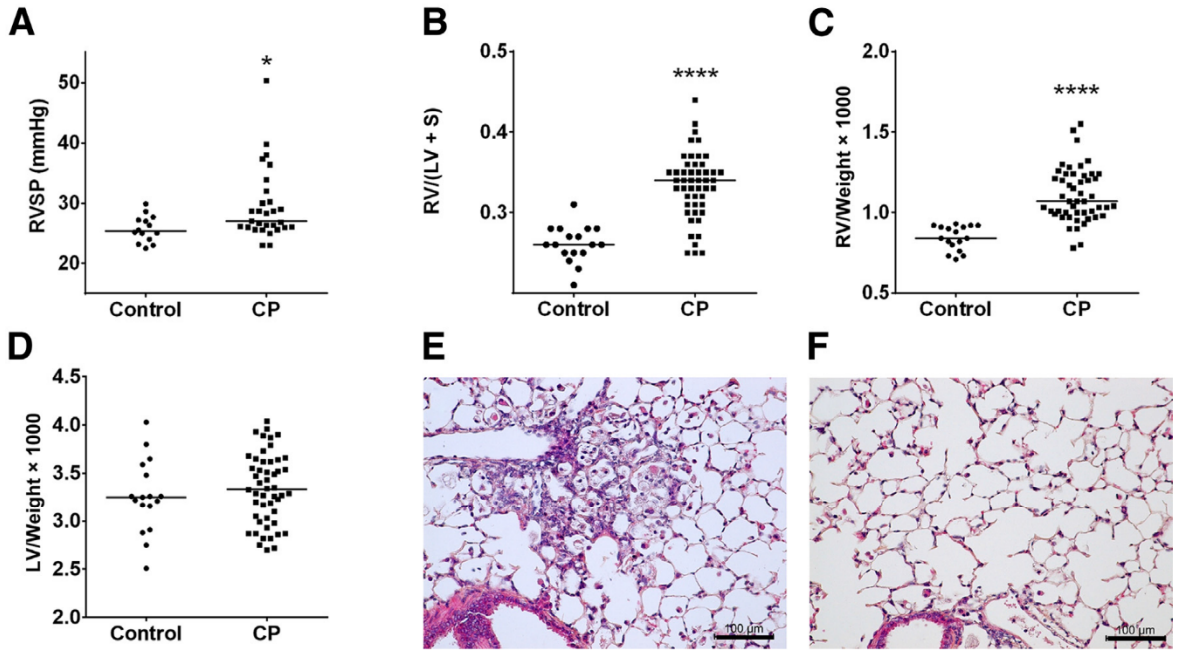

Figure 2 Cyclophosphamide (CP) induces pulmonary hypertension (PH) and right heart hypertrophy in mice. **A:** A single 350 mg/kg CP exposure induces a significant increase in the right ventricular systolic pressure (RVSP) measured at 4 weeks after exposure. Control, $n = 14$; CP-exposed mice, $n = 29$. Because of a technical issue measuring RVSP in mice, many values are missing, especially for the most diseased animals that were more susceptible to heart arrest during the procedure. **B:** PH is associated with a compensatory right ventricle hypertrophy (RVH) quantified by the Fulton index [right ventricle (RV)/left ventricle (LV) + septum (S) weight ratio]. CP macroscopic heart effect is specific to the right side of the heart as the ratio of RV/body weight significantly increases (**C**), whereas the ratio of LV/body weight is unchanged (**D**). **B–D:** Control, $n = 17$; CP-exposed mice, $n = 49$. Four weeks after CP exposure, PH is associated with foci of septal thickening and accumulation of large foamy intra-alveolar macrophages (**E**) that are absent in nonexposed mice (**F**) (hematoxylin and eosin). $^{*}P < 0.05$, $^{****}P < 0.0001$.

Hemodynamic Measurements, RVH Evaluation, and Tissue Collection

Mice and rats were both anesthetized with 2 L/minute O_2/3% isoflurane (Minerve, Esternay, France). Hemodynamic measurements were recorded with a PowerLab 4/35 data acquisition system and analyzed with LabChart 7 software version 7.3.1 (ADInstruments, Oxford, UK).

Right ventricle systolic pressure was measured in anesthetized mice by transthoracic puncture.

In anesthetized rats, ventral tail artery blood sampling for serum collection was performed before hemodynamic measurements. A 3.5-French umbilical vessel catheter (Tyco, Plaisir, France) was introduced into the right external jugular vein. With the angle directed anteriorly, the catheter was inserted 2.5 cm proximally into the right atrium. The catheter was then rotated 90 degrees anticlockwise and advanced 1 cm distally into the right ventricle (RV) and finally into the PA after an additional 1.5-cm advancement. Correct anatomical placement was confirmed by respective pressure contours. A T-type Ultra Fast Thermocouple Probe (IT-23; ADInstruments, Oxford, UK) was inserted into the left carotid artery to allow measurement of cardiac output (CO) by the thermodilution technique, after injection of cold saline into the PA. Data of mean PA pressure (in mmHg), CO (in mL/minute), and total pulmonary resistances (TPRs; in mmHg/mL per minute) were subject to statistical analyses.

After exsanguination of animals (mice, rats, and rabbits), the hilum of the left lung was ligated and the right lung was distended by infusion of formalin via the trachea, and then embedded in paraffin. The noninflated left lungs were snap frozen in liquid nitrogen and used for protein and mRNA extractions and quantifications. For Fulton's index of RVH, the ratio of the right ventricular weight/left ventricular plus septal weight (RV/LV + S) was calculated.

Quantification of Pulmonary Microvessel Neomuscularization

Paraffin-embedded lungs were divided into sections (5 µm thick) and stained in double immunofluorescence, for von Willebrand factor (vWF; Dako, Glostrup, Denmark) and α-smooth muscle actin (α-SMA; clone 1A4; Sigma-Aldrich, Lyon, France). Pulmonary microvessels (40 to 60; <50 µm thick) were analyzed and categorized as muscularized when vWF^{+} endothelial cells in microvessels were coated with α-SMA^{+} smooth muscle cells when vessels contained at least one cell that was positive for α-SMA but lacked a continuous layer or nonmuscularized (NM) in the absence of this coating, to assess the degree of muscularization of these normally NM precapillary and post-capillary vessels.

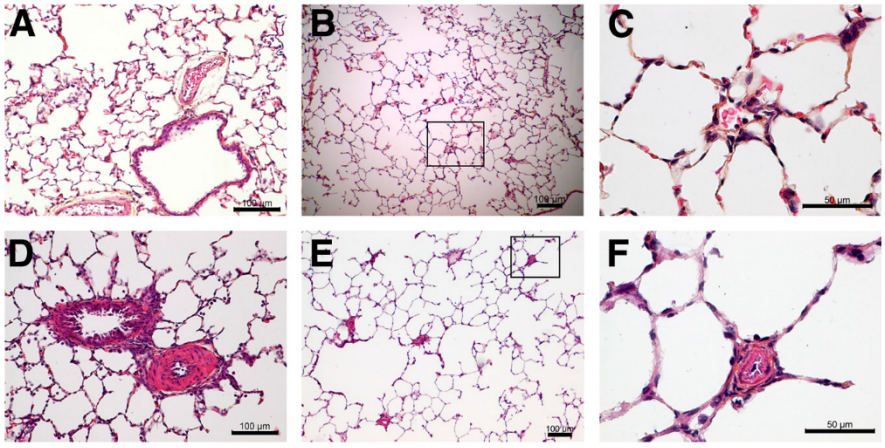

Figure 3 Cyclophosphamide (CP) induces severe pulmonary hypertension in rats linked to an intense remodeling of the distal pulmonary vasculature. **A**–**C:** Control lungs. **D**–**F:** CP-exposed lungs. **A** and **D:** Peribronchial muscular pulmonary arteries. **B** and **E:** Large overview of parenchymal/capillary bed of the lung. **C** and **F:** High magnification of precapillary/post-capillary vessels. CP-exposed rats have distal muscularization of normally non-muscularized microvessels (venules and arterioles; **D** and **F**), which is associated with medial hypertrophy of more proximal muscularized pulmonary arteries (**D**). Hematein-eosin-safran stain was used. **Boxed areas** in **B** and **E** correspond to higher-magnification images in **C** and **R**, respectively.

Histological and Special Stains

Hematein-eosin-safran and orcein stains were applied on paraffin lung sections (5 µm thick) following routine procedure.

Flow Cytometry

A no-lyse no-wash immunophenotyping of blood leukocytes was performed during the kinetics of PH development after single exposure to CP in rats with the triple-color reagent (CD3/CD45RA/CD161) from AbD Serotec (Oxford, UK). Flow cytometry was performed on a MACSQuant analyzer (Miltenyi, Paris, France). During the acquisition, nucleated blood leukocytes were gated in the Hoechst-positive fraction of events. The data were analyzed using the MACSQuantify software version 2.5 (Miltenyi).

Multiplex Data

We performed simultaneous quantification of recognized serum biomarkers of cardiovascular diseases in sera from control and CP-exposed rats with Millipore's MILLIPLEX (Millipore, Molsheim, France). The MILLIPLEX MAP Rat Cardiovascular Panel 1 (Millipore) was used for the simultaneous quantification of B-type natriuretic peptide, IL-6, monocyte chemoattractant protein-1, myeloperoxidase, plasminogen activator inhibitor 1, tissue inhibitor of matrix metalloproteinases type I, tumor necrosis factor α, troponin I, troponin T, vascular endothelial growth factor, and vWF. The MILLIPLEX MAP Rat Cardiovascular Panel 2 (Millipore) was used for the simultaneous quantification of soluble E-selectin and soluble intercellular adhesion molecule 1. MILLIPLEX plates were washed with a Bio-Plex Pro II Wash Station (Biorad, Marnes-la-Coquette, France) and read with a Luminex 200 (Millipore). Data were analyzed with the Bioplex manager software version 6.1 (Biorad). MILLIPLEX experiments were performed at INSERM IFR 65 (Saint Antoine Hospital, Paris, France).

Western Blot Analysis

Lung tissue samples from rat were prepared in lysis buffer containing 1% Igepal, 20 mmol/L Tris-HCl, 137 mmol/L NaCl, 10% glycerol, 2 mmol/L EDTA, 1 mmol/L Na_3VO_4, 10 µg/µL leupeptin, 10 µg/µL pepstatin A, 10 µg/µL aprotinin, and PefaBloc protease inhibitor cocktail (aprotinin, leupeptin, and PefaBloc; Roche, Meylan, France; other lysis buffer components come from Sigma-Aldrich). Protein lysates [40 µg for the potassium channel subfamily K, member 3 (KCNK3), and 10 µg for CD45 detection] were separated onto SDS-PAGE and transferred to a polyvinylidene difluoride membrane. After blocking, membranes were incubated in Tris-buffered saline and Tween 20 and 5% nonfat milk overnight at 4°C with primary antibodies: rabbit anti-KCNK3 (dilution 1:300; Abcam, Cambridge, UK), mouse anti-CD45 (dilution 1:1000; BD Biosciences, Le Pont de Claix, France), and mouse anti–β-actin (dilution 1:2000; Sigma-Aldrich, Lyon, France). Blots were incubated with horseradish peroxidase–conjugated goat anti-mouse (dilution 1:10,000; Cell Signaling, Danvers, MA) or with horseradish peroxidase–conjugated goat anti-rabbit (dilution 1:5000; Cell Signaling), accordingly. Blots were revealed using electrochemiluminescence reagents (Perkin Elmer, Villebon sur Yvette, France). ImageJ software version 1.48 (NIH, Bethesda, MD) was used to quantify the level of protein expression.

Determination of Pulmonary Serotonin Levels Using Liquid Chromatography/Tandem Mass Spectrometry

Preparation of Standards

Stock solutions of serotonin (Sigma-Aldrich) and serotonin-D4, used as internal standards (Cluzeau Info Labo, Sainte-Foy-La-Grande, France), were prepared at a concentration of 10 mg/mL in distilled water. They were then diluted as working solutions in 100 mmol/L ammonium formate (buffered with formic acid at pH = 3.5) at concentrations of 1 and 3 µg/mL, respectively. The internal standard was included in the sample before extraction.

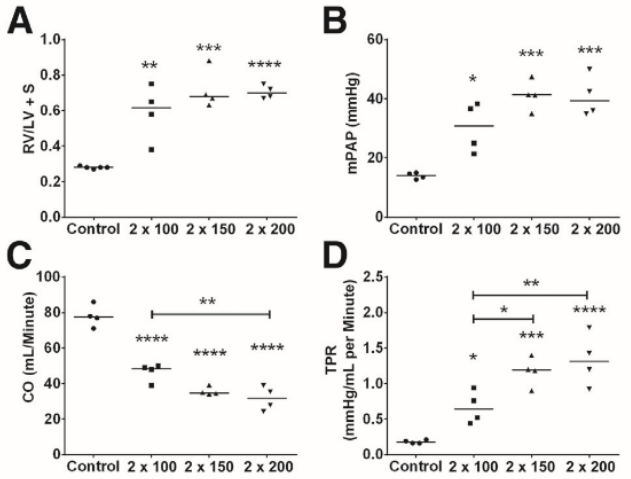

Figure 4 Cyclophosphamide (CP) induces pulmonary hypertension (PH) in a dose-dependent manner. Dose-response study with fractioned lower doses of CP in female rats: 100, 150, 200, and 250 mg/kg per week for 2 weeks (2 × 100, 2 × 150, and 2 × 200, respectively), with sacrifice 4 weeks after the second injection. No rat survived to 250 mg/kg per week for 2 weeks (2 × 250) until 4 weeks. Hemodynamic parameters and right heart hypertrophy were evaluated. **A:** Fulton index [right ventricle (RV)/left ventricle (LV) + septum (S) weight ratio]. **B:** Mean pulmonary artery pressure (mPAP; in mmHg). **C:** Cardiac output (CO; in mL/minute). **D:** Total pulmonary resistances (TPRs; in mmHg/mL per minute). $^{*}P < 0.05$, $^{**}P < 0.01$, $^{***}P < 0.001$, and $^{****}P < 0.0001$.

Sample Preparation for Liquid Chromatography/Tandem Mass Spectrometry

The extraction solution was composed of 10% 100 mmol/L ammonium formate (pH 3.5), 10% 3 μg/mL serotonin-D4 solution, and 80% acetonitrile, allowing metabolite extraction and protein precipitation. Pieces of frozen lungs from rats were weighed (approximately 50 mg) and homogenized into 1 mL of extraction solution using GentleMACS dissociator (Miltenyi Biotech, Paris, France). The homogenates were then centrifuged at 1500 × *g* for 5 minutes at 4°C to discard macroscopic residues. The supernatants were collected and submitted to two successive centrifugations at 15,000 × *g* for 10 minutes at 4°C to further eliminate small residues. Supernatants were collected after each centrifugation to achieve a clear solution and then stored at −20°C until use.

Liquid Chromatography/Tandem Mass Spectrometry Data

Each standard (serotonin and serotonin-D4 solutions) and extracts (10 μL) were injected in a high-performance liquid chromatographic instrument (Ultimate 3000 DGP3600; Dionex, Sunnyvale, CA) with an automatic injector WPS 3000 set at 4°C. Separation of metabolites was performed using a Nucleoshell Hydrophilic Interaction Liquid Chromatography (HILIC) column (100 × 2 mm, 2.7 μm particle size; Macherey-Nagel, Hoerd, France). The mobile phase, composed of acetonitrile/100 mmol/L ammonium formate (pH 3.5), 80/20 (v/v), was used at a flow rate of 400 μL/minute. The run time was 4.5 minutes for each sample. The retention time was 1 minute for both serotonin and serotonin-D4.

Detection of serotonin was achieved with a triple-quadruple mass spectrometer (Waters, Milford, MA) using an electrospray ionization source. The source and desolvation gas temperatures were set to 120°C and 350°C, respectively. Desolvation gas flow was set to 479 L/hour; and capillary and cone voltages, 2.5 kV and 35 V, respectively. Multiple reaction monitoring was used in positive mode to detect precursor ions of serotonin at m/z 177 and serotonin-D4 at m/z 181. Applying collision energies of 10 and 11 eV, product ions were obtained at m/z 160 and 164 for serotonin and serotonin-D4, respectively.

Semiquantitative Analysis

Peaks of serotonin and internal standard serotonin-D4 were integrated, and the variability of extraction rates was corrected, calculating the ratio between peak areas of serotonin and serotonin-D4. Then, these ratios were divided by the weight of lung pieces.

Plasma Endothelin Quantification by Enzyme-Linked Immunosorbent Assay

Endothelin-1 levels were measured in rabbit plasma samples using a QuantiGlo Endothelin-1 immunoassay, per the manufacturer's instructions (R&D Systems, Lille, France).

Statistical Analysis

Unless otherwise expressed, quantitative variables were presented as means ± SEM. Between groups, comparisons were made with paired or unpaired Student's *t*-test or Mann-Whitney test (comparison between two groups), analysis of variance, or Kruskal-Wallis test (comparison between more than two groups), followed by Tukey's or Dunn's test,

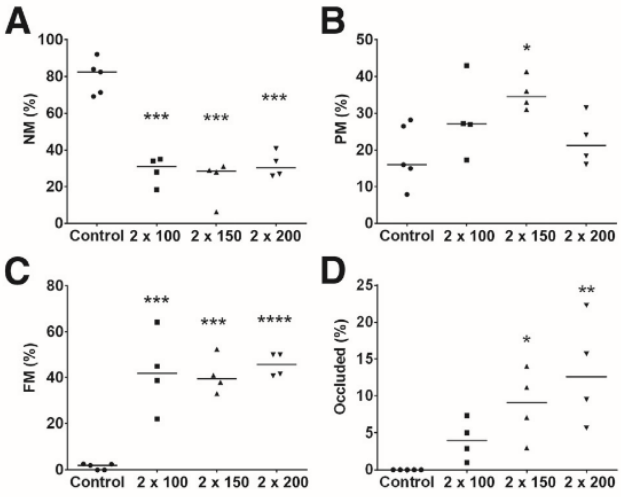

Figure 5 Dose-response study with fractioned lower doses of cyclophosphamide in female rats: 100, 150, 200, and 250 mg/kg per week for 2 weeks (2 × 100, 2 × 150, and 2 × 200, respectively), with sacrifice 4 weeks after the second injection. No rat survived to 250 mg/kg per week for 2 weeks (2 × 250) until 4 weeks. Muscularization of distal vessels (DVs; <50 μm) was evaluated. Percentage of nonmuscularized (NM) DVs (**A**), partially muscularized (PM) DVs (**B**), fully muscularized (FM) DVs (**C**), and occluded DVs (**D**). $^{*}P < 0.05$, $^{**}P < 0.01$, $^{***}P < 0.001$, and $^{****}P < 0.0001$.

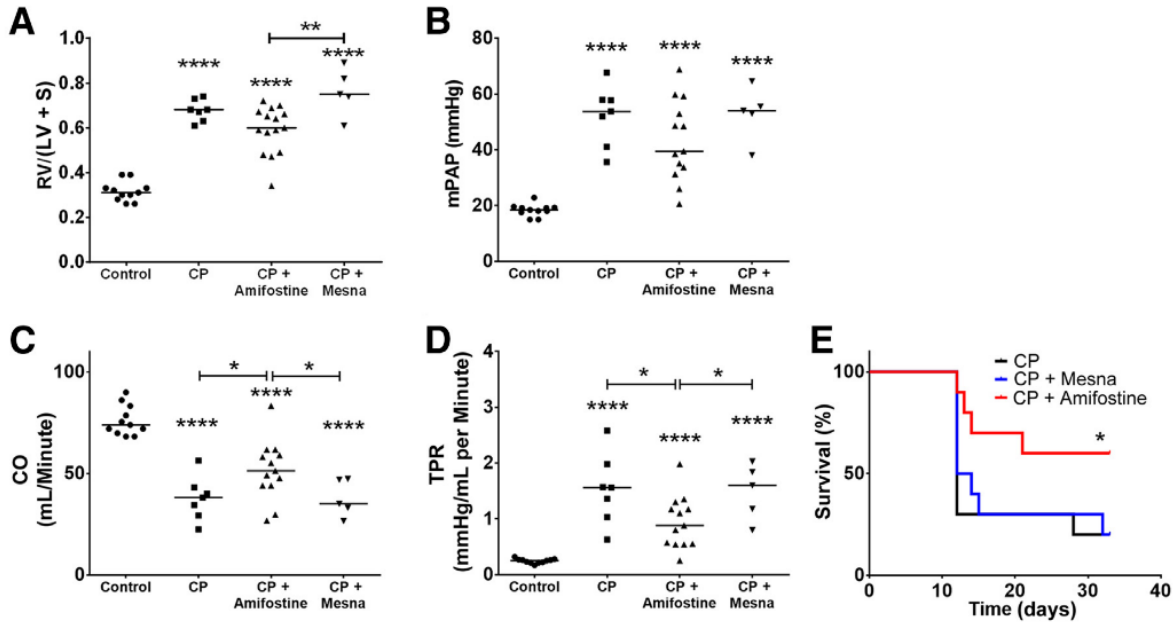

Figure 6 Cyclophosphamide (CP)—induced pulmonary hypertension is partially prevented by amifostine pretreatment, but not by mesna. Amifostine was given i.p. at 200 mg/kg 30 minutes before 200 mg/kg per week for 2 weeks of CP. Mesna dose was given as i.p. injections in a dosage equal to 20% of CP dose at time of administration, 4 hours after each CP dose, and 8 hours after each CP dose. Animals were sacrificed 4 weeks after the second CP injection. Hemodynamic parameters, right heart hypertrophy, and survival were evaluated. **A:** Fulton index [right ventricle (RV)/left ventricle (LV) + septum (S) weight ratio]. **B:** Mean pulmonary artery pressure (mPAP; in mmHg). **C:** Cardiac output (CO; in mL/minute). **D:** Total pulmonary resistances (TPRs; in mmHg/mL per minute). **E:** Survival curves for CP, CP + Mesna, and CP + Amifostine groups. $^{*}P < 0.05$, $^{**}P < 0.01$, and $^{****}P < 0.0001$.

respectively, according to the normality of the distribution. Survival was compared using the Mantel-Haenszel log-rank test. $P < 0.05$ was considered statistically significant.

Results

Characteristics of Suspected Chemotherapy-Related PVOD in the French PH Network and Systematic Review of the Literature

In the French PH network, we identified 10 cases of chemotherapy-induced PVOD in the setting of anal cancer ($n = 4$), breast cancer ($n = 2$), lung cancer ($n = 1$), Hodgkin lymphoma ($n = 2$), and acute myeloblastic leukemia ($n = 1$). Demographic, functional, and hemodynamic characteristics of these patients are detailed in Table 1. Histological confirmation of PVOD after treatment with chemotherapy was obtained in one patient (Figure 1). Regarding the systematic literature review, we identified 179 eligible articles. After the adjudication process (online methods), a final consensus decision on the classification of PVOD was reached on the basis of clinical, functional, hemodynamic, radiological, and histological findings. Twenty-seven patients from 179 articles were considered to represent chemotherapy-induced PVOD.[5–10,12–28] Histological data were available in 22 (81.5%) of 27 patients either by lung biopsy or autopsy, of which 20 (74.1%) of 27 cases were classified as confirmed PVOD on the basis of compatible histological descriptions. The diagnosis of highly probable PVOD, on the basis of RHC and characteristic radiological signs on chest high-resolution computed tomography, was assigned to 4 (14.8%) of 27 patients and probable PVOD was attributed to the remaining 3 (11.1%) of 27 patients. Table 2 shows the demographic characteristics, type of underlying cancer, and chemotherapeutic regimen of the 27 PVOD patients identified in the literature. Combining all identified cases from the French PH network and literature review ($n = 37$), the median age of patients with chemotherapy-induced PVOD was 37.8 years (range, 2 to 66 years). No sex predominance was observed (45.9% males versus 54.1% females).

Regarding the underlying type of cancer, we separated solid malignancies from hematological disorders. Identified solid malignancies observed in the setting of developed PVOD were breast cancer ($n = 2$), brain malignancies ($n = 3$), including neuroblastoma ($n = 1$), astrocytoma ($n = 1$), and glioma ($n = 1$), cervical carcinoma ($n = 2$), lung cancer ($n = 4$), represented by different histological types [adenocarcinoma of the lung ($n = 2$), squamous lung cell cancer ($n = 1$), and large-cell lung carcinoma ($n = 1$)], and anal cancer ($n = 5$). Hematological malignancies were acute lymphoblastic leukemia ($n = 5$), acute myeloid leukemia ($n = 4$), chronic myeloid leukemia ($n = 1$), multiple myeloma ($n = 1$), myeloproliferative and myelodysplastic syndrome ($n = 1$), and Hodgkin or non-Hodgkin lymphoma ($n = 8$).

Chemotherapeutic Agents and Associated Therapy (Radiotherapy and BMT)

From all identified cases in the French PH network and systematic review ($n = 37$), exposure to the following

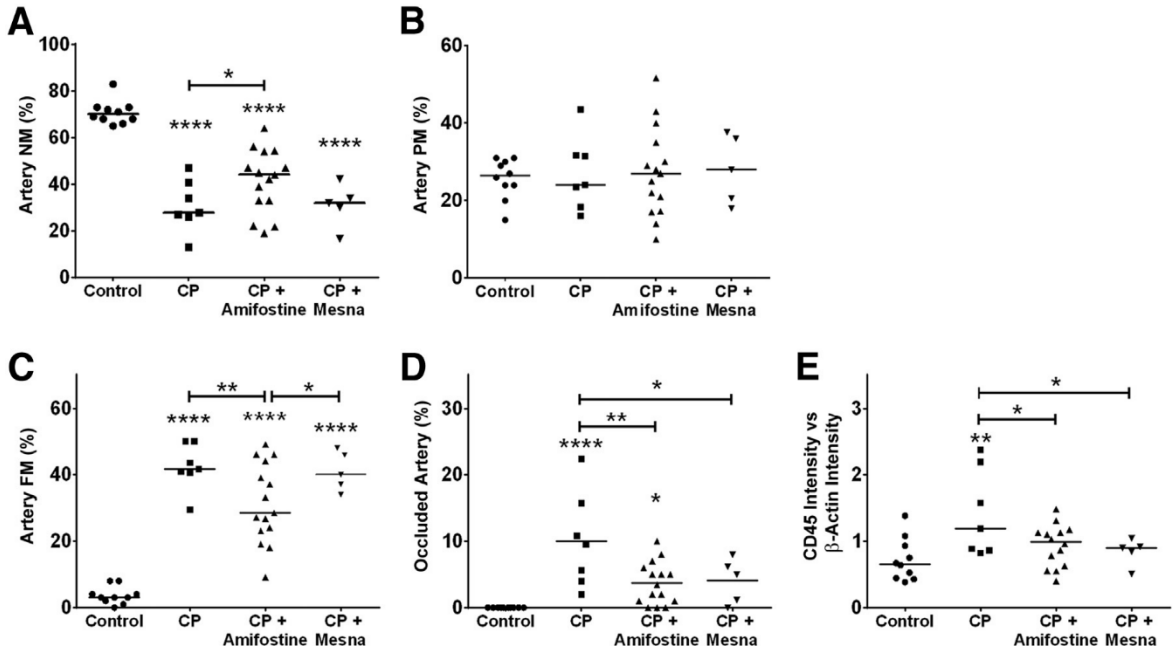

Figure 7 Cyclophosphamide (CP)—induced pulmonary vascular remodeling and inflammation are partially prevented by amifostine pretreatment, but not by mesna. Muscularization of distal vessels (DVs; <50 μm) was evaluated. Percentage of nonmuscularized (NM) DVs (**A**), partially muscularized (PM) DVs (**B**), fully muscularized (FM) DVs (**C**), and occluded DVs (**D**). **E:** Quantification of the Western blot analysis of CD45 expression (pan-leukocyte marker) in whole lung extract from control rat and in CP-treated rat: CD45 intensity versus β-actin intensity. $*P < 0.05$, $**P < 0.01$, and $****P < 0.0001$.

chemotherapeutic classes occurred before the development of PVOD (Table 3): alkylating agents or alkylating-like agents in 83.8% of cases, antimetabolites in 40.5% of cases, plant alkaloid and naturally occurring molecules in 45.9% of cases, and cytotoxic antibiotic and related molecules in 43.2% of cases. Alkylating or alkylating-like agents were mostly represented by CP (43.2%), mitomycin (24.3%), and cisplatin (21.6%). In addition, 54% of all patients received additional radiotherapy, including total body irradiation in seven patients (18.9%), thoracic radiotherapy in two patients (5.4%), and local radiotherapy in 11 patients (29.7%). Allogeneic stem cell transplantation has been proposed in eight patients (21.6%), and autologous stem cell rescue was reported in five patients (13.5%).

These results suggested that exposure to alkylating agents, in particular CP, was the most frequent risk factor observed in chemotherapy-induced PVOD. To confirm this observation, we conducted experiments using CP in three different animal models (mouse, rat, and rabbit).

CP Induces PH in Mouse

When mice were injected with a single dose of 350 mg/kg CP, they developed PH without an apparent sex difference. This was attested 4 weeks later by a significant increase in right ventricular systolic pressure and by compensatory RVH quantified by the Fulton index [RV/(LV + S)] (Figure 2, A–D). This macroscopic heart effect was specific to the RV because only the ratio of RV/body weight increased after CP exposure, but not the ratio of LV/body weight. Histologically, we observed septal thickening and accumulation of large foamy intra-alveolar macrophages (Figure 2, E and F).

Pulmonary Vascular Remodeling, Endothelial Dysfunction, and Effects of Cytoprotective Agents on CP-Induced PH in Rat

In rats, there was a sex difference in response to a single injection of 350 mg/kg CP. Females developed severe and homogeneous PH after 4 weeks of treatment characterized by marked RVH (Supplemental Figure S1), whereas males developed heterogeneous PH ranging from nonaffected to severely affected animals. Histologically, affected animals had distal muscularization of normally nonmuscularized microvessels (arterioles and venules; <50 μm) (Figure 3, B, C, E, and F). This was associated with medial hypertrophy of more proximal muscularized pulmonary arteries (Figure 3, A–D). After this initial study, we, therefore, chose females to analyze the kinetics of PH development after a single 350 mg/kg CP exposure over a 4-week period.

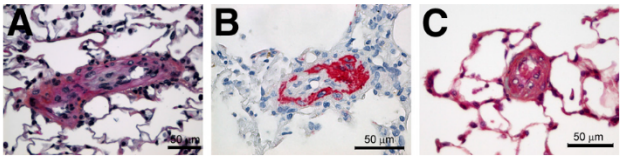

Figure 8 Thirteen weeks of repeated low-dose (100 mg/kg) cyclophosphamide (CP) exposure induces intimal thickening (**A** and **B**) with sometimes the presence of recanalized small pulmonary vessels (**C**). **A** and **C:** Hematein-eosin-safran stain. **B:** α-Smooth muscle actin immunohistochemical staining (red) with hematoxylin counterstaining (blue).

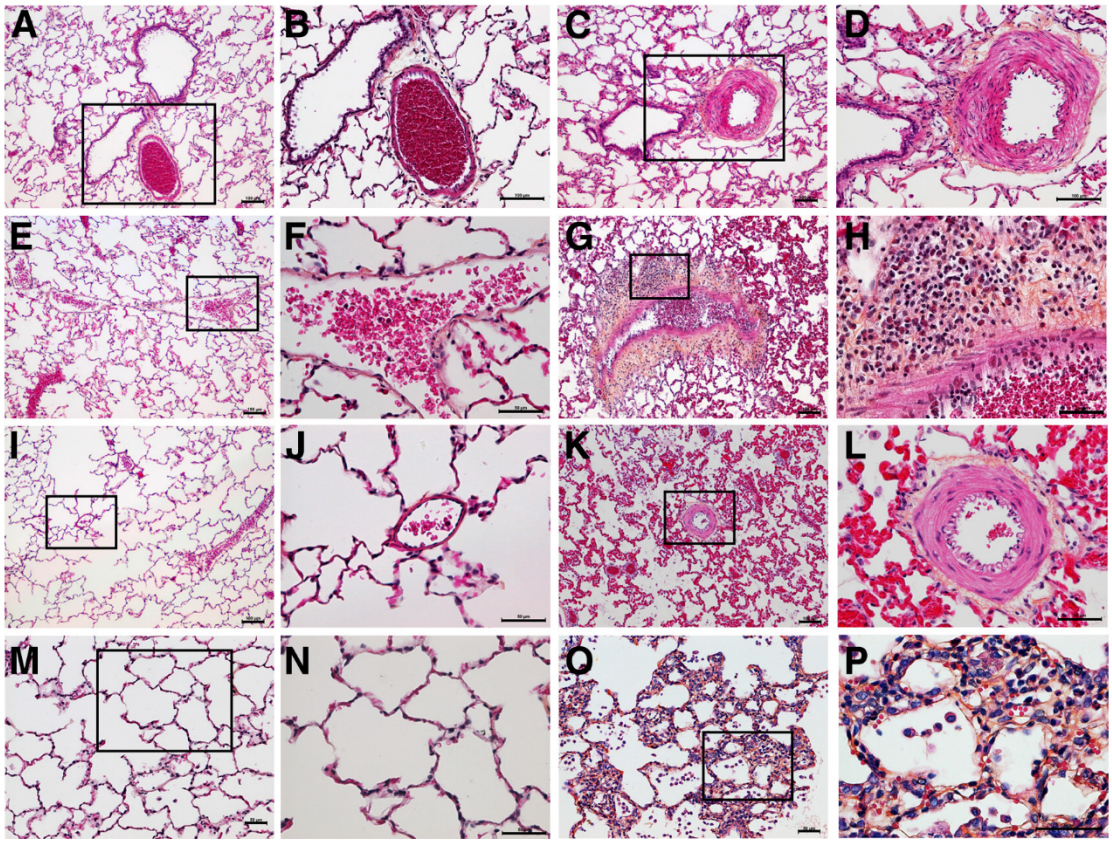

Figure 9 Cyclophosphamide (CP) induces pulmonary hypertension in rabbits with signs of vein-related vasculopathy. **A–P:** Representative images of the pulmonary precapillary and post-capillary and capillary vessels of nonexposed (**A**, **B**, **E**, **F**, **I**, **J**, **M**, and **N**) and CP-exposed (**C**, **D**, **G**, **H**, **K**, **L**, **O**, and **P**) rabbits. **C** and **D:** CP induces medial hypertrophy of muscular pulmonary arteries (PAs) compared to the thin control PAs (**A** and **B**). CP induces pulmonary vein (PV) wall thickening and PV adventitial and transmural inflammatory infiltration and fibrosis (**G** and **H**) compared to control PVs (**E** and **F**). CP induces muscularization of distal microvessels with foci of pulmonary congestion (**K** and **L**) compared to control microvessels and parenchyma (**I** and **J**). CP induces foci of septal hyperplasia and alveolar inflammation (**O** and **P**) compared to control alveoli and alveolar walls (**M** and **N**). Hematein-eosin-safran stain was used. **Boxed areas** are shown at higher magnification in the panels to their right. Scale bars: 100 μm (**A–E**, **G**, **I**, and **K**); 50 μm (**F**, **H**, **J**, and **L–P**).

We found that mean PA pressure and Fulton index were significantly increased 3 weeks after CP exposure and worsened further at 4 weeks (Supplemental Figure S2, A and B). The appearance of symptomatic PH at 3 weeks was preceded by an early and dramatic decrease in low-resistance NM distal microvessels at 1 week and, at the same time, an opposite large increase in partially muscularized distal microvessels. Subsequently, vascular remodeling continued to progress as the percentage of fully muscularized distal microvessels became significantly increased at 2 weeks and continued to increase at 3 and 4 weeks (Supplemental Figure S2, C–F). Early pulmonary vascular remodeling occurring at 1 and 2 weeks after CP exposure coincided with depletion of T- and B-lymphocyte populations in the peripheral blood (Supplemental Figure S3).

To reduce whole body toxicity of a single high dose of 350 mg/kg CP, we performed a dose-response study using fractionated doses in female rats at 100, 150, 200, and 250 mg/kg per week for two doses, with sacrifice at 4 weeks after the second injection. No rat survived the highest dose to 4 weeks. All other doses induced PH with significant increase in Fulton index and mean PA pressure. A dose-response relationship to CP was observed, as evidenced by higher CO, lower total pulmonary vascular resistances (Figure 4), and lower percentage of occluded distal microvessels (>50 μm) (Figure 5) in the lower-dose groups. Serum vascular endothelial growth factor levels were increased across all dose ranges, endothelial dysfunction markers soluble E-selectin and vWF were elevated for the two highest doses, and finally, heart failure biomarker, B-type natriuretic peptide, was increased only for the 200 mg/kg per week for 2 weeks (Supplemental Figure S4, A–D). No significant increases in other serum markers of endothelial dysfunction and inflammation (sICAM, monocyte chemoattractant protein-1, troponins T and I, tissue inhibitor of matrix metalloproteinases type I, plasminogen activator inhibitor 1, myeloperoxidase, IL-6, and tumor necrosis factor α) were detected. Last, we measured the level of serotonin (5-HT) in the lungs of control and CP-exposed rats by LC-MS/MS, given the recognized role of 5-HT in human PH pathogenesis.[29] We found that only the two highest doses of CP led to significant pathological pulmonary 5-HT accumulation (Supplemental Figure S4E). Hence, in the next step of the study, we used CP at 200 mg/kg per week for 2

weeks as a model of severe CP-induced PH with right ventricular failure. It has recently been shown that heritable pulmonary arterial hypertension can be related to missense mutations in *KCNK3* (the gene encoding KCNK3), resulting in loss of function, and the reduction in the potassium channel current.[30] Accordingly, CP-induced pulmonary vascular dysfunction was associated with decreased expression of KCNK3 protein in the lungs (Supplemental Figure S5).

Mesna and amifostine are cytoprotective agents given in combination with chemotherapy to reduce normal tissue toxicity. Therefore, we assessed the potential prevention of CP-induced PH by these two cytoprotective agents[31,32] using standard administration protocols. In the prevention study, amifostine, but not mesna, ameliorated CP-induced PH, with a notable improvement in survival and pulmonary hemodynamics (increase in CO with decrease in total peripheral vascular resistance) in CP + amifostin–treated rats (Figure 6). The decrease of total pulmonary resistance in CP + amifostin–treated rats was linked to a decrease in resistive fully muscularized distal microvessels, and an increase in low-resistance NM-distal microvessels (Figure 7, A–C). The percentage of occluded distal microvessels was significantly lowered in both amifostine- and mesna-treated groups (Figure 7D). Inflammation, quantified by the total protein level of the pan-leukocyte marker CD45, was decreased in both cytoprotective strategies (Figure 7E). Both mesna and amifostine significantly decreased serum B-type natriuretic peptide levels, but had minor effects on vWF and soluble E-selectin levels (Supplemental Figure S6, A–C). However, only amifostine decreased the pathological pulmonary accumulation of 5-HT in CP-exposed animals (Supplemental Figure S6D). The lung protein level of KCNK3 in CP-exposed rats was not normalized by either amifostine or mesna (Supplemental Figure S7).

Finally, we assessed vascular remodeling after long-term exposure to CP. It has been shown in rat models of severe PH[33] that pathognomonic angioproliferative lesions of human PAH (plexiform lesions) can only be obtained after 13 to 15 weeks of disease induction. Therefore, a lower dose of CP (100 mg/kg) was used to allow repeated injections of CP without premature death due to early heart failure. However, after 13 weeks of repeated low-dose CP exposure, we only observed intimal thickening and sporadic presence of recanalized small pulmonary vessels, but there was an absence of plexiform lesions (Figure 8).

Pathological Assessment of CP-Induced PH in Rabbit

On the basis of results obtained in rat, we challenged female rabbits. The maximal tolerated CP dose was 100 mg/kg per injection. Three injections of CP resulted in moderate PH, confirmed by right heart hypertrophy measured by Fulton index (Supplemental Figure S8). Histologically, we found medial hypertrophy of muscular PA, neomuscularization of distal microvessels, and congestion and hyperplasia of septa. More important, there were significant thickening and adventitial fibrosis of pulmonary veins in association with a pronounced vasculitis (Figure 9). These pathological changes are consistent with venular remodeling resembling veno-occlusive disease. Pulmonary vascular eosinophilic inflammation was prominent in CP-exposed rabbits, leading to severe vascular remodeling and intimal thickening (Figure 10). CP-induced PH in rabbit was associated with a significant increase in plasma endothelin-1 levels, a potent vasoconstrictor involved in human PAH (Supplemental Figure S9).

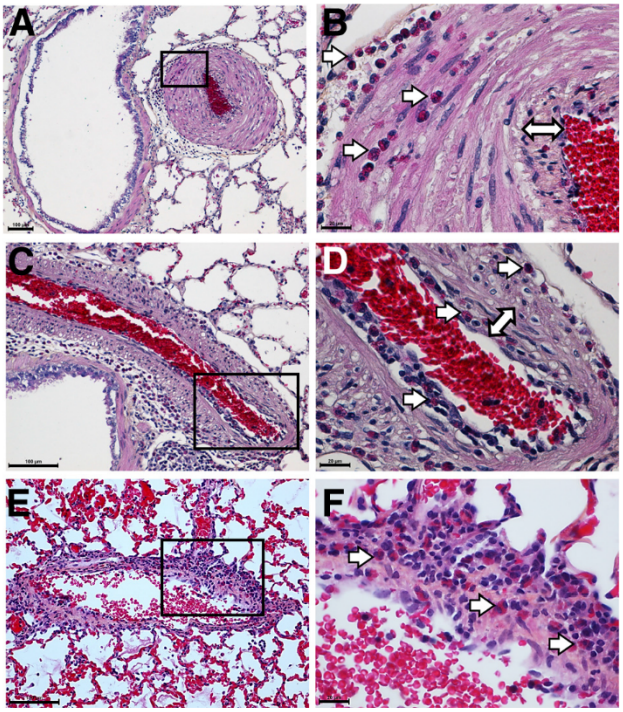

Figure 10 Pulmonary vascular eosinophilic inflammation was prominent in cyclophosphamide (CP)–exposed rabbits and was associated with severe vascular remodeling and intimal thickening. **A** and **B:** Transmural infiltration of eosinophils (**arrows**, **B**) in a pulmonary arterial lesion characterized by smooth muscle hyperplasia and intimal thickening (**double-headed arrow**, **B**). **C** and **D:** Accumulation of eosinophils in the subendothelial space of this pulmonary artery inflammatory neointimal lesion. Note eosinophils (**arrows**, **D**) and neointima (**double-headed arrow**, **D**). Note also the adventitial accumulation of eosinophils in both lesions. **E** and **F:** Small vein displaying fibrous remodeling (orange = collagen) and significant eosinophilic infiltrate (**arrows**, **F**). Hematein-eosin-safran stain was used. **Boxed areas** are shown at higher magnification in the panels to their right. Scale bars: 100 μm (**A**, **C**, and **E**); 20 μm (**B**, **D**, and **F**).

Discussion

Our systematic review and experience of the French PH network suggest that alkylating and alkylating-like agents represent a risk factor for the development of PVOD. In experimental models, CP exposure induced PH in three different animal models: mouse, rat, and rabbit. In rats, the severity of PH and vascular remodeling was sex dependent (females were more susceptible than males), time dependent, and dose dependent. We also demonstrate in rats that amifostine pretreatment improved survival and ameliorated PH severity after CP exposure. Mesna did not appear to share the

same cytoprotective effects on the pulmonary vasculature. Rabbits exposed to CP displayed features of congestive lungs and venular involvement, mimicking human PVOD. In mice, it has been shown previously that a single injection of CP can produce pulmonary toxicity characterized by accumulation of intra-alveolar macrophages and diffuse progressive interstitial fibrosis.[34] We demonstrate, for the first time, that CP can also induce pulmonary vascular remodeling and PH in mice.

The similarity of endothelial cell response to different bifunctional alkylating agents suggests that DNA cross-linking may inhibit cell proliferation and thereby limit the repair capacity of endothelial monolayers. This might contribute to the progressive pulmonary vascular injury that occurs after administration of certain DNA cross-linking agents *in vivo*.[35] The pattern of pulmonary endothelial cell injury induced by chemotherapy agents is reminiscent of that seen after treatment with another well-known bifunctional alkylating agent, monocrotaline pyrrole (the active metabolite of monocrotaline), which is commonly used to trigger experimental PH in rats.[35] CP is a common component of multidrug regimens, with a high potential for pulmonary toxicity, and has been reported to cause acute and chronic pulmonary injury in both humans and animals. The activities of the enzymes involved in the metabolism of CP show significant tissue selectivity, and the lack of detoxifying enzymes, such as aldehyde oxidase and aldehyde dehydrogenase, in the lungs accounts for selective CP toxicity in lung tissue.[36] Furthermore, it has been demonstrated that endothelial cells are more susceptible to the effects of CP than other cell types.[37,38] Previous *in vitro* studies with CP, busulfan, azathioprine, monocrotaline, and dacarbazine suggest that these drugs can cause hepatic veno-occlusive disease by targeting sinusoidal endothelial cells via glutathione (GSH) depletion.[39,40] Rats exposed to CP show reduced pulmonary GSH content, glucose-6-phosphate dehydrogenase, GSH reductase, GSH peroxidase, and superoxide dismutase activities. Therefore, one mechanism of pulmonary toxicity of CP could be mediated by oxidative damage.

The present article represents the largest systematic review of the literature regarding the possible association between PVOD and chemotherapeutic agents. Most of the patients were treated by different chemotherapeutic agents and, therefore, a clear relationship between specific drug use and PVOD is difficult to establish. Nevertheless, on the basis of observations from the literature review, alkylating agents are often identified to be associated with the development of PVOD. The identification of alkylating agents could also be linked to the fact that these drugs are frequently used in the treatment of solid or hematological malignancies. However, the frequent identification of alkylating agents, mainly represented by CP and mitomycin, suggests a likely relationship between PVOD and exposure to these agents. The analysis of case reports in the literature was based on clinical, functional, histopathological, and hemodynamic parameters. The diagnosis of PAH and PVOD is sometimes difficult to distinguish because of similar clinical presentation and overlapping histological changes. However, all reported cases were reviewed by experts of different specialties, and histological confirmation was present in >50% of cases.

In our experimental models of CP exposure, the development of PH was associated with pulmonary venous remodeling. Although lung injury leading to interstitial fibrosis is a well-documented potential complication of various chemotherapeutic agents, the association between vascular injury and CP represents a novel finding. The pathophysiological features of PVOD in the setting of chemotherapy and the mechanisms leading to pulmonary venous remodeling and capillary proliferation are largely unknown.[41] Recently, it has been demonstrated that a heritable form of PVOD is due to biallelic mutation of the *EIF2AK4* gene.[42] *EIF2AK4* gene codes for GCN2, a serine-threonine kinase that can induce changes in gene expression in response to amino acid deprivation.[42] The role and expression of GCN2 in the pulmonary vasculature are largely unknown; however, a decrease of GCN2 activity may lead to an increase in vulnerability to oxidative stress and an increase in inflammation.[43] *EIF2AK4* (−/−) knockout mice have been shown to display increased susceptibility to both acute or chronic liver damage induced by carbon tetrachloride, which is accompanied by increased necrosis and greater inflammatory infiltrates compared to wild-type mice.[44] Interestingly, we also noted a pronounced vasculitis of small pulmonary veins in CP-exposed animals. Because only a minority of patients treated with alkylating agents will develop PVOD, further studies on genetic susceptibility and the role of GCN2 in human chemotherapy–induced PVOD are required.

It is paradoxical that CP has been used in clinical practice, with therapeutic success for PAH in the setting of inflammatory conditions, such as systemic lupus erythematosis and mixed connective tissue disease.[45,46] We can speculate that CP might reverse PAH when associated with inflammatory conditions, but it may induce PVOD in subjects with underlying susceptibility. As an analogy, such paradoxical effects have also been observed with dasatinib, a dual Src/Abl kinase inhibitor, which is able to reverse experimental PH but induces PAH in humans.[47]

In conclusion, we demonstrate a plausible cause-effect relationship between PVOD and chemotherapeutic agents. From our exhaustive review of the literature and French PH network, alkylating or alkylating-like agents are particularly implicated in chemotherapy-induced PH. In this context, we evaluated different experimental models of PH and demonstrated that CP, an alkylating agent, can induce PH with pulmonary venous involvement. Clinicians should be aware of this uncommon, but severe, pulmonary vascular complication of alkylating agents.

Acknowledgments

We thank Nicolas Favrolt, Vincent Cottin, Pascal Magro, Laurent Têtu for help analyzing the data from the French PH

Registry; Bernadette Lescure and Nadège Brunel (INSERM IFR 65, Plateforme de Microdosages, Paris, France) for assistance in carrying over Milliplex analyses; and Audrey Solgadi and Stéphanie Nicolay (Service d'Analyse des Médicaments et Métabolites, Mass Spectrometry facility of Institut Paris-Sud d'Innovation Thérapeutique-Paris Sud University) for help in setting up the liquid chromatography–mass spectrometry method.

Supplemental Data

Supplemental material for this article can be found at *http://dx.doi.org/10.1016/j.ajpath.2014.10.021*.

References

1. Simonneau G, Gatzoulis MA, Adatia I, Celermajer D, Denton C, Ghofrani A, Gomez Sanchez MA, Krishna Kumar R, Landzberg M, Machado RF, Olschewski H, Robbins IM, Souza R: Updated clinical classification of pulmonary hypertension. J Am Coll Cardiol 2013, 62: D34–D41
2. Nicod P, Moser KM: Primary pulmonary hypertension: the risk and benefit of lung biopsy. Circulation 1989, 80:1486–1488
3. Montani D, Achouh L, Dorfmüller P, Le Pavec J, Sztrymf B, Tchérakian C, Rabiller A, Haque R, Sitbon O, Jaïs X, Dartevelle P, Maître S, Capron F, Musset D, Simonneau G, Humbert M: Pulmonary veno-occlusive disease: clinical, functional, radiologic, and hemodynamic characteristics and outcome of 24 cases confirmed by histology. Medicine (Baltimore) 2008, 87:220–233
4. Perros F, Cohen-Kaminsky S, Gambaryan N, Girerd B, Raymond N, Klingelschmitt I, Huertas A, Mercier O, Fadel E, Simonneau G, Humbert M, Dorfmüller P, Montani D: Cytotoxic cells and granulysin in pulmonary arterial hypertension and pulmonary veno-occlusive disease. Am J Respir Crit Care Med 2013, 187:189–196
5. Joselson R, Warnock M: Pulmonary veno-occlusive disease after chemotherapy. Hum Pathol 1983, 14:88–91
6. Knight BK, Rose AG: Pulmonary veno-occlusive disease after chemotherapy. Thorax 1985, 40:874–875
7. Swift GL, Gibbs A, Campbell IA, Wagenvoort CA, Tuthill D: Pulmonary veno-occlusive disease and Hodgkin's lymphoma. Eur Respir J 1993, 6:596–598
8. Salzman D, Adkins DR, Craig F, Freytes C, LeMaistre CF: Malignancy-associated pulmonary veno-occlusive disease: report of a case following autologous bone marrow transplantation and review. Bone Marrow Transplant 1996, 18:755–760
9. Kuga T, Kohda K, Hirayama Y, Matsumoto S, Nakazawa O, Ando M, Ezoe A, Nobuoka A, Mochizuki C: Pulmonary veno-occlusive disease accompanied by microangiopathic hemolytic anemia 1 year after a second bone marrow transplantation for acute lymphoblastic leukemia. Int J Hematol 1996, 64:143–150
10. Troussard X, Bernaudin JF, Cordonnier C, Fleury J, Payen D, Briere J, Vernant JP: Pulmonary veno-occlusive disease after bone marrow transplantation. Thorax 1984, 39:956–957
11. Kay JM: Comparative morphologic features of the pulmonary vasculature in mammals. Am Rev Respir Dis 1983, 128:S53–S57
12. Kramer MR, Estenne M, Berkman N, Antoine M, de Francquen P, Lipski A, Jacobovitz D, Lafair J: Radiation-induced pulmonary veno-occlusive disease. Chest 1993, 104:1282–1284
13. Williams LM, Fussell S, Veith RW, Nelson S, Mason CM: Pulmonary veno-occlusive disease in an adult following bone marrow transplantation: case report and review of the literature. Chest 1996, 109: 1388–1391
14. Capewell SJ, Wright AJ, Ellis DA: Pulmonary veno-occlusive disease in association with Hodgkin's disease. Thorax 1984, 39:554–555
15. Trobaugh-Lotrario AD, Greffe B, Deterding R, Deutsch G, Quinones R: Pulmonary veno-occlusive disease after autologous bone marrow transplant in a child with stage IV neuroblastoma: case report and literature review. J Pediatr Hematol Oncol 2003, 25: 405–409
16. Gagnadoux F, Capron F, Lebeau B: Pulmonary veno-occlusive disease after neoadjuvant mitomycin chemotherapy and surgery for lung carcinoma. Lung Cancer 2002, 36:213–215
17. Vansteenkiste JF, Bomans P, Verbeken EK, Nackaerts KL, Demedts MG: Fatal pulmonary veno-occlusive disease possibly related to gemcitabine. Lung Cancer 2001, 31:83–85
18. Malhotra P, Varma S, Varma N, Sharma RR, Jain S, Kumari S, Manoj R, Marwaha N: Pulmonary veno-occlusive disease as a cause for reversible pulmonary hypertension in a patient with multiple myeloma undergoing peripheral blood stem cell transplantation. Am J Hematol 2005, 80:164–165
19. Willems E, Canivet J-L, Ghaye B, de Leval L, Radermecker M, Preiser J-C, Beguin Y: Pulmonary veno-occlusive disease in myeloproliferative disorder. Eur Respir J 2009, 33:213–216
20. Lombard CM, Churg A, Winokur S: Pulmonary veno-occlusive disease following therapy for malignant neoplasms. Chest 1987, 92:871–876
21. Hosokawa K, Yamazaki H, Nishitsuji M, Kobayashi S, Takami A, Fujimura M, Nakao S: Pulmonary veno-occlusive disease following reduced-intensity allogeneic bone marrow transplantation for acute myeloid leukemia. Intern Med 2012, 51:195–198
22. Hackman RC, Madtes DK, Petersen FB, Clark JG: Pulmonary venoocclusive disease following bone marrow transplantation. Transplantation 1989, 47:989–992
23. Seguchi M, Hirabayashi N, Fujii Y, Azuno Y, Fujita N, Takeda K, Sato Y, Nishimura M, Yamada K, Oka Y: Pulmonary hypertension associated with pulmonary occlusive vasculopathy after allogeneic bone marrow transplantation. Transplantation 2000, 69: 177–179
24. Gutman JA, Allen CT, Madtes DK, Schramm J, Delaney C: Pulmonary veno-occlusive disease following reduced-intensity cord blood transplantation. Bone Marrow Transplant 2008, 42:559–561
25. Nakaoka H, Sakata Y, Yamamoto M, Maeda T, Arita Y, Shioyama W, Nakaoka Y, Kanakura Y, Yamashita S, Komuro I, Yamauchi-Takihara K: Pulmonary hypertension associated with bone marrow transplantation. J Cardiol Cases 2010, 2:e23–e27
26. Miyata D, Fukushima T, Matsunaga M, Saito N, Kato Y, Takahashi-Igari M, Horigome H, Sumazaki R, Yamaki S, Matsui A: Fatal pulmonary veno-occlusive disease after chemotherapy for Burkitt's lymphoma. Pediatr Int 2011, 53:403–405
27. Mukai M, Kondo M, Bohgaki T, Notoya A, Kohno M: Pulmonary veno-occlusive disease following allogeneic peripheral blood stem cell transplantation for chronic myeloid leukaemia. Br J Haematol 2003, 123:1
28. Pathak V, Ford HJ, Rojas-Balcazar J, Kuhn J: Pulmonary veno-occlusive disease (PVOD) after chemotherapy in a patient with anal cancer. Am J Respir Crit Care Med 2012, 185:A6180
29. Humbert M, Montani D, Perros F, Dorfmüller P, Adnot S, Eddahibi S: Endothelial cell dysfunction and cross talk between endothelium and smooth muscle cells in pulmonary arterial hypertension. Vascul Pharmacol 2008, 49:113–118
30. Ma L, Roman-Campos D, Austin ED, Eyries M, Sampson KS, Soubrier F, Germain M, Trégouët D-A, Borczuk A, Rosenzweig EB, Girerd B, Montani D, Humbert M, Loyd JE, Kass RS, Chung WK: A novel channelopathy in pulmonary arterial hypertension. N Engl J Med 2013, 369:351–361
31. Bryant BM, Jarman M, Ford HT, Smith IE: Prevention of isophosphamide-induced urothelial toxicity with 2-mercaptoethane sulphonate sodium (mesnum) in patients with advanced carcinoma. Lancet 1980, 2:657–659

32. Spencer CM, Goa KL: Amifostine: a review of its pharmacodynamic and pharmacokinetic properties, and therapeutic potential as a radioprotector and cytotoxic chemoprotector. Drugs 1995, 50: 1001–1031
33. Abe K, Toba M, Alzoubi A, Ito M, Fagan KA, Cool CD, Voelkel NF, McMurtry IF, Oka M: Formation of plexiform lesions in experimental severe pulmonary arterial hypertension. Circulation 2010, 121:2747–2754
34. Morse CC, Sigler C, Lock S, Hakkinen PJ, Haschek WM, Witschi HP: Pulmonary toxicity of cyclophosphamide: a 1-year study. Exp Mol Pathol 1985, 42:251–260
35. Hoorn CM, Wagner JG, Petry TW, Roth RA: Toxicity of mitomycin C toward cultured pulmonary artery endothelium. Toxicol Appl Pharmacol 1995, 130:87–94
36. Cooper JA Jr, Merrill WW, Reynolds HY: Cyclophosphamide modulation of bronchoalveolar cellular populations and macrophage oxidative metabolism: possible mechanisms of pulmonary pharmacotoxicity. Am Rev Respir Dis 1986, 134:108–114
37. Hamano Y, Sugimoto H, Soubasakos MA, Kieran M, Olsen BR, Lawler J, Sudhakar A, Kalluri R: Thrombospondin-1 associated with tumor microenvironment contributes to low-dose cyclophosphamide-mediated endothelial cell apoptosis and tumor growth suppression. Cancer Res 2004, 64:1570–1574
38. Ohtani T, Nakamura T, Toda K-I, Furukawa F: Cyclophosphamide enhances TNF-alpha-induced apoptotic cell death in murine vascular endothelial cell. FEBS Lett 2006, 580:1597–1600
39. DeLeve LD: Cellular target of cyclophosphamide toxicity in the murine liver: role of glutathione and site of metabolic activation. Hepatology 1996, 24:830–837
40. Srivastava A, Poonkuzhali B, Shaji RV, George B, Mathews V, Chandy M, Krishnamoorthy R: Glutathione S-transferase M1 polymorphism: a risk factor for hepatic venoocclusive disease in bone marrow transplantation. Blood 2004, 104:1574–1577
41. Montani D, Price LC, Dorfmuller P, Achouh L, Jaïs X, Yaïci A, Sitbon O, Musset D, Simonneau G, Humbert M: Pulmonary veno-occlusive disease. Eur Respir J 2009, 33:189–200
42. Eyries M, Montani D, Girerd B, Perret C, Leroy A, Lonjou C, Chelghoum N, Coulet F, Bonnet D, Dorfmüller P, Fadel E, Sitbon O, Simonneau G, Tregouët D-A, Humbert M, Soubrier F: EIF2AK4 mutations cause pulmonary veno-occlusive disease, a recessive form of pulmonary hypertension. Nat Genet 2014, 46:65–69
43. Wilson GJ, Bunpo P, Cundiff JK, Wek RC, Anthony TG: The eukaryotic initiation factor 2 kinase GCN2 protects against hepatotoxicity during asparaginase treatment. Am J Physiol Endocrinol Metab 2013, 305:E1124–E1133
44. Arriazu E, Ruiz de Galarreta M, López-Zabalza MJ, Leung TM, Nieto N, Iraburu MJ: GCN2 kinase is a key regulator of fibrogenesis and acute and chronic liver injury induced by carbon tetrachloride in mice. Lab Invest 2013, 93:303–310
45. Jais X, Launay D, Yaici A, Le Pavec J, Tchérakian C, Sitbon O, Simonneau G, Humbert M: Immunosuppressive therapy in lupus- and mixed connective tissue disease-associated pulmonary arterial hypertension: a retrospective analysis of twenty-three cases. Arthritis Rheum 2008, 58:521–531
46. Sanchez O, Sitbon O, Jaïs X, Simonneau G, Humbert M: Immunosuppressive therapy in connective tissue diseases-associated pulmonary arterial hypertension. Chest 2006, 130:182–189
47. Montani D, Bergot E, Günther S, Savale L, Bergeron A, Bourdin A, Bouvaist H, Canuet M, Pison C, Macro M, Poubeau P, Girerd B, Natali D, Guignabert C, Perros F, O'Callaghan DS, Jaïs X, Tubert-Bitter P, Zalcman G, Sitbon O, Simonneau G, Humbert M: Pulmonary arterial hypertension in patients treated by dasatinib. Circulation 2012, 125:2128–2137

ONLINE DATA SUPPLEMENT

Chemotherapy-induced pulmonary hypertension: role of alkylating agents

Benoît Ranchoux[*,‡,$], Sven Günther[*,†,‡,$], Rozenn Quarck[¶], Marie-Camille Chaumais[*,‡,§], Peter Dorfmüller[*,‡,//], Fabrice Antigny[*,‡], Sébastien J Dumas[*,‡], Nicolas Raymond[*,‡,//], Edmund Lau[*,†,‡], Laurent Savale[*,†,‡], Xavier Jaïs[*,†,‡], Olivier Sitbon[*,†,‡], Gérald Simonneau[*,†,‡], Kurt Stenmark[**] , Sylvia Cohen-Kaminsky[*,‡], Marc Humbert[*,†,‡], David Montani[*,†,‡ #] and Frédéric Perros[*,‡ #]

LEGENDS OF SUPPLEMENTAL FIGURES

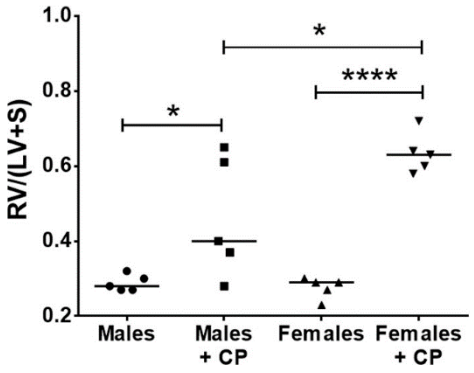

Supplemental figure S1: Female rats are more prone than males to CP-induced PH assessed by the compensatory RVH and characterized by the Fulton Index (FI = right ventricle (RV)/ left ventricle (LV) + septum (S) weight ratio). In response to a single injection of 350mg/kg CP, females developed a severe and homogenous RVH after 4 weeks characterized by a very high FI, whereas males developed heterogeneous RVH from low, slightly, to highly increased FI.
* $P<0.05$, **** $P<0.0001$

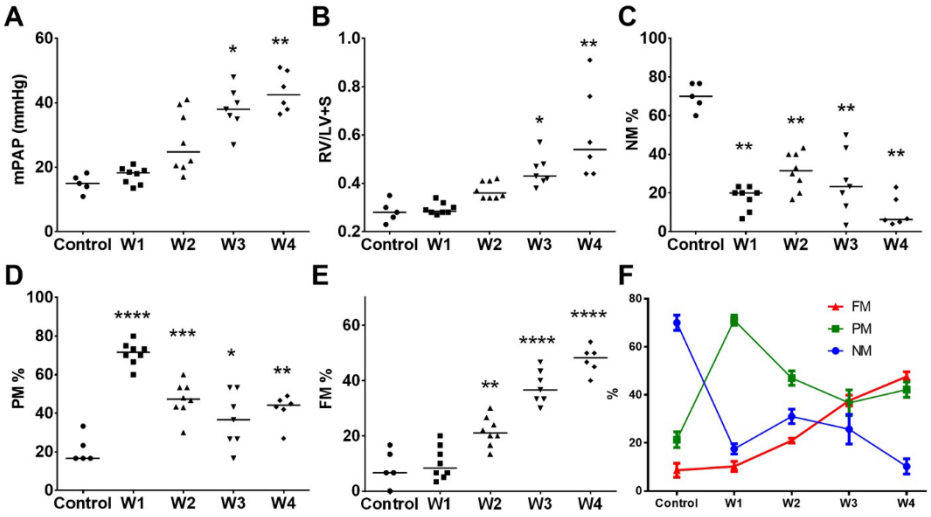

Supplemental figure S2: CP induces delayed PH. Female harboring more homogenous response to CP than males, they were chosen to study the CP-induced pulmonary vasculopathy after a single 350mg/kg CP exposure over a 4 week period. **(A)** Mean PAP and **(B)** compensatory RVH characterized by the Fulton Index (FI = right ventricle (RV)/ left ventricle (LV) + septum (S) weight ratio) were significantly increased 3 weeks after CP exposure and worsened at 4 weeks. The appearance of symptomatic PH at 3 weeks was preceded by a quick and dramatic decrease in the low-resistance non muscularized (NM) distal vessels at 1 week **(C)**, and in the same time, by its corollary, a massive increase of the partially muscularized (PM) distal vessels **(D)**. Then, vascular remodeling progressed as the percentage of fully muscularized distal vessels became significantly increased at 2 weeks and continued to increase at 3 and 4 weeks **(E)**. **(F)** Variations of NM, PM and FM pulmonary distal vessels overtime.

* $P<0.05$, ** $P<0.01$, *** $P<0.001$**** $P<0.0001$

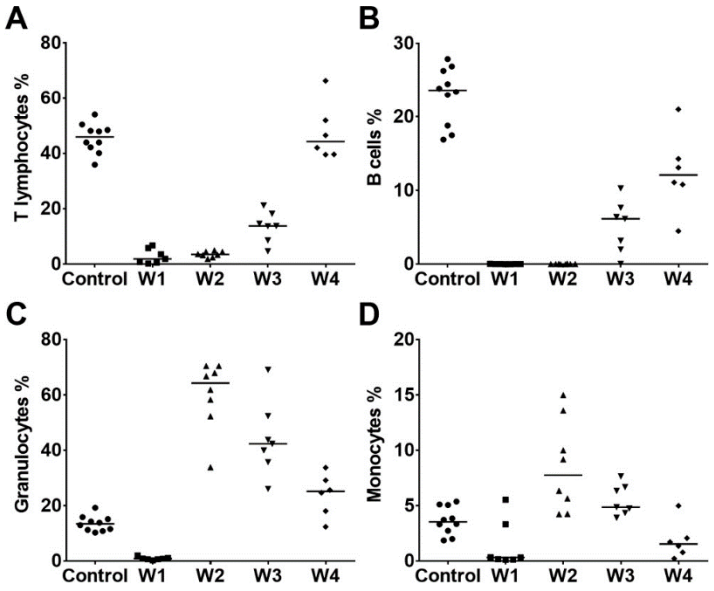

Supplemental figure S3: Single dose 350mg/ CP deeply depleted circulating B and T lymphocytes for 2 weeks with a start of recovery at 3 weeks post injection. **(A)-(D):** percent of leukocytes in nucleated circulating cells in control and CP exposed animals at 1, 2, 3 and 4 weeks post-exposure. **(A)**% of T lymphocytes. **(B)** % of B lymphocytes. **(C)** % of granulocytes. **(D)** % of monocytes.

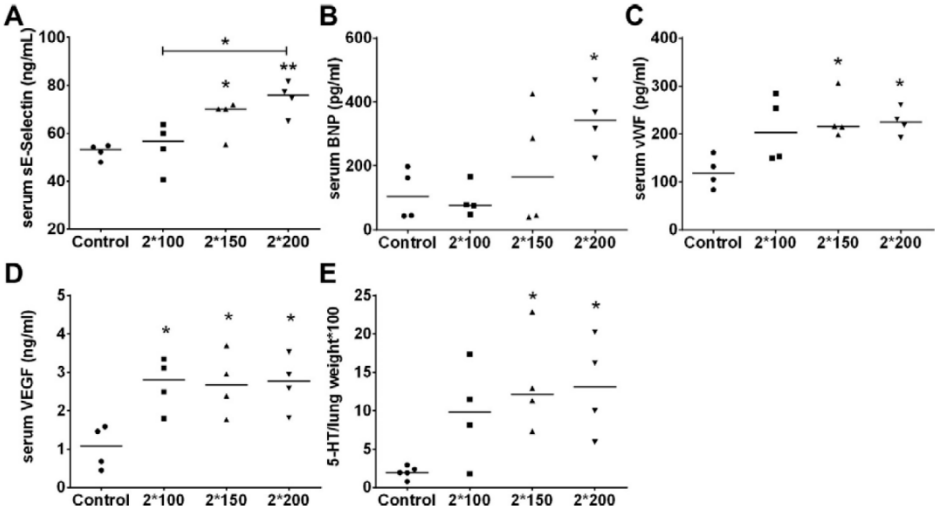

Supplemental figure S4: Analysis of molecular mediators/biomarkers of cardiovascular dysfunction induced by CP exposure. **(A)-(D):** Serum analytes in ng/ml. **(A)** sE-Selectin. **(B)** Brain Natriuretic Peptide (BNP). **(C)** von Willebrand Factor (vWF). **(D)** Vascular endothelial growth factor (VEGF). **(E)** Pulmonary content in serotonin (5-HT) relative to sample weight*100.

They was no significant differences between groups for serum levels of sI-CAM, MCP1, Troponin-T (TnT) et –I (TnI), Tissue Inhibitor of Metalloproteinase (TIMP-1), Total Plasminogen Activator Inhibitor-1 (tPAI-1), myeloperoxidase (MPO), IL-6, et TNF-α.

* $P<0.05$, ** $P<0.01$

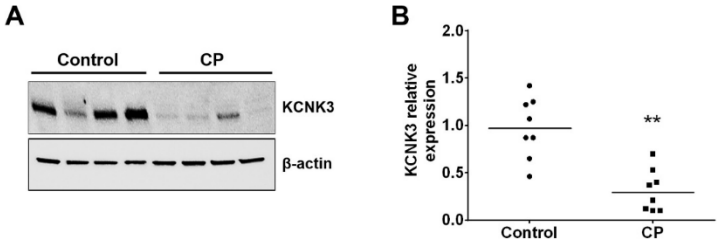

Supplemental figure S5: CP-induced pulmonary vascular dysfunction is partly related to KCNK3 channel downregulation. **(A)** Western blot analysis of KCNK3 expression in whole lung extract from control rat and in CP treated rat. **(B)** Quantification of KCNK3 expression (n= 8 independent rats).

** $P<0.01$

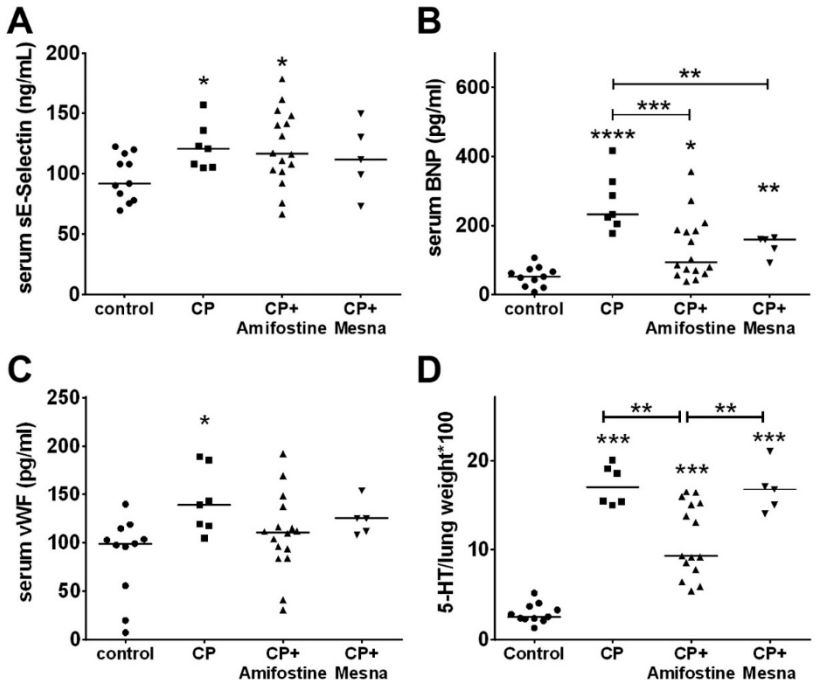

Supplemental figure S6: Amifostine and mesna modulates levels of molecular mediators/biomarkers of cardiovascular dysfunction induced by CP exposure. **(a)-(c):** serum analytes in pg/ml. **(A)** sE-Selectin. **(B)** Brain Natriuretic Peptide (BNP). **(C)** von Willebrand Factor (vWF). **(D)** Pulmonary content in serotonin (5-HT) relative to sample weight*100.
* $P<0.05$, ** $P<0.01$, *** $P<0.001$, **** $P<0.0001$

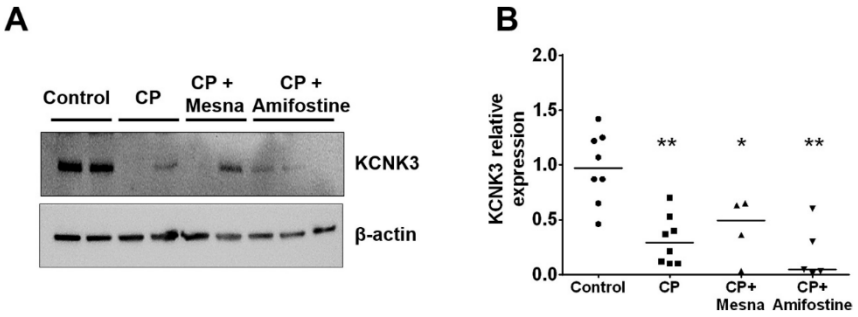

Supplemental figure S7: Lung protein level of KCNK3 in CP-exposed rats was not normalized by amisfostin nor mesna. **(A)** Impact of mesna and amifostine treatment on KCNK3 protein

expression in whole lung extract from rat. **(B)** Quantification of KCNK3 expression in different experimental conditions. (n> 4 independent rats). β-Actin was used as positive loading control.
* *P*<0.05, ** *P*<0.01

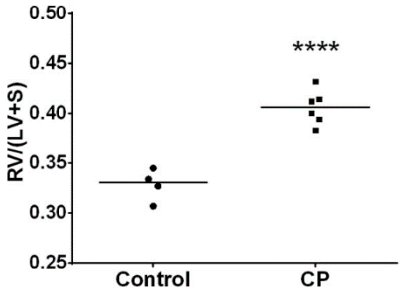

Supplemental figure S8: CP induces PH in rabbits. CP (100mg/kg) induced right ventricle hypertrophy in rabbits 4 weeks post-injections.
**** *P*<0.0001

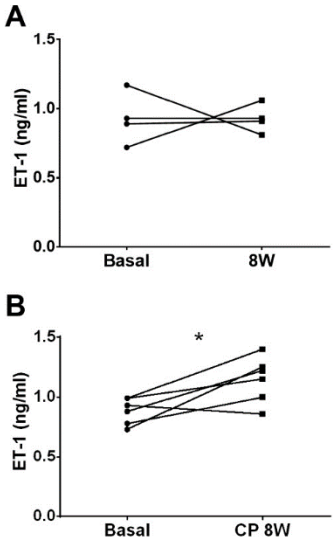

Supplemental figure S9: CP-induced PH in rabbit is associated with a significant raise in plasma endothelin-1 (ET-1) levels. **(A)** Plasma ET-1 level (ng/ml) at basal and after 8 weeks in sham animals. **(B)** Plasma ET-1 level (ng/ml) at basal and after 8 weeks in CP-exposed animals.
* *P*<0.05

The American Journal of Pathology, Vol. 185, No. 2, February 2015



ELSEVIER

The American Journal of
PATHOLOGY

ajp.amjpathol.org

See related article on page 356

COMMENTARY

Pulmonary Veno-Occlusive Disease



A Rare Cause of Pulmonary Hypertension

Kazuyuki Yahagi and Renu Virmani

From the CVPath Institute, Gaithersburg, Maryland

Pulmonary veno-occlusive disease (PVOD) is a rare cause of pulmonary hypertension (PH), characterized by increased pulmonary artery pressure contributing to right heart failure and death.[1] Historically, PVOD has been described by diverse terms, such as isolated pulmonary venous sclerosis, obstructive disease of the pulmonary veins, or venous form of primary pulmonary hypertension (PPH). The true incidence of PVOD is uncertain, considering that a large number of PPH cases are misclassified. The estimated frequency of PVOD is between 5% to 25%; however, 10% incidence of PVOD in a pooled analysis of seven studies totaling 465 PPH cases examined between 1970 and 1991 has also been reported.[2] The noninvasive diagnosis of PVOD in cases confirmed by histology-identified clinical features of pulmonary arterial hypertension (PAH) include: >10 pack per year smoking history, high-resolution CT showing nodular ground glass opacities, septal lines, lymph node enlargement, and pleural effusion with occult alveolar hemorrhage confirmed by bronchoalveolar lavage.[3]

In 1975, the World Health Organization (WHO) further classified pulmonary hypertension (PH) into primary or secondary PH. In 1998, the WHO established a clinical classification of PH to include five groups, which share similar pathological and hemodynamic etiologies and therapeutic approaches to treatment.[4] The clinical classification of PH includes i) PAH, ii) PH due to left heart disease, iii) PH due to lung disease and/or hypoxia, iv) chronic thromboembolic pulmonary hypertension, and v) PH with unclear multifactorial mechanism. This consensus has remained the same with some modifications published in 2009 and during the 2013 meeting of the Fifth World Symposium.[1]

Major categories of PAH include sporadic or idiopathic PAH, heritable PAH, and PAH attributed to drugs and toxins, congenital heart disease, and others. The PAH classification also includes PVOD classified as Group 1, which is characterized by structural narrowing or occlusion of the pulmonary veins and the lobular septa accompanied by loose and edematous tissue initially, which matures into dense and collagen-rich fibrous tissue.[2] Considering the incidence of PVOD is 5% to 10%, this estimate yields an annual percent incidence of 0.1 to 0.2 cases per million in the general population.[5] Currently, multiple underlying causes of PVOD have been implicated and include infections, genetic factors, toxic exposures, thrombotic diathesis, and autoimmune disorders.[2] The epidemiology, etiology, pathology, and clinical feature of PVOD, however, are not fully understood.

PVOD in Humans

In this issue of *The American Journal of Pathology*, Ranchoux et al[6] reviewed the French PH network of all documented cases of PVOD to determine the most likely chemotherapeutic agent involved in the development of PVOD. They report that of the 179 eligible articles on PVOD, only 27 (15%) could be considered chemotherapy-induced. From the French PH network, another 10 cases of POVD were added, and therefore 37 cases formed the basis for determining the most frequent chemotherapeutic agent that

Supported by CVPath Institute, Inc. (Gaithersburg, MD).
Accepted for publication November 25, 2014.
Disclosures: R.V. receives research support from Abbott Vascular, BioSensors International, Biotronik, Boston Scientific, Medtronic, MicroPort Medical, OrbusNeich Medical, SINO Medical Technology, and Terumo Corporation; has speaking engagements with Merck; receives honoraria from Abbott Vascular, Boston Scientific, Lutonix, Medtronic, and Terumo Corporation; and is a consultant for 480 Biomedical, Abbott Vascular, Medtronic, and W.L. Gore. K.Y. reports no conflicts of interest relevant to the topic of this manuscript.

Address correspondence to Renu Virmani, M.D., CVPath Institute, Inc., 19 Firstfield Rd., Gaithersburg, MD 20878. E-mail: rvirmani@cvpath.org.

Copyright © 2015 American Society for Investigative Pathology.
Published by Elsevier Inc. All rights reserved.
http://dx.doi.org/10.1016/j.ajpath.2014.11.010

induced PVOD. Candidate chemotherapeutic agents attributed to POVD included alkylating agents, antimetabolites, plant alkaloid and naturally occurring molecules, and cytotoxic antibiotic and related molecules.

Of the 37 cases of chemotherapy-associated PVOD, 84% involved alkylating or alkylating-like agents. Nearly half (43%) were represented by cyclophosphamide (CP), followed by near equal frequency of mitomycin (24.3%) and cisplatin (21.6%) thus implicating CP as the most frequent contributing underlying chemotherapeutic agent for the development of PVOD. Chemotherapy-induced PVOD was more frequent in younger patients (4 to 66 years old; 13 individuals above 50 years; median age 37.8 years) independent of sex (male, 45.9%, versus female, 54.1%). Moreover, approximately 78% of chemotherapy-induced PVOD in the French PH network presented within 1 year following the initiation of chemotherapy.

Review of autopsy or surgical biopsy material from the French PH network showed muscularization and intimal thickening in septal vein, hypertrophy of the media, intimal fibrosis of pulmonary arteries located adjacent to the bronchioles, and concentric muscularization of microvessels. Furthermore, there was accumulation of hemosiderin-laden intraalveolar macrophages. This comprehensive analysis prompted the authors to further explore the possibility of developing an animal model to better understand the mechanisms involved in the induction of CP-induced PVOD.

Current Animal Models of PH

Previous animal models of PPH using monocrotaline have been criticized for not leading to successful therapies because the changes in the pulmonary arteries did not translate to those seen in humans.[7,8] However, a recently described model of surgically induced PH in the rat via a shunt from the left common carotid to left jugular vein produced changes of medial hypertrophy and intimal proliferation, which may lead to improved therapy because adequate reagents will be more likely to be available for testing.[7]

Ranchoux et al[6] administered CP in three different animal models (mouse, rat, and rabbit), in which they reproduced morphological characteristics of PVOD similar to humans. They used these three models due to recognized morphological differences of pulmonary veins between rodents and rabbits whereby rodents have muscularized pulmonary veins whereas rabbits have thin fibrous vein walls that more closely resemble human pulmonary veins.

Mouse Model

Ranchoux et al[6] initially tested the possibility of inducing PVOD by i.p. injection of single dose of 350 mg/kg CP in mice with follow-up studies after 4 weeks of injection. The study showed significant increase in right ventricular systolic pressure, accompanied by compensatory right ventricular hypertrophy (RVH). Histologic findings in the lung consisted of septal thickening with accumulation of foamy intraalveolar macrophages.

Rat Model

Male and female rats received a single injection of 350 mg/kg CP by i.p. injection and were studied after 4 weeks, as in the mouse model above. The female rats developed marked RVH, whereas the males had heterogeneous RVH. Moreover, a dose-response relationship to CP was seen in female rats that were dosed for two weeks with escalating concentrations of 100, 150, 200, and 250 mg/kg per week. Findings showed there was 100% mortality at the highest dose accompanied by significantly lower cardiac output, higher total pulmonary vascular resistances, and significantly higher incidence of distal microvessels occlusion confirmed by histology. In addition, serum vascular endothelial growth factor levels, soluble E-selectin, and von Willebrand factor were significantly increased in the highest dose group although other serum parameters (soluble intercellular adhesion molecule 1, monocyte chemotactic protein-1, troponin-T and -I, tissue inhibitor of metalloproteinase-1, plasminogen activator inhibitor-1, myeloperoxidase, IL-6, and tumor necrosis factor α) failed to show significant change. Lung tissues from animals receiving the two highest doses also demonstrated greater 5-hydroxytryptamine levels.

Clinical heritable PAH may be related to missense mutation in *KCNK3* (the gene encoding potassium channel subfamily K, number 3) with a resulting loss of function. The authors further corroborated that rats exposed to CP also had a decreased expression of KCNK3 protein in the lung[6] and therefore must be congratulated for successfully establishing a sound model of PVOD in the rat. However, since the morphology of pulmonary veins in the rat does not resemble that of humans, they further verified their findings in a rabbit model, which has similar pulmonary vein morphology to humans.

Rabbit Model

Similar to the rat model, female rabbits that survived for 8 weeks following exposure to 100 mg/kg CP doses at 0, 1, and 3 weeks showed medial hypertrophy of muscular pulmonary artery, neomuscularization of distal microvessels, and congestion and hyperplasia of septa, accompanied by significant thickening and adventitial fibrosis of pulmonary veins with vasculitis together with moderate PH and RVH.

Limitations and Advantages of Current Animal Models

Although animal models of PH have been in existence for a long time, many investigators argue their validity, as there is a limited understanding of PH in humans. Despite

criticisms, some animal models have led to clinically relevant treatments. There is no doubt that animal models of PH also have contributed to understanding of the pathophysiology of hypertension.[9] A good example is mice that develop severe PH and RVH as a result of expressing a dominant-negative type 2 allele for bone morphogenetic protein receptor on pulmonary artery smooth muscle cells. Resultant lung changes show muscularization of small pulmonary arteries including plexiform lesions with elevated Rho/Rho-kinase activity. Targeted treatment with Rho-kinase inhibitor Fasudil (Asahi Kasei Pharma, Tokyo, Japan) at 100 mg/kg per day for 14 days alleviates PH. The article by Ranchoux et al[6] illustrates a similar example where CP-induced PVOD in rats was ameliorated by simultaneously administering amifostine, a cytoprotective adjuvant used in cancer chemotherapy and radiotherapy.

Potential for Prevention of PVOD Using Cytoprotective Agents

The clinical onset of CP-induced PVOD occurs rapidly within the first year of treatment concomitant with other chemotherapeutic agents or immunosuppressants. However, it is concerning that the current available treatments for PVOD are unsatisfactory. Pulmonary vasodilators, immunosuppressive medications, anticoagulants, and oxygen therapy do not halt the disease; lung transplantation is the only recourse to prolonging the life of patients with PVOD, but with limited experience.[10]

Ranchoux et al[6] administered cytoprotective agent mesna (an organosulfur compound used as an adjuvant in cancer chemotherapy to detoxify metabolities of CP and amifosline) in combination with chemotherapy to reduce normal tissue toxicity for the prevention of PVOD. The percentage of occluded distal microvessels and inflammation (CD45 intensity) were significantly less for amifostine and mesna as compared with no treatment. However, amifostine but not mesna ameliorated CP-induced PH with a significant improvement in survival and pulmonary hemodynamics (increase in cardiac output with decrease in total pulmonary resistances) in rats. Furthermore, only amifostine decreased the pathological pulmonary accumulation of 5-hydroxytryptamine in CP-exposed animals.

The study by Ranchoux et al[6] underscores the careful assessment of patients receiving multiple chemotherapeutic drugs to determine commonalities that may be involved in the induction of a new disease, which can be detrimental for survival. Moreover, the authors developed animal models based on registries of patients presenting with PVOD with prior treatment involving chemotherapeutic agents. We believe this research is just beginning to unravel potential molecular markers that could be responsible for PVOD. Also, the generations of animal models reminiscent of human disease are badly needed if we are to make inroads into treatment of rarities, like PVOD. Further development of effective therapies is almost exclusively dependent on translational animal models, which closely mimic human disease [ie, not only morphologically, but also show common mechanism(s)]. Furthermore, we need confirmation that similar therapies shown to ameliorate the disease in the rat model are also efficacious in humans.

References

1. Simonneau G, Gatzoulis MA, Adatia I, Celermajer D, Denton C, Ghofrani A, Gomez Sanchez MA, Krishna Kumar R, Landzberg M, Machado RF, Olschewski H, Robbins IM, Souza R: Updated clinical classification of pulmonary hypertension. J Am Coll Cardiol 2013, 62: D34–D41
2. Mandel J, Mark EJ, Hales CA: Pulmonary veno-occlusive disease. Am J Respir Crit Care Med 2000, 162:1964–1973
3. Montani D, Achouh L, Dorfmuller P, Le Pavec J, Sztrymf B, Tchérakian C, Rabiller A, Haque R, Sitbon O, Jaïs X, Dartevelle P, Maître S, Capron F, Musset D, Simonneau G, Humbert M: Pulmonary veno-occlusive disease: clinical, functional, radiologic, and hemodynamic characteristics and outcome of 24 cases confirmed by histology. Medicine(Baltimore) 2008, 87:220–233
4. Simonneau G, Galie N, Rubin LJ, Langleben D, Seeger W, Domenighetti G, Gibbs S, Lebrec D, Speich R, Beghetti M, Rich S, Fishman A: Clinical classification of pulmonary hypertension. J Am Coll Cardiol 2004, 43:5S–12S
5. Rubin LJ: Primary pulmonary hypertension. N Engl J Med 1997, 336: 111–117
6. Ranchoux B, Gunther S: Chemotherapy-induced pulmonary hypertension: role of alkylating agents. Am J Pathol 2015, 185: 356–371
7. Liu C, Yan Z, Fang C, Cao G, Wang B, Li S, Wu S: Establishment and comparison of two reliable hyperkinetic pulmonary hypertension models in rabbits. J Thorac Cardiovasc Surg 2014
8. Wang Y, Jing L, Zhao XM, Han JJ, Xia ZL, Qin SC, Wu YP, Sun XJ: Protective effects of hydrogen-rich saline on monocrotaline-induced pulmonary hypertension in a rat model. Respir Res 2011, 12:26
9. Maarman G, Lecour S, Butrous G, Thienemann F, Sliwa K: A comprehensive review: the evolution of animal models in pulmonary hypertension research; are we there yet? Pulm Circ 2013, 3: 739–756
10. Stewart S, McNeil K, Nashef SA, Wells FC, Higenbottam TW, Wallwork J: Audit of referral and explant diagnoses in lung transplantation: a pathologic study of lungs removed for parenchymal disease. J Heart Lung Transplant 1995, 14:1173–1186

The American Journal of Pathology, Vol. 185, No. 2, February 2015



The American Journal of
PATHOLOGY
ajp.amjpathol.org



This Month in *AJP*

Alkylating Agents May Cause Pulmonary Hypertension

Limited studies implicate chemotherapeutic agents as a cause of pulmonary veno-occlusive disease (PVOD), which is characterized by progressive obstruction of small pulmonary veins. Ranchoux et al **(Am J Pathol 2015, 185:356–371)** explored this relationship in cases of chemotherapy-associated PVOD identified in the French pulmonary hypertension network and by systematic literature review. Exposure to alkylating agents, such as cyclophosphamide, occurred in the majority of cases. In animal models, cyclophosphamide induced pulmonary hypertension accompanied by pulmonary venous remodeling characteristic of PVOD. Further, rats pretreated with a cytoprotective agent displayed improved survival and ameliorated pulmonary hypertension severity after cyclophosphamide exposure. Physicians should therefore consider the risks of alkylating agents for pulmonary vascular complications.

FXR Agonist Is Protective in Gut-Liver Axis

Bacterial translocation (BTL) can be detrimental to patients with chronic liver disease. Using a rat model of cholestatic liver injury, Verbeke et al **(Am J Pathol 2015, 185:409–419)** examined whether BTL is driven by dysfunctional intestinal signaling in farnesoid X-activated receptor (FXR), knockout of which leads to hepatic inflammation and fibrosis, intestinal inflammation and permeability, and eventually BTL. Rats were gavaged with the FXR agonist obeticholic acid for 10 days after bile-duct ligation. Vehicle-treated rats showed decreased FXR pathway expression in the gut as well as increased intestinal permeability, inflammation, and invasion of luminal bacteria. Treatment with obeticholic acid, however, decreased inflammation, normalized permeability in the ileum, and significantly reduced BTL. The protective effect of obeticholic acid supports further consideration in patients with chronic liver disease.

Granulomatous Inflammation Induces Lymphangiogenesis

Using mycobacterial models of granulomatous inflammation, Harding et al **(Am J Pathol 2015, 185:432–445)** explored the association between granulomatous tissue and lymphangiogenesis. Vascular endothelial growth factor (Vegf)-c was up-regulated in both Bacillus Calmette-Guerin– and *Mycobacterium tuberculosis*–induced granulomas, accompanied by sprouting of lymphatic vessels and increased lymphatic area. Inhibition of Vegf receptor 3 (Vegfr3) decreased infection-induced lymphangiogenesis and reduced antigen-specific T-cell proliferation. In a model of chronic granulomatous infection, lymphatic remodeling persisted even after reduction in bacteria and infiltrating leukocytes. Thus, granulomatous inflammation induces lymphangiogenesis, encouraging proliferation of mycobacterial-specific T cells.

Novel Regulation of Xylosyltransferase-1 in Nucleus Pulposus Cells

Glycosaminoglycans are critical in regulating the function of nucleus pulposus (NP) cells of the intervertebral disk. Ye et al **(Am J Pathol 2015, 185:485–495)** investigated the effect of disk degeneration and associated inflammatory cytokines on the expression of the key glycosaminoglycan biosynthetic enzyme xylosyltransferase-1 (XT-1) in human NP tissue and cultured cells. Increased disease severity had no effect on XT-1 expression in human NP tissues. XT-1 levels positively correlated with Jun, Fos, and specificity protein (Sp)1 mRNA levels. Although *XYLT1* promoter activity and expression remained unaffected by cytokines, specific promoter alterations decreased activity, implicating activator protein 1 (AP-1), Sp1, and Sp3. Such signaling is critical for maintaining XT-1 levels under physiological and pathophysiologic conditions in NP cells.

Alleviating Ischemic Stress in the Retina

Ischemic retinopathies exhibit robust inflammation leading to generation of IL-1β, vascular degeneration, and impaired retinal revascularization. Using an established mouse model of oxygen-induced retinopathy (OIR) and cultured cells, Sitaras et al **(Am J Pathol 2015, 185:581–595)** studied the role of proteinase-activated receptor-2 (Par2) in OIR. Par2 was up-regulated in OIR, but *Par2*-knockout mice exhibited no changes in OIR–induced vaso-obliteration and neovascularization, suggesting compensatory mechanisms. Conditional knock-down of retinal Par2 led to aberrant revascularization, whereas a Par2 agonist accelerated normal revascularization. IL-1β induced Par2 expression in retinal neuronal and endothelial cells and down-regulated expression of interleukin-1 receptor inhibitor and semaphorin 3A, facilitating retinal revascularization. Par2 agonists may be a promising therapeutic avenue in treating ischemic retinopathies.

Copyright © 2015 American Society for Investigative Pathology.
Published by Elsevier Inc. All rights reserved.
http://dx.doi.org/10.1016/j.ajpath.2014.11.015

III. UTILISATION DE NEBIVOLOL POUR LE TRAITEMENT DE L'HTAP

1. Rationnel

Les β-bloquants bloquent l'action des médiateurs du système adrénergique en se fixant sur les récepteurs adrénergiques β. Les récepteurs β sont impliqués dans les phénomènes d'adaptation et de maintien du débit cardiaque. Cependant leur stimulation excessive chronique a un impact négatif sur la fonction et la structure du cœur en insuffisance[227].

Les recommandations actuelles déconseillant l'usage des antagonistes des récepteurs adrénergiques β chez les patients HTAP. Ces conclusions reposent néanmoins sur des études faites avec des β-bloquants de première génération non spécifiques inhibant sans distinction les récepteurs β1 et β2 (propranolol ou atenolol)[230].

Si ces récepteurs sont impliqués dans les phénomènes d'adaptation et de maintien du débit, leur stimulation chronique excessive a un impact négatif sur la fonction et la structure du cœur en insuffisance[227]. L'inhibition des récepteurs β est ainsi une des voies thérapeutiques utilisées dans le traitement de la défaillance cardiaque gauche. Utilisés depuis les années 1970, les β-bloquants, molécules antagonistes des récepteurs β, ont grandement amélioré la survie des patients en défaillance cardiaque gauche et sont devenus des incontournables de l'arsenal thérapeutique[223,227].

Cette sur-stimulation chronique des récepteurs β a également été rapportée dans l'HTAP. Celle-ci pourrait participer au remodelage du ventricule droit ainsi qu'à la mise en place d'une arythmie cardiaque via l'augmentation de l'activité sympathique observée chez les patients HTAP[228]. Cependant l'inhibition des récepteurs β2 induite par les β-bloquant non spécifiques de première génération, principalement exprimés dans les muscles du lit vasculaire et des bronches, pourrait induire une vasoconstriction délétère chez les patients HTAP.

Depuis l'arrivée des β bloquants de deuxième génération, il est possible d'inhiber spécifiquement les récepteurs β1. L'effet bénéfique des β-bloquants spécifiques des récepteurs β1 a d'ailleurs été décrit dans les modèles d'HTP, leur usage conduisant à une amélioration de la fonction cardiaque et la survie des animaux[266–268].

Si l'inhibition des récepteurs β1 a un effet inotrope négatif (diminution de la contraction) et chronotrope négatif (diminution du rythme cardiaque) bénéfique chez le cœur en défaillance dans les modèles d'HTP, la stimulation simultanée des récepteurs β2 pourrait améliorer l'HTP via un effet vasodiladateur.

Au cours de ce projet, nous nous sommes intéressés au nebivolol, un β-bloquant de troisième génération ayant la particularité d'être à la fois un antagoniste des récepteurs β1 et un agoniste

des récepteurs β2 et β3 ayant de surcroit un pouvoir vasodilatateur via son action sur la production de NO (Figure 43)[269].

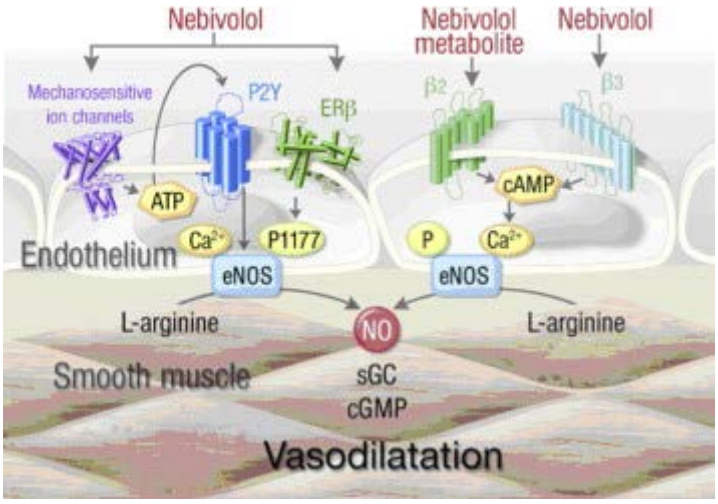

Figure 43 : action du nebivolol et de son métabolite sur la vasodilatation[269].

Ces caractéristiques ont déjà permis l'amélioration de la PAP, de la pression artérielle pulmonaire d'occlusion (PAPO), de la fraction d'éjection ventriculaire gauche ainsi que de la tolérance à l'effort chez des patients atteints de cardiopathies gauches[270].

Enfin, il est intéressant de noter que le nebivolol est, en plus d'être très efficace, bien toléré chez les patients souffrant de broncho-pneumopathie chronique obstructive (BPCO) associée à une hypertension artérielle[271]. L'ensemble de ces arguments font du nebivolol un excellent candidat pour le traitement des HTAP.

2. Objectifs et stratégies

Au cours de ce projet nous avons évalué l'intérêt du nebivolol dans le traitement de l'HTAP. Pour se faire, nous avons testé les effets du nebivolol *in vitro* et *in vitro* par rapport à ceux du metoprolol, un β-bloquant de deuxième génération.

2.1. Effets *in vitro* du nebivolol et du metoprolol

L'étude *in vitro* sur des cultures de CE issues d'artères pulmonaires contrôles et HTAP a permis de mesurer l'effet du nebivolol sur la prolifération induite par le sérum de veau fœtal, ainsi que sur la prolifération des CML induite par les surnageant de CE HTAP.

Nous avons également dosé dans les surnageants de CE en culture les taux de cytokines et chimiokines pro-inflammatoires (IL1-β, IL-6, et MCP1), de facteur de croissances (PDGF, EGF et FGF2) ainsi que d'ET-1 produits par les CE issues de patient HTAPi avec ou sans traitement aux β-bloquants.

2.2. Effets *in vivo* du nebivolol et du metoprolol

Pour l'étude *in vivo* nous avons utilisé le modèle standard d'HTP induite par MCT tel que décrit dans le matériel et méthodes.

Dans une première étude, nous avons comparé l'effet du nebivolol à ceux de deux doses de metoprolol et d'un groupe sans traitement. 3 groupes de rats MCT ont reçu un traitement β-bloquant de J14 à J21 selon les protocoles suivants : nebivolol 10 mg/kg/jour de, metoprolol 10 mg/kg/jour ou metoprolol 100 mg/kg/jour. A J21 les paramètres hémodynamiques ont été mesurés (PVD systolique, PAPm, débit cardiaque et résistances vasculaires pulmonaires totales). L'indice de Fulton a été mesuré et les poumons prélevés.

Au cours de la seconde étude nous avons évalué l'effet du nebivolol dans le modèle MCT au cours d'un traitement plus long, allant de J14 à J28. A J28 les paramètres hémodynamiques classiques ont été mesurés (PVD systolique, PAPm, débit cardiaque et résistances vasculaires pulmonaires totales) ainsi que la pression systolique au niveau de la carotide et la fréquence cardiaque afin d'évaluer d'éventuels effets secondaires. L'indice de Fulton a été mesuré et les poumons prélevés.

Pour chacune des deux études *in vivo* nous avons quantifié le remodelage micro vasculaire pulmonaire. Pour se faire nous avons effectué un marquage de l'endothélium (CD31) et des CML (α-SMA) et quantifié le nombre de vaisseaux non muscularisés, partiellement et totalement muscularisés (occlus ou non). Nous avons également quantifié l'inflammation via un marquage en immunofluorescence CD68 pour le dénombrement des macrophages.

Nous avons également mesuré par RT-qPCR l'expression dans le ventricule droit du peptide natriurétique de type B (BNP - *B-type natriuretic peptide*), un biomarqueur de défaillance cardiaque.

2.3. Effet du nebivolol et du metoprolol sur la vasoréactivité

Afin d'évaluer les effets du nebivolol et du metoprolol sur la vasodilatation des artères des rats nous avons effectué un test de vasoréactivité sur artères isolées.

Pour ce faire des rats ont été euthanasiés par injection létale de pentobarbital. Les poumons ont été disséqués afin d'extraire des artères pulmonaires. Des anneaux de 1 mm de diamètre et 2 mm de longueur ont été précautionneusement préparés en prenant soin de préserver l'endothélium artériel. Les anneaux ont ensuite été installés dans une cuve à organe isolé et mis sous tension (0,2 g) dans une solution de Krebs oxygénée. Les artères ont subi une vasoconstriction avec 0,1 mmol/l de norepinephrine. La vasodilatation a ensuite été mesurée en réponse à l'ajout de concentration croissante de nebivolol ou metoprolol (de 10^{-8} à 10^{-4}

mol/l). Les mesures ont été réalisées chez des rats sains et des rats ayant une HTP induite par MCT. Le protocole détaillé est disponible dans l'article.

3. Résultats et discussion

3.1. Effets du nebivolol et du metoprolol *in vitro*

3.1.1. Le nebivolol permet de réduire in vitro la prolifération des CE et des CML

L'utilisation de nebivolol sur les CE d'artères pulmonaire en culture a permis de réduire significativement avec un effet dose leur prolifération induite par le sérum de veau fœtal. Aucune diminution de la prolifération n'a été observée avec le traitement au metoprolol.

L'utilisation de surnageant de culture de CE issues de patients HTAPi est connue pour induire la prolifération des CML[272]. Nous avons donc testé l'effet sur la prolifération des CML induite par le surnageant de CE HTAPi traitées ou non au nébivolol. L'effet proliférant obtenue sans β-bloquants a été inhibé par l'utilisation de nebivolol sur les CE. Le metoprolol n'a montré aucun effet sur l'inhibition des CML induite par le surnageant des CE HTAPi traitées. L'utilisation de nebivolol sur des CE issues de patients ayant des HTAP secondaires a également permis d'inhiber la prolifération de CML induite par le surnageant des CE.

3.1.2. Le nebivolol permet de réduire in vitro la production pathologique par les CE HTAPi de facteur de croissance, de facteur de vasoconstriction et de cytokines et chimiokines pro-inflammatoires

Nous avons observé une élévation pathologique des taux de cytokines et chimiokines pro-inflammatoire (IL-6 et MCP-1) ainsi que du facteur de croissance FGF2 et d'ET-1 produites par les CE de patients HTAPi par rapport aux CE témoins. Les dosages d'IL1-β, PDGF et EGF n'ont pas permis d'observer des différences significatives.

L'utilisation du nebivolol a là encore permis de réduire voire de normaliser (pour IL-6 et ET-1) la production de ces facteurs impliqués dans le développement de l'HTAP. Ces effets étaient une fois encore dose dépendant et ont été retrouvés dans les CE issues d'HTP secondaires. Le metoprolol n'a pas permis d'obtenir ces effets bénéfiques.

3.2. Effets du nebivolol et du metoprolol *in vivo* dans le modèle d'HTP induite par MCT

3.2.1. Le nebivolol améliore l'HTP induite par MCT

Après une semaine de traitement de J14 à J21, aucun des deux β-bloquants testé n'a permis de réduire significativement les pressions ventriculaires et pulmonaires chez les rats MCT (PVD systolique et PAPm). Néanmoins les β-bloquants ont eu un effet positif sur le débit cardiaque pour les protocoles 10 mg/kg/jour. Il est intéressant de noter que là encore, le

nebivolol apparait plus efficace que le metoprolol. L'effet supérieur du nebivolol sur le débit cardiaque a de plus permis de baisser significativement les résistances vasculaires pulmonaires. Le metoprolol à 100 mg/kg/jour a, à l'inverse, a aggravé l'état des rats MCT et a augmenté la mortalité. L'analyse du remodelage cardiaque droit indique des indices de Fulton significativement diminués chez les rats traités au nebivolol.

L'analyse du remodelage micro vasculaire confirme un effet positif du nebivolol par rapport au groupe MCT en augmentant le pourcentage de vaisseaux non musculairisés et en baissant celui des vaisseaux partiellement et totalement musculairisés. L'utilisation du nebivolol a également permis une diminution de l'inflammation avec une baisse significative du nombre de macrophages pulmonaires par rapport au groupe MCT.

L'utilisation du nebivolol sur 2 semaines, de J14 à J28, a permis d'obtenir un effet supérieur du nebivolol dans l'amélioration de l'HTP induite par MCT. Ainsi, ce deuxième protocole a permis cette fois d'observer un effet significatif du nebivolol sur les paramètres hémodynamiques (PVD systolique, PAPm) associé à une meilleure amélioration du remodelage cardiaque (indice de Fulton). Cet effet sur le cœur s'accompagne d'une baisse de l'expression ventriculaire de BNP. Aucun effet n'a cette fois été observé au bout de 2 semaines de traitement sur le débit cardiaque par rapport au groupe MCT. Cependant, il est difficile de comparer les résultats obtenus à J21 et ceux obtenus à J28 car, dans le premier cas, le ventricule est en phase compensatrice alors qu'au stade tardif du modèle (J28) celui-ci est entré en phase de décompensation avant la défaillance. Pour finir l'effet bénéfique du nebivolol obtenu après deux semaines de traitement est confirmé par une baisse significative du remodelage vasculaire.

3.3. Effet du nebivolol et du metoprolol sur la vasodilatation

L'étude de la vasodilatation sur artères isolées pré-contractées a démontré un effet vasodilatateur du nebivolol (effet dose dépendant avec un plateau de l'ordre de 20% par rapport au stade contracté dès 10^{-5} mol/L). Cet effet vasodilatateur disparait avec l'inhibition de la NOS par L-NAME ou lorsque l'endothélium est retiré de l'artère.

3.4. Discussion

Avec l'arrivée de β-bloquants de troisième génération comme le nebivolol, il est maintenant possible d'inhiber sélectivement l'activité β1 tout en favorisant la vasodilatation via une potentialisation de la voie du NO. L'augmentation de la vasodilatation permet ainsi de baisser la post charge ce qui contre balance l'effet inotropique négatif de l'inhibition de l'activité adrénergique β1 au niveau du cœur et ainsi, de maintenir limité l'impact sur le débit sanguin. Les β-bloquants de 3ème génération peuvent ainsi être utilisés pour le traitement des hypertensions.

Les recommandations actuelles déconseillant l'usage des antagonistes des récepteurs adrénergiques β dans la prise en charge des patients HTAP reposent sur des études réalisées au début des années 2000. Les β-bloquants utilisés alors étaient des antagonistes de première génération non spécifiques (propranolol ou atenolol)[230].

De nouvelles études portant sur les patients HTAP ayant un traitement par β-bloquant de seconde génération (antagonistes β1 spécifiques) pour d'autres pathologies comme des arythmies cardiaques concluent d'ailleurs sur l'absence d'effets délétères[273,274]. Une étude conclue même sur un effet bénéfique des β-bloquants de seconde génération dans l'HTAPi. Cette étude conclue sur un effet cardio-protecteur des β-bloquants, avec une baisse de la dilatation ventriculaire droite et une amélioration du TAPSE (*Tricuspid Annular Plane Systolic Excursion*)[275]. L'action vasodilatatrice des β-bloquants de troisième génération via la potentialisation de la voie du NO, moins fonctionnelle chez les patients HTAP, semble donc une voie thérapeutique prometteuse. Deux études cliniques ont déjà permis d'avoir des résultats prometteurs. La première, une étude pilote portant sur l'utilisation de carvedilol chez 6 patients HTAP en dysfonction ventriculaire droite, suggère un effet positif de l'association carvedilol/vasodilatateur sur le volume d'éjection et le RVEF (*Right Ventricular Ejection Fraction*) sans modification de la fraction d'éjection du ventricule gauche[276]. La deuxième portait sur 12 patients HTAPi traités avec du nebivolol. Le nebivolol est un β-bloquant ayant une forte sélectivité pour les récepteurs β1 (sélectivité β1/β2 de 321). De plus la molécule et son métabolite activent tous deux la voie du NO dans les cellules endothéliale et corrige donc la vasoconstriction rencontrée dans les vaisseaux HTAP[269]. L'étude a montré une amélioration de l'état des patients, avec une baisse de la pression artérielle pulmonaire (PAP) systolique, une régression du remodelage du ventricule droit et une baisse du taux sanguin d'ET-1[277].

Ces observations ont été confirmées par notre étude *in vitro* et *in vivo*. L'utilisation de nebivolol diminue les taux des cytokines et chimiokines pro-inflammatoires IL-6 et MCP-1 ainsi que du facteur de croissance FGF2 et d'ET-1 produits en concentration pathologique par les CE HTAPi. L'utilisation de nebivolol dans le modèle d'HTP induite par MCT a permis d'améliorer la fonction cardiaque (remodelage du ventricule droit et diminution de BNP), les paramètres hémodynamiques (PVD systolique et PAPm) ainsi que le remodelage vasculaire. Enfin son utilisation sur des artères isolées a permis de confirmer son effet vasodilatateur via la voie du NO. Ces effets n'ont pas été retrouvés avec le metoprolol qui est un bloqueur sélectif des récepteurs adrénergiques β1, indiquant que l'effet positif du nebivolol repose sur la stimulation des récepteurs adrénergiques β2.

Tous ces éléments permettent donc de penser que les β-bloquants de troisième génération seraient de bons candidats pour la prise en charge thérapeutique de l'HTAP, et notamment le nebivolol via son action sur la voie du NO.

4. Article 2: Perros, Ranchoux *et al.* J Am Coll Cardiol. Février 2015.

JOURNAL OF THE AMERICAN COLLEGE OF CARDIOLOGY
© 2015 BY THE AMERICAN COLLEGE OF CARDIOLOGY FOUNDATION
PUBLISHED BY ELSEVIER INC.

VOL. 65, NO. 7, 2015
ISSN 0735-1097/$36.00
http://dx.doi.org/10.1016/j.jacc.2014.11.050

Nebivolol for Improving Endothelial Dysfunction, Pulmonary Vascular Remodeling, and Right Heart Function in Pulmonary Hypertension

Frédéric Perros, PhD,*†‡ Benoît Ranchoux, PhD,*†‡ Mohamed Izikki, PhD,§ Sana Bentebbal, PhD,§ Chris Happé, PhD,‖ Fabrice Antigny, PhD,*†‡ Philippe Jourdon, PhD,*†‡ Peter Dorfmüller, MD, PhD,*†‡¶ Florence Lecerf, MSc,*†‡ Elie Fadel, MD,# Gerald Simonneau, MD,*†‡ Marc Humbert, MD, PhD,*†‡ Harm Jan Bogaard, MD, PhD,‖ Saadia Eddahibi, PhD§

ABSTRACT

BACKGROUND Endothelial cell (EC) dysfunction plays a central role in the pathogenesis of pulmonary arterial hypertension (PAH), promoting vasoconstriction, smooth muscle proliferation, and inflammation.

OBJECTIVES This study sought to test the hypothesis that nebivolol, a β_1-antagonist and $\beta_{2,3}$-agonist, may improve PAH and reverse the PAH-related phenotype of pulmonary ECs (P-EC).

METHODS We compared the effects of nebivolol with metoprolol, a first-generation β_1-selective β-blocker, on human cultured PAH and control P-EC proliferation, vasoactive and proinflammatory factor production, and crosstalk with PA smooth muscle cells. We assessed the effects of both β-blockers in precontracted PA rings. We also compared the effects of both β-blockers in experimental PAH.

RESULTS PAH P-ECs overexpressed the proinflammatory mediators interleukin-6 and monocyte chemoattractant protein-1, fibroblast growth factor-2, and the potent vasoconstrictive agent endothelin-1 as compared with control cells. This pathological phenotype was corrected by nebivolol but not metoprolol in a dose-dependent fashion. We confirmed that PAH P-EC proliferate more than control cells and stimulate more PA smooth muscle cell mitosis, a growth abnormality that was normalized by nebivolol but not by metoprolol. Nebivolol but not metoprolol induced endothelium-dependent and nitric oxide–dependent relaxation of PA. Nebivolol was more potent than metoprolol in improving cardiac function, pulmonary vascular remodeling, and inflammation of rats with monocrotaline-induced pulmonary hypertension.

CONCLUSIONS Nebivolol could be a promising option for the management of PAH, improving endothelial dysfunction, pulmonary vascular remodeling, and right heart function. Until clinical studies are undertaken, however, routine use of β-blockers in PAH cannot be recommended. (J Am Coll Cardiol 2015;65:668–80) © 2015 by the American College of Cardiology Foundation.

From the *University Paris-Sud, Faculté de médecine, Kremlin-Bicêtre, France; †AP-HP, DHU TORINO, Centre de Référence de l'Hypertension Pulmonaire Sévère, Service de Pneumologie et Réanimation Respiratoire, Hôpital Bicêtre, Le Kremlin-Bicêtre, France; ‡INSERM UMR-S 999, Labex LERMIT, Hypertension Artérielle Pulmonaire: Physiopathologie et Innovation Thérapeutique, Centre Chirurgical Marie Lannelongue, Le Plessis-Robinson, France; §Inserm U1046, Université Montpellier, Montpellier, France; ‖Department of Pulmonary Medicine, Institute for Cardiovascular Research, VU University Medical Center, Amsterdam, the Netherlands; ¶Service d'Anatomie Pathologique, Centre Chirurgical Marie Lannelongue, Le Plessis Robinson, France; and the #Service de Chirurgie Thoracique, Centre Chirurgical Marie Lannelongue, Le Plessis-Robinson, France. This study was supported by grants from the INSERM and the Agence National de la Recherche (ANR-13-JSV1-0011). Dr. Ranchoux is supported by Labex LERMIT. Dr. Antigny is supported by a post-doctoral grant from Aviesan (ITMO IHP). Dr. Perros has an Investigator-Sponsored Study (ISS) grant from Bayer. Drs. Simonneau and Humbert have received speaker fees or honoraria for consultations from Actelion, Bayer, Bristol-Myers Squibb, GlaxoSmithKline, Eli Lilly and Company, Novartis, Pfizer, and United Therapeutics; has received reimbursement from Actelion and Eli Lilly and Company for attending French and international meetings; and has received fees from Bristol-Myers Squibb and Eli Lilly and Company for participating with advisory boards. All other authors have reported that they have no relationships relevant to the contents of this paper to disclose.

Manuscript received February 3, 2014; revised manuscript received October 15, 2014, accepted November 19, 2014.

The pathogenesis of pulmonary arterial hypertension (PAH) involves a complex and multifactorial process in which endothelial cell (EC) dysfunction appears to play an integral role in mediating the structural changes in the pulmonary vasculature (1). An altered production of various endothelial vasoactive mediators, such as nitric oxide (NO), prostacyclin, endothelin (ET)-1, serotonin, and thromboxane has been increasingly recognized in patients with PAH. Because most of these mediators affect the growth of smooth muscle cells, an alteration in their production by ECs may facilitate the development of pulmonary vascular hypertrophy and structural remodeling characteristic of PAH (1).

SEE PAGE 681

Although efficacious vasodilatory therapies targeting endothelial dysfunction have been developed (2), the survival of patients with PAH remains unsatisfactory (55% at 3 years) (3). Recently, nonselective inhibitors of the platelet-derived growth factor receptor tyrosine kinase, such as imatinib, have been tested in PAH as anti-remodeling agents. The IMPRES (The Imatinib in Pulmonary Arterial Hypertension, a Randomized, Efficacy Study) revealed an added benefit for imatinib against a background of conventional combination therapy but highlighted severe side effects, such as subdural hematoma, questioning the use of this poorly tolerated drug in PAH (4). Hence, new therapeutic avenues are wanted.

Adrenergic receptors (ARs) represent major regulators of the cardiovascular system and of EC function in particular. Recent data revealed that sympathetic overstimulation is strongly related to mortality, and blockade of β-ARs in experimental pulmonary hypertension (PH) improved survival and cardiac function (5–8). Although current treatment guidelines still advise against the use of AR blockers in PAH because of a feared induction of systemic hypotension and reduction in exercise capacity, these promising preclinical studies have been followed by still-ongoing studies to test the safety and efficacy of carvedilol and bisoprolol in PAH patients. Given the role of the β_2-AR in endothelial function and the regulation of pulmonary vascular tone, we investigated the effect of nebivolol, a third-generation β-AR blocker, on EC dysfunction in PAH. Nebivolol is a β_1-antagonist and $\beta_{2,3}$-agonist and has direct vasodilator properties in addition to its adrenergic-blocking characteristics. Nebivolol has proven beneficial effects on pulmonary artery pressure, pulmonary wedge pressure, exercise capacity, and left ventricular ejection fraction in patients with left heart disease (9). Moreover, nebivolol is well-tolerated and highly effective in patients with chronic obstructive pulmonary disease in association with arterial hypertension (10).

In this study, we compared the effects of nebivolol with metoprolol, a first-generation β_1-selective β-blocker on cultured PAH and control pulmonary endothelial cell (P-EC) proliferation, vasoactive, and proinflammatory factors production and crosstalk with PA smooth muscle cells (PASMCs). We assessed the effects of both β-blockers in precontracted rat PA rings. We also compared the effects of both β-blockers in experimental PH in rats induced by monocrotaline (MCT).

ABBREVIATIONS AND ACRONYMS

AR = adrenergic receptor
EC = endothelial cell
ET = endothelin
IPAH = idiopathic pulmonary arterial hypertension
MCT = monocrotaline
PA = pulmonary artery
PAH = pulmonary arterial hypertension
PASMC = pulmonary artery smooth muscle cell
P-EC = pulmonary endothelial cell
PH = pulmonary hypertension
SPH = secondary pulmonary hypertension

METHODS

STUDY POPULATION. Lung specimens were obtained during lung transplantation in 6 patients with idiopathic PAH (IPAH), 6 with secondary pulmonary hypertension (SPH) (3 with sarcoidosis and 3 with pulmonary histiocytosis), and during lobectomy or pneumonectomy for localized lung cancer without PH in 6 control subjects. Control samples were either adenocarcinoma or squamous cell carcinoma. The sampling was always performed on the opposite site of the carcinoma, and lobes with massive emphysema and bronchial inflammation were excluded. Age was 41 ± 10 years and 40 ± 9 years in the patients with IPAH and SPH and 54 ± 12 years in the control subjects. In the groups with IPAH and SPH, the mean pulmonary artery pressure was, respectively, 67 ± 13 mm Hg and 41 ± 16 mm Hg; mean pulmonary vascular resistance was 25.2 ± 4 and 17 ± 9 mm Hg·l^{-1}·min·m^2 and mean cardiac index was 2.1 ± 0.3 and 4 ± 2 l·min^{-1}·m^{-2}. Transthoracic echocardiography was performed preoperatively in the control subjects to rule out PH. Patients with a mutation in the bone morphogenic protein receptor II (BMPRII) gene were excluded from this study. Study patients were part of the French Network on Pulmonary Hypertension, a program approved by our institutional Ethics Committee, and had given written informed consent (Protocol N8CO-08-003, ID RCB: 2008-A00485-50, approved on June 18, 2008).

ISOLATION AND CULTURE OF HUMAN P-ECs AND PASMCs. Human P-ECs and PASMCs were cultured as previously described (11) and were used for the study between passages 3 and 5.

PREPARATION OF HUMAN P-EC–CONDITIONED MEDIUM. P-ECs from control subjects and from IPAH patients were seeded in 6-well plates at a density of

25×10^4 cells per well and allowed to adhere and grow in MCDB131 medium (Invitrogen, Cergy-Pontoise, France) supplemented with 10% fetal calf serum (FCS), 50 U/mL of penicillin/streptomycin, 4 mmol/l L-glutamine, 25 mmol/l 4-(2-hydroxyethyl)-1-piperazineethanesulfonic acid (HEPES), 10 U/ml heparin, 1 μg/ml human endothelial cell growth supplement, and 10 ng/ml vascular endothelial growth factor (Promocell, Heidelberg, Germany) for 24 h. The P-ECs were then serum-starved in MCDB131 medium with or without increasing concentrations of nebivolol or metoprolol (10^{-6} to 10^{-4} mol/l). After incubation for 24 h, the medium was collected for PA-SMC growth assay and for enzyme-linked immunoassays (all from R&D Systems, Lille, France).

MEASUREMENTS OF P-EC PROLIFERATION. P-ECs were seeded in 96-well plates at a density of 5×10^3 cells per well and allowed to adhere in the MCDB-131 supplemented with 15% FCS for 24 h. The P-ECs were then serum-starved in MCDB131 medium for the next 24 h. The cells were subjected to 24 h in medium containing 0% or 15% FCS in the presence of increasing concentrations of nebivolol or metoprolol (10^{-6} mol/l to 10^{-4} mol/l). During this period, the DNA synthesis in proliferating cells was measured by use of the DELPHIA Cell Proliferation Kits (Perkin Elmer, Courtaboeuf, France). Each measurement was performed in triplicate.

MEASUREMENTS OF PASMC PROLIFERATION. Control PASMCs in Dulbecco's modified Eagle's medium supplemented with 15% FCS were seeded in 96-well plates at a density of 5×10^3 cells per well and allowed to adhere. The cells were subjected to 48 h of growth arrest in medium containing 0% FCS and then treated with 200 μl P-EC–conditioned medium for 24 h. Cell growth was then measured by use of the DELPHIA Cell Proliferation Kits (Perkin Elmer). Each measurement was performed in triplicate.

IN VIVO STUDY DESIGN, MEASUREMENTS, AND TISSUE SAMPLING. Experiments were conducted according to the European Union regulations (Directive 86/609 EEC) for animal experiments and complied with our institution's guidelines for animal care and handling. The animal facility is licensed by the French Ministry of Agriculture (agreement No. B92-019-01). The Committee on the Ethics of Animal Experiments CEEA26 CAPSud approved the study. Dr. Perros supervised all animal experiments (agreement delivered by the French Ministry of Agriculture for animal experiment No. A92-392). All efforts were made to minimize animal suffering.

It has been shown that responses to PH triggers are significantly affected by age, because younger individuals with rapidly maturing lungs are more susceptible to these triggers (12,13). In this study, we used very young non-adult rats at 100 g weight exposed to MCT to get a model of very severe PH with right heart failure.

Male Wistar rats (100 g body weight) were maintained in a temperature-controlled room with a 12/12-h light/dark cycle and randomly divided into: 1) a saline-treated control group (control, n = 10); 2) a monocrotaline-exposed group (MCT, n = 10); 3) an MCT-exposed and 10 $mg \cdot kg^{-1} \cdot day^{-1}$ (days 14–21) nebivolol-treated group (MCT+N10, n = 10); 4) an MCT-exposed and 10 $mg/kg^1/day^1$ (days 14–21) metoprolol-treated group (MCT+M10, n = 10); and 5) an MCT-exposed and 100 $mg \cdot kg^{-1} \cdot day^{-1}$ (days 14–21) metoprolol-treated group (MCT+M100, n = 10). All rats had access to standard rat chow and water ad libitum. For MCT administration, rats received a single subcutaneous injection of 60 $mg \cdot kg^{-1}$ MCT (Sigma-Aldrich, Lyon, France), which was dissolved in 1 N HCl and neutralized with 1 N NaOH. At day 21, measurement of the right ventricular systolic pressure (RVSP) (mm Hg), mean pulmonary artery pressure (mPAP) (mm Hg), cardiac output (CO) $ml \cdot min^{-1}$, and total pulmonary vascular resistances (PVR) $mm\ Hg \cdot ml \cdot min^{-1}$ were recorded as previously described (14). After rats were exsanguinated, the right lungs were distended by infusion of optimal cutting temperature compound (Miles, Epernon, France) diluted in phosphate-buffered saline (1:1) into the right principal bronchus, quick-frozen in isopentane on dry ice, and stored at -80°C. Left lungs were formalin-distended, fixed, and paraffin-embedded. For Fulton's index of right ventricular hypertrophy, the ratio of the right ventricular weight-to-left ventricular plus septal weight (RV/LV+S) was calculated. In a second experiment, we treated MCT-exposed rats with nebivolol during 14 days (days 14–28, MCT+N10, n = 9), as compared with MCT alone (n = 15) and control (n = 5). In this second experiment, systolic carotid artery pressure and heart rate were also analyzed for the possible systemic side effects of nebivolol treatment.

PULMONARY ARTERY MORPHOMETRY AND QUANTIFICATION OF PULMONARY INFLAMMATION. After paraffin embedding, 5-μm-thick lung sections were stained with hematoxylin-phloxine-saffron. In each rat, 40 to 60 intra-acinar arteries were analyzed and categorized as muscularized (fully or partially) or nonmuscularized to assess the degree of muscularization.

Pulmonary macrophages were stained on 6-μm sections of frozen tissue with a mouse anti-rat CD68

(clone ED1, Serotec, Oxford, United Kingdom) and detected with a donkey anti-mouse alexa-fluor 594. Cell quantification was performed in 4 wide fields by use of an automated counting with a Nikon eclipse 80i camera (Nikon France SAS, Champigny sur Marne, France) and NIH image software (freeware, available from: http://rsb.info.nih.gov/nih-image/Default.html). Results are expressed as number of cells by field.

REAL-TIME POLYMERASE CHAIN REACTION. We performed real-time polymerase chain reaction as previously described (15), with the use of TaqMan gene expression assays (ID number in brackets) (Gapgh [Rn01775763_g1] and Bnp [Rn00676450_g1]) on a StepOnePlus system (Applied Biosystems, Courtaboeuf, France).

ORGAN BATH STUDIES. Male Wistar rats were killed by intraperitoneal overdose of sodium pentobarbital. The lung was removed and the pulmonary arteries were gently dissected of adjacent tissue. Ring segments (average diameter = 1 mm and length = 2 mm) were cleaned and cut gently; care was taken to preserve the endothelium. In some experiments, the endothelium was deliberately removed by rubbing the lumen. The arteries were then suspended in glass organ baths containing oxygenated Krebs solution. Resting tension of 0.2 g force was maintained

FIGURE 1 In Vitro Effects of Nebivolol and Metoprolol on Human Pulmonary Endothelial Cell Proliferation

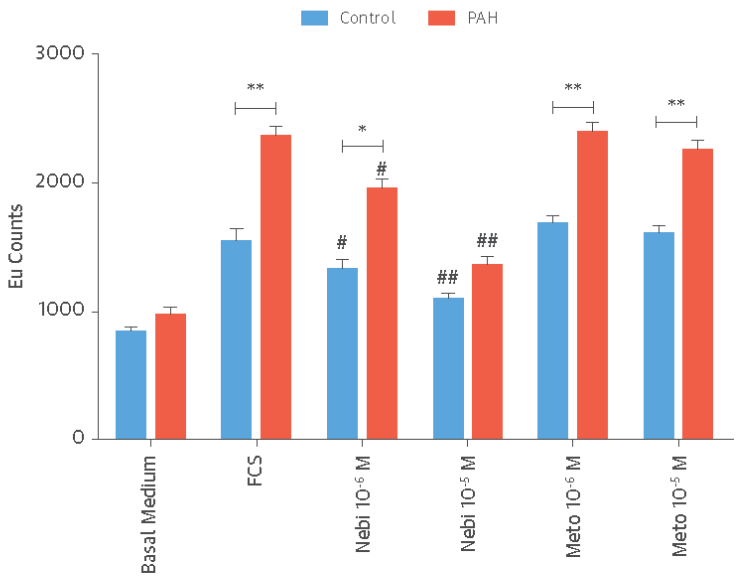

Pulmonary endothelial cells (P-EC) from control and pulmonary arterial hypertension (PAH) lungs were either cultured with basal medium, fetal calf serum (FCS), or FCS + nebivolol (Nebi) or FCS + metoprolol (Meto) at 10^{-6} mol/l and 10^{-5} mol/l. Results are expressed in europium counts (Eu count). Comparison between control and PAH: *p < 0.05, **p < 0.01. Comparison to cells in the same group without treatment: #p < 0.05, ##p < 0.01. n = 6 in each condition.

FIGURE 2 In Vitro Effects of Nebivolol and Metoprolol on Human Pulmonary Artery Smooth Muscle Cell Proliferation Induced by Pulmonary Endothelial Cells (Pulmonary Endothelial Cell to Pulmonary Artery Smooth Muscle Cell Crosstalk)

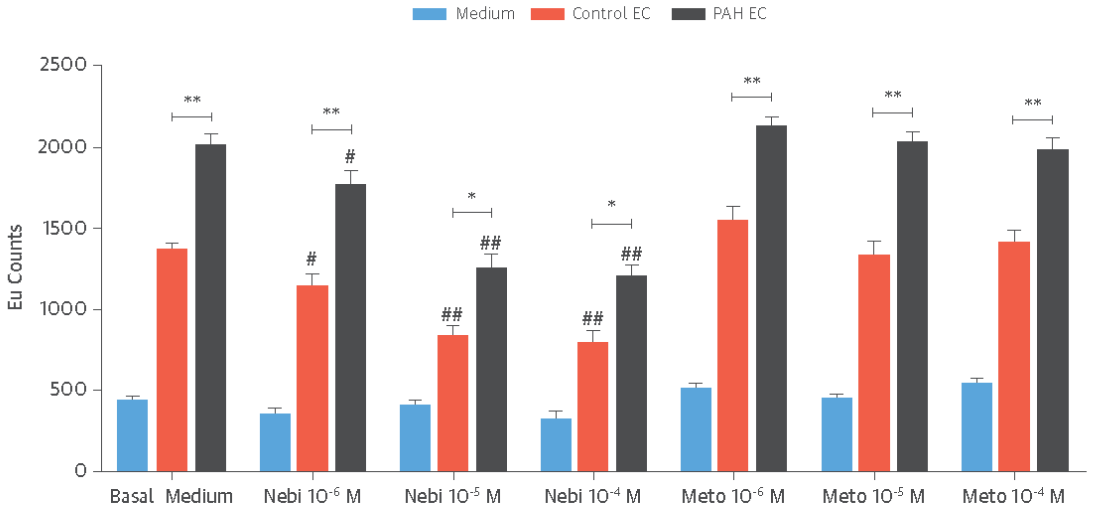

Pulmonary artery smooth muscle cells (PASMC) were either cultured with basal medium or human pulmonary endothelial cell (P-EC)-conditioned medium from control and PAH patients, with or without nebivolol (Nebi) or metoprolol (Meto) at 10^{-6} mol/l, 10^{-5} mol/l, and 10^{-4} mol/l. Results are expressed in europium counts (Eu count). Comparison between control and PAH: *p < 0.05, **p < 0.01. Comparison to cells in the same group without treatment: #p < 0.01, ##p < 0.001. n = 6 in each condition.

FIGURE 3 In Vitro Effects of Nebivolol and Metoprolol on Human Pulmonary Endothelial Cell Production of Proinflammatory Cytokines/Chemokines (IL-6, IL-1β, and MCP-1), Growth Factors (PDGF, EGF, and FGF-2), and Vasoconstrictive Factor (ET-1)

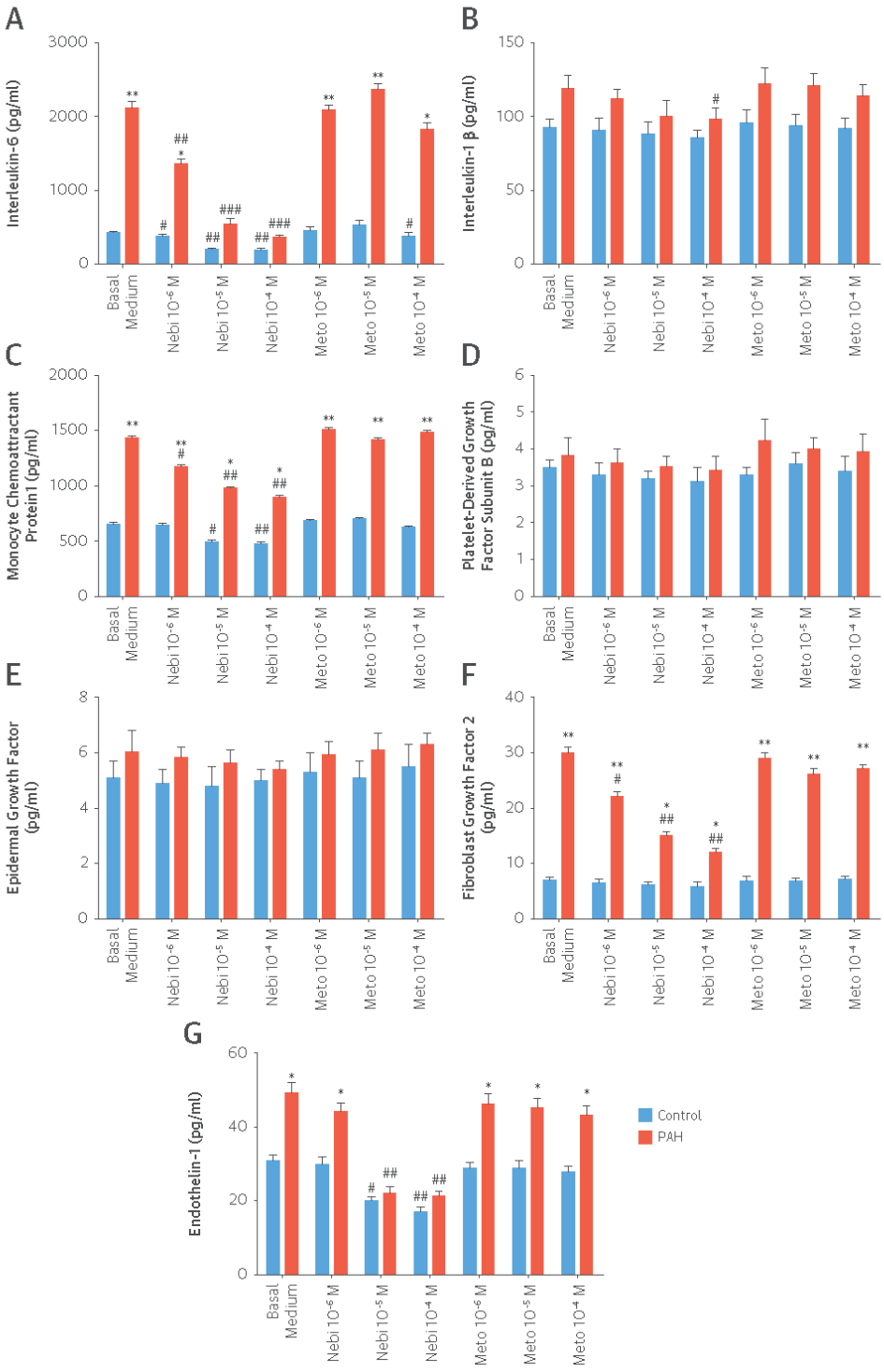

The pulmonary endothelial cells (P-ECs) from control and pulmonary arterial hypertension (PAH) lungs were serum-starved in MCDB131 medium with or without increasing concentrations of nebivolol or metoprolol (10^{-6} to 10^{-4} mol/l). After incubation for 24 h, the medium was collected for enzyme-linked immunoassay. Comparison between control and PAH: *$p < 0.01$, **$p < 0.001$. **(A)** interleukin-6, **(B)** interleukin-1β, **(C)** monocyte chemoattractant protein 1, **(D)** platelet-derived growth factor subunit B, **(E)** epidermal growth factor, **(F)** fibroblast growth factor 2, and **(G)** endothelin-1. Comparison to cells in the same group without treatment: #$p < 0.05$, ##$p < 0.01$, ###$p < 0.001$. n = 6 in each condition.

FIGURE 4 **In Vivo Effects of Nebivolol and Metoprolol on Hemodynamics and Right Heart Hypertrophy in Monocrotaline-Induced Pulmonary Hypertension in Rats**

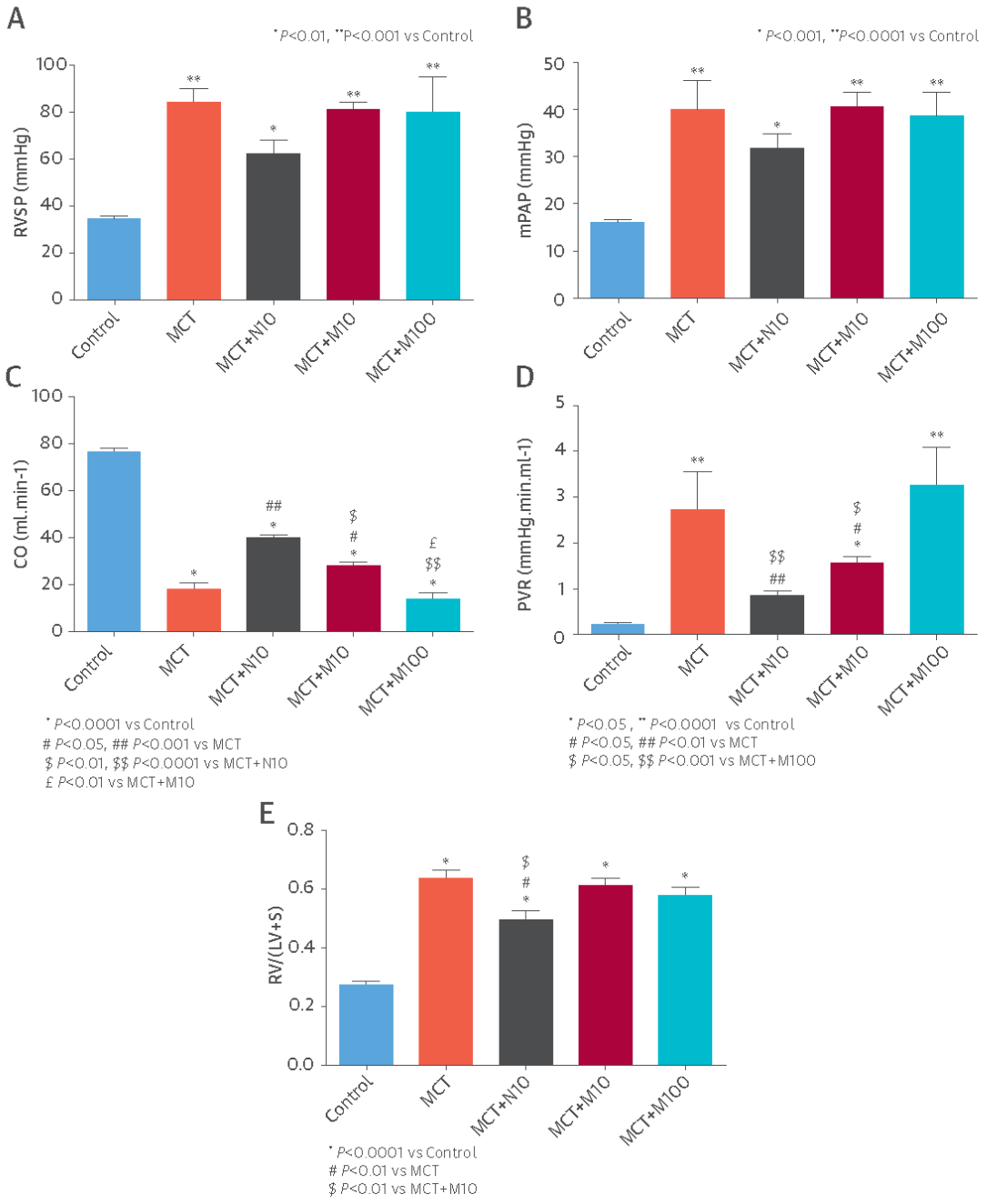

Five groups were compared: 1) saline-treated control group (control); 2) monocrotaline (MCT)-exposed group; 3) MCT-exposed and 10 mg·kg^{-1}·day^{-1} (days 14–21) nebivolol-treated group (MCT + N10); 4) MCT-exposed and 10 mg·kg^{-1}·day^{-1} (days 14–21) metoprolol-treated group (MCT + M10); and 5) MCT-exposed and 100 mg·kg^{-1}·day^{-1} (days 14–21) metoprolol-treated group (MCT + M100). In vivo effects of nebivolol and metoprolol on **(A)** right ventricular systolic pressures (RVSP) (mm Hg), **(B)** mean pulmonary artery pressure (mPAP) (mm Hg), **(C)** cardiac output (CO) (ml·min^{-1}), **(D)** total pulmonary vascular resistance (PVR) (mm Hg·min·ml^{-1}), and **(E)** Fulton's index of right ventricular hypertrophy, calculated as the ratio of the right ventricular weight-to-left ventricular plus septal weight (RV/LV+S). Control, n = 10; MCT, n = 5; MCT + N10, n = 7; MCT + M10, n = 6; MCT + M100, n = 4.

FIGURE 5 In Vivo Effects of Nebivolol and Metoprolol on Pulmonary Vascular Remodeling and Inflammation in Monocrotaline-Induced Pulmonary Hypertension in Rats

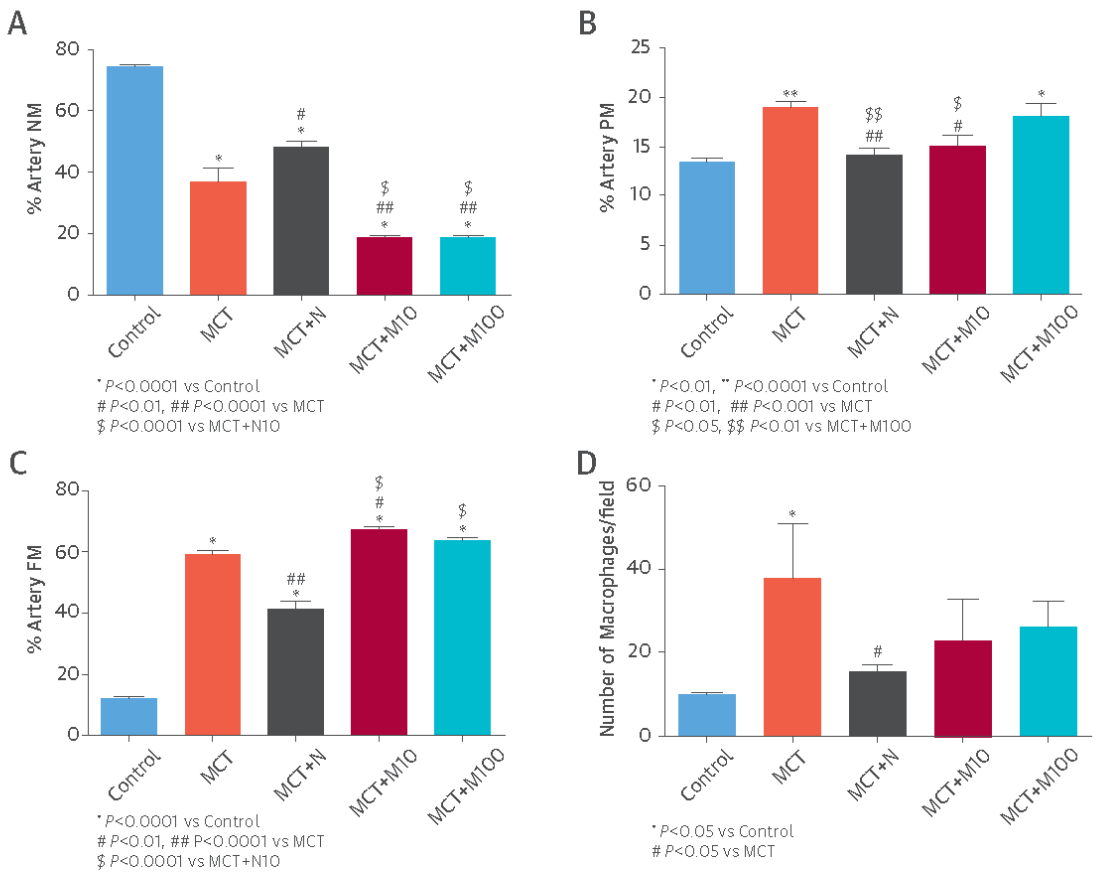

Five groups were compared: 1) saline-treated control group (control); 2) monocrotaline MCT-exposed group; 3) MCT-exposed and 10 mg·kg^{-1}·day^{-1} (days 14–21) nebivolol-treated group (MCT + N10); 4) MCT-exposed and 10 mg·kg^{-1}·day^{-1} (days 14–21) metoprolol-treated group (MCT + M10); and 5) MCT-exposed and 100 mg·kg^{-1}·day^{-1} (days 14–21) metoprolol-treated group (MCT + M100). The analysis of the neomuscularization of normally non-muscularized small distal pulmonary artery (PA) (≤50 μm) is a common and robust way to quantify the degree of remodeling of the rat pulmonary vasculature. **(A)** Percentage of non-muscularized (NM) PA. **(B)** Percentage of partially muscularized (PM) PA. **(C)** Percentage of fully muscularized (FM) PA. **(D)** Mean number of macrophages (CD68+ cells) per low-magnification field. **(E)** Representative images of pulmonary vascular remodeling and macrophage accumulation in the 5 different groups (control, MCT + N, MCT + M10, and MCT + M100). Control, n = 10; MCT, n = 5; MCT + N10, n = 7; MCT + M10, n = 6; MCT + M100, n = 4.

Continued on the next page

throughout the experiment. Tissues were allowed to equilibrate for 2 h before the addition of any drugs. Contraction was elicited with the use of 0.1 μmol/l norepinephrine; at the maximal response, we added acetylcholine (10^{-8} to 10^{-5} mol/l) to test the endothelium integrity. The tissues were then washed with fresh Krebs-Ringer solution after 60 min of re-equilibration; subsequent contractile response to norepinephrine was performed, and nebivolol or metoprolol was added at increasing concentrations (10^{-8} to 10^{-4} mol/l). The same experiments were performed on arteries pre-treated with the NO synthase (NOS) inhibitor NG-nitro-L-arginine methyl ester (L-NAME) (10^{-4} mol/l).

STATISTICAL EVALUATION. All data were verified for normal distribution. Quantitative variables are presented as mean ± SEM. Data were analyzed with use of the Student *t* test or one-way analysis of variance and Bonferroni multiple comparisons test. Values of $p < 0.05$ were considered to reflect statistical significance.

RESULTS

NEBIVOLOL BUT NOT METOPROLOL REDUCES HUMAN P-ECs AND P-EC–INDUCED PASMC PROLIFERATION. As expected (16), human P-ECs from IPAH lungs proliferated more than did control P-ECs under basal

FIGURE 5 Continued

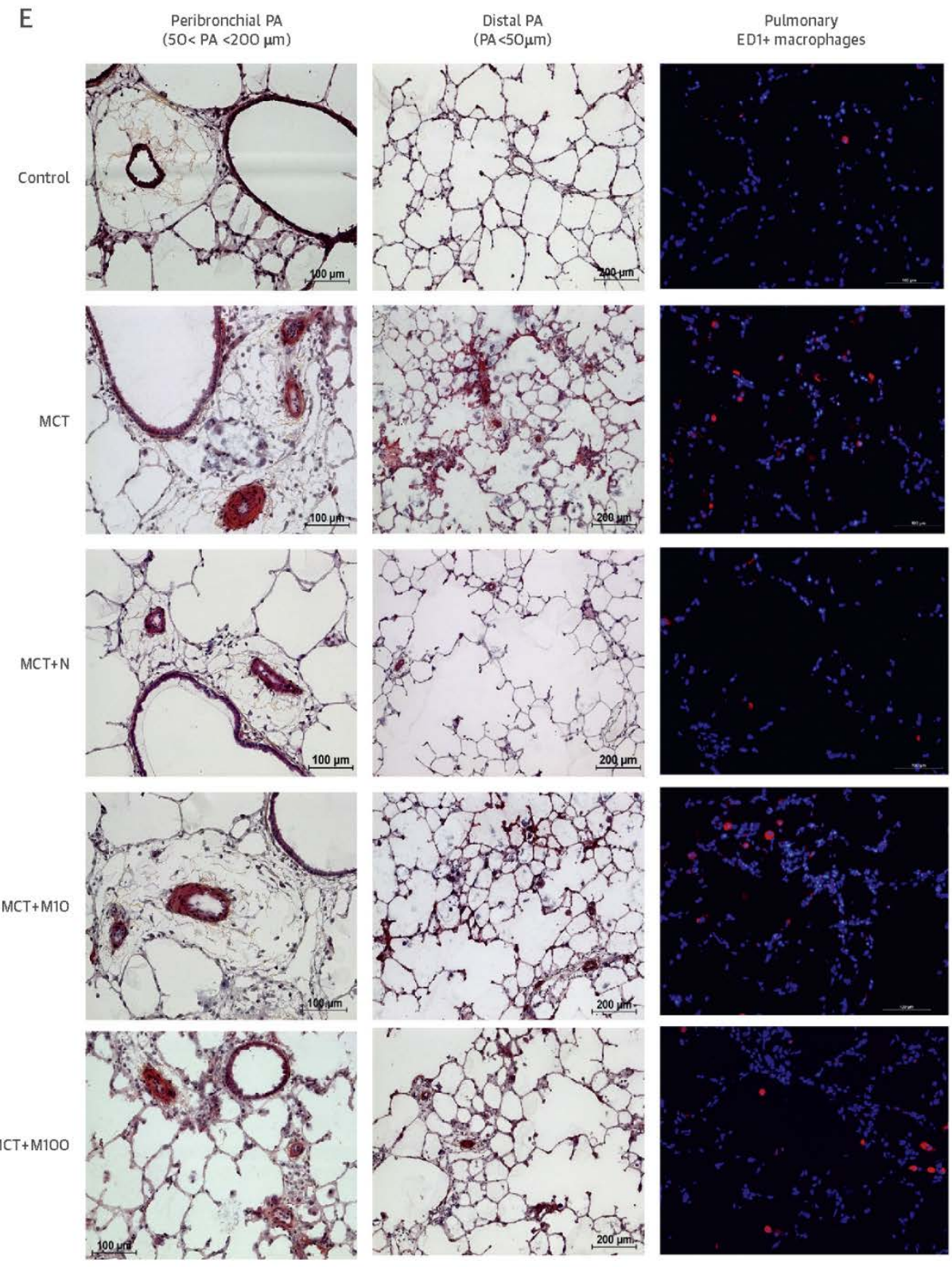

and FCS-stimulated conditions (Figure 1). Nebivolol significantly decreased FCS-induced P-EC proliferation in a dose-dependent fashion by a 1.8 reduction factor in IPAH and by 1.4 in control cells (both $p < 0.01$) at 10 μmol/l. Metoprolol had no significant effect on FCS-stimulated proliferation of IPAH and control P-ECs. We tested the effects of nebivolol and metoprolol on P-EC–induced PASMC proliferation by transferring P-EC medium conditioned with or without β-blockers to PASMC cultures. As already shown (17), P-EC–conditioned medium from IPAH cells induced significantly more PASMC proliferation as compared with control ($p < 0.01$) (Figure 2). Nebivolol but not metoprolol decreased this mitogenic crosstalk in a dose-dependent fashion of both IPAH and control P-EC medium (both $p < 0.001$ at 10 μmol/l nebivolol). Of note, 100 μmol/l nebivolol did not reach a significantly higher blocking effect as compared with 10 μmol/l. Nebivolol had similar effects on P-ECs from SPH lungs (Online Figures 1 and 2).

NEBIVOLOL BUT NOT METOPROLOL REDUCES THE PATHOLOGICAL OVERPRODUCTION OF INTERLEUKIN-6, MONOCYTE CHEMOATTRACTANT PROTEIN-1, FIBROBLAST GROWTH FACTOR-2, AND ET-1 FOUND IN HUMAN IPAH P-ECs. With the use of an enzyme-linked immunoassay, we quantified the proinflammatory cytokines/chemokine (interleukin [IL]1-β, IL-6, and monocyte chemoattractant protein 1 [MCP1]), the growth factors (PDGF, EGF, and FGF2), and the vasoconstrictive factor ET-1 concentrations in P-EC–conditioned mediums. We found an overexpression of IL-6, MCP-1, FGF2, and ET-1 in IPAH cells (Figures 3A, 3C, 3F, and 3G) ($p < 0.001$, $p < 0.001$, $p < 0.001$, and $p < 0.01$, respectively, in IPAH compared with control P-EC). However, we did not detect changes in IL1-β, PDGF, and EGF production (Figures 3B, 3D, and 3E) in IPAH compared with control P-EC–conditioned mediums. These alterations were either reduced (MCP-1 and FGF2) or completely normalized (IL-6 and ET-1) by nebivolol but not by metoprolol in a dose-dependent fashion. Nebivolol had similar effects on P-EC from SPH lungs (Online Figure 3).

NEBIVOLOL HAS GREATER BENEFICIAL EFFECTS THAN METOPROLOL ON EXPERIMENTAL SEVERE PAH. After exposure to MCT (60 mg/kg), young Wistar rats (weight, 100 g) had development of severe PAH. At day 21, MCT-exposed rats had severe PAH characterized by a high RVSP and high mPAP. None of the nebivolol or metoprolol treatments were associated with significant changes in these hemodynamic parameters (Figures 4A and 4B). However, there were significant improvements in CO and PVR in the nebivolol-treated and in the metoprolol-treated (10 mg/kg) groups as compared with non-treated PAH rats ($p < 0.001$ and $p < 0.05$, respectively, as compared with MCT alone–exposed group). Moreover, nebivolol (10 mg/kg) had a better effect on CO than did metoprolol (10 mg/kg) ($p < 0.01$). Metoprolol-treated (100 mg/kg) rats had worse CO and PVR values than did the nebivolol-treated and the metoprolol-treated (10 mg/kg) PAH rats ($p < 0.0001$ and $p < 0.01$, respectively) (Figures 4C and 4D). As the result of the high PVRs that developed in the MCT-exposed rats, there was significant right ventricular hypertrophy assessed by means of the Fulton index (FI = RV/[LV+S]), in these animals ($p < 0.0001$). In accordance with the lower PVRs measured in the nebivolol-treated PAH rats, this group had less RV hypertrophy ($p < 0.01$ as compared with MCT rats). Metoprolol treatment, regardless of dose, did not result in a reduction of RV hypertrophy. There was significantly more RV hypertrophy in the metoprolol-treated (10 mg/kg) group than in the nebivolol-treated group ($p < 0.01$) (Figure 4E). The increase in the PVRs, heart failure, and death in PAH was reflected by progressive remodeling of pulmonary precapillary arteries. The analysis of the neomuscularization of normally non-muscularized

FIGURE 6 Ex Vivo Effects of Nebivolol and Metoprolol on Norepinephrine-Pre-Contracted, Rat Pulmonary Artery Rings

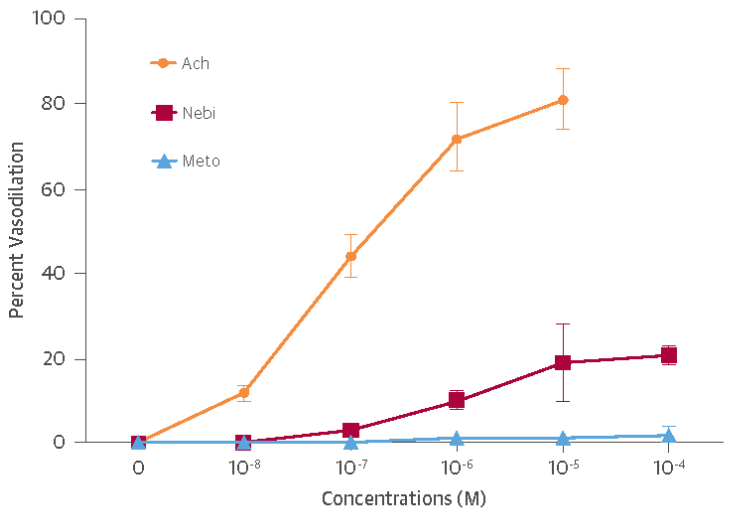

Contraction was elicited with 0.1 μmol/l norepinephrine. At the maximal response, acetylcholine (Ach) (10^{-8} to 10^{-5} mol/l) was used to test the endothelium integrity. The tissues were then washed, subsequent contractile responses to norepinephrine was performed, and nebivolol or metoprolol was added at increasing concentrations (10^{-8} to 10^{-4} mol/l). Drug-induced vasodilation is expressed as percent relaxation from preconstricted diameter. n = 6 rats.

CENTRAL ILLUSTRATION **Pulmonary Hypertension Pathobiology and its Targeting by Nebivolol**

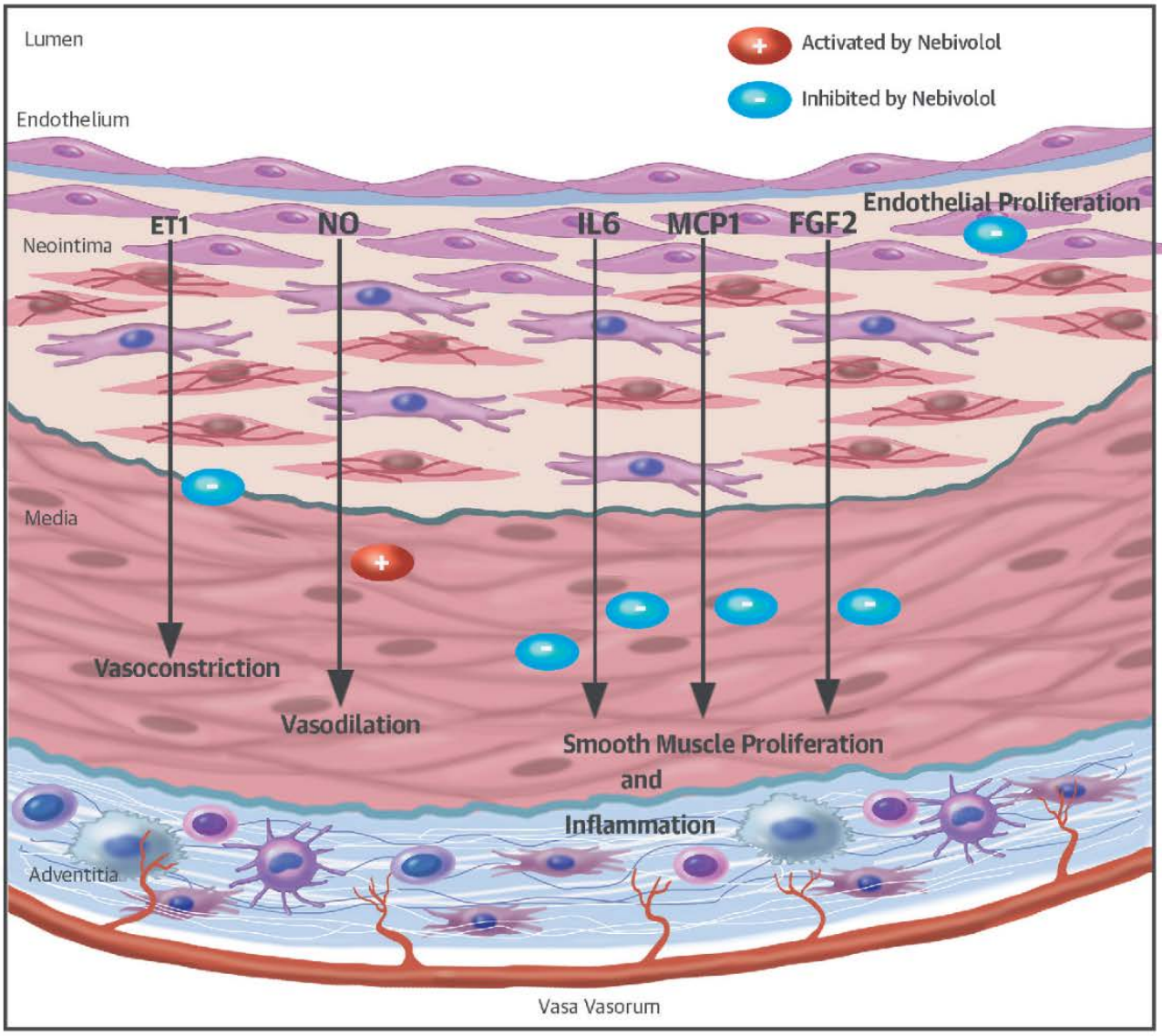

Perros, F. et al. J Am Coll Cardiol. 2015; 65(7):668-80.

Pulmonary artery (PA) endothelial cells from PAH patients (PAH PA-EC) overexpress the proinflammatory mediators interleukin (IL)-6 and monocyte chemoattractant protein (MCP)-1, fibroblast growth factor (FGF)-2, and the potent vasoconstrictive agent endothelin (ET)-1. This pathological phenotype is corrected by nebivolol. PAH PA-EC proliferate more than do control cells and stimulate more PA smooth muscle cell mitosis, a growth abnormality that is also normalized by nebivolol. Moreover, nebivolol induced an endothelium-dependent and nitric oxide (NO)-dependent partial relaxation of PA. All taken together, nebivolol reduces pulmonary vascular remodeling and inflammation.

(NM) small distal PA (≤50 μm) is a common and robust way to quantify the degree of remodeling of the rat pulmonary vasculature. We found a dramatic decrease in the low-resistance NM PA in MCT-exposed rats as compared with control rats ($p < 0.0001$) and its corollary, a dramatic increase in high-resistance, fully muscularized (FM) PA ($p < 0.0001$) (**Figures 5A and 5C**). In addition, there was an increase in partially muscularized (PM) PA in MCT-exposed rats as compared with control ($p < 0.0001$) (**Figure 5B**). Nebivolol (10 mg/kg) increased the percentage of NM PA ($p < 0.01$ as compared with MCT alone–exposed group), whereas metoprolol (both doses) further decreased this percentage, as compared with MCT-exposed rats (both $p < 0.0001$) (**Figure 5A**). In contrast, nebivolol decreased the percentage of PM and FM PA (both $p < 0.01$), whereas metoprolol (10 mg/kg) decreased the percentage of PM PA ($p < 0.01$) but increased further the percentage of FM PA ($p < 0.01$) as compared with MCT-exposed rats. Metoprolol (100 mg/kg) had higher percentages of both PM and FM as compared with nebivolol-treated rats ($p < 0.01$ and $p < 0.0001$, respectively) (**Figures 5A and 5C**). At last, nebivolol decreased significantly the accumulation of macrophages in the MCT lung ($p < 0.05$) (**Figure 5D**). Representative images of the pulmonary vascular remodeling and macrophage accumulation in the 5 different groups (control, MCT, MCT+N, MCT+M10, and MCT+M100) are shown in **Figure 5E**. By treating MCT-exposed rats for a longer duration (14 days, from day 14 to day 28 after MCT), we observed more beneficial effects of nebivolol on RVSP, mPAP, and RV hypertrophy, associated with a decrease in the right ventricular BNP expression. CO was not improved, but PVR was reduced (Online Figure 4). However, it is difficult to compare the effects of nebivolol at day 21 (considered as early and compensated PH) and at day 28 (late and decompensated PH). The effect on the distal muscularization was similar as observed at day 28 as compared with day 21 (Online Figure 5).

NEBIVOLOL BUT NOT METOPROLOL INDUCED VASODILATION OF PRECONTRACTED RAT PA RINGS. Nebivolol allowed a vasodilation of ≈20% on norepinephrine-induced, precontracted rat PA rings at 10^{-5} and 10^{-4} mol/l, whereas metoprolol had no effect (**Figure 6**). When the endothelium was removed or when the NOS was inhibited by L-NAME, Ach- and nebivolol-induced PA vasodilation were totally abolished (data not shown).

DISCUSSION

We found that PAH P-ECs overexpressed the proinflammatory mediators IL-6 and MCP-1, the growth factor FGF2, and the potent vasoconstrictive agent endothelin-1 as compared with control cells. This pathological phenotype was corrected by the use of nebivolol but not metoprolol in a dose-dependent fashion. We confirmed that PAH P-ECs proliferate more than control cells and stimulate more PASMC mitosis, a growth abnormality that was normalized by nebivolol but not by metoprolol. Interestingly, nebivolol had similar effects on P-ECs from SPH lungs. Nebivolol induced an endothelium- and NO-dependent partial relaxation of PA. At last, nebivolol was more potent than was metoprolol in improving cardiac function, pulmonary vascular remodeling, and inflammation of rats with MCT-induced PH.

Nebivolol is a third-generation β-adrenergic receptor blocker with vasodilator properties mediated by stimulation of endothelial NO synthase (eNOS) (18). Accordingly, we found that L-NAME totally abolished the vasodilatory properties of nebivolol on isolated PA in organ bath experiments. In our study, nebivolol was more potent than metoprolol to correct PAH-related endothelial dysfunction in vitro and to improve experimental PAH in rats. These results are consistent with previous work showing that nebivolol but not metoprolol normalizes endothelial function, reduces superoxide formation, increases NO bioavailability, and inhibits up-regulation of the activity and expression of the vascular NAD(P)H oxidase in a model of angiotensin II-induced oxidative stress (19), thus preventing eNOS uncoupling. Nebivolol also reduces the levels of the circulating eNOS inhibitor asymmetric dimethylarginine, which probably contributes to increased vascular NO bioavailability, whereas metoprolol does not contribute (20). We also observed that nebivolol corrected better than did metoprolol the proinflammatory phenotype of the P-ECs from PAH patients (reduction of IL-6 and MCP1 expression) and dramatically decreased macrophage accumulation in the MCT lung. In vivo, the anti-inflammatory properties of nebivolol, and, to a lesser extent, metoprolol, may also be due to a direct effect on immune cells, because catecholamines are actively produced by macrophages and have the capacity to act in an autocrine way on ARs to regulate macrophage production of IL-1β, which has a key role in the inflammatory response (21). In our study, nebivolol treatment

decreased vascular remodeling in experimental PH, whereas metoprolol worsened it. One reason for this divergence, apart from all beneficial effects of nebivolol that are not shared with metoprolol, may be an antagonist effect of metoprolol on vascular β_2-ARs even if metoprolol has a good β_1 selectivity (β_1/β_2 selectivity = 74) (18). This also may be true at a higher dose of metoprolol (100 mg/kg). High concentrations of metoprolol may favor PA constriction and PASMC proliferation. MCT exposure is a model of severe PH, in which all rats die of right heart failure, and both β-blockers may have improved right heart function/coupling. Nebivolol has been shown to preserve left ventricular function, cause peripheral vasodilation, maintain stroke volume and cardiac output, and preserve cardiac chronotropism during exertion (18). Furthermore, compared with bisoprolol, nebivolol did not cause an increase in pulmonary artery wedge pressure (9). This could further explain the superiority of nebivolol over metoprolol to improve experimental PH. However, one must be aware that the MCT-induced PH is considered by some to be an acute toxic model characterized by acute/subacute damage of the peripheral vasculature of the lung and other organs (kidney, liver, and heart) (13). For this reason, we plan to test the efficacy of nebivolol in a piglet model of chronic PH, which is more relevant to the human condition (22–24).

CONCLUSIONS

Our work demonstrates for the first time that nebivolol could be a promising option for the management of PAH, improving endothelial dysfunction, pulmonary vascular remodeling, and right heart function. Until clinical studies are undertaken, however, routine use of β-blockers in PAH cannot be recommended.

REPRINT REQUESTS AND CORRESPONDENCE: Dr. Frédéric Perros, INSERM U999, Centre Chirurgical Marie Lannelongue, 133, Avenue de la Résistance, F-92350 Le Plessis Robinson, France. E-mail: frederic.perros@inserm.fr.

PERSPECTIVES

COMPETENCY IN MEDICAL KNOWLEDGE: The third-generation β-adrenergic receptor blocker nebivolol appears to attenuate experimental pulmonary hypertension by correcting endothelial dysfunction (**Central Illustration**).

TRANSLATIONAL OUTLOOK: Although β-adrenergic receptor blockade is not currently recommended for treatment of patients with pulmonary arterial hypertension, clinical trials of nebivolol are warranted on the basis of this distinguishing mechanism of action.

REFERENCES

1. Humbert M, Montani D, Perros F, et al. Endothelial cell dysfunction and cross talk between endothelium and smooth muscle cells in pulmonary arterial hypertension. Vascul Pharmacol 2008;49:113–8.

2. Humbert M, Sitbon O, Simonneau G. Treatment of pulmonary arterial hypertension. N Engl J Med 2004;351:1425–36.

3. Humbert M, Sitbon O, Chaouat A, et al. Survival in patients with idiopathic, familial, and anorexigen-associated pulmonary arterial hypertension in the modern management era. Circulation 2010;122:156–63.

4. Hoeper MM, Barst RJ, Bourge RC, et al. Imatinib mesylate as add-on therapy for pulmonary arterial hypertension: results of the randomized IMPRES study. Circulation 2013;127:1128–38.

5. Bogaard HJ, Natarajan R, Mizuno S, et al. Adrenergic receptor blockade reverses right heart remodeling and dysfunction in pulmonary hypertensive rats. Am J Respir Crit Care Med 2010;182:652–60.

6. De Man FS, Handoko ML, van Ballegoij JJM, et al. Bisoprolol delays progression towards right heart failure in experimental pulmonary hypertension. Circ Heart Fail 2012;5:97–105.

7. De Man FS, Handoko ML, Guignabert C, et al. Neurohormonal axis in patients with pulmonary arterial hypertension: friend or foe? Am J Respir Crit Care Med 2013;187:14–9.

8. Drake JI, Gomez-Arroyo J, Dumur CI, et al. Chronic carvedilol treatment partially reverses the right ventricular failure transcriptional profile in experimental pulmonary hypertension. Physio Genomics 2013;45:449–61.

9. Kamp O, Metra M, Bugatti S, et al. Nebivolol: haemodynamic effects and clinical significance of combined beta-blockade and nitric oxide release. Drugs 2010;70:41–56.

10. Martiniuc C, Branishte T. The use of beta blocker Nebivolol in patients with chronic obstructive pulmonary disease in association with arterial hypertension. Rev Med Chir Soc Med Nat Iasi 2012;116:218–21.

11. Eddahibi S, Guignabert C, Barlier-Mur A-M, et al. Cross talk between endothelial and smooth muscle cells in pulmonary hypertension: critical role for serotonin-induced smooth muscle hyperplasia. Circulation 2006;113:1857–64.

12. Naeije R, Dewachter L. Animal models of pulmonary arterial hypertension. Rev Mal Respir 2007;24:481–96.

13. Stenmark KR, Meyrick B, Galie N, et al. Animal models of pulmonary arterial hypertension: the hope for etiological discovery and pharmacological cure. Am J Physiol Lung Cell Mol Physiol 2009;297:L1013–32.

14. Price LC, Montani D, Tcherakian C, et al. Dexamethasone reverses monocrotaline-induced pulmonary arterial hypertension in rats. Eur Respir J 2011;37:813–22.

15. Perros F, Montani D, Dorfmüller P, et al. Platelet-derived growth factor expression and function in idiopathic pulmonary arterial hypertension. Am J Respir Crit Care Med 2008;178:81–8.

16. Tu L, De Man FS, Girerd B, et al. A critical role for p130Cas in the progression of pulmonary hypertension in humans and rodents. Am J Respir Crit Care M 2012;186:666–76.

17. Dewachter L, Adnot S, Fadel E, et al. Angiopoietin/Tie2 pathway influences smooth muscle

hyperplasia in idiopathic pulmonary hypertension. Am J Respir Crit Care Med 2006;174:1025–33.

18. Münzel T, Gori T. Nebivolol: the somewhat-different beta-adrenergic receptor blocker. J Am Coll Cardiol 2009;54:1491–9.

19. Oelze M, Daiber A, Brandes RP, et al. Nebivolol inhibits superoxide formation by NADPH oxidase and endothelial dysfunction in angiotensin II-treated rats. Hypertension 2006;48:677–84.

20. Kandavar R, Higashi Y, Chen W, et al. The effect of nebivolol versus metoprolol succinate extended release on asymmetric dimethylarginine in hypertension. J Am Soc Hypertens 2011;5:161–5.

21. Engler KL, Rudd ML, Ryan JJ, et al. Autocrine actions of macrophage-derived catecholamines on interleukin-1 beta. J Neuroimmunol 2005;160:87–91.

22. Boulate D, Perros F, Dorfmuller P, et al. Pulmonary microvascular lesions regress in reperfused chronic thromboembolic pulmonary hypertension. J Heart Lung Transplant 2014 Jul 16 [E-pub ahead of print].

23. Guihaire J, Haddad F, Boulate D, et al. Right ventricular plasticity in a porcine model of chronic pressure overload. J Heart Lung Transplant 2014;33:194–202.

24. Mercier O, Tivane A, Dorfmüller P, et al. Piglet model of chronic pulmonary hypertension. Pulm Circ 2013;3:908–15.

KEY WORDS β-blocker, endothelial dysfunction, inflammation, nebivolol, pulmonary hypertension

APPENDIX For supplemental figures, please see the online version of this article.

DISCUSSION ET PERSPECTIVES

L'HTAP est une maladie rare conduisant à l'oblitération progressive des petites artères pulmonaires, à l'augmentation des résistances vasculaires pulmonaires totales et à une défaillance cardiaque. Les mécanismes physiopathologiques exactes ne sont pas connus et semblent multifactoriels. Les thérapies actuellement utilisées permettent de retarder la dégradation de l'état de santé des patients en favorisant la vasodilatation. Ces traitements, comme les antagonistes des récepteurs à l'ET-1, les inhibiteurs de PDE5 ou l'epoprostenol et ses dérivées, permettent ainsi via la vasodilatation d'améliorer les paramètres hémodynamiques, la survie et la résistance à l'effort. Une autre voie thérapeutique envisagée est la réduction de la prolifération anormale des CML induite par les facteurs de croissances libérés lors de la dysfonction endothéliale. Ainsi l'utilisation de molécules inhibant la prolifération des CML comme les inhibiteurs de tyrosine kinase ont été à l'étude.

Cependant malgré les progrès dans la prise en charge thérapeutique, le pronostic vital des patients reste très mauvais s'ils ne bénéficient pas d'une transplantation pulmonaire. L'étude des mécanismes physiopathologiques impliqués dans le développement de l'HTAP est donc cruciale pour la découverte de nouvelles voies thérapeutiques.

Au cours des travaux présentés nous avons, dans le cas de l'HTAP, mis en évidence un nouveau mécanisme participant activement à la formation des lésions intimales (le type de lésion le plus répandu chez les patients), des lésions plexiformes ainsi que dans la néo muscularisation des micro-vaisseaux. La démonstration de l'implication de l'EndoMT dans l'HTAP permet de mieux comprendre l'origine des cellules pathologiques s'accumulant sous l'endothélium de ces lésions et change totalement le dogme actuel impliquant le recrutement de fibroblastes et de progéniteurs résidents et circulants. Les études récentes sur le rôle de l'EndoMT, notamment dans la régénération tissulaire mais également dans les fibroses et les cancers, ont permis de mettre en lumière le caractère pluripotent des cellules endothéliales en transition. Ce caractère permet aux cellules EndoMT de devenir une source de cellules mésenchymateuses souches et de progéniteurs pour œuvrer en condition physiologique à la reconstruction du tissu endommagé. A l'inverse, en condition pathologique, ce processus participe à l'entretien de l'environnement pathologique et à la prolifération incontrôlée de cellules à caractère mésenchymateux. Ces découvertes font de l'endothélium un acteur majeur dans le développement et l'entretien de des lésions cancéreuses et fibrosantes. Dans le cas de l'HTAP, nos travaux conduisent à un changement dans la vision globale du développement des lésions intimales en passant ainsi d'une origine centripète à une origine centrifuge qui semble plus cohérente si on prend en considération la localisation et la quantité de cellules pathologiques devant être recrutées pour permettre le remodelage observé chez

les patients. Nos résultats dans les modèles animaux (rats MCT, SuHx et BMPR2$^{\Delta 140Ex1/+}$) ont permis de confirmer l'importance du lien BMPR2/EndoMT. Chez les rats BMPR$^{\Delta 140Ex1/+}$, l'inactivation partielle de cette voie conduit à la surexpression de facteurs de transcription induisant une EndoMT. Cela s'accompagne d'un remodelage vasculaire. Si l'effet inhibiteur de la voie BMPR2 sur l'EndoMT a été décrit, l'étude du modèle MCT a permis de confirmer que l'inactivation de BMPR2 était associée à une hausse de l'expression des marqueurs de l'EndoMT antérieure à l'apparition de l'HTP. De plus nous avons confirmé que l'inhibition partielle de l'EndoMT pouvait améliorer l'état des rats MCT et le phénotype pathologique de CE HTAP en culture. Ces résultats sont donc encourageants pour l'utilisation dans l'HTAP de thérapies limitant le processus de transition mésenchymateuse, notamment pour les patients ayant bénéficiés d'un diagnostic précoce et présentant une mutation dans le gène *BMPR2* (mutation touchant 70% des HTAP familiales et 10-40% des HTAPi).

Mes travaux de thèse portant sur les agents alkylants ont également permis de confirmer le lien suspecté entre les chimiothérapies et la MVOP. Au cours de ce projet réalisé en collaboration avec l'équipe clinique de l'U999, nous avons mis en évidence à travers une étude approfondie de la littérature et des cas recensés au centre national de référence des hypertensions pulmonaires sévères, la forte incidence des chimiothérapies alkylantes (et notamment du CP) dans le développement de MVOP après chimiothérapie et transplantation de moelle osseuse. L'étude des effets du CP sur les paramètres de l'HTP chez la souris, le rat et le lapin a permis de confirmer ce lien. Nous espérons que nos travaux aboutiront à un meilleur dépistage des cas de MVOP chez les patients ayant reçu les agents thérapeutiques à risques identifiés (CP ou mitomycine). Enfin, l'induction de MVOP par le CP chez l'animal constitue le tout premier modèle de MVOP expérimentale. Le développement de ce modèle va permettre l'étude *in vivo* des mécanismes pathologiques mais également de tester de nouvelles thérapies.

Pour finir, les travaux présentés sur l'utilisation du nebivolol dans le traitement de l'HTAP confirme le potentiel thérapeutique intéressant des β-bloquants de troisième génération, et du nébivolol en particulier. Son effet antagoniste des récepteurs β1 et agoniste des récepteurs β2 et β3 associé à son un effet vasodilatateur via son action sur la production de NO a permis d'améliorer la fonction cardiaque et les paramètres hémodynamiques des rats ayant une HTP sévère induite par MCT. Son utilisation *in vitro* a permis d'inhiber la prolifération pathologique des CE HTAP, ainsi que la prolifération des CML induite par les messagers libérés par les CE pathologiques. De plus l'utilisation du nébivolol permet de limiter voir normaliser la production de facteurs de croissance, d'agents vasoconstricteurs, et de médiateurs pro-inflammatoires impliqués dans la pathogénèse de l'HTAP. Ces résultats confirment également la nécessité

de revoir les recommandations actuelles proscrivant l'utilisation des β-bloquants dans l'HTAP en prenant en compte leurs spécificités β adrénergique propres.

Les travaux réalisés au cours de mon doctorat dans l'équipe du professeur Humbert et sous la direction du Dr Cohen-Kaminsky et la co-direction du Dr Perros ont ainsi permis la mise en évidence de l'EndoMT comme un mécanisme impliqué dans la pathogénèse de l'HTAP. Cette découverte ouvre une nouvelle voie thérapeutique pour limiter la progression de la maladie. Ils ont également permis de mettre en lumière les agents alkylants comme facteurs de risques dans le développement de MVO pulmonaire et d'aboutir au premier modèle décrit de MVO pulmonaire expérimentale. Enfin mes travaux de thèse ont confirmé les travaux récents suggérant une réévaluation de l'usage des β-bloquants dans l'HTAP, et souligne l'intérêt du nébivolol dans la prise en charge thérapeutique des patients HTAP.

ARTICLES COMPLEMENTAIRES

I. N-ACETYLCYSTEINE IMPROVES ESTABLISHED MONOCROTALINE-INDUCED PULMONARY HYPERTENSION IN RATS. RESPIR RES. JUIN 2014.

Chaumais et al. Respiratory Research 2014, 15:65
http://respiratory-research.com/content/15/1/65

RESPIRATORY RESEARCH

RESEARCH Open Access

N-acetylcysteine improves established monocrotaline-induced pulmonary hypertension in rats

Marie-Camille Chaumais[1,2,3], Benoît Ranchoux[2,4], David Montani[2,4,5], Peter Dorfmüller[2,4], Ly Tu[2,4], Florence Lecerf[2,4], Nicolas Raymond[2,4], Christophe Guignabert[2,4], Laura Price[6], Gérald Simonneau[2,4,5], Sylvia Cohen-Kaminsky[2,4], Marc Humbert[2,4,5] and Frédéric Perros[2,4*]

Abstract

Background: The outcome of patients suffering from pulmonary arterial hypertension (PAH) are predominantly determined by the response of the right ventricle to the increase afterload secondary to high vascular pulmonary resistance. However, little is known about the effects of the current available or experimental PAH treatments on the heart. Recently, inflammation has been implicated in the pathophysiology of PAH. N-acetylcysteine (NAC), a well-known safe anti-oxidant drug, has immuno-modulatory and cardioprotective properties. We therefore hypothesized that NAC could reduce the severity of pulmonary hypertension (PH) in rats exposed to monocrotaline (MCT), lowering inflammation and preserving pulmonary vascular system and right heart function.

Methods: Saline-treated control, MCT-exposed, MCT-exposed and NAC treated rats (day 14–28) were evaluated at day 28 following MCT for hemodynamic parameters (right ventricular systolic pressure, mean pulmonary arterial pressure and cardiac output), right ventricular hypertrophy, pulmonary vascular morphometry, lung inflammatory cells immunohistochemistry (monocyte/macrophages and dendritic cells), IL-6 expression, cardiomyocyte hypertrophy and cardiac fibrosis.

Results: The treatment with NAC significantly decreased pulmonary vascular remodeling, lung inflammation, and improved total pulmonary resistance (from 0.71 ± 0.05 for MCT group to 0.50 ± 0.06 for MCT + NAC group, $p < 0.05$). Right ventricular function was also improved with NAC treatment associated with a significant decrease in cardiomyocyte hypertrophy (625 ± 69 *vs.* 439 ± 21 μm^2 for MCT and MCT + NAC group respectively, $p < 0.001$) and heart fibrosis (14.1 ± 0.8 *vs.* 8.8 ± 0.1% for MCT and MCT + NAC group respectively, $p < 0.001$).

Conclusions: Through its immuno-modulatory and cardioprotective properties, NAC has beneficial effect on pulmonary vascular and right heart function in experimental PH.

Keywords: Pulmonary hypertension, Immunomodulation, Inflammation, Right heart function, N-acetylcysteine

* Correspondence: frederic.perros@inserm.fr
[2]UMRS 999, INSERM et Univ. Paris–Sud, Laboratoire d'Excellence (LabEx) en Recherche sur le Médicament et l'Innovation Thérapeutique (LERMIT), Centre Chirurgical Marie Lannelongue, 133 Avenue de la Résistance, 92350 Le Plessis Robinson, France
[4]Univ. Paris-Sud, Faculté de Médecine, Le Kremlin-Bicêtre, France
Full list of author information is available at the end of the article

BioMed Central

© 2014 Chaumais et al.; licensee BioMed Central Ltd. This is an Open Access article distributed under the terms of the Creative Commons Attribution License (http://creativecommons.org/licenses/by/2.0), which permits unrestricted use, distribution, and reproduction in any medium, provided the original work is properly credited.

Introduction

Pulmonary arterial hypertension (PAH) is a rare condition characterised by small pulmonary artery remodeling, leading to chronic pre-capillary pulmonary hypertension (PH) (mean pulmonary artery pressure above 25 mmHg and mean pulmonary artery wedge pressure below 15 mmHg), elevated pulmonary vascular resistance and right heart failure [1]. Unfortunately, despite medical treatments, progression of disease leads to right heart dysfunction, low cardiac output (CO), progressive decline in exercise capacity and eventually the development of end-organ insufficiency [1]. In addition to vasoconstriction, remodeling and thrombosis, inflammatory mechanisms play a key role in both human and experimental PH [2-8]. Pro-inflammatory cytokines including interleukin (IL)-1β and IL-6 have been reported to be elevated in both human idiopathic PAH (IPAH) [9] and monocrotaline (MCT)-induced PH [10,11]. Moreover in IPAH, infiltrates of macrophages and lymphocytes were found in the range of plexiform lesions with local expression of pro-inflammatory chemokines [12-14]. Dendritic cells were also reported in vascular pulmonary lesions and suspected to be involved in pulmonary vascular remodeling [15]. Pulmonary vascular remodeling promotes elevation of pulmonary vascular resistance leading to right ventricular hypertrophy characterized by cardiomyocyte hypertrophy and extracellular matrix changes with fibrosis. Maladaptative neurohormonal signaling, oxidative stress and inflammation in the heart have been suggested as processes possibly accelerating the development of the right-heart failure in PAH [16]. Recently, oxidative stress was speculated to play a role in the pathophysiology of human and experimental PH [17-20]. Markers of oxidative stress were found in pulmonary vascular lesions of PAH patients [21] and urinary isoprostanes have recently been shown to independently correlate with survival [22]. Inflammation and oxidative stress are thus two interlinked pathophysiological processes promoting a vicious circle in PAH pathophysiology [23].

N-acetylcysteine (NAC) is an amino acid derived from cysteine with anti-inflammatory and antioxidant properties already used in the clinical setting, for example in acetaminophen intoxication, idiopathic pulmonary fibrosis, bronchitis, ischemia-reperfusion injury, cardiac injury and doxorubicin cardiotoxicity [24]. It is both an analogue and a precursor of intracellular glutathione synthesis leading to restoration of the cell redox status. NAC is also known to inhibit pro-inflammatory cytokine TNF-α and IL-1β production and NF-κB activation, to decrease the number of inflammatory cells in the lung of rats in lung injury models and to impair chemotaxis of polymorphonuclear leukocytes and monocytes [25,26]. Finally, NAC has been reported to provide cardiac protection in animal models through its antioxidant and anti-inflammatory properties [27,28]. Acting on oxidative stress and inflammation, NAC has therefore immuno-modulatory properties associated with cardioprotective effects, which could be beneficial in the management of PAH.

In this study, we hypothesized that NAC could reduce the severity of MCT-induced PH through an immunomodulatory and cardioprotective process preserving pulmonary vascular system and right heart function.

Material and methods

Study design

Experiments were conducted according to the European Union regulations (Directive 86/609 EEC) for animal experiments and complied with our institution's guidelines for animal care and handling. The animal facility is licensed by the French Ministry of Agriculture (agreement N° B92-019-01). This study was approved by the Committee on the Ethics of Animal Experiments CEEA26 CAPSud. All animal experiments were supervised by Dr. Frederic Perros (agreement delivered by the French Ministry of Agriculture for animal experiment N° A92–392). All efforts were made to minimize animal suffering.

Male Sprage-Dawley rats (220–250 g) were maintained in a temperature-controlled room with a 12:12 light–dark cycle and randomly divided into 1) Saline-treated control group (n = 15); 2) MCT-exposed group (n = 15) and 3) MCT-exposed group and treated with 500 mg/Kg/d of NAC from day 14 to day 28 by daily gavage (n = 15). MCT administration was performed with a single subcutaneous injection (60 mg/kg) dissolved in 1 N HCl and neutralized with 1 N NaOH. NAC and MCT were purchased form Sigma-Aldrich (France, Lyon).

Hemodynamics

On day 28, right ventricular systolic pressure (RVSP), mean pulmonary arterial pressure (mPAP) and cardiac output (CO) were recorded. Rats were anesthetized with 35 mg/kg ketamine, 4 mg/kg xylasine and 0.5 mg/kg acepromazine. A 3.5 French umbilical vessel catheter (Tyco, Plaisir, France), angled to 90° over the distal 1 cm and curved slightly at the tip, was introduced into the right external jugular vein. With the angle directed anteriorly, the catheter was inserted 2.5 cm proximally, which placed the catheter in the right atrium. The catheter was rotated 90° counterclockwise and inserted 1.0 cm further, which placed the catheter in the right ventricle, and when advanced an additional 1.5 cm, in the pulmonary artery. CO was measure by thermodilution: A thermic probe was placed into left carotid artery and 0.25 mL of NaCl at 0°C was injected from the right external jugular vein. Hemodynamic and CO values were automatically calculated by the physiological data acquisition Cardiomax III (Phymep, Paris, France). Total pulmonary

resistance (TPR) was calculated by the ratio of mPAP/CO. Systemic pressure was measured with a 25G catheter introduced in the left carotid artery.

Tissue preparation

After exsanguination *via* the abdominal aorta, lungs were flushed with NaCl at 37°C in order to remove circulating cells. For each animal, the left lung was distended by infusion of OCT diluted in phosphate buffered saline (PBS) (1:1) into the trachea to preserve lung morphology, quick-frozen in isopentane on dry ice and stored at −80°C. Each lobe from the right lung was dissected and snap frozen in liquid nitrogen for molecular experiments.

Right ventricular hypertrophy was measured by Fulton's index. The right ventricle (RV) was dissected from the left ventricle plus septum (LV + S), and these dissected samples were weighed to obtain the right ventricle-to-left ventricle plus septum ratio [RV/(LV + S)].

Pulmonary vascular morphometry

Pulmonary vascular remodeling was measured by degree of occlusion of capillary arteries on 7 μm-thick sections of frozen lung tissue. Slices were fixed with acetone for 10 minutes at room temperature and then saturated with human (10%) and donkey (10%) sera in PBS for 1 hour at room temperature. We used mouse anti alpha Smooth Muscle Actin (α-SMA)-FITC from Sigma-Aldrich (clone 1A4, dilution 1/100) and rabbit anti von Willebrand Factor (Dako, dilution 1/100). Primary antibodies were incubated overnight at 4°C. Antibody binding was detected with secondary donkey anti-rabbit-Cy3 (1/100) from Jackson ImmunoResearch. One lung section per rat was analyzed (n = 14 rats per group) and all capillary arteries were classified in 4 categories: not muscularized, partially muscularized, fully muscularized and completely occluded according the presence or not of SMC-actin staining around vWF + precapillary arteries (<50 μm).

Right ventricular histology

Seven μm-thick sections of frozen RV were stained by hematoxylin-eosin or Sirius red for cardiomyocyte circumference and percentage of collagen area analysis respectively. Cardiomyocyte circumference was measured on transversely cut myocardial fibers and was traced on the cellular border on photomicrograph of 60 cardiomyocytes (20 cardiomyocytes per field, 3 fields per slice) from 3 to 4 rats per group with a computer-assisted image-analysis system (NIS-Element BR 2.30). Photomicrographs of transverse sections of the heart stained with Sirius red were taken to measure collagen content of the heart using ImageJ software®. The percentage of collagen area was calculated on 20 fields per slice for each rat dividing the Sirius red-stained area by the total RV tissue area.

Gene quantification by quantitative real-time reverse transcription polymerase chain reaction (RT-qPCR)

RNA was extracted from the right lungs of rats with the total RNA isolation Mini kit (Agilent technologies, France) and then eluted from silicate columns and reverse-transcribed using Omniscript Reverse Transcription kit (Qiagen, Courtaboeuf, France). Constitutively expressed β actin was selected as an internal housekeeping gene control in the comparative (2-ΔΔCt) Ct method for the relative quantification of IL-6 mRNA expression. IL-6 and β actin gene expressions were quantified by RT-PCR with TaqMan Gene Expression Assays β actin [Rn00667869_m1], IL-6 [Rn01410330_m1], and TaqMan Universal PCR Master Mix followed in an ABI Prism7000 Sequence Detection System (Applied Biosystems, Courtaboeuf, France).

Assessment of inflammatory cells infiltration

Immunolabeling on lung 7 μm-thick sections was performed against the rat monocyte/macrophage marker ED-1 and dendritic cell marker OX62. The number of ED-1–positive cells was determined in 5 fields for each rat (n = 6 rats per group) and the number of OX62-positive cells was determined in 6 to 10 pulmonary artery adventitia for each rat (n = 3 rats per group).

Analysis

Quantitative variables were presented as mean values ± SD. Comparisons for all parameters were analyzed by one-way analysis of variance followed by Bonferroni's post-hoc test or a Kruskal-Wallis test followed by a Dunn's post-hoc test for small effectives (PRISM software, GraphPad®, San Diego, LA). Statistical significance was defined as $p < 0.05$.

Results

NAC improves cardiac function and decreases pulmonary vascular remodeling in MCT-induced PH with no effect on systemic pressure

Rats exposed to MCT consistently developed significant PH at day 28, with an increase of RVSP and mPAP, a fall of CO associated with high TPR. Right ventricular hypertrophy assessed by the RV/(LV+S) ratio was increased after MCT exposure due to pressure overload. Treatment with NAC from day 14 to day 28 significantly improved CO, TPR and RV hypertrophy, without effect on RVSP and mPAP (Table 1).

The analysis of the pulmonary vacular remodeling quantified by the degree of occlusion of pulmonary capillary vessels highlighted a significant increase in the muscularization of small precapillary pulmonary arteries after MCT exposure, associated with a decrease in percentage of low-resistance non-muscularized vessels. Treatment with NAC significantly decreased muscularization of

Table 1 Hemodynamic data

	Cont	MCT	MCT + NAC
RVSP (mmHg)	38.4 ± 6.0	102.6 ± 12.1*	93.1 ± 24.7*
mPAP (mmHg)	14.1 ± 1.6	34.6 ± 5.8*	36.6 ± 12.2*
CO (mL.min^{-1})	116.6 ± 14.6	45.1 ± 4.8*	80.4 ± 21.2$^{\#}$
TPR (mmHg.min.mL^{-1})	0.12 ± 0.02	0.71 ± 0.14*	0.50 ± 0.17$^{\#}$
RV/LV + S	0.28 ± 0.04	0.67 ± 0.08**	0.49 ± 0.07$^{**\#\#}$

NAC improves MCT-induced cardiac dysfunction without effect on right ventricle and pulmonary artery pressure. Data are represented as mean ± SD. RVSP: Right ventricular systolic pressure, mPAP: mean pulmonary arterial pressure, CO: cadiac output, TPR: total pulmonary resistances. *p < 0.05 *vs* cont, **p < 0.001 *vs* cont, $^{\#}$p < 0.05 *vs* MCT, $^{\#\#}$p < 0.001 *vs* MCT (n = 8–14).

pulmonary capillary vessels regarding occluded and fully muscularized ones (Figure 1). On the other hand, systemic pressure measured in each group showed no differences (140.3 ± 10.6, 123.8 ± 18.3 and 126.7 ± 18.4 for control, MCT and MCT + NAC groups respectively) as well as heart rate (data not shown) excluding a peripheral beneficial impact of NAC.

NAC attenuates inflammatory gene expression and pulmonary infiltration of inflammatory cells

Development of PH in MCT-exposed rats was associated with upregulation of pro-inflammatory IL-6 mRNA expression in total lung. Treatment with NAC induced a significant decrease of IL-6 mRNA expression (0.36 ± 0.14, 2.40 ± 0.50, 1.18 ± 0.62 for control, MCT and MCT + NAC groups respectively p < 0.05). In the lungs of MCT-treated rats, the number of ED-1–positive macrophages was significantly increased compared to control group (116 ± 8 *vs.* 30 ± 3, p < 0.05). NAC treatment halved lung infiltration of ED-1–positive cells in MCT-exposed rats (61 ± 8, p < 0.05) (Figure 2A). Similar results were obtained for OX-62-positive dendritic cells in the pulmonary arteriolar adventitia of rats with a significant increase in the MCT group compared to control group (9.3 ± 1.05 *vs.* 2.5 ± 0.46, p < 0.05) and an improvement after NAC treatment (5.5 ± 0.82, for MCT + NAC, p < 0.05 as compared to MCT, Figure 2B). Thus, monocytes/macrophages and dendritic cell accumulation into lung tissue is markedly attenuated by NAC treatment.

NAC attenuates histological signs of right ventricular damage due to PH

The circumference of RV cardiomyocytes doubled in MCT rats at 28 days compared to controls (625 ± 69 *vs.* 328 ± 46 μm^2, p < 0.001). Treatment with NAC two weeks after MCT exposure led to decreased cardiomyocytes hypertrophy (439 ± 21 μm^2, p < 0.001, Figure 3A). Similar results have been obtained for collagen content (fibrosis), with a significant elevation in RV of MCT exposed rats (14.1 ± 0.8 *vs.* 6.0 ± 0.7% for MCT and control group respectively, p < 0.001), and a reduction after treatment with NAC (14.1 ± 0.8 *vs.* 8.8 ± 0.1% for MCT and MCT + NAC groups respectively, p < 0.001) (Figure 3B).

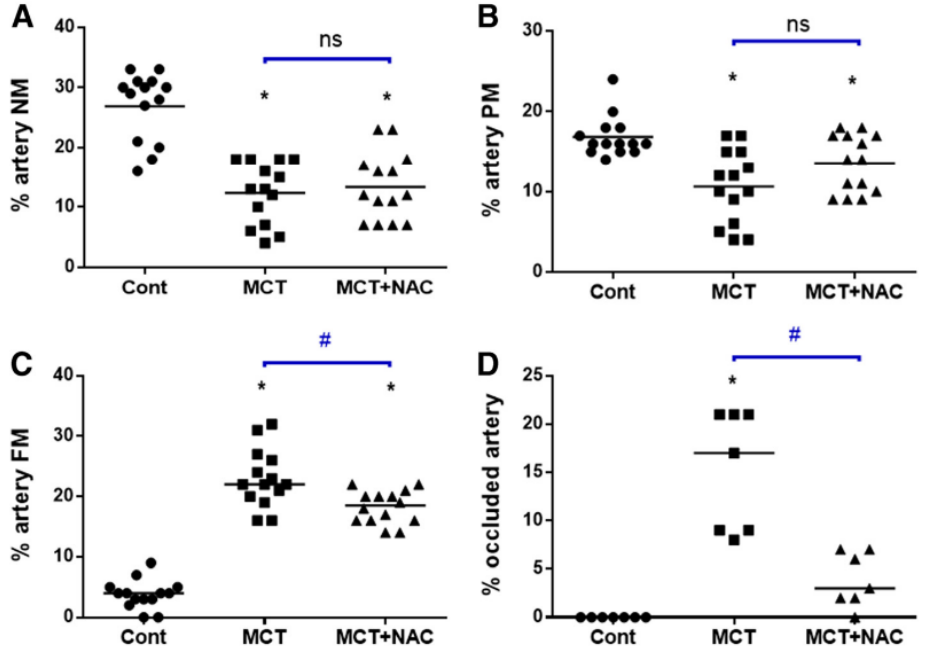

Figure 1 NAC decreases MCT-induced pulmonary vascular remodeling. Percentage of not muscularized **(A)**, partially muscularized **(B)**, fully muscularized **(C)** and completely occluded **(D)** precapillary pulmonary arteries in control, MCT and MCT + NAC groups are represented in scatter dot plot. *P < 0.05 vs cont, $^{\#}$p < 0.05 vs MCT) (n = 7–14 per group).

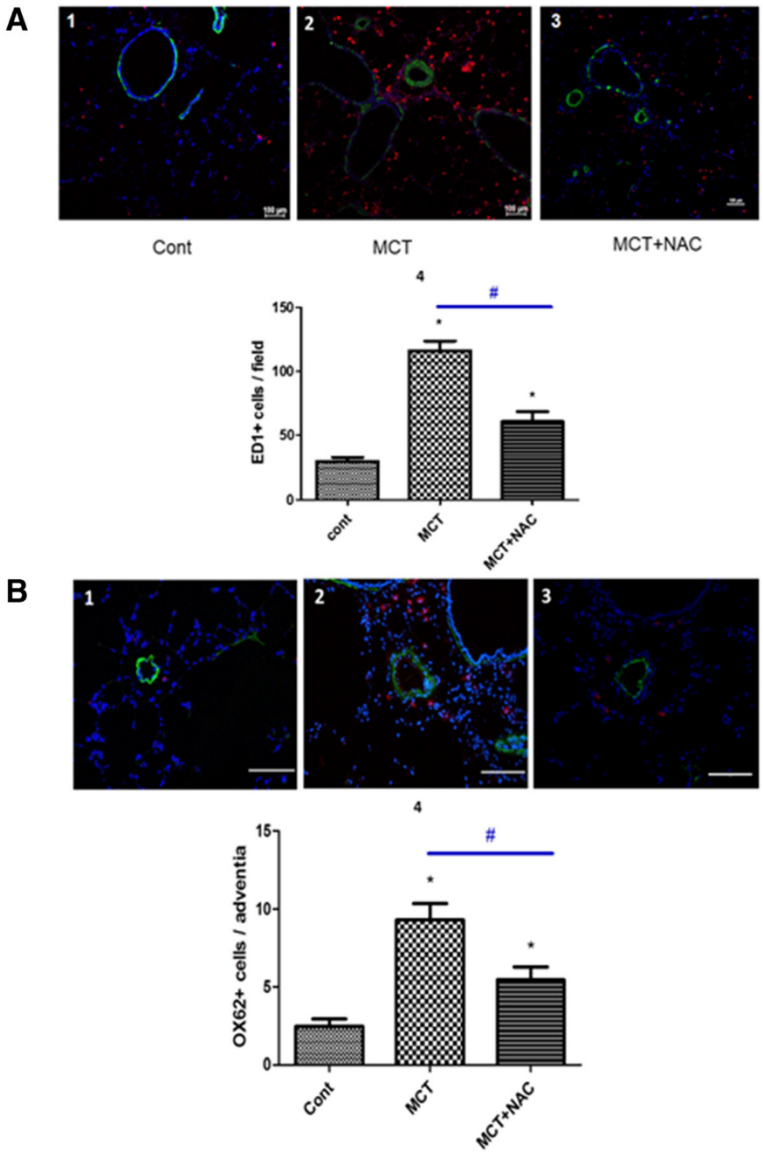

Figure 2 NAC reduces monocrotaline-induced pulmonary accumulation of ED-1 and OX-62 positive cells. Representative fluorescent images compare the presence of **(A)** ED-1 positive monocytes/macrophages (red fluorescence arrows) in control rat (1) and lung of MCT-treated rats (2). NAC treatment substantially reduced the number of ED-1 positive cells in the lungs of MCT-treated rats (3). Immunofluorescent labelling for α-smooth muscle actin (green) was used to indentify vascular smooth muscle cells (blue fluorescence: nuclei). Presence of **(B)** dendritic cells OX62 positive leucocytes (red fluorescence arrows) in lung of control rat (1) and MCT-treated rats (2). NAC treatment substantially reduced the number of dendritic cells in the lungs of MCT-treated rats (3). 4: Bar graphs are summary data for mean number of ED-1+ cells/field and OX62+ cells/adventitia (mean ± SEM). *P < 0.05 vs cont, $^{\#}$p < 0.05 vs MCT) (n = 20–30 per group).

Discussion

In this study, we report that NAC reduces TPR and improves right ventricular function in rats with MCT-induced PH, partly through its immune-modulatory and cardioprotective properties. Due to the strong rationale of inflammation in PAH pathophysiology, a lot of studies have already evaluated the benefit of immune-modulatory drugs in PH animal models. However, most of them explored the drug before installation of pulmonary vascular lesions reflecting their capacity to prevent the disease and not to cure it. Despite improvement in the field of PAH, diagnosis of PAH patients is still delayed with an advanced progression of the disease, while breathlessness appears when 80% of small pulmonary arteries are affected. It is therefore essential that drugs predicted for PH improvement be studied in advanced conditions of the disease. In this study, NAC was introduced 2 weeks after MCT exposure when pulmonary vascular lesions were already developed [29], as it has been previously performed in a study using dexamethasone in the same model [30]. We

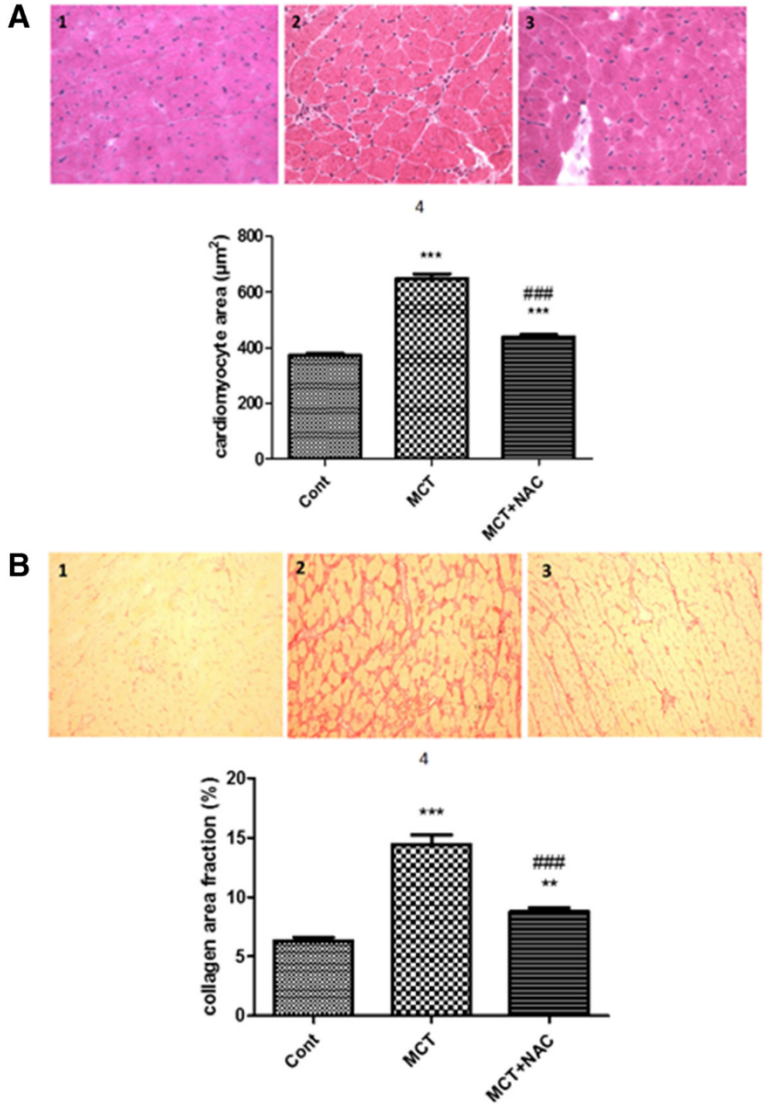

Figure 3 NAC decreases cardiomyocytes hypertrophy and fibrosis in RV rats with PH. In the first part **(A)**, representative image of cardiomyocytes in RV of control rat (1) MCT rats (2) and MCT rats treated with NAC from days 14 to day 28 after MCT exposure (3). In the second part **(B)**, representative image of collagen (red stained) content in RV of control rat (1) MCT rats (2) and MCT rats treated with NAC from days 14 to day 28 after MCT exposure (3). All photomicrographs were taken at G20 magnification. 4: Bar graphs are summary data for cardiomyocyte area (n = 180 per group) and collagen area fraction (n = 60 per group), as mean ± SEM and *P < 0.05 *vs* cont (n = 180 per group).

choose the MCT-induced PH model for its technical simplicity and reproducibility. Although criticized by some authors, MCT remains a great model regarding inflammation process in PH [31]. It is noteworthy that other models of PH have been developed: Sugen + hypoxia- and MCT + pneumonectomy-induced PH. These models display intimal remodeling and some degree of angioproliferative lesions resembling plexiform lesions. Even if these lesions are pathognomonic of PAH (group 1 of the updated clinical classification of PH [32]), it is not in fact known whether these lesions participate to the elevated pulmonary vascular resistance responsible for PAH, or if they are just a surrogate marker of disturbed blood flow within the PAH-affected pulmonary vasculature. In contrast, the progressive neomuscularization and obstruction of precapillary resistance arteries occuring in the MCT-induced PH is a robust mechanism of TPR elevation. However it remains interesting to test NAC efficacy in other models of PAH representative of different etiologies and of potential different pathomechanisms, like chronic hypoxia or hypoxia + sugen-induced PH.

In our current study, two weeks treatment with NAC 14 days after MCT exposition led to a significant decrease of pulmonary vascular remodeling characterized hemodynamically by a reduced level of TPR and an unmodified mPAP and RVSP. In a previous study, we reported that

severity of pulmonary vascular remodeling in a permanent high-flow challenged animal model associated with MCT correlated with lung expression of pro-inflammatory cytokines and recruitment of both monocyte/macrophages and dendritic cells in the pulmonary vasculature [17]. The reduction of the lung inflammatory status observed in this study with the reduced lung cytokine expression and inflammatory cells recruitment could partly explain these results. Potential disease-relevant mechanistic factors of NAC include NF-κB and Angiotensin II (Ang II) signaling. Firstly, NF-κB is the key inflammatory transcription factor well known to be activated by oxidative stress [33] which is implicated in human [21] and experimental PAH [17]; its activation leads to the upregulation of chemokines and inflammatory cytokines implicated in human IPAH [34] and in the MCT-induced PH model where its inhibition ameliorates PH - both preventatively and therapeutically [35,36]. Secondly, involvement of Ang II through its receptor 1 (AT(1)) activation was reported in the pathophysiology of PAH [37]. Interestingly, NAC decreases Ang II binding to the AT(1) receptor in vascular smooth muscle cells (VSMC) in a concentration-dependent manner, leading to a reduction of VSMC proliferation [38]. The beneficial effect of NAC could therefore be in part depends on this property. Although it has been reported evidence of NAC-induced vasodilation and hypotension [39,40], we didn't found any systemic effect of NAC in our study.

PAH is characterized by remodeling of the pulmonary arterial vessels, which involves progressive distal vessel obliteration leading to an increase in the TPR. This increase in TPR leads to an increase in the RV afterload leading to RV dysfunction and CO decrease. In our study, mPAP was not statistically changed but TPR were decreased, the degree of distal obliteration (%) was reduced, and CO was increased in the NAC treated group. We might explain the decrease in TPR by the significant decrease in the distal artery occlusion. The simplified classical relationship between mPAP, CO and TRP is the following: mPAP = CO*TPR. In other terms, CO = mPAP/TPR. So even if mPAP remains not statistically changed, the increase in CO might be the consequence of reduced TPR and therefore of reduced distal pulmonary vascular occlusion. CO depending on proper calibration of RV contractility and impedance to blood flow through the lungs, NAC may also have a direct beneficial impact on CO though improvement of RV contractility. However, this parameter has not been analyzed in our study but deserve further investigation in order to ascertain a direct RV protective effect in PH. Another argument in favor of a direct impact of NAC on right ventricle is provided in a recent review by Voelkel on oxidative stress and PH [41]. In this review, influence of oxidative stress on pulmonary vasculature and cardiac cells was extensively analyzed, particularly in the RV failure mechanism. The authors propose a kinetic model of oxidative stress with an impact on pulmonary vasculature at an early stage and on RV at a later stage and throughout the development of the RV disease. In order to confirm their hypothesis on cardiac dysfunction, protandim treatment (having antioxidant properties) of the Su/Hx rats prevented the development of RV failure and fibrosis. Analysis of mitochondrial and metabolic gene remodeling in the RV as it was recently reported by Gomez et al., would probably also afford significant information on cardio protective pathway of NAC and need to be performed in next experiments [42].

Pressure overload usually increases pulmonary vascular resistance and cardiomyocyte stress leading to cardiomyocyte hypertrophy and extracellular matrix changes with fibrosis. Endomyocardial biopsy specimens from patients with PAH show increased levels of fibrosis affecting myocardial systolic and diastolic function [43,44]. In a recent review analyzing the RV under pressure, maladaptative neurohormonal signaling, oxidative stress and inflammation in the heart were reported as processes possibly accelerating the development of right-heart failure in PAH [16]. *In vitro* and *in vivo* studies have shown that reactive oxygen species (ROS) induce cardiomyocyte hypertrophy as well as fibrosis [45] and in the MCT-induced model of PH, right ventricular failure was associated with oxidative stress [46]. Moreover, in conditions of ischemia/reperfusion, macrophages recruit neutrophils through the secretion of IL-6, which are an important source of ROS [16]. Interestingly, Ang II induces cardiomyocyte hypertrophy, inflammation, fibrosis and contractile dysfunction through in part by the formation of ROS [47]. Due to its antioxidant, anti-inflammatory and cardioprotective properties, NAC improved right ventricular function (CO) with inhibition of cardiomyocyte hypertrophy and fibrosis.

Although specific mechanisms of NAC on RV preservation still remain elusive, improvement of right ventricular function with NAC is a particularly relevant issue since despite PAH specific therapeutics, pulmonary microvascular obstruction usually progresses and imposes an increasing load on the RV [48]. The patient outcome is therefore predominantly determined by the response of the RV to the increased afterload and RV function is therefore a strong marker of prognosis and disease severity [49]. Advance in new therapies acting on right ventricular function is therefore relevant in PAH management. However, current available or experimental PAH treatments are used to induce pulmonary vasodilation and reverse pulmonary vascular remodeling, and little is known about their effect on the heart. An ideal PAH treatment strategy would therefore both reduce pulmonary vascular resistance and improve right ventricular function. Here, we report that NAC, a well-known safe

drug in current clinical use, has beneficial effect on these parameters in an experimental model of PH.

Conclusions

In conclusion, NAC could be a potential additive treatment in PAH management preserving hemodynamic and right heart function. Further experimental and preclinical studies are needed to confirm these benefit effect.

Abbreviations

Ang II: Angiotensin II; CO: Cardiac output; Cont: Control; MCT: Monocrotaline; mPAP: Mean pulmonary arterial pressure; NAC: N-acetylcysteine; OS: Oxidative stress; TPR: Total pulmonary resistances; RV: Right ventricle; RVSP: Right ventricular systolic pressure; SD: Standard deviation; PAH: Pulmonary arterial hypertension; PH: Pulmonary hypertension; ROS: Reactive oxygen species; VSMC: Vascular smooth muscle cells.

Competing interests

The authors declare that they have no competing interests.

Authors' contributions

MCC, BR, DM, FP and LP drafted the manuscript. MCC, BR and FP carried out animal experiments and RT-PCR and designed the study. MCC, BR, PD, FL and NR carried out histochemistry, immunohistochemistry and immunofluorescence assays. MCC, BR and PD carried out morphometry and histomorphological analysis. MCC, LT, DM, FP and participated in the design of the study and performed the statistical analysis. SCK, CG, GS, MH, and FP helped to coordinate the study. All authors read and approved the final manuscript.

Authors' information

MCC is working as a pharmacist in Antoine Béclère hospital, Clamart and carry on its research in the research unit 999 of the 'Institut National de la Santé et de la Recherche Médicale' which focuses on fundamental research on the pathophysiology of pulmonary hypertension and is directed by MH. She also is teaching at the Faculty of Pharmacy, Châtenay Malabry.

Acknowledgment

The authors thank the "Fondation pour la Recherche Médicale" and the "Agence National de la Recherche" which funded this study.

Source of financial support

This work was supported by « Fondation pour la recherche médicale » and by the Agence National de la Recherche (ANR-13-JSV1-0011).

Author details

[1]Univ. Paris-Sud, Faculté de Pharmacie, Châtenay Malabry, France. [2]UMRS 999, INSERM et Univ. Paris–Sud, Laboratoire d'Excellence (LabEx) en Recherche sur le Médicament et l'Innovation Thérapeutique (LERMIT), Centre Chirurgical Marie Lannelongue, 133 Avenue de la Résistance, 92350 Le Plessis Robinson, France. [3]AP-HP, Service de Pharmacie, Département Hospitalo-Universitaire (DHU) Thorax Innovation, Hôpital Antoine Béclère, Clamart, France. [4]Univ. Paris-Sud, Faculté de Médecine, Le Kremlin-Bicêtre, France. [5]AP-HP, Centre National de Référence de l'Hypertension Pumonaire Sévère, Département Hospitalo-Universitaire (DHU) Thorax Innovation, Service de Pneumologie et Réanimation Respiratoire, Hôpital Bicêtre, Le Kremlin-Bicêtre, France. [6]Department of Pulmonary Hypertension, Royal Brompton Hospital, London, England.

Received: 2 September 2013 Accepted: 30 May 2014
Published: 14 June 2014

References

1. Pietra GG, Capron F, Stewart S, Leone O, Humbert M, Robbins IM, Reid LM, Tuder RM: **Pathologic assessment of vasculopathies in pulmonary hypertension.** *J Am Coll Cardiol* 2004, **43**:25S–32S.
2. Dorfmuller P, Perros F, Balabanian K, Humbert M: **Inflammation in pulmonary arterial hypertension.** *Eur Respir J* 2003, **22**:358–363.
3. Price LC, Wort SJ, Perros F, Dorfmuller P, Huertas A, Montani D, Cohen-Kaminsky S, Humbert M: **Inflammation in pulmonary arterial hypertension.** *Chest* 2012, **141**:210–221.
4. Huertas A, Tu L, Gambaryan N, Girerd B, Perros F, Montani D, Fabre D, Fadel E, Eddahibi S, Cohen-Kaminsky S, Guignabert C, Humbert M: **Leptin and regulatory T-lymphocytes in idiopathic pulmonary arterial hypertension.** *Eur Respir J* 2012, **40**:895–904.
5. Perros F, Dorfmuller P, Montani D, Hammad H, Waelput W, Girerd B, Raymond N, Mercier O, Mussot S, Cohen-Kaminsky S, Humbert M, Lambrecht BN: **Pulmonary lymphoid neogenesis in idiopathic pulmonary arterial hypertension.** *Am J Respir Crit Care Med* 2012, **185**:311–321.
6. Gambaryan N, Cohen-Kaminsky S, Montani D, Girerd B, Huertas A, Seferian A, Humbert M, Perros F: **Circulating fibrocytes and pulmonary arterial hypertension.** *Eur Respir J* 2012, **39**:210–212.
7. Yeager ME, Nguyen CM, Belchenko DD, Colvin KL, Takatsuki S, Ivy DD, Stenmark KR: **Circulating fibrocytes are increased in children and young adults with pulmonary hypertension.** *Eur Respir J* 2012, **39**:104–111.
8. Dahal BK, Kosanovic D, Kaulen C, Comitescu T, Savai R, Hoffmann J, Reiss I, Ghofrani HA, Weissmann N, Kuebler WM, Seeger W, Grimminger F, Schermuly RT: **Involvement of mast cells in monocrotaline-induced pulmonary hypertension in rats.** *Respir Res* 2011, **12**:60.
9. Humbert M, Monti G, Brenot F, Sitbon O, Portier A, Grangeot-Keros L, Duroux P, Galanaud P, Simonneau G, Emilie D: **Increased interleukin-1 and interleukin-6 serum concentrations in severe primary pulmonary hypertension.** *Am J Respir Crit Care Med* 1995, **151**:1628–1631.
10. Bhargava A, Kumar A, Yuan N, Gewitz MH, Mathew R: **Monocrotaline induces interleukin-6 mRNA expression in rat lungs.** *Heart Dis* 1999, **1**:126–132.
11. Gillespie MN, Goldblum SE, Cohen DA, McClain CJ: **Interleukin 1 bioactivity in the lungs of rats with monocrotaline-induced pulmonary hypertension.** *Proc Soc Exp Biol Med* 1988, **187**:26–32.
12. Dorfmuller P, Zarka V, Durand-Gasselin I, Monti G, Balabanian K, Garcia G, Capron F, Coulomb-Lhermine A, Marfaing-Koka A, Simonneau G, Emilie D, Humbert M: **Chemokine RANTES in severe pulmonary arterial hypertension.** *Am J Respir Crit Care Med* 2002, **165**:534–539.
13. Sanchez O, Marcos E, Perros F, Fadel E, Tu L, Humbert M, Dartevelle P, Gerald S, Adnot S, Eddahibi S: **Role of endothelium-derived CC chemokine ligand 2 in idiopathic pulmonary arterial hypertension.** *Am J Respir Crit Care Med* 2007, **176**:1041–1047.
14. Balabanian K, Foussat A, Dorfmuller P, Durand-Gasselin I, Capel F, Bouchet-Delbos L, Portier A, Marfaing-Koka A, Krzysiek R, Rimaniol AC, Simonneau G, Emilie D, Humbert M: **CX(3)C chemokine fractalkine in pulmonary arterial hypertension.** *Am J Respir Crit Care Med* 2002, **165**:1419–1425.
15. Perros F, Dorfmuller P, Souza R, Durand-Gasselin I, Mussot S, Mazmanian M, Herve P, Emilie D, Simonneau G, Humbert M: **Dendritic cell recruitment in lesions of human and experimental pulmonary hypertension.** *Eur Respir J* 2007, **29**:462–468.
16. Bogaard HJ, Abe K, Vonk Noordegraaf A, Voelkel NF: **The right ventricle under pressure: cellular and molecular mechanisms of right-heart failure in pulmonary hypertension.** *Chest* 2009, **135**:794–804.
17. Dorfmuller P, Chaumais MC, Giannakouli M, Durand-Gasselin I, Raymond N, Fadel E, Mercier O, Charlotte F, Montani D, Simonneau G, Humbert M, Perros F: **Increased oxidative stress and severe arterial remodeling induced by permanent high-flow challenge in experimental pulmonary hypertension.** *Respir Res* 2011, **12**:119.
18. Tabima DM, Frizzell S, Gladwin MT: **Reactive oxygen and nitrogen species in pulmonary hypertension.** *Free Radic Biol Med* 2012, **52**:1970–1986.
19. DeMarco VG, Habibi J, Whaley-Connell AT, Schneider RI, Heller RL, Bosanquet JP, Hayden MR, Delcour K, Cooper SA, Andresen BT, Sowers JR, Dellsperger KC: **Oxidative stress contributes to pulmonary hypertension in the transgenic (mRen2)27 rat.** *Am J Physiol Heart Circ Physiol* 2008, **294**:H2659–H2668.
20. Hsu HH, Ko WJ, Hsu JY, Chen JS, Lee YC, Lai IR, Chen CF: **Simvastatin ameliorates established pulmonary hypertension through a heme oxygenase-1 dependent pathway in rats.** *Respir Res* 2009, **10**:32.
21. Bowers R, Cool C, Murphy RC, Tuder RM, Hopken MW, Flores SC, Voelkel NF: **Oxidative stress in severe pulmonary hypertension.** *Am J Respir Crit Care Med* 2004, **169**:764–769.
22. Cracowski JL, Degano B, Chabot F, Labarere J, Schwedhelm E, Monneret D, Iuliano L, Schwebel C, Chaouat A, Reynaud-Gaubert M, Faure P, Maas R, Renversez JC, Cracowski C, Sitbon O, Yaici A, Simonneau G, Humbert M:

Independent association of urinary F2-isoprostanes with survival in pulmonary arterial hypertension. *Chest* 2012, 142:869–876.
23. Crosswhite P, Sun Z: **Nitric oxide, oxidative stress and inflammation in pulmonary arterial hypertension.** *J Hypertens* 2010, **28**:201–212.
24. Samuni Y, Goldstein S, Dean OM, Berk M: **The chemistry and biological activities of N-acetylcysteine.** *Biochim Biophys Acta* 1830, **2013**:4117–4129.
25. Cortijo J, Cerda-Nicolas M, Serrano A, Bioque G, Estrela JM, Santangelo F, Esteras A, Llombart-Bosch A, Morcillo EJ: **Attenuation by oral N-acetylcysteine of bleomycin-induced lung injury in rats.** *Eur Respir J* 2001, **17**:1228–1235.
26. Kharazmi A, Nielsen H, Schiotz PO: **N-acetylcysteine inhibits human neutrophil and monocyte chemotaxis and oxidative metabolism.** *Int J Immunopharmacol* 1988, **10**:39–46.
27. Haleagrahara N, Julian V, Chakravarthi S: **N-acetylcysteine offers cardioprotection by decreasing cardiac lipid hydroperoxides and 8-isoprostane level in isoproterenol-induced cardiotoxicity in rats.** *Cardiovasc Toxicol* 2011, 11:373–381.
28. Foltz WU, Wagner M, Rudakova E, Volk T: **N-acetylcysteine prevents electrical remodeling and attenuates cellular hypertrophy in epicardial myocytes of rats with ascending aortic stenosis.** *Basic Res Cardiol* 2012, **107**:290.
29. Handoko ML, Schalij I, Kramer K, Sebkhi A, Postmus PE, van der Laarse WJ, Paulus WJ, Vonk-Noordegraaf A: **A refined radio-telemetry technique to monitor right ventricle or pulmonary artery pressures in rats: a useful tool in pulmonary hypertension research.** *Pflugers Arch* 2008, **455**:951–959.
30. Price LC, Montani D, Tcherakian C, Dorfmuller P, Souza R, Gambaryan N, Chaumais MC, Shao DM, Simonneau G, Howard LS, Adcock IM, Wort SJ, Humbert M, Perros F: **Dexamethasone reverses monocrotaline-induced pulmonary arterial hypertension in rats.** *Eur Respir J* 2011, **37**:813–822.
31. Gomez-Arroyo JG, Farkas L, Alhussaini AA, Farkas D, Kraskauskas D, Voelkel NF, Bogaard HJ: **The monocrotaline model of pulmonary hypertension in perspective.** *Am J Physiol Lung Cell Mol Physiol* 2012, **302**:L363–L369.
32. Simonneau G, Gatzoulis MA, Adatia I, Celermajer D, Denton C, Ghofrani A, Gomez Sanchez MA, Krishna Kumar R, Landzberg M, Machado RF, Olschewski H, Robbins IM, Souza R: **Updated clinical classification of pulmonary hypertension.** *J Am Coll Cardiol* 2013, **62**:D34–D41.
33. Kabe Y, Ando K, Hirao S, Yoshida M, Handa H: **Redox regulation of NF-kappaB activation: distinct redox regulation between the cytoplasm and the nucleus.** *Antioxid Redox Signal* 2005, **7**:395–403.
34. Price LC, Caramori G, Perros F, Gambaryan N, Dorfmuller P, Montani D, Casolari P, Zhu J, Dimopoulos K, Shao D, Girerd B, Mumby S, Proudfoot A, Griffiths M, Papi A, Humbert M, Adcock IM, Wort SJ: **Nuclear factor-kB is activated in the pulmonary vessels of patients with end-stage idiopathic pulmonary arterial hypertension.** *PLoS One* 2013. in press.
35. Sawada H, Mitani Y, Maruyama J, Jiang BH, Ikeyama Y, Dida FA, Yamamoto H, Imanaka-Yoshida K, Shimpo H, Mizoguchi A, Maruyama K, Komada Y: **A nuclear factor-kappaB inhibitor pyrrolidine dithiocarbamate ameliorates pulmonary hypertension in rats.** *Chest* 2007, **132**:1265–1274.
36. Kimura S, Egashira K, Chen L, Nakano K, Iwata E, Miyagawa M, Tsujimoto H, Hara K, Morishita R, Sueishi K, Tominaga R, Sunagawa K: **Nanoparticle-mediated delivery of nuclear factor kappaB decoy into lungs ameliorates monocrotaline-induced pulmonary arterial hypertension.** *Hypertension* 2009, **53**:877–883.
37. de Man FS, Tu L, Handoko ML, Rain S, Ruiter G, Francois C, Schalij I, Dorfmuller P, Simonneau G, Fadel E, Perros F, Boonstra A, Postmus PE, van der Velden J, Vonk-Noordegraaf A, Humbert M, Eddahibi S, Guignabert C: **Dysregulated renin-angiotensin-aldosterone system contributes to pulmonary arterial hypertension.** *Am J Respir Crit Care Med* 2012, **186**:780–789.
38. Ullian ME, Gelasco AK, Fitzgibbon WR, Beck CN, Morinelli TA: **N-acetylcysteine decreases angiotensin II receptor binding in vascular smooth muscle cells.** *J Am Soc Nephrol* 2005, **16**:2346–2353.
39. Han WQ, Zhu DL, Wu LY, Chen QZ, Guo SJ, Gao PJ: **N-acetylcysteine-induced vasodilation involves voltage-gated potassium channels in rat aorta.** *Life Sci* 2009, **84**:732–737.
40. Probyn ME, Cock ML, Duncan JR, Tolcos M, Hale N, Shields A, Rees SM, Harding R: **The anti-inflammatory agent N-acetyl cysteine exacerbates endotoxin-induced hypoxemia and hypotension and induces polycythemia in the ovine fetus.** *Neonatology* 2010, **98**:118–127.
41. Voelkel NF, Bogaard HJ, Al Husseini A, Farkas L, Gomez-Arroyo J, Natarajan R: **Antioxidants for the treatment of patients with severe angioproliferative pulmonary hypertension?** *Antioxid Redox Signal* 2013, **18**:1810–1817.
42. Gomez-Arroyo J, Mizuno S, Szczepanek K, Van Tassell B, Natarajan R, dos Remedios CG, Drake JI, Farkas L, Kraskauskas D, Wijesinghe DS, Chalfant CE, Bigbee J, Abbate A, Lesnefsky EJ, Bogaard HJ, Voelkel NF: **Metabolic gene remodeling and mitochondrial dysfunction in failing right ventricular hypertrophy secondary to pulmonary arterial hypertension.** *Circ Heart Fail* 2013, **6**:136–144.
43. Lowes BD, Minobe W, Abraham WT, Rizeq MN, Bohlmeyer TJ, Quaife RA, Roden RL, Dutcher DL, Robertson AD, Voelkel NF, Badesch DB, Groves BM, Gilbert EM, Bristow MR: **Changes in gene expression in the intact human heart. Downregulation of alpha-myosin heavy chain in hypertrophied, failing ventricular myocardium.** *J Clin Invest* 1997, **100**:2315–2324.
44. Baicu CF, Stroud JD, Livesay VA, Hapke E, Holder J, Spinale FG, Zile MR: **Changes in extracellular collagen matrix alter myocardial systolic performance.** *Am J Physiol Heart Circ Physiol* 2003, **284**:H122–H132.
45. Takimoto E, Kass DA: **Role of oxidative stress in cardiac hypertrophy and remodeling.** *Hypertension* 2007, **49**:241–248.
46. Redout EM, Wagner MJ, Zuidwijk MJ, Boer C, Musters RJ, van Hardeveld C, Paulus WJ, Simonides WS: **Right-ventricular failure is associated with increased mitochondrial complex II activity and production of reactive oxygen species.** *Cardiovasc Res* 2007, **75**:770–781.
47. Giordano FJ: **Oxygen, oxidative stress, hypoxia, and heart failure.** *J Clin Invest* 2005, **115**:500–508.
48. Voelkel NF, Gomez-Arroyo J, Abbate A, Bogaard HJ, Nicolls MR: **Pathobiology of pulmonary arterial hypertension and right ventricular failure.** *Eur Respir J* 2012, **40**:1555–1565.
49. van Wolferen SA, Marcus JT, Boonstra A, Marques KM, Bronzwaer JG, Spreeuwenberg MD, Postmus PE, Vonk-Noordegraaf A: **Prognostic value of right ventricular mass, volume, and function in idiopathic pulmonary arterial hypertension.** *Eur Heart J* 2007, **28**:1250–1257.

doi:10.1186/1465-9921-15-65
Cite this article as: Chaumais *et al.*: N-acetylcysteine improves established monocrotaline-induced pulmonary hypertension in rats. *Respiratory Research* 2014 **15**:65.

Submit your next manuscript to BioMed Central and take full advantage of:

- **Convenient online submission**
- **Thorough peer review**
- **No space constraints or color figure charges**
- **Immediate publication on acceptance**
- **Inclusion in PubMed, CAS, Scopus and Google Scholar**
- **Research which is freely available for redistribution**

Submit your manuscript at
www.biomedcentral.com/submit

BioMed Central

II. **CXCL13 IN TERTIARY LYMPHOID TISSUES: SITES OF PRODUCTION ARE DIFFERENT FROM SITES OF FUNCTIONAL LOCALIZATION. AM J RESPIR CRIT CARE MED. FÉVRIER 2014.**

Reference

1. Asano F, Shinagawa N, Ishida T, Shindoh J, Anzai M, Tsuzuku A, Oizumi S, Morita S. Virtual bronchoscopic navigation combined with ultrathin bronchoscopy: a randomized clinical trial. *Am J Respir Crit Care Med* 2013;188:327–333.
2. Ishida T, Asano F, Yamazaki K, Shinagawa N, Oizumi S, Moriya H, Munakata M, Nishimura M; Virtual Navigation in Japan Trial Group. Virtual bronchoscopic navigation combined with endobronchial ultrasound to diagnose small peripheral pulmonary lesions: a randomised trial. *Thorax* 2011;66:1072–1077.
3. Eberhardt R, Anantham D, Ernst A, Feller-Kopman D, Herth F. Multimodality bronchoscopic diagnosis of peripheral lung lesions: a randomized controlled trial. *Am J Respir Crit Care Med* 2007;176: 36–41.
4. Oki M, Saka H, Kitagawa C, Kogure Y, Murata N, Adachi T, Ando M. Randomized study of endobronchial ultrasound-guided transbronchial biopsy: thin bronchoscopic method versus guide sheath method. *J Thorac Oncol* 2012;7:535–541.
5. Iwano S, Imaizumi K, Okada T, Hasegawa Y, Naganawa S. Virtual bronchoscopy-guided transbronchial biopsy for aiding the diagnosis of peripheral lung cancer. *Eur J Radiol* 2011;79:155–159.
6. Asano F, Matsuno Y, Shinagawa N, Yamazaki K, Suzuki T, Ishida T, Moriya H. A virtual bronchoscopic navigation system for pulmonary peripheral lesions. *Chest* 2006;130:559–566.

Copyright © 2014 by the American Thoracic Society

CXCL13 in Tertiary Lymphoid Tissues: Sites of Production Are Different from Sites of Functional Localization

To the Editor:

CXCL13 is known to be constitutively expressed in secondary lymphoid tissue, primarily by follicular dendritic cells (FDCs) in spleen, lymph nodes, tonsils, and Peyer's patches (for review *see* Reference 1). Its receptor CXCR5 is rather highly expressed on mature B cells and on a subpopulation of follicular B helper T cells (Tfh) (2). CXCL13 is required for homing of B cells in lymphoid tissues (3), its overexpression promotes lymphoid neogenesis, and conversely its inhibition provides a potential benefit in reducing ectopic follicles in chronically inflamed tissues (3).

We read with great interest the contribution by Litsiou and colleagues on the role of CXCL13 in lymphoid neogenesis in chronic obstructive pulmonary disease (COPD) (4). The authors conclude that tertiary lymphoid tissue formation in chronic COPD may be driven by lung B cells via a CXCL13-dependent mechanism that involves Toll-like receptor and lymphotoxin receptor signaling.

While we generally agree with their conclusion that B cells may produce CXCL13 *in vitro*, and consequently that CXCL13 could be involved in lymphoid neogenesis in COPD, we would like to share knowledge and our own observations on CXCL13 localization in the lung, both in pulmonary arterial hypertension (PAH) and in COPD, to facilitate further understanding of the process of tertiary tissue formation in inflammatory lung diseases such as PAH and COPD.

Using immunohistochemistry, the authors showed in their Figure 3 the immunostaining of a lymphoid follicle using antibodies to CXCL13, in a lung tissue section from a patient with COPD. They concluded that CXCL13 positively stained cells are abundantly and specifically identified inside the lymphoid follicles, and considered the possibility that B cells were important producers of pulmonary CXCl13 in COPD. They demonstrated that this is indeed the case *in vitro*, and identified a lymphotoxin-dependent mechanism to be involved in CXCL13 production (4).

However, in our view (5) and that of others (1), the authors completely neglected one important part of the story regarding the way CXCL13 mediates its function of lymphoid cell recruitment and trafficking. It is well documented that the functional effect of chemokines, and particularly CXCL13, in the formation and maintenance of lymphoid follicles is mediated through their presentation on reticular fibers produced and ensheathed by fibroblast reticular cells (1). It has been demonstrated that CXCL13 binds to regions where collagen IV is strongly expressed—namely, the basal lamina of high endothelial veinules and the surrounding reticular structures (6), which are both strategically suitable locations to provide directional cues to migrating lymphocytes (1). This was ascertained by experiments showing that the chemokine signal in tissue sections was strongly reduced upon treatment with collagenase, whereas ER-TR7 staining (a marker of reticular

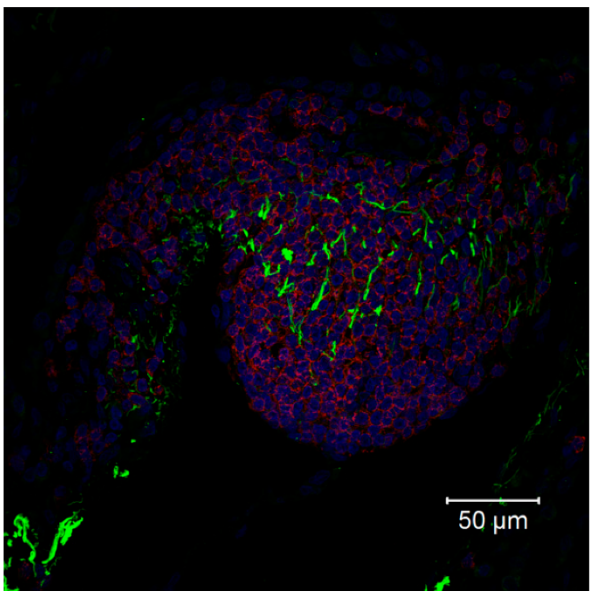

Figure 1. Expression of CXCL13 in chronic obstructive pulmonary disease (COPD)-related tertiary lymphoid tissues. Sections of paraffin embedded lung samples from two patients with COPD were analyzed by immunofluorescence microscopy with antibodies against CXCL13 (*green*) and CD20 (*red*) as described in the study by Perros and coworkers (5). Immunostainings revealed a network of interwoven CXCL13$^+$ microtubules in contact with CD20$^+$ B lymphocytes. All sections were counterstained with 4′,6-diamidino-2-phenylindole (DAPI) (*blue*).

Supported in part by the French National Institute for Health and Medical Research (INSERM), Université Paris-Sud, and Fondation pour la Recherche Médicale (FRM), grant number DEQ20100318257.
Author Contributions: Conception and design: F.P., B.R., and S.C.-K.; staining of CXCL13 in PAH and COPD explanted lungs: B.R. and F.P.; drafting the letter for important intellectual content: F.P. and S.C.-K. All authors approved the final letter.

fibers) was unaffected (6). Direct contacts have been observed between reticular fibers and migrating lymphocytes (1).

Strikingly, we indeed observed a strong expression of CXCL13 lining the reticular fiber network of tertiary lymphoid follicles in lung sections from patients with PAH, but no detectable expression in B lymphocytes (4). Further, here we provide evidence that the same pattern of CXCL13 expression on reticular fibers can be observed in lung sections from patients with COPD (Figure 1).

Considering the image provided by Litsiou and colleagues, it is difficult to conclude that CXCL13 is produced by B cells *in vivo*. The staining pattern observed could also well be attributed to cell types other than B cells, such as FDC (4), that are found in the same area as B cells in lymphoid follicles. The difference in the staining/interpretation of CXCL13 pattern of expression (cell-like vs. fiber-like staining) could be explained by the treatment of the tissue (formalin fixation and paraffin embedding vs. frozen tissue), difference in antibodies used, or difference in the staining technique (immunohistochemistry vs. immunofluorescence).

Thus, whatever the source of CXCL13, which might be produced by many cell types as underlined above (FDCs, B cells, etc.), CXCL13 is likely to be trapped on reticular fibers through binding to collagen IV, to mediate its function, and this has to be integrated in any model discussing the role of CXCL13 in lymphoid neogenesis in COPD (6). ■

Author disclosures are available with the text of this letter at www.atsjournals.org.

Sylvia Cohen-Kaminsky, Ph.D.
Benoît Ranchoux, M.Sc.
Frédéric Perros, Ph.D.
Université Paris-Sud
Le Kremlin-Bicêtre, France
INSERM UMR-S 999
Le Plessis-Robinson, France
Centre Chirurgical Marie Lannelongue
Le Plessis-Robinson, France
and
AP-HP, DHU TORINO, Hôpital Bicêtre
Le Kremlin-Bicêtre, France

References

1. Bajénoff M. Stromal cells control soluble material and cellular transport in lymph nodes. *Front Immunol* 2012;3:304.
2. Breitfeld D, Ohl L, Kremmer E, Ellwart J, Sallusto F, Lipp M, Förster R. Follicular B helper T cells express CXC chemokine receptor 5, localize to B cell follicles, and support immunoglobulin production. *J Exp Med* 2000;192:1545–1552.
3. Neyt K, Perros F, GeurtsvanKessel CH, Hammad H, Lambrecht BN. Tertiary lymphoid organs in infection and autoimmunity. *Trends Immunol* 2012;33:297–305.
4. Litsiou E, Semitekolou M, Galani IE, Morianos I, Tsoutsa A, Kara P, Rontogianni D, Bellenis I, Konstantinou M, Potaris K, *et al*. CXCL13 production in B cells via Toll-like receptor/lymphotoxin receptor signaling is involved in lymphoid neogenesis in chronic obstructive pulmonary disease. *Am J Respir Crit Care Med* 2013;187:1194–1202.
5. Perros F, Dorfmüller P, Montani D, Hammad H, Waelput W, Girerd B, Raymond N, Mercier O, Mussot S, Cohen-Kaminsky S, *et al*. Pulmonary lymphoid neogenesis in idiopathic pulmonary arterial hypertension. *Am J Respir Crit Care Med* 2012;185:311–321.
6. Yang B-G, Tanaka T, Jang MH, Bai Z, Hayasaka H, Miyasaka M. Binding of lymphoid chemokines to collagen IV that accumulates in the basal lamina of high endothelial venules: its implications in lymphocyte trafficking. *J Immunol* 2007;179:4376–4382.
7. Monin L, Khader SA. B cells produce CXCL13 in lymphoid neogenesis during chronic obstructive pulmonary disease: the new kid on the block? *Am J Respir Crit Care Med* 2013;187:1162–1164.

Copyright © 2014 by the American Thoracic Society

Reply

From the Authors:

We thank Cohen-Kaminsky and colleagues for their comments on our study (1). We agree that CXCL13 binds to regions where collagen is strongly expressed, creating the reticular pattern of expression inside the lymphoid follicles that Perros and colleagues show in their studies (2). Having observed a cell-like pattern of CXCL13 expression inside the lymphoid follicles of patients with chronic obstructive pulmonary disease (COPD) using immunohistochemistry staining, we were very keen to show CXCL13 production by lung B cells using immunofluorescence

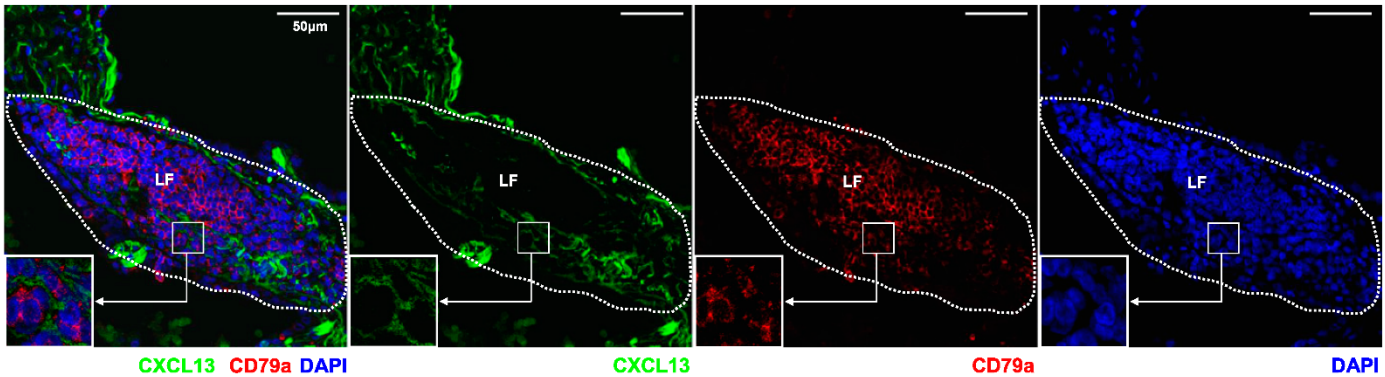

Figure 1. Sections of 6-μm-thick paraffin-embedded lung samples from patients with chronic obstructive pulmonary disease with lymphoid follicles (LFs) were analyzed by immunofluorescence confocal microscopy with antibodies against B cells (CD79a, *red*) and CXCL13 (*green*). All sections were counterstained with 4′,6-diamidino-2-phenylindole (DAPI, *blue*). *Insets* show a higher magnification of the area marked with the *white quadrant*. *Scale bars* = 50 μm.

RÉFÉRENCES BIBLIOGRAPHIQUES

1. Fishman AP. Primary pulmonary arterial hypertension: a look back. *J Am Coll Cardiol*. 2004;43:2S–4S.

2. Rubin LJ. Primary pulmonary hypertension. *N Engl J Med*. 1997;336:111–117.

3. Simonneau G, Robbins IM, Beghetti M, Channick RN, Delcroix M, Denton CP, Elliott CG, Gaine SP, Gladwin MT, Jing Z-C, Krowka MJ, Langleben D, Nakanishi N, Souza R. Updated Clinical Classification of Pulmonary Hypertension. *J Am Coll Cardiol*. 2009;54:S43–S54.

4. Simonneau G, Gatzoulis MA, Adatia I, Celermajer D, Denton C, Ghofrani A, Gomez Sanchez MA, Krishna Kumar R, Landzberg M, Machado RF, Olschewski H, Robbins IM, Souza R. Updated clinical classification of pulmonary hypertension. *J Am Coll Cardiol*. 2013;62:D34–41.

5. Humbert M, Sitbon O, Chaouat A, Bertocchi M, Habib G, Gressin V, Yaici A, Weitzenblum E, Cordier J-F, Chabot F, Dromer C, Pison C, Reynaud-Gaubert M, Haloun A, Laurent M, Hachulla E, Simonneau G. Pulmonary arterial hypertension in France: results from a national registry. *Am J Respir Crit Care Med*. 2006;173:1023–1030.

6. Montani D, Dorfmuller P, Maitre S, Jaïs X, Sitbon O, Simonneau G, Humbert M. [Pulmonary veno-occlusive disease and pulmonary capillary hemangiomatosis]. *Presse Médicale Paris Fr 1983*. 2010;39:134–143.

7. Shi Y, Massagué J. Mechanisms of TGF-beta signaling from cell membrane to the nucleus. *Cell*. 2003;113:685–700.

8. Machado RD, Eickelberg O, Elliott CG, Geraci MW, Hanaoka M, Loyd JE, Newman JH, Phillips JA, Soubrier F, Trembath RC, Chung WK. Genetics and genomics of pulmonary arterial hypertension. *J Am Coll Cardiol*. 2009;54:S32–42.

9. Sztrymf B, Coulet F, Girerd B, Yaici A, Jais X, Sitbon O, Montani D, Souza R, Simonneau G, Soubrier F, Humbert M. Clinical outcomes of pulmonary arterial hypertension in carriers of BMPR2 mutation. *Am J Respir Crit Care Med*. 2008;177:1377–1383.

10. Rosenzweig EB, Morse JH, Knowles JA, Chada KK, Khan AM, Roberts KE, McElroy JJ, Juskiw NK, Mallory NC, Rich S, Diamond B, Barst RJ. Clinical implications of determining BMPR2 mutation status in a large cohort of children and adults with pulmonary arterial hypertension. *J Heart Lung Transplant Off Publ Int Soc Heart Transplant*. 2008;27:668–674.

11. Elliott CG, Glissmeyer EW, Havlena GT, Carlquist J, McKinney JT, Rich S, McGoon MD, Scholand MB, Kim M, Jensen RL, Schmidt JW, Ward K. Relationship of BMPR2 mutations to vasoreactivity in pulmonary arterial hypertension. *Circulation*. 2006;113:2509–2515.

12. Girerd B, Montani D, Eyries M, Yaici A, Sztrymf B, Coulet F, Sitbon O, Simonneau G, Soubrier F, Humbert M. Absence of influence of gender and BMPR2 mutation type on clinical phenotypes of pulmonary arterial hypertension. *Respir Res*. 2010;11:73.

13. Girerd B, Montani D, Coulet F, Sztrymf B, Yaici A, Jaïs X, Tregouet D, Reis A, Drouin-Garraud V, Fraisse A, Sitbon O, O'Callaghan DS, Simonneau G, Soubrier F, Humbert M.

Clinical outcomes of pulmonary arterial hypertension in patients carrying an ACVRL1 (ALK1) mutation. *Am J Respir Crit Care Med*. 2010;181:851–861.

14. Girerd B, Perros F, Antigny F, Humbert M, Montani D. KCNK3: new gene target for pulmonary hypertension? *Expert Rev Respir Med*. 2014;8:385–387.

15. Ma L, Roman-Campos D, Austin ED, Eyries M, Sampson KS, Soubrier F, Germain M, Trégouët D-A, Borczuk A, Rosenzweig EB, Girerd B, Montani D, Humbert M, Loyd JE, Kass RS, Chung WK. A novel channelopathy in pulmonary arterial hypertension. *N Engl J Med*. 2013;369:351–361.

16. Chen F, Barman S, Yu Y, Haigh S, Wang Y, Dou H, Bagi Z, Han W, Su Y, Fulton DJR. Caveolin-1 is a negative regulator of NADPH oxidase-derived reactive oxygen species. *Free Radic Biol Med*. 2014;73:201–213.

17. Gurtner HP. Pulmonary hypertension, “plexogenic pulmonary arteriopathy” and the appetite depressant drug aminorex: post or propter? *Bull Eur Physiopathol Respir*. 1979;15:897–923.

18. Sitbon O, Humbert M, Simonneau G. Pulmonary hypertension related to appetite suppressants. In: Pulmonary Circulation: Diseases and Their Treatment, Third Edition. CRC Press; 2011.

19. Rich S, Rubin L, Walker AM, Schneeweiss S, Abenhaim L. Anorexigens and pulmonary hypertension in the United States: results from the surveillance of North American pulmonary hypertension. *Chest*. 2000;117:870–874.

20. Souza R, Humbert M, Sztrymf B, Jaïs X, Yaïci A, Le Pavec J, Parent F, Hervé P, Soubrier F, Sitbon O, Simonneau G. Pulmonary arterial hypertension associated with fenfluramine exposure: report of 109 cases. *Eur Respir J*. 2008;31:343–348.

21. Abenhaim L, Moride Y, Brenot F, Rich S, Benichou J, Kurz X, Higenbottam T, Oakley C, Wouters E, Aubier M, Simonneau G, Bégaud B. Appetite-suppressant drugs and the risk of primary pulmonary hypertension. International Primary Pulmonary Hypertension Study Group. *N Engl J Med*. 1996;335:609–616.

22. Faderl S, Talpaz M, Estrov Z, Kantarjian HM. Chronic myelogenous leukemia: biology and therapy. *Ann Intern Med*. 1999;131:207–219.

23. Gambacorti-Passerini C, Antolini L, Mahon F-X, Guilhot F, Deininger M, Fava C, Nagler A, Della Casa CM, Morra E, Abruzzese E, D’Emilio A, Stagno F, le Coutre P, Hurtado-Monroy R, Santini V, Martino B, Pane F, Piccin A, Giraldo P, Assouline S, Durosinmi MA, Leeksma O, Pogliani EM, Puttini M, Jang E, Reiffers J, Valsecchi MG, Kim D-W. Multicenter independent assessment of outcomes in chronic myeloid leukemia patients treated with imatinib. *J Natl Cancer Inst*. 2011;103:553–561.

24. Signorovitch J, Ayyagari R, Reichmann WM, Wu EQ, Chen L. Major molecular response during the first year of dasatinib, imatinib or nilotinib treatment for newly diagnosed chronic myeloid leukemia: a network meta-analysis. *Cancer Treat Rev*. 2014;40:285–292.

25. Montani D, Bergot E, Günther S, Savale L, Bergeron A, Bourdin A, Bouvaist H, Canuet M, Pison C, Macro M, Poubeau P, Girerd B, Natali D, Guignabert C, Perros F, O’Callaghan DS, Jaïs X, Tubert-Bitter P, Zalcman G, Sitbon O, Simonneau G, Humbert

M. Pulmonary arterial hypertension in patients treated by dasatinib. *Circulation*. 2012;125:2128–2137.

26. Hora J. Zur Histologie der klinischen “primaren Pulmonalsklerose”. *Frankf Z Pathol*. 1934;47:100–108.

27. Voelkel NF. Pulmonary Hypertension: The Present and Future. PMPH-USA; 2011.

28. Montani D, O’Callaghan DS, Savale L, Jaïs X, Yaïci A, Maitre S, Dorfmuller P, Sitbon O, Simonneau G, Humbert M. Pulmonary veno-occlusive disease: recent progress and current challenges. *Respir Med*. 2010;104 Suppl 1:S23–32.

29. Montani D, Achouh L, Dorfmüller P, Le Pavec J, Sztrymf B, Tchérakian C, Rabiller A, Haque R, Sitbon O, Jaïs X, Dartevelle P, Maître S, Capron F, Musset D, Simonneau G, Humbert M. Pulmonary veno-occlusive disease: clinical, functional, radiologic, and hemodynamic characteristics and outcome of 24 cases confirmed by histology. *Medicine (Baltimore)*. 2008;87:220–233.

30. Tan S, Somia N, Maher P, Schubert D. Regulation of antioxidant metabolism by translation initiation factor 2alpha. *J Cell Biol*. 2001;152:997–1006.

31. Chaveroux C, Lambert-Langlais S, Parry L, Carraro V, Jousse C, Maurin A-C, Bruhat A, Marceau G, Sapin V, Averous J, Fafournoux P. Identification of GCN2 as new redox regulator for oxidative stress prevention in vivo. *Biochem Biophys Res Commun*. 2011;415:120–124.

32. Wong CM, Cheema AK, Zhang L, Suzuki YJ. Protein carbonylation as a novel mechanism in redox signaling. *Circ Res*. 2008;102:310–318.

33. Langleben D. Pulmonary capillary hemangiomatosis: the puzzle takes shape. *Chest*. 2014;145:197–199.

34. Eyries M, Montani D, Girerd B, Perret C, Leroy A, Lonjou C, Chelghoum N, Coulet F, Bonnet D, Dorfmüller P, Fadel E, Sitbon O, Simonneau G, Tregouët D-A, Humbert M, Soubrier F. EIF2AK4 mutations cause pulmonary veno-occlusive disease, a recessive form of pulmonary hypertension. *Nat Genet*. 2014;46:65–69.

35. McLaughlin VV, Shah SJ, Souza R, Humbert M. Management of Pulmonary Arterial Hypertension. *J Am Coll Cardiol*. 2015;65:1976–1997.

36. Meyrick B, Reid L. Hypoxia-induced structural changes in the media and adventitia of the rat hilar pulmonary artery and their regression. *Am J Pathol*. 1980;100:151–178.

37. Stenmark KR, Fagan KA, Frid MG. Hypoxia-induced pulmonary vascular remodeling: cellular and molecular mechanisms. *Circ Res*. 2006;99:675–691.

38. Dorfmüller P, Humbert M, Perros F, Sanchez O, Simonneau G, Müller K-M, Capron F. Fibrous remodeling of the pulmonary venous system in pulmonary arterial hypertension associated with connective tissue diseases. *Hum Pathol*. 2007;38:893–902.

39. Pietra GG, Capron F, Stewart S, Leone O, Humbert M, Robbins IM, Reid LM, Tuder RM. Pathologic assessment of vasculopathies in pulmonary hypertension. *J Am Coll Cardiol*. 2004;43:25S–32S.

40. Sakao S, Tatsumi K, Voelkel NF. Endothelial cells and pulmonary arterial hypertension: apoptosis, proliferation, interaction and transdifferentiation. *Respir Res*. 2009;10:95.

41. Yeager ME, Halley GR, Golpon HA, Voelkel NF, Tuder RM. Microsatellite instability of endothelial cell growth and apoptosis genes within plexiform lesions in primary pulmonary hypertension. *Circ Res*. 2001;88:E2–E11.

42. Jonigk D, Golpon H, Bockmeyer CL, Maegel L, Hoeper MM, Gottlieb J, Nickel N, Hussein K, Maus U, Lehmann U, Janciauskiene S, Welte T, Haverich A, Rische J, Kreipe H, Laenger F. Plexiform lesions in pulmonary arterial hypertension composition, architecture, and microenvironment. *Am J Pathol*. 2011;179:167–179.

43. Huertas A, Girerd B, Dorfmuller P, O'Callaghan D, Humbert M, Montani D. Pulmonary veno-occlusive disease: advances in clinical management and treatments. *Expert Rev Respir Med*. 2011;5:217–229; quiz 230–231.

44. Miller CR. Pulmonary veno-occlusive disease: a misnomer? *Pediatr Radiol*. 2012;42:647–652; quiz 773–774.

45. Lantuéjoul S, Sheppard MN, Corrin B, Burke MM, Nicholson AG. Pulmonary veno-occlusive disease and pulmonary capillary hemangiomatosis: a clinicopathologic study of 35 cases. *Am J Surg Pathol*. 2006;30:850–857.

46. Mathew R. Pulmonary Hypertension: Endothelial Cell Function [Internet]. In: Pulmonary Hypertension - From Bench Research to Clinical Challenges. InTech; 2011. p. 1–24.Available from: Rajamma Mathew (2011). Pulmonary Hypertension: Endothelial Cell Function, Pulmonary Hypertension - From Bench Research to Clinical Challenges, Dr. Roxana Sulica (Ed.), ISBN: 978-953-307-835-9, InTech, DOI: 10.5772/26198. Available from: http://www.intechopen.com/books/pulmonary-hypertension-from-bench-research-to-clinical-challenges/pulmonary-hypertension-endothelial-cell-function

47. Mathew R. Pathogenesis of pulmonary hypertension: a case for caveolin-1 and cell membrane integrity. *Am J Physiol Heart Circ Physiol*. 2014;306:H15–25.

48. Budhiraja R, Tuder RM, Hassoun PM. Endothelial dysfunction in pulmonary hypertension. *Circulation*. 2004;109:159–165.

49. Mason NA, Springall DR, Burke M, Pollock J, Mikhail G, Yacoub MH, Polak JM. High expression of endothelial nitric oxide synthase in plexiform lesions of pulmonary hypertension. *J Pathol*. 1998;185:313–318.

50. Giaid A, Saleh D. Reduced expression of endothelial nitric oxide synthase in the lungs of patients with pulmonary hypertension. *N Engl J Med*. 1995;333:214–221.

51. Rubin LJ. Endothelin receptor antagonists for the treatment of pulmonary artery hypertension. *Life Sci*. 2012;91:517–521.

52. Giaid A, Yanagisawa M, Langleben D, Michel RP, Levy R, Shennib H, Kimura S, Masaki T, Duguid WP, Stewart DJ. Expression of endothelin-1 in the lungs of patients with pulmonary hypertension. *N Engl J Med*. 1993;328:1732–1739.

53. Bauer M, Wilkens H, Langer F, Schneider SO, Lausberg H, Schäfers H-J. Selective upregulation of endothelin B receptor gene expression in severe pulmonary hypertension. *Circulation*. 2002;105:1034–1036.

54. Cacoub P, Dorent R, Nataf P, Carayon A, Riquet M, Noe E, Piette JC, Godeau P, Gandjbakhch I. Endothelin-1 in the lungs of patients with pulmonary hypertension. *Cardiovasc Res*. 1997;33:196–200.

55. Rubin LJ, Badesch DB, Barst RJ, Galiè N, Black CM, Keogh A, Pulido T, Frost A, Roux S, Leconte I, Landzberg M, Simonneau G. Bosentan Therapy for Pulmonary Arterial Hypertension. *N Engl J Med*. 2002;346:896–903.

56. Christman BW, McPherson CD, Newman JH, King GA, Bernard GR, Groves BM, Loyd JE. An imbalance between the excretion of thromboxane and prostacyclin metabolites in pulmonary hypertension. *N Engl J Med*. 1992;327:70–75.

57. Hoshikawa Y, Voelkel NF, Gesell TL, Moore MD, Morris KG, Alger LA, Narumiya S, Geraci MW. Prostacyclin receptor-dependent modulation of pulmonary vascular remodeling. *Am J Respir Crit Care Med*. 2001;164:314–318.

58. Tuder RM, Cool CD, Geraci MW, Wang J, Abman SH, Wright L, Badesch D, Voelkel NF. Prostacyclin synthase expression is decreased in lungs from patients with severe pulmonary hypertension. *Am J Respir Crit Care Med*. 1999;159:1925–1932.

59. Teichert-Kuliszewska K, Kutryk MJB, Kuliszewski MA, Karoubi G, Courtman DW, Zucco L, Granton J, Stewart DJ. Bone morphogenetic protein receptor-2 signaling promotes pulmonary arterial endothelial cell survival: implications for loss-of-function mutations in the pathogenesis of pulmonary hypertension. *Circ Res*. 2006;98:209–217.

60. Rensen SSM, Doevendans P a. FM, van Eys GJJM. Regulation and characteristics of vascular smooth muscle cell phenotypic diversity. *Neth Heart J Mon J Neth Soc Cardiol Neth Heart Found*. 2007;15:100–108.

61. Hao H, Gabbiani G, Bochaton-Piallat M-L. Arterial smooth muscle cell heterogeneity: implications for atherosclerosis and restenosis development. *Arterioscler Thromb Vasc Biol*. 2003;23:1510–1520.

62. Nogueira-Ferreira R, Ferreira R, Henriques-Coelho T. Cellular interplay in pulmonary arterial hypertension: implications for new therapies. *Biochim Biophys Acta*. 2014;1843:885–893.

63. Dorfmüller P, Perros F, Balabanian K, Humbert M. Inflammation in pulmonary arterial hypertension. *Eur Respir J*. 2003;22:358–363.

64. Perros F, Dorfmüller P, Montani D, Hammad H, Waelput W, Girerd B, Raymond N, Mercier O, Mussot S, Cohen-Kaminsky S, Humbert M, Lambrecht BN. Pulmonary lymphoid neogenesis in idiopathic pulmonary arterial hypertension. *Am J Respir Crit Care Med*. 2012;185:311–321.

65. Humbert M, Monti G, Brenot F, Sitbon O, Portier A, Grangeot-Keros L, Duroux P, Galanaud P, Simonneau G, Emilie D. Increased interleukin-1 and interleukin-6 serum concentrations in severe primary pulmonary hypertension. *Am J Respir Crit Care Med*. 1995;151:1628–1631.

66. Soon E, Holmes AM, Treacy CM, Doughty NJ, Southgate L, Machado RD, Trembath RC, Jennings S, Barker L, Nicklin P, Walker C, Budd DC, Pepke-Zaba J, Morrell NW. Elevated levels of inflammatory cytokines predict survival in idiopathic and familial pulmonary arterial hypertension. *Circulation*. 2010;122:920–927.

67. Itoh T, Nagaya N, Ishibashi-Ueda H, Kyotani S, Oya H, Sakamaki F, Kimura H, Nakanishi N. Increased plasma monocyte chemoattractant protein-1 level in idiopathic pulmonary arterial hypertension. *Respirol Carlton Vic*. 2006;11:158–163.

68. Price LC, Wort SJ, Perros F, Dorfmüller P, Huertas A, Montani D, Cohen-Kaminsky S, Humbert M. Inflammation in pulmonary arterial hypertension. *Chest*. 2012;141:210–221.

69. Kawut SM, Krowka MJ, Trotter JF, Roberts KE, Benza RL, Badesch DB, Taichman DB, Horn EM, Zacks S, Kaplowitz N, Brown RS, Fallon MB, Pulmonary Vascular Complications of Liver Disease Study Group. Clinical risk factors for portopulmonary hypertension. *Hepatol Baltim Md*. 2008;48:196–203.

70. Sanchez O, Sitbon O, Jaïs X, Simonneau G, Humbert M. Immunosuppressive therapy in connective tissue diseases-associated pulmonary arterial hypertension. *Chest*. 2006;130:182–189.

71. Karmochkine M, Wechsler B, Godeau P, Brenot F, Jagot JL, Simonneau G. Improvement of severe pulmonary hypertension in a patient with SLE. *Ann Rheum Dis*. 1996;55:561–562.

72. Jouve P, Humbert M, Chauveheid M-P, Jaïs X, Papo T. POEMS syndrome-related pulmonary hypertension is steroid-responsive. *Respir Med*. 2007;101:353–355.

73. Montani D, Achouh L, Marcelin AG, Viard J-P, Hermine O, Canioni D, Sitbon O, Simonneau G, Humbert M. Reversibility of pulmonary arterial hypertension in HIV/HHV8-associated Castleman's disease. *Eur Respir J*. 2005;26:969–972.

74. Cohen-Kaminsky S, Hautefort A, Price L, Humbert M, Perros F. Inflammation in pulmonary hypertension: what we know and what we could logically and safely target first. *Drug Discov Today*. 2014;19:1251–1256.

75. Perros F, Humbert M, Cohen-Kaminsky S. [Pulmonary arterial hypertension: a flavor of autoimmunity]. *Médecine Sci MS*. 2013;29:607–616.

76. Eddahibi S, Humbert M, Sediame S, Chouaid C, Partovian C, Maître B, Teiger E, Rideau D, Simonneau G, Sitbon O, Adnot S. Imbalance between platelet vascular endothelial growth factor and platelet-derived growth factor in pulmonary hypertension. Effect of prostacyclin therapy. *Am J Respir Crit Care Med*. 2000;162:1493–1499.

77. Beck L, D'Amore PA. Vascular development: cellular and molecular regulation. *FASEB J Off Publ Fed Am Soc Exp Biol*. 1997;11:365–373.

78. Fong GH, Zhang L, Bryce DM, Peng J. Increased hemangioblast commitment, not vascular disorganization, is the primary defect in flt-1 knock-out mice. *Dev Camb Engl*. 1999;126:3015–3025.

79. Ku DD, Zaleski JK, Liu S, Brock TA. Vascular endothelial growth factor induces EDRF-dependent relaxation in coronary arteries. *Am J Physiol*. 1993;265:H586–592.

80. Voelkel NF, Vandivier RW, Tuder RM. Vascular endothelial growth factor in the lung. *Am J Physiol Lung Cell Mol Physiol*. 2006;290:L209–221.

81. Partovian C, Adnot S, Raffestin B, Louzier V, Levame M, Mavier IM, Lemarchand P, Eddahibi S. Adenovirus-mediated lung vascular endothelial growth factor overexpression protects against hypoxic pulmonary hypertension in rats. *Am J Respir Cell Mol Biol*. 2000;23:762–771.

82. Le Cras TD, Markham NE, Tuder RM, Voelkel NF, Abman SH. Treatment of newborn rats with a VEGF receptor inhibitor causes pulmonary hypertension and abnormal lung structure. *Am J Physiol Lung Cell Mol Physiol*. 2002;283:L555–562.

83. Nagashima T, Li Q, Clementi C, Lydon JP, DeMayo FJ, Matzuk MM. BMPR2 is required for postimplantation uterine function and pregnancy maintenance. *J Clin Invest*. 2013;123:2539–2550.

84. Hirose S, Hosoda Y, Furuya S, Otsuki T, Ikeda E. Expression of vascular endothelial growth factor and its receptors correlates closely with formation of the plexiform lesion in human pulmonary hypertension. *Pathol Int*. 2000;50:472–479.

85. Voelkel NF, Gomez-Arroyo J. The role of vascular endothelial growth factor in pulmonary arterial hypertension. The angiogenesis paradox. *Am J Respir Cell Mol Biol*. 2014;51:474–484.

86. Jones PL, Crack J, Rabinovitch M. Regulation of tenascin-C, a vascular smooth muscle cell survival factor that interacts with the alpha v beta 3 integrin to promote epidermal growth factor receptor phosphorylation and growth. *J Cell Biol*. 1997;139:279–293.

87. Jones PL, Rabinovitch M. Tenascin-C is induced with progressive pulmonary vascular disease in rats and is functionally related to increased smooth muscle cell proliferation. *Circ Res*. 1996;79:1131–1142.

88. Dahal BK, Cornitescu T, Tretyn A, Pullamsetti SS, Kosanovic D, Dumitrascu R, Ghofrani HA, Weissmann N, Voswinckel R, Banat G-A, Seeger W, Grimminger F, Schermuly RT. Role of epidermal growth factor inhibition in experimental pulmonary hypertension. *Am J Respir Crit Care Med*. 2010;181:158–167.

89. Tu L, Dewachter L, Gore B, Fadel E, Dartevelle P, Simonneau G, Humbert M, Eddahibi S, Guignabert C. Autocrine fibroblast growth factor-2 signaling contributes to altered endothelial phenotype in pulmonary hypertension. *Am J Respir Cell Mol Biol*. 2011;45:311–322.

90. Izikki M, Guignabert C, Fadel E, Humbert M, Tu L, Zadigue P, Dartevelle P, Simonneau G, Adnot S, Maitre B, Raffestin B, Eddahibi S. Endothelial-derived FGF2 contributes to the progression of pulmonary hypertension in humans and rodents. *J Clin Invest*. 2009;119:512–523.

91. König A, Menzel T, Lynen S, Wrazel L, Rosén A, Al-Katib A, Raveche E, Gabrilove JL. Basic fibroblast growth factor (bFGF) upregulates the expression of bcl-2 in B cell chronic lymphocytic leukemia cell lines resulting in delaying apoptosis. *Leukemia*. 1997;11:258–265.

92. Wieder R, Wang H, Shirke S, Wang Q, Menzel T, Feirt N, Jakubowski AA, Gabrilove JL. Low level expression of basic FGF upregulates Bcl-2 and delays apoptosis, but high intracellular levels are required to induce transformation in NIH 3T3 cells. *Growth Factors Chur Switz*. 1997;15:41–60.

93. Heldin CH. Structural and functional studies on platelet-derived growth factor. *EMBO J*. 1992;11:4251–4259.

94. Heldin CH, Westermark B. Mechanism of action and in vivo role of platelet-derived growth factor. *Physiol Rev*. 1999;79:1283–1316.

95. Vignaud JM, Allam M, Martinet N, Pech M, Plenat F, Martinet Y. Presence of platelet-derived growth factor in normal and fibrotic lung is specifically associated with interstitial macrophages, while both interstitial macrophages and alveolar epithelial cells express the c-sis proto-oncogene. *Am J Respir Cell Mol Biol*. 1991;5:531–538.

96. Katayose D, Ohe M, Yamauchi K, Ogata M, Shirato K, Fujita H, Shibahara S, Takishima T. Increased expression of PDGF A- and B-chain genes in rat lungs with hypoxic pulmonary hypertension. *Am J Physiol*. 1993;264:L100–106.

97. Ross R. The pathogenesis of atherosclerosis: a perspective for the 1990s. *Nature*. 1993;362:801–809.

98. Humbert M, Monti G, Fartoukh M, Magnan A, Brenot F, Rain B, Capron F, Galanaud P, Duroux P, Simonneau G, Emilie D. Platelet-derived growth factor expression in primary pulmonary hypertension: comparison of HIV seropositive and HIV seronegative patients. *Eur Respir J*. 1998;11:554–559.

99. Perros F, Montani D, Dorfmüller P, Durand-Gasselin I, Tcherakian C, Le Pavec J, Mazmanian M, Fadel E, Mussot S, Mercier O, Hervé P, Emilie D, Eddahibi S, Simonneau G, Souza R, Humbert M. Platelet-derived growth factor expression and function in idiopathic pulmonary arterial hypertension. *Am J Respir Crit Care Med*. 2008;178:81–88.

100. Mucke H. The role of imatinib in the treatment of pulmonary hypertension. *Drugs Today Barc Spain 1998*. 2013;49:203–211.

101. Steiner MK, Syrkina OL, Kolliputi N, Mark EJ, Hales CA, Waxman AB. Interleukin-6 overexpression induces pulmonary hypertension. *Circ Res*. 2009;104:236–244, 28p following 244.

102. Golembeski SM, West J, Tada Y, Fagan KA. Interleukin-6 causes mild pulmonary hypertension and augments hypoxia-induced pulmonary hypertension in mice. *Chest*. 2005;128:572S–573S.

103. Miyata M, Sakuma F, Yoshimura A, Ishikawa H, Nishimaki T, Kasukawa R. Pulmonary hypertension in rats. 2. Role of interleukin-6. *Int Arch Allergy Immunol*. 1995;108:287–291.

104. Nelson S, Bagby GJ, Bainton BG, Wilson LA, Thompson JJ, Summer WR. Compartmentalization of intraalveolar and systemic lipopolysaccharide-induced tumor necrosis factor and the pulmonary inflammatory response. *J Infect Dis*. 1989;159:189–194.

105. Gao B, Curtis TM, Blumenstock FA, Minnear FL, Saba TM. Increased recycling of (alpha)5(beta)1 integrins by lung endothelial cells in response to tumor necrosis factor. *J Cell Sci*. 2000;113 Pt 2:247–257.

106. Luo D, Luo Y, He Y, Zhang H, Zhang R, Li X, Dobrucki WL, Sinusas AJ, Sessa WC, Min W. Differential functions of tumor necrosis factor receptor 1 and 2 signaling in ischemia-mediated arteriogenesis and angiogenesis. *Am J Pathol*. 2006;169:1886–1898.

107. Sainson RCA, Johnston DA, Chu HC, Holderfield MT, Nakatsu MN, Crampton SP, Davis J, Conn E, Hughes CCW. TNF primes endothelial cells for angiogenic sprouting by inducing a tip cell phenotype. *Blood*. 2008;111:4997–5007.

108. Itoh A, Nishihira J, Makita H, Miyamoto K, Yamaguchi E, Nishimura M. Effects of IL-1beta, TNF-alpha, and macrophage migration inhibitory factor on prostacyclin synthesis in rat pulmonary artery smooth muscle cells. *Respirol Carlton Vic*. 2003;8:467–472.

109. Stevens T, Janssen PL, Tucker A. Acute and long-term TNF-alpha administration increases pulmonary vascular reactivity in isolated rat lungs. *J Appl Physiol Bethesda Md 1985*. 1992;73:708–712.

110. Fujita M, Shannon JM, Irvin CG, Fagan KA, Cool C, Augustin A, Mason RJ. Overexpression of tumor necrosis factor-alpha produces an increase in lung volumes and pulmonary hypertension. *Am J Physiol Lung Cell Mol Physiol*. 2001;280:L39–49.

111. Wang Q, Zuo X, Wang Y, Xie W, Wang H, Zhang M. Monocrotaline-induced pulmonary arterial hypertension is attenuated by TNF-α antagonists via the suppression of TNF-α expression and NF-κB pathway in rats. *Vascul Pharmacol*. 2013;58:71–77.

112. Sutendra G, Dromparis P, Bonnet S, Haromy A, McMurtry MS, Bleackley RC, Michelakis ED. Pyruvate dehydrogenase inhibition by the inflammatory cytokine TNFα contributes to the pathogenesis of pulmonary arterial hypertension. *J Mol Med Berl Ger*. 2011;89:771–783.

113. Mutschler D, Wikström G, Lind L, Larsson A, Lagrange A, Eriksson M. Etanercept reduces late endotoxin-induced pulmonary hypertension in the pig. *J Interferon Cytokine Res Off J Int Soc Interferon Cytokine Res*. 2006;26:661–667.

114. Groth A, Vrugt B, Brock M, Speich R, Ulrich S, Huber LC. Inflammatory cytokines in pulmonary hypertension. *Respir Res*. 2014;15:47.

115. Markewitz BA, Farrukh IS, Chen Y, Li Y, Michael JR. Regulation of endothelin-1 synthesis in human pulmonary arterial smooth muscle cells. Effects of transforming growth factor-beta and hypoxia. *Cardiovasc Res*. 2001;49:200–206.

116. Dubin D, Pratt R, Kooke J, Dzau V. Endothelin, a potent vasoconstrictor, is a vascular smooth muscle mitogen. *J Vasc Biol Med*. 1989;1:150.

117. Meyers KEC, Sethna C. Endothelin antagonists in hypertension and kidney disease. *Pediatr Nephrol Berl Ger*. 2013;28:711–720.

118. Tilton RG, Munsch CL, Sherwood SJ, Chen SJ, Chen YF, Wu C, Block N, Dixon RA, Brock TA. Attenuation of pulmonary vascular hypertension and cardiac hypertrophy with sitaxsentan sodium, an orally active ET(A) receptor antagonist. *Pulm Pharmacol Ther*. 2000;13:87–97.

119. Chen SJ, Chen YF, Opgenorth TJ, Wessale JL, Meng QC, Durand J, DiCarlo VS, Oparil S. The orally active nonpeptide endothelin A-receptor antagonist A-127722 prevents and reverses hypoxia-induced pulmonary hypertension and pulmonary vascular remodeling in Sprague-Dawley rats. *J Cardiovasc Pharmacol*. 1997;29:713–725.

120. Zuckerbraun BS, Stoyanovsky DA, Sengupta R, Shapiro RA, Ozanich BA, Rao J, Barbato JE, Tzeng E. Nitric oxide-induced inhibition of smooth muscle cell proliferation involves S-nitrosation and inactivation of RhoA. *Am J Physiol Cell Physiol*. 2007;292:C824–831.

121. Sarkar R, Meinberg EG, Stanley JC, Gordon D, Webb RC. Nitric oxide reversibly inhibits the migration of cultured vascular smooth muscle cells. *Circ Res*. 1996;78:225–230.

122. Rybalkin SD, Yan C, Bornfeldt KE, Beavo JA. Cyclic GMP phosphodiesterases and regulation of smooth muscle function. *Circ Res*. 2003;93:280–291.

123. Brennan LA, Steinhorn RH, Wedgwood S, Mata-Greenwood E, Roark EA, Russell JA, Black SM. Increased superoxide generation is associated with pulmonary hypertension in fetal lambs: a role for NADPH oxidase. *Circ Res*. 2003;92:683–691.

124. Montani D, Chaumais M-C, Guignabert C, Günther S, Girerd B, Jaïs X, Algalarrondo V, Price LC, Savale L, Sitbon O, Simonneau G, Humbert M. Targeted therapies in pulmonary arterial hypertension. *Pharmacol Ther*. 2014;141:172–191.

125. Kielstein JT, Bode-Böger SM, Hesse G, Martens-Lobenhoffer J, Takacs A, Fliser D, Hoeper MM. Asymmetrical dimethylarginine in idiopathic pulmonary arterial hypertension. *Arterioscler Thromb Vasc Biol*. 2005;25:1414–1418.

126. Schermuly RT, Pullamsetti SS, Kwapiszewska G, Dumitrascu R, Tian X, Weissmann N, Ghofrani HA, Kaulen C, Dunkern T, Schudt C, Voswinckel R, Zhou J, Samidurai A, Klepetko W, Paddenberg R, Kummer W, Seeger W, Grimminger F. Phosphodiesterase 1 upregulation in pulmonary arterial hypertension: target for reverse-remodeling therapy. *Circulation*. 2007;115:2331–2339.

127. Taylor JSW, Halcox JPJ. PDE5 inhibitors and pulmonary hypertension. *Curr Sex Health Rep*. 2008;5:171–178.

128. Arif SA, Poon H. Tadalafil: a long-acting phosphodiesterase-5 inhibitor for the treatment of pulmonary arterial hypertension. *Clin Ther*. 2011;33:993–1004.

129. Midgett C, Stitham J, Martin KA, Hwa J. Prostacyclin receptor regulation--from transcription to trafficking. *Curr Mol Med*. 2011;11:517–528.

130. Vane JR, Botting RM. Pharmacodynamic profile of prostacyclin. *Am J Cardiol*. 1995;75:3A–10A.

131. Max M, Kuhlen R, Dembinski R, Rossaint R. Effect of aerosolized prostacyclin and inhaled nitric oxide on experimental hypoxic pulmonary hypertension. *Intensive Care Med*. 1999;25:1147–1154.

132. Miyata M, Ueno Y, Sekine H, Ito O, Sakuma F, Koike H, Nishio S, Nishimaki T, Kasukawa R. Protective effect of beraprost sodium, a stable prostacyclin analogue, in development of monocrotaline-induced pulmonary hypertension. *J Cardiovasc Pharmacol*. 1996;27:20–26.

133. Bonnet S, Archer SL. Potassium channel diversity in the pulmonary arteries and pulmonary veins: implications for regulation of the pulmonary vasculature in health and during pulmonary hypertension. *Pharmacol Ther*. 2007;115:56–69.

134. Kuhr FK, Smith KA, Song MY, Levitan I, Yuan JX-J. New mechanisms of pulmonary arterial hypertension: role of Ca^{2+} signaling. *Am J Physiol Heart Circ Physiol*. 2012;302:H1546–1562.

135. Fernandez RA, Sundivakkam P, Smith KA, Zeifman AS, Drennan AR, Yuan JX-J. Pathogenic role of store-operated and receptor-operated ca(2+) channels in pulmonary arterial hypertension. *J Signal Transduct*. 2012;2012:951497.

136. Burg ED, Remillard CV, Yuan JX-J. Potassium channels in the regulation of pulmonary artery smooth muscle cell proliferation and apoptosis: pharmacotherapeutic implications. *Br J Pharmacol*. 2008;153 Suppl 1:S99–S111.

137. Medarov BI, Judson MA. The role of calcium channel blockers for the treatment of pulmonary arterial hypertension: How much do we actually know and how could they be positioned today? *Respir Med*. 2015;109:557–564.

138. DeRuiter MC, Poelmann RE, VanMunsteren JC, Mironov V, Markwald RR, Gittenberger-de Groot AC. Embryonic endothelial cells transdifferentiate into mesenchymal cells expressing smooth muscle actins in vivo and in vitro. *Circ Res*. 1997;80:444–451.

139. Arciniegas E, Servin M, Argüello C, Mota M. Development of the aorta in the chick embryo: structural and ultrastructural study. *Atherosclerosis*. 1989;76:219–235.

140. Hall SM, Hislop AA, Pierce CM, Haworth SG. Prenatal origins of human intrapulmonary arteries: formation and smooth muscle maturation. *Am J Respir Cell Mol Biol*. 2000;23:194–203.

141. Arciniegas E, Neves CY, Carrillo LM, Zambrano EA, Ramírez R. Endothelial-mesenchymal transition occurs during embryonic pulmonary artery development. *Endothel J Endothel Cell Res*. 2005;12:193–200.

142. Arciniegas E, Ponce L, Hartt Y, Graterol A, Carlini RG. Intimal thickening involves transdifferentiation of embryonic endothelial cells. *Anat Rec*. 2000;258:47–57.

143. Lee SH, Hungerford JE, Little CD, Iruela-Arispe ML. Proliferation and differentiation of smooth muscle cell precursors occurs simultaneously during the development of the vessel wall. *Dev Dyn Off Publ Am Assoc Anat*. 1997;209:342–352.

144. Hungerford JE, Hoeffler JP, Bowers CW, Dahm LM, Falchetto R, Shabanowitz J, Hunt DF, Little CD. Identification of a novel marker for primordial smooth muscle and its differential expression pattern in contractile vs noncontractile cells. *J Cell Biol*. 1997;137:925–937.

145. Frid MG, Kale VA, Stenmark KR. Mature vascular endothelium can give rise to smooth muscle cells via endothelial-mesenchymal transdifferentiation: in vitro analysis. *Circ Res*. 2002;90:1189–1196.

146. Yu W, Liu Z, An S, Zhao J, Xiao L, Gou Y, Lin Y, Wang J. The endothelial-mesenchymal transition (EndMT) and tissue regeneration. *Curr Stem Cell Res Ther*. 2014;9:196–204.

147. Ubil E, Duan J, Pillai ICL, Rosa-Garrido M, Wu Y, Bargiacchi F, Lu Y, Stanbouly S, Huang J, Rojas M, Vondriska TM, Stefani E, Deb A. Mesenchymal-endothelial transition contributes to cardiac neovascularization. *Nature*. 2014;514:585–590.

148. Potenta S, Zeisberg E, Kalluri R. The role of endothelial-to-mesenchymal transition in cancer progression. *Br J Cancer*. 2008;99:1375–1379.

149. Arciniegas E, Sutton AB, Allen TD, Schor AM. Transforming growth factor beta 1 promotes the differentiation of endothelial cells into smooth muscle-like cells in vitro. *J Cell Sci*. 1992;103 (Pt 2):521–529.

150. Hashimoto N, Phan SH, Imaizumi K, Matsuo M, Nakashima H, Kawabe T, Shimokata K, Hasegawa Y. Endothelial-mesenchymal transition in bleomycin-induced pulmonary fibrosis. *Am J Respir Cell Mol Biol*. 2010;43:161–172.

151. Rieder F, Kessler SP, West GA, Bhilocha S, de la Motte C, Sadler TM, Gopalan B, Stylianou E, Fiocchi C. Inflammation-induced endothelial-to-mesenchymal transition: a novel mechanism of intestinal fibrosis. *Am J Pathol*. 2011;179:2660–2673.

152. Maleszewska M, Moonen J-RAJ, Huijkman N, van de Sluis B, Krenning G, Harmsen MC. IL-1β and TGFβ2 synergistically induce endothelial to mesenchymal transition in an NFκB-dependent manner. *Immunobiology*. 2013;218:443–454.

153. Zeisberg EM, Tarnavski O, Zeisberg M, Dorfman AL, McMullen JR, Gustafsson E, Chandraker A, Yuan X, Pu WT, Roberts AB, Neilson EG, Sayegh MH, Izumo S, Kalluri R. Endothelial-to-mesenchymal transition contributes to cardiac fibrosis. *Nat Med*. 2007;13:952–961.

154. Mihira H, Suzuki HI, Akatsu Y, Yoshimatsu Y, Igarashi T, Miyazono K, Watabe T. TGF-β-induced mesenchymal transition of MS-1 endothelial cells requires Smad-dependent cooperative activation of Rho signals and MRTF-A. *J Biochem (Tokyo)*. 2012;151:145–156.

155. Medici D, Potenta S, Kalluri R. Transforming growth factor-β2 promotes Snail-mediated endothelial-mesenchymal transition through convergence of Smad-dependent and Smad-independent signalling. *Biochem J*. 2011;437:515–520.

156. Zhou BP, Deng J, Xia W, Xu J, Li YM, Gunduz M, Hung M-C. Dual regulation of Snail by GSK-3beta-mediated phosphorylation in control of epithelial-mesenchymal transition. *Nat Cell Biol*. 2004;6:931–940.

157. Piera-Velazquez S, Jimenez SA. Molecular mechanisms of endothelial to mesenchymal cell transition (EndoMT) in experimentally induced fibrotic diseases. *Fibrogenesis Tissue Repair*. 2012;5:S7.

158. Cano A, Pérez-Moreno MA, Rodrigo I, Locascio A, Blanco MJ, del Barrio MG, Portillo F, Nieto MA. The transcription factor snail controls epithelial-mesenchymal transitions by repressing E-cadherin expression. *Nat Cell Biol*. 2000;2:76–83.

159. Zheng H, Li W, Wang Y, Liu Z, Cai Y, Xie T, Shi M, Wang Z, Jiang B. Glycogen synthase kinase-3 beta regulates Snail and β-catenin expression during Fas-induced epithelial-mesenchymal transition in gastrointestinal cancer. *Eur J Cancer Oxf Engl 1990*. 2013;49:2734–2746.

160. Janknecht R, Wells NJ, Hunter T. TGF-beta-stimulated cooperation of smad proteins with the coactivators CBP/p300. *Genes Dev*. 1998;12:2114–2119.

161. Saito A. EMT and EndMT: regulated in similar ways? *J Biochem (Tokyo)*. 2013;153:493–495.

162. Topper JN, DiChiara MR, Brown JD, Williams AJ, Falb D, Collins T, Gimbrone MA. CREB binding protein is a required coactivator for Smad-dependent, transforming growth factor beta transcriptional responses in endothelial cells. *Proc Natl Acad Sci U S A*. 1998;95:9506–9511.

163. Nakao A, Imamura T, Souchelnytskyi S, Kawabata M, Ishisaki A, Oeda E, Tamaki K, Hanai J, Heldin CH, Miyazono K, ten Dijke P. TGF-beta receptor-mediated signalling through Smad2, Smad3 and Smad4. *EMBO J*. 1997;16:5353–5362.

164. Zhang H, von Gise A, Liu Q, Hu T, Tian X, He L, Pu W, Huang X, He L, Cai C-L, Camargo FD, Pu WT, Zhou B. Yap1 is required for endothelial to mesenchymal transition of the atrioventricular cushion. *J Biol Chem*. 2014;289:18681–18692.

165. Zhang W, Chen G, Ren J-G, Zhao Y-F. Bleomycin induces endothelial mesenchymal transition through activation of mTOR pathway: a possible mechanism contributing to the sclerotherapy of venous malformations. *Br J Pharmacol*. 2013;170:1210–1220.

166. Aisagbonhi O, Rai M, Ryzhov S, Atria N, Feoktistov I, Hatzopoulos AK. Experimental myocardial infarction triggers canonical Wnt signaling and endothelial-to-mesenchymal transition. *Dis Model Mech*. 2011;4:469–483.

167. Noseda M, McLean G, Niessen K, Chang L, Pollet I, Montpetit R, Shahidi R, Dorovini-Zis K, Li L, Beckstead B, Durand RE, Hoodless PA, Karsan A. Notch Activation Results in Phenotypic and Functional Changes Consistent With Endothelial-to-Mesenchymal Transformation. *Circ Res*. 2004;94:910–917.

168. Niessen K, Fu Y, Chang L, Hoodless PA, McFadden D, Karsan A. Slug is a direct Notch target required for initiation of cardiac cushion cellularization. *J Cell Biol*. 2008;182:315–325.

169. Liu J, Dong F, Jeong J, Masuda T, Lobe CG. Constitutively active Notch1 signaling promotes endothelial-mesenchymal transition in a conditional transgenic mouse model. *Int J Mol Med*. 2014;34:669–676.

170. Li C, Dong F, Jia Y, Du H, Dong N, Xu Y, Wang S, Wu H, Liu Z, Li W. Notch signal regulates corneal endothelial-to-mesenchymal transition. *Am J Pathol*. 2013;183:786–795.

171. Lamouille S, Xu J, Derynck R. Molecular mechanisms of epithelial-mesenchymal transition. *Nat Rev Mol Cell Biol*. 2014;15:178–196.

172. Arciniegas E, Frid MG, Douglas IS, Stenmark KR. Perspectives on endothelial-to-mesenchymal transition: potential contribution to vascular remodeling in chronic pulmonary hypertension. *Am J Physiol Lung Cell Mol Physiol*. 2007;293:L1–8.

173. Kovacic JC, Mercader N, Torres M, Boehm M, Fuster V. Epithelial-to-Mesenchymal and Endothelial-to-Mesenchymal Transition From Cardiovascular Development to Disease. *Circulation*. 2012;125:1795–1808.

174. Lin F, Wang N, Zhang T-C. The role of endothelial-mesenchymal transition in development and pathological process. *IUBMB Life*. 2012;64:717–723.

175. Niessen K, Karsan A. Notch signaling in the developing cardiovascular system. *Am J Physiol Cell Physiol*. 2007;293:C1–11.

176. Lagendijk AK, Szabó A, Merks RMH, Bakkers J. Hyaluronan: a critical regulator of endothelial-to-mesenchymal transition during cardiac valve formation. *Trends Cardiovasc Med*. 2013;23:135–142.

177. Jain R, Rentschler S, Epstein JA. Notch and cardiac outflow tract development. *Ann N Y Acad Sci*. 2010;1188:184–190.

178. High FA, Jain R, Stoller JZ, Antonucci NB, Lu MM, Loomes KM, Kaestner KH, Pear WS, Epstein JA. Murine Jagged1/Notch signaling in the second heart field orchestrates Fgf8 expression and tissue-tissue interactions during outflow tract development. *J Clin Invest*. 2009;119:1986–1996.

179. Arciniegas E, Carrillo LM, De Sanctis JB, Candelle D. Possible role of NFkappaB in the embryonic vascular remodeling and the endothelial mesenchymal transition process. *Cell Adhes Migr*. 2008;2:17–29.

180. Hall SM, Hislop AA, Haworth SG. Origin, differentiation, and maturation of human pulmonary veins. *Am J Respir Cell Mol Biol*. 2002;26:333–340.

181. Shore EM, Kaplan FS. Insights from a rare genetic disorder of extra-skeletal bone formation, fibrodysplasia ossificans progressiva (FOP). *Bone*. 2008;43:427–433.

182. Pignolo RJ, Shore EM, Kaplan FS. Fibrodysplasia ossificans progressiva: diagnosis, management, and therapeutic horizons. *Pediatr Endocrinol Rev PER*. 2013;10 Suppl 2:437–448.

183. Medici D, Shore EM, Lounev VY, Kaplan FS, Kalluri R, Olsen BR. Conversion of vascular endothelial cells into multipotent stem-like cells. *Nat Med*. 2010;16:1400–1406.

184. Lounev VY, Ramachandran R, Wosczyna MN, Yamamoto M, Maidment ADA, Shore EM, Glaser DL, Goldhamer DJ, Kaplan FS. Identification of progenitor cells that contribute to heterotopic skeletogenesis. *J Bone Joint Surg Am*. 2009;91:652–663.

185. Kaplan FS, Shen Q, Lounev V, Seemann P, Groppe J, Katagiri T, Pignolo RJ, Shore EM. Skeletal metamorphosis in fibrodysplasia ossificans progressiva (FOP). *J Bone Miner Metab*. 2008;26:521–530.

186. Lewinson D, Maor G, Rozen N, Rabinovich I, Stahl S, Rachmiel A. Expression of vascular antigens by bone cells during bone regeneration in a membranous bone distraction system. *Histochem Cell Biol*. 2001;116:381–388.

187. Zeisberg EM, Potenta SE, Sugimoto H, Zeisberg M, Kalluri R. Fibroblasts in kidney fibrosis emerge via endothelial-to-mesenchymal transition. *J Am Soc Nephrol JASN*. 2008;19:2282–2287.

188. Medici D, Kalluri R. Endothelial-mesenchymal transition and its contribution to the emergence of stem cell phenotype. *Semin Cancer Biol*. 2012;22:379–384.

189. Mani SA, Guo W, Liao M-J, Eaton EN, Ayyanan A, Zhou AY, Brooks M, Reinhard F, Zhang CC, Shipitsin M, Campbell LL, Polyak K, Brisken C, Yang J, Weinberg RA. The epithelial-mesenchymal transition generates cells with properties of stem cells. *Cell*. 2008;133:704–715.

190. Shoshani O, Zipori D. Transition of endothelium to cartilage and bone. *Cell Stem Cell*. 2011;8:10–11.

191. Esteban MA, Bao X, Zhuang Q, Zhou T, Qin B, Pei D. The mesenchymal-to-epithelial transition in somatic cell reprogramming. *Curr Opin Genet Dev*. 2012;22:423–428.

192. Ramos C, Montaño M, García-Alvarez J, Ruiz V, Uhal BD, Selman M, Pardo A. Fibroblasts from idiopathic pulmonary fibrosis and normal lungs differ in growth rate, apoptosis, and tissue inhibitor of metalloproteinases expression. *Am J Respir Cell Mol Biol*. 2001;24:591–598.

193. Willis BC, Liebler JM, Luby-Phelps K, Nicholson AG, Crandall ED, du Bois RM, Borok Z. Induction of epithelial-mesenchymal transition in alveolar epithelial cells by transforming growth factor-beta1: potential role in idiopathic pulmonary fibrosis. *Am J Pathol*. 2005;166:1321–1332.

194. Kim KK, Kugler MC, Wolters PJ, Robillard L, Galvez MG, Brumwell AN, Sheppard D, Chapman HA. Alveolar epithelial cell mesenchymal transition develops in vivo during pulmonary fibrosis and is regulated by the extracellular matrix. *Proc Natl Acad Sci U S A*. 2006;103:13180–13185.

195. Zeisberg M, Kalluri R. Fibroblasts emerge via epithelial-mesenchymal transition in chronic kidney fibrosis. *Front Biosci J Virtual Libr*. 2008;13:6991–6998.

196. Hashimoto N, Jin H, Liu T, Chensue SW, Phan SH. Bone marrow-derived progenitor cells in pulmonary fibrosis. *J Clin Invest*. 2004;113:243–252.

197. Bellini A, Mattoli S. The role of the fibrocyte, a bone marrow-derived mesenchymal progenitor, in reactive and reparative fibroses. *Lab Investig J Tech Methods Pathol*. 2007;87:858–870.

198. Humphreys BD, Lin S-L, Kobayashi A, Hudson TE, Nowlin BT, Bonventre JV, Valerius MT, McMahon AP, Duffield JS. Fate tracing reveals the pericyte and not epithelial origin of myofibroblasts in kidney fibrosis. *Am J Pathol*. 2010;176:85–97.

199. LeBleu VS, Kalluri R. Blockade of PDGF receptor signaling reduces myofibroblast number and attenuates renal fibrosis. *Kidney Int*. 2011;80:1119–1121.

200. Widyantoro B, Emoto N, Nakayama K, Anggrahini DW, Adiarto S, Iwasa N, Yagi K, Miyagawa K, Rikitake Y, Suzuki T, Kisanuki YY, Yanagisawa M, Hirata K-I. Endothelial cell-derived endothelin-1 promotes cardiac fibrosis in diabetic hearts through stimulation of endothelial-to-mesenchymal transition. *Circulation*. 2010;121:2407–2418.

201. Goumans M-J, van Zonneveld AJ, ten Dijke P. Transforming growth factor beta-induced endothelial-to-mesenchymal transition: a switch to cardiac fibrosis? *Trends Cardiovasc Med*. 2008;18:293–298.

202. Li J, Qu X, Bertram JF. Endothelial-myofibroblast transition contributes to the early development of diabetic renal interstitial fibrosis in streptozotocin-induced diabetic mice. *Am J Pathol*. 2009;175:1380–1388.

203. Nataraj D, Ernst A, Kalluri R. Idiopathic pulmonary fibrosis is associated with endothelial to mesenchymal transition. *Am J Respir Cell Mol Biol*. 2010;43:129–130.

204. Sato Y, Nakanuma Y. Role of endothelial-mesenchymal transition in idiopathic portal hypertension. *Histol Histopathol*. 2013;28:145–154.

205. Kalluri R, Weinberg RA. The basics of epithelial-mesenchymal transition. *J Clin Invest*. 2009;119:1420–1428.

206. Kalluri R, Neilson EG. Epithelial-mesenchymal transition and its implications for fibrosis. *J Clin Invest*. 2003;112:1776–1784.

207. Bierie B, Moses HL. TGF-beta and cancer. *Cytokine Growth Factor Rev*. 2006;17:29–40.

208. Kalluri R, Zeisberg M. Fibroblasts in cancer. *Nat Rev Cancer*. 2006;6:392–401.

209. Zeisberg EM, Potenta S, Xie L, Zeisberg M, Kalluri R. Discovery of endothelial to mesenchymal transition as a source for carcinoma-associated fibroblasts. *Cancer Res*. 2007;67:10123–10128.

210. Jiang J, Tang Y, Liang X. EMT: a new vision of hypoxia promoting cancer progression. *Cancer Biol Ther*. 2011;11:714–723.

211. Ghiabi P, Jiang J, Pasquier J, Maleki M, Abu-Kaoud N, Halabi N, Guerrouahen BS, Rafii S, Rafii A. Breast cancer cells promote a notch-dependent mesenchymal phenotype in endothelial cells participating to a pro-tumoral niche. *J Transl Med*. 2015;13:27.

212. Gasperini P, Espigol-Frigole G, McCormick PJ, Salvucci O, Maric D, Uldrick TS, Polizzotto MN, Yarchoan R, Tosato G. Kaposi sarcoma herpesvirus promotes endothelial-to-mesenchymal transition through Notch-dependent signaling. *Cancer Res*. 2012;72:1157–1169.

213. Kong D, Li Y, Wang Z, Sarkar FH. Cancer Stem Cells and Epithelial-to-Mesenchymal Transition (EMT)-Phenotypic Cells: Are They Cousins or Twins? *Cancers*. 2011;3:716–729.

214. Selek L, Dhobb M, van der Sanden B, Berger F, Wion D. Existence of tumor-derived endothelial cells suggests an additional role for endothelial-to-mesenchymal transition in tumor progression. *Int J Cancer J Int Cancer*. 2011;128:1502–1503.

215. Tang R, Gao M, Wu M, Liu H, Zhang X, Liu B. High glucose mediates endothelial-to-chondrocyte transition in human aortic endothelial cells. *Cardiovasc Diabetol*. 2012;11:113.

216. Dudley AC, Khan ZA, Shih S-C, Kang S-Y, Zwaans BMM, Bischoff J, Klagsbrun M. Calcification of multipotent prostate tumor endothelium. *Cancer Cell*. 2008;14:201–211.

217. Lacave R, Larsen C-J, Robert J. Cancérologie fondamentale. John Libbey Eurotext; 2005.

218. Drug Record: Alkylating agents [Internet]. Natl. Inst. Health LivertTox. Available from: http://livertox.nih.gov/AlkylatingAgents.htm

219. Lechat P. Chapitre 22 - Antinéoplasiques - immunomodulateurs [Internet]. Cent. Hosp. Univ. Pitié-Salpêtrière Cours Pharmacol. Available from: http://www.chups.jussieu.fr/polys/pharmaco/poly/POLY.Chp.22.2.3.html

220. Zimmerman HJ. Hepatotoxicity: The Adverse Effects of Drugs and Other Chemicals on the Liver. Lippincott Williams & Wilkins; 1999.

221. Lakshmaiah S. Alkylating Agents. In: Encyclopedia of Cancer. Springer Science & Business Media; 2011. p. 132–136.

222. Allain P. Pharmacorama - Antinéoplasiques alkylants [Internet]. pharmacorama. [cited 2015 May 11];Available from: http://www.pharmacorama.com/Rubriques/Output/Acides_nucleiquesa2_1.php

223. Lohse MJ, Engelhardt S, Eschenhagen T. What is the role of beta-adrenergic signaling in heart failure? *Circ Res*. 2003;93:896–906.

224. Brodde O-E. Beta-adrenoceptors in cardiac disease. *Pharmacol Ther*. 1993;60:405–430.

225. Chan SW, Hu M, Tomlinson B. The pharmacogenetics of β-adrenergic receptor antagonists in the treatment of hypertension and heart failure. *Expert Opin Drug Metab Toxicol*. 2012;8:767–790.

226. Gauthier C, Langin D, Balligand JL. Beta3-adrenoceptors in the cardiovascular system. *Trends Pharmacol Sci*. 2000;21:426–431.

227. Bristow MR. beta-adrenergic receptor blockade in chronic heart failure. *Circulation*. 2000;101:558–569.

228. Velez-Roa S, Ciarka A, Najem B, Vachiery J-L, Naeije R, van de Borne P. Increased sympathetic nerve activity in pulmonary artery hypertension. *Circulation*. 2004;110:1308–1312.

229. Peacock A, Ross K. Pulmonary hypertension: a contraindication to the use of {beta}-adrenoceptor blocking agents. *Thorax*. 2010;65:454–455.

230. Provencher S, Herve P, Jais X, Lebrec D, Humbert M, Simonneau G, Sitbon O. Deleterious effects of beta-blockers on exercise capacity and hemodynamics in patients with portopulmonary hypertension. *Gastroenterology*. 2006;130:120–126.

231. Leblais V, Delannoy E, Fresquet F, Bégueret H, Bellance N, Banquet S, Allières C, Leroux L, Desgranges C, Gadeau A, Muller B. beta-adrenergic relaxation in pulmonary arteries: preservation of the endothelial nitric oxide-dependent beta2 component in pulmonary hypertension. *Cardiovasc Res*. 2008;77:202–210.

232. Barrese V, Taglialatela M. New advances in beta-blocker therapy in heart failure. *Front Physiol*. 2013;4:323.

233. Kasahara Y, Kiyatake K, Tatsumi K, Sugito K, Kakusaka I, Yamagata S, Ohmori S, Kitada M, Kuriyama T. Bioactivation of monocrotaline by P-450 3A in rat liver. *J Cardiovasc Pharmacol*. 1997;30:124–129.

234. Copple BL, Woolley B, Banes A, Ganey PE, Roth RA. Anticoagulants prevent monocrotaline-induced hepatic parenchymal cell injury but not endothelial cell injury in the rat. *Toxicol Appl Pharmacol*. 2002;180:186–196.

235. Meyrick B, Perkett EA, Brigham KL. Inflammation and models of chronic pulmonary hypertension. *Am Rev Respir Dis*. 1987;136:765–767.

236. Rosenberg HC, Rabinovitch M. Endothelial injury and vascular reactivity in monocrotaline pulmonary hypertension. *Am J Physiol*. 1988;255:H1484–1491.

237. Meyrick B, Reid L. Pulmonary hypertension. Anatomic and physiologic correlates. *Clin Chest Med*. 1983;4:199–217.

238. Tanaka Y, Bernstein ML, Mecham RP, Patterson GA, Cooper JD, Botney MD. Site-specific responses to monocrotaline-induced vascular injury: evidence for two distinct mechanisms of remodeling. *Am J Respir Cell Mol Biol*. 1996;15:390–397.

239. Chesney CF, Allen JR, Hsu IC. Right ventricular hypertrophy in monocrotaline pyrrole treated rats. *Exp Mol Pathol*. 1974;20:257–268.

240. Taraseviciene-Stewart L, Kasahara Y, Alger L, Hirth P, Mc Mahon G, Waltenberger J, Voelkel NF, Tuder RM. Inhibition of the VEGF receptor 2 combined with chronic hypoxia causes cell death-dependent pulmonary endothelial cell proliferation and severe pulmonary hypertension. *FASEB J Off Publ Fed Am Soc Exp Biol*. 2001;15:427–438.

241. Stinger RB, Iacopino VJ, Alter I, Fitzpatrick TM, Rose JC, Kot PA. Catheterization of the pulmonary artery in the closed-chest rat. *J Appl Physiol*. 1981;51:1047–1050.

242. Gao H, Zhang J, Liu T, Shi W. Rapamycin prevents endothelial cell migration by inhibiting the endothelial-to-mesenchymal transition and matrix metalloproteinase-2 and -9: An in vitro study. *Mol Vis*. 2011;17:3406–3414.

243. Bazzoni G, Dejana E. Endothelial cell-to-cell junctions: molecular organization and role in vascular homeostasis. *Physiol Rev*. 2004;84:869–901.

244. Houssaini A, Abid S, Mouraret N, Wan F, Rideau D, Saker M, Marcos E, Tissot C-M, Dubois-Randé J-L, Amsellem V, Adnot S. Rapamycin reverses pulmonary artery smooth muscle cell proliferation in pulmonary hypertension. *Am J Respir Cell Mol Biol*. 2013;48:568–577.

245. Yang L, Lin C, Liu Z-R. P68 RNA helicase mediates PDGF-induced epithelial mesenchymal transition by displacing Axin from beta-catenin. *Cell*. 2006;127:139–155.

246. Rokavec M, Öner MG, Li H, Jackstadt R, Jiang L, Lodygin D, Kaller M, Horst D, Ziegler PK, Schwitalla S, Slotta-Huspenina J, Bader FG, Greten FR, Hermeking H. IL-6R/STAT3/miR-34a feedback loop promotes EMT-mediated colorectal cancer invasion and metastasis. *J Clin Invest*. 2014;124:1853–1867.

247. Reynolds AM, Holmes MD, Danilov SM, Reynolds PN. Targeted gene delivery of BMPR2 attenuates pulmonary hypertension. *Eur Respir J*. 2012;39:329–343.

248. Reynolds AM, Xia W, Holmes MD, Hodge SJ, Danilov S, Curiel DT, Morrell NW, Reynolds PN. Bone morphogenetic protein type 2 receptor gene therapy attenuates hypoxic pulmonary hypertension. *Am J Physiol Lung Cell Mol Physiol*. 2007;292:L1182–1192.

249. Salzman D, Adkins DR, Craig F, Freytes C, LeMaistre CF. Malignancy-associated pulmonary veno-occlusive disease: report of a case following autologous bone marrow transplantation and review. *Bone Marrow Transplant*. 1996;18:755–760.

250. Kuga T, Kohda K, Hirayama Y, Matsumoto S, Nakazawa O, Ando M, Ezoe A, Nobuoka A, Mochizuki C. Pulmonary veno-occlusive disease accompanied by microangiopathic hemolytic anemia 1 year after a second bone marrow transplantation for acute lymphoblastic leukemia. *Int J Hematol*. 1996;64:143–150.

251. Troussard X, Bernaudin JF, Cordonnier C, Fleury J, Payen D, Briere J, Vernant JP. Pulmonary veno-occlusive disease after bone marrow transplantation. *Thorax*. 1984;39:956–957.

252. Joselson R, Warnock M. Pulmonary veno-occlusive disease after chemotherapy. *Hum Pathol*. 1983;14:88–91.

253. Knight BK, Rose AG. Pulmonary veno-occlusive disease after chemotherapy. *Thorax*. 1985;40:874–875.

254. Swift GL, Gibbs A, Campbell IA, Wagenvoort CA, Tuthill D. Pulmonary veno-occlusive disease and Hodgkin's lymphoma. *Eur Respir J*. 1993;6:596–598.

255. Montani D, Seferian A, Savale L, Simonneau G, Humbert M. Drug-induced pulmonary arterial hypertension: a recent outbreak. *Eur Respir Rev Off J Eur Respir Soc*. 2013;22:244–250.

256. Lee JL, Gooley T, Bensinger W, Schiffman K, McDonald GB. Veno-occlusive disease of the liver after busulfan, melphalan, and thiotepa conditioning therapy: incidence, risk factors, and outcome. *Biol Blood Marrow Transplant J Am Soc Blood Marrow Transplant*. 1999;5:306–315.

257. DeLeve LD. Cellular target of cyclophosphamide toxicity in the murine liver: role of glutathione and site of metabolic activation. *Hepatol Baltim Md*. 1996;24:830–837.

258. Pereira TN, Webb RI, Reilly PE, Seawright AA, Prakash AS. Dehydromonocrotaline generates sequence-selective N-7 guanine alkylation and heat and alkali stable multiple fragment DNA crosslinks. *Nucleic Acids Res*. 1998;26:5441–5447.

259. Bryant BM, Jarman M, Ford HT, Smith IE. Prevention of isophosphamide-induced urothelial toxicity with 2-mercaptoethane sulphonate sodium (mesnum) in patients with advanced carcinoma. *Lancet*. 1980;2:657–659.

260. Spencer CM, Goa KL. Amifostine. A review of its pharmacodynamic and pharmacokinetic properties, and therapeutic potential as a radioprotector and cytotoxic chemoprotector. *Drugs*. 1995;50:1001–1031.

261. Patel JM, Block ER. Acrolein-induced injury to cultured pulmonary artery endothelial cells. *Toxicol Appl Pharmacol*. 1993;122:46–53.

262. Cooper JA Jr, Merrill WW, Reynolds HY. Cyclophosphamide modulation of bronchoalveolar cellular populations and macrophage oxidative metabolism. Possible mechanisms of pulmonary pharmacotoxicity. *Am Rev Respir Dis*. 1986;134:108–114.

263. Hamano Y, Sugimoto H, Soubasakos MA, Kieran M, Olsen BR, Lawler J, Sudhakar A, Kalluri R. Thrombospondin-1 associated with tumor microenvironment contributes to low-dose cyclophosphamide-mediated endothelial cell apoptosis and tumor growth suppression. *Cancer Res*. 2004;64:1570–1574.

264. Ohtani T, Nakamura T, Toda K-I, Furukawa F. Cyclophosphamide enhances TNF-alpha-induced apoptotic cell death in murine vascular endothelial cell. *FEBS Lett*. 2006;580:1597–1600.

265. Jais X, Launay D, Yaici A, Le Pavec J, Tchérakian C, Sitbon O, Simonneau G, Humbert M. Immunosuppressive therapy in lupus- and mixed connective tissue disease-associated pulmonary arterial hypertension: a retrospective analysis of twenty-three cases. *Arthritis Rheum*. 2008;58:521–531.

266. Bogaard HJ, Natarajan R, Mizuno S, Abbate A, Chang PJ, Chau VQ, Hoke NN, Kraskauskas D, Kasper M, Salloum FN, Voelkel NF. Adrenergic receptor blockade reverses right heart remodeling and dysfunction in pulmonary hypertensive rats. *Am J Respir Crit Care Med*. 2010;182:652–660.

267. De Man FS, Handoko ML, van Ballegoij JJM, Schalij I, Bogaards SJP, Postmus PE, van der Velden J, Westerhof N, Paulus WJ, Vonk-Noordegraaf A. Bisoprolol delays progression towards right heart failure in experimental pulmonary hypertension. *Circ Heart Fail*. 2012;5:97–105.

268. Drake JI, Gomez-Arroyo J, Dumur CI, Kraskauskas D, Natarajan R, Bogaard HJ, Fawcett P, Voelkel NF. Chronic carvedilol treatment partially reverses the right ventricular failure transcriptional profile in experimental pulmonary hypertension. *Physiol Genomics*. 2013;45:449–461.

269. Münzel T, Gori T. Nebivolol: the somewhat-different beta-adrenergic receptor blocker. *J Am Coll Cardiol*. 2009;54:1491–1499.

270. Kamp O, Metra M, Bugatti S, Bettari L, Dei Cas A, Petrini N, Dei Cas L. Nebivolol: haemodynamic effects and clinical significance of combined beta-blockade and nitric oxide release. *Drugs*. 2010;70:41–56.

271. Martiniuc C, Branishte T. The use of beta blocker Nebivolol in patients with chronic obstructive pulmonary disease in association with arterial hypertension. *Rev Medico-Chir Soc Medici Şi Nat Din Iaşi*. 2012;116:218–221.

272. Dewachter L, Adnot S, Fadel E, Humbert M, Maitre B, Barlier-Mur A-M, Simonneau G, Hamon M, Naeije R, Eddahibi S. Angiopoietin/Tie2 pathway influences smooth muscle hyperplasia in idiopathic pulmonary hypertension. *Am J Respir Crit Care Med*. 2006;174:1025–1033.

273. So PP-S, Davies RA, Chandy G, Stewart D, Beanlands RSB, Haddad H, Pugliese C, Mielniczuk LM. Usefulness of beta-blocker therapy and outcomes in patients with pulmonary arterial hypertension. *Am J Cardiol*. 2012;109:1504–1509.

274. Thenappan T, Roy SS, Duval S, Glassner-Kolmin C, Gomberg-Maitland M. β-blocker therapy is not associated with adverse outcomes in patients with pulmonary arterial hypertension: a propensity score analysis. *Circ Heart Fail*. 2014;7:903–910.

275. Moretti C, Grosso Marra W, D'Ascenzo F, Omedè P, Cannillo M, Libertucci D, Fusaro E, Meynet I, Giordana F, Salera D, Annone U, Chen SL, Marra S, Gaita F. Beta blocker for patients with pulmonary arterial hypertension: A single center experience. *Int J Cardiol*. 2015;184:528–532.

276. Grinnan D, Bogaard H-J, Grizzard J, Van Tassell B, Abbate A, DeWilde C, Priday A, Voelkel NF. Treatment of group I pulmonary arterial hypertension with carvedilol is safe. *Am J Respir Crit Care Med*. 2014;189:1562–1564.

277. Martyniuk TV, Konosova ID, Chazova IE. [Use of nebivolol in patients with idiopathic pulmonary hypertension: results of the pilot study]. *Ter Arkhiv*. 2012;84:49–53.

ABREVIATIONS

5-HT :	Sérotonine
ALK1:	*Activin-Like receptor Kinase-1* – également appelée ACVRL1
AMPc :	Adénosine MonoPhosphate cyclique
BMPRII :	*Bone Morphogenic Protein Receptor type 2* - récepteur II de la protéine morphogénique osseuse. Protéine codée par le gène *BMPR2*
BNP :	*B-type Natriuretic Peptide* - peptide natriurétique de type B
CAF :	*Carcinoma/Cancer -Associated Fibroblasts*
CBP :	*CREB Binding Protein*
CD31 :	*Cluster of Differentiation 31* également appelée PECAM-1 (*Platelet Endothelial Cell Adhesion Molecule*)
CD34 :	*Cluster of Differentiation 34* également appelée HPCA1 (*hemopoietic progenitor cell antigen 1*)
CE :	Cellule Endothéliale
cGMP :	Guanosine MonoPhosphate cylique
CML :	Cellule Musculaire Lisse
CMS :	Cellule Souche Mésenchymateuse
CO :	*Cardiac Output* – débit cardiaque ($mL.min^{-1}$)
CSC :	Cellule Souche Cancéreuse
EGF :	*Epidermal Growth Factor* - facteur de croissance épidermique
EIF2AK4 :	*Eukaryotic translation initiation factor 2 α kinase 4* - facteur d'initiation eucaryote 2 kinase 4 ; également appelé GCN2 (*General Control Nonderepressible 2*) ; kinase codée par le gène *EIF2AK4* (*GCN2*)
EMT :	*Epithelial-to-Mesenchymal Transition* – transition épithélio-mésenchymateuse
EndoMT :	*Endothelial-to-Mesenchymal Transition* – transition endothélio-mésenchymateuse ; parfois appelée EndMT ou plus rarement EMT
ENG :	Endogline
eNOs :	*Endothelial Nitric Oxide synthase* - oxyde nitrique synthase endothéliale
E-selectin :	Endothelial selectin – également appelée CD62E, ELAM-1 (*endothelial-leukocyte adhesion molecule 1*) ou LECAM2 (*leukocyte-endothelial cell adhesion molecule 2*)
ET-1 :	Endothéline-1
ET_A :	Récepteur à l'endothéline A
ET_B :	Récepteur à l'endothéline B

FGF :	*Fibroblast growth factor* – facteur de croissance des fibroblastes
FM :	*% Fully muscularized + occluded* - % de micro-vaisseaux totallement musculariséss + micro-vaisseaux occlus
GCN2 :	*General Control Nonderepressible 2* - également appelé EIF2AK4 (*eukaryotic translation initiation factor 2 α kinase 4*) ; kinase codée par le gène *EIF2AK4* (*GCN2*)
GSK-3β :	*Glycogen Synthase Kinase 3 beta*
HCP :	Hémangiomatose Capillaire Pulmonaire
HIF-1 :	*Hypoxia Inducible Factor 1* – facteur 1 induit par l'hypoxie
HTAP :	HyperTension Artérielle Pulmonaire
HTAPf :	HyperTension Artérielle Pulmonaire familiale
HTAPh :	HyperTension Artérielle Pulmonaire héritable
HTAPi :	HyperTension Artérielle Pulmonaire idiopathique
HTP :	HyperTension Pulmonaire
ICAM-1 :	*InterCellular Adhesion Molecule 1* – molécule d'adhésion inter-cellulaire; également appelée CD54
IL	InterLeukine
KCNK3 :	*Potassium channel subfamily K member 3* – canal potassique également appelée TASK-1 ; codé par le gène *KCNK3*
KO :	*Knock-Out*
LPS :	LipoPolySaccharide
MCT :	MonoCroTaline
MET :	*Mesenchymal-to-Epithelial transition* ou *Mesenchymall-to-Endothelial transition* – transition mesenchymale-épithéliale ou également transition mésenchymale-endothéliale
MMP :	*Matrix MetalloProteinases* - métalloprotéase matricielle
mPAP :	*mean Pulmonary Arterial Pressure* – Pression Artérielle Pulmonaire moyenne (PAPm)
mTOR :	*mammalian Target Of Rapamycin* – cible de la rapamycine chez les mammifères
MVO :	Maladie Veino-Occlusive
MVOP :	Maladie Veino-Occlusive Pulmonaire
NFκB :	*Nuclear Factor kappa-light-chain-enhancer of activated B cells*
NM :	*% Not Muscularized* - % de micro-vaisseaux non muscularisés
NO :	*Nitric Oxide* – oxide nitrique ou monoxyde d'azote
NOs :	*Nitric Oxide synthase* - oxyde nitrique synthase

OCT :	*Optimal Cutting Temperature shandon™ Cryomatrix* – résine cryomatrice
PAP :	*Pulmonary Arterial Pressure* – Pression Artérielle Pulmonaire
PAPm :	Pression Artérielle Pulmonaire moyenne
PAPO :	Pression Artérielle Pulmonaire d'Occlusion
PDE :	PhosphoDiEstérase
PDGF :	*Platelet-Derived Growth Factor* - facteur de croissance d'origine plaquettaire
PGI2 :	Prostacycline
PKC-δ :	*Protein Kinase C delta*
PM :	*% Partially Muscularized* - % de micro-vaisseaux partiellement musculari sés
PVD :	Pression Ventriculaire Droite
SuHx :	*SUgen HypoXia* – modèle d'HTP « Sugen et hypoxie »
RANTES :	*Regulated on Activation Normal T cell ExpreSsed*
RSVP :	*Right Systolic Ventricular Pressure* – pression ventriculaire systolique droite
RTK :	*Receptor tyrosine kinases* - récepteurs à tyrosine kinase
RVPT :	Résistance Vasculaire Pulmonaire Totale
TGF-β :	*Tumor Growth Factor β* - facteurs de croissance tumoral β
TNF :	*Tumor Necrosis Factor-α* - facteur de nécrose tumorale-α
VE-cadherin :	*Vascular Endothelial cadherin* – cadherine d'endothelium vasculaire
VEGF :	*Vascular Endothelial Growth Factor* - facteur de croissance d'endothélium vasculaire
vWF :	*von Willebrand Factor* - Facteur de von Willebrand
α-SMA :	*α Smooth Muscle Actin* – α actine du muscle lisse

TABLES DES ILLUSTRATIONS

I. LISTE DES FIGURES

Figure 1 : courbes de survie des patients HTAP porteurs d'une mutation sur *ACVRL1*, d'une mutation sur *BMPR2* ou sans mutation connue[13]. 13

Figure 2 : structures chimiques de la molécule d'amphétamine et des anorexigènes associés (aminorex, fenfluramine, phentermine)[18].....15

Figure 3 : prévalence des HTAP associées à la prise d'aminorex en Suisse, Autriche et République fédérale d'Allemagne[18].....15

Figure 4 : évolution du pourcentage de nouveaux cas d'HTAP associés à la prise de fendluramine par rapport aux nouveaux cas d'HTAPi et HTAPf[20] diagnostiqués. 16

Figure 5 : durée d'exposition aux anorexigènes amphétaminiques ou apparentés avant les premiers symptomes d'HTAP[21]. 16

Figure 6 : mécanismes anatomopathologiques impliqués dans l'HTAP[35].....19

Figure 7 : lésions histologiques de la MVOP et de l'HCP[6]. 22

Figure 8 : relations possibles entre MVOP et HCP[45]. 22

Figure 9 : dysfonction endothélial dans l'HTAP et le remodelage vasculaire[48]. 25

Figure 10 : CML ayant une fonction contractile (A) ou une fonction de synthèse (B)[61]. 26

Figure 11 : lésion plexiforme chez un patient HTAP sévère[63]. 26

Figure 12 : accumulation de lymphocytes organisés en follicule lymphoïde à proximité d'une artère HTAP remodelée[64]. 27

Figure 13 : organisation histologique d'un organe lymphoïde tertaire associé à une artère HTAPi remodelée[64].....27

Figure 14 : taux sérique d'IL-6, -8, -10 et -12 et survie des patients HTAPi et HTAPf[66].....29

Figure 15 : action de ET-1 sur les CE et les CML d'artère pulmonaire[117]. 34

Figure 16 : rôle des canaux potassiques (K^+) et calciques (Ca^{2+}) dans le tonus vasculaire[136]. 36

Figure 17 : rôle des canaux calciques dans la prolifération et la contraction des CML d'artères pulmonaires[136]. 37

Figure 18 : mécanismes cellulaires de l'EndoMT[148]. 39

Figure 19 : mécanismes moléculaires d'activation de l'EndoMT via la voie Snail[157]. 41

Figure 20 : mécanismes moléculaires de régulation de Snail par GSK-3β[156]. 41

Figure 21 : mécanismes d'activation de la voie Smad2, Smad3 et Smad4 par les récepteurs au TGF-β[163]. 42

Figure 22 : mécanismes moléculaires des voies d'induction de l'EMT[171]. 43

Figure 23 : mécanismes moléculaires régulant l'expression des facteurs de transcription de l'EMT[171]. 44

Figure 24 : mécanismes supposés régulant l'EndoMT en réponse à une agression[172]. 44

Figure 25 : illustration du caractère pluripotent des cellules issues de l'EndoMT[190]. 46

Figure 26 : mécanismes moléculaires de la transition mésenchymateuse-epitheliale (MET) dans la reprogrammation de cellules somatiques[191]. 47

Figure 27 : sources de fibroblastes impliqués dans la fibrose rénale[199]. 48

Figure 28 : origines des fibroblastes impliqués dans les fribroses[205]. 49

Figure 29 : mécanismes supposés de développement de cancers via l'EndoMT[214]. 50

Figure 30 : mécanisme d'alkylation bifonctionnelle de l'ADN au niveau de la guanine par une moutarde azotée[217]. 52

Figure 31 : types de liaisons covalentes intercaténaires formés par les agents alkylants[221]. .53

Figure 32 : structures chimiques de différents agents alkylants de la classe des « moutardes azotées ». 54

Figure 33 : structures chimiques des dérivés du platine. 56

Figure 34 : système β-adrenergique dans le cardyomyocyte[225]. 57

Figure 35 : tracés de pressions mesurées par cathétérisme. 64

Figure 36 : positionnement du cathéter dans le cœur[241]. 65

Figure 37 : étape de mesure du débit cardiaque par thermodilution 65

Figure 38 : courbe de thermodilution permettant d'obtenir le débit cardiaque. 66

Figure 39 : organisation des molécules impliquées dans la junction entre CE[243]. 76

Figure 40 : régulation de l'EndoMT par les voies TGF-β et BMP-7[148]. 79

Figure 41 : structure chimique de la monocrotaline et de ses métabolites[258]. 109

Figure 42 : polymer de la dehydromonocrotaline et de son interaction avec l'ADN[258]. 110

Figure 43 : action du nebivolol et de son métabolite sur la vasodilatation[269]. 144

II. LISTE DES TABLEAUX

Tableau 1 : classification des hypertensions pulmonaires[4]. 11

Tableau 2 : taux seriques de cytokines chez les patients HTAPi (avec ou sans mutation sur *BMPR2*) et contrôles[66]. 28

Tableau 3 : Mécanismes physiologiques et pathologiques impliquant l'EndoMT[146].....38

Résumé

M Ranchoux a démontré le rôle pathologique de la transition endothélio-mésenchymateuse dans l'hypertension artérielle pulmonaire (HTAP). Il a participé à la reconnaissance que l'exposition à des chimiothérapies constitue un facteur de risque d'HTAP. Il a ouvert une piste thérapeutique en montrant que le nébivolol améliore l'HTAP dans des modèles *in vivo* (rat) et *in vitro* (cellules humaines).

Mots clés

Hypertension artérielle pulmonaire; maladie veino-occlusive pulmonaire; EndoMT; agents alkylants; cyclophosphamide; nebivolol; β-bloquants.

Laboratoire

INSERM UMR-S 999 « Hypertension artérielle pulmonaire : Physiopathologie et Innovation Thérapeutique ». Centre Chirurgical Marie Lannelongue. 133 avenue de la Résistance, 92350 le Plessis-Robinson, France

PÔLE : PHYSIOPATHOLOGIE MOLECULAIRE ET CELLULAIRE

UNIVERSITÉ PARIS-SUD 11
UFR «FACULTÉ DE PHARMACIE DE CHATENAY-MALABRY »
5, rue Jean Baptiste Clément
92296 CHÂTENAY-MALABRY Cedex