UNIVERSITÉ FRANÇOIS - RABELAIS

DE TOURS

ÉCOLE DOCTORALE SST

Unité « Imagerie et Cerveau »,

UMRS INSERM 930, CNRS ERL 3106, Université François Rabelais de Tours

THÈSE présentée par :

Christophe DESTRIEUX

soutenue le : **12 novembre 2009**

pour obtenir le grade de : **Docteur de l'Université François - Rabelais**

Discipline/ Spécialité : Cognition, comportement, développement

Établissement et validation d'un atlas anatomique informatisé du cortex cérébral humain étudié in vivo sur représentation déplissée.

THÈSE dirigée par :

Monsieur POURCELOT Léandre	Professeur,	Université François - Rabelais, Tours

RAPPORTEURS :

Monsieur BRAUN Marc	Professeur,	Université Henri Poincaré, Nancy
Monsieur DE MARCO Giovanni	Professeur,	Université Paris X Nanterre, Nanterre
Madame HADJIKHANI Nouchine	Professeur,	Ecole Polytechnique Fédérale de Lausanne Harvard Medical School

---

JURY :

Monsieur BRAUN Marc	Professeur,	Université Henri Poincaré, Nancy
Monsieur DE MARCO Giovanni	Professeur,	Université Paris X Nanterre, Nanterre
Madame HADJIKHANI Nouchine	Professeur,	Ecole Polytechnique Fédérale de Lausanne Harvard Medical School
Madame MARTINEAU Joëlle	Chercheur,	INSERM, U930, Tours
Monsieur POURCELOT Léandre	Professeur,	Université François-Rabelais, Tours
Monsieur VELUT Stéphane	Professeur,	Université François-Rabelais, Tours

A Monsieur Henri Duvernoy

Remerciements

A Eric Halgren et Anders Dale, (Departments of Neurosciences and Radiology, UCSD, La Jolla, CA, USA), à Bruce Fischl (Harvard Medical School and MIT, Charlestown, MA, USA), et à Jean Pierre Vignal (CHRU de Nancy) sans qui ce travail n'aurait pu voir le jour.

A Jacqueline Vons, Enseignante-chercheuse au Centre d'études supérieures de la Renaissance de l'Université François Rabelais de Tours, pour sa traduction du chapitre IV du livre 7 de la Fabrica d'André Vésale.

Résumé

Dans une 1ère partie, nous présentons l'évolution des méthodes utilisées pour décrire l'anatomie corticale, et lui appliquer des systèmes de coordonnées.

Dans une 2ème partie, nous commentons la méthode de parcellisation automatique du cortex cérébral humain que nous avons publiée, en la replaçant au sein d'autres techniques disponibles. Elle utilise une approche bayesienne pour produire une parcellisation prenant en compte une base de donnée constituée de 12 cerveaux, mais aussi les caractéristiques de la surface corticale et la localisation des classes anatomiques voisines.

Enfin, dans une 3ème partie, nous commentons les règles qui ont prévalu à l'établissement d'une parcellisation surfacique sulco-gyrale originale. Cette parcellisation en 74 classes anatomiques par hémisphère est utilisable par la méthode de parcellisation automatique tout en restant proche des conventions usuelles de la communauté de neuroimagerie. Elle nous permet de proposer un certain nombre d'améliorations de la Terminologia Anatomica.

Le logiciel et la base de données sont disponibles avec le paquet FreeSurfer sur http ://surfer.nmr.mgh.harvard.edu/

Anatomie, IRM, cerveau, imagerie, cortex cérébral

Résumé en anglais

We first present different methods used to describe the anatomy of the human cerebral cortex, and various coordinates systems.

Then we comment the method we published for a fully automated parcellation of the cortical surface. It is described among various other techniques developed for the same purpose. Our method uses a bayesian approach to include several pieces of information in the labeling process : manual parcellation of 12 cortical surfaces, but also shape of the surface and anatomical classes of neighboring vertices.

Finally, we comment the anatomical rules we proposed to parcellate the cortical surface in 74 anatomical classes per hemisphere. This parcellation can be used by the automated method we published, but also remains close enough to the anatomical conventions used in the neuroimaging field. We propose several improvements of the Terminologia Anatomica

The software and the database are available and included in the FreeSurfer package (http : //surfer.nmr.mgh.harvard.edu/).

Anatomy, MRI, Brain, imaging, cerebral cortex

Table des matières

Remerciements 3
Résumé 4
Résumé en anglais 5
Table des matières 6
Liste des tableaux 8
Liste des figures 9
Liste des annexes 10
Introduction 11

Première partie : Du chaos entérique aux coordonnées surfaciques 13
1 De « l'organisation » entérique au patron sulco-gyral 14
2 De la stimulation galvanique au référentiel de Talairach 18
3 Référentiels et normalisation 22
3.1 Référentiels volumiques et surfaciques 22
3.1.1 Limites des référentiels volumiques – principes de l'inflation corticale 23
3.1.2 Référentiels surfaciques plans et sphériques 26
3.2 Recalage et normalisation 29
3.2.1 Recalage volumique 30
3.2.2 Recalage surfacique 34
3.3 Cerveau canonique - normalisation 36
3.3.1 Cerveau « canonique » mono-individu 36
3.3.2 Construction du cerveau canonique volumique multi-individus 37
3.3.3 Construction du cerveau canonique surfacique multi-individus 39

Deuxième partie Développement d'un logiciel de parcellisation anatomique 41
1 Atlas mono-individu 43
2 Atlas probabilistes 45
2.1.1 Atlas probabilistes moyens 46
2.1.1.1 Atlas probabilistes moyens avec image moyenne intermédiaire 46
2.1.1.2 Atlas probabilistes moyens sans image moyenne intermédiaire (« *fused label propagation* ») 49
2.1.2 Atlas probabilistes régionaux 51
2.1.2.1 Atlas probabilistes régionaux volumiques 51
2.1.2.2 Atlas probabilistes régionaux surfaciques 55
3 Atlas par reconnaissance de forme 58

Troisième partie Développement et optimisation
d'une parcellisation sulco-gyrale surfacique 62
1 Quelle parcellisation? 63
2 Parcellisation sulco-gyrale 66
3 Pour une amélioration de la Terminologia Anatomica 72

Références 94

Annexes 100

Résumé

Résumé en anglais

Liste des tableaux

Tableau 1 : principaux atlas. *61*
Tableau 2 : exemple d'organisation de la TA. *73*
Tableau 3 : TA originale ; facies superolateralis hemispherii cerebri – Sulci interlobares. *73*
Tableau 4 : TA modifiée ; facies superolateralis hemispherii cerebri – Sulci interlobares. *74*
Tableau 5 : TA originale ; facies superolateralis hemispherii cerebri – Lobus frontalis. *75*
Tableau 6 : TA modifiée ; facies superolateralis hemispherii cerebri – Lobus frontalis. *76*
Tableau 7 : TA originale ; facies superolateralis hemispherii cerebri - Lobus parietalis *77*
Tableau 8 : TA modifiée ; facies superolateralis hemispherii cerebri - Lobus parietalis *77*
Tableau 9 : TA originale ; facies superolateralis hemispherii cerebri - Lobus occipitalis *78*
Tableau 10 : TA originale ; facies superolateralis hemispherii cerebri - Lobus occipitalis. *78*
Tableau 11 : TA originale ; facies superolateralis hemispherii cerebri - Lobus temporalis. *79*
Tableau 12 : TA modifiée ; facies superolateralis hemispherii cerebri - Lobus temporalis. *79*
Tableau 13 : TA originale ; facies superolateralis hemispherii cerebri - Insula. *80*
Tableau 14 : TA modifiée ; facies superolateralis hemispherii cerebri - Insula. *80*
Tableau 15 : TA originale ; facies medialis et inferior hemispherii cerebri – Sulci interlobares *81*
Tableau 16 : TA modifiée ; facies medialis et inferior hemispherii cerebri – Sulci interlobares. *82*
Tableau 17 : TA originale ; facies medialis et inferior hemispherii cerebri –Lobus frontalis. *83*
Tableau 18 : TA modifiée ; facies medialis et inferior hemispherii cerebri –Lobus frontalis. *83*
Tableau 19 : TA originale ; facies medialis et inferior hemispherii cerebri –Lobus parietalis. *84*
Tableau 20 : TA modifiée ; facies medialis et inferior hemispherii cerebri –Lobus parietalis. *84*
Tableau 21 : TA originale ; facies medialis et inferior hemispherii cerebri
Lobus occipitalis et lobus temporalis. *85*
Tableau 22 : TA originale ; facies medialis et inferior hemispherii cerebri
Lobus occipitalis et lobus temporalis. *86*
Tableau 23 : TA originale ; facies medialis et inferior hemispherii cerebri – Lobus limbicus et hippocampus. *87*
Tableau 24 : TA originale ; facies medialis et inferior hemispherii cerebri – Lobus limbicus et intralimbicus. *90*

Liste des figures

Figure 1 : référentiel de Talairach. *19*
Figure 2 : variations de la localisation du sulcus central. *20*
Figure 3 : coordonnées volumiques et surfaciques *24*
Figure 4 : reconstruction schématique de la surface corticale selon Dale et Fischl. *25*
Figure 5 : coordonnées surfaciques planes (lignes d'isocontour). *27*
Figure 6 : coordonnées surfaciques planes (référentiel cartésien). *28*
Figure 7 : référentiel surfacique sphérique. *29*
Figure 8 : recalages affines et non linéaires. *33*
Figure 9 : validation du référentiel surfacique sphérique. *36*
Figure 10 : cerveaux canoniques mono et multi individus. *37*
Figure 11 : constitution d'une sphère canonique. *39*
Figure 12 : atlas probabiliste moyen avec image moyenne intermédiaire, volumique. *48*
Figure 13 : atlas probabiliste moyen avec image intermédiaire, volumique *48*
Figure 14 : atlas probabiliste moyen avec image moyenne intermédiaire, surfacique sphérique *49*
Figure 15 : histogrammes d'intensité pour plusieurs classes anatomiques. *51*
Figure 16 : points échantillons avant et après optimisation. *54*
Figure 17 : comparaison des parcellisations manuelle et automatique. *54*
Figure 18 : courbures maximale et minimale. *56*
Figure 19 : méthode de remplissage de réservoir. *58*
Figure 20 : représentation des sillons sous forme de graphes abstraits. *59*
Figure 21 : définition des gyri à partir des sulci (diagrammes de Voronoï). *61*
Figure 22 : cartes cytoarchitectoniques probabilistes (référentiel volumique). *64*
Figure 23 : cartes cytoarchitectoniques probabilistes (référentiel surfacique sphérique). *65*
Figure 24 : parcellisation corticale par des plans coronaux. *66*
Figure 25 : cartes de convexité (sulc) et de courbure (curv) moyennes. *68*
Figure 26 : illustration de l'index de concordance. *70*

Liste des annexes

Annexe 1
Annexe 2

Introduction

L'étude de la fonction cérébrale n'a de sens que si elle s'accompagne de celle de la morphologie des structures sous-jacentes, tant individuellement que pour un groupe d'individus. Individuellement, tout d'abord, une activation fonctionnelle, qui correspond souvent au résultat d'un calcul statistique complexe, ne peut être interprétée que si elle est rapportée aux structures anatomiques sous jacentes ; elle ne devient signifiante que si l'on sait, par exemple, qu'elle survient dans le gyrus fusiforme ou dans le sillon frontal inférieur. Plus encore, l'analyse de résultats pour un groupe d'individu fait appel à de multiples techniques visant à détecter les activations survenant au niveau d'éléments d'images (voxels) ou de régions d'intérêt (Regions Of Interest, ROI) homologues en termes de localisation spatiale. Le but dans ce cas est, par exemple d'analyser les activations survenant pour un groupe d'individus dans le sillon central ou dans un point précis du sillon central ; il convient alors de localiser au préalable cette structure de façon fiable pour chaque sujet.

Pourtant, ces deux objectifs (localisation spatiale et analyse de groupe) ne sont pas triviaux en raison de la complexité de l'organisation tridimensionnelle du cortex cérébral et de sa variabilité interindividuelle. Nous verrons que de nombreuses approches ont été envisagées pour contourner ces difficultés.

Cette dualité morpho-fonctionnelle se retrouve tout au long de l'histoire de l'étude de l'anatomie cérébrale, l'intérêt pour la fonction étant souvent le moteur de l'étude de la forme sous-jacente. Ce n'est qu'en retraçant cette histoire que l'on peut comprendre la genèse des techniques conduisant au développement des atlas cérébraux.

Aussi, proposons nous de rappeler succinctement dans une *première partie* comment les prémisses indispensables à l'émergence de la parcellisation anatomique du cortex se sont mis en place : apparition des modèles modernes d'organisation sulco-gyrale, des conceptions de l'organisation anatomo-fonctionnelle du cortex, mise en place des référentiels anatomiques. Ceci nous permettra de définir respectivement dans les *deuxième et troisième parties*, la technique que nous avons utilisé pour réaliser un atlas sulco-gyral surfacique du cortex cérébral, et le modèle de parcellisation que nous avons finalement retenu.

Première partie :
Du chaos entérique aux coordonnées surfaciques

1 De « l'organisation » entérique au patron sulco-gyral

Si le cortex cérébral a longtemps été ignoré des anatomistes, c'est tout d'abord en raison de sa complexité. Le cerveau, enclos dans le crâne, difficile à atteindre, rapidement altéré sans conservation, présente une surface complexe dont l'organisation était difficile à appréhender. La difficulté fut contournée en considérant que le chaos régnait à la surface du cerveau et rendait vaine toute tentative de description ; selon Erasistrate d'Alexandrie, au IIIème siècle avant Jésus Christ, les « circonvolutions cérébrales » auraient été disposées au hasard, comme l'intestin grêle au niveau de l'abdomen. Cette absence de patron anatomique repérable au sein du cortex cérébral se retrouve dans la Fabrica de André Vésale (1514-1564) qui compare les gyri « *à des nuages comme les dessinent d'habitude les apprentis mal dégrossis des peintres ou les enfants à l'école* » (Vesalius, 1543). La première tentative de description d'une organisation reproductible de la surface du cerveau remonte à 1641 : Caspar Bartholin (1585-1629), anatomiste Danois, représente alors la fissure et la fosse latérales du cerveau ainsi que l'insula qu'elles contiennent. Cette description est reprise par Franciscus de le Boë (1614-1672), qui y attache son nom, Sylvius, en 1663 seulement. Jusqu'au XIXème siècle, c'est la seule partie de l'écorce cérébrale qui est clairement décrite, les illustrations ne représentant les autres gyri que de manière informe, non reproductible.

Alors que les représentations du cerveau restaient très imparfaites, voire totalement fantaisistes, d'autres parties du corps étaient, dans le même temps, décrites de façon extrêmement précise. Il suffit, pour s'en persuader, d'observer les illustrations et de lire la description des muscles que fait Vésale ; tout y est méticuleusement annoté, décrit, dessiné, contrastant avec la description vague de la surface cérébrale (Vesale, 2008). La complexité anatomique de cette surface ne peut à elle seule expliquer l'imprécision des descriptions qui en furent faites jusqu'au XIXème siècle ; si la surface cérébrale est longtemps restée dans l'ombre, c'est sans doute aussi parce que l'intérêt était ailleurs, que la surface cérébrale, non encore « affectée » à une fonction noble, ne constituait pas un objet digne d'intérêt anatomique.

Érasistrate d'Alexandrie avait pourtant pressenti que la complexité de la surface cérébrale pouvait être liée aux « capacités intellectuelles », l'homme ayant un cerveau plus « plissé » que les animaux qu'il avait pu observer. Ce premier indice d'une fonction de la surface

corticale n'a été rapportée par Galien (129-199 après JC) que pour la réfuter *« Puisque même les ânes ont un cerveau fait de plusieurs méandres, alors qu'il conviendrait, en accord avec la grossièreté de leur tempérament, que leur cerveau ne présente pas de variations et soit simple dans toutes ses parties. Il serait plus juste d'estimer que l'intelligence résulte d'un bon équilibre de la substance de l'organe de l'intelligence (quel qu'il fût) et non pas la variété de sa composition. Et il ne convient pas, à mon avis, d'attribuer l'excellence de l'intelligence plus à la quantité d'esprit animal qu'à sa qualité »,* cité par Vésale (Vesalius, 1543). Selon Galien, en effet, les esprits vitaux produits dans le ventricule gauche du cœur étaient distribués à l'ensemble du corps. Pour pénétrer dans le cerveau, ils passaient par le *rete mirabile*, réseau de fins vaisseaux anastomotiques, et s'y transformaient en esprits animaux. Ces esprits animaux, force de vie capable d'animer le corps, étaient alors stockés dans les ventricules cérébraux et circulaient par les nerfs, considérés comme creux.

Cette conception galénique fut modifiée au Moyen Age pour donner lieu à la théorie cellulaire du fonctionnement cérébral qui postulait que chacune des fonctions cérébrales était « contenue » dans une cellule ou compartiment. Il s'agissait là d'un modèle essentiellement spéculatif, le nombre (en général 3), la représentation et la localisation de ces cellules restaient en général des plus flous et n'avaient plus qu'un lointain rapport avec la tradition galénique. Cette dernière, qui faisait des ventricules le centre de la fonction cérébrale, fut redécouverte à la Renaissance et prévalut jusqu'au milieu du XVIIème siècle. Ainsi, la vision cartésienne du fonctionnement cérébral, même si elle faisait jouer un rôle important à la glande pinéale, continuait à placer les esprits animaux dans le système ventriculaire. Simple contenant, le parenchyme cérébral, et tout particulièrement sa partie la plus superficielle, le cortex, ne méritait pas de description précise ; après avoir comparé les gyri à des nuages mal dessinés, Vésale (Vesalius, 1543) enchaîne « *mais il ne faut pas trop se préoccuper de rechercher une ressemblance, puisqu'on ne peut rien tirer de particulier de cette partie du cerveau de l'homme, et que les circonvolutions que l'homme présente à la surface de la substance du cerveau sont communes avec celles des ânes, des chevaux, des bœufs et de tous les animaux que j'ai vus jusqu'ici. À moins que quelqu'un n'ait l'idée d'ajouter ceci comme différence : la Nature aurait creusé chez l'homme des sillons d'autant plus profonds que la substance de son cerveau apparaît plus copieuse !* » ; pour lui les sillons ne sont là que pour « *permettre que la substance du cerveau soit nourrie* ».

Le « déplacement » de la fonction cérébrale ne survint qu'avec Sylvius en 1660, et Thomas Willis (1621-1675) quelques années plus tard. Ce dernier considérait en effet que le corps strié était le siège des sensations, que l'imagination était régie par le corps calleux et que le cortex cérébral était responsable de la mémoire. Pour fantaisiste qu'elle nous paraisse, cette conception était de toute première importance, puisque, pour la première fois, le cortex cérébral se voyait chargé de fonction. Pour autant, une description plus précise des différents gyri et sulci ne s'imposait pas, la mémoire étant localisée sans plus de précision dans le cortex. De ce fait, et malgré d'importants progrès iconographiques dus en particulier à Samuel Thomas Soemmering (1755-1830) et à Félix Vicq d'Azyr (1748-1794), les descriptions du cortex cérébral restèrent-elles toujours imprécises jusqu'au milieu du XIXème siècle.

Au tout début du XIXème siècle, la phrénologie allait amener la localisation corticale des fonctions cérébrales au premier plan. Franz Joseph Gall (1758-1828) recherchait une explication aux disparités interindividuelles qu'il avait observées dans diverses facultés humaines et animales. Il considérait (Gall, 1807) *« que chaque disposition pour une faculté intellectuelle a[vait] son organe propre ; que tous les organes particuliers se trouv[ai]ent distincts dans le cerveau »*, et apparaissaient à sa surface sous la forme des circonvolutions. Constatant que le crâne venait se mouler sur la surface cérébrale, il en déduisit que l'étude des bosses crâniennes traduisait le plus ou moins grand développement des organes cérébraux sous-jacents, et permettait de prédire les capacités de l'individu dans tel ou tel domaine. Fondée sur des constatations souvent erronées et sur un raisonnement peu rigoureux, la phrénologie allait pourtant induire un nouvel intérêt pour l'étude morphologique de la surface cérébrale ; le cortex cérébral n'était plus une masse informe et fonctionnellement homogène, mais devenait une mosaïque de circonvolutions ayant chacune une fonction parfaitement définie dont il devenait primordial d'étudier précisément l'anatomie. C'est à quoi s'employèrent les Français François Leuret (1797-1851) et Louis Pierre Gratiolet (1815-1865) (Gratiolet, 1854), l'Italien Luigi Rolando (1773-1831), l'Allemand Alexander Ecker (1816-1887) et l'Écossais William Turner (1832-1916). Rapidement, ces nouvelles descriptions allaient être utilisées dans les descriptions qui ouvraient la voie de la méthode anatomoclinique (Broca, 1861).

Ainsi, à la fin du XIXème siècle, le patron sulco-gyral que nous connaissons était-il mis en place. Il permettait, et c'est toujours le cas avec les atlas modernes (Duvernoy et al., 1991 ;

Ono et al., 1990), d'identifier une structure corticale en comparant directement le cerveau observé à une représentation graphique d'un ou de quelques cerveaux considérés comme représentatifs. Bien que restant à la base de toutes les méthodes automatisées qui allaient voir le jour, cette technique comparative demandait une expertise importante de la part de l'examinateur, restait sujette à des variations d'identification, et ne pouvait être utilisée à grande échelle, par exemple pour identifier une structure au sein d'un échantillon large d'individus. Il devenait alors indispensable de développer des systèmes de référentiel commun qui allaient permettre le développement de méthodes d'identification automatisée des structures cérébrales.

Ici encore, la description morphologique, cette fois-ci par l'inscription dans un référentiel, allait se développer en raison de l'intérêt pour la fonction cérébrale et ses dysfonctionnements chez les patients épileptiques.

2 De la stimulation galvanique au référentiel de Talairach

Dans le dernier tiers du XIXème siècle, alors que l'anatomie morphologique des sulci et des gyri était décrite de façon précise, que Paul Broca (1824-1880) avait démontré la participation du gyrus frontal inférieur gauche dans la production langagière (Broca, 1865), Theodor Fritsch (1838-1927) et Eduard Hitzig (1838-1907) utilisèrent la stimulation galvanique pour démontrer l'excitabilité du cortex cérébral du chien et pour y localiser le cortex moteur. En Angleterre, David Ferrier (1843-1928) puis Victor Horsley (1857-1916) et Charles Sherrington (1857-1952) poursuivirent ces travaux et les appliquèrent tout d'abord au singe puis à l'Homme. Le développement récent de la neurochirurgie permettait en effet d'accéder au cerveau de l'homme vivant et d'en étudier la fonction. Otfried Foester (1873-1941), son élève Wilder Penfield, (1891-1976) et ses collaborateurs Theodore Brown Rasmussen (1910-2002) et Herbert Jasper (1906-1999) appliquèrent ces données anatomiques et physiologiques au traitement des épilepsies. Le traitement de certaines épilepsies partielles impliquait en effet la localisation du foyer épileptogène, à l'origine des crises, mais aussi celle des zones fonctionnelles. La stimulation du cortex des patients limitait ainsi les déficits post opératoires individuels, mais donnait aussi naissance à une cartographie fonctionnelle cérébrale obtenue pour la première fois de façon systématique chez l'Homme (Penfield and Jasper, 1954). L'identification des sulci et des gyri pouvait alors se faire sur des éléments morphologiques et fonctionnels directement accessibles en salle d'opérations.

Au milieu des années 1950, en France, Jean Talairach (1911-2007) commençait lui aussi à s'intéresser à la délimitation précise des zones fonctionnelles, des foyers épileptogènes et des voies de propagation des crises. Il considérait que la stimulation du cortex lors des procédures neurochirurgicales n'était pas suffisante et souffrait d'un défaut d'échantillonnage temporel et spatial. Temporel, tout d'abord puisque les stimulations et les enregistrements étaient limités aux quelques heures de l'acte neurochirugical, ne permettant pas d'enregistrer directement les crises. Spatial, car seul le cortex superficiel était stimulé, à l'exclusion de celui des sulci et de la substance blanche sous jacente, ignorant ainsi la majeure partie de « l'espace cérébral ». Il en vint donc à mettre au point, avec Jean Bancaud (1921-1993) des enregistrements de longue

durée et des stimulations cortico-sous-corticales au moyen d'électrodes implantées par stéréotaxie, définissant ainsi en 1962 la stéréo-électro-encéphalographie ou SEEG (Bancaud et al., 1965). Il devenait dès lors indispensable de connaître avec précision la position et le trajet des électrodes afin de limiter les complications de leur implantation et d'analyser au mieux les données des enregistrements et des stimulations. Cette technique, qui allait révolutionner la prise en charge et la compréhension des crises partielles, n'a pu voir le jour que par l'expérience acquise préalablement par l'équipe de Sainte-Anne dans le repérage stéréotaxique des noyaux gris centraux. Une méthode stéréotaxique, développée chez l'animal au début du XXème siècle (Horsley and Clarke, 1908), utilisait des repères osseux pour situer le crâne dans un référentiel. Elle supposait donc une position reproductible des structures encéphaliques par rapport à la boîte crânienne. Pour tenir compte des variations normales et pathologiques observées chez l'Homme dans la position des noyaux gris centraux, Talairach mit au point une méthode utilisant en outre des structures cérébrales proches des noyaux gris centraux, les commissures antérieure (CA) et postérieure (CP) et la ligne CA-CP les reliant dans le plan médian (Talairach et al., 1957).

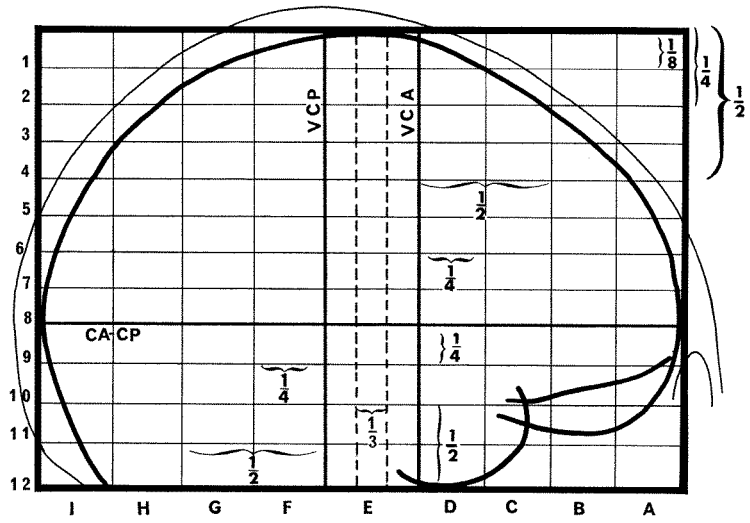

Figure 1 : référentiel de Talairach.

La « boîte » de Talairach est formée de 6 secteurs par hémisphère. Une proportionalisation est appliquée sur chaque secteur (Talairach and Szikla, 1967 ; Talairach and Tournoux, 1988).

L'origine du repère se trouvait à l'intersection du plan médian et de la CA, l'axe des x correspondait à la ligne horizontale passant par CA, l'axe des y se confondait avec la ligne CA-CP, l'axe des z, enfin était la ligne verticale passant par la CA, ou ligne VCA (Figure 1).

Cette approche, rendue possible par les progrès de l'imagerie, en particulier la ventriculographie permettait d'atteindre les cibles à détruire sans les visualiser directement, mais en en connaissant la position relative à ce référentiel.

Afin d'adapter sa méthode au télencéphale, beaucoup plus variable que les noyaux gris centraux, Talairach ajouta à son référentiel CA-CP les points extrêmes de l'encéphale dans les trois directions de l'espace et une proportionalisation ; les coordonnées obtenues pour un individu donné pouvaient être rapporté à un cerveau standard, normalisé, par de simples mises à l'échelle réalisées dans les 12 secteurs formant la « boite de Talairach » (Figure 1). Ainsi, deux points de coordonnées identiques chez des individus différents étaient *supposés* correspondre à la même structure cérébrale. Dès lors il devenait possible de rapporter ces coordonnées proportionalisées à un atlas anatomique, lui aussi inscrit dans le même référentiel. En identifiant par leurs coordonnées normalisées les principales structures anatomiques qui pouvaient être traversées par les électrodes (repérage indirect) cet atlas (Talairach and Szikla, 1967) complétait le repérage direct apporté par les techniques neuroradiologiques : ventriculographie fractionnée pour les espaces sous-arachnoïdiens associés aux principaux sulci, artério-phlébographie pour les vaisseaux cheminant dans les sulci, ventriculographie lipiodolée pour les reliefs des cavités ventriculaires, en particulier CA et CP. Pour Talairach, repérage direct et indirect constituaient deux approches complémentaires et l'une ne pouvait être envisagée sans l'autre. Par exemple, la localisation des principaux sulci par son atlas est donnée sous forme de probabilité de localisation (« repérage statistique ») après étude d'un grand nombre de spécimens anatomiques et de documents neuroradiologiques (Figure 2). Ces données, aussi précieuses furent-elles ne pouvaient être utilisées directement et étaient complétées *systématiquement* par une artériographie renseignant sur la position individuelle des artères et des sillons. Talairach n'envisageait donc le système qu'il avait développé que comme l'un des outils permettant la localisation d'une structure cérébrale dans l'espace.

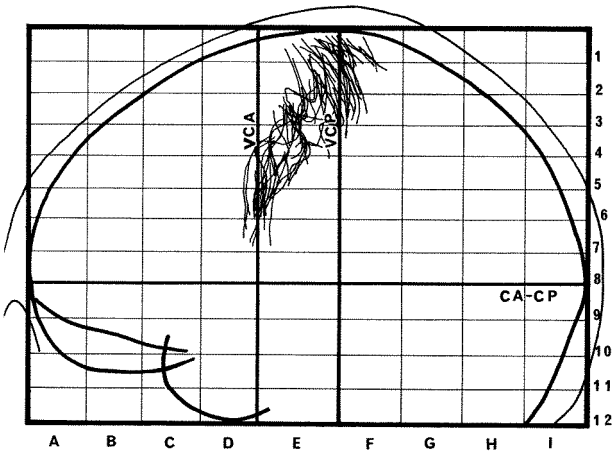

Figure 2 : variations de la localisation du sulcus central.

Données issues de 20 sujets après proportionnalisation (Talairach and Szikla, 1967 ; Talairach and Tournoux, 1988)

La tomodensitométrie X dans les années 1970, et surtout l'IRM 15 ans plus tard, allaient directement visualiser de nombreuses structures cérébrales. Ces progrès de la neuroradiologie renforcèrent l'apport du repérage direct par rapport au repérage indirect et il devenait moins primordial de passer par un atlas pour choisir le site d'implantation d'une électrode puisqu'il était possible de le visualiser directement sur une IRM. A la même époque, pourtant, le référentiel de Talairach devenait de plus en plus populaire, mais abandonnait la salle d'opération pour les laboratoires de recherche en imagerie.

En s'appropriant les techniques d'imagerie morphologique (TDM, IRM) et fonctionnelle (Tomographie par émission de positons ou TEP, IRM fonctionnelle ou IRMf), la communauté neuroscientifique disposait d'une masse de données à analyser. La réalisation des analyses de groupe, par exemple, supposait la transposition préalable des données dans un référentiel commun. Le référentiel de Talairach du fait de sa simplicité et de sa robustesse fut largement adopté, la normalisation « à la Talairach » devenant la norme. Dans le même temps, les coordonnées obtenues furent utilisées pour localiser les activations, en référence à l'atlas original (Talairach and Szikla, 1967) et surtout à sa version adaptée à l'IRM (Talairach and Tournoux, 1988). Cette utilisation des coordonnées de Talairach dans la communauté neuroscientifique pour la localisation des structures cérébrales a parfois été à l'origine d'une utilisation abusive. L'approche duale (directe et indirecte) préconisée par Talairach, a parfois été oubliée, seul le repérage indirect étant considéré, alors que paradoxalement les techniques d'imagerie donnaient dans le même temps des informations directes jusqu'alors inaccessibles. Ceci a pu déboucher sur des identifications parfois inexactes, un triplet de coordonnés normalisées devenant synonyme d'une structure cérébrale, sans plus tenir compte des variations individuelles pourtant largement soulignées par Talairach dans son ouvrage initial (Talairach and Szikla, 1967). Par exemple, la projection latérale du sulcus central après normalisation peut varier de 10 à 15 millimètres, alors même que cette structure est considérée comme l'une des plus constantes (Figure 2). Dès lors, et en fonction de la morphologie individuelle, un même triplet de coordonnées normalisé peut correspondre au sulcus central, mais aussi aux gyris pré ou post centraux.

3 Référentiels et normalisation

Malgré ses limites, le référentiel de Talairach constitua un apport majeur à l'imagerie morpho-fonctionnelle ; il a été le point de départ du développement des référentiels anatomiques et des techniques de normalisation qui, à leur tour, ont ouvert la voie à une grande partie des techniques d'identification automatique des structures sulco-gyrales.
Il est donc important de détailler les grands principes des référentiels anatomiques et des techniques de normalisation avant de pouvoir envisager les procédures de d'identification automatique. Tous nécessitent :

- Le *choix d'un cerveau de référence* pour une population (cerveau canonique ou *template*),
- l'inscription de ce cerveau canonique dans un *référentiel*, volumique ou surfacique, définissant la position de chacun de ses points par des coordonnées,
- *la normalisation* pendant laquelle le cerveau individuel étudié, dit aussi cerveau « source », subit des déplacement et/ou des déformations qui rendent géométriquement proche du cerveau canonique. Un mécanisme similaire peut aussi être utilisée entre deux cerveaux individuels (la source et la cible), sans utiliser de cerveau canonique ; dans ce cas on parle de recalage, le terme de normalisation étant réservé au recalage sur un cerveau canonique.
- le *report du système de coordonnées* du cerveau canonique sur le cerveau source. Après cette opération, deux points de mêmes coordonnées, l'un sur le cerveau canonique, l'autre sur le cerveau source sont *supposés* correspondre à la même structure anatomique.

Les mécanismes de recalage/normalisation, la construction du cerveau de référence et le procédé de parcellisation dépendent grandement du type de référentiel choisi, aussi nous a t-il semblé judicieux de débuter par exposer deux grands types de référentiels utilisés, d'évoquer ensuite les principes de recalage, et enfin de construction des cerveaux canoniques.

3.1 Référentiels volumiques et surfaciques

Les référentiels sont des systèmes qui identifient de façon non ambiguë chaque point du cerveau par un petit nombre de chiffres (coordonnées). Ces coordonnées sont

traditionnellement définies dans le volume cérébral, mais peuvent aussi s'attacher à la surface corticale seule.

3.1.1 Limites des référentiels volumiques – principes de l'inflation corticale

Le système de coordonnées volumiques est directement dérivé de celui proposé par Jean Talairach (Talairach et al., 1957 ; Talairach and Szikla, 1967 ; Talairach and Tournoux, 1988) : origine sur CA, axe x'x orienté de gauche à droite, axe y'y d'arrière en avant, axe z'z de bas en haut.

Du fait de son ancienneté et de sa simplicité, le système de coordonnées volumiques a été et reste très employé. Très performant pour les structures profondes, il est pourtant peu adapté à la topologie du cortex cérébral (Figure 2) ; bien que constituant un objet 3D complexe, le cortex doit en effet être plus considéré comme une nappe neuronale continue, plus ou moins plissée par la gyration (Zilles et al., 1997).

Cette approche a le mérite de tenir compte de la distance surfacique (ou distance géodésique) qui correspond schématiquement à la distance que devrait parcourir un promeneur marchant à la surface du cortex (Rettmann et al., 2002), obligé d'en suivre les vallons (sulci) et les sommets (gyri). Plus la distance géodésique entre deux points est faible, plus ils ont de chance d'appartenir à la même structure sulco-gyrale, à la même aire cytoarchitectonique, ou au même réseau fonctionnel. Les référentiels volumiques ignorent la distance géodésique pour ne considérer que la distance tridimensionnelle (ou Euclidienne) analogue de la distance « à vol d'oiseau ». Ainsi, deux points situés de part et d'autre d'un sulcus ou de la fissure latérale ont des coordonnées de Talairach très voisines (faible distance Euclidienne) alors qu'ils sont en fait très éloignés sur la nappe corticale (importance distance géodésique) et ont très certainement, de ce fait, des organisations cytoarchitectoniques et fonctionnelles très différentes (Figure 3).

Cette approche surfacique, longtemps réservée à l'expérimentation animale (Luppino et al., 1991), n'a pu s'étendre à l'imagerie in vivo que grâce aux progrès de l'informatique (Dale et al., 1999 ; Dale and Sereno, 1993 ; Fischl et al., 1999a ; Van Essen and Drury, 1997 ; Van Essen et al., 1998). Par exemple, le logiciel FreeSurfer proposé par Dale et Fischl (Dale et al., 1999 ; Fischl et al., 1999a) permet une reconstruction automatisée de la surface cérébrale (Figure 4).

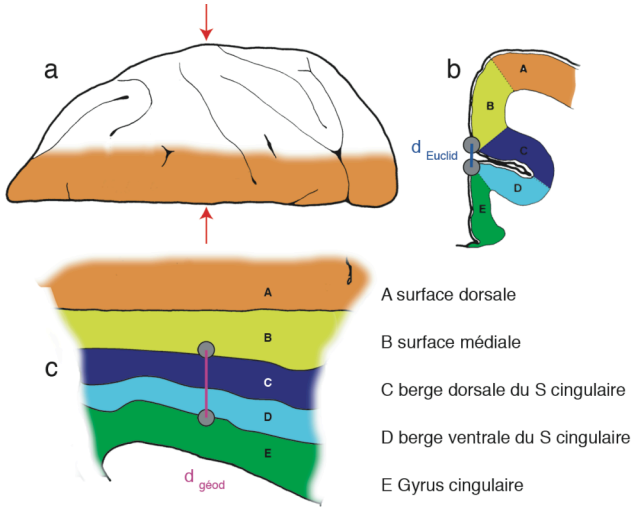

Figure 3 : coordonnées volumiques et surfaciques

a : vue supérieure d'un hémisphère droit. b : coupe coronale suivant les flèches rouges. c : représentation déplissée du cortex. Les deux points gris ont des coordonnées de Talairach proches (faible distance euclidienne, d_{Euclid}) alors qu'ils sont éloignés sur la nappe corticale (importante distance géodésique, $d_{géod}$). d'après (Luppino et al., 1991).

Brièvement, une acquisition IRM 3D de l'extrémité céphalique est réalisée, les variations d'intensité secondaires aux inhomogénéités de champ magnétique sont corrigées, et les tissus extra-cérébraux sont éliminés des images T1 (Segonne et al., 2004). Le cerveau est alors segmenté en utilisant l'intensité du signal normalisé et la structure géométrique de l'interface substance grise – substance blanche. Les hémisphères sont ensuite déconnectés l'un de l'autre et du mésencéphale pour former deux masses homogènes de substance blanche. La surface de chaque volume de substance blanche est triangulée puis légèrement lissée pour obtenir une représentation fidèle de l'interface gris-blanc. Après correction automatique de sa topologie (Segonne et al., 2007), cette surface est « gonflée » par un processus de lissage itératif qui préserve une grande partie de la forme et des propriétés métriques de l'interface gris blanc initiale. Ce procédé « déplisse » les sulci corticaux et produit une représentation dans laquelle la totalité de la surface corticale, qu'elle soit gyrale ou sulcale, est visible.

Durant ce processus, plusieurs paramètres peuvent êtres calculés pour chacun des vertex formant la surface. Par exemple, durant le processus d'inflation, les vertex qui appartiennent à une région concave se déplacent vers l'extérieur alors que les vertex des régions convexes suivent le chemin contraire.

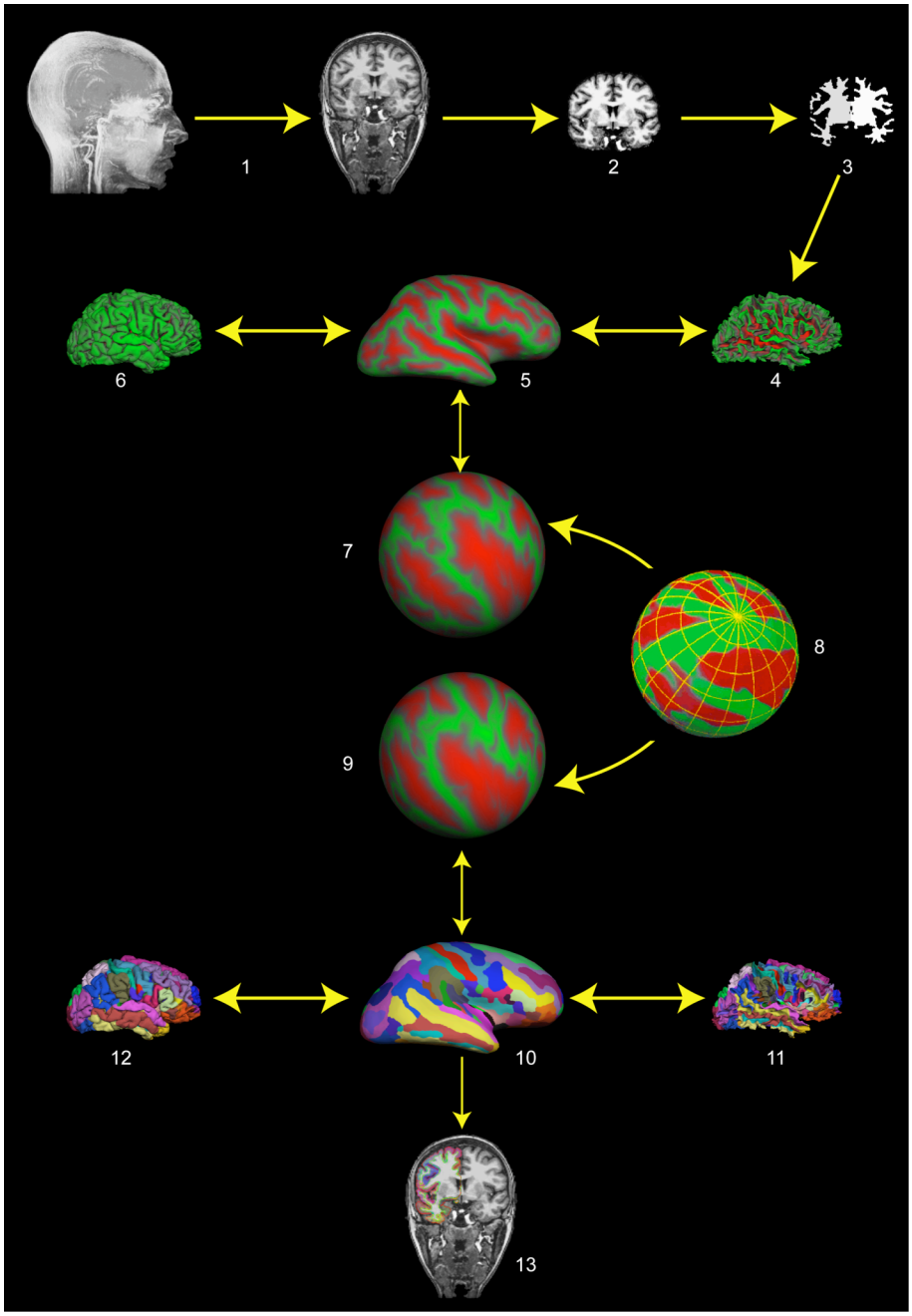

Figure 4 : reconstruction schématique de la surface corticale selon Dale et Fischl.

Reconstruction *: A partir d'une IRM 3D (1), le cerveau source est extrait (2), la substance blanche segmentée (3), et l'interface substance blanche-substance grise reconstruite (4). Cette surface est itérativement lissée pour donner une représentation gonflée (5). La concavité moyenne est représentée sur la surface, distinguant les sulci (rouges) des gyri (verts). Notez la disparition des sulci sur la représentation piale (6). La* ***normalisation*** *fait appel à un cerveau canonique sphérique (8) sur lequel le cerveau source (7) est recalé (8). Le cerveau source est alors parcellisé automatiquement,. La parcellisation est disponible sous différentes représentations : non gonflée (11), gonflée (10) , piale (12), ou sur des coupes (13). (Dale et al., 1999 ; Fischl et al., 1999a).*

La *convexité moyenne* évalue ce mouvement et, après un encodage couleurs, donne lieu à des cartes (carte « sulc » dans FreeSurfer) qui décrivent les sulci et les gyri les plus importants respectivement en rouge et en vert. La *courbure moyenne* est elle aussi évaluée pour chaque vertex constituant la surface avant inflation ; chaque vertex est le lieu de croisement d'une infinité de courbes cheminant sur cette surface. La courbure de chaque courbe est calculée et les valeurs minimales (k_{min}) et maximales (k_{max}) de courbures sont dites courbures principales. La courbure moyenne, $H=(k_{min} + k_{max})/2$, donne lieu elle aussi à une carte sur la surface corticale (carte « curv » dans FreeSurfer). La courbure moyenne évalue donc des variations localisées de la surface (indentations au niveau des sulci principaux) alors que la convexité moyenne évalue le patron sulco-gyral de façon globale (sulci et gyri principaux).

Il est aussi possible de projeter le cortex sur un plan afin d'obtenir une carte plane montrant la totalité du cortex. Des « incisions électroniques » doivent être réalisées sur la surface pour minimiser les distorsions secondaires à cette projection. Une approche similaire (inflation corticale et projection sur un plan) a été proposée par Van Essen (Van Essen and Drury, 1997).

Une fois la surface corticale reconstruite, il est possible de l'inscrire dans un référentiel surfacique.

3.1.2 Référentiels surfaciques plans et sphériques

Plusieurs approches ont été proposées selon que le référentiel surfacique était plan ou sphérique.

Van Essen et Drury (Van Essen and Drury, 1997) ont par exemple proposé deux types de **référentiels surfaciques plans**. Le premier est basé sur des lignes d'isocontour, obtenues dans l'espace de Talairach (Figure 5) : les points ayant une coordonnée identique en x dans le référentiel de Talairach sont reportés sur la surface et reliés par une ligne d'isocontour en x. Les lignes d'isocontour en y et en z sont tracées de la même façon.

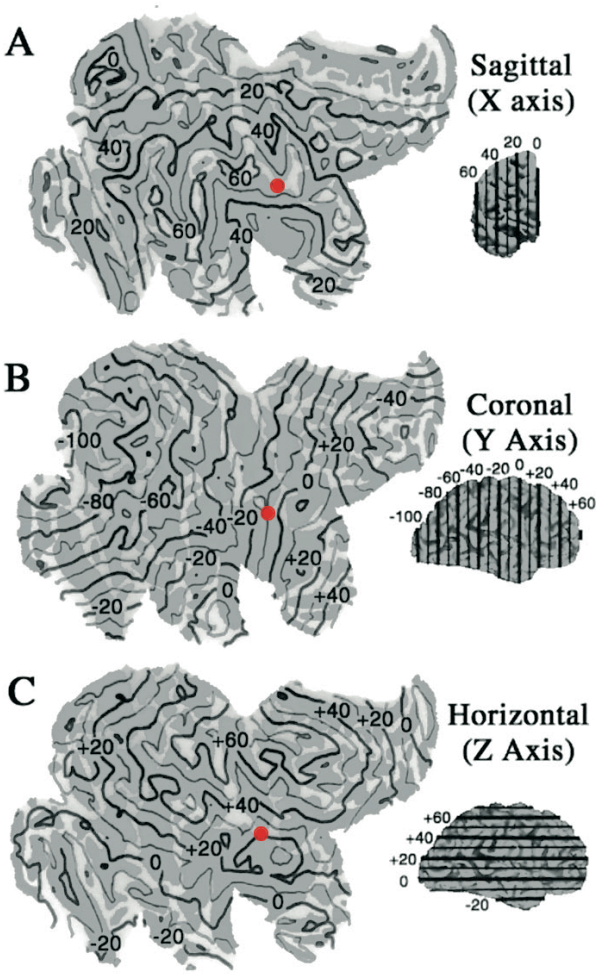

Figure 5 : coordonnées surfaciques planes (lignes d'isocontour).

A : les points ayant des coordonnées de Talairach identiques x sont reliés sur la surface pour tracer une ligne d'isocontour en x. Idem pour les lignes d'isocontour en y (B) et en z (C)

Un point de la surface (en rouge) peut être considéré comme intersection de 3 lignes d'isocontour en x, y et z, donnant ainsi les coordonnées dans le référentiel 3D de Talairach (ici x=50, y=-10, z=30). D'après (Van Essen and Drury, 1997).

De cette façon, tout point situé sur une carte plane se trouve à l'intersection de 3 lignes d'isocontour en x, y et z donnant les coordonnées correspondantes dans le référentiel de Talairach. Puisqu'il dérive directement du référentiel 3D de Talairach, le référentiel plan en isocontour permet de passer facilement d'une représentation 3D à une représentation surfacique plane. Pour la même raison, il souffre des mêmes défauts, particulièrement le non-respect des distances géodésiques.

Ceci a conduit les mêmes auteurs à proposer un référentiel plan cartésien (Figure 6) qui tienne compte des relations existant à la surface du cortex (Van Essen and Drury, 1997). Il s'agit d'un simple quadrillage orthogonal dont l'origine se trouve, pour chaque hémisphère sur l'extrémité inférieure du sillon central. Même s'il préserve mieux les distances géodésiques du cortex cérébral, ce système souffre du fait que la surface corticale de chaque hémisphère doit être incisée avant sa mise à plat pour limiter les distorsions induites par la projection.

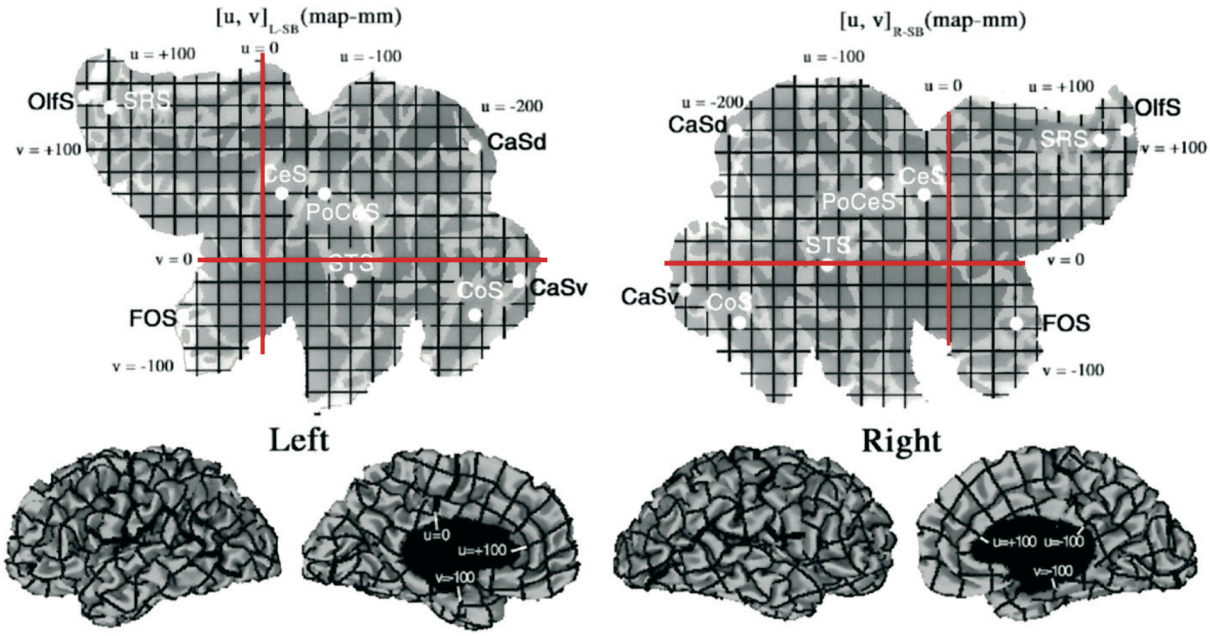

Figure 6 : coordonnées surfaciques planes (référentiel cartésien).

Haut : Les axes horizontal (u) et vertical (v) (en rouge) se croisent à l'origine située à l'extrémité inférieure du sulcus central (CeS).

Bas : le quadrillage est reporté sur la surface corticale en vues latérale et médiale. D'après (Van Essen and Drury, 1997).

Des différences dans l'étendue ou la localisation des incisions électroniques peuvent induire des variations de l'orientation de la carte dans le référentiel, ainsi que des distorsions secondaires à la mise à plat. Ces dernières sont à leur tour responsable de variations dans l'évaluation des distances géodésiques. Par exemple, si deux points sont proches sur la nappe corticale et qu'ils sont artificiellement séparés par une incision électronique, la distance géodésique les séparant devient dénuée de sens.

Afin de résoudre ce problème, des **référentiels surfaciques sphériques** ont été développés (Fischl et al., 1999a ; Fischl et al., 1999b ; Thompson and Toga, 1996). Une fois la surface corticale d'un hémisphère reconstruite, seule la zone correspondant aux structures médianes (corps calleux, ventricules, thalamus…) est dépourvue de cortex. Si la surface corticale est artificiellement fermée à ce niveau, le cortex de chaque hémisphère devient topologiquement équivalent à une sphère. Il devient possible de poursuivre l'inflation corticale utilisée lors de la reconstruction de la surface jusqu'à obtenir une sphère (Figure 7). Cette opération n'induit que des distorsions métriques modérées, de l'ordre de 15% (Fischl et al., 1999a), ce qui permet de conserver sur la sphère les informations du patron sulco-gyral présent sur la surface

initiale. Il est alors possible de définir un système de coordonnées sphériques sur une sphère unitaire, chaque point étant défini par une longitude et une colatitude [1]. La transformation en sphère est inversible, ce qui permet de reporter ce référentiel sur les différentes représentations de la surface corticale (originale, gonflée, piale…) permettant ainsi une correspondance vertex à vertex entre ces différentes représentations (Figure 7).

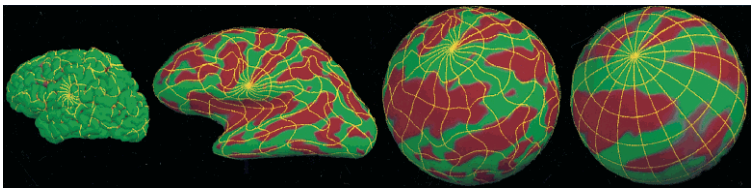

Figure 7 : référentiel surfacique sphérique.

La surface corticale est transformée en sphère permettant son inscription dans un référentiel polaire (3 images de gauche). Le référentiel est défini sur une sphère canonique obtenue à partir de 40 individus (image de droite). La normalisation reporte ce référentiel sur la sphère individuelle et sur les surfaces « gonflée » et « piale ». Notez les distorsions des lignes de référence lorsque le référentiel de la sphère canonique (à droite) est reporté sur les surfaces individuelles (3 images de gauche) (Fischl et al., 1999b).

3.2 Recalage et normalisation

Une fois le référentiel défini, le recalage met en correspondance les points anatomiquement homologues de deux cerveaux, un cerveau source, modifiable et un cerveau cible, fixe. Le recalage modifie le cerveau source pour le rapprocher du cerveau cible et, après recalage efficace, deux points anatomiquement homologues dans les cerveaux source et cible doivent avoir des coordonnées proches. Dans le cas particulier où le cerveau cible est considéré

---

[1] La latitude δ d'un point sur une sphère est l'angle que fait le rayon passant par ce point avec l'équateur. La colatitude ϕ est l'angle que fait le rayon passant par ce point avec celui passant par le pôle ; de ce fait δ + ϕ =90°

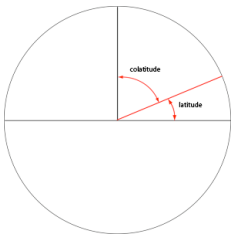

comme représentatif de la population (cerveau canonique) le recalage est appelée normalisation.

De nombreuses techniques de recalage ont été proposées afin d'améliorer le réalignement du cerveau source sur la cible. Elles dépendent de façon étroite du référentiel utilisé, aussi est-il logique d'étudier successivement les techniques de recalage volumiques et sphériques.

3.2.1 Recalage volumique

Chaque volume est formé de voxels définis chacun par ses coordonnées (x, y, z) dans le référentiel et par une valeur qui dépend de la modalité utilisée (intensité en IRM, densité en TDM…). L'objectif du recalage est de déterminer une correspondance entre la position de chaque voxel dans les volumes source et cible. Une fonction est définie qui évalue la différence entre l'image source et la cible. La minimisation de cette fonction par itérations successives permet de déterminer les paramètres assurant le recalage optimal. De nombreuses techniques de recalage volumique ont été développées (Crum et al., 2004 ; Roland and Zilles, 1994 ; Toga and Thompson, 2001) et diffèrent par les structures utilisées pour la mise en correspondance, par la fonction évaluant la similitude entre les volumes, par la complexité des déformations appliquées.

Les ***structures utilisées pour le recalage*** peuvent être des points ou des surfaces repères homologues dans les volumes source et cible (« feature or label based registration ») ou au contraire correspondre à l'ensemble du volume et utiliser l'intensité codée pour chaque voxel (« intensity based registration »).

Dans les *techniques utilisant des points de repère anatomiques*, ceux-ci sont réalignés au mieux lors de l'optimisation, et le reste du volume source est interpolé en utilisant les structures repère comme « points d'ancrage ». Cette technique a l'avantage de privilégier certaines structures anatomiquement importantes, mais implique le choix judicieux des points de repère dans les deux volumes, à la fois pour leur pertinence anatomique et leur correspondance spatiale. Il est par exemple préférable de prendre le sulcus central comme repère, plutôt que le sulcus temporal inférieur, plus variable (pertinence anatomique) ; il faut ensuite localiser précisément le sulcus central dans les deux volumes (correspondance spatiale). Les structures peuvent être anatomiques ou correspondre à des caractéristiques de l'image (contours, cercles…) (Bajcsy et al., 1983). Elles peuvent être choisies manuellement, posant le problème de leur reproductibilité, ou automatiquement (Ferrant et al., 2002 ; Itti et

al., 1997; Klein and Hirsch, 2005 ; Subsol et al., 1997). Ainsi, Mindboggle (Klein and Hirsch, 2005) extrait automatiquement des sillons ou des morceaux de sillons dans les volumes source et cible, les fragmente en environ 160 morceaux et tente de réaligner ces derniers. Enfin, une fois les points de repère choisis de manière optimale, le réalignement du reste du volume source n'est pas trivial : il doit interpoler le réalignement des points non repère à partir des seuls points repères choisis. Il peut par exemple tendre à minimiser le coût énergétique de la transformation modélisée par des courbes de Bézier (Bookstein, 1997).

Afin d'éliminer les difficultés liées au choix de points homologues (pertinence anatomique et spatiale, interpolation), *la majorité des techniques de recalage utilisent l'intensité* encodée au niveau de chaque voxel. Ces techniques minimisent les différences entre volumes source et cible, mais ne peuvent garantir un alignement parfait en terme de patron sulco-gyral en raison d'un signal d'intensité relativement homogène entre sulci ou gyri voisins ; par exemple l'intensité des gyri pré et post central est similaire et peut conduire au recalage incorrect de ces deux structures pourtant fonctionnellement très différentes.

Enfin, des *techniques hybrides* ont été développés pour contraindre le recalage guidée par l'intensité par des présupposés anatomiques (points homologues) (Hellier and Barillot, 2003).

La ***fonction évaluant la similitude ou au contraire la différence entre les deux volumes*** constitue le second paramètre à considérer (Crum et al., 2004). La plus simple est la *somme des carrés des différences d'intensité* des voxels supposés homologues des deux volumes : si le recalage est parfait, cette somme est minimale et correspond au seul bruit d'acquisition entre les deux volumes. Le *coefficient de corrélation* qui prend en compte une relation linéaire des intensités entre les deux volumes peut aussi être utilisé dans le cadre des recalages monomodaux (une séquence IRM sur la même séquence IRM). Les recalages multimodaux (séquences IRM multiples, IRM-TDM, IRM-TEP…), non étudiés ici, font appel à des fonctions plus complexes en raison des différences importantes du paramètre encodé au niveau des voxels homologues : intensité, densité…(Woods et al., 1993).

La complexité des ***déformations appliquées*** est variable et transparaît dans le nombre de paramètres les définissant (Figure 8).

Les *recalages affines* (Ashburner and Friston, 2004a ; Crum et al., 2004 ; Roland and Zilles, 1994) sont les plus anciens et induisent des déformations *globales* du volume auquel ils sont appliqués[2]. Le recalage rigide constitue un exemple simple de recalage affine : il applique six opérations – et nécessite donc 6 paramètres définissant 6 degrés de liberté - au volume source pour tenter de le mettre en correspondance avec le volume cible : trois translations et trois rotations. Des modèles plus complexes y adjoignent 3 mises à l'échelle ou « zooms » (9 paramètres), voire 3 cisaillements ou « shears » (12 paramètres). Un tel recalage affine, voire seulement rigide, permet un réalignement de deux volumes à l'échelle macroscopique. Elle est souvent suffisante pour réaligner des volumes acquis sur le même sujet dans la même modalité (par exemple pour les corrections de mouvement en IRMf). En revanche, dans le cadre d'une normalisation, le volume source et le « cerveau canonique » sont souvent trop différents pour que le seul recalage affine soit suffisant. Les recalages affines sont utilisés en première approche avant application de recalages plus complexes, non linéaires.

Les *recalages non linéaires*, au contraire, peuvent appliquer des déformations *locales* au volume source pour le rapprocher du volume cible (Ashburner and Friston, 2004b). Elles autorisent la mise en correspondance des deux volumes à une échelle beaucoup plus fine permettant, à la limite, un réalignement parfait des deux volumes. Ce réajustement fin peut toucher une petite partie ou la totalité du volume, chaque voxel pouvant au maximum être déplacé de façon – plus ou moins – indépendante de ses voisins (carte ou champ de déplacement). Les déformations utilisées peuvent faire appel à des lignes déformables proches des courbes de Bézier, les splines (Bookstein, 1997), ou bien modéliser le volume source par un milieu physique déformable, élastique (Bajcsy et al., 1983) ou fluide visqueux (Christensen et al., 1997). Il est aussi possible d'appliquer une série de fonctions sinusoïdales dans différentes directions afin d'obtenir des distorsions de l'image (Ashburner and Friston, 2004b).

Enfin, d'autres modèles plus complexes, dits en éléments finis, segmentent le cerveau en différents tissus dont les propriétés mécaniques diffèrent et appliquent un modèle propre à chaque compartiment ; par exemple, les tissus mous sont considérés élastiques, le liquide cérébrospinal fluide, et l'os rigide (Ferrant et al., 2002).

---

[2] Une fonction affine respecte le parallélisme, deux droites parallèles étant transformées en droites parallèles.

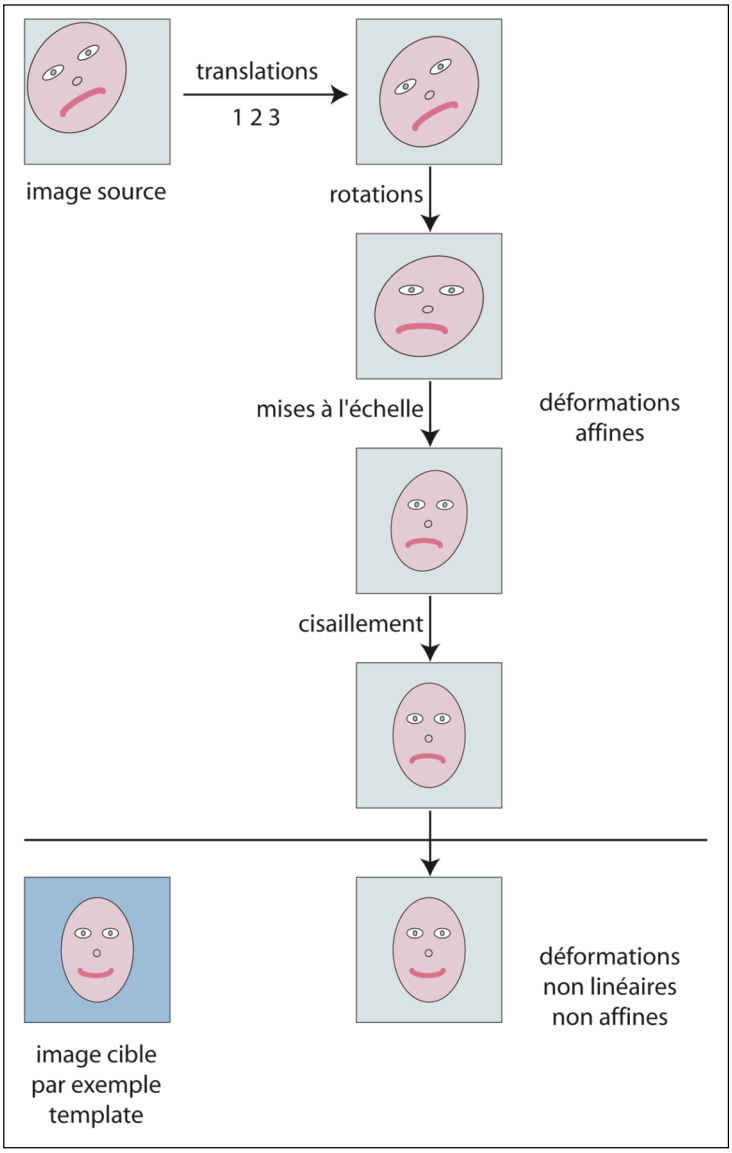

Figure 8 : recalages affines et non linéaires.

Les recalages affines induisent des modifications globales, homogènes du volume. Les recalages non linéaires peuvent induire des déformations localisées.

Les modèles de *recalage non linéaire* peuvent comporter jusqu'à plusieurs millions de degrés de liberté, la qualité du recalage étant corrélée à ce nombre de degrés de liberté, et imposer de longues durées de calcul (Klein et al., 2009). Ils sont surtout limités par le fait qu'un réalignement parfait peut induire des distorsions et des modifications de la topologie cérébrale anatomiquement et fonctionnellement indésirables. Par exemple, des repliements au sein du volume pourraient parfois améliorer la correspondance de la source avec l'image cible, mais n'auraient aucun sens anatomique. Pour cette raison, l'algorithme de réalignement inclut en général un terme (régularisation) permettant à l'image source de conserver certaines de ses

propriétés. Ceci induit un équilibre entre déformation et préservation de l'image originale. La régularisation peut, par exemple, utiliser une approche Bayesienne (Ashburner and Friston, 2004b) dans laquelle deux probabilités sont obtenues a priori par l'étude du réalignement de multiples cerveaux sur un cerveau canonique : la distribution des paramètres utilisés lors de ces transformations [*p(q)*], et la probabilité d'obtenir une transformation donnée *b* en fonction des paramètres utilisés [*p(b/q)*]. Le théorème de Bayes utilise ces données à priori pour évaluer la probabilité – dite à posteriori - d'obtenir les paramètres en fonction des transformations observées [*p(q/b)*].

$$p(q/b) \propto p(b/q) \,.\, p(q)$$

La régularisation a alors pour objectif d'augmenter cette probabilité d'obtenir un jeu de paramètres en fonction de la transformation observée. De ce fait, elle évite de retenir un jeu de paramètres qui pourrait être satisfaisant en terme de similitude entre les deux volumes (faible somme des carrés) mais anatomiquement aberrants en raison de distorsions trop importantes. Un autre type de régularisation peut être obtenu en utilisant des modèles fluides visqueux (Christensen et al., 1997) qui « obligent » des voxels voisins dans l'image source à rester voisins dans l'image déformée, préservent ainsi la topologie du cerveau original lors de sa déformation vers la cible.

Malgré le développement de modèles et d'algorithmes multiples (Klein et al., 2009), le recalage de deux volumes donnant une bonne correspondance entre régions anatomiquement homologues reste difficile, que la méthode utilise l'intensité (absence de différence de signal entre gyri voisins) ou des points de repères (pertinence anatomique, pertinence spatiale et interpolation). Ceci a conduit au développement de techniques de recalage surfacique, recherchant un meilleur alignement des structures sulco-gyrales.

3.2.2 Recalage surfacique

Le recalage proposée par Fischl et Dale (Fischl et al., 1999a ; Fischl et al., 1999b) utilise le référentiel surfacique sphérique décrit plus haut et tend à réaligner automatiquement le patron sulco-gyral. Les représentations sphériques des 2 surfaces corticales à réaligner (source et cible) sont calculées et ramenées à la même échelle. Le réalignement ne porte donc pas sur la forme ni sur la taille, identiques, de ces deux surfaces mais sur le patron sulco-gyral évalué par la convexité moyenne. Le patron sulco-gyral de la surface source est progressivement déformé pour se rapprocher de celui de la cible (morphing). Une fonction *J* est définie qui

évalue la qualité globale du recalage, c'est à dire le degré de réalignement des deux patrons sulco-gyraux, mais aussi le respect des propriétés métriques de la surface.

$$J = J_p + \lambda_A J_A + \lambda_d J_d \text{, avec :}$$

$\boldsymbol{J_p}$ qui correspond à :

- la somme des carrés des différences entre les convexités moyennes pour les deux surfaces ; ce paramètre évalue le réalignement des deux patrons sulco-gyraux et va diminuer lorsque qu'ils vont tendre à l'identité (morphing parfait)

- modulée par la variance de la convexité moyenne. Ce paramètre fait que les sulci les moins variables entre individus (sulcus central, fissure latérale, sulcus calcarin…) ont un plus grand effet sur le réalignement que les sulci variables.

La minimisation de J_p induirait un réalignement parfait des deux patrons sulco-gyraux au prix de déformations non souhaitables, voire de replis de la surface corticale. Un mécanisme de régularisation est introduit pour éviter ce phénomène : le terme J_p est mis en compétition avec deux autres qui augmentent lorsque les propriétés métriques (aire et distance) de la surface déformée sont altérées. Ainsi,

- J_A augmente lorsque des modifications d'aire surviennent, prévenant ainsi les repliements et des expansions ou des compressions trop importantes.

- J_d, lui, augmente avec les modifications de distance, donnant une certaine rigidité au patron sulco-gyral.

- Ces deux termes sont pondérés par des coefficients λ_A et λ_d qui modifient le degré de distorsion accepté induit par le morphing.

Cette technique a l'avantage de réaligner le patron sulco-gyral de façon automatique, sans définition manuelle préalable des principaux sillons (Thompson et al., 2000). Elle a été évaluée et comparée à un recalage tridimensionnelle dans le système de Talairach (Figure 9). Cette technique utilisant le patron sulco-gyral pour mettre les deux surfaces en correspondance, il n'est pas étonnant qu'elle améliore le réalignement des sulci et des gyri et diminue d'autant le lissage induit par la normalisation. Plus intéressant, les mêmes résultats (amélioration du réalignement et diminution du lissage) ont été obtenus par utilisation du référentiel sphérique pour des données fonctionnelles rétinotopiques (Fischl et al., 1999b).

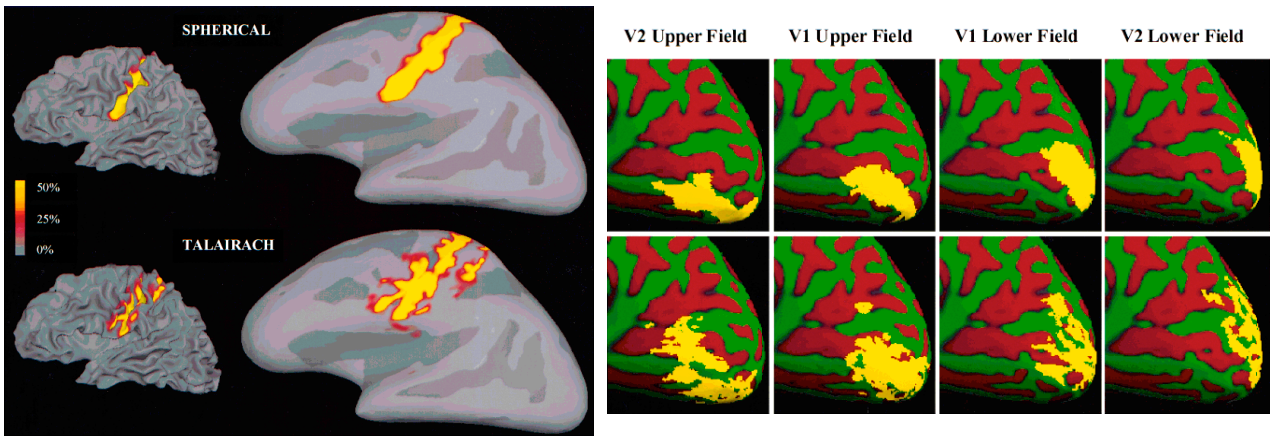

Figure 9 : validation du référentiel surfacique sphérique.

Gauche : validation morphologique. Le sillon central de 11 sujets est reporté sur la vue latérale de l'hémisphère gauche d'un individu avant (à gauche) et après (à droite) inflation corticale. La normalisation est réalisée en utilisant les référentiels sphérique (en haut) et de Talairach (en bas). L'échelle donne le pourcentage de sujets qui projette en chaque point. Notez la dispersion induite par le référentiel de Talairach.

Droite : Validation fonctionnelle. Les activations obtenues dans 4 aires rétinotopiques chez 11 sujets sont reportées sur la vue médiale de l'hémisphère droit d'un individu. La normalisation est réalisée en utilisant les référentiels sphérique (en haut) et de Talairach (en bas). Notez la dispersion induite par le référentiel de Talairach (Fischl et al., 1999b).

3.3 Cerveau canonique - normalisation

La normalisation utilise un des procédés de recalage pour mettre en correspondance un individu avec un cerveau canonique, cerveau cible considéré comme représentatif de la population. Plusieurs approches ont été proposées selon le type de cerveau canonique (cerveau unique ou probabiliste) et le référentiel utilisés.

3.3.1 Cerveau « canonique » mono-individu

L'atlas proposé par Talairach (Talairach and Tournoux, 1988) a longtemps constitué la cible du recalage de beaucoup d'études fonctionnelles. Pourtant, cet atlas n'est constitué que de l'hémisphère gauche d'un seul sujet. De ce fait, il ignore les variations morphologiques cérébrales liées à la latéralisation, au sexe, et surtout les variations interindividuelles (Figure

2) pourtant parfaitement démontrées (Ono et al., 1990 ; Steinmetz et al., 1990 ; Talairach and Szikla, 1967).

Le cerveau canonique utilisé dans le logiciel spm96, « colin27 », souffre de la même limitation ; il correspond à l'image moyenne de 27 IRM réalisées chez le même sujet (Colin Holmes), réalignées rigidement et moyennées afin d'augmenter le rapport signal sur bruit par rapport aux IRM disponibles au milieu des années 1990 (Figure 10, ligne du bas).

Le développement de l'informatique a permis celui de cerveaux canoniques multi-individus sensés capturer les variations interindividuelles de plusieurs dizaines ou centaines d'individus. Ici encore, des approches volumiques et surfaciques ont été proposées.

3.3.2 Construction du cerveau canonique volumique multi-individus

Deux cerveaux canoniques volumiques sont couramment utilisés, MNI-305 et ICBM-152 (Brett).

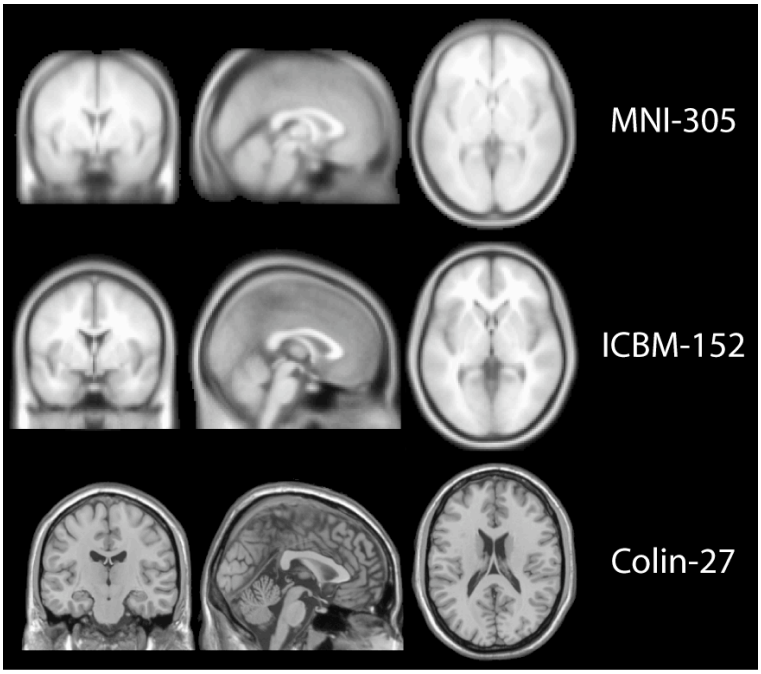

Figure 10 : cerveaux canoniques mono et multi individus.

Coupes coronales, sagittales et axiales (de gauche à droite) des cerveaux canoniques MNI-305 (305 sujets), ICBM-152 (152 sujets) et colin-27 (un sujet).

Le réalignement induit une perte d'informations anatomiques, même si cette perte est moindre pour ICBM-152. En revanche la bonne résolution spatiale de Colin-27 est compensée par une non représentativité de la population générale (mono-individu).

MNI-305 (Figure 10, ligne du haut) a été constitué en deux étapes au Montréal Neurologic Institute à partir de 305 IRM cérébrales normales de sujets droitiers : 239 hommes, 66 femmes, âgés de 23,4 +/- 4,1 ans. Ces IRM ont tout d'abord été inscrites manuellement dans un référentiel adapté de celui de Talairach (Collins et al., 1994) et l'intensité du signal a été moyennée pour chaque voxel homologue des 305 cerveaux afin de produire un cerveau canonique. Dans un deuxième temps, les mêmes 305 cerveaux ont été réalignées sur ce cerveau canonique intermédiaire en utilisant un réalignement affine rigide à 9 paramètres (3 rotations, 3 translations, 3 zooms). Ces 305 cerveaux réalignés ont finalement été moyennés pour produire MNI-305 (Evans et al., 1993).

ICBM-152 (Figure 10, ligne du milieu) a été développé par l'International Consortium for Brain Mapping (Mazziotta et al., 1995) http : //www.loni.ucla.edu/ICBM/ à partir de 152 IRM normales de meilleure qualité, réalignées (affine, 9 paramètres) sur MNI-305, puis moyennées. ICBM-152 est le cerveau canonique distribué avec le logiciel spm (http : //www.fil.ion.ucl.ac.uk/spm/) depuis la version spm99, et avec le logiciel fsl (http : //www.fmrib.ox.ac.uk/fsl/). D'autres cerveaux canoniques, moins utilisés ont été construits, par exemple ICBM-452, obtenu par moyenne de 452 cerveaux sur MNI-305 après réalignement plus complexe utilisant le logiciel AIR (Woods et al., 1993).

Compte tenu de la technique utilisée (réalignement rigide n'utilisant qu'un zoom pour chacun des axes de référence), le référentiel du MNI-305, et par voie de conséquence ceux de ICBM-152 et ICBM-452, diffèrent de celui de Talairach (Talairach and Tournoux, 1988). Les coordonnées obtenues après normalisation sur l'un ou l'autre des cerveaux canoniques ne sont donc pas directement équivalentes, mais doivent être converties pour passer d'un système à l'autre (Brett ; Lancaster et al., 2007).

Par ailleurs, il existe une perte importante d'informations anatomiques, les cerveaux canoniques multi-individus prenant un aspect lissé (Figure 10, première et deuxième lignes) qui ne permet plus l'identification précise des sulci ni des gyri. Ceci est lié aux transformations relativement simples (en général 9 ou 12 paramètres) utilisées pour réaligner les cerveaux constitutifs des cerveaux canoniques. Par ailleurs, même si le nombre de paramètres utilisés était augmenté, l'intensité codée à chaque voxel ne permettrait pas, comme on l'a déjà vu, de différencier de manière univoque deux gyri voisins.

3.3.3 Construction du cerveau canonique surfacique multi-individus

Le recalage surfacique sphérique proposée par Fischl (Fischl et al., 1999a ; Fischl et al., 1999b) résout une partie de ces problèmes en réalignant le patron sulco-gyral et en privilégiant les structures les plus stables anatomiquement. Cette approche a été utilisée pour réaligner une quarantaine d'individus et pour calculer une sphère canonique portant un patron sulco-gyral moyen pour cette population (Figure 11). En pratique 40 représentations corticales sphériques ont été réalignées sur une sphère individuelle puis moyennées pour former une sphère canonique de premier ordre. Les mêmes surfaces ont ensuite été réalignées sur la sphère canonique de premier ordre pour former une sphère canonique de deuxième ordre. Ce procédé itératif a été poursuivi jusqu'à obtenir une surface canonique finale satisfaisante.

Ce « cerveau canonique sphérique » est inscrit dans le référentiel surfacique sphérique défini plus haut (Figure 7). Pendant la normalisation, la surface hémisphérique source est réalignée sur le cerveau canonique sphérique. Le système de coordonnées du cerveau canonique est ensuite reporté sur la surface de cet hémisphère. Il est alors possible de comparer directement plusieurs hémisphères individuels via ce système de coordonnées.

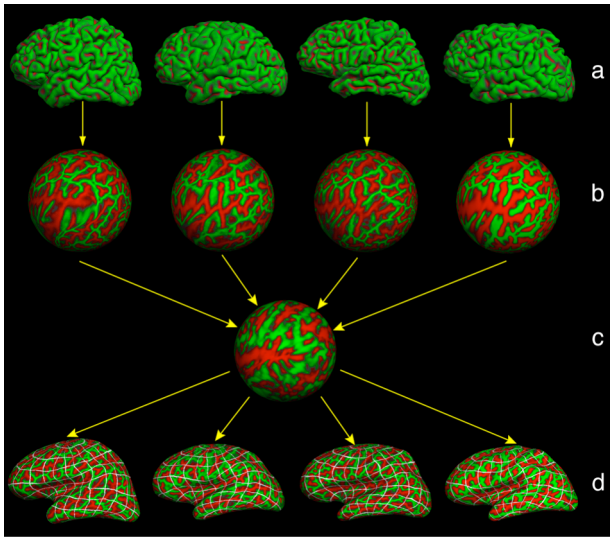

Figure 11 : constitution d'une sphère canonique.

A partir de 40 cerveaux individuels (ici 4 représentés en a), les sphères individuelles correspondantes sont calculées (b), réalignées et moyennées pour former une sphère canonique (c). Le système de coordonnées de la sphère canonique peut être reporté sur les surfaces individuelles.

Une approche similaire pour générer un atlas surfacique (Population Average Surface and Landmark Based atlas, PALS-B12) a ensuite été proposée par Van Essen à partir de 12 individus (Van Essen, 2005). Néanmoins, au lieu de contraindre le réalignement du patron sulco-gyral par les structures dont la variance était démontrée faible *au cours* du processus de réalignement (Fischl et al., 1999b), la contrainte portait ici sur 6 structures définies *a priori* comme peu variables et tracées à la main pour les 12 cerveaux constituant la base de données. Le choix a priori de structures stables et leur tracé manuel sont discutables dans la création d'un cerveau cible sensé être représentatif de la population générale.

Deuxième partie
Développement d'un logiciel de parcellisation anatomique

L'identification automatique des structures sulco-gyrales utilise le plus souvent les systèmes de coordonnées et de recalage présentés dans la première partie. Cette opération consiste à parcelliser automatiquement le cortex cérébral en classes anatomiques (par exemple : sulcus central, gyrus frontal supérieur…), autrement dit à associer une classe anatomique à chaque point du cortex cérébral. Comme la constitution d'un cerveau canonique, la parcellisation peut se faire en référence à un (*atlas mono-individu*) ou plusieurs (*atlas probabiliste*) cerveaux préalablement parcellisés à la main, la multiplication des cerveaux utilisés ayant, là encore, le but de capturer la variabilité interindividuelle. Il est en effet important de distinguer dans les publications le nombre de cerveaux utilisés pour *constituer le cerveau canonique*, cible de la normalisation, du nombre de ceux utilisés pour la *parcellisation* ; MNI-305(Collins et al., 1994 ; Evans et al., 1993) est par exemple constitué de 305 cerveaux sains différents permettant la normalisation d'un cerveau source. En revanche l'attribution d'une classe anatomique (Collins et al., 1994) se fait seulement en référence à l'atlas de Talairach (Talairach and Tournoux, 1988), c'est à dire … à un seul hémisphère parcellisé.

Une approche radicalement différente utilise un algorithme de reconnaissance de forme et des réseaux de neurones pour identifier les sulci, comme le ferait un anatomiste.

Ces trois approches, atlas mono-individu, atlas probabiliste, et atlas par reconnaissance de forme vont être successivement présentées ; nous mettrons l'accent sur les atlas probabilistes, tout particulièrement sur la technique probabiliste surfacique que nous avons utilisée (Fischl et al., 2004).

1 Atlas mono-individu

Dans le système original de Talairach (Talairach and Tournoux, 1988), les structures sulco-gyrales sont directement identifiées sur le cerveau canonique, cible de la normalisation. Autrement dit, chaque point du cerveau canonique (ou plus exactement de l'hémisphère canonique gauche ou de sa reconstruction en miroir sensée représenter l'hémisphère droit) est localisé dans l'espace par un triplet de coordonnées et est associé à une classe anatomique unique définie manuellement. La normalisation (ici, en l'occurrence une simple proportionalisation en 12 compartiments) attribue, on l'a vu, des coordonnées identiques aux points supposés anatomiquement homologues des cerveaux source et canonique. De ce fait, chaque point du cerveau source se trouve, lui aussi, associé à une classe anatomique unique, par simple lecture sur le cerveau canonique parcellisé.

Cette approche ne constitue donc qu'une application de la proportionalisation proposée par Talairach et souffre des mêmes limitations : normalisation imparfaite, caractère non représentatif de l'atlas individuel proposé (un seul hémisphère). Pourtant, elle a constitué, et constitue toujours un moyen simple de localiser les pics d'activation cérébrale, ceux-ci étant classiquement rapportés par leurs coordonnées et par la structure anatomique correspondante selon Talairach (Fox et al., 1988). Une version informatisée, Talairach Daemon, a été développée (Lancaster et al., 1997 ; Lancaster et al., 2000) en digitalisant les coupes parcellisées initiales, puis en créant l'hémisphère droit par symétrie à partir du gauche. Talairach Daemon est à disposition de la communauté scientifique sur internet (http ://www.talairach.org/) et retourne le nom de la structure correspondant à un triplet de coordonnées, avec les mêmes limites que le ferait l'atlas papier dont il est directement issu.

Plusieurs atlas mono-individu utilisant des cerveaux différents de celui de Talairach ont été proposés afin de disposer des deux hémisphères et d'une meilleure résolution spatiale. Dans ce cas, un cerveau unique réel est là encore considéré comme représentatif de la population générale, qu'il s'agisse d'une pièce anatomique congelée (Bohm et al., 1983 ; Greitz et al., 1991 ; Seitz et al., 1990) ou d'images IRM (Evans et al., 1988 ; Evans et al., 1992). Ce cerveau est parcellisé manuellement en classes anatomiques puis normalisé sur un cerveau canonique. Les mêmes recalages sont appliqués aux classes anatomiques. Tout point d'un cerveau source normalisé se trouve alors associé par ses coordonnées à un point supposé

anatomiquement homologue sur l'atlas mono-individu et à la classe anatomique correspondante. Outre une meilleure résolution spatiale et l'utilisation des deux hémisphères, ces atlas mono-individu bénéficient de techniques de normalisation plus performantes que la proportionalisation de Talairach.

L'apparition des représentations et des référentiels surfaciques plans a conduit a une démarche similaire. Par exemple, des coupes sériées d'un cerveau humain congelé (Visible Man : http ://www.nlm.nih.gov/research/visible/visible_human.html) ont été manuellement segmentées au niveau de l'épaisseur moyenne du ruban cortical et parcellisées pour constituer un atlas mono-individu surfacique plan (Van Essen and Drury, 1997).

Malgré le caractère non représentatif des atlas mono-individu, leur utilisation a été longtemps imposée par la puissance de calcul limitée des ordinateurs, et justifiée par le fait que la localisation des activations cérébrales restait spatialement peu précise. En revanche, l'amélioration de la résolution spatiale des techniques d'imagerie fonctionnelle, et surtout le développement de techniques morphométriques ont imposé le développement de méthodes plus fiables d'identification anatomique. Dans le même temps, les progrès informatiques ont autorisé la réalisation d'atlas probabilistes.

2 Atlas probabilistes

À l'inverse des atlas mono-individu, les atlas probabilistes sont construits autour d'une base de données constituée de plusieurs cerveaux parcellisés manuellement. Ils capturent ainsi la variabilité interindividuelle de l'anatomie cérébrale et la possible variabilité liée à l'anatomiste ou aux anatomistes impliqués. La parcellisation ne se fait donc plus par simple « lecture » sur un cerveau atlas unitaire, mais par consultation de cette base de données. De tels atlas donnent la parcellisation la plus probable en fonction de la base de données de référence. Ils sont par nature évolutifs, la base de données pouvant être élargie afin de capturer la variabilité interindividuelle chez un plus grand nombre d'individus ou pour inclure des données variables, cytoarchitectoniques, neurochimiques ou fonctionnelles (Mazziotta et al., 1995 ; Roland and Zilles, 1994 ; Toga and Thompson, 2001). Le projet mis en place sous l'impulsion de l'International Consortium for Brain Mapping (Mazziotta et al., 1995) a débouché sur la mise en ligne (www.loni.ucla.edu/Atlases/) de plusieurs volumes donnant pour chaque voxel la fréquence de classe anatomiques tracées manuellement : lobes, structures sous corticales, mais aussi sulci.

Deux grandes approches peuvent être distinguées :

- Dans la plus simple, l'identification se fait voxel à voxel (*voxelwise*) : une classe anatomique est attachée à chaque voxel du cerveau source en ne tenant compte que de la fréquence de survenue de cette classe anatomique dans les voxels homologues de chacun des cerveaux constituant l'atlas. De tels atlas « moyennent » l'information voxel à voxel et ont, de ce fait, été nommés *« atlas moyens »* (Klein and Hirsch, 2005).

- Cette approche ne tient pas compte de paramètres plus globaux, pourtant importants pour la reconnaissance de structures anatomiques : position au sein d'un sulcus ou d'un gyrus, parcellisation assignée aux voxels voisins... Des atlas probabilistes tenant compte de l'environnement anatomique ont alors été développés ; pour cette raison, nous les qualifions de *régionaux.*

2.1.1 Atlas probabilistes moyens

Les atlas probabilistes moyens (*average atlases*) déterminent, voxel à voxel, la classe anatomique associée la plus vraisemblable. Ils peuvent utiliser une image moyenne intermédiaire capturant les segmentations anatomiques manuelles des cerveaux dont ils sont issus, ou bien directement reporter ces informations anatomiques sur le cerveau source devant être parcellisé.

2.1.1.1 Atlas probabilistes moyens avec image moyenne intermédiaire

Dans cette approche :

- *N* cerveaux sont normalisés sur un cerveau canonique, et une image d'intensité moyenne représentative de ces *N* cerveaux est créée ;
- avant normalisation, les *N* cerveaux sont parcellisés manuellement en classes anatomiques, produisant *N* volumes parcellisés ;
- les transformations calculées lors de la normalisation sont appliquées aux *N* volumes parcellisés ;
- chaque voxel de l'image moyenne est alors associée à *N* classes anatomiques possibles et celle ayant l'occurrence la plus élevée lui est assignée ;
- après normalisation d'un cerveau source, chacun de ses voxels se trouve alors associé à une classe anatomique de probabilité connue.

Cette méthode a été utilisée (Hammers et al., 2003) pour constituer un atlas à partir de 20 individus parcellisés manuellement (49 classes anatomiques corticales et sous corticales par encéphale) et normalisés sur ICBM-152 (

Figure 12). Les règles limitant chacune des classes anatomiques corticales sont définies précisément, mais elles sont peu nombreuses et assez volumineuses, ne donnant pas une

division fine du cortex cérébral. Seul le lobe temporal y est divisé de manière un peu plus fine.

Plus récemment (Shattuck et al., 2008), un atlas probabiliste moyen a été constitué à partir de 40 volumes parcellisés en : 50 classes anatomiques corticales, 4 sous-corticales, le tronc cérébral et le cervelet (Figure 13). Les 40 cerveaux parcellisés manuellement ont été réalignés sur 3 cerveaux canoniques volumiques différents par 3 logiciels largement utilisés selon les paires suivantes : ICBM-452/AIR5.2.5, ICBM-152-T1/FSL-FLIRT, et ICBM-152-T1/SPM5. Après normalisation, diverses cartes ont été produites donnant pour chaque voxel : l'intensité moyenne, la parcellisation la plus probable, la classe tissulaire la plus probable (substance grise ou blanche, LCS...).

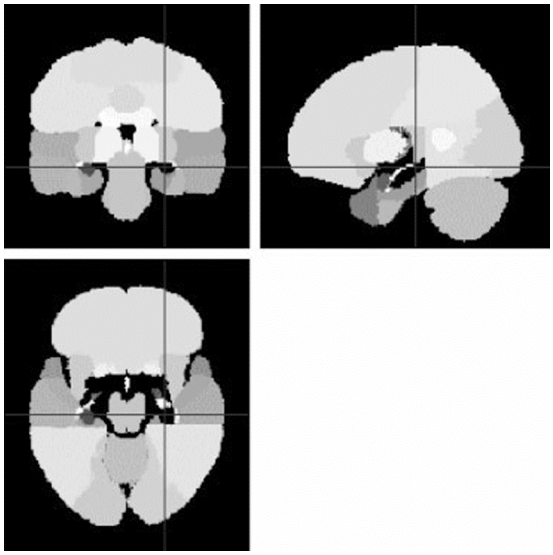

Figure 12 : atlas probabiliste moyen avec image moyenne intermédiaire, volumique.
Atlas probabiliste constitué de 20 individus, 49 classes anatomiques par encéphale. Notez la taille importante des classes anatomiques (Hammers et al., 2003).

Cet atlas, LPBA, est disponible sur Internet (www.loni.ucla.edu/Atlases/) sous trois formes en fonction du réalignement et du cerveau canonique utilisés (LPBA40/AIR5.2.5, LPBA40/FLIRT, LPBA40/SPM5), chacune comportant les différentes cartes.



Figure 13 : atlas probabiliste moyen avec image intermédiaire, volumique
La couleur indique la classe anatomique la plus probable. Pour chaque voxel, l'intensité de cette couleur varie avec la probabilité de survenue de la classe anatomique. (Ligne du haut : coupe axiale, ligne du milieu : coupe coronale, ligne du bas : coupe sagittale).
Chaque colonne représente une version différente de l'atlas en fonction de la méthode de réalignement et du cerveau canonique utilisés (Shattuck et al., 2008).

Une approche similaire dans son principe (Figure 14), mais utilisant un référentiel surfacique sphérique a est incluse dans l'atlas PALS-B12 (Van Essen, 2005). Les sulci des 12 sujets utilisés pour bâtir cet atlas probabiliste moyen ont été parcellisés directement sur la surface reconstruite : 18 ont été trouvés de façon constante sur les 24 hémisphères et 16 étaient inconstants. Une carte probabiliste retourne le sulcus le plus probablement associé à chaque noeud de la surface corticale.

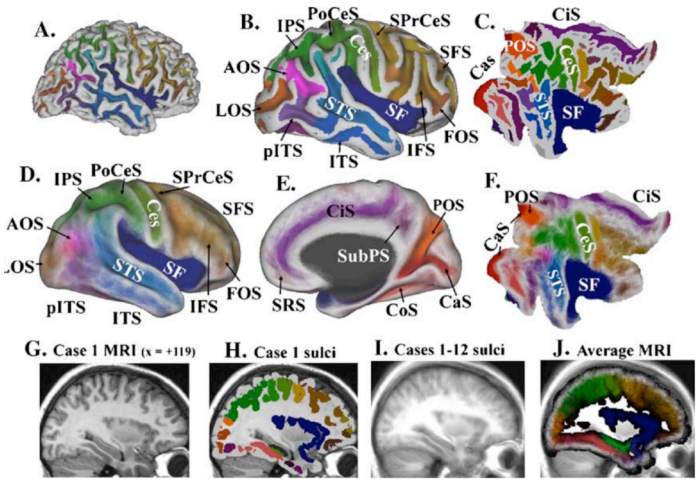

Figure 14 : atlas probabiliste moyen avec image moyenne intermédiaire, surfacique sphérique

Parcellisation sulcale pour un sujet en vue non déplissée (A), déplissée (B) et plane (C).

Cartes probabilistes pour les 12 sujets en représentations déplissée (D : face latérale, E : face médiale) et plane (F)

Report de la parcellisation sulcale individuelle (H) et pour le groupe (J) sur les volumes IRM individuel (G) et moyens (I).

(Van Essen, 2005)

2.1.1.2 Atlas probabilistes moyens sans image moyenne intermédiaire (« *fused label propagation* »)

Cette approche diffère de la précédente car elle n'utilise pas d'image moyenne intermédiaire ni de normalisation sur un cerveau canonique.

Brièvement :

- N cerveaux sont parcellisés à la main,
- Chacun des N cerveaux est réaligné directement sur le cerveau source et les mêmes transformations sont appliquées aux volumes parcellisés,
- Chaque voxel du volume source se trouve alors associé à N classes anatomiques et, là encore, il est possible de déterminer la plus fréquente et sa probabilité de survenue.

Une telle approche a été par exemple utilisée (Heckemann et al., 2006) pour améliorer un atlas préexistant (Hammers et al., 2003). Les règles de segmentation ont été précisées pour le cortex extra temporal, résultant en 67 régions par encéphale. 30 sujets ont été inclus. Les auteurs comparent cette méthode à l'utilisation d'un atlas probabiliste moyen avec image moyenne intermédiaire et concluent à la supériorité de la méthode qu'ils proposent. Pourtant, lors de la constitution de l'atlas avec image moyenne intermédiaire utilisé pour cette comparaison, les segmentations individuelles ne sont pas normalisées sur un cerveau canonique pour construire une carte de segmentation probabiliste. Au contraire, elles sont (1) recalées sur un cerveau singulier et (2) cette segmentation probabiliste est ensuite recalée sur le cerveau source. La non représentativité du cerveau utilisé comme cible du premier recalage rend évidemment les conclusions de cet article discutables. Par ailleurs, même si le nombre de classes anatomiques est plus élevé (67 versus 30 pour l'ensemble de l'encéphale, structures profondes et sous-tentorielles comprises), le cortex reste encore parcellisé en classes anatomiques volumineuses et peu nombreuses. Klein propose une méthode similaire utilisant un recalage volumique contraint par les sulci préalablement isolés automatiquement (Klein and Hirsch, 2005 ; Klein et al., 2005). Il démontre que l'augmentation du nombre de cerveaux parcellisés pour constituer l'atlas diminue le risque d'erreur de parcellisation du cerveau source. En revanche, aucune comparaison n'est faite avec un atlas similaire qui utiliserait un volume intermédiaire.

Enfin, puisque les atlas probabilistes moyens sans volume intermédiaire imposent le recalage individuel des *N* cerveaux parcellisés sur le cerveau source, le temps de calcul pour chaque cerveau source se trouve multiplié par *N*. En fonction de l'algorithme et du nombre de cerveaux parcellisés utilisés, le temps de calcul peut rapidement devenir prohibitif. Par exemple Mindboggle, proposé en 2005 (Klein and Hirsch, 2005 ; Klein et al., 2005) nécessite 17 minutes pour chacun des 20 cerveaux parcellisés constitutif de l'atlas.

2.1.2 Atlas probabilistes régionaux

Volumiques ou surfaciques, utilisant ou non une image moyenne intermédiaire, les atlas probabilistes moyens capturent la variabilité interindividuelle voxel à voxel sans tenir compte de paramètres régionaux pourtant fondamentaux lors d'une segmentation. En effet, la parcellisation d'un vertex du cerveau source ne dépend pas seulement de celles des vertex homologues des cerveaux constituant l'atlas ; elle dépend aussi de sa localisation sur la surface ou dans le volume cérébral (le vertex est-il dans une zone concave ou convexe, dans un gyrus ou un sulcus ?...) et des parcellisations associées à ses voisins (un vertex du gyrus précentral est obligatoirement situé en avant du sillon central, le thalamus est médial par rapport au noyau lenticulaire…). Ces éléments, importants dans le processus de parcellisation, sont pourtant ignorés des atlas probabilistes moyens et ont justifié le développement de méthodes plus complexe qui intègrent des informations régionales. Deux méthodes sont présentées ici : nous avons participé au développement d'une méthode surfacique (Fischl et al., 2004) qui constitue une extension de la méthode volumique préalablement développée (Fischl et al., 2002). Ces deux techniques sont partie intégrante du logiciel FreeSurfer et la parcellisation est réalisée automatiquement, tant pour les structures sous corticales que pour le cortex cérébral.

2.1.2.1 Atlas probabilistes régionaux volumiques

L'objectif est de réaliser une parcellisation qui attribue à chaque point du volume étudié une classe anatomique donnée (Fischl et al., 2002). Utiliser les seules intensités des voxels n'aurait pas de sens en raison d'un recouvrement important de ces intensités entre classes anatomiques voisines. (Figure 15).

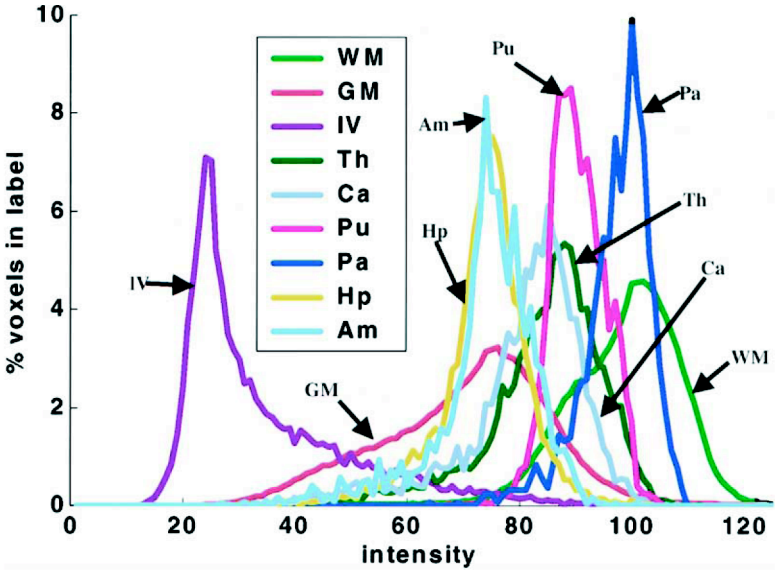

Figure 15 : histogrammes d'intensité pour plusieurs classes anatomiques.

Le recouvrement des courbes fait que l'intensité seule ne peut discriminer plusieurs classes anatomiques (Fischl et al., 2002).

Il est alors indispensable d'incorporer d'autres informations utilisées lors de la parcellisation manuelle : intensité des images, mais aussi position globale au sein du cerveau, position relative par rapport à d'autres classes anatomiques ou à des repères anatomiques. Pour ce faire, on cherche à déterminer puis à maximiser la probabilité conditionnelle [*p(W/I)*] de survenue d'une parcellisation donnée [*W*], connaissant l'image [*I*] observée. Selon le théorème de Bayes :

$$p(W/I) \propto p(I/W)\, p(W)$$

Autrement dit, cette probabilité de survenue d'une parcellisation donnée connaissant l'image observée, *p(W/I)*, initialement inconnue pour un cerveau source est proportionnelle au produit des probabilités :

- *p(I/W),* probabilité conditionnelle d'observer une image I, pour une parcellisation connue
- *et p(W),* probabilité à priori de survenue d'une parcellisation.

Ces deux derniers paramètres peuvent êtres calculés à partir d'une base de donnée constituée de 12 cerveaux parcellisés manuellement. Plus spécifiquement :

- Pour calculer, *p(I/W),* on détermine pour chaque point de l'espace les différentes classes anatomiques possibles (amygdale, hippocampe, thalamus…). ***Pour chaque point de l'espace et pour chaque classe séparément***, on calcule la moyenne et la variance des valeurs d'intensité pour les sujets de l'atlas. On obtient donc deux paramètres décrivant l'intensité de l'image I en chaque point de l'espace et pour chaque classe anatomique. Ceci permet d'évaluer la probabilité *p(I/W)* de survenue d'une image pour une parcellisation donnée.
- *p(W)*, probabilité d'observer une parcellisation donnée est modélisé sous la forme d'un champ de Markov aléatoire non stationnaire anisotrope : la probabilité qu'une classe anatomique surviennent en un voxel donné du cerveau source ne dépend pas seulement de la probabilité d'observer cette classe anatomique au niveau des voxels homologues des cerveaux de l'atlas, mais aussi des classes anatomiques attribuées à ses voisins. Cette probabilité varie en fonction de la position dans l'espace (non stationnaire) et de la direction dans l'espace (anisotrope), ce qui permet d'encoder les relations spatiales entre classes anatomiques. Ceci permet, par exemple, de traduire en

termes mathématiques le fait que « l'amygdale soit située au dessus de la tête de l'hippocampe », ou que « le thalamus est médial par rapport au noyau lenticulaire ». Ceci implique de calculer, pour chaque point de l'espace : (1) la probabilité de survenue de chaque classe anatomique, et (2) la probabilité de survenue de chaque classe anatomique connaissant les classes anatomiques attachées aux voxels voisins. Le nombre de classes anatomiques utilisées par la parcellisation (une quarantaine) pourrait faire craindre un nombre très important de probabilités, rendant tout calcul impossible. En fait le problème est simplifié par le fait que seulement quelques classes (moins de 5 en général) sont possibles pour chaque point de l'espace, rendant les calculs possibles. Des classificateurs sont répartis dans le cerveau source, chacun devant faire un choix entre seulement quelques classes anatomiques. Il est encore simplifié par le fait que les classificateurs ne sont pas répartis avec la résolution spatiale des images initiales (environ 1mm) mais avec une résolution moindre (4mm).

Cette méthode implique que l'atlas et le cerveau source soient réalignés par une transformation affine à 12 paramètres *f*. L'objectif de ce réalignement est, dans l'absolu, de mettre en correspondance les classes anatomiques analogues du cerveau source et de l'atlas. Utiliser les seules intensités de l'image ne semble pas souhaitable en raison du caractère non discriminatif de ce paramètre entre classes anatomiques (Figure 15). De ce fait on recherche la transformation qui maximise la probabilité d'obtenir une parcellisation donnée connaissant l'image.

Ceci impose **dans le même temps** la maximisation des probabilités d'obtenir une transformation *f* optimale (réalignement spatial cerveau source – atlas), et d'observer une parcellisation donnée en fonction de l'image observée (parcellisation). Compte tenu des relations existant entre position dans l'espace, intensité, et classe anatomique, il est difficile de résoudre d'emblée le problème. Pour ce faire, le système sélectionne des points échantillons de l'atlas pour lesquels la survenue d'une classe, quelle qu'elle soit, a une haute probabilité ; les calculs sont alors limités aux quelques milliers points échantillons au lieu des millions de voxels constituant l'image. Les caractéristiques de l'image en chacun des points échantillons étant connues (moyenne et variance de l'intensité), ils sont utilisés comme « points de repère » pour réaligner l'atlas sur le cerveau source (Figure 16).

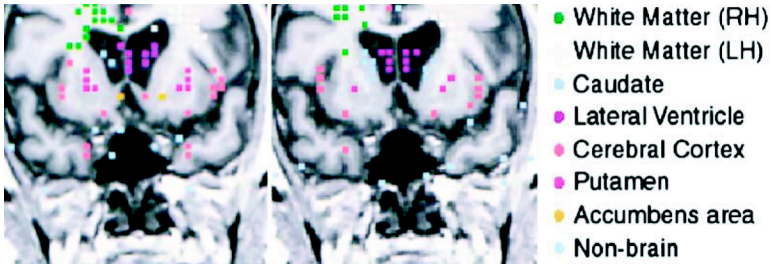

Figure 16 : points échantillons avant et après optimisation.

Pour réaligner atlas et cerveau source, des points sont choisis dans l'atlas pour leur haute probabilité de survenue d'une classe anatomique donnée (points de couleur, image de gauche). En chacun de ces points, la moyenne et la variance de l'intensité est connue pour les 12 sujets constitutifs de l'atlas. Ces informations sont utilisées pour réaligner l'atlas et le cerveau source (image de droite : notez le déplacement des points après optimisation des paramètres) (Fischl et al., 2002).

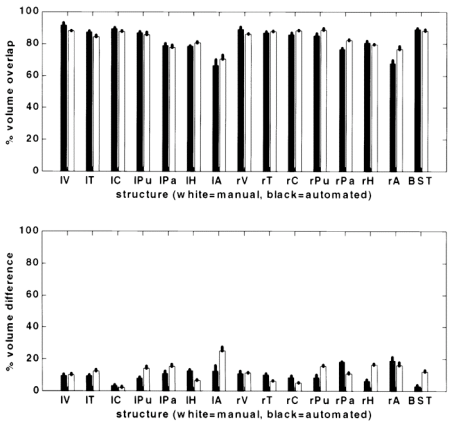

Cette technique a été évaluée par « jackknifing » sur les IRM de 7 sujets sains jeunes parcellisés manuellement par 5 anatomistes différents : 6 des IRM parcellisées formaient un atlas partiel utilisé pour parcelliser l'IRM restante. Les différences entre parcellisations manuelle et automatique étaient de même amplitude que les différences entre parcellisations manuelles par différents anatomistes (Figure 17).

Figure 17 : comparaison des parcellisations manuelle et automatique.

Après « jackknifing » (cf.texte) la variabilité inter anatomistes (blanc, 5 opérateurs) et la variabilité automatique versus manuelle (noir) a été comparée.

Deux indicateurs ont été utilisés : le pourcentage de différence entre volumes des classes anatomiques (en bas), et le pourcentage de recouvrement des classes anatomiques, sensible à la position des classes dans l'espace (en haut).

Notez la similitude des résultats entre les deux méthodes et pour les deux indicateurs.

l : left ; r : right ; V : lateral ventricle ; T : thalamus ; C : caudate ; Pu : putamen ; Pa : pallidum ; H : hippocampus ; A : amygdala (Fischl et al., 2002).

2.1.2.2 Atlas probabilistes régionaux surfaciques

Un tel système reste néanmoins dépendant d'un système de coordonnées volumiques et de ses limites déjà évoquées. Pour cette raison, il s'adresse surtout à la segmentation des structures sous-corticales et amygdalo-hippocampiques, le néocortex d'un hémisphère étant considéré comme une seule classe anatomique. Il semblait alors logique de combiner nomenclature probabiliste régionale et référentiel surfacique sphérique plus adapté au cortex. Ce projet était à la base de l'article joint en annexe 1(Fischl et al., 2004).

Brièvement, et par analogie à ce qui était réalisé dans l'approche volumique, on cherche à déterminer puis à maximiser la probabilité conditionnelle [$p(P/S)$] de survenue d'une parcellisation surfacique donnée [P], connaissant la surface corticale [S] observée. Selon le théorème de Bayes :

$$p(P/S) \propto p(S/P)\, p(P), \text{ avec :}$$

- *p(S/P), la probabilité d'observer une surface étant donnée une parcellisation*, est calculée en déterminant pour chaque vertex de la surface les différentes classes anatomiques possibles (gyrus précentral, sulcus frontal supérieur…). ***Séparément pour chaque vertex de la surface et pour chaque classe anatomique***, on calcule alors la moyenne et la variance de deux paramètres caractérisant la géométrie de la surface en ce vertex : la concavité et la convexité moyennes.

- *p(P), la probabilité d'observer une parcellisation donnée* est modélisée sous la forme d'un champ de Markov aléatoire non stationnaire anisotrope. Ici, ce ne sont pas les positions relatives des différentes classes dans le *volume*, mais sur la *surface* corticale qui sont envisagées. Deux directions privilégiées sont retenues pour chaque vertex (Figure 18) : celle de la courbure maximale de la surface (ou 1ère courbure principale, transversale par rapport au grand axe du sulcus) et celle de sa courbure minimale (ou 2de courbure principale, suivant le grand axe du sulcus). Ceci permet de tenir compte de l'environnement régional de chaque vertex en utilisant pour la parcellisation des informations du type « le gyrus précentral est voisin du sulcus central, dans la direction de courbure maximale, mais pas dans celle de la courbure minimale ».

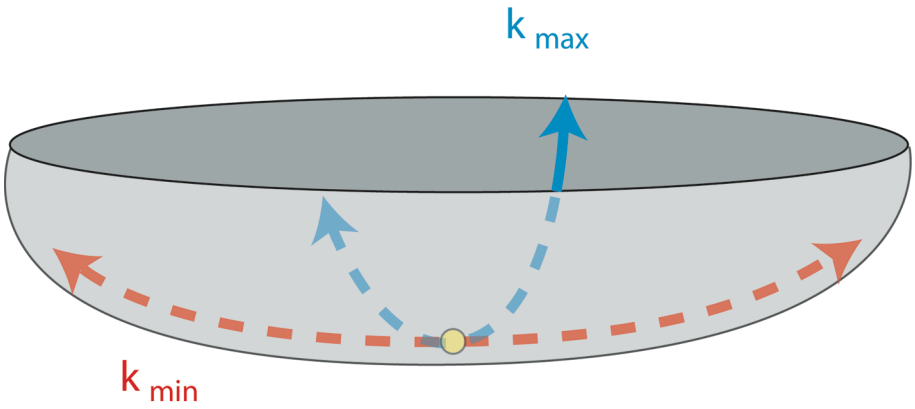

Figure 18 : courbures maximale et minimale.

Pour tout vertex de la surface corticale (par exemple ici celui représenté en jaune au fond d'un sulcus schématique), les positions relatives des classes anatomiques sont encodées selon deux directions privilégiées : la courbure maximale ou 1ère courbure principale (k_{max}), transversale au sulcus, et la courbure minimale, ou 2de courbure principale (k_{min}) suivant son grand axe.

Là encore le problème a été simplifié en répartissant des classificateurs à la surface du cortex, chacun étant chargé d'attribuer aux vertex correspondants une classe anatomique parmi les 4 ou 5 rencontrées à ce niveau dans l'atlas.

La fonction *f* utilisée pour réaligner l'atlas sur le cerveau source est celle qui a été définie dans les techniques de réalignement sphérique ; rappelons simplement qu'elle tend à réaligner différents hémisphères en fonction du patron sulco-gyral (courbure et convexité moyennes) et non de l'intensité. Comme dans l'approche volumique, le problème revient à maximiser à la fois la probabilité d'un réalignement anatomique et de la parcellisation.

Deux versions de cet atlas ont été initialement réalisées à des fins de validation :

- l'une à partir d'une parcellisation initialement volumique développée au Center for Morphologic Analysis ((Caviness et al., 1996 ; Rademacher et al., 1992). Elle comportait les IRM parcellisés (58 classes anatomiques par hémisphère) de 36 sujets jeunes sains. Après reconstruction et inflation surfacique, les classes anatomiques ont été automatiquement reportées sur le cortex cérébral.

- La seconde a été directement réalisée sur la surface corticale. Elle comportait 12 sujets et initialement 85 classes anatomiques par hémisphère (Destrieux et al., 1998).

Une validation par jackknifing a été réalisée pour évaluer la concordance des parcellisations automatique et manuelle. Quand les sujets constitutifs de l'atlas étaient considérés séparément [figure 6 in (Fischl et al., 2004)], 80% de la surface se voyait attribuer la même classe anatomique par les parcellisations automatique et manuelle, et ce quel que soit l'atlas utilisé.

Les résultats du jackknifing ont par ailleurs été groupés pour l'atlas surfacique [figure 3 in (Fischl et al., 2004)] : les 12 parcellisations automatiques et les 12 manuelles ont été réalignées sur une surface corticale moyenne. Pour chaque vertex de cette surface, on disposait donc de 12 paires de parcellisations donnant lieu à 12 comparaisons. Le pourcentage de discordance entre parcellisations automatique et manuelle était assigné à ce vertex. Une valeur de 0% indiquait donc une concordance des deux parcellisations ***pour l'ensemble des individus***. Des cartes similaires ont été réalisées pour l'atlas formé à partir de la parcellisation volumique (36 individus). Dans les deux cas, on observait une discordance de moins de 25% pour la grande majorité de la surface.

Enfin, il n'existait pas de différence d'aire pour 10 classes anatomiques définies par parcellisation manuelle et automatique, et ce quel que soit l'atlas utilisé [figures 7 et 8 in (Fischl et al., 2004)].

La parcellisation surfacique utilisée pour cette publication a constitué une étape dans l'établissement d'une parcellisation satisfaisante (cf. troisième partie : Développement et optimisation d'une parcellisation sulco-gyrale surfacique). Les outils mathématiques employés sont restés les mêmes.

3 Atlas par reconnaissance de forme

Pour terminer avec les principaux types d'atlas actuellement disponibles, citons une approche récemment proposée (Cachia et al., 2003 ; Mangin et al., 2004 ; Regis et al., 2005 ; Sun et al., 2007) et qui s'est développée parallèlement à la technique que nous avons développée. Elle n'utilise pas de méthode probabiliste pour identifier les sulci, mais fait appel à un algorithme de reconnaissance de forme analysant les segments les constituant. En effet, la profondeur d'un sulcus, évaluée par la distance géodésique du fond de sillon à la surface corticale, varie selon la position dans le sulcus. De ce fait, un sulcus peut être subdivisé en plusieurs segments au niveau de zones peu profondes. Ceci correspond anatomiquement à des pli de passages accessoires reliant les deux berges d'un sulcus.

Le logiciel Brainvisa/Anatomist (http : //brainvisa.info/) réalise une parcellisation anatomique des sillons ; brièvement, plusieurs étapes se succèdent :

Isolement des segments de sillons. Les sulci sont tout d'abord extraits des images IRM par érosion de la substance grise puis squelettisation. Les segments contigus d'un même sulcus sont automatiquement séparés par une méthode de remplissage de réservoir (« catchment bassin ») : il faut imaginer qu'un sillon se remplit progressivement de liquide par ses points les plus profonds (Figure 19).

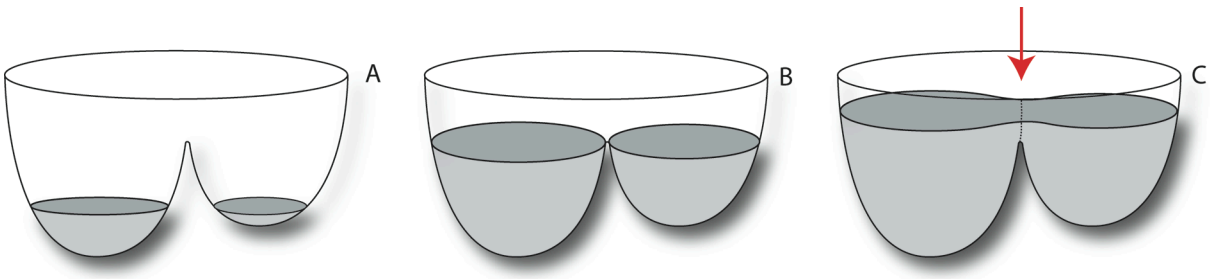

Figure 19 : méthode de remplissage de réservoir.
A : un sillon est constitué de deux segments contigus. Le remplissage du sillon par ses points bas induit la formation de 2 bassins isolés. B : les deux bassins fusionnent. C : la ligne de « partage des eaux » constitue la limite entre les deux segments sulcaux (flèche rouge). D'après (Rettmann et al., 2002)

Un réservoir se constitue alors autour de chacun de ces points bas, le liquide étant contenu par les berges du sillon concerné. Deux bassins voisins, d'abord isolés en début de remplissage, fusionnent quand le niveau liquidien passe la crête les séparant. Cette ligne de « partage des eaux » située à l'aplomb de cette crête définit deux zones contiguës dans le sillon étudié (Rettmann et al., 2002).

Établissement d'un graphe décrivant chaque sillon. Les relations entre segments d'un même sulcus sont alors décrites sous la forme de relations simples : deux sulci peuvent être raccordés par une « jonction topologique » (P_T, Figure 20, cartouche 9a), leur continuité peut se faire au niveau d'un pli de passage qui en diminue la profondeur (P_P, Figure 20, cartouche 9b), ou bien encore ils peuvent être voisins au niveau de la surface cérébrale (P_C, Figure 20, cartouche 9c). Il est alors possible de décrire un sulcus par les relations qui existent entre ses différentes parties, sous la forme d'un graphe abstrait. Par exemple, le sulcus central des cartouches 8 et 9e de la Figure 20 est formé de 6 segments représentés sous la forme de rectangles (SS). Les relations entre segments sont précisées par des traits et des ronds. On peut par exemple lire que « le segment marron est en rapport avec les deux segments bleus, par un pli de passage (P_P) pour l'un et par une relation de voisinage de surface (P_C) pour l'autre », que « les deux segments bleus sont liés par une seule relation de voisinage (P_C) »…

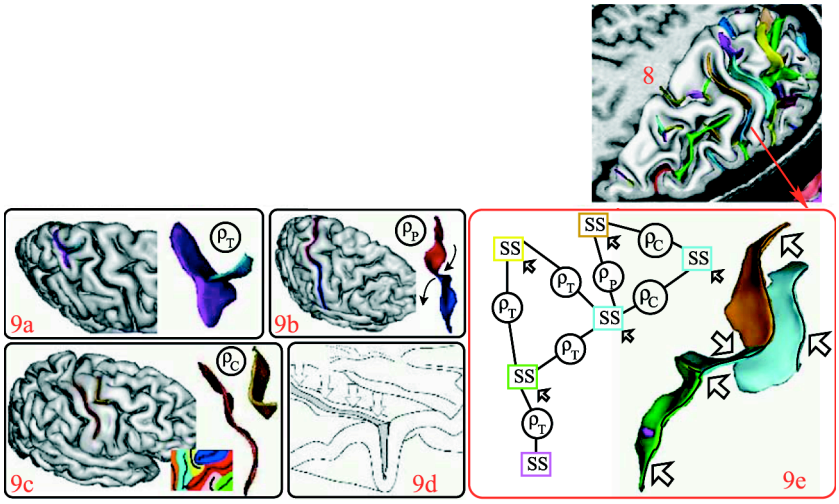

Figure 20 : représentation des sillons sous forme de graphes abstraits.
Voir le texte pour détails. (Mangin et al., 2004)

Apprentissage. Du fait de la subdivision des sulci en segments, un même sulcus peut se présenter sous la forme de graphes différents en fonction du cerveau étudié. Ce problème est analogue à celui que doit résoudre le système visuel lors de la reconnaissance d'un objet vu sous des angles différents : différentes images arrivent au cerveau qui doit pourtant reconnaître qu'elles représentent un même objet. De même, ici, le système doit apprendre les formes possibles d'un même sulcus. Dans ce dessein, 21 cerveaux ont été parcellisés manuellement en 58 sulci, ceux-ci étant ensuite subdivisés automatiquement en segments et présentés au système afin qu'il en apprenne les formes (Mangin et al., 2004 ; Regis et al., 2005). Une version plus récente fait appel à 36 cerveaux (Sun et al., 2007).

Reconnaissance des sulci du cerveau source. La subdivision des sulci est réalisée sur le cerveau source et les graphes en décrivant le patron sulco-gyral sont comparés aux graphes connus par le système. Celui-ci utilise des réseaux neuronaux (perceptrons) distincts pour analyser la forme des sulci isolés mais aussi les relations de voisinages entre paires de sulci voisins. La différence entre graphes observés et graphes connus par le système est cotée pour chaque sulcus de 0 (absence de différence) à 1 (différence importante). Le système fait alors des choix entre plusieurs alternatives en minimisant la somme des scores de différence. Cette étape est analogue à la minimisation de la somme des carrés entre deux images, la minimisation portant ici sur la différence entre graphes.

En 2005, l'apprentissage du patron des 21 cerveaux mettait 12 heures sur un cluster de 20 processeurs et la parcellisation d'un cerveau demandait une heure de calcul. La concordance entre reconnaissances automatique et manuelle des sulci était de 75 %.

Identification des gyri. Une fois les sulci identifiés, il est possible d'identifier les gyri en utilisant par exemple des zones d'influence ou diagrammes de Voronoï (Cachia et al., 2003) : les fonds d'une paire de sillons contigus sont utilisés comme point de départ ou graine (Figure 21, A, lignes bleue et rouge). Par itérations successives, on rattache à chaque graine l'ensemble des points qui en sont plus proches que des autres graines ; on obtient alors la zone d'influence de chaque sillon (Figure 21, B, zones bleue et rose). Du fait de ce mode de délimitation, la ligne de contact entre zones d'influence sulcales est schématiquement disposée au niveau du sommet du gyrus encadré par ces sulci (Figure 21, C, ligne pointillée verte). Une nouvelle zone d'influence est alors définie à partir de cette ligne de contact

(Figure 21, D, zone verte) : elles correspond au gyrus encadré par la paire de sillon choisie. Ce système impose le choix d'une paire de sulci, ce qui peut influencer le résultat obtenu.

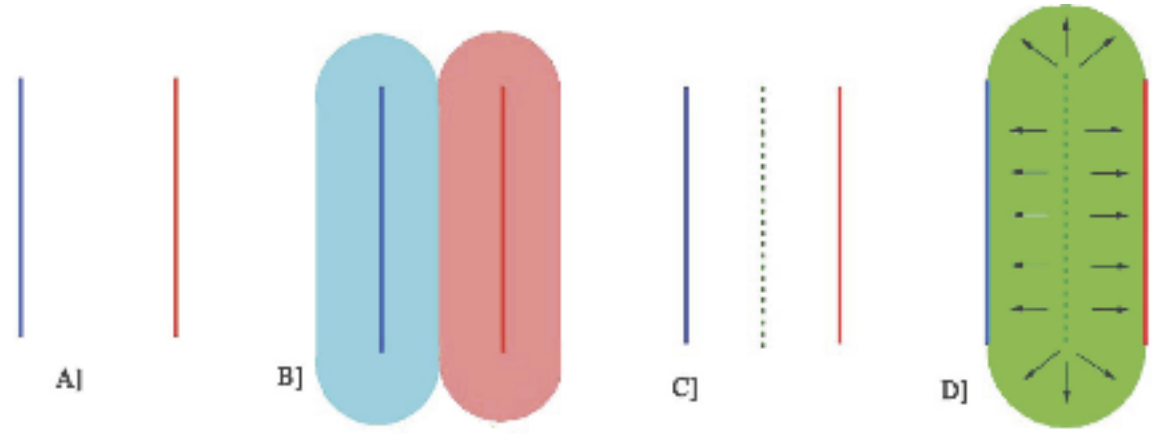

Figure 21 : définition des gyri à partir des sulci (diagrammes de Voronoï).

Voir le texte pour détails (Cachia et al., 2003).

Les principaux types d'atlas, avec un exemple et la référence correspondante sont résumés dans le Tableau 1.

Mono-individu			Volumiques	1/2 Pièce anatomique	(Talairach and Tournoux, 1988) (Lancaster et al., 1997) (Lancaster et al., 2000)
				1 Pièce anatomique	(Bohm et al., 1983) (Greitz et al., 1991) (Seitz et al., 1990)
				1 IRM	(Evans et al., 1988) (Evans et al., 1992)
			Surfacique	1 Pièce anatomique	(Van Essen and Drury, 1997)
Probabilistes	Moyens (voxel wise) average atlases	Avec image moyenne intermédiaire	Volumiques	20 IRM	(Hammers et al., 2003)
				40 IRM	(Shattuck et al., 2008)
			Surfacique	12 IRM	(Van Essen, 2005)
		Sans image moyenne intermédiaire (« *fused label propagation* »)	Volumiques	30 IRM	(Heckemann et al., 2006)
				20 IRM	(Klein et al., 2005)
	Régionaux		Volumiques	12 IRM	(Fischl et al., 2002)
			Surfacique	**12** / 36 IRM	**(Fischl et al., 2004)**
Par reconnaissance de forme			Surfacique	21 IRM 36 IRM	(Mangin et al., 2004) (Sun et al., 2007)

Tableau 1 : principaux atlas.

Les principaux atlas sont présentés avec leurs caractéristiques essentielles : volumique ou surfacique, nombre de sujets, pièce anatomique ou IRM. En rouge : position de l'atlas que nous proposons par rapport aux autres atlas disponibles.

Troisième partie
Développement et optimisation d'une parcellisation sulco-gyrale surfacique

1 Quelle parcellisation?

Une parcellisation idéale devrait remplir plusieurs critères : refléter la fonction sous-jacente, être facilement accessible par dissection ou imagerie, et être facilement reproductible entre expérimentateurs. Pour essayer de satisfaire à ces exigences, de multiples schémas de parcellisations ont été envisagés, aucun ne les remplissant complètement.

Les parcellisations cytoarchitectoniques (Bailey and Bonin, 1951; Brodmann and Garey, 2006 ; Von Economo, 1927) sont largement utilisées dans les études animales et humaines. Elles reposent sur des différences d'organisation et de morphologie cellulaire observées sur coupes histologiques qui traduiraient des fonctions différentes. La définition des limites entre les aires cytoarchitectoniques ne va pas de soi comme en témoigne la multiplicité des schémas proposés (Bailey and Bonin, 1951; Brodmann and Garey, 2006 ; Von Economo, 1927). Cette inhomogénéité vient surtout du fait que la parcellisation cytoarchitectonique repose sur des distinctions morphologiques subtiles, sujettes à variation entre expérimentateurs. Des systèmes d'analyse automatique ont été développés pour diminuer cette variabilité et produire une parcellisation reposant sur des critères objectifs, par exemple la variation des profils de densité en corps cellulaires après coloration argentique (Schleicher et al., 1999), ou bien la densité en récepteurs à divers neurotransmetteurs. Néanmoins, l'étude cytoarchitectonique est dispendieuse en temps et en moyens humains et techniques et reste l'apanage de quelques équipes spécialisées. La parcellisation cytoarchitectonique reposant sur des données histologiques, elle n'est pas directement disponible en recherche humaine in vivo et doit être déduite de sujets différents décédés constituant un atlas cytoarchitectonique. Là encore, la parcellisation cytoarchitectonique peut faire appel à un cerveau unique (en général des cartes redessinées depuis celles de Brodmann) ou à une approche probabiliste (Eickhoff et al., 2007) afin de prendre en compte la variabilité interindividuelle des aires cytoarchitectoniques. La parcellisation cytoarchitectonique apparaît donc proche de la fonction, mais difficilement reproductible et non directement accessible pour un individu donné.

À l'inverse, la parcellisation liée au patron sulco-gyral est classiquement considérée comme non directement liée à la fonction et à la cytoarchitectonie : malgré l'utilisation d'une technique automatisée de parcellisation cytoarchitectonique, indépendante de l'observateur (Schleicher et al., 1999), les aires cytoarchitectoniques délimitées chez plusieurs individus et

réalignées *selon un référentiel volumique* (Figure 22) apparaissent variables dans l'espace (Amunts et al., 2000).

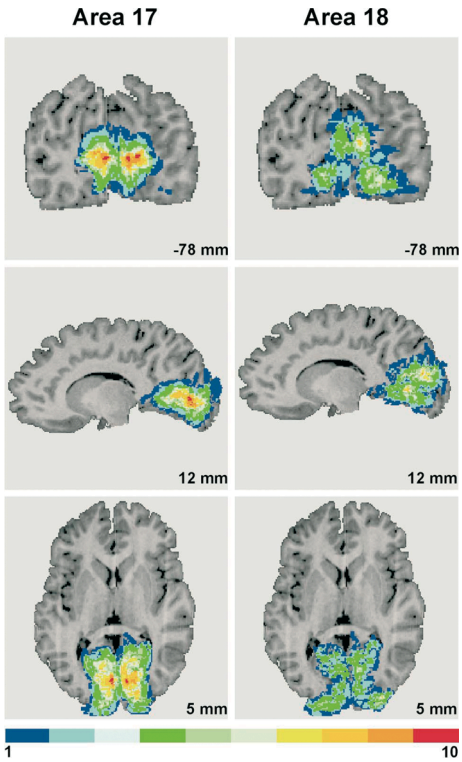

Figure 22 : cartes cytoarchitectoniques probabilistes (référentiel volumique).
Les aires 17 et 18 de Brodmann ont été automatiquement délimitées chez 10 sujets. Chacune a été inscrite dans un référentiel volumique commun et des cartes probabilistes ont été établies donnant la probabilité qu'un voxel se trouve dans une aire cytoarchitectonique donnée. Coupes coronale (haut), sagittale (milieu) et horizontale (bas). Notez la dispersion interindividuelle (Amunts et al., 2000).

Cette variabilité a été interprétée comme traduisant une véritable variabilité interindividuelle de la localisation des aires de Brodmann par rapport à la macro anatomie cérébrale. Pourtant, elle pourrait aussi être expliquée par un réalignement imparfait de cette macro anatomie.

L'utilisation de techniques de réalignement surfacique et l'utilisation d'un cerveau canonique sphérique semblent aller dans ce sens (Fischl et al., 2008) : un réalignement plus exact du patron sulco-gyral entraîne une nette diminution de la variabilité interindividuelle de la position des aires cytoarchitectoniques (Figure 23). Ce résultat doit être rapproché de celui de la Figure 9 (Fischl et al., 1999b) : le référentiel surfacique sphérique améliore le réalignement des aires cytoarchitectoniques, comme il améliore celui des sulci et des activations fonctionnelles.

Autrement dit, le patron sulco-gyral apparaît comme un bon prédicteur des aires cytoarchitectoniques sous jacentes, cette prédiction étant d'autant meilleure qu'il s'agit d'aires primaires. Pour les aires fonctionnellement plus élevées (BA6, BA44, BA45 de la Figure 23), le parallélisme entre patron sulco-gyral et cytoarchitectonie apparaît moins strict.

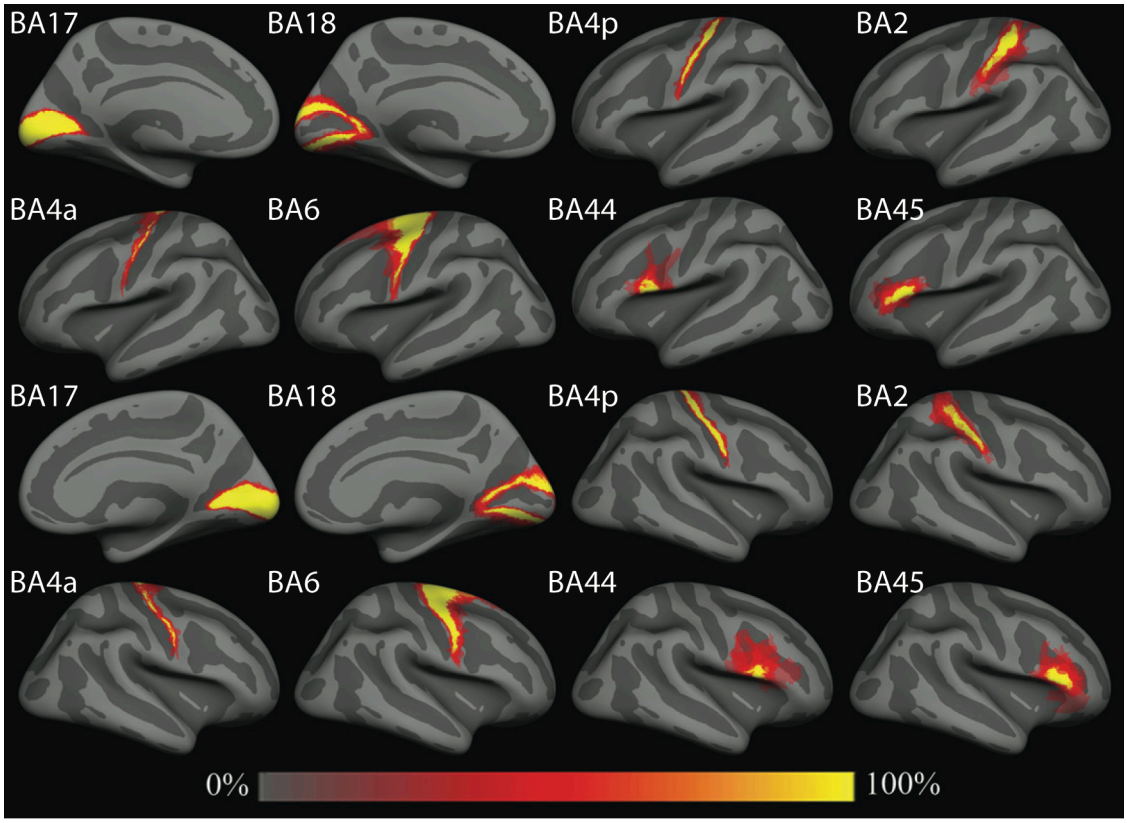

Figure 23 : cartes cytoarchitectoniques probabilistes (référentiel surfacique sphérique).
Huit aires cytoarchitectoniques (17, 18, 4p, 2, 4a, 6, 44 et 45) sont définies par une méthode histologique automatisée (Schleicher et al., 1999) chez 10 sujets et reportées sur les surfaces corticales individuelles correspondantes. Les 10 patrons sulco-gyraux sont réalignés sur une surface commune (ici représentée) en utilisant un référentiel sphérique. Les informations cytoarchitectoniques, ***non utilisées pour ce réalignement****, sont reportées sur la surface moyenne et des cartes cytoarchitectoniques probabilistes sont produites : pour chaque vertex de la surface moyenne un encodage couleur donne la probabilité d'appartenir à l'aire cytoarchitectonique étudiée. Comparez les résultats obtenus pour BA17 et BA18 à ceux de la Figure 22 et de la la Figure 9. (Fischl et al., 2008).*

Le patron sulco-gyral constitue donc un indice relativement fiable de la cytoarchitectonie, et peut de ce fait être considéré comme ayant une liaison importante avec la fonction sous jacente. Il est par ailleurs directement accessible par la dissection ou l'IRM, ce qui en fait un bon candidat pour la réalisation d'une parcellisation efficace. Restent à définir des règles précises définissant les classes anatomiques retenues.

2 Parcellisation sulco-gyrale

Le patron sulco-gyral constitue donc un compromis correct pour la définition d'une parcellisation corticale. Il convient donc de définir des règles limitant précisément chacune des classes anatomiques. En effet, les limites entre gyri contigus sont parfois ambiguës ; par exemple, s'il est simple de limiter le gyrus précentral en avant (fond du sulcus précentral) et en arrière (fond du sulcus central), ses limites supérieure (avec le lobule paracentral) et inférieure (avec le gyrus subcentral) doivent être précisées. De façon similaire, les limites entre sulci connectés doivent être définies ; par exemple le sulcus frontal supérieur et la partie supérieure du sulcus précentral sont continus et ne semblent séparés en surface que par un changement de direction.

Plusieurs options peuvent êtres choisies pour poser ces limites de façon reproductible. Des *plans coronaux* (Figure 24) de localisation antéro-postérieure parfaitement déterminée peuvent compléter des repères sulcaux (Caviness et al., 1996 ; Rademacher et al., 1992) pour définir des classes anatomiques.

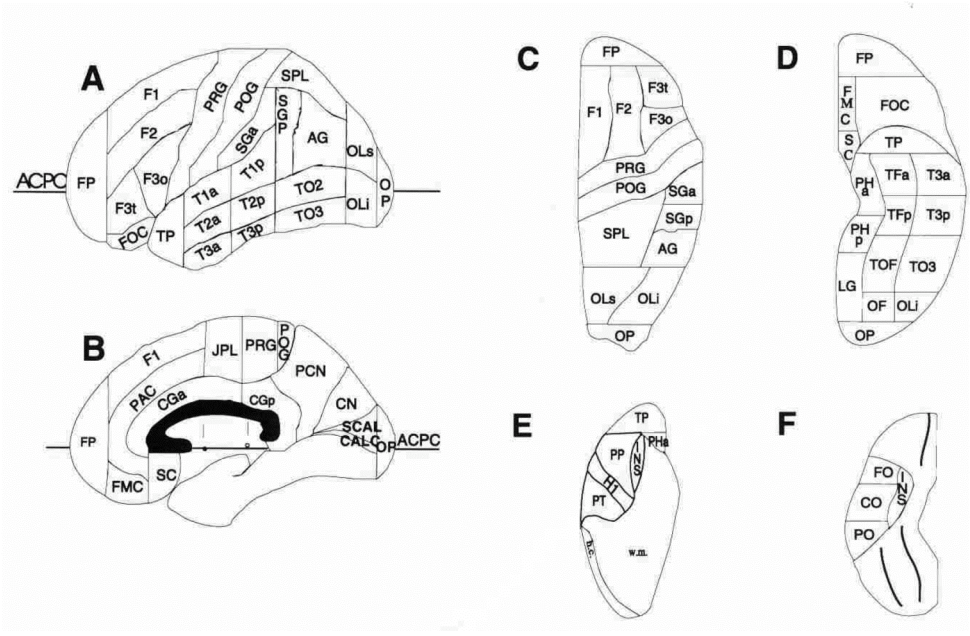

Figure 24 : parcellisation corticale par des plans coronaux.
(Caviness et al., 1996)

Même si elle est adaptée à la parcellisation manuelle d'IRM acquises en coupes coronales, cette technique utilise des classes anatomiques dont la signification fonctionnelle est discutable et qui ne correspondent pas à une parcellisation anatomique usuelle.

À l'inverse, il est possible de définir les classes anatomiques au regard des *propriétés intrinsèques de la surface corticale*. Nous avons vu qu'il était possible de segmenter les sillons en leurs éléments constitutif en utilisant une technique de remplissage de réservoir (Clouchoux et al., 2006 ; Rettmann et al., 2002 ; Rettmann et al., 2005). Il est alors possible de définir les gyri à partir d'une paire de sulci par l'utilisation de diagrammes de Voronoï (cf. supra). Cette technique produit une parcellisation anatomique en sulci ou en gyri qui dépend directement des propriétés de la surface corticale et ne nécessite pas de choix de points de repères arbitraires. Les classes anatomiques obtenues ne sont en revanche pas similaires à celles qui sont habituellement utilisées dans la littérature anatomique (Duvernoy et al., 1991 ; Ono et al., 1990).

L'approche mixte que nous avons retenue est exposée en détail dans l'article joint en annexe 2. Nous avons utilisé des règles de parcellisation principalement fondées sur les propriétés de la surface corticale et en faisant en sorte (1) que le résultat final soit facilement utilisable par la communauté anatomique, (2) qu'il comprenne un nombre suffisant de classes anatomiques, et (3) qu'il soit utilisable par le logiciel de parcellisation surfacique présenté plus haut. Afin de répondre à ce cahier des charges, plusieurs étapes se sont succédées dans l'élaboration d'une parcellisation surfacique.

Un premier groupe de 12 sujets a été utilisé comme pilote pour établir les règles de parcellisation et nous ont permis de faire un certain nombre de choix dans la méthode utilisée:

- Les règles retenues, même si elles ont été adaptées à la surface corticale étaient principalement dérivées d'ouvrages anatomiques classiques afin de garantir une large utilisation dans la communauté scientifique (Duvernoy et al., 1991 ; Federative Committee on Anatomical Terminology, 1998 ; Ono et al., 1990). Les termes synonymes ou vernaculaires ont été cités ; quand cela était possible, la Terminologia Anatomica (Federative Committee on Anatomical Terminology, 1998) était utilisée. Les limites de chaque classe anatomique ont été définies précisément.

- Nous avons d'emblée (Destrieux et al., 1998) choisi de séparer le cortex sulcal du cortex gyral afin d'obtenir une parcellisation fine. En effet, plus de la moitié du cortex cérébral est enfoui au fond des sillons (Zilles et al., 1997) et il nous semblait souhaitable, dans le but d'une localisation anatomique plus précise, de distinguer ces deux compartiments. Par contraste, une parcellisation surfacique décrite quelques années plus tard (Desikan et al., 2006) ne faisait référence qu'aux gyri et comportait moins de deux fois moins de classes anatomiques. Toujours afin d'améliorer la précision dans la description anatomique, nous avions initialement envisagé de décrire séparément le fond et les deux berges de chaque sulcus. Cette option a finalement été abandonnée, le trop grand nombre de classes anatomiques (pratiquement 200 par hémisphère) rendant impossible une parcellisation automatique fiable.

- Le paramètre retenu pour limiter le cortex gyral du cortex sulcal a lui aussi évolué. Nous avions envisagé initialement d'utiliser la courbure moyenne (« curv ») qui traduit, on l'a vu, l'organisation sulco-gyrale fine. Nous avons finalement utilisé la convexité moyenne (« sulc ») qui, si elle fait perdre l'organisation secondaire des sulci, est beaucoup plus stable entre individus (Figure 25).

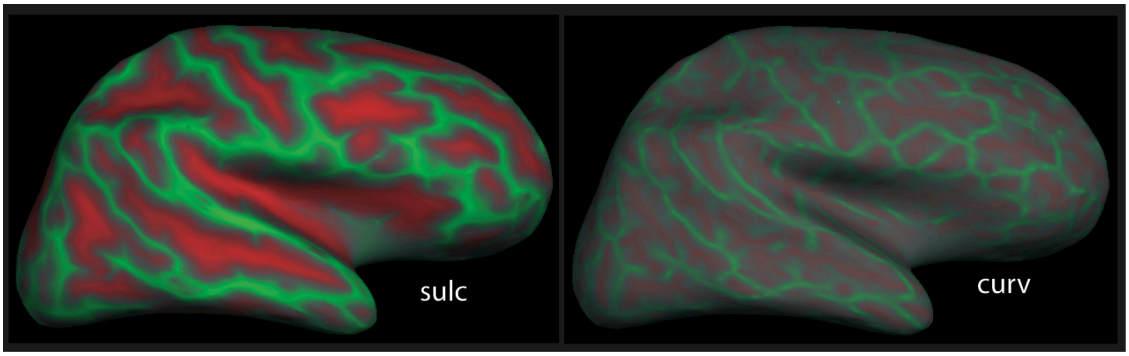

Figure 25 : cartes de convexité (sulc) et de courbure (curv) moyennes.
Notez la plus grande complexité des cartes en courbure moyenne et la disparition des détails insulaires sur les cartes en convexité moyenne.

La courbure moyenne n'a été utilisée que pour délimiter les sulci et les gyri situés au fond d'un sulcus plus volumineux. Par exemple, la totalité des vertex de la fosse latérale du cerveau a une convexité moyenne négative, ce qui est logique, cette structure étant sulcale. Pourtant, elle est classiquement décrite comme contenant des sulci (sulcus

circulaire de l'insula, sulcus central de l'insula…) et des gyri (gyri insulaires longs et courts). Afin de préserver la nomenclature usuelle et de permettre une localisation anatomique précise, nous avons employé à ce niveau des cartes de courbure moyenne qui, elles, donnaient à voir ces différentes structures (Figure 25, droite). Finalement une valeur de convexité ou de courbure moyenne a été retenue par classe anatomique.

- Enfin, certaines classes anatomiques, trop inconstantes entre individus ou de trop petite taille ont été regroupées avec des classes voisines afin d'obtenir une parcellisation plus reproductible. Par exemple, le sulcus occipital inférieur a été groupé avec le gyrus homonyme en raison de son inconstance.

- Finalement, 74 classes anatomiques corticales sulcales ou gyrales ont été retenues par hémisphère. Les règles utilisées pour chacune des classes sont exposées dans l'article en annexe 2.

Ces règles ont ensuite été appliquées à un second groupe de 12 individus et ont fait l'objet d'un article soumis à *Cerebral Cortex* et joint en annexe 2.

- Les règles y ont été présentées dans le détail pour chacune des 74 classes anatomiques et afin de permettre la reproduction de cette parcellisation par d'autres équipes. La correspondance avec la Terminologia Anatomica (Federative Committee on Anatomical Terminology, 1998) a été donnée dans la mesure du possible.

- Le nouvel atlas calculé à partir de ces 12 sujets et a été validé de la même façon que l'atlas volumique (jackniking). Chaque vertex se trouvait donc attaché à deux classes anatomiques, l'une définie manuellement , l'autre automatiquement. Trois aires ont été calculées sur la surface corticale pour chaque classe anatomique (Figure 26) : celle des vertex qui lui étaient rattachés manuellement ($Area_{manu}$), celle des vertex qui lui étaient rattachés automatiquement ($Area_{auto}$), et celle des vertex qui lui étaient rattachés manuellement *et* automatiquement ($Area_{manu \cap auto}$). Un index de concordance (CI) a été calculé comme le rapport :

$$CI=2.\ Area_{manu \cap auto} / (Area_{manu} + Area_{auto})$$

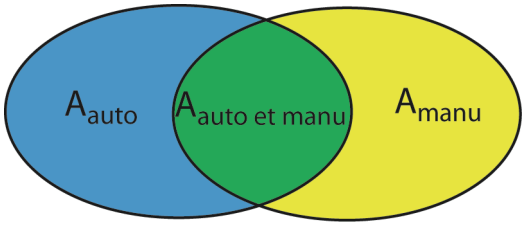

Figure 26 : illustration de l'index de concordance.

Voir texte pour détails

Sa valeur variait de 0 (absence de concordance auto/manuelle) à 1 (concordance parfaite). Ce paramètre a l'intérêt de tenir compte à la fois de la valeur absolue de l'aire des classes anatomiques définies manuellement et automatiquement et de leurs positions relatives sur la surface corticale. De la même façon un CI moyen a été obtenu pour la totalité de la surface corticale : 79% à droite, 80% à gauche (tableau 2 de l'article en annexe 2).

- Nous avons par ailleurs calculé un CI corrigé tenant compte de l'effet de bord survenant entre deux classes anatomiques. En effet, un certain degré d'incertitude dans le tracé des limites entre classes anatomiques doit être prise en compte ; elle correspond à la « largeur du trait » que tracerait un anatomiste sur le papier et n'a aucun sens anatomique. Les voxels frontières, définis comme ayant au moins un voisin appartenant à une classe anatomique différente, représentaient ainsi 15,2% de la surface hémisphérique à droite et 15,3% à gauche. Le CI corrigé (CI_C) excluant ces vertex frontières était à 84% à droite à 85% à gauche. Ce sont ces valeurs corrigées qui sont discutées dans l'article joint en annexe 2. Les valeurs moyennes de CI_C pour les 12 individus sont données séparément pour chaque classe anatomique et par hémisphère tableau 1 et figure 3 de l'article en annexe 2.

- Enfin, les paramètres ayant une influence sur le CI_C ont été étudiés. Certaines classes anatomiques avaient un CI_C faible ; il s'agissait de structures de petite taille le plus souvent (figure 4 de l'article en annexe 2), difficiles à délimiter (aire sous calleuse) ou inconstantes (sulcus occipital antérieur, sulcus intermedius primus...). A l'inverse, un CI_C élevé était rencontré pour les sulci peu variables (central, latéral, calcarin…).

- Du matériel supplémentaire a été soumis pour mise à disposition sur le site de l'éditeur. Il comportait en particulier les vues piales et déplissées des 24 hémisphères après parcellisation manuelle.

3 Pour une amélioration de la Terminologia Anatomica

La nomenclature anatomique officielle actuelle, la Terminologia Anatomica (TA) (Federative Committee on Anatomical Terminology, 1998) est le fruit de longues années de réflexion ; pour revue : (Kachlik et al., 2008; Whitmore, 1999). Au milieu du 19ème siècle, le vocabulaire anatomique comportait environ 50000 termes dont un grand nombre de synonymes et d'éponymes. La première nomenclature anatomique officielle a été publiée à Bâle en 1895 (Basle Nomina Anatomica) sous la direction de Wilhelm His : le latin, neutre et alors couramment utilisé dans les cercles scientifiques a été adopté, les éponymes ont été supprimés, et le nombre de termes anatomiques était réduit à environ 5500. La BNA, bien qu'essentiellement utilisée par les Allemands, les Américains et les Italiens (les Français et les Anglais avaient remis leurs conclusions trop tardivement…) a été révisée en 1933 à Birmingham (Brimingham Revision, BR) et en 1935 à Iena (Jenaer Nomina Acta, INA).

L'international Anatomical Nomenclature Commitee (IANC) crée en 1936 ne commença ses travaux qu'après la Seconde Guerre Mondiale et fut à l'origine de la Nomina Anatomica dont 6 éditions (Parisiensia Nomina Anatomica, PNA, puis NA2 à NA6) ont été publiées de 1956 à 1989. Dans les années 1980, une scission au sein du milieu anatomique allait entraîner la non reconnaissance de NA6 par l'International Fédération of Associations of Anatomists (IFAA). Ce dernier a alors désigné un second comité en charge de la nomenclature en 1989, le Federative Committee on Anatomical Terminology (FCAT). La Terminologia Anatomica (TA) (Federative Committee on Anatomical Terminology, 1998) a finalement été validée en 1997 et publiée en 1998. Elle comporte 7635 termes, est toujours reconnue et suit les grands principes suivants :

- Chaque terme anatomique est décrit par un identifiant numérique, un nom latin officiel et un nom anglais d'usage (Tableau 2).
- Les termes sont organisés selon une logique anatomique, en suivant les différents systèmes. Une hiérarchie entre termes est indiquée par un retrait dans le nom latin et anglais.
- Les éponymes ne sont pas utilisés.

TABLE 1. An example of part of the cardiovascular system chapter

A12.2.12.012	Truncus coeliacus	Coeliac trunk*
A12.2.12.013	A. gastrica sinistra	Left gastric artery
A12.2.12.014	Rr. oesophageales	Oesophageal branches*
A12.2.12.015	A. hepatica communis	Common hepatic artery
A12.2.12.016	A. gastroduodenalis	Gastroduodenal artery
A12.2.12.017	(A. supraduodenalis)	(Supraduodenal artery)
	A. pancreaticoduo-denalis superior	Posterior superior pan-creaticoduodenal
A12.2.12.018	posterior	artery
A12.2.12.019	Rr. pancreatici	Pancreatic branches
A12.2.12.020	Rr. duodenales	Duodenal branches

*Indicates an alternative spelling—celiac and esophageal.

Tableau 2 : exemple d'organisation de la TA.

(Whitmore, 1999)

Bien que de nombreux termes neuroanatomiques aient été inclus dans la TA pour tenir compte de la description de nouvelles structures depuis les nomenclatures précédentes, l'anatomie sulco-gyrale (entrées A14.1.09.101 à A14.1.09.240) y est peu représentée. Certains termes sont classés de façon peu logique et nous avons été contraints d'ajouter des termes d'usage, employés dans des ouvrages neuroanatomiques de référence(Duvernoy et al., 1991 ; Ono et al., 1990). Les difficultés que nous avons rencontrées sont résumées dans les tableaux suivants. Pour faciliter la lecture, les tableaux ont été éclatés par titre de niveau 2, présentés initialement dans la forme originale de la TA, ils sont suivis de notes discutant les améliorations nous semblant utiles et celles-ci sont proposées en rouge dans une version modifiée du tableau.

Identifiant	Nom Latin	Nom Anglais	
A14.1.09.101	**Facies superolateralis hemispherii cerebri**	**Superolateral face of cerebral hemisphere**	
A14.1.09.102	Sulci interlobares	Interlobar sulci	1
A14.1.09.103	Sulcus centralis	Central sulcus	
A14.1.09.104	Sulcus lateralis	Lateral sulcus	2
A14.1.09.105	Ramus posterior	Posterior ramus	
A14.1.09.106	Ramus ascendens	Ascending ramus	
A14.1.09.107	Ramus anterior	Anterior ramus	
A14.1.09.108	Sulcus parietooccipitalis	Parieto-occipitalis sulcus	
A14.1.09.109	Incisura preoccipitalis	Preoccipital notch	3

Tableau 3 : TA originale ; facies superolateralis hemispherii cerebri – Sulci interlobares.

1 L'entrée A14.1.09.102, correspondant aux *sulci interlobares* devrait se trouver au même niveau que les entrées donnant le nom de chacun des lobes (A14.1.09.110, A14.1.09.123, A14.1.09.132, A14.1.09.136, A14.1.09.149). Nous proposons qu'elle soit, comme eux, imprimée en caractères gras.

2 Les dénominations *ramus posterior* et *ramus ascendens* de *sulcus lateralis* peuvent prêter à confusion, les deux étant en fait ascendants. Il nous semble souhaitable, comme proposé par Duvernoy (Duvernoy et al., 1991), de distinguer 3 *pars* à *sulcus lateralis* (*anterior, medius et posterior*), *pars anterior* étant elle-même subdivisée en *ramus verticalis* et *ramus horizontalis*.

3 *Incisura preoccipitalis* (A14.1.09.109) est le plus souvent prolongée vers le haut par *sulcus occipitalis anterior* qui n'existe pas dans la TA.

4 *Sulcus circularis insulae (*A14.1.09.154*)* limite le lobe de l'insula des opercules frontal, pariétal et temporal. Il est donc nécessaire qu'il apparaisse sous *sulci interlobares*. Il est de façon constante organisé en trois segments formant un triangle : *superior* (entre *gyri insulae, operculum frontalis,* et *operculum parietalis*), *inferior* (entre *gyri insulae* et *operculum temporalis*) et *anterior* (limitant les *gyri insulae* en avant et se terminant au niveau du *limen insulae)*. Il semble logique de faire figurer ces trois parties dans la TA.

Identifiant	Nom Latin	Nom Anglais	
A14.1.09.101	**Facies superolateralis hemispherii cerebri**	**Superolateral face of cerebral hemisphere**	
A14.1.09.102	**Sulci interlobares**	**Interlobar sulci**	**1**
A14.1.09.103	Sulcus centralis	Central sulcus	
A14.1.09.104	Sulcus lateralis	Lateral sulcus	
	Pars anterior	Anterior segment	
	Ramus Horizontalis	Horizontal ramus	2
	Ramus Verticalis	Vertical ramus	
	Pars medius	Middle segment	
	Pars posterior	Posterior segment	
A14.1.09.108	Sulcus parietooccipitalis	Parieto-occipitalis sulcus	
A14.1.09.109	Incisura preoccipitalis	Preoccipital notch	
	Sulcus occipitalis anterior	Anterior occipital sulcus	3
A14.1.09.154	Sulcus circularis insulae	Circular sulcus of insula	
	Sulcus circularis insulae superior	Superior circular sulcus of insula	4
	Sulcus circularis insulae inferior	Inferior circular sulcus of insula	
	Sulcus circularis insulae anterior	Anterior circular sulcus of insula	

Tableau 4 : TA modifiée ; facies superolateralis hemispherii cerebri – Sulci interlobares.

Identifiant	Nom Latin	Nom Anglais	
A14.1.09.101	**Facies superolateralis hemispherii cerebri**	**Superolateral face of cerebral hemisphere**	
A14.1.09.110	**Lobus frontalis**	**Frontal lobe**	
A14.1.09.111	Polus frontalis	Frontal pole	1
A14.1.09.112	Operculum frontale	Frontal operculum	3
A14.1.09.113	Gyrus frontalis inferior	Inferior frontal gyrus	
A14.1.09.114	Pars orbitalis	Orbital part	
A14.1.09.115	Pars triangularis	Triangular part	
A14.1.09.116	Pars opercularis	Opercular part	
A14.1.09.117	Sulcus frontalis inferior	Inferior frontal sulcus	
A14.1.09.118	Gyrus frontalis medius	Middle frontal gyrus	4
A14.1.09.119	Gyrus precentralis	Precentral gyrus	
A14.1.09.120	Sulcus precentralis	Precentral sulcus	5
A14.1.09.121	Gyrus frontalis superior	Superior frontal gyrus	
A14.1.09.122	Sulcus frontalis superior	Superior frontal sulcus	

Tableau 5 : TA originale ; facies superolateralis hemispherii cerebri – Lobus frontalis.

1 *Polus frontalis* (A14.1.09.111) peut être subdivisé en plusieurs gyri et sulci qui interrompent *gyri frontalis superior et medius*(Duvernoy et al., 1991) : *gyrus et sulcus frontomarginalis* à la partie antérieur de la marge inféro-latérale du lobe frontal, *gyrus et sulcus frontopolaris transversalis* au-dessus d'eux (fig. 2, vue antérieure de l'article en annexe 2).

2 *Sulcus orbitalis lateralis* qui limite les faces latérale et inférieure du lobe frontal n'est pas présent dans la TA. Nous l'avons ajouté entre le pôle frontal et le gyrus frontal inférieur en raison de sa proximité anatomique avec ces deux structures.

3 *Operculum frontale* (A14.1.09.112) est constitué par *gyrus frontalis inferior* (A14.1.09.113) ; il devrait logiquement se trouver sous cette entrée, comme *operculum parietale* (A14.1.09.126) se trouve sous *lobulus parietalis inferior* (A14.1.09.125).

4 *Gyrus frontalis medius* (A14.1.09.118) est parcouru par un sillon homonyme dans la quasi totalité des hémisphères (23/24 dans notre étude ; cf article en annexe 2).

5 *Sulcus precentralis* (A14.1.09.120) est divisé en *pars superior* et *pars inferior*, respectivement connectés aux sillons frontaux correspondants. Il semble souhaitable de faire apparaître cette subdivision.

Identifiant	Nom Latin	Nom Anglais	
A14.1.09.101	**Facies superolateralis hemispherii cerebri**	**Superolateral face of cerebral hemisphere**	
A14.1.09.110	**Lobus frontalis**	**Frontal lobe**	
A14.1.09.111	Polus frontalis	Frontal pole	
	Sulcus/sulci frontopolaris transversalis	Transverse frontopolar sulcus/sulci	
	Gyrus/gyri frontopolaris transversalis	Transverse frontopolar gyrus/gyri	1
	Sulcus frontomarginalis	Frontomarginal sulcus	
	Gyrus frontomarginalis	Frontomarginal gyrus	
	Sulcus orbitalis lateralis	Lateral orbital sulcus	2
A14.1.09.113	Gyrus frontalis inferior	Inferior frontal gyrus	
A14.1.09.112	Operculum frontale	Frontal operculum	3
A14.1.09.114	Pars orbitalis	Orbital part	
A14.1.09.115	Pars triangularis	Triangular part	
A14.1.09.116	Pars opercularis	Opercular part	
A14.1.09.117	Sulcus frontalis inferior	Inferior frontal sulcus	
A14.1.09.118	Gyrus frontalis medius	Middle frontal gyrus	
	Sulcus frontalis medius	Middle frontal sulcus	4
A14.1.09.119	Gyrus precentralis	Precentral gyrus	
A14.1.09.120	Sulcus precentralis	Precentral sulcus	
	Pars superior	Superior part	5
	Pars inferior	Inferior part	
A14.1.09.121	Gyrus frontalis superior	Superior frontal gyrus	
A14.1.09.122	Sulcus frontalis superior	Superior frontal sulcus	

Tableau 6 : TA modifiée ; facies superolateralis hemispherii cerebri – Lobus frontalis.

Identifiant	Nom Latin	Nom Anglais	
A14.1.09.101	**Facies superolateralis hemispherii cerebri**	**Superolateral face of cerebral hemisphere**	
A14.1.09.123	**Lobus parietalis**	**Parietal lobe**	
A14.1.09.124	Gyrus angularis	Angular gyrus	1
A14.1.09.125	Lobulus parietalis inferior	Inferior parietal lobule	1
A14.1.09.126	Operculum parietale	Parietal operculum	
A14.1.09.127	Sulcus intraparietalis	Intraparietal sulcus	2
A14.1.09.128	Gyrus postcentralis	Postcentral gyrus	
A14.1.09.129	Sulcus postcentralis	Postcentral sulcus	
A14.1.09.130	Lobulus parietalis superior	Superior parietal lobule	3
A14.1.09.131	Gyrus supramarginalis	Supramarginal gyrus	1

Tableau 7 : TA originale ; facies superolateralis hemispherii cerebri - Lobus parietalis.

1 *Lobulus parietalis inferior* (A14.1.09.125) comprend *gyrus angularis* (A14.1.09.124) et *gyrus supramarginalis* (A14.1.09.131) et forme *operculum parietale* (A14.1.09.126). Ces trois dernières structures devraient donc se trouver hiérarchiquement sous *lobulus parietalis inferior* (A14.1.09.125).

2 *Gyrus angularis* (A14.1.09.124) et *gyrus supramarginalis* (A14.1.09.131) sont séparés par un rameau descendant du *sulcus intraparietalis* (A14.1.09.127), *sulcus intermedius primus* qui n'apparaît pas dans la TA.

3 Dans un souci d'organisation logique, il nous semble préférable de faire apparaître *lobulus parietalis superior* juste après *sulcus intraparietalis* (A14.1.09.127) qui le sépare de *lobulus parietalis inferior* (A14.1.09.125).

Identifiant	Nom Latin	Nom Anglais	
A14.1.09.101	**Facies superolateralis hemispherii cerebri**	**Superoateral face of cerebral hemisphere**	
A14.1.09.123	**Lobus parietalis**	**Parietal lobe**	
A14.1.09.125	Lobulus parietalis inferior	Inferior parietal lobule	
A14.1.09.126	Operculum parietale	Parietal operculum	
A14.1.09.124	Gyrus angularis	Angular gyrus	1
A14.1.09.131	Gyrus supramarginalis	Supramarginal gyrus	
A14.1.09.127	Sulcus intraparietalis	Intraparietal sulcus	
	Sulcus intermedius primus	Sulcus intermedius primus	2
A14.1.09.130	Lobulus parietalis superior	Superior parietal lobule	3
A14.1.09.128	Gyrus postcentralis	Postcentral gyrus	
A14.1.09.129	Sulcus postcentralis	Postcentral sulcus	

Tableau 8 : TA modifiée ; facies superolateralis hemispherii cerebri - Lobus parietalis

Identifiant	Nom Latin	Nom Anglais	
A14.1.09.101	**Facies superolateralis hemispherii cerebri**	**Superolateral face of cerebral hemisphere**	
A14.1.09.132	**Lobus occipitalis**	**Occipital lobe**	1
A14.1.09.133	Polus occipitalis	Occipital pole	
A14.1.09.134	Sulcus Lunatus	Lunate sulcus	2
A14.1.09.109	Incisura preoccipitalis	Preoccipital notch	3
A14.1.09.135	Sulcus occipitalis transversus	Transverse occipital sulcus	

Tableau 9 : TA originale ; facies superolateralis hemispherii cerebri - Lobus occipitalis

1 La face latérale de *lobus occipitalis* (A14.1.09.132) est très peu détaillée dans la TA, probablement en raison des descriptions souvent sommaires qui en sont faites. Pourtant, cette région a une organisation très constante analogue à celle du lobe frontal, en 3 *gyri* (*superior, medius et inferior*) séparés par 2 sulci (supérieur et moyen). *Gyrus occipitalis medius* est souvent parcouru par un *sulcus occipitalis medius* (Duvernoy et al., 1991 ; Iaria et al., 2008).

2 S*ulcus lunatus* (A14.1.09.134) est en général vestigial chez l'homme et est situé à l'extrémité postérieure de *sulcus occipitalis medius.* Nous proposons de le déplacer sous cette entrée.

3 *Incisura preoccipitalis (*A14.1.09.109*)* apparaît déjà Tableau 3 ; sa répétition à ce niveau ne semble pas très logique à moins de la répéter aussi avec le lobe temporal (tableau 6A/B). Si cette option était choisie, il faudrait aussi répéter, par exemple, *sulcus centralis* (A14.1.09.103), dans les tableaux traitant de *lobus frontalis* (Tableau 5) et *lobus parietalis* (Tableau 7). Nous l'avons supprimée du Tableau 10.

Identifiant	Nom Latin	Nom Anglais	
A14.1.09.101	**Facies superolateralis hemispherii cerebri**	**Superolateral face of cerebral hemisphere**	
A14.1.09.132	**Lobus occipitalis**	**Occipital lobe**	**1**
A14.1.09.133	Polus occipitalis	Occipital pole	
	Gyrus occipitalis inferior	Inferior occipital gyrus	1
	Sulcus occipitalis inferior	Inferior occipital sulcus	
	Gyrus occipitalis medius	Middle occipital gyrus	
	Sulcus occipitalis medius	Middle occipital sulcus	
A14.1.09.134	Sulcus Lunatus	Lunate sulcus	2
	Gyrus occipitalis superior	Superior occipital gyrus	1
	Sulcus occipitalis superior	Superior occipital sulcus	
A14.1.09.135	Sulcus occipitalis transversus	Transverse occipital sulcus	

Tableau 10 : TA originale ; facies superolateralis hemispherii cerebri - Lobus occipitalis.

Identifiant	Nom Latin	Nom Anglais	
A14.1.09.101	**Facies superolateralis hemispherii cerebri**	**Superolateral face of cerebral hemisphere**	
A14.1.09.136	**Lobus temporalis**	**Occipital lobe**	
A14.1.09.137	Polus temporalis	Temporal pole	
A14.1.09.138	Gyrus temporalis superior	Superior temporal gyrus	1
A14.1.09.139	Operculum temporale	Temporal operculum	
A14.1.09.140	Gyri temporales transversi	Transverse temporal gyri	
A14.1.09.141	Gyrus temporalis transversus anterior	Anterior transverse temporal gyrus	
A14.1.09.142	Gyrus temporalis transversus posterior	Posterior transverse temporal gyrus	1
A14.1.09.143	Planum temporale	Temporal plane	
A14.1.09.144	Sulcus temporalis transversus	Temporal transverse sulcus	
A14.1.09.145	Sulcus temporalis superior	Superior temporal sulcus	
A14.1.09.146	Gyrus temporalis medius	Middle temporal gyrus	
A14.1.09.147	Sulcus temporalis inferior	Inferior temporal sulcus	
A14.1.09.148	Gyrus temporalis inferior	Inferior temporal gyrus	

Tableau 11 : TA originale ; facies superolateralis hemispherii cerebri - Lobus temporalis.

1 Les différents éléments constitutifs de *gyrus temporalis superior* (A14.1.09.138) n'apparaissent pas clairement organisés dans la TA. En effet, cette structure présente deux faces, latérale et supérieure. Cette dernière comporte, d'avant en arrière : *planum polare, gyrus/gyri temporales transversi, et planum temporale*. La hiérarchie proposée rend mieux compte de cette organisation.

Identifiant	Nom Latin	Nom Anglais	
A14.1.09.101	**Facies superolateralis hemispherii cerebri**	**Superolateral face of cerebral hemisphere**	
A14.1.09.136	**Lobus temporalis**	**Temporal lobe**	
A14.1.09.137	Polus temporalis	Temporal pole	
A14.1.09.138	Gyrus temporalis superior	Superior temporal gyrus	
A14.1.09.139	Operculum temporale	Temporal operculum	
	Facies lateralis gyrus temporalis superior	Lateral surface of superior temporal gyrus	
	Facies superior gyrus temporalis superior	Superior surface of superior temporal gyrus	
	Planum polare	Polar plane	
A14.1.09.140	Gyri temporales transversi	Transverse temporal gyri	
A14.1.09.141	Gyrus temporalis transversus anterior	Anterior transverse temporal gyrus	1
A14.1.09.142	Gyrus temporalis transversus posterior	Posterior transverse temporal gyrus	
A14.1.09.144	Sulcus temporalis transversus	Temporal transverse sulcus	
A14.1.09.143	Planum temporale	Temporal plane	
A14.1.09.145	Sulcus temporalis superior	Superior temporal sulcus	
A14.1.09.146	Gyrus temporalis medius	Middle temporal gyrus	
A14.1.09.147	Sulcus temporalis inferior	Inferior temporal sulcus	
A14.1.09.148	Gyrus temporalis inferior	Inferior temporal gyrus	

Tableau 12 : TA modifiée ; facies superolateralis hemispherii cerebri - Lobus temporalis.

Identifiant	Nom Latin	Nom Anglais	
A14.1.09.101	**Facies superolateralis hemispherii cerebri**	**Superolateral face of cerebral hemisphere**	
A14.1.09.149	**Insula ; Lobus insularis**	**Insula ; Insular lobe**	
A14.1.09.150	Gyri insulae	Insular gyri	
A14.1.09.151	Gyrus longus insulae	Long insulair gyrus	
A14.1.09.152	Gyrus breves insulae	Short insulair gyrus	
A14.1.09.153	Sulcus centralis insulae	Central sulcus of insula	
A14.1.09.154	Sulcus circularis insulae	Circular sulcus of insula	1
A14.1.09.155	Limen insulae	Limen insulae ; Insular threshold	

Tableau 13 : TA originale ; facies superolateralis hemispherii cerebri - Insula.

1 *Sulcus circularis insulae* (A14.1.09.154) limite *insula* (A14.1.09.149) des lobes avoisinants ; il devrait donc figurer avec les *sulci interlobares* (Tableau 4). Nous l'avons supprimé du Tableau 14.

Identifiant	Nom Latin	Nom Anglais	
A14.1.09.101	**Facies superolateralis hemispherii cerebri**	**Superolateral face of cerebral hemisphere**	
A14.1.09.149	**Insula ; Lobus insularis**	**Insula ; Insular lobe**	
A14.1.09.150	Gyri insulae	Insular gyri	
A14.1.09.151	Gyrus longus insulae	Long insulair gyrus	
A14.1.09.152	Gyrus breves insulae	Short insulair gyrus	
A14.1.09.153	Sulcus centralis insulae	Central sulcus of insula	
A14.1.09.155	Limen insulae	Limen insulae ; Insular threshold	

Tableau 14 : TA modifiée ; facies superolateralis hemispherii cerebri - Insula.

Identifiant	Nom Latin	Nom Anglais	
A14.1.09.201	**Facies medialis et inferior hemispherii cerebri**	**Medial and inferior surfaces of cerebral hemisphere**	1
A14.1.09.102	Sulci interlobares	Interlobar sulci	2
A14.1.09.202	Sulcus corporis callosi	Sulcus of corpus callosum	
A14.1.09.203	Sulcus cinguli	Cingulate sulcus	3
A14.1.09.204	Ramus marginalis ; Sulcus marginalis	Marginal branch ; marginal sulcus	
A14.1.09.205	Sulcus subparietalis	Subparietal sulcus	3
A14.1.09.108	Sulcus parietooccipitalis	Parieto-occipitalis sulcus	
A14.1.09.206	Sulcus collateralis	Collateral sulcus	4
A14.1.09.103	Sulcus centralis	Central sulcus	

Tableau 15 : TA originale ; facies medialis et inferior hemispherii cerebri – Sulci interlobares.

1 La traduction anglaise donnée de *facies* est *surface* pour l'entrée A14.1.09.201, alors qu'elle était *face* pour l'entrée A14.1.09.101. Nous proposons d'homogénéiser la traduction. Cette note s'applique du Tableau 15 au Tableau 24.

2 *Sulci interlobares* (A14.1.09.102) devrait se trouver au même niveau que les entrées donnant le nom de chacun des lobes (A14.1.09.110, A14.1.09.123, A14.1.09.132, A14.1.09.136, A14.1.09.230). Nous proposons qu'elle soit, comme eux, imprimée en caractères gras.

3 *Sulcus limbicus* séparant *lobus limbicus* (A14.1.09.230) des lobes avoisinants n'apparaît pas dans la TA alors que sa description est indispensable à la compréhension de l'anatomie du lobe limbique. Il est constitué d'avant en arrière de plusieurs sulci ou segments de sulci : *sulcus paraolfactorius anterior* (limitant en avant *area subcallosa* de *lobus frontalis*), *sulcus cinguli* (entre *gyrus cinguli* et *lobus frontalis*), *sulcus subparietalis* (entre *gyrus cinguli* et *lobus parietalis*), *sulcus occipitotemporalis medialis* ou *collateralis* (entre *gyrus occipitotemporalis medialis* et *lateralis*, cf. note 4) et *sulcus rhinalis*. Toutes les entrées filles de *sulcus limbicus* sont présentes dans différentes sections de la TA à l'exclusion de *sulcus paraolfactorius anterior* (cf. note 5). Elles ont été regroupées ici.

4 *Sulcus collateralis* (A14.1.09.206) est longitudinal, situé entre *gyrus occipitotemporalis medialis* (A14.1.09.228) et *gyrus occipitotemporalis lateralis* (A14.1.09.227). Du fait du rattachement de *gyrus parahippocampalis* (A14.1.09.234) aux lobes limbique et temporal, *sulcus collateralis* est mixte, interlobaire et intralobaire. Dans un soucis de cohérence, et afin de lui attacher un nom plus explicite, le terme de *sulcus occipitotemporalis medialis* devrait lui être attribué, *sulcus collateralis* pouvant être conservé comme synonyme du fait de son usage fréquent (cf. Tableau 21 et Tableau 22).

5 *Sulci paraolfactorii* (A14.1.09.215) est présent dans la TA comme faisant partie de *lobus frontalis* (A14.1.09.110, Tableau 17). Il existe deux *sulci paraolfactorii* (Duvernoy et al., 1991 ; Nieuwenhuys et al., 1988), antérieur et postérieur qui limitent *area subcallosa* (A14.1.09.211). Il nous semble important de créer une entrée spécifique pour sulcus *paraolfactorius anterior* en raison de son appartenance au *sulcus limbicus.*

Identifiant	Nom Latin	Nom Anglais	
A14.1.09.201	**Facies medialis et inferior hemispherii cerebri**	**Medial and inferior faces of cerebral hemisphere**	1
A14.1.09.102	**Sulci interlobares**	**Interlobar sulci**	2
A14.1.09.202	Sulcus corporis callosi	Sulcus of corpus callosum	
A14.1.09.108	Sulcus parietooccipitalis	Parieto-occipitalis sulcus	
A14.1.09.103	Sulcus centralis	Central sulcus	
	Sulcus limbicus	Limbic sulcus	3
	Sulcus paraolfactorius anterior	Anterior paraolfactory sulcus	3,5
A14.1.09.203	Sulcus cinguli	Cingulate sulcus	3
A14.1.09.204	Ramus marginalis ; Sulcus marginalis	Marginal branch ; marginal sulcus	
A14.1.09.205	Sulcus subparietalis	Subparietal sulcus	
A14.1.09.206	Sulcus occipitotemporalis medialis ; Sulcus collateralis	Medial occipito-temporal sulcus ; Collateral sulcus ;	3,4
A14.1.09.240	Sulcus rhinalis	Rhinal sulcus	3

Tableau 16 : TA modifiée ; facies medialis et inferior hemispherii cerebri – Sulci interlobares.

Identifiant	Nom Latin	Nom Anglais	
A14.1.09.201	**Facies medialis et inferior hemispherii cerebri**	**Medial and inferior surfaces of cerebral hemisphere**	
A14.1.09.110	**Lobus frontalis**	**Frontal lobe**	
A14.1.09.207	Gyrus frontalis medialis	Medial frontal gyrus	1
A14.1.09.208	Sulcus paracentralis	Paracentral sulcus	
A14.1.09.209	Lobulus paracentralis	Paracentral lobule	
A14.1.09.210	Gyrus paracentralis anterior	Anterior paracentral gyrus	
A14.1.09.103	Sulcus centralis	Central sulcus	2
A14.1.09.211	Area subcallosa	Subcallosal area ; subcallosal gyrus	
A14.1.09.212	Gyrus paraterminalis	Paraterminal gyrus	
A14.1.09.213	Area paraolfactoria	Paraolfactory area	3
A14.1.09.214	Gyri paraolfactorii	Paraolfactory gyri	
A14.1.09.215	Sulci paraolfactorii	Paraolfactory sulci	
A14.1.09.216	Gyri orbitales	Orbital gyri	
A14.1.09.217	Sulci orbitales	Orbital sulci	
A14.1.09.218	Gyrus rectus	Straight gyrus	
A14.1.09.219	Sulcus olfactorius	Olfactory sulcus	
A14.1.09.220	Gyrus olfactorius lateralis	Lateral olfactory gyrus	
A14.1.09.221	Gyrus olfactorius medialis	Medial olfactory gyrus	

Tableau 17 : TA originale ; facies medialis et inferior hemispherii cerebri –Lobus frontalis.

1. Il existe parfois un *sulcus frontalis medialis*, parallèle à *sulcus frontalis superior*, qui divise *gyrus frontalis superior*, la partie la plus mediale de ce dernier prenant alors le nom de *gyrus frontalis medialis*. Le caractère inconstant de cette division nous fait éliminer cette entrée.
2. *Sulcus centralis* (A14.1.09.103), est un sulcus interlobaire, il n'a pas lieu d'apparaître ici, d'autant qu'il ne figure pas dans *lobus parietalis*.
3. Les structures situées en avant de la lame terminale (A14.1.09.211 à A14.1.09.215) appartiennent à *lobus limbicus* (A14.1.09.230, table 11B) et à *sulcus limbicus* (table 7B). Elles ont été transférées vers ces sous-chapitres et y ont été réorganisées.

Identifiant	Nom Latin	Nom Anglais	
A14.1.09.201	**Facies medialis et inferior hemispherii cerebri**	**Medial and inferior faces of cerebral hemisphere**	
A14.1.09.110	**Lobus frontalis**	**Frontal lobe**	
A14.1.09.208	Sulcus paracentralis	Paracentral sulcus	
A14.1.09.209	Lobulus paracentralis	Paracentral lobule	
A14.1.09.210	Gyrus paracentralis anterior	Anterior paracentral gyrus	
A14.1.09.216	Gyri orbitales	Orbital gyri	
A14.1.09.217	Sulci orbitales	Orbital sulci	
A14.1.09.218	Gyrus rectus	Straight gyrus	
A14.1.09.219	Sulcus olfactorius	Olfactory sulcus	
A14.1.09.220	Gyrus olfactorius lateralis	Lateral olfactory gyrus	
A14.1.09.221	Gyrus olfactorius medialis	Medial olfactory gyrus	

Tableau 18 : TA modifiée ; facies medialis et inferior hemispherii cerebri –Lobus frontalis.

Identifiant	Nom Latin	Nom Anglais	
A14.1.09.201	**Facies medialis et inferior hemispherii cerebri**	**Medial and inferior surfaces of cerebral hemisphere**	
A14.1.09.110	**Lobus parietalis**	**Parietal lobe**	
A14.1.09.209	Lobulus paracentralis	Paracentral lobule	
A14.1.09.222	Gyrus paracentralis posterior	Posterior paracentral gyrus	
A14.1.09.223	Precuneus	Precuneus	
A14.1.09.205	Sulcus subparietalis	Subparietal sulcus	1
A14.1.09.108	Sulcus parietooccipitalis	Parieto-occipital sulcus	2
A14.1.09.204	Ramus marginalis ; Sulcus marginalis	Marginal branch ; Marginal sulcus	3

Tableau 19 : TA originale ; facies medialis et inferior hemispherii cerebri –Lobus parietalis.

Trois sulci interlobares n'ont pas lieu d'apparaître ici ; il s ont été transférés Tableau 16 :

1. *Sulcus subparietalis* (A14.1.09.205) séparant *lobus parietalis* (A14.1.09.123) et *lobus limbicus* (A14.1.09.230).
2. *Sulcus parietooccipitalis* (A14.1.09.108) séparant *lobus parietalis* (A14.1.09.123) et *lobus occipitalis* (A14.1.09.132).
3. *Ramus marginalis* (A14.1.09.204) séparant les lobes pariétal et frontal.

Identifiant	Nom Latin	Nom Anglais	
A14.1.09.201	**Facies medialis et inferior hemispherii cerebri**	**Medial and inferior faces of cerebral hemisphere**	
A14.1.09.110	**Lobus parietalis**	**Parietal lobe**	
A14.1.09.209	Lobulus paracentralis	Paracentral lobule	
A14.1.09.222	Gyrus paracentralis posterior	Posterior paracentral gyrus	
A14.1.09.223	Precuneus	Precuneus	

Tableau 20 : TA modifiée ; facies medialis et inferior hemispherii cerebri –Lobus parietalis.

Identifiant	Nom Latin	Nom Anglais	
A14.1.09.201	**Facies medialis et inferior hemispherii cerebri**	**Medial and inferior surfaces of cerebral hemisphere**	
A14.1.09.132	**Lobus occipitalis**	**Occipital lobe**	1
A14.1.09.224	Cuneus	Cuneus	
A14.1.09.225	Sulcus calcarinus	Calcarine sulcus	
A14.1.09.226	Gyrus lingualis	Lingual Gyrus	2
A14.1.09.227	Gyrus occipito-temporalis lateralis	Lateral occipitotemporal gyrus	
A14.1.09.228	Gyrus occipito-temporalis medialis	Medial occipitotemporal gyrus	2
A14.1.09.229	Sulcus occipitotemporalis	Occipitotemporal sulcus	4
A14.1.09.108	Sulcus parieto-occipitalis	Parieto-occipital sulcus	5
A14.1.09.136	**Lobus temporalis**	**Temporal lobe**	1
A14.1.09.206	Sulcus collateralis	Collateral sulcus	3
A14.1.09.228	Gyrus occipito-temporalis medialis	Medial occipitotemporal gyrus	2
A14.1.09.229	Sulcus occipitotemporalis	Occipitotemporal sulcus	4
A14.1.09.227	Gyrus occipito-temporalis lateralis	Lateral occipitotemporal gyrus	
A14.1.09.147	Sulcus temporalis inferior	Inferior temporal sulcus	
A14.1.09.148	Gyrus temporalis inferior	Inferior temporal gyrus	

Tableau 21 : TA originale ; facies medialis et inferior hemispherii cerebri –Lobus occipitalis et lobus temporalis.

1. A la face inférieure de l'hémisphère cérébral, *lobus occipitalis* (A14.1.09.132) et lobus *temporalis* (A14.1.09.136) ne sont pas limités l'un de l'autre et s'organisent selon plusieurs gyri longitudinaux joignant *polus occipitalis* (A14.1.09.133) et *polus temporalis* (A14.1.09.137). Il semble donc beaucoup plus logique de décrire ces deux lobes sous la même entrée
2. *Gyrus occipito-temporalis medialis* (A14.1.09.228) est orienté selon le grand axe de *lobus occipitalis* (A14.1.09.132) et *temporalis* (A14.1.09.136). Il constitue la partie la plus médiale de ce dernier, juste latéralement à l'hippocampe. Il est formé de deux parties, occipitale (ou *gyrus lingualis*, A14.1.09.226) et temporale (ou *gyrus parahippocampalis*, A14.1.09.234), cette dernière faisant par ailleurs aussi partie de *lobus limbicus* (A14.1.09.230, Tableau 24).
3. *Gyrus occipito-temporalis medialis* (A14.1.09.228) et *gyrus occipito-temporalis lateralis* (A14.1.09.227) sont séparés l'un de l'autre par *sulcus collateralis,* lui aussi orienté selon le grand axe des lobes occipital et temporal (A14.1.09.206). *Sulcus occipito-temporalis medialis* serait plus explicite et permettrait de le distinguer de son homologue lateral (cf. note 4). Ce sulcus est à la fois intralobaire et interlobaire en raison de la double appartenance de *gyrus parahippocampalis (*A14.1.09.234) à *lobus temporalis* (A14.1.09.136) et lobus limbicus (A14.1.09.230) ; il est donc justifié de le voir figurer à la fois avec le lobe temporo-occipital et les sulci interlobaires (Tableau 16).

4. *Sulcus occipitotemporalis* (A14.1.09.229) sépare *gyrus occipito-temporalis lateralis* (A14.1.09.227) de *gyrus temporalis inferior* (A14.1.09.148) et de *gyrus occipitalis inferior*. Son nom est ambigu car semble correspondre à un sulcus situé entre *lobus occipitalis* (A14.1.09.132) et *temporalis* (A14.1.09.136) alors qu'il est longitudinal. Pour clarifier cette appellation, et afin d'homogénéiser la TA, il pourrait être nommé *sulcus occipitotemporalis* ***lateralis***.
5. *Sulcus parieto-occipitalis* (A14.1.09.108) est un sulcus interlobaire qui n'a pas lieu de figurer ici. Nous l'avons transféré Tableau 16.
6. *Sulcus temporalis inferior* (A14.1.09.147) et *gyrus temporalis inferior* (A14.1.09.148) figurent déjà dans la description de la face latérale de l'hémisphère (Tableau 11 et Tableau 12). Il est inutile de les faire apparaître à nouveau ici.

Identifiant	Nom Latin	Nom Anglais	
A14.1.09.201	**Facies medialis et inferior hemispherii cerebri**	**Medial and inferior faces of cerebral hemisphere**	
	Lobus occipitalis et lobus temporalis	**Occipital and temporal lobes**	1
A14.1.09.224	Cuneus	Cuneus	
A14.1.09.225	Sulcus calcarinus	Calcarine sulcus	
A14.1.09.228	Gyrus occipito-temporalis medialis	Medial occipitotemporal gyrus	2
A14.1.09.226	Pars occipitalis ; gyrus lingualis	Occipital part ; lingual gyrus	
A14.1.09.234	Pars temporalis ; gyrus parahippocampalis	Temporal part ; parahippocampal gyrus	
A14.1.09.206	Sulcus occipitotemporalis medialis ; Sulcus collateralis	Medial occipito-temporal sulcus ; Collateral sulcus ;	3
A14.1.09.227	Gyrus occipito-temporalis lateralis	Lateral occipitotemporal gyrus	
A14.1.09.229	Sulcus occipitotemporalis lateralis	Lateral occipitotemporal sulcus	4

Tableau 22 : TA originale ; facies medialis et inferior hemispherii cerebri – Lobus occipitalis et lobus temporalis.

Identifiant	Nom Latin	Nom Anglais	
A14.1.09.201	**Facies medialis et inferior hemispherii cerebri**	**Medial and inferior surfaces of cerebral hemisphere**	
A14.1.09.230	**Lobus limbicus**	**Limbic lobe**	1
A14.1.09.203	Sulcus cinguli	Cingulate sulcus	2
A14.1.09.231	Gyrus cinguli	Cingulate gyrus	
A14.1.09.232	Isthmus gyri cinguli	Isthmus of cingulate gyrus	
A14.1.09.233	Gyrus fasciolaris	Fasciolar gyrus	8
A14.1.09.234	Gyrus parahippocampalis	Parahippocampal gyrus	
A14.1.09.235	Uncus	Uncus	12
A14.1.09.236	Sulcus hippocampalis	Hippocampal sulcus	1
A14.1.09.237	Gyrus dentatus	Dentate gyrus	7
A14.1.09.238	Sulcus fibriodentatus	Fibriodentate sulcus	8
A14.1.09.239	Fimbria hippocampi	Fimbria of hippocampus	7
A14.1.09.236	Sulcus collateralis	Collateral sulcus	2
A14.1.09.240	Sulcus rhinalis	Rhinal sulcus	2

…

Identifiant	Nom Latin	Nom Anglais	
A14.1.09.321	**Hippocampus**	**Hippocampus**	1,6
A14.1.09.322	Parasubiculum	Parasubiculum	4
A14.1.09.323	Pes Hippocampi	Pes	13
A14.1.09.324	Digitationes hippocampi	Hippocampal digitations	9
A14.1.09.325	Presubiculum	Presubiculum	4
A14.1.09.326	Subiculum	Subiculum	4
A14.1.09.327	Hippocampus proprius ; Cornu ammonis	Hippocampus proper ; Ammon's horn	
A14.1.09.328	Region I hippocampi proprii ; Regio I cornu ammonis ; CA1	Region I ; CA1	
A14.1.09.329	Region II hippocampi proprii ; Regio II cornu ammonis ; CA2	Region II ; CA2	
A14.1.09.330	Region III hippocampi proprii ; Regio III cornu ammonis ; CA3	Region III ; CA3	
A14.1.09.331	Region IV hippocampi proprii ; Regio IV cornu ammonis ; CA4	Region IV ; CA4	
A14.1.09.332	Fimbria hippocampi	Fimbria	7
A14.1.09.333	Alveus hippocampi	Alveus	7
A14.1.09.334	Strata hippocampi ; Strata cornus ammonis	Layers of hippocampus ; layers of Ammon's horn	
A14.1.09.335	Stratum moleculare et substratum lacunosum	Lacunar-molecular layer	
A14.1.09.336	Stratum oriens	Oriens layer	
A14.1.09.337	Stratum pyramidale	Pyramidale layer	
A14.1.09.338	Stratum radiatum	Radiatum layer	
A14.1.09.339	Gyrus dentatus	Dentate gyrus	11
A14.1.09.340	Strata gyri dentati	Layers of dentate gyrus	
A14.1.09.341	Stratum moleculare	Molecular layer	
A14.1.09.342	Stratum granulare	Granular layer	
A14.1.09.343	Stratum multiforme	Multiform layer	

Tableau 23 : TA originale ; facies medialis et inferior hemispherii cerebri – Lobus limbicus et hippocampus.

Dans la TA, *hippocampus* (A14.1.09.321) est traité de façon indépendante du lobe limbique ; de la même façon, *indusium griseum (*A14.1.09.246), *stria longitudinalis lateralis* (A14.1.09.247) et *stria longitudinalis medialis* (A14.1.09.248) apparaissent sous l'entrée *corpus callosum* (A14.1.09.241) alors qu'elles sont anatomiquement et phylogéniquement rattachées à *hippocampus*, donc au lobe intra limbique. Trois entrées de la TA qui appartiennent à *gyrus parahippocampalis* (A14.1.09.234) apparaissent sous l'entrée *hippocampus* (A14.1.09.321) : *parasubiculum* (A14.1.09.322), *presubiculum* (A14.1.09.325), *subiculum* (A14.1.09.326).

1. Afin d'essayer de clarifier la situation, nous proposons de regrouper les structures limbiques en : *gyrus limbicus* (*area subcallosa, gyrus cingularis, isthmus gyri cinguli, gyrus parahippocampalis*) et en *gyrus intralimbicus* (*gyrus paraterminalis, indusium griseum, stria longitudinalis lateralis, stria longitudinalis lateralis, hippocampus*). Le *sulcus hippocampalis* sépare *gyrus parahippocampalis* et *hippocampus.*
2. Le *sulcus limbicus*, qui sépare le lobe limbique des lobes avoisinants, est formé successivement des *sulci : paraolfactorius anterior, cinguli, subparietalis, occipito-temporalis medialis (ou collateralis), et rhinalis*. Il trouve tout naturellement sa place, ainsi que ses différents constituants sous l'entrée *sulci interlobares* (A14.1.09.102, Tableau 16).
3. En raison de leur appartenance aux structures limbiques, les structures formant la région située en avant de la lame terminale (A14.1.09.211 à A14.1.09.215) ont été transférées ici depuis celle consacrée au lobe frontal (Tableau 17). Les descriptions de cette région sont variables dans la littérature. Certains (Duvernoy and Bourgouin, 1998; Duvernoy et al., 1991 ; Nieuwenhuys et al., 1988) considèrent que cette région comporte d'avant en arrière : le sulcus paraolfactif anterieur (ou sulcus subcalleux anterieur), l'aire ou gyrus sous calleux appartenant au gyrus limbique, le sulcus paraolfactif postérieur (ou sulcus subcalleux postérieur), et le gyrus paraterminal appartenant au gyrus intralimbique (Duvernoy and Bourgouin, 1998). D'autres (Gray and Lewis, 1918) dénomment gyrus sous calleux le gyrus paraterminal, l'aire sous calleuse prenant alors le nom d'aire ou de gyrus paraolfactif. La TA mélange ces deux nomenclatures en faisant référence à *gyrus paraterminalis* comme faisant partie de l'aire sous calleuse, et en créant une entrée distincte pour l'area paraolfactoria. Nous proposons de réorganiser la nomenclature de cette région complexe en suivant les recommandations de Duvernoy. L'entrée A14.1.09.213, *Area paraolfactoria* et son entrée fille A14.1.09.214, *gyri paraolfactorii,* ambiguës, disparaissent.

4. Trois entrées de la TA qui apparaissent sous *hippocampus* (A14.1.09.321) sont rattachées à *gyrus parahippocampalis* (A14.1.09.234) dont elles forment la partie la plus proche de l'hippocampe : *parasubiculum* (A14.1.09.322), *presubiculum* (A14.1.09.325), *subiculum* (A14.1.09.326).
5. *Indusium griseum (*A14.1.09.246), *stria longitudinalis lateralis* (A14.1.09.247) et *stria longitudinalis medialis* (A14.1.09.248), initialement sous l'entrée *corpus callosum* (A14.1.09.241), sont rétablies dans *gyrus intralimbicus.*
6. *Hippocampus* (A14.1.09.321) est formé de deux parties, *hippocampus proprius ou Cornu ammonis* (A14.1.09.327) et *gyrus dentatus*. La modification proposée fait ressortir cette hiérarchie en reclassant les autres entrées.
7. *Fimbria hippocampi* apparaît sous deux entrées différentes (A14.1.09.239) et (A14.1.09.332). Elle fait suite à *alveus hippocampi* (A14.1.09.333) qui tapisse la surface ventriculaire de *Cornu ammonis* (A14.1.09.327). Elle se poursuit en arrière par *crus fornicis* (A14.1.09.259).
8. A la partie postérieure de l'hippocampe, la *fimbria* s'éloigne du *gyrus dentatus* et le relief de *CA4* (A14.1.09.331) apparaît entre ces deux structures, formant le *gyrus fasciolaris* (A14.1.09.233)
9. *Digitationes hippocampi* (A14.1.09.324) sont des irrégularités de la surface ventriculaire de la partie antérieure de l'hippocampe. Elle sont provoquées par des repliements de la partie antérieure de *Cornu ammonis* (A14.1.09.327)
10. *Sulcus fibriodentatus* (A14.1.09.238) est situé entre *fimbria* qui poursuit *alveus hippocampi* et le *gyrus dentatus*
11. G*yrus dentatus,* apparaît sous deux entrées différentes (A14.1.09.237) et (A14.1.09.339).
12. *Uncus* (A14.1.09.235) est une structure mixte :
    - sa partie antérieure est à la partie antérieure de *gyrus parahippocampalis* (A14.1.09.234) appartenant à *gyrus limbicus*
    - sa partie postérieure est à la partie antérieure de *hippocampus* appartenant à *gyrus intralimbicus* (A14.1.09.321).

    Nous proposons de reclasser *uncus* (A14.1.09.235) au même niveau que *gyrus limbicus* et *gyrus intralimbicus* afin de rendre compte de cette double appartenance, et de lui adjoindre une entrée fille pour chacune de ses deux subdivisions.
13. *Pes hippocampi* (A14.1.09.323), le pied de l'hippocampe, est un terme ancien qui prête à confusion et dont l'emploi devrait être évité (Duvernoy and Bourgouin, 1998).

Identifiant	Nom Latin	Nom Anglais	
A14.1.09.201	**Facies medialis et inferior hemispherii cerebri**	**Medial and inferior faces of cerebral hemisphere**	
	Gyrus limbicus	**Limbic gyrus**	1
A14.1.09.211	Area subcallosa	Subcallosal area ; subcallosal gyrus	3
A14.1.09.231	Gyrus cinguli	Cingulate gyrus	
A14.1.09.232	Isthmus gyri cinguli	Isthmus of cingulate gyrus	
A14.1.09.234	Gyrus parahippocampalis	Parahippocampal gyrus	
A14.1.09.322	Parasubiculum	Parasubiculum	4
A14.1.09.325	Presubiculum	Presubiculum	
A14.1.09.326	Subiculum	Subiculum	
A14.1.09.236	Sulcus hippocampalis	Hippocampal sulcus	1
	Gyrus Intralimbicus	**Intralimbic gyrus**	
A14.1.09.212	Gyrus paraterminalis	Paraterminal gyrus	3
A14.1.09.246	Indusium griseum	Indusium griseum	5
A14.1.09.247	Stria longitudinalis lateralis	Lateral longitudinal stria	
A14.1.09.248	Stria longitudinalis medialis	Medial longitudinal stria	
A14.1.09.321	Hippocampus	Hippocampus	6
A14.1.09.327	Hippocampus proprius ; Cornu ammonis	Hippocampus proper ; Ammon's horn	
A14.1.09.328	Region I hippocampi proprii ; Regio I cornu ammonis ; CA1	Region I ; CA1	
A14.1.09.329	Region II hippocampi proprii ; Regio II cornu ammonis ; CA2	Region II ; CA2	
A14.1.09.330	Region III hippocampi proprii ; Regio III cornu ammonis ; CA3	Region III ; CA3	
A14.1.09.331	Region IV hippocampi proprii ; Regio IV cornu ammonis ; CA4	Region IV ; CA4	
A14.1.09.333	Alveus hippocampi	Alveus	7
A14.1.09.239	Fimbria hippocampi	Fimbria of hippocampus	
A14.1.09.233	Gyrus fasciolaris	Fasciolar gyrus	8
A14.1.09.324	Digitationes hippocampi	Hippocampal digitations	9
A14.1.09.334	Strata hippocampi ; Strata cornus ammonis	Layers of hippocampus ; layers of Ammon's horn	
A14.1.09.335	Stratum moleculare et substratum lacunosum	Lacunar-molecular layer	
A14.1.09.336	Stratum oriens	Oriens layer	
A14.1.09.337	Stratum pyramidale	Pyramidale layer	
A14.1.09.338	Stratum radiatum	Radiatum layer	
A14.1.09.238	Sulcus fibriodentatus	Fibriodentate sulcus	10
A14.1.09.339	Gyrus dentatus	Dentate gyrus	6,11
A14.1.09.340	Strata gyri dentati	Layers of dentate gyrus	
A14.1.09.341	Stratum moleculare	Molecular layer	
A14.1.09.342	Stratum granulare	Granular layer	
A14.1.09.343	Stratum multiforme	Multiform layer	
A14.1.09.235	Uncus	Uncus	12
	Uncus, pars parahippocampalis ; lobus piriformis	Parahippocampal part of the uncus ; Piriform lobe	
	Uncus, pars hippocampalis	Hippocampal part of the uncus	

Tableau 24 : TA originale ; facies medialis et inferior hemispherii cerebri – Lobus limbicus et intralimbicus.

Conclusion

Après une longue période durant laquelle le cortex est resté ignoré en raison d'un rôle supposé négligeable, la découverte de son implication dans de nombreuses fonctions cérébrales en a fait un des principaux centres d'intérêt des neuroanatomistes, des neurophysiologistes, et plus récemment des « imageurs ».

L'étude anatomique en est restée difficile en raison de la complexité de son architecture tridimensionnelle. Afin d'essayer de constituer un cerveau moyen, indispensable par exemple aux études de groupe, plusieurs approches ont été tentées, toutes se heurtant à cette complexité associée à une variabilité interindividuelle importante chez l'Homme. Pour les mêmes raisons - complexité 3D et variabilité interindividuelle - la parcellisation manuelle, et qui plus est automatique, du cortex humain se sont elles aussi avérées délicates.

La mise au point de représentations déplissées du cortex cérébral humain associée à celle de référentiels surfaciques a profondément modifié la situation : en perdant une partie de sa complexité, le cortex cérébral est devenu plus facile à décrire et à comparer entre individus ; il a alors été possible de bâtir des cerveaux canoniques conservant les informations sulco-gyrales de la population les constituant, informations jusqu'alors largement perdues lorsque des méthodes volumiques étaient utilisées.

En simplifiant l'anatomie, ces méthodes d'inflation corticale ont aussi facilité l'identification des structures sulco-gyrales. En effet, en donnant accès au cortex caché au fond des sillons, le mode de représentation surfacique permet de délimiter directement les différentes classes anatomiques à la surface du cortex cérébral en fonction du patron sulco-gyral, sans avoir à passer par leur contourage sur de multiples coupes. Ceci a imposé une modification de la conception de l'anatomie cérébrale, obligeant l'utilisateur à passer d'une représentation tridimensionnelle à une représentation plane. La conséquence en a été la définition de règles anatomiques adaptées à la représentation surfacique et qui permettent de réaliser une parcellisation complète, sans zone incertaine entre gyri ou sulci continus. Pour arbitraires qu'elles puissent paraître de telles règles sont en effet indispensables à la reproductibilité de la parcellisation entre plusieurs experts anatomistes, voire pour un même expert à deux moments différents. Cette reproductibilité constitue le préalable incontournable à des études de groupe, réalisant par exemple des mesures volumétriques à grande échelle. Les règles utilisées ont été choisies afin de conserver une nomenclature largement utilisée dans la communauté scientifique. La méthode proposée ici a permis de parcelliser manuellement la totalité du

cortex cérébral de 24 hémisphères humains obtenus par IRM. Cette méthode est originale par la précision des règles retenues et par le mode de représentation surfacique utilisé.

Dès lors il a été possible de mettre au point une méthode de parcellisation automatique fiable et reproductible. Cette technique permet de parcelliser automatiquement la surface corticale de tout cerveau neuf en 74 classes anatomiques par hémisphères. Elle tient compte de plusieurs informations : fréquence de survenue de la classe anatomique pour chaque vertex dans la base de donnée, mais aussi anatomie de la surface corticale et aussi environnement anatomique immédiat de ce vertex. Cette approche permet une parcellisation reproductible et proche de la nomenclature manuelle. Le logiciel proposé et la base de données issue de la nomenclature de 24 hémisphères sont disponibles gratuitement depuis plusieurs années avec le logiciel FreeSurfer. Cet outil, combiné à ceux proposés par ailleurs par FreeSurfer, permet une analyse morphologique individuelle et de groupe complètement automatisée. Ils sont largement utilisés dans la communauté scientifique, avec plus de 6000 licences distribuées à ce jour.

Enfin, la simplification de l'anatomie corticale en représentation plane a fait apparaître de nombreuses insuffisances ou défauts d'organisation dans la Terminologia Anatomica, nomenclature officielle actuelle, parfois mal adaptée à une utilisation pratique de l'anatomie. Nous espérons que les améliorations proposées permettront une utilisation plus large de la TA.

La représentation déplissée apparaît donc comme un outil de premier ordre pour l'étude morphologique macroscopique individuelle et de groupe du cortex cérébral humain, mais aussi pour l'amélioration des nomenclatures anatomiques utilisées actuellement.

Références

Amunts K, Malikovic A, Mohlberg H, Schormann T, Zilles K. Brodmann's areas 17 and 18 brought into stereotaxic space-where and how variable? Neuroimage 2000; 11: 66-84.

Ashburner J, Friston K. Rigid body registration. In: Frackowiak R, Friston K, Frith CD, Dolan RJ, Price CJ, Zeki S, et al., editors. Human Brain Function. San Diego: Elsevier Academic Press, 2004a: 635-653.

Ashburner J, Friston K. Spatial Normalisation using basis functions. In: Frackowiak R, Friston K, Frith CD, Dolan RJ, Price CJ, Zeki S, et al., editors. Human Brain Function. San Diego: Elsevier Academic Press, 2004b: 655-672.

Bailey P, Bonin Gv. The isocortex of man. Urbana,: Univ. of Illinois Press, 1951.

Bajcsy R, Lieberson R, Reivich M. A computerized system for the elastic matching of deformed radiographic images to idealized atlas images. J Comput Assist Tomogr 1983; 7: 618-25.

Bancaud J, Talairach J, Bonis A, Schaub C, Szikla G, Morel P, et al. La stéréo-électroencéphalographie dans l'épilepsie. Informations neurophysiopathologiques apportées par l'investigation fonctionnelle stéréotaxique. Paris: Masson, 1965.

Bohm C, Greitz T, Kingsley D, Berggren BM, Olsson L. Adjustable computerized stereotaxic brain atlas for transmission and emission tomography. AJNR Am J Neuroradiol 1983; 4: 731-3.

Bookstein FL. Landmark methods for forms without landmarks: morphometrics of group differences in outline shape. Med Image Anal 1997; 1: 225-43.

Brett M. The MNI brain and the Talairach atlas.

Broca P. Nouvelle observation d'aphémie produite par une lésion de la moitié postérieure des deuxième et troisième circonvolutions frontales. Bull Soc Anat Paris 1861; 36: 398-407.

Broca P. Sur le siège du langage articulé. Bull Soc Anthropol 1865; 6: 337-393.

Brodmann K, Garey L. Brodmann's Localisation in the cerebral cortex : the principles of comparative localisation in the cerebral cortex based on the cytoarchitectonics. New York: Springer, 2006.

Cachia A, Mangin JF, Riviere D, Papadopoulos-Orfanos D, Kherif F, Bloch I, et al. A generic framework for the parcellation of the cortical surface into gyri using geodesic Voronoi diagrams. Med Image Anal 2003; 7: 403-16.

Caviness VS, Meyer J, Makris N, Kennedy DN. MRI-Based Topographic Parcellation of Human Neocortex: An Anatomically specified Method with Estimate of Reliability. J Cogn Neurosci 1996; 8: 566-587.

Christensen GE, Joshi SC, Miller MI. Volumetric transformation of brain anatomy. IEEE Trans Med Imaging 1997; 16: 864-77.

Clouchoux C, Coulon O, Anton JL, Mangin JF, Regis J. A new cortical surface parcellation model and its automatic implementation. Med Image Comput Comput Assist Interv Int Conf Med Image Comput Comput Assist Interv 2006; 9: 193-200.

Collins DL, Neelin P, Peters TM, Evans AC. Automatic 3D intersubject registration of MR volumetric data in standardized Talairach space. J Comput Assist Tomogr 1994; 18: 192-205.

Crum WR, Hartkens T, Hill DL. Non-rigid image registration: theory and practice. Br J Radiol 2004; 77 Spec No 2: S140-53.

Dale AM, Fischl B, Sereno MI. Cortical surface-based analysis. I. Segmentation and surface reconstruction. Neuroimage 1999; 9: 179-94.

Dale AM, Sereno MI. Improved Localization of Cortical Activity by Combining EEG and MEG with MRI Cortical Surface Reconstruction: A Linear Approach. Neuroscience 1993; 5:2: 162-176.

Desikan RS, Segonne F, Fischl B, Quinn BT, Dickerson BC, Blacker D, et al. An automated labeling system for subdividing the human cerebral cortex on MRI scans into gyral based regions of interest. Neuroimage 2006; 31: 968-80.

Destrieux C, Halgren E, Fischl B, Sereno MI. Variability of the human brain studied on the flattened cortical surface. Soc. Neurosci. Vol 24. Los Angele, CA, 1998: 1164.

Duvernoy HM, Bourgouin P. The human hippocampus : functional anatomy, vascularization and serial sections with MRI. Berlin ; New York: Springer, 1998.

Duvernoy HM, Cabanis EA, Vannson JL. The Human brain : surface, three-dimensional sectional anatomy and MRI. Wien: Springer-Verlag, 1991.

Eickhoff SB, Paus T, Caspers S, Grosbras MH, Evans AC, Zilles K, et al. Assignment of functional activations to probabilistic cytoarchitectonic areas revisited. Neuroimage 2007; 36: 511-21.

Evans A, Collins D, Mills S, Brown E, Kelly R, Peters T. 3D statistical neuroanatomical models from 305 MRI volumes. Nuclear Science Symposium and Medical Imaging Conference, 1993., 1993 IEEE Conference Record. Vol 3. San Francisco, CA, USA, 1993: 1813-1817.

Evans AC, Beil C, Marrett S, Thompson CJ, Hakim A. Anatomical-functional correlation using an adjustable MRI-based region of interest atlas with positron emission tomography. J Cereb Blood Flow Metab 1988; 8: 513-30.

Evans AC, Marrett S, Neelin P, Collins L, Worsley K, Dai W, et al. Anatomical mapping of functional activation in stereotactic coordinate space. Neuroimage 1992; 1: 43-53.

Federative Committee on Anatomical Terminology. Terminologia anatomica : international anatomical terminology. Stuttgart ; New York: Thieme, 1998.

Ferrant M, Nabavi A, Macq B, Black PM, Jolesz FA, Kikinis R, et al. Serial registration of intraoperative MR images of the brain. Med Image Anal 2002; 6: 337-59.

Fischl B, Rajendran N, Busa E, Augustinack J, Hinds O, Yeo BT, et al. Cortical folding patterns and predicting cytoarchitecture. Cereb Cortex 2008; 18: 1973-80.

Fischl B, Salat DH, Busa E, Albert M, Dieterich M, Haselgrove C, et al. Whole brain segmentation: automated labeling of neuroanatomical structures in the human brain. Neuron 2002; 33: 341-55.

Fischl B, Sereno MI, Dale AM. Cortical surface-based analysis. II: Inflation, flattening, and a surface-based coordinate system. Neuroimage 1999a; 9: 195-207.

Fischl B, Sereno MI, Tootell RB, Dale AM. High-resolution intersubject averaging and a coordinate system for the cortical surface. Hum Brain Mapp 1999b; 8: 272-84.

Fischl B, van der Kouwe A, Destrieux C, Halgren E, Segonne F, Salat DH, et al. Automatically parcellating the human cerebral cortex. Cereb Cortex 2004; 14: 11-22.

Fox PT, Mintun MA, Reiman EM, Raichle ME. Enhanced detection of focal brain responses using intersubject averaging and change-distribution analysis of subtracted PET images. J Cereb Blood Flow Metab 1988; 8: 642-53.

Gall F. Craniologie ou découvertes nouvelles du Docteur F.J. Gall, concernant le cerveau, le crâne, et les organes. Paris: Nicolle, 1807.

Gratiolet P. Mémoire sur les plis cérébraux de l'homme et des primates. Paris: Arthus Bertrand, 1854.

Gray H, Lewis WH. Anatomy of the human body. Philadelphia and New York,: Lea & Febiger, 1918.

Greitz T, Bohm C, Holte S, Eriksson L. A computerized brain atlas: construction, anatomical content, and some applications. J Comput Assist Tomogr 1991; 15: 26-38.

Hammers A, Allom R, Koepp MJ, Free SL, Myers R, Lemieux L, et al. Three-dimensional maximum probability atlas of the human brain, with particular reference to the temporal lobe. Hum Brain Mapp 2003; 19: 224-47.

Heckemann RA, Hajnal JV, Aljabar P, Rueckert D, Hammers A. Automatic anatomical brain MRI segmentation combining label propagation and decision fusion. Neuroimage 2006; 33: 115-26.

Hellier P, Barillot C. Coupling dense and landmark-based approaches for nonrigid registration. IEEE Trans Med Imaging 2003; 22: 217-27.

Horsley V, Clarke R. The structure and function of the cerebellum examined by a new method. Brain 1908; 31: 45-124.

Iaria G, Robbins S, Petrides M. Three-dimensional probabilistic maps of the occipital sulci of the human brain in standardized stereotaxic space. Neuroscience 2008; 151: 174-85.

Itti L, Chang L, Mangin JF, Darcourt J, Ernst T. Robust Multimodality Registration for Brain Mapping. Hum Brain Mapp 1997; 5: 3-17.

Kachlik D, Baca V, Bozdechova I, Cech P, Musil V. Anatomical terminology and nomenclature: past, present and highlights. Surg Radiol Anat 2008; 30: 459-66.

Klein A, Andersson J, Ardekani BA, Ashburner J, Avants B, Chiang MC, et al. Evaluation of 14 nonlinear deformation algorithms applied to human brain MRI registration. Neuroimage 2009; 46: 786-802.

Klein A, Hirsch J. Mindboggle: a scatterbrained approach to automate brain labeling. Neuroimage 2005; 24: 261-80.

Klein A, Mensh B, Ghosh S, Tourville J, Hirsch J. Mindboggle: automated brain labeling with multiple atlases. BMC Med Imaging 2005; 5: 7.

Lancaster J, Rainey LH, Summerlin JL, Freitas CS, Fox P, Evans A, et al. Automated Labeling of the human Brain: A Preliminary Report on the Development and Evaluation of a Forward-Transform Method. Hum Brain Mapp 1997; 5: 238-242.

Lancaster JL, Tordesillas-Gutierrez D, Martinez M, Salinas F, Evans A, Zilles K, et al. Bias between MNI and Talairach coordinates analyzed using the ICBM-152 brain template. Hum Brain Mapp 2007; 28: 1194-205.

Lancaster JL, Woldorff MG, Parsons LM, Liotti M, Freitas CS, Rainey L, et al. Automated Talairach atlas labels for functional brain mapping. Hum Brain Mapp 2000; 10: 120-31.

Luppino G, Matelli M, Camarda RM, Gallese V, Rizzolatti G. Multiple representations of body movements in mesial area 6 and the adjacent cingulate cortex: an intracortical microstimulation study in the macaque monkey. J Comp Neurol 1991; 311: 463-82.

Mangin JF, Riviere D, Cachia A, Duchesnay E, Cointepas Y, Papadopoulos-Orfanos D, et al. A framework to study the cortical folding patterns. Neuroimage 2004; 23 Suppl 1: S129-38.

Mazziotta JC, Toga AW, Evans A, Fox P, Lancaster J. A probabilistic atlas of the human brain: theory and rationale for its development. The International Consortium for Brain Mapping (ICBM). Neuroimage 1995; 2: 89-101.

Nieuwenhuys R, Voogd J, Van Huijzen C. the human central nervous system: Springer-Verlag, 1988.

Ono M, Kubik S, Abernathey CD. Atlas of the cerebral sulci. Stuttgart: G. Thieme Verlag ; New York : Thieme Medical Publishers, 1990.

Penfield W, Jasper HH. Epilepsy and the functional anatomy of the human brain. Boston: Little, 1954.

Rademacher J, Galaburda AM, Kennedy DN, Filipek PA. Human Cerebral Cortex: Localization, Parcellation, and Morphometry with Magnetic Resonance Imaging. Harvard Medical School 1992; 4: 352-374.

Regis J, Mangin JF, Ochiai T, Frouin V, Riviere D, Cachia A, et al. "Sulcal root" generic model: a hypothesis to overcome the variability of the human cortex folding patterns. Neurol Med Chir (Tokyo) 2005; 45: 1-17.

Rettmann ME, Han X, Xu C, Prince JL. Automated sulcal segmentation using watersheds on the cortical surface. Neuroimage 2002; 15: 329-44.

Rettmann ME, Tosun D, Tao X, Resnick SM, Prince JL. Program for Assisted Labeling of Sulcal Regions (PALS): description and reliability. Neuroimage 2005; 24: 398-416.

Roland PE, Zilles K. Brain atlases--a new research tool. Trends Neurosci 1994; 17: 458-67.

Schleicher A, Amunts K, Geyer S, Morosan P, Zilles K. Observer-independent method for microstructural parcellation of cerebral cortex: A quantitative approach to cytoarchitectonics. Neuroimage 1999; 9: 165-77.

Segonne F, Dale AM, Busa E, Glessner M, Salat D, Hahn HK, et al. A hybrid approach to the skull stripping problem in MRI. Neuroimage 2004; 22: 1060-75.

Segonne F, Pacheco J, Fischl B. Geometrically accurate topology-correction of cortical surfaces using nonseparating loops. IEEE Trans Med Imaging 2007; 26: 518-29.

Seitz RJ, Bohm C, Greitz T, Roland PE, Eriksson L, Blomqvist G, et al. Accuracy and precision of the computerized brain atlas programme for localization and quantification in positron emission tomography. J Cereb Blood Flow Metab 1990; 10: 443-57.

Shattuck DW, Mirza M, Adisetiyo V, Hojatkashani C, Salamon G, Narr KL, et al. Construction of a 3D probabilistic atlas of human cortical structures. Neuroimage 2008; 39: 1064-80.

Steinmetz H, Furst G, Freund HJ. Variation of perisylvian and calcarine anatomic landmarks within stereotaxic proportional coordinates. AJNR Am J Neuroradiol 1990; 11: 1123-30.

Subsol G, Roberts N, Doran M, Thirion JP, Whitehouse GH. Automatic analysis of cerebral atrophy. Magn Reson Imaging 1997; 15: 917-27.

Sun ZY, Riviere D, Poupon F, Regis J, Mangin JF. Automatic inference of sulcus patterns using 3D moment invariants. Med Image Comput Comput Assist Interv Int Conf Med Image Comput Comput Assist Interv 2007; 10: 515-22.

Talairach J, David M, Tournoux P, Corredor H, Kvasina T. Atlas d'anatomie stéréotaxique. Repérage radiologique indirect des noyaux gris centraux des régions mésencéphalo-sous-optique et hypothalamique de l'Homme. Paris: Masson, 1957.

Talairach J, Szikla G. Atlas d'anatomie stéréotaxique du télencéphale; études anatomo-radiologiques. Paris: Masson, 1967.

Talairach J, Tournoux P. Co-planar stereotaxic atlas of the human brain : 3-dimensional proportional system : an approach to cerebral imaging. Stuttgart ; New York: G. Thieme ; New York : Thieme Medical Publishers, 1988.

Thompson P, Toga AW. A surface-based technique for warping three-dimensional images of the brain. IEEE Trans Med Imaging 1996; 15: 402-17.

Thompson PM, Woods RP, Mega MS, Toga AW. Mathematical/computational challenges in creating deformable and probabilistic atlases of the human brain. Hum Brain Mapp 2000; 9: 81-92.

Toga AW, Thompson PM. Maps of the brain. Anat Rec 2001; 265: 37-53.

Van Essen DC. A Population-Average, Landmark- and Surface-based (PALS) atlas of human cerebral cortex. Neuroimage 2005; 28: 635-62.

Van Essen DC, Drury HA. Structural and functional analyses of human cerebral cortex using a surface-based atlas. J Neurosci 1997; 17: 7079-102.

Van Essen DC, Drury HA, Joshi S, Miller MI. Functional and structural mapping of human cerebral cortex: solutions are in the surfaces. Proc Natl Acad Sci U S A 1998; 95: 788-95.

Vesale A. Résumé de ses livres sur la fabrique du corps humain. Parais: Les Belles lettres, 2008.

Vesalius A. De humani corporis fabrica libri septem. Basileae: [Ex officina I. Oporini, 1543: 659 (i.e. 663) p.

Von Economo C. L'architecture cellulaire normale de l'écorce cérébrale. Paris: Masson, 1927.

Whitmore I. Terminologia anatomica: new terminology for the new anatomist. Anat Rec 1999; 257: 50-3.

Woods RP, Mazziotta JC, Cherry SR. MRI-PET registration with automated algorithm. J Comput Assist Tomogr 1993; 17: 536-46.

Zilles K, Schleicher A, Langemann C, Amunts K, Morosan P. Quantitative analysis of sulci in the human cerebral cortex : development, regional heterogeneity, gender difference, asymetry, intersubject variability and cortical architecture. Hum Brain Mapp 1997; 5: 218-221.

Annexes

Annexe 1

Fischl B, van der Kouwe A, Destrieux C, Halgren E, Segonne F, Salat DH, et al. Automatically parcellating the human cerebral cortex.
Cereb Cortex 2004; 14: 11-22.

Automatically Parcellating the Human Cerebral Cortex

Bruce Fischl[1,2], André van der Kouwe[1], Christophe Destrieux[3,4], Eric Halgren[1], Florent Ségonne[2], David H. Salat[1], Evelina Busa[1], Larry J. Seidman[5,6,7], Jill Goldstein[5], David Kennedy[2,8], Verne Caviness[7], Nikos Makris[8], Bruce Rosen[1] and Anders M. Dale[1,2]

[1]MGH/MIT/Harvard Medical School Athinoula A. Martinos Center for Biomedical Imaging, Department of Radiology, MGH, 13th Street, Charlestown, MA 02129, USA, [2]Artificial Intelligence Laboratory, MIT, 13th Street, Charlestown, MA 02129, USA, [3]Laboratoire d'Anatomie, Faculté de Médecine/CHRU, Tours, France, [4]INSERM U316, Tours, France, [5]Harvard Department of Psychiatry at Massachusetts Mental Health Center, 13th Street, Charlestown, MA 02129, USA, [6]Harvard Department of Psychiatry at Massachusetts General Hospital, 13th Street, Charlestown, MA 02129, USA, [7]Harvard Institute of Psychiatric Epidemiology and Genetics, 13th Street, Charlestown, MA 02129, USA and [8]Center for Morphometric Analysis, Department of Neurology, MGH, 13th Street, Charlestown, MA 02129, USA

We present a technique for automatically assigning a neuroanatomical label to each location on a cortical surface model based on probabilistic information estimated from a manually labeled training set. This procedure incorporates both geometric information derived from the cortical model, and neuroanatomical convention, as found in the training set. The result is a complete labeling of cortical sulci and gyri. Examples are given from two different training sets generated using different neuroanatomical conventions, illustrating the flexibility of the algorithm. The technique is shown to be comparable in accuracy to manual labeling.

Introduction

Techniques for labeling geometric features of the cerebral cortex are useful for analyzing a variety of functional and structural neuroimaging data (Rademacher *et al.*, 1992; Caviness *et al.*, 1996; Paus *et al.*, 1996; Seidman *et al.*, 1997; Goldstein *et al.*, 1999, 2001, 2002; Lohmann *et al.*, 1999). In many cases, what is desired is not a labeling of a discrete set of cortical features, but rather the identification of every point in the entire cortex. This type of labeling is known as a *parcellation*. Unfortunately, despite their potential utility, cortical parcellations are not commonly used in the neuroimaging community due to the difficult and time-consuming nature of the task of manually parcellating the entire cortex from high-resolution MRI images. While many techniques exist for labeling parts of the cortex (Mangin *et al.*, 1995; Thompson *et al.*, 1996b; Valiant *et al.*, 1996; Sandor and Leahy, 1997; Lohmann, 1998; Lohmann and von Cramon, 1998, 2000; Goualher *et al.*, 1999; Rettmann *et al.*, 2002), none of them provides an automated procedure for generating a complete and detailed labeling of the entire cortex that can incorporate prior information as well as cortical geometry into the labeling.

The inclusion of prior information is a critical feature of a cortical parcellation algorithm. The reason why this is the case is that the divisions that are useful in a cortical parcellation scheme can be based on properties of the brain other than cortical geometry. Many disparate pieces of information, such as knowledge of structure–function relationship, and cytoarchitectonic or receptor labeling properties of regions, may be used by a neuroanatomist in generating a cortical parcellation – information that is not directly available to an automated parcellation procedure from magnetic resonance imaging (MRI) data. A trivial example of this is the fact that many unbroken sulci change names as lobar boundaries are crossed. In addition, functional heterogeneity can make it desirable for adjacent areas to be assigned different labels despite the absence of macroscopic cortical features to distinguish them. Conversely, there are situations in which the secondary folding structure of the cortex (i.e. folds within folds) carries information, such as the location of the hand area in primary motor cortex, which is well predicted by a posterior-pointing secondary fold in the precentral gyrus (Boling *et al.*, 1999).

Various approaches have been taken to the problem of labeling of cortical features. For example, Sandor and Leahy (1997) use a manually labeled atlas brain, which is then warped into correspondence with an individual subject's surface model. The individual subject surface then inherits the labels from the atlas. Similar surface-fitting approaches have been developed by Thompson *et al.* (1996b), Valiant *et al.* (1996), Lohmann (1998) and Lohmann and von Cramon (1998, 2000). A graph-based approach is taken in Goualher *et al.* (1999), in which sulci are represented by vertices in the graph and arcs connecting them represent their relationship to one another. A manual training set is then used in order to generate a semi-automated procedure for assigning neuroanatomical labels to the detected sulci. Another graph-based approach was taken in Mangin *et al.* (1995), in which a 3-D skeletonization of cortical sulci that is robust to topological errors is generated and used to construct a graph for sulcal labeling. A somewhat different technique was developed by Lohmann (1998). In this approach, sulci are not represented as abstract quantities such as vertices in a graph, but instead are derived using a watershed transform on an MR volume. This work was extended by Rettmann *et al.* (2002) to the use of surface models. The segmented regions identified by the watershed transform are then manually labeled by a trained neuroanatomist.

Here we present a technique for using manually labeled data as the basis for an automated parcellation procedure, using an intrinsically cortical coordinate system to store prior statistics

Cerebral Cortex V 14 N 1 © Oxford University Press 2004; all rights reserved

and class-conditional densities (Fischl *et al.*, 1999a,b). The use of the manual parcellation as a training set allows the technique to incorporate neuroanatomical convention into the parcellation in regions in which geometry alone is not predictive of a parcellation label. The procedure models the parcellation labels as a first order anisotropic non-stationary Markov random field (MRF), allowing it to capture the spatial relationships between parcellation units that are present in the training set. The anisotropy separates label probabilities in the first and second principal curvature directions, in order to encode the increased probability of differing labels in the direction of maximal curvature. This type of modeling allows the procedure to automatically encode information such as 'precentral gyrus frequently neighbors central sulcus in the direction of high curvature (moving across the sulcus), but not in the direction of low curvature (along the banks of the sulcus)'. This type of parcellation has commonly been generated by a having a trained anatomist or technician manually label some or all of the structures in the cortex, a procedure that can take up to a week for high-resolution images. Here, we use the results of the manual labeling using the validated techniques of the Center for Morphometric Analysis (CMA) (Rademacher *et al.*, 1992; Caviness *et al.*, 1996) to automatically extract the information required for automating the parcellation procedure. In addition, in order to demonstrate that the technique is sufficiently flexible to encode a different set of neuroanatomical conventions, we show comparable results using an entirely different surface-based (SB) parcellation scheme (Destrieux *et al.*, 1998).

Materials and Methods

Local spatial relationships between labeled structures have been encoded by modeling the labeled image using *Markov random fields* (MRFs) in a variety of image processing contexts, dating back to their introduction (Geman and Geman, 1984). In the MRF approach, the probability of a label at a given position is computed not just in terms of the data and prior probabilities at that position, but also as a function of the labels in a neighborhood around the point in question. In the context of segmenting MR images, *isotropic* (all directions are equal) and *stationary* (the probabilities are the same for all spatial locations) MRFs have been used to provide smoothness constraints on a given segmentation (Held *et al.*, 1997; Kapur *et al.*, 1998; Zhang *et al.*, 2001). In this way, the prior probability of a label is computed by examining how likely the label is given the labels of its neighbors, regardless of the direction of the neighbor, or the position within the brain. While this type of approach can obviate the need for prefiltering of the images, it does not provide for the use of information regarding the spatial relationships of classes to one another. Anisotropic MRFs have been used in the context of segmenting MRI volumes in order to disambiguate the problem of labeling subcortical structures (Fischl *et al.*, 2002), work which is extended here to the labeling of the cortical surface. [Note that the derivations in the following sections closely follow those in Fischl *et al.* (2002).]

Thus, we base the cortical parcellation procedure on a number of pieces of information incorporated into a space-varying classification procedure. That is, class statistics (e.g. means and covariance matrices) are tabulated regionally throughout an atlas space, using a registration procedure that optimally aligns cortical folding patterns (Fischl *et al.*, 1999b). Prior probabilities are computed via a frequency histogram in the atlas space, allowing the calculation of the probability that each parcellation label occurs at every atlas location. Finally, the prior probability of a given spatial arrangement of parcellation labels is incorporated into the final parcellation procedure. These priors are also computed from a training set, examples of which are given in Figure 1, for each point in the atlas by modeling the parcellation as an aniso-

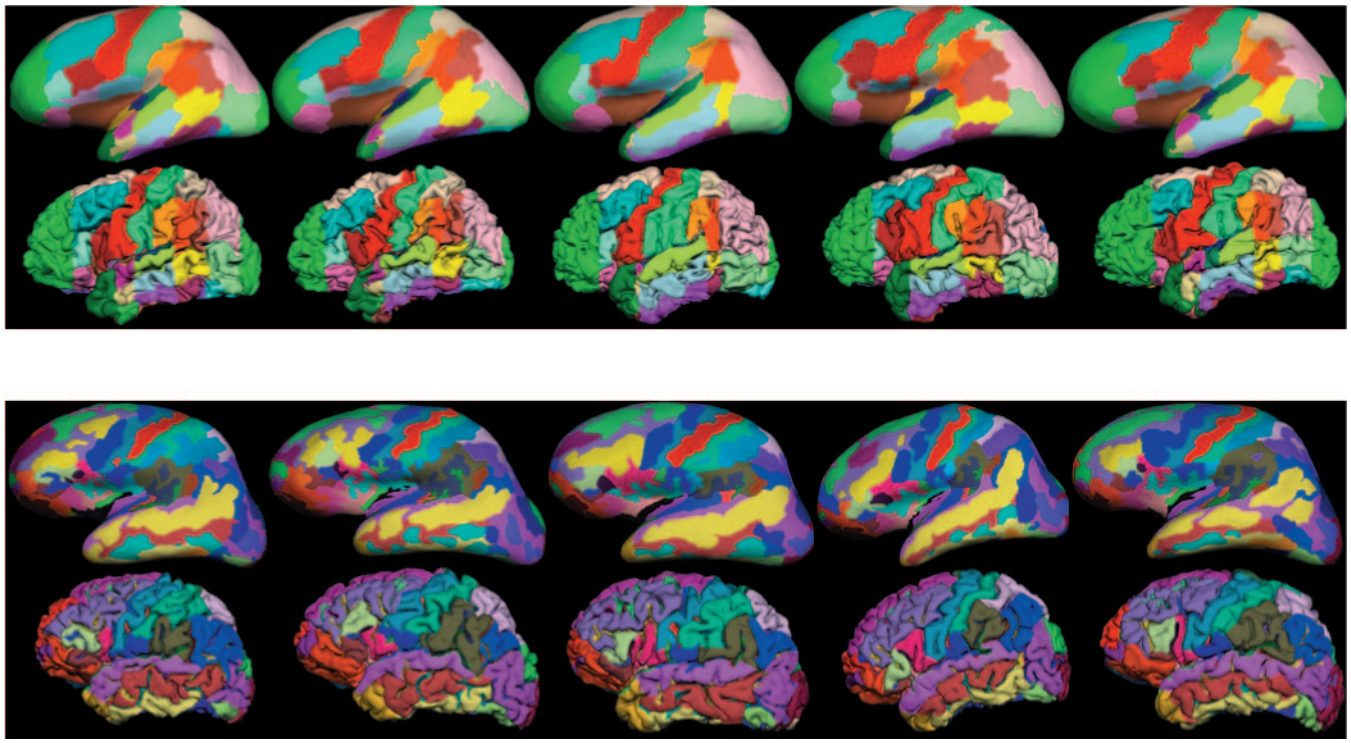

Figure 1. Lateral views of five left hemisphere examples of the CMA (top two rows) and SB (bottom two rows). Each pair of inflated (above) and pial (below) surface representations is from the subject.

tropic non-stationary Markov random field, resulting in a procedure that is comparable in terms of accuracy to manual labeling.

Problem Statement

The problem of automatically labeling cortical gyri and sulci can be naturally phrased within the framework of Bayesian parameter estimation theory. In this approach, one can relate the probability of a parcellation P given the observed surface model S to the probability $p(S|P)$ of the geometry of the surface model occurring given a certain parcellation, together with the prior probability of the segmentation:

$$p(P|S) \propto p(S|P)\, p(P) \tag{1}$$

The primary advantage of the Bayesian approach is that it allows for the explicit incorporation of prior information via the $p(P)$ term in equation (1). In order to render the problem more tractable in the face of the large degree of variability in cortical folding patterns, both the priors on P and the conditional probability of observing the surface given the classification $p(S|P)$ can be expressed within an atlas space, allowing them to vary as a function of position on the cortical surface (hence making them non-stationary). The advantage of using an atlas space is that coordinates in the atlas have more anatomical meaning than the native coordinate system of the image (Bajcsy *et al.*, 1983; Bookstein, 1989; Miller *et al.*, 1993; Gee *et al.*, 1994; Vannier *et al.*, 1994; Christensen *et al.*, 1996; Collins *et al.*, 1996; Ashburner *et al.*, 1997; Collins and Evans, 1997; Woods *et al.*, 1998; Fischl *et al.*, 1999b; Thompson *et al.*, 2000). Classifiers can then be distributed throughout the atlas, allowing each one to focus on only the small number of classes that may occur within the region for which the classifier is responsible. The number of classes that occur within a region of space is then directly related to the accuracy of the atlas coordinate system. That is, $P(P(\mathbf{r}) = c)$ will be 0 for all but a few values of c at each atlas location $\mathbf{r}$. In practice, if the classifiers are reasonably dense in the atlas space then the number of classes at each location is typically relatively small. In this way, the intractable problem of classifying each surface node into one of 80 or so labels is decomposed into a set of tractable problems of classifying the nodes in each region of the surface model into only a small number of labels.

The definition of the atlas requires the calculation of a function $f(\mathbf{r})$, which takes native image coordinate as input, and returns the coordinate of the corresponding point in the atlas. For f to be useful in this context, the coordinates it returns should be related to the anatomical location of $\mathbf{r}$. This type of mapping therefore provides the ability to meaningfully relate coordinates across subjects. In the most general case, we wish to maximize the joint probability of both the parcellation P and the atlas function f:

$$p(P,f|S) \propto p(S|P,f)\, p(P|f)p(f) \tag{2}$$

The terms $p(S|P,f)$ and $p(P|f)$ in equation (2) provide a natural means for incorporating atlas information into the parcellation procedure. The first term encodes the relationship between the class label at each atlas location and the predicted surface geometry. Using the atlas space, we can allow the class statistics to vary as a function of location, allowing the within-class variations in surface geometry, such as secondary and tertiary cortical folds, to be incorporated into the classification procedure. The second term allows the expression of prior information regarding the spatial structure of the parcellation labels. Finally, the term $p(f)$ provides a means for constraining the space of allowable atlas functions (e.g. continuity, differentiability and invertibility). In the following, we will use the atlas function f described in Fischl *et al.* (1999b), which establishes a spherical surface-based coordinate system for each cortical hemisphere.

Atlas Construction

In general, two different approaches have been taken to the construction of anatomical atlases from neuroimaging data. The first is to use an individual as a template, and either manually or automatically estimate a transformation that aligns each new dataset with the individual template (e.g. Talairach *et al.*, 1967; Talairach and Tournoux, 1988; Van Essen and Drury, 1997; Van Essen *et al.*, 1998). The alternative is to compile a probabilistic atlas based on the anatomy of a large number of subjects (e.g. Collins *et al.*, 1994; Fox *et al.*, 1994; Mazziotta *et al.*, 1995; Thompson *et al.*, 1997, 2000). Each of these approaches has strengths and weaknesses. The former allows one to represent anatomical structures at as fine a scale as the neuroimaging technology allows, but the atlas is then biased by the idiosyncrasies of the individual anatomy chosen as the template. The latter technique resolves this problem by averaging across anatomies, thus only retaining that which is common in the majority of subjects. Nevertheless, the cross-subject averaging removes potentially useful information in the atlas. Here, we preserve the advantages of each technique by using a group of subjects to construct an atlas that retains information about each parcellation unit at each point in space. Given the atlas function f, and a group of N manually parcellated subjects, we first estimate the prior probability of parcellation label c occurring at each atlas location, independent of all other locations:

$$\left(p(P(\mathbf{r}) = c) \approx \frac{\#\text{ of times class } c \text{ occurred at location } f(\mathbf{r})}{\#\text{ of times that map to } \mathbf{r} \text{ in the training set}}\right) \tag{3}$$

The geometry of the observed surface S at each point is summarized by two quantities encoded as a vector $\mathbf{G}(\mathbf{r})$ at each point in the surface (note that here $\mathbf{r}$ refers to spherical atlas coordinates, and $f(\mathbf{r})$ refers to individual subject spherical coordinates). The first of these is the average convexity as defined in Fischl *et al.* (1999a), while the second is the mean curvature of the surface (do Carmo, 1976). Additional quantities such as MRI derived variables (e.g. T_1 and T_2), Gaussian curvature and cortical thickness can easily be incorporated into this framework. The likelihood of observing the surface geometry $\mathbf{G}$ given the parcellation label $P(\mathbf{r})$ is modeled as a Gaussian, the parameters of which are computed from the manually labeled training set:

$$\boldsymbol{\mu}_c(\mathbf{r}) = \frac{1}{M}\sum_{i=1}^{M} \mathbf{G}_i(f(\mathbf{r})) \tag{4}$$

where $\mathbf{G}_i$ are geometric parameters extracted from each of the set of M surfaces for which label c occurs at location $f(\mathbf{r})$ in the corresponding manually labeled surface models S_i [i.e. $S_i(f(\mathbf{r})) = c$]. The covariance matrix for class c at location $\mathbf{r}$ in the atlas is then given by:

$$\Sigma_c(\mathbf{r}) = \frac{1}{M-1}\sum_{i=1}^{M} (\mathbf{G}_i(f(\mathbf{r})) - \boldsymbol{\mu}_c(\mathbf{r}))(\mathbf{G}_i(f(\mathbf{r})) - \boldsymbol{\mu}_c(\mathbf{r}))^T \tag{5}$$

Information about surface geometry is thus maintained separately for each parcellation label at every location in the atlas, obviating the need to average geometric information across classes. Finally, we also estimate the pairwise probability that parcellation label c_2 is the neighbor at $\mathbf{r}_i$ when parcellation label c_1 is the label at $\mathbf{r}$, for $\mathbf{r}_i \in N(\mathbf{r})$, where $N(\mathbf{r})$ is a neighborhood function of $\mathbf{r}$.

$$p(P(\mathbf{r}) = c_1 \,|\, P\mathbf{r} = c_2, \mathbf{r}_i) \approx \frac{\#\text{ of times } c_2 \text{ occurred at location } \mathbf{r}_i \text{ when } c_1 \text{ occurred at } \mathbf{r}}{\#\text{ of times class } c_1 \text{ occurred at location } \mathbf{r}} \tag{6}$$

As before, this information is stored separately for each atlas location. It is important to note that the probabilities are stored separately for each pair of classes as well as for each neighborhood location $\mathbf{r}_i$. While it may seem that this would lead to combinatorial explosion and intractable memory requirements, in practice the space is sparse as relatively few configurations of parcellation labels actually occur. Two examples of the manual labeling that is the basis for the atlas are given in Figure 1. The spherical atlas space is made up of a pair of supersampled icosahedra. The priors are stored at essentially the same resolution as the individual surface models, using an icosahedral model with 163 842 vertices at ~1 mm spacing, while the class conditional densities are stored 2562 vertices at ~4 mm spacing, reflecting the slower variation of surface geometry for each label.

Parcellation

As mentioned above, the Bayesian approach allows us to incorporate prior information that is necessary for the parcellation procedure. This prior information takes two forms. The first makes use of the global spatial information provided by f and the atlas in order to express the

probability that a given parcellation label occurs at a particular location in the atlas, independent of the local surface geometry. The second encodes the local spatial relationship between parcellation labels, allowing information such 'precentral gyrus can be anterior, superior or inferior to central sulcus, but never posterior to it' to be automatically detected and incorporated into the segmentation.

Formally, we compute the maximum *a posteriori* (MAP) estimate of the parcellation P given an input surface geometry $\mathbf{G}$, and the nonlinear spherical transform f. The MAP estimate can be expressed as maximizing $p(P|\mathbf{G},f)$, the probability distribution of the parcellation given the observed surface geometry and the atlas function. Using Bayes rule we can relate this to the product of the probability of observing the surface geometry with the prior probability of a given spatial configuration of labels $p(P)$:

$$p(P|\mathbf{G},f) \propto p(\mathbf{G}|P,f)p(P) \tag{7}$$

Assuming the noise at each vertex is independent from all other vertices in the surface model, we can rewrite $p(\mathbf{G}|P,f)$ as the product of the distribution at each vertex over the surface:

$$p(\mathbf{G}|P,f) = \prod_{\mathbf{r}\in S} p(\mathbf{G}(f(\mathbf{r}))|P(\mathbf{r})) \tag{8}$$

Note that in the more general case in which the spatial correlation structure of the noise is constant across space, the equality in equation (8) should be replaced by proportionality (Worsley *et al.*, 1992; Thompson *et al.*, 1996a), which does not effect any of the subsequent derivations. The distribution of the geometric properties of each class at each location in the atlas is modeled as a Gaussian, the mean vector $\boldsymbol{\mu}_c(\mathbf{r})$ and covariance matrix $\Sigma_c(\mathbf{r})$ of which are computed using equations 4 and 5. The probability of observing the geometry at $\mathbf{G}(f(\mathbf{r}))$ is then expressed as:

$$p(\mathbf{G}(f(\mathbf{r}))|P(\mathbf{r}) = c) = \tag{9}$$

$$\frac{1}{|\Sigma_c(\mathbf{r})|^{1/2}\sqrt{2\pi}} \exp(-0.5(\mathbf{G}(f(\mathbf{r}))-\boldsymbol{\mu}_c(\mathbf{r}))^T\Sigma_c(\mathbf{r})^{-1}(\mathbf{G}f(\mathbf{r}))(-\boldsymbol{\mu}_c(\mathbf{r}))$$

All that remains is to find an expression for the prior probability of a given parcellation P. Here we assume that the spatial distribution of labels can be well approximated by an anisotropic non-stationary Markov random field. This allows one to encode prior information about the relationship between labels as a function of location within the cortex (i.e. non-stationary), as well as with local direction (i.e. anisotropic). Formally, the Markov assumption can be expressed as:

$$p(P(\mathbf{r})|P(S-\{\mathbf{r}\})) = p(P(\mathbf{r})|P(\mathbf{r}_1), P(\mathbf{r}_2), \ldots P(\mathbf{r}_K)),\ \mathbf{r}_i \in N(\mathbf{r}) \tag{10}$$

That is, the prior probability of a label at a given vertex $\mathbf{r}$ is only influenced by the labels within some neighborhood of $\mathbf{r}$. The locality restriction imposed by the Markov model permits the probability of the entire parcellation to be written in terms of neighborhood or *clique* potentials $V_c(P)$ via the Hammersley–Clifford theorem (Besag, 1974). That is, the probability $p(P)$ can be equivalently characterized by a Gibbs distribution:

$$p(P) = \frac{1}{Z}e^{-U(P)} \tag{11}$$

where Z is a normalizing constant and will be dropped in the following, and $U(P)$ is an energy function that can be written in the form:

$$U(P) = \sum_c V_c(P) \tag{12}$$

The clique potentials $V_c(P)$ encode the energy associated with a certain configuration of labels within the cth clique. Choosing $V_c(P)$ to be $-\log(p(P(\mathbf{r})|P(\mathbf{r}_1), P(\mathbf{r}_2) \ldots P(\mathbf{r}_K))$, where $\mathbf{r}$ is the central vertex of the cth clique, allows us write the probability of the entire parcellation as the product of the probability of the label at each vertex, given its neighborhood:

$$p(P) = \prod_{r\in S} p(P(\mathbf{r})|P(\mathbf{r}_1), P(\mathbf{r}_2), \ldots, P(\mathbf{r}_K)),\ \mathbf{r}_i \in N(\mathbf{r}) \tag{13}$$

Using Bayes rule, we can rewrite this as:

$$p(P) \propto \prod_{r\in S} p(P(\mathbf{r}))p(P(\mathbf{r}_1), P(\mathbf{r}_2), \ldots, P(\mathbf{r}_K)|P(\mathbf{r})),\ \mathbf{r}_i \in N(\mathbf{r}) \tag{14}$$

Equation (14) allows the probability of a given label to be modulated by any configuration of neighboring labels. While this would be extremely useful, it is unfortunately not computationally tractable to implement, as one would need to compute separate prior probabilities for every combination of neighboring labels that occur. Instead, we make the simplifying assumption that only the first order conditional dependence is important. That is, that the dependence of a label on its neighbors can be expressed as the product of the probability given each of the neighbors:

$$p(P(\mathbf{r})|P(\mathbf{r}_1), P(\mathbf{r}_2), \ldots, P(\mathbf{r}_K)) = \prod_{\mathbf{r}_i \in N(\mathbf{r})} p(P(\mathbf{r})|P(\mathbf{r}_i), \mathbf{r}_i) \tag{15}$$

where again we have explicitly included the dependence on the neighbor location $\mathbf{r}_i$ to emphasize that the probability densities are maintained separately for each neighbor position in $N(\mathbf{r})$. Using this assumption, we arrive at an expression for the prior probability of the full parcellation:

$$p(P) \propto \prod_{r\in S} p(P(\mathbf{r})) \prod_{i=1}^{K} p(P(\mathbf{r})|P(\mathbf{r}_i), \mathbf{r}_i) \tag{16}$$

Equation (16) allows two types of prior information to be incorporated into the segmentation procedure. The approximate location a surface feature may occupy within the cortex is given by $p(P(\mathbf{r}))$, which is computed and stored in the atlas using equation (3). The local relationship between parcellation labels is encoded in $p(P(\mathbf{r}_i)|P(\mathbf{r}),\mathbf{r}_i)$ using equation (6). We currently let the neighborhood function $N(\mathbf{r})$ include the two principal directions on the surface at each location in the atlas space. This allows the parcellation procedure to store information separately for the direction of highest curvature from that of the direction of lowest curvature, as the majority of borders occur in the former.

Directly computing the global MAP estimate of P in equation (7) using the Markov model of equation (16) is computationally intractable. Instead, we employ the iterated conditional modes (ICM) algorithm proposed by Besag (Besag, 1986). In this approach, the parcellation is initialized with the MAP estimate assuming $p(P(\mathbf{r}_i)|P(\mathbf{r}),\mathbf{r}_i)$ is uniform, as no label has yet been assigned to each vertex. The parcellation is then sequentially updated at each location by computing the label $P(\mathbf{r})$, that maximizes the conditional posterior probability $p(P(\mathbf{r})|P(\mathbf{r}_i),\mathbf{G},\mathbf{r}_i)$:

$$P(\mathbf{r}) = \operatorname{argmax}_c p(P(\mathbf{r}) = c|P(\mathbf{r}_i), \mathbf{G}(f(\mathbf{r})), \mathbf{r}_i) = \tag{17}$$

$$p(\mathbf{G}(f(\mathbf{r}))|P(\mathbf{r}) = c)p(P(\mathbf{r}) = c)\sum_{i=1}^{K} p(P(\mathbf{r}_i)|P(\mathbf{r}) = c, \mathbf{r}_i)$$

Equation (17) is then iteratively applied until no vertices are changed. Snapshots of the evolution of this procedure are given in Figure 2. As can be seen convergence is rapid, resulting in a procedure that requires ~3 min on a 1.5 GHz Pentium III. A small amount of and post-processing is carried out on the results of the labeling to relabel small isolated patches of label to the most likely of the neighboring labels.

Results and Discussion

Here we present the results of applying the surface-based parcellation technique to two different parcellation schemes. The first is the volumetric one in use at the MGH CMA as described in (Rademacher *et al.*, 1992; Caviness *et al.*, 1996), which defines ~58 separate labels (see Appendix for a complete list), while the second is an intrinsically surface-based (SB) parcellation (Destrieux *et al.*, 1998) based on the

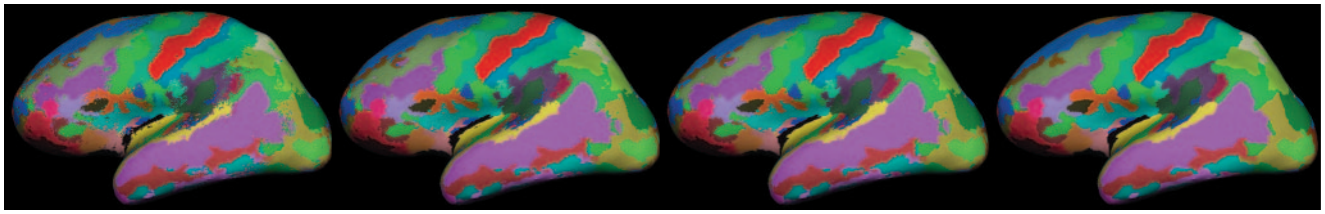

Figure 2. Snapshots of the ICM algorithm. From left to right: initial configuration, first, second, and final configuration (after 14 iterations).

conventions established in Duvernoy (1991) with 85 separate parcellation units (see Appendix). For the CMA parcellation we first sample the volumetric labeling onto the reconstructed cortical surface of each subject (Dale *et al.*, 1999; Fischl *et al.*, 1999a, 2001; Fischl and Dale, 2000), the subsequent procedures for the two parcellations are identical.

The data used for the CMA parcellation are part of an ongoing study of schizophrenia (Seidman *et al.*, 1997; Goldstein *et al.*, 1999; Seidman *et al.*, 1999; Goldstein *et al.*, 2002). As part of this study, 36 MRI volumes (2 MP-RAGE scans per subject, motion corrected and averaged) have been manually parcellated by trained technicians. (Note that as the study is not yet complete, we are blinded to diagnosis.) Cortical models were reconstructed for each of the subjects using previously presented techniques, including non-rigid surface-based alignment to a previously constructed spherical atlas (Dale and Sereno, 1993; Dale *et al.*, 1999; Fischl *et al.*, 1999a,b; Fischl and Dale, 2000; Fischl *et al.*, 2001). The manual parcellations were then sampled onto the cortical models at the midpoint of the cortical ribbon using the thickness estimates described in Fischl and Dale (2000). For the SB parcellation, cortical surface models were reconstructed for 12 subjects. Surface-based drawing tools that are part of the FreeSurfer software package (http://surfer.nmr.mgh.harvard.edu) were then used to generate a complete parcellation for all 24 cortical hemispheres. In order to validate the accuracy of the automated parcellation algorithm, we employed a jackknife/leave-one-out technique in which one dataset is removed from each training set, an atlas is constructed, and used to parcellate the left-out set. The error is then quantified point-by-point as the percentage of points at which the manual and automated parcellation are in disagreement. Figure 3 presents the results of this study on an average inflated surface (dark gray are sulcal regions, and light gray are gyral ones). Note that the vast majority of the surface is below threshold (i.e. accuracy >75%) for both the CMA parcellation on the left as well as the SB parcellation on the right. With the median accuracy at ~81% for the left hemisphere and 83% for the right for the CMA parcellation, and 80% (left) and 79% (right) for the SB (the slightly lower accuracy for the SB parcellation is no doubt due to the greater number of parcellation units in it, some of which are quite small). In addition, the low-accuracy regions are clustered at the boundaries between labels, the precise positions of which are somewhat arbitrary in the manual training set.

The distribution of accuracy collapsed across each cortical hemisphere is given in Figure 4 for the CMA parcellation and Figure 5 for the SB parcellation. The top rows display histograms of the percent correct for the left and right hemispheres, while the bottom row is the cumulative histogram of the same data. As can be seen, almost 40% of the surface was

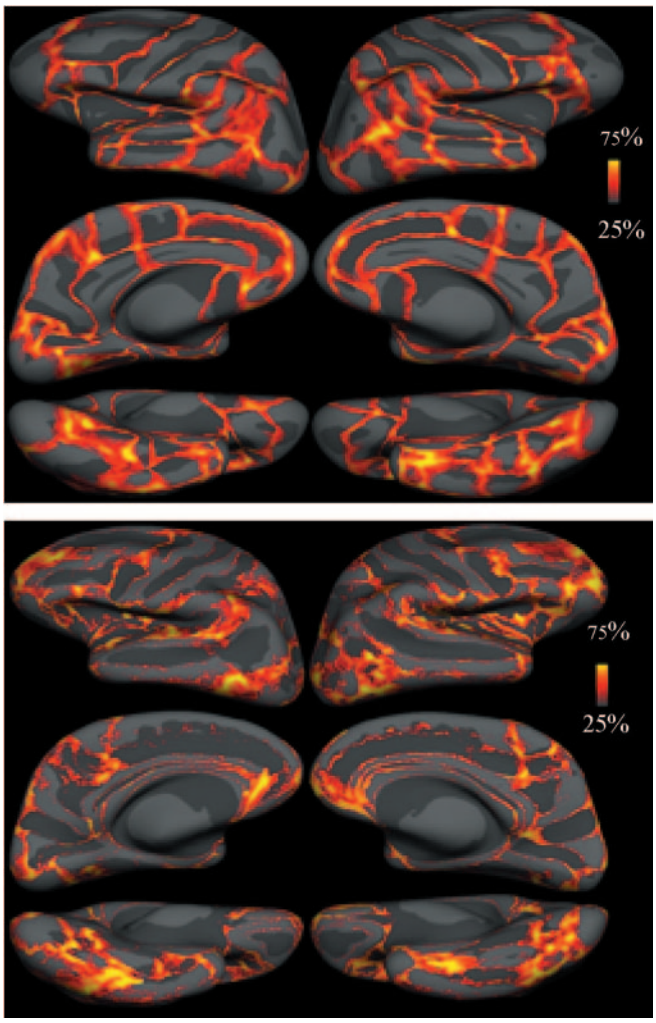

Figure 3. Map of per cent incorrect for the CMA (left) and the surface-based (right) parcellations. Top: lateral view, middle: medial view, bottom: ventral view. Note that the majority of the surface is correct >75% of the time in both parcellation schemes.

correct 100% of the time for both hemispheres for both of the parcellation schemes.

A scatter plot of the accuracy of the individual subjects is given in Figure 6 CMA parcellation (left) and the SB parcellation (right). Interestingly, a single outlier can be seen in the left hemisphere of both parcellation sets. In both cases this is a subject with a rare folding pattern – a split central sulcus, and even in these case, the accuracy is close to 70%. As our database of manually labeled examples grows, we expect these types of rare neuroanatomies to be handled with better

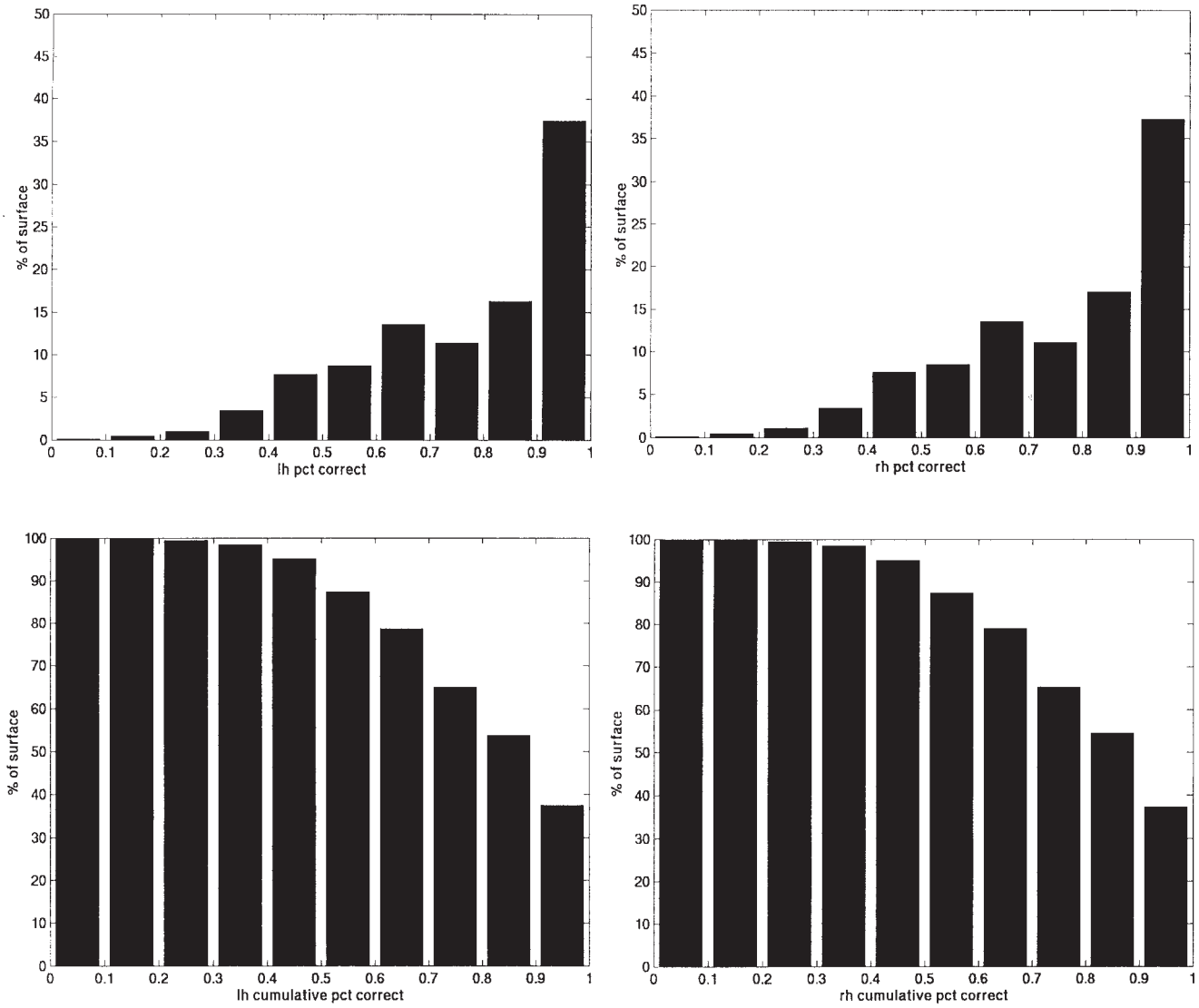

Figure 4. Total per cent accuracy for the automated CMA parcellation (integrated across each cortical hemisphere). Top row: histogram of per cent accuracy for the left (left) and right (right) hemispheres. Bottom row: cumulative histograms for the same.

accuracy (the training set that was used for this subjects actually contained *no* examples of this type of folding pattern, as it was of course left out during construction of the classifiers for labeling it).

In order to directly compare the automated and manual parcellations we computed the mean and standard errors of the surface area of a set of cortical features across all the subjects in each dataset, using the two techniques for each of the parcellation schemes. This comparison is given in Figure 7 for the CMA parcellation, and Figure 8 for the SB parcellation. As can be seen, the surface area for a variety of cortical regions as assessed by the manual (light bars) and automated (dark bars) parcellations is essentially indistinguishable from a statistical standpoint, although it is worth pointing out the uniformly smaller error bars of the automated technique, indicating it is a potentially more powerful technique for detecting variations in cortical surface area.

Finally, a visual comparison of the automated and manual parcellation for the subject with the median accuracy in each the dataset is given in Figure 9. Note that many of the small protuberances in the manual CMA parcellation (on the left) are almost certainly errors in the manual labeling. We are currently developing an intrinsically surface-based adaptation of this parcellation that will minimize this type of error. In addition, the automated parcellation can be used to correct errors in the manual labelings, although of course these datasets could not be used for validation of the automated technique after correction.

Conclusion

Labeling of cortical features is a technique that has been shown to have many neuroscience applications dating back to classic studies on functional lateralization (Geschwind and Levitsky, 1968). More recently, Schlaug and colleagues have found differences in musicians and non-musicians in perirolandic cortex (Schlaug *et al.*, 1995), while Boling *et al.* have shown folding patterns to be predictive of the location of the motor representation of the hand (Boling *et al.*, 1999).

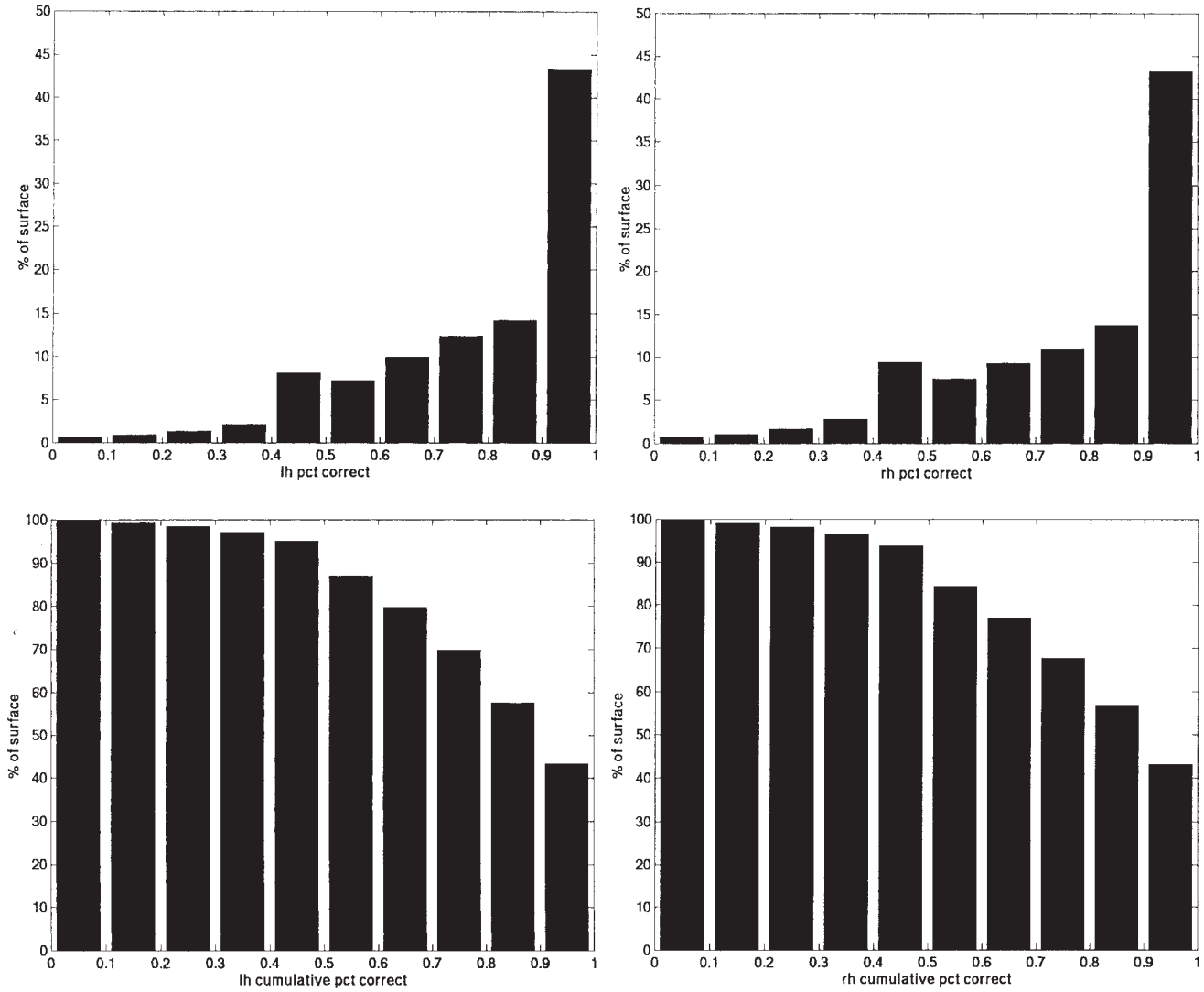

Figure 5. Total per cent accuracy for the SB parcellation (integrated across each cortical hemisphere). Top row: histogram of percent accuracy for the left (left) and right (right) hemispheres. Bottom row: cumulative histograms for the same.

Witelson and Kigar demonstrated asymmetries in the Sylvian fissure that relate to handedness (Witelson and Kigar, 1992), while Goldstein and colleagues carried out an extensive study of sexual dimorphism both cortically and subcortically (Goldstein *et al.*, 2001), as well as the disruption of normal sexual dimorphism in schizophrenia (Goldstein *et al.*, 2002). Other applications include assessments of normal anatomical asymmetry in the sylvian fissure (Rubens *et al.*, 1976), planum temporale changes in neurofibromatosis (Billingsley *et al.*, 2002) and autism (Rojas *et al.*, 2002). Schizophrenia researchers have found effects in many cortical regions including the planum temporale (Barta *et al.*, 1995; Hirayasu *et al.*, 2000), the angular gyrus (Niznikiewicz *et al.*, 2000), the hippocampus (Seidman *et al.*, 1997), as well as the middle frontal gyrus, orbitofrontal cortex, the anterior and paracingulate gyri and the supramarginal gyrus (Goldstein *et al.*, 1999).

While manual methods exist for assessing this type of change, the process of manually parcellating an entire high-resolution structural MR volume requires on the order of a week for a trained neuroanatomist or technician. This makes the routine analysis of large patient and control populations untenable. Finally, manual labeling procedures do not generalize well to the use of multidimensional inputs such as cortical thickness measures, intrinsic MRI tissue parameters and cortical geometry, which can be easily incorporated into the automated parcellation procedure.

The automated method described in this paper for assigning a neuroanatomical label to every point in the cortex has been shown to be comparable in terms of accuracy to a previously validated method of manual parcellation. The accurate labeling of a large number of cortical structures is enabled through the use of both global and local spatial information. The global information is encoded by distributing classifiers throughout an atlas in a surface-based coordinate system and maintaining class statistics on a per-class, per-location basis, allowing the classifiers to be robust to variations cortical folding patterns. Local information is incorporated into the classification procedure by modeling the parcellation as a non-stationary anisotropic Markov random field. The introduction of anisotropy and non-stationarity into the parcellation model allows the spatial relationships of parcellation units to one

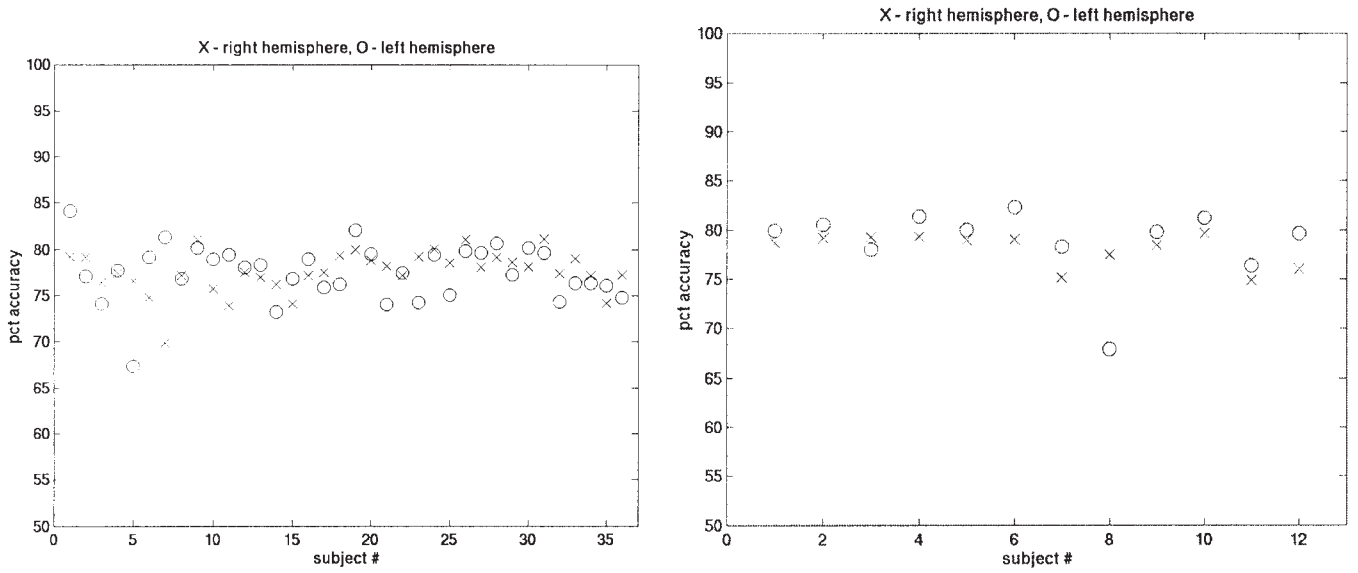

Figure 6. Scatter plot of accuracy for CMA (left) and surface-based (right) parcellations. The median accuracies are 78 and 79%, respectively.

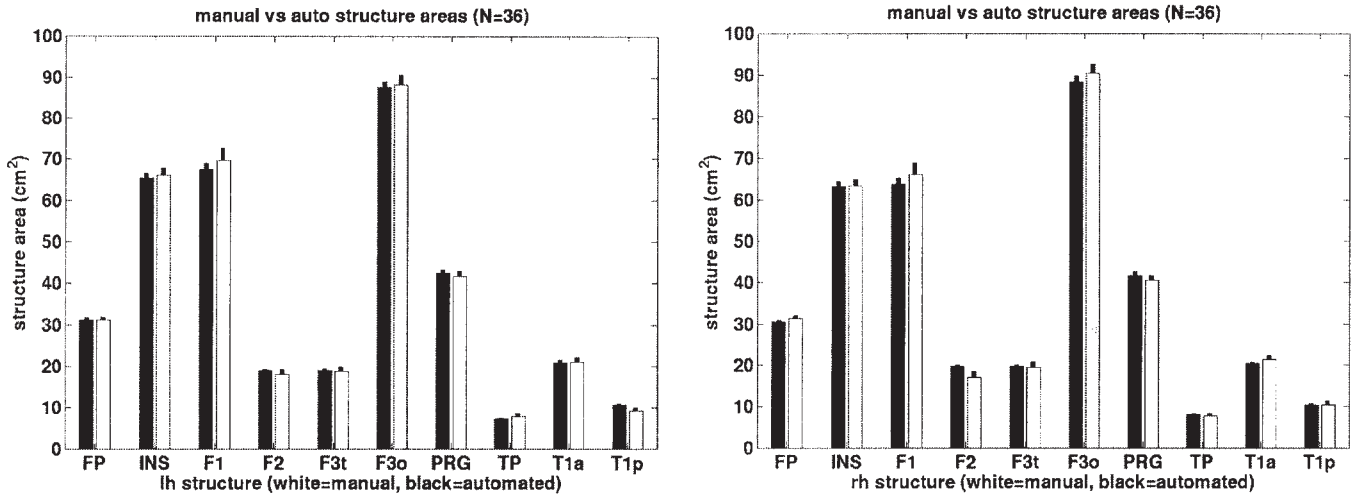

Figure 7. Comparison of mean and standard error of the surface area of 10 of the CMA parcellation units across 36 subjects (left hemisphere on the left, and right hemisphere on the right) for the manual (white bars) and automated (black bars) parcellations. FP, frontal pole; INS, insula; F1, superior frontal region; F2, middle frontal region; F3t, inferior anterior middle frontal region; F3o, inferior posterior middle frontal region; PRG, precentral gyrus; TP, temporal pole; T1a, anterior superior temporal sulcus; T1p, posterior superior temporal sulcus.

another to be incorporated into the procedure in a principled fashion.

The automatic parcellation procedure can also be used to automatically define regions of interest (ROIs) for use in functional imaging studies. Specifically, this will allow one to generate average time courses by cortical region, or even parts of regions, facilitating for example the comparison of the response of the motor cortex to that of somatosensory cortex, or anterior superior temporal sulcus (STS) to the posterior STS.

While the results presented here are comparable to those achievable by current manual labeling techniques, we intend to extend them in a number of ways. Primarily, we will investigate the relationship between the manual and automated labelings of each brain. In particular, the CMA parcellation technique is defined in the volume using slice-based viewers, and is currently being updated to use surface-based drawing and visualization tools. When complete, we expect the surface-based extension of the CMA parcellation to be significantly more accurate than the labeling based on the volumetric parcellation. As part of this process, we will perform structure-by-structure analysis of variability both across manual labelings, and between manual and automated labelings for each of the manual training sets. This analysis should allow us to identify regions of low reliability, which will require either updating the definition of the parcellation labels in the case that neither the automated nor the manual labelings is reliable, or the inclusion of additional information into the automated parcellation procedure. This may include the relationship of the cortical regions to subcortical structures, as well as additional cortical information (e.g. regional thickness measures, intrinsic tissue parameters).

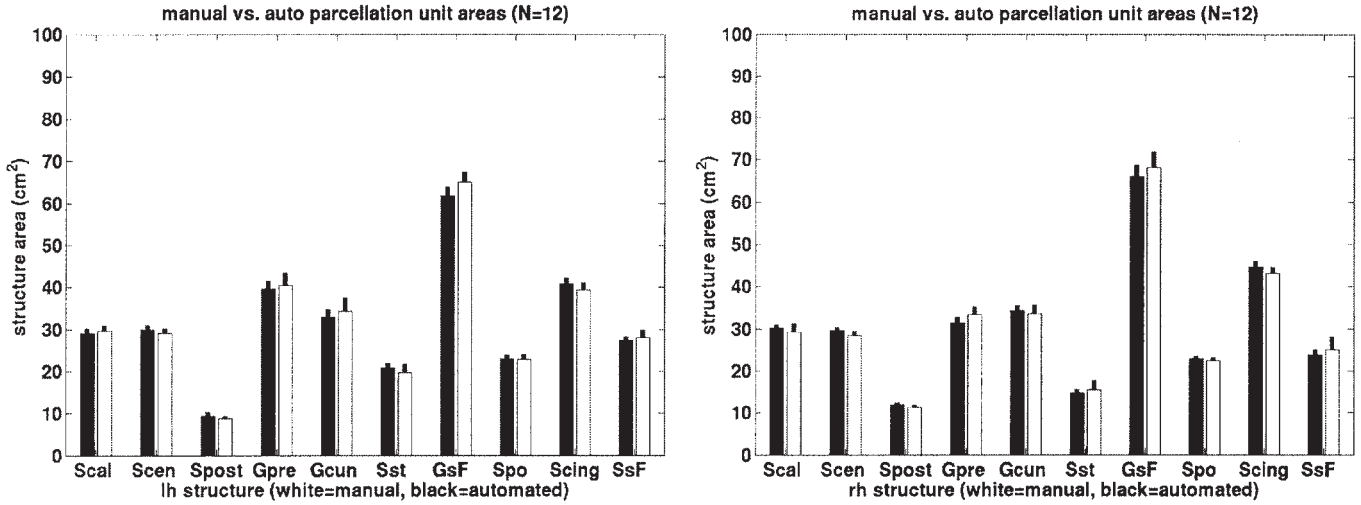

Figure 8. Comparison of mean and standard error of the surface area of 10 of the surface-based parcellation units across all 12 subjects (left hemisphere on the left, and right hemisphere on the right) for the manual (white bars) and automated (black bars) parcellations: Scal, calcarine sulcus; Scen, central sulcus; Spost, postcentral sulcus; Gpre, precentral gyrus; Gcun, cuneus; Sst, superior temporal sulcus; GsF, superior frontal gyrus; Spo, parieto-occipital sulcus; Scing, cingulate sulcus; SsF, superior frontal sulcus.

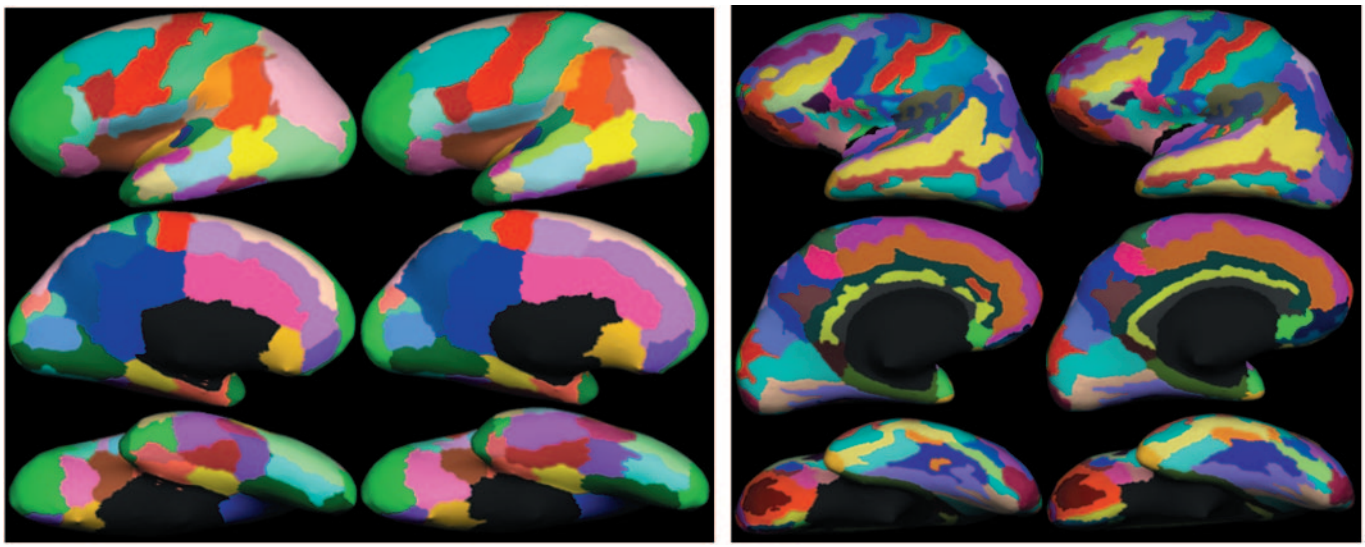

Figure 9. Manual (left) and automated (right) parcellation results for the subject with the median accuracy. Top, middle and bottom rows are lateral, medial and ventral views, respectively.

The automated nature of the methods described here, in contrast with existing manual or semi-automated techniques, allows for their routine application in large-scale studies. Having access to this type of detailed morphometric information for large populations including various disorders as well as a spectrum of normal controls should facilitate the characterization of the anatomical signatures associated with specific disorders. Ultimately, this may provide a more accurate and sensitive tool for early diagnosis of brain disorders.

Notes

This research is funded jointly by the National Center for Research Resources (R01 RR16594-01A1), the National Institute of Neurological Disorders and Stroke, the National Institute of Mental Health and the National Cancer Institute (R01-NS39581, R01-NS34189). Further support was provided by the National Center for Research Resources (P41-RR14075 and R01-RR13609), the National Institute of Mental Health (NIMH MH56956), the Theodore and Vada Stanley Foundation, the Amytotrophic Lateral Sclerosis Association, Faculté de Médecine/CHRU, Tours, France, the Mental Illness and Neuroscience Discovery (MIND) Institute and the National Association for Research in Schizophrenia and Depression. Thanks to Steve Hodge and Jennifer Koch for providing much-needed support and organization. Thanks also to Andrea Boehland, Bobbie Holland and Nicole Cullen for providing manual parcellations for use in this paper.

Address correspondence to Bruce Fischl, MGH/MIT/Harvard Medical School, Athinoula A. Martinos Center for Biomedical Imaging, Department of Radiology, Massachusetts General Hospital/Harvard Medical School, Bldg 149, 13th Street, Charlestown, MA 02129, USA. Email: fischl@nmr.mgh.harvard.edu.

Appendix

Labels for CMA cortical parcellation

AG angular gyrus
BFsbcmp basal forebrain

CALC	intracalcarine cortex
Cga	cingulate cortex, anterior part
CGp	cingulate cortex, posterior part
CN	cuneus
CO	central operculum
F1	superior frontal gyrus
F2	middle frontal gyrus
F3o	inferior frontal gyrus, pars opercularis
F3t	inferior frontal gyrus, pars triangularis
FMC	frontomedial cortex
FO	frontal operculum
FOC	fronto-orbital cortex
FP	frontal pole
H1	Heschl's gyrus
INS	insula
LG	lingual gyrus
MW	medial wall
OF	occipital fusiform gyrus
Oli	occipital lateral gyri, inferior part
Ols	occipital lateral gyri, superior part
OP	occipital pole
PAC	paracingulate cortex
PCN	precuneus
Pha	parahippocampal gyrus, anterior part
PHp	parahippocampal gyrus, posterior part
PO	parietal operculum
POG	postcentral gyrus
PP	planum polare
PRG	precentral gyrus
PT	planum temporale
SC	subcallosal cortex
SCLC	supracalcarine cortex
Sga	supramarginal gyrus, anterior part
SGp	supramarginal gyrus, posterior part
SMC	supplementary motor cortex or juxtapositional lobule cortex
SPL	superior parietal lobule
T1a	superior temporal gyrus, anterior part
T1p	superior temporal gyrus, posterior part
T2a	middle temporal gyrus, anterior part
T2p	middle temporal gyrus, posterior part
T3a	inferior temporal gyrus, anterior part
T3p	inferior temporal gyrus, posterior part
Tfa	temporal fusiform gyrus, anterior part
TFp	temporal fusiform gyrus, posterior part
TO2	middle temporal gyrus, temporo-occipital part
TO3	inferior temporal gyrus, temporo-occipital part
TOF	temporal fusiform gyrus, temporo-occipital part
TP	temporal pole
UN	unknown

Labels for surface-based parcellation

Corpus_callosum
G_and_S_Insula_ONLY_AVERAGE
G_cingulate-Main_part
G_frontal_inf-Opercular_part
G_frontal_inf-Triangular_part
G_frontal_superior
G_insular_long
G_occipital_inferior
G_occipital_superior
G_occipit-temp_med-Lingual_part
G_orbital
G_parietal_inferior-Angular_part
G_parietal_superior
G_precentral
G_rectus
G_subcentral
G_temp_sup-Lateral_aspect
G_temp_sup-Planum_tempolale
G_temporal_middle
Lat_Fissure-ant_sgt-ramus_horizontal
Lat_Fissure-post_sgt
Pole_occipital
S_calcarine
S_central_insula
S_cingulate-Marginalis_part
S_circular_insula_inferior
S_collateral_transverse_ant
S_frontal_inferior
S_frontal_superior
S_intermedius_primus-Jensen
S_intraparietal–and_Parietal_transverse
S_occipital_inferior
S_occipital_superior_and_transversalis
S_occipito-temporal_medial_and_S_Lingual
S_orbital_medial-Or_olfactory
S_paracentral
S_pericallosal
S_precentral-Inferior-part
S_subcentral_ant
S_suborbital
S_supracingulate
S_temporal_superior
S_transverse_frontopolar
Unknown

References

Ashburner J, Neelin P, Collins DL, Evans AC, Friston KJ (1997) Incorporating prior knowledge into image registration. Neuroimage 6:344–352.

Bajcsy R, Lieberson R, Reivich M (1983) A computerized system for the elastic matching of deformed radiographic images to idealized atlas images. J Comput Assist Tomogr 5:618–625.

Barta P, Pearlson G, McGilchrist I, Lewis ATRW, Pulver A, Vaughn D, Casanova GMF, Powers R (1995) Reversal of asymmetry of the planum temporale in schizophrenia. Am J Psychiatry 152:715–721.

Besag J (1974) Spatial interaction and the statistical analysis of lattice systems (with discussion). J R Stat Soc Appl Stat Ser B 36:192–326.

Besag J (1986) On the statistical analysis of dirty pictures (with discussion). J R Stat Soc Ser B 48:259–302.

Billingsley RL, Schrimsher GW, Jackson EF, Slopis JM, Moore BD III (2002) Significance of planum temporale and planum parietale morphologic features in neurofibromatosis type 1. Arch Neurol 59:616–622.

Boling W, Olivier A, Bittar RG, Reutens D (1999) Localization of hand motor activation in Broca's pli de passage moyen. J Neurosurg 91:1–12.

Bookstein FL (1989) Principal warps: thin-plate splines and the decomposition of deformations. IEEE Trans Pattern Anal Machine Intell 11:567–585.

Caviness VSJ, Meyer J, Makris N, Kennedy DN (1996) MRI-based topographic Parcellation of the human neocortex: an anatomically specified method with estimate of reliability. J Cogn Neurosci 8:566–587.

Christensen GE, Rabbitt RD, Miller MI (1996) Deformable templates using large deformation kinematics. IEEE Trans Image Process 5:1435–1447.

Collins D, Evans A (1997) Animal: validation and applications of nonlinear registration-based segmentation. IJPRAI 11:1271–1294.

Collins DL, Neelin P, Peters TM, Evans AC (1994) Data in standardized Talairach space. J Comput Assist Tomogr 18:292–205.

Collins DL, Le Boualher G, Benugopal R, Caramanos A, Evans AC, Barillot C (1996) Cortical constraints for non-linear cortical registration. In: Visualization in biomedical computing (Hohne KH, Kikinis R, eds), pp. 307–316. Berlin: Springer.

Dale AM, Sereno MI (1993) Improved localization of cortical activity by combining EEG and MEG with MRI cortical surface reconstruction: a linear approach. J Cogn Neurosci 5:162–176.

Dale AM, Fischl B, Sereno MI (1999) Cortical surface-based analysis I: segmentation and surface reconstruction. Neuroimage 9:179–194.

Destrieux CE, Halgren E, Dale AM, Fischl B, Sereno MI (1998) Variability of the human brain studied on the flattened cortical surface. Soc Neurosci Abstr 24:1164.

do Carmo M (1976) Differential geometry of curves and surfaces. Englewood Cliffs, NJ: Prentice-Hall.

Duvernoy H (1991) The human brain. Vienna: Springer-Verlag.

Fischl B, Dale AM (2000) Measuring the thickness of the human cerebral cortex from magnetic resonance images. Proc Natl Acad Sci USA 97:11044–11049.

Fischl B, Liu A, Dale AM (2001) Automated manifold surgery: constructing geometrically accurate and topologically correct models of the human cerebral cortex. IEEE Trans Med Imaging 20:70–80.

Fischl B, Salat D, Busa E, Albert M, Dieterich M, Haselgrove C, van der Kouwe A, Killiany R, Kennedy D, Klaveness S, *et al.* (2002) Whole brain segmentation. Automated labeling of neuroanatomical structures in the human brain. Neuron 33:341–355.

Fischl B, Sereno MI, Dale AM (1999a) Cortical surface-based analysis ii: inflation, flattening, a surface-based coordinate system. Neuroimage 9:195–207.

Fischl B, Sereno MI, Tootell RBH, Dale AM (1999b) High-resolution inter-subject averaging and a coordinate system for the cortical surface. Hum Brain Mapp 8:272–284.

Fox PT, Mikiten S, Davis G, Lancaster JL (1994) BrainMap: a database of human functional brain mapping. In: Functional neuroimaging (Thatcher RW, Hallett M, Zeffiro T, John ER, Huerta M, eds), pp. 95–106. San Diego: Academic Press.

Gee JC, Haynor DR, Reivich M, Bajcsy R (1994) Finite element approach to warping of brain images. In: Proceedings of SPIE Medical Imaging 1994: Image processing (Loew MH, ed.). Bellingham: SPIE.

Geman S, Geman D (1984) Stochastic relaxation, Gibbs distributions and the Bayesian restoration of images. IEEE Trans Pattern Anal Machine Intell 6:721–741.

Geschwind N, Levitsky W (1968) Human brain: left–right asymmetries in temporal speech region. Science 161:186–187.

Goldstein JM, Goodman JM, Seidman LJ, Kennedy DN, Makris N, Lee H, Tourville J, Caviness VS Jr, Faraone SV, Tsuang MT (1999) Cortical abnormalities in schizophrenia identified by structural magnetic resonance imaging. Arch Gen Psychiatry 56:537–547.

Goldstein JM, Seidman LJ, Horton NJ, Makris N, Kennedy DN, Caviness VS Jr, Faraone SV, Tsuang MT (2001) Normal sexual dimorphism of the adult human brain assessed by *in vivo* magnetic resonance imaging. Cereb Cortex 11:490–497.

Goldstein JM, Seidman LJ, O'Brien LM, Horton NJ, Kennedy DN, Makris N, Caviness VS Jr, Faraone SV, Tsuang MT (2002) Impact of normal sexual dimorphisms on sex differences in structural brain abnormalities in schizophrenia assessed by magnetic resonance imaging. Arch Gen Psychiatry 59:154–164.

Goualher GZ, Procyk E, Collins DL, Venugopal R, Barillot C, Evans AC (1999) Automated extraction and variability analysis of sulcal neuroanatomy. IEEE Trans Med Imaging 18:206–217.

Held K, Kops ER, Krause BJ, Wells WM III, Kikinis R, Muller-Gartner H-W (1997) Markov random field segmentation of brain mr images. IEEE Trans Med Imaging 16:876–886.

Hirayasu Y, McCarley RW, Salisbury DF, Tanaka S, Kwon JS, Frumin M, Snyderman D, Yurgelun-Todd D, Kikinis R, Jolesz FA, *et al.* (2000) Planum temporale and Heschl gyrus volume reduction in schizophrenia — a magnetic resonance imaging study of first-episode patients. Arch Gen Psychiatry 57:692–699.

Kapur T, Grimson WEL, Wells WM, Kikinis R (1998) Enhanced spatial priors for segmentation of magnetic resonance imagery. MICCAI'98. 1st International Conference on Medical Image Computing and Computer Assisted Intervention, MIT, Cambridge, MA, October 11–13.

Lohmann G (1998) Extracting line representations of sulcal gyral patterns in MR images of the human brain. IEEE Trans Med Imaging 17:1040–1048.

Lohmann G, von Cramon DY (1998) Sulcal basins and sulcal strings as new concepts for describing the human cortical topography. IEEE Workshop on BioMedical Image Analysis, June 27–27, Santa Barbara, CA, p. 24.

Lohmann G, von Cramon DY (2000) Automatic labelling of the human cortical surface using sulcal basins. Med Image Anal 4:179–188.

Lohmann G, von Cramon DY, Steinmetz H (1999) Sulcal variability of twins. Cereb Cortex 9:754–763.

Mangin J-F, Frouin V, Bloch I, Regis J, Lopez-Krahe J (1995) From 3-D magnetic resonance images to structured representations of the cortex topography using topology preserving deformations. J Math Imag Vision 5:297–318.

Mazziotta JC, Toga AW, Evans AC, Fox P, Lancaster J (1995) A probabilistic atlas of the human brain: theory and rationale for its development. Neuroimage 2:297–318.

Miller MI, Christensen GE, Amit Y, Grenander U (1993) A mathematical textbook of deformable neuroanatomies. Proc Natl Acad Sci USA 90:11944–11948.

Niznikiewicz M, Donnino R, McCarley RW, Nestor PG, Iosifescu DV, O'Donnell B, Levitt J, Shenton ME (2000) Abnormal angular gyrus asymmetry in schizophrenia. Am J Psychiatry 157:428–436.

Paus T, Otaky N, Caramanos Z, MacDonald D, Zijdenbos A, D'avirro D, Guttmans D, Holmes C, Tomaiuolo F, Evans AC (1996) *In vivo* morphometry of the intrasulcal gray matter in the human cingulate, paracingulate, and superior-rostral sulci: hemispheric asymmetries, gender differences and probability maps. J Comp Neurol 376:664–673.

Rademacher J, Galaburda AM, Kennedy DN, Filipek PA, Caviness VS (1992) Human cerebral cortex: localization, parcellation and morphometry with magnetic resonance imaging. J Cogn Neurosci 4:352–374.

Rettmann ME, Han X, Xu C, Prince JL (2002) Automated sulcal segmentation using watersheds on the cortical surface. Neuroimage 15:329–344.

Rojas DC, Bawn S, Benkers TL, Reite ML, Rogers SJ (2002) Smaller left hemisphere planum temporale in adults with autistic disorder. Neurosci Lett 328:237–240.

Rubens AB, Mahowald MW, Hutton JT (1976) Asymmetry of lateral (sylvian) fissures in man. Neurology 26:620–624.

Sandor S, Leahy R (1997) Surface-based labeling of cortical anatomy using a deformable atlas. IEEE Trans Med Imaging 16:41–54.

Schlaug G, Jäncke L, Huang YX, Steinmetz H (1995) *In vivo* evidence of structural brain asymmetry in musicians. Science 267:699–701.

Seidman LJ, Faraone SV, Goldstein JM, Goodman JM, Kremen WS, Matsuda G, Hoge EA, Kennedy D, Makris N, Caviness VS, *et al.* (1997) Reduced subcortical brain volumes in nonpsychotic siblings of schizophrenic patients: a pilot magnetic resonance imaging study. Am J Med Genet 74:507–514.

Seidman LJ, Faraone SV, Goldstein JM, Goodman JM, Kremen WS, Toomey R, Tourville J, Kennedy D, Makris N, Caviness VS, *et al.* (1999) Thalamic and amygdala-hippocampal volume reductions in first-degree relatives of patients with schizophrenia: an MRI-based morphometric analysis. Biol Psychiatry 46:941–954.

Talairach J, Tournoux P (1988) Co-planar stereotaxic atlas of the human brain. New York: Thieme Medical Publishers.

Talairach J, Szikla G, Tournoux P, Prosalentis A, Bordas-Ferrier M, Covello L, Iacob M, Mempel E (1967) Atlas d'anatomie stereotaxique du telencephale. Paris: Masson.

Thompson P, Schwartz C, Lin RT, Khan AA, Toga AW (1996a) Three-dimensional statistical analysis of sulcal variability in the human brain. J Neurosci 16:4261–4274.

Thompson PM, Schwartz C, Toga AW (1996b) High-resolution random mesh algorithms for creating a probabilistic 3-D surface atlas of the human brain. Neuroimage 3:19–34.

Thompson PM, MacDonald D, Mega MS, Holmes CJ, Evans AC, Toga AW (1997) Detection and mapping of abnormal brain structure with a probabilistic atlas of cortical surfaces. J Comput Assist Tomogr 21:567–581.

Thompson P, Woods R, Mega M, Toga A (2000) Mathematical/computational challenges in creating deformable and probabilistic atlases of the human brain. Hum Brain Mapp 9:81–92.

Valiant M, Davatzikos C, Bryan BN (1996) Finding 3-D parametric representations of the deep cortical folds. IEEE Mathematical

Methods in Biomedical Image Analysis workshop, San Francisco, CA, June 21–22.

Van Essen DC, Drury HA (1997) Structural and functional analyses of human cerebral cortex using a surface-based atlas. J Neurosci 17:7079–7102.

Van Essen DC, Drury HA, Joshi S, Miller MI (1998) Functional and structural mapping of human cerebral cortex: solutions are in the surfaces. Proc Natl Acad Sci USA 95:788–795.

Vannier MW, Miller MI, Grenander U (1994) Modeling and data structures for registration of a brain atlas of mutimodality images. In: Functional neuroimaging — technical foundations (Thatcher RW, Hallett M, John ER, Huerta E, eds), pp. 217–221. New York: Academic Press.

Witelson SF, Kigar DL (1992) Sylvian fissure morphology and asymmetry in men and women: bilateral differences in relation to handedness in men. J Comp Neurol 323:326–340.

Woods RP, Grafton ST, Holmes CJ, Cherry SR, Mazziotta JC (1998) Automated image registration: II., Inter-subject validation of linear and nonlinear models. J Comput Assist Tomogr 22:155–165.

Worsley KJ, Evans AC, Marrett S, Neelin P (1992) A three dimensional statistical analysis for CBF activation studies in human brain. J Cereb Blood Flow Metab 12:900–918.

Zhang Y, Brady M, Smith S (2001) Segmentation of brain MR images through hidden Markov random field model and the expectation maximization algorithm. IEEE Trans Med Imaging 20:45–57.

Annexe 2

Destrieux C, Fischl B, Dale A, Halgren E.

Automatic parcellation of human cortical gyri and sulci using standard anatomical nomenclature.

Soumis à Cerebral Cortex.

OXFORD UNIVERSITY PRESS Cerebral Cortex

Automatic parcellation of human cortical gyri and sulci using standard anatomical nomenclature

Journal:	*Cerebral Cortex*
Manuscript ID:	draft
Manuscript Type:	Original Articles
Date Submitted by the Author:	
Complete List of Authors:	Destrieux, Christophe; UMR Inserm U930, CNRS FRE 2448, Université François Rabelais de Tours, Laboratoire d'Anatomie; CHRU de Tours, Neurochirurgie; IFR135, Imagerie fonctionnelle Fischl, Bruce; Harvard Medical School, Athinoula A. Martinos Center for Biomedical Imaging, NMR Center; Mass. Institute of Technology, Computer Science and AI Lab/HST Dale, Anders; University of California San Diego, Radiology and Neurosciences Halgren, Eric; University of California San Diego, Radiology and Neurosciences
Keywords:	Anatomy, Atlas, Brain, Cerebral Cortex, MRI

scholarONE™ Manuscript Central

Automatic parcellation of human cortical gyri and sulci using standard anatomical nomenclature

Christophe DESTRIEUX, MD [a, b, c*], Bruce FISCHL, PhD [d,e], Anders DALE, PhD [f], Eric HALGREN, PhD [f]

a: UMR Inserm U930, CNRS FRE 2448, Université François Rabelais de Tours, Tours, France

b: CHRU de Tours, Tours, France

c: IFR 135 « Imagerie fonctionnelle », Tours, France

d: Athinoula A. Martinos Center for Biomedical Imaging, NMR Center, Harvard Medical School, Charlestown, MA, USA

e: Computer Science and AI Lab/HST, Mass. Institute of Technology, Cambridge, MA, USA

f : University of California San Diego, Departments of Radiology and Neurosciences , La Jolla, CA, USA

* : Corresponding author : Christophe DESTRIEUX,
Laboratoire d'Anatomie,
Faculté de Médecine,
10 Bd Tonnellé,
37032 Tours, France
tel : (33) 2 47 36 61 36 – fax : (33) 2 47 36 62 07
destrieux@med.univ-tours.fr

Running title : automatic sulco-gyral parcellation

For Peer Review

Abstract:

Precise localization of sulco-gyral structures of the human cerebral cortex is important for the interpretation of morpho-functional data, but requires anatomical expertise and is time consuming because of the brain's geometric complexity. Software developed to automatically identify sulco-gyral structures has improved substantially as a result of techniques providing topologically-correct reconstructions permitting inflated views of the human brain. Here we describe a complete parcellation of the cortical surface using standard internationally-accepted nomenclature and criteria. This parcellation is available in the FreeSurfer package.

First, a computer-assisted hand parcellation classified each vertex as sulcal or gyral, and these were then subparcellated into 74 labels per hemisphere. Twelve datasets were used to develop rules and algorithms (reported here) that produced labels consistent with anatomical rules as well as automated computational parcellation. The final parcellation was used to build an atlas for automatically labeling the whole cerebral cortex. This atlas was used to label an additional 12 datasets, which were found to have good concordance with manual labels. This paper presents a precisely-defined method for automatically labeling the cortical surface in standard terminology.

Keywords: Anatomy, Atlas, Brain, Cerebral Cortex, MRI

For Peer Review

About 170 years ago, Lauret discovered that, unlike the random loops of the small intestine, the folding of the cerebral cortex is highly ordered (reviewed in Clarke and Dewhurst 1975). Within a decade, Gratiolet had named the lobes and their principle folds (Gratiolet 1854), and soon Broca (Broca 1861) used this new terminology to describe the location of lesions leading to a form of aphasia. For over 120 years, this standard nomenclature continued to provide the main framework for inferring the localization of mental functions from lesion and stimulation studies. Then, with the advent of tomographic functional brain imaging, a standardized 3D coordinate came to be adopted, with only a statistical relationship to the underlying sulcal-gyral anatomy (Talairach and Szikla 1967). The current paper concerns recent advances in imaging and computer vision which allow cortical location to be expressed in standardized nomenclature relative to sulcal-gyral anatomy, as well as in 3D coordinates.

Magnetic Resonance Imaging (MRI) allows direct access to the sulco-gyral pattern *in vivo*. Manual identification of sulco-gyral structures requires comparison of the brain to be labeled to a printed database or to expert knowledge. This process is difficult to perform for the whole cortex, time consuming and requires a high level of anatomical expertise. Moreover, anatomical description is a matter of convention: depending on the chosen number of parcellation units, and of their respective limits, several parcellation schemes may be defined. Several attempts have been made to define a unified anatomical nomenclature. The last official version is provided by the 1998 Terminologia Anatomical (TA) (Federative Committee on Anatomical Terminology 1998). This database lists the latin anatomical names and the English translation of 7444 anatomical structures for gross anatomy of the entire human body. Nevertheless, the terms included in this reference are insufficient for precise

For Peer Review

description of the cerebral cortex. For example, only 4 terms are included for the lateral aspect of the occipital lobe (occipital pole, sulcus lunatus, preoccipital notch, and transverse occipital sulcus), obviously too few to adequately describe this region. Alternative parcellation schemes have been proposed that more or less follow the TA (Caviness et al. 1996; Duvernoy et al. 1991; Ono et al. 1990). This state of affairs can be highly confusing, since the same anatomical label may correspond to a parcellation unit whose boundaries vary in different conventions. A pervasive issue is how far gyral labels extend into the bounding sulci. For example, the precentral gyrus maybe considered (1) as the part of the cortex located between the fundus of the precentral sulcus anteriorly, and the fundus of the central sulcus posteriorly, or (2) restricted to the cortex located between the posterior bank of the precentral sulcus, and the anterior bank of the central sulcus. Even if the same parcellation scheme is used, the definition of the different parcellation units is not always precise enough to ensure good reproducibility between observers. In some cases this is due to a lack of precise anatomical boundaries between contiguous cortical structures: for instance, the boundaries of the temporal pole or of the occipital lobe are unclear, usually not precisely defined in the literature, and may thus vary from observer to observer. Moreover, this complex sulco-gyral organization varies across individuals (Ono *et al.* 1990; Zilles et al. 1997), making its manual description and correspondence across different brains difficult and often unreliable.

Fortunately, underlying this complex 3D architecture is a simple topology: the cortex is a continuous neuronal sheet that more or less complexly folds during embryonic life. Methods have been developed to precise and topologically correct representations of the cortical surface from structural MRI (Dale et al. 1999; Dale and Sereno 1993; Fischl, Sereno and Dale 1999; Van Essen and Drury 1997). These

For Peer Review

representations can be unfolded, allowing the consistent deep sulcal pattern to be visualized, in contrast to the unfolded brain where the highly variable surface folds visually predominate. Due to the sheet-like topology of the cortex, surface based coordinate systems (Fischl, Sereno and Dale 1999; Fischl, Sereno, Tootell et al. 1999; Thompson et al. 2000; Van Essen et al. 1998) may be more appropriate for the anatomy of the brain than classical volume based coordinate systems (Talairach and Tournoux 1988): they provide better inter-subject averaging and allow the development of tools for automatically parcellating the cortex in a reproducible and accurate way (Desikan et al. 2006; Fischl et al. 2004).

In this paper, we describe the sulco-gyral parcellation used to build a surface based atlas (Fischl *et al.* 2004) included in the FreeSurfer package (http://surfer.nmr.mgh.harvard.edu/). We first unambiguously labeled every point of the cerebral cortex in a group of healthy subjects using a classical anatomical nomenclature as close as possible to the TA. We then used these manual labels as a training set for an automated labeling procedure. The resulting parcellations were examined to reveal areas where the automated labels were unreliable. The algorithms used for manual labeling were then changed to increase reliability, or if this was not possible, areas were amalgamated to arrive at units that could be consistently parcellated. We describe here this process, as well as the detailed final algorithms for manually-labeling the cortical gyri and sulci. These algorithms are consistent with standard anatomical nomenclature, as well as the capabilities of currently available software. Here (and in the supplemental online material), cortical parcellations are displayed for twelve healthy individuals.

For Peer Review

1 Materials and method

1.1 Nomenclature of individual brains

1.1.1 Subjects – Scanning procedure

Twenty-four healthy right-handed volunteers were included in this study: 12 male (aged 18-25 years, mean 21.67 year) and 12 female (21-33 year-old, mean 25.33 years). They were scanned on a 1.5 T Siemens Sonata scanner. Two high-resolution whole-head T1 weighted MPRAGE scans were collected: TR=2730 ms, TE = 3.39 ms, Flip angle = 7°, slice thickness = 1.3 mm, 128 slices, FOV = 256mm x 256mm, matrix = 256x256). These parameters were empirically optimized for contrast between gray matter, white matter and cerebrospinal fluid (CSF). The two scans were motion-corrected and averaged to increase the signal to noise ratio (SNR).

Two groups of 12 subjects (6 male and 6 female) were defined, the first was used to develop and test the anatomical rules included in this paper, while the second was used for training after cortical reconstruction.

1.1.2 Reconstruction process

The detailed reconstruction process of the cortical surface has been previously described (Dale *et al.* 1999; Fischl, Sereno and Dale 1999): after correction for intensity variations due to magnetic field inhomogeneities, non-brain tissues were removed from the T1 normalized images using a hybrid watershed/surface deformation procedure (Segonne et al. 2004). The brain was segmented using the signal intensity and geometric structure of the gray-white interface. Each hemisphere was automatically disconnected from the other and from the mesencephalon, resulting in two binarized white matter volumes. The surface of each white matter

For Peer Review

volume was tessellated with a triangular mesh, and deformed to obtain a smooth and accurate representation of the gray-white interface. After the topology of this surface was automatically corrected (Segonne et al. 2007), it was inflated in a way that retains much of the shape and metric properties of the original gray-white interface. This process unfolded sulci of the cortex, leading to a representation where the whole cortical surface (i.e. sulcal and gyral) was visible. During this process, the vertices that lie in concave region moved outwards while the vertices in convex regions moved inwards. The average convexity ("sulc" maps in FreeSurfer) evaluates this movement for each point of the cortical surface, and was color encoded to depict the large sulci and gyri. Large sulci (for instance the lateral sulcus) or gyri sometimes contained smaller structures (for instance short and long insular gyri and central sulcus of the insula) for which the average convexity was very similar. Another parameter, the mean curvature, ("curv" maps in FreeSurfer) was more efficient to describe these secondary and tertiary folding patterns. At the end of the reconstruction process, several views were available for each hemisphere depending on the extent of the cortical inflation and the surface that was used: pial (no inflation, gray-CSF interface), white (no inflation, gray-white interface), inflated (inflation, gray-white interface).

1.1.3 Parcellation scheme

The nomenclature used in this study is mainly based on Duvernoy's (Duvernoy *et al.* 1991). First, a name database was created to list the anatomical terms used in this book and their corresponding definitions. For each of the sulcal and gyral structures that were listed per hemisphere, the database contained: the lobe(s) and aspect(s) of the hemisphere this structure pertains to, its limits to contiguous cortical structures, and alternative names found in the literature (Ono *et al.* 1990).

For Peer Review

Based on this name database, the entire cortex was divided into sulcal and gyral cortices depending upon the values of local mean curvature and average convexity obtained from the reconstructed cortical surfaces output from FreeSurfer. For most of the structures, the limit was given by the average convexity value: vertices with an average convexity value below a given threshold were considered sulcal, and vertices with value equal or above this threshold were considered gyral. This threshold was empirically chosen to set the sulco-gyral limit close to the junction point between the brain convexity and the outer part of sulcal banks on the pial views and T1 images. This value equaled zero for most of the structures located at the lateral and inferior aspects of the brain. A value of 0.18 was chosen for most of the structures located at the medial aspect of the hemisphere. Since the insula is situated deep in the lateral sulcus, the average convexity value was negative for each vertex in this region and therefore does not distinguish gyral from sulcal cortex of the insular lobe and opercula. In these regions, the mean curvature was used in a similar way: vertices with a positive mean curvature value were considered sulcal, and vertices with non-positive values were considered gyral.

Once the whole cortical surface was classified gyral or sulcal, limits between contiguous sulci and gyri were directly drawn by hand on the inflated surface using tools included in the FreeSurfer package. The location of these limits was defined by the nomenclature rules previously defined in the name database. Once a cortical structure (gyral or sulcal) was bounded by these lines and the sulco-gyral limits, it was associated to a label chosen in the name database. For a few large structures, an additional sub-parcellation was used. For instance the cingulate gyrus was subdivided on based on estimated cytoarchitectonic and functional criteria as

For Peer Review

proposed by Vogt (Vogt et al. 2003; Vogt et al. 2006). Details of these additional parcellations are directly provided in the results section.

Using this process, each vertex of the cortical surface was associated to an anatomical label from the name database. On the midline an area labeled Medial_wall grouped structures not involved by the inflation process (hippocampus, but also thalami, ventricles, corpus callosum). This Medial_wall parcellation was not considered in the quantification of concordance index, area, etc., presented below.

1.1.4 Improvement of anatomical rules

The first set of 12 subjects was used to test and improve the nomenclature rules defined in the name database (Destrieux et al. 1998). The inflated cortical surface was labeled by one of the authors (CD), some of the anatomical rules previously defined were modified, and a labeling procedure was defined. Since manual nomenclature of a cortical structure depends on the labels attached to the surrounding structures, the labeling procedure also included the order to be followed to perform the cortical parcellation.

1.1.5 Creation of the database

The resulting name database and procedure were used to label the final, second, set of subjects. After these 12 independent subjects (24 hemispheres) were labeled, the dataset was visually inspected for errors resulting in mislabeling of large cortical regions: the 12 brains were registered to Talairach space (Talairach and Tournoux

For Peer Review

1988), snapshots of the labeled surfaces were visually compared, and errors were corrected.

1.2 Automated labeling

1.2.1 Probabilistic labeling

The manually labeled second set of hemispheres was used as a training set to build a statistical surface-based atlas in order to automatically label “new” hemispheres (Fischl *et al.* 2004). The labeling procedure was modeled as a first order anisotropic non-stationary Markov random field on the labels of the cortical surface that captured the spatial relationships and variance between the labels defined in the training set. The probability of a label at a certain vertex is based on a number of pieces of information, including the curvature and average convexity of the cortical surface, prior labeling probability for that voxel, as well as the labels of vertices in a local neighborhood. See (Fischl et al. 2002; Fischl *et al.* 2004) for a detailed derivation of the procedure.

1.2.2 Concordance of auto/manual labelling

The automated and manual labeling were compared using a Jackknife/leave-one-out procedure (Fischl *et al.* 2004): for each of the 12 subjects, an atlas was built with the remaining 11 and was used to automatically label the excluded subject.

Three cortical surface area measures were computed for each of the defined parcellation units: the area derived from the manual labeling ($Area_{manu}$), from the automated labeling ($Area_{auto}$), and the area of vertices commonly labeled by the manual and automated procedure ($Area_{common}$). A concordance index (CI) was computed for each of the defined parcellation units as a DICE coefficient corresponding to the area of vertices labeled the same by both procedures, divided

For Peer Review

by the average area of this parcellation unit obtained by automated and manual procedure: $CI=2.Area_{common}/(Area_{manu} + Area_{auto})$. It theoretically varied from 0 (no concordance at all) to 1 (perfect concordance between automated and manual procedures). Similarly, a global CI was computed for each hemisphere by pooling results for the whole cortex.

To take in account boundary effects (see discussion section), CIs were computed for the whole cortical surface, but also separately for the boundary and core vertices. The boundary vertices were defined as vertices having at least one neighbor vertex differently labeled. Conversely, core vertices were defined as labeled the same as all their neighbors.

$CI_{original}$ (CI_o) and $CI_{boundarycorrected}$ (CI_c) were respectively defined as CI computed without and after this boundary correction.

Finally, the percentage of hidden cortex, including sulcal cortex and lateral fossa, was computed for each hemisphere.

1.2.3 Improvement of the parcellation

Parcellation units with reproducibly low CI_C across subjects were inspected: some parcellation that were very small, difficult to localize even by a trained anatomist, or very variable were grouped to a larger neighboring parcellation unit (for instance, anterior and posterior subcentral sulci were grouped with the subcentral gyrus). 9 groups of structures were created (see table 1, indices 1-8 and 17) and finally, each hemisphere was segmented in 74 different sulco-gyral cortical units.

2 Results

The cortical surface was divided in frontal, temporal, parietal, occipital, insular and limbic lobes. In the text, the common name of each parcellation unit was ***bold italic***

For Peer Review

type, alternative anatomical names found in the literature were given in parentheses (), and the label used in the atlas and by FreeSurfer interface followed by its index in tables and figures were given in square brackets [ ]. Important variations of the sulco-gyral pattern were described and their frequencies were given for right (R) and left (L) hemispheres. As an example, parcellation scheme is provided in inflated (fig. 1) and pial (fig.2) views for a left hemisphere of one subject. The parcellations for both hemispheres of the 12 included individuals are provided in inflated and pial views as supplementary online material.

2.1 Frontal Lobe

The frontal lobe was the largest division, forming the anterior part of the lateral, medial and ventral aspects of the brain.

2.1.1 Limits of the frontal lobe

At the lateral aspect of the brain, the frontal lobe was limited from the more posterior parietal lobe by the central sulcus and from the inferiorly located insula by the superior and anterior parts of the circular sulcus of the insula (see bellow: insular lobe). The ***central sulcus*** (Rolando's fissure) [S_central, 45] originated at the superior edge of the hemisphere, coursed antero-inferiorly, and ended close to the superior part of the circular sulcus of the insula.

The medial aspect of the frontal lobe was inferiorly bounded by the ***cingulate sulcus***: the main part of this sulcus paralleled the anterior and middle parts of the corpus callosum and limited the medial aspect of the frontal lobe from the cingulate gyrus. Similarly to the nomenclature we adopted for the neighboring parts of the cingulate gyrus, it was subdivided in: ***anterior, middle-anterior and middle posterior parts*** (see bellow, limbic lobe, for a detailed description). The latter was

For Peer Review

continued caudally by the ***marginal part of the cingulate sulcus*** [S_cingul-Marginalis, 46] that ascended up to the dorsal edge of the hemisphere between the frontal and parietal lobe and ended just posterior and medial to the superior tip of the central sulcus.

2.1.2 Main Frontal sulci and gyri

2.1.2.1 *Lateral aspect* of the frontal lobe

The ***precentral sulcus*** anteriorly paralleled the central sulcus and was split in superior [S_precentral-sup-part, 69] and inferior parts [S_precentral-inf-part, 68], connected at right angle, respectively to the superior and inferior frontal sulci. For this reason the superior part of the precentral sulcus is also called vertical part of the superior frontal sulcus, whereas its inferior part may be named vertical part of the inferior frontal sulcus. The limits between precentral, superior and inferior frontal sulci were drawn on the “white” reconstructed surface at the point were the change in direction was obvious. If both segments of the precentral sulcus were continuous (R: 1/12; L: 2/12), an arbitrary limit was drawn at its midpoint. Conversely, if a large third segment was present (R: 0; L: 1/12), it was arbitrary split in two parts respectively grouped with the superior and inferior parts of precentral sulcus.

The ***precentral gyrus*** [G_precentral, 29] was located between the central and precentral sulci. A virtual line, anteriorly limiting the precentral gyrus, joined the inferior tip of the superior segment of the precentral sulcus, to the superior tip of its inferior segment. The pre and postcentral gyri were connected together by two *plis de passage*: the subcentral and paracentral gyri (see bellow: fronto-parietal *plis de passage*). Only the ***subcentral gyrus***, limited by the anterior and posterior

For Peer Review

subcentral sulci [G_and_S_subcentral, 4] was located at the lateral aspect of the hemisphere where it turned around the inferior tip of the central sulcus. The limit between the precentral and subcentral gyri was the straight line drawn on the inflated view between the inferior tips of the central and precentral sulci.

The ***inferior frontal sulcus*** [S_front_inf, 52] was connected to the inferior part of the precentral sulcus and ran parallel to the superior segment of the circular sulcus of the insula. It appeared discontinuous on the inflated view and didn't reach the frontal pole but was often (R: 7/12; L: 3/12) anteriorly connected to the lateral orbital sulcus that seemed to inferiorly continue its course. For this reason, precise delineation of the limit between inferior frontal and lateral orbital sulci was sometimes problematic

The ***inferior frontal gyrus*** (or F3) was located between the circular sulcus of the insula, and the inferior frontal sulcus continued by the lateral orbital sulcus. Its posterior limit was the line joining the inferior tip of the precentral sulcus, the anterior subcentral sulcus, and the neighboring superior part of the circular sulcus of the insula. The inferior frontal gyrus was divided in 3 parts by the ***horizontal and vertical rami of the anterior part of the lateral sulcus***. These 2 small rami originated close to the junction of the anterior and superior segments of the circular sulcus of the insula and ran in the inferior frontal gyrus. The horizontal ramus of the lateral sulcus [Lat_Fis-ant-Horizont, 39] was always connected but once (one left hemisphere) to the superior segment of the circular sulcus of the insula that it anteriorly continued. On the inflated view, the vertical ramus of the lateral sulcus [Lat_Fis-ant-Vertical, 40] appeared connected to the superior segment of the circular sulcus of the insula in only 2 thirds of the hemispheres (R: 8/12; L: 7/12). In the

For Peer Review

remaining hemispheres, this sulcus has a similar ascending course in the inferior frontal gyrus, but was disconnected from other sulcal structures. On the inflated view, a straight line was drawn to virtually continue the ascending direction of the vertical ramus of the lateral sulcus, up to the inferior frontal sulcus. Similarly, a horizontal line anteriorly extended the horizontal ramus of the lateral sulcus towards the inferior frontal sulcus in about half of the hemispheres (R: 7/12; L: 5/12), and towards the lateral orbital sulcus in other cases. The ***pars triangularis of the inferior frontal gyrus*** [G_front_inf-Triangul, 14] was located between these two lines. The ***pars opercularis of the inferior frontal gyrus*** [G_front_inf-Opercular, 12] was posterior to the vertical ramus/line, whereas its ***pars orbitaris*** [G_front_inf-Orbital, 13] was antero-inferior to the horizontal ramus/line. The pars orbitalis was medially and inferiorly continued by the orbital gyri from which it was limited by the ***lateral orbital sulcus*** [S_orbital_lateral, 62]. When the latter was short it was virtually continued by a line drawn on the “pial” view between the lateral and basal aspects of the frontal lobe. The posterior limit of the pars orbitaris was the anterior segment of the circular sulcus of the insula. The inconstant ***sulcus triangularis*** and ***sulcus diagonalis*** arose from the inferior frontal sulcus and respectively ran into the pars triangularis and pars opercularis of the inferior frontal gyrus. Due to their variability, these 2 sulci were included for labeling into the inferior frontal sulcus which they originated from.

The ***superior frontal sulcus*** [S_front_sup, 54] was a long, often discontinuous sulcus running parallel to the superior edge of the hemisphere, from the superior part of the precentral sulcus towards the frontal pole that it didn't reach, being interrupted by the transverse frontopolar gyri and sulci (see bellow).

The ***middle frontal gyrus*** (or F2) [G_front_middle, 15] was limited: superiorly by the line joining the segments of the superior frontal sulcus and the transverse frontopolar

For Peer Review

sulcus, inferiorly by the inferior frontal and lateral orbital sulci, posteriorly by both segments of the precentral sulcus and by the line joining them, and anteriorly by the transverse frontopolar sulcus, the frontomarginalis sulcus and the line joining: the lateral tip of the frontomarginalis sulcus, the anterior tip of the lateral orbital sulcus, and the anterior tip of the inferior frontal sulcus. A discontinuous ***middle frontal sulcus*** [S_front_middle, 53] was usually present (R: 12/12; L: 11/12) in the middle frontal gyrus. Its length was variable but it was more anterior than the superior and inferior frontal sulci and reached the frontal pole, whereas it was not connected to the precentral sulcus. It was independent or connected to the superior or inferior frontal sulci, from which it was sometimes difficult to distinguish.

2.1.2.2 Medial aspect of the frontal lobe

The **superior frontal gyrus** (or F1) [G_front_sup, 16] was mainly located at the medial aspect of the frontal lobe and was only partially visible on a lateral view. It was laterally limited by the line joining: the segments of the superior frontal sulcus, the medial tips of the transverse frontopolar and frontomarginalis sulci; posteriorly by the line joining: the superior tip of the precentral sulcus, the paracentral sulcus, and the cingulate sulcus; infero-medially by the marginal and main parts of the cingulate sulcus; antero-inferiorly by the line joining the medial tip of the frontomarginal sulcus to the anterior tip of the *suborbital sulcus*. This ***suborbital sulcus*** (or sulcus rostrales or supraorbital sulcus) [S_suborbital, 70] was a small sulcus parallel to the anterior part of the cingulate sulcus, running towards the frontal pole. It was sometimes paralleled by an inconstant smaller dorsal groove that may be called *superior* suborbital sulcus. Nevertheless, this *superior* suborbital sulcus was included in the label [G_and_S_cingul-Ant, 6] because of its inconsistency and since it was difficult to distinguish from a ramus of the cingulate sulcus on the inflated views.

For Peer Review

The ***gyrus rectus*** or straight gyrus [G_rectus, 31] was located at the junction between the medial and inferior aspects of the frontal lobe: it was located between the suborbital -supero-medially- and the medial orbital sulci –laterally-, the latter being extended on the pial reconstructed surface by a straight line joining its anterior tip to the frontal pole.

2.1.2.3 Frontal pole

The clear organization of the frontal lobe into superior, middle and inferior frontal gyri was lost at the frontal pole since these gyri were interrupted by several transverse gyri and sulci, from superior to inferior: transverse frontopolar sulci and gyri, fronto-marginal sulcus and gyrus. The ***fronto-marginal sulcus*** (sulcus of Wernicke) ran parallel to the junction between the lateral and ventral aspects of the frontal lobe. It was sometimes connected to one of the neighboring sulci: middle (R: 5/12; L: 4/12) or superior frontal sulcus (R: 0/12; L: 2/12). The ***fronto-marginal gyrus*** was located just inferior to this sulcus and was virtually limited from the orbital gyri by the line drawn on the pial reconstructed surface at the junction between the lateral and ventral aspects of the frontal lobe. Frontomarginal sulcus and gyrus were grouped in the same label : [G_and_S_frontomargin, 1]. One (R: 7/12; L: 12/12) or two (R: 5/12; L: 0/12) ***transverse frontopolar sulci*** also ran perpendicular to the superior frontal sulcus and were accompanied by small depressions on the cortical surface that were only visible on the pial view. The ***transverse frontopolar gyrus or gyri*** were located between the transverse frontopolar sulci superiorly, and the fronto-marginal sulcus inferiorly. They were virtually limited: on the midline by a line drawn along the supero-medial edge of the frontal lobe, and laterally by a line joining the lateral tips of the transverse frontopolar and fronto-marginal sulci. Due to this high variability (number and presence or absence of accessory cortical depressions), the transverse

For Peer Review

frontopolar sulci and gyri were included in the same label [G_and_S_transv_frontopol, 5].

2.1.2.4 Ventral aspect of the frontal lobe

The ventral aspect of the frontal lobe (or orbital lobe), was mainly limited by a virtual line made of several segments drawn on the pial reconstructed surface. The first segment joined the anterior part of the circular sulcus of the insula to the posterior tip of the lateral orbital sulcus. It limited the ventral aspect of the frontal lobe from the orbital part of the inferior frontal gyrus. It was continued by a second segment, drawn on the pial reconstructed view, which began from the lateral orbital sulcus, and ran along the infero-lateral edge of the hemisphere towards the midline. This segment limited the ventral aspect of the frontal lobe from the middle frontal and frontomarginal gyri located above. The medial limit of the ventral aspect of the frontal lobe was clearly limited from the gyrus rectus by a sulcus running parallel to the infero-medial edge of the frontal lobe: the ***medial orbital sulcus***, (also named olfactory sulcus, since it was located just superior to the olfactory bulb and tract) [S_orbital_med-olfact, 63]. Finally, the last segment posteriorly limiting the inferior aspect of the frontal lobe, joined the posterior tip of the medial orbital sulcus to the inferior tip of the anterior segment of the circular sulcus of the insula.

The ventral aspect of the frontal lobe was made of 4 orbital gyri (anterior, posterior, lateral and medial) limited by the ***H-shaped orbital sulcus***. Even if this sulcus is usually described as 2 longitudinal rami linked by a transverse one, we failed to find a constant organization, and it was labeled as a whole [S_orbital-H_shaped, 64]. Similarly, the 4 ***orbital gyri*** were grouped in a single label [G_orbital, 24].

For Peer Review

2.2 Insula

Since the insula was deeply located its average convexity value was negative and fine sulco-gyral organization of this area was only visible using the mean local curvature maps. On the inflated view, the insula was clearly limited by the **circular sulcus of the insula** divided in 3 segments: ***superior*** [S_circular_insula_sup, 49], horizontally limiting the insula from the subcentral and inferior frontal gyri, ***anterior*** [S_circular_insula_ant, 47], vertically limiting the insula from the orbital gyri, and ***inferior*** [S_circular_insula_inf, 48], obliquely limiting the insula from the superior aspect of the superior temporal gyrus. The ***lateral sulcus or fissure*** results from the juxtaposition of fronto-parietal and temporal opercula, and is classically divided in anterior, middle and posterior segments (Duvernoy *et al.* 1991). The superior and anterior segments of the circular sulcus of the insula anteriorly fused to form the ***anterior segment of lateral sulcus*** that rapidly splits into ***vertical*** [Lat_Fis-ant-Vertical, 40] ***and horizontal rami*** [Lat_Fis-ant-Horizont, 39]. Since the inflated representation widely separated the opercula bordering the insula, the ***middle segment of the lateral sulcus*** was missing on inflated reconstruction. Finally, the superior and inferior segments of the circular sulcus of the insula posteriorly merged to become the ***posterior segment of the lateral sulcus*** [Lat_Fis-post, 41], which curved superiorly to enter the inferior parietal lobule.

The ***central sulcus of the insula*** ran antero-inferiorly from the superior segment of the circular segment of the insula. It was a small sulcus that was not always visible on its whole course on the inflated views. It divided the insula in two parts: ***the short insular gyri*** [G_insular_short, 18] (anterior) and the ***long insular gyrus*** (posterior). Due to their small size, the central sulcus of the insula and the long insular gyri were grouped in the same label [G_Ins_lg_and_S_cent_ins, 17].

For Peer Review

2.3 Temporal and occipital lobes

2.3.1 Limits of temporal and occipital lobes

The *occipital lobe* was incompletely limited from the parietal and temporal lobes by 2 sulci: the parieto-occipital sulcus or fissure and the temporo-occipital incisure/anterior occipital sulcus. On the midline, the deep ***parieto-occipital sulcus*** [S_parieto_occipital, 65] ran postero-superiorly from the junction of anterior and middle segments of the calcarine sulcus, to the superior edge of the hemisphere. It limited the occipital from the parietal lobe at the medial aspect of the brain. The second relatively clear limit of the occipital lobe was the ***temporo-occipital incisure***, or temporo-occipital notch, a small groove only clearly seen on the *curv* pattern at the inferior edge of the brain. It was inconstantly continued superiorly, at the lateral aspect of the brain, by the ***anterior occipital sulcus***. The anterior occipital sulcus and temporo-occipital incisure were grouped in the same label [S_occipital_ant, 59]. They may be connected to several surrounding sulci: superior temporal (R: 8/12; L: 9/12), inferior temporal (R: 5/12; L: 5/12), lateral occipito-temporal (R: 3/12; L: 5/12), inferior occipital (R: 5/12; L: 2/12), or middle occipital (R: 3/12; L: 2/12).

Since there were no other clear limits for the occipital lobe, a virtual line made of 2 segments was drawn on the inflated view to complete these sulcal boundaries (see supplementary material): the first posteriorly concave segment joined the superior tip of the parieto-occipital sulcus, at the superior edge of the hemisphere, to the superior tip of the anterior occipital sulcus/temporo-occipital incisure located infero-lateraly. The second segment was located at the ventro-medial aspect of the brain and ran from the infero-medial tip of the anterior occipital sulcus / temporo-occipital incisure, to the anterior tip of the calcarine sulcus.

For Peer Review

Similarly, since no sulcus limited the *temporal from the parietal lobe,* another virtual line was drawn on the inflated view (see supplementary material). This temporo-parietal limit joined the point where the posterior segment of the lateral sulcus curved towards the inferior parietal lobule, to the anterior tip of the middle occipital sulcus.

Because the lack of clear occipito-temporal limits, these two lobes were described together.

2.3.2 Superior aspect of the temporal lobe

The superior aspect of the temporal lobe was a relatively flat area belonging to the ***superior temporal gyrus*** (or T1) that participated to the temporal operculum and faced the frontal and parietal opercula. Its medial limits were: the inferior segment of the circular sulcus of the insula (antero-medially) and the posterior segment of the lateral sulcus (postero-medially). Its lateral limit was a virtual line drawn on the “pial” view at the junction between the lateral and superior aspects of the superior temporal gyrus.

The superior aspect of the temporal lobe was divided in 3 parts, anteriorly to posteriorly: the planum polare, the transverse temporal gyrus, and the planum temporale. The ***transverse temporal sulcus*** [S_temporal_transverse, 74] was an important landmark at the superior aspect of the temporal lobe since it was the limit between the planum temporale (posteriorly) and the transverse temporal gyrus (anteriorly); it originated at the posterior segment of the lateral sulcus, ran anterior and lateral and joined the lateral aspect of the temporal lobe. The ***transverse temporal gyrus*** (or Heschl's gyrus) was a small swelling containing primary auditory cortex just anterior and parallel to the transverse temporal sulcus. Instead of a single transverse temporal gyrus, several “transverse” temporal gyri bordered by intermediate sulci may be present. Only the more anterior transverse temporal gyrus

For Peer Review

was labeled [G_temp_sup-G_T_transv, 33], the posterior ones being included in the planum temporale since they where shown not to correspond to primary, but to secondary auditory cortex (Shapleske et al. 1999). The ***planum polare*** [G_temp_sup-Plan_polar, 35] was the part of the superior aspect of T1 located anterior to the transverse temporal gyrus. This flat area reached the temporal pole anteriorly, and the parahippocampal gyrus medially. Finally the ***planum temporale*** was the part of the superior aspect of T1 posterior to the transverse temporal sulcus. Since the posterior segment of the lateral sulcus – which was the medial limit of the planum temporale - curved postero-superiorly, the planum temporale followed this angulation. For this reason the planum temporale is sometimes divided in horizontal and vertical segments but these 2 segments where shown to have the same cytoarchitectonics (Shapleske *et al.* 1999) and were grouped in the same label [G_temp_sup-Plan_tempo, 36].

2.3.3 Lateral aspect of the temporal and occipital lobes

The limit between lateral and ventral aspects of the temporal and occipital lobes was given by the inferior temporal and inferior occipital sulci that were aligned and ran from the temporal to the occipital poles. The ***inferior temporal sulcus*** [S_temporal_inf, 72] appeared discontinuous and was made of 2 to 7 segments on the inflated view. It was posteriorly continued by the ***inferior occipital sulcus***, a small depression difficult to precisely delineate that was grouped with the corresponding gyrus for labeling [G_and_S_occipital_inf, 2].

The lateral aspect of the temporal lobe was divided in superior and middle temporal gyri by the **superior temporal sulcus** (parallel sulcus) [S_temporal_sup, 73]. The latter ran parallel to the lateral sulcus, from the temporal pole to the inferior parietal lobule. It posteriorly branched into 2 segments: ascending (angular sulcus) and

For Peer Review

horizontal. The anterior, horizontal and ascending segments were connected together on the inflated view (R: 5/12; L: 7/12), or remained completely (R: 3/12; L: 2/12) or partially independent. Contrary to other temporal and temporo-occipital sulci, and because of its deepness, the anterior part of the superior temporal sulcus usually appeared continuous (R: 7/12; L: 3/12) or briefly interrupted close to the temporal pole (R: 5/12; L: 6/12). Rarely, it was made of several clearly individualized segments (R: 0/12; L: 3/12). The ***lateral aspect of the superior temporal gyrus*** [G_temp_sup-Lateral, 34] was located above the superior temporal sulcus. It was the only part of the superior temporal gyrus (T1) visible on the "pial" view, and was posteriorly connected to the inferior parietal lobule. The ***middle temporal gyrus*** (T2) [G_temporal_middle, 38] was located between the superior and inferior temporal sulci. It was posteriorly continued by the middle occipital gyrus.

Similarly, the lateral aspect of the occipital lobe was divided in superior and middle occipital gyri by the superior occipital sulcus. The ***superior occipital sulcus*** (intraoccipital sulcus) posteriorly continued the intraparietal sulcus, ran parallel to the superior edge of the hemisphere and reached the occipital pole. It was orthogonally crossed by the short ***transverse occipital sulcus*** that extended in the neighboring superior and middle occipital gyri. The superior occipital and transverse occipital sulci were labeled as a whole [S_oc_sup_and_transversal, 58]. The ***superior occipital gyrus*** (O1) [G_occipital_sup, 20] was located superior to the superior occipital sulcus and posteriorly continued the superior parietal gyrus. On the "pial" view, it was medially limited from the cuneus by a virtual line following the superior edge of the hemisphere.

The ***middle occipital gyrus*** (O2, lateral occipital gyrus) [G_occipital_middle, 19], located between the superior and inferior occipital sulci covered the major part of the

For Peer Review

lateral aspect of the occipital lobe. Similarly to the middle frontal gyrus, it contained a ***middle occipital sulcus*** (or lateral occipital sulcus, or prelunatus sulcus) that may anteriorly merge with the horizontal segment of the superior temporal sulcus (R: 2/12; L: 1/12), with the anterior occipital sulcus (R: 1/12; L: 3/12), or with the inferior occipital sulcus (R: 1/12; L: 1/12). Posteriorly it was orthogonally continued by the small and inconstant sulcus lunatus that was difficult to see on the "inflated" view. Middle occipital and lunatus sulci were grouped in the same label [S_oc_middle_and_Lunatus, 57].

2.3.4 Ventral aspect of the temporal and occipital lobes

At the ventral aspects of the hemisphere sulci and gyri were oriented along the axis of the temporo-occipital lobe. Their temporal and occipital parts looked continuous and were only artificially limited from each other (see above, limits of the occipital lobe).

The ventral aspect of the occipito-temporal region was divided by 3 sulci, from lateral to medial: inferior temporal and inferior occipital sulci (previously described limit with the lateral aspect of the temporo-occipital region), lateral occipito-temporal sulcus, and medial occipito-temporal sulcus. The ***lateral occipito-temporal sulcus*** [S_oc-temp_lat, 60] was discontinuous and difficult to differentiate from the surrounding sulci. It originated close to the inferior occipital gyrus and was limited to the occipital lobe and to the posterior part of the temporal lobe without extending to the temporal pole. It was sometimes connected to the surrounding sulci: anterior collateral transverse (R: 5/12; L: 4/12), anterior occipital (R: 3/12; L: 5/12), or inferior temporal sulci (R: 1/12; L: 3/12). The ***medial occipito-temporal sulcus*** (collateral sulcus) ran parallel to its lateral counterpart. At its middle third, it gave a branch, the ***lingual sulcus,*** which ran medially into the lingual gyrus. The medial occipito-temporal and

For Peer Review

lingual sulci were labeled together [S_oc-temp_med_and_Lingual, 61]. Close to the occipital and temporal poles, the medial occipito-temporal branched to the ***anterior*** [S_collat_transv_ant, 50] ***and posterior transverse collateral sulci*** [S_collat_transv_post, 51].

These sulci limited 3 occipito-temporal gyri or groups of gyri. The ***inferior occipital gyrus*** (O3) [G_and_S_occipital_inf, 2], and ***inferior temporal gyrus*** (T3) [G_temporal_inf, 37] were the more lateral ones. They were located between the inferior occipital and temporal sulci laterally, and the lateral occipito-temporal and anterior and posterior collateral transverse sulci medially. As previously stated, due to the variability of the inferior occipital sulcus, inferior occipital sulcus and gyrus were grouped in the same label [G_and_S_occipital_inf, 2]. The ***lateral occipito-temporal gyrus*** (fusiform gyrus, O4-T4) [G_oc-temp_lat-fusifor, 21] was grossly quadrangular and was limited by: the medial occipito-temporal sulcus medially, the anterior transverse collateral sulcus antero-lateraly, the lateral occipito-temporal sulcus laterally, and the posterior transverse collateral sulcus postero-lateraly. Medial to the medial occipito-temporal sulcus, the medial occipito-temporal gyrus was divided in lingual (occipital part) and parahippocampal (temporal part) gyri. The ***lingual gyrus*** (O5) [G_oc-temp_med-Lingual, 22] was limited by the calcarine sulcus located above, and by two virtual segments drawn on the pial view. The first one, limiting the lingual gyrus from the occipital pole, joined the medial tip of the posterior transverse collateral sulcus to the posterior tip of the calcarine sulcus. The second segment, limiting the lingual from parahippocampal gyri, joined the anterior tip of the calcarine sulcus to the medial occipito-temporal sulcus. The ***parahippocampal gyrus*** (or T5) [G_oc-temp_med-Parahip, 23] anteriorly continued the lingual gyrus. It

For Peer Review

was inferior to the hippocampus that was not labeled because of its complex gray/white organization that did not allow a precise inflation.

2.3.5 Medial aspect of the occipital lobe

The ***calcarine sulcus*** [S_calcarine, 44] was a deep fissure located at the medial aspect of the occipital lobe. It ran from the region located bellow the splenium of the corpus callosum to the occipital pole. It branched with the parieto-occipital sulcus (see above, limits of the occipital lobe). Anterior to this junction point, the calcarine sulcus posteriorly limited the postero-ventral part of the cingulate gyrus. Posterior to this junction, it limited the lingual gyrus from the cuneus.

The ***cuneus*** (O6) [G_cuneus, 11], limited by the calcarine sulcus, the parieto-occipital sulcus, and the superior edge of the hemisphere, was triangular on the pial view. It was laterally continued by the superior occipital gyrus (O1).

2.3.6 Temporal and occipital poles

The temporal and occipital poles form two conic regions, respectively resulting from the fusion of the temporal and occipital gyri. The anterior limit of the ***occipital pole*** [Pole_occipital, 42] was the circular line joining the posterior tips of the superior, middle, and inferior occipital sulci, the posterior collateral sulcus, and the calcarine sulcus.

Similarly, the ***temporal pole*** [Pole_temporal, 43] was limited by the circular line joining: the antero-lateral part of the planum polare, the anterior tip of the superior, middle, and inferior temporal sulci, the anterior collateral sulcus and medial occipito-temporal sulcus.

For Peer Review

2.4 Parietal lobe

The parietal lobe extended at the lateral and medial aspects of the posterior part of the hemisphere. It was connected to the frontal lobe by two *plis de passage*: the paracentral lobule and the subcentral gyrus.

2.4.1 Lateral aspect of the parietal lobe

2.4.1.1 Lateral limits of the parietal lobe

At the lateral aspect of the brain, the parietal lobe was only clearly limited from the frontal lobe, located ***anteriorly***, by the central sulcus. Its ***infero-lateral*** (parieto-temporal) limit was a virtual line drawn on the inflated view joining several anatomical landmarks, from anterior to posterior: it ran from the inferior tip of the central sulcus to the superior tip of the posterior subcentral sulcus; then it followed the posterior segment of the lateral sulcus up to the point the later curved superiorly. Finally, the parieto-temporal limit reached the anterior tip of the middle occipital sulcus (see supplementary material). As previously described with the temporal and occipital lobes, the ***postero-lateral*** (parieto-occipital) limit of the parietal lobe was also a virtual line drawn on the inflated view between: the superior tip of the anterior occipital sulcus / temporo-occipital incisure to the superior tip of the parieto-occipital sulcus located at the superior edge of the hemisphere.

2.4.1.2 Main sulci of the lateral aspect of the parietal lobe

A large and deep sulcal formation made of 2 parts divided the lateral aspect of the parietal lobe: its anterior part, the ***postcentral sulcus*** [S_postcentral, 67] ran parallel and posterior to the central sulcus and was made of 2 (R: 7/12; L: 6/12), 1 (R: 4/12; L: 3/12), or 3 segments (R: 1/12; L: 3/12). Its posterior part, the ***intraparietal sulcus*** (interparietal sulcus) [S_intrapariet_and_P_trans, 56] branched orthogonally from the

For Peer Review

superior third of the postcentral sulcus, and ran posteriorly, parallel to the superior edge of the hemisphere. The intraparietal sulcus was also made of several segments on the inflated view: 2 (R: 8/12; L: 9/12), 3 (R: 2/12; L: 2/12), or 1 (R: 2/12; L: 1/12). Posterior to the superior tip of the parieto-occipital sulcus, it was continued by the superior occipital sulcus. Additional sulci, the ***transverse parietal sulci***, originating from the intraparietal sulcus sometimes ran perpendicular to it, towards the superior edge of the hemisphere, through the superior parietal gyrus. Since they were inconstant and branched, they were grouped with the intraparietal sulcus in the same label [S_intrapariet_and_P_trans, 56].

The postcentral and intraparietal sulci divided the lateral aspect of the parietal lobe in 3 parts: the postcentral gyrus (anterior), the inferior parietal lobule or P2 (postero-inferior) and the superior parietal lobule or P1 (postero-superior). The inferior parietal lobule was only present at the lateral aspect of the brain whereas the superior parietal lobule also extended to its medial aspect.

2.4.1.3 The post central gyrus

The ***postcentral gyrus*** [G_postcentral, 28] was limited by the central (anteriorly) and postcentral (posteriorly) sulci, and by the 2 lines joining their superior tips, and inferior tips. It was a straight band of cortex that ran parallel to the precentral, central and post central sulci.

2.4.1.4 The inferior parietal lobule

The ***inferior parietal lobule*** (or P2) was located posterior to the postcentral sulcus, and inferior to the intraparietal sulcus. A small sulcus, the ***sulcus intermedius primus*** (of Jensen) [S_interm_prim-Jensen, 55] was perpendicular to the intraparietal sulcus and ran inferiorly, towards the temporal lobe, which it didn't reach.

For Peer Review

It appeared connected to the intraparietal sulcus on the pial view whereas it was usually disconnected from it on the inflated reconstruction (R: 7/12; L: 10/12). The sulcus intermedius primus divided the inferior parietal lobule into two parts: the supramarginal (anterior) and angular (posterior) gyri.

The ***supramarginal gyrus*** [G_pariet_inf-Supramar, 26] was curved and ran around the posterior aspect of the lateral sulcus. The ***angular gyrus*** [G_pariet_inf-Angular, 25] was limited by 2 sulci and 2 virtual lines on the inflated view: the intraparietal sulcus and sulcus intermedius primus, and the temporo-parietal and parieto-occipital lines previously described. This quadrangular aspect turned triangular ("angular") on the pial representation due to cortical folding.

2.4.1.5 The superior parietal lobule

The ***superior parietal lobule*** (or P1) extended to the medial and lateral aspects of the hemisphere. The lateral part of the parietal lobule (superior parietal lobule "per se") [G_parietal_sup, 27] was limited by the intraparietal sulcus inferiorly, the post central sulcus anteriorly, the parieto-occipital limit posteriorly (line between the anterior occipital sulcus and the parieto occipital sulcus), and the superior edge of the hemisphere medially.

2.4.2 Medial aspect of the parietal lobe

The ***precuneus*** [G_precuneus, 30] was the part of the superior parietal lobule (P1) medial to the superior edge of the hemisphere. It was quadrangular and its other boundaries were: posteriorly, the parieto-occipital sulcus (limit from the cuneus); anteriorly, the marginal segment of the cingulate sulcus and the line joining its superior tip to the superior tip of the post central sulcus (limit from the paracentral gyrus); inferiorly, the subparietal sulcus (limit from the cingulate gyrus).

For Peer Review

The ***subparietal sulcus*** [S_subparietal, 74] posteriorly continued the curve of the cingulate sulcus around the posterior part of the cingulate gyrus. It gave rise to one or several branches directed superiorly that run in the precuneus. On the pial view, this pattern often gave the subparietal sulcus an inverted “T” or “Y” shape.

2.4.3 Fronto-parietal *plis de passage*

Two important *plis de passage* were observed between the frontal and parietal lobes, around the superior and inferior tips of the central sulcus, respectively the paracentral lobule and the subcentral gyrus.

The ***paracentral lobule*** joined the superior part of the pre and post-central gyri. It was located at the medial aspect of the brain, and was postero-inferiorly limited by: the marginal segment of the cingulate sulcus and the line running from its posterior tip to the superior tip of the postcentral sulcus. Similarly, its anterior limit was a short vertical or posteriorly concave sulcus, the ***paracentral sulcus***, and the lines joining it to the superior tip of the precentral sulcus and to the cingulate sulcus. Finally, its supero-lateral limit was the line joining the superior tip of the precentral, central and post central sulci. Since the paracentral sulcus was often not deep enough to be correctly displayed on the inflated view, the paracentral sulcus and lobule were grouped in the same label [G_and_S_paracentral, 3].

The ***subcentral gyrus***, located at the lateral aspect of the brain had a similar organization: it joined the inferior part of the pre and post central gyri and was inferiorly limited by the superior part of the circular sulcus of the insula while its superior boundary was the virtual line joining the inferior tip of the precentral, central and post central sulci. The anterior and posterior limits of the subcentral gyrus were two small sulci that may branch from the superior segment of the circular sulcus of

For Peer Review

the insula or may be independent: the ***anterior and posterior subcentral*** *sulci.* Due to this variability of the subcentral sulci, they were grouped with the corresponding gyrus in the same label [G_and_S_subcentral, 4]

2.5 Limbic lobe

The limbic lobe is usually described (Duvernoy *et al.* 1991) as 2 concentric circles (the limbic and the intralimbic gyri) limited from the surrounding structures by the limbic fissure. The limbic lobe and limbic fissure are two puzzles of gyri and sulci arching around the corpus callosum; some of these structures were previously described in this paper.

2.5.1 Limbic fissure

The limbic fissure is described (Duvernoy *et al.* 1991), as the succession of: the subcallosal, cingulate, subparietal, anterior calcarine, collateral and rhinal sulci.

The **subcallosal** (or anterior paraolfactory) and **rhinal** sulci bound the limbic lobe at its 2 extremities but are not deep and long enough to be precisely labeled on the inflated view.

Only the main part of the **cingulate sulcus** (excluding its marginal segment) belonged to the limbic fissure. As previously described, it paralleled the anterior and middle parts of the corpus callosum and limited the medial aspect of the frontal lobe from the cingulate gyrus. The cingulate sulcus was discontinuous on the inflated view in about half of the subjects (R: 7/12; L: 5/12). Small accessory sulci originated from the main part of the cingulate sulcus and ran superiorly in the medial aspect of the superior frontal gyrus. On the inflated view, these accessory sulci appeared independent from the cingulate sulcus in 8 out of 12 right hemispheres, and in 6 out of 12 left. Rarely (R: 4/12; L: 3/12) the cingulate sulcus was partially doubled by a

For Peer Review

sulcus running in the cingulate gyrus, the ***intracingulate sulcus***. Due to this variability of the cingulate and intracingulate sulci, the anterior and middle parts of the cingulate gyrus sometime appeared divided into several parts. As a consequence, the cingulate sulcus, intra cingulate sulcus and cingulate gyrus were grouped, and this group of labels was subdivided in the antero-posterior direction (see bellow limbic gyrus). The cingulate sulcus was caudally continued by the marginal part of the cingulate sulcus [S_cingul-Marginalis, 46] that left the limbic fissure to reach the superior edge of the hemisphere, just posterior to the paracentral lobule.

The ***subparietal sulcus*** [S_subparietal, 71] was described in the parietal lobe section; only its inferior aspect, which more or less followed the curved direction of the middle posterior segment of the cingulate sulcus, belonged to the limbic fissure.

The segment of the ***calcarine sulcus*** [S_calcarine, 44] anterior to its junction with the parieto-occipital sulcus was the most posterior part of the limbic fissure. It posteriorly limited the ventral division of the posterior segment of the cingulate gyrus.

Finally, the anterior (temporal) segment of the ***medial occipito-temporal sulcus*** (or collateral) [S_oc-temp_med_and_Lingual, 61] inferiorly limited the limbic lobe from the lateral occipito-temporal (or fusiform) gyrus [S_oc-temp_lat, 60].

2.5.2 Limbic gyrus

The limbic gyrus was an arch made of: the subcallosal area, the cingulate gyrus, and the parahippocampal gyrus.

The ***subcallosal area*** or gyrus [G_subcallosal, 32] was located bellow the genu of the corpus callosum. Its precise limits were difficult to define on the inflated view since it is classically anteriorly bordered by the subcallosal or anterior paraolfactory sulcus which is not deep enough to be seen on the curvature maps. Consequently, arbitrary limits were chosen based on anatomical structures visible on the different

For Peer Review

representations: inflated view but also pial and native T1 images. It was limited by: the straight line joining the anterior tip of the pericallosal and cingulate sulci, and the posterior tip of the medial orbital sulcus. Posteriorly, the limit was drawn on a parasagittal T1 image as the limit between the cortex and the lamina terminalis.

The ***cingulate gyrus*** was limited from the corpus callosum by the pericallosal sulcus or sulcus of the corpus callosum [S_pericallosal, 66], from the medial part of the superior frontal gyrus by the cingulate sulcus (anterior, middle anterior and middle-posterior segments), from the precuneus by the subparietal sulcus, and from the lingual part of the gyrus temporo-occipital medial by the anterior part of the calcarine sulcus. As previously stated, the cingulate gyrus, cingulate sulcus and intracingulate sulcus were grouped, and this group of anatomical structures was subdivided in several segments following the antero-posterior direction as proposed by Vogt (Vogt *et al.* 2003; Vogt *et al.* 2006): ***anterior*** (ACC) [G_and_S_cingul-Ant, 6], ***middle-anterior*** (aMCC) [G_and_S_cingul-Mid-Ant, 7], ***middle-posterior*** (pMCC) [G_and_S_cingul-Mid-Post, 8], ***posterior-dorsal*** (dPCC) [G_cingul-Post-dorsal, 9], and ***posterior-ventral*** (vPCC or isthmus) [G_cingul-Post-ventral, 10]. This author defined the Talairach coordinates of the limits between parts of the cingulate gyrus on cytoarchitectonics and functional arguments: we used the coronal planes of coordinates y=+30mm, y=+4.5mm, y=-22mm to respectively limit the anterior/middle-anterior, middle-anterior/middle-posterior, and middle-posterior/posterior-dorsal parts of the cingulate gyrus. The posterior-dorsal and posterior-ventral parts of the cingulate gyrus were limited by the horizontal plane of coordinates z=+19.7mm. Finally, the posterior-ventral part of the cingulate gyrus was continued by the ***parahippocampal gyrus*** (or T5) [G_oc-temp_med-Parahip, 23] that formed the inferior part of the limbic gyrus.

For Peer Review

2.5.3 Intralimbic gyrus

The intralimbic gyrus that classically arches within the limbic gyrus and is made of 3 structures was not labeled: the **prehippocampal rudiment** and the **indusium griseum** running at the anterior and superior aspects of the corpus callosum were not visible on the MR scan. Only the **hippocampus** was visible on MR but was not labeled because of its complex grey/white architecture that didn't allow a proper inflation.

2.6 Concordance of Automated/manual labeling

The total average area of the cortex and the proportion of boundaries vertices were similar for right and left hemispheres (table 2). The sulcal cortex represented about 55,5% of the cortical surface.

The global CI averaged across subjects after boundary correction (CI_C) (table 2) was 0,84 (DS: 0.024) for the right and 0.85 (DS: 0.017) for the left hemispheres. Not surprisingly, the global CI was reduced when only boundaries were considered. Individual CI_C values are provided for each parcellation unit across the 12 subjects in table1 and fig. 3. Some small parcellation units had high CI_C values (fig.4); for instance the area of the Medial orbital (or olfactory) sulcus [S_orbital_med-olfact, 63] was 5.60 and 5.34 cm^2 for right and left hemispheres and the respective CI_C were 0.96 and 0.95. Conversely, most of the parcellation units with a low CI_C were small structures.

3 Discussion

In classical textbooks (Duvernoy *et al.* 1991; Ono *et al.* 1990) and in many atlases used in the neuroimaging community (Desikan *et al.* 2006; Lancaster et al. 1997; Talairach and Tournoux 1988), gyri are defined as the cortex joining the bottom of

For Peer Review

two neighboring sulci, sulci being only consider as virtual landmarks between them. Nevertheless, the brain is more “sulcal” than “gyral”, since one half to two thirds of the cortical surface is hidden in the sulci and in the lateral fossa of the brain (Van Essen 2005; Zilles *et al.* 1997). This deep anatomy only recently became clear thanks to medical imaging and computer engineering that allowed the development of inflated and flattened maps of the cortical surface of the human brain (Dale *et al.* 1999; Dale and Sereno 1993; Fischl, Sereno and Dale 1999; Fischl, Sereno, Tootell *et al.* 1999; Van Essen 2005). Surface based cortical labeling methods have major advantages as compared to volume based methods; first, the complex folded anatomy of the human cerebral cortex, which makes the identification of sulco-gyral structures difficult, even by trained anatomists, is visually simplified by the inflation process. For instance, the anatomy of the occipital pole is usually not clearly described in classical textbooks (Carpenter 1991; Federative Committee on Anatomical Terminology 1998; Ono *et al.* 1990), whereas cortical inflation clearly reveals a robust organization in 3 parallel gyri, similar to the one previously described by Duvernoy (Duvernoy *et al.* 1991). The description of the lateral sulcus is also aided by the use of inflated maps as the entire -usually hidden- cortex of the insula and the opercula is exposed and parcellated on a single view. Second, interindividual differences in cortical anatomy are better taken in account in surface versus volume approaches. For instance, Talairach (Talairach and Szikla 1967) studied the location of the central sulcus in 20 hemispheres after they were registered in the AC-PC coordinate system: a variation of several centimeters in the antero-posterior location of the central sulcus was observed, though this sulcus is regarded as one of the most constant. Not surprisingly, since they use maps of cortical geometry to drive cross-subject registration, group average using surface based approaches give a markedly

For Peer Review

better alignment of sulco-gyral structures than volume-based methods (Fischl, Sereno, Tootell *et al.* 1999; Van Essen 2005). Third, compared to a classical orthogonal volume coordinate system, a surface coordinate system respects cortical topology: points with close surface coordinates are always close on the cortical surface, whereas points with similar Talairach coordinates may be widely separated on the cortical surface (Fischl, Sereno, Tootell *et al.* 1999; Van Essen *et al.* 1998).

Despite these substantial advantages for analyzing, averaging and displaying data, cortical inflation software creates new representations of cortical anatomy that the users need to relearn. For this purpose, tools for automatically labeling the cortical surface should provide great help; for instance, the FreeSurfer package http://surfer.nmr.mgh.harvard.edu/ is a set of tools for fully automated volume and surface reconstruction and labeling. This paper presents the anatomical rules and nomenclature used to build the sulco-gyral atlas included in this package. It contains minor changes as compared to versions included in prior distributions. To date, the FreeSurfer package, including the current or a previous version of the atlas was individually licensed 6500 times.

Classical anatomical textbooks (Duvernoy *et al.* 1991; Talairach and Szikla 1967; Talairach and Tournoux 1988) and most of the available atlases (Desikan *et al.* 2006; Lancaster et al. 2000; Shattuck et al. 2008) use a gyral based parcellation of the brain. Since a large proportion of the brain is hidden in sulci and lateral fossa (Van Essen 2005; Zilles *et al.* 1997), other authors proposed a sulcal-based parcellation (Rettmann et al. 2005; Tosun et al. 2004). In this paper we proposed a mixed, sulco-gyral-based parcellation: the gyral cortex was defined as the one seen on a 3D reconstruction before inflation (pial view), the remaining hidden part being conversely

For Peer Review

labeled sulcal. A similar sulco-gyral classification was proposed as a starting point for a sulcal segmentation using a deformable surface model (Rettmann et al. 2002). In this approach, a deformable surface, similar to a flexible balloon, surrounded one hemisphere. This balloon was progressively deflated and the deflation was stopped as its surface matched the cortical surface. Due to this process the content of the lateral fossa of the brain was classified as sulcal although it also contained both gyral and sulcal elements.

In order to obtain a better sulco-gyral classification, including for the cerebral lateral fossa, we used two parameters computed from the cortical surface: the mean curvature and the average convexity. The latter gave a good sulco-gyral classification except for the lateral fossa whose deep location would have resulted in the labeling of all structures forming and bordering the insula as sulcal, including the insular gyri and deeper part of the opercula. Thus, the structures of the lateral fossa were classified based upon their mean curvature value, some being considered as sulcal (circular sulcus of the insula…), and others being labeled gyral (insular gyri, superior aspect of the superior temporal gyrus…). This process resulted in about 55.5% of hidden cortex for both hemispheres, which is slightly lower than previously published results showing about 60% of buried cortex (Van Essen 2005; Zilles *et al.* 1997). This value is highly dependant of the value of the average convexity used as a threshold to perform the sulco-gyral classification. Although anatomically relevant, since it gave a reasonable sulco-gyral classification on the pial views (fig.2), the threshold we used probably explains this “over representation” of gyral cortex in our parcellation.

The sulcal and gyral parts of the cortex were then subparcellated in smaller entities based on classical anatomical descriptions. We mainly used Duvernoy’s nomenclature (Duvernoy *et al.* 1991) since it gives a simple but precise description of

For Peer Review

the entire cortical surface based on 18 brains, and because it is widely and internationally used. This nomenclature includes and completes terms provided by the TA (Federative Committee on Anatomical Terminology 1998). When necessary, other terminologies (Ono *et al.* 1990) were added to help the reader who is familiar with them. Finally, the entire cortex was parcellated into 74 different structures. This high number of anatomical regions allows a more precise description of the cortical surface, with acceptable automated/manual concordance. By comparison, the Talairach Daemon (Lancaster *et al.* 1997) and the surface-based parcellation proposed by Desikan (Desikan *et al.* 2006) defined 48 and 34 gyral regions per hemisphere respectively.

While the subparcellation we performed was only driven by anatomical conventions, other methods have been proposed. For instance in a watershed based approach (Rettmann *et al.* 2002; Rettmann *et al.* 2005) the sulcal cortex is subparcellated in catchments basins defined by the geodesic distance from the bottom of the sulci to the cortical surface. This approach allows a semi-automated segmentation of branching sulci, for instance superior frontal and precentral sulci. Nevertheless, this approach sometimes misses limits between sulci and a manual intervention is needed (Rettmann *et al.* 2005).

In another approach (Cachia et al. 2003), 'bottom lines' at the sulcal fundi are first delineated using a contextual pattern recognition method. A pair of these bottom lines where then used as a starting point for a Voronoï diagram to localize the crown of the gyrus limited by these two lines. Finally, once the crowns of the gyri are located, another set of Voronoï diagrams is built to delineate the corresponding gyri. While this method is presented as automated, the definition of the pairs of sulci initially used as starting points remains manual.

For Peer Review

Since we aimed to provide a familiar and standard parcellation scheme to the users, the limits between cortical structures we proposed were only based on anatomical conventions similar to the ones used in classical textbooks (Duvernoy *et al.* 1991). The labeling of the 12 subjects used to build the atlas was completely manual, with the attendant possible variations of the boundaries between same structures across subjects. Nevertheless, the parcellation was performed by the same author, and cortical structures were labeled in the same order for each subject. Moreover, this manual labeling was not directly used to label “new” hemispheres, but was only one of the parameters used to train the parcellation program that also integrated other parameters, especially the geometry of the cortical surface, and the relative location of the cortical structures (Fischl *et al.* 2002; Fischl *et al.* 2004).

One major limitation to this surface atlas is that it only labels the cortex, ignoring subcortical structures and hippocampus. Nevertheless, in the FreeSurfer reconstruction stream, deep structures are labeled by a volume-based tool using a similar probabilistic algorithm (Fischl *et al.* 2002), resulting in the labeling of cortical as well as subcortical and ventricular structures at the end of the process.

The automatic labeling algorithm used for this paper was previously published using the same set of brains (Fischl *et al.* 2004) with similar results for the average CI_O: 80% for the left hemisphere and 79% for the right hemisphere. Because this paper is derived from the same dataset, and a very slightly modified parcellation scheme, we did not seek to extensively validate the technique again. Since the precision of the manual definition of boundaries on the cortical surface is obviously limited by the width of the lines drawn to limit contiguous labels, the CI were also computed without

For Peer Review

considering their boundaries (CI_C). This better evaluates the auto/manual concordance since a discordance located just at the border between two areas has negligible anatomical or functional significance. After correction for this "border effect", CI_C (percentage of area identically labeled by the manual and automated procedure) was close to 85% for both hemispheres, with noteworthy differences between structures (fig. 3 and table 1). Lower CI_C values were found for variable/inconstant structures (anterior occipital sulcus, sulcus intermedius primus, suborbital sulcus...), for structures without clear landmarks (subcallosal area) and for sulci not deep enough to be correctly and constantly recognized (subcentral and paracentral sulci, central sulcus of the insula…). The structure area was another important factor (fig.4); the area of 27 out of 33 cortical structures with a CI_C lower than 0.75, was lower than 11 cm^2. Some structures with reproducibly low CI_C values across subjects were grouped to increase robustness of the labeling procedure. Conversely, other structures that are known to be less variable across individuals had noticeable high CI_C (e.g. central, pre and post central gyri, calcarine sulcus, orbital H-shaped sulcus, superior temporal sulcus).

To our knowledge, this paper is the first extensive description of the anatomical conventions used to build a probabilistic sulco-gyral atlas of the human cerebral cortex. Even for well trained neuroanatomists, manual labeling of the cortex reconstructed from one given MR scan remains challenging: it is time consuming, it implies a high degree of anatomical expertise and remains sensitive to labeling variations. Using a fully automated approach to label the same scan is more reproducible and practical for large datasets. Manual localization of sulco-gyral structure remains difficult even on inflated maps and is often a compromise between several possible labelings; the automated procedure usually selects one alternative

For Peer Review

labeling scheme that on visual examination by an expert anatomist is found to be acceptable. For this reason, and despite a lack of perfect concordance between automated versus manual labeling, the proposed atlas produces an acceptable, reproducible and rapid labeling of the entire cortical surface. It produces a detailed parcellation of the cortex into 74 different structures per hemisphere that may be used for morphological and functional analysis. This paper will also serve as a reference for users of this automated tool since it provides a precise description of each of the parcellations that are output from the FreeSurfer surface reconstruction stream.

For Peer Review

4 Acknowledgements

We thank Henry DUVERNOY, MD, Besançon, France, for his advice in cerebral cortex nomenclature, and for proofreading the manuscript.

This work was supported by : Centre Hospitalier Régional et Universitaire de Tours, Tours, France; National Institute for Health [NS18741, NS44623] ; National Center for Research Resources [P41-RR14075, NCRR BIRN Morphometric Project BIRN002, U24 RR021382]; the National Institute for Biomedical Imaging and Bioengineering [R01 EB001550, R01EB006758]; the National Institute on Aging [AG02238]; the National Institute for Neurological Disorders and Stroke [R01 NS052585-01] as well as the Mental Illness and Neuroscience Discovery (MIND) Institute, and is part of the National Alliance for Medical Image Computing (NAMIC), funded by the National Institutes of Health through the NIH Roadmap for Medical Research, [U54 EB005149]; Additional support was provided by The Autism & Dyslexia Project funded by the Ellison Medical Foundation.

For Peer Review

5 References

Broca P. 1861. Nouvelle observation d'aphémie produite par une lésion de la moitié postérieure des deuxième et troisième circonvolutions frontales. Bull Soc Anat Paris. 36: 398-407.

Cachia A, Mangin JF, Riviere D, Papadopoulos-Orfanos D, Kherif F, Bloch I, Regis J. 2003. A generic framework for the parcellation of the cortical surface into gyri using geodesic Voronoi diagrams. Med Image Anal. 7: 403-416.

Carpenter M. 1991. core text of neuroanatomy. Baltimore: Williams & Wilkins. 481 p.

Caviness VS, Meyer J, Makris N, Kennedy DN. 1996. MRI-Based Topographic Parcellation of Human Neocortex: An Anatomically specified Method with Estimate of Reliability. J Cogn Neurosci. 8: 566-587.

Clarke E, Dewhurst K. 1975. Histoire illustrée de la fonction cérébrale. Paris: Roger Dacosta. 158 p.

Dale AM, Fischl B, Sereno MI. 1999. Cortical surface-based analysis. I. Segmentation and surface reconstruction. Neuroimage. 9: 179-194.

Dale AM, Sereno MI. 1993. Improved Localization of Cortical Activity by Combining EEG and MEG with MRI Cortical Surface Reconstruction: A Linear Approach. Neuroscience. 5:2: 162-176.

Desikan RS, Segonne F, Fischl B, Quinn BT, Dickerson BC, Blacker D, Buckner RL, Dale AM, Maguire RP, Hyman BT, Albert MS, Killiany RJ. 2006. An automated labeling system for subdividing the human cerebral cortex on MRI scans into gyral based regions of interest. Neuroimage. 31: 968-980.

Destrieux C, Halgren E, Fischl B, Sereno MI (1998) Variability of the human brain studied on the flattened cortical surface. In: Soc. Neurosci. Los Angele, CA. pp 1164.

For Peer Review

Duvernoy HM, Cabanis EA, Vannson JL. 1991. The Human brain : surface, three-dimensional sectional anatomy and MRI. Wien: Springer-Verlag. 354 p.

Federative Committee on Anatomical Terminology. 1998. Terminologia anatomica : international anatomical terminology. Stuttgart ; New York: Thieme. 292 p. p.

Fischl B, Salat DH, Busa E, Albert M, Dieterich M, Haselgrove C, van der Kouwe A, Killiany R, Kennedy D, Klaveness S, Montillo A, Makris N, Rosen B, Dale AM. 2002. Whole brain segmentation: automated labeling of neuroanatomical structures in the human brain. Neuron. 33: 341-355.

Fischl B, Sereno MI, Dale AM. 1999. Cortical surface-based analysis. II: Inflation, flattening, and a surface-based coordinate system. Neuroimage. 9: 195-207.

Fischl B, Sereno MI, Tootell RB, Dale AM. 1999. High-resolution intersubject averaging and a coordinate system for the cortical surface. Hum Brain Mapp. 8: 272-284.

Fischl B, van der Kouwe A, Destrieux C, Halgren E, Segonne F, Salat DH, Busa E, Seidman LJ, Goldstein J, Kennedy D, Caviness V, Makris N, Rosen B, Dale AM. 2004. Automatically parcellating the human cerebral cortex. Cereb Cortex. 14: 11-22.

Gratiolet P. 1854. Mémoire sur les plis cérébraux de l'homme et des primates. Paris: Arthus Bertrand. p.

Lancaster J, Rainey LH, Summerlin JL, Freitas CS, Fox P, Evans A, Toga AW, Mazziotta JC. 1997. Automated Labeling of the human Brain: A Preliminary Report on the Development and Evaluation of a Forward-Transform Method. Hum Brain Mapp. 5: 238-242.

For Peer Review

Lancaster JL, Woldorff MG, Parsons LM, Liotti M, Freitas CS, Rainey L, Kochunov PV, Nickerson D, Mikiten SA, Fox PT. 2000. Automated Talairach atlas labels for functional brain mapping. Hum Brain Mapp. 10: 120-131.

Ono M, Kubik S, Abernathey CD. 1990. Atlas of the cerebral sulci. Stuttgart: G. Thieme Verlag ; New York : Thieme Medical Publishers. xiv, 218 p. p.

Rettmann ME, Han X, Xu C, Prince JL. 2002. Automated sulcal segmentation using watersheds on the cortical surface. Neuroimage. 15: 329-344.

Rettmann ME, Tosun D, Tao X, Resnick SM, Prince JL. 2005. Program for Assisted Labeling of Sulcal Regions (PALS): description and reliability. Neuroimage. 24: 398-416.

Segonne F, Dale AM, Busa E, Glessner M, Salat D, Hahn HK, Fischl B. 2004. A hybrid approach to the skull stripping problem in MRI. Neuroimage. 22: 1060-1075.

Segonne F, Pacheco J, Fischl B. 2007. Geometrically accurate topology-correction of cortical surfaces using nonseparating loops. IEEE Trans Med Imaging. 26: 518-529.

Shapleske J, Rossell SL, Woodruff PW, David AS. 1999. The planum temporale: a systematic, quantitative review of its structural, functional and clinical significance. Brain Res Brain Res Rev. 29: 26-49.

Shattuck DW, Mirza M, Adisetiyo V, Hojatkashani C, Salamon G, Narr KL, Poldrack RA, Bilder RM, Toga AW. 2008. Construction of a 3D probabilistic atlas of human cortical structures. Neuroimage. 39: 1064-1080.

Talairach J, Szikla G. 1967. Atlas d'anatomie stéréotaxique du télencéphale; études anatomo-radiologiques. Paris: Masson. xix, 326 p. p.

For Peer Review

Talairach J, Tournoux P. 1988. Co-planar stereotaxic atlas of the human brain : 3-dimensional proportional system : an approach to cerebral imaging. Stuttgart ; New York: G. Thieme ; New York : Thieme Medical Publishers. viii, 122 p. p.

Thompson PM, Woods RP, Mega MS, Toga AW. 2000. Mathematical/computational challenges in creating deformable and probabilistic atlases of the human brain. Hum Brain Mapp. 9: 81-92.

Tosun D, Rettmann ME, Han X, Tao X, Xu C, Resnick SM, Pham DL, Prince JL. 2004. Cortical surface segmentation and mapping. Neuroimage. 23 Suppl 1: S108-118.

Van Essen DC. 2005. A Population-Average, Landmark- and Surface-based (PALS) atlas of human cerebral cortex. Neuroimage. 28: 635-662.

Van Essen DC, Drury HA. 1997. Structural and functional analyses of human cerebral cortex using a surface-based atlas. J Neurosci. 17: 7079-7102.

Van Essen DC, Drury HA, Joshi S, Miller MI. 1998. Functional and structural mapping of human cerebral cortex: solutions are in the surfaces. Proc Natl Acad Sci U S A. 95: 788-795.

Vogt BA, Berger GR, Derbyshire SW. 2003. Structural and functional dichotomy of human midcingulate cortex. Eur J Neurosci. 18: 3134-3144.

Vogt BA, Vogt L, Laureys S. 2006. Cytology and functionally correlated circuits of human posterior cingulate areas. Neuroimage. 29: 452-466.

Zilles K, Schleicher A, Langemann C, Amunts K, Morosan P. 1997. Quantitative analysis of sulci in the human cerebral cortex : development, regional heterogeneity, gender difference, asymetry, intersubject variability and cortical architecture. Hum Brain Mapp. 5: 218-221.

For Peer Review

6 Tables

Table 1: List of anatomical parcellations.

For each anatomical region, the following information is provided: index referring to the figures of this paper, short name as it appears in the interface window of FreeSurfer, long name and alternative names also found in the literature, terms found in the Terminologia Anatomical are bold typed, inflated view (see fig. 1) on which this label is visible (A: anterior, I: inferior, L: lateral, M: medial, P: posterior, S: superior), boundary corrected concordance index (CI_C), and average area (cm^2) for right (Rh) and left (Lh) hemispheres.

For Peer Review

index	Short Name	Long name (TA nomenclature is bold typed)	Visible on views	CI_C		area (cm^2)	
				Rh	Lh	Rh	Lh
1	G_and_S_frontomargin	Fronto-marginal gyrus (of Wernicke) and sulcus	A, L, I	0.68	0.73	7.71	9.55
2	G_and_S_occipital_inf	Inferior occipital gyrus (O3) and sulcus	L, P, I	0.56	0.75	10.74	13.22
3	G_and_S_paracentral	***Paracentral lobule and sulcus***	S, P, M	0.85	0.84	12.18	13.62
4	G_and_S_subcentral	Subcentral lobule and sulci	L	0.78	0.77	11.54	12.24
5	G_and_S_transv_frontopol	Transverse frontopolar gyri and sulci	A, L, M, I	0.67	0.63	9.39	5.80
6	G_and_S_cingul-Ant	Anterior part of the ***cingulate gyrus and sulcus*** (ACC)	M	0.91	0.84	24.49	18.89
7	G_and_S_cingul-Mid-Ant	Middle-anterior part of the ***cingulate gyrus and sulcus*** (aMCC)	M	0.85	0.85	12.32	12.23
8	G_and_S_cingul-Mid-Post	Middle-posterior part of the ***cingulate gyrus and sulcus*** (pMCC)	M	0.86	0.88	13.25	12.38
9	G_cingul-Post-dorsal	Posterior-dorsal part of the ***cingulate gyrus*** (dPCC)	M	0.79	0.84	4.12	4.44
10	G_cingul-Post-ventral	Posterior-ventral part of the cingulate gyrus (vPCC, ***isthmus of the cingulate gyrus***)	M, I	0.85	0.70	2.61	2.50
11	G_cuneus	***Cuneus*** (O6)	S, P, M	0.83	0.85	15.41	14.52
12	G_front_inf-Opercular	***Opercular part of the inferior frontal gyrus***	L, I	0.78	0.83	9.98	10.43
13	G_front_inf-Orbital	***Orbital part of the inferior frontal gyrus***	L, I	0.49	0.31	3.15	2.77
14	G_front_inf-Triangul	***Triangular part of the inferior frontal gyrus***	L, I	0.76	0.81	7.88	7.79
15	G_front_middle	***Middle frontal gyrus*** (F2)	S, A, L	0.83	0.85	30.67	34.29
16	G_front_sup	***Superior frontal gyrus*** (F1)	S, A, L, M	0.90	0.90	52.97	57.05
17	G_Ins_lg_and_S_cent_ins	***Long insular gyrus and central sulcus of the insula***	L	0.79	0.78	4.98	4.61
18	G_insular_short	***Short insular gyri***	L	0.79	0.75	4.58	5.32
19	G_occipital_middle	Middle occipital gyrus (O2, lateral occipital gyrus)	S, L, P	0.77	0.77	17.01	16.68
20	G_occipital_sup	Superior occipital gyrus (O1)	S, L, P	0.68	0.76	11.98	10.66
21	G_oc-temp_lat-fusifor	***Lateral occipito-temporal gyrus*** (fusiform gyrus, O4-T4)	I	0.85	0.85	13.60	13.48
22	G_oc-temp_med-Lingual	***Lingual gyrus,*** ligual part of the ***medial occipito-temporal gyrus***, (O5)	P, M, I	0.84	0.90	20.82	21.22
23	G_oc-temp_med-Parahip	***Parahippocampal gyrus***, parahippocampal part of the ***medial occipito-temporal gyrus,*** (T5)	M, I	0.89	0.92	13.48	14.44
24	G_orbital	***Orbital gyri***	A, L, I	0.85	0.86	20.57	18.79
25	G_pariet_inf-Angular	***Angular gyrus***	S, L, P	0.82	0.82	23.07	19.32
26	G_pariet_inf-Supramar	***Supramarginal gyrus***	S, L, P	0.79	0.83	19.58	23.18
27	G_parietal_sup	***Superior parietal lobule*** (lateral part of P1)	S, L, P, M	0.80	0.81	18.77	22.04
28	G_postcentral	***Postcentral gyrus***	S, L, P	0.91	0.89	17.55	19.53
29	G_precentral	***Precentral gyrus***	S, A, L	0.91	0.91	22.55	22.22
30	G_precuneus	***Precuneus*** (medial part of P1)	S, P, M	0.84	0.86	19.26	19.32
31	G_rectus	***Straight gyrus***, Gyrus rectus	A, M, I	0.84	0.84	5.80	7.11
32	G_subcallosal	***Subcallosal area, subcallosal gyrus***	M, I	0.61	0.60	2.41	2.13
33	G_temp_sup-G_T_transv	***Anterior transverse temporal gyrus*** (of Heschl)	A, L	0.79	0.83	3.42	4.27
34	G_temp_sup-Lateral	Lateral aspect of the ***superior temporal gyrus***	A, L	0.89	0.90	15.20	15.46
35	G_temp_sup-Plan_polar	Planum polare of the ***superior temporal gyrus***	A, L, M	0.82	0.71	6.90	6.08
36	G_temp_sup-Plan_tempo	***Planum temporale or temporal plane*** of the superior temporal gyrus	A, L	0.82	0.85	7.52	9.48
37	G_temporal_inf	***Inferior temporal gyrus*** (T3)	L, I	0.81	0.81	18.05	21.27
38	G_temporal_middle	***Middle temporal gyrus*** (T2)	A, L, P, I	0.88	0.84	22.59	20.52
39	Lat_Fis-ant-Horizont	Horizontal ramus of the ***anterior segment of the lateral sulcus*** (or fissure)	L, I	0.87	0.71	3.22	2.59
40	Lat_Fis-ant-Vertical	Vertical ramus of the ***anterior segment of the lateral sulcus*** (or fissure)	L, I	0.71	0.70	2.43	2.87
41	Lat_Fis-post	***Posterior ramus*** (or segment) ***of the lateral sulcus*** (or fissure)	A, L	0.82	0.93	12.15	9.73
42	Pole_occipital	***Occipital pole***	L, P, M, I	0.67	0.70	23.43	14.62

For Peer Review

A sulcal depth-based anatomical parcellation of the cerebral cortex

index	Short Name	Long name (TA nomenclature is bold typed)	Visible on views	CI_c		area (cm^2)	
				Rh	Lh	Rh	Lh
43	Pole_temporal	***Temporal pole***	A, L, M, I	0.85	0.85	11.91	12.71
44	S_calcarine	***Calcarine sulcus***	M	0.91	0.94	18.51	19.69
45	S_central	***Central sulcus*** (Rolando's fissure)	S, A, L, P	0.97	0.97	25.02	25.98
46	S_cingul-Marginalis	***Marginal branch*** (or part) ***of the cingulate sulcus***	S, P, M	0.87	0.92	11.23	9.88
47	S_circular_insula_ant	Anterior segment of the ***circular sulcus of the insula***	L, I	0.81	0.82	5.05	4.39
48	S_circular_insula_inf	Inferior segment of the ***circular sulcus of the insula***	A, L	0.84	0.87	11.13	13.27
49	S_circular_insula_sup	Superior segment of the ***circular sulcus of the insula***	L, I	0.84	0.83	12.50	15.06
50	S_collat_transv_ant	Anterior transverse collateral sulcus	I	0.87	0.84	8.81	8.63
51	S_collat_transv_post	Posterior transverse collateral sulcus	I	0.64	0.69	4.43	3.93
52	S_front_inf	***Inferior frontal sulcus***	S, A, L	0.77	0.86	18.17	20.68
53	S_front_middle	Middle frontal sulcus	S, A, L	0.77	0.67	17.16	12.65
54	S_front_sup	***Superior frontal sulcus***	S, A, L	0.87	0.83	23.64	25.82
55	S_interm_prim-Jensen	Sulcus intermedius primus (of Jensen)	S, L, P	0.55	0.58	4.88	3.83
56	S_intrapariet_and_P_trans	***Intraparietal sulcus*** (interparietal sulcus) and transverse parietal sulci	S, L, P	0.79	0.85	28.44	27.14
57	S_oc_middle_and_Lunatus	Middle occipital sulcus and lunatus sulcus	S, L, P	0.84	0.88	8.29	9.55
58	S_oc_sup_and_transversal	Superior occipital sulcus and ***transverse occipital sulcus***	S, L, P	0.88	0.87	12.70	10.38
59	S_occipital_ant	Anterior occipital sulcus and ***preoccipital notch*** (temporo-occipital incisure)	L, P	0.50	0.51	6.64	6.60
60	S_oc-temp_lat	Lateral occipito-temporal sulcus	I	0.77	0.72	9.13	8.53
61	S_oc-temp_med_and_Lingual	Medial occipito-temporal sulcus (***collateral sulcus***) and lingual sulcus	M, I	0.90	0.90	18.57	19.40
62	S_orbital_lateral	Lateral orbital sulcus	A, L, I	0.63	0.72	3.46	3.13
63	S_orbital_med-olfact	Medial orbital sulcus (***olfactory sulcus***)	I	0.96	0.95	5.60	5.34
64	S_orbital-H_Shaped	***Orbital sulci*** (H-shaped sulci)	I, L	0.96	0.96	12.84	12.19
65	S_parieto_occipital	***Parieto-occipital sulcus*** (or fissure)	S, P, M	0.90	0.95	17.70	17.13
66	S_pericallosal	Pericallosal sulcus (***S of corpus callosum***)	M	0.94	0.86	10.21	9.08
67	S_postcentral	***Postcentral sulcus***	S, L, P	0.87	0.89	21.32	25.27
68	S_precentral-inf-part	Inferior part of the ***precentral sulcus*** (vertical part of the inferior frontal sulcus)	S, A, L	0.88	0.85	14.92	13.58
69	S_precentral-sup-part	Superior part of the ***precentral sulcus*** (vertical part of the superior frontal sulcus)	S, L	0.85	0.83	12.16	12.16
70	S_suborbital	Suborbital sulcus (sulcus rostrales, supraorbital sulcus)	M	0.60	0.60	2.74	5.67
71	S_subparietal	***Subparietal sulcus***	M	0.84	0.91	10.92	9.21
72	S_temporal_inf	***Inferior temporal sulcus***	L, P, I	0.72	0.69	11.04	13.63
73	S_temporal_sup	***Superior temporal sulcus*** (parallel sulcus)	S, A, L, P	0.91	0.93	54.83	49.45
74	S_temporal_transverse	***Transverse temporal sulcus***	A, L	0.72	0.70	2.59	3.24

For Peer Review

Table 2: Area, global CI and percentage of hidden cortex across 12 subjects.

	Right Hemisphere			**Left Hemisphere**		
	Total	Core	Boundaries	Total	Core	Boundaries
Area (cm^2): average	1015.88	861.26	154.62	1015.89	860.58	155.31
Area (cm^2): SD	85.90	76.24	12.85	79.86	69.81	13.97
% of area	100.00%	84.78%	15.22%	100.00%	84.71%	15.29%
% of hiden cortex	55.86%			55.07%		
Concordance index	**CI_O**	**CI_C**		**CI_O**	**CI_C**	
average for hemisphere	0.79	0.84	0.54	0.80	0.85	0.54
SD for hemisphere	0.022	0.024	0.017	0.016	0.017	0.013

Hemispheric values (average and Standard Deviation, SD) are provided for: area, percentage of hidden cortex (sulcal and sulco-gyral cortex of the lateral fossa), and for concordance index without (CI_O) and after boundary correction (CI_C). Values for boundaries alone are also provided for comparison.

For Peer Review

7 Captions to Figures

Figure 1: inflated view of the manual parcellation of one hemisphere.

Numerical indices refer to the anatomical regions defined in Table 1: superior (Sup), anterior (Ant), lateral (Lat), posterior (Post), medial (Med), and inferior views are provided. Both gyral and sulcal cortices are visible on this representation. The lateral fossa is displayed on a separate lateral view (Lat. fossa) oriented to better show: the insula (17: central S. and long insular G., 18: short insular G) limited by the circular sulcus of the insula (47: ant, 48: inf, 49: sup), and the superior aspect of the superior temporal gyrus (35: planum polare, 33: transverse temporal G., 74: transverse temporal S, 36: planum polare). The inflated lateral views of all 12 subjects are shown in supplementary figures 2A and 2B; the inflated medial views in supplementary figures 3A and 3B.

Figure 2: pial view of the manual parcellation of one hemisphere.

Numerical indices refer to the anatomical regions defined in Table 1: superior (Sup), anterior (Ant), lateral (Lat), posterior (Post), medial (Med), and inferior views are provided. Notice that the sulcal cortex is mostly invisible on this representation of the cortical surface. The pial lateral views of all 12 subjects are shown in supplementary figures 4A and 4B; the pial medial views in supplementary figures 5A and 5B.

Figure 3: CI values for each of the 74 labels across the 12 subjects.

A CI after boundary correction (CI_C) was computed for right and left hemisphere across the 12 subjects for each of the 74 anatomical labels. Results are presented in increasing values of CI.

For Peer Review

Figure 4: Plot of the area and CIc.

The average area was plotted against the average concordance index after boundary correction (CIc) for each of the 74 parcellation units in the right (rh) and left (lh) hemispheres.

For Peer Review

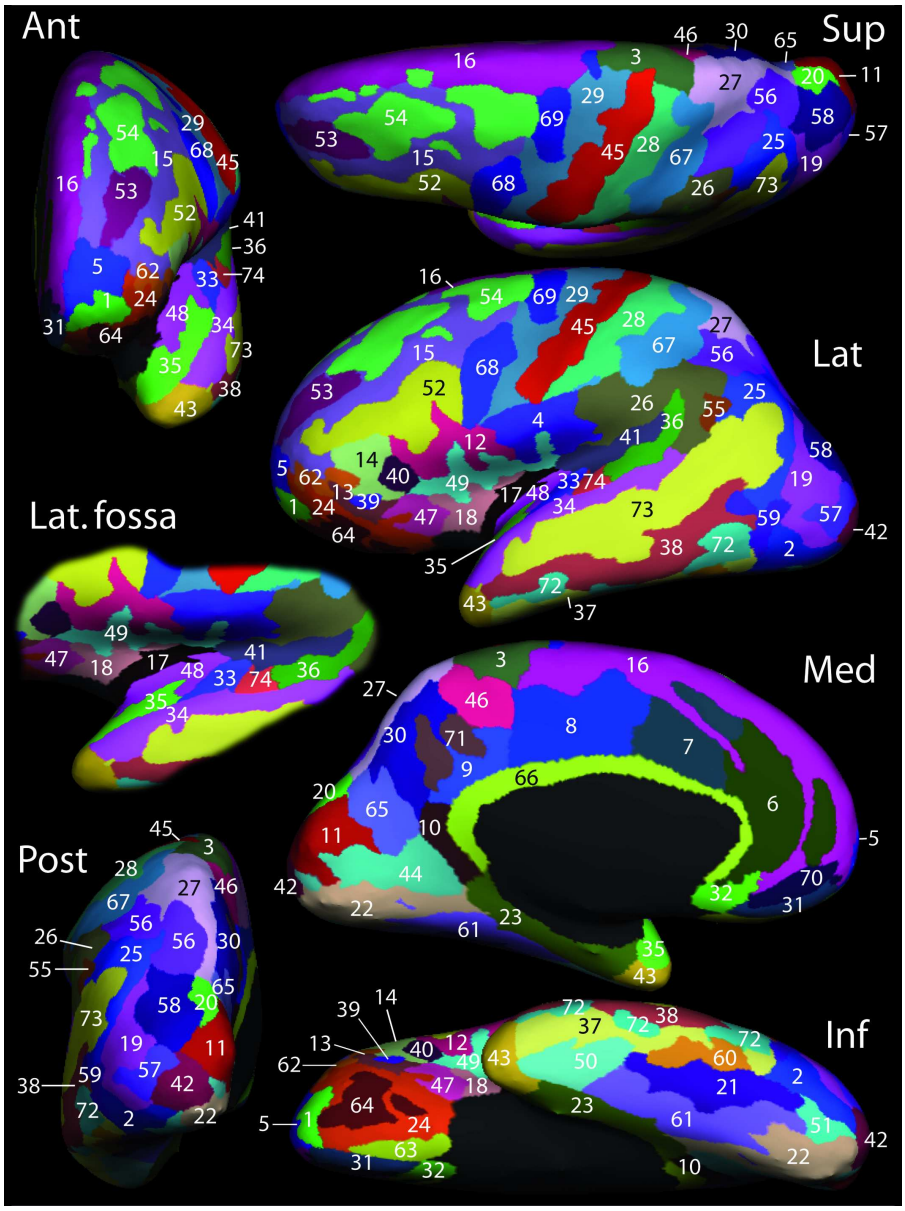

Figure 1 : inflated view of the manual parcellation of one hemisphere.
Numerical indices refer to the anatomical regions defined in Table 1: superior (Sup), anterior (Ant), lateral (Lat), posterior (Post), medial (Med), and inferior views are provided. Both gyral and sulcal cortices are visible on this representation. The lateral fossa is displayed on a separate lateral view (Lat. fossa) oriented to better show: the insula (17: central S. and long insular G., 18: short insular G) limited by the circular sulcus of the insula (47: ant, 48: inf, 49: sup), and the superior aspect of the superior temporal gyrus (35: planum polare, 33: transverse temporal G., 74: transverse temporal S, 36: planum polare). The inflated lateral views of all 12 subjects are shown in supplementary figures 2A and 2B; the inflated medial views in supplementary figures 3A and 3B.

180x240mm (300 x 300 DPI)

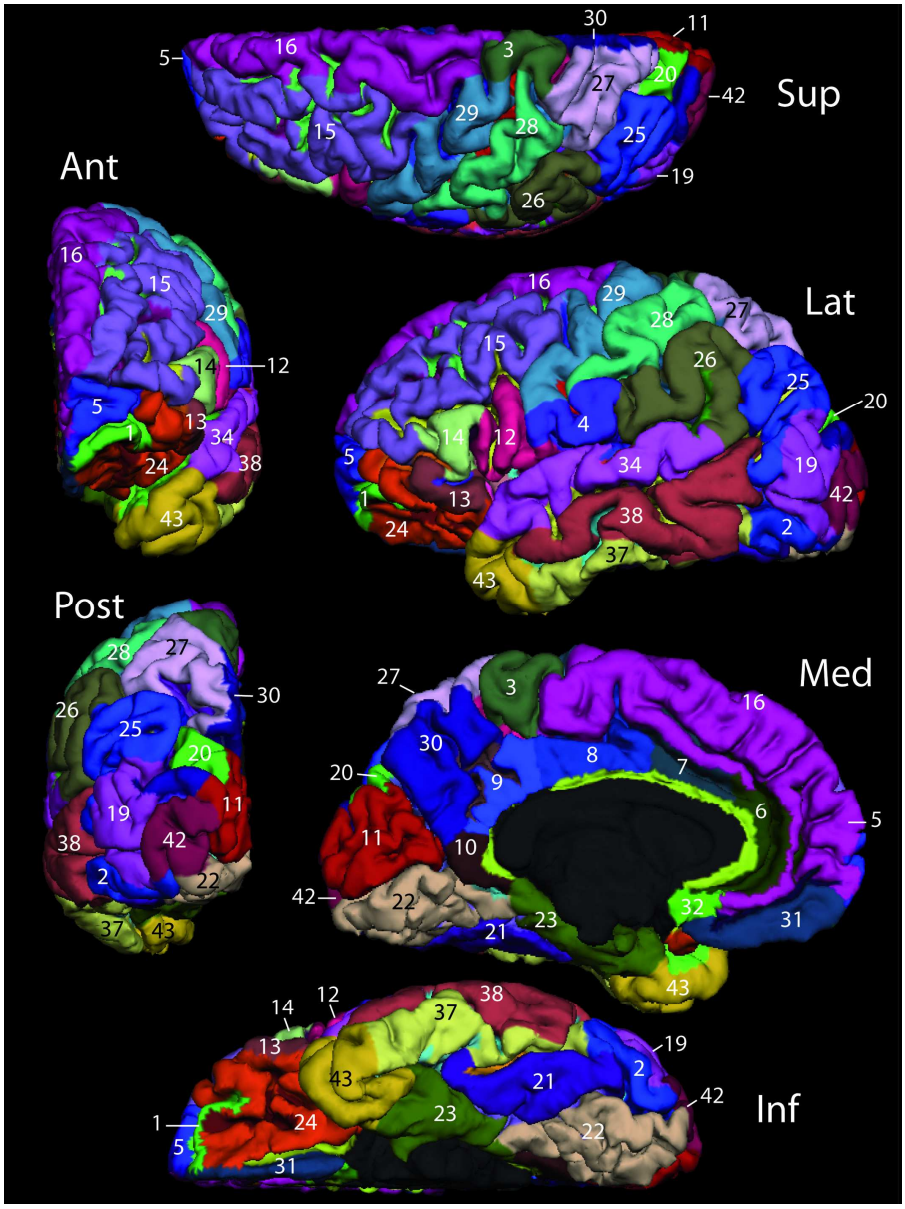

Figure 2 : pial view of the manual parcellation of one hemisphere.
Numerical indices refer to the anatomical regions defined in Table 1: superior (Sup), anterior (Ant), lateral (Lat), posterior (Post), medial (Med), and inferior views are provided. Notice that the sulcal cortex is mostly invisible on this representation of the cortical surface. The pial lateral views of all 12 subjects are shown in supplementary figures 4A and 4B; the pial medial views in supplementary figures 5A and 5B.

180x240mm (300 x 300 DPI)

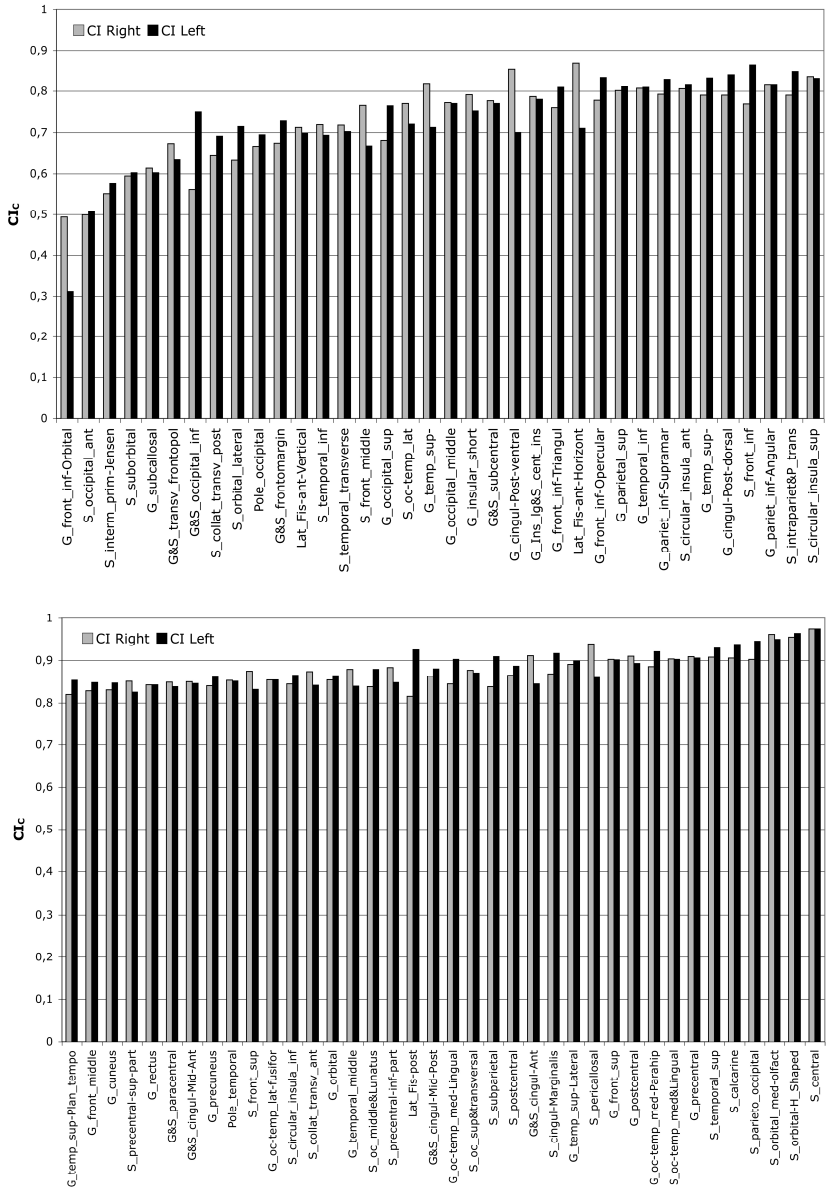

Figure 3: CI values for each of the 74 labels across the 12 subjects.
A CI after boundary correction (CIC) was computed for right and left hemisphere across the 12 subjects for each of the 74 anatomical labels. Results are presented in increasing values of CI.

239x299mm (600 x 600 DPI)

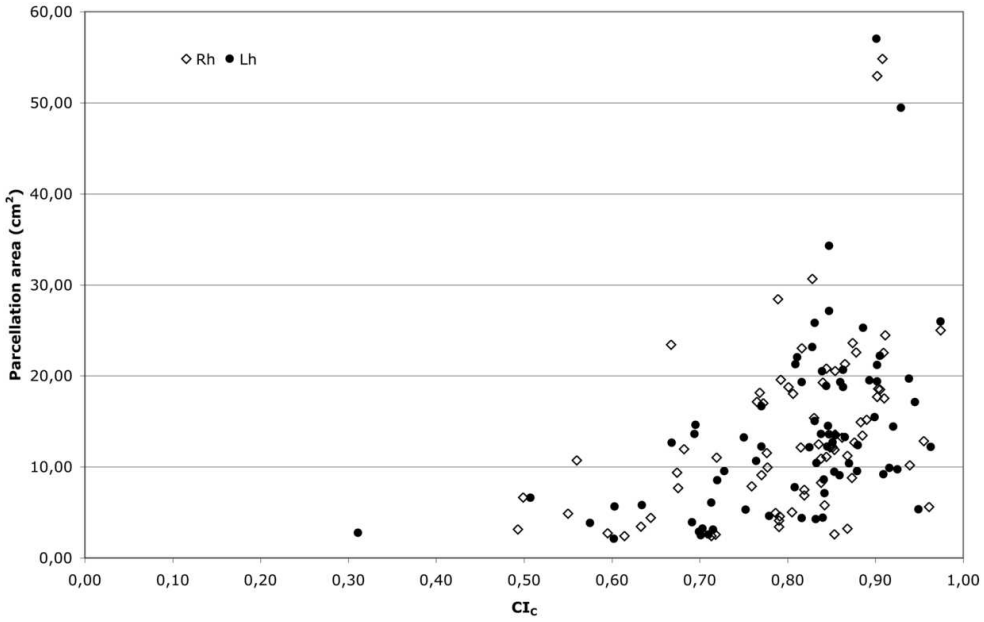

Figure 4: Plot of the area and CIc.
The average area was plotted against the average concordance index after boundary correction (CIc) for each of the 74 parcellation units in the right (rh) and left (lh) hemispheres.

53x33mm (600 x 600 DPI)

Review

Automatic parcellation of human cortical gyri and sulci using standard anatomical nomenclature

Christophe DESTRIEUX, MD [a, b, c, d,*], Bruce FISCHL, PhD [e,f], Anders DALE, PhD [g], Eric HALGREN, PhD [g]

For Peer Review

Captions to Supplementary figures

Supp. Figure 1: limits of the parietal, temporal and occipital lobes.

Limits between the parietal, temporal and occipital lobes are drawn on postero lateral (left panel) and postero-medial (right panel) views of an inflated left hemisphere. Sulci are green and gyri are red. Important landmarks are colored in yellow and blue. *The limit of the occipital lobe (red line)* ran from the parieto-occipital sulcus (65) to the anterior occipital sulcus and temporo-occipital incisure (59), and then to the anterior tip of the calcarine sulcus (44). *The virtual line (yellow, on the left panel) limiting the parietal and occipital lobes* joined the inflexion point of the posterior segment of the lateral sulcus (41) to the anterior tip of the middle occipital sulcus (57).

Supp. Figures 2A and 2B: Lateral inflated view of the final manual labeling of the subjects used to build the atlas. 24 hemispheres (12 right, 12 left). The color code is common to figures 1 and 2 of the printed paper.

Supp. Figures 3A and 3B: Medial inflated view of the final manual labeling of the subjects used to build the atlas. 24 hemispheres (12 right, 12 left). The color code is common to figures 1 and 2 of the printed paper.

Supp. Figures 4A and 4B: Lateral pial view of the final manual labeling of the subjects used to build the atlas. 24 hemispheres (12 right, 12 left). The color code is common to figures 1 and 2 of the printed paper.

Supp. Figures 5A and 5B: Medial pial view of the final manual labeling of the subjects used to build the atlas. 24 hemispheres (12 right, 12 left). The color code is common to figures 1 and 2 of the printed paper.

For Peer Review

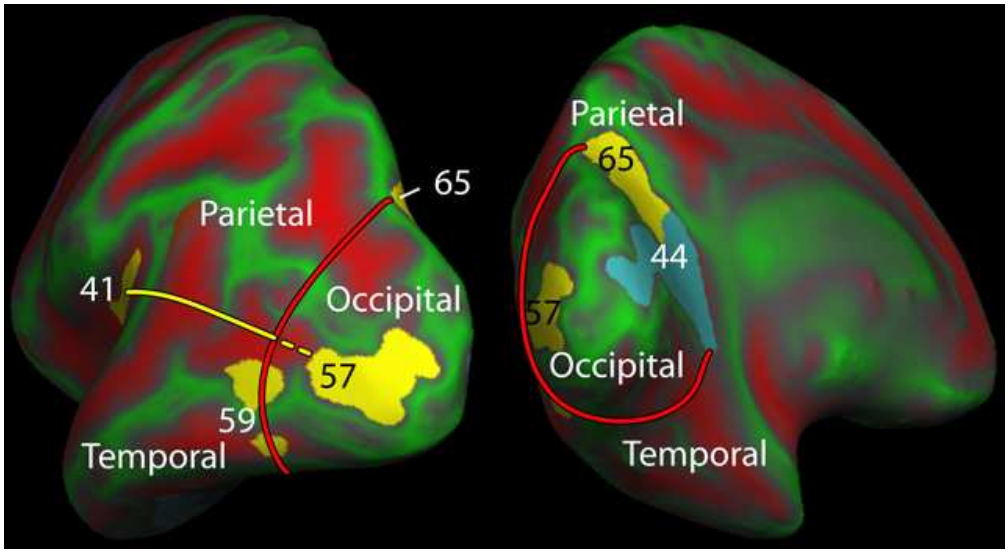

Supplementary figure 1 : Limits between the parietal, temporal and occipital lobes are drawn on postero lateral (left panel) and postero-medial (right panel) views of an inflated left hemisphere. Sulci are green and gyri are red. Important landmarks are colored in yellow and blue. The limit of the occipital lobe (red line) ran from the parieto-occipital sulcus (65) to the anterior occipital sulcus and temporo-occipital incisure (59), and then to the anterior tip of the calcarine sulcus (44). The virtual line (yellow, on the left panel) limiting the parietal and occipital lobes joined the inflexion point of the posterior segment of the lateral sulcus (41) to the anterior tip of the middle occipital sulcus (57).
225x123mm (72 x 72 DPI)

For Review

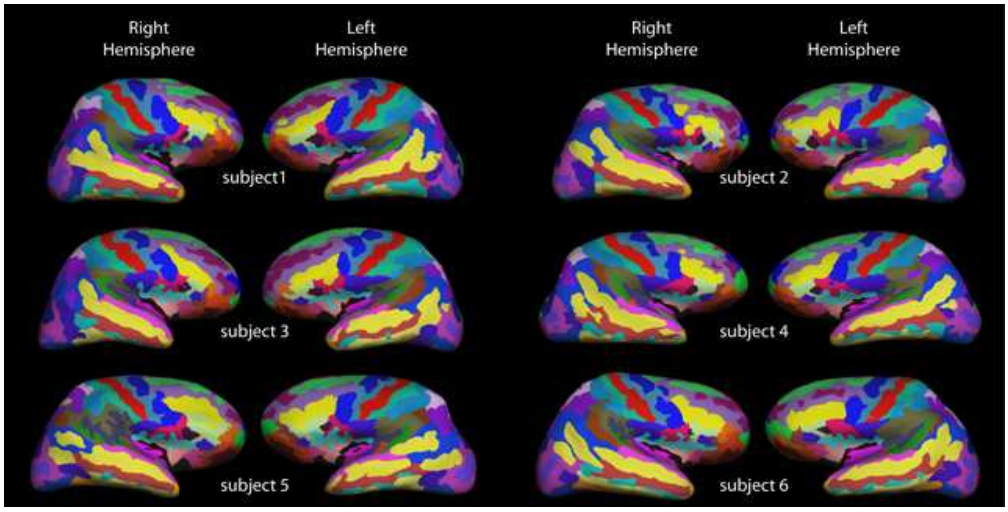

Supplementary figure 2A : lateral inflated view of the final manual labeling of the subjects used to build the atlas. 12 hemispheres (6 right, 6 left). The color code is common to figures 1 and 2 of the printed paper.
225x113mm (72 x 72 DPI)

er Review

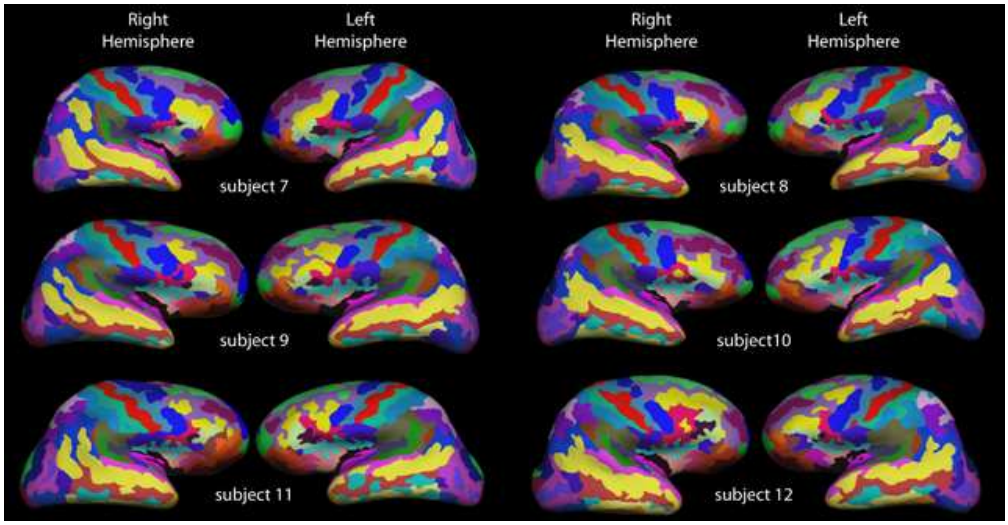

Supplementary figure 2B : lateral inflated view of the final manual labeling of the subjects used to build the atlas. 12 hemispheres (6 right, 6 left). The color code is common to figures 1 and 2 of the printed paper.
225x116mm (72 x 72 DPI)

For Peer Review

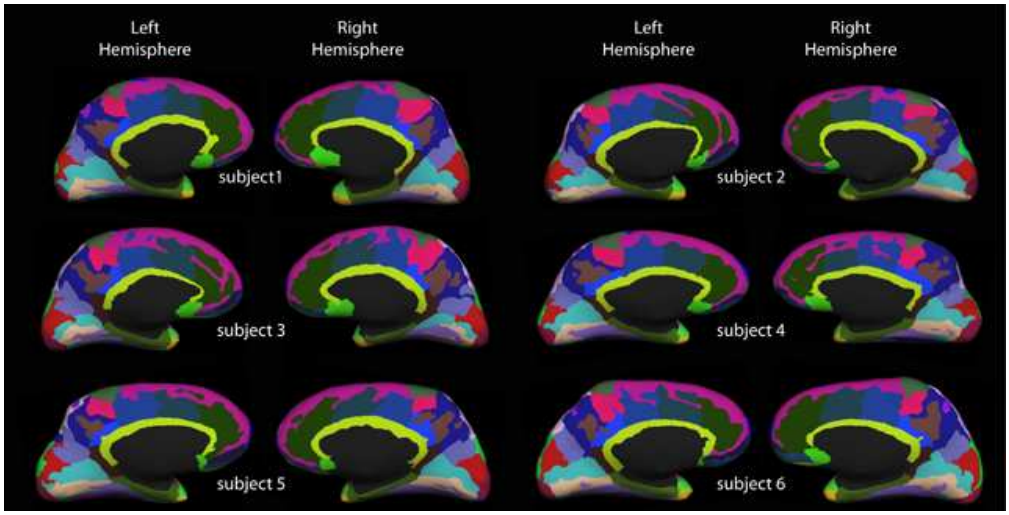

Supplementary figure 3A : medial inflated view of the final manual labeling of the subjects used to build the atlas. 12 hemispheres (6 right, 6 left). The color code is common to figures 1 and 2 of the printed paper.
2709x1375mm (6 x 6 DPI)

er Review

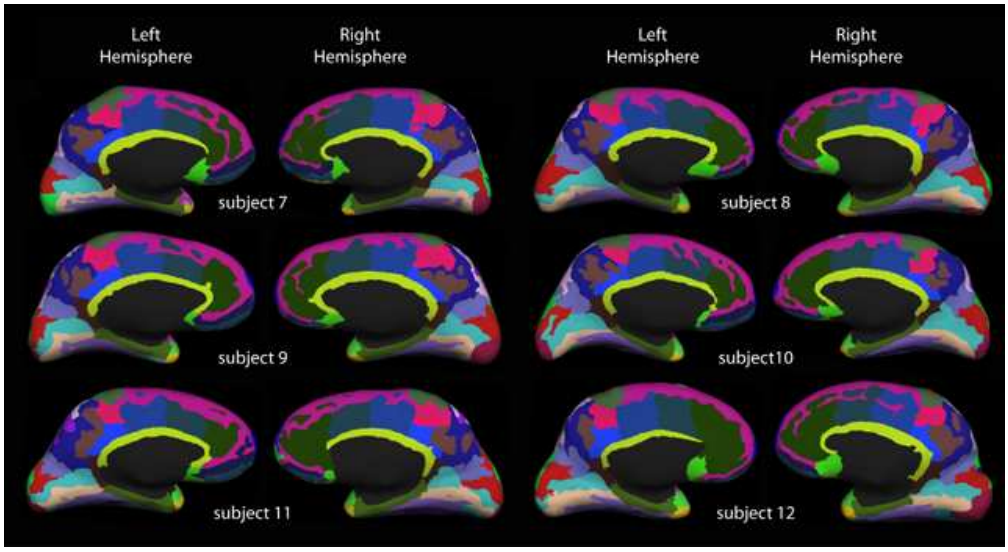

Supplementary figure 3B : medial inflated view of the final manual labeling of the subjects used to build the atlas. 12 hemispheres (6 right, 6 left). The color code is common to figures 1 and 2 of the printed paper.
225x122mm (72 x 72 DPI)

For Review

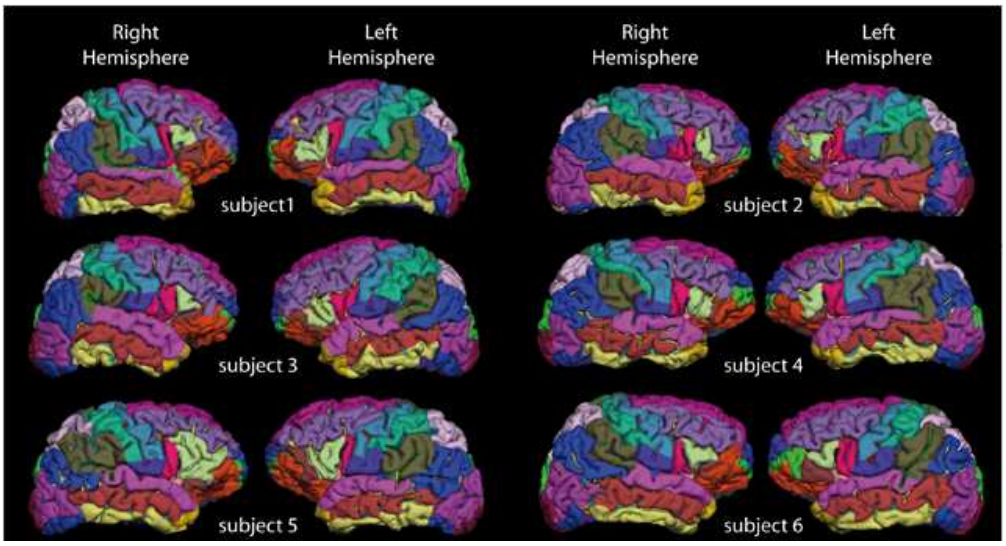

Supplementary figure 4A : lateral pial view of the final manual labeling of the subjects used to build the atlas. 12 hemispheres (6 right, 6 left). The color code is common to figures 1 and 2 of the printed paper.
225x121mm (72 x 72 DPI)

For Review

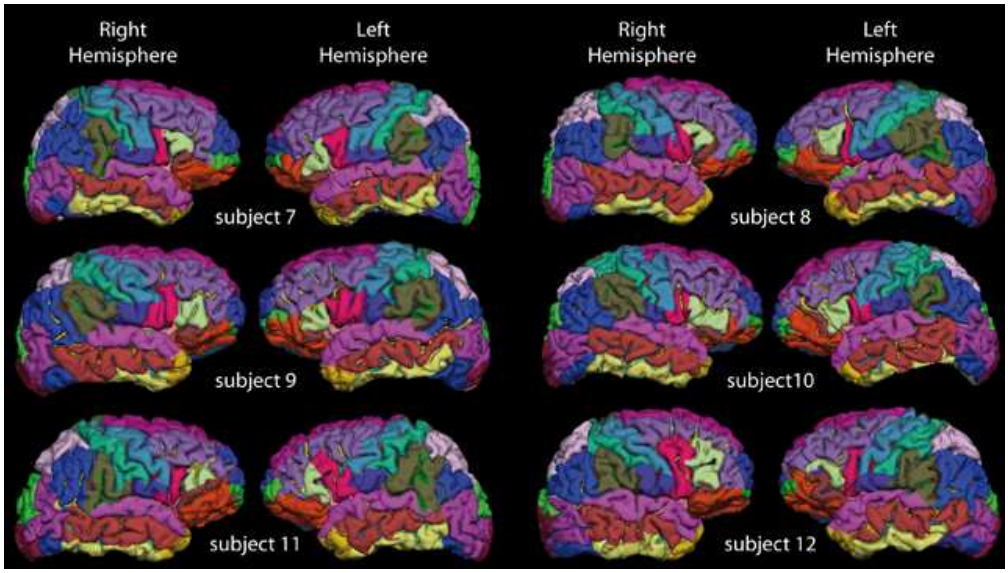

Supplementary figure 4B : lateral pial view of the final manual labeling of the subjects used to build the atlas. 12 hemispheres (6 right, 6 left). The color code is common to figures 1 and 2 of the printed paper.
225x127mm (72 x 72 DPI)

For Review

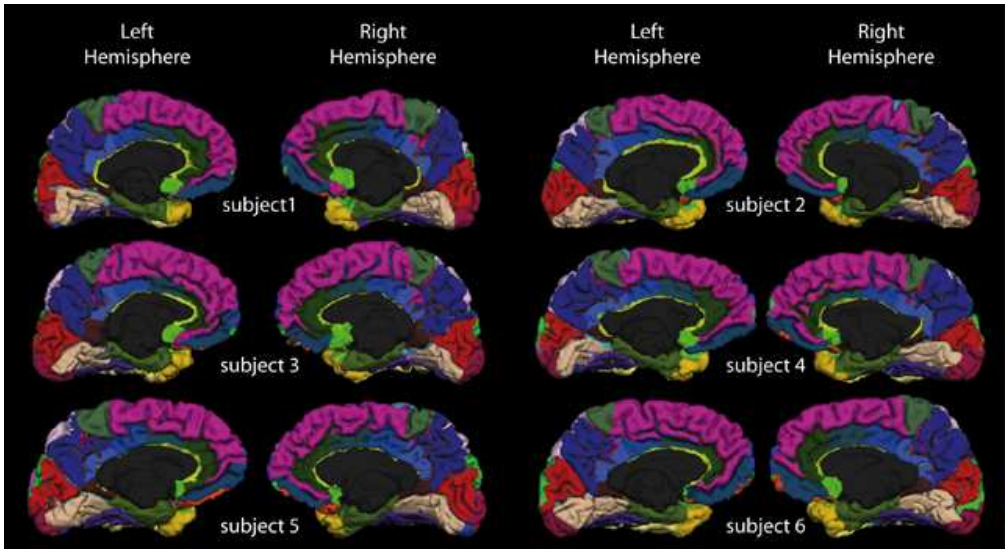

Supplementary figure 5A : medial pial view of the final manual labeling of the subjects used to build the atlas. 12 hemispheres (6 right, 6 left). The color code is common to figures 1 and 2 of the printed paper.
225x123mm (72 x 72 DPI)

For Review

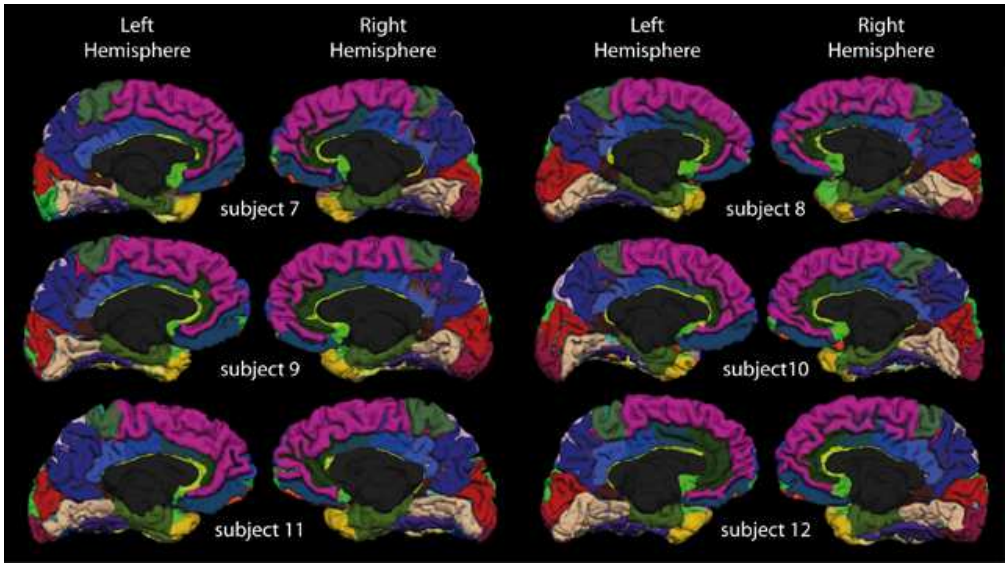

Supplementary figure 5B : medial pial view of the final manual labeling of the subjects used to build the atlas. 12 hemispheres (6 right, 6 left). The color code is common to figures 1 and 2 of the printed paper.
225x126mm (72 x 72 DPI)

For Review

Christophe DESTRIEUX

Établissement et validation d'un atlas anatomique informatisé du cortex cérébral humain étudié in vivo sur représentation déplissée.

Résumé

Dans une 1ère partie, nous présentons l'évolution des méthodes utilisées pour décrire l'anatomie corticale, et lui appliquer des systèmes de coordonnées.

Dans une 2ème partie, nous commentons la méthode de parcellisation automatique du cortex cérébral humain que nous avons publiée, en la replaçant au sein d'autres techniques disponibles. Elle utilise une approche bayesienne pour produire une parcellisation prenant en compte une base de donnée constituée de 12 cerveaux, mais aussi les caractéristiques de la surface corticale et la localisation des classes anatomiques voisines.

Enfin, dans une 3ème partie, nous commentons les règles qui ont prévalu à l'établissement d'une parcellisation surfacique sulco-gyrale originale. Cette parcellisation en 74 classes anatomiques par hémisphère est utilisable par la méthode de parcellisation automatique tout en restant proche des conventions usuelles de la communauté de neuroimagerie. Elle nous permet de proposer un certain nombre d'améliorations de la Terminologia Anatomica.

Le logiciel et la base de données sont disponibles avec le paquet FreeSurfer sur http ://surfer.nmr.mgh.harvard.edu/

Anatomie, IRM, cerveau, imagerie, cortex cérébral

Résumé en anglais

We first present different methods used to describe the anatomy of the human cerebral cortex, and various coordinates systems.

Then we comment the method we published for a fully automated parcellation of the cortical surface. It is described among various other techniques developed for the same purpose. Our method uses a bayesian approach to include several pieces of information in the labeling process : manual parcellation of 12 cortical surfaces, but also shape of the surface and anatomical classes of neighboring vertices.

Finally, we comment the anatomical rules we proposed to parcellate the cortical surface in 74 anatomical classes per hemisphere. This parcellation can be used by the automated method we published, but also remains close enough to the anatomical conventions used in the neuroimaging field. We propose several improvements of the Terminologia Anatomica

The software and the database are available and included in the FreeSurfer package (http ://surfer.nmr.mgh.harvard.edu/).

Anatomy, MRI, Brain, imaging, cerebral cortex